



HAL
open science

Reprise des sports de pivot après reconstruction du ligament croisé antérieur utilisant le tractus ilio-tibial : laximétrie robotisée et évaluation isocinétique

Thibaut Royon

► **To cite this version:**

Thibaut Royon. Reprise des sports de pivot après reconstruction du ligament croisé antérieur utilisant le tractus ilio-tibial : laximétrie robotisée et évaluation isocinétique. Médecine humaine et pathologie. 2014. dumas-01219832

HAL Id: dumas-01219832

<https://dumas.ccsd.cnrs.fr/dumas-01219832>

Submitted on 23 Oct 2015

HAL is a multi-disciplinary open access archive for the deposit and dissemination of scientific research documents, whether they are published or not. The documents may come from teaching and research institutions in France or abroad, or from public or private research centers.

L'archive ouverte pluridisciplinaire **HAL**, est destinée au dépôt et à la diffusion de documents scientifiques de niveau recherche, publiés ou non, émanant des établissements d'enseignement et de recherche français ou étrangers, des laboratoires publics ou privés.



Thèse présentée et soutenue publiquement
Le jeudi 23 octobre 2014
Par **Thibaut ROYON**, né le 8 août 1984
Pour obtenir le grade de Docteur en Médecine
Diplôme d'État

**Reprise des sports de pivot après reconstruction
du ligament croisé antérieur utilisant le tractus
ilio-tibial: Laximétrie robotisée et évaluation
isocinétique**

Examineurs de la thèse

Président

Monsieur le Professeur Patrick BAQUÉ

Assesseurs

Monsieur le Professeur Claude DESNUELLE
Monsieur le Professeur Jean-Baptiste SAUTRON

Madame le Professeur Manuella FOURNIER-MEHOUAS
Monsieur le Docteur Cédric BAILET

Directeur de thèse

Monsieur le Docteur Bernard SCHLATTERER

FACULTÉ DE MÉDECINE

Liste des professeurs au **1er novembre 2013** à la Faculté de Médecine de Nice

Doyen	M. BAQUÉ Patrick
Assesseurs	M. BOILEAU Pascal M. HÉBUTERNE Xavier M. LEVRAUT Jacques
Conservateur de la bibliothèque	M. SCALABRE Grégory
Chef des services administratifs	Mme CALLEA Isabelle
Doyens Honoraires	M. AYRAUD Noël M. RAMPAL Patrick M. BENCHIMOL Daniel
Professeurs Honoraires	

M. BALAS Daniel
M. BLAIVE Bruno
M. BOQUET Patrice
M. BOURGEON André
M. BOUTTÉ Patrick
M. BRUNETON Jean-Noël
Mme BUSSIERE Françoise
M. CHATEL Marcel
M. COUSSEMENT Alain
M. DAR COURT Guy
M. DELMONT Jean
M. DEMARD François
M. DOLISI Claude
M. FREYCHET Pierre
M. GÉRARD Jean-Pierre
M. GILLET Jean-Yves
M. GRELLIER Patrick
M. HARTER Michel
M. INGLES AKIS Jean-André
M. LALANNE Claude-Michel
M. LAMBERT Jean-Claude
M. LAPALUS Philippe
M. LAZDUNSKI Michel
M. LEFEBVRE Jean-Claude
M. LE BAS Pierre
M. LE FICHOUX Yves
M. LOUBIERE Robert
M. MARIANI Roger
M. MASSEYEFF René
M. MATTEI Mathieu
M. MOUIEL Jean
Mme MYQUEL Martine
M. OLLIER Amédée
M. ORTONNE Jean-Paul
M. SCHNEIDER Maurice

M. TRAN Dinh Khiem
M. TOUBOL Jacques
M. ZIEGLER Gérard

M.C.A. Honoraire

Mlle ALLINE Madeleine

M.C.U. Honoraires

M. ARNOLD Jacques
M. BASTERIS Bernard
Mlle CHICHMANIAN Rose-Marie
M. EMILIOZZI Roméo
M. GASTAUD Marcel
M. GIRARD-PIPAU Fernand
M. GIUDICELLI Jean
M. MAGNÉ Jacques
Mme MEMRAN Nadine
M. MENGUAL Raymond
M. POIRÉE Jean-Claude
Mme ROURE Marie-Claire

PROFESSEURS CLASSE EXCEPTIONNELLE

M.	AMIEL Jean	Urologie (52.04)
M.	BENCHIMOL Daniel	Chirurgie Générale (53.02)
M.	CAMOUS Jean-Pierre	Thérapeutique (48.04)
M.	DARCOURT Jacques	Biophysique et Médecine Nucléaire (43.01)
M.	DELLAMONICA Pierre	Maladies Infectieuses ; Maladies Tropicales (45.03)
M.	DESNUELLE Claude	Biologie Cellulaire (44.03)
Mme	EULLER-ZIEGLER Liana	Rhumatologie (50.01)
M.	FENICHEL Patrick	Biologie du Développement et de la Reproduction
(54.05)		
M.	FRANCO Alain	Gériatrie et Biologie du vieillissement (53.01)
M.	FUZIBET Jean-Gabriel	Médecine Interne (53.01)
M.	GASTAUD Pierre	Ophthalmologie (55.02)
M.	GILSON Éric	Biologie Cellulaire (44.03)
M.	GRIMAUD Dominique	Anesthésiologie et Réanimation Chirurgicale (48.01)
M.	HASSEN KHODJA Reda	Chirurgie Vasculaire (51.04)
M.	HÉBUTERNE Xavier	Nutrition (44.04)
M.	HOFMAN Paul	Anatomie et Cytologie Pathologiques (42.03)
M.	LACOUR Jean-Philippe	Dermato-Vénérologie (50.03)
Mme	LEBRETON Élisabeth	Chirurgie Plastique, Reconstructrice et Esthétique
(50.04)		
M.	MICHIELS Jean-François	Anatomie et Cytologie Pathologiques (42.03)
M.	PRINGUEY Dominique	Psychiatrie d'Adultes (49.03)
M.	QUATREHOMME Gérald	Médecine Légale et Droit de la Santé (46.03)
M.	SANTINI Joseph	O.R.L. (55.01)
M.	THYSS Antoine	Cancérologie, Radiothérapie (47.02)
M.	VAN OBBERGHEN Emmanuel	Biochimie et Biologie Moléculaire (44.01)

PROFESSEURS PREMIERE CLASSE

M.	BATT Michel	Chirurgie Vasculaire (51.04)
M.	BÉRARD Étienne	Pédiatrie (54.01)
M.	BERNARDIN Gilles	Réanimation Médicale (48.02)
M.	BOILEAU Pascal	Chirurgie Orthopédique et Traumatologique (50.02)
M.	BONGAIN André	Gynécologie-Obstétrique (54.03)
Mme	CRENESSE Dominique	Physiologie (44.02)
M.	DE PERETTI Fernand	Anatomie-Chirurgie Orthopédique (42.01)
M.	DRICI Milou-Daniel	Pharmacologie Clinique (48.03)

M.	ESNAULT Vincent	Néphrologie (52-03)
M.	FERRARI Émile	Cardiologie (51.02)
M.	GIBELIN Pierre	Cardiologie (51.02)
M.	GUGENHEIM Jean	Chirurgie Digestive (52.02)
Mme	ICHAÏ Carole	Anesthésiologie et Réanimation Chirurgicale (48.01)
M.	LONJON Michel	Neurochirurgie (49.02)
M.	MARQUETTE Charles-Hugo	Pneumologie (51.01)
M.	MARTY Pierre	Parasitologie et Mycologie (45.02)
M.	MOUNIER Nicolas	Cancérologie, Radiothérapie (47.02)
M.	MOUROUX Jérôme	Chirurgie Thoracique et Cardiovasculaire (51.03)
M.	PADOVANI Bernard	Radiologie et Imagerie Médicale (43.02)
M.	PAQUIS Philippe	Neurochirurgie (49.02)
Mme	PAQUIS Véronique	Génétique (47.04)
M.	RAUCOULES-AIMÉ Marc	Anesthésie et Réanimation Chirurgicale (48.01)
Mme	RAYNAUD Dominique	Hématologie (47.01)
M.	ROBERT Philippe	Psychiatrie d'Adultes (49.03)
M.	ROSENTHAL Éric	Médecine Interne (53.01)
M.	SCHNEIDER Stéphane	Nutrition (44.04)
M.	TRAN Albert	Hépatogastro-entérologie (52.01)

PROFESSEURS DEUXIEME CLASSE

M.	ALBERTINI Marc	Pédiatrie (54.01)
Mme	ASKENAZY-GITTARD Florence	Pédopsychiatrie (49.04)
M.	BAHADORAN Philippe	Cytologie et Histologie (42.02)
M.	BAQUÉ Patrick	Anatomie - Chirurgie Générale (42.01)
M.	BARRANGER Emmanuel	Gynécologie Obstétrique (54.03)
M.	BENIZRI Emmanuel	Chirurgie Générale (53.02)
Mme	BLANC-PEDEUTOUR Florence	Cancérologie – Génétique (47.02)
M.	BREAUD Jean	Chirurgie Infantile (54.02)
Mlle	BREUIL Véronique	Rhumatologie (50.01)
M.	CANIVET Bertrand	Médecine Interne (53.01)
M.	CARLES Michel	Anesthésiologie Réanimation (48.01)
M.	CASSUTO Jill-Patrice	Hématologie et Transfusion (47.01)
M.	CASTILLO Laurent	O.R.L. (55.01)
M.	CHEVALLIER Patrick	Radiologie et Imagerie Médicale (43.02)
M.	DUMONTIER Christian	Chirurgie plastique
M.	FERRERO Jean-Marc	Cancérologie ; Radiothérapie (47.02)
M.	FOURNIER Jean-Paul	Thérapeutique (48-04)
M.	FREDENRICH Alexandre	Endocrinologie, Diabète et Maladies métaboliques
	(54.04)	
Mlle	GIORDANENGO Valérie	Bactériologie-Virologie (45.01)
M.	GUÉRIN Olivier	Gériatrie (48.04)
M.	HANNOUN-LEVI Jean-Michel	Cancérologie ; Radiothérapie (47.02)
M.	IANNELLI Antonio	Chirurgie Digestive (52.02)
M.	JOURDAN Jacques	Chirurgie Thoracique et Cardiovasculaire (51.03)
M.	LEVRAUT Jacques	Anesthésiologie et Réanimation Chirurgicale (48.01)
M.	PASSERON Thierry	Dermato-Vénérologie (50-03)
M.	PICHE Thierry	Gastro-entérologie (52.01)
M.	PRADIER Christian	Épidémiologie, Économie de la Santé et Prévention
	(46.01)	
M.	ROGER Pierre-Marie	Maladies Infectieuses ; Maladies Tropicales (45.03)
M.	ROHRLICH Pierre	Pédiatrie (54.01)
M.	RUIMY Raymond	Bactériologie-virologie (45.01)
M.	SADOUL Jean-Louis	Endocrinologie, Diabète et Maladies Métaboliques
	(54.04)	
M.	STACCINI Pascal	Biostatistiques et Informatique Médicale (46.04)
M.	THOMAS Pierre	Neurologie (49.01)

M.	TROJANI Christophe	Chirurgie Orthopédique et Traumatologique (50.02)
M.	VENISSAC Nicolas	Chirurgie Thoracique et Cardiovasculaire (51.03)

PROFESSEUR DES UNIVERSITÉS

M.	SAUTRON Jean-Baptiste	Médecine Générale
----	-----------------------	-------------------

MAITRES DE CONFÉRENCES DES UNIVERSITÉS - PRATICIENS HOSPITALIERS

Mme	ALUNNI-PERRET Véronique	Médecine Légale et Droit de la Santé (46.03)
M.	AMBROSETTI Damien	Cytologie et Histologie (42.02)
Mme	BANNWARTH Sylvie	Génétique (47.04)
M.	BENOLIEL José	Biophysique et Médecine Nucléaire (43.01)
Mme	BERNARD-POMIER Ghislaine	Immunologie (47.03)
Mme	BUREL-VANDENBOS Fanny	Anatomie et Cytologie pathologiques (42.03)
M.	DELOTTE Jérôme	Gynécologie-Obstétrique (54.03)
M.	DOGLIO Alain	Bactériologie-Virologie (45.01)
Mme	DONZEAU Michèle (54.05)	Biologie du Développement et de la Reproduction
M.	FOSSE Thierry	Bactériologie-Virologie-Hygiène (45.01)
M.	FRANKEN Philippe	Biophysique et Médecine Nucléaire (43.01)
M.	GARRAFFO Rodolphe	Pharmacologie Fondamentale (48.03)
Mme	HINAULT Charlotte	Biochimie et biologie moléculaire (44.01)
Mlle	LANDRAUD Luce	Bactériologie-Virologie (45.01)
Mme	LEGROS Laurence	Hématologie et Transfusion (47.01)
Mme	MAGNIÉ Marie-Noëlle	Physiologie (44.02)
Mme	MUSSO-LASSALLE Sandra	Anatomie et Cytologie pathologiques (42.03)
M.	NAÏMI Mourad	Biochimie et Biologie moléculaire (44.01)
M.	PHILIP Patrick	Cytologie et Histologie (42.02)
Mme	POMARES Christelle	Parasitologie et mycologie (45.02)
Mlle	PULCINI Céline	Maladies Infectieuses ; Maladies Tropicales (45.03)
M.	ROUX Christian	Rhumatologie (50.01)
M.	TESTA Jean (46.01)	Épidémiologie Économie de la Santé et Prévention
M.	TOULON Pierre	Hématologie et Transfusion (47.01)

PROFESSEURS ASSOCIÉS

M.	DIOMANDE Mohenou Isidore	Anatomie et Cytologie Pathologiques
M.	HOFLLIGER Philippe	Médecine Générale
M.	MAKRIS Démosthènes	Pneumologie
M.	PITTET Jean-François	Anesthésiologie et Réanimation Chirurgicale
Mme	POURRAT Isabelle	Médecine Générale

MAITRES DE CONFÉRENCES ASSOCIÉS

Mme	CHATTI Kaouthar	Biophysique et Médecine Nucléaire
M.	GARDON Gilles	Médecine Générale
Mme	MONNIER Brigitte	Médecine Générale
M.	PAPA Michel	Médecine Générale

PROFESSEURS CONVENTIONNÉS DE L'UNIVERSITÉ

M.	BERTRAND François	Médecine Interne
M.	BROCKER Patrice	Médecine Interne Option Gériatrie
M.	CHEVALLIER Daniel	Urologie
Mme	FOURNIER-MEHOUAS Manuella	Médecine Physique et Réadaptation
M.	QUARANTA Jean-François	Santé Publique

REMERCIEMENTS

À mon Maître et Président du jury de thèse :

Monsieur le **Professeur Patrick BAQUÉ**, Doyen de la faculté de médecine de Nice
Professeur d'Anatomie – Chirurgie Générale.

Je vous remercie de me faire l'honneur de présider ce jury de thèse.

C'est pour moi un immense privilège de pouvoir bénéficier de votre savoir et de vos conseils.

Je souhaite également vous exprimer ma profonde gratitude pour la confiance que vous m'accordez.

Merci du soutien que vous apportez aux étudiants de la faculté de Médecine de Nice en tant que doyen et référence.

À mon Maître et Juge

Monsieur le **Professeur Claude DESNUELLE**

Professeur de Biologie Cellulaire & Chef de Service de Médecine physique et
Réadaptation de l'hôpital l'Archet à Nice.

Je tiens à vous remercier de participer à ce jury de thèse ainsi que de votre bienveillance lors de notre premier entretien avant l'initiation de ce travail.

J'espère que vous trouverez cette étude intéressante.

À mon maître et Juge

Monsieur le **Professeur Jean Baptiste SAUTRON**

Professeur de Médecine Générale.

Je tiens à vous remercier de participer à ce jury de thèse.

Je souhaite également vous exprimer ma gratitude pour les conseils ainsi que l'engagement dont vous avez fait preuve à mes côtés dans l'intérêt des internes en Médecine Générale de la faculté de Médecine de Nice.

À mon maître et Juge

Madame le **Professeur Manuella FOURNIER-MEHOUAS**

Professeur de Médecine Physique et Réadaptation.

Je tiens à vous remercier de participer à ce jury de thèse.

Je souhaite également vous exprimer ma gratitude pour la disponibilité dont vous avez fait preuve.

À mon maître et Juge

Monsieur le **Docteur Cédric BAILET**

Médecin Rééducateur au Centre Hélio-Marin (Vallauris)

C'est pour moi un honneur de t'avoir dans ce jury de thèse.

C'est avant tout grâce à toi si ce travail a pu être réalisé. J'ai réellement apprécié les moments passés à tes côtés lorsque j'étais ton interne. Associer compétence et humanité, sérieux et efficacité, travail et plaisir n'est pas chose aisée, mais avec toi cela devenait mon quotidien au CHM.

Nous partageons les mêmes valeurs et c'est avant tout pour cela que je garde un excellent souvenir de nos échanges professionnels et personnels.

Continue de former des internes comme tu le fais, et encore merci !

À mon Directeur de thèse

Monsieur le **Docteur Bernard SCHLATTERER**

Chirurgien Orthopédique et Traumatologie du sport.

C'est une immense fierté d'avoir travaillé avec toi.

Je t'exprime mes sincères remerciements pour ton aide, ta disponibilité malgré ta charge de travail importante, tes savoirs et tes conseils tout au long de ce travail. Merci de m'avoir accordé ta confiance dans cette aventure.

Je te suis très reconnaissant d'avoir su te mettre à mon niveau lors de nos échanges sans perdre patience et de m'avoir accueilli dans ton travail quotidien avec autant de simplicité et de bienveillance.

Au Docteur Damien VAN GYSEL

Assistant Hospitalier Universitaire de Santé publique.

Merci de m'avoir grandement aidé pour les statistiques.

À Frédéric GARRANDES de l'IM2S

Merci de ton aide et de tes encouragements surtout dans ma phase « chinois » !

Un vrai plaisir de travailler avec toi. On sent bien la « zenitude » du grand sportif...

Continue comme ça.

À Benjamin MAES

Merci l'artiste pour les dessins d'anatomie qui agrémentent et colorent ce travail.

Je tiens également à remercier pour leurs enseignements au cours de mes études :

M. le Professeur Olivier BOILLOT

Chirurgie hépatobiliaire et greffe hépatique (HEH Lyon)

Merci pour vos encouragements et votre soutien.

M. le Professeur Frédéric BÉRARD

Dermato-immunologie (hôpital Lyon Sud)

Merci de m'avoir fait comprendre qu'il existe de multiples façons d'atteindre un objectif.

M. le Professeur Charles-Hugo MARQUETTE

Pneumologie (CHU de Nice)

Merci de vos conseils avisés et de votre formation rigoureuse en Pneumologie.

Mme le Docteur Frédérique MERLE

Urgences (Hôpital de Cannes)

Merci pour ton soutien, tes enseignements et ta force de caractère.

M. le Docteur Nicolas HOGU

Médecin Généraliste à Menton.

Ce stage avec toi était génial et je m'en rend compte encore plus avec le recul.

J'ai l'impression d'apprendre encore de toi alors que cela fait 2 ans que j'étais ton interne. Les rues de Menton à moto ça aussi c'était top !

Merci pour cet enseignement très polyvalent, du savoir-faire au savoir-être, et de m'avoir incité à me poser les bonnes questions.

M. le Docteur Maurice NEGRE

Pôle somatique en unité psychiatrique (Hôpital Saint Marie de Nice).

Ah Maurice, le combattant ! Tu m'as impressionné d'abord par ta taille, puis par ton franc-parler, et enfin par ta gentillesse et ta combativité ! Depuis ta rencontre j'ose plus de choses, mais j'ai l'impression que je n'oserai jamais autant que toi. Comme dirait AUDIART : « Quand les types de 130 kgs disent certaines choses, les types de 60 kgs les écoutent... »

M. le Docteur Yves GRECO et à Mithy

Médecin Généraliste à Cannes.

Une rencontre inattendue au cours d'un remplacement, de très bons souvenirs.

Votre accueil était parfait et vous m'avez reçu comme votre propre enfant, ce qui m'a beaucoup touché.

Merci de m'avoir fait confiance et de m'avoir guidé dans mon premier gros remplacement ! Hâte de se refaire un bon resto avec vous.

M. le Docteur Fabrice GASPERINI (et à sa tribu féminine !)

Médecin Généraliste à Vence.

Ça fait plaisir de voir de jeunes médecins aussi sympas, compétents et humbles.

Merci de m'avoir confié des gardes à Vence, et d'avoir toujours gardé le sourire même quand je vous réveillais le matin pour vous ramener les clés du cabinet !

M. le Docteur Fernand MACONE

Pneumologue au CHU de Nice.

Merci d'avoir stimulé mes surrénales dès 8h00 tous les jours pendant 6 mois.

Blague à part j'ai toujours eu 1 minute de retard au tour du matin, jusqu'à ce que tu avances l'heure de mon Iphone... Après j'en avais 4 ! ☺

Merci de tes enseignements et de tes coups de gueule qui me déridaient. Hâte de te revoir au 20 sur vin. (T'as enlevé l'affiche de Michel Sardou dans le bureau médical ?)

Mme le Docteur Armelle COMPE

PMI de Menton.

Merci pour tes enseignements gynécologiques (pas trop mon point fort...) et pour ta gentillesse, et aussi les fous rires !

Et bien sûr les patients qui m'ont touché, par leur gentillesse, leurs sourires et leur amour de la vie.

Je remercie tout particulièrement ma FAMILLE !

Ma chérie, ma moitié, Julie.

Merci tout d'abord de m'accepter comme je suis, et de sans cesse vouloir m'améliorer, me rendre meilleur et toujours me tirer vers le bon côté. Tu me potentialises, tout le

monde le sait. Comme le temps pour le vin, comme l'eau pour la terre, on se complète parfaitement. Mon plus grand souhait est de te rendre heureuse, le reste est secondaire. Je t'aime et je sais que c'est réciproque. Te rencontrer a vraiment changé ma vie en mieux. Tu es tombé du ciel comme un ange, juste dans mes bras...

À mes parents.

Vous m'avez tout donné, à commencer par des valeurs qui ont fait ce que je suis devenu. J'ai pris de vos qualités, de vos défauts aussi bien sûr, et puis j'en ai ajouté quelques autres à moi. Je vous dois simplement tout ce que je suis et j'espère m'être montré digne de cela. L'amour que je vous porte est sincère et sans faille. Nous avons su traverser ensemble les épreuves comme les bons moments car ce qui nous uni le plus au final, c'est l'amour que l'on se porte et qui ne s'exprime pas toujours avec des mots.

À mes sœurs chéries, Florence et Laure.

Les sœurs idéales. Si belles, et pourtant si humbles. Si différentes, et pourtant si complémentaires. La ligne droite et l'arabesque. Cependant, beaucoup de points communs vous unissent : la ténacité, la générosité, la sensibilité, la beauté... et bien sûr, l'amour que je vous porte. Vous resterez mes modèles, mes moitiés chéries, mes petites sœurs mêmes si vous êtes déjà des mères toutes les deux. Je suis tellement heureux et gâté de vous avoir à mes côtés pour guider mes pas depuis les cartables, les bermudas et les gâteaux d'anniversaire, quand j'étais aussi grand que nos chiens ! Merci de votre soutien indéfectible ! <3

À mes neveux et nièces.

Paul, Côme & Louis, Agathe, (et ceux/celles à venir...) je vous souhaite d'apprendre de votre famille et de vous serrer les coudes, je vous prêterai les miens... J'ai hâte de vous voir tous grandir, derrière vos petits pas et vos cascades à vélo. Profitez !

À toute la famille EYRAUD.

Coup double avec Julie, car vous étiez la bonne surprise.

Vraiment très heureux de vous avoir rencontré. C'est toujours un plaisir de discuter avec vous, de passer du temps à vos côtés. J'aimerais tellement en passer d'avantage. Merci de m'avoir accepté et intégré à votre petite tribu. J'espère être à la hauteur de vos attentes, en tout cas vous l'êtes pour moi.

À mes Beaux-Frères Seb & Gégé, mon parrain, ma marraine, mes grands parents qui me regardent peut être d'en haut...

À mes ami(e)s, le gratin !

Rambo & Dup !

Plus de 15 ans déjà que l'on se connaît ! Tellement de bons souvenirs, la Giettaz, les randos, le Barberousse, nos délires et nos galères sont marqués au fer rouge. Vraiment la racine de mes belles années ! On se voit et on se comprend, pas besoin de parler, même si je parle tout le temps :D . Bref, j'ai des amis géniaux ! Hâte de vous revoir avec vos petites familles (Lydie, Bro & Coco, Tim) et de repartir sur les routes sac à dos. Faudra que je vous raconte, j'ai plein de trucs à vous dire !

Julius

Ah mon ptit juju ! On était destinés à se rencontrer, c'était écrit. Si proches depuis le début, heureusement que t'es un acharné du boulot sans ça on se serait loupé ! Tu m'impressionnes par ta volonté, ta gentillesse, ton ambition et ton humilité. Tu es un soutien indéfectible et je sais que tu le resteras ! On n'en a pas fini tout les deux...

Tom et Lionel

Alors vous, vous m'en aurez fait faire des trucs... Sans compter ceux que j'ai oubliés. Bref, ça n'a pas toujours été de tout repos... Entre la D4, les footings en acidose et les soirées au « Since », on peut dire que vous ne lâchez rien... En tout cas je sais que je suis et resterai votre « goutte » ! Vraiment heureux d'avoir traversé tout ça avec vous et d'avoir encore beaucoup de choses à réaliser ensemble... 3 Ricards SVP !

À Ced

Une rencontre au top à Nice. Avec ton caractère grognon de parisien et ta franchise cash ! Parfois je me dis que l'on se ressemble pas mal, même si au squash faut que tu progresses. En même temps avec un seul œil ça ne doit pas être facile... En tout cas si tu veux une revanche, boire un verre, peindre un plafond ou geeker, je suis ton homme ! Grosses bises à toi mon Ced ! Tu me manques tu sais. (& Cam aussi !)

A mon Jojo

Merci Joao d'avoir partagé ce que tu avais avec moi, de m'avoir fait bosser le WE en maçonnerie après des soirées de fête. Merci surtout pour ta gentillesse et ton honnêteté. Tu ne fais pas de concession, c'est ça que j'aime. J'espère te revoir très bientôt !

À Max & Sandra

Quel plaisir de vous avoir dans mon cercle d'amis. J'ai vraiment hâte de vous revoir et de faire connaissance avec votre petit. Même si vous êtes loin de moi, je ne vous oublie pas. See you soon à Bordeaux.

A Fred & Violaine

Grosses bises à vous. Je me souviens d'une phrase qui me donne beaucoup de courage et que Fred m'a dit un jour : « Il ne savait pas que c'était impossible, alors il l'a fait ! » J'ai médité la dessus et j'essaie de m'en inspirer le plus souvent possible...

À tous mes amis du Sud :

Raphounet le biker à roulettes, Thomas le Corse & Claudia, Pierrot le prez crossfiter, Manu, Alice frizouille, Elise & Pierre, SOS Davidou, Adrien et son pyj en satin, Clem & Cyssou, Caroline, Damien Tafanouille, Vitchy & Julian, Cath & Jeremy, Ji-Wann, Gégé & Marion, etc...

& à ceux d'ailleurs :

Ben, Samy & Aurelsan, Frédrik, Damien Bichon, Fanny, Guigui Pepe dit « Jésus », Arnaud Charmillon, etc...

Je dédicace cette thèse à tous ceux qui comptent pour moi...

TABLE DES MATIÈRES

1. RÉSUMÉ	18
2. INTRODUCTION	20
2.1 Preambule.....	20
2.2 Principes du traitement de la rupture du LCA.....	20
2.3 L'objectif de l'étude.....	21
2.4 La justification de l'étude	21
2.5 Originalité de l'étude.....	21
3. RAPPELS ANATOMIQUES	23
3.1 Généralités.....	23
3.2 Anatomie du LCA	25
3.3 Les fascias de la cuisse.....	28
3.4 Le tractus ilio-tibial.....	30
4. HISTORIQUE DE LA LIGAMENTOPLASTIE	32
5. TECHNIQUE CHIRURGICALE : LIGAMENTOPLASTIE DU LCA UTILISANT LE TRACTUS ILIO-TIBIAL	35
5.1 Installation.....	35
5.2 Le temps arthroscopique	35
5.3 Réalisation du tunnel tibial	35
5.4 Préparation du transplant	36
5.5 Réalisation du tunnel fémoral.....	39
5.6 Mise en place et fixation du transplant.....	40
5.7 Fermeture	42
5.8 Le post-opératoire.....	44
6. PROTOCOLE DE RÉÉDUCATION	44
6.1 De l'opération à la 6 ^{ème} semaine	44
6.2 De la 6 ^{ème} semaine au 4 ^e mois.....	45
6.3 Du 4 ^e au 6 ^e mois.....	45
6.4 Après 6 mois	45
7. CRITÈRES DE REPRISE DU SPORT À PIVOT	45
8. COMPLICATIONS POUVANT SURVENIR APRÈS LIGAMENTOPLASTIE DU LCA.....	48
8.1 Complications précoces	48
8.1.1 Hématome.....	48
8.1.2 Hydarthrose persistante.....	48
8.1.3 Arthrite septique.....	48
8.1.4 Complications thrombo-emboliques.....	49
8.2 Complications tardives.....	49
8.2.1 Sensibilité et réactions inflammatoires sur la zone de prélèvement de la greffe.....	49
8.2.2 Le syndrome algodystrophique	50
8.2.3 Rupture traumatique du transplant.....	50
8.2.4 Distension du transplant.....	50
8.2.5 Douleurs résiduelles	51

8.2.6	Complications nerveuses	51
9.	MATERIEL ET METHODES.....	53
9.1	Type d'étude	53
9.2	La population.....	53
9.2.1	Critères d'inclusion.....	53
9.2.2	Caractéristiques de la population	53
9.3	Technique chirurgicale.....	54
9.4	Evaluation clinique	55
9.4.1	Le ressaut rotatoire : Pivot Shift.....	55
9.4.2	Echelle IKDC.....	55
9.5	Evaluation laximétrique robotisée.....	56
9.5.1	Le GNRB®	56
9.5.2	Analyse des données	57
9.6	Evaluation isocinétique.....	58
9.6.1	L'ergomètre isocinétique.....	58
9.6.2	Analyse des données	61
9.7	Recueil des données	61
10.	RESULTATS	63
10.1	Gestes méniscaux associés à la ligamentoplastie.....	63
10.2	Clinique	63
10.2.1	Pivot Shift test	63
10.2.2	Echelle IKDC.....	63
10.3	Laximétrie robotisée (GeNouRoB®)	64
10.4	Tests isocinétiques	65
10.5	Complications.....	66
10.6	Niveau d'activité physique à 6 mois post-opératoire.....	66
11.	DISCUSSION.....	69
11.1	L'excellent contrôle du ressaut rotatoire	69
11.2	L'évaluation fonctionnelle par IKDC.....	71
11.3	Laximétrie instrumentale et laxité antérieure résiduelle en sub extension	73
11.4	Les faibles déficits isocinétiques à 6 mois.....	76
11.5	Le faible taux de complications.....	79
11.6	La reprise du sport	82
11.7	Points forts du travail.....	85
11.8	Limites du travail	85
12.	CONCLUSION	87
13.	BIBLIOGRAPHIE	89
14.	ANNEXE.....	93
15.	SERMENT D'HIPPOCRATE.....	94

LISTE DES ABRÉVIATIONS

AG : anesthésie générale

ALR : anesthésie locorégionale

AVP : accident de la voie publique

DIDT : droit interne / demi tendineux

IKDC : International Knee Documentation Comitee

IM2S : Institut Monégasque de Médecine du Sport

LCA : ligament croisé antérieur

LCL : ligament collatéral latéral

LP : ligament patellaire

TIT : tractus ilio-tibial

LISTE DES FIGURES

Figure 1: Ligaments croisés sur des vues antérieure (à gauche) et postérieure (à droite) du genou, (avec résection des plans ligamentaires superficiels).....	23
Figure 2: Les ménisques du genou, vue supérieure du plateau tibial.....	24
Figure 3: Vue antérieure du genou droit après réalisation des tunnels	36
Figure 4: Incision cutanée (genou droit)	37
Figure 5: Dissection de la bandelette servant au transplant (genou gauche).....	37
Figure 6: Tubulisation du transplant (genou droit)	38
Figure 7: Préparation du transplant (vue latérale du genou droit).....	39
Figure 8: Réalisation du tunnel fémoral (genou droit).....	40
Figure 9: Positionnement du transplant sous le LCL et dans le tunnel fémoral (genou droit). 41	
Figure 10: Positionnement du transplant dans les tunnels (genou droit)	41
Figure 11: Fixation tibiale du transplant (genou droit)	42
Figure 12: Décollement au doigt du septum intermusculaire latéral (genou gauche).....	43
Figure 13: Fermeture du hauban latéral (vue latérale du genou droit).....	43
Figure 14: Fermeture plan par plan sur drain de Redon en aspiration (genou gauche)	44
Figure 15 : Répartition des sports en cause dans la rupture du LCA	54
Figure 16: Laximètre robotisé GNRB®.....	56
Figure 17: Installation du patient sur le GNRB®, prêt pour la mesure	57
Figure 18: Ergomètre isocinétique Con-Trex® (en flexion).....	59
Figure 19: Ergomètre isocinétique Con-Trex® (en extension).....	60
Figure 20: Classification selon l'échelle Overall IKDC	64
Figure 21: Courbes laximétriques selon la force de poussée du GNRB®	65
Figure 22: Niveau sportif à 1 an par rapport au niveau initial	67
Figure 23: Ligament antéro-latéral (Vue latérale du genou droit)	69

LISTE DES TABLEAUX

Tableau 1: Gestes associés à la ligamentoplastie du LCA	63
Tableau 2: Classification du Pivot Shift.....	63
Tableau 3: Laximétrie moyenne obtenue avec le GNRB®.....	64
Tableau 4: Répartition des laxités à 250 N au GNRB®	65
Tableau 5: Couple maximum à vitesse lente 60°/s (en N/m).....	65
Tableau 6: Couple maximum à vitesse rapide 240°/s (en N/m).....	66
Tableau 7: Déficit de force musculaire (en %) du membre opéré par rapport au membre sain	66
Tableau 8: Répartition des complications post-opératoires, à 6 mois et 1 an	66
Tableau 9: Niveau d'activité physique à 1 an post-opératoire.....	66
Tableau 10: Ressaut rotatoire (Pivot Shift) dans la littérature	70
Tableau 11: Évaluation fonctionnelle par échelle Overall IKDC dans la littérature.....	72
Tableau 12: Laxité instrumentale moyenne du LCA après ligamentoplastie dans la littérature	75
Tableau 13: Déficits isocinétiques moyens dans la littérature, par rapport au membre controlatéral sain	78
Tableau 14: Taux moyen des principales complications après ligamentoplastie dans la littérature	81
Tableau 15: Niveau de reprise du sport après ligamentoplastie du LCA dans la littérature	84

RÉSUMÉ

1. RÉSUMÉ

Introduction – L'augmentation croissante de la pratique des sports de pivot entraîne nécessairement un nombre accru de ruptures du ligament croisé antérieur. Le traitement chirurgical par ligamentoplastie reste la meilleure option chez les sportifs souhaitant une reprise rapide de leurs activités physiques à un niveau identique. Les deux principales techniques (ligament patellaire et DIDT) qui ont déjà fait l'objet de très nombreux travaux présentent chacune leurs propres avantages et inconvénients. Véritable outsider, la ligamentoplastie au tractus ilio-tibial selon la technique de Macintosh modifiée reste encore très peu pratiquée et requiert quelques publications pour être reconnue comme une alternative avantageuse.

Méthodes - L'objectif de notre étude était d'analyser au recul de 6 mois à 1 an les critères de reprise des sports à pivot après reconstruction du LCA utilisant le tractus ilio-tibial selon les modifications techniques apportées. L'étude monocentrique réalisée à l'IM2S de Monaco portait sur 114 patients opérés d'une laxité antérieure chronique. Les critères d'évaluation portaient sur le ressaut rotatoire, la laximétrie robotisée, les mesures isocinétiques et l'échelle fonctionnelle IKDC.

Résultats - Le ressaut rotatoire a été parfaitement contrôlé pour 92,1% des cas avec 97,4% de laximétries inférieures à 3 mm. Le déficit de la force isocinétique des ischio-jambiers et du quadriceps à 240°/s a été respectivement en moyenne de 0,7% et 17,2% juste avant la reprise du sport en compétition. Le taux de satisfaction subjective des patients était élevé et 68,5% des cas ont repris le sport au même niveau dans un délai de 6 mois à 1 an. Le football de compétiteurs et professionnels était repris au même niveau dans 86,4% des cas.

Conclusion - La plastie extra et intra-articulaire au tractus ilio-tibial étudiée nous paraît remplir les critères d'une reprise du sport à pivots et constitue, en épargnant les chaînes musculaires, une alternative avantageuse aux autres auto-transplants habituellement utilisés dans les reconstructions du LCA de première intention.

INTRODUCTION

2. INTRODUCTION

2.1 Préambule

Le niveau de pratique sportive est en plein essor dans notre société moderne. La traumatologie du sport suit naturellement cette augmentation. Les traumatismes du genou représentent globalement 37% des traumatismes sportifs avec 7,6% de rupture du ligament croisé antérieur (LCA). On observe en France une incidence autour de 36,9 pour 100 000 personnes issues de la population générale (1, 2) avec une réalisation environ chaque année de 34 000 ligamentoplasties du LCA.

Certains sports sont particulièrement pourvoyeurs de lésion du LCA, tels que le football, le rugby et le ski. Ces trois derniers sports ont comptabilisé en 2012 en France 2 656 000 licenciés.

2.2 Principes du traitement de la rupture du LCA

Le traitement conservateur des ruptures du LCA expose au tableau clinique d'entorses graves à répétition. Le traitement chirurgical des ruptures du LCA a ainsi pour but la reprise des sports à pivot tout en diminuant le risque de lésions méniscales secondaires et d'évolution arthrosique à long terme (3). Les reconstructions du LCA reposent actuellement sur les auto-transplants.

Les plasties intra-articulaires isolées au ligament patellaire (LP) et aux tendons de la patte d'oie ou ischio-jambiers (DIDT) sont les plus fréquemment réalisées. Les plasties mixtes dites intra- et extra-articulaires sont plus rarement pratiquées. La plastie mixte au tractus ilio-tibial, reste plus utilisée dans les pays scandinaves et en France avec l'école strasbourgeoise qui a apporté ses propres modifications.

2.3 L'objectif de l'étude

Le but de notre étude a été d'analyser, 6 mois à 1 an après reconstruction du LCA les critères de reprise des sports à pivot avec le Macintosh modifié au tractus ilio-tibial. Nos résultats laximétriques, sur la récupération de la force musculaire et la reprise du sport, ont été comparés à ceux de la littérature. Notre hypothèse a été que la reconstruction du LCA selon la technique étudiée remplit avantageusement les critères essentiels qui autorisent la reprise des sports à pivot.

2.4 La justification de l'étude

Très peu de travaux ont été publiés sur les techniques de reconstruction du LCA utilisant le tractus ilio-tibial dans les laxités antérieures chroniques. La plupart des auteurs utilisent comme prélèvement le transplant os-tendon-os (ligament patellaire : Kenneth-Jones) ou les tendons ischio-jambiers (DIDT) ce qui induit un risque d'affaiblissement au niveau des chaînes musculaires antérieure et postérieure de la cuisse. La plastie mixte au fascia lata utilise un prélèvement aponévrotique qui respecte les chaînes musculaires du quadriceps et des ischio-jambiers. Malgré la pratique en France de quelques équipes expérimentées (Paris, Strasbourg, Clermont-Ferrand, Monaco), on observe actuellement très peu de référencement dans les publications anglo-saxonnes.

2.5 Originalité de l'étude

Pour l'étude de la laxité antérieure résiduelle, nous avons utilisé un appareil informatisé et robotisé de mesure (GNRB®) qui procure plus de précision et moins de variabilité pour les mesures laximétriques.

RAPPELS ANATOMIQUES

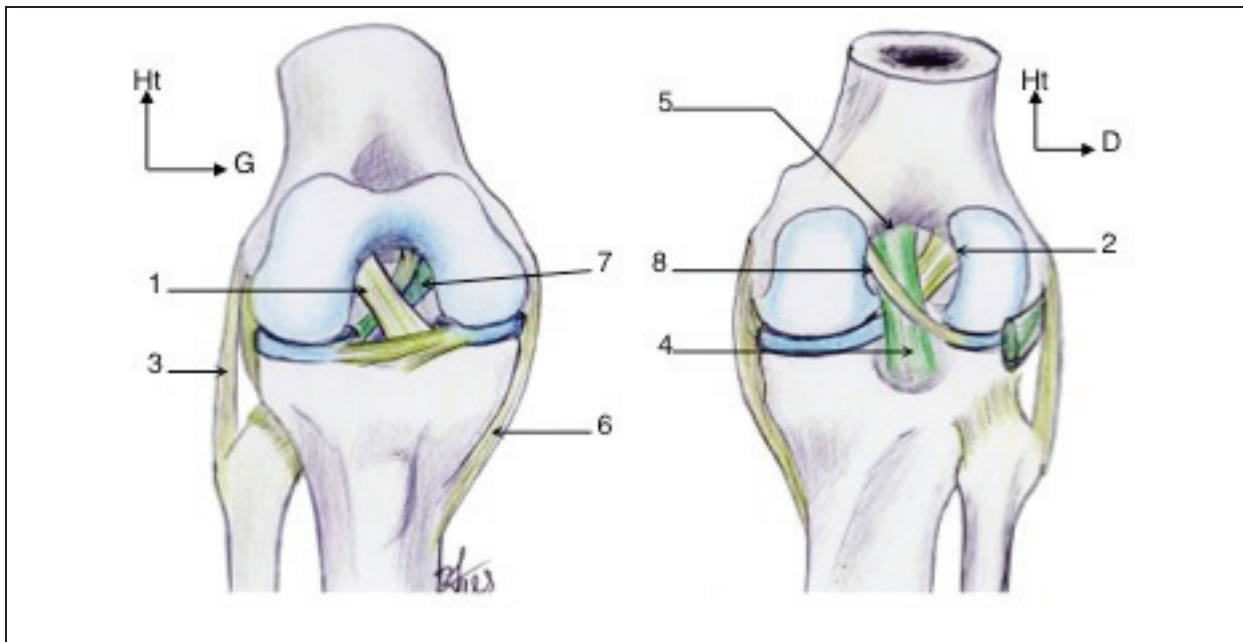
3. RAPPELS ANATOMIQUES

3.1 Généralités

Les ligaments croisés du genou assurent la stabilité de celui-ci, avec l'aide des ménisques et des structures capsulo-ligamentaires périphériques, afin de permettre les deux degrés de liberté du genou normal.

Ils se développent dès la 20^e semaine de gestation avec déjà deux faisceaux individualisables, seule l'orientation varie avec l'âge adulte.

Figure 1: Ligaments croisés sur des vues antérieure (à gauche) et postérieure (à droite) du genou, (avec résection des plans ligamentaires superficiels)



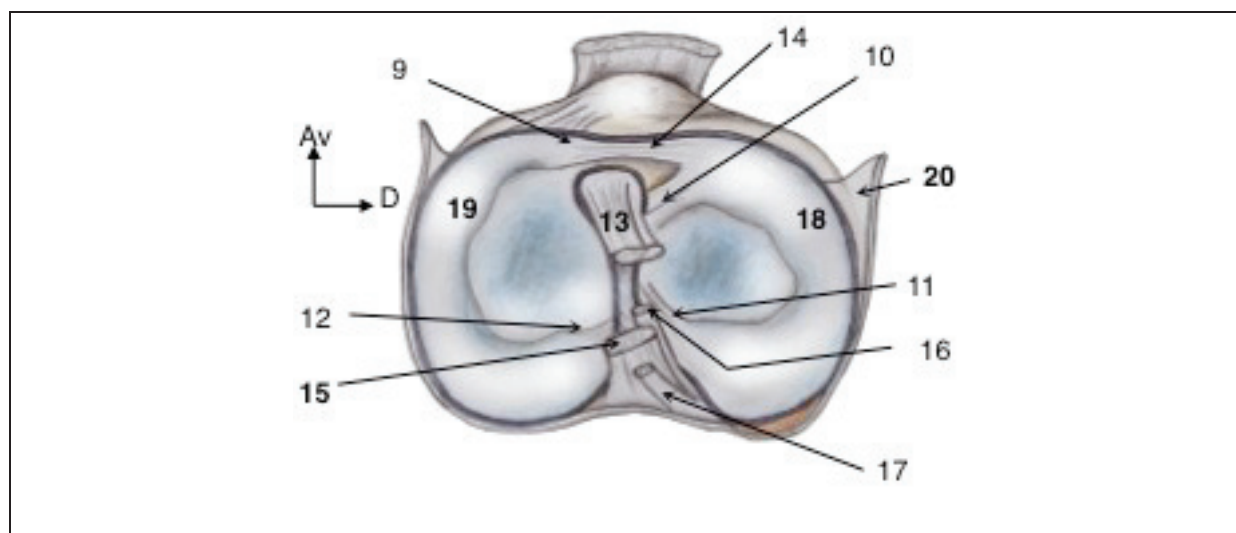
- 1 : ligament croisé antérieur
- 2 : face axiale du condyle latéral du fémur
- 3 : ligament collatéral latéral
- 4 : ligament croisé postérieur
- 5 : face axiale du condyle médial du fémur
- 6 : ligament collatéral médial
- 7 : Ligament ménisco-fémoral antérieur
- 8 : ligament ménisco-fémoral postérieur

Le LCA est un ligament relativement fragile pour les efforts qui lui sont demandés, surtout dans la pratique des sports en pivot notamment.

Le genou est une articulation de type ellipsoïde, de flexion-extension principalement, mais possède un certain degré de rotation. Il doit répondre à deux impératifs antagonistes : une très grande mobilité et une très grande stabilité, ce qui constitue un « défi biomécanique ».

Il se produit une rotation interne automatique du tibia de 20° en flexion du fait de l'anatomie des condyles et des plateaux. Ce défi biomécanique est possible grâce à l'existence des ménisques, mais surtout grâce au couple de ligaments complémentaires (appareil ligamentaire central et périphérique). Ce paradoxe explique également la fréquence et la gravité potentielle des entorses du genou.

Figure 2: Les ménisques du genou, vue supérieure du plateau tibial



- 10 : ligament méniscal antéro-latéral
- 11 : ligament méniscal postéro-latéral
- 12 : ligament méniscal postéro-médial
- 13 : ligament croisé antérieur
- 14 : ligament transverse du genou
- 15 : ligament croisé postérieur
- 16 : ligament ménisco-fémoral antérieur
- 17 : ligament ménisco-fémoral postérieur
- 18 : ménisque latéral
- 19 : ménisque médial
- 20 : capsule articulaire

Lors de la flexion-extension, les mouvements des condyles sur les glènes se décomposent en deux mouvements élémentaires : roulement et glissement. En début de flexion les condyles roulent, puis à 20° ils glissent progressivement. Ce mouvement harmonieux est possible grâce à la présence du LCA, la tension du LCA variant durant le mouvement.

Il a été constaté une détérioration des qualités mécaniques du LCA avec l'âge.

Ainsi, une rupture d'un LCA perturbe obligatoirement la bonne cinétique du genou. Pourtant l'absence de LCA est compatible avec une mobilité et une fonction correcte grâce au

développement du rôle respectif des autres formations capsulo-ligamentaires et des différents muscles, jusqu'à un certain degré de contrainte.

3.2 Anatomie du LCA

- Anatomie descriptive

Le LCA s'insère au niveau tibial sur le versant antérieur de l'aire inter-condyloire antérieure sur la surface pré-spinale, en avant des épines tibiales et en arrière de la corne antérieure du ménisque médial. Cette zone d'insertion est à la fois osseuse et périostée, d'une surface d'aspect triangulaire dans le plan horizontal, de 2,5 à 3 cm².

Puis il se dirige presque horizontalement en arrière, en dehors et en haut, vers la partie postérieure de la face interne du condyle fémoral latéral selon un axe sensiblement vertical, très postérieur en forme de haricot avec un bord antérieur rectiligne, d'une surface d'environ 2 cm².

L'insertion tibiale est plus étendue que l'insertion fémorale et le LCA s'élargit de fémoral en tibial et présente une torsion de ses fibres. Cette torsion permet au bord antérieur du LCA d'être rectiligne et concave vers le haut échappant ainsi au bord antérieur de l'échancrure inter-condyloire en extension totale.

Lors de l'extension du genou, le LCA est vertical, en flexion il est horizontal.

Son diamètre moyen est de 8 mm, et sa longueur varie de 1,85 à 3,35 cm selon les fibres et les individus.

Le LCA est constitué de plusieurs faisceaux de fibres dont les deux plus importants sont le faisceau antéro-médial et le faisceau postéro-latéral (par rapport à leur insertion tibiale).

Le faisceau antéro-médial (insertion tibiale antérieure et médiale, insertion fémorale haute et postérieure) est composé des fibres tibiales les plus antérieures devenant les plus postérieures sur le fémur (longueur moyenne de 3,3cm).

Le faisceau postéro-latéral a une insertion tibiale en arrière et en dehors du faisceau antéro-médial et s'insère plus bas sur la face interne du condyle externe. Il est ainsi plus court et plus vertical que le faisceau antéro-médial.

Les ligaments croisés sont intra-capsulaires mais extra-synoviaux.

Les insertions ligamentaires sont avasculaires. Les ligaments croisés sont recouverts d'une membrane synoviale richement vascularisée par des branches collatérales de l'artère moyenne du genou, branche de l'artère poplitée. Les vaisseaux proviennent essentiellement de tissus mous, plus précisément de la membrane synoviale et du corps adipeux infra-patellaire.

La vascularisation de la portion centrale du LCA est diminuée.

Il y a peu de communications entre le réseau vasculaire intra-ligamentaire et les vaisseaux endostés fémoraux, et aucune avec les vaisseaux endostés tibiaux.

L'innervation du LCA est assurée par des branches vasomotrice et proprioceptive du nerf tibial, suivant le réseau vasculaire de la membrane synoviale.

- *Anatomie fonctionnelle*

La distance séparant le centre des deux insertions du LCA (tibiale et fémorale) reste constante, quel que soit le degré de flexion du genou ce qui définit l'isométrie.

Au cours de la flexion, le LCA subit une torsion axiale de 90° entre 0 et 90° ce qui entraîne une variation de tension et de longueur de ses différentes fibres, ceci explique la difficulté d'une reconstruction anatomique du LCA par greffe.

Au niveau de chaque ligament existe une « fibre neutre » dont la longueur reste constante quelle que soit la position du genou (fibre isométrique), le centre instantané de l'articulation et l'axe de flexion se situe à l'intersection de ces fibres neutres quelle que soit la position du genou. Toutes les fibres situées en avant de ces fibres neutres sont tendues lors de la flexion, à l'opposé les fibres situées en arrière de ces fibres neutres sont distendues.

Compte tenu de la torsion du LCA en flexion, les fibres antéro-médiales tendues en extension se retrouvent postérieures sur le fémur en flexion et donc détendues à l'opposé de fibres postéro-latérales.

Le respect de l'isométrie reste une notion fondamentale dans la reconstruction chirurgicale du LCA, à condition qu'elle aille de pair avec un positionnement anatomique de la greffe.

- *Dynamique du LCA*

Lorsque le genou est en extension, le LCA vertical vient au contact de l'échancrure inter-condylienne et les 2 faisceaux principaux sont tendus. L'hyper extension et le recurvatum accentuent la tension sur ces 2 faisceaux.

Lors de la manœuvre de Lachman, c'est principalement le faisceau antéro-médial qui est mis en tension.

Lorsque le genou est en flexion, le LCA devient horizontal et sa tension varie selon le contingent de fibres considéré. Le faisceau antéro-médial se relâche et le faisceau postéro-latéral reste tendu. En hyper flexion, les 2 faisceaux se retendent.

Cette disposition explique la torsion des fibres du LCA lors des mouvements de flexion-extension avec un recrutement de certaines fibres en tension.

Des études ont démontré la présence de mécanorécepteurs le long de l'axe du LCA et de ses insertions notamment au niveau fémoral, avec des arcs réflexes afférent et efférent sur les motoneurones des muscles péri-articulaires lorsque la tension des ligaments croisés est modifiée. Ces mécanorécepteurs ont un rôle de localisation dans l'espace et d'initiateur de la contraction musculaire réflexe.

Ainsi, une lésion primitive du LCA pourrait par l'atteinte des mécanorécepteurs conduire à la disparition de la fonction protectrice musculaire de l'articulation, en plus de la laxité inhérente à sa rupture.

Le ligament patellaire, les tendons de la patte d'oie, les ligaments ménisco-fémoraux contiennent aussi des mécanorécepteurs et leur utilisation lors d'une greffe ligamentaire pourrait être critiquable, car détruisant des sites de mécanorécepteurs.

- *Comportement viscoélastique du LCA*

Les fibres collagènes sont entourées d'une substance fondamentale et faiblement liées les unes aux autres.

Lorsqu'une mise en charge rapide est appliquée, le ligament a tendance à se rompre au milieu alors qu'en cas de charge lente, il se détachera plus facilement près ou au niveau de son avulsion osseuse.

En cas d'application d'une charge répétée supérieure à la charge élastique, mais inférieure à la charge de rupture, le ligament peut fluer, c'est-à-dire s'allonger et perdre ses propriétés mécaniques progressivement avec le temps pour aboutir à une rupture « de fatigue ».

Lors des greffes ligamentaires, le tissu greffé est plus vulnérable au fluage que le tissu ligamentaire normal surtout pendant la phase de maturation de la greffe, ce qui explique la détente progressive d'une greffe avec le temps, surtout si les sites d'insertion ne sont pas en position anatomique.

3.3 Les fascias de la cuisse

Le membre inférieur est enveloppé par du tissu sous-cutané et par un fascia profond. Le premier renferme et accumule de la graisse et permet le passage des nerfs cutanés et des vaisseaux superficiels lymphatiques et veineux. Le second (fascia profond de la cuisse ou fascia lata) enveloppe la cuisse et limite la protrusion des muscles, facilite le retour veineux dans les veines profondes et crée des loges qui séparent les muscles et les nerfs ayant des fonctions similaires, entoure les muscles individuellement et leur permet d'agir de façon indépendante.

Le fascia profond se modifie au niveau des orifices qui livrent passage aux structures vasculo-nerveuses et s'épaissit en certains endroits pour maintenir les tendons près des articulations sur lesquelles ils agissent.

Le tissu sous-cutané (fascia superficiel) est sous-jacent à la peau et comprend du tissu conjonctif lâche renfermant une quantité variable de graisse, des nerfs cutanés, des veines superficielles (grande et petite veines saphènes) et leurs affluents, des vaisseaux et des nœuds lymphatiques. Le tissu sous-cutané de la hanche et de la cuisse entre en continuité avec celui de la partie inférieure de la paroi antérolatérale de l'abdomen et de la fesse. Au niveau du genou, le fascia superficiel perd son contenu graisseux et s'unit au fascia profond, mais de la graisse est à nouveau présente dans le tissu sous-cutané de la jambe.

Le fascia profond (aponévrose superficielle) du membre inférieur est particulièrement épais et revêt le membre comme un bas élastique. Il empêche les muscles de faire protrusion lorsqu'ils se contractent et rend donc la contraction musculaire plus efficace dans son rôle de compression des veines aidant à propulser le sang vers le cœur.

Il est nommé « fascia lata » et se prolonge sous le genou pour former le fascia profond de la jambe.

Le fascia lata se fixe sur :

- Le ligament inguinal, l'arcade pubienne, le corps du pubis et le tubercule pubien en haut
- La crête iliaque latéralement et en arrière
- Le sacrum, le coccyx, le ligament sacro-tubéral et la tubérosité ischiatique en arrière
- Les parties apparentes du squelette du genou et le fascia profond de la jambe distalement.

C'est un fascia important, car il entoure les gros muscles de la cuisse, surtout latéralement, où il s'épaissit et se renforce par l'adjonction des fibres longitudinales du tractus ilio-tibial (anciennement bandelette de Maissiat). Cette large bande de fibres représente l'aponévrose commune des muscles tenseurs du fascia lata et grand gluteal.

Les muscles de la cuisse sont répartis dans trois loges : antérieure, médiale et postérieure. Les parois de ces loges sont formées par le fascia lata et par trois septums intermusculaires qui se détachent de sa face profonde et se fixent sur la ligne âpre du fémur. Le septum intermusculaire latéral est particulièrement épais, les deux autres relativement minces. Le septum latéral s'étend profondément du tractus ilio-tibial à la lèvre latérale de la ligne âpre et à la ligne supracondylaire latérale du fémur.

3.4 Le tractus ilio-tibial

Le tractus ilio-tibial fait partie du plan superficiel de la région glutéale. C'est une partie épaissie du fascia lata.

Son origine se fait sur la crête iliaque au niveau du tubercule iliaque à la partie moyenne du versant latéral. Il est en rapport avec l'aponévrose du moyen gluteal. Ses fibres descendent en bas et légèrement en dehors vers la face latérale du grand trochanter où elles se réfléchissent avant de descendre en suivant la face latérale de la cuisse avec une obliquité en bas et légèrement en dedans. Il se rétrécit légèrement en descendant, avant de se terminer sur le tubercule infra condylaire du condyle latéral (anciennement dénommé tubercule de Gerdy). Il envoie une expansion vers l'avant qui passe en avant de la patella et rejoint les fibres du Sartorius. Quelques fibres postérieures viennent se fixer sur le septum intermusculaire latéral de la cuisse.

Il recouvre successivement le muscle fessier, le vaste latéral et enfin le condyle fémoral latéral.

Il est lié à deux muscles qui forment le deltoïde fessier :

- Le tenseur du fascia lata (TFL) en avant.
- Les fibres superficielles du muscle grand gluteal (anciennement dénommé grand fessier) en arrière.

HISTORIQUE

4. HISTORIQUE DE LA LIGAMENTOPLASTIE

Les reconstructions du LCA font appel de nos jours à une autogreffe utilisant une aponévrose, un ou des tendons qui est/sont prélevé(s) à proximité du genou lésé.

Le père de la chirurgie du LCA est un français, Amédée Bonnet qui, en 1845, décrit les signes cliniques faisant suspecter une rupture du LCA. L'importance du LCA dans le contrôle de la translation antérieure du tibia a été remarquée par Weber en 1836. Noulis décrit en 1875 l'équivalent du signe de Lachman. La première suture des ligaments croisés par W.W. Mayo Robson de Leeds remonte à 1885.

E.W. Hey Groves, en 1917 fut le premier à décrire une ligamentoplastie intra-articulaire du LCA utilisant le fascia lata. W.C. Campbell en 1939 et Helfet en 1948 utilisèrent respectivement le rétinaculum quadricipital et le ligament patellaire associés au semi-membraneux. Les tendons ischio-jambiers internes (droit interne, demi-tendineux) sont utilisés pour la première fois en 1939 par Macey.

D'autres illustres noms viendront modifier et améliorer les techniques, entre autres K.G. Jones en 1963, M. Lemaire en 1967, D.B. Slocum et R.L Larson C. en 1968, D.L. Mac Intosh en 1972.

En France, la technique du transplant libre de tendon rotulien fut développée principalement par Albert Trillat et Henri Dejour 2 chirurgiens lyonnais dans les années 70 et 80.

Le signe du ressaut qui est un signe pathognomonique signant l'instabilité rotatoire (ou pivot shift des Anglo-saxons) est découvert en 1967 par un chirurgien français : Marcel Lemaire, confirmé par Macintosh en 1972, chirurgien canadien.

De nos jours 4 auto-transplants sont le plus souvent utilisés :

- le ligament patellaire ou transplant os-tendon-os (technique de K.G Jones)
- les tendons de la patte d'oie (technique DIDT)
- le fascia lata ou tractus ilio-tibial

- le ligament du quadriceps

Chaque ligamentoplastie du LCA est caractérisée par ses qualités biomécaniques. La solidité du montage réalisé (résistance de l'auto greffe et de l'ancrage osseux) doivent permettre une mobilisation du genou et un appui total immédiat.

TECHNIQUE
CHIRURGICALE ET
RÉÉDUCATION

5. TECHNIQUE CHIRURGICALE : LIGAMENTOPLASTIE DU LCA UTILISANT LE TRACTUS ILIO-TIBIAL

Avant de débiter l'intervention chirurgicale, il est nécessaire de pratiquer un examen du genou sous narcose, sans résistance du patient, afin de confirmer l'instabilité rotatoire et donc l'indication opératoire avec un signe du ressaut positif.

5.1 Installation

Le patient est installé en décubitus dorsal sur table standard et un garrot pneumatique est placé à la racine du membre opéré, ce dernier étant maintenu à l'aide d'un support méniscal immédiatement situé sous le garrot.

Le genou doit être fléchi à 70° environ, le squelette jambier automatiquement en rotation externe.

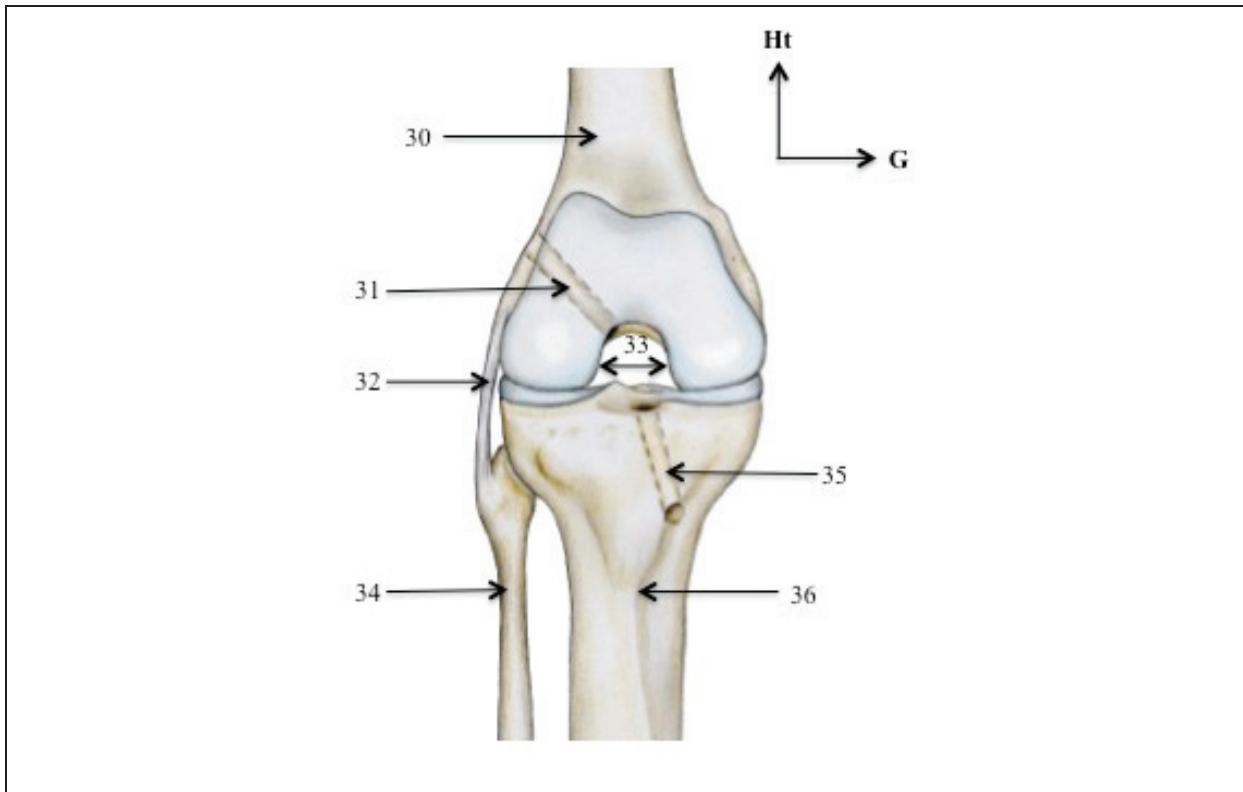
5.2 Le temps arthroscopique

Une arthroscopie est réalisée dans un premier temps, permettant l'exploration des ménisques, du pivot central et des cartilages. Ce temps permet le traitement des lésions méniscales et/ou cartilagineuses associées.

5.3 Réalisation du tunnel tibial

Le tunnel tibial est foré à l'aide d'un ancillaire et de mèches de taille croissante. Le viseur est de principe réglé pour une obliquité au plateau tibial de 45°. Son point d'entrée est situé en dedans de la tubérosité tibiale antérieure, à 3 cm en dessous du plateau tibial médial. Son orifice de sortie se situe au niveau du moignon tibial et vestigial du LCA en prenant soin de conserver le tissu synovial.

Figure 3: Vue antérieure du genou droit après réalisation des tunnels

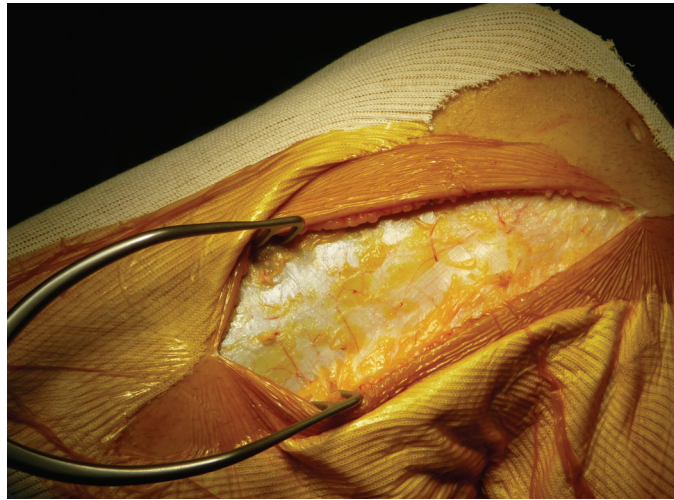


- 30 : fémur
- 31 : tunnel fémoral
- 32 : ligament collatéral latéral
- 33 : échancrure inter-condyloire
- 34 : fibula
- 35 : tunnel tibial
- 36 : tibia

5.4 Préparation du transplant

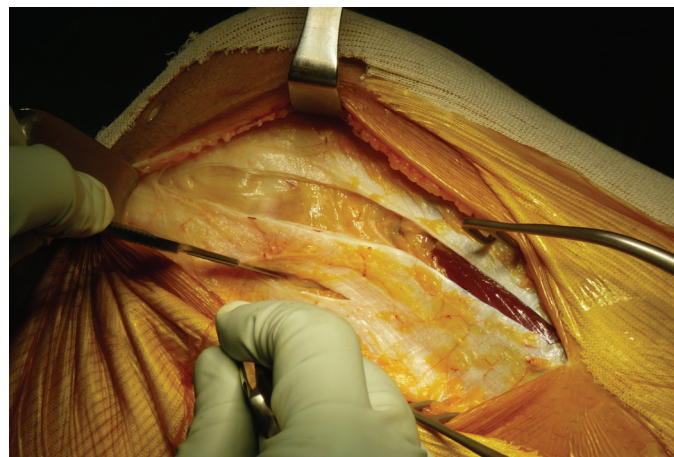
Dans un second temps, une incision d'environ 15 à 17 cm de long est réalisée, débutant au niveau du tubercule de Gerdy pour rejoindre une ligne à la jonction des deux tiers antérieurs et du tiers postérieur de la face latérale de la cuisse.

Figure 4: Incision cutanée (genou droit)



Le tissu sous-cutané est décollé, puis une bandelette ilio-tibiale d'environ 15 à 18 cm de long est prélevée avec pour largeur 15 à 20 mm en distalité et 40 mm au niveau proximal. Le transplant conserve son attache anatomique au niveau du tubercule de Gerdy.

Figure 5: Dissection de la bandelette servant au transplant (genou gauche)



La profondeur de l'incision du fascia lata est une étape importante du prélèvement, le bistouri ne doit pas endommager le muscle vaste latéral en proximal ni la capsule articulaire ou le ligament collatéral latéral (LCL).

La bandelette ilio-tibiale est tubulisée au niveau proximal par des points inversants en un faisceau de 6 à 8 mm de diamètre, puis amarrée à son extrémité libre par un fil tracteur.

Figure 6: Tubulisation du greffon (genou droit)

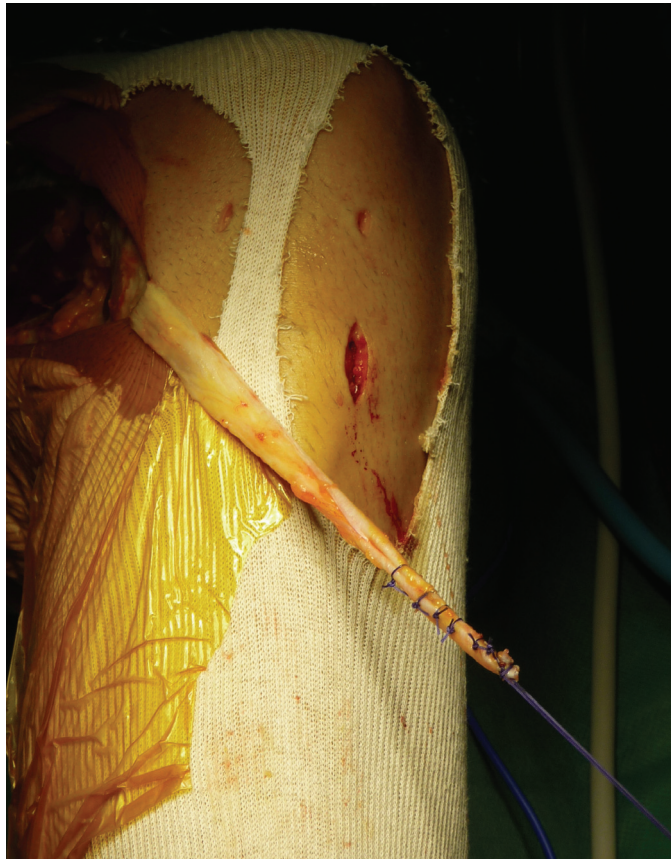
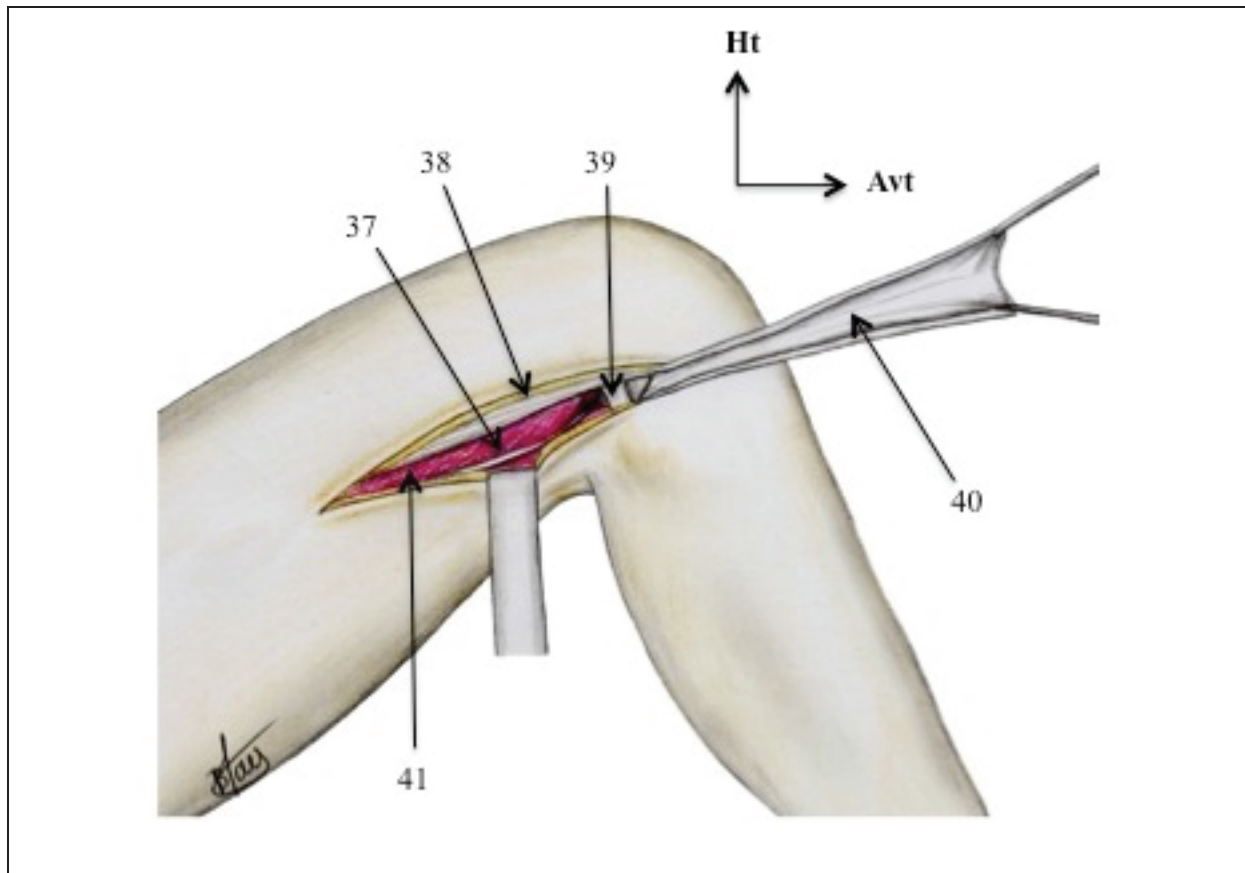


Figure 7: Préparation du transplant (vue latérale du genou droit)

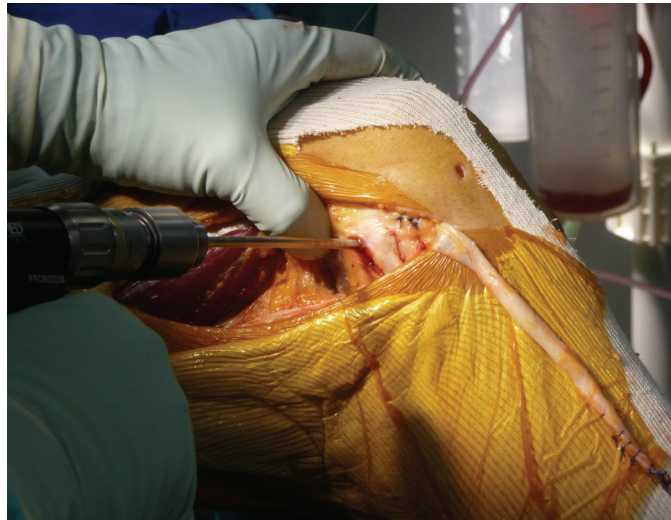

- 37 : septum intermusculaire latéral*
- 38 : septum fémoral latéral*
- 39 : ligament collatéral latéral*
- 40 : transplant préparé à partir du tractus ilio-tibial*
- 41 : muscle vaste latéral*

5.5 Réalisation du tunnel fémoral

Le repérage du LCL et de l'épicondyle fémoral latéral permet de définir la zone la plus isométrique extra-articulaire qui se situe 1 cm en arrière de l'épicondyle latéral. Le LCL est disséqué en respectant sa vascularisation. Les « vaisseaux de Lemaire » (3 vaisseaux périostés à orientation longitudinale), servent aussi de repère pour localiser la zone d'isométrie extra-articulaire décrite par Lemaire et Combelles.

Figure 8: Réalisation du tunnel fémoral (genou droit)



Un viseur arthroscopique de dehors en dedans permet le positionnement précis d'une broche guide. On accède à la fosse inter-condyloire en dégageant le plan rétro-condyloire à l'aide de l'index. Le forage du tunnel de dehors en dedans est en général d'un diamètre surdimensionné de 1 mm par rapport au diamètre distal de la plastie pour faciliter son passage. Son orifice de sortie est situé idéalement au niveau de l'insertion fémorale du LCA.

5.6 Mise en place et fixation du transplant

La plastie est passée sous le LCL puis de dehors en dedans dans le tunnel fémoral et enfin récupérés au niveau du tunnel tibial après sa traversée intra articulaire.

Figure 9: Positionnement du transplant sous le LCL et dans le tunnel fémoral (genou droit)

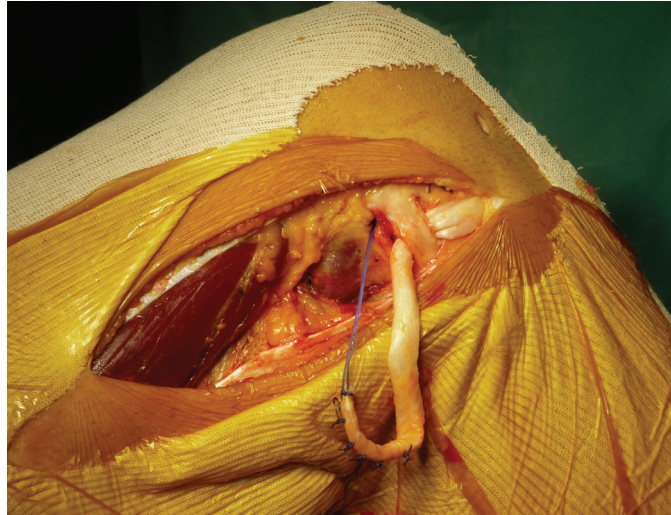
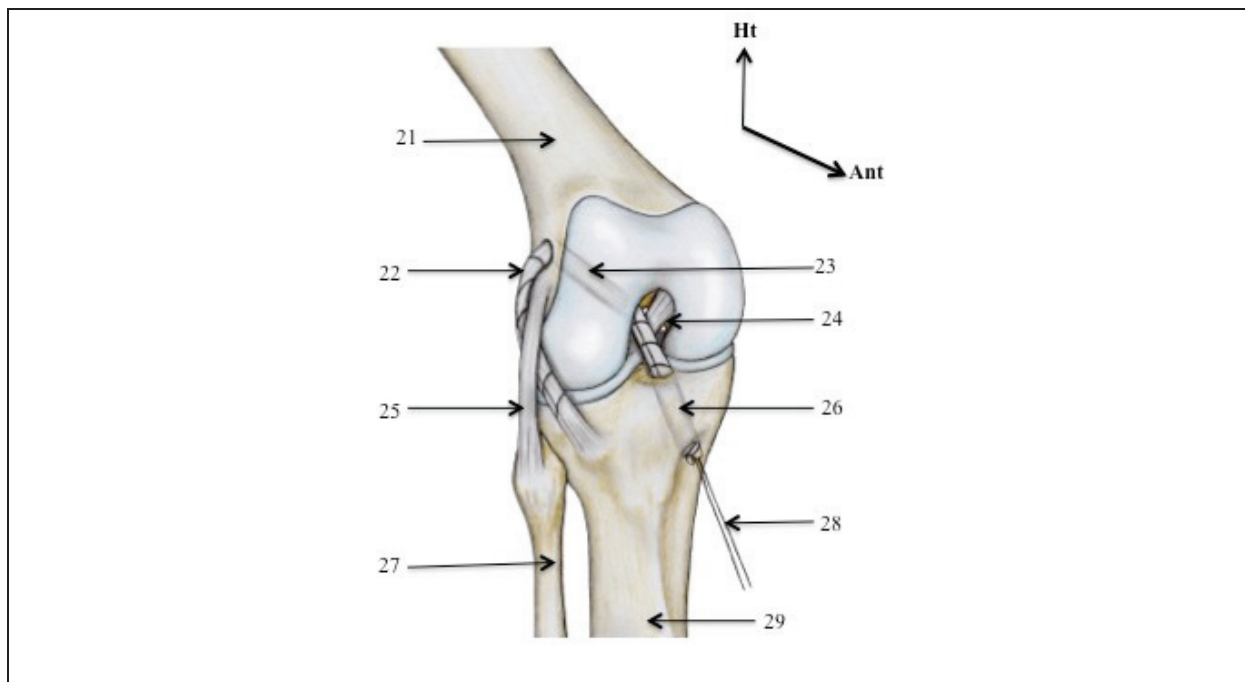


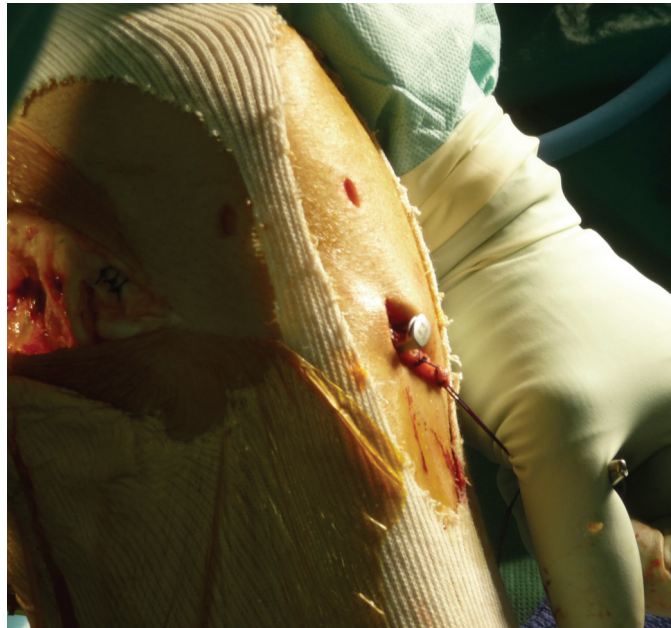
Figure 10: Positionnement du transplant dans les tunnels (genou droit)



- 21 : fémur
- 22 : transplant
- 23 : tunnel fémoral
- 24 : échancrure inter-condyloire
- 25 : ligament collatéral latéral
- 26 : tunnel tibial
- 27 : fibula
- 28 : fil tracteur
- 29 : tibia

La plastie est fixée à 30° de flexion, le pied en rotation neutre soit par une vis d'interférence soit par une agrafe ligamentaire de 6 mm de large.

Figure 11: Fixation tibiale du transplant (genou droit)



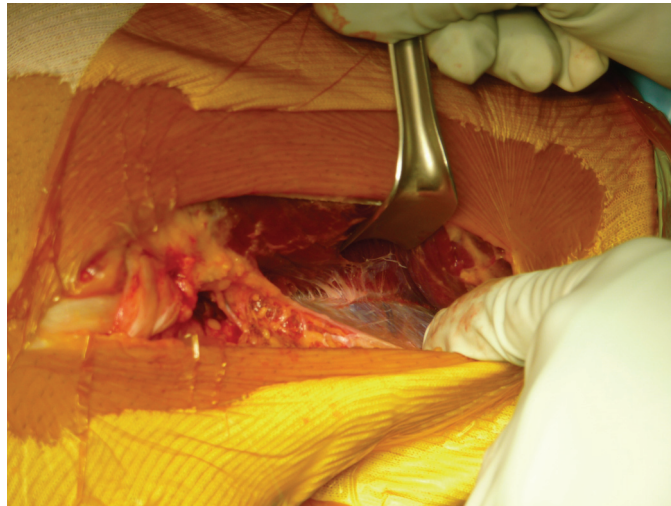
Le dernier temps arthroscopique permet le contrôle du positionnement de la plastie intra-articulaire et l'absence de conflit.

Avant la fermeture, la mobilité du genou et la neutralisation du signe de Lachman sont vérifiées.

5.7 Fermeture

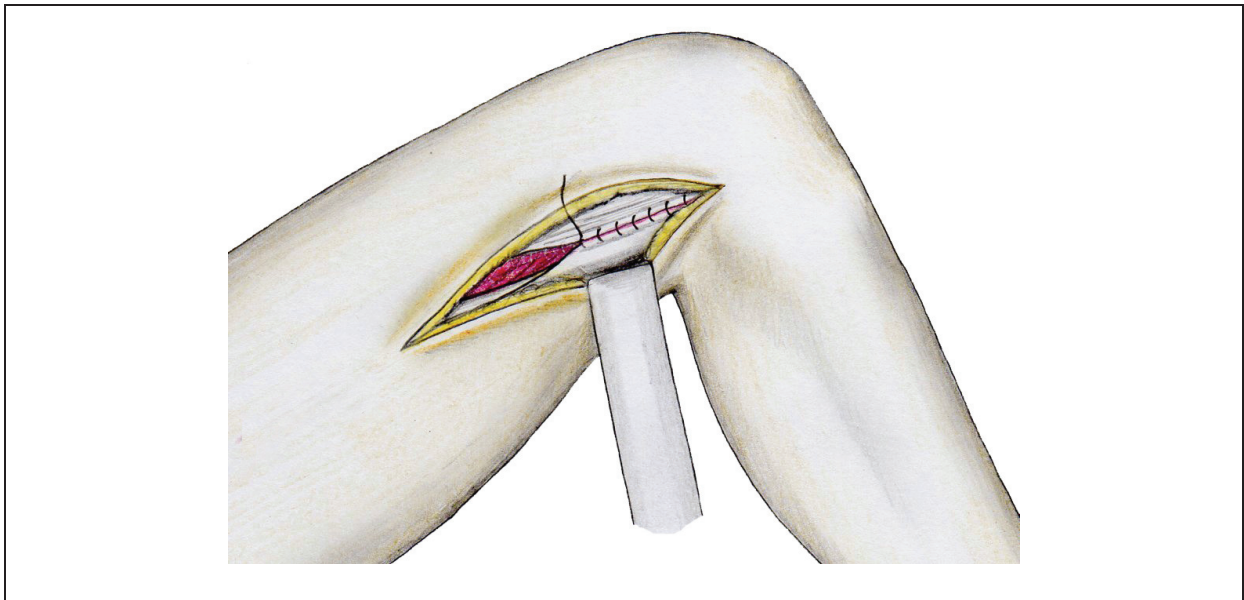
La dissection, la section et la translation du septum fémoral latéral constituent la modification apportée par J-H. Jaeger à la technique originale. Il s'agit d'un temps important avant la fermeture qui va permettre la reconstruction du hauban latéral après avoir effectué son prélèvement. Le vaste latéral est décollé au doigt du septum intermusculaire latéral qui sépare les loges latérales antérieure et postérieure de la cuisse.

Figure 12: Décollement au doigt du septum intermusculaire latéral (genou gauche)



Puis ce septum est ouvert longitudinalement de distal en proximal aux ciseaux longs laissant 1 cm de septum inséré au fémur. Cette technique d'ouverture permet le glissement et la translation latérale de la cloison intermusculaire facilitant ainsi la fermeture au niveau du site de prélèvement.

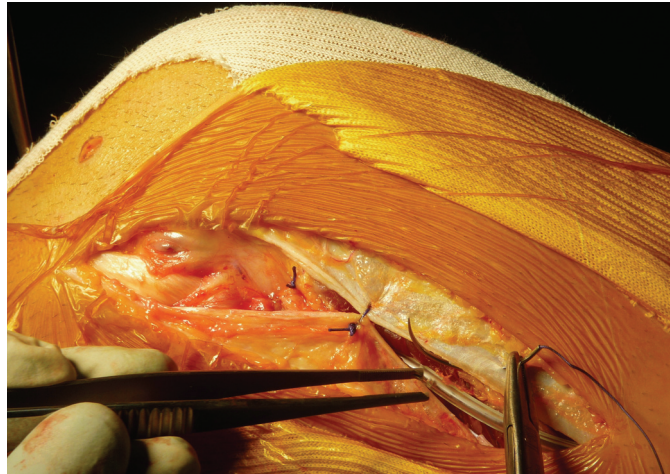
Figure 13: Fermeture du hauban latéral (vue latérale du genou droit)



La reconstruction du hauban latéral de la cuisse permet d'éviter toute décoaptation latérale et ou hernie musculaire. La fermeture étanche du fascia lata permet, en outre, de disposer à nouveau de ce transplant plusieurs années après si nécessaire en cas de nouvelle rupture traumatique du transplant.

La fermeture est assurée plan par plan, sur un drain de Redon aspiratif situé au contact de la cloison intermusculaire latérale.

Figure 14: Fermeture plan par plan sur drain de Redon en aspiration (genou gauche)



Le garrot est alors levé, après avoir bandé en tension la partie distale de la cuisse, le genou et la partie proximale de la jambe. Le pansement compressif est enlevé 15 minutes après le dégonflage du garrot. Les autres bandes seront laissées jusqu'à la réfection du premier pansement (24 à 48 heures).

5.8 Le post-opératoire

Le membre inférieur opéré est immédiatement immobilisé avec une attelle de type Zimmer® à garder en permanence jusqu'à obtenir un bon verrouillage du muscle quadriceps.

Les patients bénéficient d'une analgésie multimodale avec un cathéter crural pendant 48 h et des antalgiques intraveineux classiques en complément si nécessaire.

6. PROTOCOLE DE RÉÉDUCATION

6.1 De l'opération à la 6^{ème} semaine

Une rééducation douce et progressive est recommandée le premier mois suivant l'intervention. L'extension complète doit être rapidement obtenue et la flexion est limitée par la seule douleur les premières semaines.

Le premier levé avec appui est autorisé le lendemain de l'intervention avec un

kinésithérapeute et le port d'une attelle de Zimmer pour assurer les premiers pas et le verrouillage du muscle quadricipital. Après 4 jours d'hospitalisation, les patients sont ensuite orientés préférentiellement en centre de rééducation ambulatoire.

De la 1^{ère} à la fin de la 6^{ème} semaine, la flexion s'effectue en actif et passif sous arthromoteur.

La cryothérapie favorise la résorption de la phase inflammatoire.

6.2 De la 6^{ème} semaine au 4^e mois

Après réduction de l'hydarthrose et récupération des amplitudes articulaires, les muscles ischio-jambiers sont renforcés en priorité pour assurer une protection du greffon. Le travail du quadriceps s'effectue en chaîne fermée et avec faible résistance (vélo sans résistance).

6.3 Du 4^e au 6^e mois

Reprise des sports axés (vélo, footing, natation) avec travail des appuis sans contact et changement de direction. La musculation du quadriceps est réalisée en chaîne cinétique fermée contre résistance. La ré-athlétisation conduit progressivement à la reprise des pivots.

La reprise de l'entraînement progressif s'effectue initialement sans contact.

6.4 Après 6 mois

Reprise du sport de compétition.

7. CRITÈRES DE REPRISSE DU SPORT À PIVOT

L'un des objectifs principaux de la rééducation après une chirurgie de reconstruction du LCA est la reprise du sport au même niveau.

Cependant, la chronologie du retour au sport à pivot après reconstruction ne fait pas consensus (4). Certains critères fondamentaux ont été retenus pour autoriser la reprise des sports à pivot plus ou moins contact :

- Récupération des amplitudes articulaires en particulier l'hyperextension physiologique.
- Genou sec et indolore.
- Récupération d'une force musculaire symétrique (force du côté opéré mesurée à plus de 80 % du côté sain) en explosivité et en endurance.
- Différentiel de laxité antérieure inférieure à 5 mm au GNRB à 6 mois post opératoire et surtout signe du ressaut négatif.
- Course avec changement de direction effectuée sans difficulté.

COMPLICATIONS

8. COMPLICATIONS POUVANT SURVENIR APRÈS LIGAMENTOPLASTIE DU LCA

8.1 Complications précoces

8.1.1 Hématome

Une hémarthrose peut se former suite à un saignement intra-articulaire post-opératoire. En fonction de son importance, une évacuation par ponction peut être nécessaire.

Un hématome de cuisse au niveau du site de prélèvement peut aussi se former. Dans la majorité des cas il est évacué par le drain de Redon et limité par la contention post-opératoire immédiate. Néanmoins, une surveillance active est nécessaire notamment dans les heures suivant la ligamentoplastie.

8.1.2 Hydarthrose persistante

Elle peut générer des douleurs résiduelles et entraver la récupération des amplitudes articulaires. Cet épanchement s'intègre le plus souvent dans le cadre normal et habituel des réactions inflammatoires cicatricielles. Ces réactions disparaissent généralement au bout de 2 mois après l'intervention. Dans certains cas, l'épanchement articulaire peut durer plusieurs mois (4 à 6 mois) faisant suspecter alors une rééducation accélérée ou bien agressive.

8.1.3 Arthrite septique

L'infection nosocomiale après une ligamentoplastie arthroscopique est une complication peu fréquente que l'on évalue de 0,5% à 1% dans la littérature. (5)

Elles sont classées en post-opératoires précoces si elles interviennent dans les 15 jours, ou bien en subaiguës si elles interviennent entre 2 semaines et 2 mois. Il n'est pas décrit de sepsis tardif.

La clinique peut associer à des degrés divers douleur, rougeur locale, cicatrices inflammatoires, épanchement plus ou moins purulent et fièvre.

La biologie retrouve une hyperleucocytose à prédominance de polynucléaires neutrophiles et surtout une augmentation très sensible de la CRP.

La prise en charge consiste parfois en un lavage arthroscopique permettant de confirmer le diagnostic et de réaliser des prélèvements bactériologiques multiples. Une conservation du transplant est possible si l'infection est prise en charge précocement. Une antibiothérapie adaptée permet de compléter le traitement. Peu d'études ont été menées sur la stabilité des genoux après un sepsis, mais il semblerait d'après Schulz et al (6) que cela aurait peu d'impact sur les résultats cliniques.

Les complications infectieuses sont souvent la conséquence d'un terrain prédisposant comme le diabète, l'artériopathie des membres inférieurs ou encore le tabagisme chronique.

8.1.4 Complications thrombo-emboliques

Elles peuvent être observées dans toutes les chirurgies du membre inférieur. Elles sont très rares (0,12%) grâce au traitement anticoagulant préventif et à la reprise immédiate de l'appui. Elles peuvent entraîner des embolies pulmonaires exceptionnellement mortelles (0,003%).

8.2 Complications tardives

8.2.1 Sensibilité et réactions inflammatoires sur la zone de prélèvement de la greffe

Elles sont exceptionnelles. De rares bursites rapidement régressives peuvent survenir au niveau de la région épicondylienne latérale.

8.2.2 Le syndrome algodystrophique

Il s'agit de l'apparition, dans les semaines qui suivent l'intervention, de douleurs entravant le plus souvent la rééducation, générant de ce fait une limitation des amplitudes. Le genou est chaud, la peau est hypersensible à la palpation. Un véritable enraidissement capsulaire peut alors survenir secondairement.

Le bilan radiologique peut objectiver des signes de déminéralisation spécifique, la scintigraphie confirmant l'hyperactivité osseuse par rapport au genou sain.

L'incidence des syndromes algodystrophiques a été fortement limitée par un meilleur contrôle de l'analgésie post-opératoire et une mobilisation précoce. Le traitement de l'algodystrophie reste médical, parfois associé à une mobilisation du genou sous narcose pour lever les adhérences.

8.2.3 Rupture traumatique du transplant

C'est une complication mécanique, qui peut survenir à distance après avoir repris le sport de compétition. Le seuil de laxité antérieure attestant d'une rupture est de 5 mm, en comparaison avec le genou controlatéral sain.

La rupture est le plus souvent traumatique lors de la reprise du sport, en général un sport pivot-contact. Un mauvais positionnement des tunnels osseux (7), une surcharge pondérale, un et un jeune âge (< 21 ans) ont été reconnus comme facteurs de risque. (8, 9). La période de 1 à 2 ans post-opératoire concentre une grande partie des ruptures de transplant.

8.2.4 Distension du transplant

En période post-opératoire, la plastie entre dans un processus de ligamentisation. Il s'agit de la transformation du tendon transplanté vers une structure ligamentaire.

La stimulation mécanique et le positionnement anatomique sont des facteurs responsables de la qualité de la ligamentisation. Les rares nécroses d'un transplant mal vascularisé peuvent aboutir à une distension et une récurrence de la laxité.

8.2.5 Douleurs résiduelles

Certains genoux peuvent demeurer douloureux même à distance de l'intervention et en l'absence de signes cliniques évidents de complications (infection, algodystrophie, atteinte cartilagineuse, hémarthrose).

Ces cas rares posent le problème de la reprise des activités professionnelles ou sportives dans des conditions acceptables.

8.2.6 Complications nerveuses

Une zone d'anesthésie cutanée au niveau de la cicatrice ou des paresthésies localisées sont possibles par atteinte de petits rameaux nerveux situés sous la peau. En général ces sensations s'atténuent avec le temps et sont sans conséquence fonctionnelle. Les atteintes neurologiques tronculaires dans le territoire du nerf fibulaire commun sont exceptionnelles et peuvent récupérer ad integrum en cas de neurapraxie ou d'axonotmésis.

MATÉRIEL & MÉTHODES

9. MATERIEL ET METHODES

9.1 Type d'étude

Nous avons réalisé à l'Institut Monégasque de Médecine du Sport (IM2S) une étude prospective monocentrique de patients opérés d'une rupture du ligament croisé antérieur par ligamentoplastie au tractus ilio-tibial selon la technique de Macintosh modifiée de janvier 2010 jusqu'à octobre 2013.

9.2 La population

9.2.1 Critères d'inclusion

Tous les patients étaient des sportifs à pivots. Le genou opéré était indemne d'antécédent chirurgical et le genou controlatéral était sain. Tous les patients ont été suivis à l'IM2S après l'intervention pour les tests cliniques, laximétriques et isocinétiques.

9.2.2 Caractéristiques de la population

- Nombre et sexe

120 patients pouvaient être inclus initialement, dont 114 hommes et 6 femmes. Certaines études ayant démontré des différences possibles selon le sexe sur les mesures laximétriques (8, 10-12) et compte tenu du faible nombre de patientes satisfaisant aux critères d'inclusion, nous avons choisi de ne retenir que les patients de sexe masculin.

Ainsi au total, 114 patients de sexe masculin ont été retenus et inclus dans notre étude.

- Âge

L'âge moyen au moment de l'opération est de 26,1 an +/- 8,7 ans (de 13 à 54 ans).

- IMC

L'IMC moyen est de 23,2 +/- 2,2 ans (de 17 à 28,7)

- ***Délai entre rupture du LCA et ligamentoplastie***

Le délai moyen entre la rupture du LCA et la ligamentoplastie est de 20,7 mois (de 4,8 à 360,7).

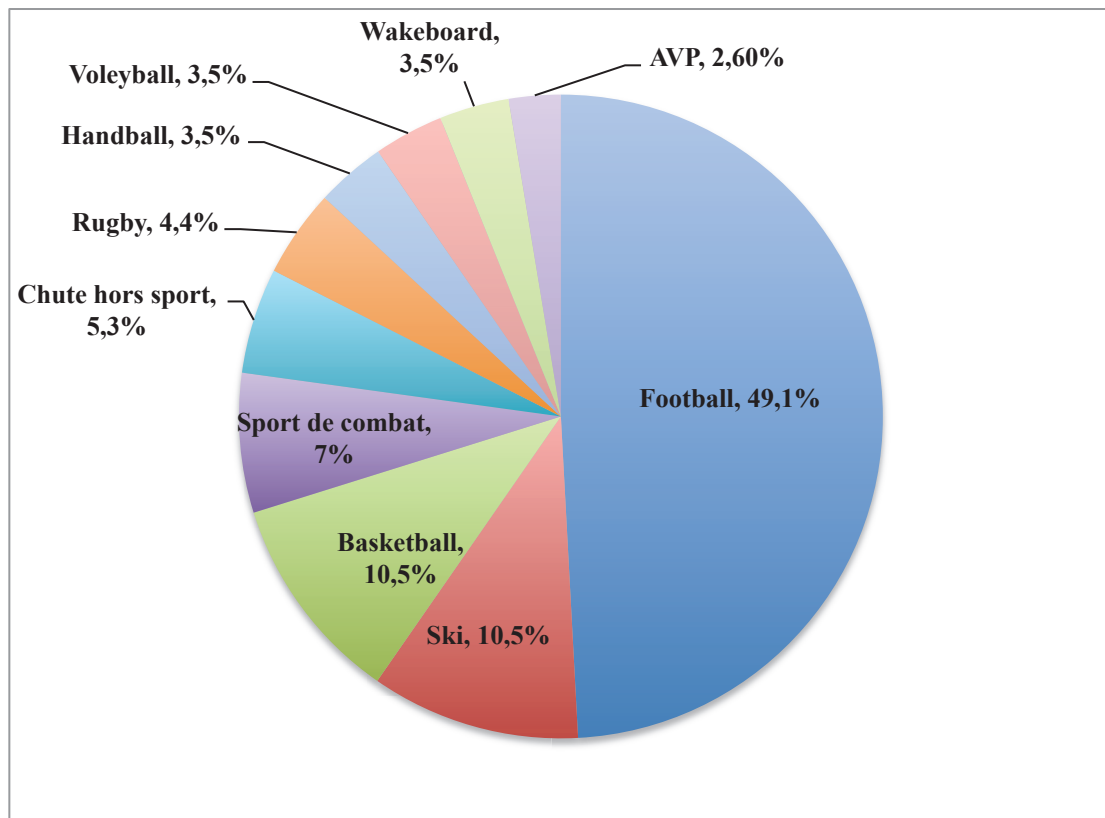
- ***Délai entre ligamentoplastie et tests laximétriques, isocinétiques et cliniques***

Le délai moyen entre la ligamentoplastie et les tests cliniques, laximétriques et isocinétiques est de 5,6 mois +/- 2,2 (de 3,8 à 27,1).

- ***Activité en cause dans la rupture du LCA***

Le football (56 patients), le basketball et le ski (12 patients chacun) sont dans notre étude les sports les plus pourvoyeurs de lésion du LCA. (80 patients soit 70,2% à eux trois).

Figure 15 : Répartition des sports en cause dans la rupture du LCA



9.3 Technique chirurgicale

Toutes les plasties du LCA ont été réalisées par le même opérateur. La reconstruction du LCA utilisant le tractus ilio-tibial selon la technique étudiée a été décrite dans le paragraphe 5.

Le tractus ilio-tibial est plus résistant que le LCA natif. (13, 14)

9.4 Evaluation clinique

9.4.1 Le ressaut rotatoire : Pivot Shift

La définition mécanique du Pivot Shift est un changement brutal du rapport des deux surfaces, qui apparaît lors de la réduction de la subluxation du plateau tibial externe à 30° ou 40° de flexion sur un genou au LCA rompu. Ce test nécessite un relâchement maximal de la part du patient en consultation, ce qui explique qu'il soit souvent effectué une nouvelle fois lorsque le patient est sous anesthésie générale juste avant la réalisation de la ligamentoplastie. Le patient est en décubitus dorsal, l'examineur soutient le membre inférieur de telle sorte que la cuisse soit fléchie à 45° et le genou en extension complète. Une contrainte en valgus sur le squelette jambier et une poussée postéro-antérieure derrière la tête fibulaire sont exercées tout en fléchissant le genou.

Dans notre étude, le même chirurgien expérimenté a effectué les tests de ressaut rotatoire. Les cotations pré-opératoires sous anesthésie générale et au dernier recul ont été notifiées.

Selon la classification IKDC, le ressaut rotatoire (pivot shift) a été classé en 4 items. (0 = aucun, 1 = ébauché, 2 = franc, 3 = explosif).

9.4.2 Echelle IKDC (Annexe 1)


Cette fiche d'évaluation fonctionnelle globale (« Overall IKDC ») qui sert à évaluer principalement la chirurgie du LCA est composée d'une partie subjective par questionnaire au patient, d'une partie clinique et d'une partie paraclinique. La cotation se fait en 4 items A (normal), B (presque normal), C (anormal) ou D (très anormal). La valeur la plus basse sur l'ensemble des items détermine la note finale. L'échelle globale IKDC apparaît sur ce point comme la classification la plus sévère pour évaluer les résultats d'une ligamentoplastie du genou (15). Elle prend particulièrement en considération la mesure objective de la laxité résiduelle dans l'expression du résultat final (IKDC rubrique ligamentaire).

9.5 Evaluation laximétrique robotisée

9.5.1 Le GNRB®

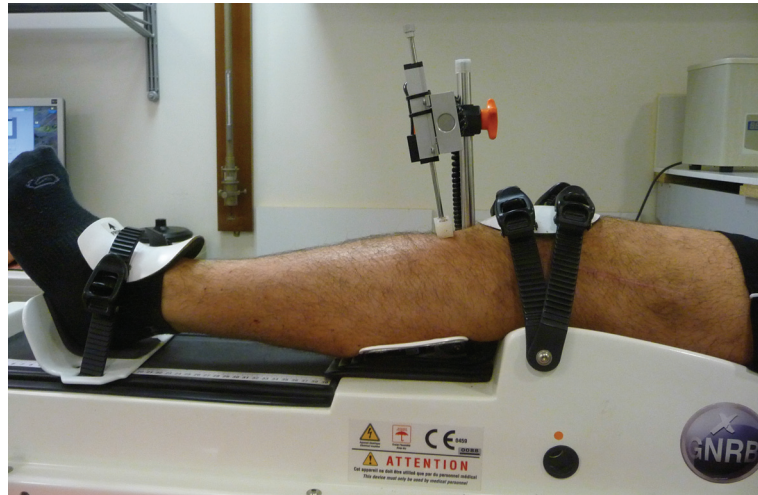
Le GNRB® ou GeNouRoB® est un appareil de mesure du déplacement sagittal du tibia à 20° de flexion, afin de reproduire la position du test de Lachman. Le positionnement des sujets conditionne la fiabilité et la reproductibilité des mesures. Le patient est allongé en décubitus dorsal sur une table d'examen standard, les bras le long du corps. Par souci de familiarisation, la mesure débute par le genou sain puis est reproduite au membre opéré.

Figure 16: Laximètre robotisé GNRB®



Le membre inférieur repose sur une coque thermoformée et adaptable à chaque longueur de jambe, le genou est en rotation nulle. L'installation du genou doit parfaitement faire correspondre le pôle inférieur de la patella avec la limite inférieure de l'appui patellaire, le niveau de l'interligne articulaire repéré au doigt doit se situer entre l'appui et le vérin. Le genou est fixé au plan thermoformé par 4 points de serrage. La cheville est aussi fixée en rotation neutre par un appui contrôlé par 2 points de serrage. Un capteur pressionnel situé au niveau du creux poplité nous renseigne sur la pression de serrage de la cuisse afin d'harmoniser ces dernières. Le vérin situé sur la partie haute de la face postérieure du mollet exerce différents paliers de poussée selon le choix de l'examineur. Un capteur de déplacement (précision de 0,1 mm) enregistre la translation antérieure relative de la tubérosité tibiale antérieure par rapport au fémur.

Figure 17: Installation du patient sur le GNRB®, prêt pour la mesure



Dans notre protocole expérimental, 2 poussées sont réalisées 89 N (familiarisation du patient à la technique) et à 134 N, puis 1 poussée à 250 N est effectuée après resserrage parfois nécessaire du système de fixation.

Les seules consignes données au patient étaient de se détendre au maximum afin de diminuer l'effet de l'appréhension.

9.5.2 Analyse des données

Les données du GNRB® sont collectées sur un ordinateur distant. L'enregistrement des déplacements pour chaque force à 89 N, 134 N et 250 N détermine une relation translation antérieure / force de poussée.

La pression est représentée en ordonnées tandis que le déplacement antérieur de la TTA est représenté en abscisses. La pente de cette courbe définit l'élasticité ligamentaire du LCA.

Les deux courbes sont alors superposées permettant un visuel comparatif efficace entre laxité du genou opéré versus genou sain.

9.6 Evaluation isocinétique

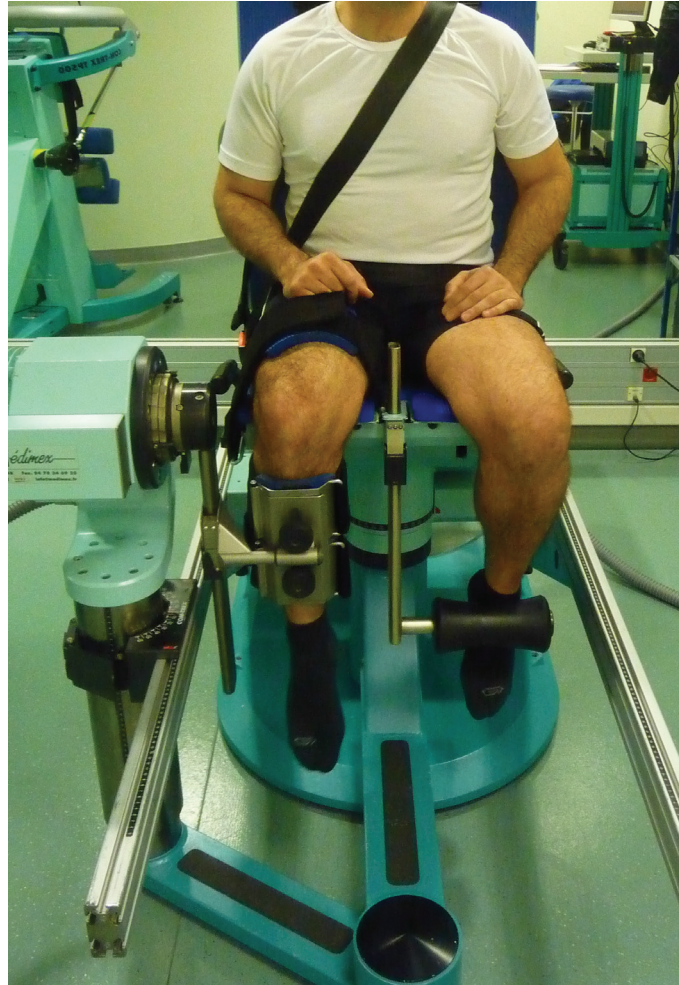9.6.1 L'ergomètre isocinétique

L'ergomètre isocinétique permet d'enregistrer le moment de force produit par les muscles extenseurs et fléchisseurs du genou. Ici, il s'agit du quadriceps (extenseur) et des ischio-jambiers (fléchisseurs). Elle permet l'étude de la force maximale des agonistes-antagonistes en générant un ratio.

Principe: La dynamométrie isocinétique fonctionne selon le principe de la relation force-vitesse. Lorsque la vitesse est maintenue constante par un appareil, le produit de la contraction musculaire et de la vitesse permet d'évaluer la force.

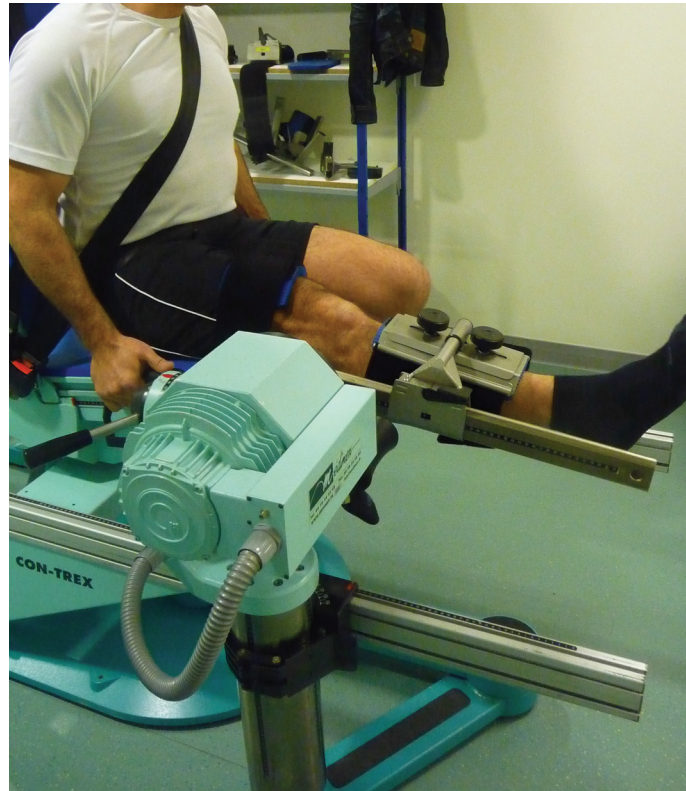Appareil: Le dynamomètre isocinétique employé lors de notre étude est un CON-TREX[®] constitué d'un moteur muni d'un frein électromagnétique et entraîné à une vitesse angulaire choisie par l'examineur. Ce moteur est relié par un système d'embrayage à un levier solidaire du segment de membre dont on veut tester l'articulation, en l'occurrence la jambe dans notre étude qui concerne le genou.

Figure 18: Ergomètre isocinétique Con-Trex® (en flexion)



Application : Tant que le sujet mobilise le levier à une vitesse inférieure ou égale à celle programmée, le moteur ne génère aucun couple résistant. Lorsque la vitesse du membre tend à dépasser celle programmée, le système d'embrayage couple immédiatement le moteur à l'axe de rotation du levier et génère une résistance auto-adaptée à la force développée par le sujet grâce au frein électromagnétique, le tout afin de garantir une vitesse constante ou encore « isocinétisme ». La force développée par le sujet est enregistrée en tous points de l'amplitude du mouvement, et la contraction musculaire reste maximale grâce à la résistance auto-adaptée. Le test permet de quantifier toute asymétrie droite – gauche ou tout déséquilibre entre muscles agonistes – antagonistes.

Figure 19: Ergomètre isocinétique Con-Trex® (en extension)



Tous les tests isocinétiques ont été réalisés par le même technicien expérimenté (indépendant de l'opérateur de la ligamentoplastie) selon la même technique et la même machine CON-TREX®.

Positionnement : On débute par l'installation du patient sur le siège. Le patient est sanglé en position assise. Le genou sain est d'abord testé. La jambe du patient est sanglée au bras mécanique de la machine, tandis que sa cuisse est maintenue par des contentions au siège. Son pied controléral est retenu au niveau de la cheville par un contre appui maintenant la jambe non étudiée en flexion. Pendant le test le patient se sert de poignées de maintien latérales fixées au siège.

Réglages : En l'absence de limitations articulaires, on règle une amplitude de 0° en extension et de 100° en flexion. (Correction de la gravité, zéro anatomique, course articulaire).

Echauffement et familiarisation: Dans un premier temps, le patient doit s'échauffer et se familiariser avec la machine au cours d'une séance de 10 flexions-extensions du genou. On demande au patient de travailler en sous-maximal.

Réalisation du test: On réalise le test à 60°/s (4 répétitions) et 240°/s (5 répétitions). Le temps de repos entre chaque test est d'une minute. Le patient est stimulé verbalement durant tous les tests car il doit alors donner le maximum de ses capacités quelle que soit la vitesse sélectionnée dès les premiers mouvements jusqu'à la fin du test. L'opérateur incite aussi le patient à ne pas rester en apnée lors de l'effort. On reproduit alors la procédure du côté opéré, quelques minutes plus tard, le temps que l'on installe le bras mécanique et que l'on effectue les réglages (2 minutes environ).

9.6.2 Analyse des données

Les données du CON-TREX[®] sont collectées sur un ordinateur distant. Pour les deux vitesses enregistrées 60°/s et 240°/s nous obtenons le couple maximal des extenseurs et des fléchisseurs du genou sain puis opéré. Ces valeurs nous permettent d'établir un ratio de force exprimé en pourcentage afin de comparer la force des extenseurs du genou opéré avec ceux du genou sain, idem pour les fléchisseurs.

A la fin du test les résultats sont enregistrés, imprimés (1 feuille pour chaque groupe musculaire fléchisseurs et extenseurs et pour chaque vitesse angulaire) et expliqués au patient.

9.7 Recueil des données

Toutes les données cliniques ont été notées dans le dossier médical de chaque patient par l'examineur le jour de l'examen clinique.

Les valeurs laximétriques et isocinétiques ont été numérisées le jour des tests avec enregistrement sur tableurs Excel[®] par un examinateur indépendant.

RÉSULTATS

10. RESULTATS

10.1 Gestes méniscaux associés à la ligamentoplastie

Au total, 27,2% des patients ont vu leur ligamentoplastie associée à un geste méniscal.

Le geste principalement réalisé est la méniscectomie partielle externe et 14,9% des cas ont nécessité une méniscectomie totale.

Tableau 1: Gestes associés à la ligamentoplastie du LCA

Geste effectué	Méniscectomie interne		Méniscectomie externe		Aucun geste associé
	Partielle	Subtotale ou totale	Partielle	Subtotale ou totale	
Effectif	2 (1,8%)	9 (7,9%)	14 (12,3%)	8 (7%)	83 (72,8%)

10.2 Clinique

10.2.1 Pivot Shift test

A 6 mois post-opératoire :

- Environ 92,1% des patients n'avaient pas de ressaut rotatoire.
- Aucun ressaut rotatoire franc ou explosif n'a été retrouvé.

Tableau 2: Classification du Pivot Shift

Pivot Shift	0 Aucun	1 Ebauché	2 Franc	3 Explosif
Pré-opératoire (sous AG)	0	4 (3,5%)	46 (40,4%)	64 (56,1%)
6 mois post-opératoire	105 (92,1%)	9 (7,9%)	0	0

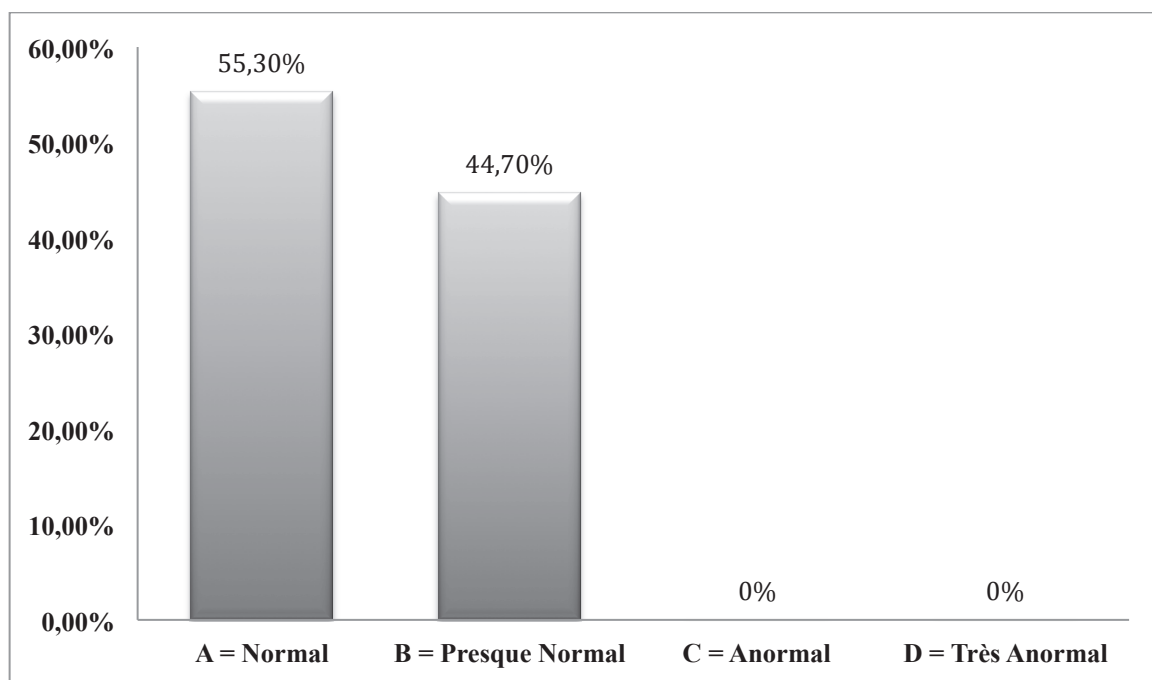
10.2.2 Echelle IKDC

A 6 mois post-opératoire :

- 63 patients (55,3%) ont été classés en IKDC A = Normal
- 51 patients (44,7%) ont été classés en IKDC B = Presque normal

- Aucun patient n'a été classé IKDC C (anormal) ou D (très anormal)

Figure 20: Classification selon l'échelle Overall IKDC



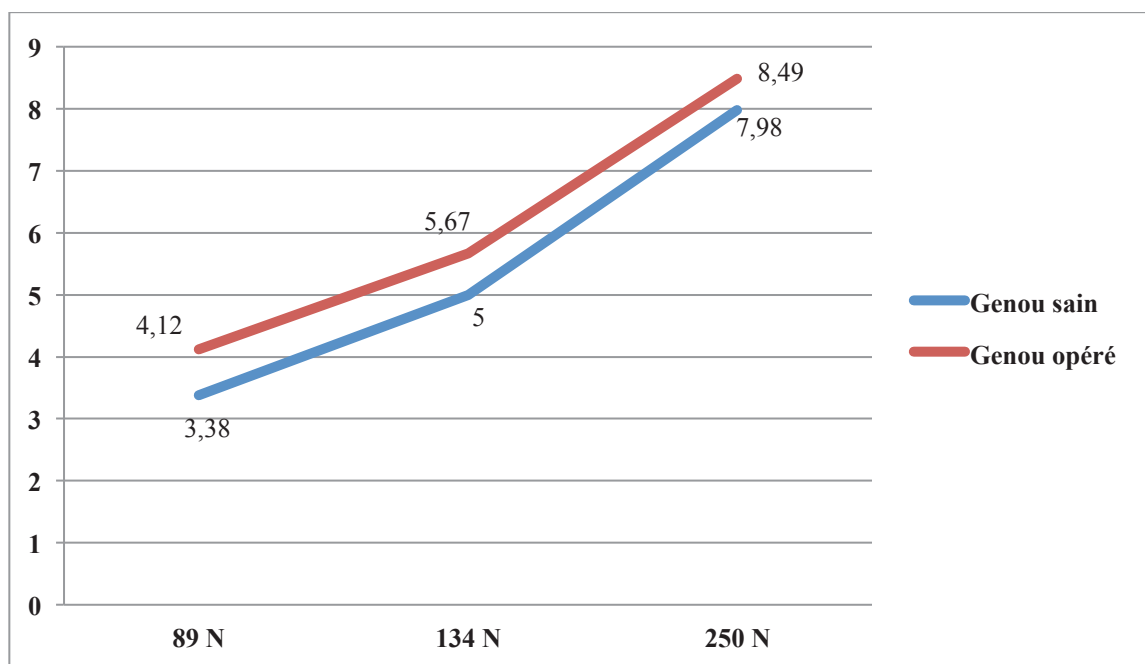
10.3 Laximétrie robotisée (GeNouRoB®)

Les valeurs exprimées sont les moyennes des laxités mesurées avec le GNRB® à 6 mois post-opératoire, exprimées en millimètres :

Tableau 3: Laximétrie moyenne obtenue avec le GNRB®

Force de mesure (Newton)	89		134		250	
Côté	Sain	Opéré	Sain	Opéré	Sain	Opéré
Moyenne (mm)	3,38	4,12	5	5,67	7,98	8,49
Différence absolue (mm)	0,74		0,67		0,51	

Figure 21: Courbes laximétriques selon la force de poussée du GNRB®



La littérature classe les laxités selon 3 paliers principaux : moins de 3 mm, entre 3 et 5 mm, plus de 5 mm de laxité. Voici les valeurs retrouvées pour 250 N de force au GNRB®.

Tableau 4: Répartition des laxités à 250 N au GNRB®

Laxité en mm	< 3 mm	3 à 5 mm	> 5 mm
Effectif (pourcentage)	111 (97,4 %)	3 (2,6 %)	0 (0 %)

10.4 Tests isocinétiques

Pour les extenseurs, nous retrouvons un déficit moyen de l'ordre de 16,42% à 60°/s et de 17,24% à 240°/s.

Concernant les fléchisseurs, le déficit moyen calculé est de 0,42% à 60°/s et de 0,67% à 240°/s.

Tableau 5: Couple maximum à vitesse lente 60°/s (en N/m)

Groupe	Extenseurs genou sain	Extenseurs genou opéré	Fléchisseurs genou sain	Fléchisseurs genou opéré
Moyenne	177,99	147,95	100,03	98,11
Ecart-type	36,65	37,49	22,56	19,92

Tableau 6: Couple maximum à vitesse rapide 240°/s (en N/m)

Groupe	Extenseurs genou sain	Extenseurs genou opéré	Fléchisseurs genou sain	Fléchisseurs genou opéré
Moyenne	129,76	106,48	77,89	76,11
Ecart-type	24,14	23,97	17,75	16,03

Tableau 7: Déficit de force musculaire (en %) du membre opéré par rapport au membre sain

Groupe musculaire	Fléchisseurs 60°/s ⁽¹⁾	Fléchisseurs 240°/s ⁽¹⁾	Extenseurs 60°/s ⁽¹⁾	Extenseurs 240°/s ⁽¹⁾
Déficit	0,42 %	0,67 %	16,42 %	17,24 %

⁽¹⁾ p < 0,0001

10.5 Complications

Tableau 8: Répartition des complications post-opératoires, à 6 mois et 1 an

Type	Post-opératoire	6 mois	1 an
Bursite du FL	-	4 (3,5%)	-
Tendinopathie rotule	-	3 (2,6%)	-
Syndrome douloureux rotulien	-	2 (1,8%)	-
Récidive entorse	-	2 (1,8%)	2 (1,8%)
Algoneurodystrophie	-	1 (0,9%)	-
Distension greffon	-	1 (0,9%)	-
Tendinite patte d'oie	-	1 (0,9%)	-
Hématome de cuisse	1 (0,9%)	-	-
Paralysie du SPE	1 (0,9%)	-	-
Collection sous cicatricielle	1 (0,9%)	-	-

Au total : 18 patients (15,8%) avec complications curables/mineures, 96 patients (84,2%) sans aucune complication, même mineure.

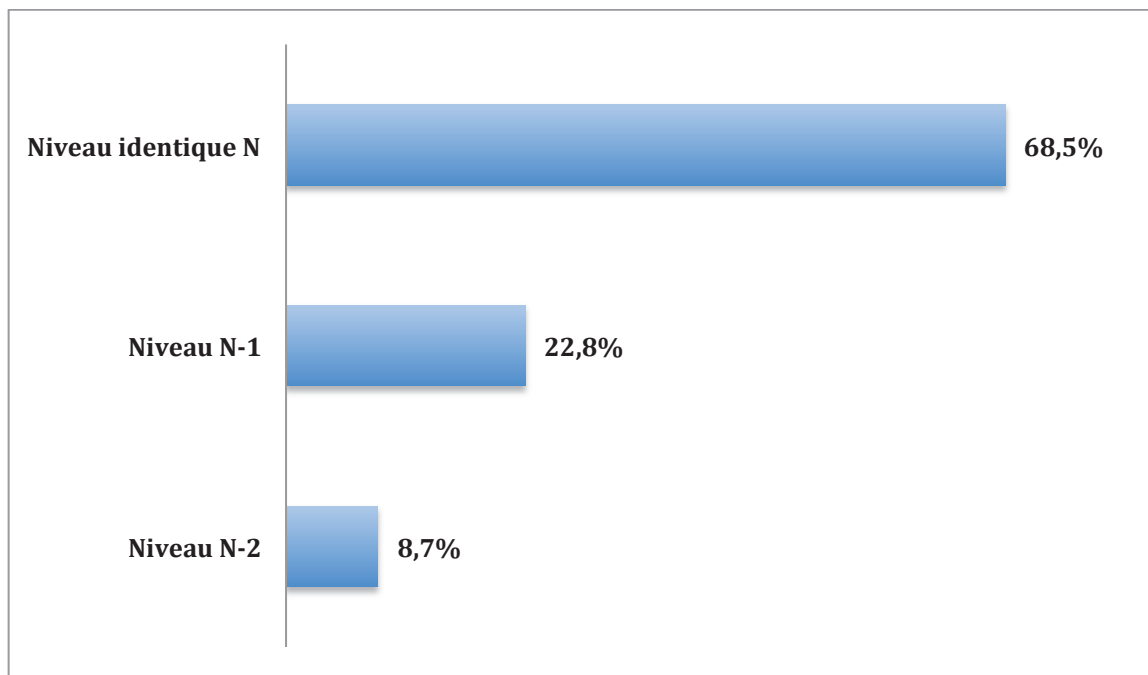
A noter : aucune complication infectieuse, aucune récurrence de rupture à 1 an de recul, aucune complication grave nécessitant la reprise chirurgicale à 1 an de recul.

10.6 Niveau d'activité physique à 6 mois post-opératoire

Tableau 9: Niveau d'activité physique à 1 an post-opératoire

Niveau activité physique	Avant accident	1 an post-opératoire
A : intense / sport pivot	45	32
B : Moyenne sans sport pivot	54	31
C : modérée, jogging	13	77
D : sédentaire	2	8

Figure 22: Niveau sportif à 1 an par rapport au niveau initial



Si l'on s'intéresse au football plus particulièrement : 56 patients footballeurs au total, dont 44 sont des professionnels et/ou jouent en compétition.

Taux de reprise au même niveau à 1 an post-opératoire pour le groupe football global : 71,5% (40 patients sur 56).

Taux de reprise au même niveau à 1 an post-opératoire pour le groupe football professionnel ou de compétition : 86,4% (38 patients sur 44).

DISCUSSION

11. DISCUSSION

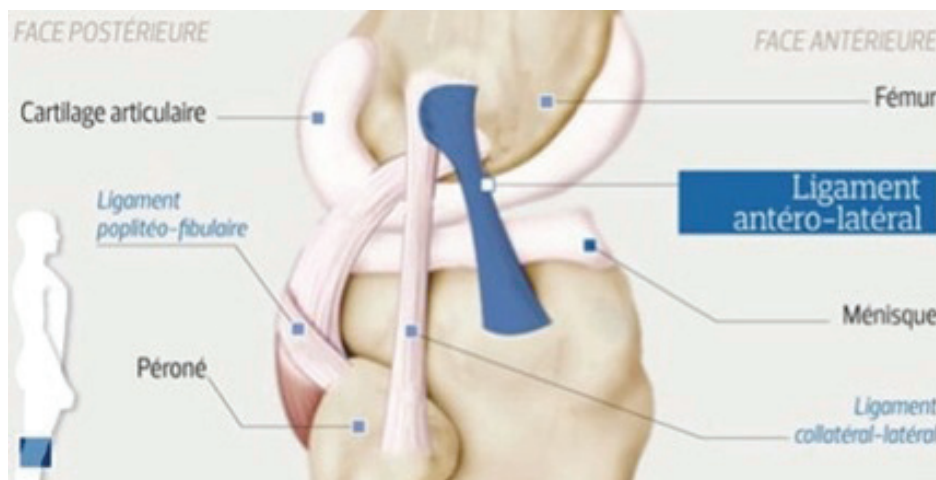
11.1 L'excellent contrôle du ressaut rotatoire

Plusieurs études portant sur le ressaut rotatoire et le rôle qu'il joue dans la stabilité du genou ont été publiées. Dans les laxités antérieures chroniques, les entorses à répétition se caractérisent par une subluxation antérieure et rotatoire des plateaux tibiaux qui endommage à terme le cartilage et les ménisques.

10 à 20 % des patients opérés du ligament croisé antérieur par seule plastie intra-articulaire présenterait encore des problèmes d'instabilité rotatoire après l'intervention.

Johan Bellemans et Steven Claes ont très récemment publié dans le *Journal of Anatomy* leurs travaux de découverte du ligament antéro-latéral (16). Le trajet anatomique de ce nouveau ligament ressemble étonnamment à celui de la ténodèse latérale du Macintosh étudiée.

Figure 23: Ligament antéro-latéral (Vue latérale du genou droit)



Dans notre étude, 92,1% des patients n'avaient aucun ressaut rotatoire clinique à 1 an de recul. Nos résultats de reconstruction du LCA avec le tractus ilio-tibial sont en adéquation avec ceux de la littérature (11, 17-20). Johnston *et al.* (20) retrouvent sur une étude portant sur 84 patients 88% de pivot shift négatif à 10 ans. Les études sur de grands effectifs portant sur les plasties intra-articulaires isolées (9, 10, 21, 22) montrent un taux résiduel de ressaut rotatoire en moyenne plus élevé, Cette problématique est confirmée par la méta-analyse de Li *et al.* (23).

Tableau 10: Ressaut rotatoire (Pivot Shift) dans la littérature

Étude	Année	Effectif	Suivi	Aucun	+ ébauché	++ franc	+++ explosif	Transplant
Sajovic & al.	2011	27	11A	93%	7%	-	-	DIDT
Notre étude	2014	114	1 A	92,1%	7,9%	-	-	TIT
Pinczewski & al.	2007	53	10A	91%	9%	-	-	LP
Bal & al.	1999	34	3A	91%	9%	-	-	TIT
Taylor & al.	1996	18	1,5A	89%	11%	-	-	TIT
Schlatterer & al.	2006	50	5,2A	88%	6%	4%	2%	TIT
Johnston & al.	2003	84	10A	88%	12%	-	-	TIT
Sun & al.	2014	154	1A	86%	14%	-	-	DIDT
Pinczewski & al.	2007	58	10A	86%	14%	-	-	DIDT
Bach & al.	1998	97	7A	84%	16%	-	-	LP
Li & al.	2011	469	3,5A	83%	10%	7%	-	LP
Otto & al.	1998	65	1A	80%	18%	2%	-	LP
Li & al.	2011	478	3,5A	79%	12%	9%	-	DIDT
Heijne & al.	2010	30	7M	78%	22%	-	-	LP
Jørgensen & al.	2000	128	3A	78%	20%	2%	-	TIT
Salmon & al.	2006	43	5A	75%	23%	2%	-	LP
Sajovic & al.	2011	25	11A	68%	28%	4%	-	LP
Heijne & al.	2010	32	7M	40,5%	52%	7,5%	-	DIDT

11.2 L'évaluation fonctionnelle par IKDC

L'évaluation fonctionnelle par l'IKDC globale (ou « Overall IKDC ») retrouve dans notre étude 55,3% d'IKDC A (genou perçu comme « normal » par le patient) et 44,7% d'IKDC B (« presque normal »). Jørgensen *et al.* (11) dans son étude à 3 ans portant sur le tractus ilio-tibial notait 70% d'IKDC A et 23% d'IKDC B. Le meilleur taux d'IKDC A (72%) est retrouvé chez Sun *et al.* (24) dans une étude prospective randomisée portant sur 154 patients opérés avec la technique du DIDT. Une étude réalisée par Beard *et al.* (25) portant sur le LP et le DIDT met en avant des résultats fonctionnels insuffisants à 6 mois post-opératoires, avec respectivement 4% et 5% d'IKDC A (23 et 21).

Tableau 11: Évaluation fonctionnelle par échelle Overall IKDC dans la littérature

Étude	Année	Effectif	Suivi	A Normal	B Presque normal	C Anormal	D Très anormal	Transplant
Sun & al.	2000	154	1 A	72%	23%	5%	-	DIDT
Jørgensen & al.	2000	128	3 A	70%	23%	1,5%	5,5%	TIT
Bak & al.	2000	94	3,5 A	69,5%	22,5%	3%	5%	TIT
Sajovic & al.	2011	27	11 A	59%	41%	-	-	DIDT
Dauty & al.	2008	30	1 A	57%	43%	-	-	LP
Notre étude	2014	114	6 M	55,3%	44,7%	-	-	TIT
Dauty & al.	2008	30	1 A	53%	47%	-	-	DIDT
Hui & al.	2011	90	15 A	52%	48%	-	-	LP
Pinczewski & al.	2007	58	10 A	47%	36%	14%	3%	DIDT
Bak & al.	1999	34	3 A	41%	38%	15%	6%	TIT
Schlatterer & al.	2006	50	5,2 A	38%	46%	12%	4%	TIT
Struwer & al.	2012	126	2 A	37,3%	47,6%	14,3%	0,8%	LP
Kartus & al.	1999	604	3 A	34,1%	40,4%	20,2%	5,3%	LP
Edwards & al.	2000	84	8 A	33%	52%	13%	2%	DIDT
Sajovic & al.	2011	25	11 A	32%	64%	4%	-	LP
Pinczewski & al.	2007	53	10 A	32%	43%	23%	2%	LP
Bouattour & al.	2001	52	21 M	25%	50%	21%	4%	LP
Otto & al.	1998	65	5 A	22%	58%	17%	3%	LP
Chol & al.	2002	37	17 A	20,3%	57,7%	19,2%	2,8%	LP
Laxdal & al.	2007	78	2 A	19%	35%	37%	9%	DIDT
Mihelic & al.	2011	36	17 A	13%	72%	7%	8%	LP
Laxdal & al.	2007	45	2 A	10%	45%	31%	14%	LP
Beard & al.	2001	21	6 M	5%	24%	43%	28%	DIDT
Beard & al.	2001	23	6 M	4%	26%	43%	27%	LP
Mayr & al.	2004	223	4,3 A	1,9%	38%	46,5%	13,6%	TP ou DIDT
Giraud & al.	2006	34	7 A	-	52,4%	28,6%	19%	LP
Liden & al.	2007	34	7 A	48%		52%		LP
Liden & al.	2007	37	7 A	50%		50%		DIDT
Gobbi & al.	2006	50	2 A	88%		12%		LP
Gobbi & al.	2006	50	2 A	90%		10%		DIDT

11.3 Laximétrie instrumentale et laxité antérieure résiduelle en sub extension

L'évaluation anatomique de genoux opérés d'une ligamentoplastie du LCA doit être chiffrée en utilisant une méthode instrumentale en complément du signe de Lachman classé en arrêt dur, dur retardé ou Mou. Le KT-1000® a été l'instrument le plus utilisé pour mesurer objectivement le tiroir antérieur comparatif.

La méthode utilisée dans notre étude permet d'être le plus reproductible en laissant le GNRB® effectuer les poussées constantes à 3 niveaux pressionnels différents, sans jamais les dépasser et sans intervention manuelle directe sur le genou du patient lors des mesures.

Les avantages du GNRB® par rapport aux autres laximètres sont le contrôle de la position en rotation du membre examiné, l'enregistrement de la translation tibiale en l'absence de contractions des ischio-jambiers, la vitesse constante de montée en pression et l'enregistrement automatique des mesures. Par ailleurs, cette méthode présente l'avantage d'être non irradiante pour des sujets jeunes si on la compare aux mesures de laxité par radiographie dynamique (systèmes « Telos » et « Lerat ») (26, 27). Tous nos tests ont été réalisés par le même opérateur indépendant et expérimenté selon la même technique standardisée (28).

Les valeurs objectivées dans notre étude sont excellentes avec 97,4% de tiroir antérieur en sub extension (différentiel entre le genou opéré et le genou sain) inférieurs à 3 mm, et 2,6% entre 3 et 5 mm. Aucune mesure n'a été au-delà de 5 mm de tiroir antérieur. Ces résultats anatomiques à 6 mois de recul mettent en avant l'efficacité de la portion intra-articulaire de la plastie mixte des genoux opérés de ligamentoplastie du LCA par la technique au tractus ilio-tibial, qui neutralise le signe de Lachman.

Bak *et al.* (17) ainsi que Jørgensen *et al.* (11) retrouvent des valeurs approchant les 90% de laxité inférieure à 3 mm à 3 ans post-opératoire avec le même transplante.

Kartus *et al.* (5) dans une étude de 527 patients opérés au tendon patellaire a évalués les laximétrie à 2 ans de recul avec un appareil KT-1000®. Environ 72,9% des patients présentaient une différence de laxité inférieure à 3 mm entre genou opéré et genou sain controlatéral.

Tableau 12: Laxité instrumentale moyenne du LCA après ligamentoplastie dans la littérature

Etude	Année	Effectif	Suivi	Méthode	< 3 mm	3-5 mm	> 5 mm	Transplant
Notre étude	2014	114	6 M	GNRB®	97,4%	2,6%	-	TIT
Bak & al.	1999	34	3 A	Stryker®	91%	-	9%	TIT
Jørgensen & al.	2000	96	3 A	Stryker®	90%	9%	1%	TIT
Gobbi & al.	2006	100	6 M	OSI CA 4000®	90%	8%	2%	TP ou DIDT
Sajovic & al.	2011	28	11 A	KT 1000®	89%	11%	-	DIDT
Edwards & al.	2000	84	2 A	KT 1000®	80%	18%	2%	DIDT
Kartus & al.	1999	527	2 A	KT 1000®	72,9%	?	?	TP
Sajovic & al.	2011	25	11 A	KT 1000®	72%	24%	4%	TP
Bach & al.	1998	20	7 A	KT 1000®	70%	26%	4%	TP
Salmon & al.	2006	43	7 A	KT 1000®	67%	27%	6%	TP
Struwer & al.	2012	126	2 A	KT 1000®	64,3%	30,2%	5,5%	TP

Les valeurs fréquemment retrouvées dans la littérature (ligamentoplasties au LP et au DIDT) sont situées autour de 2,5 mm avec une poussée à 89 N (12, 25, 29-32) et de 2 mm à 250 N (22, 29) .

11.4 Les faibles déficits isocinétiques à 6 mois

Les déficits isocinétiques sont mesurés par rapport au membre controlatéral sain.

Les nombreuses études comparatives mettent l'accent sur le déficit des muscles extenseurs dans la technique au tendon patellaire et sur celui des fléchisseurs dans celle au DIDT.

Malliopoulos *et al.* (33) ont décrit dans une étude portant sur 77 patients opérés avec la technique au LP un déficit des extenseurs à 4 mois de l'ordre de 30 % (180°/s) et de 28% (240°/s). En ce qui concerne la technique au DIDT, un déficit au niveau des fléchisseurs peut être durablement observé.

Ces valeurs sont en accord avec l'anatomie, la physiologie et la biomécanique des tendons prélevés pour pallier à la rupture du LCA. En effet le tendon patellaire fait partie intégrante de l'appareil extenseur de la jambe sur la cuisse et les tendons droit interne et demi tendineux sont impliqués dans les mouvements de rotation interne et de flexion du squelette jambier.

Ces déficits musculaires qui apparaissent précocement après le prélèvement des tendons sont à terme plus ou moins compensés par un protocole de rééducation adapté.

Nous n'avons pas trouvé dans la littérature des études à grands effectifs concernant les déficits isocinétiques après ligamentoplastie du LCA. La plupart des travaux se limitent à un effectif de 50 cas avec un suivi à 6 mois et 1 an.

Notre étude inclus 114 patients sans perdu de vue à 6 mois.

Le déficit des fléchisseurs à 60°/s et à 240°/s est quasi-nul dans notre étude (respectivement 0,4% et 0,7% de déficit par rapport au membre controlatéral non opéré), alors que les meilleurs résultats retrouvés pour le LP sont présentés dans l'étude de Dauty *et al.* (12) avec 5% de déficit sur les fléchisseurs à 60°/s. Beard *et al.* (25) mesurent avec le DIDT un déficit

de 9% à 60°/s à 6 mois. Gobbi *et al.* (34) observe avec les tendons ischio-jambiers à 3 mois post-opératoire un déficit de l'ordre de 22,4% dans une série plus importante de 50 patients. Les déficits de flexion et/ou d'extension posent un réel problème dans la rééducation après ligamentoplastie car ils peuvent être invalidants et persister plusieurs années après l'opération, rendant toute activité physique compliquée. Li *et al.* (23) retrouve 6% de déficit dans une méta-analyse portant sur 479 patients opérés par la technique au DIDT, sur un suivi de 3,5 ans, et 9,5% de déficit (extension notamment) pour 424 patients opérés au tendon patellaire sur la même période.

Concernant les extenseurs, les valeurs de déficit que nous retrouvons sont aussi parmi les plus basses de la littérature avec 16,4% à 60°/s et 17,2% à 240°/s. Les études avec des effectifs importants (TP et DIDT) affichent des déficits allant de 22% à 37,6% à 60°/s (12, 32, 34) et de 16% à 28% à 240°/s. (10, 32, 33)

Selon Savalli *et al.*(35) dans une étude portant sur 969 sujets, les écarts de déficits isocinétiques comparant LP et DIDT tendent à s'atténuer avec le temps avec une absence de différence significative à 18 mois post-opératoire.

Dans notre étude, nous n'avons objectivé avec la technique étudiée aucun déficit de flexion ou d'extension significatif dès 6 mois après l'intervention, ce qui met en avant le concept de préservation des chaînes motrices.

Tableau 13: Déficits isocinétiques moyens dans la littérature, par rapport au membre controlatéral sain

Etude	Année	Effectif	Suivi	Méthode	Flech 60°/s	Ext 60°/s	Flech 180°/s	Ext 180°/s	Flech 240°/s	Ext 240°/s	Transplant
Gobbi & al.	2006	50	3 M	Biodex Multijoint System®	7,3%	23%	-	-	-	-	LP
Dauty & al.	2008	30	6 M	Cybox Norm®	5%	22%	0%	18%	-	-	LP
Beard & al.	2001	23	6 M	Kin Com®	9%	8,6%	-	-	-	-	LP
Witvrouw & al.	2001	17	6 M	Cybox Norm®	10,2%	40,6%	-	-	4,6%	32,6%	LP
Heijne & al.	2010	34	7 M	Kin Com®	-	-	-	-	4%	23%	LP
Malliopoulos & al.	2013	77	4 M	Cybox Norm®	-	-	7%	30%	7%	28%	LP
Gobbi & al.	2006	50	3 M	Biodex Multijoint System®	22,4%	21,3%	-	-	-	-	DIDT
Dauty & al.	2008	30	6 M	Cybox Norm®	12%	12%	9%	12%	-	-	DIDT
Beard & al.	2001	21	6 M	Kin Com®	9%	0%	-	-	-	-	DIDT
Witvrouw & al.	2001	32	6 M	Cybox Norm®	34,1%	37,6%	-	-	17,8 %	25,2%	DIDT
Heijne & al.	2010	34	7 M	Kin Com®	-	-	-	-	14%	16%	DIDT
Malliopoulos & al.	2013	69	4 M	Cybox Norm®	-	-	17%	24%	18%	24%	DIDT
Schlatterer & al.	2006	26	6 M	Biodex®	-	-	0%	15,9%	0%	12,3%	TIT
Notre étude	2014	114	6 M	Con-Trex®	0,4%	16,4%	-	-	0,7%	17,2%	TIT

11.5 Le faible taux de complications

Le taux de nouvelle rupture du greffon est de l'ordre de 5,5% dans les études réalisées sur le DIDT ou le LP. (23, 36, 37). Dans notre étude, 1,8% (2 patients) ont présenté une nouvelle rupture traumatique. Ces 2 patients ont été victime d'un nouvel accident sportif lors de la pratique d'un sport pivot de compétition.

En dehors des macro traumatismes, le mauvais placement des tunnels osseux reste la cause principale des échecs. (7, 8)

D'autres facteurs de risque de rupture peuvent être évoqués: l'âge (< 21 ans), le type de sport (pivot et pivot contact), le délai (< 1 an post ligamentoplastie), le sexe (F > H), l'excès pondéral, l'hyperlaxité physiologique et le recurvatum (> 15°), une échancrure étroite, une méniscectomie associée à la reconstruction du LCA, une rééducation inappropriée. Ceci explique l'importance du suivi de la rééducation qui doit respecter les délais et être personnalisée.

Les douleurs antérieures de genou sont retrouvées essentiellement dans les ligamentoplasties au ligament patellaire (5, 23, 38) pouvant même atteindre 47% d'incidence dans l'étude à 13 ans de recul de Salmon *et al.* (9) Les études réalisées avec le tractus ilio-tibial présentent des résultats plus satisfaisants en terme de douleur antérieure de genou, allant de 4,4% à 10% d'incidence. (11, 17) Gaudot *et al.* (39) ont démontré dans une étude à 18 mois de recul l'impact que la douleur antérieure pouvait avoir sur le résultat fonctionnel d'une ligamentoplastie de LCA et l'importance de la prévenir.

Kartus *et al.* (5) ont corrélé la douleur antérieure avec la perte d'amplitude en flexion/extension, et retrouvent de cette manière un taux élevé de déficit flexion/extension sur la technique au LP (42% de déficit flexion et/ou extension sur la population étudiée).

L'infection est une complication redoutée tout particulièrement en chirurgie orthopédique. Aucune infection de site opératoire n'a été recensée dans notre étude, et cette complication

reste heureusement rare dans la littérature allant de 1,1% à 2,5% des patients opérés de ligamentoplastie quelle que soit la technique utilisée. (17, 19, 36, 37)

Un cas d'algoneurodystrophie a été objectivé dans notre étude, soit 0,9%, décelé à 2 mois de recul avec absence de séquelles fonctionnelles à 1 an de suivi.

La hernie latérale est la complication principalement retrouvée dans la littérature concernant la ligamentoplastie au tractus ilio-tibial dans les études de Jørgensen *et al.*(11) et Bak *et al.*(17), respectivement 6% et 20% des patients. Notre étude ne retrouve à 1 an aucune hernie latérale et l'étude de Schlatterer *et al.* (19) en 2006 sur 50 patients opérés au tractus ilio-tibial n'en retrouve que 2%. Ceci peut être expliqué par le fait que les deux premières études mentionnées plus haut ne pratiquaient pas dans leur technique opératoire la section et la translation du septum fémoral latéral, modification apportée par J-H. Jaeger à la technique originale, qui évite ainsi les hernies musculaires en reconstruisant le hauban latéral.

Un hématome important de cuisse a été recensé dans notre étude et a nécessité une hospitalisation prolongée. Il est très important avant la fermeture de bien réaliser l'hémostase soigneuse des petits rameaux vasculaires perforants qui cheminent à la face profonde de la cloison intermusculaire latérale.

Aucune complication thromboembolique n'a été objectivée dans notre étude à 1 an.

Un cas de paralysie complète postopératoire dans le territoire du nerf fibulaire commun a été observé après un pansement compressif laissé en place 40 minutes après le lâchage du garrot. L'ischémie axonale a entraîné une axonotmésis qui a récupéré ad integrum 3 mois après l'intervention.

Tableau 14: Taux moyen des principales complications après ligamentoplastie dans la littérature

Etude	Année	N	Suivi	Récidive rupture	Douleur antérieure genou	Déficit Flexion Extension	Infection site opératoire	Algoneuro dystrophie	Hernie latérale	Hématome cuisse	Axonotmésis	Transplant
Salmon & al.	2006	43	13 A	-	47%	42%	-	-	-	-	-	LP
Kartus & al.	1999	604	3 A	-	33,6%	38%	-	-	-	-	-	LP
Li & al.	2011	424	3,5 A	3,2%	22%	9,5%	-	-	-	-	-	LP
Pinczewski & al.	2007	53	10 A	-	41%	-	-	-	-	-	-	LP
Otto & al.	1998	65	5 A	4,6%	-	-	1,6%	-	-	-	-	LP
Hui & al.	2011	90	15 A	7,8%	2,2%	21,1%	1,1%	-	-	-	-	LP
Li & al.	2011	479	3,5 A	5%	13%	6%	-	-	-	-	-	DIDT
Pinczewski & al.	2007	58	10 A	-	27%	-	-	-	-	-	-	DIDT
Bak & al.	1999	34	3 A	2,5%	8%	-	2,5%	-	20%	-	-	TIT
Jørgensen & al.	2000	137	3 A	5,8%	10%	-	-	-	6%	-	-	TIT
Schlatterer & al.	2006	50	5,2 A	6%	-	-	2%	-	2%	2%	-	TIT
Notre étude	2014	114	1 A	1,8%	4,4%	-	-	0,9%	-	0,9%	0,9%	TIT

11.6 La reprise du sport

La reprise des sports à pivots après ligamentoplastie du LCA ne doit être autorisée qu'après avoir réalisé un bilan complet clinique, laximétrique et isocinétique.

Cette reprise intervient en général après un délai de 6 à 8 mois postopératoire.

Savalli *et al.* (35) ont réalisé à partir d'une étude de 969 patients l'évaluation de la reprise du sport comparant les transplants os-tendon-os, ischio-jambiers et bandelette ilio-tibiale. La récupération fonctionnelle est plus longue avec les plasties au LP en comparaison avec celle au DIDT. Vers 18 mois, les deux techniques étaient comparables. Avec la plastie utilisant le tractus ilio-tibial, les délais de reprise du sport de compétition étaient significativement plus courts (7,67 +/- 1,87 mois) comparativement au DIDT (9,69 +/- 2,58 mois) et au LP (9,65 +/- 3 mois).

Le taux de reprise du sport en entraînement (90%) et en compétition (76%) était également meilleur que celui des deux autres techniques mais pas de façon significative.

Dans notre étude, le niveau de reprise de sport est inchangé pour 68,5% des patients à 1 an post opératoire. Sur les 22,8% des patients qui ont diminué leur activité d'un niveau, tous ont pu reprendre le sport initialement pratiqué, seul le niveau d'intensité de pratique a changé.

Ainsi au total, 91,3% des patients de notre étude ont pu reprendre leur sport habituel avec plus ou moins le même degré d'activité.

Avec le transplant os-tendon-os, Bouattour *et al.* (40) observent sur 71 patients 61% de reprise du sport au même niveau à 21 mois de recul. Dauty *et al.* (12) retrouvent avec le DIDT (30 patients) 53,4% de reprise au même niveau à 1 an post opératoire.

Les meilleurs taux de reprise du sport à niveau identique ont été retrouvés avec le tractus ilio-tibial dans des études de Jørgensen *et al.* (11) et Bak *et al.* (17), avec respectivement 71% et 76%.

Si l'on considère le football dans notre étude, 71,5% des patients ont repris leur activité à un niveau identique.

En ce qui concerne le football professionnel et de compétition, 86,4% des patients avaient retrouvé leur niveau de pratique à 1 an.

Ces résultats très encourageants sont probablement liés à la faible incidence des douleurs antérieures, au contrôle de la stabilité rotatoire et à une récupération précoce de la force musculaire à la fois sur les muscles agonistes et antagonistes.

Une meilleure condition physique et un suivi rapproché des footballeurs professionnels peuvent aussi jouer un rôle favorable pour une reprise de la compétition à 6 mois.

Il est important de souligner que la reprise du sport fait aussi intervenir la motivation du patient pour retourner à un niveau au moins égal au niveau sportif antérieur à l'accident (12, 34, 41).

Tableau 15: Niveau de reprise du sport après ligamentoplastie du LCA dans la littérature

Etude	Année	Effectif	Suivi	Même niveau	Niveau N-1	Niveau N-2	Aucune reprise	Transplant
Bak & al.	1999	34	3 A	76%	24%	-	-	TIT
Jørgensen & al.	2000	137	3 A	71%	29%	-	-	TIT
Notre étude	2014	114	1 A	68,5%	22,8%	8,7%	-	TIT
Schlatterer & al.	2006	50	5,2 A	68%	30%	2%	-	TIT
Gobbi & al.	2006	100	2 A	65%	24%	-	11%	TP ou DIDT
Bouattour & al.	2001	71	21 M	61%	22%	17%	-	LP
Dauty & al.	2008	30	1 A	56,6%	10%	3,4%	30%	LP
Dauty & al.	2008	30	1 A	53,4%	16,6%	-	30%	DIDT
Otto & al.	1998	65	5 A	53%	30%	17%	-	LP
Johnston & al.	2003	84	10 A	47%	35%	12%	6%	TIT
Savalli & al.	2008	235	1 A	41%	46%	13%	-	DIDT
Savalli & al.	2008	213	1 A	32%	53%	15%	-	LP
Edwards & al.	2000	68	8 A	16%	58%	24%	2%	DIDT

11.7 Points forts du travail

L'étude prospective a été réalisée sur une population homogène, avec un effectif important.

Toutes les ligamentoplasties ont été réalisées par le même opérateur.

L'évaluation clinique, laximétrique et isocinétique ont été réalisées par des équipes indépendantes.

La mesure laximétrique a été réalisée à partir d'une technique robotisée, le GNRB permettant d'éliminer la variabilité de mesure.

Notre étude prend en compte plusieurs variables dans l'appréciation de la réussite de la ligamentoplastie du LCA, à la fois subjectives et objectives, qualitatives et quantitatives, ce que peu d'études réalisent dans la littérature.

11.8 Limites du travail

Notre étude est monocentrique, ce qui diminue son impact factor et son niveau de preuve (Niveau de preuve de grade C).

Le recul est insuffisant pour évaluer le taux de nouvelle rupture traumatique.

Les lésions associées qui pourraient influencer les résultats ne sont pas véritablement prises en compte.

Une étude à 2 ans de recul permettrait de mieux appréhender le taux de reprise du sport au même niveau.

CONCLUSION

12. CONCLUSION

La reconstruction intra et extra-articulaire utilisant le tractus ilio-tibial selon la technique étudiée a rempli le cahier des charges en autorisant une reprise des sports à pivots entre 6 mois et 1 an après l'intervention.

Le ressaut rotatoire a été parfaitement contrôlé pour 92,1% des cas avec 97,4% de laximétries inférieures à 3 mm. Avec la préservation des chaînes motrices, le déficit comparatif de la force isocinétique des ischio-jambiers et du quadriceps à 240°/s a été respectivement en moyenne de 0,7% et 17,2% juste avant la reprise du sport en compétition.

Une étude à plus long terme doit être entreprise afin d'évaluer si nos résultats anatomiques résistent à l'épreuve du temps et à la pratique sportive.

BIBLIOGRAPHIE

13. BIBLIOGRAPHIE

1. Clayton RA, Court-Brown CM. The epidemiology of musculoskeletal tendinous and ligamentous injuries. *Injury*. 2008;39(12):1338-44.
2. Gianotti SM, Marshall SW, Hume PA, Bunt L. Incidence of anterior cruciate ligament injury and other knee ligament injuries: a national population-based study. *Journal of science and medicine in sport / Sports Medicine Australia*. 2009;12(6):622-7.
3. Von Porat A. High prevalence of osteoarthritis 14 years after an anterior cruciate ligament tear in male soccer players: a study of radiographic and patient relevant outcomes. *Annals of the Rheumatic Diseases*. 2004;63(3):269-73.
4. Puig PL, Trouvé P, Laboute E, Verhaeghe E. Les critères physiques de reprise du sport après ligamentoplastie du LCA. *Journal de Traumatologie du Sport*. 2014;31(3):161-5.
5. Kartus J, Magnusson L, Stener S, Brandson S, Eriksson BI, Karlsson J. Complications following arthroscopic anterior cruciate ligament reconstruction: A 2-5-year follow-up of 604 patients with special emphasis on anterior knee pain. *Knee surgery, sports traumatology, arthroscopy : official journal of the ESSKA*. 1999;7:2-8.
6. Schulz AP, Gotze S, Schmidt HG, Jurgens C, Faschingbauer M. Septic arthritis of the knee after anterior cruciate ligament surgery: a stage-adapted treatment regimen. *The American journal of sports medicine*. 2007;35(7):1064-9.
7. Trojani C, Sbihi A, Djian P, Potel JF, Hulet C, Jouve F, et al. Causes for failure of ACL reconstruction and influence of meniscectomies after revision. *Knee surgery, sports traumatology, arthroscopy : official journal of the ESSKA*. 2011;19(2):196-201.
8. Schlatterer B, Franceschi JP, Roger B, Boussaton M, Landreau P, Rozenblat M. Récidive d'entorse après reconstruction du LCA. Diagnostic et facteurs de risque. *Journal de Traumatologie du Sport*. 2009;26(1):54-67.
9. Salmon LJ, Russell VJ, Refshauge K, Kader D, Connolly C, Linklater J, et al. Long-term outcome of endoscopic anterior cruciate ligament reconstruction with patellar tendon autograft: minimum 13-year review. *The American journal of sports medicine*. 2006;34(5):721-32.
10. Heijne A, Werner S. A 2-year follow-up of rehabilitation after ACL reconstruction using patellar tendon or hamstring tendon grafts: a prospective randomised outcome study. *Knee surgery, sports traumatology, arthroscopy : official journal of the ESSKA*. 2010;18(6):805-13.
11. Jørgensen U, Bak K, Ekstrand J, Scavenius M. Reconstruction of the anterior cruciate ligament with the iliotibial band autograft in patients with chronic knee instability. *Knee Surgery, Sports Traumatology, Arthroscopy*. 2000;9(3):137-45.
12. Dauty M, Le Brun J, Huguet D, Paumier S, Dubois C, Letenneur J. [Return to pivot-contact sports after anterior cruciate ligament reconstruction: patellar tendon or hamstring

- autografts]. *Revue de chirurgie orthopédique et réparatrice de l'appareil moteur*. 2008;94(6):552-60.
13. Lefebvre Y, Van Hille W. Le ligament croisé antérieur et ses trois substituts autologues utilisés pour sa reconstruction. *Journées Internationales Strasbourgeoises de Chirurgie du Genou et de Traumatologie du Sport*. 2002;p. 11-4.
 14. Chan DB, Temple HT, Latta LL, Mahure S, Dennis J, Kaplan LD. A biomechanical comparison of fan-folded, single-looped fascia lata with other graft tissues as a suitable substitute for anterior cruciate ligament reconstruction. *Arthroscopy : the journal of arthroscopic & related surgery : official publication of the Arthroscopy Association of North America and the International Arthroscopy Association*. 2010;26(12):1641-7.
 15. Chaory K, Poiraudou S. Rating scores for ACL ligamentoplasty. *Annales de Réadaptation et de Médecine Physique*. 2004;47(6):309-16.
 16. Claes S, Vereecke E, Maes M, Victor J, Verdonk P, Bellemans J. Anatomy of the anterolateral ligament of the knee. *Journal of anatomy*. 2013;223(4):321-8.
 17. Bak K, Jorgensen U, Ekstrand J, Scavenius M. Results of reconstruction of acute ruptures of the anterior cruciate ligament with an iliotibial band autograft. *Knee surgery, sports traumatology, arthroscopy : official journal of the ESSKA*. 1999;7:111-17.
 18. Taylor GR, Fernandez GN, Robertson JA. Long-term results of anterior cruciate reconstruction using a fascia lata graft. *The Knee*. 1996;3:145-9.
 19. Schlatterer B, Jund S, Delépine F, Razafindratsiva C, De Peretti F. Reconstruction précoce intra et extra-articulaire du ligament croisé antérieur utilisant le tractus iliotibial selon la technique de MacIntosh modifiée. *Revue de Chirurgie Orthopédique et Réparatrice de l'Appareil Moteur*. 2006;92(8):778-87.
 20. Johnston DR, Baker A, Rose C, Scotland TR, Maffulli N. Long-term outcome of MacIntosh reconstruction of chronic anterior cruciate ligament insufficiency using fascia lata. *Journal of Orthopaedic Science*. 2003;8(6):789-95.
 21. Bach BR, Tradonsky S, Bojchuk J, Levy ME, Bush-Joseph CA, Khan NH. Arthroscopically Assisted Anterior Cruciate Ligament Reconstruction Using Patellar tendon Autograft: Five- to Nine-Year Follow-up Evaluation. *The American journal of sports medicine*. 1998;26(1):20-9.
 22. Sajovic M, Strahovnik A, Dernovsek MZ, Skaza K. Quality of life and clinical outcome comparison of semitendinosus and gracilis tendon versus patellar tendon autografts for anterior cruciate ligament reconstruction: an 11-year follow-up of a randomized controlled trial. *The American journal of sports medicine*. 2011;39(10):2161-9.
 23. Li S, Su W, Zhao J, Xu Y, Bo Z, Ding X, et al. A meta-analysis of hamstring autografts versus bone-patellar tendon-bone autografts for reconstruction of the anterior cruciate ligament. *The Knee*. 2011;18(5):287-93.

24. Sun R, Chen BC, Wang F, Wang XF, Chen JQ. Prospective randomized comparison of knee stability and joint degeneration for double- and single-bundle ACL reconstruction. *Knee surgery, sports traumatology, arthroscopy : official journal of the ESSKA*. 2014.
25. Beard DJ, Anderson JL, Davies S, Price AD, C.A.F. D. Hamstrings vs. patella tendon for anterior cruciate ligament reconstruction: a randomised controlled trial. *The Knee*. 2001;8:45-50.
26. Jenny JY, Arndt J. Mesure de la laxité antérieure du genou par des radiographies dynamiques et le système GNRB®. Comparaison avec la mesure naviguée peropératoire. *Revue de chirurgie orthopédique et traumatologique*. 2013;99(6):S201-S4.
27. Beldame J, Mouchel S, Bertiaux S, Adam JM, Mouilhade F, Roussignol X, et al. Anterior knee laxity measurement: comparison of passive stress radiographs Telos((R)) and "Lerat", and GNRB((R)) arthrometer. *Revue de chirurgie orthopédique et traumatologique*. 2012;98(7):744-50.
28. Vauhnik R, Morrissey MC, Perme MP, Sevsek F, Rugelj D. Inter-rater reliability of the GNRB(R) knee arthrometer. *The Knee*. 2014;21(2):541-3.
29. Laxdal G, Sernert N, Ejerhed L, Karlsson J, Kartus JT. A prospective comparison of bone-patellar tendon-bone and hamstring tendon grafts for anterior cruciate ligament reconstruction in male patients. *Knee surgery, sports traumatology, arthroscopy : official journal of the ESSKA*. 2007;15(2):115-25.
30. Liden M, Ejerhed L, Sernert N, Laxdal G, Kartus J. Patellar tendon or semitendinosus tendon autografts for anterior cruciate ligament reconstruction: a prospective, randomized study with a 7-Year follow-up. *The American journal of sports medicine*. 2007;35(5):740-8.
31. Giraud B, Besse JL, Cladière F, Ecochard R, Moyen B, Lerat JL. Influence d'une ligamentoplastie extra-articulaire latérale sur les résultats de la reconstruction du ligament croisé antérieur avec le ligament patellaire avec 7 ans de recul. *Revue de Chirurgie Orthopédique et Réparatrice de l'Appareil Moteur*. 2006;92(8):788-97.
32. Witvrouw E, Bellemans J, Verdonk R, Cambier D, Coorevits P, Almqvist F. Patellar tendon vs. doubled semitendinosus and gracilis tendon for anterior cruciate ligament reconstruction. *International orthopaedics*. 2001;25(5):308-11.
33. Malliopoulos X, Courtot H, Caudin J, Facquez T, Bouilland S, Baert D, et al. Test isocinétique précoce après ligamentoplastie antérieure de genou : résultats et conclusions. *Journal de Traumatologie du Sport*. 2013;30(4):216-9.
34. Gobbi A, Francisco R. Factors affecting return to sports after anterior cruciate ligament reconstruction with patellar tendon and hamstring graft: a prospective clinical investigation. *Knee surgery, sports traumatology, arthroscopy : official journal of the ESSKA*. 2006;14(10):1021-8.
35. Savalli L, Hernandez MI, Laboute E, Trouvé P, Puig PL. Reconstruction du LCA chez le sportif de compétition. Évaluation, à court terme, après reprise du sport. *Journal de Traumatologie du Sport*. 2008;25(4):192-8.

36. Otto D, Pinczewski LA, Clingeleffer A, Odell R. Five-Year Results of Single-Incision Arthroscopic Anterior Cruciate Ligament Reconstruction with Patellar Tendon Autograft. *The American journal of sports medicine*. 1998;26(2):181-8.
37. Hui C, Salmon LJ, Kok A, Maeno S, Linklater J, Pinczewski LA. Fifteen-year outcome of endoscopic anterior cruciate ligament reconstruction with patellar tendon autograft for "isolated" anterior cruciate ligament tear. *The American journal of sports medicine*. 2011;39(1):89-98.
38. Pinczewski LA, Lyman J, Salmon LJ, Russell VJ, Roe J, Linklater J. A 10-year comparison of anterior cruciate ligament reconstructions with hamstring tendon and patellar tendon autograft: a controlled, prospective trial. *The American journal of sports medicine*. 2007;35(4):564-74.
39. Gaudot F, Chalencon F, Nourissat G, Dejour D, Potel JF, Frischty D, et al. Impact of anterior knee pain on mid term outcome after anterior cruciate ligament reconstruction. *Revue de Chirurgie Orthopédique et Réparatrice de l'appareil moteur*. 2008;94(8 Suppl):372-4.
40. Bouattour K, Châtain F, Ait Si Selmi T, Neyret P. Greffe isolée du ligament croisé antérieur sous contrôle arthroscopique avec un transplant os-tendon-os. *Revue de Chirurgie Orthopédique*. 2001;2002(88):130-8.
41. Pinheiro J, Branco J, Figueiredo P, Ramos S, Pereira P. Function and physical activity level 2 to 5 years after anterior cruciate ligament (ACL) reconstruction. *Journal de Traumatologie du Sport*. 2013;30:3-7.

ANNEXE

14. ANNEXE

Annexe 1: Échelle Overall IKDC

Groupes de symptômes	A normal	B presque normal	C anormal	D Très anormal	A B C D
1/ Impression subjective Comment fonctionne votre genou ? Sur une échelle de 0 à 3 quelles influences a votre genou sur vos activités ?	<input type="checkbox"/> <input type="checkbox"/> 0	<input type="checkbox"/> <input type="checkbox"/> 1	<input type="checkbox"/> <input type="checkbox"/> 2	<input type="checkbox"/> <input type="checkbox"/> 3	<input type="checkbox"/> <input type="checkbox"/> <input type="checkbox"/> <input type="checkbox"/>
2/ Signes fonctionnels (le plus haut niveau d'activités possible avant leur apparition) Aucune douleur jusqu'à un haut niveau d'activité Aucun épanchement jusqu'à un haut niveau d'activité Aucune insécurité jusqu'à un haut niveau d'activité Aucun déboîtement jusqu'à un haut niveau d'activité	<input type="checkbox"/> I <input type="checkbox"/> I <input type="checkbox"/> I <input type="checkbox"/> I	<input type="checkbox"/> II <input type="checkbox"/> II <input type="checkbox"/> II <input type="checkbox"/> II	<input type="checkbox"/> III <input type="checkbox"/> III <input type="checkbox"/> III <input type="checkbox"/> III	<input type="checkbox"/> IV <input type="checkbox"/> IV <input type="checkbox"/> IV <input type="checkbox"/> IV	<input type="checkbox"/> <input type="checkbox"/> <input type="checkbox"/> <input type="checkbox"/>
3/ Mobilité articulaire (en degré) Flexion/Extension côté lésé <input type="checkbox"/> <input type="checkbox"/> <input type="checkbox"/> <input type="checkbox"/> <input type="checkbox"/> <input type="checkbox"/> Flexion/Extension côté sain <input type="checkbox"/> <input type="checkbox"/> <input type="checkbox"/> <input type="checkbox"/> <input type="checkbox"/> Flexum Déficit de flexion	<input type="checkbox"/> < 3° <input type="checkbox"/> 0-5°	<input type="checkbox"/> de 3 à 5° <input type="checkbox"/> 6-15°	<input type="checkbox"/> 6-10° <input type="checkbox"/> 16-25°	<input type="checkbox"/> > 10° <input type="checkbox"/> > 25°	<input type="checkbox"/> <input type="checkbox"/> <input type="checkbox"/> <input type="checkbox"/>
4/ Laxité ligamentaire en mm Lachmann (25° de flexion) Arrêt Tiroir antérieur Tiroir postérieur Valgus flexion Varus flexion Pivot shift (ressaut antéro-externe) Pivot shift inversé	<input type="checkbox"/> -1 à 2 <input type="checkbox"/> dur <input type="checkbox"/> de 0 à 2 <input type="checkbox"/> de 0 à 2 <input type="checkbox"/> de 0 à 2 <input type="checkbox"/> =	<input type="checkbox"/> 3 à 5 -1 à -3 serré <input type="checkbox"/> de 3 à 5 <input type="checkbox"/> de 3 à 5 <input type="checkbox"/> de 3 à 5 <input type="checkbox"/> +	<input type="checkbox"/> 6 à 10 - 3 serré <input type="checkbox"/> mou <input type="checkbox"/> de 6 à 10 <input type="checkbox"/> de 6 à 10 <input type="checkbox"/> de 6 à 10 <input type="checkbox"/> ++	<input type="checkbox"/> > 10 <input type="checkbox"/> > 10 <input type="checkbox"/> > 10 <input type="checkbox"/> > 10 <input type="checkbox"/> +++	<input type="checkbox"/> <input type="checkbox"/> <input type="checkbox"/> <input type="checkbox"/>
5/ Examen des compartiments Craquement fémoro-patellaire Craquement du compartiment interne Craquement du compartiment externe	<input type="checkbox"/> aucun <input type="checkbox"/> aucun <input type="checkbox"/> aucun	<input type="checkbox"/> moyen <input type="checkbox"/> moyen <input type="checkbox"/> moyen	<input type="checkbox"/> douleur <input type="checkbox"/> douleur <input type="checkbox"/> douleur	<input type="checkbox"/> fort <input type="checkbox"/> fort <input type="checkbox"/> fort	
6/ Site de prélèvement du transplant Douleurs à la pression, inflammation, dysesthésie	<input type="checkbox"/>	<input type="checkbox"/>	<input type="checkbox"/>	<input type="checkbox"/>	
7/ Radiologie (arthrose) en mm Pincement de l'interligne interne Pincement de l'interligne externe Pincement de l'interligne fémoro-patellaire	<input type="checkbox"/> 0 <input type="checkbox"/> 0 <input type="checkbox"/> 0	<input type="checkbox"/> < 2 <input type="checkbox"/> < 2 <input type="checkbox"/> < 2	<input type="checkbox"/> 2-4 <input type="checkbox"/> 2-4 <input type="checkbox"/> 2-4	<input type="checkbox"/> > 4 <input type="checkbox"/> > 4 <input type="checkbox"/> > 4	
8/ Test fonctionnel Saut sur un pied (en % du coté opposé)	<input type="checkbox"/> > 90	<input type="checkbox"/> 76-90	<input type="checkbox"/> 50-75	<input type="checkbox"/> < 50	
Évaluation globale					<input type="checkbox"/> <input type="checkbox"/> <input type="checkbox"/> <input type="checkbox"/>

15. SERMENT D'HIPPOCRATE

Au moment d'être admis à exercer la médecine, je promets et je jure d'être fidèle aux lois de l'honneur et de la probité.

Mon premier souci sera de rétablir, de préserver ou de promouvoir la santé dans tous ses éléments, physiques et mentaux, individuels et sociaux.

Je respecterai toutes les personnes, leur autonomie et leur volonté, sans aucune discrimination selon leur état ou leurs convictions. J'interviendrai pour les protéger si elles sont affaiblies, vulnérables ou menacées dans leur intégrité ou leur dignité. Même sous la contrainte, je ne ferai pas usage de mes connaissances contre les lois de l'humanité.

J'informerai les patients des décisions envisagées, de leurs raisons et de leurs conséquences.

Je ne tromperai jamais leur confiance et n'exploiterai pas le pouvoir hérité des circonstances pour forcer les consciences.

Je donnerai mes soins à l'indigent et à quiconque me les demandera. Je ne me laisserai pas influencer par la soif du gain ou la recherche de la gloire.


Admis dans l'intimité des personnes, je tairai les secrets qui me seront confiés. Reçu à l'intérieur des maisons, je respecterai les secrets des foyers et ma conduite ne servira pas à corrompre les mœurs.

Je ferai tout pour soulager les souffrances. Je ne prolongerai pas abusivement les agonies. Je ne provoquerai jamais la mort délibérément.

Je préserverai l'indépendance nécessaire à l'accomplissement de ma mission. Je n'entreprendrai rien qui dépasse mes compétences. Je les entretiendrai et les perfectionnerai pour assurer au mieux les services qui me seront demandés.

J'apporterai mon aide à mes confrères ainsi qu'à leurs familles dans l'adversité.

Que les hommes et mes confrères m'accordent leur estime si je suis fidèle à mes promesses ; que je sois déshonoré et méprisé si j'y manque.



HIPPOCRATES HIRACLIDÆ F. COVS.
Ex marmore antiquo.