



HAL
open science

Diagnostic des lésions mammaires non-palpables : l'approche écho-cytologique : l'expérience de l'Institut Curie sur une série de 3865 lésions ponctionnées sous guidage échographique

Josep Anton Farras Roca

► To cite this version:

Josep Anton Farras Roca. Diagnostic des lésions mammaires non-palpables : l'approche écho-cytologique : l'expérience de l'Institut Curie sur une série de 3865 lésions ponctionnées sous guidage échographique. Médecine humaine et pathologie. 2015. dumas-01222334

HAL Id: dumas-01222334

<https://dumas.ccsd.cnrs.fr/dumas-01222334v1>

Submitted on 29 Oct 2015

HAL is a multi-disciplinary open access archive for the deposit and dissemination of scientific research documents, whether they are published or not. The documents may come from teaching and research institutions in France or abroad, or from public or private research centers.

L'archive ouverte pluridisciplinaire **HAL**, est destinée au dépôt et à la diffusion de documents scientifiques de niveau recherche, publiés ou non, émanant des établissements d'enseignement et de recherche français ou étrangers, des laboratoires publics ou privés.

AVERTISSEMENT

Cette thèse d'exercice est le fruit d'un travail approuvé par le jury de soutenance et réalisé dans le but d'obtenir le diplôme d'Etat de docteur en médecine. Ce document est mis à disposition de l'ensemble de la communauté universitaire élargie.

Il est soumis à la propriété intellectuelle de l'auteur. Ceci implique une obligation de citation et de référencement lors de l'utilisation de ce document.

D'autre part, toute contrefaçon, plagiat, reproduction illicite encourt toute poursuite pénale.

UNIVERSITÉ PARIS DESCARTES
Faculté de Médecine PARIS DESCARTES

Année 2015

N° 77

THÈSE
POUR LE DIPLÔME D'ÉTAT
DE
DOCTEUR EN MÉDECINE

Diagnostic des lésions mammaires non-palpables : l'approche écho-cytologique
L'expérience de l'Institut Curie sur une série de 3865 lésions ponctionnées sous
guidage échographique

Présentée et soutenue publiquement
Le 30 juin 2015

Par

Josep Anton FARRAS ROCA

Né le 7 septembre 1985 à Andorra La Vella (Andorre)

Dirigée par M. Le Docteur Jerzy Klijanienko

Jury :

M. Le Professeur Olivier Helenon, PU-PH Président

M. Le Professeur Jean-Denis Laredo, PU-PH

M. Le Professeur Alain Luciani, PU-PH

M. Le Professeur Alain Rahmouni, PU-PH

Mme Le Docteur Anne-Sophie Bats-Mongardon, MCU-PH

Mme Le Docteur Anne De Roquancourt, MCU-PH

Mme Le Docteur Séverine Alran, PH

Mme Le Docteur Anne Tardivon, PH

Mme Le Docteur Anne Vincent-Salomon, PH



Except where otherwise noted, this work is licensed under
<http://creativecommons.org/licenses/by-nc-nd/3.0/>

Remerciements

Au président du Jury,

Monsieur le Professeur Olivier HELENON,

Vous me faites l'honneur de présider le jury de cette thèse : veuillez trouver dans ce travail l'expression de ma gratitude et mon profond respect. Cela a été un plaisir de travailler avec vous à travers l'APIR, plein d'enseignements et de projets intéressants. J'ai pu constater en première personne votre engagement envers les internes et votre humanité, qui font de vous un grand professeur et coordonnateur.

À mon directeur de thèse,

Monsieur le Docteur Jerzy KLIJANIENKO,

Merci pour ton aide, ta disponibilité, ta gentillesse, ton soutien et ta confiance. Merci de m'avoir proposé cette belle étude, que j'ai l'honneur de présenter aujourd'hui mais qui est surtout le fruit de ton travail quotidien. Tu m'as beaucoup appris, professionnellement mais aussi humainement, et je ne compte pas l'oublier. Un souvenir à garder de ces 6 mois de stage : *le diagnostic express en autolib'!*

Aux membres du Jury,

Monsieur le Professeur Alain RAHMOUNI,

Vous me faites l'honneur de juger ce travail, je vous en remercie. Travailler dans votre service fût un vrai plaisir, vous avez monté une équipe remarquable tant sur le plan professionnel qu'humain. J'ai beaucoup apprécié votre enseignement et vos conseils, notamment dans la rédaction des articles : vous m'avez appris comment rendre un texte intéressant, clair et juste. J'espère que ce travail fera honneur à votre enseignement.

Monsieur le Professeur Alain LUCIANI,

Vous me faites l'honneur de juger ce travail, je vous en remercie, je suis très heureux de pouvoir compter sur votre critique qui a toujours été d'une grande valeur. Merci aussi pour votre enseignement, pour votre encadrement et votre accompagnement dans le service et après sur l'étude que nous avons réalisé. J'ai beaucoup apprécié votre humanité, votre bienveillance et votre disponibilité.

Monsieur le Professeur Jean-Denis LAREDO,

Vous me faites l'honneur de juger ce travail, je vous en remercie.

Merci aussi pour votre enseignement, riche et précieux. La précision et la finesse de votre raisonnement, m'ont motivé à vous inviter, malgré que le sujet ne soit pas dans votre domaine de spécialité.

**Madame le Docteur Anne-Sophie BATS-MONGARDON et
Madame le Docteur Anne de ROQUANCOURT,**

Vous me faites l'honneur de juger ce travail, je vous remercie d'apporter votre expertise reconnue, en chirurgie et cytologie. Veuillez trouver dans ce travail l'expression de ma plus grande reconnaissance.

Madame le Docteur Anne TARDIVON,

Je vous remercie de me faire l'honneur de juger ce travail, mais surtout merci d'avoir aidé à construire cette étude. Vos conseils ont été précieux et toujours justes. Merci aussi pour tous les cours auxquels j'ai pu assister pendant mon stage à l'Institut Curie, d'une grande valeur et qui me serviront toujours.

Madame le Docteur Séverine ALRAN,

Je vous remercie de me faire l'honneur de juger ce travail, mais aussi de votre accueil chaleureux, toujours avec le sourire, et de m'avoir fait découvrir le monde de la chirurgie sénologique, de la consultation au bloc, en passant par les RCP.

Madame le Docteur Anne VINCENT-SALOMON,

Je vous remercie de me faire l'honneur de juger ce travail et d'avoir accepté mon invitation. Merci de l'accueil dans votre service, dont je garde un excellent souvenir.

À tous ceux qui ont rendu possible ce travail et en particulier :

À **Mme Véronique MARCK**, cytotechnicienne, qui a réalisé une grande partie du travail de collection des données au fur et à mesure que les prélèvements étaient faits pendant les 4 années. Et bien sûr, merci pour ta gentillesse et ton accueil pendant le stage.

À **Mr Yann de RYCKE**, statisticien, sans qui certains des résultats les plus importants n'auraient pas été trouvés. Merci pour votre travail, votre temps et votre dévouement.

Aux équipes médicales et para-médicales des services d'anatomopathologie et d'imagerie de l'Institut Curie, pour leur accueil, leur grande professionnalité et excellence dans leur travail, avec une mention particulière pour les **Dr Fabienne THIBAUT, Pr Michel HUERRE, Dr Ana TERESA NADAN et Dr Brigitte SIGAL-ZAFRANI**

Merci également aux équipes médicales et para-médicales qui m'ont accompagné pendant mon internat, et qui ont aidé à construire ma carrière et le médecin que je deviens.

Merci à mes co-internes

Ceux avec qui j'ai partagé de bons moments (et des gardes!) dans
les services

Ceux avec qui j'ai travaillé à l'APIR, pour tous les événements
organisés, pour tous les projets réalisés
et aussi ceux qui n'auront pas abouti...

Enfin, ceux avec qui j'ai passé plein de bonnes soirées pendant ces
4 ans.

Merci à tous mes amis pour tous les bons moments passés et pour ceux qui restent à venir.

Merci à ma famille toujours à mes côtés, qui représentent mon soutien et ma force qui m'ont toujours poussé plus loin.

Une pensée pour mes grands-pères, qui ne sont plus là mais que je garderai toujours près de mon coeur:

Josep Farràs Ebrieres que je n'ai pas pu connaître de son vivant mais qui a marqué la voie en étant le premier médecin de la famille.

Merci aussi d'avoir été un exemple pour se battre pour ce qui est juste et pour être fidèle à ses principes.

Josep Roca Bagués, qui m'a transmis sa force pour vivre et pour mener les projets dans lesquels ont croit jusqu'au bout, sans jamais rien lâcher, comme il a toujours fait. Merci de m'avoir appris l'importance d'aimer et veiller pour ma famille et mon pays.

Merci à ma mère,
Pour ton amour inconditionnel, généreux, et inépuisable. Je te dois beaucoup, surtout pour ta ténacité qui a pu surmonter toutes les épreuves et qui m'a toujours aidé quand il le fallait.

Merci à mon père,
Pour avoir été la référence à laquelle j'ai toujours aspiré. Pour avoir toujours agi pour le bien de notre famille, et aussi de notre pays, que tu m'as appris à aimer autant. Merci de m'avoir aidé à gravir ces montagnes, sur la terre et dans la vie, quand j'étais petit et que je monte maintenant tout seul sachant que tu es toujours là.

Merci à ma soeur,
Qui me supporte depuis longtemps déjà! Mais toujours avec de l'amour et de la tendresse. Je serai toujours là pour te soutenir, tu le sais. Mais j'espère bien te faire voir un jour à quel point tu te débrouilles très bien... bien mieux que moi!
Et désolé pour le frigo... Ce qui me fait penser à remercier David aussi. Qu'il prenne bien soin de toi : il a passé l'épreuve des 6 mois avec le « bof » donc c'est bon !

À mon amour, Léna

Je t'ai croisé le premier jour de mon internat, je n'ai pas voulu te perdre. Nous avons vécu ensemble ces 4 années dans les moments heureux et difficiles, souvent proches, des fois plus éloignés mais toujours ensemble. Merci pour ces moments. Merci pour ta générosité, ton sourire et ton amour, ils ont été les meilleurs compagnons que j'aurais pu avoir. Je compte sur eux, sur toi et sur nous pour continuer le chemin qui s'ouvre à nous. Nous le marcherons ensemble comme depuis le premier jour.

Table des matières

Introduction:	10
Objectifs et description de l'étude.....	13
1 Diagnostic en imagerie sénologique	20
1.1 Approche diagnostique radiologique	20
1.1.1 Historique	20
1.1.2 Modes de découverte et problèmes posés.....	21
1.1.3 L'imagerie de guidage	24
1.2 La classification BI-RADS.....	26
1.2.1 Rationnel	26
1.2.2 Description.....	27
1.3 Diagnostic échographique	29
1.3.1 Bases physiques et application à l'imagerie mammaire.....	29
1.3.2 Le lexique échographique BI-RADS.....	32
1.3.3 Nouvelles techniques	33
2 Diagnostic anatomo-pathologique	35
2.1 Approche diagnostique cytologique.....	35
2.1.1 Historique et évolution	35
2.1.2 Application à la pathologie mammaire.....	44
2.2 La cytoponction mammaire échoguidée	48
2.2.1 Procédure	48
2.2.2 Valeur diagnostique.....	51
2.2.3 Analyse multivariée de la valeur diagnostique de la cytoponction	63
2.3 Autres techniques de prélèvement.....	73
2.3.1 Microbiopsie	73
2.3.2 Macrobiopsie	74
2.3.3 Exérèse chirurgicale	75
3 Corrélation radio-cyto-histologique	77
3.1 Corrélation histo-radiologique.....	78
3.1.1 Les lésions "sous-estimées"	78
3.1.2 Les lésions "sur-estimées"	83
3.2 Corrélation histo-cytologique	91

3.2.1 Les faux positifs	91
3.2.2 Les faux négatifs	93
3.3 Corrélation cyto-radiologique.....	95
3.3.1 Lésions “sous-estimés” et faux négatifs	95
3.3.2 Lésions “sur-estimées” et faux positifs	96
Conclusion : Place de la cytoponction mammaire échoguidée dans le diagnostic des lésions mammaires non-palpables	98
Références.....	100
Figures annexes.....	110
Lésions sur-estimées	110
Lésions sous-estimées et cancéreuses	121

Table des figures

Figure 1a Incidence du cancer, par organe dans le monde en 2012.....	10
Figure 1b Incidence et mortalité du cancer par sexe et organe dans le monde en 2012	10
Figure 2a Incidence et mortalité du cancer en France, par organe, dans la population générale en 2013	11
Figure 2b Incidence et mortalité du cancer en France, par organe, chez les femmes en 2013	11
Figure 3 Stratégie diagnostique dans les lésions mammaires non-palpables	12
Figure 4 Lexique échographique BI-RADS (5e édition).....	33
Figure 5 Étapes du diagnostic en imagerie sénologique	34
Figure 6a Planche de Pathological Anatomy of the Human Body (Vogel,J.).....	36
Figure 6b Planche de Physiologie Pathologique (Lebert,H.)	36
Figure 7a Fond cytologique fibreux.....	39
Figure 7b Fond cytologique kystique	39
Figure 7c Fond cytologique mucineux	39
Figure 7e Fond cytologique inflammatoire.....	39
Figure 7d Fond cytologique nécrotique.....	39
Figure 7f Fond cytologique de cytotéatonecrose	39
Figure 8 Arrangements cellulaires en amas et en filet.....	40
Figure 9 Arrangement en cellules isolées.....	41
Figure 10 Arrangement papillaire.....	41
Figure 11a Exemple d'atypies cytologiques faibles	43
Figure 11b Exemple d'atypies cytologiques modérées.....	43
Figure 11c Exemple d'atypies cytologiques fortes	43
Figure 11d Amas de cellules bénignes et malignes.....	43
Figure 12 Cytoponction d'un tissu mammaire normal.....	46
Figure 13 Amas de cellules oncocytaires d'un kyste mammaire	46
Figure 14 Aspect d'un kyste à contenu « épais » (ou vieux kyste)	47
Figure 15 Aspect de cytotéatonecrose.....	47
Figure 16 Étalement cytologique sur lame.....	50
Figure 17 Aspect des étalements après coloration.....	50
Figure 18a Flux des lésions de l'étude pour l'analyse à 12 mois.....	52
Figure 18b Flux des lésions de l'étude pour l'analyse à 24 mois.....	52
Figure 19a Distribution des FN et VP selon les catégories BI-RADS.....	68
Figure 19b Distribution des FN et VP selon les tranches d'âge.....	69
Figure 19c Distribution du nombre de mitoses entre FN et VP.....	70
Figure 20 Distribution du nombre de mitoses entre les faux-négatifs et vrais-positifs à la cytoponction mammaire échoguidée	94

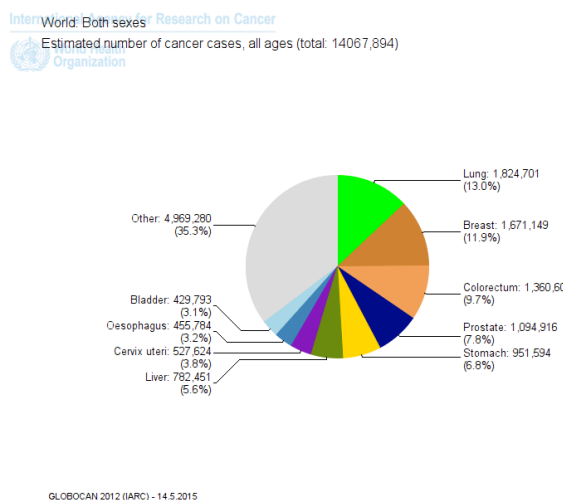
Table des tableaux

Tableau 1 Caractéristiques de la population de l'étude	15
Tableau 2a Critères de diagnostic de malignité.....	17
Tableau 2b Critères de diagnostic de bénignité.....	17
Tableau 3 Définitions et calculs des valeurs de performance diagnostique	19
Tableau 4a Comparaison des lésions analysées et exclues pour l'analyse à 12 mois	54
Tableau 4b Comparaison des lésions analysées et exclues pour l'analyse à 24 mois	55
Tableau 5a Caractéristiques des lésions bénignes et malignes pour l'analyse à 12 mois	57
Tableau 5b Caractéristiques des lésions bénignes et malignes pour l'analyse à 24 mois	58
Tableau 6a Performance diagnostique de la cytologie pour l'analyse à 12 mois	59
Tableau 6b Performance diagnostique de la cytologie pour l'analyse à 24 mois	60
Tableau 7 Comparaison aux résultats des autre études sur la cytoponction mammaire échoguidée	61
Tableau 8 Analyse en sous-groupes de la performance de la cytologie	65
Tableau 9a Caractéristiques cliniques et d'imagerie	66
Tableau 9b Caractéristiques anatomo-pathologiques	67
Tableau 10 Distribution des résultats cytologiques et histologiques selon les catégories BI-RADS.....	72
Tableau 11 Comparaison des différentes techniques de prélèvement.....	76
Tableau 12 Caractéristiques cliniques des lésions sous-estimées.....	79
Tableau 13 Distribution des différents types histologiques.....	80
des lésions sous-estimées.....	80
Tableau 14 Caractéristiques échographiques des lésions sous-estimées	82
Tableau 15 Caractéristiques cliniques des lésions sur-estimées	84
Tableau 16 Distribution des diagnostics des lésions sur-estimées.....	85
Tableau 17 Comparaison de la prévalence des lésions sur-estimées.....	87
Tableau 18 Taux d'exérèse chirurgicale par catégorie de lésion.....	89
Tableau 19 Caractéristiques échographiques des lésions sur-estimées.....	90
Tableau 20 Diagnostics histologiques faux-positifs et faux-suspects de la cytologie	92

Introduction:

Le diagnostic des lésions mammaires nécessite de nos jours une approche pluridisciplinaire, au carrefour de la clinique, l'imagerie mammaire et l'anatomopathologie. Le but de cette démarche est le diagnostic du cancer du sein, enjeu majeur en santé publique. Il s'agit du 2^e cancer en incidence tout sexe confondu, comme le montre la distribution mondiale de l'incidence du cancer en en 2012, d'après l'Organisation Mondiale de la Santé (OMS) sur la figure 1a, et en 2013 en France d'après l'Institut National du Cancer (INCa) sur la figure 2a. Il s'agit du 1^e cancer en incidence et en mortalité chez la femme dans le monde comme le montre la figure 1b ainsi qu'en France comme le montre la figure 2b. Les autres pathologies mammaires (lésions bénignes, inflammatoires ou infectieuses), plus rares pour les deux dernières, et avec un pronostic favorable, viennent au 2^e plan^{1,2}. Le cancer prend donc une place dominante et quasi exclusive dans le diagnostic de la pathologie mammaire, à la différence d'autres organes.

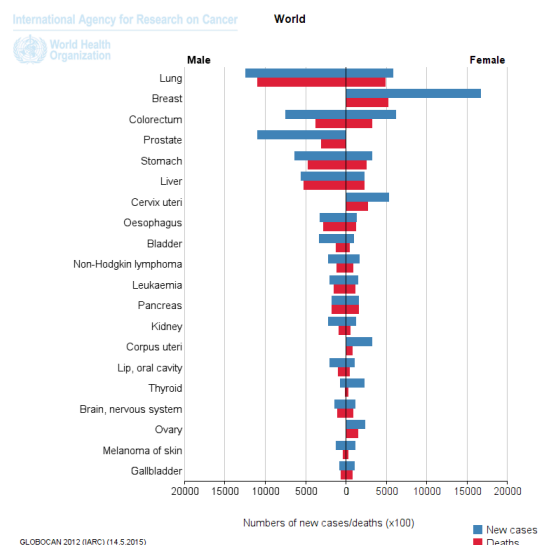
Figure 1a Incidence du cancer, par organe dans le monde en 2012



GLOBOCAN 2012 (IARC) - 14.5.2015

source: International Agency for Research on Cancer, IARC, <http://globocan.iarc.fr>

Figure 1b Incidence et mortalité du cancer par sexe et organe dans le monde en 2012



GLOBOCAN 2012 (IARC) (14.5.2015)

source: International Agency for Research on Cancer, IARC, <http://globocan.iarc.fr>

Figure 2a Incidence et mortalité du cancer en France, par organe, dans la population générale en 2013

Localisations	Incidence		Mortalité	
	Effectif	Contribution à l'ensemble des cancers	Effectif	Contribution à l'ensemble des cancers
Prostate*	53 465	19,0	8 876	7,5
Sein	48 763	16,3	11 886	10,1
Côlon-rectum	42 152	14,1	17 722	15,0
Poumon	39 495	13,2	29 949	25,3
Vessie	11 965	4,0	4 772	4,0
Pancréas	11 662	3,9	nd	-
Rein	11 573	3,9	3 957	3,3
Lèvre, cavité orale, pharynx	11 316	3,8	3 192	2,7
Mélanome de la peau	11 176	3,7	1 672	1,4
Foie	8 723	2,9	nd	-
Thyroïde	8 211	2,7	375	0,3
Corps de l'utérus	7 275	2,4	2 025	1,7
Estomac	6 556	2,2	4 411	3,7
Système nerveux central	4 999	1,7	3 052	2,6
Ovaire	4 620	1,3	3 150	2,1
Œsophage	4 615	1,5	3 140	2,7
Larynx	3 322	1,1	906	0,8
Col de l'utérus	3 028	1,0	1 102	0,9
Testicule	2 317	0,8	85	0,1
Tous cancers**	355 354	100,0	148 378	100,0

*compte tenu des fluctuations récentes de l'incidence du cancer de la prostate les résultats postérieurs à la dernière année observée par les registres (2009) ne sont pas présentés.

**somme des estimations par localisation en supposant une stabilité des taux d'incidence pour la prostate entre 2009 et 2012 et en ajoutant les estimations pour les hémopathies malignes et la localisation Autres cancers

Source : Francim / Hospices civils de Lyon / INCa / Inserm / InVs 2013
Traitement : INCa 2013

Données pour 100 000 personnes-années
source : Institut national du Cancer, InCa,
<http://lesdonnees.e-cancer.fr>

Figure 2b Incidence et mortalité du cancer en France, par organe, chez les femmes en 2013

Localisations	Incidence		Mortalité	
	Effectif	Contribution à l'ensemble des cancers	Effectif	Contribution à l'ensemble des cancers
Prostate*	53 465	19,0	8 876	7,5
Sein	48 763	16,3	11 886	10,1
Côlon-rectum	42 152	14,1	17 722	15,0
Poumon	39 495	13,2	29 949	25,3
Vessie	11 965	4,0	4 772	4,0
Pancréas	11 662	3,9	nd	-
Rein	11 573	3,9	3 957	3,3
Lèvre, cavité orale, pharynx	11 316	3,8	3 192	2,7
Mélanome de la peau	11 176	3,7	1 672	1,4
Foie	8 723	2,9	nd	-
Thyroïde	8 211	2,7	375	0,3
Corps de l'utérus	7 275	2,4	2 025	1,7
Estomac	6 556	2,2	4 411	3,7
Système nerveux central	4 999	1,7	3 052	2,6
Ovaire	4 620	1,3	3 150	2,1
Œsophage	4 615	1,5	3 140	2,7
Larynx	3 322	1,1	906	0,8
Col de l'utérus	3 028	1,0	1 102	0,9
Testicule	2 317	0,8	85	0,1
Tous cancers**	355 354	100,0	148 378	100,0

*compte tenu des fluctuations récentes de l'incidence du cancer de la prostate les résultats postérieurs à la dernière année observée par les registres (2009) ne sont pas présentés.

**somme des estimations par localisation en supposant une stabilité des taux d'incidence pour la prostate entre 2009 et 2012 et en ajoutant les estimations pour les hémopathies malignes et la localisation Autres cancers

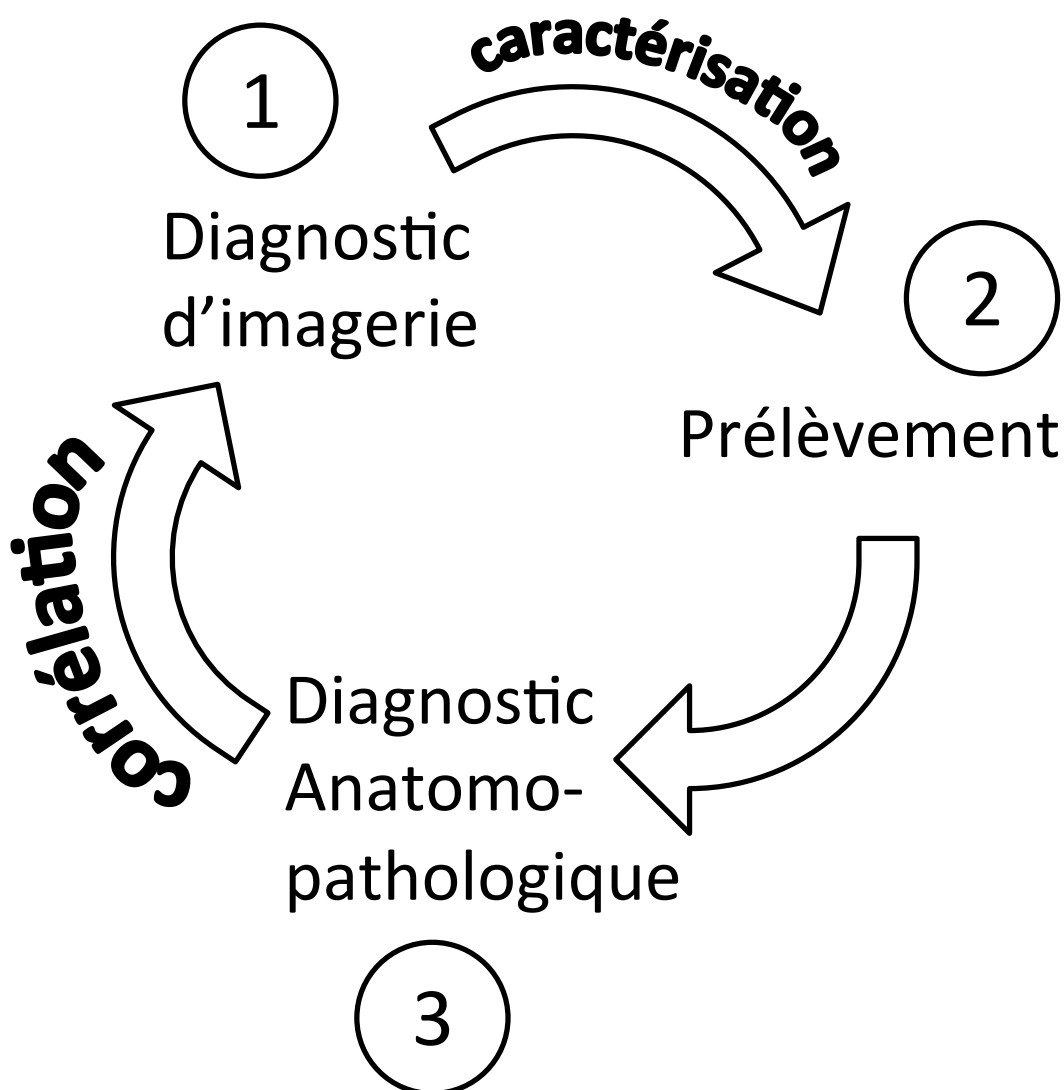
Source : Francim / Hospices civils de Lyon / INCa / Inserm / InVs 2013
Traitement : INCa 2013

Données pour 100 000 personnes-années
source : Institut national du Cancer, InCa,
<http://lesdonnees.e-cancer.fr>

Le but principal du diagnostic des lésions mammaires est donc de détecter et de caractériser les lésions cancéreuses, à un stade précoce, car le pronostic sera plus favorable. L'un des éléments pronostics majeurs dans le cancer du sein est son extension, définie par la classification TNM³, suivie par le grade, les marqueurs immuno-histochimiques et plus récemment les marqueurs biomoléculaires et génétiques⁴. Ainsi, un des objectifs est de détecter le cancer à la plus petite taille possible pour que le stade T soit faible. Les lésions étant souvent palpables à partir de 15-20mm (stade T1c-T2)⁵, l'intérêt est de les détecter à un stade non-palpable. En termes de stratégie diagnostique, ceci implique de se baser uniquement sur les présentations en imagerie et en anatomo-pathologie car, par définition, l'évaluation des caractéristiques à la palpation n'est pas possible. Il s'agit donc d'une stratégie modérément différente, puisque reposant uniquement sur deux des bases du trépied classique du diagnostic clinique-imagerie-anatomo-pathologie.

Cette stratégie peut être résumée en trois étapes : la première de diagnostic en imagerie, suivie du prélèvement et finalement du diagnostic anatomo-pathologique. Ces trois étapes ne sont pas indépendantes et sont liées par la caractérisation en imagerie des lésions d'une part et la corrélation des résultats d'imagerie et d'anatomo-pathologie d'autre part. Cette stratégie est résumée par le schéma en figure 3. Ce travail détaillera ces différentes étapes, en insistant plus spécifiquement sur le rôle de l'échographie mammaire et de la cytoponction mammaire échoguidée.

Figure 3 Stratégie diagnostique dans les lésions mammaires non-palpables



OBJECTIFS ET DESCRIPTION DE L'ETUDE

Les différents points discutés dans ce travail seront appuyés et illustrés par les résultats de l'étude d'une série de 3865 lésions mammaires non-palpables explorées consécutivement par cytoponction mammaire échoguidée à l'Institut Curie. Chaque fois que nous ferons référence à ces résultats, le texte sera écrit en italique comme ici.

Notre institut a une longue expérience dans le domaine de la cytologie, en grande partie grâce au Dr Antoine Zajdela (1924–2013) qui développa cette discipline au milieu du XXe siècle⁶ en même temps que d'autres pionniers européens du domaine. Celle-ci est actuellement utilisée pour l'ensemble des organes pris en charge à l'institut Curie⁷⁻¹¹, le cancer du sein étant en première ligne. Les cytoponctions sont réalisées sous guidage de la palpation ou de l'imagerie, dans ce dernier cas, en étroite collaboration entre les équipes du service d'imagerie et d'anatomo-pathologie. La cytoponction est actuellement utilisée de façon très large et permet aux cliniciens d'initier ou d'adapter une prise en charge rapidement. Nous pensons qu'elle augmente considérablement la qualité des soins prodigués dans l'Institut.

La cytoponction mammaire échoguidée a été développée depuis les années 1990 dans notre centre: une première étude publiée en 1998¹² confirmait son utilité diagnostique. Une particularité de la procédure dans notre institution est la cytoponction à 4 mains où le radiologue contrôle la position de la cible par la sonde échographique et le cytopathologiste effectue la ponction et l'aspiration. Nous pensons qu'une telle implication du cytopathologiste permet d'en améliorer les performances. Nous avons ainsi décidé d'entreprendre une deuxième étude sur la performance diagnostique de la cytoponction mammaire échoguidée sur un échantillon plus large, après avoir cumulé plusieurs années d'expertise dans le domaine.

Les buts de l'étude étaient :

- 1. Évaluer la performance diagnostique de la cytoponction mammaire échoguidée dans les lésions non-palpables et les facteurs cliniques, échographiques, cytologiques et histologiques influençant la performance de la technique*
- 2. Analyser les caractéristiques cliniques, échographiques, cytologiques et histologiques des lésions bénignes classées comme BI-RADS 4C et 5*
- 3. Analyser les caractéristiques cliniques, échographiques, cytologiques et histologiques des cancers classés comme BI-RADS 3*

Patients et méthodes :

Population:

Cette série a été enregistrée prospectivement entre janvier 2003 et décembre 2007 par l'équipe de cytotechniciens de l'Institut Curie, au fur et à mesure de la réalisation des explorations.

Les 3865 lésions étaient ponctionnées sous guidage échographique, chez 2894 patients dans notre institut. Les indications comprenaient aussi bien des lésions détectées par le dépistage organisé ou individuel, que des lésions détectées en association à des lésions cliniques ou infra-cliniques ou dans le cadre de la surveillance après un cancer du sein. Un patient consultant dans le cadre de la prise en charge d'un cancer du sein diagnostiqué récemment était considéré comme ayant un antécédent de cancer.

Recueil des données:

Les données cliniques et échographiques étaient notées avant la réalisation de la cytoponction, par le radiologue et/ou le cytopathologiste participant à l'examen. Le tableau 1 montre les caractéristiques des 3865 lésions et des 2894 patients.

Tableau 1 Caractéristiques de la population de l'étude

Patients	
Nombre	2894 (100%)
Sexe	
Femme	2890 (99.9%)
Homme	4 (0.1%)
Age (années)	
moyenne \pm écart-type	57.0 \pm 11.2
minimum-maximum	18-93.6
Antécédent de cancer du sein	
Non	1518 (52.5%)
Oui	1376 (47.5%)
Lésions ponctionnées/patient	
1	2144 (74.1%)
2	574 (19.8%)
3	134 (4.6%)
4	30 (1%)
5	3 (0.1%)
6	4 (0.1%)
7	1 (0.03%)
\geq 8	0 (0%)

Lésions	
Nombre	3865 (100%)
Sexe	
Femme	3861 (99.9%)
Homme	4 (0.1%)
Age (années)	
moyenne \pm écart-type	56.7 \pm 12
minimum-maximum	18-93.6
Antécédent de cancer du sein	
Non	1971 (51%)
Controlatéral	802 (20.8%)
Homolatéral	898 (23.2%)
Bilatéral	194 (5%)
Côté	
Droit	1913 (49.5%)
Gauche	1952 (50.5%)
Localisation	
Quadrant supéro-externe	1288 (33.3%)
Quadrant supéro-interne	628 (16.2%)
Quadrant inféro-interne	190 (4.9%)
Quadrant inféro-externe	360 (9.3%)
Union des quadrants supérieurs	400 (10.3%)
Union des quadrants externes	518 (13.4%)
Union des quadrants inférieurs	187 (4.8%)
Unions des quadrants internes	174 (4.5%)
Autre	120 (3.1%)
BI-RADS	
0	51 (1.3%)
2	407 (10.5%)
3	1385 (35.8%)
4A	607 (15.7%)
4B	475 (12.3%)
4C	558 (14.4%)
5	361 (9.3%)
6	5 (0.1%)
Taille (mm)	
moyenne \pm écart-type	9.48 \pm 5.68
minimum-maximum	1.70-65
\leq 5	722 (18.7%)
]5;10]	2039 (52.8%)
]10;20]	937 (24.2%)
$>$ 20	161 (4.2%)
Diagnostic histologique	
Pièce d'exérèse	1457 (37.7%)
dont microbiopsie	682 (46.8%)
Microbiopsie seule	173 (11.9%)

Diagnostic final :

Le diagnostic final des lésions était établi après revue rétrospective des prélèvements réalisés, percutanés (microbiopsie, macrobiopsie) ou chirurgicaux. Les données des examens échographiques et de l'analyse anatomopathologique de la pièce opératoire étaient croisées afin d'établir la concordance entre la lésion ponctionnée et celle analysée sur la pièce d'exérèse (à partir des données sur la localisation, taille, aspect et les images d'échographie et de l'examen macroscopique).

En absence de prélèvement de la lésion, les données de surveillance radiologique étaient collectées (durée, évolution).

Les diagnostics de microbiopsie étaient classés en bénin, suspect, malin ou non-significatif. L'hyperplasie atypique était considérée comme suspecte à la microbiopsie et bénigne à l'exérèse chirurgicale.

Les lésions étaient considérées comme malignes en cas de preuve de malignité à la chirurgie ou à la microbiopsie. Les lésions étaient considérées comme bénignes en cas d'absence de signes de malignité à la chirurgie ou après surveillance radiologique. Un résultat bénin à la microbiopsie n'était pas considéré comme définitif du fait du risque d'erreur d'échantillonnage ou de mauvais ciblage d'une lésion cancéreuse.

Le diagnostic final retenu était binaire : bénin ou malin. Les tableaux 2a et 2b résument ces critères : le diagnostic final retenu dans chaque situation est en rouge ou bleu foncé.

Critères d'exclusion :

Les lésions étaient exclues de l'analyse en cas de :

-Prélèvement précédent confirmant la malignité de la lésion (BI-RADS 6) : il s'agissait de lésions prélevées à nouveau afin d'obtenir plus de matériel pour des analyses supplémentaires (marqueurs, évolution sous traitement néo-adjuvant...)

-Absence de suivi (perdus de vue), suivi incomplet ou suivi uniquement clinique sans examen d'imagerie (considérés comme perdus de vue)

-Traitement adjuvant (radiothérapie, chimiothérapie, hormonothérapie) pendant le suivi

-Corrélation non-concluante entre la lésion ponctionnée et la (les) lésion(s) analysée(s) à l'exérèse chirurgicale du fait de nodules multiples, d'un cancer infiltrant diffus sans nodule ou de traitement néo-adjuvant. Ces cas ont été revus

en détail par mon directeur de thèse et moi-même afin d'établir le diagnostic final (bénin, malin ou non-concluant).

Tableau 2a Critères de diagnostic de malignité

Technique	Cytologie	Microbiopsie	Chirurgie
Critère 1	*	*	Malin
Critère 2	*	Malin	Bénin ou 0
Critère 3**	Malin	0	0

Tableau 2b Critères de diagnostic de bénignité

Technique	Cytologie	Microbiopsie	Chirurgie/Suivi radiologique***
Critère 1	*	*	Bénin
Critère 2	*	Bénin	Suivi radiologique
Critère 3	Bénin	0	Suivi radiologique

*Tout résultat (bénin, suspect, malin, non-significatif) inclus

**Le critère 3 de malignité n'était utilisé que dans l'analyse des lésions sous-estimées.

***En absence d'exérèse chirurgicale de la lésion, le diagnostic de bénignité était posé sur la surveillance radiologique.

Analyses :

3 niveaux d'analyse ont été déterminés en fonction des trois objectifs de l'étude:

- Analyse de la valeur diagnostique : une analyse principale avec suivi à 12 mois et une deuxième à 24 mois ont été réalisées.

- Analyse des lésions BI-RADS 4C et 5 bénignes (que nous appellerons, pour simplifier « sur-estimées » en imagerie, même si cela constitue certainement un abus de langage): le suivi minimal était fixé à 6 mois. Nous avons considéré

qu'un diagnostic bénin à la cytoponction et/ou à la microbiopsie avec un suivi minimal de 6 mois en imagerie réduisait suffisamment les faux négatifs pour les considérer négligeables voire nuls. De plus, le suivi était souvent poursuivi en externe et une nouvelle consultation aurait été demandée dans notre centre en cas de nouvelle anomalie. L'exclusion de ces cas, en ce qui concerne l'analyse des différentes catégories de lésion sur-estimées aurait pu induire des biais de sélection et modifier les prévalences de différentes catégories. Nous avons estimé ce risque supérieur à celui de faux-négatif pour cette analyse.

- Analyse des cancers BI-RADS 3 (que nous appellerons pour simplifier « sous-estimées », même si cela constitue certainement un abus de langage aussi) : Le suivi était fixé à 24 mois. Pour des raisons analogues, les patientes avec une cytoponction maligne mais sans preuve histologique ont également été retenues.

Caractéristiques cliniques, échographiques, cytologiques et anatomo-pathologiques analysées :

Pour toutes les lésions, les données cliniques (âge, sexe, antécédent de cancer du sein), échographiques (localisation dans le sein, taille, classification BI-RADS), et cytologiques (lésion kystique, affaissement complet à la cytoponction) étaient notées. Un cancer en cours d'exploration mais déjà diagnostiqué histologiquement était considéré comme un antécédent de cancer.

Pour les lésions malignes, le type de cancer (in situ/invasif, lobulaire/canalaire/mixte/autre type d'adénocarcinome, lymphome ou sarcome) était noté. En cas d'adénocarcinome primaire (« de novo ») invasif initialement diagnostiqué à l'Institut Curie (619 cancers, 61.8%), les données cliniques (facteurs de risque de cancer) et pathologiques (extension, type, grade, marqueurs) étaient récupérées à partir du registre des cancers du sein de l'Institut Curie.

Pour les lésions sur-estimées, les types histologiques étaient notés à partir des comptes rendus respectifs. En présence de lésions avec différentes composantes, la lésion prédominante ou plus spécifique était retenue. En absence de lésion prédominante, celle-ci était considérée comme une lésion complexe.

En absence de prélèvement histologique, le diagnostic évoqué à la cytologie était retenu pour les lésions malignes ou bénignes dans l'analyse des lésions sur- ou sous-estimées.

Les images échographiques des lésions sur-estimées et sous-estimées ont été relues par l'auteur afin d'établir leurs caractéristiques échographiques selon la classification BI-RADS.

Analyses statistiques :

Le tableau 3 montre les définitions des cas vrai-négatifs (VN), vrai-positifs (VP), faux-négatifs (FN), faux-suspects (FS) et faux-positifs (FP) utilisées pour l'étude et les calculs des valeurs de performance diagnostique utilisés.

Les comparaisons entre les caractéristiques des résultats vrai-positifs et faux-négatifs, et les caractéristiques des différents groupes des lésions sur-estimées et sous-estimées étaient réalisées par les tests du Chi-2 ou de Fisher (variables qualitatives) ou de Student (variables quantitatives).

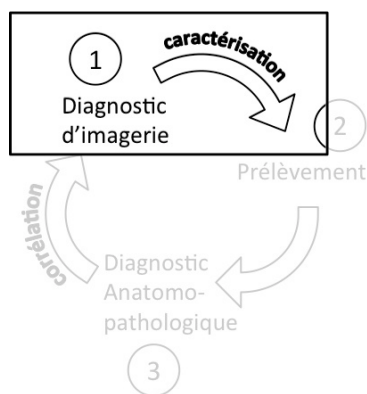
Les comparaisons de l'analyse en sous-groupes de la performance diagnostique de l'échographie étaient réalisées à l'aide du test du Chi-2 de McNemar adapté. L'analyse multivariée était faite par modèle de régression logistique. Les tests étaient réalisés à l'aide du logiciel R (R Core Team (2013). R: A language and environment for statistical computing. R Foundation for Statistical Computing, Vienna, Austria. ISBN 3-900051-07-0, URL <http://www.R-project.org/>), par Yann de Rycke, statisticien à l'Institut Curie.

Tableau 3 Définitions et calculs des valeurs de performance diagnostique

Diagnostic Final CEM	Bénin	Malin	Calcul VPN- VPP
Non-significatif	VN	FN	VPN= VN/ (VN+FN)
Bénin			
Suspect	FS	VP	VPP= VP/ (FS+FP+VP)
Malin	FP		
Calcul Spécificité- Sensibilité	Spécificité= VN/ (VN+FS+FP)	Sensibilité= VP/ (FN+VP)	

VPN : valeur prédictive négative, VPP : valeur prédictive positive

1 Diagnostic en imagerie sénologique



Le diagnostic radiologique d'une lésion mammaire se fait, comme pour d'autres organes, en deux étapes : une étape de détection puis une étape de caractérisation.

La pathologie mammaire présente des caractéristiques propres : d'une part le dépistage très répandu est un mode fréquent de détection, avec des problèmes posés particuliers, et, d'autre part, une caractérisation très

standardisée par la classification BI-RADS qui a largement fait ses preuves et utilisée actuellement de façon presque universelle¹³.

1.1 Approche diagnostique radiologique

1.1.1 Historique

La mammographie fût la première technique d'imagerie d'exploration des lésions mammaires, et ce dès les années 1930¹⁴. Dans les années 1950, Egan et coll.¹⁵ avaient adapté la technique radiographique au tissu mammaire grâce à l'utilisation de bas kilovoltages, de hauts milliampérages-secondes et de films adaptés. Ils avaient rapidement démontré l'intérêt de cette technique dans la détection de cancers mammaires à un stade infra-clinique se présentant sous forme de microcalcifications. La technique s'est rapidement développée puis améliorée, pour devenir la base de l'imagerie sénologique de nos jours.

De façon concomitante, l'échographie mammaire est apparue dès l'application de l'exploration par ultrasons à l'imagerie médicale, dans les années 1950-1955^{16,17}, mais les améliorations techniques nécessaires à son large développement ont mis plus longtemps à venir : l'échographie est restée nettement au 2e plan derrière la mammographie¹⁸, cantonnée à la différenciation des lésions kystiques et solides¹⁹. Finalement, vers les années 1990 les améliorations techniques ont permis à l'échographie de prendre sa place dans le diagnostic des masses, notamment grâce aux travaux de A.T. Stavros²⁰. Preuve de l'amélioration récente de cette technique et de son rôle croissant dans l'imagerie sénologique, le débat porte

actuellement sur l'utilisation systématique de l'échographie dans le dépistage pour les seins denses en plus de la mammographie^{21,22}.

Enfin, l'IRM mammaire a été la dernière technique à entrer dans l'arsenal de l'imagerie sénologique. Elle possède de meilleures performances en termes de caractérisation (ajout de la perfusion et analyse du signal T1 et T2), de détection de foyers de cancer associés (+15% de foyers détectés par rapport à la mammographie ou l'échographie), de mesure de l'extension, et d'évaluation de réponse thérapeutique^{23,24}. Cependant elle reste réservée à certaines indications précises, essentiellement du fait de son coût élevé, sa disponibilité limitée et du nombre élevé de faux positifs (prix d'une sensibilité accrue)²⁵ qui peuvent entraîner une escalade d'examens inutiles et qui s'ajoutent au coût de l'examen initial.

1.1.2 Modes de découverte et problèmes posés

On peut définir 5 circonstances de découverte d'une lésion mammaire : lors d'un examen de dépistage individuel, d'un examen de dépistage organisé, suite à des symptômes cliniques (masse, douleur, écoulement mamelonnaire, inflammation...), au cours de l'exploration d'une lésion de découverte récente ou lors de la surveillance d'un cancer traité.

Chacune de ces situations présente des problèmes différents :

a) Examen de dépistage individuel

Le dépistage individuel correspond au dépistage réalisé chez une personne sans antécédent de cancer mais présentant un risque élevé par rapport à la population générale de développer un cancer du sein au cours de sa vie (communément admis comme un risque supérieur à 20-25%). Les principales situations correspondent aux porteurs de mutations génétiques à risque (notamment des gènes BRCA1 et BRCA2), aux patientes ayant subi des irradiations thoraciques à un jeune âge, aux patients ayant un risque calculé élevé lié à des antécédents familiaux de cancer du sein²⁶ ou en cas d'antécédent de lésions mammaires bénignes mais à risque accru de cancer²⁷.

Le problème posé dans cette population est celui de la détection la plus précoce possible du cancer: la fréquence des examens peut-être rapprochée (parfois avec alternance des trois modalités) et la stratégie diagnostique et thérapeutique est plus agressive. Cette attitude est justifiée par la fréquence

accrue de cancer et de formes plus agressives dans certaines populations. Ceci représente un coût, accepté, en termes d'augmentation des faux-positifs²⁸ et des prélèvements²⁹, avec parfois des problèmes de prise en charge en cas de lésions bénignes mais à risque de cancer associé.

b) Examen de dépistage organisé

Le dépistage organisé (ou de masse) correspond au dépistage systématique adressé à un bassin de population large prédéfini. Le dépistage est indiqué si les 10 critères définis par l'OMS sont remplis³⁰ :

1. La maladie constitue un problème majeur de santé publique.
2. Un traitement d'efficacité démontrée peut être administré.
3. Les moyens appropriés de diagnostic et de traitement sont disponibles.
4. La maladie est décelable pendant une phase de latence ou au début de la phase clinique.
5. Le(s) test(s) de dépistage est(sont) efficaces.
6. Le(s) test(s) est(sont) acceptables pour la population cible.
7. L'histoire naturelle de la maladie est connue, notamment son évolution de la phase de latence à la phase symptomatique.
8. La prise en charge de la pathologie est clairement définie aux différentes phases.
9. Il y a un bénéfice (ou pas de surcoût global) à prendre en charge précocement les patients.
10. La campagne de dépistage est active et continue dans le temps.

Le sein a été le premier organe à en bénéficier et ce dépistage concerne actuellement toutes les femmes entre 50 et 74 ans. Il est basé sur une mammographie bilatérale (avec double incidence) biannuelle. Dans cette population le principal problème posé est celui du sur-diagnostic et du sur-traitement qui peuvent entraîner une hausse des coûts du fait d'une large population concernée. Il s'agit donc de détecter des cancers à un stade précoce mais aussi qui risquent d'avoir un impact sur la survie de la patiente: c'est pourquoi un faible taux de cancers manqués est toléré car ils seront détectés lors des prochains examens en cas de risque évolutif, sans nuire nécessairement au pronostic³¹⁻³⁴. Cependant, même avec cette attitude conservatrice, le nombre de lésions détectées, et donc à prélever, a nettement

augmenté suite à l'introduction des campagnes de dépistage. De plus, l'objectif étant de détecter les lésions à un stade précoce (et donc petites), les lésions détectées sont souvent non-palpables³⁵. Elles devront donc être prélevées sous guidage de l'imagerie.

c) Symptômes cliniques

Dans cette situation, le principal problème posé sera d'éliminer un cancer (responsable des symptômes ou de découverte « fortuite ») et d'imputer la symptomatologie à la lésion détectée (bénigne ou maligne). Les investigations à visée diagnostique peuvent être plus poussées (galactographie en cas d'écoulement par exemple) en cas d'explorations initiales négatives. En effet, les premiers bilans à la recherche d'un cancer peuvent être négatifs: les symptômes sont souvent associés à des lésions bénignes et l'incidence du cancer est faible dans cette situation, notamment chez les patientes jeunes^{36,37}.

d) Exploration d'une lésion récente

L'exploration d'une lésion découverte dans une des circonstances décrites peut entraîner la détection de lésions supplémentaires au cours des différents bilans³⁸. Le principal problème diagnostique se pose lorsque la lésion découverte initialement est un cancer : en fonction de la localisation et de la taille de la (des) lésion(s) associées la prise en charge peut-être modifiée. En fonction de ces données les explorations seront poussées plus ou moins loin pour affirmer ou infirmer la nature cancéreuse des lésions additionnelles. Au cas où la première lésion découverte est bénigne, la situation peut être assimilée à une des situations déjà décrites.

e) Surveillance après traitement d'un cancer du sein

Cette situation se rapproche de celle du dépistage individuel car il s'agit de patients à haut risque, et la stratégie diagnostique sera semblable. La principale différence réside dans la présence de modifications post-thérapeutiques du sein traité qui peuvent entraîner des faux positifs ou masquer un cancer débutant. Un cancer peut aussi être pris à tort pour une modification post-thérapeutique^{39,40}.

Par rapport à notre étude, les patientes ont été explorées dans l'ensemble de ces situations. Cependant, compte tenu de la nature de notre centre (centre de référence du cancer du sein), la population étudiée était particulièrement à risque de cancer. La moitié des lésions environ (49%) concernaient des patientes avec antécédents de cancer du sein et l'âge moyen était supérieur à 55 ans. Dans 25.2% des cas (156 sur 619) de cancers invasifs primaires, la patiente avait une histoire familiale de cancer du sein. Ce chiffre n'est pas directement extrapolable au reste de la population de l'étude mais reflète un risque familial probablement accru dans la population étudiée. Les spécificités de cette population sont donc à tenir en compte dans l'interprétation des résultats et l'application des conclusions dans une population plus générale.

1.1.3 L'imagerie de guidage

Les développements récents en imagerie sénologique ont permis de parvenir à la détection de lésions infra-cliniques. Une analyse anatomo-pathologique de ces lésions est parfois nécessaire, à but diagnostic ou pré-thérapeutique. Des méthodes de guidage adaptées ont donc été développées afin de prélever ces lésions ou de placer des repères en vue d'une exérèse⁴¹.

a) Guidage stéréotaxique

Le guidage stéréotaxique a été un des premiers développés⁴². Il est réalisé à l'aide d'un appareil de mammographie. La cible est repérée sur une incidence préalablement choisie, orthogonale, pour évaluer sa position dans le plan axial (coordonnées x, y). Le calcul des coordonnées en profondeur (z) de la lésion est fait à l'aide de clichés en obliquité, symétriques. Les voies d'abord sont limitées par l'utilisation préférentielle de l'abord cranio-caudal, les autres étant plus difficiles à réaliser.

L'aiguille est ensuite placée en regard des coordonnées axiales par un dispositif mécanique ou une grille puis enfoncée à la profondeur voulue. Des clichés de contrôle aiguille en place peuvent être faits pour confirmer le bon ciblage, cependant le guidage en temps réel n'est pas possible pour des questions techniques et de radioprotection.

Cette technique est actuellement utilisée pour le ciblage de microcalcifications. Leur visibilité est meilleure et leur présence dans les prélèvements ainsi que leur disparition (complète ou partielle) peuvent être vérifiées par des clichés des prélèvements et du sein post-procédure. Pour les

autres types de lésions, voire pour les microcalcifications dans certains cas, le guidage échographique plus simple à réaliser est préféré⁴³.

b) Guidage échographique

Le développement, dans les années 80, de sondes tenues par l'examineur avec obtention d'une image en temps réel a permis d'utiliser l'échographie comme méthode de prélèvement percutané.

Le guidage sous échographie permet de contrôler en temps réel la position de l'aiguille ainsi que de choisir librement l'abord de la lésion. Le trajet et la zone prélevée peuvent être changés aisément en cours de procédure permettant de cibler plusieurs régions d'une même lésion. Enfin, des coupes longitudinales et axiales de l'aiguille en place permettent de confirmer la position intra-lésionnelle de celle-ci^{43,44}.

Les lésions profondes peuvent être plus difficiles à prélever (trajet plus long, moins bonne visibilité et risque de pneumothorax), mais le geste est souvent peu compliqué : la technique est bien connue et facile à apprendre et réaliser⁴⁴. C'est pourquoi le guidage échographique est devenu la technique de choix pour le ciblage en imagerie, en dehors des microcalcifications où la mammographie est préférée.

c) Guidage IRM

Le guidage IRM a été développé plus tardivement, essentiellement pour répondre au besoin de cibler les lésions visibles uniquement par cet examen uniquement^{45,46}.

La réalisation est complexe : du matériel dédié non-magnétique et des antennes spéciales permettant le repérage sont nécessaires. La procédure est souvent longue (installation, acquisitions de repérage et contrôle souvent avec injection de contraste), sur des machines peu disponibles. Pour ces raisons, le ciblage par IRM n'est fait qu'en dernier recours : la preuve en est l'utilisation fréquente de l'échographie de « 2nd look » afin de repérer et prélever la lésion vue à l'IRM sous échographie⁴⁷ qui est souvent préféré.

1.2 La classification BI-RADS

1.2.1 Rationnel

Nous avons vu, que la question posée lors de l'examen d'imagerie est simple : la lésion est elle ou non cancéreuse. Cependant, la réponse est souvent compliquée car les techniques d'imagerie mammaire restent limitées. Les différents signes décrits en faveur de la bénignité ou de la malignité ont des précisions diagnostiques imparfaites et c'est leur intégration qui permet d'approcher au mieux le risque de cancer pour une lésion, sans jamais atteindre 100%.

Aux débuts du développement de l'imagerie sénologique, cette limitation technique engendrait une grande variabilité dans la communication des résultats ce qui rendait difficile la prise en charge diagnostique et thérapeutique.

Pour répondre à ce problème l'American College of Radiology (ACR) a établi le système BI-RADS (Breast Imaging Reporting and Data System®) dans les années 1980 afin d'uniformiser la pratique et la communication des résultats de mammographie.

La classification était uniquement appliquée à la mammographie dans sa première édition en 1993⁴⁸, l'échographie mammaire commençant à peine à se développer à ce moment. Plus tardivement, lors de la 4^e édition⁴⁹ elle s'élargit à l'échographie et à l'IRM. La 5^e édition est la dernière à ce jour⁵⁰.

Cette méthode a rencontré un vrai succès et représente actuellement la base du diagnostic en imagerie sénologique, tant pour la recherche que pour la pratique quotidienne¹³. En effet, le but de ce travail était de rapprocher le plus possible l'imagerie sénologique de la pratique de la médecine basée sur les preuves (Evidence-Based-Medicine, EBM), pour faciliter l'échange d'informations de façon reproductible et comparable. Elle a donc établi des références à partir desquelles les études pouvaient être développées et des standards appliqués à la pratique clinique sur des stratégies validées.

1.2.2 Description

Le système BI-RADS repose sur deux éléments principaux : un lexique, propre à chaque modalité (mammographie, échographie, IRM) et une classification commune, applicable à chaque examen séparément ou à l'ensemble pour en faire la synthèse. Un troisième volet, intégré dès le début et encore plus développé dans la dernière édition, évalue la qualité de la pratique et de l'interprétation des examens mais ne sera pas abordé ici.

a) Le lexique BI-RADS

Le lexique BI-RADS (« BI-RADS lexicon » en anglais) résume l'ensemble des termes (« BI-RADS descriptors » en anglais) utilisés pour décrire les lésions retrouvées et est propre à chaque technique d'imagerie.

La lésion est initialement décrite par son type (masse, calcification, distorsion...) puis selon des termes propres à chaque type. Ces termes sont choisis selon leur valeur diagnostique et en particulier de la VPP (valeur prédictive positive) de cancer.

Enfin, d'autres termes sont également définis pour des signes associés ou des caractéristiques particulières. Parmi ceux-ci, l'évaluation de la composition du tissu fibro-glandulaire, qui peut affecter la sensibilité de l'examen, est une preuve de l'esprit de standardisation et de précision diagnostique dans lequel ce système a été réalisé.

b) La classification BI-RADS

Après avoir décrit la ou les lésions, une classification est attribuée.

Cette classification est basée sur la valeur prédictive positive de cancer des signes retrouvés. Il est recommandé de toujours retenir l'élément le plus péjoratif (en termes de VPP) pour classer la lésion, l'examen ou différents examens.

-BI-RADS 1 : examen normal (VPP=0%)

-BI-RADS 2 : lésion bénigne (VPP=0%)

-BI-RADS 3 : lésion probablement bénigne (VPP<2%)

-BI-RADS 4 : lésion suspecte (VPP=2-95%) : pour cette classe très large trois subdivision ont été introduites lors de la 4^e édition⁴⁹:

- BI-RADS 4A : faiblement suspecte (VPP=2-10%),

- BI-RADS 4B : modérément suspecte (VPP=10-50%)
- BI-RADS 4C : fortement suspecte (VPP=50-95%)
- BI-RADS 5 : lésion très suspecte (VPP>95%)
- BI-RADS 6 : malignité prouvée par les prélèvements (VPP=100%)

Une dernière catégorie (BI-RADS 0) est une catégorie temporaire limitée aux situations où des examens additionnels sont nécessaires à la caractérisation (par exemple, à cause d'un problème technique sur une incidence ou un examen antérieur non disponible pour comparaison).

L'intérêt de cette classification est de pouvoir donner une conduite à tenir claire, dictée par le risque de cancer croissant : surveillance normale (BI-RADS 1 et 2), surveillance rapprochée additionnelle (BI-RADS 3) et prélèvement histologique (BI-RADS 4 et 5) du fait d'un risque élevé de cancer.

La dernière édition de l'atlas BI-RADS tend cependant à découpler la classification basée sur des critères strictement radiologiques, de la prise en charge, dans laquelle peuvent intervenir d'autres critères « extra-radiologiques », dont le poids peut varier selon les circonstances. En particulier, la possibilité de prélever des lésions BI-RADS 3 au lieu de les surveiller est envisagée⁵⁰. Une surveillance rapprochée était plutôt conseillée car le prélèvement systématique induirait un nombre élevé de prélèvements de lésions bénignes du fait de la faible VPP^{51,52}. Le surcoût et le risque d'erreur par excès étaient importants, d'autant plus que le délai diagnostic n'impliquait pas une détection à un stade défavorable du faible nombre de cancers dans ces études. Cette mise à jour est cependant l'acceptation d'une pratique déjà réalisée auparavant, dans des cas particuliers comme en cas de demande de la patiente, du prescripteur ou dans le cadre d'un bilan avant le traitement d'un cancer.

La classification BI-RADS des lésions était établie à partir des examens disponibles et de l'examen échographique lors de la réalisation de la ponction par le radiologue. L'évaluation était faite avant la cytoponction. La classification BI-RADS était donc indépendante des résultats de la cytoponction.

Notre cohorte comprenait un nombre important de lésions BI-RADS 3 (35.8%). Nos patientes se présentaient souvent dans des circonstances particulières (bilan avant chirurgie, demande du prescripteur ou la patiente) susceptibles de motiver la réalisation d'un prélèvement. Ceci s'explique probablement par le recrutement de notre centre, où les patientes sont adressées dans un contexte de forte suspicion de cancer ou déjà suivies pour antécédent de cancer.

1.3 Diagnostic échographique

1.3.1 Bases physiques et application à l'imagerie mammaire

L'échographie est basée sur l'analyse de la réflexion des ultrasons par les tissus. La sonde est à la fois émettrice d'ultrasons et réceptrice des ondes réfléchies. Les tissus ont des échogénicités différentes (qui représentent l'intensité et la « texture » du faisceau ultrasonore venant de ce tissu et reçu par la sonde) du fait de leurs caractéristiques de transmission et de réflexion des ondes.

D'une part, la transmission du faisceau est atténuée de façon exponentielle à la profondeur :

$$I = I_0 \times e^{-\alpha x}$$

(avec I = intensité de l'onde, I_0 = intensité initiale de l'onde, α = coefficient d'atténuation, x = distance parcourue par l'onde dans le milieu).

Elle est fonction du tissu (avec un coefficient d'atténuation propre) et inversement proportionnelle à la fréquence : ceci va généralement va limiter l'exploration échographique en profondeur. Cependant le gain dynamique permet de compenser, en partie, cette perte de signal en profondeur. De plus, le sein étant compressible et relativement peu épais, la perte de signal moins pénalisante que pour d'autres régions anatomiques. La faible atténuation de certains milieux (liquide pur) explique le phénomène de renforcement postérieur du faisceau : l'onde est moins atténuée que sur les tissus environnants et donc l'intensité du faisceau transmis est relativement plus importante à une même profondeur.

La réflexion des ondes obéit aux lois de réfraction habituelles entre deux milieux avec une interface plane :

$$c_1 \sin (\alpha_1) = c_2 \sin (\alpha_2)$$

(avec c =célérité de l'onde dans le milieu et α =angle d'incidence/réfraction sur le milieu incident ou réfringent)

Le pourcentage d'onde réfléchi et transmise dépend aussi de l'impédance acoustique (Z) des milieux, liée à la célérité du son (c) et à la densité du milieu (ρ) :

$$Z = \rho \times c$$

Plus la différence d'impédance entre deux milieux est élevée, plus le pourcentage d'onde réfléchi augmente (et celui d'onde transmise diminue), ce qui explique les phénomènes d'atténuation postérieure du faisceau dans certains milieux.

Lorsque l'onde va rencontrer une interface ou un milieu irréguliers, de l'ordre de grandeur de la longueur d'onde, un phénomène de diffusion va se surajouter et l'onde incidente sera réfléchi dans plusieurs directions : cet effet est à la base du grain et la différence de « texture » échographique des tissus.

Enfin, la résolution de l'image en échographie permet de définir le détail minimal observé sur une image. Elle dépend de nombreux facteurs (certains du réglage de l'image, du rapport signal sur bruit, du contraste naturel entre les deux structures....) mais la longueur d'onde ultrasonore est un des facteurs limitants plus importants. Elle est liée à la résolution par l'équation suivante:

$$\Delta l \propto \lambda \times f / D$$

(avec Δl =résolution axiale minimale, λ =longueur d'onde, f =distance focale et D =diamètre ou longueur de la lentille optique).

D'après cette formule, plus la fréquence est élevée, plus la longueur d'onde est faible meilleure est la résolution. Il est difficile de jouer sur le deuxième terme (f/D) car il intervient aussi, et plus fortement, dans la profondeur de champ (ΔP),

qui correspond à la longueur de la bande sur l'image sur laquelle le faisceau ultrasonore est focalisé et où on peut utiliser efficacement la résolution latérale:

$$\Delta P \propto \lambda \times (f/D)^2$$

Ainsi, si on diminue le facteur f/D pour améliorer la résolution latérale dans la première équation, la profondeur de champ va diminuer encore plus sur la deuxième : la bande de l'image où le faisceau sera correctement focalisé et où la résolution latérale optimale sera disponible diminuera. Les sondes à haute fréquence (~10 MHz, la fréquence étant inversement proportionnelle à la longueur d'onde) ont donc fait partie des améliorations techniques essentielles à l'essor de l'échographie mammaire dans les années 80-90 : les détails de forme et d'échogénicité étaient mieux visibles et ont permis de mieux décrire et classer les lésions.

Ces propriétés de transmission et de réflexion expliquent les différents aspects obtenus en échographie : un kyste est anéchogène (milieu homogène, pur sans éléments pouvant entraîner de la diffraction ou réflexion) avec des limites nettes (interface de réflexion nette) et un renforcement postérieur du faisceau (atténuation plus faible du faisceau transmis par rapport au tissu environnant), les autres lésions « solides » présenteront des aspects variables selon les proportions d'atténuation, réflexion et diffusion, liés à leur composition. Une lésion très fibreuse avec de multiples interfaces liées aux différentes couches fibreuses (cancer ou cicatrice radiaire par exemple), entraînera une forte atténuation (contenu dense, multiples réflexions et diffusions dans la lésion) et des contours au moins mal limités voire spiculés (par l'effet de rétraction des extensions dendritiques sur le tissu environnant)⁵³. Ces rétractions variables entraînent aussi une forme irrégulière. Une lésion plus cellulaire, sans fibrose ou nécrose (fibroadénome, cancer mucineux) sera au contraire, plutôt homogène, hypoéchogène et bien limitée⁵⁴.

Enfin, l'avènement du mode harmonique et des « tirs croisés » (mode compound) a encore permis d'améliorer la précision de l'imagerie échographique. L'analyse des composantes harmoniques du faisceau ultrasonore (fréquences multiples de la fréquence principale), augmente la

résolution spatiale (car la longueur d'onde des fréquences harmoniques est plus petite) sans majorer les inconvénients cités auparavant. L'utilisation de tirs croisés (synthèse d'une image à partir d'images acquises avec des angulations différentes du faisceau par rapport à la sonde) permet de diminuer des artéfacts liés à une réflexion/réfraction excessive du faisceau (calcifications, bordure de kyste) et de mieux visualiser les détails des contours (par des angles incidents différents qui permettront une meilleure réflexion du faisceau selon l'orientation des interfaces).

1.3.2 Le lexique échographique BI-RADS

La figure 5 montre le lexique échographique BI-RADS (5^e édition). Une grande partie de celui-ci est dédié aux masses : comme nous l'avons vu l'échographie explore les « interfaces » et est donc parfaitement adaptée à ce type de lésions qui correspondent à deux milieux de composition différentes. À l'opposé, les calcifications (vues par les artéfacts de réflexion) et les distorsions ou les asymétries sont plus difficiles à voir en échographie^{55,56}.

Parmi ces éléments, les plus importants pour établir la classification définitive, d'après l'Atlas BI-RADS, sont la forme (shape), l'orientation (orientation) et les contours (margins). Ces caractéristiques ont été choisies par leur valeur discriminante en termes de VPP : elles ne sont pas spécifiques d'un type de lésion.

Figure 4 Lexique échographique BI-RADS (5e édition)

ULTRASOUND			
Tissue composition (screening only)	a. Homogeneous background echotexture – fat b. Homogeneous background echotexture – fibroglandular c. Heterogeneous background echotexture		
Masses	Shape	Oval	
		Round	
		Irregular	
	Orientation	Parallel	
		Not parallel	
	Margin	Circumscribed	
		Not circumscribed	
		- Indistinct	
		- Angular	
	Echo pattern	- Microlobulated	
- Spiculated			
Anechoic			
Hyperechoic			
Complex cystic and solid			
Hypoechoic			
Posterior features	Isoechoic		
	Heterogeneous		
	No posterior features		
	Enhancement		
	Shadowing		
	Combined pattern		
Calcifications	Calcifications in a mass		
	Calcifications outside of a mass		
	Intraductal calcifications		
Associated features	Architectural distortion		
	Duct changes		
	Skin changes	Skin thickening	
		Skin retraction	
	Edema		
	Vascularity	Absent	
		Internal vascularity	
Vessels in rim			
Elasticity assessment	Soft		
	Intermediate		
	Hard		
Special cases	Simple cyst		
	Clustered microcysts		
	Complicated cyst		
	Mass in or on skin		
	Foreign body including implants		
	Lymph nodes – intramammary		
	Lymph nodes – axillary		
	Vascular abnormalities	AVMs (arteriovenous malformations/ pseudoaneurysms)	
		Mondor disease	
	Postsurgical fluid collection		
	Fat necrosis		

Dans notre étude, l'analyse des caractéristiques selon le lexique BI-RADS n'a porté que sur les lésions sous ou sur-estimées, afin de déterminer les critères les plus importants dans chaque catégorie histologique.

En effet, si la catégorie BI-RADS a une excellente valeur pour orienter la prise en charge, elle ne véhicule pas de notion sur l'aspect échographique qui peut varier selon les types histologiques. Cette information est pourtant essentielle à la corrélation radio-anatomopathologique, étape finale (et inverse) du diagnostic des lésions mammaires.

Par ailleurs, l'ensemble des lésions analysées dans l'étude étaient des masses ce qui confirme le fait que l'échographie détecte mieux ces lésions que les autres types (microcalcifications, distorsions, asymétries).

1.3.3 Nouvelles techniques

De nouvelles techniques sont en cours de développement dans l'échographie mammaire⁵⁷. Même si nous ne les avons abordé dans notre étude (car celle-ci porte

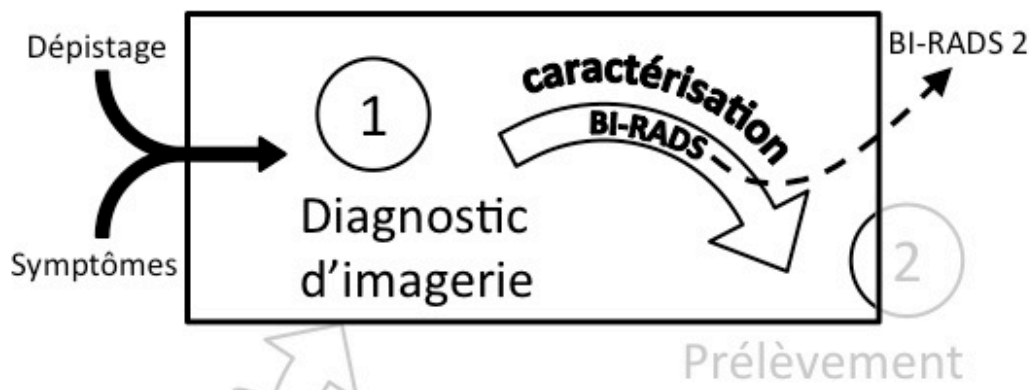
sur une période précédant leur apparition), il convient de les mentionner d'autant plus qu'elles auront probablement un rôle important dans le futur.

La première d'entre elles est l'élastographie qui analyse l'élasticité du tissu⁵⁸. Cela équivaut à ajouter l'évaluation clinique par la palpation à l'échographie, donnée manquante pour les lésions non-palpables. Dans le cas des lésions palpables l'élastographie apporte un meilleur degré de caractérisation et de quantification (pour les techniques plus récentes). Cette technique est prometteuse et permettrait de reclasser certaines lésions (kystes à contenu épais par exemple) mais aussi de cibler des régions plus suspectes lors du prélèvement^{57,59}.

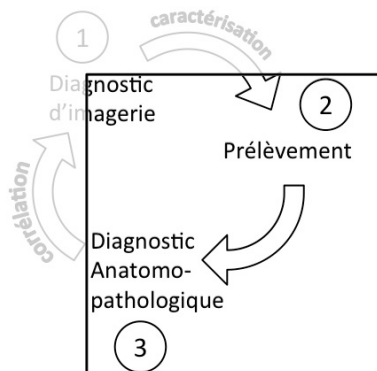
D'autre part, l'échographie automatisée de l'ensemble de la glande mammaire (acquisition 3D de l'ensemble du sein), devrait permettre de proposer l'échographie comme moyen de dépistage mais aussi d'améliorer la reproductibilité des examens. Cependant des améliorations de la qualité de cet examen sont encore nécessaires⁶⁰.

L'étape du diagnostic en imagerie peut donc se résumer par ce schéma (Figure 5):

Figure 5 Étapes du diagnostic en imagerie sénologique



2 Diagnostic anatomo-pathologique



Une fois l'évaluation radiologique de la lésion effectuée, nous avons vu qu'un prélèvement anatomo-pathologique de la lésion est nécessaire, parfois dans les lésions BI-RADS 3 et toujours dans les lésions BI-RADS 4 et 5, car l'imagerie sénologique peut affirmer la nature des lésions bénignes de la catégorie BI-RADS 2 (VPP=0%) uniquement.

Le gold standard reste la preuve histologique, de préférence par prélèvement chirurgical, mais nous verrons que le diagnostic peut également être approché en cytologie de façon fiable.

2.1 Approche diagnostique cytologique

Ce chapitre sera centré sur la ponction-aspiration cytologique (aussi appelée cytoponction), qui n'est qu'une méthode parmi d'autres dans le vaste domaine de la cytologie (qui inclut les lavages, les brossages, les frottis...).

2.1.1 Historique et évolution

a) Débuts de la cytologie

La cytoponction est probablement une des techniques de prélèvement les plus anciennes qui existe encore sans avoir subi de modifications substantielles dans la méthode de prélèvement : la lésion est prélevée à l'aide d'une aiguille fine (18 à 27G) et le prélèvement est obtenu par capillarité ou par aspiration.

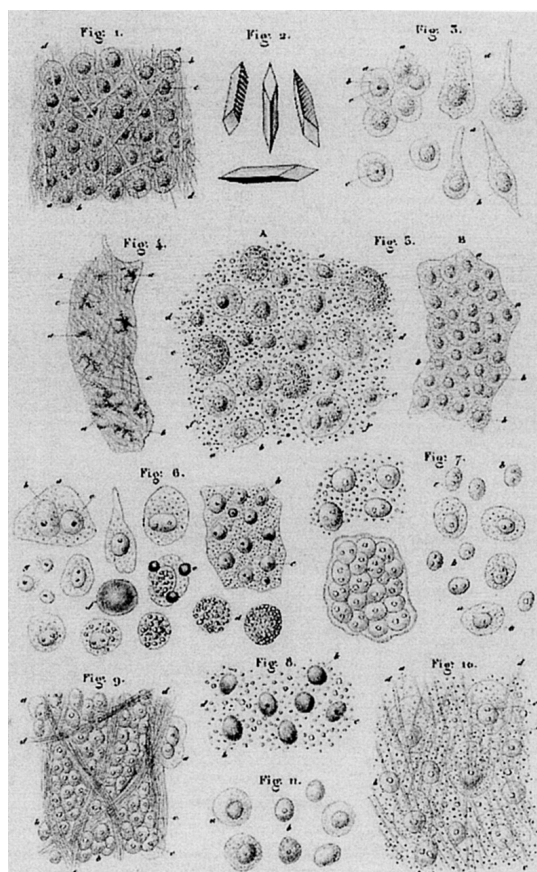
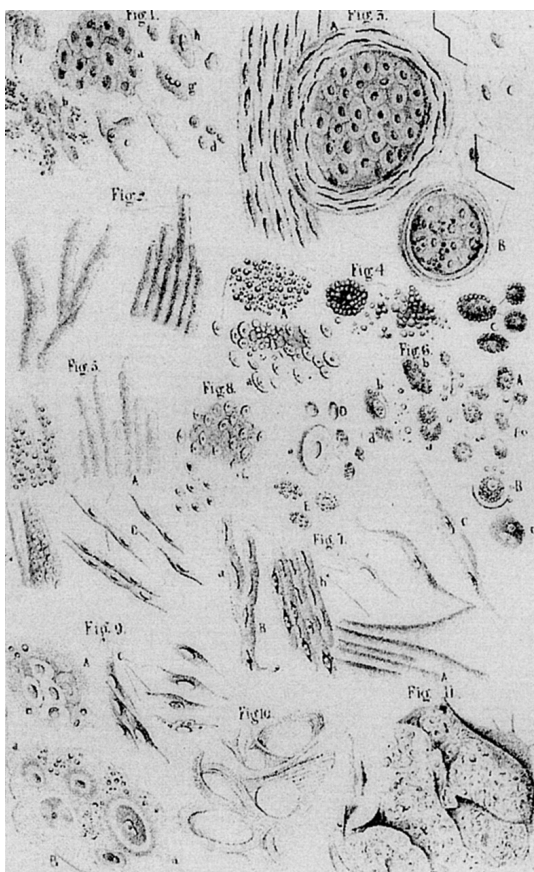
Les premières traces dans la littérature de cette technique datent de la fin du XIXe siècle et du début du XXe. La théorie de la cellule développée par Matthias Schleiden and Theodor Schwann posa les bases du développement de l'anatomopathologie microscopique. Deux professeurs pionniers dans ce domaine, Julius Vogel (1814–1880) et Hermann Lebert (1813–1878), rédigèrent par la suite des traités sur l'aspect microscopique des cellules dans différentes pathologies dont le cancer : leurs travaux^{61,62} se rapprochaient plus

de la cytologie que de l'histologie car les prélèvements étaient réalisés par grattage des lésions (ce que l'on appellerait actuellement cytologie exfoliative mécanique). Leurs dessins sont présentés sur les figures 6a et 6b: ils ressemblent en effet fortement aux prélèvements cytologiques que nous verrons par la suite.

La première description d'une ponction sur l'être humain, concernant une masse hépatique, a été écrite par les chirurgiens Edward Stanley (1793-1862) et Henry Earle (1789-1838), du St Bartholomew's Hospital à Londres. Sir James Paget mentionnait la ponction à visée diagnostique dans ses cours et le Dr Ménétrier l'utilisation de celle-ci dans les tumeurs pulmonaires⁶³. Les premières études publiées datent des années 1910 et portaient sur les adénopathies^{64,65}. Il faut attendre 1930, avec les travaux de Martin et Ellis, puis de Stewart en 1933^{66,67}, pour que la cytoponction soit appliquée à d'autres organes et au sein en particulier. Cependant, leurs travaux ont eu du mal à être acceptés par leurs pairs Américains, et le développement de la technique s'essouffait.

Figure 6a Planche de *Pathological Anatomy of the Human Body* (Vogel,J.)

Figure 6b Planche de *Physiologie Pathologique* (Lebert,H.)



b) Développement de la technique

Ce n'est qu'avec l'introduction de cette technique en Europe dans les années 50 que son développement reprend, notamment sous l'impulsion des écoles « scandinave » (Dr Zajicek du Karolinska Universitetssjukhuset, Stockholm), et « française » (Dr Zajdela à l'Institut Curie). Durant cette période ont été appliquées les techniques de coloration de May-Grünwald-Giemsa (ou d'autres variantes de la coloration de Romanowsky), particulièrement adaptée car utilisée à l'origine en hématologie pour les frottis séchés à l'air, et la coloration de Papanicolaou (développée pour les frottis du col utérin), qui sont actuellement les colorations de base des lames de cytoponction. Cette technique est restée peu modifiée depuis, et seules ont été développées des techniques dérivées de coloration rapide (dont le Diff-Quik) qui permettent un diagnostic sur place en quelques minutes.

Entre temps, les techniques d'immunohistochimie utilisées en histologie ont été appliquées à la cytoponction avec un succès mitigé dû notamment aux différences de préparation du matériel (fixation par séchage à l'air ou alcool en cytologie/formol en histologie, superposition de cellules et de débris sur les étalements créant de fausses fixations par rapport aux tranches de microtome) et de validation des techniques⁶⁸. Cependant, la cytométrie de flux et, plus récemment, les méthodes de cytogénétique (FISH, PCR) ont permis de rattraper ce retard et le matériel cytologique serait même meilleur pour les analyses génétiques⁶⁸⁻⁷⁰. En effet, la cytoponction collecte plus de cellules cancéreuses en valeur absolue et relative, par rapport au matériel non-cancéreux prélevé en association⁷⁰.

c) Principes du diagnostic

Le diagnostic cytologique repose sur un ensemble de critères et le diagnostic final est basé sur l'intégration de l'ensemble de ces éléments. Le diagnostic final, pour un même critère peut varier en fonction des autres critères associés mais aussi de l'organe. Voici les principaux éléments du diagnostic cytologique :

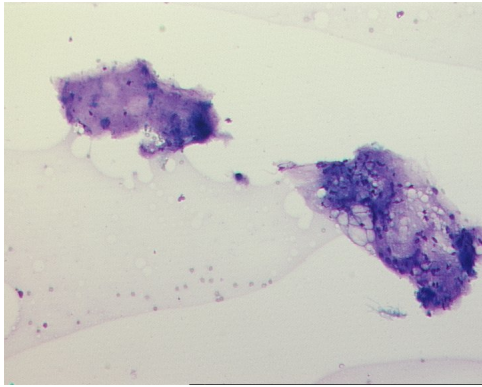
i) L'évaluation de la qualité du prélèvement

C'est la première étape, essentielle pour éviter de s'égarer dans les diagnostics. Le principal écueil est celui d'un prélèvement insuffisant qui pourrait mener à des faux-négatifs. Les critères de non-représentativité du prélèvement varient selon l'organe. L'autre écueil est celui d'une mauvaise préparation du matériel qui peuvent détruire des informations diagnostiques (aspect des cellules, arrangements...) ou introduire des artéfacts qui peuvent faire porter à tort des diagnostics de malignité : il convient au cytopathologiste de savoir les reconnaître, surtout s'il n'a pas réalisé le prélèvement lui-même et il ne peut donc pas garantir la qualité de toute la chaîne de préparation.

ii) L'arrière-plan (ou « fond »)

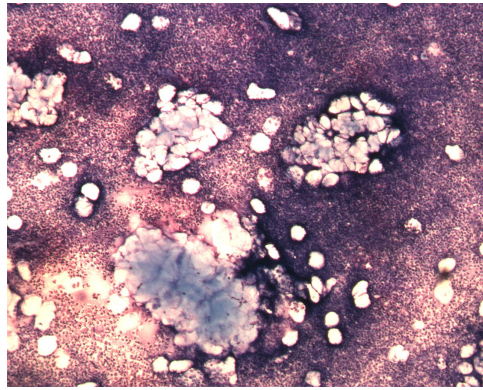
L'arrière-plan de la préparation est tout aussi important que l'analyse « cytologique » à proprement parler de l'aspect des cellules. Il est constitué de tous les éléments colorés (ou visibles en négatif comme les calcifications) non-cellulaires identifiables sur une lame. Les principaux éléments qui peuvent être retrouvés, indépendamment de l'organe sont : le fond kystique, inflammatoire, nécrotique, fibreux et myxoïde/mucineux. D'autres sont plus spécifiques d'organes ou de pathologies/métaplasies (squames épidermiques dans les lésions épidermoïdes, débris graisseux de cytotéatonecrose, cartilage...). Les figures 7a-f présentent ces différents types de fond observés en cytologie :

Figure 7a Fond cytologique fibreux



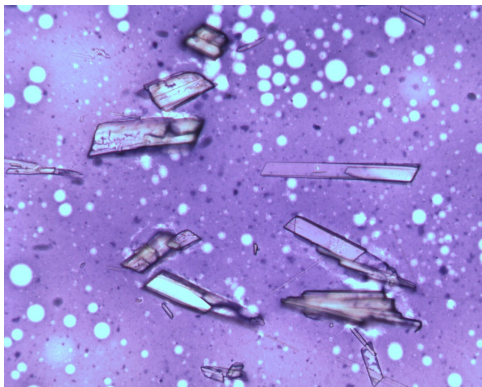
Deux plages de fibrose déterminant un fond fibreux. Notez l'aspect pauci-cellulaire du prélèvement (faible grossissement)

Figure 7e Fond cytologique inflammatoire



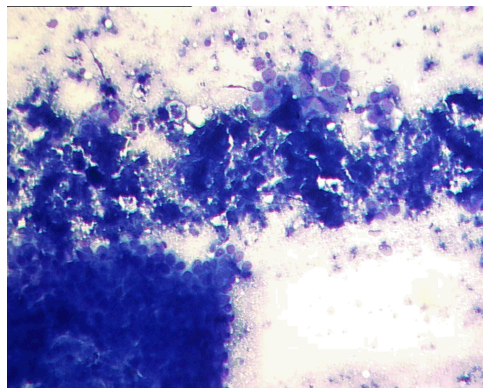
Fond inflammatoire (petites cellules neutrophiles, très nombreuses) avec des plages de dépôts épidermo-sébacés : l'analyse du fond seule permet déjà de poser le diagnostic de kyste épidermo-sébacé inflammatoire (faible grossissement)

Figure 7b Fond cytologique kystique



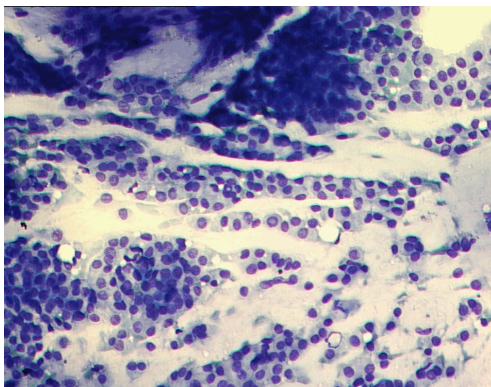
Fond kystique, avec quelques calcifications (structures polyédriques, en « négatif ») (moyen grossissement)

Figure 7d Fond cytologique nécrotique



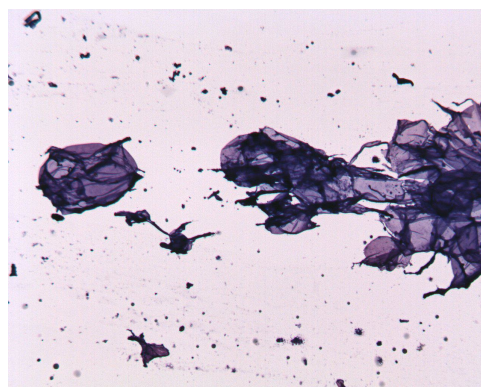
Débris cellulaires abondants parmi des cellules nombreuses et atypiques. Les débris sont très basophiles (moyen grossissement)

Figure 7c Fond cytologique mucineux



Coulées de mucine, plus ou moins colorées, entre les éléments figurés cellulaires (moyen grossissement)

Figure 7f Fond cytologique de cytotéatonecrose



Débris cellulaires abondants avec un prélèvement acellulaire. Les débris sont clairs, en rapport avec le contenu graisseux (moyen grossissement)

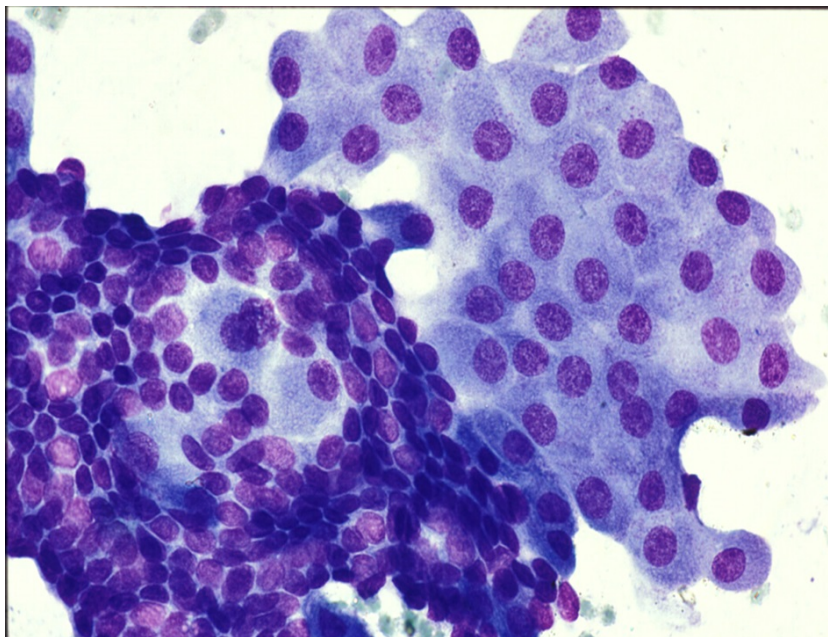
iii) Analyse de l'arrangement cellulaire

Les cellules présentent des arrangements particuliers, pouvant parfois être proches de la structure histologique dont elles sont issues. Les principaux arrangements décrits sont :

- les amas (ou « placards ») : regroupements tridimensionnels, témoignant de la persistance d'un caractère adhésif des cellules
- les « filets » : monocouches cellulaires très évocatrices d'un épithélium bénin (souvent composées de cellules oncocytaires)

La figure 8 représente ces deux types d'arrangement cellulaire, évocateurs de bénignité

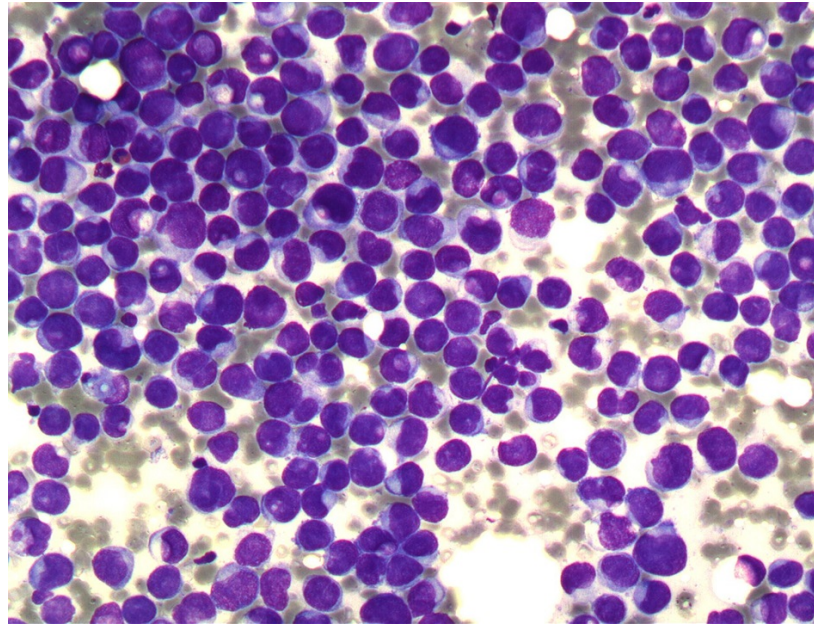
Figure 8 Arrangements cellulaires en amas et en filet



Arrangement cellulaire en amas (moitié inférieure gauche) et en filets (moitié supérieure droite) de cellules bénignes (fort grossissement)

- les cellules isolées : témoignant souvent de la perte de l'adhésion cellulaire physiologique et donc suspects (sauf en cas de cellules lymphoïdes). Un exemple est donné sur la figure 9.

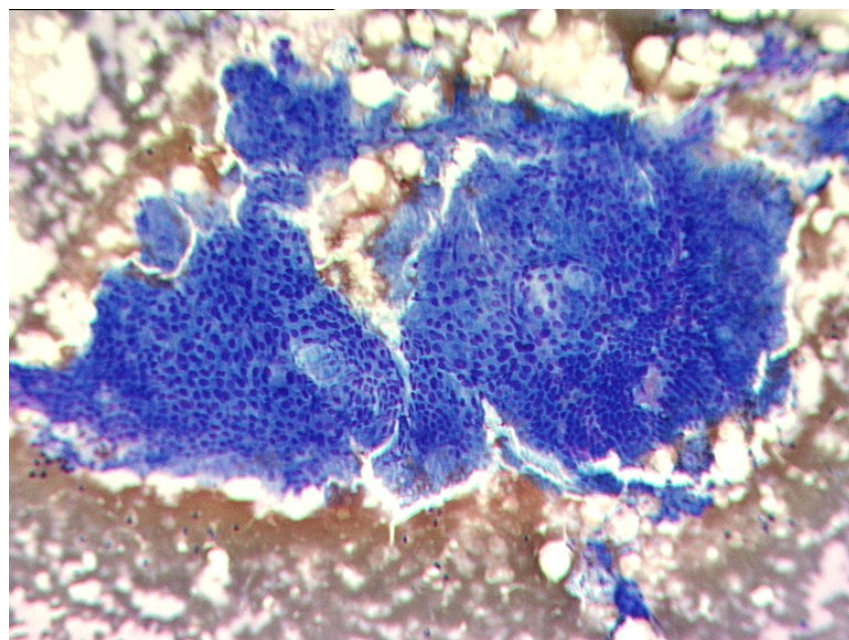
Figure 9 Arrangement en cellules isolées



Arrangement de cellules isolées peu cohésives fortement évocateur de malignité (fort grossissement)

- les arrangements papillaires : des amas cellulaires dont le caractère tridimensionnel est très net et avec une structure conjonctive visible au centre (comme pour une papille histologique). La figure 14 présente un étalement avec des structures papillaires visibles.

Figure 10 Arrangement papillaire



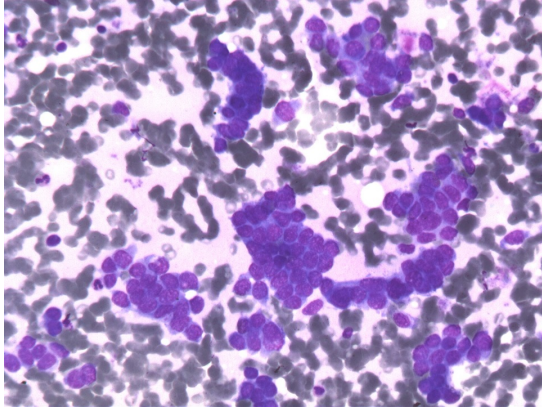
Arrangement papillaire : aspect tridimensionnel très marqué avec des centres clairs correspondant à l'axe conjonctivo-vasculaire (faible grossissement)

D'autres arrangements peuvent être possibles en fonction de la différenciation de la lésion mais sont moins fréquents (cellules kératinisantes, rosettes...)

iv) Analyse de l'aspect cellulaire

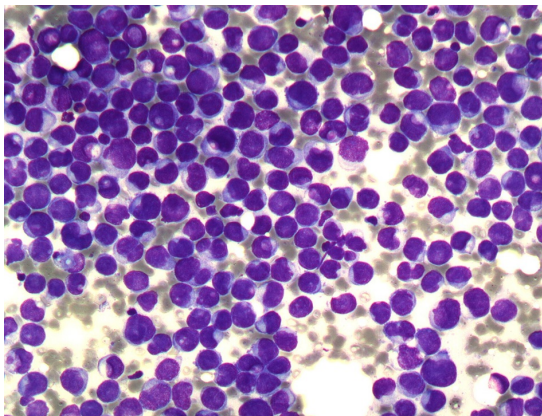
Il s'agit de l'analyse purement cytologique qui porte, d'abord, sur le cytoplasme : la recherche de contenus spécifiques et la forme permettent d'orienter sur l'origine tissulaire ou la différenciation. Si on ajoute le volume relatif du cytoplasme, ils permettent aussi d'orienter sur le degré de suspicion de malignité. D'autre part, l'aspect du(des) noyau(x) est le critère majeur pour définir la bénignité ou la malignité: taille, nombre, distribution de la chromatine, nucléoles, présence de mitoses. Sur ce dernier point il est intéressant de noter que les mitoses sont rarement visualisées en cytologie mammaire, indépendamment de l'index mitotique histologique^{71,72}. Les figures 11a-d représentent quelques aspects cellulaires que l'on peut retrouver en cytologie mammaire :

Figure 11a Exemple d'atypies cytologiques faibles



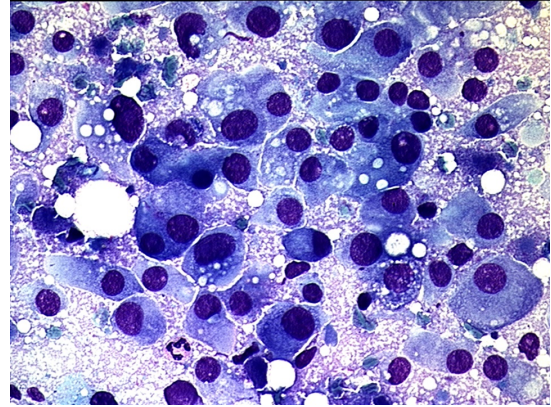
Quelques cellules modérément irrégulières, petites, peu cohésives : l'aspect cytologique est celui d'un cancer avec peu d'atypies (moyen grossissement)

Figure 11b Exemple d'atypies cytologiques modérées



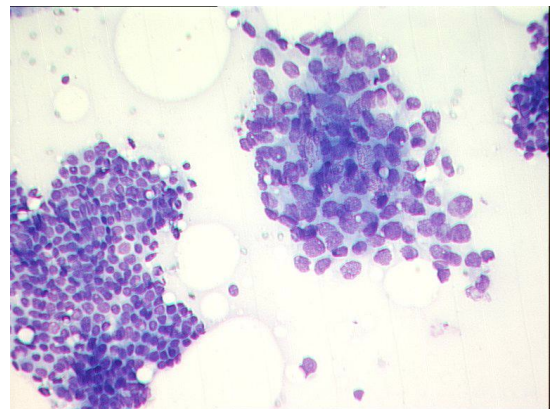
Nombreuses cellules plus irrégulières, grandes et peu cohésives : l'aspect cytologique est celui d'un cancer avec atypies modérées (moyen grossissement)

Figure 11c Exemple d'atypies cytologiques fortes



Nombreuses cellules très irrégulières, grandes et peu cohésives : l'aspect cytologique est celui d'un cancer avec atypies fortes (fort grossissement)

Figure 11d Amas de cellules bénignes et malignes



Cette figure comprend un placard de cellules bénignes (coin inférieur gauche) et de cellules malignes (milieu et droite) : notez les aspects très différents de cohésion cellulaire, d'organisation et de taille (moyen grossissement)

2.1.2 Application à la pathologie mammaire

La pathologie mammaire est un des grands domaines d'application de la cytologie et la cytoponction en particulier, les deux grands autres étant la thyroïde et les ganglions⁷³ (sans compter les frottis vaginaux de dépistage de cancer du col).

a) Domaines d'application

La cytoponction présente trois domaines d'application : les lésions mammaires palpables, les lésions mammaires non-palpables et l'extension ganglionnaire.

i) Lésions mammaires palpables

C'est dans ce domaine que la cytoponction a montré les résultats les plus performants, notamment dans le cadre du triple test (clinique, radiologique et cytologique)⁷⁴. Le guidage par la palpation se fait aisément mais certaines équipes ont proposé d'y joindre l'échographie pour cibler les portions les plus tissulaires et les plus représentatives⁷⁵.

ii) Extension ganglionnaire

L'évaluation de l'extension ganglionnaire par cytoponction concerne les adénopathies (cliniques ou infra-cliniques), essentiellement axillaires, dans le cadre du bilan d'un cancer du sein. Elle est utilisée en vue de préparer le geste chirurgical axillaire (ganglion sentinelle ou curage si le prélèvement revient positif). Cette technique est équivalente à la microbiopsie⁷⁶, avec des avantages techniques en termes de coût⁷⁷, temps et rapidité diagnostique : la possibilité de diagnostic immédiat sur place par coloration rapide, facilite la prise en charge en hôpital de jour.

iii) Lésions mammaires non-palpables

Les lésions mammaires non-palpables sont également des cibles pour la cytoponction. Par définition, elles nécessitent d'être prélevées avec l'aide de l'imagerie. Les trois formes de guidage (stéréotaxique, par échographie ou par IRM) décrites auparavant sont possibles et ont été évaluées dans la littérature.

Pour la première les résultats ont été initialement décevants⁷⁸⁻⁸³, y compris dans notre Institut⁸⁴. En effet, cette méthode de guidage paraît peu adaptée, du fait de la difficulté d'affirmer avec certitude un bon ciblage. De plus, la performance de la cytologie pour détecter les calcifications, qui pourraient confirmer le prélèvement correct de la lésion, est insuffisante. Cette méthode de guidage pour la cytoponction a été délaissée : les prélèvements stéréotaxiques sont donc plutôt réalisés par micro- ou macrobiopsie⁴⁵.

Pour la deuxième, il s'agit actuellement de la méthode de choix : l'aiguille est contrôlée en temps réel et la réalisation est plus simple, ce qui maximise le gain de temps.

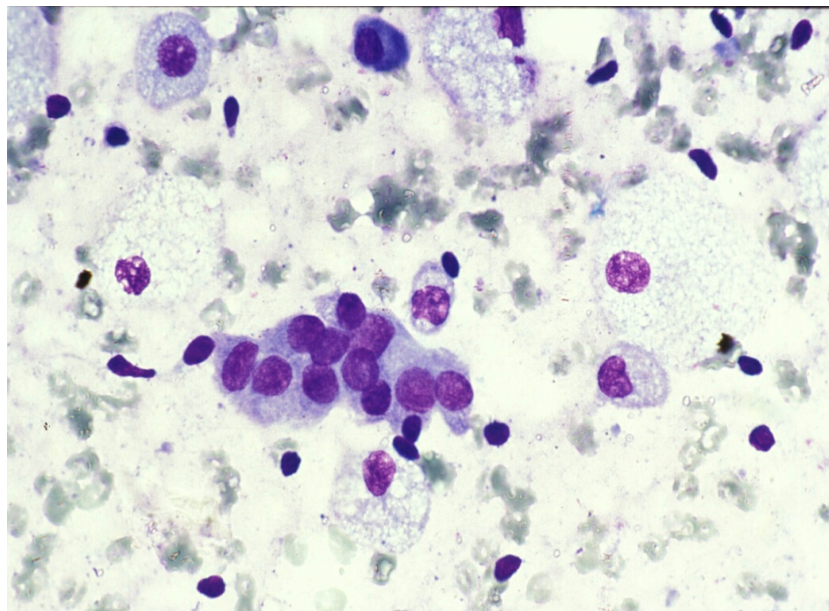
Enfin, l'IRM a été essayée⁸⁵ mais les difficultés de ciblage et d'installation, ainsi que l'absence de vérification en temps réel du prélèvement font que la macrobiopsie est préférée. Celle-ci permet de prélever le maximum de matériel en une seule fois et d'éviter d'avoir à le refaire⁸⁶.

b) Spécificités de la cytologie mammaire

La cytologie mammaire présente certaines spécificités :

- La rapidité de réalisation et la simplicité du geste sont spécialement adaptées à la réalisation de prélèvements multiples en un seul temps (*ce qui était les cas chez 25.9% des patients de notre série*).
- Le tissu exploré est assez « monothématique » et composé de cellules épithéliales (bipolarisées) et de soutien (myo-fibroblastes, visibles sous forme de noyaux nus) à l'état normal. La figure 12 montre quelques cellules épithéliales normales au centre avec des noyaux nus autour (notez le fond kystique avec quelques macrophages par ailleurs).

Figure 12 Cytoponction d'un tissu mammaire normal



- Il existe une prédominance de lésions kystiques pour lesquelles l'aspiration est spécialement adaptée⁸⁷. Les figures 13 et 14 montrent deux aspects typiques de kystes : un amas de cellules oncocytaires (en filet, polyédriques, cohésives) sur un fond modérément kystique et, pour la deuxième, un fond kystique très dense avec de nombreux macrophages (cellules à grand cytoplasme, avec multiples vacuoles) mais avec aucune cellule épithéliale.

Figure 13 Amas de cellules oncocytaires d'un kyste mammaire

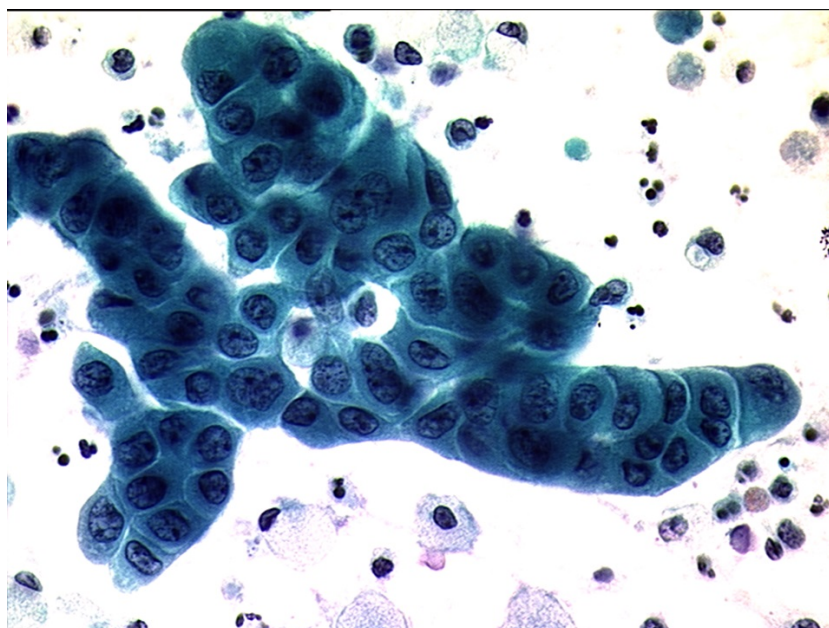
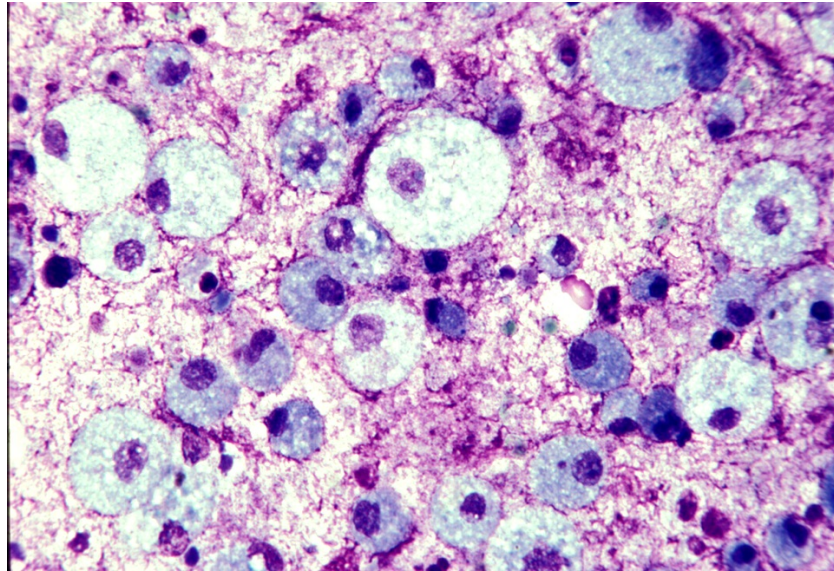
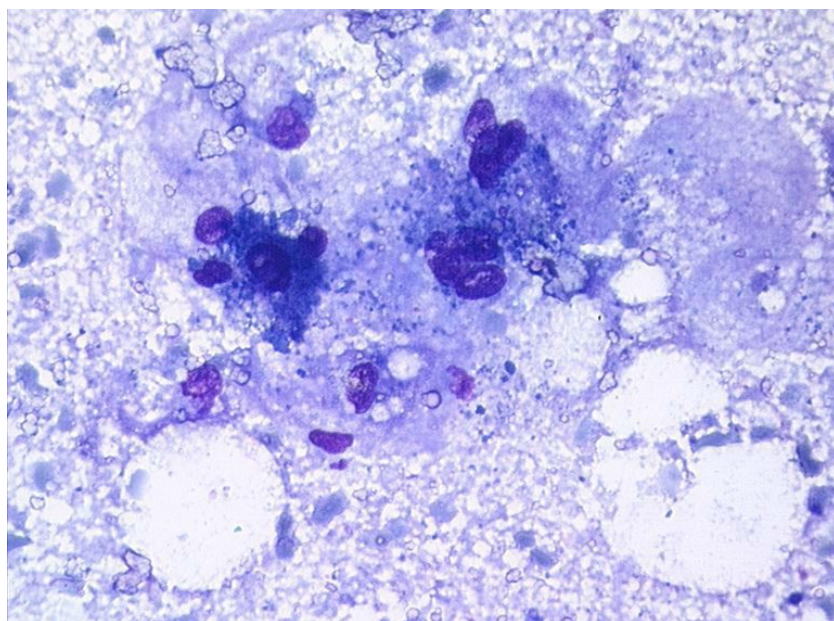


Figure 14 Aspect d'un kyste à contenu « épais » (ou vieux kyste)



- La cytotéatonecrose est également facilement reconnaissable (cellules spumeuses, multi-nucléés, débris gras), alors qu'elle peut poser des problèmes de diagnostic différentiel avec une récurrence sur sein traité en imagerie⁸⁸. La figure 15 montre l'aspect d'une cytoponction de cytotéatonecrose : de multiples débris, clairs avec des bulles (correspondant à de la graisse), de grands macrophages, spumeux et quelques cellules épithéliales nécrotiques.

Figure 15 Aspect de cytotéatonecrose



La cytoponction présente par contre des limites, notamment de sous-estimation dans la pathologie mammaire cancéreuse ou à risque:

- L'identification de lésions bénignes mais à risque de cancer associé⁸⁹, dont le diagnostic est essentiellement histologique mais peut parfois être évoqué en cytologie (lésions papillaires par exemple) : la prise en charge peut être sub-optimale si le diagnostic n'est pas évoqué à la cytologie.
- La différenciation entre cancers in situ et invasifs, ainsi que des grades de malignité des tumeurs phyllodes, plus rares, est également difficile⁹⁰. La difficulté dans le diagnostic des lésions in situ, souvent présentées sous forme de microcalcifications explique aussi les problèmes diagnostiques de la cytoponction sous guidage stéréotaxique.

Cependant ce risque de sous-estimation, est également possible pour les autres prélèvements percutanés, autour de 15-30%⁹¹.

2.2 La cytoponction mammaire échoguidée

La cytoponction mammaire échoguidée (CME) est donc la procédure cytologique de choix pour l'exploration des lésions mammaires non-palpables. Nous allons détailler la réalisation de la procédure à l'Institut Curie ainsi que comparer la valeur diagnostique observée dans notre étude avec les autres publiées sur le sujet.

2.2.1 Procédure

La plupart des cytoponctions étaient réalisées à « 4 mains » : le radiologue dirige et contrôle la sonde sur la cible et le cytopathologiste ponctionne celle-ci par voie latérale sur la sonde. En cas d'absence du cytopathologiste, le radiologue réalisait la ponction. La cytoponction était réalisée avant la microbiopsie car cette dernière entraîne souvent un hématome, qui, même minime, sera aspiré préférentiellement lors de la cytoponction et peut fausser les résultats.

Un protège sonde et des liquides à base alcoolique étaient utilisés pour faire le contact peau-sonde de façon stérile. L'utilisation de gel échographique entraîne des artéfacts sur la lame car des débris de gel sont aspirés (souvent en grand nombre) lors de la ponction et ils sont colorés par les colorants utilisés.


La ponction était réalisée sans anesthésie locale préalable, en effet, d'après notre expérience et celle d'autres centres⁹², la procédure est bien tolérée. Cependant elle peut être utilisée si besoin (par une anesthésie cutanée superficielle uniquement sans aller en profondeur au contact de la lésion).

La ponction était réalisée sous aspiration manuelle, à l'aide d'aiguilles, de 23G et de 2.5cm de longueur de préférence, et d'une seringue de 10cc, pendant 15-30 secondes. La ponction est habituellement multidirectionnelle : lors des va-et-vient avec l'aiguille dans la lésion, la direction est changée régulièrement afin de prélever différentes régions de la lésion.

Le matériel était étalé sur une ou plusieurs lames, en fonction de la quantité de matériel aspiré, et séché à l'air immédiatement après la ponction.

La quantité et qualité du matériel peut être évaluée pendant la ponction (vitesse de montée du matériel dans l'aiguille et la seringue, quantité) et lors de l'étalement (granité cellulaire au centre de la goutte étalée, aspect hémorragique ou très liquide, kystique). En cas de nécessité d'évaluer la qualité des prélèvements ou de diagnostic rapide une coloration de type Diff-Quik était réalisée sur place sur une des lames et analysée par le cytopathologiste. La figure 16 montre l'aspect d'un étalement « frais » de qualité satisfaisante.

Figure 16 Étalement cytotologique sur lame

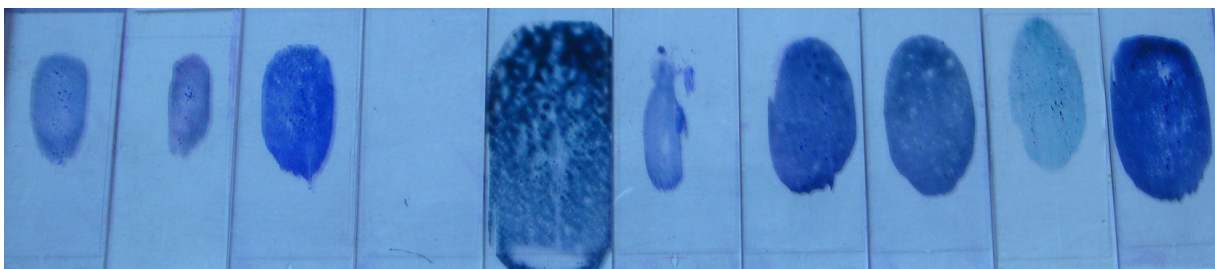


Aspiration d'une lésion avec des débris (points blancs), du liquide (plages vides) et des plages cellulaires (« buée » blanche). Le matériel se concentre au centre de la goutte sur un étalement de qualité

Un seul passage était réalisé par défaut. Dans les cas où l'étalement sur lame ramenait peu de matériel ou si la lésion présentait des caractéristiques faisant penser que le matériel cytotologique serait pauvre en quantité, deux passages étaient réalisés. En dehors de problèmes techniques, il n'est qu'exceptionnellement réalisé plus de passages (nécessité de colorations ou explorations complémentaires par exemple).

Les lames étaient colorées à l'aide de la coloration de May-Grünwald-Giemsa (MGG) par les cytotechniciens qui préparent les prélèvements avant la lecture. La figure 17 montre l'aspect de plusieurs lames colorées, avec des quantités et qualités de matériel étalé différentes.

Figure 17 Aspect des étalements après coloration



Le matériel cellulaire (piqueté plus foncé) se retrouve souvent au centre de la lame. La différence de taille des gouttes montre bien les différences de quantité de matériel prélevé selon les ponctions

Le même cytopathologiste lisait les lames réalisées et établissait un compte-rendu dans les 24 à 48 heures. Les diagnostics cytologiques étaient classés en 4 catégories, utilisées habituellement dans notre institution¹²: bénin, suspect, malin et non-significatif.

Les diagnostics suspects comprenaient : 1/ des atypies cellulaires isolées parmi des cellules d'aspect bénin prédominantes, 2/ de larges amas à contours irréguliers avec des « noyaux nus », 3/ des étalements pauci-cellulaires avec un « fond » mucineux ou nécrotique 4/des formations papillaires avec des cellules irrégulières, sans « fond » kystique.

Les résultats non-significatifs comprenaient les étalements purement hématiques ou de débris non spécifiques.

Les lésions présentant des caractéristiques cytologiques kystiques et un affaissement complet à l'aspiration ont également été notées.

2.2.2 Valeur diagnostique

La valeur diagnostique de la cytoponction était calculée pour les analyses à 12 mois et à 24 mois.

a) Analyse descriptive

i) Flux des lésions pour les analyses à 12 mois et 24 mois

Les figures 18a et 18b montrent les flux des lésions étudiées avec les différents niveaux d'exclusion et analyse. La plupart des lésions perdues de vue avaient des cytologies bénignes. Parmi les lésions à cytologie maligne la cause d'exclusion la plus fréquente était pour traitement ou révision non-concluante du dossier (il s'agissait souvent de lésions satellites d'un cancer principal traité par traitement néo-adjuvant ou adjuvant)

Figure 18a Flux des lésions de l'étude pour l'analyse à 12 mois

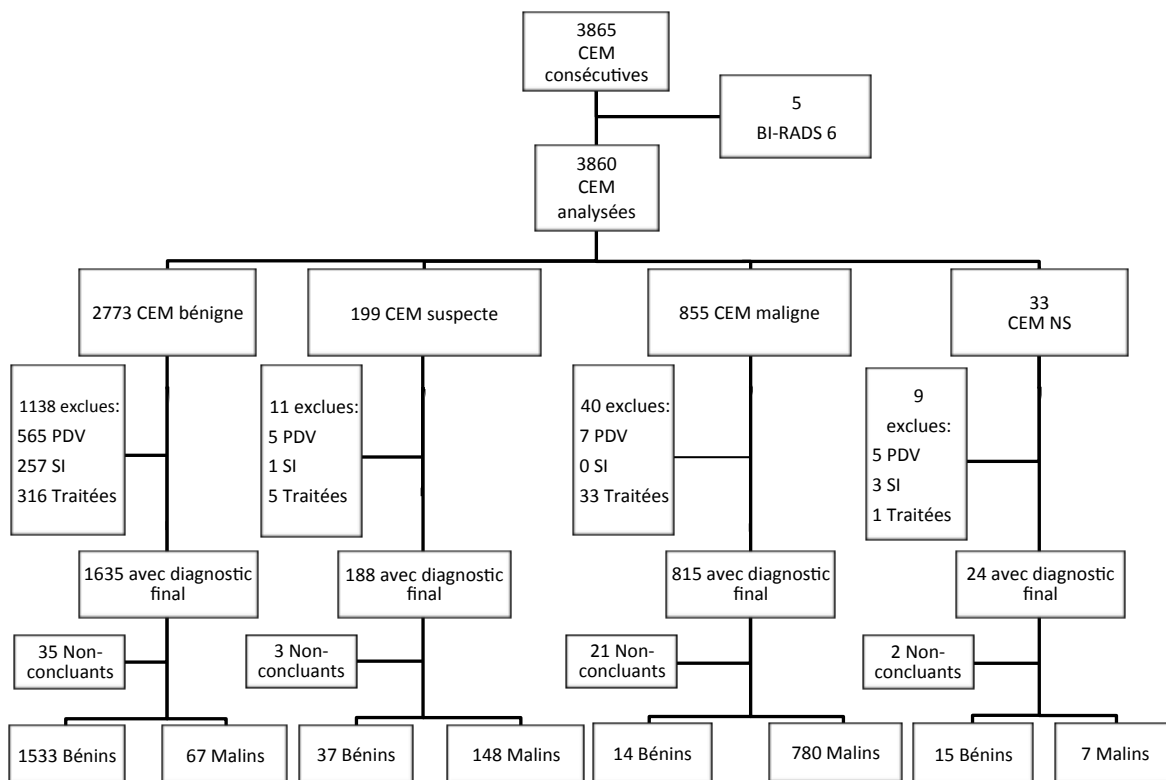
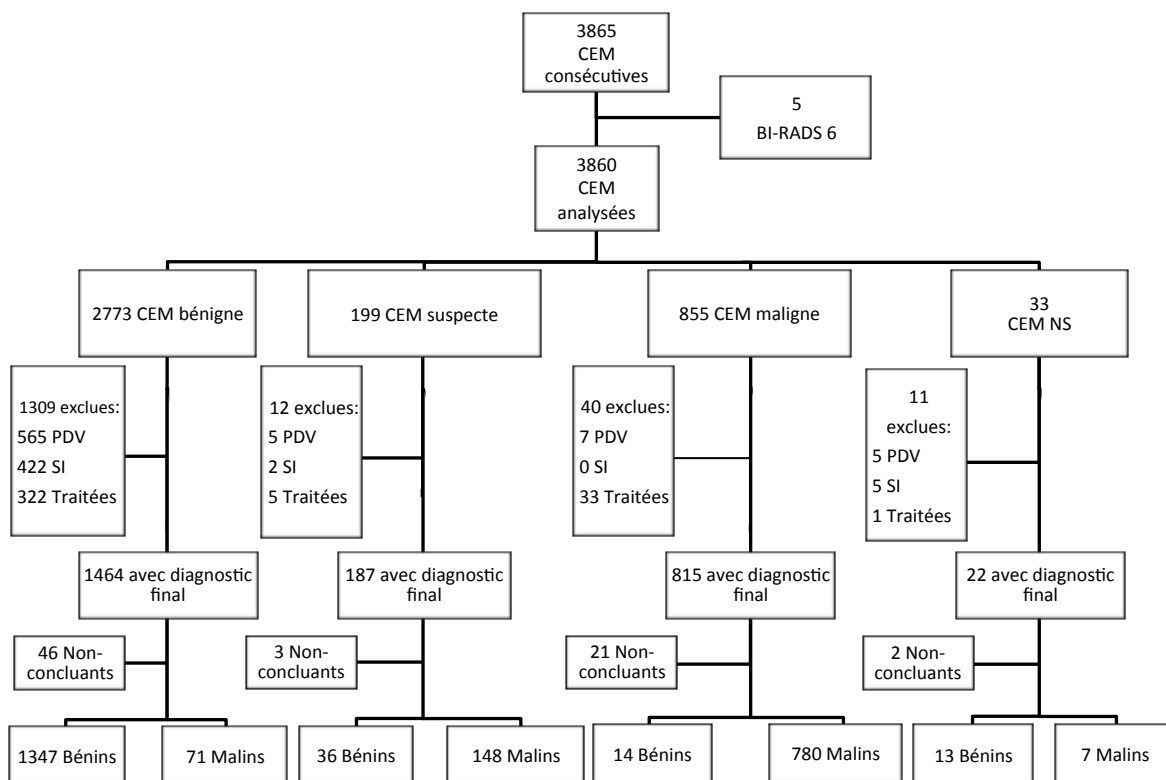


Figure 18b Flux des lésions de l'étude pour l'analyse à 24 mois



ii) Comparaison entre les lésions incluses et exclues

Les tableaux 4a et 4b montrent la comparaison entre les populations incluses et exclues de l'étude pour les analyses à 12 mois et 24 mois :

**Tableau 4a Comparaison des lésions analysées et exclues pour l'analyse à
12 mois**

Caractéristiques	Analysées	Exclues
Nombre	2601 (100.0%)	1264 (100.0%)
Sexe		
Femme	2600 (100.0%)	1261 (99.8%)
Homme	1 (0.0%)	3 (0.2%)
Age (années)		
moyenne ±écart-type	57.9 ±12.2	54.2 ±11.5
minimum-maximum	18-94	24-93.3
≤50	708 (27.2%)	471 (37.3%)
>50	1893 (72.8%)	793 (62.7%)
Antécédent de cancer		
Non	1138 (43.8%)	761 (60.2%)
Controlatéral	641 (24.6%)	197 (15.6%)
Homolatéral	664 (25.5%)	270 (21.4%)
Bilatéral	158 (6.1%)	36 (2.8%)
Côté		
Droit	1266 (48.7%)	647 (51.2%)
Gauche	1335 (51.3%)	617 (48.8%)
Localisation		
Quadrant supéro-externe	855 (32.9%)	433 (34.3%)
Quadrant supéro-interne	422 (16.2%)	206 (16.3%)
Quadrant inféro-interne	142 (5.5%)	48 (3.8%)
Quadrant inféro-externe	246 (9.5%)	114 (9.0%)
Union des quadrants supérieurs	266 (10.2%)	134 (10.6%)
Union des quadrants externes	331 (12.7%)	187 (14.8%)
Union des quadrants inférieurs	141 (5.4%)	46 (3.6%)
Unions des quadrants internes	119 (4.6%)	55 (4.4%)
Autre	79 (3.0%)	41 (3.2%)
BI-RADS		
0	48 (1.8%)	19 (1.5%)
2	196 (7.5%)	211 (16.7%)
3	809 (31.1%)	576 (45.6%)
4A	366 (14.1%)	241 (19.1%)
4B	341 (13.1%)	134 (10.6%)
4C	498 (19.1%)	60 (4.7%)
5	343 (13.2%)	18 (1.4%)
6	0 (0.0%)	5 (0.4%)
Taille (mm)		
moyenne ±écart-type	9.51 ±5.9	9.42 ±5.4
minimum-maximum	2-65	1.7-43
<5	480 (18.5%)	242 (19.1%)
]5;10]	1387 (53.3%)	652 (51.6%)
]10;20]	625 (24.0%)	312 (24.7%)
>20	109 (4.2%)	58 (4.6%)
Confirmation du diagnostic		
Pièce d'exérèse	1308 (50.3%)	78 (6.2%)
Avec Microbiopsie	671 (25.8%)	4 (0.3%)
Microbiopsie seule	37 (1.4%)	1 (0.1%)
Suivi (années)	1085 (41.7%)	297 (23.5%)
Moyenne ± écart-type	5.5 ±1.9	6.0 ±2.0
Avec Microbiopsie	82 (3.2%)	11 (0.9%)
Résultat de la cytoponction		
Kyste	474 (18.2%)	434 (34.3%)
Affaissement complet	152 (5.8%)	157 (12.4%)
Non-significatif	22 (0.8%)	11 (0.9%)
Bénin	1600 (61.5%)	1173 (92.8%)
Suspect	185 (7.1%)	15 (1.2%)
Malin	794 (30.5%)	65 (5.1%)

Tableau 4b Comparaison des lésions analysées et exclues pour l'analyse à 24 mois

Caractéristiques	Analysées		Exclues	
Nombre	2416	(100.0%)	1449	(100.0%)
Sexe				
Femme	2416	(100.0%)	1445	(99.7%)
Homme	0	(0.0%)	4	(0.3%)
Age (années)				
moyenne \pm écart-type	58.0	\pm 12.2	54.4	\pm 11.5
minimum-maximum		18-94		24-93.3
\leq 50	648	(26.8%)	531	(36.6%)
$>$ 50	1768	(73.2%)	918	(63.4%)
Antécédent de cancer				
Non	994	(41.1%)	891	(61.5%)
Controlatéral	620	(25.7%)	225	(15.5%)
Homolatéral	651	(26.9%)	290	(20.0%)
Bilatéral	151	(6.3%)	43	(3.0%)
Côté				
Droit	1158	(47.9%)	755	(52.1%)
Gauche	1258	(52.1%)	694	(47.9%)
Localisation				
Quadrant supéro-externe	794	(32.9%)	494	(34.1%)
Quadrant supéro-interne	385	(15.9%)	243	(16.8%)
Quadrant inféro-interne	135	(5.6%)	55	(3.8%)
Quadrant inféro-externe	234	(9.7%)	126	(8.7%)
Union des quadrants supérieurs	243	(10.1%)	157	(10.8%)
Union des quadrants externes	312	(12.9%)	206	(14.2%)
Union des quadrants inférieurs	131	(5.4%)	56	(3.9%)
Unions des quadrants internes	112	(4.6%)	62	(4.3%)
Autre	70	(2.9%)	50	(3.5%)
BI-RADS				
0	43	(1.8%)	24	(1.7%)
2	171	(7.1%)	236	(16.3%)
3	729	(30.2%)	656	(45.3%)
4A	321	(13.3%)	286	(19.7%)
4B	323	(13.4%)	152	(10.5%)
4C	486	(20.1%)	72	(5.0%)
5	343	(14.2%)	18	(1.2%)
6	0	(0.0%)	5	(0.3%)
Taille (mm)				
moyenne \pm écart-type	9.48	\pm 5.9	9.47	\pm 5.4
minimum-maximum		2-65		1.7-43
$<$ 5	443	(18.3%)	279	(19.3%)
]5;10]	1293	(53.5%)	746	(51.5%)
]10;20]	582	(24.1%)	355	(24.5%)
$>$ 20	98	(4.1%)	69	(4.8%)
Confirmation du diagnostic				
Pièce d'exérèse	1304	(54.0%)	82	(5.7%)
Avec Microbiopsie	671	(27.8%)	4	(0.3%)
Microbiopsie seule	37	(1.5%)	1	(0.1%)
Suivi (années)	1075	(44.5%)	307	(21.2%)
Moyenne \pm écart-type	5.5	\pm 1.9	6.0	\pm 2.0
Avec Microbiopsie	82	(3.4%)	11	(0.8%)
Résultat de la cytoponction				
Kyste	424	(17.5%)	484	(33.4%)
Affaissement complet	139	(5.8%)	170	(11.7%)
Non-significatif	20	(0.8%)	13	(0.9%)
Bénin	1418	(58.7%)	1355	(93.5%)
Suspect	184	(7.6%)	16	(1.1%)
Malin	794	(32.9%)	65	(4.5%)

Pour les deux analyses, il ressort que les lésions exclues de l'étude présentaient un risque de cancer du sein moins élevé : elles étaient plus jeunes, avaient moins d'antécédents de cancer, les lésions étaient plus fréquemment BI-RADS 2 et BI-RADS 3, la cytoponction était plus souvent bénigne, avec des résultats de type kystique et affaissement complet de la lésion après aspiration.

L'ensemble de ces éléments fait que, malgré le caractère rétrospectif de notre étude et le taux élevé d'exclus (à relativiser par rapport à la taille totale de l'effectif), le risque d'exclusion de faux-négatifs était faible. À cela doit se rajouter le fait que les patientes ayant initialement consulté pour une cytoponction mammaire échoguidée, mais n'ayant pas poursuivi la surveillance dans notre centre, auraient probablement consulté à nouveau en cas d'apparition ultérieure d'un cancer pour la prise en charge de celui-ci dans notre centre.

iii) Caractéristiques des lésions bénignes et malignes :

Les tableaux 5a et 5b montrent les caractéristiques principales de lésions malignes et bénignes de l'étude :

Tableau 5a Caractéristiques des lésions bénignes et malignes pour l'analyse à 12 mois

Caractéristiques	Lésions bénignes (n=1599)	Lésions malignes (n=1002)	Total (n=2601)
Age (années)			
Moyenne ± écart-type	55.9 ±12.0	61.1 ±11.8	58.3 ±12.3
Antécédent de cancer			
Non	672 (42%)	466 (46.5%)	1138 (50.4%)
Controlatéral	453 (28.3%)	188 (18.8%)	641 (28.4%)
Homolatéral	391 (24.5%)	273 (27.2%)	664 (29.4%)
Bilatéral	83 (5.2%)	75 (7.5%)	158 (7%)
Taille (mm)			
Moyenne ± écart-type	9.5 ±6.3	9.5 ±5.1	9.5 ±5.7
BI-RADS			
0	33 (2.1%)	15 (1.5%)	48 (2.1%)
2	196 (12.3%)	0 (0%)	196 (8.7%)
3	771 (48.2%)	38 (3.8%)	809 (35.8%)
4A	308 (19.3%)	58 (5.8%)	366 (16.2%)
4B	189 (11.8%)	152 (15.2%)	341 (15.1%)
4C	81 (5.1%)	417 (41.6%)	498 (22.1%)
5	21 (1.3%)	322 (32.1%)	343 (15.2%)
Opérateur			
Cytopathologiste 1	809 (50.6%)	557 (55.6%)	1366 (60.5%)
Cytopathologiste 2	548 (34.3%)	249 (24.9%)	797 (35.3%)
Cytopathologiste 3	55 (3.4%)	38 (3.8%)	93 (4.1%)
Cytopathologiste 4	149 (9.3%)	140 (14%)	289 (12.8%)
Radiologue	38 (2.4%)	18 (1.8%)	56 (2.5%)
Confirmation du diagnostic			
Pièce d'exérèse	316 (19.8%)	965 (96.3%)	1281 (49.2%)
Avec Microbiopsie	78 (24.7%)	590 (61.1%)	668 (52.1%)
Suivi (années)	1283 (80.2%)	- -	1283 (49.3%)
Moyenne ± écart-type	5 ±2.3	- -	- -
Microbiopsie seule	100 (6.4%)	37 (3.7%)	137 (5.2%)

Tableau 5b Caractéristiques des lésions bénignes et malignes pour l'analyse à 24 mois

Caractéristiques	Lésions bénignes (n=1410)	Lésions malignes (n=1006)	Total (n=2416)
Age (années)			
Moyenne ± écart-type	55.9 ±12.0	61 ±11.8	58.3 ±12.2
Antécédent de cancer			
Non	526 (42.5%)	468 (46.5%)	994 (44%)
Controlatéral	432 (34.9%)	188 (18.7%)	620 (27.5%)
Homolatéral	377 (30.4%)	274 (27.2%)	651 (28.8%)
Bilatéral	75 (6.1%)	76 (7.6%)	151 (6.7%)
Taille (mm)			
Moyenne ± écart-type	9.5 ±6.3	9.5 ±5.1	9.5 ±5.7
BI-RADS			
0	28 (2.3%)	15 (1.5%)	43 (1.9%)
2	171 (13.8%)	0 (0%)	171 (7.6%)
3	688 (55.5%)	41 (4.1%)	729 (30.2%)
4A	262 (21.1%)	59 (5.9%)	321 (14.2%)
4B	171 (13.8%)	152 (15.1%)	323 (14.3%)
4C	69 (5.6%)	417 (41.5%)	486 (21.5%)
5	21 (1.7%)	322 (32%)	343 (15.2%)
Opérateur			
Cytopathologiste 1	717 (57.9%)	558 (55.5%)	1275 (56.5%)
Cytopathologiste 2	483 (39%)	252 (25%)	735 (32.6%)
Cytopathologiste 3	46 (3.7%)	38 (3.8%)	84 (3.7%)
Cytopathologiste 4	129 (10.4%)	140 (13.9%)	269 (11.9%)
Radiologue	35 (2.8%)	18 (1.8%)	53 (2.3%)
Confirmation du diagnostic			
Pièce d'exérèse	316 (25.5%)	965 (96.3%)	1281 (53%)
Avec Microbiopsie	78 (24.7%)	590 (61.1%)	668 (52.1%)
Suivi (années)	1054 (85.1%)	- -	1045 (43.3%)
Moyenne ± écart-type	5.6 ±1.9	- -	- -
Microbiopsie seule	85 (6.4%)	37 (3.7%)	122 (5.1%)

Parmi les cancers, 797 (79.5%) étaient des adénocarcinomes canauxiers invasifs, 136 (13.6%) des adénocarcinomes lobulaires invasifs, 11 (1.1%) des adénocarcinomes mixtes, 8 (0.8%) des adénocarcinomes invasifs d'un autre type, 40 (4%) des adénocarcinomes canauxiers in situ, 8 (0.8%) des adénocarcinomes lobulaires in situ et 2 (0.2%) des sarcomes. Aucun

lymphome n'était retrouvé dans notre série. 619 (61.8%) étaient des adénocarcinomes invasifs primaires identifiés sur le registre de l'Institut Curie.

b) Analyse de la performance diagnostique de la cytoponction mammaire échoguidée

Les tableaux 6a et 6b montrent la performance diagnostiques de la cytoponction mammaire échoguidée (CME) dans les analyses à 12 et 24 mois en termes de concordance, sensibilité, spécificité, valeur prédictive positive (VPP) et valeur prédictive négative (VPN).

Tableau 6a Performance diagnostique de la cytologie pour l'analyse à 12 mois

Diagnostic Final CME	Bénin	Malin	Total
Bénin	1548	74	1622
Malin	51	928	979
Total	1599	1002	2601

Résultats		
kappa	0.898	p<0.00001
Sensibilité	0.926	IC95%= [0.908;0.944]
Spécificité	0.968	IC95%= [0.958;0.977]
VPP	0.948	IC95%= [0.932;0.961]
VPN	0.954	IC95%= [0.943;0.964]

Tableau 6b Performance diagnostique de la cytologie pour l'analyse à 24 mois

Diagnostic Final CME	Bénin	Malin	Total
Bénin	1360	78	1418
Malin	50	928	978
Total	1410	1006	2416

Résultats		
kappa	0.981	p<0.00001
Sensibilité	0.922	IC95%=[0.904;0.938]
Spécificité	0.965	IC95%=[0.953;0.973]
VPP	0.949	IC95%=[0.933;0.962]
VPN	0.946	IC95%=[0.933;0.957]

La performance diagnostique de la cytoponction dans notre série était excellente et comparable entre les analyses à 12 et 24 mois.

La VPN à 12 mois d'un résultat cytologique bénin était de 0.958 (IC95%=[0.947 ;0.967]), la VPP d'un résultat malin 0.982 (IC95%=[0.971;0.990]) et d'un résultat suspect de 0.80 (IC95%=[0.735;0.855]).

Pour l'analyse à 24 mois les valeurs étaient également comparables: 0.950 (IC95%=[0.937;0.961]), 0.982 (IC95%=[0.971;0.990]) et 0.804 (IC95%=[0.740;0.8590]), respectivement.

Parmi les diagnostics de cancers différés, faits suite à distance d'un résultat faux-négatif à la cytoponction, un seul (1 sur 1002, 0.1%) avait été détecté avant 12 mois (à 8 mois) et 4 entre 12 et 24 mois (5 sur 1006 au total, 0.5%, dont un apparu à la place de 2 nodules adjacents à 18 mois : les deux nodules cytoponctionnés initialement et bénins étaient comptés comme faux-négatifs). Le retard diagnostique moyen était de 1.4 ans (± 0.47).

Nos résultats sont dans la fourchette haute des autres résultats publiés sur la cytoponction mammaire échoguidée, résumés dans le tableau 7.

Tableau 7 Comparaison aux résultats des autre études sur la cytoponction mammaire échoguidée

Étude		Nombre de lésions	Sensibilité	Spécificité	Taux NS
Notre étude		2601	92.6	96.8	0.9
Fornage et al ⁹³ , 1987	*	114	100 (92)	93	3.5
Ciatto et al ⁹⁴ , 1993	§	120	96.9	98.4	20.8
Gordon et al ⁹⁵ , 1993		705	95	92	3
Rotten et al ⁹⁶ , 1993	*§	1142	92.1-95.9	84.8-98.1	12.9
Boerner et al ⁹⁷ , 1997	§	1885	97.6	86.9	8.5
Klijanienko et al ¹² , 1997		198	87.8	94.5	6.7
Okamoto et al ⁹⁸ , 1998	§	137	83.3	99.2	3.6
Westenend et al ⁹⁹ , 2000		286	92	82	7
Buchbinder et al ¹⁰⁰ , 2001		117	95	100	0 (NR)
Sauer et al ⁸³ , 2003		832	95	93	12
Pijnappel et al ⁷⁸ , 2004	§	148	95	94.6	29
Barra et al ¹⁰¹ , 2007		264	85.6	67	14.4
Manfrin et al ¹⁰² , 2008	‡	786	95.4	79.3	6.4
Pogačnick et al ⁸⁰ , 2008	‡‡	269	78.4	88.2	15.2
Abdel-Hadi et al ¹⁰³ , 2010		229	99.3	96.7	3.4
Kuo et al ¹⁰⁴ , 2010		2053	95	86	0 (NR)
Liao et al ¹⁰⁵ , 2010	‡‡	108	90-100	87.6	2
Pisano et al ⁷⁹ , 2011	‡‡	79	84.2-89.4	78.3-95	10.1
Brancato et al ¹⁰⁶ , 2012		1950	93.8	96.4	17.7
Yamaguchi et al ¹⁰⁷ , 2012	§	10890	96.7	84.3	17.7

NS : non-significatif, * résultats NS comptés comme non-informatifs (ni bénin, ni malin), § résultats NS exclus, ‡ résultats atypiques comptés comme négatif ou positif, ‡‡ résultats recalculés (analyses différentes de notre étude ou calculs non faits).

Les facteurs pouvant expliquer ces résultats performants sont :

i) L'expérience du cytopathologiste

Des études ont déjà démontré le rôle dans la performance diagnostique de l'expérience de l'opérateur, tant pour la ponction que pour la lecture des lames^{108,109}. La précision diagnostique est améliorée mais aussi le taux de prélèvements non-significatifs. Notre étude corrobore ces

résultats : la performance diagnostique et le taux de prélèvements non-significatifs était meilleurs pour cette étude que pour l'étude précédente qui portait sur l'expérience initiale en cytoponction mammaire échoguidée¹².

ii) Différences de classification générale

Notre classification en 4 classes (bénin, malin, suspect et non-significatif) est différente de celle proposée dans les recommandations internationales en 5 catégories¹¹⁰⁻¹¹², proches de la classification BI-RADS :

C1 : prélèvement non-satisfaisant

C2 : lésion bénigne

C3 : lésion bénigne mais avec atypies

C4 : lésion suspecte

C5 : lésion maligne

Cette classification est plus précise et permet de réaliser des contrôles qualité réguliers sur les pratiques du centre¹¹³. Elle est surtout adaptée à l'utilisation de la cytoponction en association avec un autre prélèvement ou comme technique de « triage », comme pour certains auteurs, car elle fournit plus d'informations sur la lésion prélevée^{106,114}.

Cependant, si la cytoponction est utilisée pour fournir un diagnostic définitif (c'est à dire pouvant déterminer à elle seule la prise en charge) l'intérêt de classer des lésions douteuses en C3 et C4 est limité et risque d'être peu compréhensible par le correspondant. Nous préférons établir que la lésion est bénigne, si les atypies sont peu suspectes, ou, en cas de doute, la classer clairement comme suspecte et donc nécessitant des investigations complémentaires. Cette approche ne semble pas pénaliser significativement ni la spécificité ni la sensibilité, et nos résultats de performance diagnostique restent dans les valeurs recommandées^{45,110,111}.

iii) Différences de catégorisation des prélèvements non-significatifs :

Une des principales critiques de la cytologie en général, et la cytoponction mammaire échoguidée en particulier, porte sur le nombre élevé de prélèvements non-significatifs. Ceux-ci sont communément définis comme comprenant moins de 5 amas cellulaires épithéliaux d'au moins 5

cellules¹¹³. L'application stricte de cette définition implique que les cytoponctions de lésions faiblement cellulaires mais bénignes (fibrose, lipome, kyste) seront souvent classées comme non-significatives. Une corrélation étroite avec les caractéristiques à l'imagerie et à la ponction permet, dans notre expérience, d'anticiper ces résultats et de rendre un diagnostic de lésion bénigne avec certitude (car concordant avec l'aspect de lésion pauci-cellulaire bénigne en imagerie).

D'autres facteurs liés à des erreurs de manipulation lors des différentes étapes (mauvaise technique de ponction, d'aspiration, d'étalement, de fixation ou de coloration) peuvent aussi jouer mais ils peuvent être corrigés en acquérant de l'expérience.

iv) Rôle du cytopathologiste

Nous venons de discuter l'intérêt de la corrélation des résultats cytologiques avec l'aspect à l'imagerie et à la ponction pour diminuer le nombre de résultats non-significatifs. Dans notre étude, cette corrélation est facilitée par la « procédure à 4 mains » car le cytopathologiste fait la ponction. Ainsi, pensons-nous qu'elle améliore la performance diagnostique de la procédure bien au-delà de la diminution du nombre de prélèvements non-significatifs. La présence d'un cytopathologiste pendant la procédure, voire la réalisation de toute la procédure de cytoponction par celui-ci, ont déjà été rapportés comme des facteurs améliorant la performance diagnostique^{75,100,115}. Quand le cytopathologiste réalise le geste de ponction il peut, en plus, intégrer à son raisonnement diagnostique les données sur la présentation radiologique, mais aussi sur la « palpation » de la lésion avec l'aiguille et la facilité à récupérer du matériel. Ces éléments vont enrichir le diagnostic, le rendre plus juste et précis. En ce sens, une étude a déjà démontré l'amélioration de la performance diagnostique de la cytoponction dans les lésions palpables si la « palpation à l'aiguille » est prise en compte¹¹⁶.

2.2.3 Analyse multivariée de la valeur diagnostique de la cytoponction

L'analyse multivariée de nos résultats portait sur deux volets : un premier sur une analyse en sous-groupes de la performance diagnostique afin de déterminer les

lésions qui peuvent le plus bénéficier de cette technique et un deuxième sur les adénocarcinomes invasifs primaires du sein diagnostiqués à l'Institut Curie et identifiés dans le registre du centre, afin d'évaluer les caractéristiques spécifiques des faux-négatifs à la cytologie. Nous ne présenterons que les résultats des analyses à 12 mois, les analyses à 24 mois étant comparables (sauf mention contraire).

a) Analyse en sous-groupes

Le tableau 8 montre l'analyse en sous-groupes. Dans cette analyse les groupes pour lesquels la cytologie était, de façon statistiquement significative, la plus performante sont les patientes jeunes et les catégories BI-RADS 3 et 4A. La sensibilité pour les lésions BI-RADS 4C et 5 était également bonne mais au prix d'une spécificité moindre. Il est intéressant de noter que la performance n'était pas affectée par la taille de la lésion, contrairement à d'autres études⁹⁶. Enfin, l'affaissement complet de la lésion était un signe pathognomonique de bénignité et une cytologie d'aspect kystique très fortement associée à la bénignité également. L'affaissement partiel n'a pas été étudié car il n'était pas rapporté systématiquement, il faut noter cependant que, lors de la revue des dossiers, certains cancers avaient présenté un affaissement partiel.

A noter, que la différence statistiquement significative de sensibilité entre les opérateurs, moindre pour les radiologues, est probablement due à un artéfact statistique liée au faible nombre de lésions dans cette catégorie (seules 18 lésions malignes ont été ponctionnées par un radiologue dans notre série). Le détail des valeurs pour les différentes localisations n'est pas fourni afin de simplifier le tableau, de plus il n'y avait pas de différence statistiquement significative entre celles-ci.

Tableau 8 Analyse en sous-groupes de la performance de la cytologie

	Sensibilité	IC95%	p	Spécificité	IC95%	p	VPP	IC95%	p	VPN	IC95%	p
Âge												
≤50	0.966	[0.931;0.986]	0.016*	0.961	[0.941;0.976]	0.247	0.904	[0.857;0.939]	0.001*	0.987	[0.973;0.995]	<0.001*
>50	0.916	[0.895;0.934]		0.972	[0.966;0.982]		0.961	[0.944;0.973]		0.939	[0.923;0.952]	
Antécédent de cancer												
Non	0.923	[0.895;0.945]		0.966	[0.949;0.978]		0.949	[0.925;0.968]		0.947	[0.928;0.963]	
Controlatéral	0.92	[0.872;0.955]	0.224	0.980	[0.963;0.991]	0.12	0.951	[0.908;0.977]	0.318	0.967	[0.947;0.982]	0.133
Homolatéral	0.919	[0.881;0.949]		0.954	[0.928;0.972]		0.933	[0.896;0.960]		0.944	[0.917;0.965]	
Bilatéral	0.987	[0.928;1.000]		0.988	[0.935;1.000]		0.987	[0.928;1.000]		0.988	[0.935;1.000]	
BI-RADS												
0	0.8	[0.519;0.957]		0.98	[0.842;0.999]		0.923	[0.640;0.998]		0.914	[0.769;0.982]	
2	ND			0.997	[0.984;1.000]		0	[0.000;0.975]		1.0	[0.990;1.000]	
3	0.921	[0.786;0.983]		0.978	[0.965;0.987]		0.673	[0.529;0.797]		0.996	[0.988;0.999]	
4A	0.914	[0.810;0.971]	0.007*	0.974	[0.949;0.989]	<0.001*	0.841	[0.758;0.942]	<0.001*	0.984	[0.962;0.995]	<0.001*
4B	0.862	[0.797;0.912]		0.963	[0.925;0.985]		0.949	[0.898;0.979]		0.897	[0.846;0.935]	
4C	0.945	[0.918;0.965]		0.877	[0.785;0.939]		0.975	[0.955;0.988]		0.755	[0.656;0.838]	
5	0.941	[0.909;0.964]		0.667	[0.430;0.854]		0.977	[0.954;0.991]		0.424	[0.255;0.608]	
Taille												
≤5mm	0.886	[0.828;0.930]		0.974	[0.950;0.989]		0.949	[0.901;0.978]		0.941	[0.910;0.964]	
5-10mm	0.924	[0.898;0.945]	0.067	0.967	[0.953;0.978]	0.631	0.946	[0.924;0.964]	0.944	0.953	[0.936;0.966]	0.372
11-20mm	0.954	[0.922;0.976]		0.961	[0.936;0.979]		0.947	[0.913;0.971]		0.967	[0.942;0.983]	
>20mm	0.943	[0.808;0.993]		0.986	[0.925;1.000]		0.971	[0.847;0.999]		0.973	[0.905;0.997]	
Opérateur												
Cytologiste 1	0.934	[0.910;0.953]		0.965	[0.950;0.977]		0.949	[0.927;0.966]		0.955	[0.938;0.968]	
Cytologiste 2	0.912	[0.869;0.944]		0.98	[0.964;0.990]		0.954	[0.919;0.977]		0.961	[0.941;0.975]	
Cytologiste 3	0.868	[0.719;0.956]	0.029*	0.927	[0.824;0.980]	0.076	0.892	[0.746;0.970]	0.732	0.911	[0.804;0.970]	0.232
Cytologiste 4	0.957	[0.909;0.984]		0.953	[0.906;0.981]		0.95	[0.900;0.980]		0.959	[0.914;0.985]	
Radiologue	0.778	[0.524;0.936]		0.974	[0.862;0.999]		0.933	[0.681;0.998]		0.902	[0.769;0.973]	
Cytologie kystique												
Oui	0.25	[0.032;0.651]	<0.001*	1.0	[0.995;1.000]	<0.001*	1	[0.158;1.000]	0.74	0.987	[0.973;0.995]	<0.001*
Non	0.932	[0.914;0.946]		0.955	[0.941;0.966]		0.948	[0.932;0.961]		0.941	[0.926;0.954]	
Affaissement complet												
Oui	ND		ND	1.0	[0.976;1.000]	0.019*	ND		ND	1.0	[0.976;1.000]	0.002*
Non	0.926	[0.908;0.942]		0.965	[0.954;0.974]		0.948	[0.932;0.961]		0.95	[0.937;0.960]	

ND : non disponible

b) Analyse multivariée des adénocarcinomes invasifs primaires:

Les tableaux 9a et 9b montrent les variables analysées en univarié entre les vrais positifs (VP) et faux négatifs (FN) des cancers invasifs primaires identifiés sur le registre de cancers de sein de l'Institut Curie.

Tableau 9a Caractéristiques cliniques et d'imagerie

Caractéristiques cliniques et d'imagerie	Résultat de la cytoponction				p
	FN	(%)	VP	(%)	
Âge					
≤50	5	(10.6%)	135	(23.6%)	0.041*
>50	42	(89.4%)	437	(76.4%)	
Ménopause					
Oui	35	(74.5%)	361	(63.1%)	0.271
Non	8	(17%)	156	(27.3%)	
ND	4	(8.5%)	55	(9.6%)	
THS					
Oui	15	(31.9%)	137	(24%)	0.505
Non	6	(12.8%)	95	(16.6%)	
ND	26	(55.3%)	340	(59.4%)	
Antécédent personnel de cancer					
Homolatéral	14	(29.8%)	148	(25.9%)	0.394
Controlatéral	2	(4.3%)	22	(3.8%)	
Bilatéral	0	(0%)	31	(5.4%)	
Non	31	(66%)	371	(64.9%)	
ND	0	(0%)	0	(0%)	
Antécédent familial de cancer					
Oui	10	(21.3%)	146	(25.5%)	0.677
Non	13	(27.7%)	141	(24.7%)	
ND	24	(51.1%)	285	(49.8%)	
Catégorie BI-RADS					
0	2	(4.3%)	5	(0.9%)	0.019*
2	0	(0%)	0	(0%)	
3	1	(2.1%)	16	(2.8%)	
4A	2	(4.3%)	25	(4.4%)	
4B	13	(27.7%)	69	(12.1%)	
4C	15	(31.9%)	252	(44.1%)	
5	14	(29.8%)	205	(35.8%)	
ND	0	(0%)	0	(0%)	
Taille échographique					
Moyenne (mm) ±DS	8.6	±4.9	9.7	±5.3	0.053
≤5	10	(21.3%)	87	(15.2%)	0.196
]5;10]	28	(59.6%)	305	(53.3%)	
]10;20]	7	(14.9%)	158	(27.6%)	
>20	2	(4.3%)	21	(3.7%)	
ND	0	(0%)	1	(0.2%)	
Cancer palpable associé					
Oui	23	(54.8%)	204	(35.7%)	0.021*
Non	19	(45.2%)	350	(61.2%)	
ND	5	(10.6%)	18	(3.1%)	

ND : non disponible

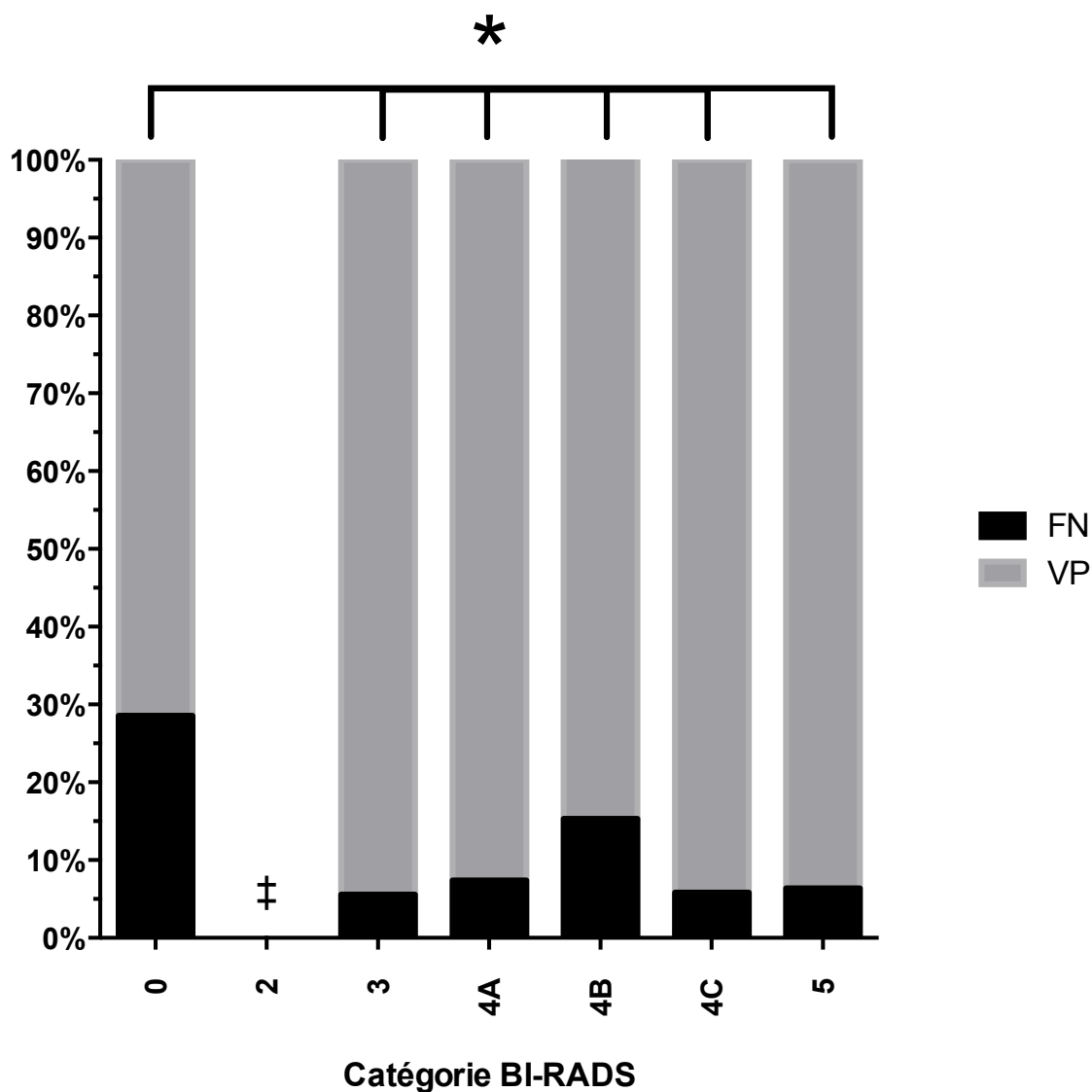
Tableau 9b Caractéristiques anatomo-pathologiques

Caractéristiques anatomo-pathologiques	Résultat de la cytoponction				p
	FN	(%)	VP	(%)	
Multifocal					
Oui	27	(57.4%)	374	(65.4%)	0.318
Non	17	(36.2%)	177	(30.9%)	
ND	3	(6.4%)	21	(3.7%)	
Stade					
T0	3	(6.4%)	32	(5.6%)	0.526
T1	40	(85.1%)	434	(75.9%)	
T2	3	(6.4%)	90	(15.7%)	
T3	1	(2.1%)	10	(1.7%)	
T4	0	(0%)	3	(0.5%)	
Tx	0	(0%)	3	(0.5%)	
N0	41	(87.2%)	487	(85.1%)	
N1	4	(8.5%)	75	(13.1%)	0.231
N2	0	(0%)	1	(0.2%)	
N3	0	(0%)	4	(0.7%)	
NX	2	(4.3%)	5	(0.9%)	
M0	46	(97.9%)	567	(99.1%)	0.379
M1	0	(0%)	0	(0%)	
MX	1	(2.1%)	5	(0.9%)	
Type					
Canalaire invasif	33	(70.2%)	451	(78.8%)	0.28
Lobulaire invasif	12	(25.5%)	81	(14.2%)	
Mucineux	0	(0%)	3	(0.5%)	
Autre	2	(4.3%)	37	(6.5%)	
Embols lymphatiques					
Oui	5	(10.6%)	339	(59.3%)	0.062
Non	35	(74.5%)	90	(15.7%)	
ND	7	(14.9%)	143	(25%)	
Grade (EE)					
I	29	(38.2%)	228	(28.5%)	0.012*
II	14	(18.4%)	209	(26.1%)	
III	3	(3.9%)	118	(14.8%)	
ND	30	(63.8%)	245	(42.8%)	
Récepteurs hormonaux					
Positifs	41	(87.2%)	484	(84.6%)	0.846
Négatifs	4	(8.5%)	60	(10.5%)	
ND	2	(4.3%)	28	(4.9%)	
Statut Her 2					
Amplifié	1	(4.5%)	228	(39.9%)	0.329
Non amplifié	21	(95.5%)	36	(6.3%)	
ND	25	(53.2%)	308	(53.8%)	
Taille (composante infiltrante)					
Moyenne (mm) ± DS	14.9 ±13.1		16.2 ±10.9		0.086
Index mitotique					
Moyenne (mitoses/champ) ± DS	3.55 ±2.34		10.05 ±5.16		<0.001*
≤11	43	(91.5%)	406	(71.2%)	0.172
]11;22]	2	(4.3%)	64	(11.2%)	
>22	2	(4.2%)	97	(17%)	
ND	0	(0%)	3	(0.5%)	

ND : Non disponible

Après analyse multivariée, le nombre de mitoses, la classification BI-RADS et l'âge étaient des facteurs statistiquement associés aux FN. Les figures 19a, 19b et 19c représentent la distribution de ces facteurs dans les groupes faux-négatif et vrai positif :

Figure 19a Distribution des FN et VP selon les catégories BI-RADS



*p<0.05, ‡ Aucune lésion BI-RADS 2 était maligne

Figure 19b Distribution des FN et VP selon les tranches d'âge

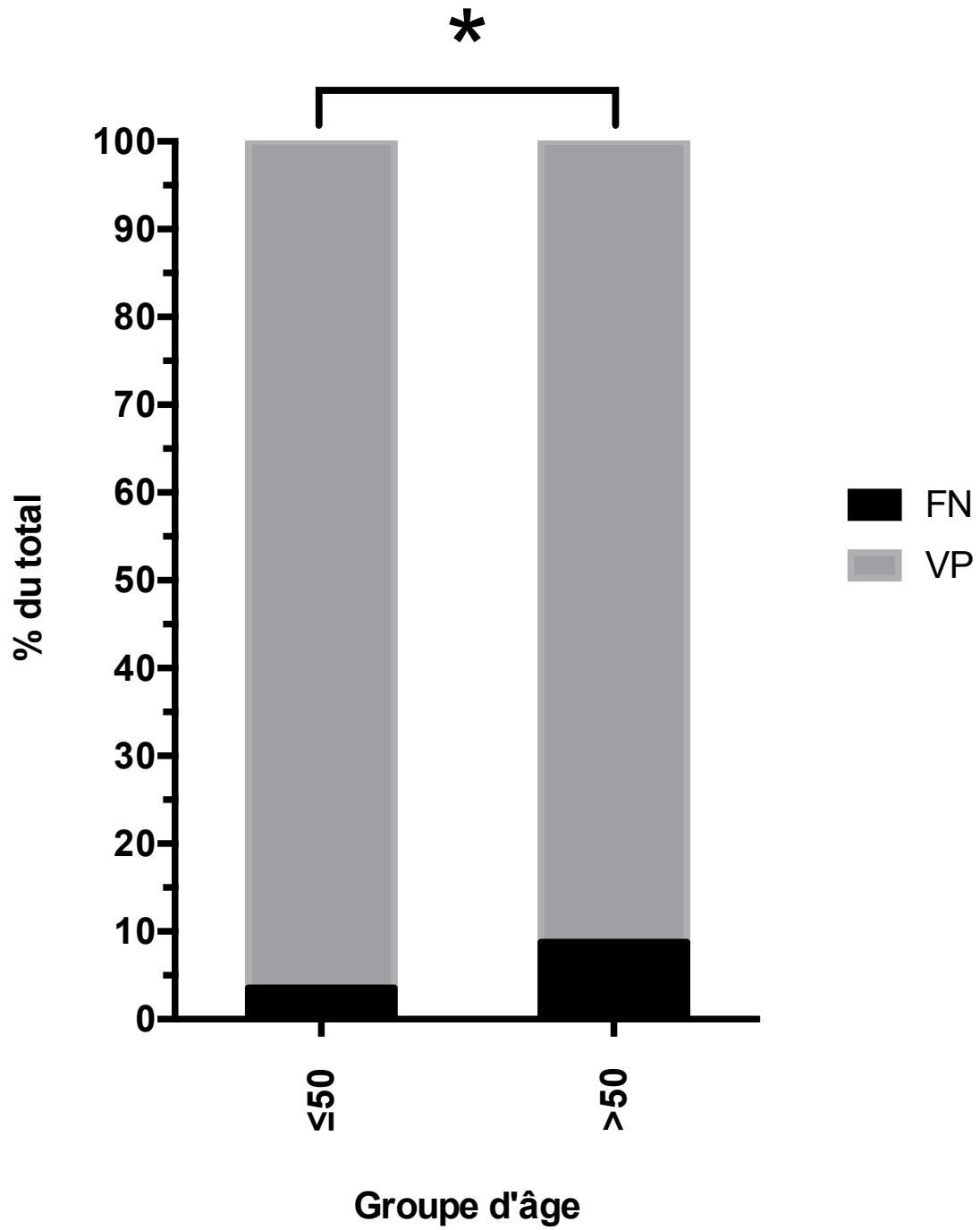
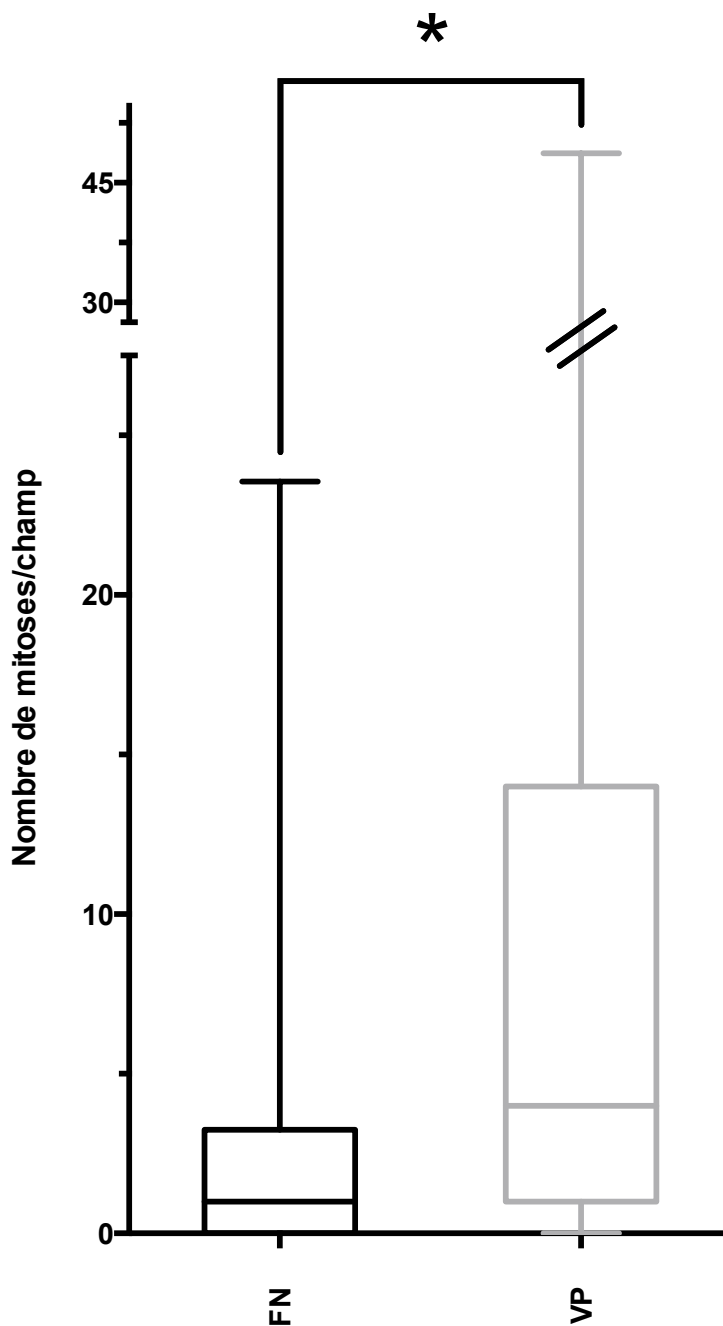


Figure 19c Distribution du nombre de mitoses entre FN et VP



La présence d'un cancer palpable était également un facteur indépendant déterminant le taux de faux négatifs : ceux-ci étaient plus nombreux en cas de cancer palpable associé. Dans l'analyse à 24 mois, l'âge n'était plus associé au taux de faux négatifs (en univarié ou multivarié).

Enfin, une analyse portant sur l'ensemble des cancers de la série montrait que la plupart des faux négatifs étaient représentés par les cancers lobulaires et in situ (14 (20.9%) et 9 (13.4%) faux négatifs contre 118

(12.8%) et 31 (4.2%) vrais positifs respectivement, $p < 0.05$), en accord avec la littérature. Concernant les 74 faux-négatifs, 38 avaient été corrigés par microbiopsie (51%) et 35 par chirurgie (48%, dont 8, 11% avec microbiopsie également).

c) Résultats en fonction de la catégorie BI-RADS

Le tableau 10 montre la distribution des résultats cytologiques et définitifs selon les catégories BI-RADS.

Tableau 10 Distribution des résultats cytologiques et histologiques selon les catégories BI-RADS.

Classification BI-RADS	0	2	3	4A	4B	4C	5
Nombre	48	196	809	366	341	498	343
Résultat cytologique							
Non-significatif	3 (6.3%)	0 (0.0%)	3 (0.4%)	2 (0.5%)	6 (1.8%)	5 (1.0%)	3 (0.9%)
Bénin	32 (66.7%)	195 (99.5%)	754 (93.2%)	303 (82.8%)	197 (57.8%)	89 (17.9%)	30 (8.7%)
Suspect	5 (10.4%)	1 (0.5%)	23 (2.8%)	20 (5.5%)	31 (9.1%)	62 (12.4%)	43 (12.5%)
Malin	8 (16.7%)	0 (0.0%)	29 (3.6%)	41 (11.2%)	107 (31.4%)	342 (68.7%)	267 (77.8%)
Résultat définitif							
Malin*	15 (31.3%)	0 (0.0%)	38 (4.7%)	58 (15.8%)	152 (44.6%)	417 (83.7%)	322 (93.9%)
Bénin	33 (68.8%)	196 (100%)	771 (95.3%)	308 (84.2%)	189 (55.4%)	81 (16.3%)	21 (6.1%)
Performance de la cytologie							
VP	12 (25.0%)	0 (0.0%)	35 (4.3%)	53 (14.5%)	131 (38.4%)	394 (79.1%)	303 (88.3%)
VN	32 (66.7%)	195 (99.5%)	754 (93.2%)	300 (82.0%)	182 (53.4%)	71 (14.3%)	14 (4.1%)
FN	3 (6.3%)	0 (0.0%)	3 (0.4%)	5 (1.4%)	21 (6.2%)	23 (4.6%)	19 (5.5%)
FS	1 (2.1%)	1 (0.5%)	15 (1.9%)	5 (1.4%)	5 (1.5%)	6 (1.2%)	4 (1.2%)
FP	0 (0.0%)	0 (0.0%)	2 (0.2%)	3 (0.8%)	2 (0.6%)	4 (0.8%)	3 (0.9%)

*Le taux de lésions malignes correspond à la VPP de chaque catégorie BI-RADS

Nous n'avons pas exclu les lésions BI-RADS 2 ponctionnées (à l'encontre des recommandations), qui étaient prélevées soit à la demande du prescripteur ou la patiente ou à cause d'une première classification erronée. Cela nous a permis de vérifier les données de VPP de cette catégorie dans notre cohorte, qui était de 0% (en notant cependant que chez 5 patientes la corrélation était non-concluante). Certaines études ont rapporté certains faux-négatifs dans cette catégorie sans préciser s'il s'agissait d'erreurs de classification¹¹⁷⁻¹¹⁹. L'inclusion des lésions BI-

RADS 2 peut cependant avoir pour effet d'augmenter la spécificité de la cytoponction (il n'y avait pas de faux positifs et seulement un cas faux suspect).

Les autres VPP étaient globalement élevées par rapport aux valeurs attendues d'après la classification BI-RADS. Comme la population de notre étude était plus à risque de cancer que la population générale, la prévalence du cancer pouvait être plus élevée aussi, ce qui élève la VPP, calculée par la formule :

$$VPP = \frac{Se \times P}{Se \times P + (1 - Sp) \times (1 - P)}$$

(avec Se=sensibilité, Sp=spécificité et P=prévalence)

Cet effet de la prévalence sur la VPP pourrait donc expliquer que celle-ci soit plus élevée qu'attendue dans notre série.

2.3 Autres techniques de prélèvement

2.3.1 Microbiopsie

Nous avons vu que la microbiopsie est actuellement un des moyens les plus répandus de prélèvement percutané. Elle peut être réalisée sous tout type de guidage et pour tout type de cible avec une performance diagnostique relativement constante. Il n'a pas été rapporté de variabilité importante en fonction de l'expérience de l'opérateur, en dehors de la courbe d'apprentissage qui est relativement rapide. Elle présente comme inconvénients d'être une procédure plus lourde, avec du matériel plus encombrant, nécessitant une anesthésie locale, des délais d'analyse plus longs (+/- 1 semaine), du fait des préparations nécessaires (fixation, inclusion, découpe, coloration). Les complications, même si peu graves (douleur, hématome, rarement pneumothorax) seraient aussi plus fréquentes que pour la cytoponction, tout en restant rares.

La valeur diagnostique rapportée dans la littérature est très bonne¹²⁰⁻¹²⁴ et souvent supérieure ou égale à celle de la cytoponction, lorsque celles-ci sont comparées^{78,81,99,125-129}. Il convient tout de même de signaler que pour atteindre ces niveaux d'efficacité plusieurs prélèvements doivent être réalisés (le minimum rapporté semble être situé à 3). En effet, la sensibilité passe de 70-76.2% pour le

premier à 89.2-96% pour le 3e et continue d'augmenter ensuite¹³⁰⁻¹³². En cytoponction, à l'opposé de cette pratique, la règle est plutôt de faire un seul prélèvement.

Dans notre étude la comparaison directe entre la cytoponction et la microbiopsie n'était pas possible, d'une part parce que toutes les lésions n'avaient pas eu de microbiopsie, d'autre part parce que le résultat de la microbiopsie pouvait être influencé par celui de la cytoponction.

En tenant compte de ces conditions, et avec les mêmes critères de calcul que pour la cytoponction, la sensibilité de la microbiopsie était de 0.957 (IC95%=[0.917 ;0.981]) et la spécificité de 0.958 (IC95%=[0.9395 to 0.9726]). L'évaluation de la stratégie combinée est plus intéressante. En prenant le diagnostic le plus péjoratif des deux, le nombre de FN était réduit à 8 (1.3%). Les FN de la cytoponction étaient corrigés par la microbiopsie dans 38 cas (51%), et ceux de la microbiopsie (31 sur 622, 4.9%) par la cytoponction dans 23 cas (74.2%). La plupart des FP de la procédure combinée étaient représentés par des cytoponction suspectes et des microbiopsies bénignes (14 de 25, 56%) : dans tous les cas sauf un, cette discordance avait impliqué une excision chirurgicale. Les lésions concernées par ces exérèses étaient 3 adénoses, 2 papillomes, 2 fibroadénomes, une tumeur phyllode, une hyperplasie canalaire atypique, une néoplasie lobulaire in situ, une cytostéatonécrose, un ganglion intra-mammaire et une mastose simple. Au total la procédure combinée présentait une sensibilité de 0.99 (609/617, IC95%=[0.97;0.99]) et une spécificité de 0.86 (161/186, IC95%=[0.81;0.91]).

2.3.2 Macrobiopsie

La macrobiopsie (ou biopsie assistée par aspiration) est réalisée à l'aide d'une aiguille de grand calibre ($\geq 11G$) qui peut donc prélever une quantité importante de tissu.

Elle est particulièrement intéressante dans les microcalcifications ou les lésions visibles uniquement en IRM, afin d'avoir des prélèvements les plus représentatifs et éviter la sous-estimation. Enfin, elle peut aussi avoir des indications à visée thérapeutique dans l'exérèse de lésions à risque de dégénérescence, notamment chez des patients à haut risque opératoire¹³³. Cependant, le risque de prélever totalement un cancer méconnu peut poser des problèmes d'évaluation des marges à

la reprise chirurgicale en cas de cancer. Un repère (clip) est souvent laissé en place après le geste à cet effet mais peut aussi se déplacer secondairement¹³⁴.

Les inconvénients sont un coût plus élevé, une procédure plus longue (plusieurs prélèvements sont faits en tournant la fenêtre de prélèvement), plus de complications à type de douleur et hématome¹³⁵. Ceci fait que les indications restent limitées actuellement.

2.3.3 Exérèse chirurgicale

L'exérèse chirurgicale de la lésion (biopsies-exérèse quand celle-ci est à visée diagnostique), et l'analyse anatomo-pathologique de la pièce, restent le gold-standard du diagnostic. Dans le cas des lésions non palpables plusieurs moyens de repérage (encres, guides métalliques percutanés et plus récemment des marqueurs radioactifs) ont été développés pour permettre au chirurgien de repérer ces lésions¹³⁶.

Cependant, la tendance est à diminuer le nombre de biopsies-exérèse chirurgicales grâce aux techniques de diagnostic percutanées que nous avons vu^{137,138} et, à terme, de réaliser certaines exérèses à visée thérapeutique de lésions à risque avec les techniques de macrobiopsie.

Le tableau 11 résume les principaux avantages et inconvénients de chaque type de prélèvement :

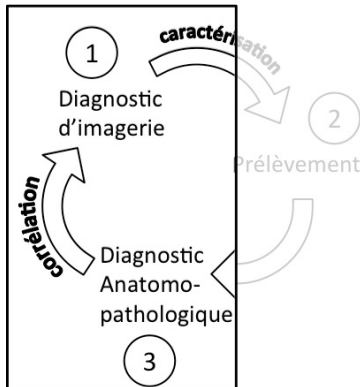
Tableau 11 Comparaison des différentes techniques de prélèvement

Technique	Cytoponction	Biopsie percutanée	Chirurgie
Procédure			
Type de lésion	Masses visibles en échographie	Tout type de lésion et guidage (macrobiopsie pour l'IRM)	Tout type de lésion et guidage
Opérateur	Expérimenté (avec cytopathologiste sur place de préférence)	Courbe d'apprentissage rapide Un seul opérateur suffit	Expérience importante (pour la chirurgie et la localisation préopératoire)
Temps	Rapide (5min)	Long (15min-1h)	Très long
Confort	Pas d'anesthésie, aiguille de petit calibre, 1-2 passages	Anesthésie locale, aiguille de grand calibre, plusieurs passages	Anesthésie générale, localisation préopératoire, suites post-opératoires, cicatrice
Coût	59.7€*	135.52€±56€**	>>100€
Préparation avant analyse	Rapide (coloration)	~1 semaine (fixation, inclusion, microtome, coloration)	~1-2semaines (coupe, fixation, inclusion, microtome, coloration)
Diagnostic			
Performance	Elevée (Sensibilité>90%, Spécificité>95%)	Elevée (Sensibilité >95%, Spécificité >90%)	Gold standard
Taux de non-significatifs	Variable selon expérience	Faible, peu variable	Non applicable
Délai résultats	24-48h	>1 semaine	1-2 semaines
Diagnostic immédiat	Oui	Non	Non
Lésions bénignes	Diagnostic spécifique limité à quelques types histologiques Lésions pauci-cellulaires souvent non significatives Très adapté aux kystes	Diagnostic spécifique Risque de faux positif par modification/déplacement des tissus (rare)	Diagnostic de certitude
Lésions à risque	Difficultés d'identification	Risque de sous/sur-estimation	Diagnostic de certitude
Lésions malignes	Risque de faux-négatif : carcinome bien différencié ou carcinome lobulaire Distinction difficile in situ/invasif	Risque de faux-négatif : mauvais échantillonnage ou nécrose Risque de sous-estimation entre cancer in situ et invasif	Exérèse complète Risque de marges insuffisantes si pas de diagnostic de cancer préalable
Caractérisation/typage	Possible mais méthodes moins standardisées et validées	Méthode préférée mais risque d'échantillon non représentatif	Typage sur toute la tumeur
Complications	Extrêmement rares (douleurs, hématome, pneumothorax)	Rares (douleurs, hématome) et très rares (pneumothorax, lésion profonde)	Anesthésiques et chirurgicales
Autres	Evaluation simultanée de lésions multiples		

*selon codage CCAM : QEHJ003 (ponction mammaire sous échographie=26.1€)+ZZQP151(analyse cytologique=33.6€)

**selon codage CCAM : QEHJ003 (biopsie mammaire sous échographie=76.8€)+ZZLP025(anesthésie locale,+40%=30.72€)+ZZQP162(analyse histologique=28€)±ZZQP195(analyse immunohistochimique=56€)

3 Corrélation radio-cyto-histologique



Une fois les diagnostics radiologiques et histologiques posés vient la dernière étape de confrontation de ces deux résultats afin de confirmer ou infirmer le(les) diagnostic(s) et de déterminer la prise en charge adaptée.

La première étape de la confrontation consiste à s'assurer du prélèvement correct de la lésion identifiée en imagerie. Le ciblage peut être confirmé par les images de contrôle (coupes axiales et sagittales dans le plan de l'aiguille en échographie, clichés de contrôle aiguille « en place » et mammographie post-biopsie du sein prélevé et des prélèvements).

Cependant, cette corrélation par le ciblage est parfois insuffisante face à des présentations en imagerie et en anatomo-pathologie discordantes : il faut alors se baser sur des données concernant la présentation « typique » de ces lésions pour déterminer si les diagnostics proposés sont compatibles. Des difficultés diagnostiques peuvent également survenir en cas de discordances entre les résultats des prélèvements cytologiques et histologiques, qui vont nécessiter une analyse plus poussée pour définir la conduite à tenir. Enfin, l'analyse à titre scientifique des informations tirées de ces cas discordants doit permettre l'amélioration de la prise en charge des patientes et, à terme, des procédures diagnostiques.

Ainsi il y a deux niveaux de corrélation, d'une part histo-radiologique et d'autre part histo-cytologique, que nous allons étudier à partir de notre série. Nous verrons ensuite qu'à partir de ces deux corrélations nous pouvons en établir une troisième qui correspond à une corrélation cyto-radiologique (plus précisément cyto-échographique), qui peut être très intéressante du point de vue diagnostic.

3.1 Corrélation histo-radiologique

Nous appellerons les faibles pourcentages de lésions BI-RADS3 malignes (<2%) et BI-RADS4C et 5 bénignes (50-5% et <5% respectivement) lésions « discordantes » (et sous-estimées ou sur-estimées respectivement) pour des soucis de présentation : ce terme est un peu abusif car la définition de catégories BI-RADS 3, 4C et 5 envisage ces situations « discordantes » et ce n'est pas une erreur de classification, au contraire de ce que cette terminologie pourrait porter à croire.

Malgré l'intérêt que pourrait avoir une meilleure connaissance de ces lésions, nous avons été surpris de ne trouver qu'une étude dans la littérature s'y intéressant en détail et portant sur analyse de 71 lésions sur-estimées¹³⁹. C'est d'ailleurs à partir de ce constat qu'est née l'idée de cette étude. Concernant les lésions sous-estimées, elles ne sont analysées dans la littérature qu'en termes de délai diagnostique et analyse de l'extension au moment du diagnostic, et peu en termes de présentations radiologiques ou histologiques spécifiques^{51,140-147}. Enfin, les études portent souvent sur les présentations en imagerie d'une lésion particulière ou un caractère BI-RADS^{53,54,148,149} plutôt que sur les lésions discordantes dans une catégorie : ces approches ne sont pas équivalentes et, dans le cadre d'une prise en charge définie par la classification BI-RADS finale, la dernière semble plus adaptée.

3.1.1 Les lésions “sous-estimées”

L'analyse des lésions sous-estimées portait sur l'évaluation à 24 mois et les prélèvements cytologiques malins sans preuve histologique étaient considérés comme positifs et inclus dans l'analyse.

Le tableau 12 présente les caractéristiques cliniques des lésions sous-estimées :

Tableau 12 Caractéristiques cliniques des lésions sous-estimées

Caractéristiques	Nombre (%)
Nombre	47 (100%)
Sexe	
Femme	47 (100%)
Homme	0 (0%)
Age (années)	
moyenne \pm écart-type	58.1 \pm 12.2
minimum-maximum	28.5-92.5
\leq 50	17 (36.2%)
$>$ 50	30 (63.8%)
Antécédent de cancer	
Non	14 (29.8%)
Controlatéral	10 (21.3%)
Homolatéral	18 (38.3%)
Bilatéral	5 (10.6%)
Côté	
Droit	26 (55.3%)
Gauche	21 (44.7%)
Localisation	
Quadrant supéro-externe	18 (38.3%)
Quadrant supéro-interne	6 (12.8%)
Quadrant inféro-interne	4 (8.5%)
Quadrant inféro-externe	3 (6.4%)
Union des quadrants supérieurs	5 (10.6%)
Union des quadrants externes	7 (14.9%)
Union des quadrants inférieurs	2 (4.3%)
Unions des quadrants internes	2 (4.3%)
Autre	0 (0%)
Taille (mm)	
moyenne \pm écart-type	8.1 \pm 5.9
minimum-maximum	3-14
$<$ 5	9 (19.1%)
]5;10]	30 (63.8%)
]10;20]	8 (17.0%)
$>$ 20	0 (0%)
Confirmation du diagnostic	
Pièce d'exérèse	43 (91.5%)
Avec Microbiopsie	10 (21.3%)
Cytologie seule	3 (6.4%)
Résultat de la cytoponction	
Non-significatif	0 (0%)
Bénin	6 (12.8%)
Suspect	8 (17.0%)
Malin	33 (70.2%)

a) Caractéristiques histologiques

La distribution des cancers retrouvés parmi les 47 lésions sous-estimées était la suivante (tableau 13) :

Tableau 13 Distribution des différents types histologiques des lésions sous-estimées

Carcinome commun invasif	Canalaire	28 (60%)
	Lobulaire	2 (4%)
	Total	30 (64%)
Carcinome commun in situ	Canalaire	4 (9%)
	Lobulaire	1 (2%)
	Total	5 (11%)
Carcinomes rares	Tubuleux	1 (2%)
	Apocrine	2 (4%)
	Mucineux	2 (4%)
	Médullaire	1 (2%)
	Total	6 (13%)
Carcinome non-spécifié		4 (9%)
Ganglion métastatique		2 (4%)

Parmi les cancers invasifs, 8 étaient de grade I (19%), 13 de grade II (31%) et 15 de grade III (36%). Seulement 17 des 47 cancers (36%) étaient retrouvés dans le registre des cancers du sein de l'Institut Curie et la revue rétrospective des dossiers n'a pas permis de récupérer assez de données anatomopathologiques pronostiques de ces cancers pour les étudier en détail.

Cependant, plusieurs publications suggèrent que les cancers de haut grade¹⁵⁰, avec fort taux de prolifération¹⁵¹, très dédifférenciés¹⁵² ou triple-négatifs^{153,154,148} peuvent présenter plus de caractéristiques bénignes. Le fait que la plupart des cancers BI-RADS 3 dans notre série étaient de grade intermédiaire ou élevé (72% au total) va dans le sens de ces résultats. En effet, ce sont de lésions à croissance rapide qui vont comprimer le tissu environnant et donner des contours nets, plutôt que l'infiltrer en provoquant une réaction desmoplastique péri-tumorale, et grandir de façon homogène

dans l'espace ce qui donne des formes rondes ou ovalaires. Le caractère très cellulaire de ces tumeurs donne un aspect échogène plutôt homogène, parfois avec renforcement postérieur.

Parmi les autres cancers pouvant présenter des caractéristiques bénignes sont aussi cités les cancers mucineux, médullaires, papillaires intrakystiques, les tumeurs phyllodes, les lymphomes et les métastases.

A partir de notre série nous pouvons aussi ajouter les métastases dans les ganglions intra-mammaires de cancers du sein. En effet, la structure ganglionnaire (cortex, hile graisseux, pédicule vasculaire) peut ne pas être identifiée correctement à cause de l'augmentation de volume du cortex envahi. Le ganglion métastatique peut alors être diagnostiqué comme une lésion bénigne.

b) Caractéristiques échographiques

La présentation échographique selon les types histologiques était la suivante (tableau 14, l'analyse des caractéristiques échographiques porte sur 46 des lésions seulement car aucune image n'était disponible pour une des lésions) :

Tableau 14 Caractéristiques échographiques des lésions sous-estimées

BI-RADS 3	Carcinome commun invasif			Carcinome commun in situ			Carcinomes rares						Ganglion métastatique	Total		
	Canalaire	Lobulaire	Total	Canalaire	Lobulaire	Total	Tubuleux	Apocrine	Mucineux	Médullaire	Total	Carcinome non-spécifié			Ganglion métastatique	Total
Nombre	28 (60%)	2 (4%)	30 (64%)	4 (9%)	1 (2%)	5 (11%)	1 (2%)	2 (4%)	2 (4%)	1 (2%)	6 (13%)	4 (9%)	2 (4%)	47 (100%)		
Taille (mm) ±SD	8.4 ±3.0	5.5 ±3.61	8.2 ±3.06	6.8 ±1.93	6 NA	6.6 ±1.71	9 NA	8.5 ±6.36	9.5 ±2.12	8.5 NA	8.9 ±3.39	6.2 ±2.12	11.2 ±1.63	8.1 ±2.93		
Résultats cytoponction	4 (14%)	0 (0%)	4 (13%)	1 (25%)	0 (0%)	1 (20%)	1 (100%)	0 (0%)	0 (0%)	0 (0%)	1 (17%)	0 (0%)	0 (0%)	6 (13%)		
Bénin	19 (68%)	1 (50%)	20 (67%)	2 (50%)	0 (0%)	2 (40%)	0 (0%)	2 (100%)	2 (100%)	1 (100%)	5 (83%)	4 (100%)	2 (100%)	33 (70%)		
Suspect	5 (18%)	1 (50%)	6 (20%)	1 (25%)	1 (100%)	2 (40%)	0 (0%)	0 (0%)	0 (0%)	0 (0%)	0 (0%)	0 (0%)	0 (0%)	8 (17%)		
Malin	0 (0%)	0 (0%)	0 (0%)	0 (0%)	0 (0%)	0 (0%)	0 (0%)	0 (0%)	0 (0%)	0 (0%)	0 (0%)	0 (0%)	0 (0%)	0 (0%)		
Non-significatif	18 (64%)	1 (50%)	19 (63%)	3 (75%)	1 (100%)	4 (80%)	0 (0%)	1 (50%)	0 (0%)	1 (100%)	2 (33%)	2 (50%)	2 (100%)	29 (62%)		
Forme	6 (21%)	0 (0%)	6 (20%)	0 (0%)	0 (0%)	0 (0%)	0 (0%)	1 (50%)	1 (50%)	0 (0%)	2 (33%)	0 (0%)	0 (0%)	8 (17%)		
Ovale	3 (11%)	1 (50%)	4 (13%)	1 (25%)	0 (0%)	1 (20%)	1 (100%)	0 (0%)	1 (50%)	0 (0%)	2 (33%)	2 (50%)	0 (0%)	9 (19%)		
Ronde	17 (61%)	1 (50%)	18 (60%)	4 (100%)	1 (100%)	5 (100%)	0 (0%)	1 (50%)	1 (50%)	1 (100%)	3 (50%)	2 (50%)	2 (100%)	30 (64%)		
Irrégulière	0 (0%)	1 (50%)	1 (3%)	0 (0%)	0 (0%)	0 (0%)	1 (100%)	0 (0%)	0 (0%)	0 (0%)	1 (17%)	0 (0%)	0 (0%)	2 (4%)		
Orientation	10 (36%)	0 (0%)	10 (33%)	0 (0%)	0 (0%)	0 (0%)	0 (0%)	1 (50%)	1 (50%)	0 (0%)	2 (33%)	2 (50%)	0 (0%)	14 (30%)		
Parallèle	3 (11%)	0 (0%)	3 (10%)	0 (0%)	0 (0%)	0 (0%)	0 (0%)	0 (0%)	0 (0%)	0 (0%)	0 (0%)	0 (0%)	1 (50%)	4 (9%)		
Perpendiculaire	8 (29%)	1 (50%)	9 (30%)	2 (50%)	0 (0%)	2 (40%)	0 (0%)	0 (0%)	0 (0%)	1 (100%)	1 (17%)	1 (25%)	0 (0%)	13 (28%)		
Autre	6 (21%)	1 (50%)	7 (23%)	2 (50%)	1 (100%)	3 (60%)	1 (100%)	2 (100%)	2 (100%)	0 (0%)	5 (83%)	2 (50%)	1 (50%)	18 (38%)		
Contours	9 (32%)	0 (0%)	9 (30%)	0 (0%)	0 (0%)	0 (0%)	0 (0%)	0 (0%)	0 (0%)	0 (0%)	0 (0%)	1 (25%)	0 (0%)	10 (21%)		
Circonscrit	1 (4%)	0 (0%)	1 (3%)	0 (0%)	0 (0%)	0 (0%)	0 (0%)	0 (0%)	0 (0%)	0 (0%)	0 (0%)	0 (0%)	0 (0%)	1 (2%)		
Microlobulé	0 (0%)	0 (0%)	0 (0%)	0 (0%)	0 (0%)	0 (0%)	0 (0%)	0 (0%)	0 (0%)	0 (0%)	0 (0%)	0 (0%)	0 (0%)	0 (0%)		
Indistinct	0 (0%)	0 (0%)	0 (0%)	0 (0%)	0 (0%)	0 (0%)	0 (0%)	0 (0%)	0 (0%)	0 (0%)	0 (0%)	0 (0%)	0 (0%)	0 (0%)		
Angulés	0 (0%)	0 (0%)	0 (0%)	0 (0%)	0 (0%)	0 (0%)	0 (0%)	0 (0%)	0 (0%)	0 (0%)	0 (0%)	0 (0%)	0 (0%)	0 (0%)		
Spiculés	0 (0%)	0 (0%)	0 (0%)	0 (0%)	0 (0%)	0 (0%)	0 (0%)	0 (0%)	0 (0%)	0 (0%)	0 (0%)	0 (0%)	0 (0%)	0 (0%)		
Échogénicité interne	0 (0%)	0 (0%)	0 (0%)	0 (0%)	0 (0%)	0 (0%)	0 (0%)	0 (0%)	0 (0%)	0 (0%)	0 (0%)	0 (0%)	0 (0%)	0 (0%)		
Intensité	5 (18%)	1 (50%)	6 (20%)	0 (0%)	1 (100%)	1 (20%)	0 (0%)	1 (50%)	1 (50%)	0 (0%)	2 (33%)	0 (0%)	0 (0%)	9 (19%)		
Hyperéchogène	22 (79%)	1 (50%)	23 (77%)	4 (100%)	0 (0%)	4 (80%)	1 (100%)	1 (50%)	1 (50%)	1 (100%)	4 (67%)	4 (100%)	2 (100%)	37 (79%)		
Isoéchogène	21 (75%)	2 (100%)	23 (77%)	4 (100%)	1 (100%)	5 (100%)	1 (100%)	1 (50%)	2 (100%)	1 (100%)	5 (83%)	3 (75%)	2 (100%)	38 (81%)		
Hypoéchogène	6 (21%)	0 (0%)	6 (20%)	0 (0%)	0 (0%)	0 (0%)	0 (0%)	1 (50%)	0 (0%)	0 (0%)	1 (17%)	1 (25%)	0 (0%)	8 (17%)		
Distribution	3 (11%)	1 (50%)	4 (13%)	2 (50%)	0 (0%)	2 (40%)	1 (100%)	0 (0%)	0 (0%)	0 (0%)	1 (17%)	1 (25%)	0 (0%)	8 (17%)		
Homogène	21 (75%)	1 (50%)	22 (73%)	1 (25%)	1 (100%)	2 (40%)	0 (0%)	2 (100%)	2 (100%)	1 (100%)	5 (83%)	3 (75%)	1 (50%)	33 (70%)		
Hétérogène	1 (4%)	0 (0%)	1 (3%)	1 (25%)	0 (0%)	1 (20%)	0 (0%)	0 (0%)	0 (0%)	0 (0%)	0 (0%)	0 (0%)	0 (0%)	2 (4%)		
Transmission du faisceau US	1 (4%)	0 (0%)	1 (3%)	0 (0%)	0 (0%)	0 (0%)	0 (0%)	0 (0%)	0 (0%)	0 (0%)	0 (0%)	0 (0%)	0 (0%)	1 (2%)		
Cône d'ombre postérieur	1 (4%)	0 (0%)	1 (3%)	0 (0%)	0 (0%)	0 (0%)	0 (0%)	0 (0%)	0 (0%)	0 (0%)	0 (0%)	0 (0%)	0 (0%)	1 (2%)		
Normal	1 (4%)	0 (0%)	1 (3%)	0 (0%)	0 (0%)	0 (0%)	0 (0%)	0 (0%)	0 (0%)	0 (0%)	0 (0%)	0 (0%)	0 (0%)	1 (2%)		
Combiné	1 (4%)	0 (0%)	1 (3%)	0 (0%)	0 (0%)	0 (0%)	0 (0%)	0 (0%)	0 (0%)	0 (0%)	0 (0%)	0 (0%)	0 (0%)	1 (2%)		
Renforcement postérieur	1 (4%)	0 (0%)	1 (3%)	0 (0%)	0 (0%)	0 (0%)	0 (0%)	0 (0%)	0 (0%)	0 (0%)	0 (0%)	0 (0%)	0 (0%)	1 (2%)		

Du fait des faibles effectifs et donc d'un manque de puissance statistique nous n'avons pas pu comparer les différentes présentations. Cependant, nous avons été surpris par la VPP élevée (6.4%) de la catégorie BI-RADS3 dans notre série. La revue des 47 dossiers a montré que, après la cytoponction, la classification était modifiée dans le compte-rendu radiologique pour 10 cas (21%): la classification erronée initiale pourrait être due à un erreur de transmission lors de la cytologie ou à une évaluation initiale insuffisante, corrigée après relecture des images, du résultat de la cytoponction et/ou la confrontation avec d'autres examens d'imagerie non disponibles (IRM par exemple). Après relecture des images, seules 9 lésions (19%) présentaient les critères pour être classées BI-RADS 3 (VPP=1.2%). Le critère qui reclassait le plus souvent les lésions était les contours qui présentaient des zones focales plus péjoratives (non-circonsrites), par rapport au reste qui étaient bien circonscrit.

Le reclassement rétrospectif dans des catégories supérieures des cancers initialement classés comme BI-RADS 3 est retrouvé fréquemment dans la littérature^{146,147}. L'analyse des critères BI-RADS nous a permis de constater que ce fait était probablement dû à une analyse globale de la lésion au lieu de rechercher les critères les plus péjoratifs, notamment pour les contours¹⁴⁷. L'analyse d'une lésion mammaire en imagerie, et en particulier une lésion BI-RADS 3, doit donc être minutieuse et précise pour éviter des erreurs de classement.

3.1.2 Les lésions “sur-estimées”

L'analyse des lésions sur-estimées portait sur l'évaluation à 6 mois.

Le tableau 15 présente les caractéristiques cliniques des lésions sur-estimées :

Tableau 15 Caractéristiques cliniques des lésions sur-estimées

Caractéristiques	BI-RADS 4C	BI-RADS 5	Total
	88 (80%)	22 (20%)	110 (100%)
Sexe			
Femme	87 (4.9%)	22 (1.2%)	109 (6.1%)
Homme	1 (0%)	0 (0%)	1 (1.8%)
Age (années)			
moyenne \pm écart-type	59.8 \pm 11.5	57.6 \pm 13	59.3 \pm 11.8
minimum-maximum	30-86	40-89	30-89
Antécédent de cancer			
Non	45 (51.1%)	14 (63.6%)	59 (53.6%)
Bilatéral	43 (48.9%)	8 (36.4%)	51 (46.4%)
Localisation			
Quadrant supéro-externe	29 (33%)	9 (40.9%)	38 (34.5%)
Quadrant supéro-interne	20 (22.7%)	3 (13.6%)	23 (20.9%)
Quadrant inféro-interne	3 (3.4%)	3 (13.6%)	6 (5.5%)
Quadrant inféro-externe	11 (12.5%)	0 (0%)	11 (10%)
Union des quadrants supérieurs	5 (5.7%)	3 (13.6%)	8 (7.3%)
Union des quadrants externes	6 (6.8%)	1 (4.5%)	7 (6.4%)
Union des quadrants inférieurs	3 (3.4%)	1 (4.5%)	4 (3.6%)
Unions des quadrants internes	8 (9.1%)	1 (4.5%)	9 (8.2%)
Autre	3 (3.4%)	1 (4.5%)	4 (3.6%)
Taille (mm)			
moyenne \pm écart-type	8.8 \pm 4.9	11.7 \pm 7.5	9.4 \pm 5.6
Confirmation du diagnostic			
Pièce d'exérèse	44 (50%)	12 (54.5%)	56 (50.9%)
Avec Microbiopsie	17 (38.6%)	8 (80%)	25 (46.3%)
Suivi (années)	44 (50%)	10 (45.5%)	54 (49.1%)
Moyenne \pm écart-type	3.7 \pm 2.8	3.8 \pm 1.9	3.7 \pm 2.6
Avec Microbiopsie	24 (54.5%)	8 (80%)	32 (59.2%)
Cytologie kystique	11 (12.5%)	1 (4.5%)	12 (10.9%)

a) Caractéristiques histologiques

La distribution des lésions bénignes retrouvées parmi les 110 lésions sur-estimées était la suivante (tableau 16) :

Tableau 16 Distribution des diagnostics des lésions sur-estimées

Diagnostic	Nombre (%)
Proliférations épithéliales et fibreuses	44 (40%)
Adénose	8 (7%)
Cicatrice radiaire	7 (6%)
Tissu fibro-cicatriciel	11 (10%)
Mastose fibro-kystique	14 (13%)
Proliférations complexes	4 (4%)
Lésions kystiques et papillaires	21 (19%)
Kyste	8 (7%)
"Vieux" kyste	4 (4%)
Papillome	9 (8%)
Lésions inflammatoires	11 (10%)
Cytostéatonecrose	5 (5%)
Abscess	4 (4%)
Tissu inflammatoire non spécifique	2 (2%)
Tumeurs bénignes	11 (10%)
Fibroadénome	10 (9%)
Tumeur phyllode	0 (0%)
Tumeur à cellules granuleuses	1 (1%)
Ganglion intra-mammaire	2 (2%)
Proliférations intra-épithéliales	8 (7%)
Hyperplasie simple floride	1 (1%)
Hyperplasie canalaire atypique	5 (4%)
Néoplasie lobulaire in situ	2 (2%)
Altérations morphologiques non spécifiques	13 (12%)

La majorité correspondaient à des proliférations épithéliales et fibreuses (44, 40%), suivies par les lésions kystiques et papillaires (21, 19%). Les tumeurs bénignes, lésions inflammatoires et les altérations morphologiques non spécifiques étaient présentes dans des proportions semblables autour de 10%.

Enfin les hyperplasies atypiques étaient rares (6%) : celles-ci se présentent souvent sous la forme de microcalcifications ou en association à d'autres lésions¹⁵⁵. Ces caractéristiques permettent d'expliquer une prévalence plus

faible dans notre étude basée sur l'échographie mammaire, que sur celle rapportée habituellement (entre 10-20%)^{155,156}.

La plupart des diagnostics étaient peu spécifiques : tissu fibro-cicatriciel, mastose fibro-kystique, tissu inflammatoire non spécifique et altérations morphologiques non spécifiques représentaient 36% des lésions (11, 14, 2 et 13 respectivement). Ces diagnostics sont ceux qui peuvent poser le plus souvent problème dans les corrélations car ils peuvent correspondre à une erreur de ciblage, le prélèvement ayant pu porter sur une zone de tissu à côté de la lésion.

Certains diagnostics spécifiques comme les fibroadénomes, l'adénose, les kystes et les lésions papillaires étaient aussi fréquents (10, 8, 12 et 9 respectivement, 35% du total). Les autres diagnostics spécifiques (cicatrice radiaire, cytotéatonécrose, abcès, ganglion intra-mammaire, tumeur à cellules granuleuses et hyperplasie atypique) étaient retrouvés dans les 24% restants (7, 5, 4, 2, 1 et 7 respectivement).

22 (20%) lésions avaient été diagnostiquées par cytologie uniquement et les diagnostics portés étaient les suivants : 3 tissu fibro-cicatriciel, 6 kystes, 3 "vieux" kystes, 2 cytotéatonécroses, 2 ganglions intra-mammaires et 6 AMNS.

Nos résultats sont substantiellement différents de ceux de l'étude coréenne sus-citée (tableau 17) :

Tableau 17 Comparaison de la prévalence des lésions sur-estimées

Catégories histologiques étudiées	Kim et al		Notre étude
	n=71*	n=57**	n=110
Proliférations épithéliales et fibreuses	5.6%	17%	40%
Lésions kystiques et papillaires	25.3%	32%	19%
Lésions inflammatoires	21.1%	29%	10%
Tumeurs bénignes	19.7%	17%	10%
Altérations morphologiques non spécifiques	14%	8%	12%
Regroupements de microcalcifications	14%	ND	ND
Ganglion intra-mammaire	ND	ND	2%
Proliférations intra-épithéliales	ND	ND	7%

ND: non disponible

* Résultats donnés dans l'article

** Résultats ajustés aux différences de classification: exclusion de 5 (7%) tumeurs phyllodes, 10 (14%) RMC, 6 altérations morphologiques non spécifiques (8%) reclassées comme proliférations épithéliales et fibreuses.

Ces différences peuvent être expliquées, d'une part, par des différences de population étudiée et de classification : ils ont retrouvé 5 tumeurs phyllodes, contre aucune dans notre série de lésions BI-RADS 4C et 5 (et seulement 5 dans toute la cohorte : toutes de grade I et classées BI-RADS 3 pour 4 et une classée BI-RADS 4A), probablement car ils incluait des lésions palpables : ces tumeurs sont souvent supra-centimétriques et donc palpables¹⁵⁷. Les 5 tumeurs phyllodes de notre série mesuraient entre 0.75 et 2.2cm (moyenne : 1.66cm). Comme nous l'avons vu, nous n'avons pas étudié les microcalcifications car notre étude était basée sur l'échographie uniquement. Leur série étant basée sur l'échographie et la mammographie, ils avaient aussi étudié les microcalcifications BI-RADS 4C et 5 bénignes. Leurs cas de regroupements de microcalcifications ne pouvaient cependant pas être reclassés dans nos catégories. Enfin, ils avaient exclu les lésions avec hyperplasie atypique et classé comme AMNS 6 lésions (8%) présentant du tissu fibro-cicatriciel.

Cependant, même après ajustement, il persiste des différences significatives : nous avons trouvé des prévalences plus élevées de PEF et AMNS et des prévalences plus faibles pour les autres lésions. Ceci pourrait être dû à des différences de conception de l'étude car la leur était basée sur

des lésions excisées chirurgicalement. Nous reconnaissons que cette approche est plus fiable que de baser certains diagnostics sur les prélèvements percutanés uniquement. Cependant, il ne serait pas éthiquement acceptable de nos jours de demander l'exérèse de toute lésion BI-RADS4C et 5 simplement pour avoir un diagnostic histologique certain, notamment lorsque les prélèvements percutanés sont négatifs. Limiter les lésions étudiées à celles excisées chirurgicalement risque d'induire des biais de sélection et de limiter le nombre de lésions analysées, voire de modifier leur prévalence vraie. Il est intéressant de noter que les lésions qui avaient une plus forte prévalence dans leur étude (et plus faible prévalence dans la notre) étaient plus fréquemment excisées chirurgicalement que les autres (tableau 18).

Tableau 18 Taux d'exérèse chirurgicale par catégorie de lésion

Diagnostic	Total	% du total	Exérèse chirurgicale	% d'exérèse	% des lésions opérées (n=56)
Proliférations épithéliales et fibreuses	44	(40%)	22	(50%)	(39%)
Adénose	8	(7%)	5	(62.5%)	(9%)
Cicatrice radiaire	7	(6%)	6	(85.7%)	(11%)
Tissu fibro-cicatriciel	11	(10%)	2	(18.2%)	(4%)
Mastose fibro-kystique	14	(13%)	5	(35.7%)	(9%)
Proliférations complexes	4	(4%)	4	(100%)	(7%)
Lésions kystiques et papillaires	21	(19.1%)	10	(48%)	(18%)
Kyste	8	(7%)	1	(12.5%)	(2%)
"Vieux" kyste	4	(4%)	1	(25%)	(2%)
Papillome	9	(8%)	8	(88.9%)	(14%)
Lésions inflammatoires	13	(11.8%)	6	(46.2%)	(11%)
Cytostéatonécrose	5	(5%)	0	(0%)	(0%)
Abscess	4	(4%)	4	(100%)	(7%)
Tissu inflammatoire NS	2	(2%)	2	(100%)	(4%)
Tumeurs bénignes	11	(10%)	8	(72.7%)	(14%)
Fibroadénome	10	(9%)	7	(70%)	(13%)
Tumeur à cellules granuleuses	1	(1%)	1	(100%)	(2%)
Ganglion intra-mammaire	2	(1.8%)	0	(0%)	(0%)
Proliférations intra-épithéliales	8	(7.3%)	8	(100%)	(14%)
Altérations morphologiques NS	13	(11.8%)	2	(15.4%)	(4%)

NS : non-spécifique

b) Caractéristiques échographiques

La présentation échographique selon les catégories histologiques était la suivante (tableau 19):

Tableau 19 Caractéristiques échographiques des lésions sur-estimées

BIRADS 4C et 5	PEF	K&P	LI	TB	GG	PIE	AMNS	Total	p
Nombre	44 (40%)	21 (19.1%)	11 (10%)	11 (10%)	2 (1.8%)	8 (7.3%)	13 (11.8%)	110 (100%)	p=0.48
Taille (mm) ±SD	9.5 6.0	8.3 5.2	13.7 4.7	8.5 4.6	11.5 2.1	11.8 5.7	8.1 3.0	9.4 ±4.9	
Résultats cytoponction									
Bénin	36 (74%)	17 (81%)	11 (100%)	8 (73%)	2 (100%)	4 (50%)	12 (92%)	90 (82%)	
Suspect	3 (6%)	2 (10%)	0 (0%)	0 (0%)	0 (0%)	2 (0%)	0 (0%)	7 (6%)	p=0.27
Malin	3 (6%)	2 (10%)	0 (0%)	3 (27%)	0 (0%)	2 (25%)	0 (0%)	10 (9%)	
Non-significatif	2 (4%)	0 (0%)	0 (0%)	0 (0%)	0 (0%)	0 (0%)	1 (8%)	3 (3%)	
Forme*									
Ovale	8 (16%)	5 (24%)	5 (45%)	9 (82%)	2 (100%)	0 (0%)	4 (31%)	33 (30%)	p<0.0001
Ronde	6 (12%)	11 (52%)	1 (9%)	0 (0%)	0 (0%)	2 (0%)	3 (23%)	23 (21%)	
Irrégulière	30 (61%)	5 (24%)	5 (45%)	2 (18%)	0 (0%)	6 (75%)	6 (46%)	54 (49%)	
Orientation									
Parallèle	16 (33%)	6 (29%)	5 (45%)	7 (64%)	2 (100%)	1 (13%)	5 (38%)	42 (38%)	p=0.53
Perpendiculaire	9 (18%)	4 (19%)	2 (18%)	1 (9%)	0 (0%)	2 (25%)	4 (31%)	22 (20%)	
Autre	19 (39%)	11 (52%)	4 (36%)	3 (27%)	0 (0%)	5 (63%)	4 (31%)	46 (42%)	
Contours									
Circoscrits	2 (6%)	2 (10%)	0 (0%)	2 (19%)	1 (50%)	0 (0%)	1 (8%)	8 (7%)	
Microlobulés	4 (8%)	2 (10%)	2 (18%)	1 (9%)	0 (0%)	1 (13%)	1 (8%)	11 (10%)	p=0.34
Indistincts	16 (33%)	13 (62%)	5 (45%)	4 (36%)	1 (50%)	7 (88%)	7 (0%)	53 (48%)	
Angulés	16 (33%)	4 (19%)	3 (27%)	4 (36%)	0 (0%)	0 (0%)	2 (15%)	29 (26%)	
Spiculés	6 (12%)	0 (0%)	1 (9%)	0 (0%)	0 (0%)	0 (0%)	2 (15%)	9 (8%)	
Échogénicité interne									
Intensité									
Hyperéchogène	3 (6%)	0 (0%)	0 (0%)	0 (0%)	0 (0%)	1 (0%)	1 (8%)	5 (5%)	p=0.19
Isoéchogène	4 (8%)	1 (5%)	3 (27%)	4 (36%)	0 (0%)	3 (38%)	2 (15%)	17 (15%)	
Hypoéchogène	37 (76%)	20 (95%)	8 (73%)	7 (64%)	2 (100%)	4 (50%)	10 (77%)	88 (80%)	
Distribution*									
Homogène	22 (45%)	18 (86%)	2 (18%)	11 (100%)	1 (50%)	6 (75%)	10 (77%)	70 (64%)	p=0.0002
Hétérogène	22 (45%)	3 (14%)	9 (82%)	0 (0%)	1 (50%)	2 (0%)	3 (23%)	40 (36%)	
Transmission du faisceau US*									
Cône d'ombre postérieur	33 (75%)	8 (38%)	7 (64%)	3 (27%)	0 (0%)	5 (63%)	6 (46%)	62 (56%)	
Normal	11 (25%)	9 (43%)	3 (27%)	7 (64%)	1 (50%)	3 (38%)	6 (46%)	40 (36%)	p=0.01
Combiné	0 (0%)	1 (5%)	0 (0%)	1 (9%)	0 (0%)	0 (0%)	1 (8%)	3 (3%)	
Renforcement postérieur	0 (0%)	0 (0%)	1 (9%)	0 (0%)	1 (50%)	0 (0%)	0 (0%)	2 (2%)	

PEF: proliférations épithéliales et fibreuses, K&P: lésions kystiques et papillaires, LI: lésions inflammatoires, TB: tumeurs bénignes, PIE: proliférations intra-épithéliales, GG: ganglion intra-mammaire, AMNS: altérations morphologiques non spécifiques

Seules la forme, le caractère homogène ou hétérogène de la lésion et la transmission du faisceau ultrasonore étaient statistiquement différentes entre les différentes catégories.

Ainsi, nous pouvons décrire que : les proliférations épithéliales et fibreuses avaient une forme irrégulière (30;61%) avec cône d'ombre postérieur (33;75%), les lésions kystiques et papillaires étaient homogènes (18;86%), les lésions inflammatoires étaient hétérogènes (9;82%) les tumeurs bénignes avaient une forme ovale (9;82%) et étaient homogènes (11;100%) et les proliférations intra-épithéliales avaient une forme irrégulière (6;75%).

Ces résultats sont encore une fois différents de ceux de l'étude de Kim et coll. En effet, ils avaient trouvé comme seule caractéristique BI-RADS différente entre les catégories les contours de la lésion. Dans notre série, celle-ci était semblable sur l'ensemble des groupes, avec une prédominance de contours indistincts (48%) et anguleux (26%). Ce résultat pouvait être attendu, compte tenu que les contours sont un élément majeur pour la classification BI-RADS échographique. Ces deux caractéristiques des contours ont une VPP élevée et entraînent souvent un classement supérieur de la lésion¹⁵⁸. À l'opposé, les contours spiculés étaient peu fréquents (8%), alors qu'ils sont très fortement associés au cancer, dans 37-50% des cas^{20,159}. Ceci suggère qu'une lésion avec des contours spiculés est fortement suspecte de cancer. Il faut donc évaluer rigoureusement le risque d'erreur d'échantillonnage ou de diagnostic en cas de prélèvement bénin car les lésions bénignes sont rarement spiculées en échographie.

3.2 Corrélation histo-cytologique

3.2.1 Les faux positifs

Dans l'analyse à 12 mois, la cytoponction avait diagnostiqué 14 faux-positifs (résultat malin alors que la lésion était bénigne): 3 cas d'hyperplasie atypique (2 canalaire, 1 lobulaire), 1 cas d'hyperplasie simple floride, 4 cas de lésions épithéliales et fibreuses prolifératives (incluant des cicatrices radiaires et l'adénose), 3 cas de lésions papillaires, 1 cas de cytotéatonécrose et 2 cas de fibroadénomes. Si nous comparons cette distribution à celle des diagnostics faux-suspects (tableau 20), nous

observons que la cytologie présente des difficultés à diagnostiquer le même type de lésions bénignes :

Tableau 20 Diagnostics histologiques faux-positifs et faux-suspects de la cytologie

Lésion	Faux-positif	Faux-suspect
Proliférations épithéliales et fibreuses	5 (36%)	8 (22%)
Adénose	2 (14%)	4 (11%)
Cicatrice radiaire	1 (7%)	2 (5%)
Mastose fibro-kystique	1 (7%)	2 (5%)
Proliférations complexes	1 (7%)	0 (0%)
Lésions kystiques et papillaires	2 (14%)	6 (16%)
Kyste	0 (0%)	1 (3%)
Papillome	2 (14%)	5 (14%)
Lésions inflammatoires	2 (14%)	2 (5%)
Cytostéatonecrose	1 (7%)	1 (3%)
Tissu inflammatoire non spécifique	1 (7%)	1 (3%)
Tumeurs bénignes	2 (14%)	14 (38%)
Fibroadénome	2 (14%)	9 (24%)
Tumeur phyllode	0 (0%)	2 (5%)
Myo-épithéliome	0 (0%)	1 (3%)
Tumeur à cellules granuleuses	0 (0%)	1 (3%)
Hamartome	0 (0%)	1 (3%)
Ganglion intra-mammaire	0 (0%)	1 (3%)
Proliférations intra-épithéliales	3 (21%)	6 (16%)
Hyperplasie simple floride	0 (0%)	2 (5%)
Hyperplasie canalaire atypique	2 (14%)	2 (5%)
Néoplasie lobulaire in situ	1 (7%)	2 (5%)

Globalement les lésions qui posaient le plus de problèmes pour le diagnostic cytologique étaient les proliférations épithéliales et fibreuses, les lésions papillaires, les fibroadénomes et les proliférations intra-épithéliales (représentant 86% et 76% des faux-positifs et faux-suspects respectivement). Dans le détail, certaines de ces lésions peuvent également poser des problèmes de diagnostic sur des prélèvements histologiques (hyperplasie atypique, cicatrice radiaire, papillome, tumeur phyllode). Parmi les autres catégories, seules l'adénose et les fibroadénomes qui étaient aussi fréquemment retrouvés, représentent des diagnostics bénins qui auraient été faits aisément en histologie.

Nos résultats sont en accord avec la littérature publiée au sujet des faux-positifs de la cytologie^{160,161}. Le fait que ces lésions soient plus fréquentes avec l'âge et en

particulier après la ménopause¹⁶², peut aussi expliquer que la cytoponction soit moins performante après 50 ans.

3.2.2 Les faux négatifs

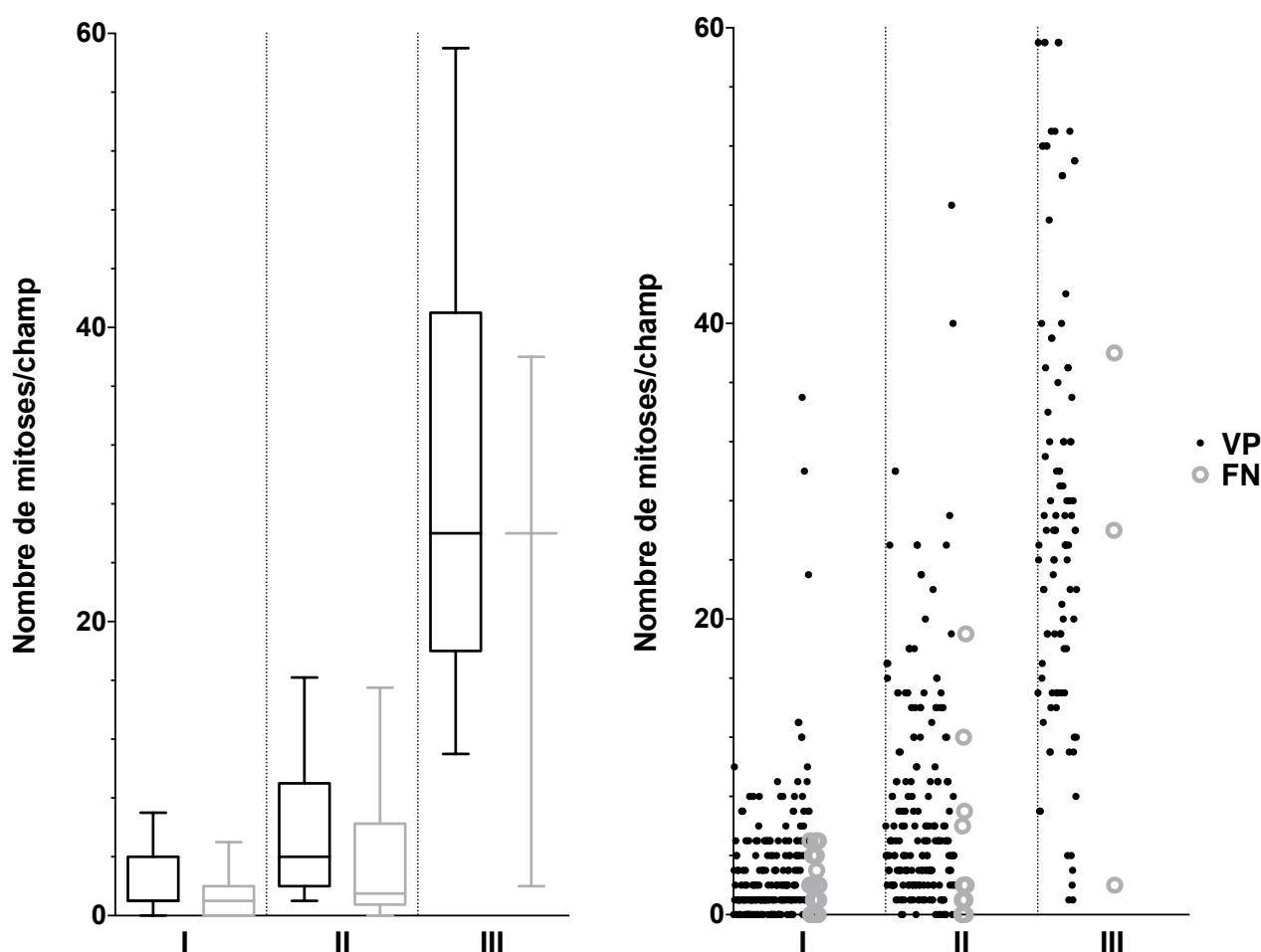
Nous avons vu les résultats de l'analyse multivariée des faux-négatifs dans le chapitre II.B.3.

De cette analyse ressortent les points suivants, en termes de corrélation histocytologique:

- Les carcinomes lobulaires invasifs et les carcinomes in situ sont plus souvent « manqués » : cette donnée est déjà connue dans la littérature^{90,163}.

- Les cancers les plus difficilement diagnostiqués sont ceux avec un très faible nombre de mitoses. Ce résultat est indépendant du grade du cancer (reflet plus global de la dédifférenciation et l'agressivité de la tumeur), qui est le facteur habituellement rapporté comme influençant le résultat de la cytologie. De plus, la différence se situe bien en deçà de la limite du nombre de mitoses définie pour calculer les grade (moyenne et médiane du nombre de mitoses des faux négatifs à 3.55 et 1 respectivement, contre 11 de limite inférieure pour le grade). Cependant, à notre connaissance une telle analyse sur ce paramètre n'a jamais été faite. Les figures 9a et 9b montrent ce découplage entre le nombre de mitoses des faux-négatifs, qui reste globalement faible pour les 3 grades, par rapport au nombre de mitoses des vrais positifs qui augmente nettement avec le grade :

Figure 20 Distribution du nombre de mitoses entre les faux-négatifs et vrais-positifs à la cytoponction mammaire échoguidée



Comme nous l'avons déjà mentionné, les mitoses sont mal identifiées sur les prélèvements cytologiques mammaires. Ceci contraste avec le fait que le nombre de mitoses de la tumeur soit un facteur indépendant, et des plus fortement associés, avec la sensibilité de la cytoponction. Ceci équivaut au fait que la cytoponction puisse analyser le nombre de mitoses sans les voir directement sur les lames : nous pensons que la préparation des étalements (la fixation à l'air ou les colorants utilisés) peut dénaturer l'ADN et détruire les figures mitotiques : il ne resterait alors que des cellules plus grandes avec un noyau plus désorganisé. Celles-ci restent fortement suspectes de malignité, ce qui explique la diminution des faux-négatifs, mais les cellules en mitose ne seraient plus reconnaissables. Il est intéressant de noter que la coloration de Papanicolau, qui nécessite une fixation à l'alcool et non pas à l'air et des colorants différents, permet de mieux analyser les structures nucléaires des étalements cytologiques, ce qui est en faveur de cette hypothèse. Cependant, dans notre expérience, les figures mitotiques sont facilement identifiables sur les cancers

d'origine autre que mammaire ce qui va à l'encontre. Une autre hypothèse serait que la cytoponction aurait plus de mal à prélever les cellules en mitose. Des études supplémentaires sont nécessaires pour confirmer nos résultats et expliquer le lien entre les faux-négatifs et le faible taux de prolifération.

-L'âge après 50 ans était probablement associé à un plus fort taux de faux-négatifs en partie à cause de la prévalence plus forte de cancers dédifférenciés chez les patientes jeunes par rapport aux patientes plus âgées^{162,164}.

- Enfin, un troisième facteur affectait la performance de la cytologie, tant sur les faux-négatifs que sur les indicateurs de sensibilité, spécificité, VPP et VPN : la classification BI-RADS. Ceci laisse penser qu'il peut être intéressant d'étudier ensemble les présentations cytologiques et radiologiques et voir dans quelle mesure les unes peuvent influencer les autres.

3.3 Corrélation cyto-radiologique

3.3.1 Lésions "sous-estimés" et faux négatifs

Nous avons vu que les lésions sous-estimées correspondaient souvent à des tumeurs de haut grade et peu différenciées et que la cytoponction mammaire présente une bonne sensibilité parmi ces lésions.

Parmi les autres cancers susceptibles d'être sous-estimés, la cytologie présente également de bonnes performances :

- Dans notre série les carcinomes BI-RADS 3 mucineux et médullaires étaient correctement diagnostiqués à la cytoponction mammaire échoguidée. D'autres études, sur des échantillons plus larges de ce type de tumeurs, le confirment⁹⁰.

- Comme nous l'avons vu, la cytoponction mammaire échoguidée est une technique répandue pour le diagnostic des adénopathies métastatiques axillaires¹⁶⁵ et nous pensons que ces résultats peuvent aussi s'appliquer aux adénopathies intra-mammaires.

- Seuls les sarcomes phyllodes, posent des problèmes diagnostics en cytologie : notre expérience a montré que les faux négatifs cytologiques étaient 18%¹⁶⁶.

Cependant ils sont souvent palpables, ce qui nous fait sortir du domaine de notre étude. De plus, la microbiopsie présente des limites semblables dans le diagnostic

de ces tumeurs¹⁶⁷, à cause de l'hétérogénéité en grade selon les zones qui peut provoquer des faux-négatifs.

- Enfin, pour les lymphomes, la cytologie peut poser des problèmes de typage¹⁶⁸ qui est essentiel dans la prise en charge des hémopathies. Cependant, le diagnostic peut être évoqué en cytologie¹⁶⁹ puis les prélèvements histologiques nécessaires réalisés s'il n'est pas possible sur les étalements disponibles. De plus le lymphome primitif du sein est rare et représente seulement 0.5-1% des cancers primitifs du sein¹⁶⁸ : nous n'en avons pas trouvé dans notre série de 3865 lésions.

L'utilisation de la cytoponction mammaire échoguidée semble donc être un outil spécialement adapté pour détecter les cancers BI-RADS 3 à l'échographie. De plus la spécificité était très élevée (0.978) et le taux de faux-positifs très bas (0.2%) dans cette catégorie, ce qui permet de limiter le sur-diagnostic.

3.3.2 Lésions "sur-estimées" et faux positifs

Les lésions sur-estimées correspondaient à un spectre large de lésions mammaires bénignes. Parmi celles-ci les plus fréquentes étaient les proliférations épithéliales et fibreuses suivies des lésions kystiques et papillaires.

La cytologie présentait les taux de faux-positifs et faux-suspects les plus élevés dans les tumeurs bénignes et dans ces deux catégories également.

Le rôle de la cytologie dans ces lésions est donc plus discutable car elle a plus de difficultés à poser un diagnostic bénin dans les lésions les plus fréquentes.

Cependant, la plupart des faux-positifs et faux-suspects concernaient des lésions qui peuvent aussi poser des problèmes de diagnostic ou de prise en charge sur les prélèvements histologiques percutanés (hyperplasie atypique, papillome, cicatrice radiaire, tumeur phyllode), notamment à cause du risque de sous-estimation. De plus, dans les catégories BI-RADS 4C et 5, ce type de lésion était plus fréquemment opérée : le sur-traitement attribuable à la cytoponction pourrait donc être faible car ces lésions sont souvent excisées.

D'un autre côté, un prélèvement cytologique et/ou histologique négatif avait permis d'éviter une chirurgie à la moitié des patientes environ (49.1%) avec une lésion BI-RADS 4C ou 5 bénigne, ce qui est non négligeable.

La prise en charge est donc plus complexe : nous pensons que la cytoponction mammaire échoguidée doit être utilisée pour les lésions sur-estimées en complément de la microbiopsie. Le prélèvement combiné serait encore plus indiqué dans les lésions BI-RADS 4C ou 5 présentant soit une forme irrégulière et/ou avec atténuation postérieure soit une forme ovalaire et une échogénicité homogène (ces présentations étant plus typiques en imagerie soit des proliférations épithéliales et fibreuses ou intra-épithéliales soit des tumeurs bénignes respectivement), qui correspondent aussi aux lésions plus difficilement diagnostiquées en cytologie. Notre avis est que ce prélèvement combiné est justifié par la forte VPP des catégories BI-RADS 4C et 5, et son rôle est alors triple :

- réconforter un diagnostic bénin si tous les prélèvements sont concordants
- rattraper des faux négatifs de la microbiopsie : la cytoponction peut être un complément qui permet en particulier de compenser le risque de sous-échantillonnage car le prélèvement est multidirectionnel, en un seul passage. Pour compenser un risque de sous-échantillonnage en microbiopsie, il faut multiplier les prélèvements avec plusieurs passages de l'aiguille à microbiopsie (long et fastidieux pour l'opérateur et la patiente). A l'inverse, la microbiopsie peut permettre de redresser des faux-négatifs de la cytologie.
- corriger les faux-positifs et faux-suspects de la cytologie si l'histologie permet d'expliquer la présentation cytologique : ceux-ci représentaient 56% (14/25) des faux-positifs de la méthode combinée. Malheureusement, la biopsie chirurgicale qui a suivi, dans tous ces cas sauf un, pourrait être attribuée à la cytologie. Même si nous n'avons pas pu l'étudier, nous pensons qu'une confrontation entre les résultats cytologiques et de microbiopsie peut permettre de résoudre le diagnostic d'une partie de ces lésions bénignes sans avoir recours à la chirurgie.

Enfin, la confrontation avec la présentation radiologique que nous avons étudiée peut être spécialement intéressante pour aider à la prise de décision dans ces cas de discordance cyto-histologique. Des études complémentaires seraient cependant nécessaires afin de définir les stratégies optimales devant chaque situation.

Une mention à part est nécessaire pour les kystes qui représentaient 11% des lésions BI-RADS4C et 5 : la forte VPN du diagnostic cytologique de kyste (et de l'affaissement complet de la lésion lors de l'aspiration) est un argument de plus pour l'utiliser dans cette catégorie.

Conclusion : Place de la cytoponction mammaire échoguidée dans le diagnostic des lésions mammaires non-palpables

Au terme de ce travail, nous avons donc vu que la cytoponction mammaire échoguidée est un outil performant dans le diagnostic des lésions mammaires non-palpables, grâce à la simplicité du prélèvement, à la rapidité du diagnostic et à ses performances en termes de sensibilité (0.926) et spécificité (0.968).

Dans notre série, la cytoponction mammaire échoguidée était particulièrement performante chez les patientes jeunes et les lésions de BI-RADS faible (3 et 4A). Dans la première population, la cytoponction présente l'avantage de fournir un diagnostic rapide dans un contexte souvent anxiogène (dépistage individuel pour risque élevé de cancer ou symptômes cliniques associés). Dans la deuxième, avec une faible VPP et qui représentent une part importante des lésions détectées à l'imagerie, la cytoponction permet de réduire les coûts liés à la prise en charge (examens de surveillance supplémentaires ou microbiopsie) sans augmenter de façon importante les faux-positifs (et donc le risque d'explorations supplémentaires voire de sur-traitement). Dans les deux situations, les faux-négatifs sont limités car la cytoponction est spécialement adaptée aux cancers les plus prévalents, ce qui se traduit par une forte VPN.

Dans les autres cas, notamment les lésions de classification BI-RADS plus élevée et chez des patientes après 50 ans (souvent détectées par le dépistage organisé), la performance de la cytoponction mammaire échoguidée est limitée par la prévalence plus élevée de lésions bénignes (hyperplasie atypique, papillomes, proliférations

épithéliales et fibreuses, tumeurs fibroépithéliales bénignes) et de cancers de faible grade (potentiellement avec un index mitotique très bas), les deux étant de diagnostic plus difficile en cytologie. C'est pourquoi nous pensons que la cytologie doit être utilisée en combinaison avec la microbiopsie, au moins dans les cas où la présentation en imagerie évoque une lésion de diagnostic cytologique difficile (proliférations épithéliales et fibreuses ou intra-épithéliales, tumeurs bénignes). Pour les lésions bénignes, une corrélation avec les données histologiques et radiologiques peut permettre de redresser le diagnostic. Pour les cancers, l'utilisation des deux techniques combinées permet de réduire le nombre de faux-négatifs, probablement du fait de la complémentarité de ces deux techniques. De plus, il serait intéressant d'étudier si les faux-négatifs de la cytologie seraient finalement des cancers de bon pronostic (du fait d'une très faible prolifération) pour lesquels un diagnostic différé et redressé plus tard, lors d'examens de surveillance ultérieurs, ne serait pas péjoratif. Dans un contexte où le sur-traitement de certains cancers de bon pronostic détectés systématiquement par le dépistage est contesté, la cytologie pourrait réduire leur taux de détection.

Enfin, notre étude montre l'intérêt essentiel de la corrélation radio-anatomo-pathologique dans le diagnostic des lésions mammaires. Cela implique de transmettre des informations supplémentaires à la classification BI-RADS seule afin de faciliter le diagnostic pathologique et éviter des erreurs de prise en charge. La cytoponction présente l'intérêt de permettre à l'anatomo-pathologiste de participer directement à la procédure et d'avoir l'ensemble des données en direct pour les intégrer au résultat final. En effet, nous pensons que la meilleure corrélation radio-cytologique se fait avec la procédure à 4 mains et qu'elle est à l'origine de la performance accrue de la cytoponction mammaire échoguidée dans notre étude, par rapport à d'autres. Le diagnostic des lésions mammaires non-palpables doit donc s'intégrer dans le cadre d'une prise en charge multidisciplinaire avec une collaboration étroite entre les équipes de radiologie et anatomo-pathologie.

Références

1. Guray M, Sahin AA. Benign Breast Diseases: Classification, Diagnosis, and Management. *The Oncologist* 2006;11(5):435–49.
2. Hartmann LC, Sellers TA, Frost MH, et al. Benign Breast Disease and the Risk of Breast Cancer. *N Engl J Med* 2005;353(3):229–37.
3. Edge SB, Byrd DR, Compton CC, Fritz AG, Greene FL, Trotti A. *AJCC cancer staging manual*. New York, NY: Springer; 2010.
4. Rakha EA. Pitfalls in outcome prediction of breast cancer. *J Clin Pathol* 2013;66(6):458–64.
5. Kolb TM, Lichy J, Newhouse JH. Comparison of the Performance of Screening Mammography, Physical Examination, and Breast US and Evaluation of Factors that Influence Them: An Analysis of 27,825 Patient Evaluations. *Radiology* 2002;225(1):165–75.
6. Zajdela A, Ghossein NA, Pilleron JP, Ennuyer A. The value of aspiration cytology in the diagnosis of breast cancer: experience at the Fondation Curie. *Cancer* 1975;35(2):499–506.
7. Theocharis S, Klijanienko J, Giaginis C, Alexandrou P, Patsouris E, Sastre-Garau X. FAK and Src expression in mobile tongue squamous cell carcinoma: associations with clinicopathological parameters and patients survival. *J Cancer Res Clin Oncol* 2012;138(8):1369–77.
8. Klijanienko J, Pierron G, Sastre-Garau X, Theocharis S. Value of combined cytology and molecular information in the diagnosis of soft tissue tumors. *Cancer Cytopathol* 2015;123(3):141–51.
9. Thomson TA, Klijanienko J, Couturier J, et al. Fine-needle aspiration of renal and extrarenal rhabdoid tumors: the experience of the Institut Curie regarding 20 tumors in 13 patients. *Cancer Cytopathol* 2011;119(1):49–57.
10. Klijanienko J, Caillaud J-M, Lagacé R, Vielh P. Cytohistologic correlations in 56 synovial sarcomas in 36 patients: the Institut Curie experience. *Diagn Cytopathol* 2002;27(2):96–102.
11. Klijanienko J, Vielh P. Cytologic characteristics and histomorphologic correlations of 21 salivary duct carcinomas. *Diagn Cytopathol* 1998;19(5):333–7.
12. Klijanienko J, Côté J-F, Thibault F, et al. Ultrasound-guided fine-needle aspiration cytology of nonpalpable breast lesions. *Cancer* 1998;84(1):36–41.
13. Burnside ES, Sickles EA, Bassett LW, et al. The ACR BI-RADS® Experience: Learning From History. *J Am Coll Radiol JACR* 2009;6(12):851–60.
14. Warren, S.L. Roentgenologic study of the breast. *Am J Roentgenol* 1930;(24):113–24.
15. Egan RL. Experience with mammography in a tumor institution. Evaluation of 1,000 studies. *Radiology* 1960;75:894–900.
16. Wild JJ, Neal D. Use of high-frequency ultrasonic waves for detecting changes of texture in living tissues. *Lancet* 1951;1(6656):655–7.
17. Howry DH, Stott DA, Bliss WR. The ultrasonic visualization of carcinoma of the breast and other soft-tissue structures. *Cancer* 1954;7(2):354–8.
18. Sickles EA, Filly RA, Callen PW. Breast cancer detection with sonography and mammography: comparison using state-of-the-art equipment. *AJR Am J Roentgenol* 1983;140(5):843–5.
19. Dempsey PJ. The History of Breast Ultrasound. *J Ultrasound Med* 2004;23(7):887–94.

20. Stavros AT, Thickman D, Rapp CL, Dennis MA, Parker SH, Sisney GA. Solid breast nodules: use of sonography to distinguish between benign and malignant lesions. *Radiology* 1995;196(1):123–34.
21. Scheel JR, Lee JM, Sprague BL, Lee CI, Lehman CD. Screening ultrasound as an adjunct to mammography in women with mammographically dense breasts. *Am J Obstet Gynecol* 2015;212(1):9–17.
22. Merry GM, Mendelson EB. Update on screening breast ultrasonography. *Radiol Clin North Am* 2014;52(3):527–37.
23. Dao TH, Rahmouni A, Campana F, Laurent M, Asselain B, Fourquet A. Tumor recurrence versus fibrosis in the irradiated breast: differentiation with dynamic gadolinium-enhanced MR imaging. *Radiology* 1993;187(3):751–5.
24. Pilewskie M, Morrow M. Applications for breast magnetic resonance imaging. *Surg Oncol Clin N Am* 2014;23(3):431–49.
25. Knuttel FM, Menezes GLG, van den Bosch MAAJ, Gilhuijs KGA, Peters NHGM. Current clinical indications for magnetic resonance imaging of the breast. *J Surg Oncol* 2014;110(1):26–31.
26. Armstrong AC, Evans GD. Management of women at high risk of breast cancer. *BMJ* 2014;348:g2756.
27. Hartmann LC, Degnim AC, Dupont WD. Atypical hyperplasia of the breast. *N Engl J Med* 2015;372(13):1271–2.
28. Port ER, Park A, Borgen PI, Morris E, Montgomery LL. Results of MRI screening for breast cancer in high-risk patients with LCIS and atypical hyperplasia. *Ann Surg Oncol* 2007;14(3):1051–7.
29. Kriege M, Brekelmans CTM, Boetes C, et al. Efficacy of MRI and Mammography for Breast-Cancer Screening in Women with a Familial or Genetic Predisposition. *N Engl J Med* 2004;351(5):427–37.
30. Wilson JMG, Jungner G, Organization WH. Principles and practice of screening for disease 1968.
31. White E, Lee CY, Kristal AR. Evaluation of the increase in breast cancer incidence in relation to mammography use. *J Natl Cancer Inst* 1990;82(19):1546–52.
32. Feuer EJ, Wun LM. How much of the recent rise in breast cancer incidence can be explained by increases in mammography utilization? A dynamic population model approach. *Am J Epidemiol* 1992;136(12):1423–36.
33. Johnson A, Shekhdar J. Breast cancer incidence: what do the figures mean? *J Eval Clin Pract* 2005;11(1):27–31.
34. Jonsson H, Johansson R, Lenner P. Increased incidence of invasive breast cancer after the introduction of service screening with mammography in Sweden. *Int J Cancer J Int Cancer* 2005;117(5):842–7.
35. Cady B, Stone MD, Schuler JG, Thakur R, Wanner MA, Lavin PT. The new era in breast cancer. Invasion, size, and nodal involvement dramatically decreasing as a result of mammographic screening. *Arch Surg Chic Ill 1960* 1996;131(3):301–8.
36. Lehman CD, Lee CI, Loving VA, Portillo MS, Peacock S, DeMartini WB. Accuracy and Value of Breast Ultrasound for Primary Imaging Evaluation of Symptomatic Women 30-39 Years of Age. *Am J Roentgenol* 2012;199(5):1169–77.
37. Singh D, Malila N, Pokhrel A, Anttila A. Association of symptoms and breast cancer in population-based mammography screening in Finland. *Int J Cancer J Int Cancer* 2015;136(6):E630–7.

38. Buchberger W, DeKoekkoek-Doll P, Springer P, Obrist P, Dünser M. Incidental findings on sonography of the breast: clinical significance and diagnostic workup. *AJR Am J Roentgenol* 1999;173(4):921–7.
39. Ojeda-Fournier H, Olson LK, Rochelle M, Hodgens BD, Tong E, Yashar CM. Accelerated Partial Breast Irradiation and Posttreatment Imaging Evaluation. *RadioGraphics* 2011;31(6):1701–16.
40. Drukteinis JS, Gombos EC, Raza S, Chikarmane SA, Swami A, Birdwell RL. MR imaging assessment of the breast after breast conservation therapy: distinguishing benign from malignant lesions. *Radiogr Rev Publ Radiol Soc N Am Inc* 2012;32(1):219–34.
41. O'Flynn EAM, Wilson ARM, Michell MJ. Image-guided breast biopsy: state-of-the-art. *Clin Radiol* 2010;65(4):259–70.
42. Becker W. Stereotactic localization of breast lesions. *Radiology* 1979;133(1):238–40.
43. Helbich TH, Matzek W, Fuchsjäger MH. Stereotactic and ultrasound-guided breast biopsy. *Eur Radiol* 2003;14(3):383–93.
44. Harvey JA, Moran RE. US-guided core needle biopsy of the breast: technique and pitfalls. *Radiogr Rev Publ Radiol Soc N Am Inc* 1998;18(4):867–77.
45. Wallis M, Tardivon A, Tarvidon A, Helbich T, Schreer I, European Society of Breast Imaging. Guidelines from the European Society of Breast Imaging for diagnostic interventional breast procedures. *Eur Radiol* 2007;17(2):581–8.
46. Imschweiler T, Haueisen H, Kampmann G, et al. MRI-guided vacuum-assisted breast biopsy: comparison with stereotactically guided and ultrasound-guided techniques. *Eur Radiol* 2014;24(1):128–35.
47. Abe H, Schmidt RA, Shah RN, et al. MR-Directed (“Second-Look”) Ultrasound Examination for Breast Lesions Detected Initially on MRI: MR and Sonographic Findings. *Am J Roentgenol* 2010;194(2):370–7.
48. American College of Radiology. *ACR BI-RADS® Atlas, Breast Imaging Reporting and Data System*. 1st ed. Reston, VA: American College of Radiology; 1993.
49. American College of Radiology. *ACR BI-RADS® Atlas, Breast Imaging Reporting and Data System*. 4th ed. Reston, VA: American College of Radiology; 2003.
50. American College of Radiology. *ACR BI-RADS® Atlas, Breast Imaging Reporting and Data System*. 5th ed. Reston, VA: American College of Radiology; 2013.
51. Sickles EA. Periodic mammographic follow-up of probably benign lesions: results in 3,184 consecutive cases. *Radiology* 1991;179(2):463–8.
52. Graf O, Helbich TH, Hopf G, Graf C, Sickles EA. Probably Benign Breast Masses at US: Is Follow-up an Acceptable Alternative to Biopsy? *Radiology* 2007;244(1):87–93.
53. Cherel P, Becette V, Hagay C. Stellate images: anatomic and radiologic correlations. *Eur J Radiol* 2005;54(1):37–54.
54. Guinebretière JM, Menet E, Tardivon A, Cherel P, Vanel D. Normal and pathological breast, the histological basis. *Eur J Radiol* 2005;54(1):6–14.
55. Gunawardena D, Tresham J, Hardie M, Phillips M, Wylie E. Suspicious mammographic parenchymal abnormalities that are occult at ultrasonography. *J Med Imaging Radiat Oncol* 2014;58(6):668–73.
56. Darling MLR, Smith DN, Lester SC, et al. Atypical Ductal Hyperplasia and Ductal Carcinoma In Situ as Revealed by Large-Core Needle Breast Biopsy. *Am J Roentgenol* 2000;175(5):1341–6.

57. Hooley RJ, Scoutt LM, Philpotts LE. Breast Ultrasonography: State of the Art. *Radiology* 2013;268(3):642–59.
58. Gennisson J-L, Deffieux T, Fink M, Tanter M. Ultrasound elastography: principles and techniques. *Diagn Interv Imaging* 2013;94(5):487–95.
59. Ricci P, Maggini E, Mancuso E, Lodise P, Cantisani V, Catalano C. Clinical application of breast elastography: state of the art. *Eur J Radiol* 2014;83(3):429–37.
60. Kaplan SS. Automated whole breast ultrasound. *Radiol Clin North Am* 2014;52(3):539–46.
61. Lebert, H. *Traité d'Anatomie Pathologique Générale et Spéciale*. Paris: Baillière; 1857.
62. Vogel, J. *The Pathological Anatomy of the Human Body*. Philadelphia: Lea and Blanchard; 1847.
63. Kocjan, G. Introduction and Historical Perspective. *Fine Needle Aspiration Cytology*. Springer Berlin Heidelberg; 2006. p. 1–5.
64. Ward, G. R. *Bedside Hematology*. Philadelphia: W. B. Saunders Company; 1914. p. 219.
65. Guthrie, CG. Gland puncture as a diagnostic measure. *Bull Johns Hopkins Hosp* 1921;(32):266–9.
66. Martin HE, Ellis EB. Biopsy by needle puncture and aspiration. *Ann Surg* 1930;92(2):169–81.
67. Stewart FW. The Diagnosis of Tumors by Aspiration. *Am J Pathol* 1933;9(Suppl):801–12.3.
68. Beatty BG, Bryant R, Wang W, et al. HER-2/neu detection in fine-needle aspirates of breast cancer: fluorescence in situ hybridization and immunocytochemical analysis. *Am J Clin Pathol* 2004;122(2):246–55.
69. Gong Y, Yan K, Lin F, et al. Determination of oestrogen-receptor status and ERBB2 status of breast carcinoma: a gene-expression profiling study. *Lancet Oncol* 2007;8(3):203–11.
70. Symmans WF, Ayers M, Clark EA, et al. Total RNA yield and microarray gene expression profiles from fine-needle aspiration biopsy and core-needle biopsy samples of breast carcinoma. *Cancer* 2003;97(12):2960–71.
71. Lingegowda JB, MuddeGowda PH, Ramakantha CK, Chandrasekar HR. Cytohistological correlation of grading in breast carcinoma. *Diagn Cytopathol* 2011;39(4):251–7.
72. Howell LP, Gandour-Edwards R, O'Sullivan D. Application of the Scarff-Bloom-Richardson tumor grading system to fine-needle aspirates of the breast. *Am J Clin Pathol* 1994;101(3):262–5.
73. Zardawi IM. Fine needle aspiration cytology in a rural setting. *Acta Cytol* 1998;42(4):899–906.
74. Nagar S, Iacco A, Riggs T, Kestenberg W, Keidan R. An analysis of fine needle aspiration versus core needle biopsy in clinically palpable breast lesions: a report on the predictive values and a cost comparison. *Am J Surg* 2012;204(2):193–8.
75. Lieu D. Cytopathologist-performed ultrasound-guided fine-needle aspiration and core-needle biopsy: A prospective study of 500 consecutive cases. *Diagn Cytopathol* 2008;36(5):317–24.
76. Houssami N, Ciatto S, Turner RM, Cody HS, Macaskill P. Preoperative ultrasound-guided needle biopsy of axillary nodes in invasive breast cancer: meta-analysis of its accuracy and utility in staging the axilla. *Ann Surg* 2011;254(2):243–51.

77. Rao R, Lilley L, Andrews V, Radford L, Ulissey M. Axillary staging by percutaneous biopsy: sensitivity of fine-needle aspiration versus core needle biopsy. *Ann Surg Oncol* 2009;16(5):1170–5.
78. Pijnappel RM, Donk M van den, Holland R, et al. Diagnostic accuracy for different strategies of image-guided breast intervention in cases of nonpalpable breast lesions. *Br J Cancer* 2004;90(3):595–600.
79. Pisano ED, Fajardo LL, Caudry DJ, et al. Fine-Needle Aspiration Biopsy of Nonpalpable Breast Lesions in a Multicenter Clinical Trial: Results from the Radiologic Diagnostic Oncology Group V1. *Radiology* 2001;219(3):785–92.
80. Pogačnik A, Strojjan Fležar M, Renner M. Ultrasonographically and stereotactically guided fine-needle aspiration cytology of non-palpable breast lesions: cyto-histological correlation. *Cytopathology* 2008;19(5):303–10.
81. Lieske B, Ravichandran D, Wright D. Role of fine-needle aspiration cytology and core biopsy in the preoperative diagnosis of screen-detected breast carcinoma. *Br J Cancer* 2006;95(1):62–6.
82. Leifland K, Lagerstedt U, Svane G. Comparison of stereotactic fine needle aspiration cytology and core needle biopsy in 522 non-palpable breast lesions. *Acta Radiol Stockh Swed* 1987 2003;44(4):387–91.
83. Sauer T, Myrvold K, Lømo J, Anderssen KY, Skaane P. Fine-needle aspiration cytology in nonpalpable mammographic abnormalities in breast cancer screening: results from the breast cancer screening programme in Oslo 1996-2001. *Breast Edinb Scotl* 2003;12(5):314–9.
84. Côté JF, Klijanienko J, Meunier M, et al. Stereotactic fine-needle aspiration cytology of nonpalpable breast lesions: Institut Curie's experience of 243 histologically correlated cases. *Cancer* 1998;84(2):77–83.
85. Wald DS, Weinreb JC, Newstead G, Flyer M, Bose S. MR-guided fine needle aspiration of breast lesions: initial experience. *J Comput Assist Tomogr* 1996;20(1):1–8.
86. Heywang-Köbrunner SH, Heinig A, Pickuth D, Alberich T, Spielmann RP. Interventional MRI of the breast: lesion localisation and biopsy. *Eur Radiol* 2000;10(1):36–45.
87. Nassar A. Core needle biopsy versus fine needle aspiration biopsy in breast-A historical perspective and opportunities in the modern era. *Diagn Cytopathol* 2011;39(5):380–8.
88. Aqel NM, Howard A, Collier DS. Fat necrosis of the breast: a cytological and clinical study. *Breast Edinb Scotl* 2001;10(4):342–5.
89. Morrow M, Schnitt SJ, Norton L. Current management of lesions associated with an increased risk of breast cancer. *Nat Rev Clin Oncol* 2015;12(4):227–38.
90. Lamb J, Anderson TJ. Influence of cancer histology on the success of fine needle aspiration of the breast. *J Clin Pathol* 1989;42(7):733–5.
91. Londero V, Zuiani C, Linda A, Battigelli L, Brondani G, Bazzocchi M. Borderline breast lesions: comparison of malignancy underestimation rates with 14-gauge core needle biopsy versus 11-gauge vacuum-assisted device. *Eur Radiol* 2011;21(6):1200–6.
92. Daltrey IR, Kissin MW. Randomized clinical trial of the effect of needle gauge and local anaesthetic on the pain of breast fine-needle aspiration cytology. *Br J Surg* 2000;87(6):777–9.
93. Fornage BD, Faroux MJ, Simatos A. Breast masses: US-guided fine-needle aspiration biopsy. *Radiology* 1987;162(2):409–14.
94. Ciatto S, Catarzi S, Morrone D, Del Turco MR. Fine-needle aspiration cytology of nonpalpable breast lesions: US versus stereotaxic guidance. *Radiology* 1993;188(1):195–8.

95. Gordon PB, Goldenberg SL, Chan NH. Solid breast lesions: diagnosis with US-guided fine-needle aspiration biopsy. *Radiology* 1993;189(2):573–80.
96. Rotten D, Levallant JM, Leridon H, Letessier A, Sandres M. Ultrasonographically guided fine needle aspiration cytology and core-needle biopsy in the diagnosis of breast tumors. *Eur J Obstet Gynecol Reprod Biol* 1993;49(3):175–86.
97. Boerner S, Fornage BD, Singletary E, Sneige N. Ultrasound-guided fine-needle aspiration (FNA) of nonpalpable breast lesions: a review of 1885 FNA cases using the National Cancer Institute-supported recommendations on the uniform approach to breast FNA. *Cancer* 1999;87(1):19–24.
98. Okamoto H, Ogawara T, Inoue S, Kobayashi K, Sekikawa T, Matsumoto Y. Clinical management of nonpalpable or small breast masses by fine-needle aspiration biopsy (FNAB) under ultrasound guidance. *J Surg Oncol* 1998;67(4):246–50.
99. Westenend PJ, Sever AR, Beekman-de Volder HJC, Liem SJ. A comparison of aspiration cytology and core needle biopsy in the evaluation of breast lesions. *Cancer* 2001;93(2):146–50.
100. Buchbinder SS, Gurell DS, Tarlow MM, Salvatore M, Suhrland MJ, Kader K. Role of US-Guided Fine-Needle Aspiration with On-Site Cytopathologic Evaluation in Management of Nonpalpable Breast Lesions. *Acad Radiol* 2001;8(4):322–7.
101. Barra A de A, Gobbi H, de L Rezende CA, et al. A comparison of aspiration cytology and core needle biopsy according to tumor size of suspicious breast lesions. *Diagn Cytopathol* 2008;36(1):26–31.
102. Manfrin E, Mariotto R, Remo A, et al. Is there still a role for fine-needle aspiration cytology in breast cancer screening? *Cancer Cytopathol* 2008;114(2):74–82.
103. Abdel-Hadi M, Abdel-Hamid GF, Abdel-Razek N, Fawzy RK. Should fine-needle aspiration cytology be the first choice diagnostic modality for assessment of all nonpalpable breast lesions? The experience of a breast cancer screening center in Alexandria, Egypt. *Diagn Cytopathol* 2010;38(12):880–9.
104. Kuo Y-L, Chang T-W. Can concurrent core biopsy and fine needle aspiration biopsy improve the false negative rate of sonographically detectable breast lesions? *BMC Cancer* 2010;10(1):371.
105. Liao J, Davey DD, Warren G, Davis J, Moore AR, Samayoa LM. Ultrasound-guided fine-needle aspiration biopsy remains a valid approach in the evaluation of nonpalpable breast lesions. *Diagn Cytopathol* 2004;30(5):325–31.
106. Brancato B, Crocetti E, Bianchi S, et al. Accuracy of needle biopsy of breast lesions visible on ultrasound: audit of fine needle versus core needle biopsy in 3233 consecutive samplings with ascertained outcomes. *Breast Edinb Scotl* 2012;21(4):449–54.
107. Yamaguchi R. Diagnostic accuracy of fine-needle aspiration cytology of the breast in Japan: Report from the Working Group on the Accuracy of Breast Fine-Needle Aspiration Cytology of the Japanese Society of Clinical Cytology. *Oncol Rep* 2012.
108. Ljung BM, Drejet A, Chiampi N, et al. Diagnostic accuracy of fine-needle aspiration biopsy is determined by physician training in sampling technique. *Cancer* 2001;93(4):263–8.
109. Singh N, Ryan D, Berney D, Calaminici M, Sheaff MT, Wells CA. Inadequate rates are lower when FNAC samples are taken by cytopathologists. *Cytopathol Off J Br Soc Clin Cytol* 2003;14(6):327–31.

110. Wells CA. Quality assurance in breast cancer screening cytology: a review of the literature and a report on the U.K. national cytology scheme. *Eur J Cancer Oxf Engl* 1990 1995;31A(2):273–80.
111. National Breast Cancer Centre. Breast fine needle aspiration cytology and core biopsy - a guide for practice. Camperdown, NSW: National Breast Cancer Centre; 2004.
112. Perry N, Broeders M, de Wolf C, Tornemberg S, Holland R, von Karsa L. European Guidelines for Quality Assurance in Breast Cancer Screening and Diagnosis. 4th ed. Luxembourg: Office for Official Publications of the European Communities; 2006.
113. Wells CA, Ellis IO, Zakhour HD, Wilson AR. Guidelines for cytology procedures and reporting on fine needle aspirates of the breast. *Cytopathology* 1994;5(5):316–34.
114. Lieu D. Value of cytopathologist-performed ultrasound-guided fine-needle aspiration as a screening test for ultrasound-guided core-needle biopsy in nonpalpable breast masses. *Diagn Cytopathol* 2009;37(4):262–9.
115. Nasuti JF, Gupta PK, Baloch ZW. Diagnostic value and cost-effectiveness of on-site evaluation of fine-needle aspiration specimens: Review of 5,688 cases. *Diagn Cytopathol* 2002;27(1):1–4.
116. Roberts JC, Rainsbury RM. “Tactile sensation”: a new clinical sign during fine needle aspiration of breast lumps. *Ann R Coll Surg Engl* 1994;76(2):136–8.
117. Zonderland HM, Pope TL, Nieborg AJ. The positive predictive value of the breast imaging reporting and data system (BI-RADS) as a method of quality assessment in breast imaging in a hospital population. *Eur Radiol* 2004;14(10):1743–50.
118. Obenauer S, Hermann KP, Grabbe E. Applications and literature review of the BI-RADS classification. *Eur Radiol* 2005;15(5):1027–36.
119. Lacquement MA, Mitchell D, Hollingsworth AB. Positive predictive value of the Breast Imaging Reporting and Data System. *J Am Coll Surg* 1999;189(1):34–40.
120. Crystal P, Koretz M, Shcharynsky S, Makarov V, Strano S. Accuracy of sonographically guided 14-gauge core-needle biopsy: Results of 715 consecutive breast biopsies with at least two-year follow-up of benign lesions. *J Clin Ultrasound* 2005;33(2):47–52.
121. Lee CH, Philpotts LE, Horvath LJ, Tocino I. Follow-up of Breast Lesions Diagnosed as Benign with Stereotactic Core-Needle Biopsy: Frequency of Mammographic Change and False-Negative Rate¹. *Radiology* 1999;212(1):189–94.
122. Schueller G, Jaromi S, Ponhold L, et al. US-guided 14-gauge Core-Needle Breast Biopsy: Results of a Validation Study in 1352 Cases. *Radiology* 2008;248(2):406–13.
123. Ciatto S, Houssami N, Ambrogetti D, et al. Accuracy and underestimation of malignancy of breast core needle biopsy: the Florence experience of over 4000 consecutive biopsies. *Breast Cancer Res Treat* 2007;101(3):291–7.
124. Parker SH, Burbank F, Jackman RJ, et al. Percutaneous large-core breast biopsy: a multi-institutional study. *Radiology* 1994;193(2):359–64.
125. Berner A, Davidson B, Sigstad E, Risberg B. Fine-needle aspiration cytology vs. core biopsy in the diagnosis of breast lesions. *Diagn Cytopathol* 2003;29(6):344–8.
126. Britton PD, Flower CD, Freeman AH, et al. Changing to core biopsy in an NHS breast screening unit. *Clin Radiol* 1997;52(10):764–7.

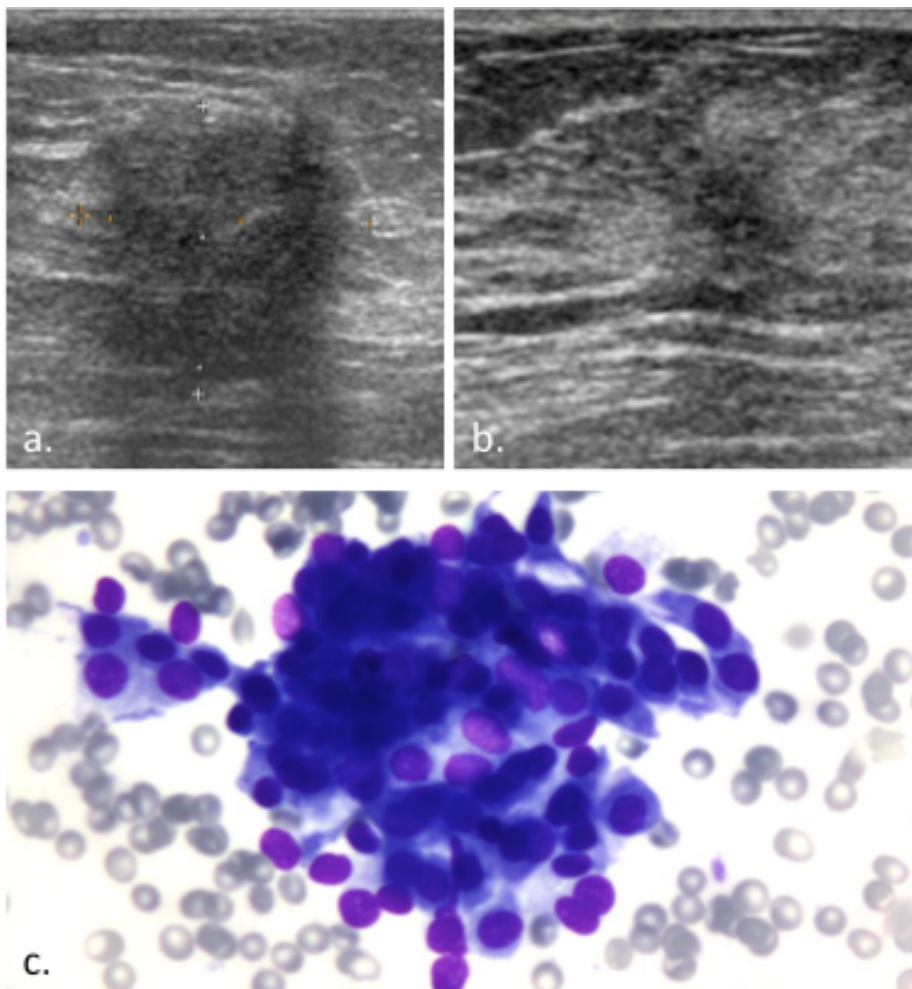
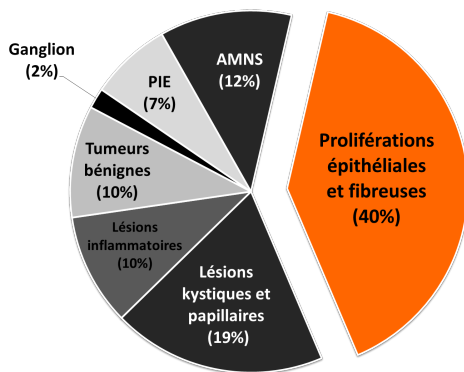
127. Clarke D, Sudhakaran N, Gateley CA. Replace fine needle aspiration cytology with automated core biopsy in the triple assessment of breast cancer. *Ann R Coll Surg Engl* 2001;83(2):110–2.
128. Garg S, Mohan H, Bal A, Attri AK, Kochhar S. A comparative analysis of core needle biopsy and fine-needle aspiration cytology in the evaluation of palpable and mammographically detected suspicious breast lesions. *Diagn Cytopathol* 2007;35(11):681–9.
129. Hatada T, Ishii H, Ichii S, Okada K, Fujiwara Y, Yamamura T. Diagnostic value of ultrasound-guided fine-needle aspiration biopsy, core-needle biopsy, and evaluation of combined use in the diagnosis of breast lesions. *J Am Coll Surg* 2000;190(3):299–303.
130. Sauer G, Deissler H, Strunz K, et al. Ultrasound-guided large-core needle biopsies of breast lesions: analysis of 962 cases to determine the number of samples for reliable tumour classification. *Br J Cancer* 2005;92(2):231–5.
131. Dennison G, Anand R, Makar SH, Pain JA. A prospective study of the use of fine-needle aspiration cytology and core biopsy in the diagnosis of breast cancer. *Breast J* 2003;9(6):491–3.
132. Fishman JE, Milikowski C, Ramsinghani R, Velasquez MV, Aviram G. US-guided Core-Needle Biopsy of the Breast: How Many Specimens Are Necessary? *Radiology* 2003;226(3):779–82.
133. Schueller G, Schueller-Weidekamm C, Helbich TH. Accuracy of ultrasound-guided, large-core needle breast biopsy. *Eur Radiol* 2008;18(9):1761–73.
134. Bernaerts A, De Schepper A, Van Dam P, Pouillon M. Clip migration after vacuum-assisted stereotactic breast biopsy: a pitfall in preoperative wire localization. *JBR-BTR Organe Société R Belge Radiol SRBR Orgaan Van K Belg Ver Voor Radiol KBVR* 2007;90(3):172–5.
135. Simon JR, Kalbhen CL, Cooper RA, Flisak ME. Accuracy and Complication Rates of US-guided Vacuum-assisted Core Breast Biopsy: Initial Results. *Radiology* 2000;215(3):694–7.
136. Fusco R, Petrillo A, Catalano O, et al. Procedures for location of non-palpable breast lesions: a systematic review for the radiologist. *Breast Cancer Tokyo Jpn* 2014;21(5):522–31.
137. Van Breest Smallenburg V, Nederend J, Voogd AC, et al. Trends in breast biopsies for abnormalities detected at screening mammography: a population-based study in the Netherlands. *Br J Cancer* 2013;109(1):242–8.
138. Gutwein LG, Ang DN, Liu H, et al. Utilization of minimally invasive breast biopsy for the evaluation of suspicious breast lesions. *Am J Surg* 2011;202(2):127–32.
139. Kim MJ, Kim D, Jung W, Koo JS. Histological Analysis of Benign Breast Imaging Reporting and Data System Categories 4c and 5 Breast Lesions in Imaging Study. *Yonsei Med J* 2012;53(6):1203.
140. Yücesoy C, Oktay NA, Oztürk E, et al. Pathologic assessment of non-palpable probably benign breast masses at sonography: can instant intervention be avoided and is follow-up adequate? *JBR-BTR Organe Société R Belge Radiol SRBR Orgaan Van K Belg Ver Voor Radiol KBVR* 2010;93(5):242–6.
141. Varas X, Leborgne F, Leborgne JH. Nonpalpable, probably benign lesions: role of follow-up mammography. *Radiology* 1992;184(2):409–14.
142. Park Y-M, Kim E-K, Lee J-H, et al. Palpable Breast Masses with Probably Benign Morphology at Sonography: Can Biopsy be Deferred? *Acta Radiol* 2008;49(10):1104–11.
143. Raza S, Chikarmane SA, Neilsen SS, Zorn LM, Birdwell RL. BI-RADS 3, 4, and 5 Lesions: Value of US in Management—Follow-up and Outcome1. *Radiology* 2008;248(3):773–81.

144. Baum JK, Hanna LG, Acharyya S, et al. Use of BI-RADS 3-Probably Benign Category in the American College of Radiology Imaging Network Digital Mammographic Imaging Screening Trial. *Radiology* 2011;260(1):61–7.
145. Gruber R, Jaromi S, Rudas M, et al. Histologic work-up of non-palpable breast lesions classified as probably benign at initial mammography and/or ultrasound (BI-RADS category 3). *Eur J Radiol* 2013;82(3):398–403.
146. Rosen EL, Baker JA, Soo MS. Malignant Lesions Initially Subjected to Short-term Mammographic Follow-up. *Radiology* 2002;223(1):221–8.
147. Moon HJ, Kim MJ, Kwak JY, et al. Malignant lesions initially categorized as probably benign breast lesions: retrospective review of ultrasonographic, clinical and pathologic characteristics. *Ultrasound Med Biol* 2010;36(4):551–9.
148. Wojcinski S, Soliman AA, Schmidt J, Makowski L, Degenhardt F, Hillemanns P. Sonographic features of triple-negative and non-triple-negative breast cancer. *J Ultrasound Med Off J Am Inst Ultrasound Med* 2012;31(10):1531–41.
149. Goel NB, Knight TE, Pandey S, Riddick-Young M, de Paredes ES, Trivedi A. Fibrous Lesions of the Breast: Imaging-Pathologic Correlation. *RadioGraphics* 2005;25(6):1547–59.
150. Lamb PM, Perry NM, Vinnicombe SJ, Wells CA. Correlation Between Ultrasound Characteristics, Mammographic Findings and Histological Grade in Patients with Invasive Ductal Carcinoma of the Breast. *Clin Radiol* 2000;55(1):40–4.
151. Sun S-S, Zhang B, Zhao H-M, Cao X-C. Association between mammographic features and clinicopathological characteristics in invasive ductal carcinoma of breast cancer. *Mol Clin Oncol* 2014;2(4):623–9.
152. Jiang L, Ma T, Moran MS, et al. Mammographic features are associated with clinicopathological characteristics in invasive breast cancer. *Anticancer Res* 2011;31(6):2327–34.
153. Dogan BE, Turnbull LW. Imaging of triple-negative breast cancer. *Ann Oncol Off J Eur Soc Med Oncol ESMO* 2012;23 Suppl 6:vi23–9.
154. Ko ES, Lee BH, Kim H-A, Noh W-C, Kim MS, Lee S-A. Triple-negative breast cancer: correlation between imaging and pathological findings. *Eur Radiol* 2010;20(5):1111–7.
155. Stomper PC, Cholewinski SP, Penetrante RB, Harlos JP, Tsangaris TN. Atypical hyperplasia: frequency and mammographic and pathologic relationships in excisional biopsies guided with mammography and clinical examination. *Radiology* 1993;189(3):667–71.
156. Simpson JF. Update on atypical epithelial hyperplasia and ductal carcinoma in situ. *Pathology (Phila)* 2009;41(1):36–9.
157. Spitaleri G, Toesca A, Botteri E, et al. Breast phyllodes tumor: a review of literature and a single center retrospective series analysis. *Crit Rev Oncol Hematol* 2013;88(2):427–36.
158. Baker JA, Kornguth PJ, Soo MS, Walsh R, Mengoni P. Sonography of solid breast lesions: observer variability of lesion description and assessment. *Am J Roentgenol* 1999;172(6):1621–5.
159. Buchberger W, DeKoekkoek-Doll P, Springer P, Obrist P, Dünser M. Incidental findings on sonography of the breast: clinical significance and diagnostic workup. *Am J Roentgenol* 1999;173(4):921–7.
160. Saarela AO, Kiviniemi HO, Rissanen TJ, Paloneva TK. Nonpalpable breast lesions: pathologic correlation of ultrasonographically guided fine-needle aspiration biopsy. *J Ultrasound Med* 1996;15(8):549–53.
161. Klijanienko J, Zajdela A, Lussier C, et al. Critical clinicopathologic analysis of 23 cases of fine-needle breast sampling initially recorded as false-positive. *Cancer Cytopathol* 2001;93(2):132–9.

162. Bartow SA, Pathak DR, Black WC, Key CR, Teaf SR. Prevalence of benign, atypical, and malignant breast lesions in populations at different risk for breast cancer. A forensic autopsy study. *Cancer* 1987;60(11):2751–60.
163. Sneige N. Fine-needle aspiration of the breast: A review of 1,995 cases with emphasis on diagnostic pitfalls. *Diagn Cytopathol* 1993;9(1):106–12.
164. Parise CA, Bauer KR, Brown MM, Caggiano V. Breast cancer subtypes as defined by the estrogen receptor (ER), progesterone receptor (PR), and the human epidermal growth factor receptor 2 (HER2) among women with invasive breast cancer in California, 1999-2004. *Breast J* 2009;15(6):593–602.
165. Ganott MA, Zuley ML, Abrams GS, et al. Ultrasound Guided Core Biopsy versus Fine Needle Aspiration for Evaluation of Axillary Lymphadenopathy in Patients with Breast Cancer. *ISRN Oncol* 2014;2014.
166. Vladescu T, Klijanienko J, Caillaud J-M, Lagacé R, Vielh P. Fine-needle sampling in malignant phyllodes tumors: clinicopathologic study of 22 cases seen at the Institut Curie. *Diagn Cytopathol* 2004;31(2):71–6.
167. Tse GM, Tan P-H. Diagnosing breast lesions by fine needle aspiration cytology or core biopsy: which is better? *Breast Cancer Res Treat* 2010;123(1):1–8.
168. Cheah CY, Campbell BA, Seymour JF. Primary breast lymphoma. *Cancer Treat Rev* 2014;40(8):900–8.
169. Duncan VE, Reddy VVB, Jhala NC, Chhieng DC, Jhala DN. Non-Hodgkin's lymphoma of the breast: a review of 18 primary and secondary cases. *Ann Diagn Pathol* 2006;10(3):144–8.

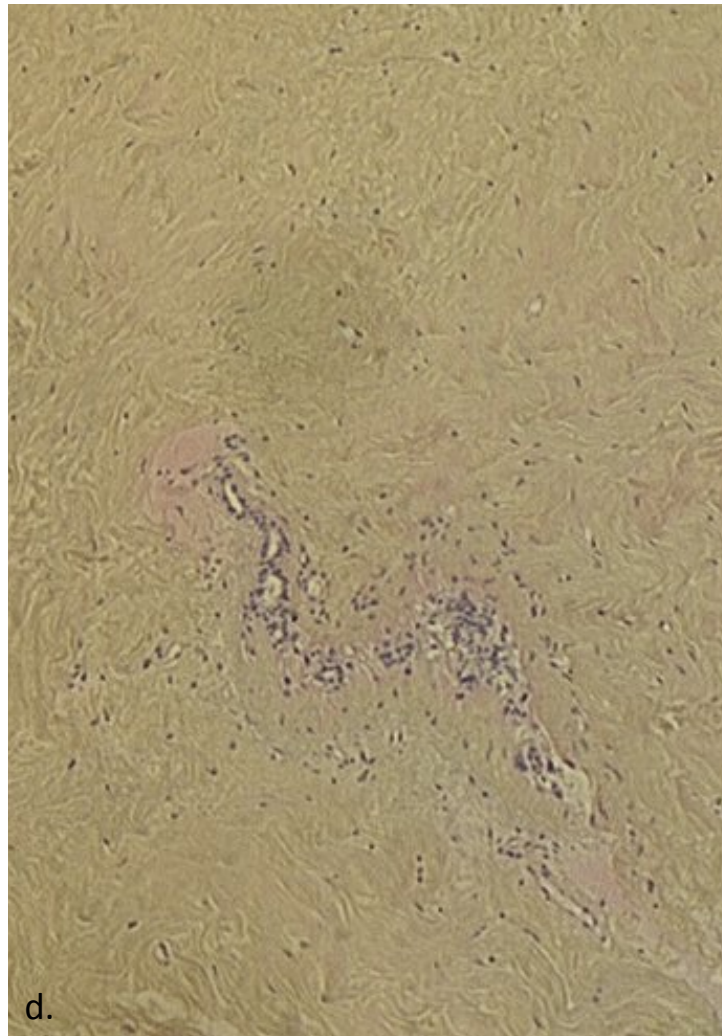
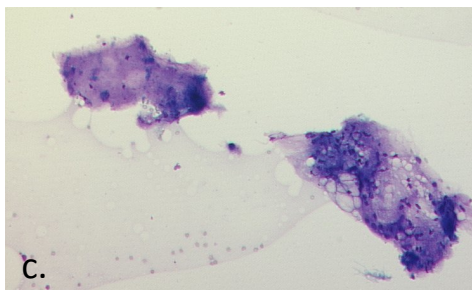
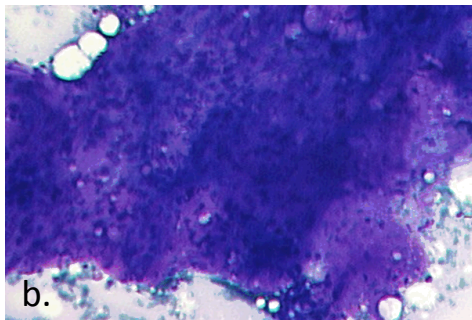
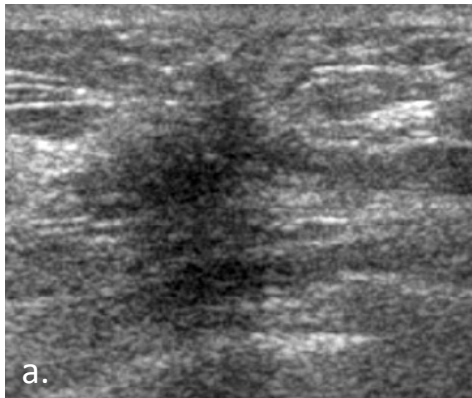
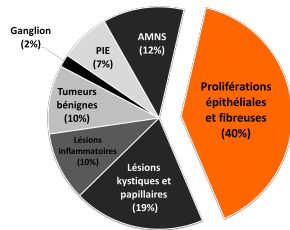
Figures annexes

Lésions sur-estimées



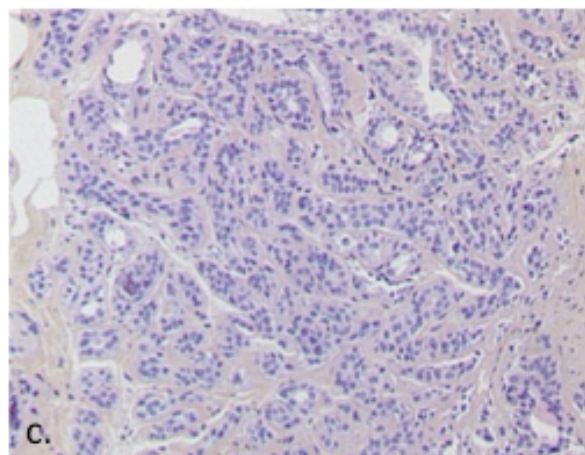
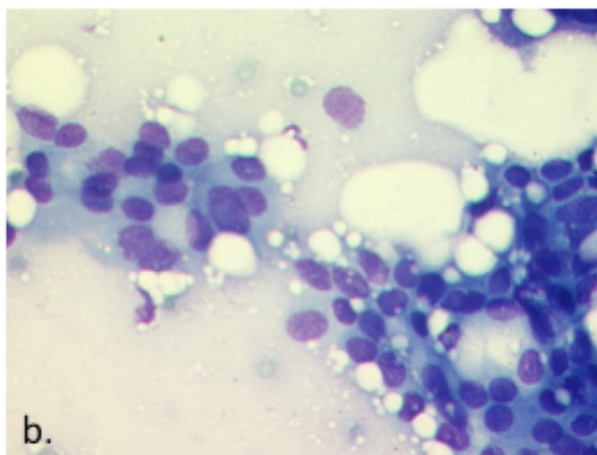
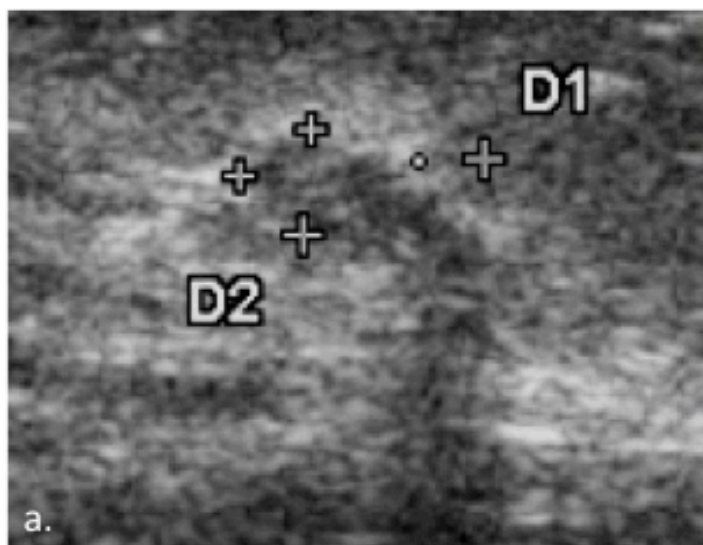
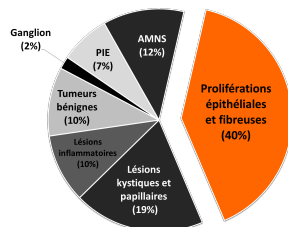
MASTOSE FIBRO-KYSTIQUE:

- Echographie (figures a et b) : masses de forme irrégulière, orientation perpendiculaire, avec atténuation postérieure, l'échogénéité et les contours étaient plus variables. Lésions classées BI-RADS 5.
- Cytologie (figure c, fort grossissement) : étalement épithélial bénin comme il peut être retrouvé dans une mastose fibro-kystique.



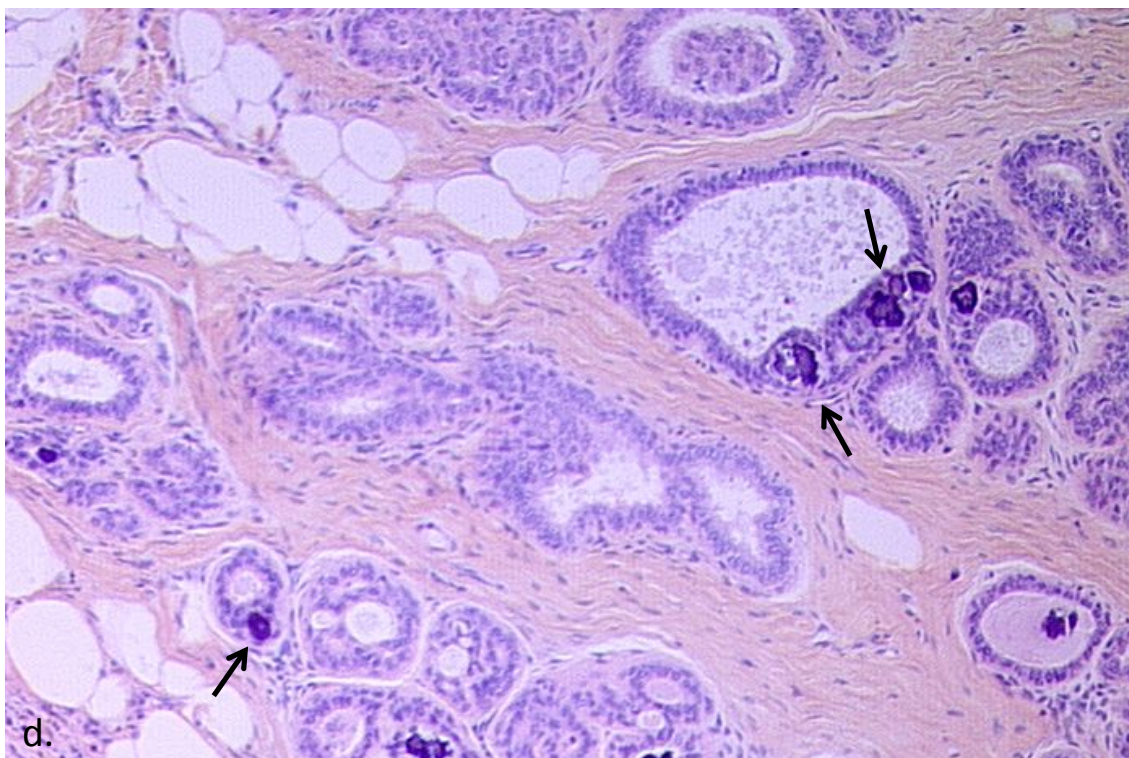
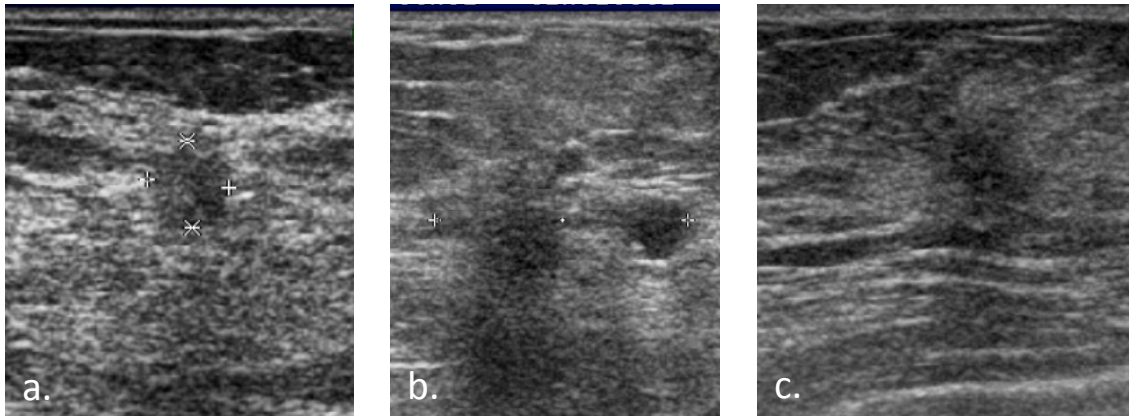
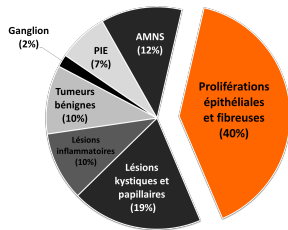
TISSU FIBRO-CICATRICIEL :

- Echographie (figure a) : masse de forme irrégulière, orientation non parallèle, contours anguleux (voire spiculés), très hypoéchogène, avec faible atténuation postérieure. Lésion classée BI-RADS 4C.
- Cytologie (figures b et c, moyen grossissement) : Plages fibreuses de cellularité et d'abondance variables.
- Histologie (microbiopsie, figure d, faible grossissement) : Vastes plages de fibrose avec très peu d'éléments épithéliaux : cet aspect explique facilement que les prélèvements cytologiques puissent être négatifs.



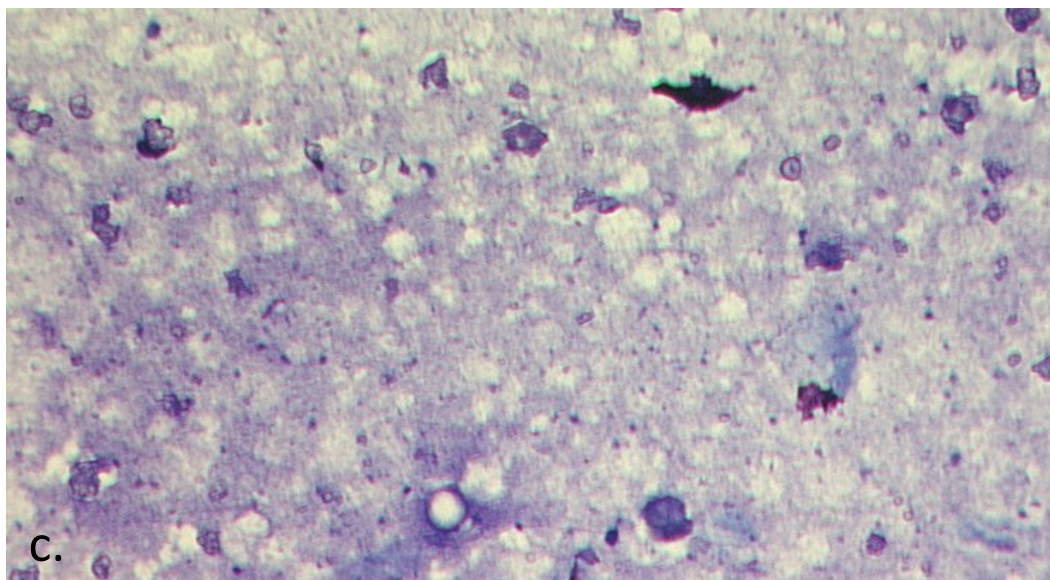
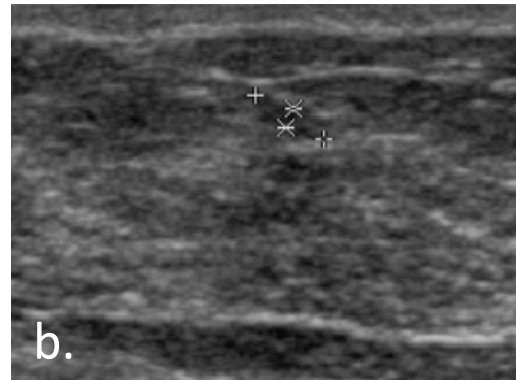
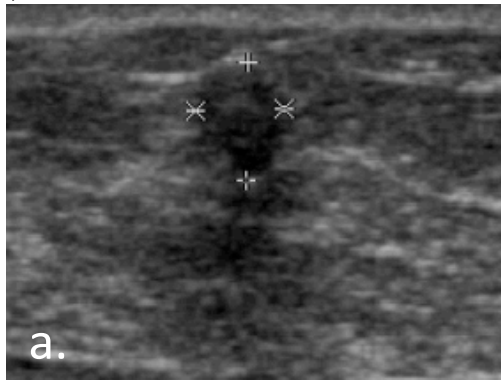
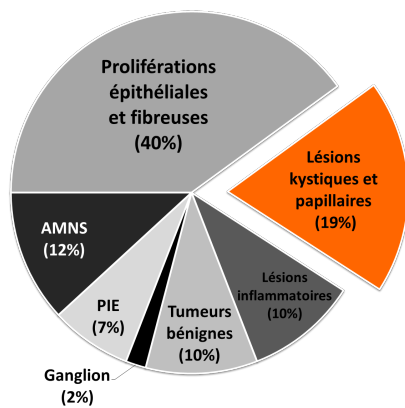
ADÉNOSE :

- Échographie (figure a) : masse de forme irrégulière, orientation parallèle, contours anguleux, isoéchogène discrètement hétérogène et atténuation postérieure sur un des bords. Lésion classée BI-RADS 4C
- Cytologie (figure b, fort grossissement) : un diagnostic de lésion suspecte avait été porté devant l'aspect peu cohésif et irrégulier des cellules du prélèvement
- Histologie (exérèse chirurgicale, figure c) : l'aspect du prélèvement histologique présente des similitudes avec la cytologie (cellules dispersées, irrégulières, acini et canaux obstrués mal identifiables) mais permettait de diagnostiquer cette lésion comme une adénose sclérosante bénigne.



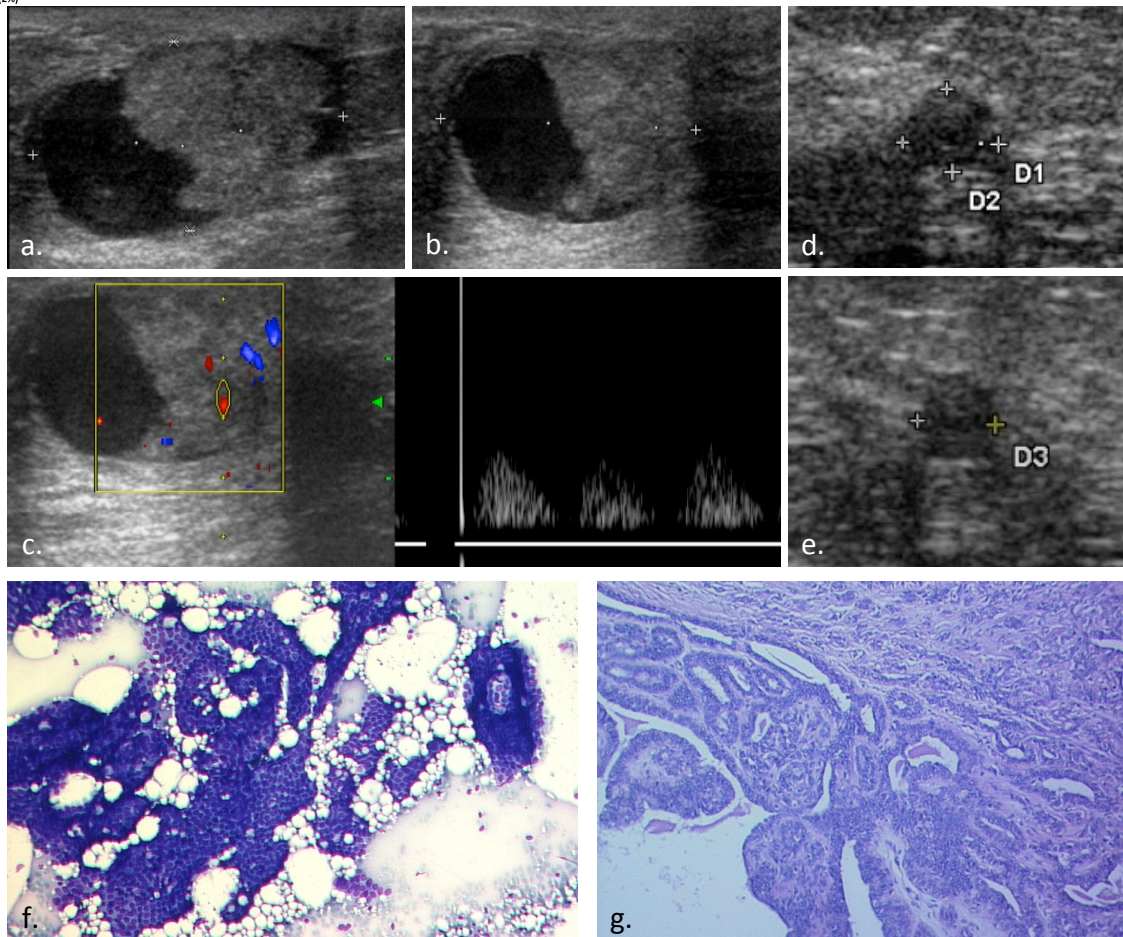
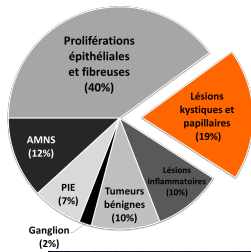
CICATRICE RADIAIRE :

- Échographie (figures a, b et c) : masse de forme irrégulière, orientation plutôt perpendiculaire, contours variables, parfois avec des petits spicules, hypoéchogènes, atténuation postérieure variable. (Ces lésions sont typiquement décrites comme stellaires). Lésions classées comme BI-RADS 5.
- Histologie (moyen grossissement): Multiples canaux galactophores, piégés dans les travées de fibrose centrifuges expliquant l'aspect stellaire à l'imagerie. Noter la présence de microcalcifications sur cette image (flèches).



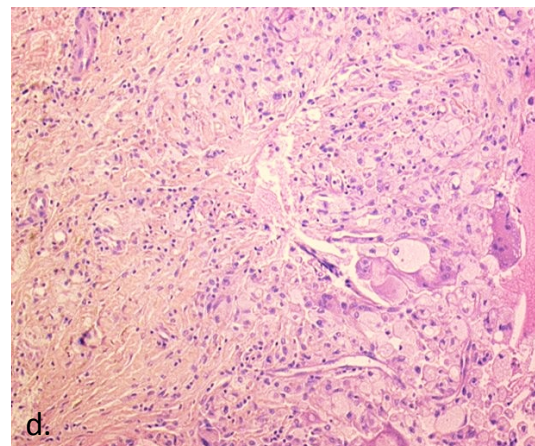
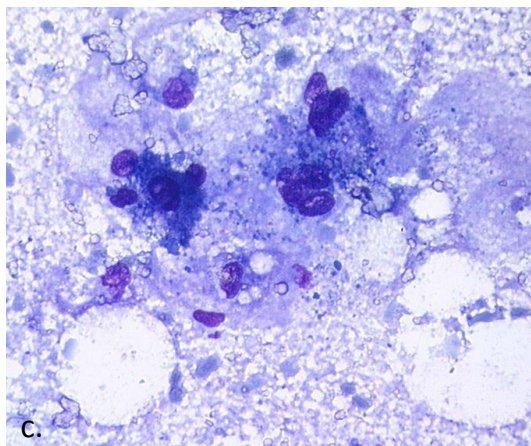
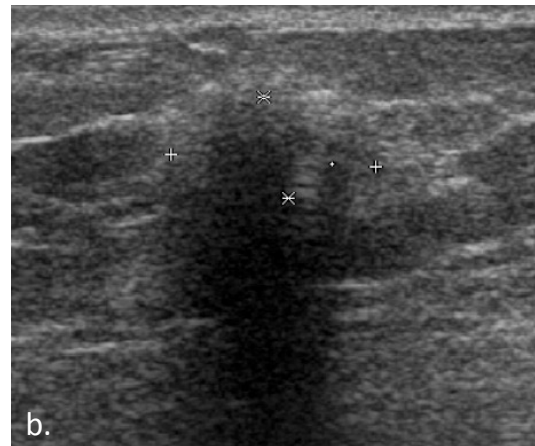
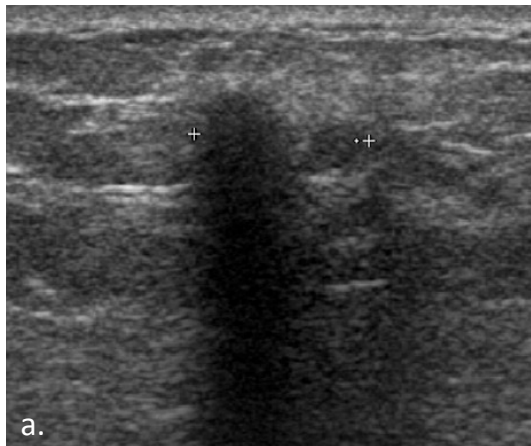
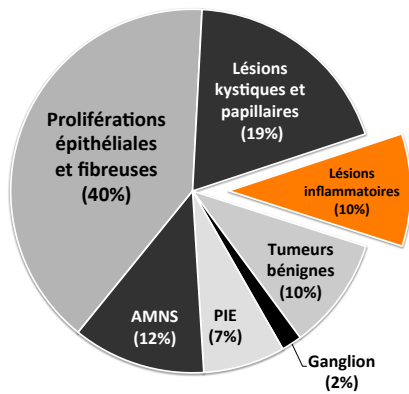
KYSTE :

- Échographie (figures a et b) : masse de forme irrégulière, orientation perpendiculaire, contours indistincts, hypoéchogène, hétérogène, sans atténuation postérieure. Lésions classée comme BI-RADS 4C. La lésion était partiellement affaissée après ponction (figure b) en rapport avec sa nature kystique.
- Cytologie (figure c, moyen grossissement) : Fond kystique avec des débris, peu cellulaire mais ayant permis d'affirmer la nature de la lésion et de ne pas réaliser de biopsie.



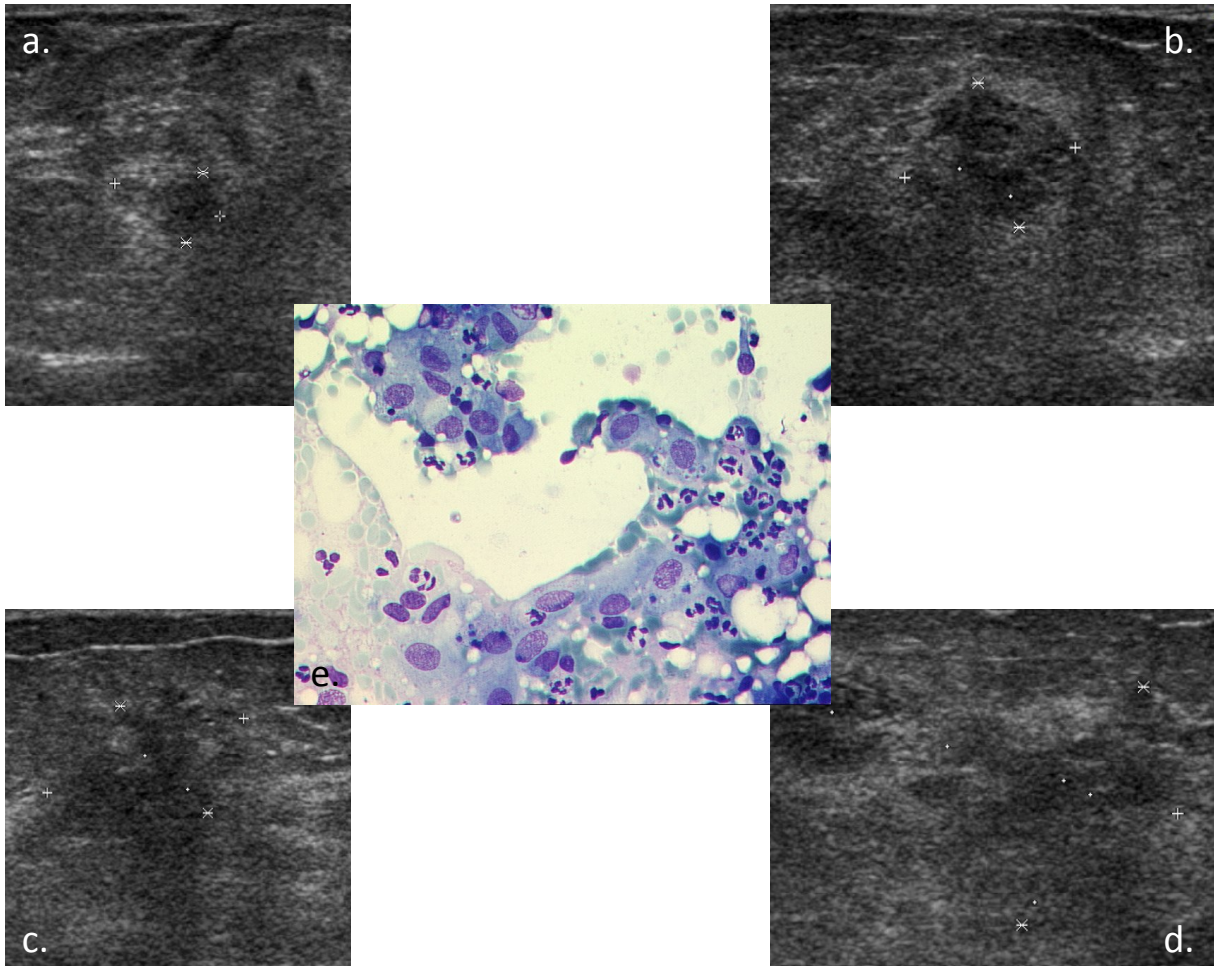
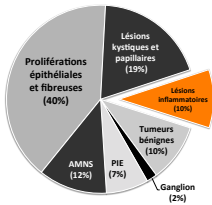
PAPILLOME :

- Échographie : Figures a, b et c : Masse partiellement kystique et solide (comme le montre le flux doppler dans celle-ci, correspondant aux axes vasculaires) : la portion solide est irrégulière isoéchogène homogène. Les contours sont circonscrits en rapport avec l'enveloppe kystique. L'aspect est très évocateur de papillome. Figures d et e : aspect moins spécifique avec une masse de forme ronde, à contours microlobulés, homogène discrètement hypoéchogène sans atténuation postérieure. Les deux lésions étaient classées BI-RADS 4C
- Cytologie (figure f) : cytoponction suspecte d'un papillome, du fait de la forte cellularité, avec quelques atypies cellulaires. La présence de formations papillaires est fortement suspecte. Pour les lésions comme la première, la cytoponction peut permettre d'évacuer le liquide et faciliter une microbiopsie au décours sur la portion solide.
- Histologie : Prélèvement histologique d'un papillome qui montre bien les axes conjonctivo-vasculaires et la forte prolifération de l'épithélium (plusieurs couches cellulaires). Ce dernier explique l'aspect souvent très cellulaire en cytologie.



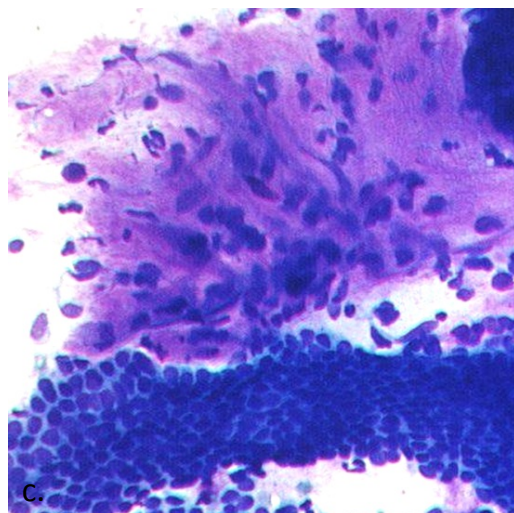
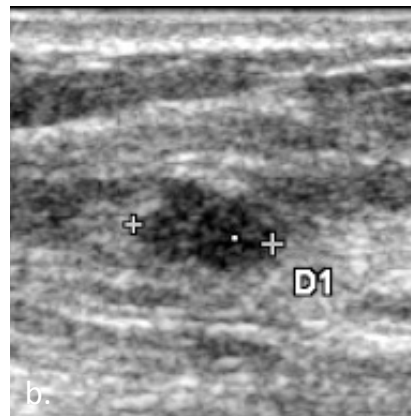
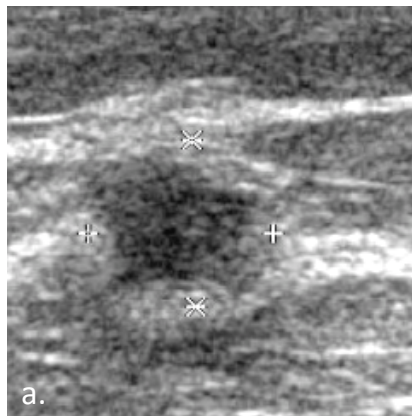
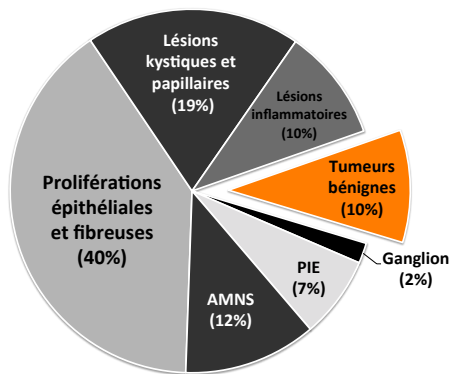
CYTOSTÉATONÉCROSE :

- Echographie : masse de forme irrégulière, d'orientation perpendiculaire, de contours indistincts, très hypoéchogène, hétérogène avec forte atténuation postérieure. Lésion classée comme BI-RADS 4C. En échographie il est souvent difficile d'identifier la graisse dans la lésion, qui peut permettre de poser le diagnostic malgré un aspect inquiétant par ailleurs
- Cytologie (figure c, fort grossissement) : multiples débris, clairs avec des bulles (correspondant à de la graisse), de grands macrophages, spumeux et quelques cellules épithéliales nécrotiques.
- Histologie (figure d, moyen grossissement) : plages de fibrose avec quelques cellules lymphoïdes et polynucléaires sur la partie gauche et grands macrophages spumeux, avec une organisation en granulome inflammatoire sur la partie droite.



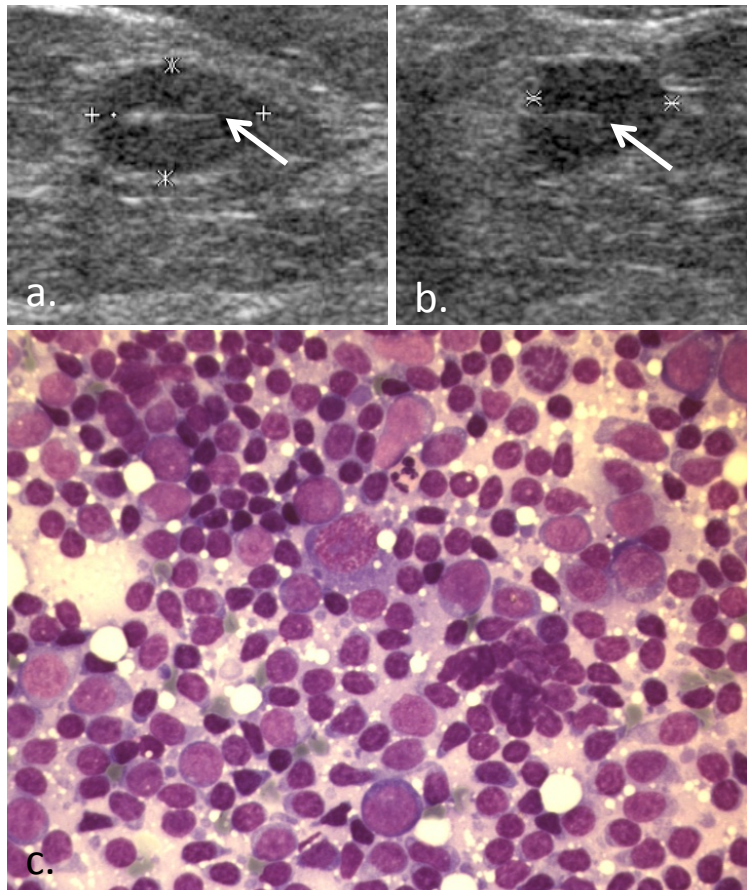
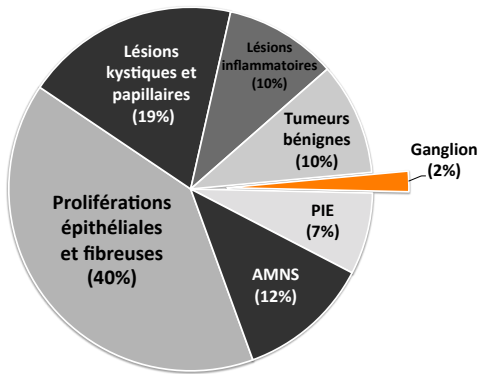
ABCÈS :

- Échographie (figures a, b, c et d): les 4 masses de notre série correspondant à des abcès : notez les aspects très variables, la seule constante étant l'échostructure très hétérogène. Les 4 étaient classées comme BI-RADS 4C
- Cytologie (figure e, fort grossissement): étalement inflammatoire avec des cellules macrophagiques et surtout des polynucléaires à prédominance neutrophile, très altérés, certains nécrotiques avec un fond de débris et partiellement liquide qui évoquent fortement un abcès.



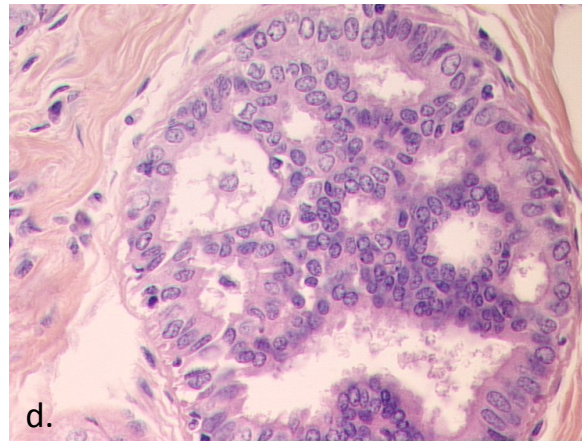
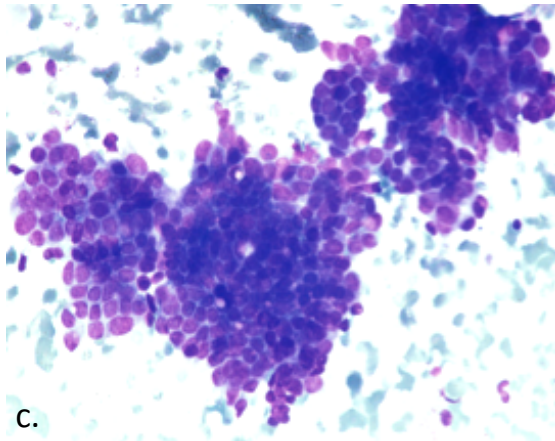
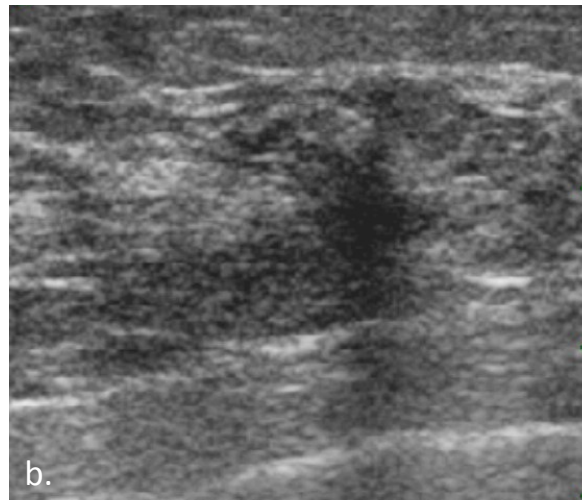
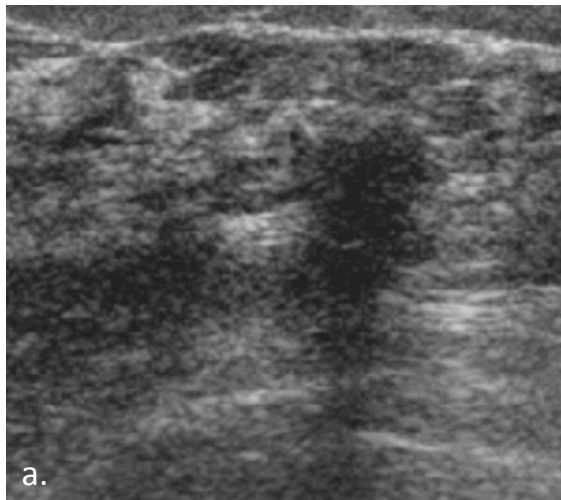
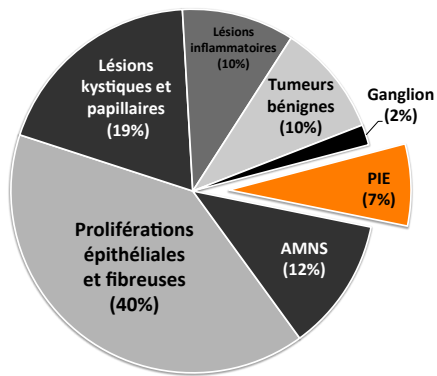
FIBROADÉNOME :

- Échographie (figure a et b) : masses de forme ovale ou irrégulière, orientation parallèle, avec des contours anguleux ou indistincts, plus ou moins hypoéchogènes, homogènes, sans atténuation postérieure. Lésions classées comme BI-RADS 4C.
- Cytologie (figure d) : plages juxtaposées de tissu fibreux et épithélial, moyennement cellulaire, sans atypie, très évocatrices de fibroadénome.



GANGLION INTRA-MAMMAIRE :

- Échographie (figure a et b) : masse de forme ovale, orientation parallèle, contours circonscrits, homogène légèrement hypoéchogène, sans atténuation postérieure du faisceau : la description est compatible une lésion BI-RADS 3. Celle-ci avait été classée BI-RADS 4C car la structure linéaire à l'intérieur avait été correctement identifiée comme un hile graisseux de ganglion intra-mammaire. L'aspect comprimé du hile et relativement épais du cortex rendaient celui-ci suspect. En effet cette lésion rentre dans le cadre des « lésions spéciales » de la classification BI-RADS (figure 4 p.21).
- Cytologie (figure c) : la cytoponction permet de poser le diagnostic de ganglion intra-mammaire bénin car elle montre un étalement composé uniquement de cellules lymphoïdes polymorphes de petite et grande taille.

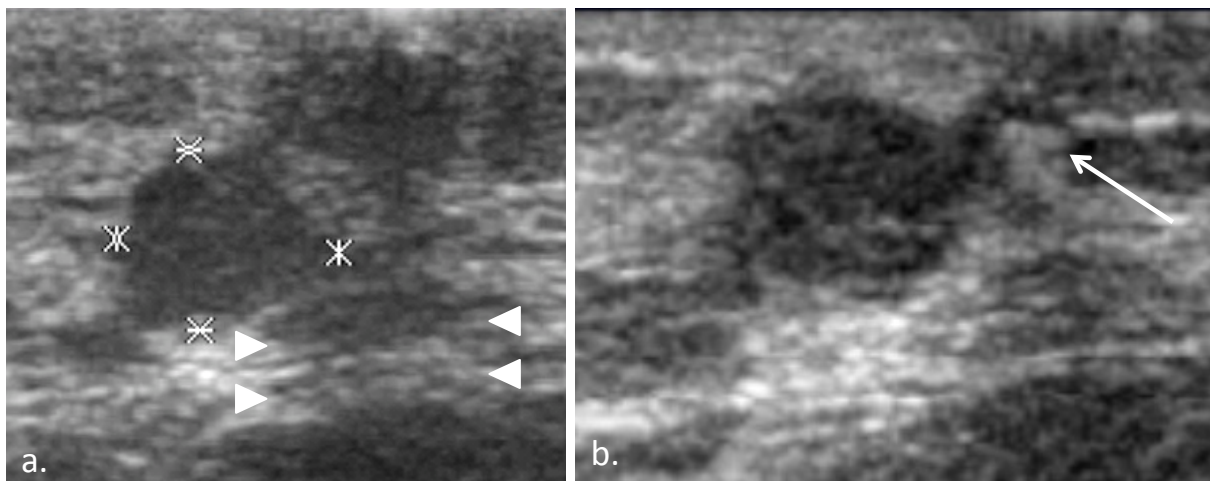


HYPERPLASIE CANALAIRE ATYPIQUE :

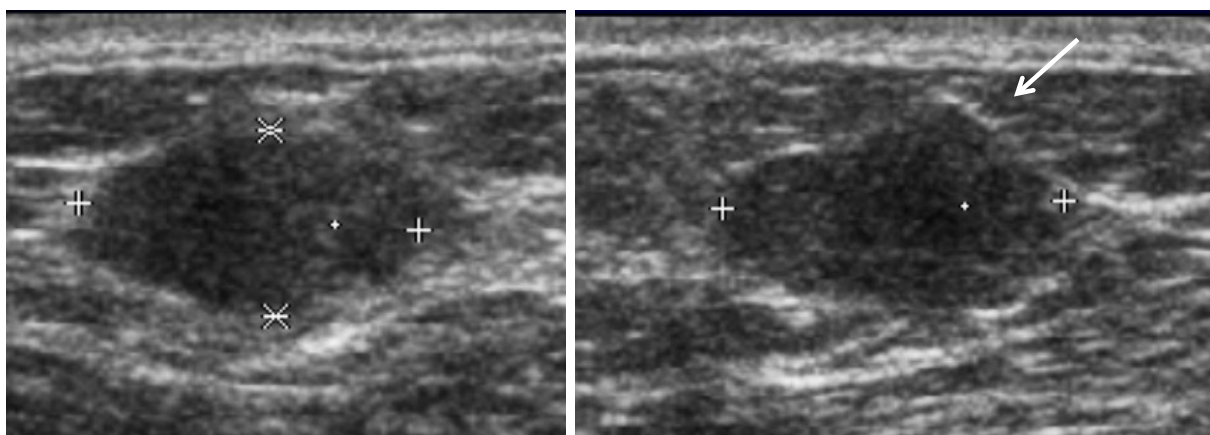
- Échographie (figure a et b): masse de forme irrégulière, orientation perpendiculaire, contours spiculés, hypoéchogène homogène avec atténuation postérieure. Lésion classée comme BI-RADS5.
- Cytologie (figure c, fort grossissement): placards de cellules épithéliales discrètement discohésives pour certaines et avec quelques atypies nucléocytoplasmiques : la cytologie avait porté un diagnostic de lésion suspecte.
- Histologie (figure d, fort grossissement): prolifération intra-canales avec atypies cellulaires marquées. Le nombre de couches cellulaires est limité (2-3), le canal peu dilaté et il persiste des cellules myoépithéliales en périphérie ce qui permet de poser le diagnostic d'hyperplasie canalaire atypique, plutôt que de cancer.

Lésions sous-estimées et cancéreuses

Lésion 1



Lésion 2

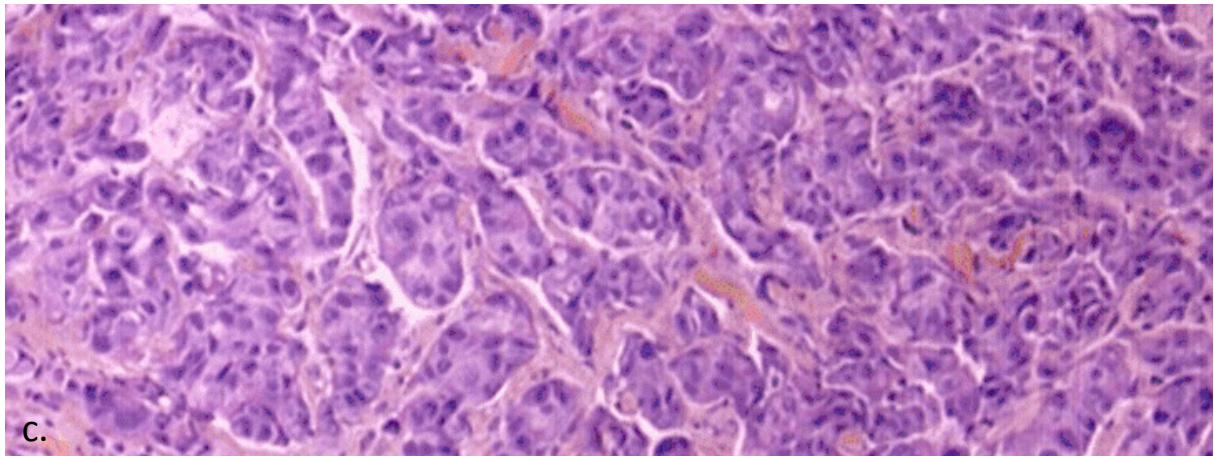
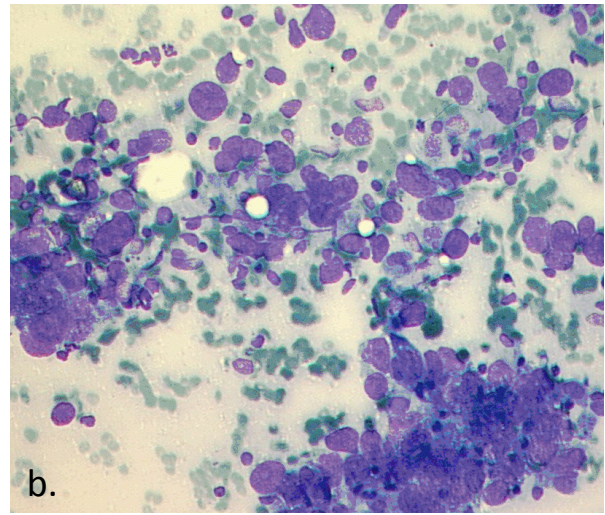
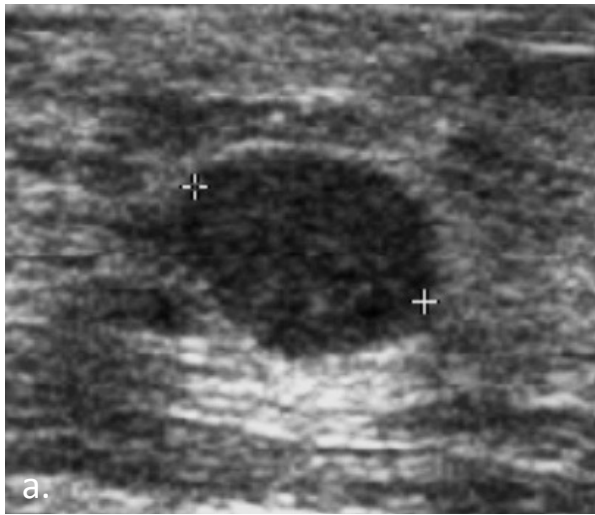


ERREURS DE CLASSIFICATION

Les erreurs de classification représentaient la première cause des cancers BI-RADS 3 sous-estimés, souvent par mauvaise évaluation des contours.

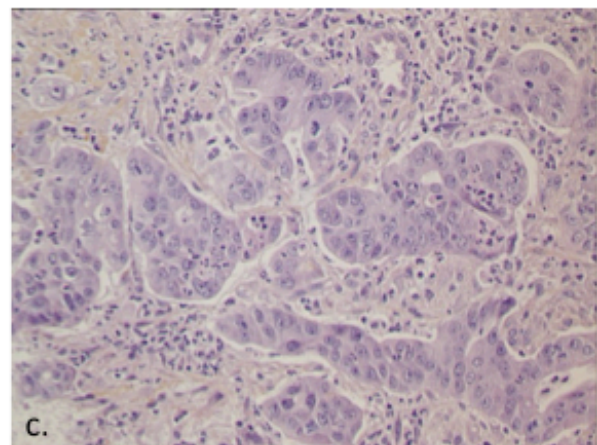
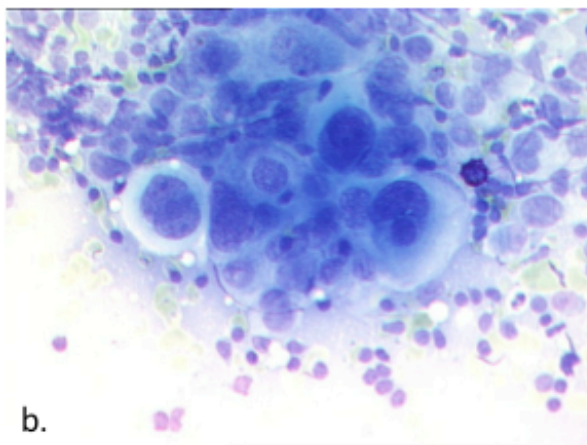
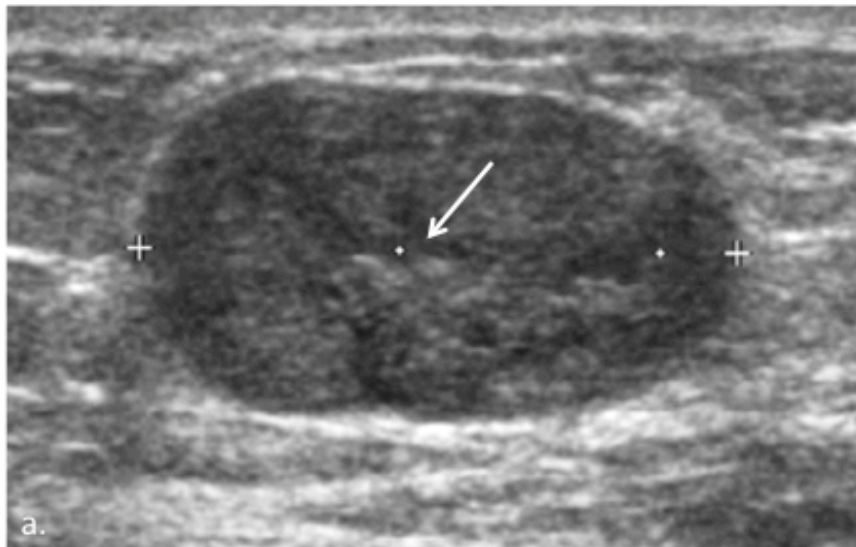
Les figures ci-dessus montrent deux exemples :

- La lésion 1 présentait des contours plutôt bien circonscrits et une forme ronde mais un peu allongée, avec renforcement postérieur du faisceau (figure a, coupe transverse avec une forme plutôt ronde sur les images). La cytoponction était positive. L'examen réalisé pour repérage préopératoire (figure b) montrait un spicule qui aurait dû classer la lésion comme BI-RADS 5. Celle-ci était partiellement cachée sur l'examen initial par une atténuation liée au mamelon (figure a, têtes de flèche).
- La lésion 2 présentait également des contours plutôt bien circonscrits et une forme ovale (figure a), cependant elle présentait un contour supérieur focalement anguleux (figure b, flèche) qui aurait dû classer la lésion dans une catégorie plus élevée (BI-RADS 4B).



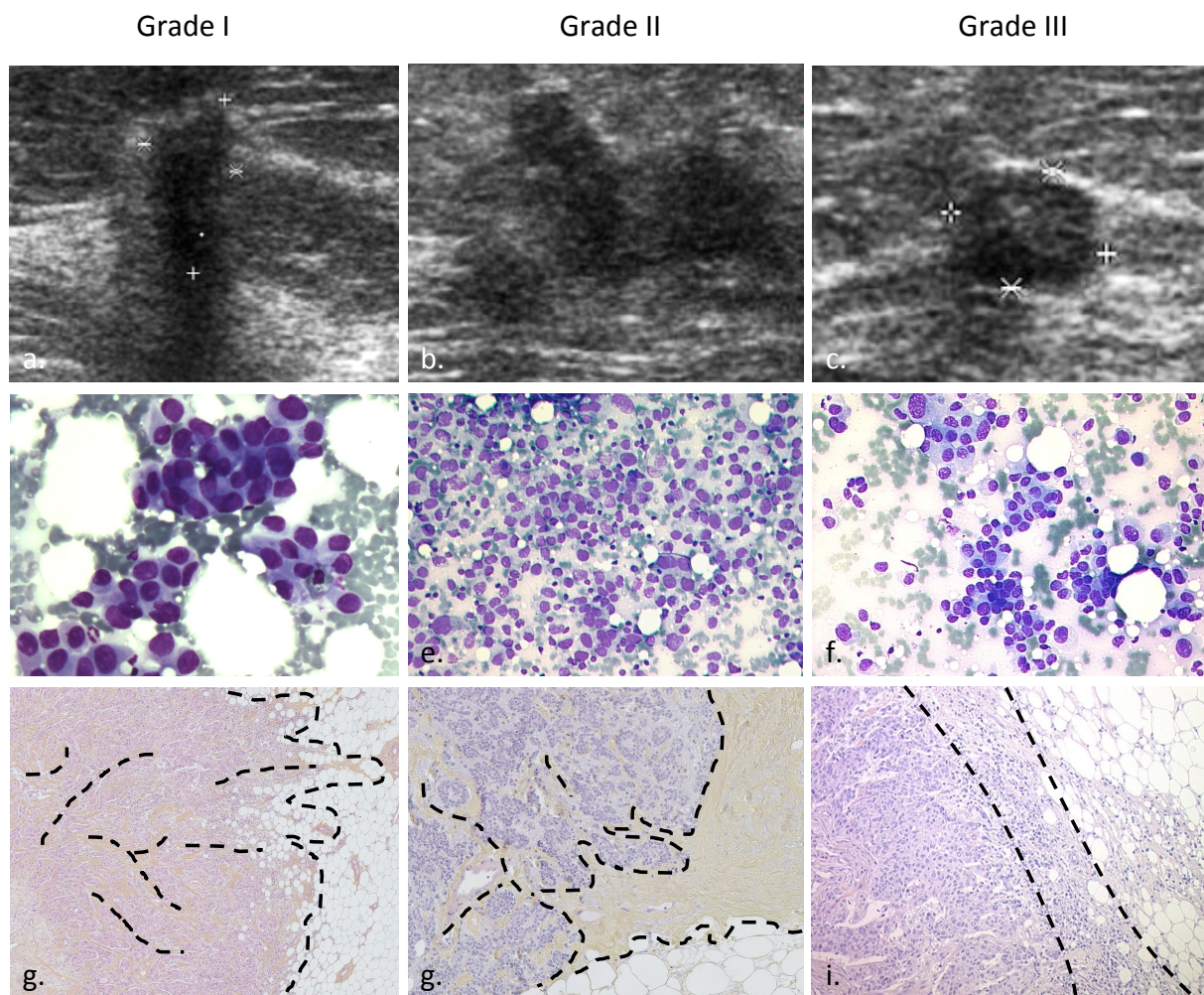
CANCER BI-RADS 3 « VRAI » :
Cancer de haut grade

- Échographie (figure a): masse de forme ovale, orientation parallèle, contours circonscrits, modérément hypoéchogène homogène avec renforcement postérieur. Lésion correctement classée comme BI-RADS3.
- Cytologie (figure b, fort grossissement): cellules très atypiques, augmentées de volume, isolées, sur un fond modérément nécrotique, évocatrices de cancer.
- Histologie (figure c, moyen grossissement): cancer de haut grade (perte de la différenciation tubulaire, atypies cellulaires marquées, fort index mitotique non visible sur ce grossissement).



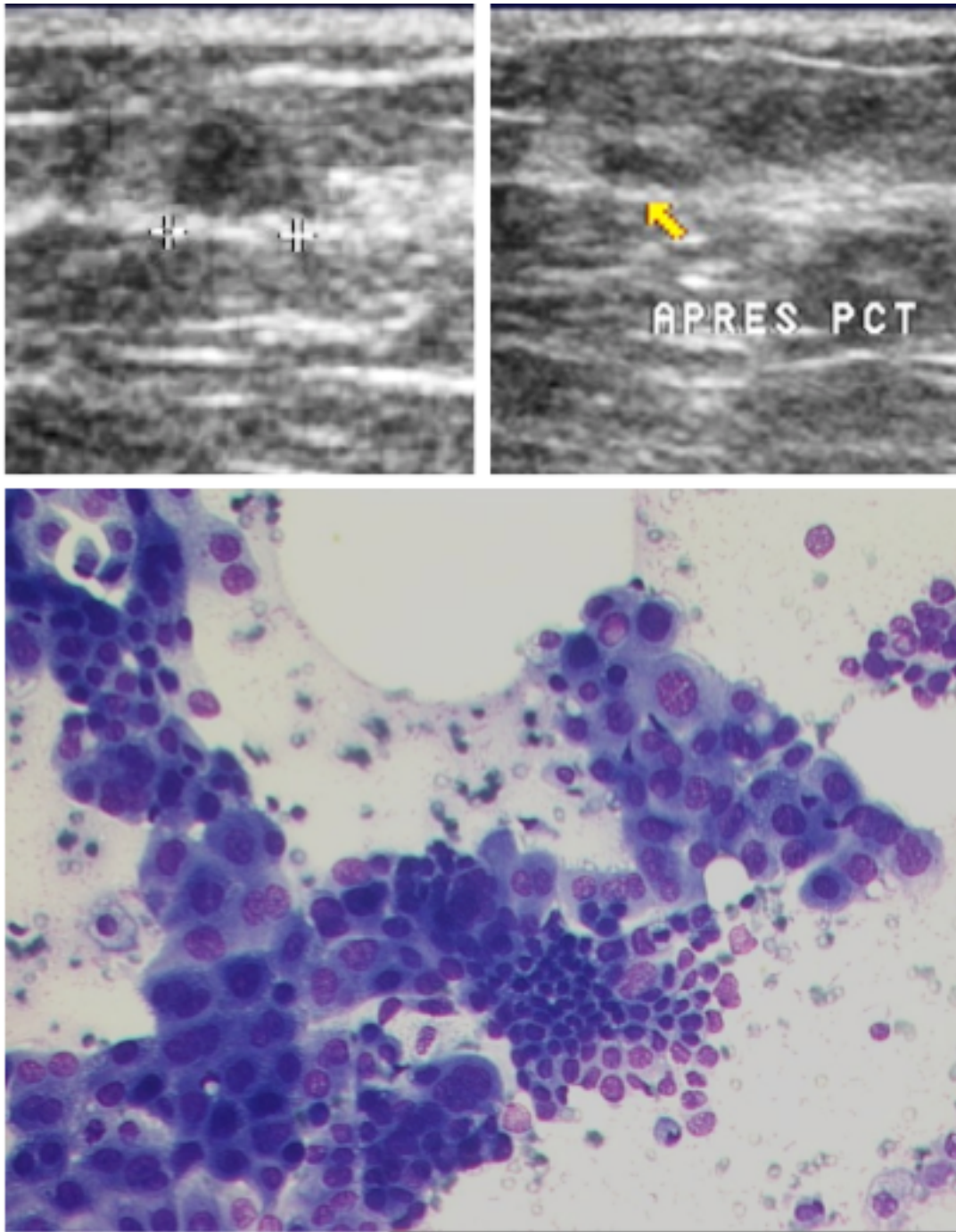
CANCER BI-RADS 3 « VRAI » :
Ganglion intra-mammaire envahi

- Échographie (figure a): masse de forme ovale, orientation parallèle, contours circonscrits, modérément hypoéchogène homogène avec renforcement postérieur. Lésion classée comme BI-RADS3. Rétrospectivement, une ligne hyper-échogène intra-lésionnelle (flèche) est visible et correspond au hile du ganglion : comme nous avons vu cette structure est très importante pour reconnaître les ganglions. Contrairement au cas précédent l'identification ici était plus difficile.
- Cytologie (figure b, fort grossissement): cellules très atypiques, augmentées de volume, avec quelques cellules basophiles plus petites correspondant aux lymphocytes.
- Histologie (figure c, moyen grossissement, prélèvement correspondant à une autre adénopathie que celle ponctionnée): travées de cellules avec organisation épithéliale, parmi les cellules leucocytaires, permettant de poser le diagnostic de métastase ganglionnaire d'un adénocarcinome.



CORRELATION ECHO-CYTO-HISTOLOGIQUE SELON LE GRADE

- Échographie (figures a, b et c): l'aspect irrégulier, spiculé, et avec atténuation postérieure diminuent avec le grade pour aboutir à des lésions plutôt rondes, bien limitées (contours circonscrits ou microlobulés) et sans atténuation postérieure.
- Cytologie (figures d, e et f, moyen grossissement): majoration de la taille l'aspect discohésif et les atypies cellulaires avec l'augmentation du grade.
- Histologie (figures g et h faible grossissement, i moyen grossissement, le tissu tumoral est rose, le tissu graisseux blanc) et la fibrose ocre pâle): la variation des aspects échographiques est expliquée par la variation de la réaction desmoplastique péri-tumorale (limitée par les lignes en pointillés) : les cancers de faible grade présentent de nombreuses travées fibreuses et des prolongations spiculées dans le tissu mammaire environnant. Ces limites deviennent plus nettes et le contingent fibreux s'efface jusqu'aux cancers de haut grade : le tissu fibreux n'est plus visible et le tissu tumoral est bien limité du normal par une fine couche très cellulaire (essentiellement inflammatoire et peu fibreuse).



LE MEILLEUR POUR LA FIN...

Lésion classée initialement comme BI-RADS 4C en raison du contour focal anguleux. L'aspect échographique pourrait être compatible avec un kyste, semblable à celui vu précédemment, notamment après affaissement de celui-ci à l'aspiration. À noter cependant que l'affaissement est partiel (la lésion est encore visible sous forme d'une lentille hypoéchogène).

L'analyse de la cytoponction montre une grande abondance de cellules cancéreuses avec un aspect caractéristique de carcinome apocrine (grandes cellules éosinophiles, rondes à noyau et cytoplasme larges).

Titre :

Diagnostic des lésions mammaires non-palpables: l'approche écho-cytologique :
L'expérience de l'Institut Curie sur une série de 3865 lésions ponctionnées sous
guidage échographique

Résumé :

Notre étude évaluait la performance diagnostique de la cytoponction mammaire échoguidée (CME) dans les lésions mammaires non-palpables (LMNP) et les corrélations échographiques, cytologiques et histologiques des LMNP sous-estimées (BI-RADS 3 malignes) et sur-estimées (BI-RADS 4C et 5 bénignes). Entre 2003 et 2007, 3865 CME consécutives étaient réalisées sur des LMNP à l'Institut Curie. Les données cliniques, d'imagerie, de cytologie et d'histologie ont été revues et analysées. La sensibilité et la spécificité de la CME étaient de 0.93 (IC95%=[0.91,0.94]) et 0.97 (IC95%=[0.96,0.98]) respectivement. La performance était meilleure pour les patientes avant 50 ans et les catégories BI-RADS faibles. Les carcinomes invasifs de haut grade et certains types histologiques spécifiques représentaient la plupart des LMNP sous-estimées et étaient facilement diagnostiquées en cytologie : dans ces cas la CME peut suffire au diagnostic. La performance était moins bonne pour les carcinomes à très faible index mitotique et, parmi les LMNP sur-estimées, pour les proliférations épithéliales et fibreuses, les proliférations intra-épithéliales, les papillomes et les tumeurs bénignes. Ces types histologiques étaient majoritaires parmi les LMNP sur-estimées et présentaient des caractéristiques de forme, échogénicité et transmission postérieure des ultrasons spécifiques. Nous suggérons d'utiliser la CME association avec la microbiopsie dans le prélèvement des LMNP classées dans les catégories BI-RADS élevées, surtout si elles présentent une des caractéristiques spécifiques des lésions surestimées.

Mots-clés : Cytoponction mammaire, échographie mammaire, lésions mammaires non-palpables, BI-RADS

Université Paris Descartes
Faculté de médecine Paris Descartes
15 rue de l'école de médecine
75270 PARIS Cedex 06