



HAL
open science

Le canal lombaire étroit chez la personne âgée de plus de 75 ans. Facteurs déterminants du résultat fonctionnel

Mathilde Fouet

► To cite this version:

Mathilde Fouet. Le canal lombaire étroit chez la personne âgée de plus de 75 ans. Facteurs déterminants du résultat fonctionnel. Médecine humaine et pathologie. 2015. dumas-01222496

HAL Id: dumas-01222496

<https://dumas.ccsd.cnrs.fr/dumas-01222496>

Submitted on 30 Oct 2015

HAL is a multi-disciplinary open access archive for the deposit and dissemination of scientific research documents, whether they are published or not. The documents may come from teaching and research institutions in France or abroad, or from public or private research centers.

L'archive ouverte pluridisciplinaire **HAL**, est destinée au dépôt et à la diffusion de documents scientifiques de niveau recherche, publiés ou non, émanant des établissements d'enseignement et de recherche français ou étrangers, des laboratoires publics ou privés.

AVERTISSEMENT

Cette thèse d'exercice est le fruit d'un travail approuvé par le jury de soutenance et réalisé dans le but d'obtenir le diplôme d'Etat de docteur en médecine. Ce document est mis à disposition de l'ensemble de la communauté universitaire élargie.

Il est soumis à la propriété intellectuelle de l'auteur. Ceci implique une obligation de citation et de référencement lors de l'utilisation de ce document.

D'autre part, toute contrefaçon, plagiat, reproduction illicite encourt toute poursuite pénale.

UNIVERSITÉ PARIS DESCARTES
Faculté de Médecine PARIS DESCARTES

Année 2015

N° 62

THÈSE
POUR LE DIPLÔME D'ÉTAT
DE
DOCTEUR EN MÉDECINE

Le canal lombaire étroit chez la personne âgée de plus de 75 ans.
Facteurs déterminants du résultat fonctionnel

Présentée et soutenue publiquement
le 16 juin 2015

Par

Mathilde FOUET

Née le 13 octobre 1988 à Clamart (92)

Codirigée par M. Le Professeur Philippe Pernot
et M. Le Professeur Rémy Michel

Jury :

M. Le Professeur Bertrand Devaux, PU Président

M. Le Professeur Philippe Pernot, Professeur agrégé de l'École du Val-de-Grâce

M. Le Professeur Rémy Michel, Professeur agrégé de l'École du Val-de-Grâce

M. Le Professeur Dominique Lechevallier, Professeur agrégé de l'École du Val-de-Grâce

M. Le Professeur Renaud Dulou, Professeur agrégé de l'École du Val-de-Grâce

Mme Le Professeur Salima Hassas, PU



Except where otherwise noted, this work is licensed under
<http://creativecommons.org/licenses/by-nc-nd/3.0/>

École du Val-de-Grâce

A Monsieur le Médecin général inspecteur François PONS
Directeur de l'École du Val-de-Grâce
Professeur agrégé du Val-de-Grâce
Officier de la Légion d'honneur
Commandeur de l'Ordre National du Mérite

A Monsieur le Médecin général Jean-Bertrand NOTTET
Directeur adjoint de l'École du Val-de-Grâce
Professeur agrégé du Val-de-Grâce
Chevalier de la Légion d'honneur
Officier de l'Ordre National du Mérite
Chevalier des Palmes académiques

Hôpital d'instruction des armées du Val-de-Grâce

A Monsieur le Médecin Général Inspecteur Claude CONESSA

Médecin-chef de l'HIA du Val de Grâce

Chevalier de la Légion d'Honneur

Officier de l'Ordre National du Mérite

Récompenses pour travaux scientifiques et techniques – échelon argent

Médaille d'honneur du Service de Santé des Armées

Chevalier de l'Ordre des Palmes Académiques

Officier de l'Ordre National du Lion

Médaille Commémorative Française

Médaille de l'OTAN

A Madame le Médecin chef des services de classe normale

Eliane GARRABÉ

Médecin-chef adjoint de l'HIA du Val de Grâce

Médaille Défense Nationale

Médaille des missions extérieures

Chevalier de la Légion d'Honneur

Officier de l'Ordre National du Mérite

Croix de la Valeur Militaire

Médaille d'honneur du SSA échelon Argent

REMERCIEMENTS

A notre maître et directeur de thèse

Monsieur le Professeur Philippe Pernot
Professeur agrégé de l'École du Val-de-Grâce
Service de neurochirurgie, Hôpital d'instruction des armées du Val-de-Grâce
Chef de service

Nous vous sommes très reconnaissants d'avoir accepté de diriger cette thèse. Nous avons pu apprécier au cours de ces trois années d'internat votre charisme, votre savoir, vos qualités de chef de service et la rigueur de vos indications opératoires. Veuillez trouver ici l'expression de nos sincères remerciements et de notre profonde admiration

A notre Président du jury

Monsieur Bertrand DEVAUX
Professeur des Universités de neurochirurgie
Neurochirurgien des hôpitaux
Chef de Service

Merci de l'honneur que vous nous faites en acceptant de présider notre thèse. Nous avons pu apprécier vos qualités d'homme de science et votre disponibilité au cours d'un semestre dans votre service et à chacune de nos rencontres. Soyez assuré de notre profond respect et veuillez accepter nos sincères remerciements.

A notre co-directeur de thèse

Monsieur le Professeur Rémy Michel
Professeur agrégé de l'École du Val-de-Grâce
Centre d'épidémiologie et de santé publique des armées
Chef de service

Ce travail est l'occasion de vous remercier pour vos conseils et votre disponibilité de tous les instants. Nous espérons pouvoir bénéficier à nouveau de votre enseignement lors de nos prochains travaux.

Aux membres du Jury

Monsieur le Professeur Dominique Lechevallier
Professeur agrégé de l'École du Val-de-Grâce
Service de rhumatologie, Hôpital d'instruction des armées Bégin
Chef de service

Monsieur le Professeur Renaud Dulou
Professeur agrégé de l'École du Val-de-Grâce
Service de neurochirurgie, Hôpital d'instruction des armées du Val-de-Grâce

Madame le Professeur Salima Hassas
Professeur des Universités
Université Claude Bernard Lyon 1

Je tiens à remercier Monsieur le Professeur Dominique Lechevallier d'avoir accepté de consacrer une part de son temps et de son expérience à la lecture de ce travail.

Mes remerciements s'adressent, tout naturellement, à Monsieur le Médecin en chef Renaud Dulou qui a été un guide précieux depuis le début de mon internat. Son enseignement quotidien, l'ampleur de ses connaissances anatomo-chirurgicales et son dynamisme pour la recherche font notre admiration.

Madame le Professeur Salima Hassas, apporte, par ses compétences scientifiques, un autre regard sur ce travail. Je ne peux que la remercier d'avoir accepté d'être membre de ce jury et d'honorer ainsi la mémoire de mon père.

Remerciements personnels

A toute l'équipe du service de neurochirurgie du Val-de-Grâce : chirurgiens, co-internes, secrétaires, infirmières, aides-soignantes auprès desquels j'ai appris beaucoup et particulièrement à Monsieur le Médecin en chef Delmas, notamment pour la justesse de sa plume.

A l'équipe du service de neurochirurgie de l'HIA Sainte-Anne à Toulon qui m'a accueillie pour mon premier stage d'externe auprès du Dr Fesselet, chez qui ma vocation est née. Merci à Monsieur le Médecin en chef Dagain pour ses conseils et son optimisme.

A toute l'équipe du CESPAs et notamment Monsieur Marchi pour m'avoir orientée dans le monde des statistiques qui m'est encore trop peu familier.

A tous les médecins qui ont permis la réalisation de ce travail, chirurgiens, anesthésistes, radiologues qui par leur rigueur sont un exemple quotidien.

A ma mère pour sa disponibilité, son aide et son soutien en toutes circonstances.

A la mémoire de mon père pour son intelligence et son humour.

A mon frère qui a été un réel moteur dans cette entreprise.

A ma famille qui m'a encouragée tout au long de mes études.

A la famille Masson qui a participé activement à ma formation et à qui je dois beaucoup. Merci du fond du cœur pour tout ce que vous avez fait pour moi.

Proverbe anglais

La chirurgie demande un œil d'aigle, un cœur de lion, et une main de femme

Serment d'Hippocrate

ΟΡΚΟΣ

Ὅμνυμι Ἀπόλλωνα ἰητρὸν, καὶ Ἀσκληπιὸν, καὶ Ὑγίαν, καὶ Πανάκειαν, καὶ θεοὺς πάντας τε καὶ πάσας, ἴστορας ποιούμενος, ἐπιτελέα ποιήσῃς κατὰ δύναμιν καὶ κρίσιν ἐμήν ὄρκον τόνδε καὶ ξυγγραφὴν τήνδε. Ἠγήσασθαι μὲν τὸν διδάξαντά με τὴν τέχνην ταύτην ἴσα γενέτησιν ἑμοῖσι, καὶ βίου κοινώσασθαι, καὶ χρεῶν χρηίζοντι μετάδοσιν ποιήσασθαι, καὶ γένος τὸ ἐξ οὐτέου ἀδελφοῖς ἴσον ἐπικρινέειν ἄρρεσι, καὶ διδάξειν τὴν τέχνην ταύτην, ἣν χρηίζωσι μαθάνειν, ἄνευ μισθοῦ καὶ ξυγγραφῆς, παραγγελίης τε καὶ ἀκροήσιος καὶ τῆς λοιπῆς ἀπάσης μαθήσιος μετάδοσιν ποιήσασθαι υἱοῖσι τε ἑμοῖσι, καὶ τοῖσι τοῦ ἐμὲ διδάξαντος, καὶ μαθηταῖσι συγγεγραμμένοις τε καὶ ὄρκισμένοις νόμῳ ἰητρικῷ, ἄλλω δὲ οὐδενί. Διαιτήμασί τε χρῆσομαι ἐπ' ὠφελείῃ καμνόντων κατὰ δύναμιν καὶ κρίσιν ἐμήν, ἐπὶ δηλήσει δὲ καὶ ἀδικίῃ εἴρξῃς. Οὐ δώσω δὲ οὐδὲ φάρμακον οὐδενὶ αἰτηθεὶς θανάσιμον, οὐδὲ ὑφηγήσομαι ξυμβουλίην τοιήνδε. Ὅμοίως δὲ οὐδὲ γυναικὶ πεσσὸν φθόριον δώσω. Ἀγνώσ δὲ καὶ ὀσίως διατηρήσω βίον τὸν ἐμὸν καὶ τέχνην τὴν ἐμήν. Οὐ τεμέω δὲ οὐδὲ μὴν λιθιῶντας, ἐκχωρήσω δὲ ἐργάτησιν ἀνδράσι πρῆξιός τῆσδε. Ἐς οἰκίας δὲ ὀκόσας ἂν ἐσίω, ἐσελεύσομαι ἐπ' ὠφελείῃ καμνόντων, ἐκτὸς ἐὼν πάσης ἀδικίης ἐκουσίης καὶ φθορίας, τῆς τε ἄλλης καὶ ἀφροδισίων ἔργων ἐπὶ τε γυναικείων σωμάτων καὶ ἀνδρῶν, ἐλευθέρων τε καὶ δούλων. Ἄ δ' ἂν ἐν θεραπείῃ ἢ ἴδω, ἢ ἀκούσω, ἢ καὶ ἄνευ θεραπείης κατὰ βίον ἀνθρώπων, ἃ μὴ χρῆ ποτε ἐκκλαέεσθαι ἔξω, σιγήσομαι, ἄρρητα ἠγεύμενος εἶναι τὰ τοιαῦτα. Ὅρκον μὲν οὖν μοι τόνδε ἐπιτελέα ποίοντι, καὶ μὴ ξυγγέοντι, εἴη ἐπαύρασθαι καὶ βίου καὶ τέχνης δοξαζομένῳ παρὰ πᾶσιν ἀνθρώποις ἐς τὸν αἰεὶ χρόνον. παραβαίνοντι δὲ καὶ ἐπιποροῦντι, τάναντία τουτέων.

Œuvres complètes d'Hippocrate, ed. E. Littré, vol. 4 (Baillière, Paris 1844), p. 628-632.

Serment d'Hippocrate

Je jure par Apollon médecin, par Asclépios, par Hygie et Panacée, par tous les dieux et toutes les déesses, les prenant à témoin, de remplir, selon ma capacité et mon jugement, ce serment et ce contrat; de considérer d'abord mon maître en cet art à l'égal de mes propres parents; de mettre à sa disposition des subsides et, s'il est dans le besoin, de lui transmettre une part de mes biens; de considérer sa descendance à l'égal de mes frères, et de leur enseigner cet art, s'ils désirent l'apprendre, sans salaire ni contrat; de transmettre, les préceptes, des leçons orales et le reste de l'enseignement à mes fils, à ceux de mon maître, et aux disciples liés par un contrat et un serment, suivant la loi médicale, mais à nul autre.

J'utiliserai le régime pour l'utilité des malades, suivant mon pouvoir et mon jugement; mais si c'est pour leur perte ou pour une injustice à leur égard, je jure d'y faire obstacle. Je ne remettrai à personne une drogue mortelle si on me la demande, ni ne prendrai l'initiative d'une telle suggestion. De même, je ne remettrai pas non plus à une femme un pessaire abortif. C'est dans la pureté et la piété que je passerai ma vie et exercerais mon art. Je n'inciserai pas non plus les malades atteints de lithiase, mais je laisserai cela aux hommes spécialistes de cette intervention. Dans toutes les maisons où je dois entrer, je pénétrerai pour l'utilité des malades, me tenant à l'écart de toute injustice volontaire, de tout acte corrompé en général, et en particulier des relations amoureuses avec les femmes ou les hommes, libres ou esclaves. Tout ce que je verrai ou entendrai au cours du traitement, ou même en dehors du traitement, concernant la vie des gens, si cela ne doit jamais être répété au-dehors, je le tairai, considérant que de telles choses sont secrètes.

Eh bien donc, si j'exécute ce serment et ne l'enfreins pas, qu'il me soit donné de jouir de ma vie et de mon art, honoré de tous les hommes pour l'éternité. En revanche, si je le viole et que je me parjure, que ce soit le contraire.

J. Jouanna, Hippocrate, Paris, Librairie Arthème Fayard, 1992, annexe I.

TABLE DES MATIERES

1. INTRODUCTION	19
1.1. GENERALITES SUR LE CANAL LOMBAIRE ETROIT	19
1.2. ANATOMIE DU CANAL LOMBAIRE (5-8)	19
1.2.1. <i>Embryologie et développement</i>	19
1.2.1.1. Généralités	19
1.2.1.2. Embryologie du rachis	20
1.2.1.3. Morphogenèse d'une vertèbre	20
1.2.1.4. Anomalies du développement	21
1.2.1.5. Courbures du rachis	22
1.2.2. <i>Vertèbre lombaire</i>	24
1.2.2.1. La vertèbre lombaire présente une architecture osseuse complexe.....	24
1.2.2.2. Interstices et échancrures : les caractéristiques non-osseuses des vertèbres	26
1.2.3. <i>Articulation intervertébrale</i>	28
1.2.3.1. Disques intervertébraux et articulation intersomatique	28
1.2.3.2. Articulation zygapophysaire.....	29
1.2.3.3. Ligaments du rachis lombaire.....	30
1.2.4. <i>Lordose lombaire et canal vertébral</i>	32
1.2.4.1. Pesanteur naturelle	32
1.2.4.2. Mécanismes anatomiques de compensation.....	32
1.2.4.3. Canal radiculaire.....	33
1.2.5. <i>Sacrum</i>	34
1.2.6. <i>Les muscles lombaires</i>	36
1.2.6.1. Le grand psoas.....	36
1.2.6.2. Les muscles Intertransversaires latéraux	36
1.2.6.3. Le carré des lombes	36
1.2.6.4. Les muscles spinaux lombaires.....	36
1.2.7. <i>Nerfs du rachis lombaire</i>	38
1.2.7.1. Les nerfs spinaux lombaires.....	38
1.2.7.2. Rameaux dorsaux et ventraux.....	44
1.2.7.3. Dermatomes	46
1.2.7.4. Nerfs sympathiques.....	47
1.2.7.5. Innervation des disques intervertébraux.....	47
1.2.8. <i>Vascularisation du rachis lombaire</i>	48
1.2.8.1. Artères lombaires	48
1.2.8.2. Les veines lombaires.....	48
1.2.9. <i>Vieillessement du rachis lombaire</i>	49
1.2.9.1. Altérations biochimiques.....	49
1.2.9.2. Altérations des disques intervertébraux.....	50
1.2.9.3. Altérations du plateau vertébral	50

1.2.9.4.	Altérations du corps vertébral	51
1.2.9.5.	Altérations des articulations zygapophysiales	52
1.2.9.6.	Altérations des mouvements	52
1.2.9.7.	Spondylose et pathologie articulaire dégénérative	52
1.2.10.	<i>Anatomie radiologique (37)</i>	53
1.2.10.1.	Radiographies standard.....	53
1.2.10.2.	Tomodensitométrie	56
1.2.10.3.	Imagerie par résonance magnétique (38).....	57
1.3.	DONNEES ETIOLOGIQUES ET PHYSIOPATHOLOGIQUES.....	58
1.3.1.	<i>Physiopathologie</i>	59
1.3.2.	<i>Étiologie</i>	60
1.3.2.1.	Mécanisme et localisation.....	60
1.3.2.2.	Étendue	61
1.3.2.3.	Caractère statique/dynamique.....	61
1.3.2.4.	Physiopathologie	62
1.4.	DIAGNOSTIC (44,46).....	63
1.4.1.	<i>Interrogatoire</i>	63
1.4.2.	<i>Examen clinique (57,58)</i>	64
1.4.2.1.	Inspection	64
1.4.2.2.	Palpation osseuse	65
1.4.2.3.	Amplitude des mouvements	66
1.4.2.4.	Examen neurologique.....	66
1.4.2.5.	Épreuves spécifiques	69
1.4.2.6.	Diagnostic différentiel (60,61).....	73
1.4.3.	<i>Bilan neuroradiologique (41)</i>	74
1.4.3.1.	Myélographie	75
1.4.3.2.	Radiographies	76
1.4.3.3.	Tomodensitométrie.....	76
1.4.3.4.	IRM.....	77
1.4.4.	<i>Bilan neurophysiologique</i>	79
1.4.4.1.	Électromyogramme	79
1.5.	TRAITEMENT (40)	80
1.5.1.	<i>Les buts</i>	80
1.5.2.	<i>Les moyens médicaux et chirurgicaux</i>	80
1.5.2.1.	Médications visant à diminuer la douleur.....	80
1.5.2.2.	Médications visant à restaurer la fonction.....	81
1.5.2.3.	Médications améliorant la perception de la symptomatologie.....	81
1.5.2.4.	Moyens chirurgicaux.....	82
1.5.3.	<i>Les indications</i>	89
1.6.	FACTEURS PRONOSTIQUES DE LA PRISE EN CHARGE CHIRURGICALE	90
1.6.1.	<i>Résultats à court et moyen terme</i>	90

1.6.2.	<i>Facteurs pronostiques à moyen terme</i>	91
1.6.3.	<i>Résultat des traitements chirurgicaux à long terme</i>	91
1.7.	PARTICULARITES DU SUJET AGE ET DONNEES DEMOGRAPHIQUES	92
1.7.1.	<i>Enjeux sociétaux et terminologie</i>	92
1.7.2.	<i>Épidémiologie de la maladie dégénérative lombaire</i>	94
1.8.	OBJECTIFS	95
2.	PATIENTS ET METHODES	97
2.1.	SCHEMA D'ETUDE	97
2.1.1.	<i>Critères d'inclusion</i>	97
2.1.2.	<i>Critères d'exclusion</i>	97
2.1.3.	<i>Données recueillies</i>	97
2.1.4.	<i>Critère de jugement principal</i>	97
2.2.	TECHNIQUE OPERATOIRE	98
2.2.1.	<i>Positions opératoires</i>	98
2.2.1.1.	<i>Décubitus ventral en flexion</i>	98
2.2.1.2.	<i>Position genu-pectorale</i>	99
2.2.2.	<i>Technique chirurgicale commune</i>	99
2.3.	METHODES	100
2.4.	ANALYSE STATISTIQUE	100
3.	RESULTATS	101
3.1.	ANALYSE DESCRIPTIVE	101
3.1.1.	<i>Caractéristiques démographiques</i>	101
3.1.2.	103
3.1.3.	<i>Prise en charge chirurgicale</i>	104
3.2.	ANALYSE BIVARIEE	106
3.3.	ANALYSE MULTIVARIEE	107
4.	DISCUSSION	109
4.1.	FORCES ET LIMITES DE NOTRE ETUDE	110
4.2.	ADEQUATION AVEC LES DONNEES DE LA LITTERATURE	111
4.2.1.	<i>Des résultats plutôt en accord avec la littérature</i>	111
4.2.2.	<i>... et des écarts sensibles</i>	111
4.3.	POUR ALLER PLUS LOIN	113
5.	CONCLUSION	115
6.	BIBLIOGRAPHIE	117
7.	ANNEXES	127

LISTE DES ABREVIATIONS

ADL	Activities of daily living
AINS	Anti-inflammatoires non stéroïdiens
ASA	Score de l'American Society of Anesthesiologists
Arr	Arrière
Av	Avant
Dt	Droite
G	Gauche
Ht	Haut
HTA	Hypertension artérielle
IC97%	Intervalle de confiance à 95%
INSEE	Institut national de la statistique et des études économiques
IRM	Imagerie par résonance magnétique
LCS	Liquide cébrospinal
MMSE	Mini mental state examination
MPR	Multiplanar reconstruction
PM	Périmètre de marche
VAS	Visual Analog Scale for pain

LISTE DES TABLEAUX

Tableau 1 Facteurs à prendre en compte dans la décision thérapeutique	90
Tableau 2 Projection de population par grand groupe d'âge en 2060 (en %).....	93
Tableau 3 Facteurs associés à l'évolution postopératoire mesurée par la satisfaction du patient (régression linéaire)	107

LISTE DES FIGURES

Figure 1 Morphogénèse d'une vertèbre.....	21
Figure 2 Courbures du rachis (9).....	23
Figure 3 Mensurations normales minimales du canal lombaire (10).....	25
Figure 4 Anatomie des vertèbres lombaires (9).....	27
Figure 5 Anatomie du disque intervertébrale (9).....	28
Figure 6 Ligaments vertébraux antérieurs	31
Figure 7 Ligaments vertébraux (9).....	32
Figure 8 Le sacrum et le coccyx (9).....	35
Figure 9 Muscles profonds lombaires.....	37
Figure 10 Nerf spinal	38
Figure 11 Coupe transverse du canal vertébral en L3.....	40
Figure 12 Émergences radiculaire	41
Figure 13 Coupe transverse du canal vertébral au niveau des foramens intervertébraux.	42
Figure 14 Anomalies extradurales des racines nerveuses lombaires.....	44
Figure 15 Rameaux dorsaux et leurs branches.....	45
Figure 16 Dermatomes de L4 (A), L5 (B) et S1 (C).	46
Figure 17 Lignes observées sur des radiographies: incidence latérale	55
Figure 18 Lignes observées sur des radiographies: incidence antérieure	56
Figure 19 IRM lombaire normale	58
Figure 20 Étiologie des rétrécissements canaux lombaires (41).....	60
Figure 21 Étiologie des sténoses foraminales (41).....	61
Figure 22 "Le bâton de vieillesse" sculpture de Jean Escoula 1893.....	64
Figure 23 Palpation de la tubérosité ischiatique et du nerf sciatique	65

Figure 24 Signe de Lasègue.....	69
Figure 25 Signe de Hoover.....	70
Figure 26 Signe de Néri.....	70
Figure 27 Manœuvre de Milgram	71
Figure 28 Manœuvre de Gaenslen.....	71
Figure 29 Manœuvre de mobilisation du bassin.....	72
Figure 30 Manœuvre de Patrick	72
Figure 31 Myélographie du rachis lombaire.....	75
Figure 32 TDM rachis lombaire en fenêtre osseuse	77
Figure 33 IRM du rachis lombaire en séquence T2.....	78
Figure 34 Abord postérieur du rachis lombaire.....	84
Figure 35 Laminectomie et fraisage	85
Figure 36 Pourcentage de morbidité et de mortalité par classe d'âge (100).	95
Figure 37 Décubitus ventral.....	99
Figure 38 Diagramme des flux.....	101
Figure 39 Fréquence des symptômes préopératoires décrits par les patients.....	102
Figure 40 Pourcentage des rétrécissements canaux par niveau (%).....	103
Figure 41 Pourcentage des spondylolisthésis selon leur grade (%)	103
Figure 42 Fréquence des anomalies contribuant au rétrécissement canalaire.....	103
Figure 43 Proportion des niveaux décompressés (%) n=73.....	104
Figure 44 Proportion des gestes complémentaires à la laminectomie (%) n=73	104
Figure 45 Distribution des complications postopératoires selon leur nature.....	105
Figure 46 Représentation graphique de l'amélioration de la radiculalgie.....	106

1. INTRODUCTION

" Entre toutes les douleurs arthritiques, la sciatique emporte le prix " Amboise Paré, XXI, 12.

La première indication de chirurgie rachidienne chez les personnes âgées est le canal lombaire étroit dégénératif (1). Le but de la chirurgie est de permettre aux patients de marcher plus longtemps, maintenir leurs activités de la vie quotidienne (ADL) et leur vie sociale (2). Environ 25% des patients présentent de mauvais résultats fonctionnels et à ce jour, peu de facteurs prédictifs du résultat de la chirurgie ont été identifiés.

1.1. Généralités sur le canal lombaire étroit

Le canal lombaire étroit, ou rétréci, est une entité anatomo-clinique définie par la réduction du diamètre du canal lombaire, à l'origine de la compression des structures nerveuses et vasculaires qu'il contient (3).

1.2. Anatomie du canal lombaire (5-8)

1.2.1. Embryologie et développement

1.2.1.1. Généralités

La colonne vertébrale ou rachis, constitue avec le crâne, le squelette axial postérieur. Elle est formée de 33 à 34 vertèbres et se divise en quatre segments. On décrit de haut en bas: le rachis cervical formé de 7 vertèbres, le rachis thoracique (ou dorsal) formé de 12 vertèbres sur lesquelles s'appuient les côtes, le rachis lombaire, formé de 5 vertèbres, le segment sacro-coccygien constitué du sacrum et du coccyx, lui-même formé de vertèbres soudées (5 vertèbres pour le sacrum, et entre 4 et 5 vertèbres pour le coccyx).

Le rachis s'articule en haut avec le crâne et en bas avec le bassin. Sa longueur est d'environ 71cm chez l'homme et 61cm chez la femme (6).

1.2.1.2. Embryologie du rachis

La formation du rachis débute très tôt par la mise en place du troisième feuillet de l'embryon: le chordomésoblaste.

Au cours de la troisième semaine de développement, apparaît la gouttière neurale qui se transforme rapidement en tube neural. La fermeture du tube neural débute au milieu de l'embryon et s'étend aux deux extrémités. L'ouverture céphalique (appelée neuropore antérieur) se ferme aux environs du 25^{ème} jour et le neuropore postérieur vers le 28^{ème} jour, au niveau de la région lombaire (deuxième vertèbre lombaire).

À la fin de la troisième semaine, le mésoderme se divise en deux: le mésoderme dorsal donne les muscles de la paroi antérolatérale du tronc, alors que le mésoderme ventral donne les muscles intestinaux.

À partir du début de la quatrième semaine, le mésoderme para-axial se segmente en somites. La formation des somites progresse dans un sens cranio-caudal pendant 10 jours. Un total de 42 à 44 paires de somites se différencient ; 4 occipitales, 8 cervicales, 12 thoraciques, 5 lombaires, 5 sacrées et 8 à 10 coccygiennes. Les derniers 5 à 7 somites coccygiens disparaissent.

Chaque somite va se creuser d'une cavité pour distinguer du côté médial, les sclérotomes (futurs vertèbres) et du côté latéral les myotomes (futurs muscles) et les dermatomes (future derme et tissu sous-cutané).

1.2.1.3. Morphogenèse d'une vertèbre

Toutes les vertèbres dépendent des cellules des sclérotomes des somites pour leurs corps vertébraux et leurs arcs (Figure 1).

La formation de la partie antérieure de la vertèbre est sous la dépendance de la corde qui va involuer et subir, entre les vertèbres, une dégénérescence mucoïde pour former la structure centrale du disque intervertébral : le nucleus pulposus.

L'anneau fibreux du disque intervertébral dépend du mésenchyme du sclérotome.

Durant la sixième semaine de développement, apparaissent des centres de chondrification au niveau de la région cervico-thoracique.

L'ossification des noyaux cartilagineux débute vers la septième semaine du développement pour se terminer à la fin de la croissance. Il y a trois centres

primaires d'ossification : un volumineux point d'ossification pour le corps vertébral et un point d'ossification par héli-arc postérieur.

Les centres secondaires d'ossification apparaissent à la puberté.

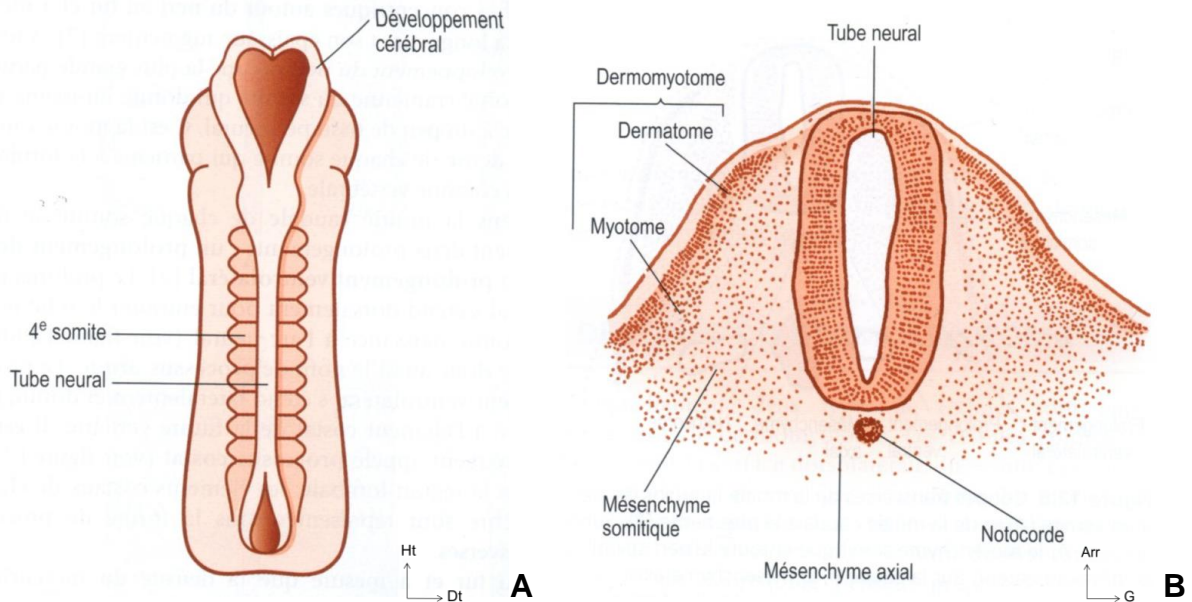


Figure 1 Morphogénèse d'une vertèbre.

A : Vue dorsale d'un embryon possédant 10 somites. B : coupe transverse d'un somite primitif montrant le lien entre le mésenchyme du tube neural et la notocorde ainsi que sa différenciation en mésenchyme somitique et en dermatome. (7).

1.2.1.4. Anomalies du développement

Il existe un grand nombre d'anomalies de développement du rachis lombaire. On les classe selon 3 mécanismes:

1. Variation numérique,
2. Non-union de certains éléments,
3. Agénésie ou absence d'une ou de plusieurs parties de vertèbre.

Les variations dans l'anatomie et le nombre des vertèbres touchent fréquemment la région lombosacrée, où l'on observe des anomalies dites transitionnelles avec la lombalisation de S1 ou la sacralisation de L5. En général ces anomalies sont asymptomatiques (8) mais ont un impact lors du repérage radiologique préopératoire.

La forme la plus connue de non-union est le spina bifida, dans lequel les lames vertébrales ne s'unissent pas.

1.2.1.5. Courbures du rachis

La colonne vertébrale sert de soutien au tronc et constitue l'axe du corps. Elle est rattachée aux côtes, aux os iliaques et au crâne. Sa forme étant en S, ses courbures amortissent les forces de compression liées au mouvement (Figure 2).

Dans le plan sagittal, on distingue une courbure cervicale à convexité antérieure (lordose cervicale), une courbure thoracique à concavité antérieure (cyphose thoracique), une courbure lombaire à convexité antérieure (lordose lombaire), une courbure pelvienne à concavité antérieure (cyphose sacrée).

Ces courbures sagittales sont variables avec l'âge : le nouveau-né et le nourrisson ne possèdent qu'une courbure dorsale à convexité postérieure. La courbure cervicale apparaît avec la position assise et la courbure lombaire avec l'orthostatisme (la courbure dorsale est la courbure principale primitive alors que les deux autres sont des courbures secondaires, de compensation, liées à la position debout).

La scoliose, déviation latérale de la colonne vertébrale, est normalement peu prononcée, elle est due à un développement plus important des muscles d'un côté du corps (à droite chez les droitiers).

Lors des mouvements de flexion et d'extension, la morphologie du canal vertébral et des foramens intervertébraux se modifie : allongement du canal, déformation du foramen intervertébral (notamment en extension rétrécissement de sa partie inférieure par bombement du ligament jaune, de la capsule et protrusion discale).

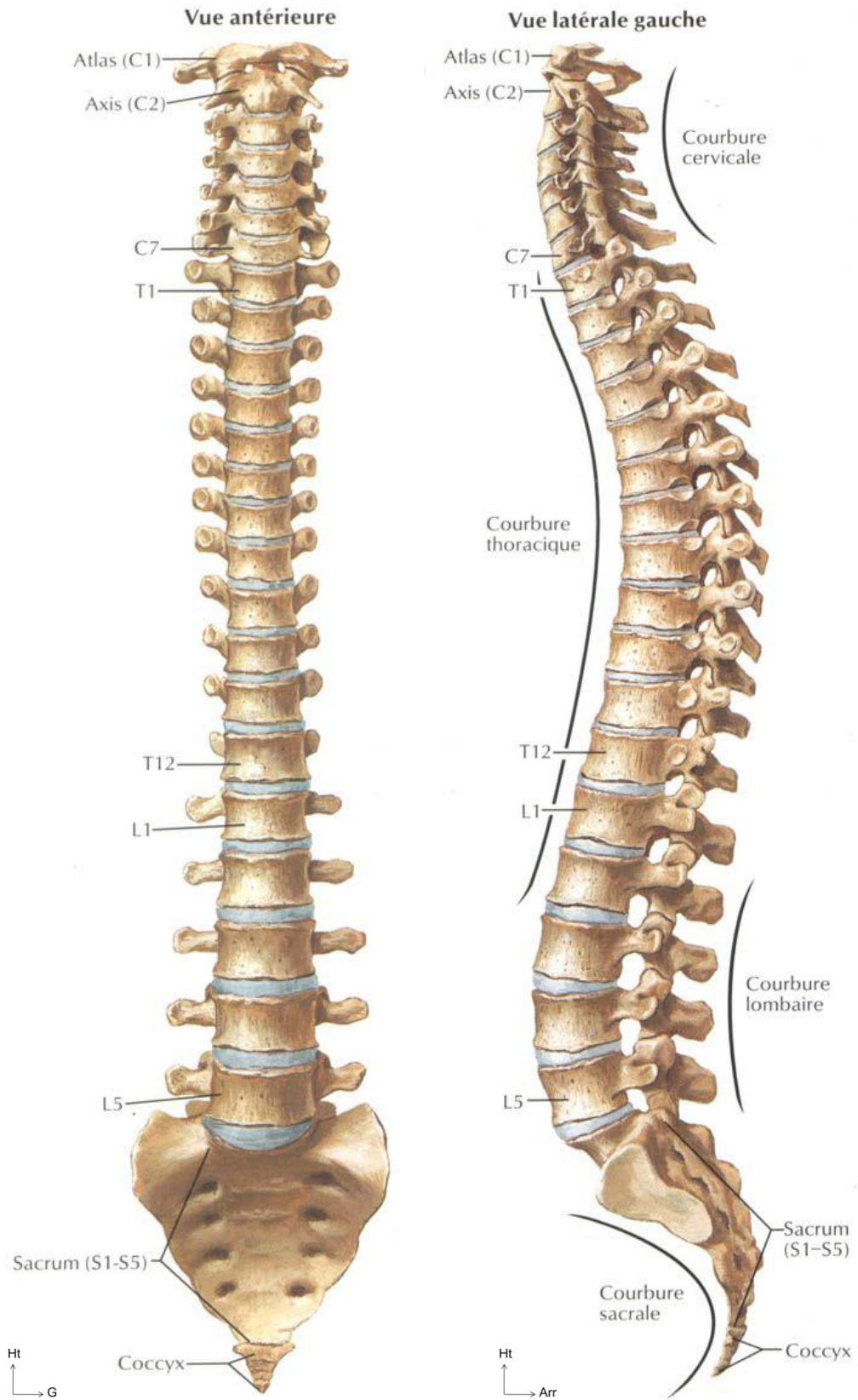


Figure 2 Courbures du rachis (9)

1.2.2. Vertèbre lombaire

La colonne lombaire est formée de 5 vertèbres numérotées, de haut en bas, de 1 à 5, selon leur localisation sur une colonne complète. La vertèbre lombaire est constituée d'avant en arrière d'un corps vertébral, de 2 pédicules, de 2 processus transverses, de 4 processus articulaires, de 2 lames et d'un processus épineux.

1.2.2.1. La vertèbre lombaire présente une architecture osseuse complexe

Le corps vertébral est réniforme. Il présente une face inférieure et une face supérieure appelées plateaux vertébraux qui sont concaves. Deux solides contreforts osseux se projettent latéralement de façon symétrique en arrière à la partie supérieure du corps vertébral pour former les pédicules. Le corps vertébral présente des corticales peu épaisses percées de nombreux orifices vasculaires, surtout au niveau de la face postérieure par laquelle sortent de volumineuses veines. La corticale postérieure est plus épaisse, raison pour laquelle elle est souvent appelée mur postérieur (Figure 4).

La structure interne du corps vertébral est composée de faisceaux trabéculaires qui balayent le corps vertébral et ses excroissances. Les trabécules, sortes de fines tiges osseuses, renforcent, à la manière de contreforts internes, l'ensemble de la vertèbre. Les trabécules dotent le corps vertébral de résistance à la charge et d'élasticité. Les espaces intertrabéculaires servent de canaux pour l'irrigation sanguine et le drainage veineux.

Il faut souligner l'avantage de cette composition interne : le corps vertébral est une structure qui, bien que légère et composée d'un minimum de matériel, est solide et portante.

Le mot pédicule est dérivé du mot latin *pediculus* qui signifie "petit pied", ce qui illustre bien leur disposition lorsque l'on regarde la vertèbre par le haut. Chaque pédicule se prolonge médialement par une plaque osseuse appelée lame (du latin *lamina* qui signifie "plaque").

Les lames vertébrales sont obliques en bas et en arrière, s'empilant les unes sur les autres, comme les tuiles d'un toit. L'angle inféro-externe et le bord inférieur de chaque lame s'étendent en un bloc osseux appelé processus articulaire inférieur. La

partie de la lame qui s'interpose entre les processus articulaire supérieur et inférieur de chaque côté porte le nom d'isthme vertébral.

Le processus articulaire supérieur se prolonge de façon proximale de chaque côté de la jonction entre la lame et le pédicule. Le processus articulaire inférieur est, quant à lui, développé à partir de l'angle inféro-externe de la lame. À la jonction des deux lames, une étroite lamelle osseuse forme le processus épineux.

Le processus transverse, qui doit son nom à son orientation transverse par rapport à l'axe de la colonne, est issu de la jonction du pédicule et la lame. Près de ses insertions pédiculaires, chaque processus transverse porte sur sa surface postérieure une petite aspérité irrégulière appelée tubercule accessoire, dont l'utilité n'a pas été établie.

Le processus mamillaire se trouve au dessus et légèrement en dedans du tubercule accessoire. Les deux processus transverse et mamillaire sont séparés par une échancrure appelée échancrure mamillo-accessoire.

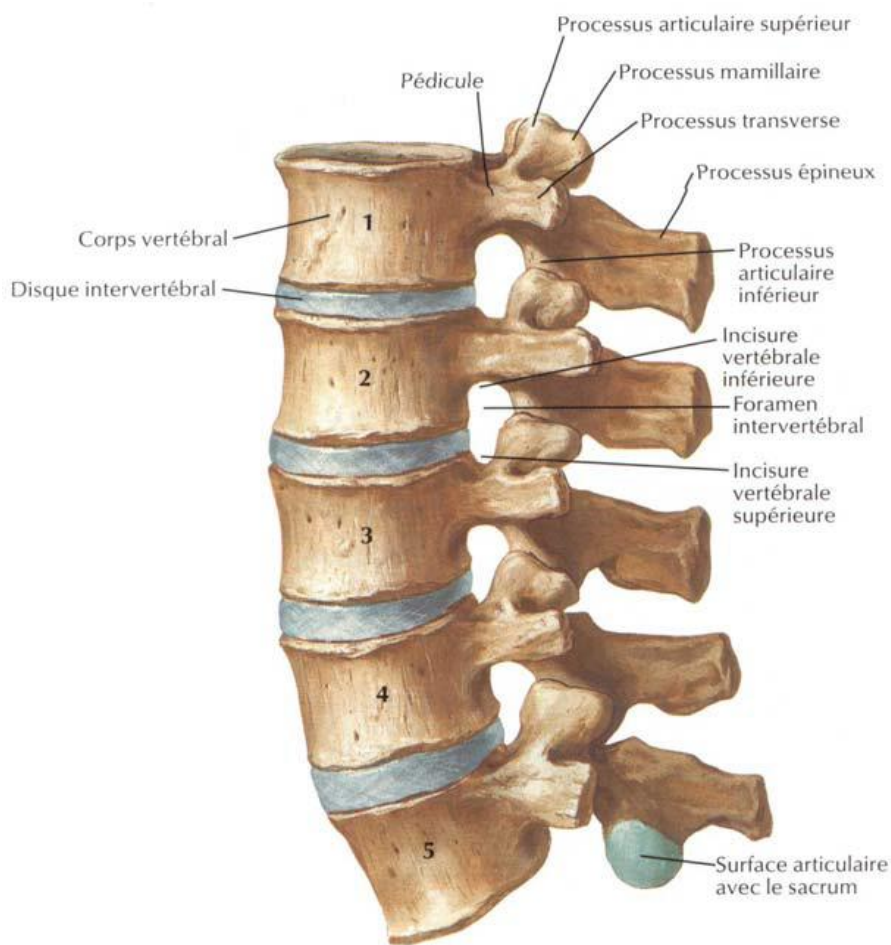
L'arc neural, ou arc postérieur, a la forme d'un demi-anneau osseux implanté à la face postérieure du corps vertébral. L'arc neural délimite le canal rachidien qui contient la moelle épinière jusqu'au niveau de la première et deuxième vertèbre lombaire où se situe le cône terminal, et en dessous, les racines de la queue de cheval. Les mensurations normales minimales du canal lombaire sont les suivantes :

	Distance sagittale (mm) (mur postérieur - base de l'apophyse épineuse)	Distance transversale (mm) (interpédiculaire)
L1	14	19
L2	13	20
L3	12	20
L4	11	19
L5	12	20

Figure 3 Mensurations normales minimales du canal lombaire (10)

1.2.2.2. Interstices et échancrures: les caractéristiques non-osseuses des vertèbres

Au-delà des structures osseuses, des interstices et des échancrures confèrent à la vertèbre lombaire des caractéristiques complémentaires très importantes. Les racines sont issues de la queue de cheval. Elles quittent le canal rachidien par les trous de conjugaison. Ce sont des orifices ostéofibreux limités par les pédicules de deux vertèbres superposées, les apophyses articulaires de ces mêmes vertèbres et, en avant, le disque intervertébral et les parties adjacentes de la face postérieure des corps vertébraux.



**Vertèbres lombaires :
vue latérale gauche**



A

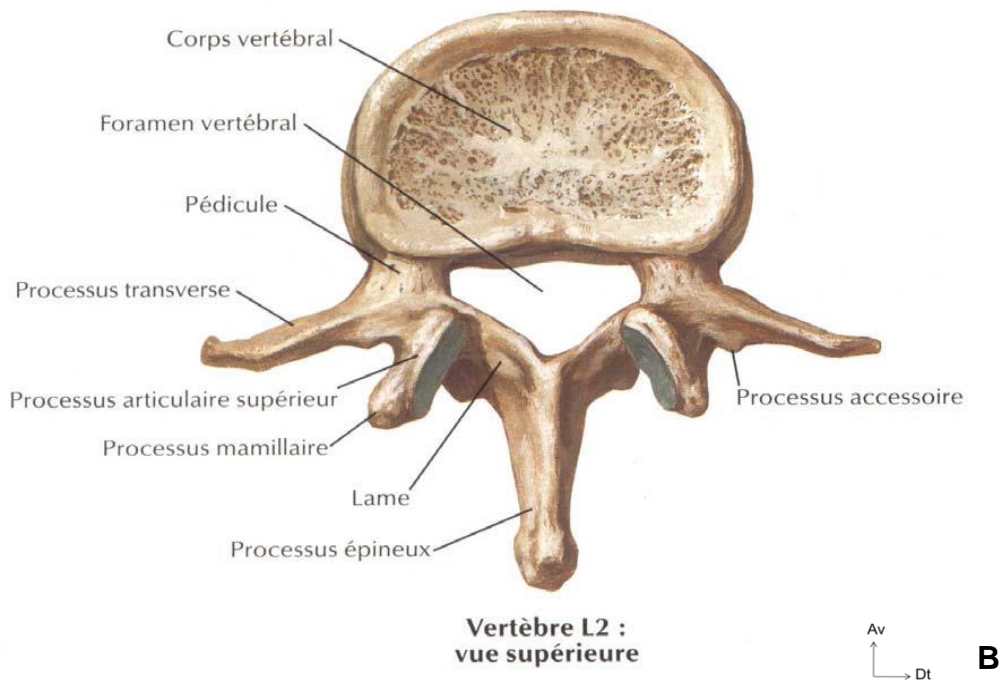


Figure 4 Anatomie des vertèbres lombaires (9)

A: vue sagittale. B: vue axiale

L'angle lombo-sacré est formé par la tangente au mur postérieur de S1 et la tangente au plateau supérieur de L5. Il est normalement de 135° et permet aisément d'identifier la première vertèbre sacrée. Cette zone d'inflexion est le siège d'un changement de courbure et est appelée charnière lombo-sacrée. Les anomalies transitionnelles sont des malformations rachidiennes d'origine congénitale qui intéressent les zones charnières, occipitovertébrale, cervicodorsale, dorsolombaire et lombosacrée. Ces dernières, les plus fréquentes, se présentent sous la forme d'une sacralisation de la cinquième vertèbre lombaire ou d'une lombalisation de la première vertèbre sacrée.

Ces anomalies sont à la limite de la variante morphologique puisqu'elles correspondent à une malformation mineure. L'occurrence des anomalies de la charnière lombosacrée n'a pas de valeur pathologique; en revanche ces anomalies ont une importance dans la prise en charge chirurgicale au moment du repérage préopératoire comme nous le verrons au chapitre concernant l'anatomie radiologique.

A cet égard, nous définirons le dernier espace mobile comme étant l'espace discal situé au niveau de l'angle lombo-sacré, c'est-à-dire, sur un rachis normal, entre la dernière vertèbre lombaire et le sacrum.

1.2.3. Articulation intervertébrale

L'articulation intervertébrale comprend toutes les structures unissant deux vertèbres adjacentes, à savoir:

- Le disque intervertébral
- Les articulations zygapophysaires
- Les ligaments

1.2.3.1. Disques intervertébraux et articulation intersomatique

Le disque intervertébral est un fibrocartilage unissant les plateaux vertébraux sus et sous-jacent. Le disque intervertébral est constitué de deux parties : une masse fluide centrale, le nucleus pulposus et une partie fibreuse périphérique, l'annulus fibrosus (**Figure 5**). Ses composantes majoritaires sont les glycosaminoglycanes, les protéoglycanes et le collagène.

Le disque a pour rôle de séparer 2 vertèbres et leur permet un certain degré d'inclinaison sans qu'elles n'entrent en contact.

Par conséquent, ses propriétés biomécaniques sont multiples et il doit garder tout au long de la vie ses deux propriétés fondamentales : solidité et capacité de déformation.

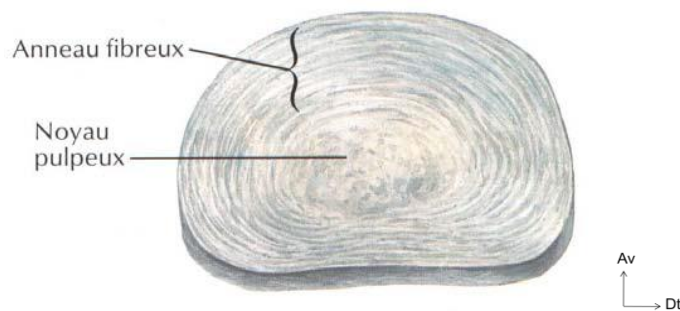


Figure 5 Anatomie du disque intervertébrale (9)

Le nucleus pulposus, vestige de la notochorde est un noyau central qui, classiquement, présente une position légèrement excentrée à la partie postérieure du disque. Il est composé de 70 à 90% d'eau, englobée d'une matrice gélatineuse. Il est déformable mais incompressible.

L'annulus fibrosus, composé à 60-70% d'eau, est organisé en séries de lamelles fibreuses concentriques. Il entoure le nucleus et est intimement uni aux corps vertébraux sus et sous-jacent.

Le pourcentage d'eau entrant dans la composition des disques intervertébraux varie avec l'âge.

L'articulation inter-somatique est formée par l'apposition d'un plateau vertébral inférieur et d'un plateau vertébral supérieur qui sont séparés par un disque intervertébral. Cette disposition permet un déplacement dans pratiquement toutes les directions, lorsqu'il n'y a pas de limite imposée par les éléments vertébraux postérieurs.

Si l'on peut considérer l'articulation inter-somatique comme une rotule matérialisée par les deux plateaux vertébraux de part et d'autre de la bille que constitue le nucleus pulposus, les mouvements de cette rotule sont guidés par l'orientation des processus articulaires de l'articulation zygapophysaire.

1.2.3.2. Articulation zygapophysaire

L'articulation zygapophysaire se trouve entre le processus articulaire inférieur d'une vertèbre et le processus articulaire supérieur de la vertèbre suivante.

Les facettes articulaires sont recouvertes de cartilage et une membrane synoviale recouvre les bordures cartilagineuses de chaque articulation. La membrane synoviale est entourée par une capsule articulaire qui s'attache sur le processus articulaire. Les variations de forme et d'orientation des articulations zygapophysaires lombaires contrôlent le rôle de ces articulations dans la prévention du glissement antérieur et de la dislocation rotatoire de l'articulation intervertébrale.

Au niveau lombaire, l'orientation des surfaces articulaires est plutôt sagittale. A la partie supérieure du rachis lombaire, elles représentent une demi-sphère et les mouvements sont davantage des roulements dans les 3 plans de l'espace. A la partie inférieure du rachis lombaire (L4 et L5), les facettes articulaires redeviennent frontales pour s'opposer au glissement en avant de la colonne lombaire sur le plateau sacré incliné sur l'horizontale de 30 à 40 degrés.

1.2.3.3. Ligaments du rachis lombaire

Le complexe ligamentaire constitue le frein principal des mouvements permis par l'articulation intervertébrale. Il est formé par les ligaments des corps vertébraux et les ligaments des éléments postérieurs (Figure 6 et 7).

1. Les ligaments du corps vertébral :

Le ligament longitudinal antérieur recouvre toute la surface antérieure de la colonne vertébrale. Il sert principalement à résister à l'écartement vertical des extrémités antérieures des corps vertébraux. Lors des mouvements d'extension des disques intervertébraux, il permet de résister à l'inclinaison antérieure du rachis lombaire.

Le ligament longitudinal postérieur forme une bande étroite à l'arrière des corps vertébraux pour leur donner un aspect dentelé. Il est utile dans la résistance à la séparation des extrémités postérieures des corps vertébraux.

2. Les éléments postérieurs

Le complexe ligamentaire postérieur est formé par le ligament jaune, le ligament interépineux, le ligament sus-épineux, le ligament intertransversaire et le ligament iliolumbaire.

1. Le ligament jaune est puissant, épais et tendu entre deux lames adjacentes. Il tapisse presque entièrement la face postérieure du canal rachidien. Histologiquement, le ligament jaune est composé de 80% d'élastine et de 20% de collagène. Il diffère donc de tous les autres ligaments par son élasticité. L'importance de ses fonctions sur le rachis lombaire reste inconnue. Une interprétation plausible de son caractère unique concerne sa localisation plus que ses propriétés biomécaniques.

Le ligament jaune repose immédiatement derrière le canal vertébral et donc immédiatement à côté des structures neurologiques à l'intérieur du canal. En tant que ligament, il sert à résister à l'écartement excessif des lames vertébrales. Un ligament collagèneux situé au même endroit ne fonctionnerait pas aussi bien. Il pourrait résister à l'écartement des lames mais se déformerait lors de leur rapprochement. Un ligament déformé à l'intérieur du canal vertébral pourrait faire saillie sur la moelle spinale ou sur les racines nerveuses spinales, et éventuellement les endommager.

2. Le ligament interépineux s'attache sur les processus épineux adjacents. À sa partie antérieure, ce ligament est une structure paire séparée de chaque côté par une cavité médiane en forme de fente remplie de graisse. Plus en arrière, cette cavité n'est pas présente.
3. Le ligament sus-épineux est médian. Il court derrière les bords postérieurs des processus épineux lombaires sur lesquels il est inséré et recouvre les espaces interépineux.
4. Les ligaments intertransversaires sont symétriques, tendus d'une apophyse transverse à l'apophyse sous-jacente, volumineux et résistants au niveau lombaire. Au niveau de la charnière lombo-sacrée, ils sont renforcés par les ligaments iliolombaires.
5. Les ligaments iliolumbaires sont présents de façon bilatérale et relient le processus transverse de L5 à la surface antéro-interne de l'ilium et de la lèvre interne de la crête iliaque. Ce ligament évite le glissement antérieur de L5 sur le sacrum. Il résiste également à la torsion et à la flexion antéro-postérieure et latérale de L5 sur le sacrum.

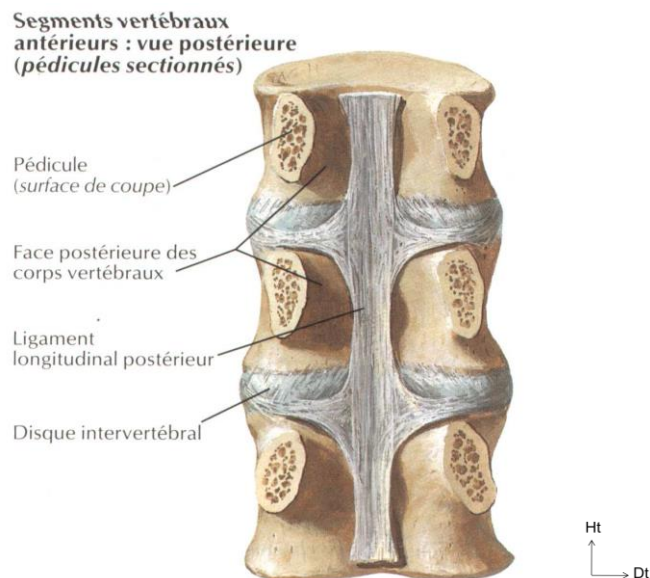


Figure 6 Ligaments vertébraux antérieurs

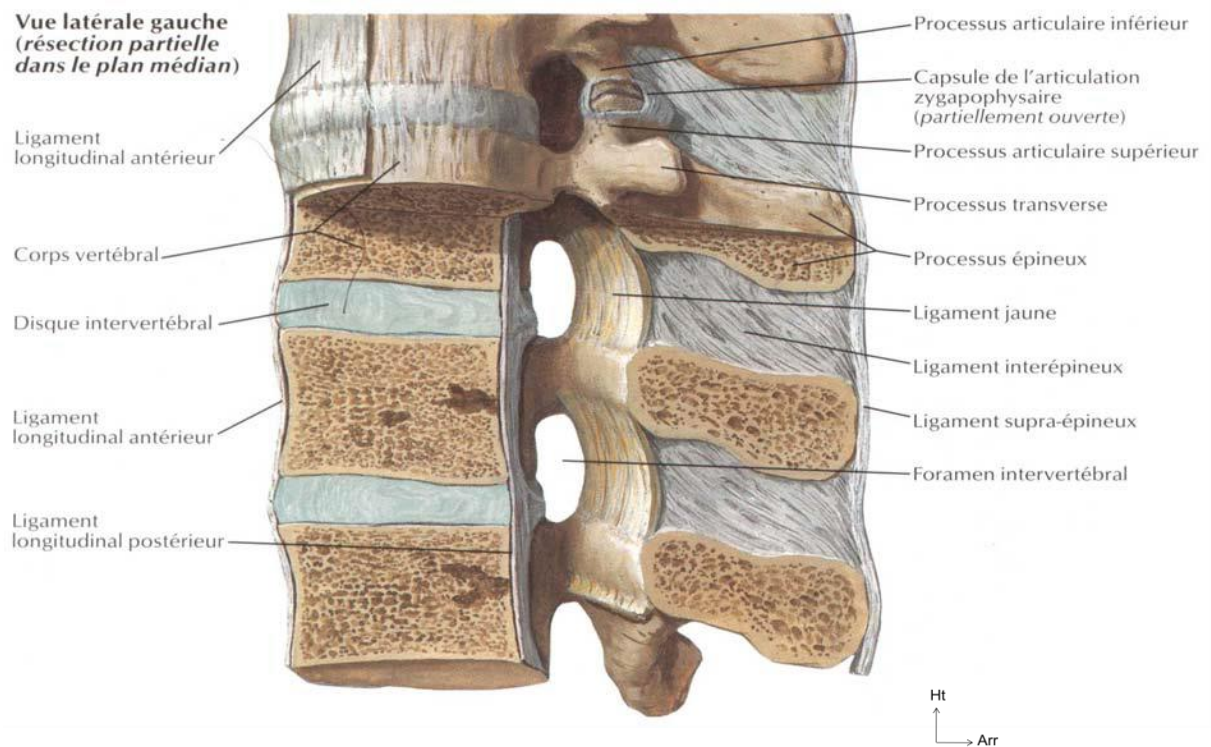


Figure 7 Ligaments vertébraux (9)

1.2.4. Lordose lombaire et canal vertébral

La vulnérabilité du rachis lombaire provient de l'inclinaison du sacrum sur lequel il repose. La surface supérieure du sacrum est inclinée vers le bas et vers l'avant.

1.2.4.1. Pesanteur naturelle

À cause de la déclivité de la surface supérieure du sacrum, la vertèbre L5 et tout le rachis lombaire tendent à glisser en avant, sous l'influence du poids du tronc et ce d'autant plus que s'accumule du poids supplémentaire.

1.2.4.2. Mécanismes anatomiques de compensation

Les processus zygapophysaires lombaires présentent un mécanisme de blocage osseux résistant au déplacement antérieur. Cette résistance est déterminée par l'orientation de la facette. Plus la facette articulaire est orientée vers l'arrière, plus sa résistance au déplacement antérieur est grande.

Le deuxième mécanisme de stabilisation du rachis lombaire est lié au complexe ligamentaire précédemment décrit.

L'élasticité est une des fonctions essentielles du rachis lombaire incurvé qui est ainsi protégé des chocs et des forces compressives. Un rachis rectiligne aurait pour seul mécanisme de protection vertébrale la capacité amortissante des disques intervertébraux.

Sur un rachis incurvé, a contrario, les forces de compression sont transmises par la partie postérieure des disques alors que la partie antérieure a tendance à s'écarter et donc à augmenter la lordose lombaire mettant ainsi sous tension les ligaments antérieurs fortement résistants. Par conséquent, l'énergie de force compressive étire les ligaments au lieu d'être directement transmise au corps vertébral.

On pourrait illustrer ici notre propos par la fable de Jean de la Fontaine : "Le chêne et le roseau". Contrairement au corps vertébral pour qui tout semble Zéphyr, les ligaments, sont aussi souples que le roseau et plient sans se rompre.

Le canal lombaire est formé par l'alignement des canaux vertébraux des 5 vertèbres lombaires :

- La partie antérieure de ce canal est formée par les surfaces postérieures des vertèbres lombaires, les disques interposés et le ligament longitudinal postérieur.
- La partie postérieure est formée par les lames vertébrales et les ligaments jaunes interposés.
- Les parties latérales sont formées par les pédicules, elles sont ouvertes au niveau de l'apposition des foramens intervertébraux.

Les foramens intervertébraux sont limités:

- En avant par les disques et les corps vertébraux;
- En arrière par les ligaments jaunes recouvrant la face antérieure des lames et des articulations zygapophysaires;
- En haut et en bas par les pédicules.

1.2.4.3. Canal radiculaire

Le canal vertébral et les foramens intervertébraux forment les canaux radiculaires qui ne sont pas de vrais canaux dans la mesure où leurs parois ne sont pas délimitées mais sont une succession de relations osseuses sur le trajet des racines nerveuses.

Chaque canal radiculaire est un conduit incurvé autour de la face interne de chaque pédicule et peut être divisé en trois segments : le segment rétrodiscal, le parapédiculaire aussi appelé récessus latéral et le troisième segment est constitué de la partie supérieure du foramen intervertébral.

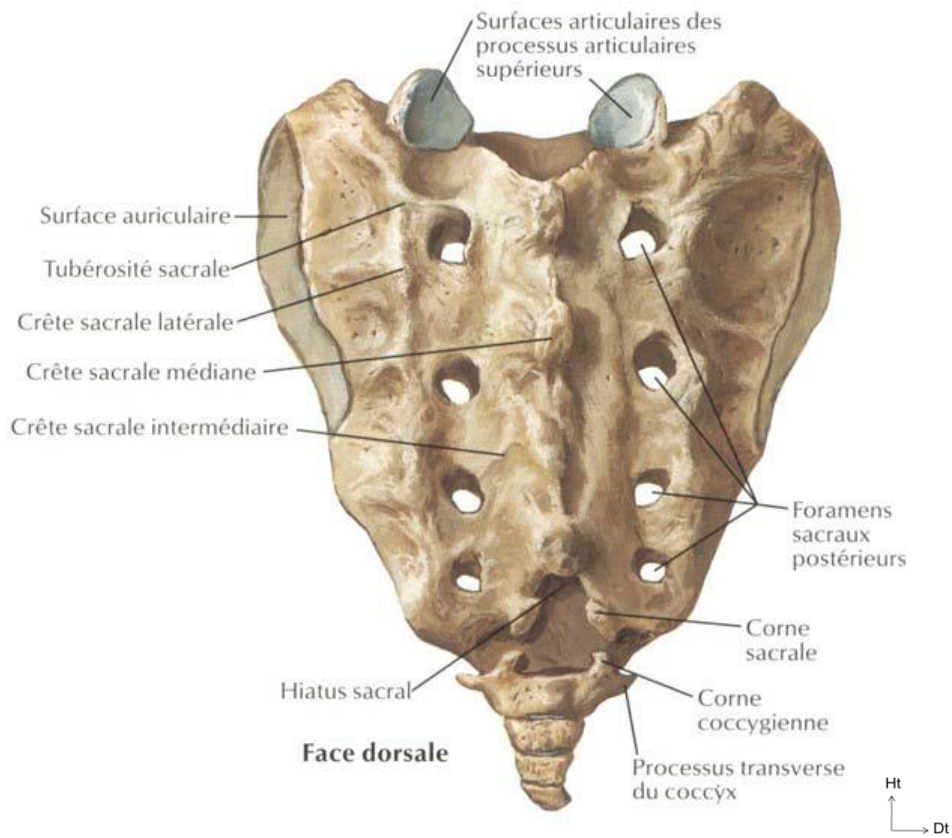
Les canaux radiculaires forment le lit du trajet des racines nerveuses lombaires décrites ci-après.

La forme et la taille du canal déterminent l'espace disponible pour les nerfs acheminés au travers de ce canal. La diminution de cet espace de façon congénitale ou acquise est à l'origine des symptômes que présentent les patients de cette étude.

1.2.5. Sacrum

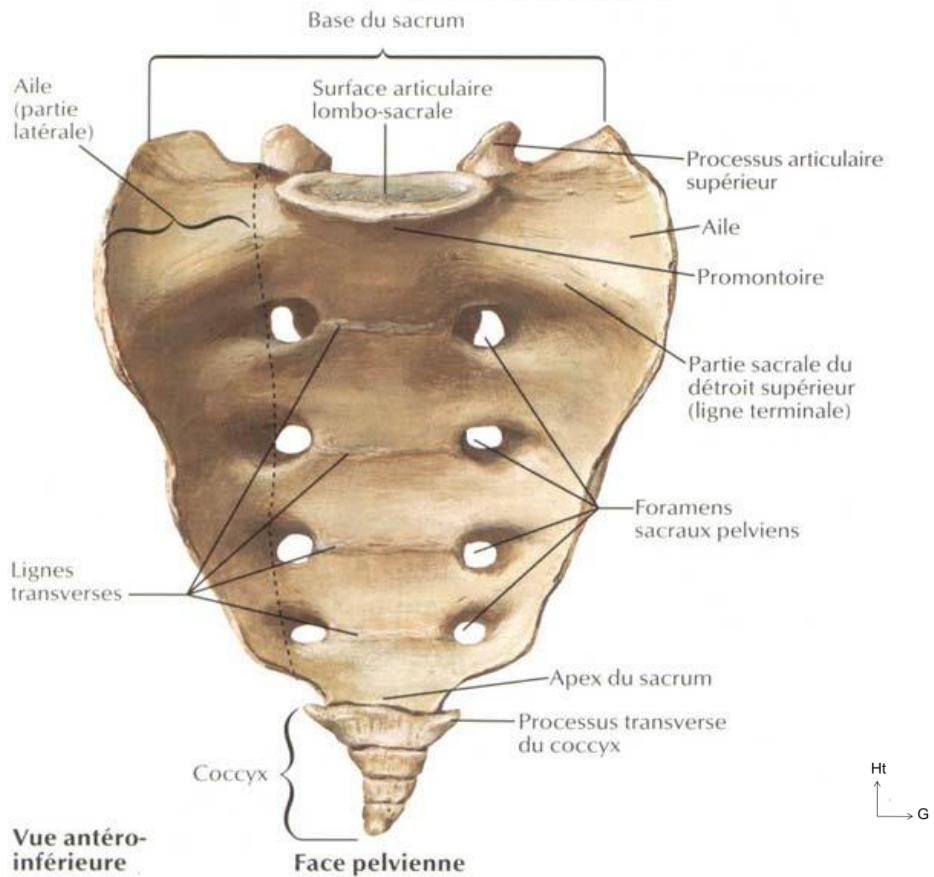
Le sacrum est un bloc osseux à la base de la colonne vertébrale conçu pour supporter la colonne lombaire et pour transmettre les charges du tronc à la ceinture pelvienne et aux extrémités inférieures (**Figure 8**).

Il est situé sous la colonne lombaire, au-dessus du coccyx et entre les deux os iliaques.



Face dorsale

Vue postéro-supérieure



Vue antéro-inférieure

Face pelvienne

Figure 8 Le sacrum et le coccyx (9)

1.2.6. Les muscles lombaires

Les muscles du rachis lombaire peuvent être divisés en trois groupes :

- Le grand psoas à la partie antérolatérale du rachis lombaire;
- Les muscles intertransversaires latéraux et le carré des lombes qui relient les processus transverses en avant;
- Les muscles lombaires postérieurs.

1.2.6.1. Le grand psoas

Le grand psoas émerge à la face antéro-externe du rachis lombaire et s'insère sur le petit trochanter du fémur. À chaque niveau segmentaire, il s'insère sur la surface antérieure du processus transverse, sur le disque intervertébral et sur les bords de la vertèbre adjacente. Son action principale est la flexion de la hanche. Ce muscle exerce une charge compressive (pouvant aller jusqu'à 100 kg lors de mouvements tels que le renforcement abdominal) sur les disques lombaires inférieurs (11).

1.2.6.2. Les muscles Intertransversaires latéraux

Les muscles intertransversaires latéraux se divisent en muscles ventraux et dorsaux. Les premiers relient les processus transverses entre eux alors que les seconds unissent chacun un tubercule accessoire au processus transverse inférieur.

1.2.6.3. Le carré des lombes

Le carré des lombes est un muscle large reliant les processus transverses lombaires, l'ilium et la 12^{ème} côte. Il chemine le long de la surface antérieure des processus transverses de L1 à L4 et se prolonge latéralement sur quelques centimètres. Le carré des lombes pourrait avoir un rôle dans la latéroflexion du rachis lombaire.

1.2.6.4. Les muscles spinaux lombaires

Les muscles spinaux lombaires sont situés en arrière du plan des processus transverses. On peut les diviser en trois groupes:

- Les muscles intersegmentaires courts : les interépineux et faisceaux internes des intertransversaires. On leur attribue la rotation sagittale postérieure des vertèbres.
- Les muscles polysegmentaires s'attachant aux vertèbres lombaires : le multifidus et les composantes lombaires du longissimus et de l'iliocostal. Le

multifidus est le plus important et le plus interne des muscles spinaux (Figure 9).

- Les muscles érecteurs spinaux lombaires. Leur rôle est de permettre le fléchissement latéral ainsi que la rotation axiale du rachis lombaire.

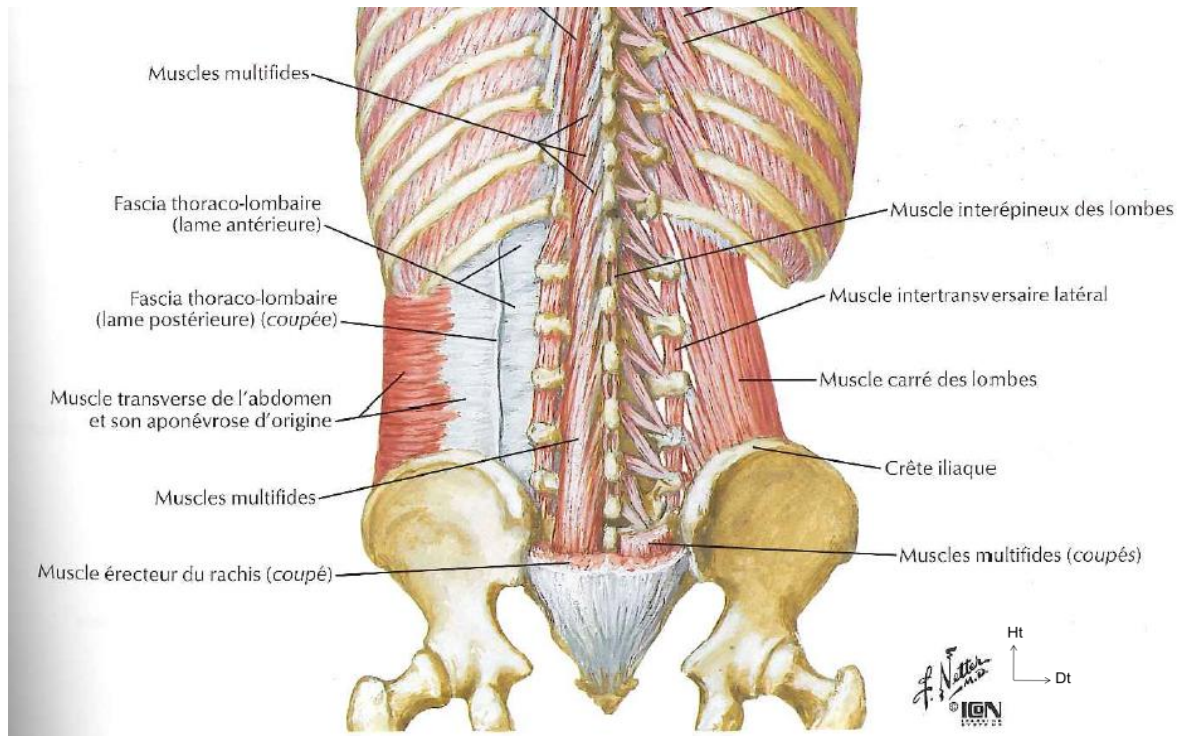


Figure 9 Muscles profonds lombaires

Les muscles lombaires ont donc plusieurs actions. En pratique, aucun muscle n'a d'action unique et aucune action n'est particulière à un muscle. Ils forment un complexe musculaire interactif qui permet le maintien de la posture et les mouvements actifs principaux tels les mouvements de flexion/extension du rachis et le soulèvement de charges.

Le rachis lombaire est donc bien stabilisé par ses articulations, ses ligaments et ses muscles. Chaque individu présente une anatomie particulière et ce, notamment par le fait que la ligne de gravité est différente pour chaque individu. Pour 75% des sujets la ligne de gravité passe en avant du centre de la vertèbre. La pesanteur est donc un des premiers facteurs de la différence anatomique inter-individuelle.

1.2.7. Nerfs du rachis lombaire

Les principaux nerfs du rachis lombaire sont les nerfs spinaux. Ils sont connectés à la moelle par l'intermédiaire des racines des nerfs spinaux qui occupent le canal vertébral.

1.2.7.1. Les nerfs spinaux lombaires

Les nerfs spinaux lombaires situés, dans le prolongement de la moelle qui se termine généralement face au disque L1-L2 (12), naissent des racines nerveuses qui courent à l'intérieur du canal vertébral. Les racines sont en grande partie recouvertes par le sac dural à l'intérieur duquel elles baignent dans du liquide cérébro-spinal.

Le nerf spinal provient de la jonction d'une de ces racines dite ventrale et d'une autre appelée dorsale. Cette jonction a lieu dans les foramens intervertébraux. Le nerf spinal ne dépasse pas la longueur du foramen dans lequel il repose et est par conséquent assez court (Figure 10). Ces nerfs spinaux sont numérotés d'après la vertèbre au-dessous de laquelle ils reposent. Par exemple, le nerf spinal L5 est situé sous la vertèbre L5, dans le foramen intervertébral de L5-S1.

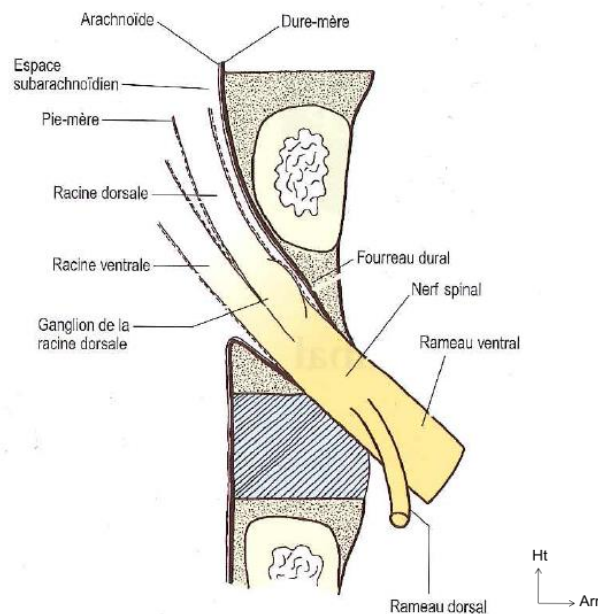


Figure 10 Nerf spinal

Les racines dorsales transmettent les fibres sensibles du nerf spinal à la moelle spinale; tandis que les racines ventrales transmettent les fibres motrices de la moelle spinale et quelques fibres sensibles. Par ailleurs, les racines ventrales des nerfs spinaux de L1 et L2 transportent les fibres efférentes préganglionnaires et sympathiques.

La moelle spinale, qui chemine dans le canal vertébral, est reliée aux nerfs spinaux par des racines nerveuses lombaires qui courent librement à l'intérieur du sac dural. Les racines lombaires sont mélangées aux racines nerveuses sacrées et coccygiennes pour former la queue de cheval (chaque racine est recouverte par son propre fourreau de pie-mère en continuité avec la pie mère de la moelle spinale).

Chaque racine nerveuse contient plusieurs fibres nerveuses réunies en un tronc unique. Cependant, à proximité de la moelle, ces fibres se divisent et forment de petits faisceaux appelés racicules qui s'insèrent dans la moelle spinale. Le nombre et la taille de chaque racicule sont variables. Leur diamètre varie de 0,5 à 1mm et leur nombre de 2 à 12 pour chaque racine (13). Les racicules des racines ventrales s'insèrent sur la face ventrolatérale de la moelle spinale, alors que celles des racines dorsales s'insèrent sur la gouttière dorsolatérale de la moelle spinale.

La racine dorsale, avant de devenir le nerf spinal, s'élargit pour former le ganglion de la racine dorsale (Figure 11). Ce ganglion repose dans le fourreau dural et contient les corps cellulaires des fibres sensorielles de la racine dorsale.

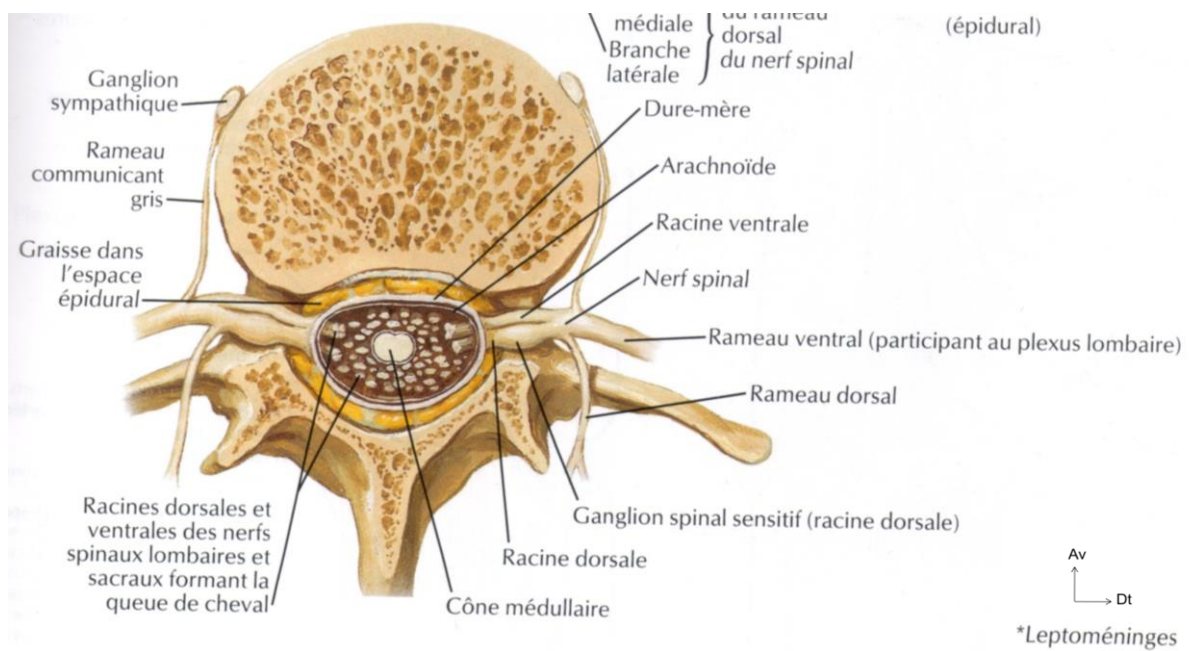


Figure 11 Coupe transverse du canal vertébral en L3

et des foramens intervertébraux montrant les relations entre des racines nerveuses lombaires (9)

La paire de racines nerveuses quitte le sac dural au-dessus du niveau de chaque foramen intervertébral et sort ainsi du sac dural en préservant un prolongement de dure-mère et d'arachnoïde appelé fourreau dural. Ce fourreau protège les racines jusqu'au foramen intervertébral où la dure-mère fusionne avec la racine en devenant l'épinèvre du nerf spinal.

Le fourreau émerge généralement en face de la partie postérieure du corps vertébral portant le même numéro que la racine qu'il protège : le fourreau de L1 émerge derrière le cors vertébral de L1 et ainsi de suite (Figure 12).

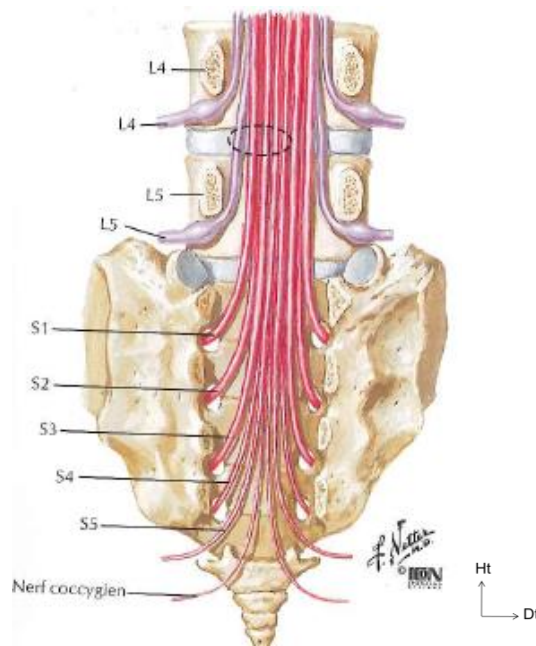


Figure 12 Émergences radiculaires

Cependant, les fourreaux inférieurs émergent de plus en plus haut derrière leurs corps vertébraux : les fourreaux des racines nerveuses de L5 émergent en fait derrière le disque intervertébral L4-L5 (14).

1. Rapports des racines nerveuses

Pour bien comprendre les pathologies compressives des racines nerveuses, il est primordial de connaître les rapports de ces dernières. En effet, des lésions envahissantes des tissus adjacents ou même distants des racines nerveuses peuvent les affecter.

Comme nous l'avons vu précédemment les racines nerveuses sont proches de nombreuses structures qui peuvent devenir compressives (Figure 13) :

- Les méninges ont la relation la plus étroite avec les racines.
- Les artères radiculaires et les veines courent à l'intérieur des fourreaux des racines.
- Le sac dural repose globalement sur le plancher du canal vertébral. Les relations antérieures du sac dural sont donc le ligament vertébral et les parties postérieures des corps vertébraux et des disques sous-jacents.

- Les artères antérieures du canal vertébral et les nerfs sinuvertébraux (voir 1.2.7 Nerfs du rachis lombaire) courent d'un côté à l'autre du plancher du canal vertébral.
- En arrière, le sac dural est en relation avec les lames et le ligament jaune.
- Au sein du fourreau dural les racines nerveuses courent en direction des foramens intervertébraux le long des canaux radiculaires.
 - Ainsi, latéralement, elles sont en relation avec le pédicule et traversent de haut en bas l'arrière du corps vertébral pour pénétrer dans la portion supérieure des foramens intervertébraux.
 - À leur partie dorsale, elles sont recouvertes par les lames et le ligament jaune qui les sépare des articulations zygapophysiales.

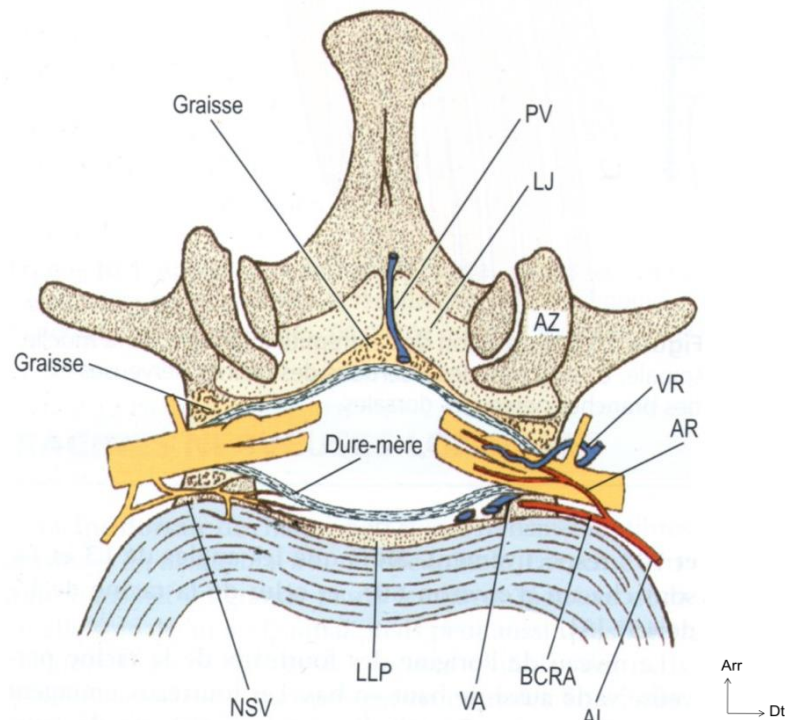


Figure 13 Coupe transverse du canal vertébral au niveau des foramens intervertébraux.

VR = veines radiculaires, AR = artères radiculaires, LLP = ligament longitudinal postérieur, NSV = nerfs sinuvertébraux, VA = plexus veineux vertébral interne antérieur, BCRA = branches du canal spinal antérieur, AL = artères lombaires, LJ = ligament jaune, AZ = articulation zygapophysiales, PV = plexus veineux vertébral interne(7)

Toutefois, le sac dural n'est pas réellement au contact de toutes ces structures. Un interstice appelé espace épidual sépare le sac dural des frontières ostéoligamentaires du canal vertébral. Quasiment virtuel tant il est fin, il est rempli de tissu conjonctif et de plexus veineux (voir 1.2.8.2 Les veines lombaires).

Au sein du canal, le sac dural et les fourreaux sont attachés à la colonne vertébrale par des fascias épiduraux communément appelés ligaments durs ou ligaments méningovertébraux ou encore ligaments de Hoffmann.

La taille du nerf spinal et des racines nerveuses à l'intérieur du foramen vertébral varie d'un niveau à l'autre. Globalement, la surface transversale du foramen intervertébral augmente de L1-L2 à L4-L5, mais le foramen de L5-S1 est plus petit que les autres (15). Paradoxalement, le nerf spinal L5 est le plus gros nerf lombaire. Il occupe environ 25-30% de la surface disponible du foramen intervertébral, alors que les autres nerfs en occupent entre 7 et 22%, ce qui prédispose ainsi davantage le nerf L5 à une compression foraminale.

2. Anomalies des racines nerveuses

Les anomalies des racines nerveuses du rachis lombaire les plus cliniquement significatives sont les trajets nerveux anormaux et les anastomoses entre racines nerveuses (16).

On rapporte 3 types d'anomalies (Figure 14).

- Type 1: trajectoires anormales.
- Type 2: variation du nombre de racines dans un foramen.
- Type 3: anastomoses extradurales entre les racines.

Ces anomalies ne sont responsables d'aucun symptôme en elles-mêmes. Cependant, les racines doubles occupent plus d'espace et sont donc potentiellement plus susceptibles de souffrir d'une compression, même minime. D'autre part, l'intérêt clinique de ces anomalies réside dans l'interprétation des signes fonctionnels.

La compression d'une racine nerveuse particulière se traduit par une symptomatologie qui lui est propre. Si la racine incriminée présente une trajectoire anormale, la lésion structurelle créant la compression peut ne pas être localisée à l'endroit attendu. Ces anomalies symptomatiques sont relativement rares et un

examen clinique discordant est peu fréquent en pratique clinique : on estime leur incidence à 8,5% (17).

Les anomalies des racines nerveuses doivent cependant être présentes à l'esprit et considérées comme une éventualité chez les patients présentant une distribution inhabituelle des signes neurologiques. On peut s'aider de plus, d'examens complémentaires plus poussés en cas de doute (13).

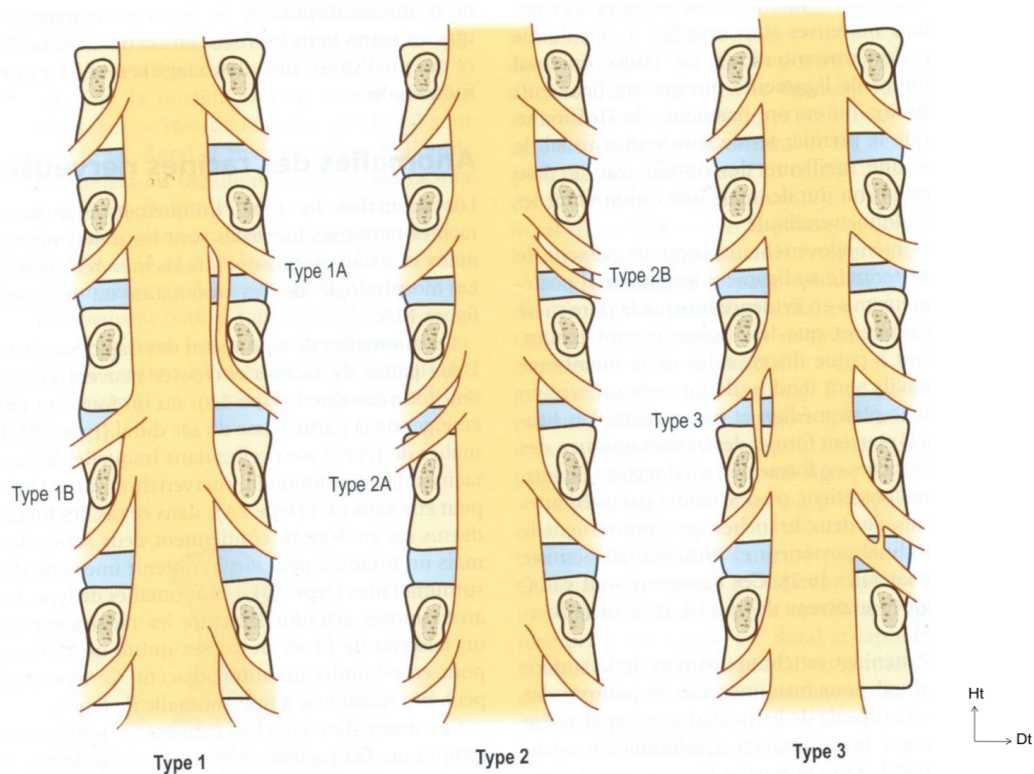


Figure 14 Anomalies extradurales des racines nerveuses lombaires (16)

1.2.7.2. Rameaux dorsaux et ventraux

Les rameaux dorsaux, de L1 à L4, sont de petits nerfs qui émergent perpendiculairement aux nerfs spinaux lombaires (18). Chaque nerf se dirige, en arrière, en direction du bord supérieur du processus transverse adjacent avant de se diviser en plusieurs branches. En L5, le rameau dorsal est plus long et se dirige vers le sommet de l'aile du sacrum, avant lui aussi, de se diviser.

L'ensemble de ces branches innerve principalement le muscle iliocostal, les plans cutanés, le fascia thoraco-lombaire, la crête iliaque, la peau fessière et les articulations zygapophysaires (19) (Figure 15).

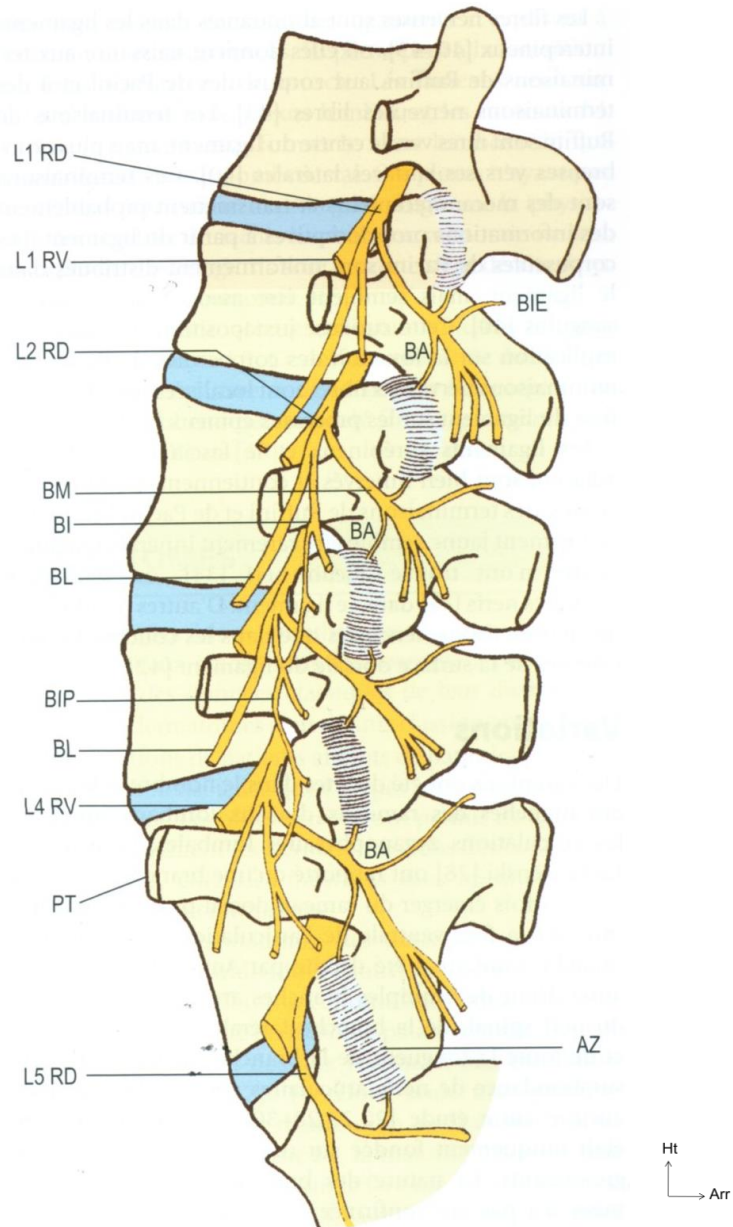


Figure 15 Rameaux dorsaux et leurs branches.

AZ : articulation zygapophysaire; BA : branche articulaire; BI : branche intermédiaire; BIE : branche interépineuse; BIP : branche intermédiaire du plexus; BL : branche latérale; BM : branche médiale; PT : processus transverse; RD : rameau dorsal; RV : rameau ventral (20)

Les rameaux ventraux des nerfs spinaux lombaires émergent du foramen intervertébral en perforant le ligament intertransversaire pour se loger à l'intérieur du corps du psoas.

1.2.7.3. Dermatomes

Il existe une variation interindividuelle de la distribution des dermatomes des nerfs spinaux de L4, L5 et S1 (21) (Figure 16).

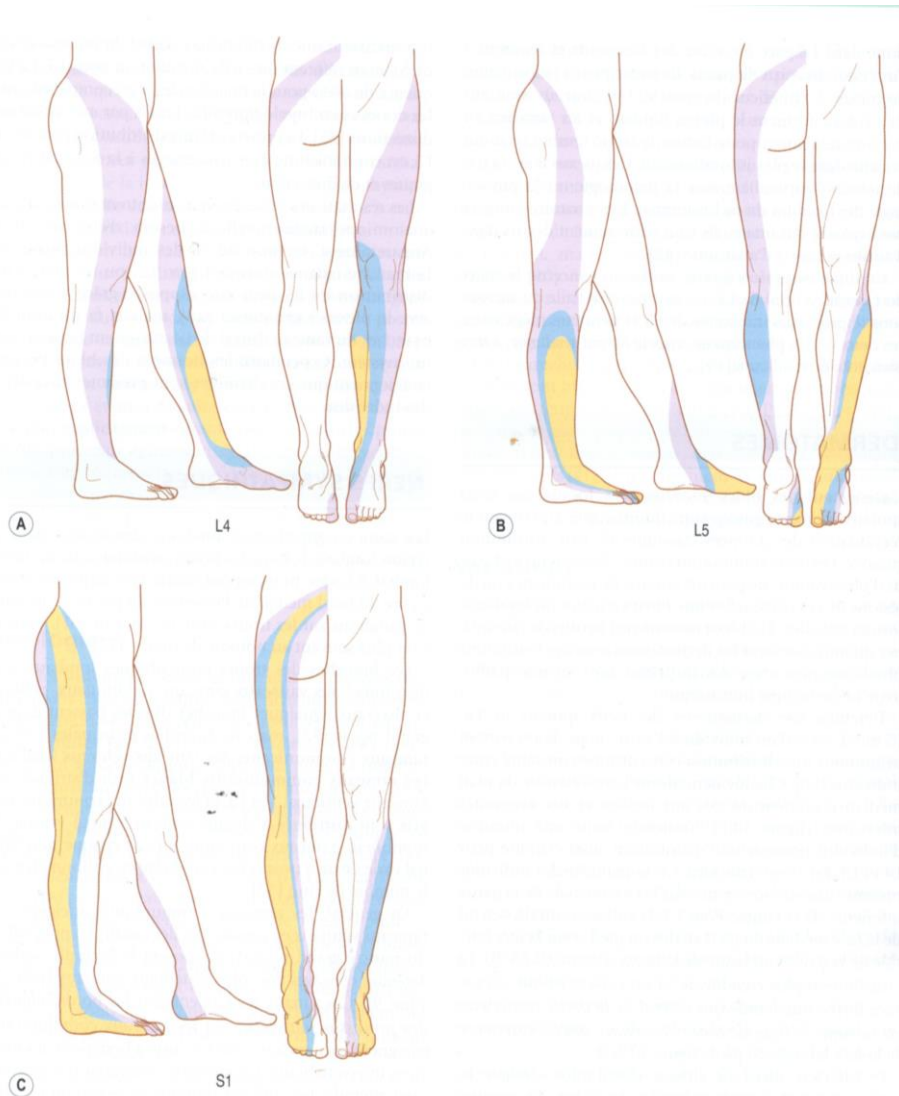


Figure 16 Dermatomes de L4 (A), L5 (B) et S1 (C).

Les zones jaunes sont présentes chez au moins 75% des sujets, les bleues chez 50% et les roses chez environ 25% des individus

La majorité des individus présente, pour L4, une surface centrée sur la face médiale de la partie inférieure de jambe. Pour L5, la surface centrale s'étend de la face médiale du pied au dos du pied et sur la surface latérale de la partie inférieure de jambe. La distribution la plus étendue concerne S1 dont la surface forme une bande

qui s'étend de la partie postérieure du sacrum à l'extrémité inféropostérieure de la face latérale du pied.

1.2.7.4. Nerfs sympathiques

Les troncs sympathiques lombaires descendent dans la région du rachis lombaire le long des bords antérolatéraux du rachis lombaire. Chaque tronc repose contre la colonne vertébrale à côté du bord médial de l'insertion du psoas. On dénombre le plus souvent quatre ganglions par tronc (22).

Les branches des troncs sympathiques lombaires sont distribuées aux vaisseaux sanguins viscéraux et abdomino-pelviens. Les branches principales des troncs sympathiques sont les rameaux communicants.

Les fibres efférentes des rameaux communicants sont principalement destinées aux vaisseaux sanguins et à la peau. Cependant, à proximité du rachis lombaire, les rameaux communicants sont associés à la formation des nerfs sinuvertébraux (branches récurrentes qui retournent à l'intérieur du canal vertébral (23)) et à l'innervation des disques intervertébraux.

1.2.7.5. Innervation des disques intervertébraux

Les disques intervertébraux ont de multiples terminaisons nerveuses dans le tiers externe de l'annulus (24). La fonction des terminaisons nerveuses au niveau des disques intervertébraux est en cours d'étude. Un rôle nociceptif leur serait attribué. Cette hypothèse tendrait à prouver que le disque peut être source de douleurs, mais cela n'a jamais été démontré. Certains auteurs rapportent que l'innervation interne du disque est plus importante dans le disque lésé. La fissuration du disque serait donc le déclencheur d'une néo-innervation discale (25).

En résumé, le rachis lombaire reçoit une innervation riche.

- En avant, les rameaux ventraux innervent le grand psoas et le carré des lombes.
- Les corps vertébraux et les disques sont entourés de plexus nerveux dérivés des troncs sympathiques lombaires.
- En arrière, les branches des rameaux dorsaux lombaires sont distribuées aux muscles spinaux et aux articulations zygapophysaires.

1.2.8. Vascularisation du rachis lombaire

1.2.8.1. Artères lombaires

Deux artères lombaires émergent du dos de l'aorte, en regard de chacune des 4 premières vertèbres lombaires. Chaque artère passe en arrière en contournant le corps vertébral associé. Elle se poursuit sous le processus transverse, court perpendiculairement au bord latéral de l'isthme vertébral de la lame pour pénétrer dans les muscles spinaux. Les branches postérieures des artères lombaires forment des anastomoses autour des articulations zygapophysiales lombaires qu'elles alimentent (26).

Trois branches, orientées médialement, émergent de l'artère lombaire, à l'opposé du foramen intervertébral. Ce sont la branche antérieure du canal spinal, la branche postérieure du canal spinal et la branche radiculaire. Une succession d'arcades vasculaires se forme à la partie postérieure des corps vertébraux par l'anastomose de branches antérieures du canal spinal de niveaux adjacents. De la même façon mais diamétralement opposé, le long des lames et des ligaments jaunes, les branches postérieures du canal vertébral forment des arcades vasculaires. Des branches secondaires de ces arcades traversent la graisse épidurale et le sac dural ou passent sur les lames et sur la base de chaque processus épineux. La branche de chaque lame pénètre dans l'os près de sa jonction avec le pédicule.

1.2.8.2. Les veines lombaires

De façon relativement constante, les veines lombaires accompagnent les artères lombaires dans leur trajet autour des corps vertébraux et se drainent dans la veine cave inférieure.

La veine lombaire ascendante est un long vaisseau qui court à l'avant des processus transverses. Elle communique en bas avec la veine iliaque commune et en haut avec la veine azygos à droite et la veine hémiazygos à gauche.

Les plexus veineux sont moins systématisés. En avant du rachis lombaire se trouve le plexus veineux vertébral externe antérieur. A l'intérieur du canal sont présents deux autres plexus : le plexus veineux vertébral interne antérieur et le plexus veineux vertébral interne postérieur qui sont inconstants. Les plexus veineux se drainent vers

les niveaux thoraciques, sacrés et dans les veines lombaires ascendantes après être sorti du canal par chaque foramen intervertébral.

Selon les variations de pression locale, le sang des plexus est drainé préférentiellement vers les veines thoraciques ou sacrées. Si la pression abdominale est augmentée, l'écoulement dans les veines lombaires ascendantes est interrompu, le drainage se fait alors via le canal vertébral, vers les niveaux thoracique (voir 2.2.1 Positions opératoires). Cette redistribution du flux vasculaire doit être évitée au cours d'une chirurgie du canal vertébral (telle la laminectomie lombaire), afin de limiter les pertes sanguines.

1.2.9. Vieillessement du rachis lombaire

Les modifications naturelles du rachis lombaire liés à l'âge sont asymptomatiques et non pathologiques. A chaque tranche d'âge correspondent des standards propres. A cet égard, il nous paraît intéressant de formaliser la structure "normale" du rachis lombaire pour une population plus âgée que celle utilisée dans les descriptions classiques du rachis de l'adulte jeune et en bonne santé. Ce chapitre a pour but de rappeler qu'il conviendra de ne pas confondre (et encore moins de mésinterpréter) le vieillissement normal avec des changements pathologiques.

1.2.9.1. Altérations biochimiques

La concentration et le taux de production des protéoglycanes dans le nucleus pulposus diminue avec le vieillissement. La teneur en eau du nucleus diminue par la chute de la concentration en chondroïtine sulfate dont l'activité principale est de créer des radicaux ioniques liant l'eau aux protéoglycanes. Ainsi la proportion d'eau contenue dans le nucléus passe de 88% dans l'enfance à 65% à un âge avancé (27). La diminution de la capacité du nucleus à retenir l'eau dépend d'un processus complexe d'altération des interactions ioniques entre les protéoglycanes et les protéines (28). Inversement, la teneur en collagène du nucleus et de l'annulus augmente. L'assèchement des structures et l'augmentation du taux de collagène rendent les disques plus rigides, c'est à dire plus résistants à la déformation. La conséquence clinique de ces transformations se manifeste par des modifications de la mobilité du rachis lombaire (cf. ci-dessous).

1.2.9.2. Altérations des disques intervertébraux

Le nombre de cellules présentant des nécroses dans le nucléus passe de 2% pendant l'enfance à 80% chez les personnes âgées. Le disque devient donc plus fibreux et la distinction entre nucleus et annulus devient "macroscopiquement" moins évidente. La répartition des charges verticales, initialement majoritairement supportées par le nucleus, se fait progressivement vers l'annulus. Des déformations apparaissent alors que les capacités de récupération diminuent.

Les effets secondaires de ces phénomènes sont l'apparition de cavités intradiscales qui évoluent vers des crevasses et parfois même de véritables fissures. De telles modifications ne sont pas systématiquement dues à des lésions subies de l'extérieur par le rachis, mais peuvent être simplement dues à la répétition de lésions mineures subies par l'annulus fibrosus en surcharge, lors de mouvements de la vie quotidienne.

Contrairement à ce que l'on pourrait penser, la taille des disques augmente avec l'âge. Des études postmortem ont montré qu'entre 20 et 80 ans, le diamètre du disque augmente entre 2 et 10% selon le sexe. En outre, la convexité des surfaces du disque augmente aux dépens de la forme des corps vertébraux. La diminution de la taille du tronc avec l'âge est la conséquence de la diminution de la taille des corps vertébraux. En conclusion, la conservation de la hauteur discale est une caractéristique "normale" du vieillissement (27).

La diminution de la hauteur du disque serait une conséquence de la dégradation nucléaire faisant suite à une fracture du plateau vertébral. Il s'agit donc d'un processus pathologique ne faisant pas partie du vieillissement normal.

Il est possible que la rupture intradiscale évolue en définitive vers une hernie discale. Cela se produit si la dégradation inflammatoire s'étend le long de la fissure radiale, sur toute l'épaisseur de l'annulus. En résumé : une brèche est créée dans l'annulus et le nucleus est dénaturé ce qui favorise son expulsion. La charge compressive d'un tel disque lors d'une flexion normale peut être suffisante pour provoquer l'apparition d'une hernie du nucleus.

1.2.9.3. Altérations du plateau vertébral

Entre 20 et 65 ans, le plateau devient plus fin et les couches superficielles du cartilage sont, au fil du temps, soumises à une mort cellulaire. La vascularisation de l'os sous-chondral se tarit ce qui engendre une baisse de la perméabilité de la zone

du plateau vertébral qui, petit à petit, se fragilise. De plus, la résistance des plateaux est affectée par celle du corps vertébral sous-jacent, ce qui peut engendrer des conséquences en cascade.

Les plateaux, dès lors fragilisés, sont plus sujets aux fractures. Or les fractures des plateaux vertébraux ne provoqueraient pas qu'une simple réponse inflammatoire de réparation, mais entraîneraient aussi une dégradation de la matrice du nucleus pulposus. Certains auteurs suggèrent que l'exposition de la matrice nucléaire, par le biais de la fracture, à la circulation sanguine dans l'os spongieux, provoquerait une réaction auto-immune inflammatoire (29).

En effet, les protéines du cristallin et les protéines discales ont en commun de ne pas avoir été exposées au système immunitaire de l'organisme, car les deux tissus sont avasculaires. Leurs protéines ne sont donc pas reconnues comme faisant partie du système immunitaire de l'individu.

1.2.9.4. Altérations du corps vertébral

La densité et la résistance des corps vertébraux diminuent avec le vieillissement, par modification de la macrostructure de l'os : les trabécules sont lentement absorbées et celles qui persistent s'épaississent (30). Ce fléchissement du système trabéculaire est à l'origine d'une nouvelle répartition des charges compressives sur les corps vertébraux qui sont alors transmises à l'os cortical.

Les plateaux vertébraux se déforment à la suite de microfractures dues au manque de soutien de l'os sous-jacent et s'infléchissent dans le corps vertébral. Lorsque les fractures sont suffisamment importantes, le matériel nucléaire peut être expulsé dans le corps vertébral et ainsi former des nodules de Schmorl. Ils sont plus fréquents dans la région thoraco-lombaire, moins en-dessous de L2. Ils ne sont ni liés à l'âge, ni symptomatiques par eux-mêmes. D'ailleurs on les rencontre le plus fréquemment à l'adolescence (31).

Les plus petites protrusions discales dans les corps vertébraux fracturés entraînent une protéolyse et la désagrégation de la matrice nucléaire. Le nucléus supporte alors moins les pressions et des charges plus importantes sont répercutées sur l'annulus fibrosus. Avec le temps, l'annulus se déforme sous cette charge et la hauteur discale diminue, ce qui compromet les fonctions de toutes les articulations du segment affecté. En conséquence, des changements se produisent avec l'apparition

d'ostéophytes (éperons osseux) dans l'annulus fibrosus et les articulations zygapophysaires

1.2.9.5. Altérations des articulations zygapophysaires

Les ostéophytes, sorte de "protection antichoc", se développent le long des sites d'insertions de la capsule articulaire et du ligament jaune, entre deux processus articulaires. Ces protections sont des extensions des bords du cartilage articulaire qui s'incurvent autour de la face dorsale des processus articulaires inférieurs. Les cartilages cherchent par ce biais à protéger les bords du processus articulaire osseux.

Des pressions élevées peuvent entraîner une érosion et un amincissement du cartilage, ou au contraire dans d'autres régions, générer une hypertrophie et des renflements expliquant l'augmentation générale d'épaisseur du cartilage articulaire. Autour des espaces laissés vacants, apparaissent des fissures lorsqu'ils ne se remplissent pas d'inclusions fibrograisseuses (32). Un morceau de cartilage fissuré peut rester attaché à la capsule articulaire et former un méniscoïde intra-articulaire artificiel (33).

Les articulations des patients de plus de 60 ans présentent des épaissements grossiers, des irrégularités de la zone de cartilage calcifiée, et une augmentation de la teneur en collagène dans les couches superficielles.

1.2.9.6. Altérations des mouvements

Les propriétés mécaniques du rachis lombaire sont inévitablement altérées par les modifications biochimiques et structurelles des articulations, en particulier par la déshydratation et la fibrose des disques intervertébraux qui ont vieilli (34).

1.2.9.7. Spondylose et pathologie articulaire dégénérative

Les remaniements des disques intervertébraux liés à l'âge sont appelés "spondylose" et les remaniements des articulations zygapophysaires, "ostéoarthrose". Ces deux "pathologies" sont l'expression des conséquences morphologiques des contraintes subies au cours de la vie.

Le développement des ostéophytes le long des corps vertébraux est la caractéristique essentielle de la spondylose (35). Le développement des ostéophytes peut être considéré comme une modification réactive et adaptative cherchant à

compenser des anomalies biomécaniques. Le processus étant actif et déterminé, il ne peut pas être décrit comme un processus dégénératif.

Le disque et les corps vertébraux s'adaptent pour supporter des contraintes plus importantes en distribuant les charges axiales sur une surface plus grande. La spondylose ne devrait donc pas être considérée comme une pathologie, mais comme une modification morphologique liée à l'âge.

De même, l'ostéoarthrose est une modification adaptative qui se produit lorsque les tissus sous contrainte sont capables de se remodeler et de s'opposer aux forces appliquées.

L'argument le plus fort contre la croyance du caractère pathologique de la spondylose et de l'ostéoarthrose vient du fait qu'il n'y a pas de relation entre ces phénomènes et de quelconques symptômes ou handicap. La fréquence de la spondylose et de l'ostéoarthrose est la même chez les patients symptomatiques et asymptomatiques (36). Par conséquent on ne peut légitimement les considérer comme des phénomènes pathologiques.

En revanche, l'arthrose interapophysaire postérieure peut entraîner une sagittalisation de l'articulation, qui fragilise la stabilité locale, puisque cela supprime le frein osseux postérieur, aboutissant alors à un listhésis dit dégénératif.

1.2.10. Anatomie radiologique (37)

La compréhension de l'anatomie des structures vertébrales et paravertébrales est indispensable pour parfaire l'analyse radiographique.

1.2.10.1. Radiographies standard

En pratique clinique, les radiographies standard sont de moins en moins demandées car elles n'apportent qu'une faible valeur diagnostique. Elles ont été supplantées par l'imagerie moderne (tomodensitométrie (TDM) et imagerie par résonance magnétique (IRM)). L'anatomie radiologique a son importance dans la pratique chirurgicale. Les clichés dynamiques sont très utiles dans le diagnostic de spondylolisthésis et permettent d'évaluer l'instabilité du rachis. Le repérage préopératoire et parfois peropératoire se font très souvent grâce à un amplificateur de brillance.

Les radiographies standard ne montrent pas les tissus mous tels que les ligaments, les muscles ou les vaisseaux. Elles ne montrent que les os. Lorsque deux os se superposent, leurs images respectives se superposent aussi. Ce phénomène complique l'interprétation des clichés standard du rachis lombaire. Les incidences latérales sont relativement simples à interpréter, mais les incidences antéro-postérieures sont rendues plus compliquées par la superposition de multiples portions.

1. Incidences latérales

Sur une radiographie de profil du rachis lombaire, les tissus mous tels que le ligament jaune ou les nerfs spinaux ne sont pas visibles, contrairement aux corps vertébraux et aux éléments postérieurs. Les disques intervertébraux ont l'apparence d'un espace vide entre deux corps vertébraux. On peut aisément tracer les bordures du corps vertébral dont les bords supérieur, antérieur et inférieur sont bien visibles. Le bord postérieur est en continuité avec les pédicules dont l'angle postéro-supérieur se projette sur le processus articulaire supérieur en haut et en arrière avec une forme arrondie. Le processus transverse se projette comme une ombre elliptique à la jonction entre le pédicule et le processus articulaire supérieur. En ce qui concerne le processus épineux, son profil a la forme d'une lame de hache émergeant à la partie postérieure de la lame vertébrale (Figure 17).

Afin de se repérer, il est d'usage courant de "compter à rebours" les vertèbres lombaires en partant du dernier espace mobile que l'on situe grâce à l'angle lombo-sacré (défini dans le chapitre "vertèbre lombaire"). Une fois S1 repérée, il suffit ensuite de remonter cranialement en décomptant à partir de 5. En cas d'anomalie de la charnière lombo-sacrée, il est possible que la vertèbre identifiée comme étant la première sacrée ne soit pas S1, c'est pour cela que l'on parle de dernier espace mobile. Cet espace identifié radiologiquement permet ensuite de décompter les vertèbres sans erreur liée à un problème de dénomination.

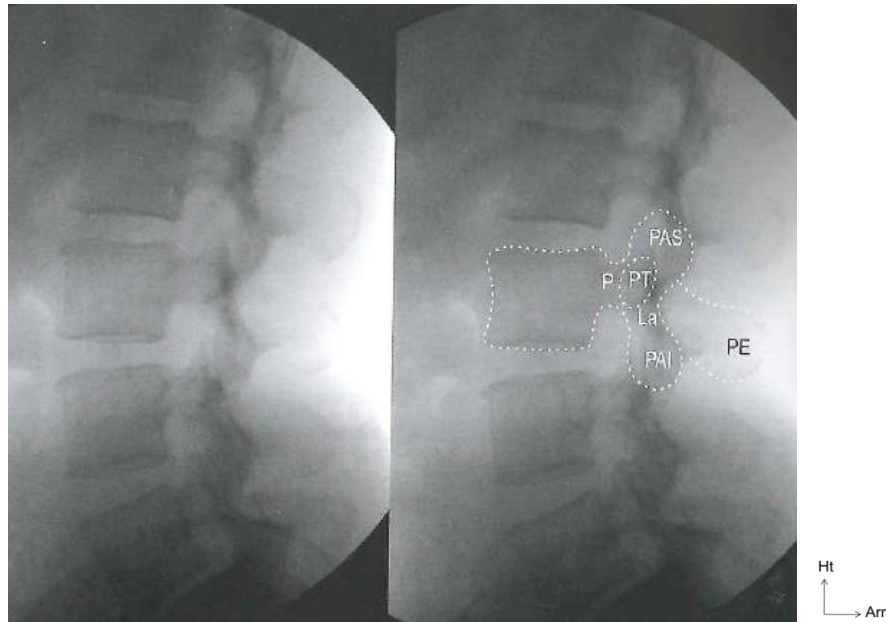


Figure 17 Lignes observées sur des radiographies: incidence latérale

La: lame. P: pédicule. PAI: Processus articulaire inférieur. PAS: processus articulaire supérieur. PE: processus épineux. PT: processus transverse.

2. Incidence antérieure

La transparence osseuse aux rayons X induit deux difficultés. La première est due à l'inclinaison des vertèbres dans la lordose lombaire. La seconde est due à la superposition des éléments postérieurs et antérieurs. Par conséquent, alors que les bords supérieurs et inférieurs des corps vertébraux lombaires intermédiaires présentent des lignes transverses, ceux des vertèbres supérieures et inférieures ont l'apparence d'ellipses.

Au niveau des vertèbres lombaires supérieures, les bords antérieurs des surfaces supérieures et inférieures sont plus élevés que les bords postérieurs. Le bord céphalique de l'ellipse correspond donc au bord antérieur du corps vertébral. Le raisonnement inverse s'applique pour les corps vertébraux inférieurs.

Une fois intégrées ces contraintes de lecture des radiographies, on voit le corps vertébral sous forme d'une ombre rectangulaire et les pédicules, latéralement, sous forme de paires d'ellipses verticales, à partir desquels les processus transverses se projettent latéralement.

Enfin, des feuillets rectangulaires correspondant aux lames se placent de part et d'autre des processus épineux centraux. Les processus articulaires se trouvent latéralement à la partie supérieure et inférieure de chaque lame (Figure 18).

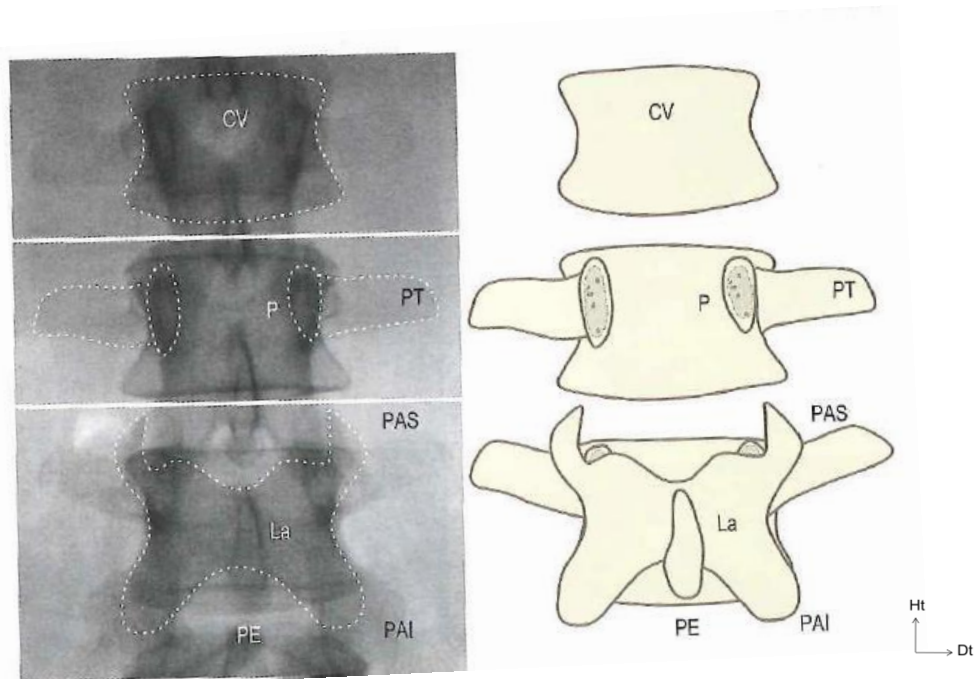


Figure 18 Lignes observées sur des radiographies: incidence antérieure

P: pédicule. La: lame CV: corps vertébral. PT: processus transverse. PAS: processus articulaire supérieur. PAI: processus articulaire inférieur. PE: processus épineux.

1.2.10.2. Tomodensitométrie

Le scanner du rachis lombaire est un examen souvent réalisé dans un but diagnostique et thérapeutique (radiologie interventionnelle). En pratique courante, le scanner rachidien occupe une place prépondérante car c'est la méthode la plus simple pour rechercher les pathologies les plus fréquentes.

Le rachis lombaire étant constitué d'une séquence répétitive de segments osseux, articulaires et discaux, quatre niveaux de coupe ont été défini et sont appliqués sur chaque niveau vertébral. Ces quatre niveaux sont facilement reproductibles et permettent une étude précise de l'anatomie. On distingue:

- Le niveau sous-pédiculaire qui passe par le foramen et permet de visualiser une potentielle hernie discale migrée;

- Le niveau discal qui est utile pour visualiser le défilé inter-disco-ligamentaire et, s'il y a lieu, une hernie discale;
- Le niveau pédiculoarticulaire met en évidence les pathologies du récessus latéral, comme par exemple, les sténoses acquises ou constitutionnelles;
- Le niveau pédiculo-isthmique, centré sur l'anneau vertébral, met en exergue les pathologies isthmiques.

Le scanner permet de voir en trois dimensions les différentes structures anatomiques préalablement décrites. Cet examen permet d'apprécier précisément la morphologie canalaire et ses mensurations. Rappelons cependant qu'il est moins important de connaître ces éléments que de visualiser les rapports existants entre le contenu et le contenant. Dans ce domaine, l'IRM est bien plus performante. Il est probable qu'à terme, le scanner rachidien soit remplacé par l'IRM.

1.2.10.3. Imagerie par résonance magnétique (38)

L'exploration IRM du rachis lombaire comporte habituellement des coupes de 3 à 4 mm. Les séquences sagittales pondérées en T1 permettent une bonne étude anatomique. Les séquences turbo spin écho (ou fast spin écho) T2 présentent un excellent contraste tissulaire, cette séquence est donc très appréciable pour l'étude de l'intérieur du canal et celle des foramens. Toutefois, cette séquence peut surestimer le volume des éléments dégénératifs et la sténose rachidienne.

L'injection de produit de contraste, tel le Gadolinium, est habituellement réalisée dans la recherche de pathologies tumorales, inflammatoires, infectieuses et dans les remaniements postopératoires. Des séquences de myélo-IRM sont utilisées par certains praticiens pour obtenir une imagerie similaire à la saccoradiculographie. L'IRM est cependant réalisée en décubitus, sans l'action de l'orthostatisme ni de l'hyperlordose.

Les incidences sagittales permettent d'étudier l'ensemble du rachis lombaire, aussi bien les structures médianes que paramédianes (Figure 19). En fonction des anomalies constatées dans ce plan, on réalise des coupes axiales, centrées sur la ou les lésions visibles, qui permettent l'analyse du rebord postérieur du disque intervertébral, des structures canalaires et de leur contenu. Les coupes coronales mettent en évidence, au niveau du canal vertébral, les racines de la queue de cheval depuis leur émergence du sac dural jusqu'au-delà du trou de conjugaison.

Ces examens sont importants dans la pratique quotidienne. L'imagerie en coupe est d'une aide majeure, tant diagnostique, que thérapeutique. La connaissance de la radio-anatomie en coupes est indispensable et un atout de tous les instants.

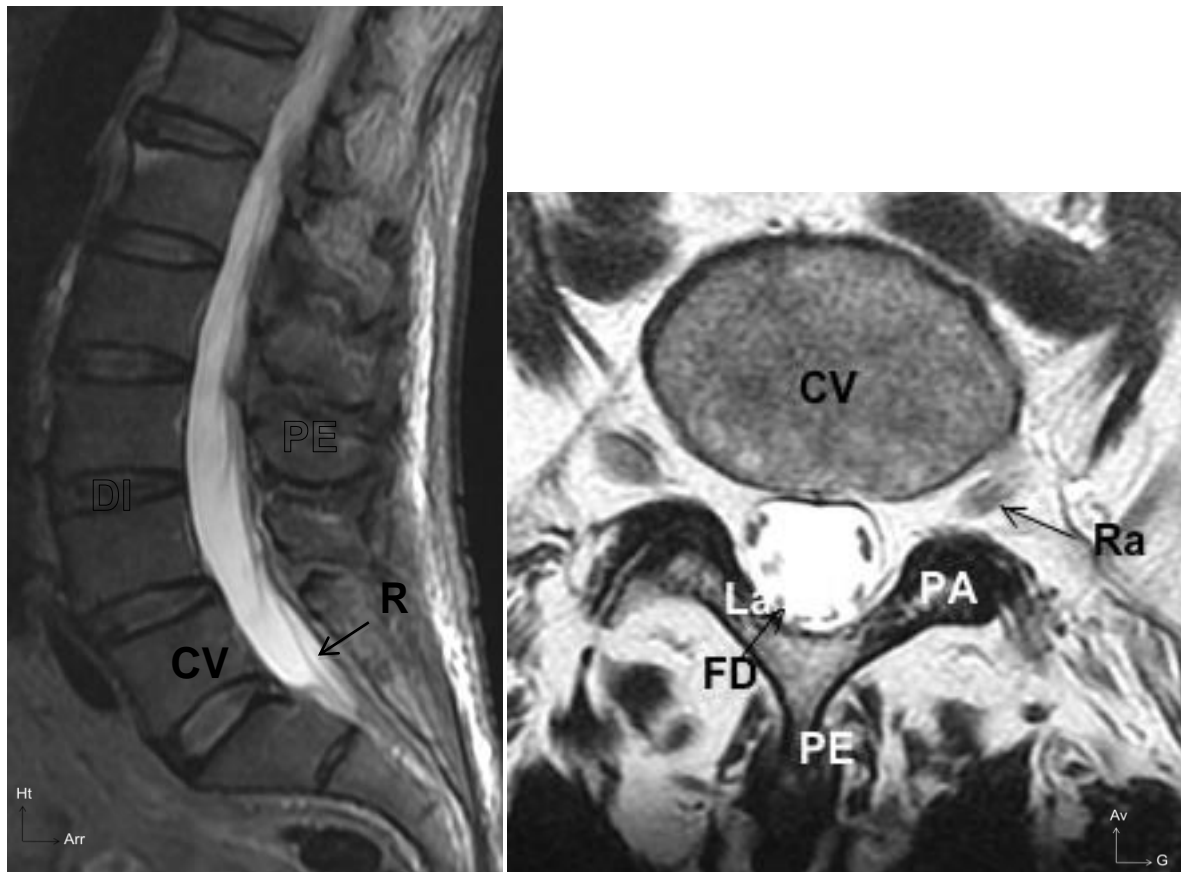


Figure 19 IRM lombaire normale

CV: corps vertébral. DI: disque intervertébral. PE: processus épineux. R: racine.
PA: processus artulaire. Ra: racine. FD: fourreau dural. La: lame.

Ainsi, le canal lombaire joue un rôle protecteur de la terminaison de la moelle épinière et des racines englobées dans les enveloppes méningées.

1.3. Données étiologiques et physiopathologiques

Les dimensions du canal vertébral peuvent être réduites à la suite d'une sténose congénitale ou acquise. La sténose constitutionnelle, liée à une anomalie de développement de l'arc neural, ne crée pas en elle-même de compression neurologique. Elle rend simplement la compression plus probable en cas d'anomalie

associée. La sténose acquise est liée à la dégénérescence des structures de l'espace vertébral. Plusieurs mécanismes peuvent être en cause:

- une hypertrophie du ligament jaune,
- le développement d'ostéophytes des articulations zygapophysiales, des corps vertébraux,
- l'apparition de hernies ou de débords discaux.

1.3.1. Physiopathologie

La définition du canal lombaire rétréci est anatomique et passe par l'analyse des clichés radiologiques. Trois types de rétrécissement canalaire sont communément rencontrés :

- les sténoses congénitales globales touchent le rachis dans son intégralité (les niveaux cervical, dorsal et lombaire peuvent être impliqués), comme dans l'achondroplasie, ou la maladie de Forestier (39).
- la sténose idiopathique de croissance ou « canal lombaire constitutionnellement étroit », ou « sténose idiopathique primaire », caractérisée par une réduction du diamètre antéropostérieur des vertèbres lombaires et par une dysmorphie des arcs postérieurs avec notamment des pédicules courts. L'association avec une sténose du rachis cervical et thoracolombaire est souvent décrite (40).
- le canal lombaire rétréci, secondaire (ou dégénératif), le plus fréquent, se caractérise par une réduction du canal d'origine multiple comme nous l'avons vu plus haut : saillie discale, hypertrophie des articulaires postérieures, des ligaments jaunes et des lames.

Ces lésions dégénératives, qui peuvent être responsables de sténose du canal vertébral lombaire, entraînent plus volontiers une compression des éléments nerveux si le canal est déjà rétréci par une sténose idiopathique de croissance (constitutionnelle), ou par une sténose congénitale. On peut alors parler de sténoses mixtes ou combinées.

1.3.2. Étiologie

Plusieurs éléments doivent être précisés face à des symptômes évoquant un canal lombaire étroit.

1.3.2.1. Mécanisme et localisation

Dans le plan horizontal il est possible de distinguer les compressions centrales et latérales. Dans le cas des sténoses centrales, c'est le plus souvent le diamètre antéropostérieur qui est réduit.

1. Sténose centrale

Dans les sténoses constitutionnelles, la réduction du diamètre sagittal médian est secondaire à la brièveté des pédicules et à l'épaississement des lames.

Dans les sténoses dégénératives, la diminution du diamètre sagittal médian peut être la conséquence de l'apparition de barres antérieures disco-ostéophytiques, d'un glissement intervertébral antéropostérieur ou d'une hypertrophie des ligaments jaunes (Figure 20).

Les sténoses centrales donnent une symptomatologie pluriradiculaire.

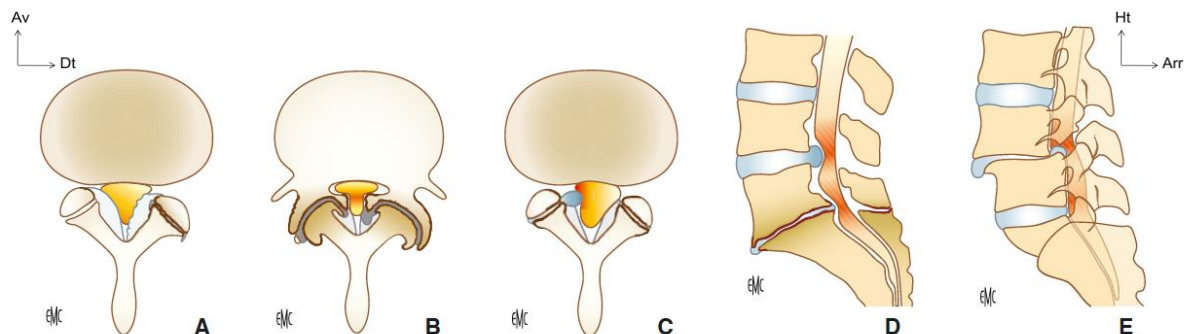


Figure 20 Étiologie des rétrécissements canaux lombaires (41)

- A. Hypertrophie et calcifications des ligaments jaunes.
- B. Arthrose avec ostéophytose et hypertrophie zygapophysaire.
- C. Kyste synovial zygapophysaire.
- D. Saillies discales et ostéophytes somatiques postérieurs.
- E. Spondylolisthésis.

Dans certains cas, ce sont les diamètres transversaux qui sont diminués.

2. Sténose latérale

Ce type de sténose transversale est secondaire à une hypertrophie constitutionnelle ou dégénérative des massifs zygapophysaires. Les sténoses latérales concernent

les racines lors de leur trajet dans le canal latéral et le canal de conjugaison. Dans le défilé discoarticulaire et le récessus, le rétrécissement peut être constitutionnel ou dégénératif. La compression peut être ventrale, secondaire à un bourrelet discal ou disco-ostéophytique, ou postérieure secondaire à une hypertrophie arthrosique du massif artriculaire, une hypertrophie dégénérative des structures capsulaires et ligamentaires, ou encore à des kystes articulaires (Figure 21).

Dans le foramen, lorsque le rétrécissement est constitutionnel, on constate, comme nous l'avons vu plus haut, que les pédicules sont courts, ce qui réduit la taille du foramen dans son diamètre antéropostérieur. La compression est alors d'autant plus probable en cas de protrusion discale, d'hypertrophie arthrosique de l'articulaire supérieure et de glissement antéropostérieur, aussi appelé spondylolisthésis.

Les sténoses latérales donnent, théoriquement, une symptomatologie mono radiculaire. Ce type de sténose est très bien étudié en imagerie en coupe avec des reconstructions sagittales (TDM et IRM);

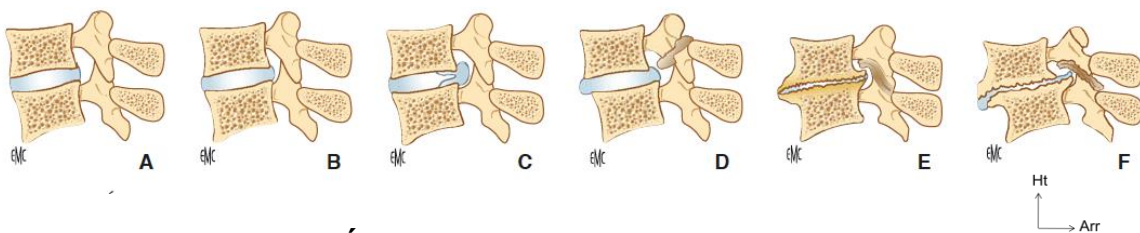


Figure 21 Étiologie des sténoses foraminales (41)

- A. Foramen normal.
- B. Sténose constitutionnelle par brièveté pédiculaire.
- C. Hernie discale foraminale.
- D. Lyse isthmique avec cal ostéofibreux (nodule de Gill).
- E. Discarthrose et arthrose zygapophysaire.
- F. Spondylolisthésis dégénératif.

1.3.2.2. Étendue

L'étendue en hauteur de la sténose doit également être appréciée. La sténose est le plus souvent localisée à un étage, mais il est possible qu'elle soit plus diffuse, ce qui nécessite une exploration globale du rachis lombaire et parfois même de l'ensemble du rachis (thoracolombaire et cervical) ;

1.3.2.3. Caractère statique/dynamique

La compression peut être permanente ou n'apparaître que dans certaines positions et notamment en hyperlordose. Pour affirmer que la compression a un caractère dynamique, la sacroradiculographie est l'examen de choix. Elle permet une

exploration endocanalaire en position debout, couchée et assise ainsi qu'en flexion/extension et inclinaison latérale droite et gauche.

Cet examen, de moins en moins pratiqué, a pourtant l'avantage de déterminer si les causes de la claudication sont anatomiques (avec le rétrécissement du canal lombaire ou des foramens radiculaires) de façon statique ou dynamique, ou si la cause est plutôt d'origine hydraulique (par mauvaise circulation du liquide cérebrospinal), ou encore vasculaire (42). En effet, la dilatation à l'effort des artères ou de varices dures peut entraîner une ischémie transitoire. Les veines dures se dilatent en orthostatisme et majorent l'effet de la sténose. Ceci peut expliquer, en partie, le soulagement qu'apporte le décubitus.

1.3.2.4. Physiopathologie

La physiopathologie permet de définir si la sténose est congénitale, constitutionnelle, dégénérative ou d'origine mixte.

Cette brève étude des facteurs anatomiques, des causes et de la localisation d'une compression reste très analytique. Tous ces éléments peuvent être associés de façons variables, à chaque niveau du canal vertébral lombaire.

Les sténoses les plus fréquemment rencontrées chez les personnes âgées sont localisées au niveau de la jonction intervertébrale. Elles sont secondaires à un processus complexe dont les origines sont mixtes :

- dégénérescence discale,
- hypertrophie du ligament jaune,
- ostéophytes,
- spondylolyse
- et parfois même un spondylolisthésis (43).

La diversité de ces causes peut expliquer le polymorphisme clinique et en partie l'absence de parallélisme anatomo-clinique avec, par exemple, des sténoses centrales s'exprimant par des radiculalgies décalées.

1.4. Diagnostic (44,46)

1.4.1. Interrogatoire

L'interrogatoire permet de connaître le passé médico-chirurgical du patient. Il est important de noter la durée des troubles et les différents traitements entrepris. On cherche un passé lombalgique, on précise la profession du patient (métiers à risques de traumatisme ou d'hypersollicitation du rachis). La lombalgie est un signe fonctionnel fréquent dans la pathologie du canal lombaire étroit mais n'est souvent pas au premier plan. La gêne la plus importante est due aux radiculalgies d'intensité variable. Celles-ci sont en général non impulsives à la toux, bilatérales et pluriradiculaires.

Différents index fonctionnels sont utilisés en pratique clinique afin de définir le plus objectivement possible la gêne du patient. Citons ceux-ci (dont le détail se trouve en annexe) : Oswestry index category (47-54), Short-FormF36 (51,55,54), basic activities of daily living (BADL) (48,56).

Les douleurs rapportées de type crampes ou paresthésies s'accompagnent d'une fatigabilité à la marche. Le périmètre de marche correspond à la distance fixe que le patient peut parcourir avant de devoir s'arrêter à cause d'une fatigue intense des membres inférieurs. Le repos, d'une durée faible et constante, permet la disparition de la symptomatologie. Dès que le patient est soulagé, il peut reprendre son activité. Ce phénomène est appelé claudication radiculaire intermittente.

Les facteurs favorisant les douleurs sont toutes les positions en hyperlordose, comme par exemple, lors de la marche, la station debout prolongée ou le port de charge sur le dos. Les facteurs améliorant les symptômes sont les mouvements en cyphose (position en chien de fusil) du rachis lombaire. Le signe du Caddie® en est un exemple typique : la position du buste incliné vers l'avant (Figure 22) lorsque l'on pousse un Caddie® de supermarché permet au patient de marcher plus longtemps qu'il ne l'a fait pour se rendre au dit supermarché... c'est le syndrome positionnel.



Figure 22 "Le bâton de vieillesse" sculpture de Jean Escoula 1893

Les signes de gravité sont les troubles génito-sphinctériens tels une rétention urinaire, une incontinence ou des troubles de l'érection. La fréquence de ces symptômes augmentant avec l'âge, il est important de souligner si leur apparition est synchrone avec le début des douleurs lombo-radiculaires ou non.

1.4.2. Examen clinique (57,58)

Contrairement à l'interrogatoire qui est en général assez riche, la clinique est souvent pauvre. Un examen clinique systématique permet de mieux appréhender la plainte fonctionnelle et ainsi de mieux poser les indications opératoires.

1.4.2.1. Inspection

L'examen se pratique sur un patient complètement déshabillé. Cela permet en premier lieu d'observer la souplesse des mouvements lors du déshabillage. Tout trouble du rachis lombaire va entraîner une rigidité du dos afin de limiter la flexion, la rotation ou tout autre mouvement qui serait douloureux. Une mobilisation inhabituelle peut être le signe d'une pathologie sous-jacente qui viendrait s'ajouter à un canal lombaire étroit.

L'inspection commence par la recherche d'anomalies cutanées telles que lipomes, cicatrices, touffes de poils ou taches café au lait qui sont souvent la preuve d'une pathologie associée (spina bifida, neurofibromatose,...). Une coloration rouge, en tache, peut-être le signe soit d'une infection, soit de l'utilisation à long terme d'un appareil chaud, utilisé à but antalgique, qui entraîne une modification de l'aspect de la peau.

La posture est une représentation visible de nombreux troubles rachidiens. On recherche particulièrement : une perte de la lordose lombaire, une attitude scoliotique, une inclinaison ou une rotation réversibles, signe que le patient a acquis une position antalgique vicieuse secondaire.

1.4.2.2. Palpation osseuse

Le patient est placé debout, de dos. Après avoir repéré l'espace L4-L5, qui se trouve au même niveau que les crêtes iliaques, on palpe les processus épineux de chaque vertèbre à la recherche d'une douleur ou d'un décrochement signant un spondylolisthésis (glissement antérieur d'une vertèbre sur l'autre). La palpation de la face postérieure du rachis lombaire se complète par l'examen des structures osseuses adjacentes (épines iliaques postéro-supérieures, des grands trochanter et des tubérosités ischiatiques) et des tissus mous (Figure 23). S'il existe une contracture paravertébrale, les muscles peuvent saillir en arrière entraînant la disparition de la lordose lombaire normale.

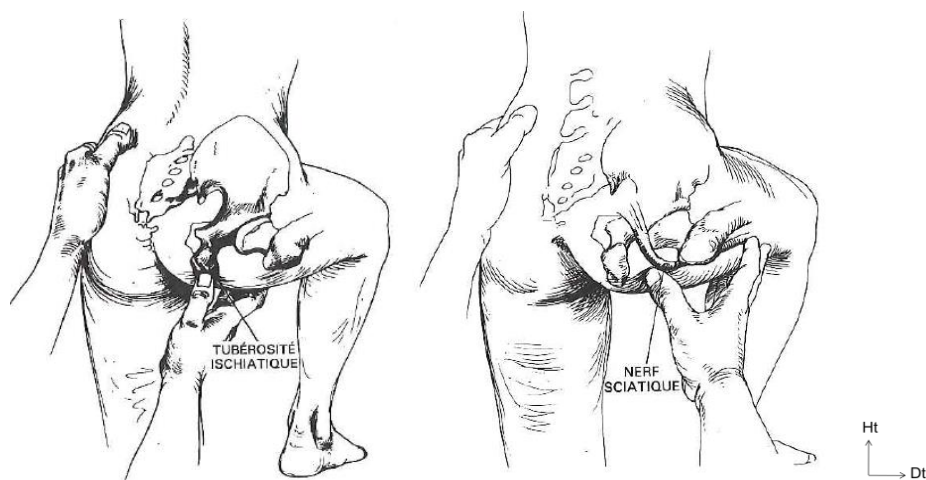


Figure 23 Palpation de la tubérosité ischiatique et du nerf sciatique

Le déclenchement d'une douleur à la palpation du nerf sciatique est en faveur d'une lésion venant au contact de celui-ci et le comprimant. Le nerf sciatique est relativement superficiel et est palpable, lorsque le patient fléchit la hanche, sur le point médian entre la tubérosité ischiatique et le grand trochanter

La région inguinale est examinée à la recherche d'une atteinte du psoas, tel qu'un abcès ou un hématome, ou d'une lésion de hanche qui devient douloureuse à la flexion.

Dans le canal lombaire étroit, on peut rencontrer une douleur à la palpation des massifs articulaires qui est à distinguer du syndrome facettaire. Dans ce syndrome, la palpation est douloureuse, mais on ne retrouve pas d'augmentation de la douleur lors de la flexion et de l'extension du rachis d'après les critères de Cochin.

1.4.2.3. Amplitude des mouvements

L'amplitude des mouvements dépend partiellement de:

- la résistance du disque à la distorsion,
- l'orientation des facettes articulaires,
- la taille des surfaces articulaires.

La mobilité vertébrale est d'autant plus importante que les disques sont épais et les surfaces articulaires étendues. On teste donc successivement la flexion, l'extension, la flexion latérale et la rotation. Le rachis lui-même est en réalité le siège d'une faible amplitude du mouvement. On le constate fréquemment après un blocage articulaire rachidien qui ne limite que partiellement la mobilité du patient. Les amplitudes doivent être identiques des deux côtés. En cas de raideur on peut constater une asymétrie du mouvement ou une augmentation de la "distance main-sol".

1.4.2.4. Examen neurologique

La relation clinique entre les réflexes, les aires de sensibilité des membres inférieurs et la motricité permettent de localiser l'origine des troubles fonctionnels.

La vivacité des réflexes est variable d'un individu à l'autre. C'est leur symétrie qui caractérise la normalité. En cas d'atteinte centrale pyramidale, les réflexes sont augmentés ; a contrario, en cas d'atteinte des nerfs périphérique, ils sont diminués voir abolis.

1. De L1 à L3

Les niveaux neurologiques de L1 à L3 n'ont pas de réflexe qui leur soit propre. Des épreuves motrices et sensitives permettent de les apprécier. Ces niveaux neurologiques ayant une action dans la motricité du muscle iliopsoas, on peut les tester en demandant au patient de relever activement la cuisse avec ou sans résistance de la part de l'examineur. En s'opposant au mouvement, on peut déterminer la résistance musculaire maximum et la comparer au membre controlatéral pour mieux apprécier la présence d'un trouble. La sensibilité est testée par la perception des contacts sur toute la surface cutanée de la cuisse antérieure.

2. L4

Le réflexe patellaire est attribué à la racine L4. C'est un réflexe tendineux profond qui est fortement diminué en cas d'atteinte du niveau L4. Lors de la percussion du tendon dans un mouvement court et harmonieux, sur un genou fléchi, on doit observer une extension de la jambe. Ce réflexe peut être normal, vif, diminué ou absent. Il est toujours comparé à celui du côté controlatéral afin d'objectiver son caractère normal ou pathologique.

La force motrice s'évalue en particulier sur le muscle tibial antérieur. On l'examine en exerçant une résistance à la dorsiflexion et au varus du pied, en poussant contre les faces médiale et dorsale de la tête du premier métatarsien. La sensibilité du dermatome L4 a été abordée au chapitre "dermatomes" (Figure 16).

3. L5

Le réflexe L5 est difficile à mettre en évidence et n'est pas recherché en pratique courante tant sa réponse est faible. Les muscles extenseurs de l'hallux et des orteils ainsi que le moyen fessier sont explorés à la recherche d'une atteinte de L5. Si cette atteinte existe, le patient aura du mal à effectuer une abduction de la jambe et une dorsiflexion du pied et des orteils. La sensibilité du dermatome L5 est développée au chapitre "dermatomes" (Figure 16).

4. S1

Le réflexe achilléen se recherche en percutant le tendon calcanéen après avoir mis le pied en légère dorsiflexion. Comme précédemment, l'examen doit être bilatéral et comparatif. La racine S1 est incriminée en cas d'atteinte des muscles long et court

fibulaire, du triceps sural et du grand fessier. On teste ces derniers successivement en demandant au patient de réaliser une flexion plantaire et un valgus, puis de marcher sur les pointes de pied et, enfin, de réaliser une extension de la hanche alors qu'il est placé en décubitus ventral, genoux fléchis. Concernant la sensibilité du dermatome S1, se reporter au chapitre "dermatomes" (Figure 16).

5. Signes de gravité

L'évolution progressive du canal lombaire étroit peut faire place à une aggravation brutale. Les lésions sont alors parfois irréversibles. Une prise en charge en urgence est indispensable en cas d'apparition des signes qui suivent.

En cas de compression médullaire basse, trois syndromes sont observés :

1. Le syndrome lésionnel traduit l'atteinte d'une ou plusieurs racines et/ou de la substance grise au niveau de la compression. Il est caractérisé par des douleurs radiculaires uni- ou bilatérales dont la valeur localisatrice est considérable. Ces douleurs sont aggravées par l'effort et peuvent s'accompagner d'une hypoesthésie en bande, d'une paralysie avec amyotrophie de topographie radiculaire et, surtout, de l'abolition du réflexe ostéotendineux correspondant.
2. Le syndrome sous-lésionnel traduit l'interruption fonctionnelle des faisceaux médullaires ascendants et descendants. Les troubles moteurs sont sous la forme d'une claudication médullaire intermittente non douloureuse. La paraparésie spasmodique est souvent asymétrique et associée à une hypertonie spastique. Les réflexes sont alors vifs, polycinétiques avec un clonus du pied et de la rotule. Le signe Babinski est positif. Le déficit sensitif touche précocément la sensibilité thermo-algique par atteinte des cordons postérieurs ou des voies spino-thalamiques. Les signes sphinctériens sont initialement précoces et constant lors d'une compression de la moelle en région lombaire.
3. Le syndrome rachidien se présente sous la forme d'une douleur provoquée à la pression des épineuses et des muscles paravertébraux : c'est une raideur segmentaire du rachis.

On le différencie de la compression du cône terminal qui s'apparente plus au syndrome de la queue de cheval, dans lequel la compression a lieu au niveau des

racines de la queue de cheval. On observe alors une paralysie flasque, une aréflexie des membres inférieurs et des troubles génito-sphinctériens avec une anesthésie en selle.

1.4.2.5. Épreuves spécifiques

1. Épreuves de tension radulaire

La recherche du signe de Lasègue consiste à tenter de reproduire une douleur du dos et de la jambe pour rechercher une compression radulaire. On pratique, sur un patient en décubitus dorsal, une élévation passive de la jambe tendue où siègent habituellement les douleurs, en tenant le pied par le talon. Pour différencier une douleur radulaire d'une déchirure des muscles postérieurs de la cuisse, on réalise une dorsiflexion du pied. En cas de déchirure, la douleur n'est pas exacerbée par cette manœuvre (Figure 24).

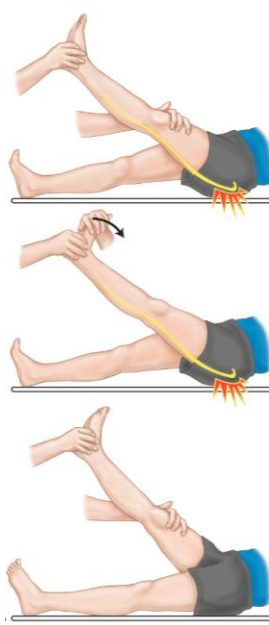


Figure 24 Signe de Lasègue

Lorsque l'élévation de la jambe entraîne une douleur sciatique exacerbée par la dorsiflexion du pied, l'examineur peut interroger le patient sur le trajet douloureux et ainsi préjuger du niveau de la compression, grâce à la connaissance de la distribution des dermatomes (Figure 16).

Le signe de Lasègue croisé se recherche de la même manière que l'épreuve de Lasègue, à ceci près, que l'on examine la jambe controlatérale. Si cette manœuvre reproduit la douleur de jambe initialement incriminée, l'épreuve est dite positive et la présence d'une hernie discale est fortement suspectée.

La manœuvre de Hoover permet de révéler une éventuelle simulation. Le patient doit être dans la même position que pour un test de Lasègue. Lorsque le patient prétend ne pas pouvoir élever une jambe, il suffit d'empoigner le calcaneus de la jambe opposée. Dès lors, le patient doit exercer une pression sur le calcaneus de sa jambe opposée afin de faire levier. Si tel n'était pas le cas, cela signifie que le patient n'essaie pas réellement d'élever la jambe testée (Figure 25).

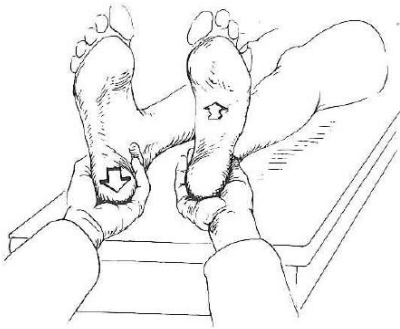


Figure 25 Signe de Hoover

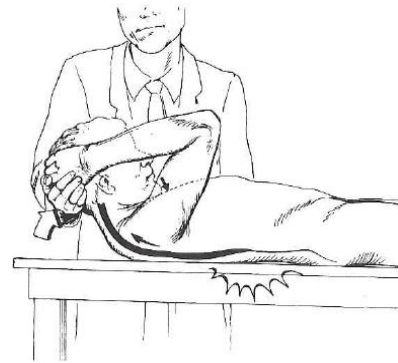


Figure 26 Signe de Néri

La manœuvre de Kernig ou signe de Néri cherche à mettre la moelle spinale en tension pour reproduire la douleur. Le patient est étendu sur le dos contre la table d'examen et place ses deux mains derrière la tête afin de réaliser une flexion forcée de la tête sur la poitrine. Il peut éprouver une douleur du rachis lombaire, voire au niveau des jambes, ce qui signe ainsi une irritation méningée, une compression radiculaire ou l'irritation du revêtement dural d'une racine (Figure 26).

2. Épreuves augmentant la pression intra-rachidienne

La manœuvre de Milgram consiste à demander au patient, allongé sur le dos, d'élever de façon active les membres inférieurs tendus 5 centimètres au-dessus du plan du lit pendant 30 secondes. La contraction des muscles iliopsoas et abdominaux antérieurs augmente ainsi la pression intrarachidienne. Si le patient

effectue cette tâche sans gêne, cela élimine toute pathologie intrarachidienne. En revanche, s'il n'arrive pas à conserver cette position ou éprouve une douleur, on peut conclure à l'existence d'une hyperpression pathologique intra- ou extrathécale (Figure 27).

La manœuvre de Naffziger est également utilisée pour augmenter la pression intrarachidienne. L'examineur exerce une légère compression des veines jugulaires pendant environ 10 secondes et demande ensuite au patient de tousser. Si la toux entraîne une douleur, le test est dit positif.

La manœuvre de Valsalva consiste à demander au patient d'exercer une poussée comme s'il voulait aller à la selle. Si la douleur est ainsi déclenchée, le test est positif. Une lésion retentit alors probablement sur les pressions intrarachidiennes.

3. Épreuves mobilisant l'articulation sacro-iliaque

La manœuvre de Gaenslen est utile pour établir un diagnostic différentiel. Le patient en décubitus dorsal, jambes fléchies sur le thorax, est placé au bord de la table d'examen. On fait ensuite pendre la jambe libre au bord de la table tout en gardant la jambe opposée fléchie. Si une douleur apparaît, le diagnostic se porte alors sur une atteinte de la région de l'articulation sacro-iliaque (Figure 28 (53)).

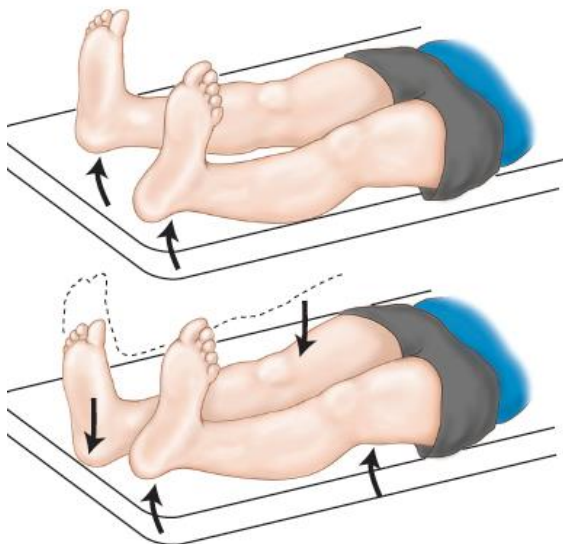


Figure 27 Manœuvre de Milgram

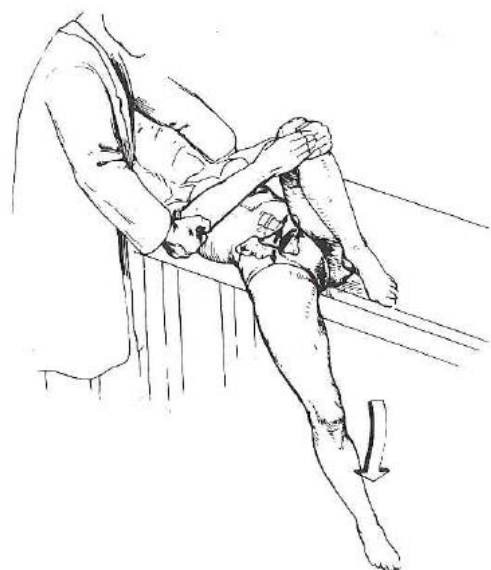

Figure 28 Manœuvre de Gaenslen

La manœuvre de mobilisation du bassin permet, elle, de déceler une atteinte de l'articulation sacro-iliaque elle-même. Le praticien, après avoir mis ses mains sur les crêtes iliaques (pouces sur les épines iliaques antéro-supérieures et paumes sur les tubérosités iliaques), exerce une forte pression en dedans, vers la ligne médiane (Figure 29).

La manœuvre de Patrick ou de Fabere sert à déceler une lésion de l'articulation sacro-iliaque ou de la hanche. En plaçant le pied du patient sur le genou opposé on réalise une flexion, abduction et rotation latérale de la hanche. Cette manœuvre est elle aussi très utile au diagnostic différentiel et permet parfois de déceler des douleurs projetées (Figure 30 (54)).

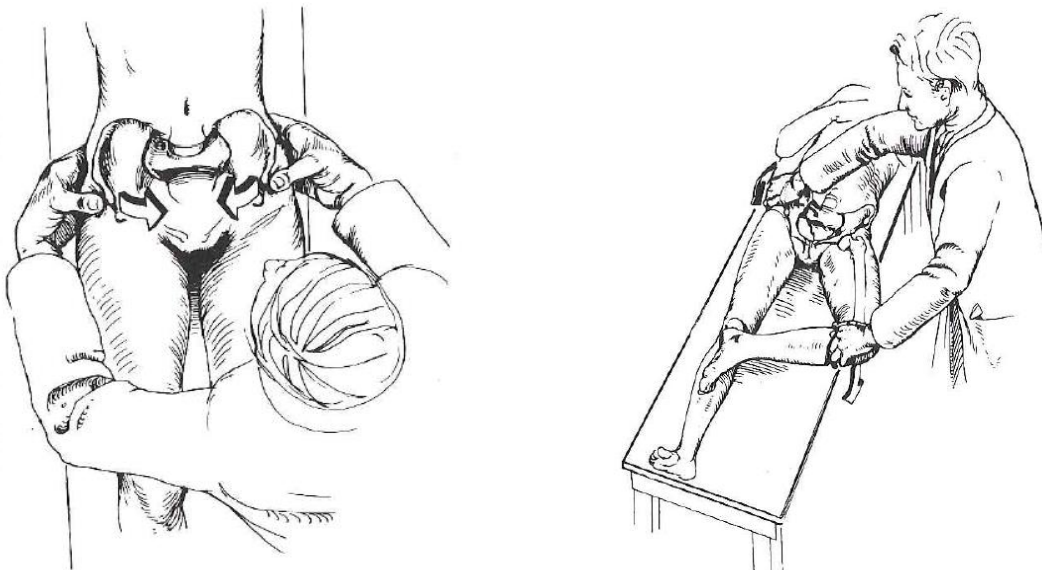


Figure 29 Manœuvre de mobilisation du bassin **Figure 30 Manœuvre de Patrick du bassin**

4. Examen des zones des douleurs projetées

Le bassin, la hanche et le rectum peuvent être le siège d'une douleur dite projetée, c'est-à-dire que la douleur est perçue à distance de l'organe où siège la lésion responsable. L'examen clinique doit être complété par un toucher rectal, surtout si le patient présente des troubles urinaires. Un examen gynécologique est également souhaitable chez les femmes.

1.4.2.6. Diagnostic différentiel (60,61)

Les manifestations cliniques les plus fréquentes du canal lombaire étroit sont la douleur lombaire, la claudication radiculaire intermittente et les paresthésies. Le premier diagnostic différentiel à évoquer est l'artériopathie des membres inférieurs. Cependant les douleurs dans la région lombaire étant généralement le symptôme dont se plaint en premier lieu le patient, il est nécessaire, avant tout diagnostic, d'élargir l'examen clinique à d'autres symptômes permettant d'infirmier ou d'affirmer l'hypothèse de canal lombaire étroit.

Pour ce faire, le clinicien s'applique à rechercher des symptômes pouvant mimer un canal lombaire étroit qui n'en n'est pas un. Trois catégories de diagnostics différentiels sont à écarter. Elles concernent les pathologies : mécaniques (97% des patients), inflammatoires (1%) et viscérales (2%).

1. Les pathologies mécaniques

Les douleurs lombaires idiopathiques concernent 70% des patients consultants pour lombalgies. Elles ne sont pas secondaires à un CLE et s'en distinguent par l'absence de claudication neurogène.

Les autres pathologies mécaniques à l'origine de lombosciatiques sont les hernies discales pures (14%), les fractures compressives ostéoporotiques (4%) et les spondylolisthésis isolés (2%). L'interrogatoire et l'examen clinique sont alors cruciaux pour orienter le diagnostic.

2. Les pathologies inflammatoires

Parmi les pathologies inflammatoires on trouve les lésions néoplasiques, les arthropathies inflammatoires, les infections (surtout les abcès épiduraux), les neuropathies périphériques, les pseudo-myopathies iatrogènes, le syndrome des jambes sans repos et l'artérite des membres inférieurs.

Cette dernière est un des premiers diagnostics différentiels à évoquer. Le patient décrit, typiquement à l'effort, des crampes du mollet sans paresthésie ni radiculalgie mais l'obligeant à s'arrêter. Le praticien confirmera cette artérite des membres inférieurs par la palpation des pouls périphériques qui sont absents ou asymétriques. Le diagnostic conduit à la réalisation d'une échographie doppler artérielle et à une prise en charge spécifique. Cette pathologie coexiste souvent avec le canal lombaire

étroit, surtout dans le cas particulier de la personne âgée présentant de nombreuses comorbidités.

3. Les pathologies viscérales

Comme nous l'avons vu dans l'examen clinique concernant les zones de douleurs projetées, les lésions viscérales peuvent simuler un canal lombaire étroit. Parmi une infinité d'éventualités, on ne citera que les plus fréquentes, à savoir :

- les lithiases et la pyélonéphrite pour les lésions rénales,
- la prostatite et l'endométrite pour les lésions pelviennes,
- la pancréatite et la cholécystite pour les lésions gastro-intestinales
- et enfin l'anévrisme de l'aorte abdominale pour les lésions vasculaires.

Une fois les diagnostics différentiels écartés et en premier lieu celui de l'artériopathie des membres inférieurs, on peut établir avec certitude celui de canal lombaire étroit.

1.4.3. Bilan neuroradiologique (41)

Dès lors que le diagnostic de canal lombaire étroit est évoqué, l'imagerie a pour but de révéler la perte d'adaptation du contenu par rapport au contenant : le rapport entre la taille du canal et celle du sac dural, ainsi que la présence d'une réserve liée à l'espace épidual permettent d'apprécier le caractère relatif ou absolu de la sténose.

Les valeurs de mesures osseuses du canal doivent être corrélées à la clinique car l'imagerie en coupe (TDM et IRM) est réalisée en décubitus et n'a qu'une valeur indicative. En effet, l'absence de parallélisme anatomoclinique caractérise le canal lombaire étroit. Le rétrécissement canalaire est très progressif contrairement à la symptomatologie qui s'installe plus ou moins rapidement. D'importantes anomalies peuvent être observées sans pour autant que les symptômes soient inquiétants. L'IRM, de plus en plus performante, est l'examen de choix pour établir, face à une symptomatologie évocatrice, le diagnostic de canal lombaire étroit. En outre, le praticien dispose d'un panel d'examens complémentaires, pour étayer sa présomption clinique.

1.4.3.1. Myélographie

La myélographie (ou sacroradiculographie) est un examen radiologique invasif, dont les complications sont potentiellement graves (57). L'imagerie en coupe s'étant largement imposée dans les bilans rachidiens, les indications de cet examen sont restreintes (58). Néanmoins, la myélographie reste pratiquée, en général couplée au scanner (myéloscanner) dans les bilans de canal lombaire étroit, en particulier, lorsqu'il existe des contre-indications à l'IRM (pacemaker, clips sensibles aux champs magnétiques, claustrophobie,...) ou que l'accès à cette technique est difficile (Figure 31).

Pour certains praticiens, en raison des informations dynamiques qu'elle apporte, notamment dans le bilan des sténoses canalaire acquises multifactorielles, la myélographie représente une technique utile. Cet examen a pour but de détecter des pathologies du canal rachidien grâce à des rayons X associés à un produit de contraste iodé que l'on injecte dans le sac dural. Le produit de contraste moultant leurs contours, met en lumière les racines nerveuses et la moelle épinière. Les lésions canalaire sont identifiées et caractérisées selon leur aspect au sein de la colonne opacifiée.

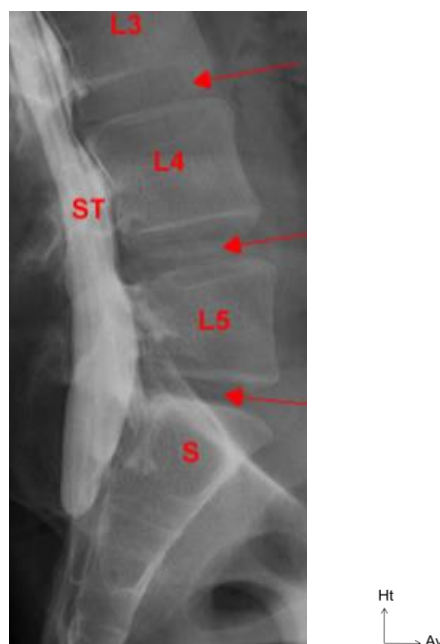

Figure 31 Myélographie du rachis lombaire

L3, L4, L5 : corps vertébraux de respectivement L3, L4, L5. S: sacrum. ST: sac thécal. Flèche : disques intervertébraux

1.4.3.2. Radiographies

Les radiographies standard, dans leurs incidences de face, de profil et de trois quarts en position debout permettent d'analyser la statique rachidienne et la morphologie osseuse.

Elles ont pour but de fournir des éléments de présomption de canal lombaire étroit tels qu'une hypertrophie articulaire, une discopathie par pincement de l'interligne et/ou un listhésis en faveur d'une instabilité.

L'évaluation de la mobilité discovertébrale sera réalisée par l'association de radiographies de profil en flexion et en extension du rachis. Ces clichés dynamiques sont particulièrement importants pour retenir une indication d'arthrodèse.

1.4.3.3. Tomodensitométrie

Le scanner sans injection de produit de contraste est réalisé avec des reformatages « *multiplanar reconstruction (MPR)* » dans les trois plans de l'espace, avec des filtres osseux et des parties molles. Il permet de mieux apprécier la composante osseuse de la sténose (Figure 32). Il évalue les contingents d'origines constitutionnelle et acquis de l'étranglement, les calcifications ligamentaires et les ostéophytes. Un canal lombaire est dit étroit dès lors que:

- sur une coupe corporéo-pédiculo-lamaire, le diamètre antéropostérieur est inférieur à 12 mm.
- sur une coupe passant par les disques, le diamètre transversal interarticulaire est inférieur à 15 mm (3).

Cet examen est particulièrement pertinent si l'on doit réaliser une arthrodèse pour définir la taille du matériel à planter (longueur et diamètre des vis à planter).

Le myéloscanner (saccoradiculographie) couplé au scanner permet de définir plus précisément les éléments de compression lorsque les patients ont déjà été opérés du rachis et qu'ils sont porteurs d'implants rachidiens en acier à l'origine d'artéfacts importants.

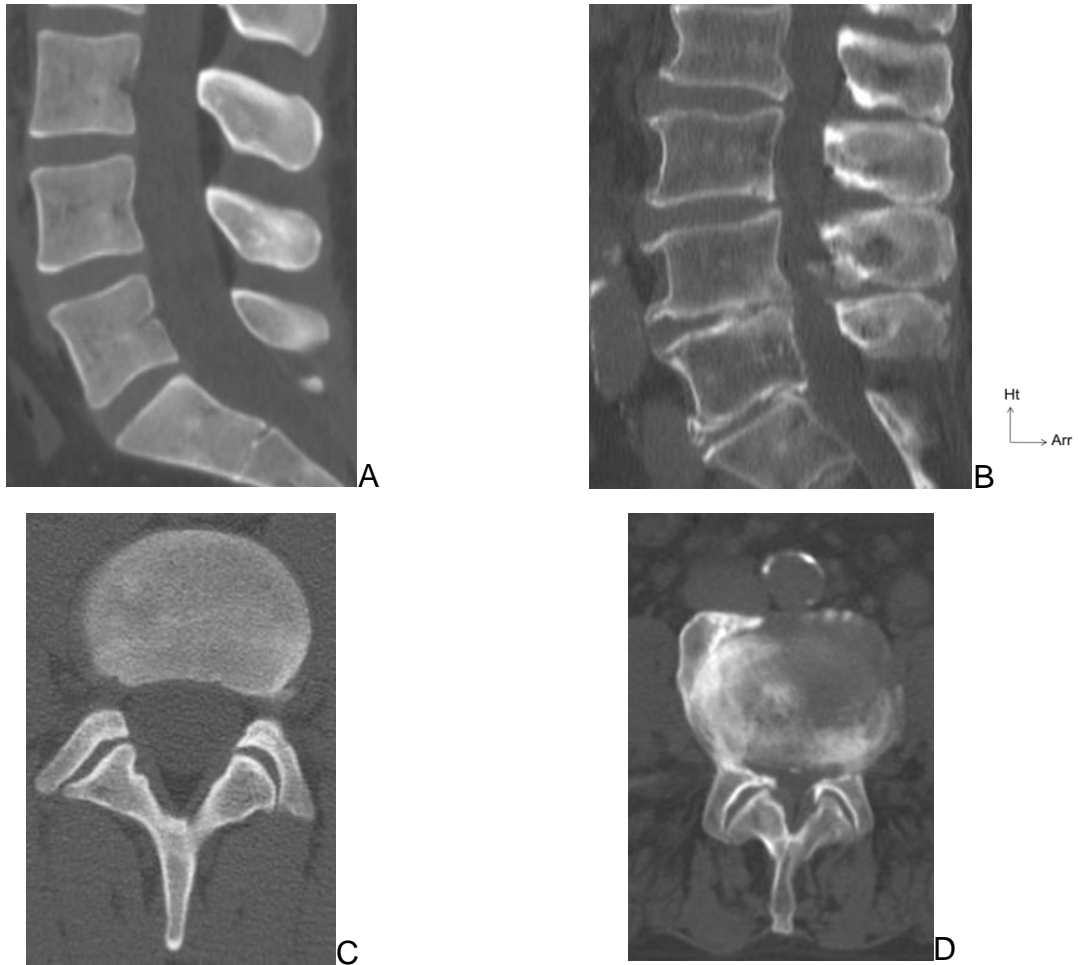


Figure 32 TDM rachis lombaire en fenêtre osseuse

A: canal rachidien normal en coupe sagittale et axiale (C).

B: canal lombaire étroit en coupe sagittale et axiale (D).

1.4.3.4. IRM

L'imagerie par résonance magnétique évalue au mieux l'extension en hauteur de la sténose et les éléments dégénératifs associés (déshydratation discale et atteinte des articulaires postérieures). La surface du fourreau est normale si elle est supérieure à 130 mm^2 en regard du disque. Une valeur inférieure à 80 mm^2 signe une étroitesse absolue.

Soulignons que les séquences en coupe sont réalisées en décubitus dorsal, or il est notoire que la mise en charge modifie les dimensions du canal et la morphologie discale. Différentes modalités sont réalisables pour contourner les artéfacts liés au décubitus :

- L'imagerie par résonance magnétique en position debout a montré une bonne corrélation avec des mesures myélographiques (59). Cependant, les IRM permettant l'orthostatisme sont peu disponibles.
- L'utilisation d'un système de compression axiale lors du décubitus est utile. L'IRM en compression démasquerait des anomalies dans 10% des cas de patient présentant une claudication (60).
- La position lors du décubitus : les dimensions du canal sont agrandies de 11% en moyenne lorsque les membres inférieurs sont fléchis (61). Afin de recréer la lordose physiologique, le patient doit être positionné bassin soulevé et jambes tendues. Cet artifice permet de restituer l'extension rachidienne présente en orthostatisme en favorisant le bombement postérieur du disque, le rapprochement des épineuses et des lames, en influant sur la position du ligament jaune, de la graisse épidurale et sur le compartiment vasculaire veineux épidural qui peut se trouver effacé ou dilaté (62). Dès lors, les dimensions du canal observées sous cet angle reflètent mieux la réalité. (Figure 33)

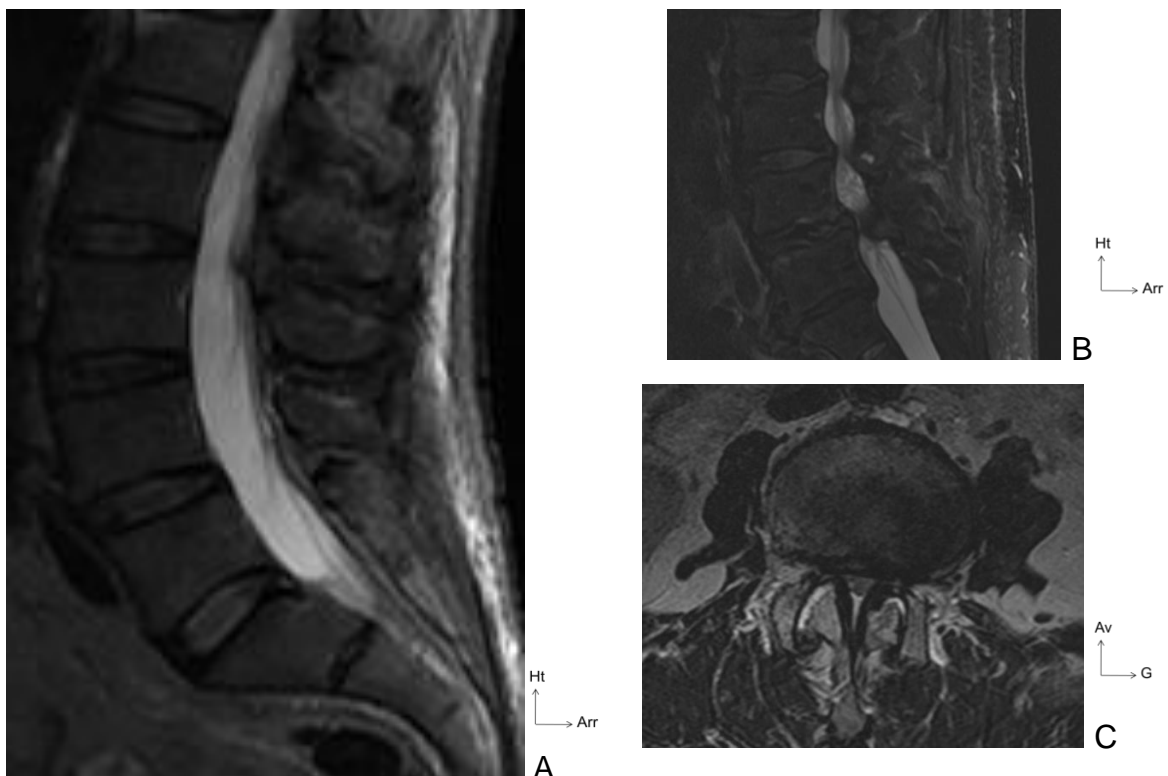


Figure 33 IRM du rachis lombaire en séquence T2

A: canal rachidien normal en coupe sagittale. B: canal lombaire rétréci en coupe sagittale. C: canal lombaire rétréci en coupe axiale.

L'imagerie en coupe permet :

- de confirmer le diagnostic par la corrélation radioclinique,
- de réaliser un bilan préopératoire en définissant le mécanisme physiopathologique.

Elle ne répond toutefois pas à la question du type de souffrance radiculaire, que seul le bilan neurophysiologique peut objectiver.

1.4.4. Bilan neurophysiologique

1.4.4.1. Électromyogramme

L'électromyogramme des membres inférieurs est surtout utile au diagnostic différentiel. Les comorbidités associées à la pathologie du canal lombaire étroit sont fréquentes et leurs symptômes peuvent interférer avec des manifestations d'origine purement canalaire. Par exemple, en cas de diabète (prévalence de 3,5 millions en France en 2009), faire la part entre une atteinte radiculaire distale et une atteinte proximale est cliniquement difficile. L'électromyogramme permet de distinguer l'atteinte radiculaire proximale du canal lombaire étroit, de la souffrance distale dans la neuropathie diabétique.

La stratégie diagnostique comprend dans un premier temps la réalisation de clichés standard, à la recherche de lésions dégénératives, de troubles de la statique et de signes de sténose. Dans un deuxième temps, en cas d'aggravation ou de résistance au traitement médical, une IRM doit être réalisée.

Si malgré un bilan complémentaire complet le diagnostic n'est pas certain, il reste utile d'effectuer des analyses biologiques. Une numération formule sanguine, une mesure du taux de la CRP, une recherche de l'antigène HLA-B27 et un examen biochimique du sang permettront d'éliminer toute autre cause de douleur. En dernier recours, la scintigraphie osseuse sera réalisée si une pathologie néoplasique métastatique associée est suspectée.

1.5. Traitement (40)

1.5.1. Les buts

Le traitement vise plusieurs objectifs :

- contrôler la douleur,
- améliorer la qualité de vie,
- prévenir ou diminuer le handicap, tant physique que psychologique,
- permettre le retour à un quotidien dit "normal".

La dépendance aux traitements médicamenteux au long cours doit être évitée. Le choix du traitement dépend de la symptomatologie tout en respectant l'ancien adage: "*primum non nocere*" (63). De ce fait le traitement médical précède le traitement chirurgical, autant que faire se peut. En l'absence de signe de gravité, seul l'échec des traitements conservateurs peut amener à envisager une prise en charge chirurgicale.

1.5.2. Les moyens médicaux et chirurgicaux

1.5.2.1. Médications visant à diminuer la douleur

1. Non invasives

Les traitements par voie générale associent des antalgiques de palier I à III. D'autres médicaments sont utilisés tels les myorelaxants, les anti-inflammatoires non stéroïdiens (AINS) et les antidépresseurs, avec une efficacité moindre.

L'utilisation des antalgiques de niveau III (opioïdes forts) peut être envisagée au cas par cas et en respectant les contre-indications. Ces traitements nécessitent un suivi rapproché surtout dans un contexte d'âge avancé compte tenu des effets indésirables, plus graves et plus fréquents, chez les personnes âgées. La durée du traitement doit être limitée et son arrêt se faire progressivement (64).

Les AINS prescrits à visée antalgique ont une utilité sur la douleur lombaire. Cependant ils doivent être prescrits avec parcimonie, surtout chez les personnes âgées, compte tenu de leurs toxicités digestive et rénale.

Les myorelaxants peuvent être prescrits préférentiellement chez un patient ayant une recrudescence de la douleur, pendant une période qui ne devrait pas dépasser deux

semaines. Leur utilisation doit être modérée en raison des risques de chutes qu'ils entraînent.

Les antidépresseurs tricycliques ont un effet antalgique modeste, alors que les inhibiteurs de la recapture de la sérotonine apparaissent sans effet. Il faut systématiquement évaluer le rapport bénéfice-risque quant à l'intérêt d'utiliser un antidépresseur tricyclique à visée antalgique en dehors d'un contexte de dépression.

La phytothérapie, l'acupuncture et les manipulations sont des modalités thérapeutiques utilisées mais qui n'ont aujourd'hui pas d'efficacité scientifiquement démontrée. Ces traitements ne sont pas à recommander (70,71).

Les traitements par voie locale de type AINS en gel ou pommade sont peu prescrits car ils n'ont pas démontré leur efficacité dans cette pathologie, contrairement aux infiltrations qui ont un niveau de preuve élevé dans certaines indications.

2. Invasives

Les infiltrations de corticoïdes peuvent être faites selon plusieurs modalités : épidurales sans ou avec guidage radiologique sous amplificateur de brillance, intradurales, interapophysaires postérieures et périradiculaires. Ces dernières sont recommandées en cas de sténose latérale ou foraminale sur un seul étage. Les infiltrations épidurales sont réalisées par voie interépineuse en L3-L4 ou L4-L5 ou par voie basse dans le hiatus sacrococcygien. Lorsqu'elles sont intra-durales, elles s'accompagnent d'une morbidité plus importante et sont donc moins utilisées (40).

1.5.2.2. Médications visant à restaurer la fonction

Chez la personne âgée, le traitement fonctionnel permet surtout de maintenir la capacité cardio-vasculaire et de limiter l'amyotrophie. Ce traitement comprend du renforcement musculaire, des étirements en délordose et des conseils d'ergonomie. Le principe majeur de la rééducation est de favoriser les exercices en flexion. Le niveau de preuve d'efficacité des manœuvres telles les tractions vertébrales ou le travail en piscine est bas (67).

1.5.2.3. Médications améliorant la perception de la symptomatologie

Le traitement doit être individualisé et s'intégrer dans une prise en charge holistique. La perception que le patient a de ses symptômes a un impact fort sur la prise en

charge. Il convient d'appréhender la part de causes relationnelles dans cette pathologie (tendance au catastrophisme, dépression,...) et d'y remédier par une psychothérapie, voir des anxiolytiques ou des antidépresseurs.

L'échec de ces traitements conservateurs amène à envisager la chirurgie.

1.5.2.4. Moyens chirurgicaux

Indiscutablement, à court terme, le traitement chirurgical donne de meilleurs résultats que la poursuite du traitement médical (74, 75). Avec le temps, les différences observées entre les patients opérés et non-opérés s'atténuent. Le patient doit être informé de ces données de la littérature afin de pouvoir établir un contrat de soin clair. Le diagnostic, le pronostic, les possibilités thérapeutiques et les preuves scientifiques sur l'efficacité des traitements doivent lui être exposés avec un langage simple et compréhensible. Cette communication contribue à obtenir un partenariat équilibré entre le patient et le médecin, afin de prendre la meilleure décision thérapeutique (70).

Une fois l'indication chirurgicale retenue (1.5.3 Les indications), la mise en œuvre est relativement standardisée. Avant l'intervention, un bilan pré-thérapeutique comprenant une consultation pré-anesthésique et un bilan sanguin sont réalisés.

1. Rappel historique

Au VI^{ème} s. Paul d'Égine s'intéresse aux traumatismes rachidiens fermés et écrit dans le livre Chirurgie, traduit par René Briau en 1805:

« Si les ménisques ou la moelle elle-même sont comprimés, les sympathies nerveuses s'éveillent et une mort rapide s'ensuit; surtout si l'affection a lieu sur les vertèbres cervicales. Il faut par conséquent, après avoir prévenu du danger, oser, si cela est possible, enlever à l'aide d'une incision l'os qui comprime [...]. Mais si quelqu'une des apophyses vertébrales qui constituent ce qu'on appelle l'épine est brisée, on le constate promptement à l'aide des doigts en faisant remuer et changer de place la portion fracturée. Il faut alors, si cela est nécessaire l'extraire en incisant la peau ».

Les premières tentatives opératoires datent du XVI^{ème} s. En 1591, (Fabrice de Hilden extrait une lame enfoncée dans la colonne lombaire) c'est naturellement que les chirurgiens se tournent, d'abord, vers des traumatismes ouverts, exposés aux

complications des plaies. Ambroise Paré (1543) va extraire, dans le canal rachidien, une balle et des esquilles. Depuis, les plaies par arme à feu n'ont encouragé que de rares interventions.

Par la suite, Chopart et Desault ont été les promoteurs de la laminectomie décompressive dans le Traité des maladies chirurgicales et des opérations qui leur conviennent, 1779:

« Leur traitement consiste à replacer les fragments sans efforts nuisibles, à inciser les parties profondément contuses ou irritées par des corps étrangers, et même à trépaner entre les apophyses épineuses et transverses, pour donner issue aux humeurs épanchées, relever ou extraire les pièces d'os qui blessent la moelle épinière ».

La première opération est historiquement attribuée à Glyne, qui réalise en 1814 une laminectomie réglée. Son patient mourut d'accident septique. Cette intervention provoqua à la Société royale de chirurgie de Londres une polémique des plus violentes. Pendant les 15 ans qui suivirent nous ne trouvons plus que de rares essais.

La chirurgie du rachis s'est en réalité développée de façon notable à partir de la troisième décennie du XXème siècle, grâce aux progrès de l'antisepsie. Les premiers pas de la laminectomie remontent cependant à 1829 en Amérique du Nord. Alban Gilpin Smith réalisait alors la première laminectomie couronnée de succès.

Par la suite, plusieurs avancées doivent être soulignées :

- Dans un premier temps, Chassaignac, en 1856, recommande le drainage des voies d'abord puis en 1895 Wilhelm Konrad Röntgen décrit les rayons X. Ces innovations permettent d'éviter les hématomes postopératoires qui, à l'époque, grèvent le pronostic et annoncent les prémices du bilan d'imagerie préopératoire aujourd'hui absolument indispensable.
- Dawbarn (1889) et Urban (1892) incitent à réaliser des ouvertures longues du rachis, mais qui nécessitent la réalisation de "lambeaux ostéoplastiques", afin de restaurer la paroi rachidienne postérieure qui sert de protection et de soutien.
- Il faut attendre 1916 pour disposer d'une codification de la laminectomie bilatérale: les travaux d'Elsberg.
- C'est en 1949 que Henk Verbest, dans son "Hommage à Clovis Vincent", précise le rôle du canal lombaire étroit dans la claudication neurologique intermittente. Raymond Roy-Camille introduit l'ostéosynthèse rachidienne avec,

en 1963, le "vissage pédiculaire droit devant". Il est encore à ce jour considéré comme le pionnier en matière d'ostéosynthèse rachidienne.

- Les techniques d'ostéosynthèse rigide seront ensuite complétées par celles de René Louis, Argenson, J.-M. Fuentès, Magerl, Dick, Kluger, Sénégas, Weinstein.
- Les ostéosynthèses semi-rigides seront développées par B. Lasalle, G. Perrin, R. Cavagna et C. Mazel, suivie en 1994 par les ostéosynthèses dynamiques notamment utilisées par G. Dubois (76, 77) .

2. Installation

Le patient est placé en décubitus ventral, sous anesthésie générale. L'abdomen est complètement libre grâce à un jeu de billots ; les genoux sont fléchis à 90°; la tête est tournée sur le côté. L'opérateur, s'il est droitier, se place à gauche du patient et se déplace au cours de l'intervention afin d'effectuer une résection osseuse périradiculaire optimale.

3. Exposition du rachis lombosacré (73)

L'incision est médiane suivant la ligne des épineuses. Les gouttières paravertébrales sont exposées au bistouri électrique. La dissection est réalisée au contact de l'os afin de limiter le saignement d'origine musculaire. Si une arthrodèse postéro-latérale doit être réalisée, l'abord est complété par une exposition des apophyses transverses (Figure 34).

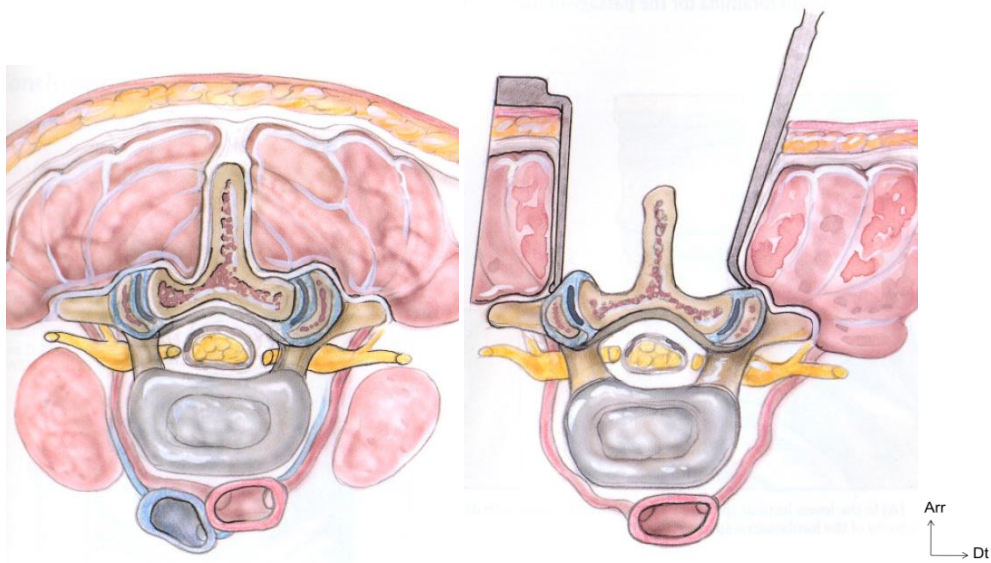


Figure 34 Abord postérieur du rachis lombaire

L'identification des niveaux à décompresser est faite grâce au dernier espace mobile (L5-S1) visualisé grâce au ligament jaune au niveau du dernier espace interlaminaire du rachis. Une erreur d'étage est toujours possible, notamment en cas d'anomalie transitionnelle. Le chirurgien a alors recours à un repérage radioscopique, selon l'adage: "un étage opéré, est un étage repéré". Les niveaux à traiter sont ainsi bien identifiés. La face postérieure du rachis est nettoyée à la pince gouge pour exposer les isthmes interarticulaires et le ligament jaune.

4. La laminectomie

Le premier temps de la libération est la laminectomie. Les apophyses épineuses sont réséquées et les lames désépaissies à la pince gouge. Le canal est abordé à sa portion la moins comprimée. Les lames et le ligament jaune sont retirés à l'aide d'une série de pinces emporte-pièces de taille variables (pinces de Kerrison) en progressant du bas vers le haut compte tenu du caractère oblique des lames en bas et en arrière. Lorsque l'os est très dur, il est possible de s'aider d'une fraise rotative rapide. Toute la partie centrale du canal est ainsi réséquée (Figure 35).

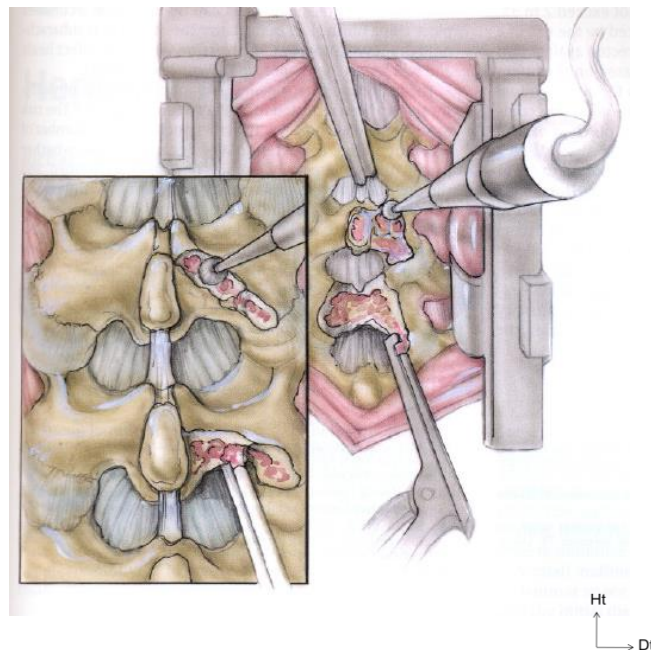


Figure 35 Laminectomie et fraisage

5. La libération radiculaire

La décompression radiculaire est le temps opératoire le plus délicat, mais aussi le plus important. La libération radiculaire débute par une arthrectomie partielle intéressant moins de la moitié interne du massif zygapophysaire. La résection

osseuse est oblique de haut en bas et de dedans en dehors. La moitié externe du massif zygapophysaire est ainsi respectée. Deux instruments peuvent être utilisés pour ce geste : le ciseau à frapper ou la pince de Kerrison. La racine est ensuite libérée dans son trajet foraminaux. La qualité du geste est vérifiée par la mobilisation radiculaire qui est plus fluide. Il est possible qu'un facteur compressif discal se surajoute et il est nécessaire de contrôler l'intégrité de la surface discale. Les bourrelets de disques intervertébraux sont fréquents mais rarement compressifs.

6. La fermeture

Le champ opératoire est abondamment lavé après avoir vérifié que chaque racine est bien décompressée. La fermeture s'effectue sur un drain aspiratif plan par plan.

7. Suites opératoires

La surveillance neurologique est régulière dans les 48 heures postopératoires. Le premier lever est autorisé le lendemain de l'intervention. Le patient est soumis à une éducation gestuelle visant l'apprentissage des gestes d'épargne du rachis lombaire. Le risque thromboembolique est prévenu par des injections d'héparine de bas poids moléculaire quotidiennes et le port obligatoire d'une contention élastique des membres inférieurs.

8. Techniques particulières

Selon l'importance des lésions et les constatations peropératoire, le déroulement de l'intervention peut être adapté.

La décompression par voie endoscopique est réalisée par une voie foraminale. Les résultats obtenus par cette technique sont comparables à ceux constatés après une prise en charge plus classique. Cet abord mini-invasif simplifie les suites immédiates mais n'influe pas sur les résultats à long terme. De plus, le risque dans le cas d'un abord unilatéral est d'effectuer une résection trop importante du massif articulaire homolatéral (79,54).

La laminectomie partielle consiste à ne retirer qu'une partie de la lame. Elle ne concerne que les parties inférieures et surtout supérieures (les plus compressives) des lames. La conservation partielle de l'arc postérieur diminuerait le taux d'incidence des lombalgies postopératoires mais augmenterait le risque de décompression insuffisante (75).

En cas de déstabilisation du rachis, une arthrodèse peut être envisagée. La démarche chirurgicale reste la même que pour une laminectomie simple. L'intervention est complétée par la mise en place de vis intrapédiculaires reliées entre elles par des tiges afin de solidariser plusieurs vertèbres entre elles. La fixation rachidienne est grevée d'une morbi-mortalité plus importante (48).

La laminoplastie a pour principe de conserver les structures postérieures (lame, ligament interépineux). Ces dernières sont simplement soulevées afin d'effectuer la décompression radiculaire. En pratique cet abord est plus souvent utilisé au niveau du rachis cervical.

Les indications et techniques chirurgicales sont affaires d'écoles et de préférences. Chez le sujet âgé, la décision thérapeutique est particulièrement difficile en raison des co-morbidités et des risques postopératoires qui augmentent avec l'âge. Le chirurgien explique à son patient, en termes clairs et compréhensibles, les enjeux (bénéfices et complications) de l'intervention. La chirurgie du canal lombaire étroit est un acte de neurochirurgie fonctionnelle. Par voie de conséquence, il n'est pas vital et on ne peut envisager d'opérer un patient indécis ou qui n'aurait pas compris les risques inhérents à la chirurgie et à une anesthésie générale. Rappelons ce que disait Voltaire : "l'art de la guerre est, comme celui de la médecine, meurtrier et conjectural".

9. Complications

En peropératoire, deux complications sont à redouter : la brèche dure-mérienne et le saignement.

1. La brèche.

C'est une déchirure de l'enveloppe dure-mérienne secondaire au contact d'un instrument ou d'une pointe osseuse acérée, entraînant la fuite de liquide cérebro-spinal (LCS). Elle survient dans 5 à 10% des cas (77, 78). Lors de la fermeture, une suture étanche de la dure mère est nécessaire et tout espace de décollement doit être évité. Le patient est ensuite laissé alité entre 48 et 72 heures. La brèche durale ne semble pas modifier le résultat fonctionnel escompté. Elle rend l'intervention plus fastidieuse et de plus, le sac dural s'étant aplati suite à la fuite de LCS, il est difficile d'apprécier le caractère satisfaisant ou non de la libération. Les principaux problèmes posés par une brèche sont :

- le risque de lésion des racines,
- le risque de méningite en cas d'infection du site opératoire,
- l'apparition d'une méningocèle, parfois associée à une fistule durale externe, pouvant nécessiter une nouvelle intervention.

2. L'hémorragie peropératoire importante

Rendant difficile, dangereuse et incertaine la libération radiculaire, ce risque de saignement doit être anticipé par l'équipe chirurgicale en prenant soin d'installer le patient correctement. La diminution de la pression intra-abdominale minimise celle des veines épidurales et donc le saignement peropératoire. Par ailleurs, le rôle de l'anesthésiste est primordial dans la prévention de cette difficulté. Tout au long de l'intervention il est nécessaire d'obtenir une "hypotension peropératoire contrôlée". Quelles que soient les précautions, une hémostase soignée, pas à pas, selon les règles de la neurochirurgie, est nécessaire en utilisant la coagulation bipolaire, le tamponnement par des cotons chirurgicaux et éventuellement du matériel hémostatique résorbable.

En postopératoire immédiat, quatre types de complications peuvent avoir un retentissement fonctionnel sévère (78–81). Par ordre de fréquence on retrouve les complications :

1. générales, qui surviennent chez environ 13% des patients. Elles sont de nature et de gravité variables (rétention aiguë d'urine, désorientation temporo-spatiale, complications thromboemboliques,...).
2. infectieuses, toujours à redouter (entre 2 et 5% selon les séries (82)). Les moyens de prévention de l'infection du site opératoire sont l'asepsie et l'antibioprophylaxie préopératoire. Les traitements comportent une antibiothérapie ciblée et la reprise chirurgicale dans la plupart des cas. Les patients les plus enclins à développer ce type de complication sont les diabétiques et ceux qui sont en surcharge pondérale.
3. neurologiques, plus rares: entre 0,1 et 0,2%. Elles sont rarement définitives. Les causes majoritaires sont l'hématome extradural postopératoire (certaines

précautions, notamment chez les personnes âgées, doivent être prises vis-à-vis des anticoagulants qui favorisent ce risque), et la compression résiduelle.

4. mécaniques, tels que la rupture d'isthme, la pseudarthrose d'une arthrode,...
- Elles surviennent plus tardivement et, hormis cette évocation, ne seront pas développées plus avant.

1.5.3. Les indications

En l'absence de trouble neurologique sévère, la prise en charge médicale ou chirurgicale du canal lombaire étroit chez la personne âgée est une décision influencée par de nombreux facteurs (Tableau 1).

Le canal lombaire étroit est une pathologie fonctionnelle qui n'engage pas le pronostic vital. Le fait de retarder le traitement chirurgical n'aggrave pas les résultats pour les patients ayant des symptômes modérés (83).

Il n'existe, actuellement, aucune recommandation concernant la prise en charge chirurgicale du canal lombaire étroit (84). Le traitement médical conservateur est toujours possible et acceptable. La chirurgie n'a pas d'action sur les lombalgies et le vieillissement normal des individus. Les indications se résument donc à un compromis fait par le patient et son chirurgien entre les bénéfices et les risques de l'intervention.

Tableau 1 Facteurs à prendre en compte dans la décision thérapeutique

Tableau clinique	Favoriser un traitement	
	Médical	Chirurgical
Lombalgie	Prédominante	Non prédominante
Radiculalgie	Non prédominante	Prédominante (PM réduit)
Diagnostic	Incertain	Certain
Retentissement	Peu important	Important (réduction PM)
Complications neurologiques	Non	Oui
Durée symptomatologie	Courte	Longue
Traitements antérieurs	Non ou mal utilisés	Oui et bien utilisés
Interventions antérieures	Oui	Non
Co-morbidités augmentant risque opératoire	Importantes	Peu importantes
Dépression	Présente	Absente
Préférence du patient	Traitement médical	Traitement chirurgical
Corrélation radioclinique	Mauvaise	Bonne
Données anatomiques	Complexe: présence de lésions associées (spondylolisthésis, scoliose, hypermobilité)	Simple: absence de lésions associées (spondylolisthésis, scoliose, hypermobilité)

1.6. Facteurs pronostiques de la prise en charge chirurgicale

1.6.1. Résultats à court et moyen terme

La laminoarthrectomie, éventuellement associée à une arthrodeuse, a des objectifs précis qui doivent parfaitement être exposés au patient lors du bilan préopératoire. Elle agit sur la claudication neurogène intermittente et les radiculalgies. La lombalgie n'est en aucun cas un objectif du traitement chirurgical.

A court terme, 80% des patients sont globalement satisfaits du résultat obtenu (84, 85, 90–93). L'amélioration concernant la lombalgie, en termes d'intensité de la douleur et de la gêne occasionnée dans la vie quotidienne, est inférieure à 50 %. La récupération complète de déficits moteurs préopératoire avoisine les 40 % et le taux d'absence totale de récupération est proche des 20 % (89).

Les facteurs associés à une récupération motrice dans la population générale sont : un âge inférieur à 65 ans, un déficit moteur monoradiculaire et unilatéral, une durée d'évolution du déficit inférieure à 6 semaines, une sténose limitée à un étage et surtout la présence d'un facteur discal (véritable hernie discale) compressif surajouté.

1.6.2. Facteurs pronostiques à moyen terme

Le résultat fonctionnel exprimé par le patient est influencé à moyen terme par les comorbidités (plus elles sont nombreuses, moins bon est le pronostic) et par l'auto-évaluation de la santé perçue, qui lorsqu'elle est négative, induit de moins bons résultats postopératoires (90).

1.6.3. Résultat des traitements chirurgicaux à long terme

À 10 ans d'une chirurgie pour sténose canalaire, il semble que les meilleurs résultats concernent la symptomatologie fonctionnelle neurologique. Les bons résultats obtenus en postopératoire immédiat et à moyen terme se maintiennent à plus de 10 ans d'évolution.

La chirurgie semble en revanche moins efficace pour le traitement des lombalgies. Ces dernières ont tendance à s'aggraver avec le temps. C'est le facteur de mécontentement principal des patients à long terme. Une étude a d'ailleurs montré qu'à 10 ans, les lombalgies sont aussi importantes, que les patients aient été opérés, ou non.

En moyenne, 15 ans après la prise en charge chirurgicale, 70% des patients sont satisfaits du résultat obtenu. Le taux moyen de ré-intervention constaté dans la littérature est d'environ 5% à cinq ans et 10 à 15 % à dix ans (91–95). La resténose, la déstabilisation et l'apparition d'une nouvelle hernie discale sont les causes principales qui nécessitent une deuxième intervention.

1.7. Particularités du sujet âgé et données démographiques

1.7.1. Enjeux sociétaux et terminologie

Le centre d'analyse stratégique placé auprès du Premier ministre a émis un rapport en 2010 sur les enjeux et opportunités pour l'action publique de la population française. On y définit 3 groupes d'âge de la façon suivante:

- Les "seniors", individus ayant entre 50 et 75 ans, bien insérés dans la vie sociale ou économique.
- Les "personnes âgées" ou "aînés", sont les personnes âgées de plus de 75 ans dont la vulnérabilité est croissante et dont l'état de santé se dégrade.
- Au-delà de 85 ans on parle de "grand-âge", avec une perte d'autonomie qui s'accroît fortement.

Au terme du rapport on trouve une liste de propositions afin de parvenir à une maîtrise du vieillissement; avec notamment, en première proposition, un encouragement dans les travaux statistiques et universitaires à faire référence à des groupes d'âges plus conformes aux réalités actuelles, en différenciant les seniors des personnes âgées.

Or, en parcourant la littérature, on s'aperçoit que les dernières études ayant trait à la pathologie du canal lombaire étroit portent souvent sur des populations de seniors et non de personnes âgées. C'est pourquoi il nous a paru intéressant de fixer, certes arbitrairement, une limite d'âge de 75 ans pour l'inclusion des patients dans notre étude.

D'autres débats peuvent être ouverts sur la pertinence de l'âge chronologique (défini par la date de naissance) qu'on oppose à l'âge physiologique, qui lui, est lié à l'état général de santé. Il est habituel d'affirmer que, plus que l'âge chronologique, c'est cet âge physiologique qu'il faut prendre en compte. D'où l'importance de l'évaluation préopératoire. En pratique, dans notre étude, il n'a pas été possible de définir l'âge physiologique des patients inclus et ce dans le respect d'une démarche scientifique. En effet, l'âge physiologique est une donnée regroupant un ensemble de critères, scores et échelles (ADL de Katz, de la dépression gériatrique de Yesavage, ASA, MMSE,...) dont la validité scientifique n'est pas démontrée à ce jour.

Le vieillissement de la population mondiale, dans les pays en développement comme dans les pays développés, est un indicateur de l'amélioration de la santé mondiale. La population mondiale âgée de 60 ans et plus a doublé depuis 1980 et devrait atteindre deux milliards d'individus d'ici 2050.

Le bilan démographique réalisé par l'INSEE dénombreait en France au 1^{er} janvier 2015 plus de 6 millions de personnes âgées de plus de 75 ans, soit environ 9,3% de la population.

Cette proportion est en croissance constante avec, à l'horizon 2060, une proportion des personnes âgées de 75 ans ou plus en France qui atteindrait 16,2% (Tableau 2).

Tableau 2 Projection de population par grand groupe d'âge en 2060 (en %)

	Population au 1 ^{er} janvier (en millions)	Moins de 20 ans	20 ans à 59 ans	60 ans à 74 ans	75 ans ou plus
2015	64,5	24,2	51,0	15,5	9,3
2020	66,0	23,9	49,6	17,0	9,4
2025	67,3	23,5	48,4	17,2	10,9
2030	68,5	23,0	47,5	17,1	12,3
2035	69,7	22,6	46,7	17,1	13,6
2040	70,7	22,4	46,6	16,3	14,7
2050	72,3	22,3	45,9	15,9	16,0
2060	73,6	22,1	45,8	15,9	16,2

Champ : France métropolitaine.

Source : Insee, projections de population 2007-2060.

Le montant des dépenses courantes de santé s'élève à 243 milliards d'euros en 2012, soit 12 % du produit intérieur brut (PIB). Après 75 ans, les dépenses de santé augmentent et la polyopathie devient fréquente. Dans cette population un patient sur dix de plus de 75 ans vit en établissement pour personnes âgées et ces patients consomment en moyenne 7 molécules médicamenteuses de façon journalière. Les dépenses qui progressent le plus sont celles de soins infirmiers, de kinésithérapie et de matériel médical (96). Les personnes âgées sont plus fragiles par l'accumulation de comorbidités.

1.7.2. Épidémiologie de la maladie dégénérative lombaire

Les acteurs de soins doivent s'adapter, d'une part au vieillissement de la population, d'autre part à la fréquentation croissante des hôpitaux par des patients très âgés, pour lesquels la littérature scientifique est quasiment inexistante dans notre spécialité.

Les données épidémiologiques de la maladie dégénérative lombaire sont difficiles à obtenir. En effet, le caractère subjectif des symptômes et la multiplicité des sources de renseignements (données d'hospitalisation, arrêts de travail,...) ne permettent pas d'obtenir des données fiables.

Pour ne citer qu'une source afin d'illustrer notre propos, une étude prospective a montré que 1% des patients âgés de 20 à 40 ans présentent une sténose lombaire et que cette incidence passe à 21% chez les sujets âgés de 60 à 80 ans (97).

La maladie dégénérative lombaire est une affection de fréquence croissante, dont le taux est particulièrement élevé dans les pays industrialisés. En France, le Haut Comité de la Santé Publique a estimé que 52/1000 visites de médecins généralistes concernaient la pathologie rachidienne.

Les effets induits du canal lombaire étroit symptomatique sont la dépression, l'insomnie et l'isolement social (40). La diminution du périmètre de marche a un impact sur les co-morbidités avec une amyotrophie, une aggravation des troubles cardio-vasculaires et une dégradation de l'état général. La qualité de vie des patients en est compromise. Cela augmente la dépendance et les dépenses de santé. Cette pathologie est donc un réel enjeu de santé publique.

Les progrès en matière d'anesthésie ont été spectaculaire au cours des 40 dernières années (98). Cependant la morbidité et la mortalité périopératoires restent plus importantes chez les personnes âgées: 2/3 de l'ensemble des décès recensés en anesthésie surviennent chez les patients de plus de 70 ans (Figure 36) (99).

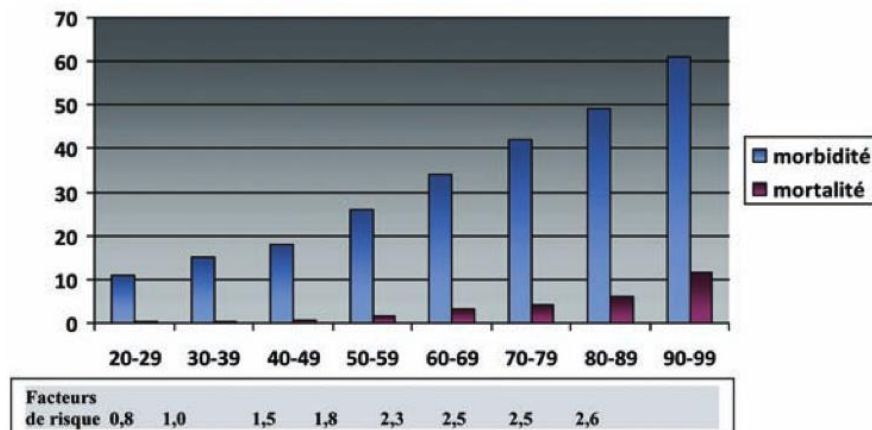


Figure 36 Pourcentage de morbidité et de mortalité par classe d'âge (100).

En 2009, on comptait 15 000 centenaires en France, ce chiffre sera multiplié par 3 dans 20 ans. Plus l'âge augmente, plus le patient doit être considéré individuellement. La prise en charge des personnes âgées doit tenir compte de nombreux facteurs sensiblement intriqués, dont l'état physiologique préopératoire, l'histoire clinique, le traitement du patient, l'acte chirurgical en lui-même et les objectifs en termes de réhabilitation.

1.8. Objectifs

Après cet état des lieux, il apparaît utile d'étudier les résultats fonctionnels dans la chirurgie du canal lombaire étroit chez les personnes âgées et d'en rechercher les déterminants. Cette étude rétrospective a pour but de rechercher des facteurs associés au résultat fonctionnel chez des patients âgés de plus de 75 ans opérés d'un canal lombaire étroit, en termes d'amélioration de la radiculalgie estimée par le patient.

2. PATIENTS ET METHODES

2.1. Schéma d'étude

Il s'agit d'une étude rétrospective, monocentrique, sur dossier médical, exhaustive sur les patients de plus de 75 ans, opérés d'une laminectomie lombaire dans le service de neurochirurgie du Val-de-Grâce d'octobre 2006 à décembre 2014.

2.1.1. Critères d'inclusion

- âge supérieur ou égal à 75 ans au moment de la chirurgie,
- diagnostic clinique et radiologique de canal lombaire étroit,
- opérés d'un canal lombaire étroit avec ou sans arthrodèse.

2.1.2. Critères d'exclusion

- antécédent de chirurgie du rachis,
- laminectomie décompressive pour pathologie tumorale (liée ou non à une lésion primitive ou d'origine métastatique),
- critère de jugement principal non renseigné.

2.1.3. Données recueillies

- Démographiques : âge, genre, profession.
- Cliniques : durée des symptômes, topographie, présence d'un déficit, périmètre de marche, antécédents, comorbidités cardio-vasculaires.
- Paracliniques : résultats d'électromyogramme, IRM, TDM.
- Thérapeutiques : repos, infiltrations, prise d'antalgiques, traitements habituels.
- Chirurgicales : opérateur, niveaux de laminectomies, gestes associés,
- Concernant le suivi : durée d'hospitalisation, complications, durée du suivi et évolution du périmètre de marche, douleurs résiduelles, prise d'antalgiques, séjour en centre de convalescence, amélioration de la radiculalgie

2.1.4. Critère de jugement principal

L'amélioration de la radiculalgie, évaluée par le patient, est mesurée par le pourcentage d'amélioration de la radiculalgie après l'intervention.

2.2. Technique opératoire

Une seule voie d'abord a été utilisée par l'ensemble des chirurgiens dont les patients sont inclus dans l'étude. En revanche l'étendue en hauteur de la laminectomie et l'extension latérale peuvent varier sensiblement d'un chirurgien à l'autre.

2.2.1. Positions opératoires

L'accès au rachis lombosacré s'effectue à partir de deux positions du malade sur la table d'opération selon le but recherché, une libération ou une arthrodèse. Le sujet est endormi à côté de la table d'opération, sur un brancard, en décubitus dorsal. Il est ensuite prudemment retourné sur la table d'opération au niveau de laquelle sont préparés les supports nécessaires à l'intervention.

2.2.1.1. Décubitus ventral en flexion

Pour accéder au contenu du canal vertébral et élargir les espaces interlamaires on cherche à créer une flexion lombosacrée. Pour ce faire, on "casse" la table en deux points à 90° au niveau de la région ilioinguinale et des genoux du malade. On utilise ensuite deux billots en silicone taillés de telle sorte qu'ils réalisent un appui homogène et suffisamment surélevé (15 à 20 cm) au niveau de la région sternale et de la partie pelvienne.

Le but de ces billots est d'éviter toute compression de la région abdominale. L'abdomen et son contenu doivent être suspendus au-dessus de la table d'opération afin de limiter la compression du système cave inférieur. Toute compression abdominale est potentiellement source d'hémorragie lors de l'intervention par augmentation de la pression veineuse intra-rachidienne.

L'appui sternal respecte la région cervicale et ne déborde pas sur la région épigastrique. Les appuis ilioinguinaux ne sont pas au contact des vaisseaux fémoraux. Par ailleurs, la tête est légèrement tournée sur le côté et ne fait en aucun cas l'objet d'une compression. Les membres supérieurs sont fléchis à 90° au niveau des coudes et sont placés dans l'alignement des épaules. On utilise des gélouses que l'on place sous les points d'appuis afin de protéger, notamment, les nerfs cubitiaux au niveau des coudes.

Enfin, la compression du dos du pied est prévenue par une surélévation des coudes-de-pied grâce à des gélouses souples (Figure 37).

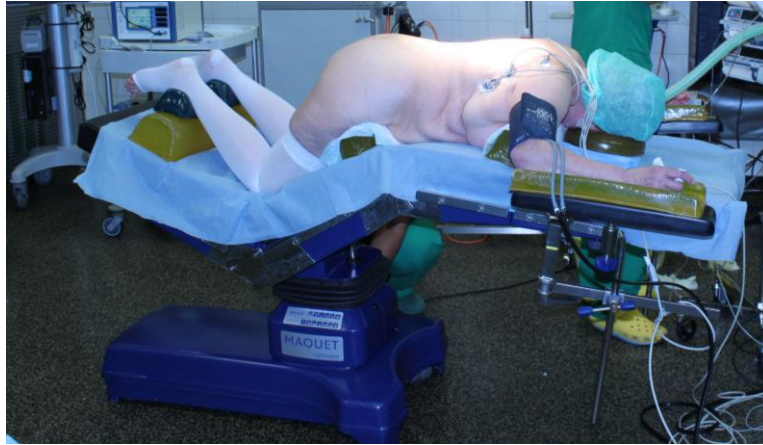


Figure 37 Décubitus ventral

2.2.1.2. Position genu-pectorale

La position genu-pectorale permet une hyperflexion lombosacrée et donc une ouverture des espaces interlamaires. Le malade est placé en décubitus ventral sur la table, genoux à 90°, puis un appui fessier est placé. Des cales sont apposées de part d'autre du patient au niveau des cuisses et des mollets.

2.2.2. Technique chirurgicale commune

L'incision cutanée est faite strictement sur la ligne médiane jusqu'à la première couche grasseuse. Un écarteur de Beckman est mis en place. La graisse et l'aponévrose lombaire sont incisées pour permettre une dissection sous-périostée des muscles au bistouri électrique. Les arcs postérieurs sont dégagés par une désinsertion uniforme des muscles spinaux qui sont réclinés sous un écarteur rachidien. Les processus épineux sont réséqués à la pince de Key puis à la pince Gouge.

La laminectomie est faite grâce à une pince de Kerrison. Le geste est complété selon l'opérateur et l'anatomie chirurgicale par: une foraminotomie, une arthrectomie interne, une arthrodèse et/ou une cure de hernie discale. La fermeture est effectuée de façon systématique, après la mise en place d'un drain de Redon, par une suture de l'aponévrose lombaire, du plan sous-cutané et cutané. Les patients sont levés à J1 postopératoire et le drain est retiré à J2.

2.3. Méthodes

La recherche des dossiers s'est faite grâce à un logiciel de requête (SAP Business object) relié au système d'information (Amadeus) de l'HIA du Val-de-Grâce et à la lecture des comptes-rendus opératoires de façon consécutive de 2006 à 2014.

Le critère de jugement principal retenu pour définir des facteurs pronostiques était l'évaluation par le patient du pourcentage d'amélioration de la radiculalgie.

2.4. Analyse statistique

Toutes les analyses ont été réalisées à l'aide du logiciel R 3.0.2. L'analyse bivariée utilisait un test du Chi² pour les données qualitatives ou un test exact de Fisher lorsque les conditions d'utilisation du Chi² n'étaient pas réunies et un test de Wilcoxon pour les données quantitatives. Les critères retenus pour le modèle initial de l'analyse multivariée étaient un degré de signification $p < 0,30$ en analyse bivariée.

Pour l'étude des facteurs associés à l'amélioration des radiculalgies, nous avons, dans un premier temps, réalisé une régression logistique en dichotomisant la variable à expliquer « amélioration des radiculalgies » $\geq 80\%$ ou $< 80\%$. Le seuil de 80% (101) était fixé au vu de données de la littérature comme étant la limite entre un très bon résultat et les autres appréciations jugeant d'une moindre portée du geste chirurgical.

Dans un deuxième temps, nous avons réalisé une régression linéaire en conservant la variable à expliquer « amélioration des radiculalgies » sous forme quantitative. Les tests d'adéquation du modèle final ont été réalisés sur les résidus (homoscédasticité, normalité, indépendance). De plus, nous avons testé les interactions de premiers ordres des variables qui restaient dans le modèle.

Pour toutes les analyses statistiques, le seuil de signification a été fixé à 5%.

Ce travail a bénéficié d'un soutien méthodologique du centre d'épidémiologie et de santé publique des armées de Marseille (CESPA).

3. RESULTATS

3.1. Analyse descriptive

Au cours de la période considérée, 123 patients de plus de 75 ans ont été opérés d'un canal lombaire étroit. Nous avons inclus 73 d'entre eux (soit 59,3%) dans l'analyse statistique (Figure 38).

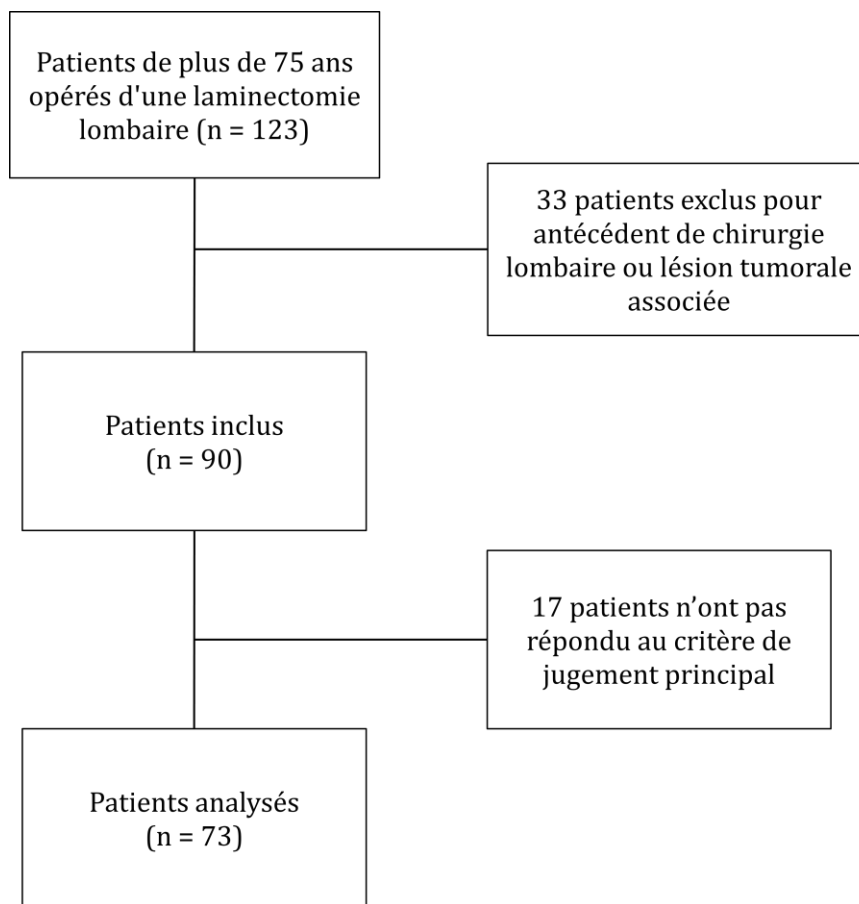


Figure 38 Diagramme des flux

3.1.1. Caractéristiques démographiques

L'âge moyen au moment de la chirurgie était de 80,5 ans (écart-type = 3,4 ans). Le patient le plus jeune et le patient le plus âgé avaient respectivement 75 et 89 ans. L'échantillon comprenait 39 hommes (53,4%) et 34 femmes. La durée du traitement

conservateur s'étendait de 3 mois à 15 ans, avec une médiane de 1 ans (IQ25-75: 0,7-2). La symptomatologie préopératoire est résumée dans la Figure 39.

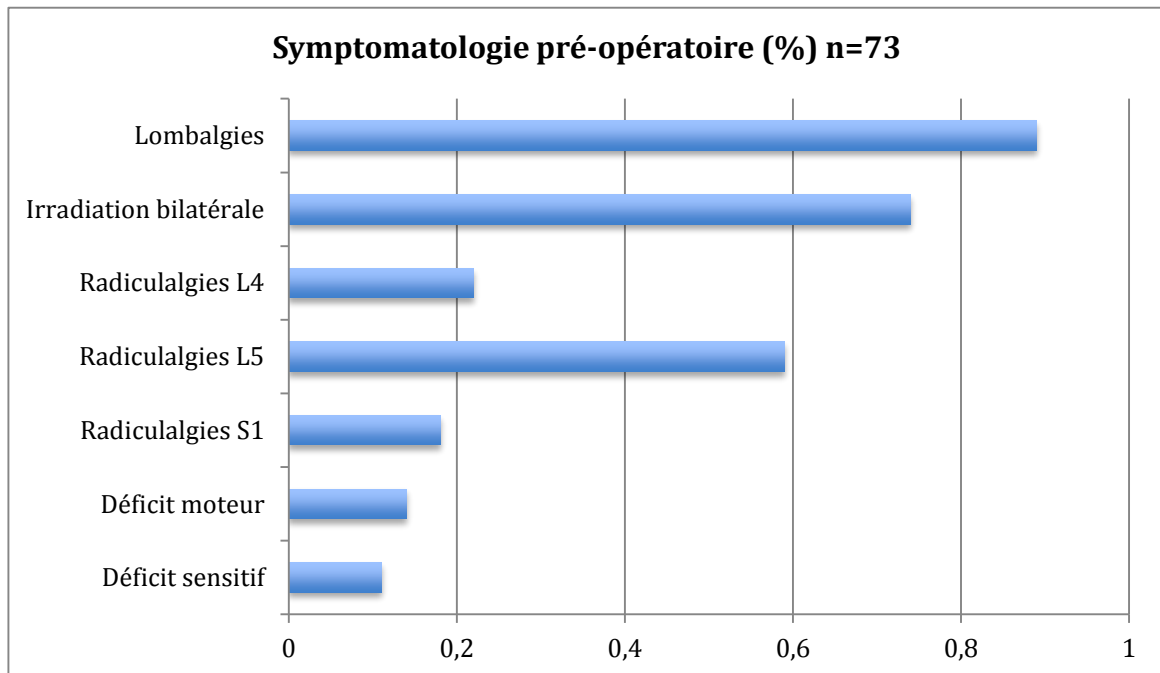


Figure 39 Fréquence des symptômes préopératoires décrits par les patients

Avant la prise en charge chirurgicale :

- tous les patients avaient bénéficié de repos,
- 97% des patients recevaient des antalgiques de palier I ou II (IC95% 93-100%),
- 85% prenaient des anti-inflammatoires (IC95% 77-93%).
- 42% avaient bénéficié d'au moins une infiltration épidurale et 8% dans les articulaires postérieures.

La médiane des facteurs de risques cardiovasculaire était de 2 (IQ25-75: 1-3).

L'ensemble des bilans neuroradiologiques est résumé dans les Figure 40 à 42. La médiane du nombre de niveaux lombaires comprimés était de 2 (IQ25-75:1-3).

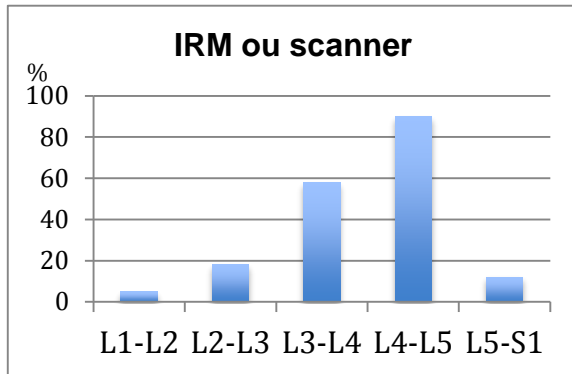


Figure 40

Pourcentage des rétrécissements canaux par niveau (%)

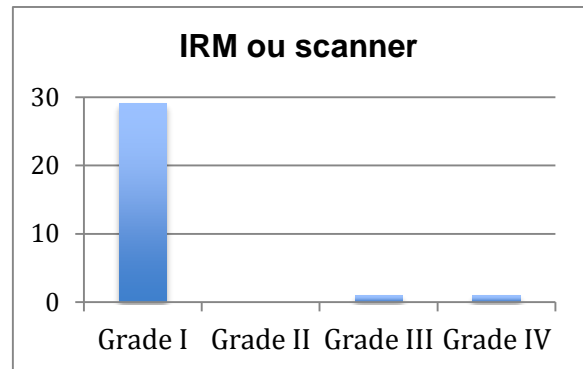


Figure 41

Pourcentage des spondylolisthésis selon leur grade (%)

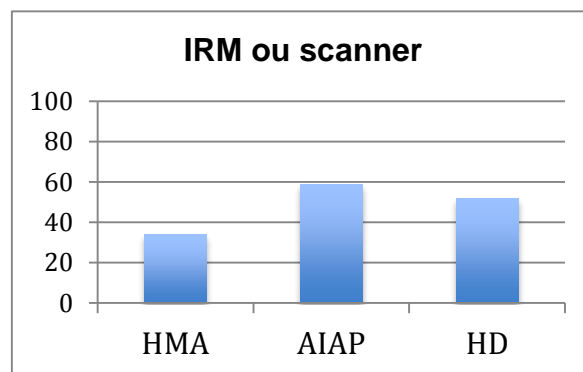


Figure 42

Fréquence des anomalies contribuant au rétrécissement canalaire

HMA: hypertrophie des massifs articulaires
 AIAP: arthrose interapophysaire postérieure
 HD: hernie discale

3.1.2. Prise en charge chirurgicale

Tous les patients ont bénéficié d'une laminectomie. L'étendue de cette dernière comprenait entre deux et trois lames dans 71% des cas. La chirurgie la plus étendue impliquait 5 niveaux versus un seul pour la moins invasive. Les détails chirurgicaux sont développés dans les Figure 43 et 44.

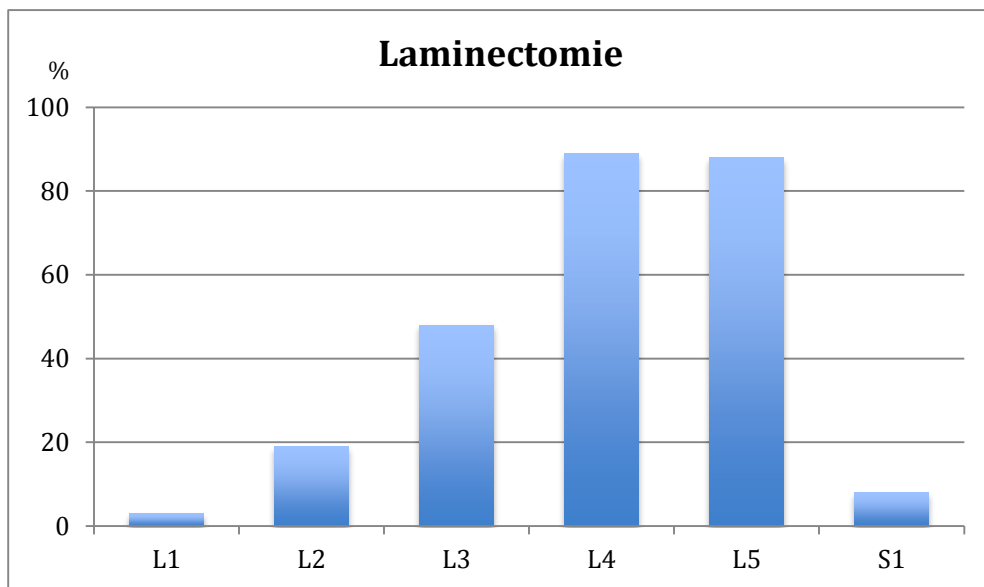


Figure 43 Proportion des niveaux décomprimés (%) n=73

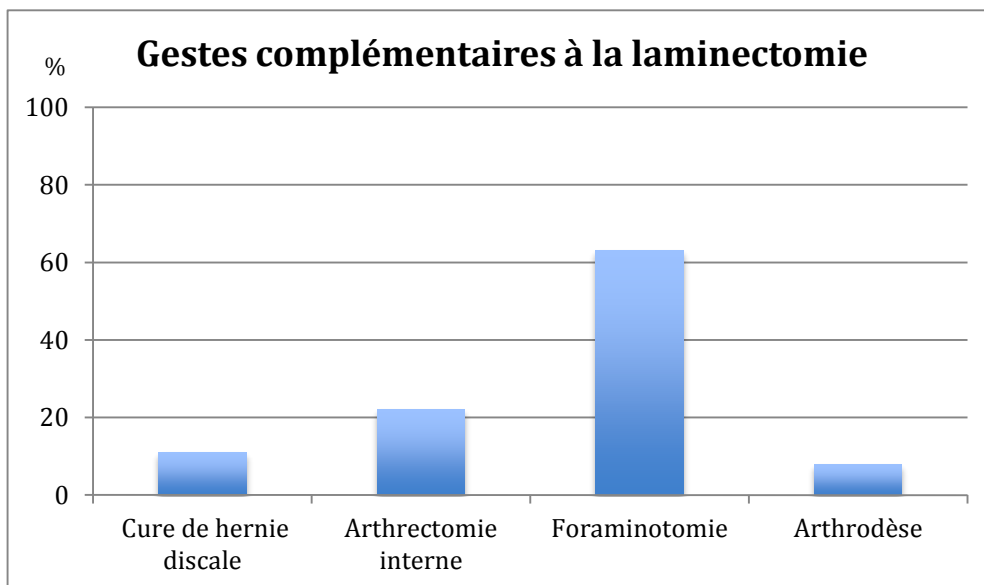


Figure 44 Proportion des gestes complémentaires à la laminectomie (%) n=73

Les complications recensées étaient toutes mineures : 12 patients ont présenté une complication et 3 en ont présenté deux, soit une fréquence de 25% (IC95% 12-36%). Les types de complications sont représentés sur le diagramme en secteur suivant (Figure 45) :

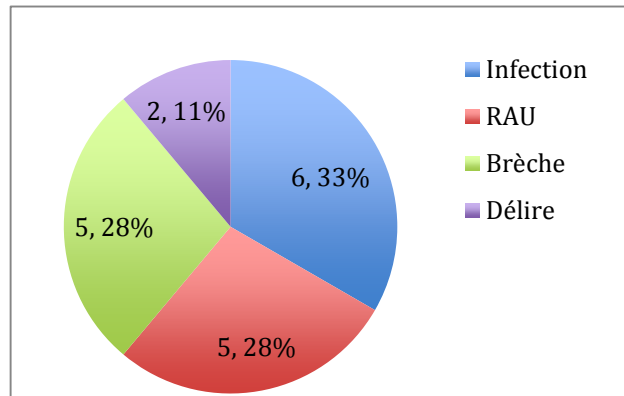


Figure 45 Distribution des complications postopératoires selon leur nature
RAU: rétention aigüe d'urine

La durée médiane d'hospitalisation était de 8 jours (IQ25-75:8-10) et 56% des patients ont bénéficié, à leur sortie, d'une rééducation en maison de convalescence (IC95% 45-68%). La durée médiane de suivi des patients était de 195 jours, le minimum étant de 42 jours et le maximum de 1905 jours (IQ25-75 : = 56-311 jours). A la dernière consultation 42% des patients consommaient au moins un antalgique occasionnellement ou de façon quotidienne (IC95% 31-54%).

Au dernier jour du suivi, on notait 37% de lombalgiques (IC95% 26-49%) et 41% de persistance de radiculalgie (IC95% 30-53%). L'amélioration médiane de la radiculalgie était de 85% (IQ25-75: 70-90) (Figure 46).

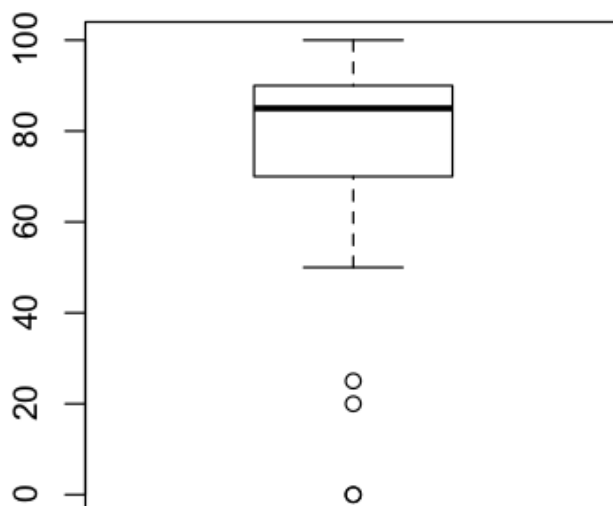


Figure 46 Représentation graphique de l'amélioration de la radiculalgie

3.2. Analyse bivariée

Les variables quantitatives liées de façon statistiquement significative à l'évolution de la radiculalgie ($p < 0,30$) étaient l'âge, et :

- en préopératoire, la durée de la prise en charge médicale avant chirurgie, le nombre de comorbidités; le nombre de niveaux opérés ;
- en postopératoire, la durée d'hospitalisation, la survenue de complications et la prise d'antalgiques.

Les variables qualitatives liées de façon statistiquement significative avec l'évolution de la radiculalgie étaient :

- la lombalgie,
- la présence d'une hypertrophie des massifs articulaires et celle d'une hernie discale en imagerie,
- la consommation d'antalgiques en préopératoire
- la persistance d'une radiculalgie en postopératoire.

3.3. Analyse multivariée

Après analyse multivariée par modèle de régression logisitique, seule la prise d'antalgiques en postopératoire était associée à un moins bon résultat fonctionnel ($p=0,0007$).

L'analyse par modèle de régression linéaire et sélection pas à pas des variables de façon rétrograde, montrait que seules la prise d'antalgiques en pré- et postopératoires ainsi que la persistance d'une radiculalgie postopératoire étaient associés au résultat fonctionnel mesuré par la satisfaction des patients (Tableau 3).

	Valeur du paramètre	Valeur de P
(Intercept)	43.270	0.002
Antalgiques postopératoires	-8.984	0.002
Étendue de la laminectomie	-2.639	0.15
Lombalgie préopératoire	11.934	0.08
Antalgiques préopératoires	42.960	0.0005
Radiculalgie postopératoire	-16.244	0.0002

Tableau 3 Facteurs associés à l'évolution postopératoire mesurée par la satisfaction du patient (régression linéaire)

Sachant que si la valeur du paramètre est positive, alors la satisfaction augmente en présence du facteur, on en déduit que:

- les patients consommant des antalgiques avant la chirurgie, avaient une meilleure satisfaction postopératoire.
- les patients consommant encore des antalgiques après la chirurgie et qui rapportent toujours une radiculalgie, avaient un moins bon résultat clinique.

On peut donc modéliser la satisfaction selon l'équation:

Satisfaction = - 8,984 x antalgiques postopératoires - 2,639 x étendue de la laminectomie + 11,934 x lombalgie préopératoire + 42,960 x antalgiques préopératoires - 16,244 x radiculalgie postopératoire + 43,27

Le carré du coefficient de corrélation était: $R^2 = 0,4373$. Notre modèle permettait donc d'expliquer 43,7% des variations de la satisfaction.

4. DISCUSSION

Les pathologies du rachis lombaire sont fréquentes chez les personnes âgées. L'évaluation des résultats fonctionnels, après une laminectomie pour canal lombaire étroit, est un moyen simple d'apprécier l'efficacité du traitement. Néanmoins, l'âge avancé réduit probablement la validité des réponses des patients. L'avancement en âge engendre des facteurs de confusion par la multiplication des comorbidités ce qui complique un peu plus l'appréciation des facteurs pronostiques.

L'objectif principal de cette étude était cependant d'identifier des facteurs associés au pronostic fonctionnel, chez les personnes de plus de 75 ans, opérées par laminectomie d'un canal lombaire étroit.

Nous avons pu mettre en évidence un lien entre la prise d'antalgiques, la présence d'une radiculalgie postopératoire et le pourcentage d'amélioration des radiculalgies.

Il existait une tendance non statistiquement significative entre l'étendue de la laminectomie et la satisfaction, une plus grande étendue tendant à réduire le niveau de satisfaction. Cependant cette tendance était non significative ($p=0,15$).

Le facteur le plus fortement associé à une amélioration de l'état du patient est la sédation de la douleur en préopératoire par la prise d'antalgiques. Il est certain qu'une prise en charge globale de la douleur améliore le confort du patient et potentiellement la confiance qu'il a en l'équipe soignante, ce qui permet d'obtenir de meilleurs résultats fonctionnels. Il est possible que ce facteur soit aussi le reflet d'une démarche de soin optimale: les patients les plus symptomatiques, consommant plus d'antalgiques, sont adressés par leurs rhumatologues, après une prise en charge médicale bien conduite. La chirurgie aurait donc une meilleure efficacité en dernier recours, après l'échec de la prise en charge symptomatique.

Une théorie intéressante est que la consommation d'antalgiques préopératoire a un rapport avec une atteinte radiculaire réversible. Dans cette hypothèse, l'efficacité de la prise en charge médicale est liée à une bonne capacité de récupération des nerfs comprimés. On peut supposer que lorsque les traitements médicamenteux sont encore efficaces, le nerf présente une atteinte extrinsèque sans dommage intrinsèque irréversible. De plus il faut souligner que la décompression chirurgicale du nerf a une action extrinsèque sur la compression radiculaire. Les patients qui

consomment des antalgiques parce que ces derniers ont une réelle efficacité sur leurs radiculalgies, tendraient à moins conserver l'empreinte ("la mémoire") de la compression et donc des douleurs résiduelles. Ces éléments constituent une explication logique, mais hypothétique, du meilleur résultat fonctionnel observé pour les patients qui consomment des antalgiques en phase préopératoire.

4.1. Forces et limites de notre étude

FORCES :

La classe d'âge sur laquelle porte notre étude a été peu évaluée dans la littérature, ce qui rend les questions concernant ces patients particulièrement pertinentes et d'un intérêt important du point de vue de la santé publique, compte tenu du vieillissement de la population, en particulier dans les pays industrialisés.

L'homogénéité en âge de la population étudiée nous a permis de faire une étude statistiquement intéressante. Les individus étant a priori indépendant et identiquement distribués, l'analyse multivariée a été possible. Elle permet de tirer des conclusions issues d'une démarche méthodologique de qualité.

La taille de l'échantillon était suffisante pour réaliser une analyse pilote.

La durée médiane de suivi de 195 jours est relativement courte et nous permet de tirer des conclusions à moyen terme.

LIMITES

Le nombre de données manquantes nous a contraint à écarter nombre de dossiers, ce qui a considérablement diminué la taille de l'échantillon et, par conséquent, la puissance des tests statistiques. Un nombre de dossiers plus conséquent permettrait de tirer des conclusions plus fiables.

Le critère de jugement principal de notre étude était subjectif. C'est la principale limite de notre étude : il faut toutefois souligner que les études portant sur la chirurgie rachidienne s'appuient généralement sur des critères de ce type (échelle de douleur VAS, qualité de vie ADL,...). En conséquence, la validité interne de ces études reste soumise à la confiance que l'on peut accorder à l'évaluation subjective, faite par les patients eux-mêmes, des résultats de la chirurgie.

Cette étude rétrospective à partir de dossiers de patients d'un seul service de neurochirurgie nous a permis de réaliser une étude exploratoire sur un sujet peu étudié. Elle nécessite d'être complétée par une étude spécifiquement dédiée à l'analyse des facteurs associés à l'évolution postopératoire.

4.2. Adéquation avec les données de la littérature

Les publications concernant la chirurgie lombaire chez les seniors sont très nombreuses. Cependant, très peu d'entre elles se concentrent sur les personnes âgées. Une méta analyse faite sous l'égide de la Collaboration Cochrane en 2008 synthétise les études randomisées du traitement chirurgical de la spondylolyse et conclue qu'un nombre limité de preuves est désormais en faveur du bénéfice de la prise en charge chirurgicale de cette pathologie (102). Les études correctement randomisées sont difficiles à réaliser compte tenu du nombre élevé de décès qui ne dépendent pas de la pathologie étudiée (84), ici encore, liés à l'âge avancé des patients.

4.2.1. Des résultats plutôt en accord avec la littérature

Nos résultats sont partiellement en accord avec les conclusions des études les plus pertinentes relatives à notre sujet.

En particulier, l'amélioration de la radiculalgie (85% (IQ25-75: 70-90)) est comparable à celles des séries publiées dont les résultats varient de 55 à 92% (1,2,91,103–110).

L'âge n'a pas d'influence sur l'amélioration des radiculalgies (3,49,106,114,115).

4.2.2. ... et des écarts sensibles

Concernant les autres caractéristiques statistiquement liés aux résultats fonctionnels, la prise d'antalgique en pré- / postopératoire et la radiculalgie ne sont pas mentionnées dans la littérature comme étant associés à l'évolution de l'état des patients.

En revanche, le diabète (110), les pathologies cardiaques (111) et le cumul de facteurs de risques cardio-vasculaires(1), le sexe féminin, la douleur lombaire

préopératoire (112) et une radiculalgie ancienne (113) auraient une influence négative. Seule une excellente santé perçue par le patient en préopératoire serait un facteur de bon pronostic (1).

Aucun patient de notre étude n'a présenté d'aggravation secondaire à la chirurgie et nous n'avons eu à déplorer aucun décès, contrairement aux publications précédemment citées.

L'explication la plus plausible quant aux différences rencontrées avec la littérature est que ces études portent sur des patients plus jeunes (moyennes allant de 61 à 70 ans) qui ont été suivis sur une durée plus longue (entre 365 jours et 10 ans).

Dans notre population, l'âge avancé des patients augmente la morbi-mortalité. Notre taux de complications de 25% est légèrement supérieur à ceux retrouvés dans les études portant sur des patients plus jeunes : 6 à 20% d'effets indésirables. Mais il est nettement inférieur à celui d'une étude portant sur 39 patients âgés de plus de 80 ans dont la proportion de complications est de 52% (114). Un auteur rapporte que les patients âgés de plus de 75 ans présentent un risque de complications trois fois plus élevé que les patients âgés de 40 ans et un risque relatif de décès pendant l'hospitalisation multiplié par 4,2 pour chaque augmentation de 10 ans de l'âge du patient (81).

D'autres études ont démontré que les interventions "instrumentées" avec, notamment, tentative de fusion, sont associées à un risque plus important de complications et de décès comparé à une décompression simple (113, 118). L'arthrodèse augmente le temps opératoire et les pertes sanguines chez les personnes extrêmement âgées (116–119). Carreon *et al.* (118) ont notamment un pourcentage de complications de 80% (21% majeures) dans une série de 98 patients âgés de plus de 65 ans ayant bénéficié d'une laminectomie avec fusion. Dans l'étude de Cassinelli *et al.* (116), portant sur 166 patients d'âge supérieur à 65 ans, les complications sont moins fréquentes (34%). Elles ne sont liées ni à l'âge du patient, ni à ses comorbidités mais sont significativement liées à la fusion lorsqu'elle est faite sur 4 niveaux et plus.

Comme le suggèrent nos résultats, sans toutefois être statistiquement significatifs (étendue en hauteur de la laminectomie $p=0,15$), une étude portant sur 37 patients suivis pendant 10 ans montre que plus la laminectomie est élargie (augmentation du

nombre de niveaux opérés), moins bon est le résultat fonctionnel (91). Le résultat non significatif de notre étude est probablement lié à un manque de puissance en raison de l'effectif relativement faible de notre échantillon.

Ces conclusions indiqueraient qu'une décompression aussi peu invasive que possible serait aussi efficace et probablement plus sûre qu'une chirurgie poussée associée à une arthrodèse, et ce, même en présence d'un spondylolisthésis (113).

4.3. Pour aller plus loin

"Il n'y a pas de cause d'erreur plus fréquente que la recherche de la vérité absolue". Samuel Butler. Nous n'avons pas la prétention d'atteindre l'absolue vérité et ce n'est certainement pas avec une étude rétrospective sur dossiers médicaux que nous y serions arrivés. Cette approche des facteurs pronostiques de bons résultats fonctionnels après chirurgie du canal lombaire étroit chez la personne âgée de plus de 75 ans mériterait d'être approfondie par une étude prospective utilisant des questionnaires d'évaluation fonctionnelle et de satisfaction scientifiquement validés dans des populations plus jeunes (ODI, ADL, VAS, cumulative illness rating scale for geriatrics...(49)).

L'approche rétrospective nous a permis d'identifier certains critères statistiquement liés à une amélioration des radiculalgies. Il serait intéressant d'avoir un suivi au long cours des patients opérés (minimum 2 ans) et une population de plus grande ampleur, afin de conforter nos résultats et éventuellement de les compléter.

De tels compléments valideraient avec une meilleure fiabilité les résultats observés, ce qui permettrait sans doute d'ouvrir de nouveaux axes d'amélioration de ces pathologies spécifiques.

5. CONCLUSION

La prise d'antalgiques préopératoire était en faveur d'une amélioration des radiculalgies, alors que la prise d'antalgiques postopératoires et la persistance d'une douleur de sciatique étaient corrélées à un moins bon résultat fonctionnel.

La chirurgie doit être envisagée chez les personnes âgées souffrant d'un canal lombaire étroit symptomatique et dont la prise en charge médicale a échoué.

Les résultats fonctionnels ne sont pas liés à un âge avancé, contrairement aux complications qui sont plus fréquentes dans cette population fragile. Il faut garder à l'esprit que cette chirurgie fonctionnelle comporte des risques qui doivent être exposés au patient avant l'intervention pour l'orienter dans sa démarche thérapeutique.

L'âge ne doit pas être un frein à la chirurgie mais des précautions particulières à la population vieillissante s'imposent. Une décompression simple et parcimonieuse chez ces candidats pourrait dans certaines configurations apporter d'aussi bons résultats tout en étant plus sûre.

6. BIBLIOGRAPHIE

1. Katz JN, Stucki G, Lipson SJ, Fossel AH, Grobler LJ, Weinstein JN. Predictors of surgical outcome in degenerative lumbar spinal stenosis. *Spine*. 1 nov 1999;24(21):2229- 33.
2. Shabat S, Leitner Y, Nyska M, Berner Y, Fredman B, Gepstein R. Surgical treatment of lumbar spinal stenosis in patients aged 65 years and older. *Arch Gerontol Geriatr*. oct 2002;35(2):143- 52.
3. Marty M. Canal lombaire rétréci du sujet âgé: les éléments de la décision thérapeutique. *Rev Rhum Monogr*. févr 2011;78(1):41- 5.
4. Louis R, Wiltse LL. *Chirurgie Du Rachis: Anatomie Chirurgicale Et Voies D'Abord*. Paris; Berlin: Springer; 1995. 340 p.
5. Larsen W. *Embryologie humaine*. De Boeck Supérieur; 2003. 572 p.
6. Platzer W, Bourjat P. *Atlas de poche d'anatomie : Tome 1, Appareil locomoteur*. 4e édition. Paris: Médecine Sciences Publications; 2007. 461 p.
7. Bogduk N, Guierre A. *Anatomie clinique et radiologique du rachis lombal*. 2^e éd. Elsevier Masson; 2013. 288 p.
8. Splithoff C. Lumbosacral junction: Roentgeno- graphic comparison of patients with and without backaches. *JAMA*. 1953;
9. Frank N. *Atlas d'anatomie humaine de Netter*. Frank (2011) Relié. 5e édition. Elsevier Masson; 100apr. J.-C.
10. Huizinga J, Heiden J, Vinken P. The human vertebral canal. A biometric Study. *Proc. kon. ned. Akad. Wet. C* 55, 22-33. 1952;
11. Bogduk N, Percy M, Hadfield G. Anatomy and biomechanics of psoas major. *Clin Biomech Bristol Avon*. mai 1992;7(2):109- 19.
12. Louis R. Topographic relationships of the vertebral column, spinal cord, and nerve roots. *Anat Clin*. 1978;
13. Bouchard JM, Coptly M, Langelier R. Preoperative diagnosis of conjoined roots anomaly with herniated lumbar disks. *Surg Neurol*. oct 1978;10(4):229- 31.
14. Bose K, Balasubramaniam P. Nerve root canals of the lumbar spine. *Spine*. févr

1984;9(1):16- 8.

15. Hasue M, Kikuchi S, Sakuyama Y, Ito T. Anatomic study of the interrelation between lumbosacral nerve roots and their surrounding tissues. *Spine*. févr 1983;8(1):50- 8.

16. Neidre A, MacNab I. Anomalies of the lumbosacral nerve roots. *Spine*. avr 1983;8(3):294- 9.

17. Hasner E, Schalimtzek M, Snorrason E. Roentgenological examination of the function of the lumbar spine. *Acta Radiol*. févr 1952;37(2):141- 9.

18. Bradley KC. The anatomy of backache. *Aust N Z J Surg*. juill 1974;44(3):227- 32.

19. Johnston HM. The Cutaneous Branches of the Posterior Primary Divisions of the Spinal Nerves, and their Distribution in the Skin. *J Anat Physiol*. oct 1908;43(Pt 1):80- 92.5.

20. Bogduk N, Wilson AS, Tynan W. The human lumbar dorsal rami. *J Anat*. mars 1982;134(Pt 2):383- 97.

21. Nitta H, Tajima T, Sugiyama H, Moriyama A. Study on dermatomes by means of selective lumbar spinal nerve block. *Spine*. 1 oct 1993;18(13):1782- 6.

22. Hovelacque A. Anatomie des nerfs craniens et rachidiens et du système grand sympathique chez l'homme. 1927.

23. Lazorthes G, Poulhes J, Espagno J. Etude sur les nerfs sinu vertebraux lombaires Le nerf de Roofe, existe-t-il? *Assoc Anat*. 1947;(34):317- 20.

24. Rabischong P, Louis R, Vignaud J, Massare C. Le disque intervertébral. *Anat Clin*. 1 mars 1978;1(1):55- 64.

25. Freemont AJ, Peacock TE, Goupille P, Hoyland JA, O'Brien J, Jayson MI. Nerve ingrowth into diseased intervertebral disc in chronic back pain. *Lancet*. 19 juill 1997;350(9072):178- 81.

26. Crock HV, Yoshizawa H. The blood supply of the lumbar vertebral column. *Clin Orthop*. avr 1976;(115):6- 21.

27. Twomey L, Taylor J. Age changes in lumbar intervertebral discs. *Acta Orthop Scand*. déc 1985;56(6):496- 9.

28. Bushell GR, Ghosh P, Taylor TF, Akeson WH. Proteoglycan chemistry of the intervertebral disks. *Clin Orthop*. déc 1977;(129):115- 23.

29. Elves MW, Bucknill T, Sullivan MF. In vitro inhibition of leucocyte migration in patients with intervertebral disc lesions. *Orthop Clin North Am.* janv 1975;6(1):59- 65.
30. Atkinson PJ. Variation in trabecular structure of vertebrae with age. *Calcif Tissue Res.* 1967;1(1):24- 32.
31. Hilton R. Systematic studies of spinal mobility and Schmorl's nodes. *Lumbar Spine Backache.* 1980;115- 34.
32. Taylor JR, Twomey LT. Vertebral column development and its relation to adult pathology. *Aust J Physiother.* 1985;31(3):83- 8.
33. Taylor JR, Twomey LT. Age changes in lumbar zygapophyseal joints. Observations on structure and function. *Spine.* sept 1986;11(7):739- 45.
34. Taylor J, Twomey L. Sagittal and horizontal plane movement of the human lumbar vertebral column in cadavers and in the living. *Rheumatol Rehabil.* nov 1980;19(4):223- 32.
35. Torgerson WR, Dotter WE. Comparative roentgenographic study of the asymptomatic and symptomatic lumbar spine. *J Bone Joint Surg Am.* sept 1976;58(6):850- 3.
36. Magora A, Schwartz A. Relation between the low back pain syndrome and x-ray findings. 1. Degenerative osteoarthritis. *Scand J Rehabil Med.* 1976;10(3):115- 25.
37. Runge M, Bonneville J _F. Radioanatomie du rachis lombaire : imagerie en coupe. EMC. 2010;
38. Cotten A, Ludig T, Blum A. Imagerie du rachis lombaire. *Datareviews0221036300839-C21149* [Internet]. 19 mars 2008 [cité 6 avr 2015]; Disponible sur: <http://www.em-consulte.com/en/article/121379>
39. Resnick D, Shapiro RF, Wiesner KB, Niwayama G, Utsinger PD, Shaul SR. Diffuse idiopathic skeletal hyperostosis (DISH) [ankylosing hyperostosis of Forestier and Rotes-Querol]. *Semin Arthritis Rheum.* févr 1978;7(3):153- 87.
40. Guigui P, Rillardon L, Lenoir T. Traitement chirurgical des sténoses du canal lombaire. EMC - Tech Chir - Orthopédie - Traumatol. janv 2006;1(4):1- 15.
41. Deburge A, Guigui P, Collectif. Sténoses du canal lombaire.
42. Dagain A, Dutertre G, Dulou R, Delmas JM, Pernot P, De Soultraif F. Canal lombaire étroit et rétréci : Cherchez le « signe du Caddie ». *Concours Méd.* 128(29-30):1189- 93.

43. Clinchot DM, Kaplan PE, Lamb JF. Lumbar spinal stenosis in an elderly patient. *J Gerontol A Biol Sci Med Sci.* janv 1998;53(1):M72- 5.
44. Deck P. *Neurochirurgie.* Paris: Ellipses Marketing; 1996. 704 p.
45. Shabat S, Folman Y, Leitner Y, Fredman B, Gepstein R. Failure of conservative treatment for lumbar spinal stenosis in elderly patients. *Arch Gerontol Geriatr.* mai 2007;44(3):235- 41.
46. Rosen DS, O'Toole JE, Eichholz KM, Hrubes M, Huo D, Sandhu FA, et al. Minimally invasive lumbar spinal decompression in the elderly: outcomes of 50 patients aged 75 years and older. *Neurosurgery.* mars 2007;60(3):503- 9; discussion 509- 10.
47. Pérez-Prieto D, Lozano-Álvarez C, Saló G, Molina A, Lladó A, Puig-Verdié L, et al. Should age be a contraindication for degenerative lumbar surgery? *Eur Spine J* [Internet]. 24 janv 2014 [cité 5 févr 2014]; Disponible sur: <https://link-live-springer-com.frodon.univ-paris5.fr/article/10.1007/s00586-014-3178-1>
48. Andersen T, Christensen F, Niedermann B, Helmig P, Høy K, Hansen E, et al. Impact of instrumentation in lumbar spinal fusion in elderly patients: 71 patients followed for 2-7 years. *Acta Orthop.* août 2009;80(4):445- 50.
49. Galiano K, Obwegeser AA, Gabl MV, Bauer R, Twerdy K. Long-term outcome of laminectomy for spinal stenosis in octogenarians. *Spine.* 1 févr 2005;30(3):332- 5.
50. Tadokoro K, Miyamoto H, Sumi M, Shimomura T. The prognosis of conservative treatments for lumbar spinal stenosis: analysis of patients over 70 years of age. *Spine.* 1 nov 2005;30(21):2458- 63.
51. Hoppenfeld S, Duizabo D. *Examen clinique des membres et du rachis.* 2e édition. Issy-les-Moulineaux: Elsevier Masson; 2009.
52. Cambier J, Masson M, Masson C, Dehen H. *Neurologie.* 13e édition. Paris: Elsevier Masson; 2012. 560 p.
53. Gilardeau C, Daubinet G. Pathologie non inflammatoire et non infectieuse de la sacro-iliaque. *J Traumatol Sport.* mars 2010;27(1):31- 44.
54. JD SDWM. The Patrick/FABER Test for Hip Pathology. *Physical Diagnosis of Pain.* 2^e éd. Philadelphia, PA: Saunders; 2009. p. Chapter 171, 267- 267.

55. Chad DA. Lumbar Spinal Stenosis. *Neurol Clin.* 1 mai 2007;25(2):407- 18.
56. Faundez A, Oumarou G, Alves P, Schizas C. Chirurgie du rachis. Manuel de chirurgie orthopédique. Elsevier Masson; 2014. p. 375- 97.
57. Sandow BA, Donnal JF. Myelography complications and current practice patterns. *AJR Am J Roentgenol.* sept 2005;185(3):768- 71.
58. Smith RR. Myelographic complications associated with drug interactions. *AJR Am J Roentgenol.* sept 2001;177(3):713.
59. Madsen R, Jensen TS, Pope M, Sørensen JS, Bendix T. The effect of body position and axial load on spinal canal morphology: an MRI study of central spinal stenosis. *Spine.* 1 janv 2008;33(1):61- 7.
60. Hiwatashi A, Danielson B, Moritani T, Bakos RS, Rodenhause TG, Pilcher WH, et al. Axial loading during MR imaging can influence treatment decision for symptomatic spinal stenosis. *AJNR Am J Neuroradiol.* févr 2004;25(2):170- 4.
61. Inufusa A, An HS, Lim TH, Hasegawa T, Haughton VM, Nowicki BH. Anatomic changes of the spinal canal and intervertebral foramen associated with flexion-extension movement. *Spine.* 1 nov 1996;21(21):2412- 20.
62. Lee S-U, Hargens AR, Fredericson M, Lang PK. Lumbar spine disc heights and curvature: upright posture vs. supine compression harness. *Aviat Space Environ Med.* mai 2003;74(5):512- 6.
63. Hippocrate. Primum non nocere. -410 av. JC.
64. Marty M. Canal lombaire rétréci du sujet âgé : les éléments de la décision thérapeutique. *Lumbar Spinal Stenosis Elder Determinants Treat Decis Engl.* 1 janv 2011;78:41- 5.
65. Laversin S, Blondet E, Durocher A, Lascols S. Diagnostic, prise en charge et suivi des malades atteints de lombalgie chronique. ANAES; 2000.
66. Assendelft WJJ, Morton SC, Yu EI, Suttorp MJ, Shekelle PG. Spinal manipulative therapy for low back pain. A meta-analysis of effectiveness relative to other therapies. *Ann Intern Med.* 3 juin 2003;138(11):871- 81.
67. Fritz JM, Erhard RE, Vignovic M. A nonsurgical treatment approach for patients with

lumbar spinal stenosis. *Phys Ther.* sept 1997;77(9):962- 73.

68. Weinstein JN, Tosteson TD, Lurie JD, Tosteson ANA, Blood E, Hanscom B, et al. Surgical versus nonsurgical therapy for lumbar spinal stenosis. *N Engl J Med.* 21 févr 2008;358(8):794- 810.

69. Malmivaara A, Slätis P, Heliövaara M, Sainio P, Kinnunen H, Kankare J, et al. Surgical or nonoperative treatment for lumbar spinal stenosis? A randomized controlled trial. *Spine.* 1 janv 2007;32(1):1- 8.

70. Epstein RM, Alper BS, Quill TE. Communicating evidence for participatory decision making. *JAMA.* 19 mai 2004;291(19):2359- 66.

71. Fuentes J-M. Histoire de la chirurgie du rachis. *Neurochirurgie.* déc 2007;53(6):501- 7.

72. Chipault A. Etudes de chirurgie médullaire : historique, chirurgie opératoire, traitement [Internet]. [cité 27 avr 2015]. Disponible sur: <https://archive.org/details/b21729426>

73. Fessler R, Sekhar L, Fessler RG, Sekhar LN. *Atlas of Neurosurgical Techniques: Spine and Peripheral Nerves.* 1st Edition. TNY; 2006. 1048 p.

74. Destandau J, Guigui P. Elargissement vidéo-assisté du canal rachidien : indications et principes de la technique. 2003;105- 9.

75. Postacchini F, Cinotti G, Perugia D, Gumina S. The surgical treatment of central lumbar stenosis. Multiple laminotomy compared with total laminectomy. *J Bone Joint Surg Br.* mai 1993;75(3):386- 92.

76. Black P. Cerebrospinal fluid leaks following spinal surgery: use of fat grafts for prevention and repair. Technical note. *J Neurosurg.* mars 2002;96(2 Suppl):250- 2.

77. Bosacco SJ, Gardner MJ, Guille JT. Evaluation and treatment of dural tears in lumbar spine surgery: a review. *Clin Orthop.* août 2001;(389):238- 47.

78. Guigui P, Cardinne L, Rillardon L, Morais T, Vuillemin A, Deburge A. [Per- and postoperative complications of surgical treatment of lumbar spinal stenosis. Prospective study of 306 patients]. *Rev Chir Orthopédique Réparatrice Appar Mot.* nov 2002;88(7):669- 77.

79. Niggemeyer O, Strauss JM, Schulitz KP. Comparison of surgical procedures for degenerative lumbar spinal stenosis: a meta-analysis of the literature from 1975 to 1995. *Eur*

Spine J Off Publ Eur Spine Soc Eur Spinal Deform Soc Eur Sect Cerv Spine Res Soc. 1997;6(6):423- 9.

80. Turner JA, Ersek M, Herron L, Deyo R. Surgery for lumbar spinal stenosis. Attempted meta-analysis of the literature. Spine. janv 1992;17(1):1- 8.

81. Deyo RA, Cherkin DC, Loeser JD, Bigos SJ, Ciol MA. Morbidity and mortality in association with operations on the lumbar spine. The influence of age, diagnosis, and procedure. J Bone Joint Surg Am. avr 1992;74(4):536- 43.

82. Apisarnthanarak A, Jones M, Waterman BM, Carroll CM, Bernardi R, Fraser VJ. Risk factors for spinal surgical-site infections in a community hospital: a case-control study. Infect Control Hosp Epidemiol. janv 2003;24(1):31- 6.

83. Amundsen T, Weber H, Nordal HJ, Magnaes B, Abdelnoor M, Lilleås F. Lumbar spinal stenosis: conservative or surgical management?: A prospective 10-year study. Spine. 1 juin 2000;25(11):1424- 35; discussion 1435- 6.

84. Marty Marc et Pierre Guigui. Canal lombaire étroit : traitement conservateur ou traitement chirurgical ? : [Internet]. 19e congrès de rhumatologie. [cité 25 mars 2015]. Disponible sur: <http://sfr.larhumatologie.fr/Data/FlashConfs/2007/144/>

85. Stucki G, Daltroy L, Liang MH, Lipson SJ, Fossel AH, Katz JN. Measurement properties of a self-administered outcome measure in lumbar spinal stenosis. Spine. 1 avr 1996;21(7):796- 803.

86. Tenhula J, Lenke LG, Bridwell KH, Gupta P, Riew D. Prospective functional evaluation of the surgical treatment of neurogenic claudication in patients with lumbar spinal stenosis. J Spinal Disord. août 2000;13(4):276- 82.

87. Schillberg B, Nyström B. Quality of life before and after microsurgical decompression in lumbar spinal stenosis. J Spinal Disord. juin 2000;13(3):237- 41.

88. Guigui P, Rillardon L, Veil-Picard A, Blamoutier A, Heissler P, Benoist M, et al. [Validation of a self-administered functional evaluation questionnaire after surgical treatment of lumbar spine stenosis]. Rev Chir Orthopédique Réparatrice Appar Mot. oct 2002;88(6):601- 12.

89. Guigui P, Benoist M, Delecourt C, Delhoume J, Deburge A. Motor deficit in lumbar spinal stenosis: a retrospective study of a series of 50 patients. J Spinal Disord. août

1998;11(4):283- 8.

90. Bouras T, Stranjalis G, Loufardaki M, Sourtzis I, Stavrinou LC, Sakas DE. Predictors of long-term outcome in an elderly group after laminectomy for lumbar stenosis. *J Neurosurg Spine*. sept 2010;13(3):329- 34.
91. Iguchi T, Kurihara A, Nakayama J, Sato K, Kurosaka M, Yamasaki K. Minimum 10-year outcome of decompressive laminectomy for degenerative lumbar spinal stenosis. *Spine*. 15 juill 2000;25(14):1754- 9.
92. Jansson K-A, Németh G, Granath F, Blomqvist P. Spinal stenosis re-operation rate in Sweden is 11% at 10 years--a national analysis of 9,664 operations. *Eur Spine J Off Publ Eur Spine Soc Eur Spinal Deform Soc Eur Sect Cerv Spine Res Soc*. sept 2005;14(7):659- 63.
93. Herno A, Airaksinen O, Saari T. The long-term prognosis after operation for lumbar spinal stenosis. *Scand J Rehabil Med*. déc 1993;25(4):167- 71.
94. Lassale B, Deburge A, Benoist M. [Long-term results of the surgical treatment of lumbar stenosis]. *Rev Rhum Mal Ostéo-Articul*. janv 1985;52(1):27- 33.
95. Katz JN, Lipson SJ, Chang LC, Levine SA, Fossel AH, Liang MH. Seven- to 10-year outcome of decompressive surgery for degenerative lumbar spinal stenosis. *Spine*. 1 janv 1996;21(1):92- 8.
96. Le Garrec M-A, Bouvet M. Comptes nationaux de la santé 2012 - synthèse [Internet]. Direction de la recherche, des études, de l'évaluation et des statistiques; 2013 sept [cité 25 mars 2015] p. 240. Report No.: 185. Disponible sur: <http://www.drees.sante.gouv.fr/IMG/pdf/seriestat185-synthese.pdf>
97. Boden SD, Davis DO, Dina TS, Patronas NJ, Wiesel SW. Abnormal magnetic-resonance scans of the lumbar spine in asymptomatic subjects. A prospective investigation. *J Bone Joint Surg Am*. mars 1990;72(3):403- 8.
98. Lienhar A. La réduction du risque anesthésique: passé, présent et future. Elsevier Masson; 2008 [cité 19 avr 2015]. p. 309- 25. Disponible sur: http://www.sfar.org/acta/dossier/archives/ca08/html/ca08_22/ca08_22.htm
99. Aubrun F, Le Guen M. Anesthésie du grand vieillard. Elsevier Masson; 2009.
100. Clergue F, Auroy Y, Péquignot F, Jouglu E, Lienhart A, Laxenaire MC. French survey of anesthesia in 1996. *Anesthesiology*. nov 1999;91(5):1509- 20.

101. ANAES. Evaluation et suivi de la douleur chronique chez l'adulte en médecine ambulatoire. 1999.
102. Gibson J, Waddell G. Surgery for degenerative lumbar spondylosis. In: The Cochrane Collaboration, éditeur. Cochrane Database of Systematic Reviews [Internet]. Chichester, UK: John Wiley & Sons, Ltd; 2008 [cité 18 avr 2015]. Disponible sur: <http://doi.wiley.com/10.1002/14651858.CD001352.pub3>
103. Wilby MJ, Seeley H, Laing RJ. Laminectomy for lumbar canal stenosis: a safe and effective treatment. *Br J Neurosurg.* déc 2006;20(6):391- 5.
104. Shabat S, Arinzon Z, Folman Y, Leitner J, David R, Pevzner E, et al. Long-term outcome of decompressive surgery for Lumbar spinal stenosis in octogenarians. *Eur Spine J.* 17 oct 2007;17(2):193- 8.
105. Ragab AA, Fye MA, Bohlman HH. Surgery of the lumbar spine for spinal stenosis in 118 patients 70 years of age or older. *Spine.* 15 févr 2003;28(4):348- 53.
106. Kalbarczyk A, Lukes A, Seiler RW. Surgical treatment of lumbar spinal stenosis in the elderly. *Acta Neurochir (Wien).* 1998;140(7):637- 41.
107. Jönsson B, Strömqvist B. Lumbar spine surgery in the elderly. Complications and surgical results. *Spine.* 1 juill 1994;19(13):1431- 5.
108. Jansson K-A, Blomqvist P, Granath F, Németh G. Spinal stenosis surgery in Sweden 1987-1999. *Eur Spine J Off Publ Eur Spine Soc Eur Spinal Deform Soc Eur Sect Cerv Spine Res Soc.* oct 2003;12(5):535- 41.
109. Deyo RA, Mirza SK, Martin BI, Kreuter W, Goodman DC, Jarvik JG. Trends, major medical complications, and charges associated with surgery for lumbar spinal stenosis in older adults. *JAMA.* 7 avr 2010;303(13):1259- 65.
110. Arinzon Z, Adunsky A, Fidelman Z, Gepstein R. Outcomes of decompression surgery for lumbar spinal stenosis in elderly diabetic patients. *Eur Spine J Off Publ Eur Spine Soc Eur Spinal Deform Soc Eur Sect Cerv Spine Res Soc.* févr 2004;13(1):32- 7.
111. Zheng F, Sandhu HS, Cammisa FP, Girardi FP, Khan SN. Predictors of functional outcome in elderly patients undergoing posterior lumbar spine surgery. *J Spinal Disord.* déc 2001;14(6):518- 21.
112. Bouras T, Stranjalis G, Loufardaki M, Sourtzis I, Stavrinou LC, Sakas DE. Predictors

of long-term outcome in an elderly group after laminectomy for lumbar stenosis. *J Neurosurg Spine*. sept 2010;13(3):329- 34.

113. Jakola AS, Sørliie A, Gulati S, Nygaard OP, Lydersen S, Solberg T. Clinical outcomes and safety assessment in elderly patients undergoing decompressive laminectomy for lumbar spinal stenosis: a prospective study. *BMC Surg*. 2010;10:34.

114. Shabat S, Arinzon Z, Gepstein R, Folman Y. Long-term follow-up of revision decompressive lumbar spinal surgery in elderly patients. *J Spinal Disord Tech*. mai 2011;24(3):142- 5.

115. Garcia RM, Belding J, Bohlman HH. Lumbar decompression and fusion in a centenarian. *Orthopedics*. 1 juill 2012;35(7):e1141- 4.

116. Cassinelli EH, Eubanks J, Vogt M, Furey C, Yoo J, Bohlman HH. Risk Factors for the Development of Perioperative Complications in Elderly Patients Undergoing Lumbar Decompression and Arthrodesis for Spinal Stenosis: An Analysis of 166 Patients. *Spine*. janv 2007;32(2):230- 5.

117. Raffo CS, Laueran WC. Predicting Morbidity and Mortality of Lumbar Spine Arthrodesis in Patients in Their Ninth Decade: *Spine*. janv 2006;31(1):99- 103.

118. Carreon LY, Puno RM, Dimar JR, Glassman SD, Johnson JR. Perioperative complications of posterior lumbar decompression and arthrodesis in older adults. *J Bone Joint Surg Am*. nov 2003;85-A(11):2089- 92.

119. Glassman SD, Carreon LY, Dimar JR, Campbell MJ, Puno RM, Johnson JR. Clinical outcomes in older patients after posterolateral lumbar fusion. *Spine J*. sept 2007;7(5):547- 51.

120. Fairbank JC, Pynsent PB. The Oswestry Disability Index. *Spine*. 15 nov 2000;25(22):2940- 52; discussion 2952.

121. Ware JE, Sherbourne CD. The MOS 36-item short-form health survey (SF-36). I. Conceptual framework and item selection. *Med Care*. juin 1992;30(6):473- 83.

122. Katz S, Ford AB, Moskowitz RW, Jackson BA, Jaffe MW. Studies of illness in the aged: the index of ADL: a standardized measure of biological and psychosocial function. *Jama*. 1963;185(12):914- 9.

7. ANNEXES

Annexe 1 Oswestry Disability Index (120)

Questionnaire d'évaluation de la capacité fonctionnelle

(Version française de l'Oswestry Disability Index)¹

Nom, prénom :

Date : .. / .. / 200 .

"Merci de bien vouloir compléter ce questionnaire.

Il est conçu pour nous donner des informations sur la façon dont votre mal au dos (ou votre douleur dans la jambe) a influencé votre capacité à vous débrouiller dans la vie de tous les jours.

Veillez répondre à **toutes les sections** du questionnaire. Pour chaque section, cochez **une seule case**, celle qui vous décrit le mieux **actuellement**."

1 Intensité de la douleur

- 0 Je n'ai pas mal actuellement.
- 1 La douleur est très légère actuellement.
- 2 La douleur est modérée actuellement.
- 3 La douleur est plutôt intense actuellement.
- 4 La douleur est très intense actuellement.
- 5 La douleur est la pire que l'on puisse imaginer actuellement.

2 Soins personnels (se laver, s'habiller, ...etc)

- 0 Je peux prendre soin de moi normalement, sans augmenter la douleur.
- 1 Je peux prendre soin de moi normalement, mais c'est très douloureux.
- 2 Cela me fait mal de prendre soin de moi, et je le fait lentement et en faisant attention.
- 3 J'ai besoin d'aide, mais dans l'ensemble je parviens à me débrouiller seul.
- 4 J'ai besoin d'aide tous les jours pour la plupart de ces gestes quotidiens.
- 5 Je ne m'habille pas, me lave avec difficulté et reste au lit.

3 Manutention de charges

- 0 Je peux soulever des charges lourdes sans augmenter mon mal de dos
- 1 Je peux soulever des charges lourdes mais cela augmente ma douleur
- 2 La douleur m'empêche de soulever des charges lourdes à partir du sol mais j'y parviens si la charge est bien placée (par exemple sur une table)
- 3 La douleur m'empêche de soulever des charges lourdes mais je peux déplacer des charges légères ou de poids moyen si elles sont correctement placées
- 4 Je peux seulement soulever des objets très légers
- 5 Je ne peux soulever ni transporter quoi que ce soit

¹ Oswestry Disability Index, version 2.0, Baker D, Pynsent P, Fairbank J 1989

4 Marche à pied

- 0 La douleur ne limite absolument pas mes déplacements
- 1 La douleur m'empêche de marcher plus de 2 km
- 2 La douleur m'empêche de marcher plus de 1 km
- 3 La douleur m'empêche de marcher plus de 500 m
- 4 Je me déplace seulement avec une canne ou des béquilles
- 5 Je reste au lit la plupart du temps et je me traîne seulement jusqu'au WC

5 Position assise

- 0 Je peux rester assis sur un siège aussi longtemps que je veux.
- 1 Je peux rester assis aussi longtemps que je veux mais seulement sur mon siège favori.
- 2 La douleur m'empêche de rester assis plus d'une heure.
- 3 La douleur m'empêche de rester assis plus d'1/2 heure.
- 4 La douleur m'empêche de rester assis plus de 10 minutes.
- 5 La douleur m'empêche de rester assis.

6 Position debout

- 0 Je peux rester debout aussi longtemps que je veux sans augmenter la douleur.
- 1 Je peux rester debout aussi longtemps que je veux mais cela augmente la douleur.
- 2 La douleur m'empêche de rester debout plus d'une heure.
- 3 La douleur m'empêche de rester debout plus d'1/2 heure.
- 4 La douleur m'empêche de rester debout plus de 10 minutes.
- 5 La douleur m'empêche de rester debout.

7 Sommeil

- 0 Mon sommeil n'est jamais perturbé par la douleur.
- 1 Mon sommeil est parfois perturbé par la douleur
- 2 A cause de la douleur, je dors moins de 6 heures
- 3 A cause de la douleur, je dors moins de 4 heures
- 4 A cause de la douleur, je dors moins de 2 heures
- 5 La douleur m'empêche complètement de dormir

8 Vie sexuelle

- 0 Ma vie sexuelle n'est pas modifiée et n'augmente pas mon mal de dos
- 1 Ma vie sexuelle n'est pas modifiée, mais elle augmente la douleur
- 2 Ma vie sexuelle est pratiquement normale, mais elle est très douloureuse
- 3 Ma vie sexuelle est fortement limitée par la douleur
- 4 Ma vie sexuelle est presque inexistante à cause de la douleur
- 5 La douleur m'interdit toute vie sexuelle

9 Vie sociale (sport, cinéma, danse, souper entre amis)

- 0 Ma vie sociale est normale et n'a pas d'effet sur la douleur
- 1 Ma vie sociale est normale, mais elle augmente la douleur
- 2 La douleur n'a pas d'effet sur ma vie sociale, sauf pour des activités demandant plus d'énergie (sport par exemple)
- 3 La douleur a réduit ma vie sociale et je ne sors plus autant qu'auparavant
- 4 La douleur a limité ma vie sociale à ce qui se passe chez moi, à la maison
- 5 Je n'ai plus de vie sociale à cause du mal de dos

10 Déplacements (en voiture ou par les transports en commun)

- 0 Je peux me déplacer n'importe où sans effet sur mon mal de dos
- 1 Je peux me déplacer n'importe où, mais cela augmente la douleur
- 2 La douleur est pénible mais je supporte des trajets de plus de 2 heures
- 3 La douleur me limite à des trajets de moins d'une heure
- 4 La douleur me limite aux courts trajets indispensables, de moins de 30 minutes
- 5 La douleur m'empêche de me déplacer, sauf pour aller voir le docteur ou me rendre à l'hôpital

Score global d'handicap fonctionnel

Total des scores partiels : .../..... (sur 50 au maximum)

Résultat en pourcentage (score ODI) :%

Annexe 2 Short Form 36 (121)

1- En général, diriez-vous que votre état de santé est : (cochez ce que vous ressentez)

Excellent Très bon Bon Satisfaisant Mauvais

2- Par comparaison avec « il y a un an », que diriez-vous sur votre santé aujourd'hui ?

Bien meilleure Un peu meilleure A peu près identique Un peu moins bonne Pire

3- Si vous deviez faire les activités suivantes le même jour, votre état de santé vous imposerait-il des limites ? Si oui, dans quelle mesure ? (entourez la flèche).

a) Activités intenses : courir, soulever des objets lourds, faire du sport.

oui, très limité oui, plutôt limité pas du tout limité

b) Activités modérées : déplacer une table, passer l'aspirateur.

oui, très limité oui, plutôt limité pas du tout limité

c) Soulever et transporter les achats d'alimentation.

oui, très limité oui, plutôt limité pas du tout limité

d) Monter plusieurs étages à la suite.

oui, très limité oui, plutôt limité pas du tout limité

e) Monter un seul étage.

oui, très limité oui, plutôt limité pas du tout limité

f) Vous agenouiller, vous accroupir ou vous pencher très bas.

oui, très limité oui, plutôt limité pas du tout limité

g) Marcher plus d'un kilomètre et demi.

oui, très limité oui, plutôt limité pas du tout limité

h) Marcher plus de 500 mètres.

oui, très limité oui, plutôt limité pas du tout limité

9- Ces 9 questions concernent ce qui s'est passé au cours de ces dernières 4 semaines. Pour chaque question, donnez la réponse qui se rapproche le plus de ce que vous avez ressenti. Comment vous sentiez-vous au cours de ces 4 semaines :

a) vous sentiez-vous très enthousiaste ?

Tout le temps Très souvent Parfois Peu souvent Jamais

b) étiez-vous nerveux ?

Tout le temps Très souvent Parfois Peu souvent Jamais

c) étiez-vous si triste que rien ne pouvait vous égayer ?

Tout le temps Très souvent Parfois Peu souvent Jamais

d) vous sentiez-vous au calme, en paix ?

Tout le temps Très souvent Parfois Peu souvent Jamais

e) aviez-vous beaucoup d'énergie ?

Tout le temps Très souvent Parfois Peu souvent Jamais

f) étiez-vous triste et maussade ?

Tout le temps Très souvent Parfois Peu souvent Jamais

g) aviez-vous l'impression d'être épuisé(e) ?

Tout le temps Très souvent Parfois Peu souvent Jamais

h) étiez-vous quelqu'un d'heureux ?

Tout le temps Très souvent Parfois Peu souvent Jamais

i) vous êtes-vous senti fatigué(e) ?

Tout le temps Très souvent Parfois Peu souvent Jamais

10- Au cours des 4 dernières semaines, votre état physique ou mental a-t-il gêné vos activités sociales comme des visites aux amis, à la famille... ?

Tout le temps Très souvent Parfois Peu souvent Jamais

i) Marcher seulement 100 mètres.

oui, très limité oui, plutôt limité pas du tout limité

j) Prendre un bain, une douche ou vous habiller.

oui, très limité oui, plutôt limité pas du tout limité

4- Au cours des 4 dernières semaines, avez-vous eu l'une des difficultés suivantes au travail ou lors des activités courantes, du fait de votre santé ? (réponse oui ou non à chaque ligne).

	OUI	NON
Limiter le temps passé au travail, ou à d'autres activités ?		
Faire moins de choses que vous ne l'espérez ?		
Trouver des limites au type de travail ou d'activités possibles ?		
Arriver à tout faire, mais au prix d'un effort.		

5- Au cours des 4 dernières semaines avez-vous eu des difficultés suivantes au travail ou lors des activités courantes parce que vous étiez déprimé ou anxieux ? (réponse : oui ou non à chaque ligne).

	OUI	NON
Limiter le temps passé au travail, ou à d'autres activités ?		
Faire moins de choses que vous ne l'espérez ?		
Ces activités n'ont pas été accomplies aussi soigneusement que d'habitude ?		

6- Au cours des 4 dernières semaines, dans quelle mesure est-ce que votre état physique ou mental ont perturbé vos relations avec la famille, les amis, les voisins ou d'autre groupe ?

Pas du tout Très peu Assez fortement Enormément

7- Avez-vous enduré des souffrances physiques au cours des 4 dernières semaines ?

Pas du tout Très peu Assez fortement Enormément

8- Au cours des 4 dernières semaines la douleur a-t-elle gêné votre travail ou vos activités usuelles ?

Pas du tout Très peu Assez fortement Enormément

11- Ces affirmations sont-elles vraies ou fausses dans votre cas ?

a) il me semble que je tombe malade plus facilement que d'autres.

Tout le temps Très souvent Parfois Peu souvent Jamais

b) ma santé est aussi bonne que celle des gens que je connais.

Tout le temps Très souvent Parfois Peu souvent Jamais

c) Je m'attends à ce que mon état de santé s'aggrave.

Tout le temps Très souvent Parfois Peu souvent Jamais

d) mon état de santé est excellent.

Tout le temps Très souvent Parfois Peu souvent Jamais

12- Dans quelles mesures êtes-vous satisfait(e) de votre traitement actuel ?

Pas du tout un peu Assez Très

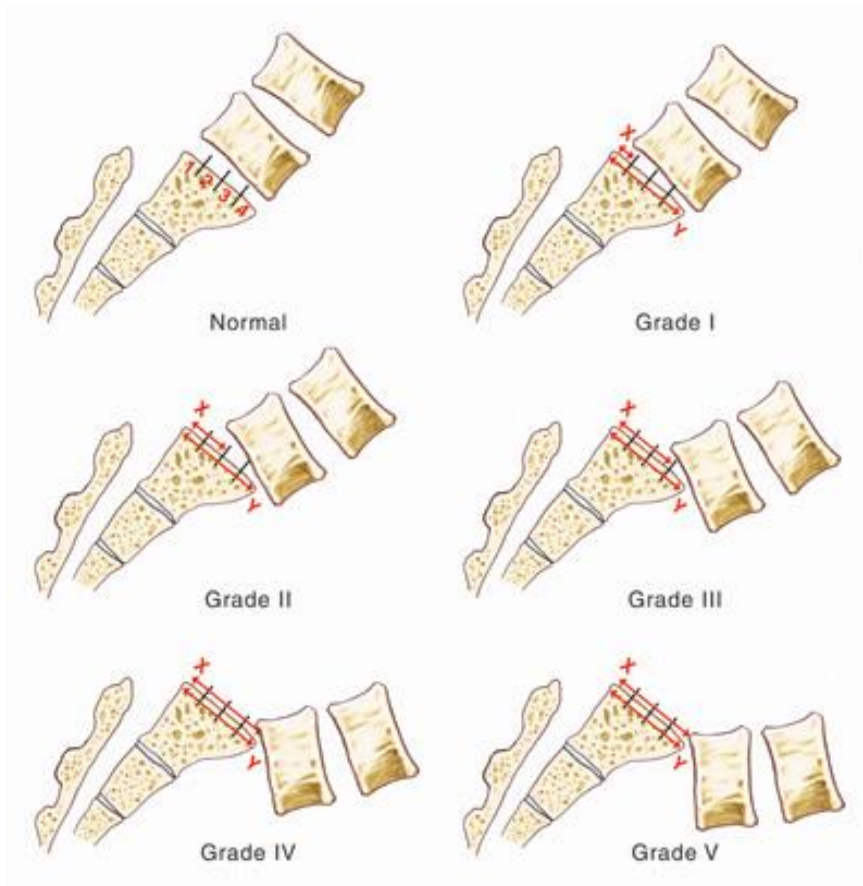
13- Dans quelle mesure pensez-vous que votre traitement a amélioré votre diabète ?

Pas du tout un peu Bien Enormément

14- Dans quelle mesure pensez-vous que votre traitement a amélioré votre quotidien ?

Pas du tout un peu Bien Enormément

Annexe 4 Classification des spondylolisthésis par Meyerding



Grade	Pourcentage de glissement
I	0-25%
II	25-50%
III	50-75%
IV	75-100%
V	>100%, spondyloptose

TITRE: canal lombaire étroit chez la personne âgée de plus de 75 ans. "Facteurs déterminants"

Introduction: le canal lombaire étroit est une pathologie fréquente. Lorsqu'il est symptomatique, il se manifeste par une claudication radiculaire intermittente. La sténose acquise se développe préférentiellement au niveau de la jonction entre deux vertèbres par des phénomènes dégénératifs complexes associant une hypertrophie du ligament jaune, une altération des facettes articulaires, des protrusions discales et parfois un spondylolisthésis. C'est la première indication en neurochirurgie fonctionnelle rachidienne chez les personnes âgées. La population vieillissante des pays industrialisés, est accablée par de nombreuses comorbidités qui compliquent sa prise en charge. La sélection des patients éligibles à une chirurgie nécessite de connaître les enjeux d'un tel traitement et notamment les facteurs pronostiques liés à l'amélioration fonctionnelle. **Objectifs:** cette étude rétrospective a pour but de rechercher des déterminants du résultat fonctionnel dans la chirurgie du canal lombaire étroit chez des patients âgés de plus de 75 ans, en terme de satisfaction postopératoire. **Patients et méthodes:** il s'agit d'une étude rétrospective, monocentrique sur dossiers médicaux. Les patients inclus ont été opérés entre octobre 2006 et décembre 2014 d'une laminectomie lombaire et avaient au moins 75 ans lors de l'intervention. Des données démographiques, cliniques, paracliniques, thérapeutiques, chirurgicales et de suivi ont été recueillies. **Résultats:** soixante-treize patients ont pu être sélectionnés avec une médiane de satisfaction de 85%. Aucun patient de notre étude n'a présenté d'aggravation secondaire à la chirurgie et aucun n'est décédé. L'analyse par modèle de régression linéaire montre que la prise d'antalgiques en pré- ($p < 0,0005$) et postopératoires ($p < 0,0023$) ainsi que la persistance d'une radiculalgie postopératoire ($p < 0,00018$) étaient associés au résultat fonctionnel mesuré par la satisfaction des patients. Il existait une tendance non statistiquement significative entre le nombre de lames enlevées et la satisfaction, une plus haute étendue de la laminectomie tendant à réduire le niveau de satisfaction ($p = 0,15$). **Conclusion:** les résultats fonctionnels de la chirurgie du canal lombaire étroit restent très bons malgré un âge avancé. L'âge ne doit pas être un frein à la chirurgie, mais des précautions particulières à la population vieillissante s'imposent. Les facteurs liés à la satisfaction postopératoire sont la consommation d'antalgiques et la persistance d'une radiculalgie. Une étude prospective utilisant des questionnaires de satisfaction standardisés nous permettrait de conforter et éventuellement de compléter nos résultats.

MOTS CLES: canal lombaire étroit / laminectomie / personnes âgées / résultat fonctionnel / satisfaction

TITLE: lumbar spinal stenosis after 75 years old. "Determinants"

Introduction: lumbar spinal stenosis is a common pathology. When symptomatic, an intermittent radicular claudication appears. The stenosis seen most commonly develops focally, at the intervertebral junction, as a result of a complex process of ligamentum flavum hypertrophy, facet arthropathy, disc herniation, and sometimes spondylolisthesis. Degenerative lumbar spinal stenosis is the most frequent indication for functional spine neurosurgery in the elderly. Aging population in developed countries lives with significant comorbidities which complicates patient management. The screening of patient's eligibility for surgery implies the knowledge of all issues including the prognosis factors related to functional improvement. **Objectives:** This retrospective study aims to discuss the effectiveness of surgery, in terms of pain/satisfaction, for 73 patients aged 75 years and above suffering from a lumbar canal stenosis, treated between 2006 and 2014. **Patients and methods:** We reviewed all files information: demographic, pre- and postoperative clinical, non-clinical therapeutic and surgical data. **Results:** seventy-three patients met the study criteria. The median level of satisfaction was 85%. No deterioration after surgery or deaths occurred. Statistical analysis using multiple linear regression indicates that analgesic intake before ($p < 0,0005$) or after surgery ($p < 0,0023$) and radicular pain persistence ($p < 0,00018$) were linked to the functional recovery estimated by patient satisfaction. There was a trend non-statistically significant among the number of laminae removed and patient satisfaction, the higher the laminectomy is done, the less is the satisfaction ($p = 0,15$). **Conclusion:** functional outcome of surgery for lumbar spinal stenosis is very good, despite advanced age. Elderly should not be a contraindication for decompressive lumbar spine surgery, however, since this high-risk population is more likely to suffer operative complications, special precautions are required. Factors associated with post-operative satisfaction are painkilling medication use and persistence of the radicular pain. A prospective study using patient-satisfaction standardised questionnaire would allow us to consolidate and potentially complete our results.

KEYWORDS: lumbar spinal stenosis / laminectomy / elderly / functional outcome / satisfaction