



HAL
open science

Emphysème lobaire foetal : à propos de 21 observations

Pierre-Yves Rabattu

► **To cite this version:**

Pierre-Yves Rabattu. Emphysème lobaire foetal : à propos de 21 observations. Médecine humaine et pathologie. 2015. dumas-01225719

HAL Id: dumas-01225719

<https://dumas.ccsd.cnrs.fr/dumas-01225719v1>

Submitted on 6 Nov 2015

HAL is a multi-disciplinary open access archive for the deposit and dissemination of scientific research documents, whether they are published or not. The documents may come from teaching and research institutions in France or abroad, or from public or private research centers.

L'archive ouverte pluridisciplinaire **HAL**, est destinée au dépôt et à la diffusion de documents scientifiques de niveau recherche, publiés ou non, émanant des établissements d'enseignement et de recherche français ou étrangers, des laboratoires publics ou privés.

AVERTISSEMENT

Ce document est le fruit d'un long travail approuvé par le jury de soutenance et mis à disposition de l'ensemble de la communauté universitaire élargie.

Il n'a pas été réévalué depuis la date de soutenance.

Il est soumis à la propriété intellectuelle de l'auteur. Ceci implique une obligation de citation et de référencement lors de l'utilisation de ce document.

D'autre part, toute contrefaçon, plagiat, reproduction illicite encourt une poursuite pénale.

Contact au SICD1 de Grenoble : **thesebum@ujf-grenoble.fr**

LIENS

Code de la Propriété Intellectuelle. articles L 122. 4

Code de la Propriété Intellectuelle. articles L 335.2- L 335.10

<http://www.cfcopies.com/juridique/droit-auteur>

<http://www.culture.gouv.fr/culture/infos-pratiques/droits/protection.htm>



**EMPHYSEME LOBAIRE FŒTAL :
A PROPOS DE 21 OBSERVATIONS**

THESE

PRESENTEE POUR L'OBTENTION DU DOCTORAT EN MEDECINE
DIPLOME D'ETAT

RABATTU Pierre-Yves

Né le 30 Mars 1984

à Saint Martin d'Hères

THESE SOUTENUE PUBLIQUEMENT A LA FACULTE DE MEDECINE DE GRENOBLE

Le 27 Octobre 2015

DEVANT LE JURY COMPOSE DE

Président du jury : Mr le Professeur Pierre-Simon **JOUK**

Directeur de thèse : Mr le Professeur Christian **PIOLAT**

Membres : Mr le Professeur Philippe **CHAFFANJON**

Mme le Docteur Chantal **DURAND**

Mr le Docteur Frédéric **HAMEURY**

**La Faculté de Médecine de Grenoble n'entend donner aucune approbation ni improbation aux opinions émises dans les thèses ; ces opinions sont considérées comme propres à leurs auteurs.*

RESUME

EMPHYSEME LOBAIRE FŒTAL : A PROPOS DE 21 OBSERVATIONS

Introduction :

L'emphysème lobaire congénital (ELC) est une malformation broncho-pulmonaire rare, caractérisée par la distension d'un territoire pulmonaire, qui peut être lobaire ou segmentaire, et dont la présentation clinique peut varier de la simple découverte fortuite sur un examen d'imagerie chez un enfant asymptomatique, à une détresse respiratoire gravissime mettant en jeu le pronostic vital. Actuellement, son diagnostic est de plus en plus souvent anténatal, et il se nomme alors emphysème lobaire fœtal (ELF), par dépistage d'une anomalie du signal pulmonaire lors de l'échographie morphologique.

Il existe peu de facteurs prédictifs en anténatal de détresses respiratoires néonatales, car l'anomalie étant rare, les grandes séries le sont également.

Matériel et méthode :

Nous avons mené une étude rétrospective uni-centrique, sur 14 ans (de 1999 à 2012), au CHU de Grenoble, incluant tous les cas d'ELF suivi dans notre centre.

Les données anténatales et post-natales, cliniques, radiologiques, chirurgicales, anatomopathologiques ont été colligées et analysées.

Une revue extensive de la bibliographie sur ce sujet a été réalisée.

Résultats :

Nous avons inclus 21 enfants. Quatre enfants ont présenté une détresse respiratoire précoce, dont 2 ont nécessité une intervention en urgence, pour des lésions culminales. Au total, 10 enfants ont été opérés, pour des lésions devenant symptomatiques ou laissant persister un doute diagnostique.

La détection en IRM fœtale d'une déviation médiastinale au 3^{ème} trimestre de la grossesse est prédictive de détresse respiratoire néonatale sans que cela ne soit significatif statistiquement.

L'évolution a été favorable dans tous les cas, avec une mortalité nulle et une morbidité faible.

Conclusion :

L'emphysème lobaire fœtal nécessite un suivi strict de la grossesse et une prise en charge néonatale adaptée dans un centre spécialisé. Les facteurs de risques prénataux doivent permettre de préparer un accouchement dans une structure capable de prendre en charge une détresse respiratoire néonatale en urgence.

ABSTRACT

FETAL LOBAR EMPHYSEMA: ABOUT 21 OBSERVATIONS

Introduction:

Congenital Lobar Emphysema (CLE) is a rare anomaly of lung development, and is characterized by progressive lobar overexpansion. It may present in different forms varying from an incidentally found on images studies in an asymptomatic children, to a life-threatening acute neonatal respiratory emergency.

Currently, the majority of lesions are detected *in utero* during the routine mid trimester US screening and called fetal lobar emphysema (FLE).

There is a loss of prenatal factors predictive for birth respiratory distress, because of the rarity of the anomaly and the lack of large prospective studies.

Method and material:

We retrospectively reviewed from January 1999 to December 2012, in the Grenoble university hospital, all cases of FLE.

We analyze the prenatal sonographic features, postnatal management, clinical, surgical and radiological presentation at birth, and final pathological examination.

We performed an extensive literature review.

Results:

Twenty one fetuses were diagnosed with hyperechoic mass. Four patients developed a respiratory failure of which 2 requiring an emergency surgery within the first days of life. Both cases underwent an early surgery had lesion involving the left upper lobe. A total of 10 children need surgery, for lesion become symptomatic or for doubt diagnosis.

It seems that the detection by MRI of a mediastinal shift is predictive of early respiratory distress, but no statistically significant.

All children are doing well, with no mortality and a low rate of morbidity.

Conclusion:

Fetal lobar emphysema needs a prenatal screening management and a specialized neonatal evaluation. The prenatal risk factors must allow the birth in a tertiary care center having ability to perform a suitable treatment.

MAITRES DE CONFERENCES –
PROFESSEURS DES UNIVERSITES –
PRATICIENS HOSPITALIERS

2014-2015

Doyen de la Faculté : M. le Pr. Jean Paul ROMANET

ENSEIGNANTS A L'UFR DE MEDECINE

PU-PH - **ALBALADEJO** Pierre - Anesthésiologie réanimation
PU-PH - **APTEL** Florent - Ophtalmologie
PU-PH - **ARVIEUX-BARTHELEMY** Catherine - chirurgie générale
PU-PH - **BALOSSO** Jacques - Radiothérapie
PU-PH - **BARRET** Luc - Médecine légale et droit de la santé
PU-PH - **BENHAMOU** Pierre Yves - Endocrinologie, diabète et maladies métaboliques
PU-PH - **BERGER** François - Biologie cellulaire
PU-PH - **BETTEGA** Georges - Chirurgie maxillo-faciale, stomatologie
MCU-PH - **BIDART-COUTTON** Marie - Biologie cellulaire
MCU-PH - **BOISSET** Sandrine - Agents infectieux
PU-PH - **BONAZ** Bruno Gastro-entérologie, hépatologie, addictologie
MCU-PH - **BONNETERRE** Vincent Médecine et santé au travail
PU-PH - **BOSSON** Jean-Luc - Biostatistiques, informatique médicale et technologies de communication
MCU-PH - **BOTTARI** Serge - Biologie cellulaire
PU-PH - **BOUGEROL** Thierry - Psychiatrie d'adultes
PU-PH - **BOUILLET** Laurence - Médecine interne
MCU-PH - **BOUZAT** Pierre - Réanimation
PU-PH - **BRAMBILLA** Christian - Pneumologie
PU-PH - **BRAMBILLA** Elisabeth - Anatomie et cytologie pathologiques
MCU-PH - **BRENIER-PINCHART** Marie Pierre - Parasitologie et mycologie
PU-PH - **BRICAULT** Ivan - Radiologie et imagerie médicale
PU-PH - **BRICHON** Pierre-Yves - Chirurgie thoracique et cardio- vasculaire
MCU-PH - **BRIOT** Raphaël - Thérapeutique, médecine d'urgence
PU-PH - **CAHN** Jean-Yves - Hématologie
MCU-PH - **CALLANAN-WILSON** Mary - Hématologie, transfusion
PU-PH - **CARPENTIER** Françoise - Thérapeutique, médecine d'urgence
PU-PH - **CARPENTIER** Patrick - Chirurgie vasculaire, médecine vasculaire
PU-PH - **CESBRON** Jean-Yves - Immunologie
PU-PH - **CHABARDES** Stephan - Neurochirurgie
PU-PH - **CHABRE** Olivier - Endocrinologie, diabète et maladies métaboliques
PU-PH - **CHAFFANJON** Philippe - Anatomie
PU-PH - **CHAVANON** Olivier - Chirurgie thoracique et cardio- vasculaire
PU-PH - **CHIQUET** Christophe - Ophtalmologie
PU-PH - **CINQUIN** Philippe - Biostatistiques, informatique médicale et technologies de communication
PU-PH - **COHEN** Olivier - Biostatistiques, informatique médicale et technologies de communication
PU-PH - **COUTURIER** Pascal - Gériatrie et biologie du vieillissement
PU-PH - **CRACOWSKI** Jean-Luc - Pharmacologie fondamentale, pharmacologie clinique
PU-PH - **DE GAUDEMARIS** Régis - Médecine et santé au travail
PU-PH - **DEBILLON** Thierry - Pédiatrie
MCU-PH - **DECAENS** Thomas - Gastro-entérologie, Hépatologie

PU-PH - **DEMATTEIS** Maurice - Addictologie
 PU-PH - **DEMONGEOT** Jacques - Biostatistiques, informatique médicale et technologies de communication
 MCU-PH - **DERANSART** Colin - Physiologie
 PU-PH - **DESCOTES** Jean-Luc - Urologie
 MCU-PH - **DETANTE** Olivier - Neurologie
 MCU-PH - **DIETERICH** Klaus - Génétique et procréation
 MCU-PH - **DOUTRELEAU** Stéphane - Physiologie
 MCU-PH - **DUMESTRE-PERARD** Chantal - Immunologie
 PU-PH - **EPAULARD** Olivier - Maladies Infectieuses et Tropicales
 PU-PH - **ESTEVE** François - Biophysique et médecine nucléaire
 MCU-PH - **EYSSERIC** Hélène - Médecine légale et droit de la santé
 PU-PH - **FAGRET** Daniel - Biophysique et médecine nucléaire
 PU-PH - **FAUCHERON** Jean-Luc - chirurgie générale
 MCU-PH - **FAURE** Julien - Biochimie et biologie moléculaire
 PU-PH - **FERRETTI** Gilbert - Radiologie et imagerie médicale
 PU-PH - **FEUERSTEIN** Claude - Physiologie
 PU-PH - **FONTAINE** Éric - Nutrition
 PU-PH - **FRANCOIS** Patrice - Epidémiologie, économie de la santé et prévention
 PU-PH - **GARBAN** Frédéric - Hématologie, transfusion
 PU-PH - **GAUDIN** Philippe - Rhumatologie
 PU-PH - **GAVAZZI** Gaétan - Gériatrie et biologie du vieillissement
 PU-PH - **GAY** Emmanuel - Neurochirurgie
 MCU-PH - **GILLOIS** Pierre - Biostatistiques, informatique médicale et technologies de communication
 PU-PH - **GODFRAIND** Catherine - Anatomie et cytologie pathologiques (type clinique)
 MCU-PH - **GRAND** Sylvie - Radiologie et imagerie médicale
 PU-PH - **GRIFFET** Jacques - Chirurgie infantile
 MCU-PH - **GUZUN** Rita - Endocrinologie, diabétologie, nutrition, éducation thérapeutique
 PU-PH - **HALIMI** Serge - Nutrition
 PU-PH - **HENNEBICQ** Sylviane - Génétique et procréation
 PU-PH - **HOFFMANN** Pascale - Gynécologie obstétrique
 PU-PH - **HOMMEL** Marc - Neurologie
 PU-PH - **JOUK** Pierre-Simon - Génétique
 PU-PH - **JUVIN** Robert - Rhumatologie
 PU-PH - **KAHANE** Philippe - Physiologie
 PU-PH - **KRACK** Paul - Neurologie
 PU-PH - **KRAINIK** Alexandre - Radiologie et imagerie médicale
 PU-PH - **LABARERE** José - Epidémiologie ; Eco. de la Santé
 PU-PH - **LANTUEJOL** Sylvie - Anatomie et cytologie pathologiques
 MCU-PH - **LAPORTE** François - Biochimie et biologie moléculaire
 MCU-PH - **LARDY** Bernard - Biochimie et biologie moléculaire
 MCU-PH - **LARRAT** Sylvie - Bactériologie, virologie
 MCU-PH - **LAUNOIS-ROLLINAT** Sandrine - Physiologie
 PU-PH - **LECCIA** Marie-Thérèse - Dermato-vénéréologie
 PU-PH - **LEROUX** Dominique - Génétique
 PU-PH - **LEROY** Vincent - Gastro-entérologie, hépatologie, addictologie
 PU-PH - **LETOUBLON** Christian - chirurgie générale
 PU-PH - **LEVY** Patrick - Physiologie
 MCU-PH - **LONG** Jean-Alexandre - Urologie
 PU-PH - **MACHECOURT** Jacques - Cardiologie
 PU-PH - **MAGNE** Jean-Luc - Chirurgie vasculaire
 MCU-PH - **MAIGNAN** Maxime - Thérapeutique, médecine d'urgence
 PU-PH - **MAITRE** Anne - Médecine et santé au travail
 MCU-PH - **MALLARET** Marie-Reine - Epidémiologie, économie de la santé et prévention
 MCU-PH - **MARLU** Raphaël - Hématologie, transfusion
 MCU-PH - **MAUBON** Danièle - Parasitologie et mycologie

PU-PH - **MAURIN** Max - Bactériologie - virologie
 MCU-PH - **MCLEER** Anne - Cytologie et histologie
 PU-PH - **MERLOZ** Philippe - Chirurgie orthopédique et traumatologie
 PU-PH - **MORAND** Patrice - Bactériologie - virologie
 PU-PH - **MOREAU-GAUDRY** Alexandre - Biostatistiques, informatique médicale et technologies de communication
 PU-PH - **MORO** Elena - Neurologie
 PU-PH - **MORO-SIBILOT** Denis - Pneumologie
 MCU-PH - **MOUCHET** Patrick - Physiologie
 PU-PH - **MOUSSEAU** Mireille - Cancérologie
 PU-PH - **MOUTET** François - Chirurgie plastique, reconstructrice et esthétique, brûlogie
 MCU-PH - **PACLET** Marie-Hélène - Biochimie et biologie moléculaire
 PU-PH - **PALOMBI** Olivier - Anatomie
 PU-PH - **PARK** Sophie - Hémato - transfusion
 PU-PH - **PASSAGGIA** Jean-Guy - Anatomie
 PU-PH - **PAYEN DE LA GARANDERIE** Jean-François - Anesthésiologie réanimation
 MCU-PH - **PAYSANT** François - Médecine légale et droit de la santé
 MCU-PH - **PELLETIER** Laurent - Biologie cellulaire
 PU-PH - **PELLOUX** Hervé - Parasitologie et mycologie
 PU-PH - **PEPIN** Jean-Louis - Physiologie
 PU-PH - **PERENNOU** Dominique - Médecine physique et de réadaptation
 PU-PH - **PERNOD** Gilles - Médecine vasculaire
 PU-PH - **PIOLAT** Christian - Chirurgie infantile
 PU-PH - **PISON** Christophe - Pneumologie
 PU-PH - **PLANTAZ** Dominique - Pédiatrie
 PU-PH - **POLACK** Benoît - Hématologie
 PU-PH - **POLOSAN** Mircea - Psychiatrie d'adultes
 PU-PH - **PONS** Jean-Claude - Gynécologie obstétrique
 PU-PH - **RAMBEAUD** - Jacques Urologie
 MCU-PH - **RAY** Pierre - Génétique
 PU-PH - **REYT** Émile - Oto-rhino-laryngologie
 MCU-PH - **RIALLE** Vincent - Biostatistiques, informatique médicale et technologies de communication
 PU-PH - **RIGHINI** Christian - Oto-rhino-laryngologie
 PU-PH - **ROMANET** J. Paul - Ophtalmologie
 MCU-PH - **ROUSTIT** Matthieu - Pharmacologie fondamentale, pharmaco clinique, addictologie
 MCU-PH - **ROUX-BUISSON** Nathalie - Biochimie, toxicologie et pharmacologie
 PU-PH - **SARAGAGLIA** Dominique - Chirurgie orthopédique et traumatologie
 MCU-PH - **SATRE** Véronique - Génétique
 PU-PH - **SAUDOU** Frédéric - Biologie Cellulaire
 PU-PH - **SCHMERBER** Sébastien - Oto-rhino-laryngologie
 PU-PH - **SCHWEBEL-CANALI** Carole - Réanimation médicale
 PU-PH - **SCOLAN** Virginie - Médecine légale et droit de la santé
 MCU-PH - **SEIGNEURIN** Arnaud - Epidémiologie, économie de la santé et prévention
 PU-PH - **STAHL** Jean-Paul - Maladies infectieuses, maladies tropicales
 PU-PH - **STANKE** Françoise - Pharmacologie fondamentale
 MCU-PH - **STASIA** Marie-José - Biochimie et biologie moléculaire
 PU-PH - **TAMISIER** Renaud - Physiologie
 PU-PH - **TONETTI** Jérôme - Chirurgie orthopédique et traumatologie
 PU-PH - **TOUSSAINT** Bertrand - Biochimie et biologie moléculaire
 PU-PH - **VANZETTO** Gérald - Cardiologie
 PU-PH - **VUILLEZ** Jean-Philippe - Biophysique et médecine nucléaire
 PU-PH - **WEIL** Georges - Epidémiologie, économie de la santé et prévention
 PU-PH - **ZAOUI** Philippe - Néphrologie
 PU-PH - **ZARSKI** Jean-Pierre - Gastro-entérologie, hépatologie, addictologie

TABLE DES MATIERES

RESUME.....	2
ABSTRACT.....	3
MAITRES DE CONFERENCES – PROFESSEURS DES UNIVERSITES – PRATICIENS HOSPITALIERS.....	4
TABLE DES MATIERES	7
ABREVIATIONS	9
INTRODUCTION	10
ETUDE BIBLIOGRAPHIQUE.....	12
EMPHYSEME LOBAIRE CONGENITAL	12
<i>QUELQUES DEFINITIONS</i>	12
<i>HISTORIQUE</i>	13
<i>GENERALITES</i>	14
<i>DIAGNOSTIC</i>	16
<i>EVOLUTION NATURELLE</i>	20
<i>EXAMENS COMPLEMENTAIRES</i>	22
<i>DIAGNOSTICS DIFFERENTIELS</i>	23
<i>MALFORMATIONS ASSOCIEES</i>	24
<i>ETIOLOGIES</i>	24
<i>L'ATRESIE BRONCHIQUE</i>	25
<i>TRAITEMENT</i>	26
<i>CONSIDERATIONS ANESTHESIQUES</i>	28
<i>ANATOMOPATHOLOGIE</i>	30
<i>EVOLUTION A LONG TERME</i>	31
<i>EMBRYOPATHOGENIE</i>	31
<i>L' « EMPHYSEME SEGMENTAIRE CONGENITAL »</i>	32
MALFORMATIONS BRONCHO PULMONAIRES	33
<i>INTRODUCTION</i>	33
<i>CLASSIFICATION</i>	34
<i>DIAGNOSTIC</i>	37
<i>DIFFERENTS TYPES DE MBP</i>	40
<i>PRISE EN CHARGE</i>	46
<i>EVOLUTION AU LONG TERME</i>	50
<i>DISPARITION ANTENATALE</i>	51
<i>EMBRYOPATHOGENIE</i>	51
EMBRYOLOGIE	53
<i>EMBRYOLOGIE RESPIRATOIRE</i>	53
<i>FORMATION DES VAISSEAUX SANGUINS</i>	60
<i>INNERVATION</i>	66
<i>LYMPHATIQUES</i>	66
<i>LES CAVITES EMBRYONNAIRES</i>	67
<i>EMBRYOLOGIE MOLECULAIRE</i>	69
<i>LA NAISSANCE : CHANGEMENTS CIRCULATOIRES</i>	70
<i>LA NAISSANCE : CHANGEMENTS VENTILATOIRES</i>	72
ANATOMIE (136)	73
<i>LES PAROIS THORACIQUES</i>	73
<i>LE MEDIASTIN</i>	76
<i>LES POUMONS</i>	84
HISTOLOGIE	91

LES VOIES AERIENNES	91
L'ARMATURE.....	92
LA MUQUEUSE RESPIRATOIRE	92
LA ZONE D'ECHANGE	93
PARTICULARITES PEDIATRIQUES	95
ETUDE CLINIQUE.....	96
INTRODUCTION.....	96
MATERIEL ET METHODE.....	96
RESULTATS	100
<i>Epidémiologie</i>	100
<i>Imagerie anténatale</i>	101
<i>Evolution anténatale</i>	106
<i>Naissance</i>	106
<i>Malformation associée</i>	110
<i>Traitement</i>	111
<i>Histologie</i>	112
<i>Diagnostic étiologique</i>	112
<i>Evolution</i>	113
DISCUSSION	115
GENERALITES	115
DIAGNOSTIC	116
CRITERES PRONOSTICS ANTENATAUX	117
<i>Complications anténatales</i>	120
<i>Lieu de naissance</i>	120
<i>Détresse respiratoire néonatale</i>	120
<i>Radiographie et échographie néonatales</i>	122
<i>TDM injectée précoce</i>	123
<i>TDM à 1 mois</i>	123
<i>TDM injectée à 6 mois/AG</i>	123
<i>Scintigraphie</i>	124
<i>Bronchoscopie</i>	124
DIAGNOSTICS DIFFERENTIELS	124
MALFORMATIONS ASSOCIEES	125
ETIOLOGIE	125
L'EMPHYSEME SEGMENTAIRE FCETAL	126
TRAITEMENT	127
ANATOMOPATHOLOGIE	127
EVOLUTION A LONG TERME	128
EMBRYOPATHOGENIE	129
CONCLUSION	130
BIBLIOGRAPHIE	132
SERMENT D'HIPPOCRATE.....	141

ABREVIATIONS

CPDPN : Comité pluridisciplinaire de diagnostic prénatal.

CRA : Compte radiare alvéolaire.

DAN : Diagnostic anténatal.

ECG : Electrocardiogramme.

ELC : Emphysème lobaire congénital.

ELF : Emphysème lobaire fœtal.

IRM : Imagerie par résonance magnétique.

KB : Kyste broncho-génique.

LPA : Lobe poly-alvéolaire.

MAKP : Malformation adénomatoïde kystique pulmonaire.

MBP : malformation broncho-pulmonaire.

PPA : Poumon poly-alvéolaire.

SA : semaine d'aménorrhée.

SEL : Séquestration pulmonaire extra-lobaire.

SIL : Séquestration pulmonaire intra-lobaire.

SP : Séquestration pulmonaire.

TDM : Tomodensitométrie.

VCS : Veine cave supérieure.

INTRODUCTION

L'emphysème lobaire congénital (ELC) est une malformation broncho-pulmonaire rare, et comportant donc une part de flou, d'obscurité et d'incertitude, tant en termes d'embryopathogénie, que dans son diagnostic, sa prise en charge, ses facteurs pronostiques ou encore son devenir à long terme. Les définitions et les termes utilisés pour décrire cette pathologie sont eux-mêmes multiples et traduisent l'absence de terminologie uniformisée au sujet de cette malformation congénitale, selon que l'on parle de sa découverte radiologique fortuite ou sur les examens de dépistage, que l'on se situe en anténatal ou plus tardivement, ou encore que l'on décrive ses aspects cliniques, radiologiques ou anatomopathologiques. De plus, les différents acteurs qui sont amenés à prendre en charge les enfants porteurs de telles pathologies n'utilisent pas toujours le même vocabulaire pour décrire les mêmes entités, et cela peut être source d'incompréhension lors du dialogue inter-disciplinaire.

Les progrès technologiques, notamment du suivi échographique des grossesses, et le réseau de dépistage prénatal, permettent la découverte de plus en plus fréquente d'anomalies du signal pulmonaire en anténatal. La découverte de ces lésions, qui pour la plupart resteront asymptomatiques, fait se poser de nouvelles questions quant à la prise en charge de ces enfants à la naissance, ainsi qu'aux risques encourus, et au suivi à mettre en place.

Cette pathologie fait partie de la famille des malformations broncho-pulmonaires (MBP) à laquelle nous consacrerons un chapitre, pour intégrer cette entité dans son contexte global. En effet, bien que rarement dans l'emphysème congénital, certaines de ces malformations peuvent coexister, et partagent probablement une même part d'origine embryopathogénique. Cela nous permettra de discuter de l'origine de ces malformations qui ont en commun probablement plus que le simple fait d'être situées dans la même région anatomique.

Ce travail comportera donc une première partie sur l'emphysème lobaire, relatant ce qui est connu à son sujet, ce qui est discuté, théorisé ou encore inconnu, à travers une revue de la bibliographie.

Puis une partie plus globale sur les malformations broncho-pulmonaires, leurs éventuels liens entre elles, ainsi que les théories actuelles sur leur embryopathogénie, permettra de replacer l'ELC dans un contexte plus général.

La troisième partie sera consacrée aux rappels anatomiques, embryologiques et histologiques nécessaires à la compréhension et à la réflexion en rapport avec des pathologies malformatives et congénitales aussi complexes que celles-ci.

Nous finirons par une étude clinique reprenant chaque cas d'Emphysème Lobaire Fœtal (ELF) pris en charge au centre hospitalier universitaire grenoblois depuis l'année 1999, alimentant une discussion portant sur différents points, allant des signes de sa découverte anténatale à son suivi à long terme, passant par ses facteurs diagnostiques et pronostiques anté et post-nataux, ainsi que les théories de sa genèse.

ETUDE BIBLIOGRAPHIQUE

EMPHYSEME LOBAIRE CONGENITAL

L'emphysème lobaire congénital semble être un terme impropre, dans le sens où le mot « emphysème » traduit une destruction du parenchyme pulmonaire, le mot « lobaire » le cantonne à un ou plusieurs lobes pulmonaires.

Dans l'ELC, l'aspect radiographique s'approche de l'emphysème de l'adulte, mais il est, en plusieurs points, bien différent. Il est tout d'abord localisé au niveau d'un seul, voire de plusieurs lobes ou segments pulmonaires, et non diffus. Ensuite, le mécanisme semble être une obstruction bronchique avec distension alvéolaire secondaire, et non une destruction parenchymateuse de l'élastine comme chez l'adulte.

Il faudrait alors plutôt parler d'hyperinflation pulmonaire localisée congénitale. Par souci de compréhension, nous emploierons dans ce travail le terme classique d'Emphysème Lobaire Congénital pour décrire cette malformation broncho-pulmonaire, et celui d'Emphysème Lobaire Fœtal lorsqu'on se situe en anténatal.

QUELQUES DEFINITIONS

Emphysème obstructif :

Il s'agit d'une définition radiologique, comprenant une hyperclarté du territoire pulmonaire concerné avec trappage expiratoire. Il est souvent la conséquence d'un obstacle bronchique incomplet, intrinsèque ou extrinsèque, congénital ou acquis. Il peut être, plus rarement, la conséquence d'un obstacle bronchique complet.

Emphysème lobaire géant :

Il s'agit d'une malformation pulmonaire, « *Congenital Lobar Overinflation* » des anglosaxons, caractérisée par l'hyper-expansion d'un segment, d'un lobe ou de plusieurs

lobes pulmonaires. Il est classiquement obstructif, entraînant une compression du parenchyme adjacent, conduisant à la détresse respiratoire néonatale.

Emphysèmes lobaire fœtal (ELF)

Il s'agit là de l'emphysème obstructif que l'on dépiste en anténatal, habituellement par l'échographie du deuxième trimestre, qui peut être confortée par une IRM fœtale. Il se présente sous forme d'une distension d'un territoire pulmonaire (segment(s) ou lobe(s)), dont l'architecture est par ailleurs normale (absence de kyste ou de vaisseau systémique). Il est, comme en post-natal, la conséquence d'un obstacle bronchique complet ou incomplet, d'origine intrinsèque ou extrinsèque, et peut être transitoire ou permanent.

HISTORIQUE

La médecine, et plus spécifiquement la chirurgie, est parvenue à ce qu'elle est aujourd'hui par étapes successives, tantôt de grandes avancées, tantôt de grands reculs selon les époques. Les découvertes scientifiques qui ont longtemps été l'œuvre d'esprits isolés, en avance sur leur temps, mais qui pouvaient se heurter aux mœurs de leur époque, sont aujourd'hui plutôt liées au travail de grandes équipes, facilitées par la diffusion multi-médiatique des connaissances, au niveau national et international.

Rappel sur le contexte historique général :

En 1628, William HARVEY publie ses découvertes sur la circulation du sang dans *Exercitatio Anatomica de Motu Cordis et Sanguinis in Animalibus*. Il faut attendre 1846, et William Thomas Green MORTON, qui fait endormir un opéré à l'éther pour la première fois, pour l'extraction d'une molaire cariée. Il est en cela le père de l'anesthésie. Quelques années plus tard, en 1870, Joseph LISTER utilise l'acide phénique pour l'antisepsie chirurgicale. Louis PASTEUR et ses travaux sur les micro-organismes, permettent, en 1886, aux chirurgiens d'utiliser la stérilisation par la chaleur du matériel : l'asepsie. En 1890, Louis Felix TERRIER met au point l'autoclave.

C'est en 1891 que Théodore TUFFIER réalise la première résection pulmonaire. De 1931 à 1933, nous assistons aux premières pneumonectomies réglées par William RIENHOFF et Richard OVERHOLT. Ils deviennent les pères de la pneumonectomie et de la lobectomie moderne avec Edward ARCHIBALD. Cela permet, de 1938 à 1944, de débiter la chirurgie des malformations congénitales. En 1938, Robert GROSS réussit la première ligature de canal artériel.

L'Emphysème Lobaire Congénital dans l'histoire :

Le premier cas d'emphysème lobaire congénital a été rapporté par BARTHOLINUS en 1687 puis par KAUFMAN en 1904. Mais la première description précise est le fait de NELSON (1) en 1932.

Les premiers rapports insistaient sur la relation entre l'emphysème et les lésions kystiques. En 1943, GROSS et LEWIS (2) pratiquent la première lobectomie curative chez une fillette de 4 ans atteinte d'ELC. Le terme « *Congenital Lobar Emphysema* » a été utilisé pour la première fois par ROBERTSON et JAMES (3) en 1951.

Les premiers rapports de chirurgie réussie datent des années 1960, avec BINET en 1962, KENNEDY en 1965, HENDREN en 1966 et MURRAY en 1967.

Il avait été initialement suggéré, par BOLANDE (4) en 1956, que l'ELC était lié à des anomalies de développement des alvéoles, ou à une bronche trop souple, ayant tendance au collapsus, par absence de cartilage. THOMSON (5) en 1958 suspecte une obstruction de la bronche lobaire, peut-être par des sécrétions trop épaisses. Il semble à STOVIN (6) en 1959 qu'il est consécutif à la présence d'un cartilage anormal. LEAPE (7) quant à lui, en 1964, incrimine des infections qui endommageraient les alvéoles.

GENERALITES

L'emphysème lobaire congénital est une pathologie rare, avec une prévalence de 1/20 000 à 1/30 000 naissances (8).

Il s'agit habituellement d'une pathologie unilatérale. Elle atteint classiquement plus de garçons que de filles. Dans sa forme typique, elle atteint le plus souvent le lobe supérieur

gauche (42% des cas), le lobe moyen (35%) puis le lobe supérieur droit (20%) (9). Elle atteint des enfants nés à terme.

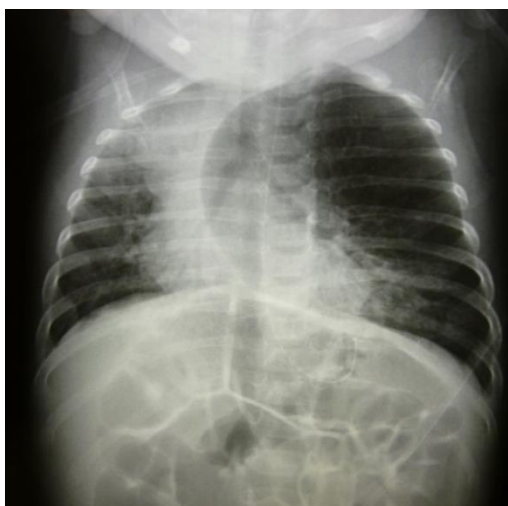


Image 1 : Radiographie thoracique antéro-postérieure néonatale : Volumineux emphysème lobaire supérieur gauche.

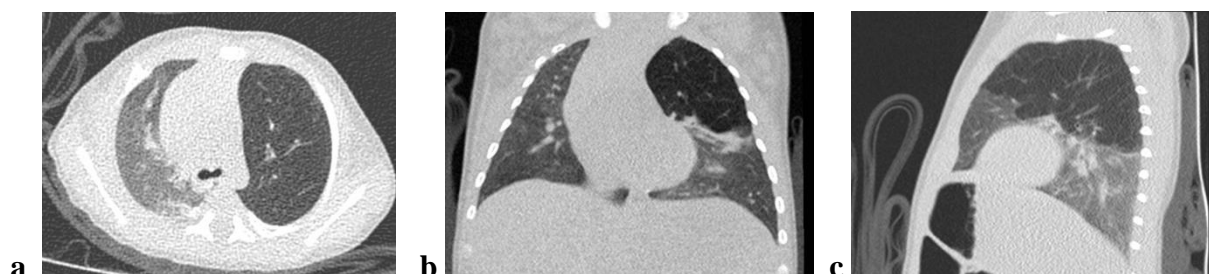


Image 2 : Tomodensitométrie thoracique, coupe transversale (a), reconstructions frontale (b) et sagittale (c) : Emphysème lobaire supérieur gauche.

La forme bilatérale d'ELC est extrêmement rare et n'a été rapportée dans la littérature internationale qu'exceptionnellement, chez une dizaine d'enfants. Il s'agissait dans la grande majorité des cas d'atteinte lobaire supérieure gauche et moyenne droite.

Table 1 Bilateral congenital lobar emphysema in reported series

Authors	Pulmonary involvement	Treatment	Outcome
Floyd et al. [1]	RML and LUL	Two-staged bilateral lobectomy done months apart	Survived
May et al. [2]	RML and LUL	Two-staged bilateral lobectomy done months apart	Survived
Schramel et al. [3]	RML and LUL	One-staged bilateral lobectomy	Survived
Tournier et al. [4]	RML and LUL	One-staged bilateral lobectomy	Survived
Ekkelkamp and Vos [5]	RML and LUL	One-staged procedure	Survived
Schiller et al. [6]	RML, RLL, and LLL	Died before surgical treatment was possible	Died
Stigers et al. [7]	RML and small LLL	Unilateral lobectomy	Survived
	RLL and LLL	Conservative management	Survived
Our reported case	RML and LUL	Two-staged procedure	Survived

Tableau 1 : Formes bilatérales rapportées par Maiya (10) en 2005.

RML : Right Middle Lobe. LUL : Left Upper Lobe. LLL : left lower lobe. RLL : right lower lobe.

Le traitement de ces formes bilatérales reste controversé, certains étant partisans de l'exérèse en un temps, tel qu'EKKELKAMP (11) en 1987 qui rapporte une lobectomie supérieure gauche et moyenne droite en un temps, ou encore IODICE (12) en 2008 qui décrit le même geste par bi-thoracotomie de type « *clamshell* », qu'il justifie par un accès à une éventuelle canulation cardiaque et par une décompression symétrique réduisant le risque de désamorçage cardiaque. D'autres préfèrent l'exérèse en deux temps, en commençant par le lobe le plus atteint, comme FLOYD (13) en 1963, MAIYA (10) en 2005, ou ABUSHAHIN (14) en 2012, pour des raisons de risque per-opératoire, de douleurs post-opératoires et d'éventuelle lésion controlatérale possiblement asymptomatique.

Il a été rapporté quelques cas familiaux d'ELC, chez un père et son fils par ROBERT (15) en 2002 ou encore chez une mère et sa fille par WALL (16) en 1982, ou au sein d'une même fratrie par HENDREN (17) et SLOAN (18), suggérant alors une cause génétique, mais il semble malgré tout que l'on soit ici en face d'une pathologie congénitale sporadique.

DIAGNOSTIC

Le diagnostic d'ELC est important à poser car la plupart de ces lésions, lorsqu'elles restent asymptomatiques et atteignent un territoire pulmonaire restreint, ne nécessitent pas de prise en charge chirurgicale, contrairement aux autres malformations broncho-pulmonaires qui se compliquent plus volontiers et nécessitent pour la plupart une exérèse préventive.

Ce diagnostic peut être anténatal, bien que rarement fait, comme le note ANKERMANN (19) dans une méta-analyse qui rapporte 12 cas de lésions pulmonaires anténatales confirmées en histologie comme étant des ELC.

Table 1. Summary of Findings in Neonates With a Prenatally Diagnosed Echogenic Mass of the Lung and the Histologic Diagnosis of CLE

Sonographic Diagnosis	Sonographic Features	n	wk	Respiratory Distress	MRI/CT Diagnosis	Treatment	Histologic Diagnosis	Outcome	Reference
CCAM	Homogeneous echogenic mass, mediastinal shift, polyhydramnios, lesion resolved <37 wk, right-sided	1	24	Yes	NK	Surgery	CLE	Good	Richards et al ²
CCAM	Cystic lesion, right middle lobe	1	NK	Yes	NK	Surgery	CLE	NK	Okabe et al ³
CCAM	Homogeneous echogenic mass, mediastinal shift lesion resolved <33 wk	1	22	No	CLE	None	CLE	Good	Wansaicheong and Ong ⁴
CCAM	Homogeneous mass, slightly decreasing in size until delivery, right lower lobe	1	23	Yes	CCAM	Surgery	CLE	Good	Olutoye et al ⁵
CCAM	Enlarged uniformly echogenic right middle and lower lobe, mediastinal shift	1	18	No	CLE	Surgery	CLE	Good	Quinton and Smolenic ⁶
CCAM	Microcystic and macrocystic mass mediastinal shift, increased echogenicity of the right upper and middle lobes	1	22	No	CLE	Surgery	CLE	Good	Babu et al ⁷
CCAM	Microcystic echogenic mass, left upper lobe	1	20	No	CCAM	Surgery	CLE	Good	This case
Bronchial atresia	Homogeneous mass, mediastinal shift, lesion resolved <36 wk, right middle lobe	1	20	Yes	CLE	Surgery	CLE	Good	Olutoye et al ⁵
NK	Echogenic mass, mediastinal shift polyhydramnios, left upper lobe	1	29	Yes	NK	Surgery	CLE	Good	Carrol et al ⁸
NK	Homogeneous mass, mediastinal shift, right-sided	1	NK	NK	NK	NK	CLE	NK	Kasales et al ⁹
NK	NK	2	NK	NK	NK	Surgery	CLE	NK	Lacy et al ¹⁰

NK indicates unknown; and wk, weeks' gestation at diagnosis.

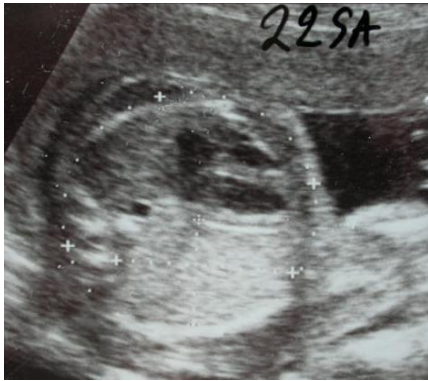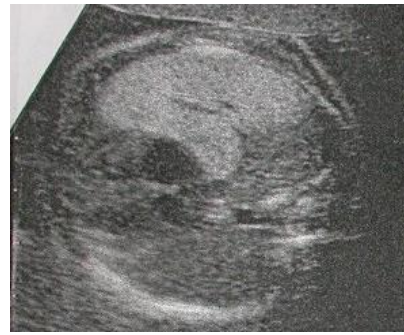Tableau 2 : Diagnostic anténatal de masse pulmonaire hyperéchogène retrouvant un ELC en histologie selon Ankermann (19).

CCAM : Congenital Cystic Adenomatoid Malformation. CLE : Congenital Lobar Emphysema.

Le diagnostic a habituellement lieu au cours de l'échographie du 2^{ème} trimestre, où le poumon prend alors un aspect homogène hyperéchogène. Il existe une déviation médiastinale et cardiaque plus ou moins marquée.

BIYYAM (20) décrit l'aspect du poumon fœtal normal en anténatal, qui est homogène et légèrement plus hyper-échogène que le foie. Cette échogénicité augmente au cours de la grossesse. Le poumon occupe, sur la coupe 4 cavités cardiaques, 25 à 30% du volume et le cœur est situé au niveau du quadrant thoracique antérieur gauche. La déviation cardiaque est souvent la traduction d'une masse pulmonaire ou de hernie diaphragmatique. On peut mesurer le volume pulmonaire en échographie 3 ou 4D, et il faut calculer le volume pulmonaire résiduel en cas d'anomalie pulmonaire. L'hyper-échogénicité mise en exergue dans les lésions pulmonaires est en lien avec une rétention de liquide alvéolaire (« lung fluid trapping » des anglosaxons).

**Image 3 : Echographie anténatale du 2^{ème} trimestre.
Coupe 4 cavités cardiaques : Poumon hyperéchogène.**



**Image 4 : Echographie anténatale du 2^{ème} trimestre.
Poumon hyperéchogène et déviation médiastinale.**

Ce diagnostic peut alors être conforté et précisé par une IRM fœtale, comme le décrit DURAND (21), qui retrouve classiquement un lobe pulmonaire distendu, hyper-intense, homogène sur les séquences pondérées en T2, une vascularisation pulmonaire normale en hyposignal T2. Elle permet en outre une exploration plus exhaustive du parenchyme pulmonaire, le calcul du volume pulmonaire, et une meilleure topographie des lésions. Elle évalue également les éventuelles malformations associées, bien que rares dans cette pathologie et autorise la recherche d'un obstacle bronchique extrinsèque (kyste bronchogénique, malformation vasculaire ou cardiopathie).

Certes, l'IRM ne change pas la prise en charge néonatale ni l'évolution au long terme, et est coûteuse, mais sa valeur dans la malformation broncho-pulmonaire est en pleine évolution, et son rôle mérite d'être précisé dans le cadre de ces pathologies.

PACHARN (22) cite par ailleurs comme avantages de l'IRM fœtale son large champ de vue et son très bon contraste au niveau des tissus mous. Les images sont moins dépendantes des mouvements et des positions du fœtus, et de la quantité de liquide amniotique. Selon lui, les ELF comparés aux MAKP sont plutôt segmentaires, et ne comportent pas d'anomalie de l'architecture artérielle pulmonaire.

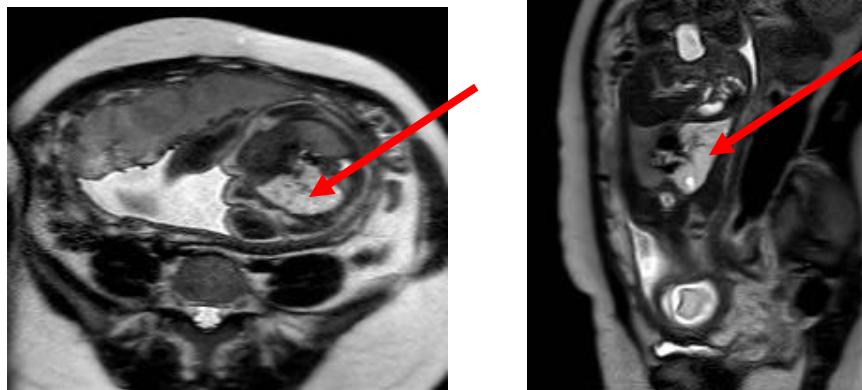


Image 5 : IRM fœtale pondération T2 : poumon hyper-intense.

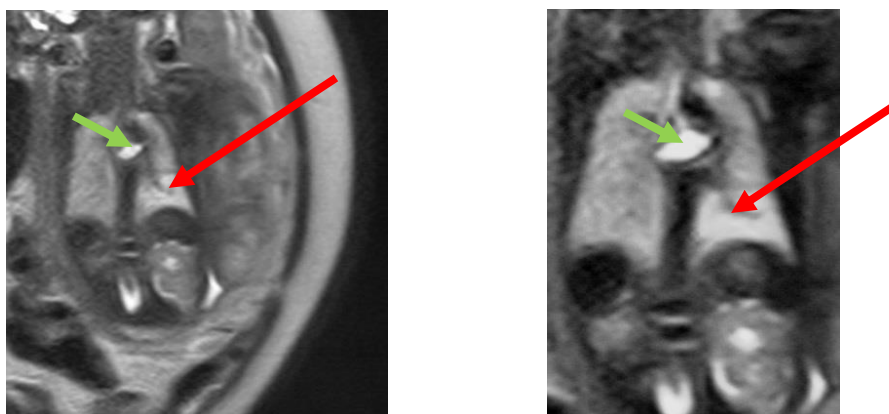


Image 6 : IRM fœtale pondération T2 : obstacle bronchique (KB : flèche verte) et lobe inférieur gauche hyper-intense (flèche rouge).

En revanche, ni l'échographie, ni l'IRM ne permettent de faire la différence, en anténatal, entre un obstacle bronchique complet ou incomplet.

Ce diagnostic peut également être post-natal, sur point d'appel clinique, allant d'une détresse respiratoire gravissime à de discrets symptômes respiratoires non spécifiques.

Ces signes respiratoires apparaissent généralement aux premiers jours de vie. Ils apparaissent au cours des 6 premiers mois dans 90% des cas. Ils peuvent apparaître jusqu'à l'âge de 5 ans (23).

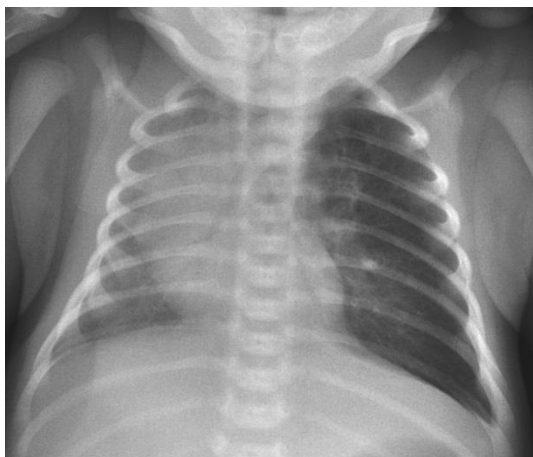

Image 7 : Radiographie thoracique antéro-postérieure : ELC lobaire supérieur gauche avec déviation médiastinale.

EVOLUTION NATURELLE

Certaines lésions s'aggravent, augmentant la compression et pouvant conduire aux signes compressifs anténataux que sont : la déviation médiastinale, l'hydramnios par compression œsophagienne, l'insuffisance cardiaque par compression cardiaque et l'anasarque fœtal par compression de la veine cave, qui est le facteur de mauvais pronostic principal (24). Avec le temps apparaissent les signes de compression thoracique, avec des images d'augmentation des espaces intercostaux, d'éversion d'un héli-diaphragme, d'atélectasie controlatérale.

CROMBLEHOLME (25) a décrit le calcul permettant d'estimer le volume de la lésion, en échographie et IRM prénatale, pour les MAKP : *Cystic Adenomatoid Malformation Volume Ratio* ou *CVR*, qui est la formule d'une ellipse rapportée au périmètre crânien, le tout rapporté à l'âge gestationnel.

Certaines de ces lésions diagnostiquées en anténatal peuvent régresser ou disparaître au cours de la grossesse :

Ainsi RICHARD (26) rapporte le premier cas de régression d'une image pulmonaire anténatale en lien avec un ELC. Il met cela sur le compte d'une injection d'indométacine à la mère pour une menace d'accouchement prématuré.

LACY (27) rapporte 15 cas de lésions hyperéchogènes anténatales, avec 9 cas de disparition des lésions en échographie anténatale, ainsi que sur les investigations à la naissance, réalisée par radiographie standard. Cette étude comporte 5 perdus de vue et a une faible durée de suivi. Les deux cas d'ELC n'ont pas montré de diminution des lésions en anténatal, et il soupçonne dans un cas une infection à CMV comme étant l'étiologie.

LEE (28) rapporte 16 cas de poumons hyperéchogènes anténataux, avec une régression complète anténatale de 10 cas. Les 16 lésions étaient retrouvées en TDM néonatale.

QUINTON (29) rapporte un cas de poumon hyperéchogène à 18 semaines de gestation (20SA), ayant eu une échographie sans anomalie pulmonaire notée à 13 semaines, et régressif au contrôle à 29 semaines + 5 jours. L'enfant a présenté une déviation médiastinale à 1 mois de vie et a bénéficié d'une bi-lobectomie moyenne et inférieure droite, avec un examen anatomopathologique retrouvant un emphysème avec absence de cartilage bronchique. QUINTON pense que les lésions doivent apparaître après la phase pseudo-glandulaire : quand il n'y a que les conduits, il n'y a pas de distension et pas d'hyper-échogénicité. A la phase canaliculaire, entre 17 et 24 semaines, les alvéoles et sacs alvéolaires sont formés et se dilatent. Ils ne peuvent pas se dilater avant d'apparaître, au moment de la phase canaliculaire.

OLUTOYE (30), partant du postulat que le liquide alvéolaire est produit en plus grande quantité au 2^{ème} qu'au 3^{ème} trimestre de grossesse (31, 32), suggère que l'obstruction conduit à l'augmentation de la lésion au 2^{ème} trimestre par augmentation du liquide alvéolaire, puis la réduction de sa production et la croissance plus rapide de l'embryon donne l'impression que la lésion régresse.

BLAU (33) et ILLANES (34) pensent que les lésions qui disparaissent en anténatal sont la résultante d'une mise en défaut de la résolution des examens réalisés pour les visualiser. Ils recommandent de ce fait un dépistage néonatal rigoureux par répétition des examens, associé à la réalisation d'une TDM thoracique.

EXAMENS COMPLEMENTAIRES

A la naissance, la radiographie thoracique antéro-postérieure standard montre une opacité lobaire tant que la lésion est emplie de liquide alvéolaire. Puis le liquide est résorbé par le système lymphatique pulmonaire ainsi que par les pores de Kohn et les canaux de Lambert, et le poumon devient hyper-clair et augmente de volume par effet de valve unidirectionnelle (35).

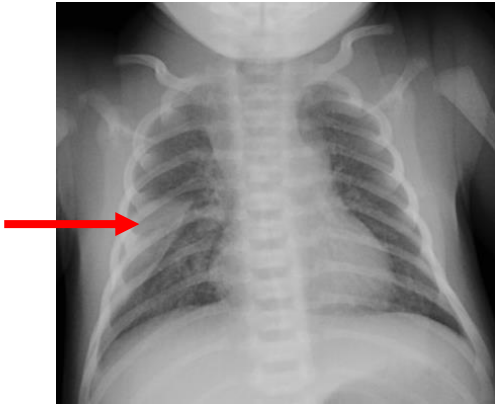


Image 8 : Radiographie thoracique antéro-postérieure néonatale. ELC LM avec rétention de liquide alvéolaire.

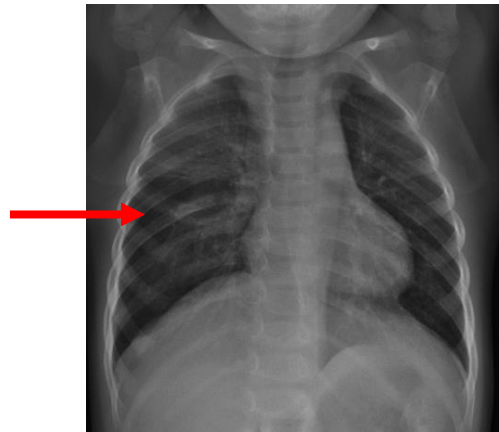


Image 9 : Radiographie thoracique antéro-postérieure néonatale. ELC LM avec aération secondaire de la lésion.

L'échographie néonatale montre un poumon échogène, avec une vascularisation de type pulmonaire, harmonieuse.

La TDM néonatale est utile pour préciser la nature de l'atteinte, son siège exact, éliminer une vascularisation de type systémique (éliminant le diagnostic de séquestration pulmonaire), éliminer la présence de kystes (éliminant le diagnostic de MAKP) et permet d'évaluer le retentissement.

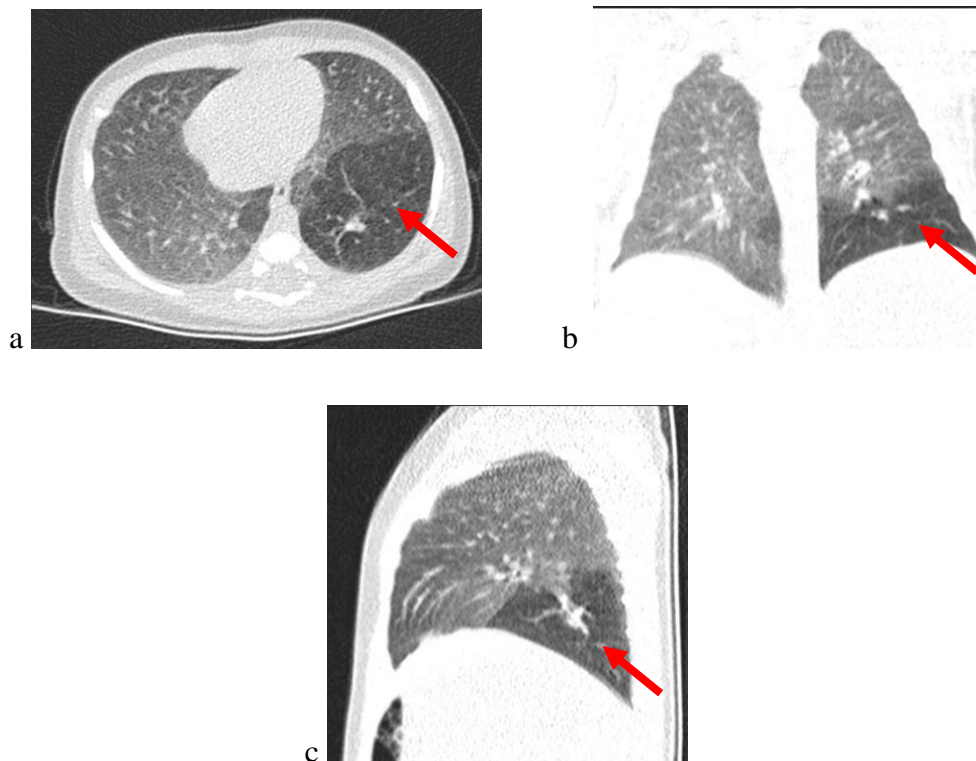


Image 10 : TDM thoracique injectée, coupes transversale (a), reconstructions frontale (b) et sagittale (c) : ELC lobaire inférieur gauche.

La scintigraphie peut être utile en cas de doute, montrant alors une zone pulmonaire hypo-perfusée. Elle n'apporte en pratique que peu d'argument car est peu spécifique.

La bronchoscopie est utile pour rechercher une éventuelle atrésie bronchique proximale. Elle sert surtout à faire le diagnostic différentiel avec les corps étrangers intra bronchiques (36). Elle peut en revanche aggraver la détresse respiratoire en cas d'emphysème symptomatique. Son utilisation est réduite au profit de l'amélioration de l'imagerie en coupe.

DIAGNOSTICS DIFFERENTIELS

Les diagnostics différentiels en anténatal sont classiquement les autres malformations broncho-pulmonaires, tant il peut être délicat de faire la différence entre une MAKP, une séquestration pulmonaire ou un emphysème. Il est de bon ton d'être très prudent sur les

informations délivrées aux familles de patients porteurs d'anomalies anténatales du poumon, sur les diagnostics possibles et le pronostic de telles découvertes.

Les diagnostics différentiels en post-natal sont nombreux, et peuvent comporter, outre les autres malformations broncho-pulmonaires, la pneumopathie lorsque la lésion est remplie de liquide alvéolaire, la bronchiolite comme décrit par TAQVI (37), le pneumothorax (38), avec le classique drainage d'une lésion d'emphysème aggravant la détresse respiratoire, ainsi que la lymphangiectasie (39), une pneumatocèle ou encore un kyste pulmonaire. Une analyse fine de la radiographie pulmonaire, et la présence d'une trame broncho-vasculaire doivent permettre d'écartier le diagnostic de pneumothorax, évitant le drainage inutile voir délétère d'une telle lésion. Il faut s'attacher à rechercher la trame bronchique présente dans les ELC, qui sera absente dans les pneumothorax.

MALFORMATIONS ASSOCIEES

Les malformations associées à l'emphysème congénital sont rares (40). Elles sont surtout cardiaques, jusqu'à 20% (41), retrouvant un canal artériel perméable, une anomalie du septum inter-ventriculaire ou inter-atrial avec hypertension artérielle pulmonaire (42). Elles peuvent également être d'origine urologique avec un rein en fer à cheval, vasculaire avec une double veine cave inférieure (43), ou d'autre type telles qu'une omphalocèle, un pectus excavatus ou une cystinose (42).

ETIOLOGIES

L'ELC est classiquement décrit comme étant la conséquence d'un obstacle bronchique. Cet obstacle peut être soit intrinsèque par anomalie ou absence du cartilage bronchique, une bronche glissée gauche, un bouchon de mucus, une tumeur endoluminale. Il peut encore être extrinsèque par compression par un vaisseau pulmonaire, un kyste bronchogénique voire une tumeur (tératome, neuroblastome). Des causes rares comme une masse médiastinale, un lobe poly-alvéolaire, une torsion bronchique, un septum bronchique (44) sont décrites.

Aucune étiologie n'est retrouvée dans 50% des cas (45).

L'ATRESIE BRONCHIQUE

L'atrésie bronchique est une anomalie congénitale rare caractérisée par l'interruption d'une bronche souche, lobaire, segmentaire ou sous-segmentaire, avec un territoire parenchymateux d'aval dilaté, hyperplasique ou normal et qui peut être ventilé par les voies de ventilation collatérales en post-natal (pores de Kohn, canaux de Lambert et de Martin).

Elle n'entraîne généralement pas d' « effet valve » contrairement à l'ELC, et pour cela est rarement symptomatique, plutôt découverte de manière fortuite à l'âge adulte. L'indication opératoire serait portée devant des infections à répétition.

L'aspect anatomopathologique est similaire à celui de l'ELC, et la différence ne peut se faire qu'avec une analyse fine de la bronche dans le sens longitudinal ou la mise en évidence d'une bronchocèle.

Les atrésies bronchiques proximales

L'atrésie d'une bronche souche peut être diagnostiquée en anténatal (46), et est de mauvais pronostic, comme décrite par KESWANI (47) qui rapporte deux cas, présentant une augmentation du volume pulmonaire homolatéral, le développement d'une anasarque fœtale et la perte du fœtus. L'histologie des lésions retrouvaient un tissu identique à celui des MAKP de type III.

Les atrésies bronchiques distales

Les atrésies bronchiques segmentaires ou sous-segmentaires de l'enfant, dont le diagnostic est suspecté devant des infections à répétition, rarement des détresses respiratoires, confirmé en radiologie par une bronche borgne avec bronchocèle et poumon d'aval dilaté, nécessitent chez l'enfant une exérèse du territoire pulmonaire concerné lorsqu'elles sont symptomatiques (48). L'histologie du parenchyme distal retrouve fréquemment une pneumopathie lipidique ou un aspect d'emphysème (49, 50).

L'étiologie pourrait être une anomalie vasculaire tardive fœtale, conduisant, comme dans les atrésies grêles, à l'atrésie bronchique. Si les voies de ventilation accessoires (Kohn,

Lambert et Martin) sont suffisantes pour drainer les sécrétions bronchiques, se développe alors un emphysème, plutôt découvert à l'âge adulte. Si ces voies sont insuffisantes, se développent plutôt des infections pulmonaires récidivantes détectées plus précocement (49).

En réalisant une microdissection systématique de 25 pièces d'exérèses pulmonaires pour malformations broncho-pulmonaires, KUNISAKI (51) retrouvait 77% d'atrésies bronchiques, dont 67% dans les ELC (3 sur 5 cas). Il s'agit de patients opérés avant tout épisode infectieux, le diagnostic ayant été porté en anténatal.

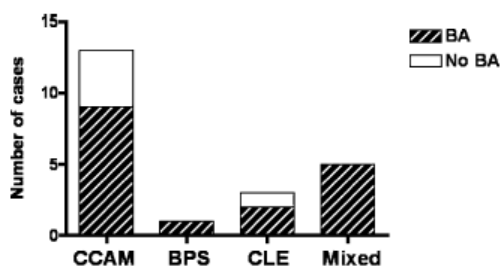


Fig. 4 The relative frequency of bronchial atresia within resected specimens, by lesion type. BA indicates bronchial atresia.

TRAITEMENT

Il existe deux tableaux très distincts concernant l'emphysème lobaire congénital. Celui de la détresse respiratoire néonatale ne pose pas beaucoup de questions quant à la nécessité d'une intervention, en urgence, pour thoracotomie de décompression et lobectomie pulmonaire.

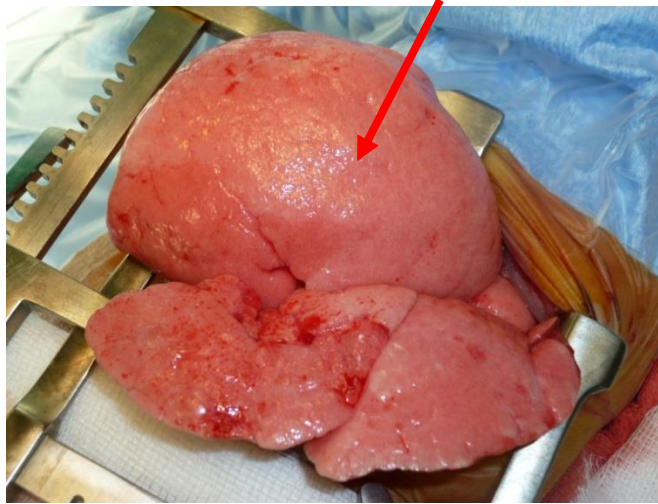


Image 11 : Photographie per-opératoire ELC lobaire supérieur droit : aspect caractéristique en « balle de mousse » ou en « éponge ».

En revanche, le cas d'une découverte anténatale ou post-natale fortuite, chez un enfant ou un fœtus asymptomatique, ou chez un enfant moyennement symptomatique, d'un emphysème peu étendu, sans conséquence majeure sur le reste du parenchyme pulmonaire, peut faire discuter la prise en charge interventionnelle ou au contraire conservatrice.

Dans le cas où un traitement chirurgical est décidé, le geste réalisé doit emporter toute la lésion (52, 53).

KARNAK (54) propose, en 1999, par le biais d'un algorithme après bilan radiologique, une exérèse précoce chez les enfants diagnostiqués avant l'âge de 2 mois et chez les enfants de plus de 2 mois qui présentent une détresse respiratoire,. Il recommande un traitement conservateur pour les autres cas avec suivi tous les 2 mois.

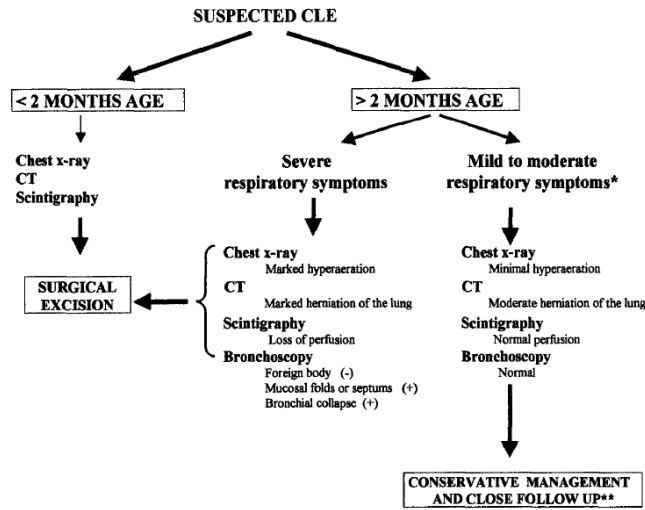


Fig 4. Algorithm for the management of CLE. (+) Radiological, scintigraphic, and bronchoscopic findings may be encountered in various combinations. (**) Clinical and radiological evaluations should be made in every 2 months.

Tableau 3 : Algorithme de Karnak (54) pour la prise en charge de l'ELC.

MEI-ZAHAV (55) propose en 2008 d'étendre le traitement conservateur aux enfants asymptomatiques ou moyennement symptomatiques, même en période néonatale.

Il n'existe pas de consensus sur les indications opératoires formelles des ELC asymptomatiques. Il semble licite de surveiller les formes de petite étendue, asymptomatiques, moyennant une information claire et loyale aux familles et qu'elles consentent au suivi rapproché de ces lésions.

Il est admis qu'il existe un bénéfice à une exérèse pulmonaire précoce, tant en terme de compensation pulmonaire du parenchyme sain (56) que de la diminution de l'irradiation induite par le suivi radiologique d'une telle lésion.

Si une chirurgie est décidée, il est possible d'effectuer des résections segmentaires (culminectomie, lingulectomie) en cas d'atteinte partielle d'un lobe supérieur gauche (57).

CONSIDERATIONS ANESTHESIQUES

Les enfants porteurs d'emphysème lobaire congénital peuvent se présenter dans un tableau de détresse respiratoire. Lorsqu'il s'agit de découverte néonatale, il s'agit même du mode principal de révélation, et la thoracotomie de décompression avec lobectomie pulmonaire curative doit être réalisée en urgence.

Il s'agit donc de l'anesthésie d'un nourrisson voire d'un nouveau-né, qui va subir une lobectomie pulmonaire par thoracotomie, en position de décubitus latéral.

L'enfant doit être équipé d'au moins un accès veineux, un monitoring de ses constantes vitales (saturation en oxygène, pouls, fréquence respiratoire, tension artérielle, température, ECG).

Le mot d'ordre pour manager ces patients est d'éviter la distension pulmonaire jusqu'à l'ouverture du thorax. Il faut favoriser une induction inhalée, pour maintenir le plus longtemps possible une respiration spontanée, sans créer de dilatation potentiellement létale du poumon atteint. Il faut toujours garder à l'esprit le risque d'une distension pulmonaire du lobe atteint conduisant à une crise hémodynamique catastrophique, et le chirurgien doit être prêt à réaliser une thoracotomie de décompression au besoin.

Il n'est pas indispensable d'utiliser des bloqueurs bronchiques chez l'enfant, une simple exposition du pédicule pulmonaire par refoulement du poumon suffit à réaliser une exérèse pulmonaire.

Les morphiniques ne sont pas recommandés en post-opératoires du fait du risque de dépression respiratoire, et une analgésie par cathéter péridural semble adaptée (58, 59).

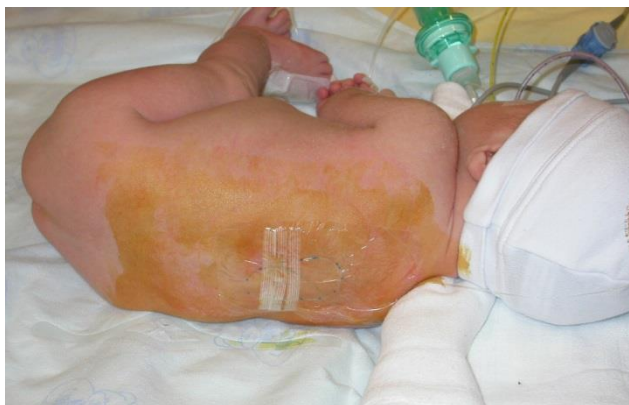

Image 12 : Photographie d'un nouveau-né en DL avec cathéter péridural d'analgésie.

ANATOMOPATHOLOGIE

En anatomopathologie, il existe deux types de lésions : le lobe poly-alvéolaire (LPA) et l'emphysème par distension où le compte radiaire alvéolaire (CRA) est normal mais avec des alvéoles distendues, de volume augmenté (emphysème lobaire géant).

HISLOP (60) décrit pour la première fois en 1970 un cas de lobe poly-alvéolaire, qui peut être ou non associé à un emphysème lobaire. Cette condition requiert un compte radiaire avec un nombre d'alvéoles augmenté, alors que le nombre de bronchioles respiratoires est normal. Les voies respiratoires et les vaisseaux sont par ailleurs normaux en nombre et en taille.

MANI (61), retrouve sur 33 cas d'emphysèmes lobaires, 27,3% de lobes poly-alvéolaires.

Le compte radiaire alvéolaire est obtenu en traçant une ligne perpendiculaire du centre d'une bronchiole terminale au septum inter-lobulaire le plus proche. On compte les alvéoles traversées et on fait la moyenne d'au moins 10 mesures. Chiffres rapportés à une moyenne d'âge et de poids sur séries autopsiques.

Image 13 : Coupe histologique : Compte alvéolaire radiaire (61).

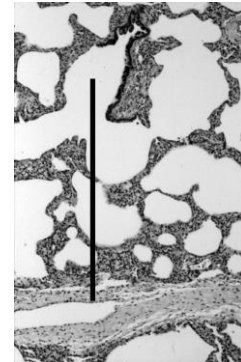


Table 3
Radial Alveolar Count (RAC) of normal lungs by age

Age	No. of cases	RAC (mean + SD)
Term	3	4.25 + 0.08
3-4 weeks	6	4.3 + 0.21
2 months	3	4.8 + 0.12
3 months	1	4.9
3.5 months	2	5.15 + 0.07
4 months	2	5.45 + 0.18
4.5 months	1	5.1
5 months	1	5.4
7 months	1	5.6
8 months	1	5.5
10 months	2	5.6 + 0.06
11 months	1	5.7
21 months	1	6.1

Tableau 4 : Le compte alvéolaire radiaire augmente avec l'âge (61).

Ce chiffre doit être augmenté de 3 à 5 fois pour être considéré comme poly-alvéolaire (62). Il montre également que la présentation clinique ne peut faire la différence entre un poumon poly-alvéolaire (PPA) et un emphysème classique, mais que les tests fonctionnels respiratoires post-opératoires sont favorables dans les deux cas.

CLEVELAND et WEBER (35) retrouvent 34,8% de PPA sur 23 lobes chez 22 patients. Les 6 enfants porteurs de lobe poly-alvéolaire sont caractérisés à la naissance par une rétention de liquide alvéolaire (LA) en radiographie pour 5 d'entre eux, et un seul sans rétention de LA. Les enfants porteurs d'emphysème par hyperinflation n'ont pas de signe de rétention de LA sur la radiographie à la naissance. Il en déduit une corrélation entre le PPA et la rétention de LA.

GIUDICI (63) explique que le compte alvéolaire radiaire est diminué dans l'ELC par rapport à ce qu'il devrait être pour l'âge. Il dit que les cas d'ELC sans étiologie retrouvée pourraient être en lien avec un PPA et qu'il faudrait faire un compte radiaire à tous les cas retirés chirurgicalement.

EVOLUTION A LONG TERME

L'évolution est en généralement favorable après lobectomie, comme rapporté par OZCELIK (42), sur le suivi de 30 patients sur une durée moyenne de 63,2 mois, et n'est pas différent entre le groupe traité chirurgicalement et celui traité de manière conservatrice.

EMBRYOPATHOGENIE

ALCORN (64) a fait une étude en 1977 sur l'effet de l'obstruction des voies respiratoires sur le fœtus de mouton, montrant qu'en ligaturant la trachée d'un fœtus de mouton, on obtenait un poumon de plus gros volume, avec des pneumocytes II moins différenciés que dans un poumon normal, et surtout dans un poumon dont le liquide alvéolaire est drainé. Cela montre l'importance du liquide alvéolaire dans la régulation du développement pulmonaire fœtal.

ROBERT (15) explique que le signal de branchement primitif de la trachée fœtale est régulé par une voie du FGF-10. Le second signal intervient par une voie régulée par Sonic HedgeHog (SHH) et Nkx2.1 qui est un gène homeobox (cf chapitre « embryologie

moléculaire »). Il s'avère que des mutations importantes de ces gènes entraînent des anomalies majeures pulmonaires, et des mutations mineures entraîneraient des anomalies du cartilage bronchique, pouvant conduire à l'ELC.

La nature répétitive (*réitérative*) du signal peut expliquer l'atteinte de deux lobes. L'angle entre les bronches pourrait expliquer la prédominance au lobe supérieur gauche.

L'anomalie apparaît probablement entre la 4^{ème} et la 6^{ème} semaine de développement. Les changements cardio-vasculaires sont grands à cet âge et pourraient expliquer l'association aux malformations cardio-vasculaires.

MANI (61) suspecte un processus infectieux ou un accident vasculaire pour expliquer l'anomalie de cartilage bronchique ou le processus fibreux conduisant au rétrécissement de la lumière bronchique et à la lésion.

L' « EMPHYSEME SEGMENTAIRE CONGÉNITAL »

PARAMALINGAM (53) propose le nom d'Emphysème Segmentaire Congénital (« *Congénital Segmental Emphysema* ») pour décrire cette entité caractérisée par la détection anténatale d'un poumon semblant être une MAKP non évolutive ou un poumon hyperéchogène ou l'association des 2. Elle se présente radiologiquement sous un aspect solide en TDM précoce à 1 mois de vie et devient hyper-claire par la suite, par la présence des pores de Kohn. L'anatomopathologie retrouve dans 25% des cas une MAKP II associée, faisant appartenir cette entité au spectre des malformations broncho-pulmonaires. Dix sur 12 de ces cas ont été opérés par segmentectomie ou lobectomie, pour augmentation de volume des lésions dans plus de la moitié des cas, avec 1 enfant devenant symptomatique.

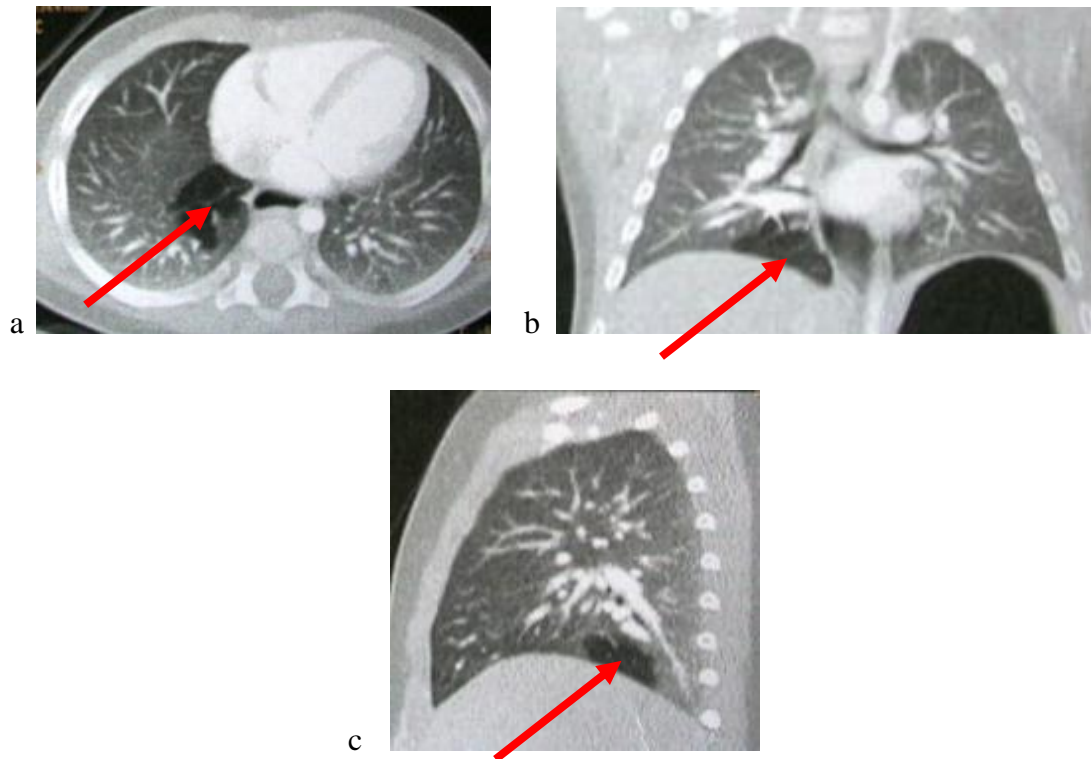


Image 14 : Tomodensitométrie thoracique en coupe transversale (a), reconstructions frontale (b) et sagittale (c) : Emphysème segmentaire congénital du segment 7 droit.

MALFORMATIONS BRONCHO PULMONAIRES

INTRODUCTION

Les malformations broncho-pulmonaires regroupent plusieurs pathologies hétérogènes causées par des anomalies du développement embryonnaire, qui peuvent toucher le parenchyme pulmonaire, la trachée et les bronches, les vaisseaux artériels, veineux et lymphatiques. Leur incidence en Europe en 2008 est de 4.44/10000 naissances selon EUROCAT, *European Surveillance of Congenital Anomalies* (www.eurocatnetwork.eu accessed Jan 2011).

Les difficultés rencontrées dans la prise en charge de ces pathologies sont issues de la grande variabilité de leur évolution anténatale (disparition de certaines lésions ou au contraire aggravation progressive *in utero*), de la variabilité de la présentation néonatale (de la détresse respiratoire gravissime aux formes asymptomatiques au long terme), ainsi que des

nombreuses controverses quant à leur prise en charge, plus ou moins agressive et quant au suivi de telles lésions non opérées.

CLASSIFICATION

Les tentatives de classification de ces lésions sont nombreuses. L'avènement de l'imagerie anténatale, l'amélioration du dépistage et de la compréhension de l'embryopathogénie de ces malformations rend de plus en plus complexe cette classification.

LANGSTON (65) a proposé une classification de ces lésions en décrivant une séquence malformative ("*malformation sequence*") pour expliquer le spectre des malformations broncho-pulmonaires, qui dépend du niveau, du terme et du degré d'atrésie bronchique. Une atrésie bronchique précoce pourrait favoriser la formation d'un KB ou d'une MAKP. Une obstruction plus tardive, autour de 16-18 semaines de développement, entrainerait plutôt une SP ou un ELC.

Table 3. Classification of Congenital Lung Malformations

Bronchopulmonary malformation
Bronchogenic cyst (noncommunicating bronchopulmonary foregut malformation)
Bronchial atresia
Isolated
With systemic arterial/venous connection (intralobar sequestration)
With connection to gastrointestinal tract (intralobar sequestration/complex or communicating bronchopulmonary foregut malformation)
Systemic arterial connection to normal lung
Cystic adenomatoid malformation, large cyst type (Stocker type 1)
Isolated
With systemic arterial/venous connection (hybrid lesion/intralobar sequestration)
Cystic adenomatoid malformation, small cyst type (Stocker type 2)
Isolated
With systemic arterial/venous connection (hybrid lesion/intralobar sequestration)
Extralobar sequestration
Without connection to gastrointestinal tract (with/without CAM, small cyst type)
With connection to gastrointestinal tract (complex/communicating bronchopulmonary foregut malformation)
Pulmonary hyperplasia and related lesions
Laryngeal atresia
Solid or adenomatoid cystic adenomatoid malformation (Stocker type 3)
Polyalveolar lobe
Congenital lobar overinflation
Other cystic lesions
Lymphatic/lymphangiomatous cysts
Enteric cysts
Mesothelial cysts
Simple parenchymal cysts
Low-grade cystic pleuropulmonary blastoma

Tableau 5 : Classification des MBP selon LANGSTON (65).

NEWMAN (66), en 2006, propose un graphique du spectre des MBP selon leur étiologie : anomalie du parenchyme pulmonaire, des bronches, des vaisseaux et de l'intestin antérieur.




Tableau 6 : Classification des MBP selon NEWMAN (66).

RIEDLINGER (67), en 2006, choisit comme dénominateur commun l'atrésie bronchique pour classer SIL, SEL, MAKP, et ELC en fonction de sa survenue dans le temps et dans l'espace.

BUSH (68) propose de respecter quelques principes devant toute découverte d'anomalie pulmonaire fœtale :

- Rester descriptif en anténatal, sans hypothèse étiologique ou histologique, en parlant seulement de « malformations broncho-pulmonaire ».
- Décrire en langage universel les masses : solides ou kystiques. En cas de masse kystique : uni ou multi-kystique, avec de gros ou petits kystes, des parois fines ou épaisses, et un contenu aérien ou liquide.
- La malformation doit être décrite dans le contexte de l'ensemble de l'appareil respiratoire et extra-thoracique. Il faut rechercher et noter les organes ayant des associations malformatives fréquentes avec celle du système respiratoire

(cardiaque, gros vaisseaux, paroi de l'abdomen, contenu abdominal pour les principales).

Un nouveau consensus européen sur les malformations broncho-pulmonaires, a été récemment publié (69). Le poumon est formé de six « branches » : bronchique, artérielle systémique et pulmonaire, veineux systémique et pulmonaire et lymphatique. On en considère cinq, car il n'existe pas d'anomalie du système veineux pulmonaire connue. Les auteurs proposent des recommandations de management de ces lésions en post-natal :

Summary and Recommendations

- The term congenital thoracic malformation (CTM) is recommended for all congenital lung and thoracic malformations
- Antenatal ultrasound scanning is an excellent screening modality. Antenatal MR imaging is complementary to assess foetal lesion morphology and volume, but is not a routine investigation
- Antenatal ultrasound screening detects >80% of lesions
- What is actually seen on antenatal scans should be described and a differential diagnosis formulated
- Hybrid lesions of CCAM and pulmonary sequestration (PS) are common, thus differentiation between these conditions should be avoided
- CCAM Volume Ratio (CVR) of >1.6 predicts a 15-75% risk of developing foetal hydrops
- Few affected foetuses develop symptoms, but foetal hydrops is an independent risk factor for mortality
- Many antenatally detected lesions appear to "resolve" but most are detectable on postnatal CT scans
- Obstetric decisions should guide choice of delivery mode
- Postnatal evaluation is essential for all suspected CCAMs including a chest radiograph after birth and a CT scan within six months of birth. Other investigations may be necessary including Doppler ultrasonography and MR angiography
- Surgery is necessary for symptomatic lesions after imaging with CT scanning wherever possible
- Some CCAMs have a potential risk for malignancy, but the relative risk is unknown
- Close postnatal follow up is essential as symptoms may develop in infancy or in later childhood in previously asymptomatic patients, but accurate rates of affected patients are unknown
- Surgery for asymptomatic lesions is controversial, but needs to be balanced against repeated CT scans, loss to follow up and the risk of malignancy
- If surgery is considered, most surgeons opt for excision of the lesion during the first year after birth
- Wherever surgery is performed expert pathology review of the excised specimen is essential; genetic analysis should be considered where appropriate
- Long term follow up is essential especially for patients with asymptomatic lesions

Tableau 7 : Recommandations de KOTECHA (69) pour la prise en charge des MBP en période post-natale.

Ils proposent également une série de pistes de recherches pour le futur :

Table 4
Future Research Directions

-
- To accurately determine the population-based epidemiology of CTMs including CCAMs
 - To accurately delineate the natural history of CCAMs, especially:
 - rates of complete (if any) resolution of lesions
 - rates and risk factors for developing symptoms
 - the relative risk of malignancy
 - To determine if surgery decreases the risk of future malignancy
 - To determine if genetic factors affect risks of developing symptoms or malignancy
 - To understand the genetic basis, if any, for the development of CCAMs (ref 120)
 - To identify antenatal and postnatal biomarkers, if any, for specific CTMs to aid diagnosis and management
 - To determine if MR imaging is the imaging modality of choice during long term follow up
 - To determine long term outcomes including assessments of lung growth and function for those undergoing or not undergoing surgery
-

Tableau 8 : Pistes de recherche sur les MBP pour le futur.

FOWLER (70) conclut finalement qu'il est probablement plus intéressant d'être attentif aux descriptions de chaque anomalie, pulmonaire, bronchique, vasculaire et de s'attacher à les caractériser, que de tenter à tout prix de proposer de nouvelles classifications.

DIAGNOSTIC

L'amélioration des techniques d'imagerie anténatale et du dépistage échographique a augmenté le nombre de diagnostics des malformations broncho-pulmonaires. Cela permet l'anticipation de la prise en charge néonatale et/ou post-natale et un meilleur accompagnement des parents dans le cadre d'un conseil prénatal. ALAMO (71) propose un algorithme diagnostique :

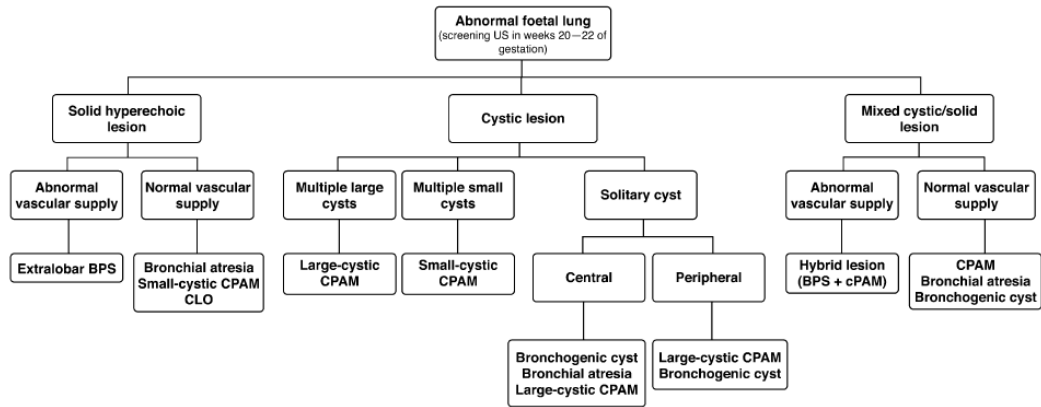


Fig. 1 Diagnostic algorithm based on foetal US and MRI findings

Tableau 9 : Algorithme de ALAMO (71) pour le diagnostic des MBP en anténatal.

Il propose également un algorithme de suivi des lésions de diagnostic anténatal :

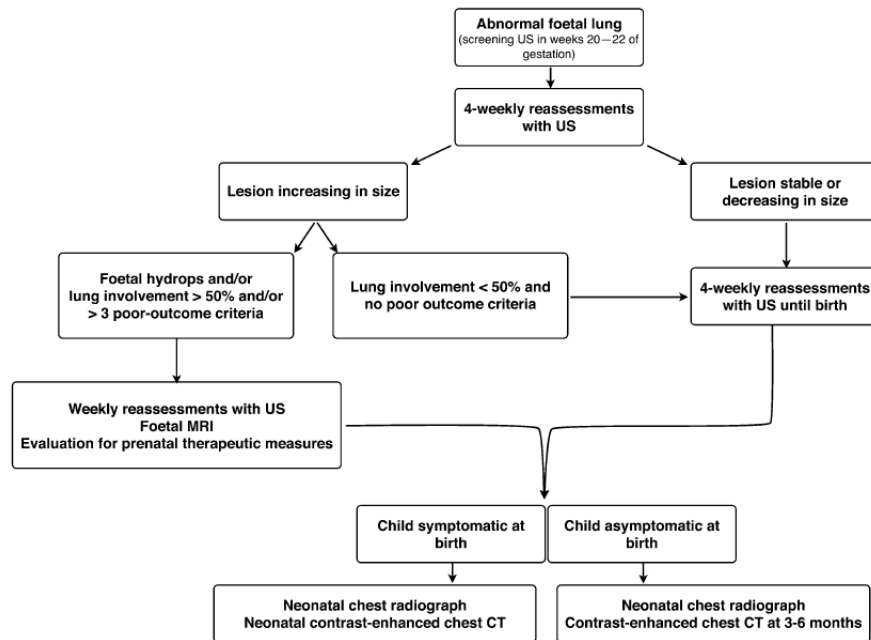


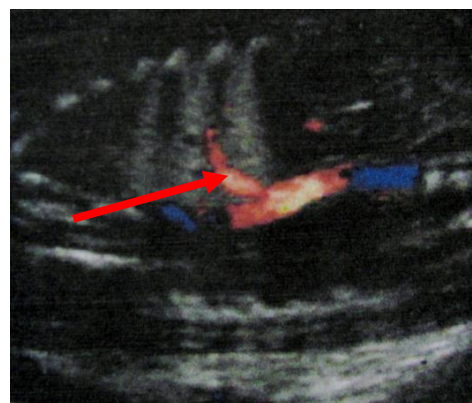
Fig. 2 Algorithm for follow-up of any prenataly detected lung lesions

Tableau 10 : Algorithme de ALAMO (71) pour le suivi néonatal des MBP de DAN.

L'imagerie anténatale permet de réaliser un certain nombre de diagnostics, en particulier les SP avec vaisseau systémique évident, les MAKP macro-kystiques et les kystes

broncho-géniques (KB) centraux. Le diagnostic peut être plus hasardeux pour certaines formes qui se présentent de manière similaire, ou les formes hybrides.

Image 15 : échographie anténatale SP avec vaisseau systémique.



La plupart des MBP peut être dépistée en échographie autour de 18-20 semaines de gestation, avec un taux de corrélation de 61,5 % avec l'échographie prénatale, et de 65,4 % avec la TDM post-natale (72).

L'IRM prénatale est un outil fiable pour préciser le diagnostic anténatal des malformations pulmonaires, allant jusqu'à une spécificité de 98% en utilisant l'algorithme présenté ci-dessous (22). Elle permet en outre de corriger quelques diagnostics différentiels de malformations pulmonaires, que sont les hernies diaphragmatiques, les masses médiastinales et les syndromes congénitaux d'obstruction bronchique haute (*Congenital High Airway Obstruction Syndrome : CHAOS*).

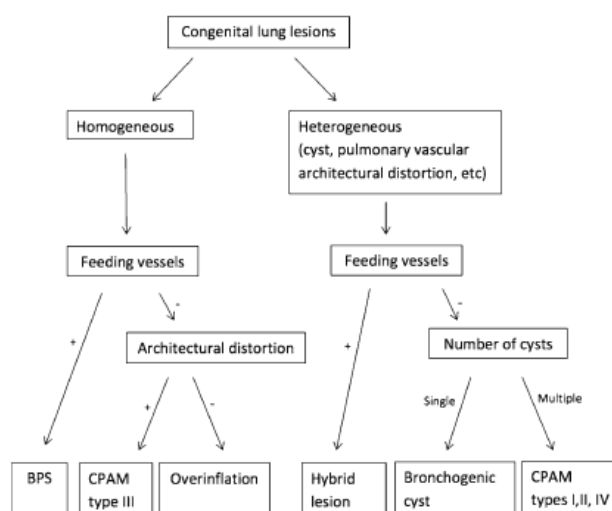


Fig. 1 Diagram demonstrates imaging algorithm in the diagnosis of congenital lung lesions by prenatal MRI. *BPS* Bronchopulmonary sequestration, *CPAM* congenital pulmonary airway malformation

Tableau 11 : Algorithme de PACHARN (22) pour décrire les lésions en période anténatale en IRM.

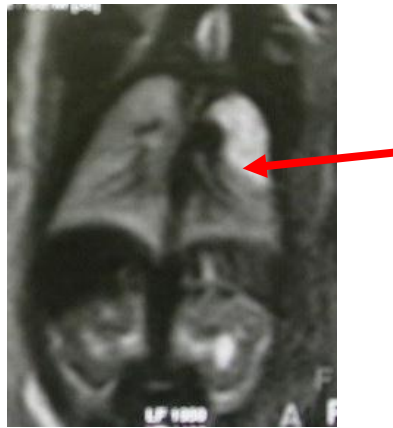

Image 16 : IRM anténatale MBP LSG.

De plus l'IRM est d'une grande aide pour le bilan malformatif et l'évaluation des malformations complexes. Elle semble également plus performante que l'échographie pour détecter les kystes et analyser le parenchyme pulmonaire normal environnant (73).

DIFFERENTS TYPES DE MBP

Les MBP les plus fréquentes sont les MAKP, les SP, les KB et les ELC qui représentent à elles quatre plus de 95% des malformations broncho-pulmonaires.

LES MALFORMATIONS ADENOMATOIDES KYSTIQUES PULMONAIRES

Décrites pour la première fois par CH'IN et TANG (74) en 1949, les MAKP correspondent à une masse hamartomateuse de tissu pulmonaire désorganisé plus ou moins kystique. Il ne s'agit pas en réalité de véritables kystes, puisqu'elles sont en continuité avec les voies aériennes et le parenchyme sous-jacent. Ces lésions comportent une hyperprolifération bronchiolaire (rapport nombre de bronchioles / nombre de branches artérielles pulmonaires très supérieur à 1) qui serait secondaire à une atrésie ou à une absence de développement bronchique segmentaire (75), donc survenant au stade pseudo-glandulaire (cf chapitre « embryologie »).

Historiquement classées par STOCKER (76) en 1977 en 3 types selon la taille des kystes en imagerie à partir de 38 cas : grands kystes >2cm (type 1), petits kystes de 1 à 2 cm (type 2) et microkystes ou solides (type 3).

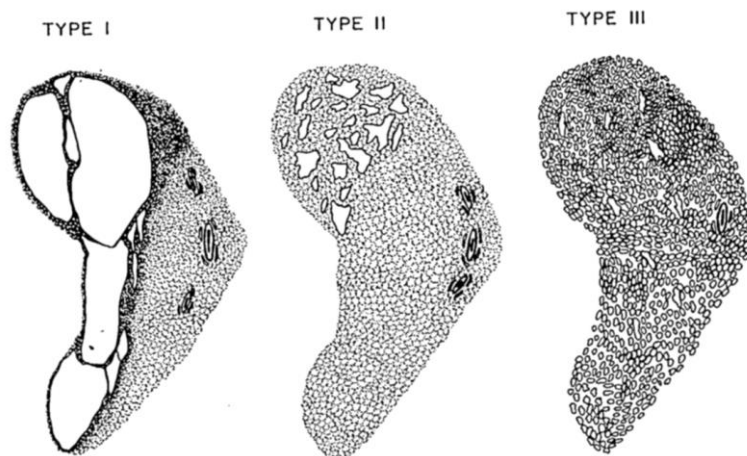


Tableau 12 : Classification MAKP selon Stocker (76).

La nomenclature a été modifiée en 2002, le terme MAKP semblant impropre (77) car les lésions ne sont kystiques que dans trois types sur les cinq et ne sont adénomatoïdes que dans le type III. Les Anglo-Saxons parlent dorénavant de *Congenital Pulmonary Airway Malformation* (CPAM) et non plus de *Congenital Cystic Adenomatoid Malformation* (CCAM). La classification compte désormais cinq types avec l'adjonction des types 0 et 4. Il a été décidé que les lésions seraient classées du type 0, en lien avec des anomalies essentiellement trachéo-bronchiques, jusqu'au type 4 comprenant des anomalies alvéolaires.

Type 0	Type 1	Type 2	Type 3	Type 4
Trachéo-bronchique	Bronchique-bronchiolaire	Bronchiolaire	Bronchiolo-alvéolaire	Acini distaux
2%	70%	15%	5%	8%
solide	Macro-kystes	Micro-kystes	solide	Macro-kystes

Tableau 13 : nouvelle classification des MAKP de Stocker en 2002.

L'hypothèse embryopathogénique est que du type 0 au type 4, l'anomalie concernerait du tissu de plus en plus distal, donc de survenue plus tardive, avec une agénésie complète des

acini dans le type 0 et une malformation kystique péri-acinaire dans le type 4. Ce dernier est composé de kystes à paroi fine dépourvue de cellules interstitielles primitives, proche du pleuropneumoblastome. Du cartilage et des cellules mucineuses seront ainsi retrouvés dans les types 0 et 1, puis absents dans les types suivants. L'épithélium est cilié pseudo-stratifié dans le type 0, cilié pseudo-stratifié et/ou pavimenteux dans le type 1, pavimenteux et/ou cuboïde dans le type 2, cuboïde dans le type 3. Si l'anomalie est plus distale on ne retrouve plus de cartilage ni de cellules à mucus, l'épithélium est cilié et plutôt cuboïde dans les types 2 et 3.

ADZICK (78) en 1985 propose une classification en macrokystes (>5mm) et microkystes (<5mm).

Les études histologiques fœtales montrent que les kystes sont en fait de taille variable au sein d'une même malformation, et que le parenchyme entre les kystes possède un aspect de stade de développement pulmonaire précoce, pseudo-glandulaire, qui traduirait une anomalie de la différenciation épithéliale ou de l'interaction entre mésenchyme et unités respiratoires (79).

Les facteurs de mauvais pronostic sont les lésions importantes, l'atteinte bilatérale et l'anasarque. Dans une étude (80), 86% des enfants asymptomatiques à la naissance sont devenus symptomatiques dans un délai moyen de 2 ans. Quarante-trois pourcent ont présenté une pneumopathie et 14 % une détresse respiratoire ou un pneumothorax spontané.

Les MAKP n'atteignent généralement qu'un seul lobe, et sont unilatérales quand elles concernent plusieurs lobes. Tous les lobes sont affectés avec la même fréquence. Les lésions associées les plus fréquentes sont les séquestrations pulmonaires (81).

LES SEQUESTRATIONS PULMONAIRES

Il s'agit d'une portion de poumon non-reliée à l'arbre trachéo-bronchique normal et dont la vascularisation artérielle est de type systémique. Elles ont été définies par PRYCE (82) en 1946, puis par SADE (83) en 1974.

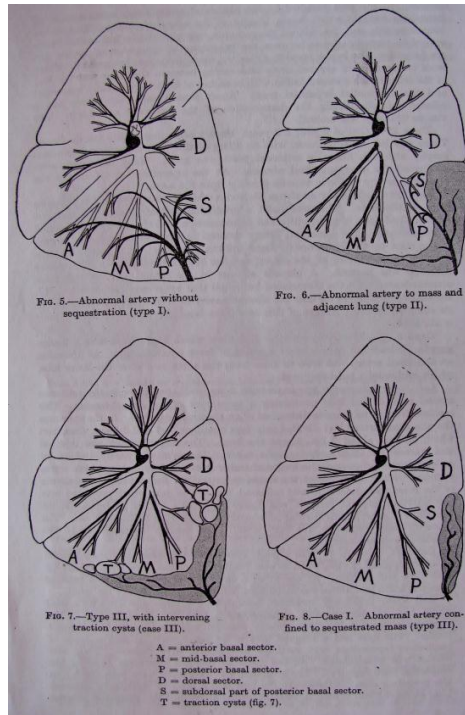


Image 17 : Les séquestrations pulmonaires selon PRYCE (82).

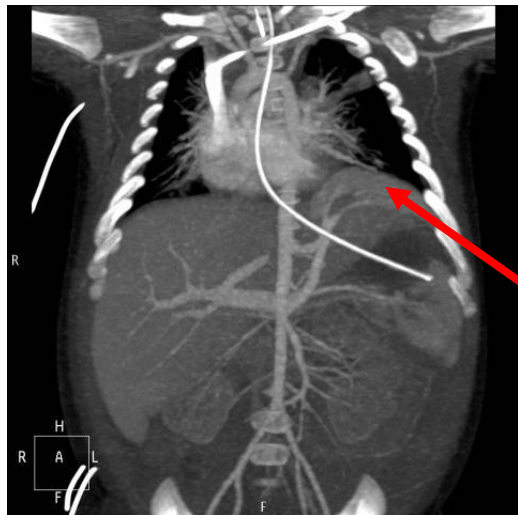


Image 18 : TDM thoraco-abdominal injectée : SP postéro-basale gauche.

La séquestration pulmonaire est plus fréquente dans les lobes inférieurs, et particulièrement dans le segment postéro-basal gauche.

Il existe deux sous-types de séquestrations : les séquestrations intra-lobaires (SIL) qui représentent 80% des séquestrations et les séquestrations extra-lobaires (SEL) (84). Les SEL possèdent leur propre plèvre et généralement un retour veineux systémique ou plus rarement portal. Les SIL partagent la plèvre avec le poumon sain adjacent et le retour veineux est le

plus souvent de type pulmonaire. Les SEL sont plus fréquemment associées avec d'autres malformations telles que hernies diaphragmatiques congénitales, anomalies cardiaques, hypoplasies pulmonaires ou duplications de l'intestin antérieur.

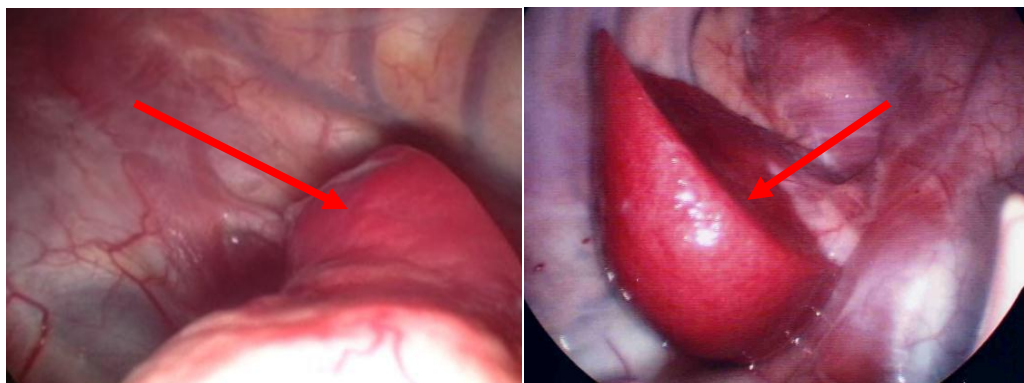


Image 19 : Vue opératoire thoracoscopique : SIL, SEL.

Le traitement est chirurgical, ou en cas d'insuffisance cardiaque est réalisée une embolisation.

Dans 30% des cas les séquestrations sont associées aux MAKP, que l'on nomme alors formes hybrides.

D'un point de vue embryopathogénique, les SP apparaissent probablement très tôt dans le développement embryologique, avant la séparation des circulations systémique et pulmonaire.

Plusieurs théories malformatives se sont succédées, et aucune n'a pour le moment fait l'unanimité. PRYCE (82) en 1946 avait imaginé que la persistance d'un vaisseau systémique entraînait une traction excessive isolant un séquestre de l'arbre trachéo-bronchique normal. La différence entre SEL et SIL résidait dans la date d'apparition de l'anomalie. BOYDEN (85) en 1955 remet en question cette théorie et conclut en 1958 à une simple association entre artère systémique et parenchyme pulmonaire non fonctionnel. SMITH (86) en 1956 explique la persistance de cette artère systémique par insuffisance artérielle pulmonaire. GERLE (87), en 1969, introduit le terme de malformation congénitale proentéro-broncho-pulmonaire ou «*congenital broncho pulmonary foregut malformation* » après observation de cas de SEL avec bronche œsophagienne ou gastrique, et propose la théorie du bourgeon bronchique accessoire issue du proentéron, avec incorporation au parenchyme pulmonaire normal pour expliquer les SIL.

SADE (83) en 1974 parle du spectre des séquestrations pulmonaires, impliquant plusieurs malformations broncho-pulmonaires, et met en cause le rôle du mésenchyme avoisinant l'épithélium respiratoire lors de son développement et leurs interactions cellulaires.

STOCKER (88) en 1984 fait l'hypothèse que les séquestrations pulmonaires sont des pathologies acquises, par destruction inflammatoire du parenchyme pulmonaire et de sa vascularisation avec développement d'une vascularisation de « remplacement » de type systémique.

CLEMENT (89) en 1987 propose une nouvelle classification des séquestrations selon que l'origine de l'anomalie première est bronchique, artérielle ou veineuse systémique, artérielle ou veineuse pulmonaire. Il propose le terme nouveau de *malinosculation* pour les définir.

Plus tardivement, les théories embryopathogéniques prennent en compte les principales malformations broncho-pulmonaires, car suspectées de posséder un dénominateur commun et une même origine malformative (Cf chapitre « malformations broncho-pulmonaires - classifications »).

LES KYSTES BRONCHOGENIQUES

Les KB possèdent des structures épithéliales respiratoires, cartilagineuses, musculaires lisses et glandulaires. Ils sont généralement uniques et ne communiquent pas avec l'arbre trachéo-bronchique normal. On les trouve le plus souvent dans le médiastin, proche de la trachée distale ou des bronches souches, mais également dans le parenchyme, les plèvres ou le diaphragme. Ils peuvent causer des symptômes en lien avec une compression, surtout pour la localisation sous-carinaire, des voies aériennes ou de l'œsophage, ou en lien avec des infections récurrentes.

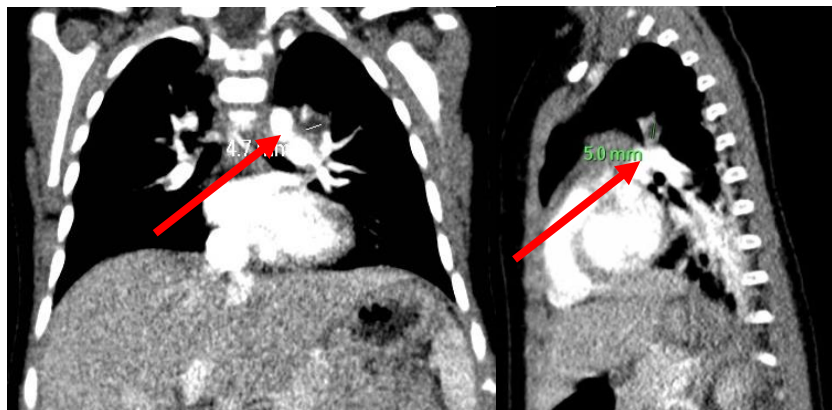

Image 20 : TDM thoracique, reconstruction frontale et sagittale : KB.

Ils sont probablement le fruit d'une anomalie précoce du développement au stade embryonnaire. Ils sont souvent stables pendant la grossesse et asymptomatiques à la naissance.

PRISE EN CHARGE

Il persiste de nombreuses controverses quant au traitement de ces lésions (66).

Le traitement des lésions symptomatiques fait l'unanimité, et il est chirurgical. Mais la prise en charge des lésions asymptomatiques est très discutée. Le degré de symptômes tolérables pour entreprendre un traitement conservateur n'est pas clairement défini (90).

PRISE EN CHARGE ANTENATALE

La découverte d'une anomalie pulmonaire en période anténatale doit faire discuter le dossier en réunion de concertation au sein d'un comité pluridisciplinaire de diagnostic prénatal (CPDPN).

La chirurgie fœtale d'exérèse pulmonaire est réservée à quelques indications et dans quelques centres hyperspécialisés à travers le monde. Il peut exister de rares indications de ponctions fœtales de volumineux kystes ou de mise en place de shunts pleuro-amniotiques.

Les lésions découvertes en période anténatale peuvent régresser voir disparaître. Dans tous les cas, ces enfants doivent bénéficier d'investigations post-natales.

PRISE EN CHARGE POST-NATALE

Il est recommandé d'effectuer à la naissance une radiographie thoracique puis une TDM thoracique (91) pour une évaluation plus fine de la lésion (92).

Lésions symptomatiques :

Les lésions symptomatiques à la naissance doivent être opérées. Les facteurs prédictifs à la naissance de lésions symptomatiques en néonatal semblent être : Une déviation médiastinale, un CVR (*Congenital Pulmonary Volume Ratio*) >0.84 , un hydramnios et une ascite fœtale (93).

Lésions asymptomatiques :

L'exérèse systématique des lésions asymptomatiques reste controversée du fait d'une méconnaissance de l'histoire naturelle de telles lésions et de la balance bénéfices/risques de la chirurgie.

Les arguments avancés pour la résection sont la prévention du risque infectieux, le risque de transformation maligne, le risque hémorragique, le risque de pneumothorax et de détresse respiratoire aiguë, le risque lié à l'irradiation induite par les examens d'imagerie de surveillance, la plus grande difficulté chirurgicale après apparition des symptômes (notamment infectieuses) et l'importance de la compensation pulmonaire tôt dans la vie (40).

Les arguments contre la résection sont la possible disparition de ces lésions au cours du temps, les risques chirurgicaux et l'ignorance quant au devenir de telles lésions laissées en place (93, 94, 95).

Table 1 Arguments for and against simple observation of patients with asymptomatic congenital lung malformations

Arguments for observation:
- Asymptomatic patient, incidental finding
- Unknown natural history
- Possible regression
- Risks of thoracotomy and lung resection
Arguments against prolonged observation:
- High risk of infection, which may render the subsequent surgery more difficult
- Reported cases of malignancy occurring in such lesions (or indistinguishable from them on imaging)
- Risk of pneumothorax or sudden cyst enlargement with respiratory compromise
- Not a "normal variant" and unlikely to remain asymptomatic
- Faster post-operative recovery in a young asymptomatic child
- Resection in infancy allows compensatory lung growth

Tableau 14 : Arguments pour et contre la résection des lésions pulmonaires asymptomatiques selon LABERGE (40).

Habituellement, les séquestrations diagnostiquées sont opérées. Quelques équipes ont proposé un traitement conservateur par embolisation ou ligature du vaisseau systémique, mais dans ce cas il persiste un risque d'infection et un risque théorique de transformation maligne.

La plupart des centres actuellement recommandent l'exérèse des lésions kystiques, devant le risque infectieux, de pneumothorax, d'hémorragie et de transformation maligne.

ANALYSES DES RISQUES EVOLUTIFS DES MBP

Le risque infectieux :

Il s'agit de la complication des MBP la plus fréquemment rapportée comme mode de découverte, probablement actuellement supplantée par le DAN. C'est le principal mode de présentation des MAKP et des SIL.

Le risque de transformation maligne :

Il est représenté par les pleuropneumoblastomes chez les enfants, et par les carcinomes bronchio-alvéolaires chez les grands enfants et les adultes. Jusqu'à 8.6% des malformations kystiques pulmonaire peuvent avoir une évolution maligne (97). Il existerait un lien entre les MAKP de type I et les carcinomes bronchio-alvéolaires. Sur un registre de 50 cas de pleuropneumoblastomes, il est évoqué que la MAKP serait un « précurseur » de pleuropneumoblastome (comme les restes néphrogéniques le sont à la tumeur de Wilms) (98).

Le risque de pneumothorax et/ou d'hémoptysie

Il a également été décrit dans des cas de MBP, plus fréquemment pour les MAKP que pour les SP qui n'ont pas de connexions normales avec l'arbre respiratoire.

Délais opératoire

Il est controversé. Il n'est pas nécessaire d'opérer en néonatal immédiat les enfants asymptomatiques, du fait du risque anesthésique, des difficultés de la ventilation unipulmonaire et des difficultés chirurgicales. L'infection dans les six premiers mois semble avoir une incidence comprise entre 10 et 30 %, et elle est à l'origine de difficultés de dissection des pédicules pulmonaires. La plupart des chirurgiens optent de ce fait pour une résection entre 3 et 12 mois (99).

Il n'y aurait pas de différence en terme d'évolution à court et moyen terme à différer l'opération jusqu'à l'âge d'un an (100).

La fonction pulmonaire des enfants ayant bénéficié d'une résection pulmonaire avant un an semble normale (101).

La fonction pulmonaire ne serait pas différente entre des enfants opérés avant et après l'âge de deux ans (102).

Geste réalisé

De nombreux auteurs recommandent une lobectomie plutôt qu'une résection segmentaire ou une résection atypique pour les MAKP du fait du risque de récurrence, et de la faible capacité de l'imagerie TDM à déterminer l'étendue exacte de la lésion (103).

D'autres considèrent que sur les données de l'imagerie préopératoire (TDM haute résolution), et en cas de possibilité, la résection segmentaire anatomique donne les mêmes résultats en terme de risque infectieux et de transformation maligne (malgré un suivi court), et favorise la préservation du capital pulmonaire (104).

Voie d'abord

Plusieurs auteurs recommandent la réalisation du geste par thoracoscopie, pour les MAKP et les séquestrations (104, 105, 106, 107, 108, 109, 110, 111, 112, 113, 114).

Elle a l'avantage de réduire les douleurs post-opératoires, la durée du drainage post-opératoire, la durée de séjour et les séquelles pariétales (synostose costale, scoliose, esthétique) (116).

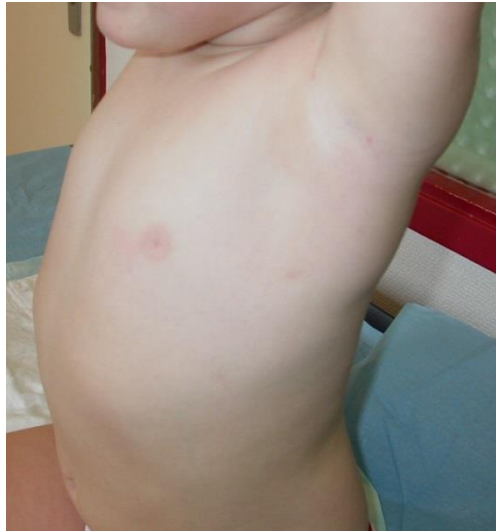

Image 21 : Cicatrice de thoracoscopie discrètes.

Elle reste difficile pour les enfants de moins de 10 Kg (117) et encore plus pour ceux de moins de 5 Kg (118).

D'autres auteurs ne trouvent pas d'avantage de la thoracoscopie en terme d'évolution, surtout chez le petit enfant et mettent en avant l'expertise d'un centre pour réaliser les lobectomies thoracoscopiques pédiatriques (119).

EVOLUTION AU LONG TERME

Il n'existe que peu d'études prospectives menées sur les conséquences au long terme d'une intervention précoce d'une malformation broncho-pulmonaire par rapport à la surveillance d'une telle lésion (119, 120).

KARUNASUMETTA (122) a suivi 25 patients opérés de MBP (12 MAKP, 7 SP, 4 ELC et 1 KB) sur une durée de 1 à 8 ans, et a montré un taux de mortalité à 0 et un faible taux de complications.

DISPARITION ANTENATALE

Les malformations broncho-pulmonaires en anténatal peuvent disparaître ou régresser, jusqu'à 15% des cas de MAKP et 65% des séquestrations (123) et parfois dans des cas d'emphysème (29).

CAVORETTO (124) rapporte jusqu'à 29% de régression anténatale pour les MAKP et jusqu'à 40% de régression anténatale pour les séquestrations.

EMBRYOPATHOGENIE

L'embryopathogénie de ces désordres reste mal connue. L'explication de la genèse des malformations broncho-pulmonaires s'est initialement cantonnée à chacune de ces anomalies prises isolément pour finalement tenter de les rassembler au sein d'un même spectre.

LANGSTON (65) en 2003, du fait de l'observation de la coexistence de ces malformations entre elles, plus fréquemment que ne le voudrait le hasard, suggère une origine embryologique commune. Le *primum movens* serait l'obstruction bronchique, qui selon son niveau, son intensité et sa date d'apparition serait responsable du développement de telle ou telle malformation.

VOLPE (125) pense que le développement s'arrête, au stade pseudo-glandulaire, en constatant un taux élevé de protéine Hoxb-5 durant la phase pseudo-glandulaire. Cette dernière diminue durant la phase canaliculaire et devient négligeable pendant la phase alvéolaire. Cette protéine est située au niveau des cellules mésenchymateuses entourant les voies respiratoires en connexion à la phase pseudo-glandulaire, puis au niveau des fibroblastes sub-épithéliaux, aux zones de branchement, aux phases canaliculaire et alvéolaire. Son rôle est important dans l'arborisation et les connexions bronchiques. Cette protéine reste à un niveau élevé dans les tissus des MAKP et SP, similaire à celui des phases pseudo-glandulaire et canaliculaire. De plus, il existe une répartition spatiale, avec une expression de Hoxb-5 retrouvée en périphérie des zones kystiques dans les MAKP.

NEWMAN (66) en 2006 complète cette théorie de l'obstruction bronchique par la description de l'anomalie de bourgeonnement, de séparation et de différenciation au niveau du proentéron.

FARRUGIA (72) imagine que si la croissance de la vascularisation pulmonaire s'arrête avec un développement bronchique normal, la vascularisation systémique persiste et mène à un parenchyme pulmonaire « normal » avec vascularisation systémique. Si l'interruption touche la vascularisation pulmonaire et l'arbre bronchique, une vascularisation systémique apparaît au sein d'un parenchyme pulmonaire anormal, créant une séquestration. En cas d'arrêt de l'arborisation bronchique avec développement de la vascularisation pulmonaire normale, on obtient les malformations kystiques du poumon : KB et MAKP. Ces anomalies peuvent cohabiter entre elles. Cela expliquerait également l'association forte entre MBP et atrésie bronchique.

HADCHOUEL (126) suggère une anomalie initiale du FGF-10 agissant sur le tonus bronchique fœtal et créant une obstruction bronchique fonctionnelle générant un cercle vicieux malformatif.

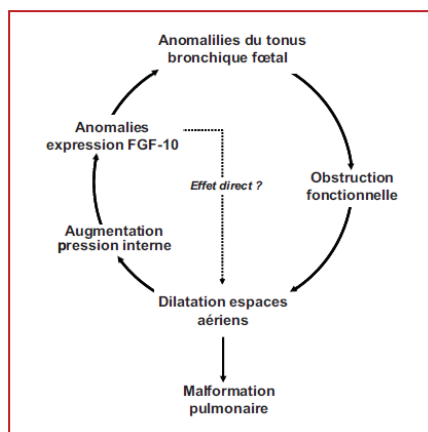


Image 22 : hypothèse pathogénique selon HADCHOUEL (126).

Il est probable que la vérité se trouve à l'intersection entre ces hypothèses, associant à des degrés divers obstruction bronchique et arrêt du développement pulmonaire normal.

EMBRYOLOGIE

(127, 128, 129, 130, 131)

Il n'est pas envisageable de parler d'une pathologie malformative congénitale sans aborder le développement embryologique de l'organe et de la région en question, pour appréhender les anomalies développementales qui mènent à ces malformations.

Une meilleure compréhension de l'embryopathogénie de telle ou telle malformation améliore sa prise en charge, médicale et chirurgicale.

Enfin, l'embryologie moléculaire en plein développement actuel, nous amène à un degré supérieur de complexité. Le développement normal est régulé par l'expression de cascades de facteurs de transcription et d'interaction avec des cofacteurs. Les erreurs de l'expression normale de gènes provoquent des anomalies congénitales. Mais plusieurs anomalies géniques différentes peuvent conduire au même phénotype. De plus, la même anomalie d'un gène peut conduire à plusieurs phénotypes différents. Le développement n'est pas déterminé de manière aussi rigide que ce que l'on a pu croire.

EMBRYOLOGIE RESPIRATOIRE

Le poumon n'est pas nécessaire en tant qu'organe respiratoire au cours de la vie intra-utérine, cependant, il doit être développé pour pouvoir être immédiatement fonctionnel à la naissance. Il a un rôle important dans la production du liquide amniotique (15mL/Kg/j).

Peu après la formation des 3 feuilletts embryonnaires (gastrulation), la plicature embryonnaire constitue l'endoderme de l'intestin antérieur. L'ensemble du système respiratoire se développe à partir du diverticule respiratoire endodermique, dérivé de l'intestin antérieur.

La formation du système respiratoire se décompose en 5 phases successives se chevauchant et permettant la constitution de l'arbre respiratoire de la proximalité à la distalité. Le diverticule respiratoire apparaît au 22^{ème} jour de développement, et le développement pulmonaire se poursuit bien après la naissance.

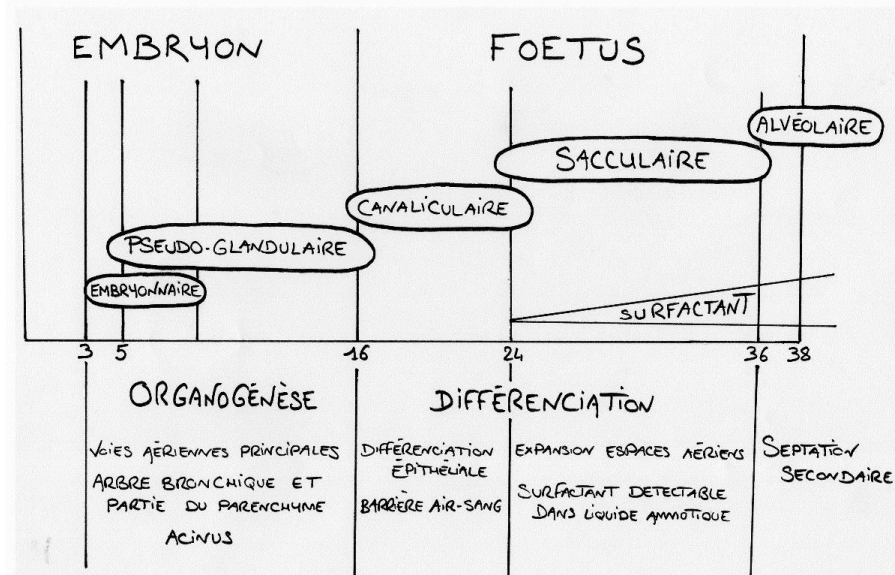


Tableau 15

PHASE EMBRYONNAIRE (22 jours à 8 semaines)

Le stade embryonnaire commence par l'apparition d'une gouttière dans la partie ventrale du larynx : le sillon laryngo-trachéal (sulcus laryngotrachealis).

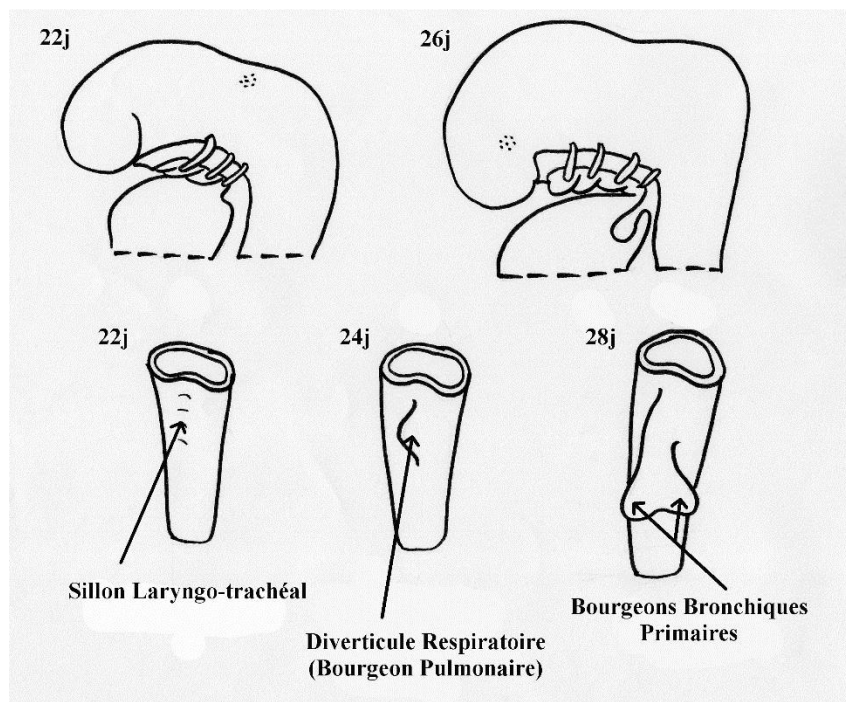


Image 23. La phase embryonnaire.

Puis à J22, caudalement à ce sillon, l'endoderme de l'intestin antérieur émet un diverticule respiratoire (ou bourgeon pulmonaire) sur sa face ventrale, dans la partie caudale de l'intestin pharyngien. Ce diverticule croît et reste enveloppé dans le mésoderme splanchnopleural, qui le sépare de l'intestin primitif par 2 lames latérales de prolifération, et qui sera à l'origine de la vascularisation des poumons, du tissu conjonctif, du cartilage et des muscles bronchiques. L'ébauche forme alors un tube borgne à son extrémité caudale, communiquant avec l'intestin pharyngien par son extrémité céphalique qui deviendra l'orifice laryngé, séparé de la base de la langue par l'épiglotte.

Il existe un contrôle par le mésenchyme de cet endoderme pulmonaire concernant sa ramification, grâce à un mécanisme d'induction réciproque.

La séparation entre trachée et œsophage sera achevée à la 7^{ème} semaine de développement, mais les mécanismes de cette séparation ne sont pas totalement élucidés. Il existe deux théories principales l'expliquant : la théorie traditionnelle, de la septation (86, 132), qui veut que deux lames mésenchymateuses croissant dans le sens caudo-rostrale se rencontrent et divisent ces deux structures, et la théorie du « tap-water » (133) dans laquelle le diverticule laryngo-trachéal se développe rapidement à partir du plancher pharyngien au sein du mésenchyme pré-intestinal caudalement. Un gradient d'apoptose achèverait de séparer la trachée de l'œsophage, tel que le suggère WILLIAMS (134).

Du 26^e au 28^e jour, le bourgeon pulmonaire s'allonge et se divise en 2 bourgeons bronchiques primaires, gauche et droit, qui formeront les bronches souches gauche et droite. Le bourgeon gauche est plus petit et presque horizontal, le droit s'étend presque parallèlement au futur œsophage, et plus caudalement.

Au cours de la 5^e semaine, une deuxième génération de ramifications produit 3 bourgeons bronchiques secondaires à droite et 2 à gauche.

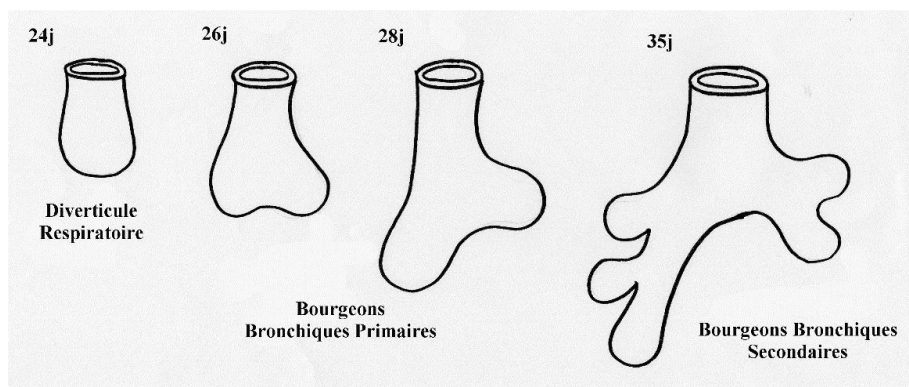


Image 24. La phase embryonnaire.

PHASE PSEUDOGLANDULAIRE (5 à 17 semaines)

Il se forme quatorze générations supplémentaires de ramifications, jusqu'aux bronchioles terminales, comportant un épithélium cubique (qui formera les cellules épithéliales ciliées et les cellules sécrétrices). Chacune des extrémités bronchiolaires sera à l'origine d'une unité fonctionnelle pulmonaire : l'acinus.

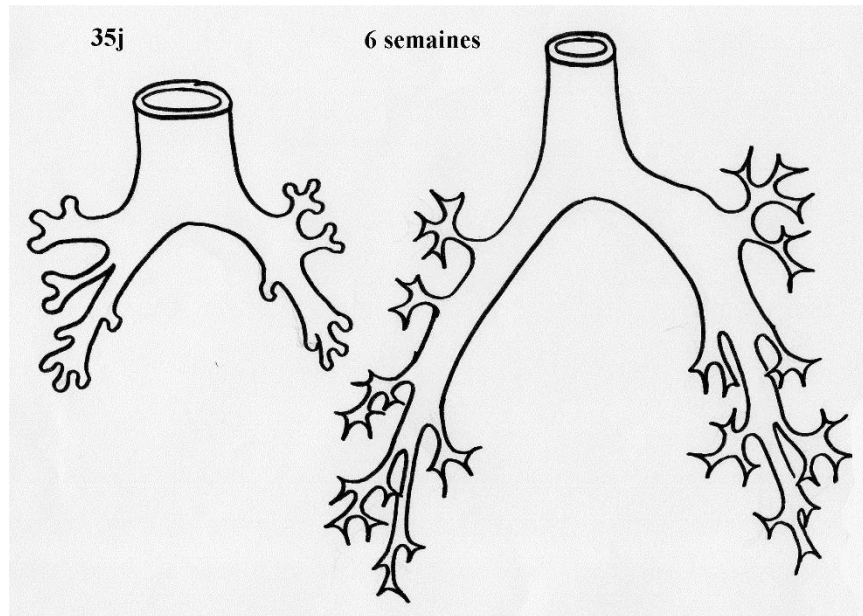


Image 25. La phase pseudo-glandulaire.

Des cellules endocrines actives (cellules de Kulschitsky ou *dense-core granulated cells*), sécrétant de la bombésine et de la sérotonine apparaissent relativement précocement au cours du développement pulmonaire. Contrairement aux précurseurs des pneumocytes d'origine endodermique, ces cellules sont d'origine ectodermique (neuro-ectodermique) puisqu'elles proviennent de la crête neurale. Il est probable que la bombésine joue, par l'intermédiaire de mécanismes paracrines, un rôle décisif dans le développement pulmonaire, particulièrement dans la prolifération des pneumocytes de type II.

Dans les voies de conduction pulmonaires centrales de l'air, l'épithélium commence à se différencier en cellules ciliées et en cellules en gobelet (caliciformes).

PHASE CANALICULAIRE (16 à 28 semaines)

A la 28^e semaine, 16 générations de ramifications ont produit les bronchioles terminales qui se divisent en 2 ou plusieurs bronchioles respiratoires.

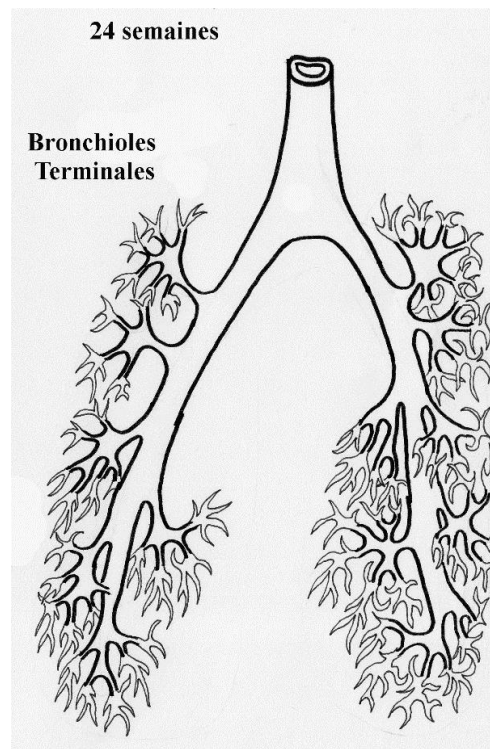


Image 26. La phase Canaliculaire.

Ces canaux alvéolaires sont bordés d'un épithélium aplati au niveau des minces cloisons alvéolaires. Les vaisseaux respiratoires commencent à se développer. On assiste au début de la différenciation des cellules en cellules ciliées, sécrétrices, neuroendocrines et alvéolaires.

Puis la lumière des tubules s'élargit et une partie des cellules épithéliales s'aplatit. Les pneumocytes de type II cubiques se différencient en pneumocytes de type I pavimenteux.

Les premiers mouvements respiratoires peuvent déjà être détectés à la fin de la période embryonnaire. Ils sont sous le contrôle du centre respiratoire situé dans le tronc cérébral. Ces mouvements respiratoires sont paradoxaux, à savoir que lorsque le diaphragme se contracte, le thorax se déplace vers l'intérieur et inversement.

PHASE SACCULAIRE (26 à 36 semaines)

A la fin de la période canaliculaire, au début de la période sacculaire (environ 25 semaines), une partie substantielle du liquide amniotique est produite par l'épithélium pulmonaire. La maturation pulmonaire peut dès lors être mesurée cliniquement sur la base de l'activité des pneumocytes de type II qui commencent à sécréter le surfactant.

A l'extrémité distale de chaque division terminale se forment des sacs alvéolaires aux parois lisses tapissées de pneumocytes de type I et II. Les septas (septas primaires) entre les sacs alvéolaires sont encore épais à ce stade et contiennent les réseaux capillaires de deux sacs voisins. Le mésenchyme des septas est très riche en cellules, en revanche, les fibres de collagène et élastiques sont encore rares. Cette matrice joue toutefois un rôle décisif dans la croissance et la différenciation de l'épithélium sus-jacent. A la fin de ce stade, les fibroblastes interstitiels commencent à produire du matériel extracellulaire dans l'espace inter-canaulaire et inter-sacculaire.

Les bronchioles respiratoires se divisent pour former les sacs terminaux (alvéoles primitives). Elles sont entourées de capillaires. Les pneumocytes de type II commencent à sécréter le surfactant. A ce stade, les échanges gazeux sont possibles, les prématurés de 26 semaines peuvent donc survivre, mais avec une possible insuffisance respiratoire (Maladie des membranes hyalines).

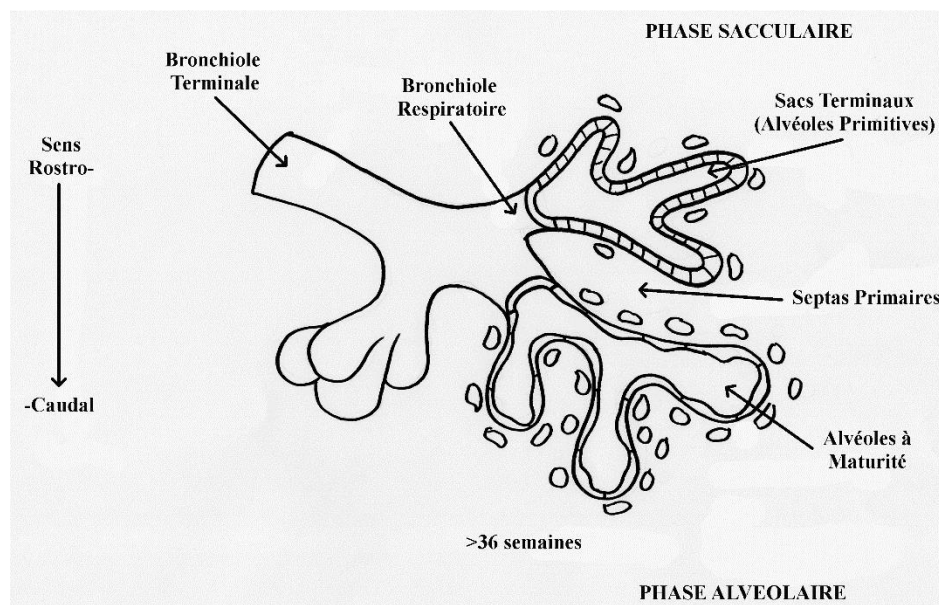


Image 27. La phase sacculaire.

PHASE ALVEOLAIRE (36 semaines à 1an et demi)

Ainsi, chez le nouveau-né à terme, le nombre d'alvéoles est estimé globalement au tiers des 300 millions d'alvéoles définitives. Le développement des alvéoles commence en périphérie et progresse de manière centripète. Le parenchyme formant les septas primaires entre les sacs alvéolaires est constitué par une double épaisseur de capillaires.

Puis, il y a la constitution des sacs alvéolaires définitifs, avec des alvéoles à maturité. Les espaces très réduits entre les alvéoles, occupés par le reste de mésenchyme, vont donner l'intersticiium (tissus conjonctif très fin) où cheminent les vaisseaux sanguins.

STADE DE LA MATURATION MICROVASCULAIRE (naissance à 3 ans)

Il existe une formation et une différenciation de sacs terminaux additionnels jusqu'à l'âge de 2 ans. Un processus de septation divise les alvéoles, et ce, jusqu'à l'âge de 6-8 ans.

Dans le poumon adulte, on distingue les voies de conduction de l'air, des voies respiratoires. Dans les voies de conduction de l'air, toutes les branches de l'arbre bronchique dont les parois contiennent du cartilage et des glandes séro-muqueuses sont des bronches. Lorsque les parois sont dépourvues de ces deux structures, il s'agit de bronchioles.

LES PAROIS AERIENNES

L'endoderme du diverticule respiratoire est responsable de la formation de la muqueuse bronchique et des cellules épithéliales des alvéoles, tandis que le mésoderme splanchopleural est responsable de la formation des muscles, cartilage, plèvre viscérale.

Il semblerait que les muscles lisses bronchiques entraînent un péristaltisme causant une obstruction bronchique transitoire permettant la croissance des bourgeons bronchiques. Ces muscles régulent la pression intra-bronchique et créent des vagues de fluides, vers la proximalité de l'arbre respiratoire, où il sera mélangé au liquide amniotique ou dégluti.

FORMATION DES VAISSEAUX SANGUINS

LES ARCS AORTIQUES

Les vaisseaux apparaissent vers le 17^{ème} jour, à partir d'îlots sanguins situés dans le mésoderme splanchnopleural de la paroi de la vésicule vitelline. Ces îlots sont formés d'hémoblastes qui formeront les premières cellules sanguines. Ces îlots sont entourés de cellules endothéliales qui, elles, formeront l'endothélium des vaisseaux. La vasculogénèse commence au 18^{ème} jour dans le mésoderme splanchnopleural du disque embryonnaire, par la formation de cordons angioblastiques qui fusionnent, croissent pour former l'arbre vasculaire embryonnaire. Ce réseau se développe par la formation continue d'angiocystes qui forment les cordons angioblastiques, par l'émission de nouveaux vaisseaux à partir des cordons existants ainsi que par l'interposition de nouvelles cellules mésodermiques dans la paroi des vaisseaux existants.

L'hématopoïèse va être assurée successivement par différents organes: le foie, la rate, le thymus et finalement la moelle osseuse.

La plicature de l'embryon qui fait basculer les tubes endocardiques dans la partie ventrale du thorax à la quatrième semaine crée deux boucles vasculaires : les premiers arcs aortiques sont donc formés entre les jours 22 et 24 et sont situés dans le mésenchyme de la première paire d'arcs branchiaux (ou arc pharyngien).

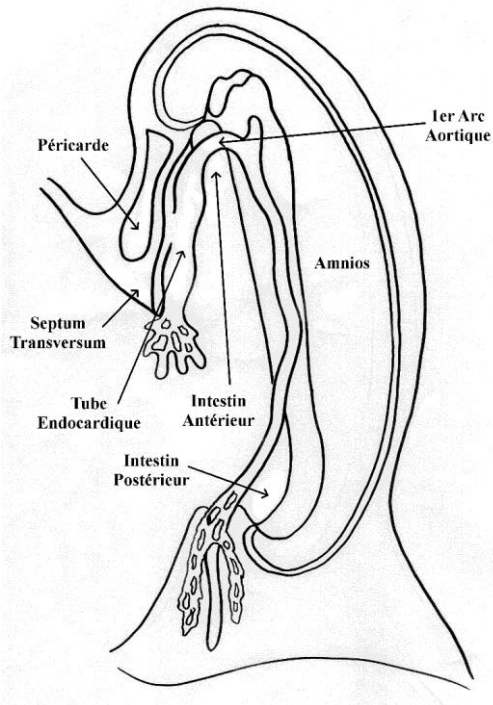


Image 28. Les premiers arcs aortiques, J22-24.

Les artères des arcs aortiques 2, 3, 4 et 6 se développent entre les jours 26 et 29 dans les arcs pharyngiens correspondants et rejoignent les aortes dorsales droite et gauche, qui elles-mêmes fusionnent sur la ligne médiane entre T4 et L4 pour former l'aorte dorsale unique et médiane.

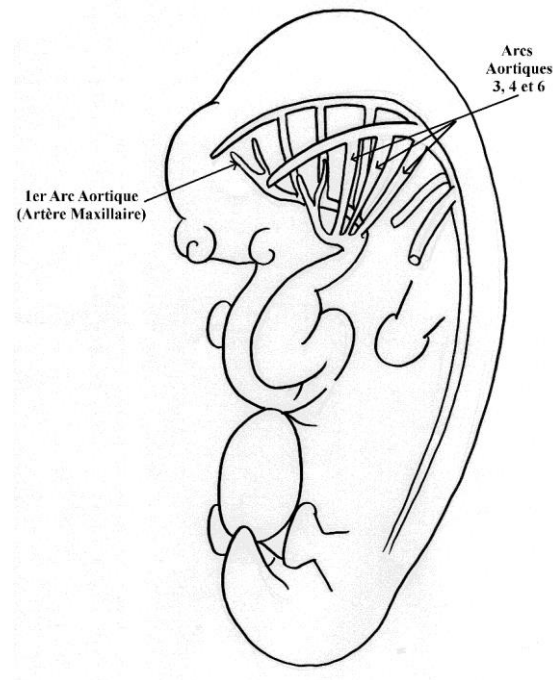


Image 29. La formation des arcs aortiques, J26-29.

Les arcs aortiques 3, 4 et 6 sont à l'origine de la formation des gros vaisseaux. Chez l'homme, le 5^{ème} arc aortique ne se développe pas du tout, ou très brièvement, avant de régresser.

Les 3^{èmes} arcs aortiques formeront les artères carotides communes droite et gauche et la portion proximale des artères carotides internes droite et gauche.

Puis l'évolution se fait sur un mode asymétrique droite-gauche :

- Au cours de la 7^{ème} semaine, l'aorte dorsale droite perd ses connexions avec l'aorte dorsale et avec le 6^{ème} arc droit. Elle reçoit la 7^{ème} artère cervicale inter-segmentaire droite (développée dans le bourgeon du membre supérieur droit) et reste connectée avec le 4^{ème} arc droit, pour former l'artère subclavière droite. Une partie du sac aortique (expansion crâniale du tronc artériel) formera le tronc artériel brachio-céphalique.
- Le 4^{ème} arc aortique gauche formera la crosse de l'aorte et la partie crâniale de l'aorte descendante.
- La 7^{ème} artère inter-segmentaire gauche se détache directement de l'aorte dorsale gauche et formera l'artère subclavière gauche.
- Le sixième arc gauche formera le conduit artériel, qui deviendra après la naissance le ligament artériel.

NB : cette asymétrie de développement des arcs artériels est à l'origine de la curieuse asymétrie des nerfs laryngés inférieurs droit et gauche.

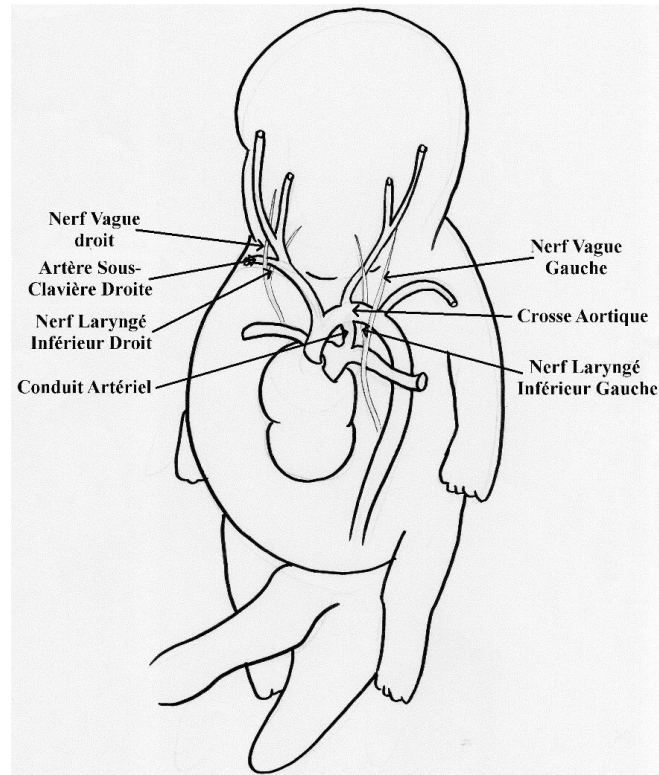


Image 30. L'asymétrie des nerfs laryngés inférieurs.

Les artères pulmonaires sont formées à partir des 6^{èmes} arcs aortiques.

VASCULARISATION PULMONAIRE

Avant le 2^{ème} mois, la vascularisation du diverticule respiratoire dépend de celle de l'intestin primitif antérieur : un plexus afférent provenant des branches ventrales des aortes dorsales et un réseau efférent drainé par les branches des veines cardinales antérieures. Ces réseaux se ramifient au cours de la ramification des voies aériennes.

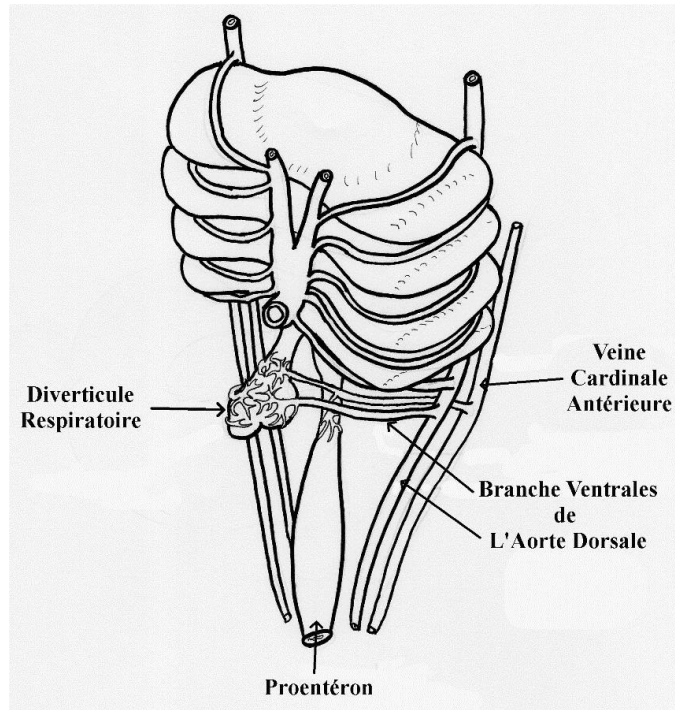


Image 31. Vascularisation systémique du diverticule respiratoire.

La segmentation du cono-truncus forme le tronc de l'artère pulmonaire qui communique avec la partie proximale des 6^{èmes} arcs. Ce nouveau trajet afférent s'abouche au plexus initial du diverticule respiratoire et constitue les vaisseaux pulmonaires. Les branches afférentes issues des aortes dorsales régressent excepté les plus crânielles qui formeront les artères bronchiques.

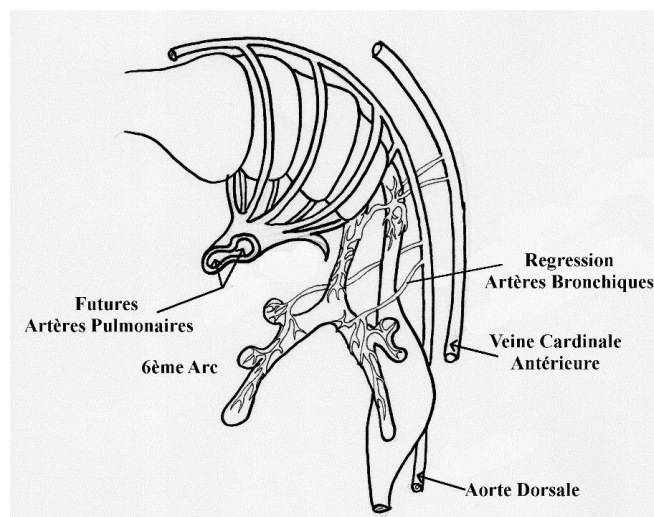


Image 32. La vascularisation pulmonaire.

Au 2^{ème} mois, la partie dorsale de l'oreillette donne naissance à 4 évaginations qui entrent en connexion avec le réseau efférent de l'ébauche pulmonaire.

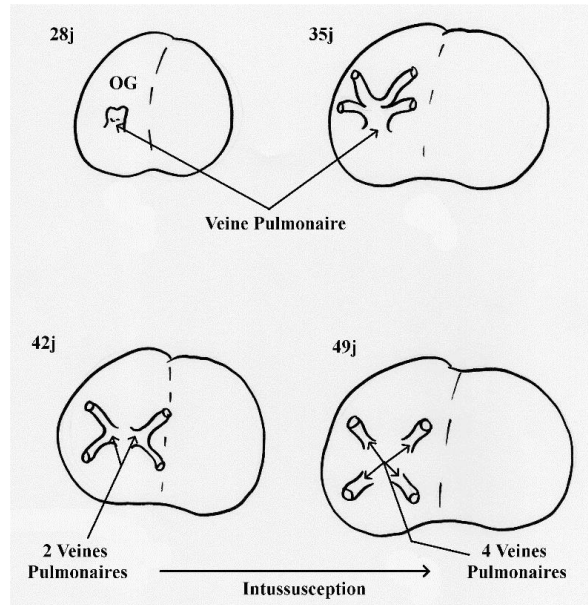


Image 33. Les veines pulmonaires.

Elles formeront les veines pulmonaires qui drainent le sang préférentiellement vers l'oreillette gauche. Quelques veines primitives de l'ébauche persistent et deviennent les veines bronchiques, qui se jettent dans le système azygos puis dans la veine cave supérieure.

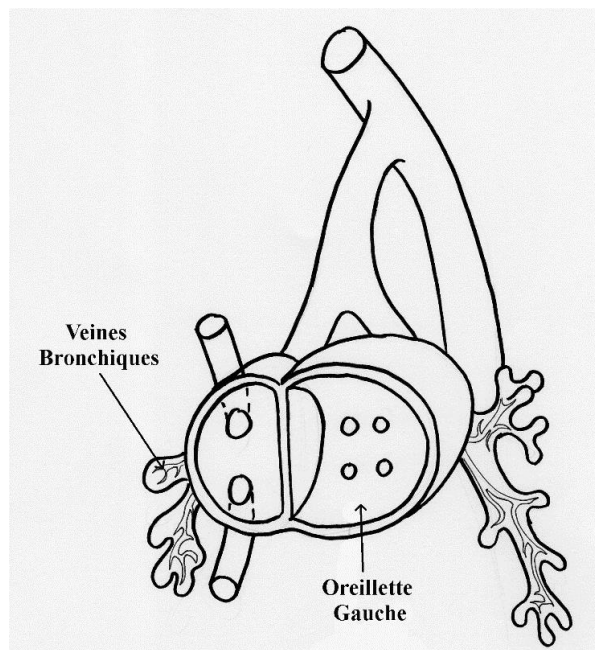


Image 34. Les veines systémiques.

Les capillaires pulmonaires sont, eux, originaires du mésenchyme environnant et se connectent secondairement au réseau vasculaire provenant des arcs aortiques.

INNERVATION

L'innervation parasympathique et sympathique des poumons prend naissance dans un plexus nerveux de la région thoracique. Au stade 13 (32 jours), des cellules ayant migré depuis les crêtes neurales forment un plexus nerveux extra-pulmonaire partant du nerf vague (parasympathique) et des ganglions cervicaux et thoraciques supérieurs du tronc sympathique.

Avec la croissance de l'ébauche pulmonaire, la totalité de l'arbre bronchique sera progressivement approvisionné par les cellules des crêtes neurales en migration et en prolifération. Elles forment le plexus intra-mural des poumons.

A la fin de la période embryonnaire, un plexus nerveux externe s'est également formé en dehors de l'ébauche cartilagineuse de la trachée et des bronches principales. Un plexus nerveux péri-bronchique interne, entre l'épithélium et le cartilage, se développera un peu plus tard en même temps que se développeront la musculature lisse et les glandes de la muqueuse bronchique. Dans la région la plus distale des bronchioles, où le cartilage fait défaut, on ne distingue plus de plexus nerveux interne et externe, on ne parle alors plus que de plexus nerveux péri-bronchique.

LYMPHATIQUES

Les vaisseaux lymphatiques pulmonaires se développent à la fin de la période embryonnaire à partir d'un plexus dans la région du hile, issu du canal thoracique. Ces vaisseaux accompagnent les bronches et les artères pulmonaires en tant que système lymphatique péri-bronchique et c'est comme système lymphatique inter-segmentaire et sous-pleural qu'ils accompagnent les branches des veines pulmonaires.

Le système lymphatique se développe à partir d'un système pair. Il ne subsiste finalement que le canal thoracique, qui rassemble la lymphe de l'ensemble du corps, y compris celle du poumon, qu'il déverse dans la circulation sanguine à l'angle formé par les veines jugulaire interne et subclavière gauches.

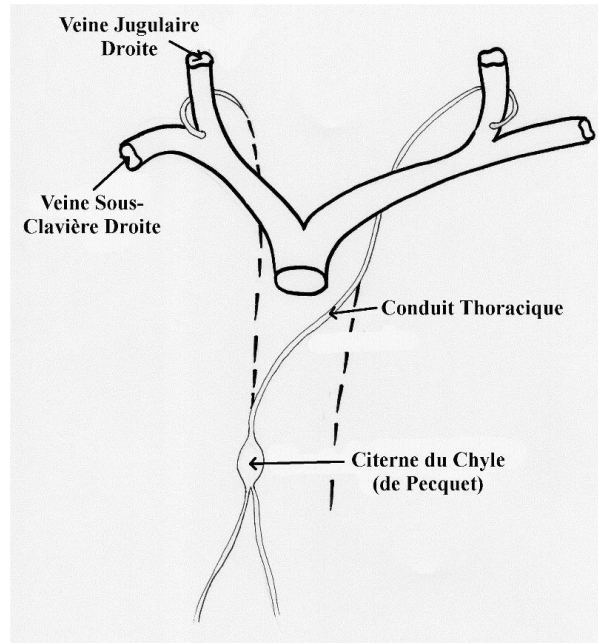


Image 35. La période fœtale lymphatique.

LES CAVITES EMBRYONNAIRES

Au cours de la 4^{ème} semaine, les cavités embryonnaires se divisent :

Le septum transversum, bloc mésodermique en coin, divise partiellement le cœlome en une cavité péricardique primitive (thoracique) et une cavité péritonéale (abdominale). Ce septum est entraîné vers le bas par la plicature crâniale du corps et la croissance différentielle des régions de la tête et du cou. Il formera une partie du futur diaphragme.

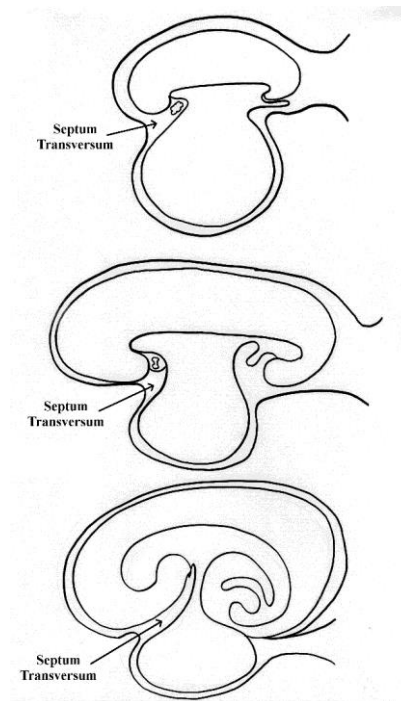


Image 36. Le septum transversum.

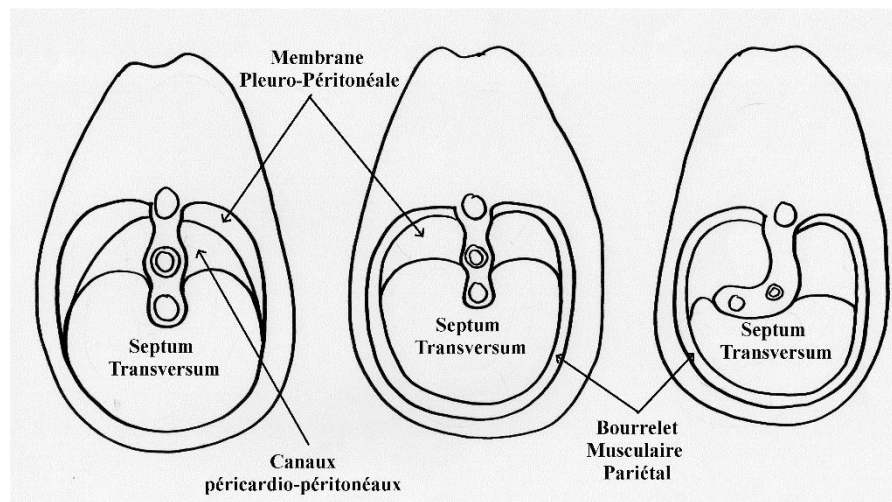


Image 37. Formation du diaphragme.

Les plis pleuropéricardiques frontaux se forment sur la paroi latérale du corps au niveau de la cavité péricardique primitive et fusionnent ensemble à la face ventrale du mésoderme de l'intestin antérieur, divisant la cavité péricardique primitive en cavité péricardique définitive et 2 cavités pleurales. Celles-ci communiquent initialement avec la cavité péritonéale via les canaux péricardio-péritonéaux, mais sera fermée par les membranes pleuro-péritonéales qui s'accroissent de la face dorsale du corps jusqu'au septum transversum.

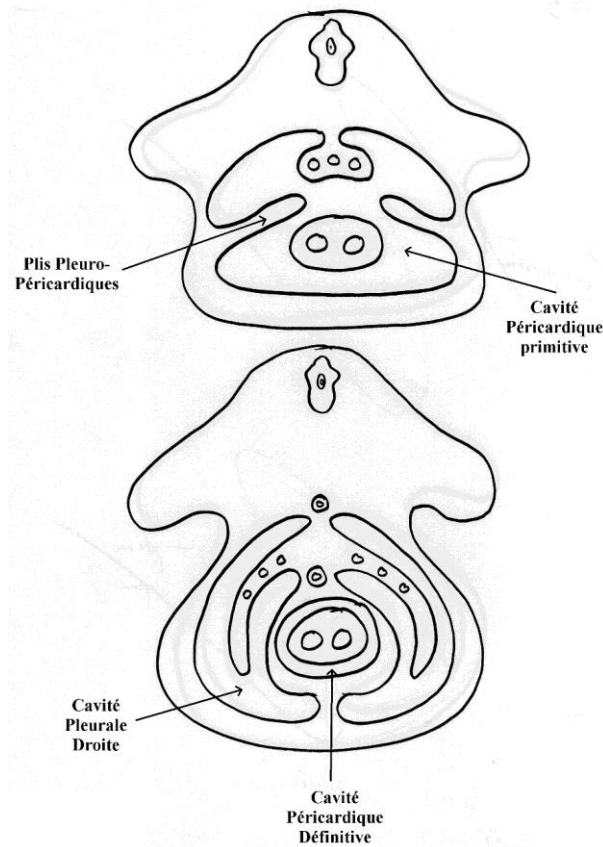


Image 38. Les cavités embryonnaires.

EMBRYOLOGIE MOLECULAIRE

L'interaction entre l'épithélium endodermique respiratoire et le mésenchyme environnant est responsable du bourgeonnement persistant des voies pulmonaires.

Tout commence par l'expression du facteur de transcription Nkx2.1 au niveau de la partie antérieure de l'endoderme de l'intestin primitif antérieur, initié par le signal Wnt lui-même dépendant du signal du Bone MorphoProtein (BMP).

Le *Fibroblast Growth Factor-10* (FGF-10) est impliqué dans le branchement primitif de la trachée. Les souris avec mutation inactivant le FGF-10 possèdent une trachée qui ne se sépare pas de l'intestin antérieur, sans développement distal. Le FGF-10 joue également un rôle dans la ramification de l'arbre aérien et dans la différenciation épithéliale, et pourrait être responsable d'un cercle vicieux entraînant des anomalies du tonus bronchique, une obstruction fonctionnelle et une dilatation bronchique, conduisant à la malformation (126).

Le signal du VEGF depuis l'épithélium vers l'endothélium permet le développement des hémangioblastes et des capillaires pulmonaires. Son inhibition se traduit par un défaut d'alvéolisation à la naissance.

Le gène *Sonic hedgehog* (Shh) est impliqué dans l'axe droite-gauche et est impliqué dans le développement du poumon et de l'intestin antérieur. Sa mutation peut entraîner les anomalies que l'on retrouve dans les associations VACTERL (Vertèbres, Ano-rectal, Cardiaque, Trachée, Œsophage, Rein, Membres).

En outre, on trouve des composants spécifiques de la matrice extracellulaire, tels que le collagène de type I et III, ainsi que des protéoglycanes et les glycopeptides fibronectine et syndecan. Ces molécules sont présentes autour des canaux et au niveau des bifurcations de l'arbre respiratoire. Elles sont responsables de la consolidation des structures déjà mises en place. On ne les retrouve pas en revanche dans les zones de bourgeonnement actif.

Le Thyroid-Transcription Factor-1 (TTF1) est formé par les cellules épithéliales des espaces aériens et joue un rôle important dans le contrôle des divisions bronchiques. Son expression diminue à partir du stade sacculaire. Ce facteur est très présent dans les MAKP (135).

LA NAISSANCE : CHANGEMENTS CIRCULATOIRES

Dans la circulation fœtale, le sang oxygéné provient du placenta et atteint le fœtus par la veine ombilicale gauche où il est mélangé avec le sang peu oxygéné de la veine porte. Puis ce sang oxygéné rejoint la veine cave inférieure où il à nouveau mélangé au sang peu oxygéné provenant du tronc et des membres pour finalement rejoindre l'oreillette droite et passer dans l'oreillette gauche par le foramen ovale. Le sang peu oxygéné provenant de la veine cave supérieure, par un mécanisme de flux différent, ne se mélange que très peu au sang provenant de la veine cave inférieure, et rejoint le ventricule droit sans transiter par le foramen ovale.

Dans l'oreillette gauche, le peu de sang pauvre en oxygène provenant des poumons se mélange avec le sang oxygéné venant de l'oreillette droite et passe par le ventricule gauche, puis l'aorte pour se distribuer vers la tête, le cou, les membres supérieurs, le tronc et les membres inférieurs. Au niveau de l'aorte descendante, ce sang se mélange à celui appauvri en oxygène provenant du ventricule droit par le canal artériel, ce qui fait que la partie inférieure du corps reçoit du sang moins oxygéné que la partie supérieure. Puis le sang gagne le placenta par les artères ombilicales.

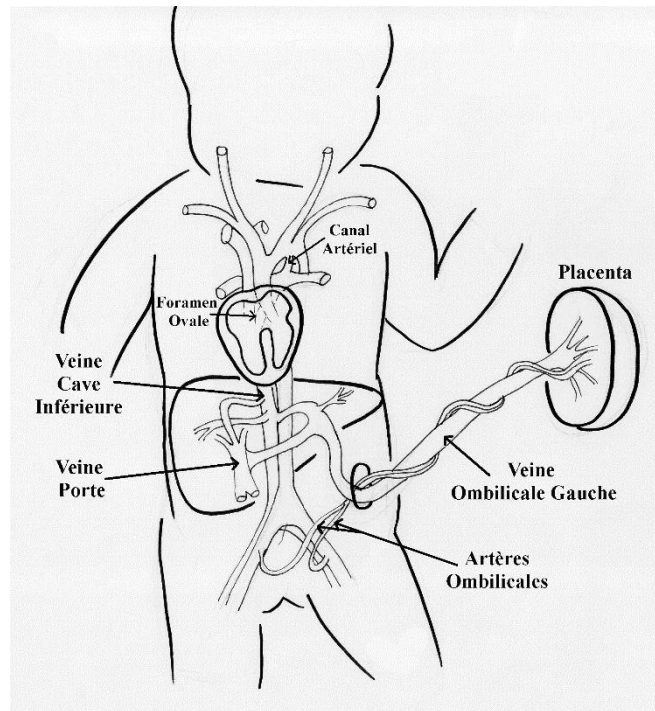


Image 39. La circulation fœtale.

A l'accouchement, lors de la première inspiration, les résistances vasculaires pulmonaires chutent, et la constriction spontanée ou obstétricale des vaisseaux ombilicaux, provoque un bouleversement dans la pression et les flux sanguins, qui mène à la sténose du conduit artériel puis sa constriction dans les 10 à 15 heures par un mécanisme hormonal (diminution des prostaglandines). La fermeture du foramen ovale sera obtenue par phénomène purement mécanique puis sa fusion sera définitive vers le 3^{ème} mois. Le troisième shunt, le conduit veineux (ou *ductus venosus*), se ferme également dans les 15 à 20 premiers jours de vie par chute du débit dans la veine ombilicale.

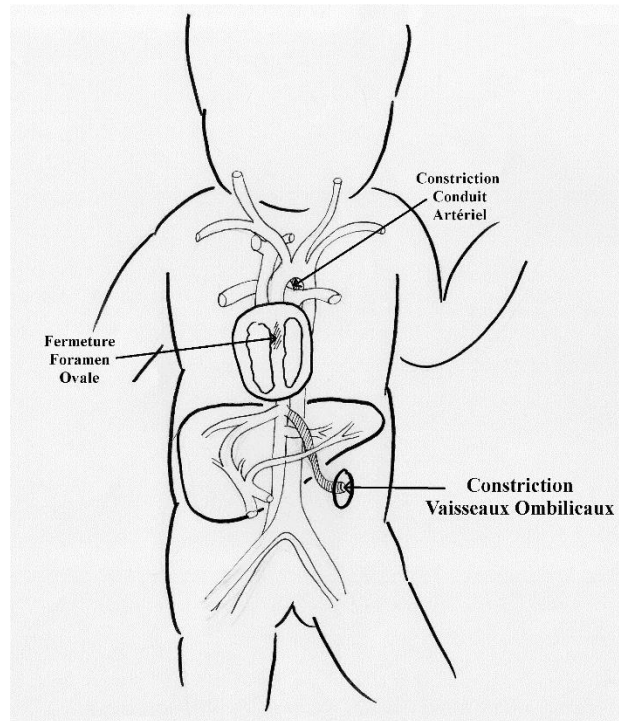


Image 40. La circulation néonatale.

LA NAISSANCE : CHANGEMENTS VENTILATOIRES

Avant la naissance, le poumon se prépare au passage à la vie aérobie. Pour réaliser des échanges gazeux efficaces, il faut un nombre suffisant d'alvéoles, qu'elles aient une paroi assez mince, qu'elles se déploient normalement et ne soient pas emplies de liquide. Le liquide produit par l'épithélium respiratoire, le liquide alvéolaire, est résorbé à la naissance, les défenses immunitaires sont activées et la surface d'échange augmente.

LES PAROIS THORACIQUES

LA CAGE THORACIQUE

La cage thoracique a une forme cylindro-conique, elle est l'enveloppe ostéo-cartilagineuse qui contient les poumons et les organes du médiastin.

Son squelette osseux est constitué du rachis dorsal en arrière, du sternum en avant et des 12 arcs costaux latéralement.

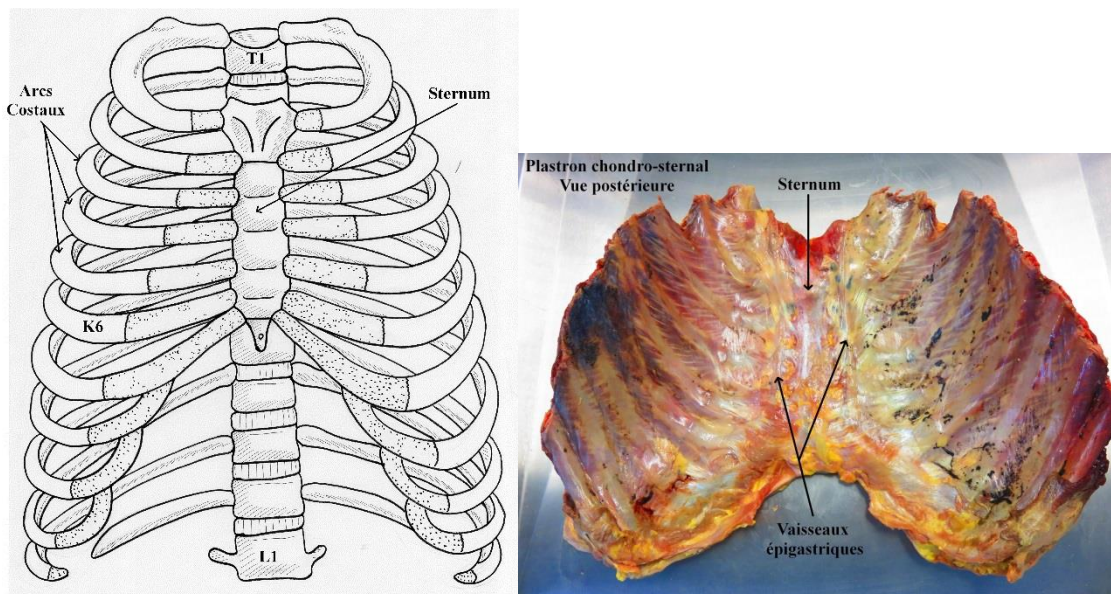


Image 41. La cage thoracique.

Les multiples articulations entre les pièces osseuses permettent à la cage thoracique les différents mouvements de la respiration.

Le thorax est ouvert à ses extrémités et présente, en haut, un segment conique tronqué jusqu'à la 6^{ème} cote et en bas, un segment cylindrique.

Selon les individus, on peut observer des thorax larges (chez les brévillignes) avec un angle xiphoïdien ouvert ; des thorax étroits (chez les longilignes) avec un angle xiphoïdien fermé et les thorax moyens avec un angle xiphoïdien intermédiaire.

L'orifice supérieur du thorax est elliptique à grand diamètre transversal, incliné obliquement en bas et en avant. L'orifice inférieur est elliptique à grand diamètre transversal, incliné obliquement en bas et en arrière.

Grace à la flexibilité des côtes et à l'élasticité des cartilages, peuvent s'effectuer les mouvements de la respiration normale et dans certains cas les mouvements de la respiration forcée.

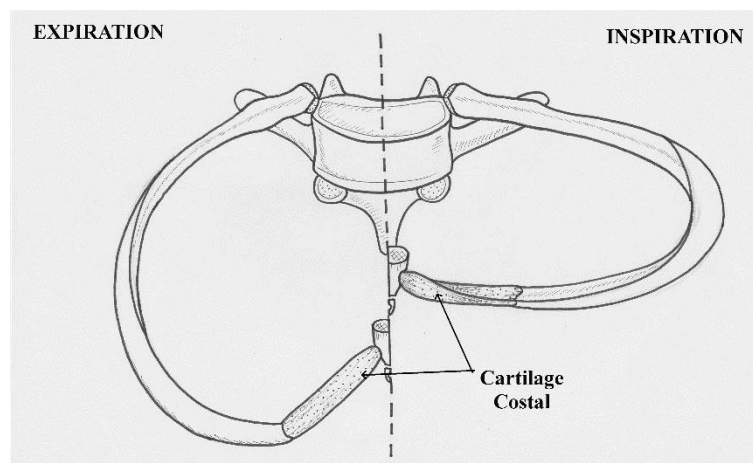


Image 42. La respiration.

Lors de l'inspiration, les côtes s'élèvent, ce qui élargit le thorax par augmentation de ses diamètres, par l'action des muscles inspiratoires qui sont surtout le diaphragme, les intercostaux externes, et secondairement les surcostaux, les petits dentelés postéro-supérieurs, les scalènes, les pectoraux et les sterno-cléido-mastoïdiens.

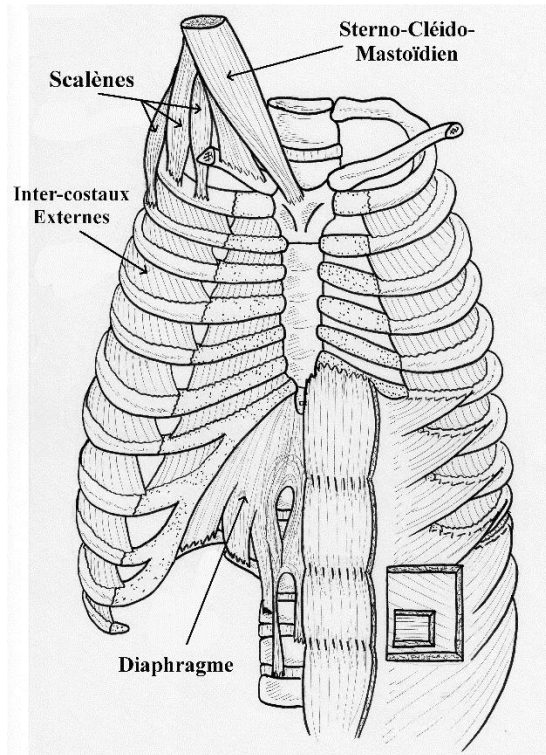


Image 43. Les muscles inspiratoires.

A l'expiration, les cotes s'abaissent, et le thorax se resserre, sous l'action des muscles expiratoires, tels que les intercostaux internes, les petits dentelés postéro-inférieurs et les muscles de l'abdomen.

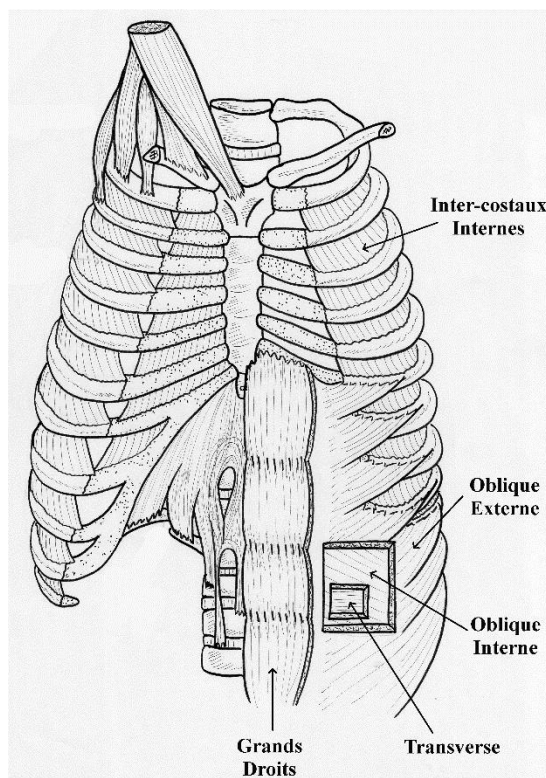


Image 44. Les muscles expiratoires.

LE GRIL CHONDRO-COSTAL

Il existe 11 espaces intercostaux de chaque côté. Leur longueur augmente du 1^{er} au 6^{ème} et diminue du 6^{ème} au 11^{ème}, le 6^{ème} espace étant donc le plus long (environ 34 cm chez l'adulte).

La hauteur de ces espaces est variable, le 3^{ème} étant le plus haut (22mm) contre 20mm en moyenne avec de grandes variations lors des mouvements respiratoires et l'inclinaison latérale.

LE MEDIASTIN

Il est situé entre les deux cavités pleurales. C'est un lieu de passage contenant tous les viscères thoraciques excepté les poumons.

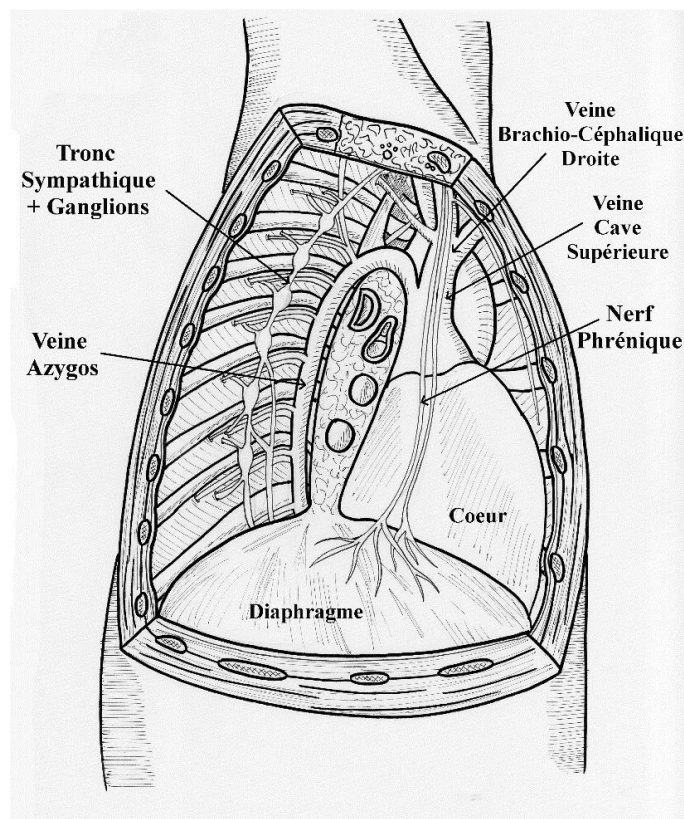


Image 45. Vue latérale droite du médiastin.

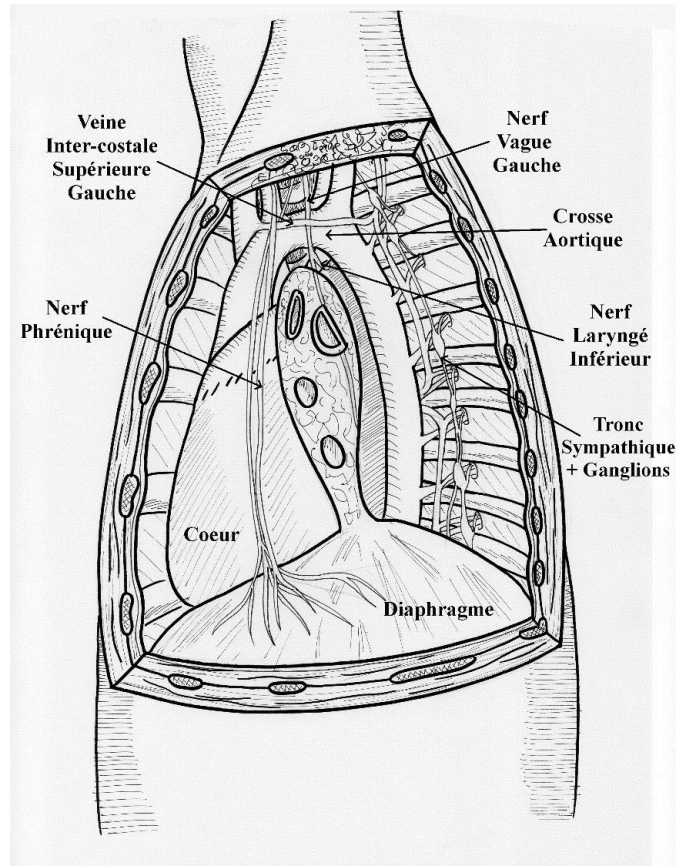


Image 46. Vue latérale gauche du médiastin.

LE MEDIASTIN POSTERIEUR

Il est situé entre : dorsalement le rachis thoracique, latéralement les deux plèvres médiastines et en avant un plan passant par la face postérieure de la trachée. Il est limité en haut par l'orifice supérieur du thorax et en bas par le diaphragme.

Le médiastin postérieur est la région de passage de l'œsophage thoracique, d'éléments vasculaires, en particuliers le segment descendant de l'aorte thoracique, d'éléments lymphatiques, notamment le canal thoracique et d'éléments nerveux fins, notamment la chaîne sympathique.

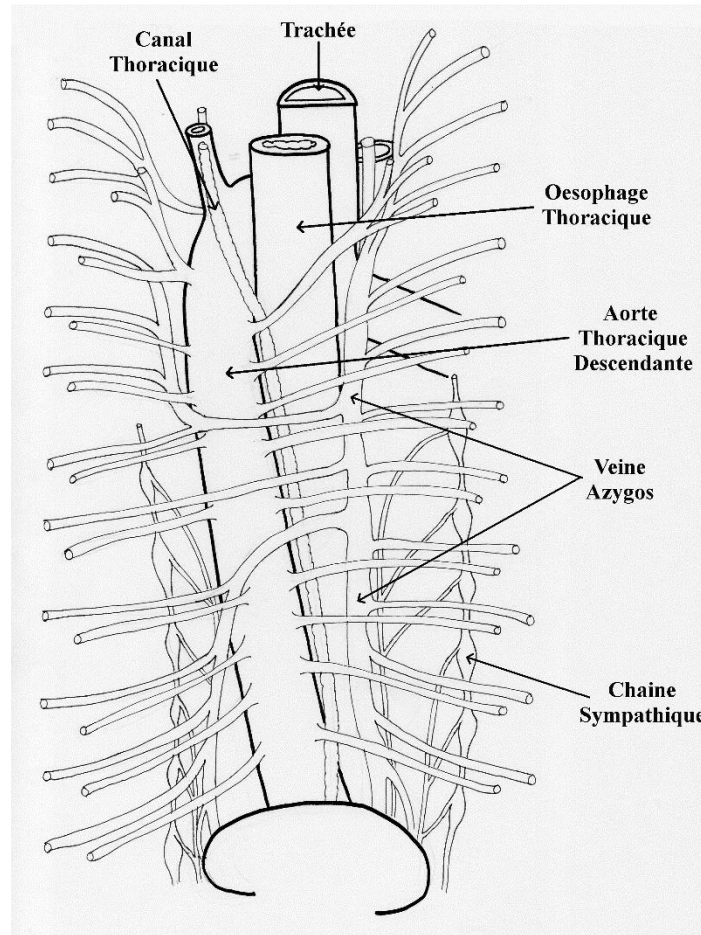


Image 47. Vue postérieure du médiastin.

LE MEDIASTIN ANTERIEUR

Il est situé en avant d'un plan frontal passant par la face antérieure de la trachée et des bronches souches et par les deux ligaments triangulaires du poumon. Il contient la région cardiaque et la région supra-cardiaque qui contient les gros vaisseaux (aorte ascendante et les 3 troncs supra-aortiques, artère pulmonaire, veine cave supérieure et les deux troncs veineux brachio-céphaliques) ainsi que la loge thymique.

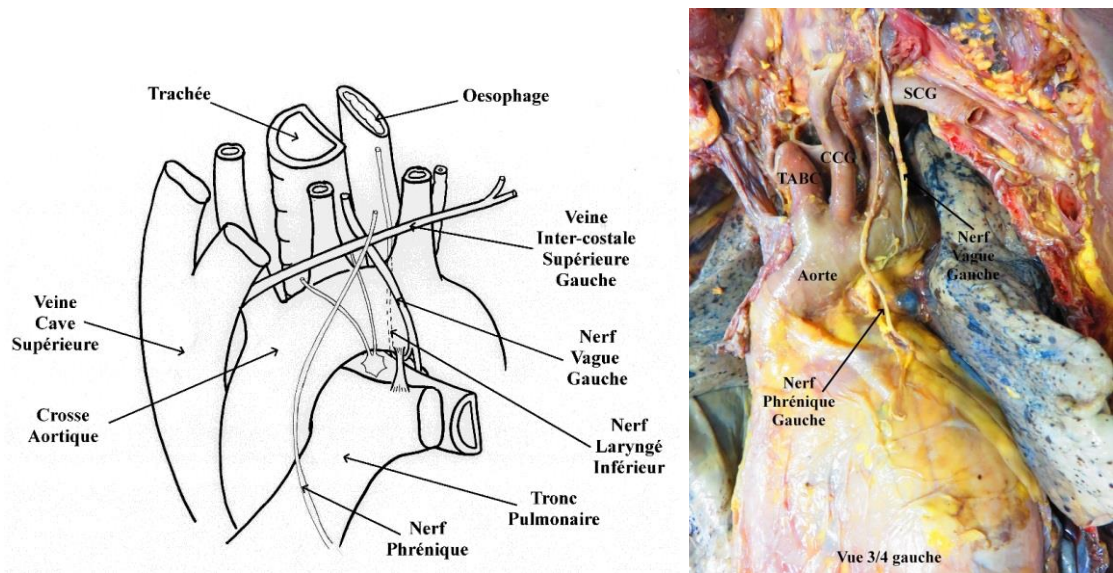


Image 48. Vue $\frac{3}{4}$ gauche du médiastin.

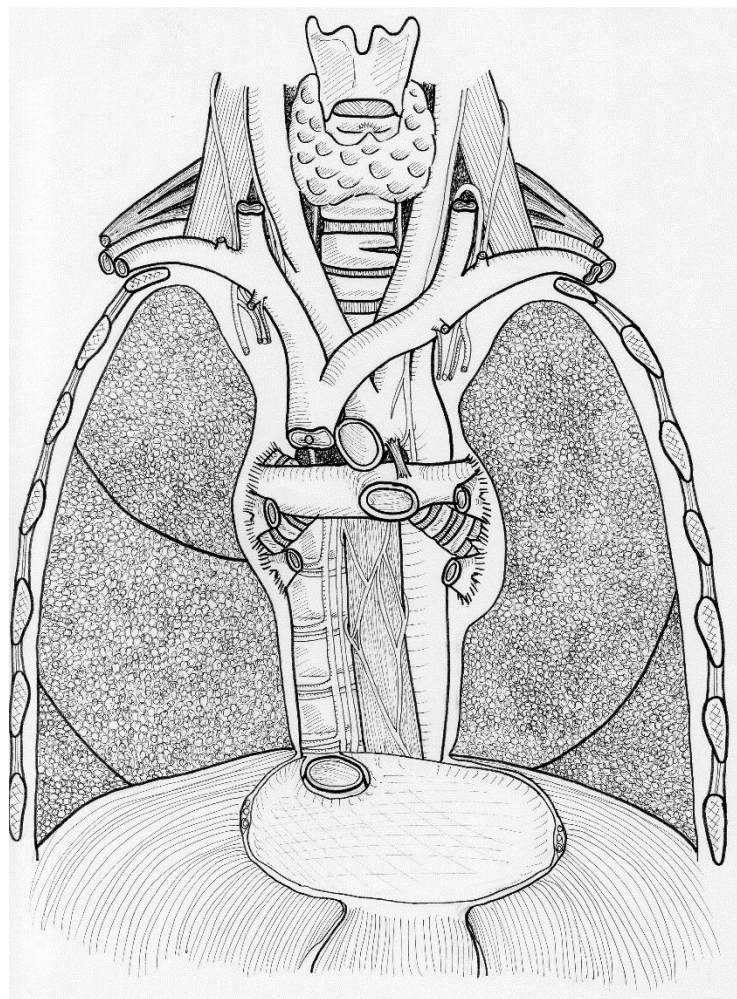


Image 49. Vue de face, explantation du cœur.

LE MEDIASTIN MOYEN

Il est situé entre le médiastin postérieur et le médiastin antérieur. Il est constitué de la trachée et des éléments prenant part à la constitution des pédicules pulmonaires. Il est traversé par la crosse de l'aorte à gauche et par la crosse de la veine azygos à droite.

- *La trachée* : est un conduit cylindrique semi-rigide aplati sur sa face postérieure et d'aspect annelé. Elle est constituée par la superposition d'anneaux cartilagineux incomplets et ouverts en arrière, réunis entre eux en arrière par une membrane fibreuse qui ferme la paroi. Elle est fixée par sa continuité avec la trachée cervicale et par son adhérence à l'œsophage thoracique et par les ligaments triangulaires. Elle reste relativement mobile, notamment dans le plan vertical lors du mouvement d'inspiration et d'expiration. La bifurcation trachéale est asymétrique, avec une bronche souche droite qui a une direction presque verticale et a un calibre de 12-13mm, et une bronche souche gauche presque horizontale ayant un calibre de 10-12mm. Cette bifurcation est légèrement décalée sur la droite du fait de la crosse aortique à gauche.

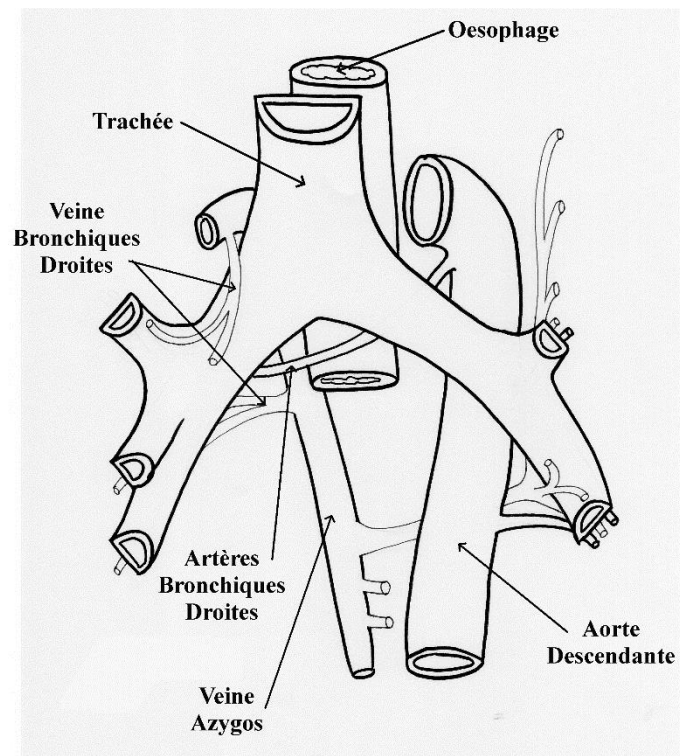


Image 50. Vue antérieure de la bifurcation trachéale.

- *Le pédicule pulmonaire droit* : Il est formé du pédicule bronchique et des éléments vasculaires fonctionnels.

Le pédicule bronchique est centré sur la bronche souche droite, d'une longueur de 2cm, qui est accompagnée par ses éléments nourriciers :

- les artères bronchiques droites qui proviennent soit de l'aorte, soit du tronc broncho-intercostal de Latarjet et Juttin et passent le plus souvent en arrière de l'œsophage.
- Les veines bronchiques droites, qui cheminent à la face postérieure et supérieure de la bronche souche droite et vont se jeter dans la crosse de la veine azygos.
- Les nerfs bronchiques et pulmonaires droits, qui proviennent du sympathique et du vague.
- Les lymphatiques, qui proviennent de 3 groupes ganglionnaires principaux (antéro-supérieur, postéro-inférieur et antérieur), suivent la face postérieure de la bronche souche et rejoignent les ganglions inter-trachéo-bronchiques et les ganglions latéro-trachéaux droit (dans la loge de Barety). A noter qu'il existe également des lymphatiques du ligament triangulaire (lobe inférieur) et des lymphatiques antérieurs (lobes supérieur et moyen).

Les éléments vasculaires fonctionnels comprennent l'artère pulmonaire droite et les deux veines pulmonaires droites :

- L'artère pulmonaire droite mesure 6cm de long, 20mm de diamètre et est à paroi mince. Elle naît du médiastin antérieur en intra-péricardique. Elle a un trajet sensiblement horizontal, de gauche à droite, légèrement oblique en arrière. Elle chemine en arrière de l'aorte ascendante puis de la veine cave supérieure et en avant de la bifurcation trachéale, puis rejoint la face antérieure de la bronche souche droite à hauteur de la naissance de la bronche lobaire supérieure droite.
- La veine pulmonaire supérieure droite : Elle draine le sang oxygéné des lobes supérieur et moyen. Elle croise à angle droit la face antérieure de l'artère pulmonaire droite puis chemine en dessous pour rejoindre la partie supérieure de l'atrium gauche.
- La veine pulmonaire inférieure droite : Elle est très volumineuse et draine le sang oxygéné du lobe inférieur. Son tronc est très court (2cm) et reste à distance de la bronche souche, sur la partie la plus basse du pédicule pulmonaire.

Le mode de groupement des éléments du pédicule pulmonaire droit :

- Etage postérieur : contient la bronche souche droite et ses éléments nourriciers. Ces derniers ont une direction presque verticale, oblique en bas et en dehors.
- Etage antérieur : contient l'artère pulmonaire droite et la veine pulmonaire supérieure droite. L'artère est presque horizontale et croise antérieurement la bronche souche droite. La veine est en avant de l'artère et masque ses branches de division, mais laisse apparaître son tronc.
- Etage inférieur : contient la veine inférieure droite.

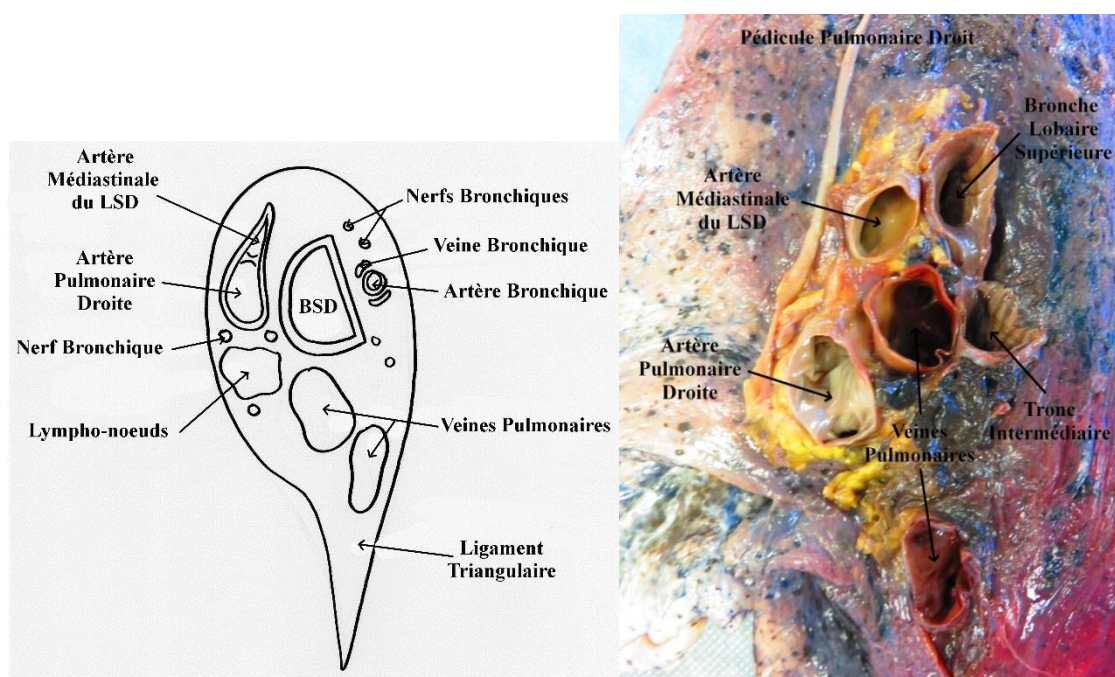


Image 51. Le pédicule pulmonaire droit.

- *Le pédicule pulmonaire gauche* : Il est formé du pédicule bronchique et des éléments vasculaires fonctionnels.

Le pédicule bronchique est centré sur la bronche souche gauche de calibre de 9-11mm et longue de 5 à 6 cm. Elle est presque horizontale, formant un angle de 40-45° avec la trachée. Elle est accompagnée de ses éléments nourriciers :

- Les artères bronchiques sont au nombre de deux et naissent de la face inférieure de la crosse aortique. L'artère bronchique supérieure gauche chemine à la face antérieure de la bronche souche, l'artère bronchique inférieure gauche chemine à sa face postérieure.

- Les veines bronchiques cheminent à la face postérieure de la bronche souche gauche. Elles se jettent dans la veine intercostale supérieure gauche (de Braine).
- Les nerfs bronchiques et pulmonaires gauches, qui proviennent du sympathique et du vague.
- Les lymphatiques proviennent de 3 groupes ganglionnaires, supérieur, moyen et inférieur. Ils cheminent le plus souvent sur la face postérieure de la bronche et se drainent vers 4 groupes ganglionnaires : les ganglions de la bifurcation trachéale (qui se drainent par les lymphatiques latéro-trachéal droits) ; deux groupes médiastinaux antérieurs ; un groupe médiastinal postérieur.

Les éléments vasculaires fonctionnels comprennent l'artère pulmonaire gauche et les deux veines pulmonaires gauches :

- L'artère pulmonaire gauche est courte (3cm) et petite (18-20mm). Elle est oblique en haut, en arrière et à gauche. Elle rejoint la face antérieure de la bronche souche gauche qu'elle croise à angle droit, passe au-dessus de la bronche lobaire supérieure gauche et gagne la face postérieure de l'arbre bronchique. Elle est surplombée par la crosse aortique à laquelle elle est reliée par le ligament artériel.
- La veine pulmonaire supérieure gauche draine le sang oxygéné du lobe supérieur gauche. Elle est située au-dessous et en avant de l'artère pulmonaire, et se termine dans l'atrium gauche après un trajet de 1-2cm.
- La veine pulmonaire inférieure gauche, draine le sang oxygéné du lobe inférieur gauche. Elle se jette dans l'atrium gauche, parfois après s'être réunie avec la veine supérieure gauche en intra-péricardique pour former un tronc terminal unique.

Le mode de groupement des éléments du pédicule pulmonaire gauche :

- Etage postérieur : contient la bronche souche gauche et ses éléments nourriciers. De direction quasi horizontale.
- Etage antérieur : contient le tronc de l'artère pulmonaire gauche et la veine pulmonaire supérieur gauche, qui est située nettement en-dessous de l'artère.
- Etage inférieur : contient la veine pulmonaire inférieure gauche.

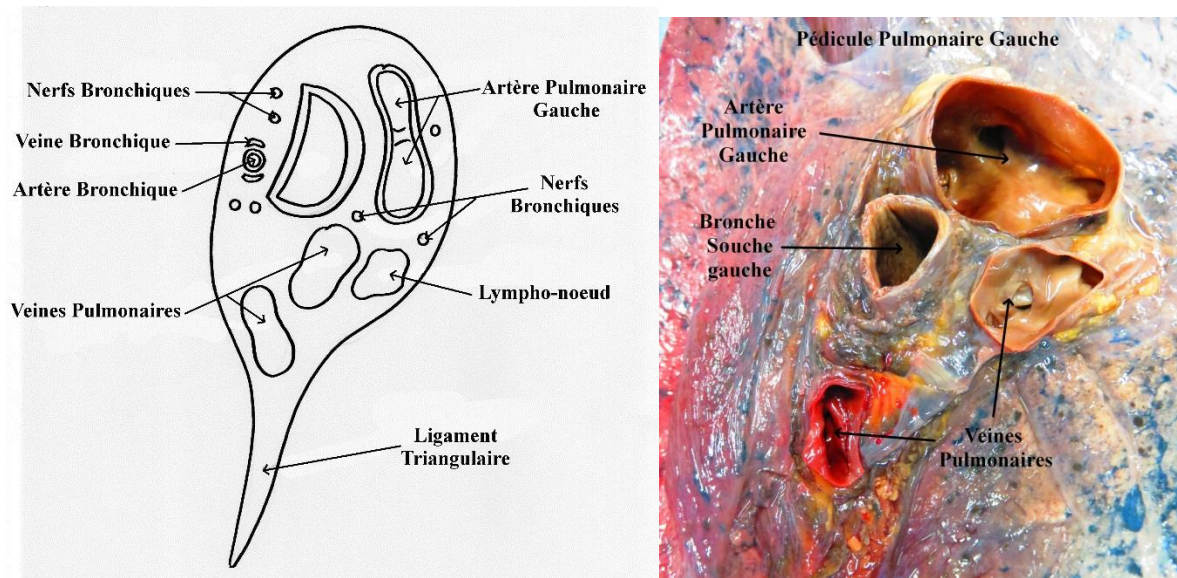


Image 52. Le pédicule pulmonaire gauche.

LES POUMONS

Ils sont situés à l'intérieur de chacune des deux cavités pleurales. Ils sont destinés à assurer l'hématose. Ce sont des organes pairs mais dissymétriques.

CARACTERISTIQUES GENERALES

Le poumon adulte développe une surface interne d'environ 140m² chez l'adulte.

Les poumons sont situés dans la partie latérale de la cavité thoracique, de part et d'autre du médiastin, auquel ils sont reliés par les éléments du pédicule pulmonaire. Ils ont la forme d'une pyramide irrégulière à base diaphragmatique, concave vers le bas, fortement incliné en bas et en arrière.

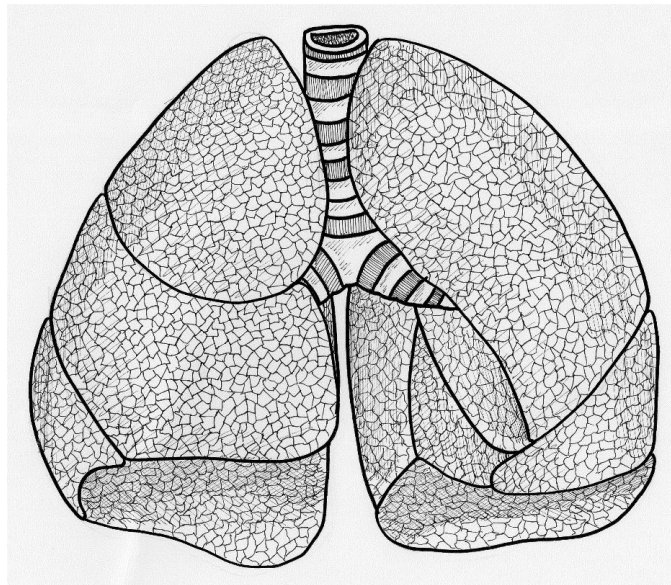


Image 53. Les poumons, vue antérieure.

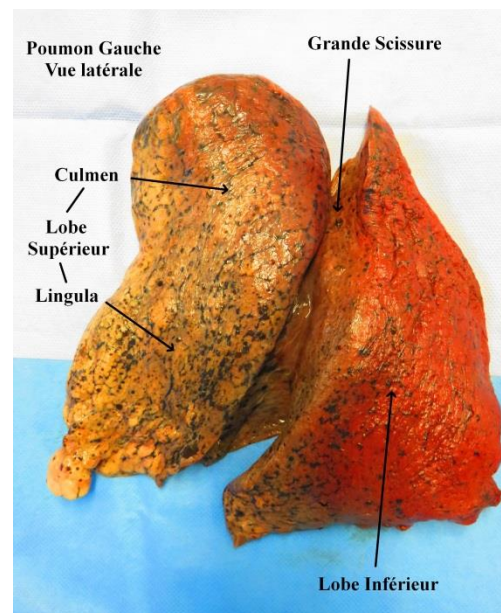
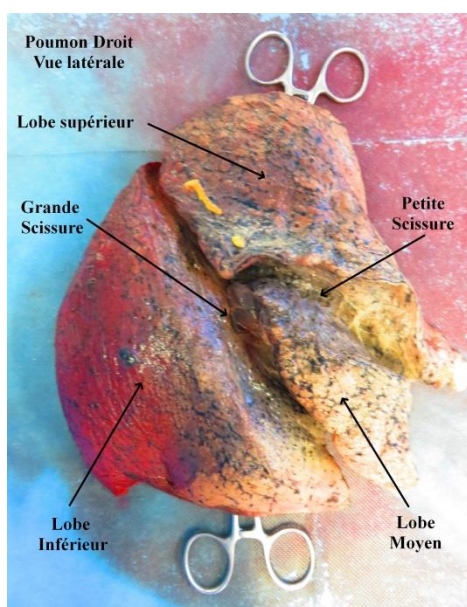
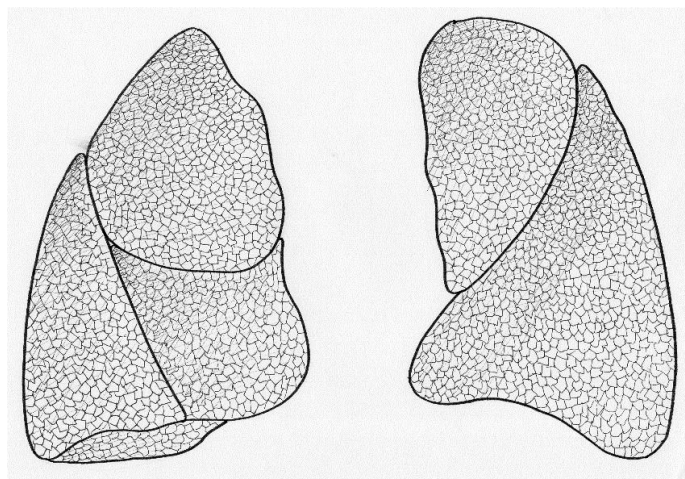


Image 54. Les poumons, vue latérale.

Ils sont constitués d'un intersticiium et d'un ensemble de conduits aérifères.

- *L'intersticiium* : formé de fibres conjonctivo-élastiques, il permet le passage des vaisseaux et nerfs pulmonaires.
- *Les conduits aérifères* :
 - Partie conductrice = 16 générations
 - Aux bronches segmentaires (ou tertiaires), font suite plusieurs générations de bronches inter-segmentaires (jusqu'à un diamètre d'environ 1mm) et elles sont suivie par les
 - bronchioles (diamètre < 1mm) qui deviennent, suite à plusieurs divisions, des
 - bronchioles terminales (diamètre d'environ 0.4 mm). Ces dernières se divisent à leur tour à plusieurs reprises et représentent la partie terminale des voies de conduction de l'air. Ces mesures sont basées sur les préparations histologiques. Lors des moulages, qui conservent probablement les voies respiratoires de manière plus fiable par rapport aux conditions physiologiques, les calibres mesurés sont plus grands.

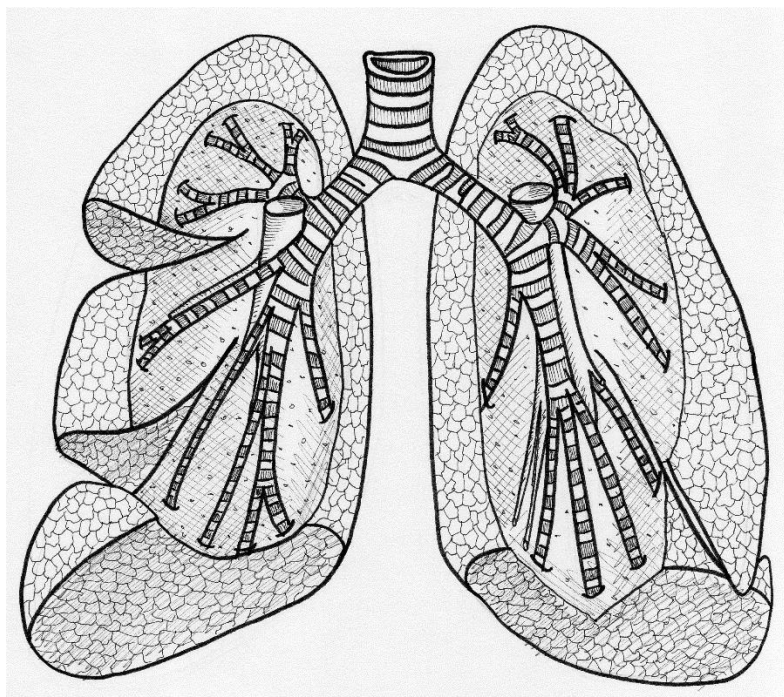


Image 55. L'arbre bronchique.

- Partie respiratoire = 7 générations
 - Les bronchioles terminales vont donner naissance à plusieurs générations de
 - Bronchioles respiratoires (3 générations). Elles sont suivies par plusieurs générations de
 - Canaux alvéolaires (3 générations), qui se terminent par les
 - Sacs alvéolaires (dernières générations = 23 générations)

LA SEGMENTATION PULMONAIRE

Les lobes pulmonaires : Ils sont au nombre de trois à droite et deux à gauche, limités nettement par les scissures pulmonaire tapissées de plèvre viscérale. Chaque lobe possède un pédicule bronchique et un pédicule artériel bien individualisés, mais pas obligatoirement un pédicule veineux propre.

Les segments pulmonaires : séparés entre eux par un plan inter-segmentaire où chemine les veines de deux segments adjacents, ont un pédicule bronchique et un pédicule artériel propres, mais pas forcément de pédicule veineux individualisé.

LE POU MON DROIT

Il est constitué de trois lobes, séparés par deux scissures : la grande scissure séparant les lobes supérieur et moyen du lobe inférieur, et la petite scissure séparant le lobe supérieur et moyen. La face inférieure est concave, se moule sur le diaphragme et répond à la face supérieure du foie.

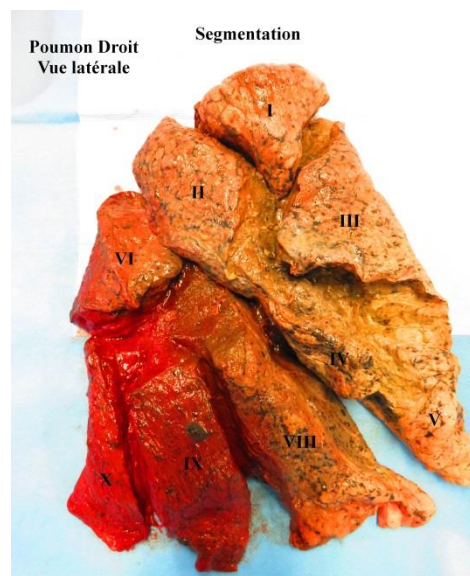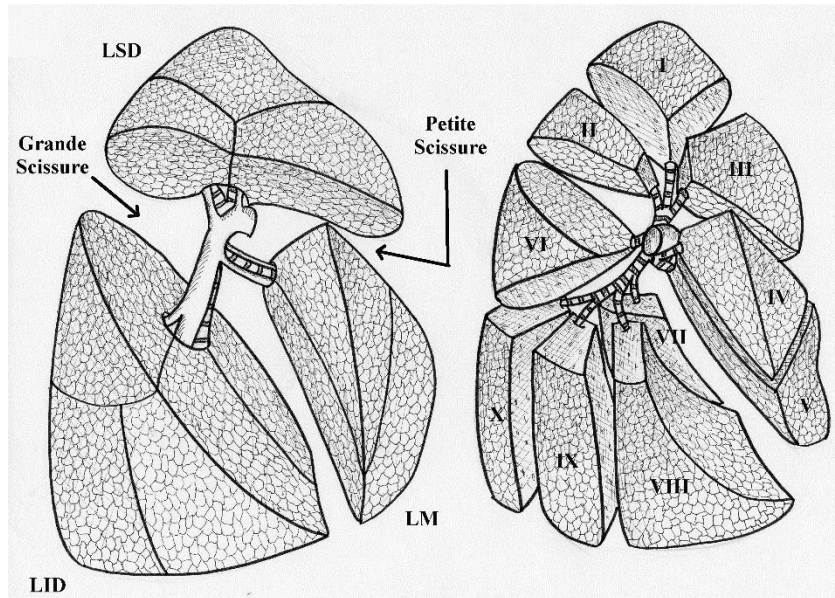


Image 56. Le poumon droit, vue latérale.

La face médiastinale présente à sa partie médiane le hile pulmonaire, délimité par la réflexion de la plèvre viscérale et pariétale, prolongée vers le bas par le ligament triangulaire.

Les scissures séparent les lobes pulmonaires, elles sont tapissées par un feuillet de plèvre viscérale qui se réfléchit au fond de la scissure sur les éléments du pédicule. La grande scissure est presque toujours complète, la petite scissure ne l'est que dans 17% des cas. Il existe des scissures par excès, entre les segments apical et antérieur au niveau du lobe supérieur et au niveau du lobe inférieur dont le segment apical (de Fowler) est parfois isolé.

Distribution bronchique droite : Dès son arrivée dans le hile, la bronche souche droite donne la bronche lobaire supérieure droite qui se détache à angle droit de la partie externe du tronc principal, et a un calibre de 6mm. Puis elle prend le nom de bronche intermédiaire longue de 15-20mm et donne la bronche lobaire moyenne (calibre 3-4mm) sur sa face antérieure. Puis, elle donne la bronche lobaire inférieure (calibre de 8mm). La bronche de Nelson naît de la face postérieure de l'axe bronchique, puis le bouquet terminal ventile le territoire de la pyramide basale. La division artérielle est assez voisine de la distribution bronchique, mais la distribution veineuse est très différente : il existe 3 réseaux veineux, un péri-alvéolaire, véritablement fonctionnel, un réseau péri-bronchiolaire et un réseau sous-pleural. Les veines cheminent à la périphérie des territoires parenchymateux, dans les cloisons inter-lobulaires, les plans inter-segmentaires et enfin dans le tissu cellulaire sous-pleural.

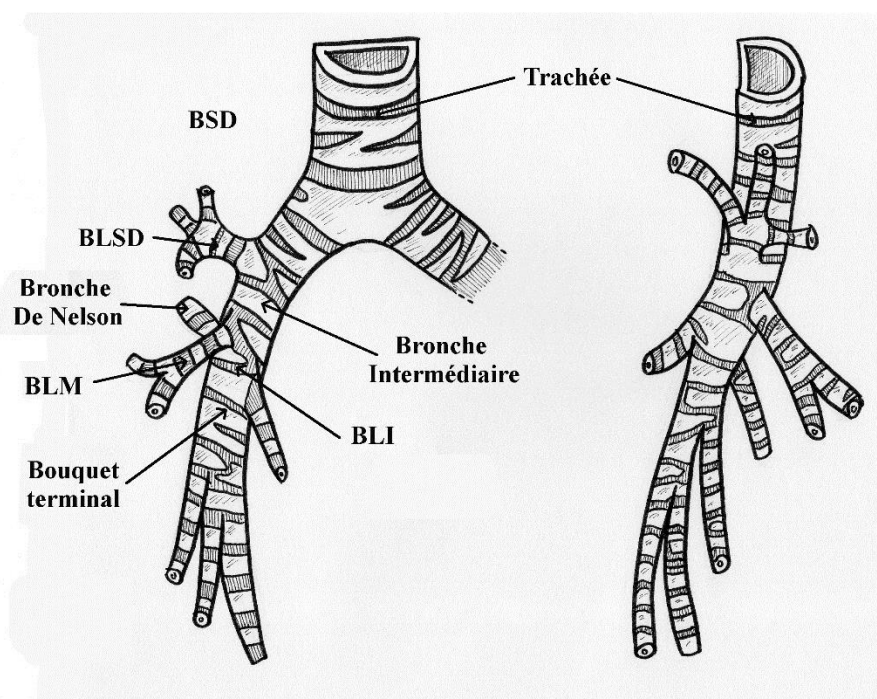


Image 57. Distribution bronchique droite. Vues antérieure et latérale.

LE POUMON GAUCHE

Il est constitué de deux lobes séparés par une scissure. Sa face inférieure est concave dans toutes les directions, et répond au lobe gauche hépatique, à la grosse tubérosité gastrique, à la surrénale gauche et à la rate postérieurement.

Le lobe supérieur contient un groupe supérieur, le culmen et un groupe inférieur, la lingula.


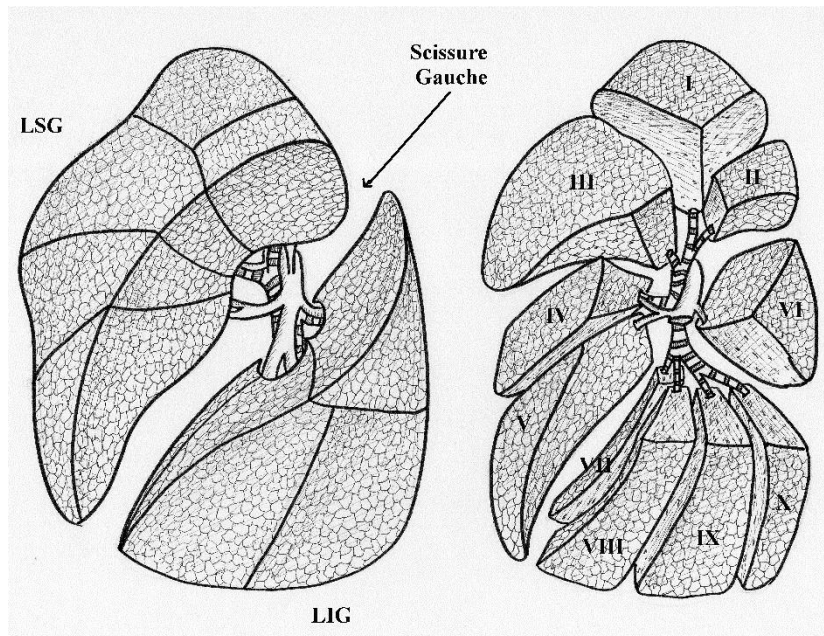


Image 58. Segmentation pulmonaire gauche. Vue latérale.

La face médiastinale présente à sa partie médiane le hile pulmonaire, délimité par la réflexion de la plèvre viscérale et pariétale, prolongé vers le bas par le ligament triangulaire.

La scissure gauche sépare le lobe supérieur du lobe inférieur. Elle est plus constante que la scissure droite. Il arrive exceptionnellement qu'une scissure surnuméraire isole le segment inférieur de la lingula.

Distribution bronchique gauche : Après un trajet de 5cm, la bronche souche gauche se divise en bronche lobaire supérieure et bronche lobaire inférieure. La bronche lobaire supérieure, d'un calibre de 7-8mm, mesure environ 1cm, elle est croisée par en dessus par la

croise de l'artère pulmonaire gauche, puis se divise en un tronc culminal et un tronc linguale. La bronche lobaire inférieure donne rapidement la bronche de Nelson à sa face postérieure. Puis la bronche basale commune ventile la pyramide basale. L'artère pulmonaire gauche décrit une croise qui passe au-dessus de l'origine de la bronche lobaire supérieure et rejoint progressivement le bord externe de l'arbre bronchique. La veine supérieure gauche ne reçoit pas d'affluents scissuraux contrairement à droite, elle ne draine que le lobe supérieur gauche. La veine pulmonaire inférieure gauche draine, quant à elle, le lobe inférieur.

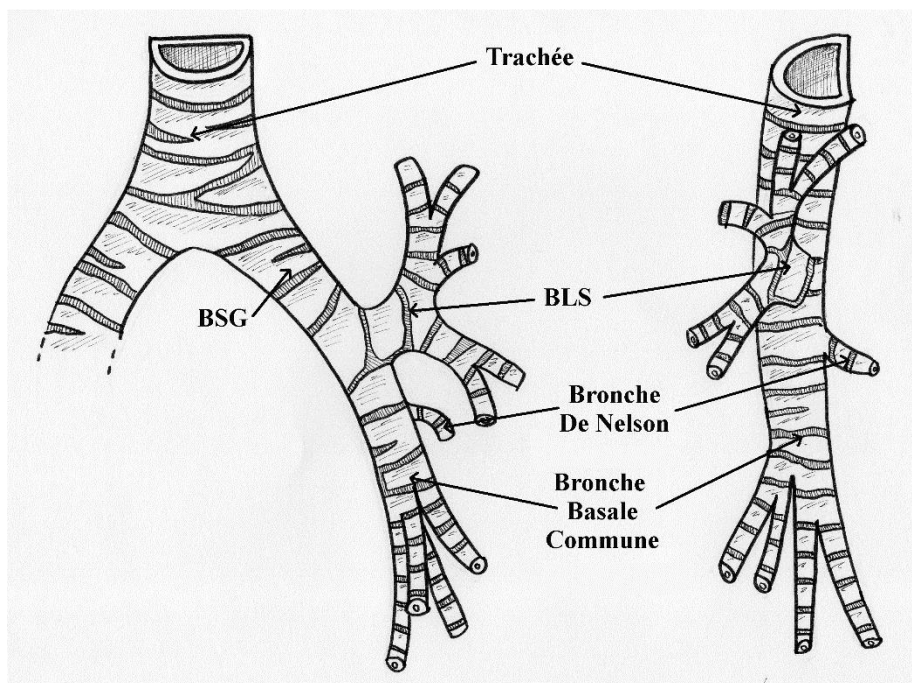


Image 59. Distribution bronchique gauche. Vues antérieure et latérale.

HISTOLOGIE

LES VOIES AERIENNES

L'arbre trachéo-bronchique présente, selon la représentation classique, 23 générations de divisions. L'organisation des voies aériennes repose sur la division dichotomique des conduits : à chaque division, une bronche mère va donner 2 bronches filles, l'une dans le prolongement de la bronche mère, l'autre dans le sens orthogonal. La section de la bronche fille orthogonale est inférieure à celle située dans le prolongement de la bronche mère, et la somme des sections des bronches filles est supérieure à celle de la bronche mère.

Les bronches sont des conduits aériens pourvus de cartilage. Elles vont se diviser jusqu'à environ 7-8 générations. Les bronchioles sont des conduits dépourvus de cartilage, elles font suite aux bronches.

L'ARMATURE

Celle de la trachée et des bronches souches est très développée, constituée d'un empilement de cartilage hyalins en forme de « fer-à-cheval », dont les bords libres postérieurs sont reliés par du tissu conjonctif dense et des fibres musculaires lisses. Le cartilage assure la béance des conduits, les fibres musculaires assurent le tonus broncho-constricteur (sous l'effet des sécrétions des cellules APUD des corps neuro-épithéliaux de Lauweryns) et le tissu conjonctif constitue le ligament annulaire de la trachée et la paroi membraneuse.

Pour ce qui est des bronches intra-pulmonaires, les anneaux sont fragmentés en îlots cartilagineux, reliés par le tissu conjonctif et les fibres musculaires lisses. Cela confère une souplesse tridimensionnelle autorisant l'adaptation aux mouvements respiratoires tout en conservant la béance des conduits.

Quant aux bronchioles, elles sont caractérisées par l'absence de tissus cartilagineux, et les fibres musculaires lisses sont organisées en anneaux concentriques : le muscle de Reissessen. Le tissu conjonctif fibreux évite l'augmentation de la taille des conduits en inspiration par effet de rétraction élastique, ce qui aurait pour effet une augmentation des espaces morts avec respiration paradoxale.

LA MUQUEUSE RESPIRATOIRE

L'épithélium : Tout au long de l'arbre bronchique, l'épithélium s'amincit, passant d'un épithélium prismatic pseudo-stratifié, puis prismatic simple, puis cubique. Les cellules en brosse de l'arbre bronchique, qui drainent le mucus vers les gros conduits, sont progressivement remplacées par les cellules de Clara, présentes dans la partie distale de l'arbre bronchique et qui sécrètent les composants du surfactant alvéolaire.

LA ZONE D'ÉCHANGE

Elle débute au-delà des bronchioles terminales. Elle est essentiellement composée des alvéoles pulmonaires.

Les alvéoles sont des petites évaginations s'ouvrant sur une bronchiole respiratoire (17 à 19^{ème} génération de division). Une bronchiole respiratoire ressemble à une bronchiole terminale sur laquelle s'ouvrent quelques alvéoles. Un canal alvéolaire (20 à 22^{ème} générations de division) est une bronchiole respiratoire sur laquelle s'ouvre de nombreuses alvéoles. L'atrium est l'extrémité d'un sac alvéolaire au niveau de laquelle s'abouche 2 à 3 sacs alvéolaires. Un sac alvéolaire est une zone dilatée sur laquelle s'implantent plusieurs alvéoles juxtaposées.

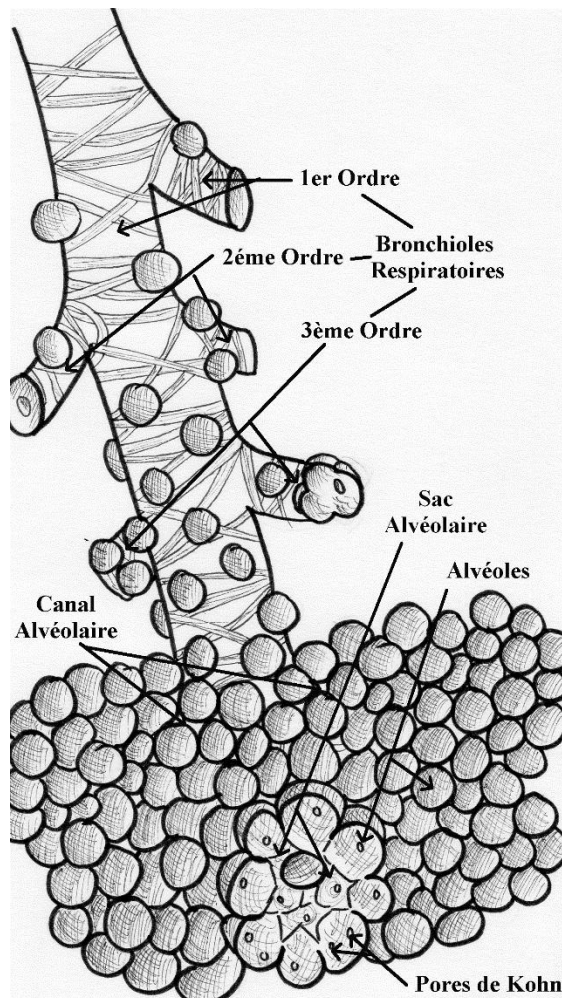


Image 60. La zone d'échange.

Il existe des communications inter-alvéolaires permettant une ventilation collatérale au sein d'un même lobule :

- Les pores de Kohn (137), de 10 à 15 μ m, qui font communiquer 2 alvéoles contiguës : canaux inter-alvéolaires.
- Les canaux de Lambert (138), de 20 à 30 μ m, qui relient une alvéole à une bronchiole respiratoire : canaux bronchio-alvéolaires.
- Les canaux de Martin (139) relient deux bronchioles respiratoires : canaux inter-bronchiolaires.

Ces communications permettent la préservation d'un territoire dont le conduit serait obstrué, mais autorise également la diffusion d'éléments pathologiques, infectieux ou tumoraux.

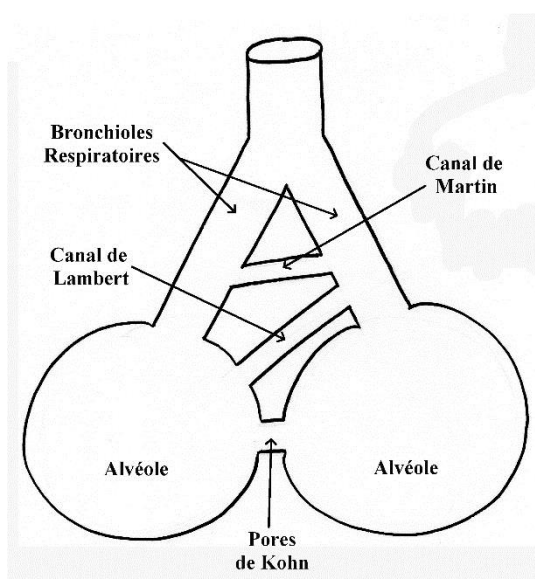


Image 61. Les voies de ventilation collatérales.

Un poumon adulte compte environ 300 millions d'alvéoles, pour une surface d'échange de 80m².

Le compte radiaire alvéolaire est obtenu en traçant une ligne perpendiculaire à partir de la jonction entre les bronchioles terminales et respiratoire jusqu'au septum fibro-vasculaire le plus proche. Dans un poumon normal, il varie de 4 à la naissance, à 6 chez un enfant de 2 ans.

PARTICULARITES PEDIATRIQUES

Le thorax de l'enfant est plus rond, plus compliant et a une musculature moins développée que celui d'un adulte. Le médiastin de l'enfant est également plus mobile que celui d'un adulte.

La glande thymique, qui provient d'un diverticule ventral de la troisième poche pharyngée, est constituée de deux lobes au niveau du médiastin antérieur. Le thymus est large chez l'enfant avant de s'atrophier à l'adolescence. Il est vascularisé par des petites branches artérielles provenant des artères thoraciques internes. Son drainage veineux s'effectue par des veines thymiques principales se jetant dans le tronc veineux brachio-céphalique gauche.

ETUDE CLINIQUE

INTRODUCTION

Nous avons réalisé une étude sur les Emphysèmes Lobaire Fœtaux, pendant une période de 14 ans, sur la base du diagnostic anténatal, avec pour objectif principal d'étudier les facteurs anténataux prédictifs d'une détresse respiratoire néonatale, voire de la nécessité d'une intervention de thoracotomie de décompression en urgence.

Les objectifs secondaires de cette étude étaient d'apporter des éléments de réponse aux multiples questions soulevées par la prise en charge de ces enfants, sur les plans clinique et scientifique.

Nous avons réalisé un recueil des données épidémiologiques pour les comparer avec les données de la littérature. Nous discuterons de la prise en charge des formes asymptomatiques, et le suivi à instaurer le cas échéant, qui fait débat au sein des différentes équipes prenant en charge ces patients. Nous réfléchirons finalement les théories embryopathogéniques de ces malformations.

MATERIEL ET METHODE

Nous avons réalisé une étude rétrospective, sur 21 cas d'anomalies du signal pulmonaire anténatal, chez des enfants nés entre le 1^{er} Janvier 1999 et le 31 Décembre 2012, suivi au CHU de Grenoble, et qui ont eu un diagnostic post-natal d'emphysème lobaire congénital, confirmé radiologiquement ou histologiquement.

Les critères d'inclusion étaient : le diagnostic prénatal d'une malformation broncho-pulmonaire associé à l'existence d'un diagnostic d'emphysème lobaire pré ou post-natal confirmé radiologiquement par TDM injectée (image hypodense d'un territoire pulmonaire), ou sur l'anatomopathologie après exérèse chirurgicale.

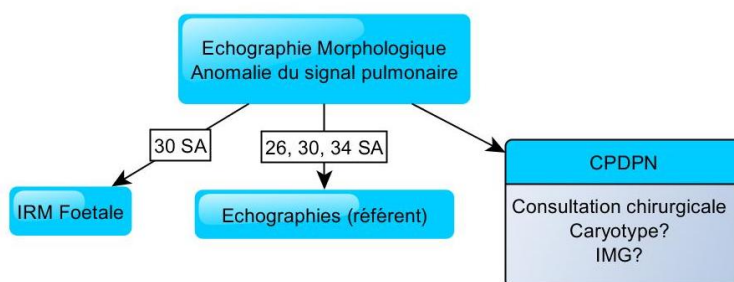
Les critères d'exclusion étaient les cas de persistance d'un doute diagnostique, les cas de mort fœtale *in utero*, les enfants ayant eu un diagnostic d'emphysème congénital de révélation post-natale ou porteurs d'une autre malformation broncho-pulmonaire.

Nous avons colligé les informations d'abord cliniques concernant les âges de découverte de l'anomalie, le terme et le lieu de naissance, les symptômes à la naissance, les malformations associées. Nous avons ensuite recueilli les données radiologiques : aspects anténataux et leur évolution échographique ; données de l'IRM prénatale ; données post-natales échographiques, radiographiques et scanographiques. Puis nous avons finalement rassemblé les données chirurgicales par l'étude des comptes-rendus opératoires, et histologiques par étude des comptes-rendus anatomopathologiques, ainsi que sur le suivi à long terme.

Nous avons recueillis des informations secondaires concernant l'âge maternel à l'accouchement, la gestité et la parité, les antécédents maternels, le sexe, les malformations associées et la morbi-mortalité.

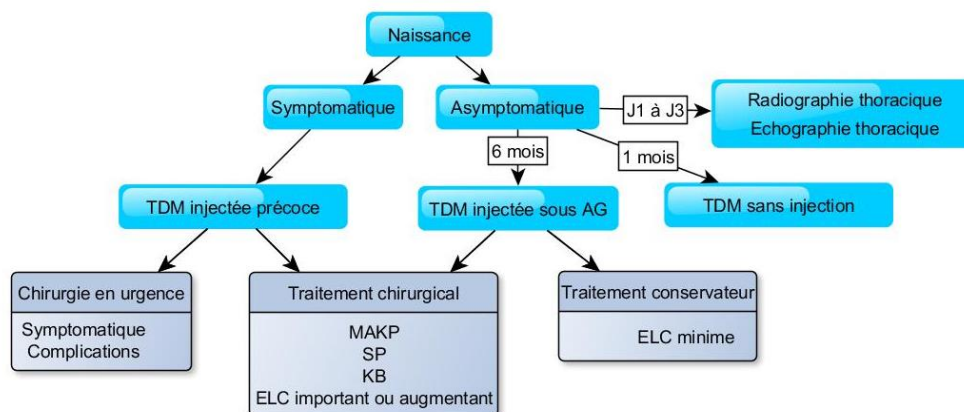
La séquence habituelle découlant de la découverte d'une malformation broncho-pulmonaire dans notre centre se déroule de la façon suivante :

- Découverte d'une MBP en échographie autour de 22SA, menant à la confirmation de l'anomalie par un échographiste référent (Echographie 1 dans cette étude).
 - o Mise en place d'un suivi échographique rapproché et adapté aux constatations jusqu'à la naissance (Echographies 2 et 3 dans cette étude).
 - o Soumission par l'échographiste référent au CPDPN qui propose une consultation prénatale en chirurgie pédiatrique, un caryotype selon les indications et malformations associées, voire une IMG dans les cas les moins favorables.
 - o Proposition d'une IRM fœtale autour de 30SA.



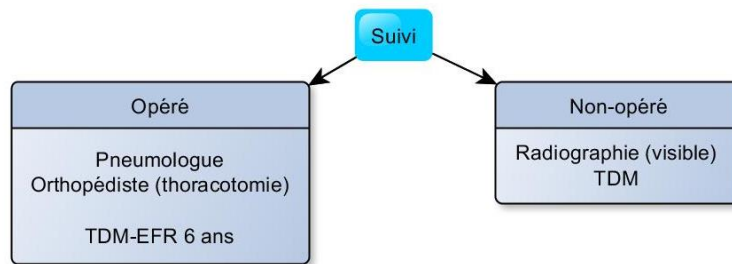
- La naissance s'envisage en CHU en fonction des critères prévisibles de gravité:
 - o Déviation médiastinale persistante à l'échographie du 3^{ème} trimestre.

- Eversion d'une coupole diaphragmatique.
 - Hernie pulmonaire trans-médiastinale.
 - Anomalies associées à risque.
 - Atteinte bilatérale ou étendue (de plus de 2 lobes).
 - Epanchement pleural.
 - Anomalie de volume du liquide amniotique.
- Nouveau-né asymptomatique : Echographie et radiographie thoraciques à J1, consultation chirurgicale avec radiographie et échographie thoraciques autour de J15, puis TDM à 1 mois sans injection ni anesthésie (TDM *low-dose*), et enfin une TDM injectée sous AG autour de 6 mois de vie :
- Exérèse chirurgicale en cas de MAKP, SL, KB, ou de doute diagnostique.
 - Surveillance si ELC de petit volume, asymptomatique.
- Nouveau-né symptomatique ou signes anténataux : Hospitalisation dans un service de néonatalogie ou de réanimation néonatale de niveau 3, TDM injectée précoce + exérèse chirurgicale selon les constatations.



- Suivi clinico-radiologique :
- Enfants opérés : Consultation pneumologue pédiatre, ± orthopédiste pédiatre en cas de thoracotomie. Réalisation d'une TDM sans injection à 1 an après l'intervention, puis d'une EFR vers l'âge de 6 ans.

- Enfants non-opérés : Suivi radiographique ou scanographique, de fréquence adaptée à la taille de la lésion et aux éventuels symptômes respiratoires.



Concernant l'analyse statistique, les variables qualitatives ont été exprimées en effectifs et pourcentages, les variables quantitatives en moyenne avec leur écart type (ET) ou médiane avec les 25^{ème} et 75^{ème} percentiles. Pour les données qualitatives, la recherche d'association avec les facteurs d'intérêt a été réalisée par le test exact de Fisher étant donné les effectifs. Les comparaisons des résultats des différents examens diagnostiques entre eux ou dans le temps ont été réalisées par le test de Mc Nemar quand les résultats étaient uniquement exprimés de manière qualitative (et que les conditions de validité le permettaient), ou par le test de Wilcoxon pour séries appariées quand les résultats d'un des examens étaient exprimés de manière quantitative.

Les statistiques ont été réalisées avec le logiciel STATA 11.2® (StataCorp, Texas).

Le tableau de recueil de données se trouve en annexe.

RESULTATS

Epidémiologie

Nous avons retenu 21 dossiers de patients, porteurs d'emphysèmes lobaires fœtaux, ayant bénéficié d'un diagnostic anténatal, nés entre le 1^{er} janvier 1999 et le 31 décembre 2012, et suivi au CHU de Grenoble.

Ci-dessous la répartition du nombre de cas par année sur la période étudiée.

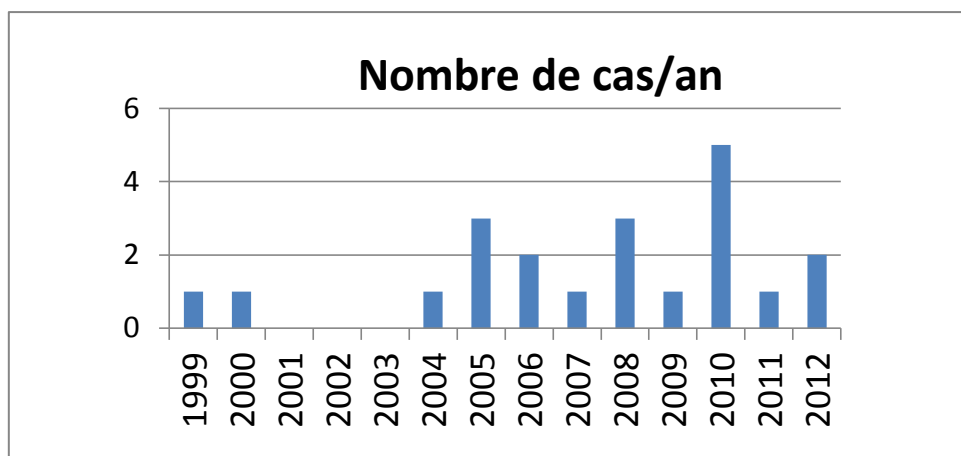


Image 62. Répartition des cas selon l'année.

Le sexe ratio H/F était en faveur des garçons, qui représentaient 76% des patients atteints.

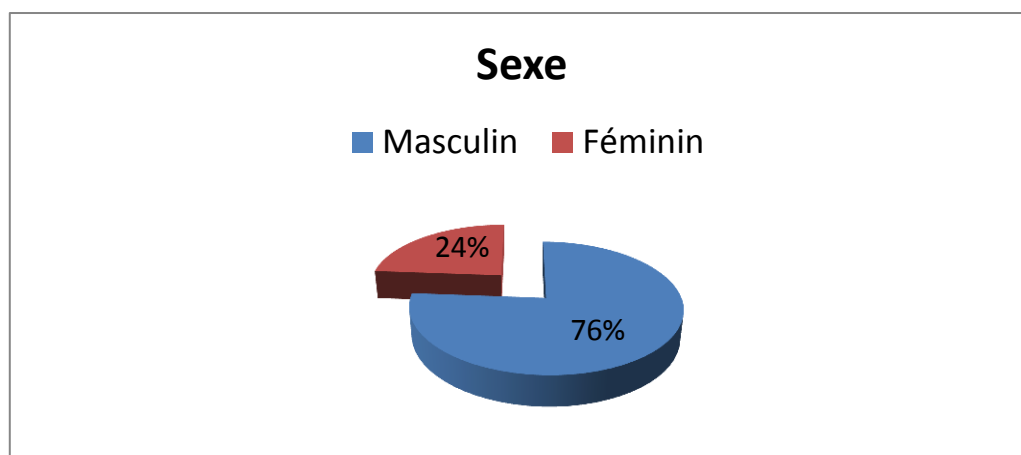


Image 63. Sexe ratio H/F : 16/21.

Imagerie anténatale

Ière échographie

- *Terme* : Le terme de dépistage était en moyenne de 21,86 SA \pm 0,94 (min 19, max 23). En effet, tous les diagnostics ont été réalisés au cours de l'échographie du 2^{ème} trimestre de la grossesse : échographie morphologique.

Terme de dépistage	
Moyenne	21,86
Ecart-type	0,94

- *Gestité-parité* : La gestité moyenne pour les mères était de 2.2 grossesses \pm 1,12, et une parité de 0.67 enfants par femme \pm 0,73.

	Gestité	Parité
Moyenne	2,19	0,67
Ecart-type	1,12	0,73

- *Age maternel* : L'âge maternel moyen à l'accouchement était de 30,5 ans \pm 4,3.

Age maternel	
Moyenne	30,5
Ecart-type	4,3

- *Aspect* : Il s'agissait dans 20 cas (95,2%) d'une image pulmonaire hyperéchogène au niveau du poumon concerné, sur un territoire pulmonaire plus ou moins étendu. Dans 1 cas (4,8%), il s'agissait d'un volumineux poumon hétérogène.

- *Diagnostic évoqué*: Il a été évoqué dans 14 cas une MAKP (66,5%), dans 5 cas soit une MAKP soit une SL (24%), et l'absence d'hypothèse diagnostique dans 2 cas (9,5%).

Diagnostic évoqué	Nombre	Fréquence %
Aucun	2	9,5
MAKP	14	66,5
MAKP ou SP	5	24

- *Vaisseaux-Kystes*: On objectivait la présence d'images kystiques dans 1 cas, d'un kyste unique dans 1 cas et la présence d'un pédicule vasculaire dans 1 cas.

- *Latéralité*: Nous retrouvons 11 cas d'atteinte gauche (52,4%), 10 cas d'atteinte droite (47,6%), et aucun cas d'atteinte bilatérale.

- *Déviations médiastinale*:

Il y avait initialement 9 cas de déviations médiastinales (42,85%):

- o 6 étaient isolées (28,6%),
- o 1 était associée à une inversion de courbure diaphragmatique (4,8%),
- o 2 étaient associées à une inversion de courbure diaphragmatique avec élargissement des espaces intercostaux (9,5%).

2ème échographie

- *Terme*: Cette échographie de contrôle a été réalisée au terme moyen de 26,2 SA \pm 1,67 (min 22, max 29).

Terme 2 ^{ème} échographie	
Moyenne	26,2
Ecart-type	1,67

- *Evolution de la lésion* : Cette seconde échographie retrouvait 16 lésions stables (76,2%), 5 en diminution (23,8%).

Volume lésion	Nombre	Fréquence %
Stable	16	76,2
Diminution	5	23,8

- *Déviations médiastinales* : Il ne persistait plus que 7 images de déviations médiastinales (33,3%) dont 1 en diminution, 1 en augmentation et 5 stables.

3ème échographie (sur 17 dossiers : 4 dossiers manquants) :

- *Terme* : L'examen a été réalisé à un terme moyen de 31,5 SA \pm 2,4 (min 25, max 36).

Terme 3 ^{ème} échographie	
Moyenne	31,5
Ecart-type	2,4

- *Evolution de la lésion* : Cette 3^{ème} échographie retrouvait 4 lésions stables, 7 échographies étaient normales (disparition de la lésion) soit 41,2%, 5 en diminution et 1 en augmentation.

Volume lésion	Nombre	Fréquence %
Stable	4	23,5
Disparition	7	41,2
Diminution	5	29,4
Augmentation	1	5,9

- *Déviatiion médiastinale* : Il ne persistait plus que 3 images de déviations médiastinales (17,64%) sans différence statistiquement significative par comparaison avec la 1^{ère} échographie.

IRM fœtale

- *Terme* : Elle a été pratiquée à un terme moyen 30,5 SA \pm 1,36 (min 26, max 33).

Terme IRM fœtale	
Moyenne	30,5
Ecart-type	1,36

A noter la réalisation de 2 IRM chez le même fœtus à 26 et 32SA pour une lésion de gros volume initialement avec une déviation médiastinale importante montrant une lésion régressive, sans déviation médiastinale au contrôle.

- *Aspect* : On notait 17 images hyper-intenses en T2 (81%), 2 images hypo-intenses (9,5%), 1 aspect hétérogène (4,8%) et 1 IRM considérée comme normale (4,8%).

Aspect	Nombre	Fréquence %
Hyperintense	17	81
Hypointense	2	9,5
Hétérogène	1	4,8
Normale	1	4,8

- *Diagnostics évoqués* : Le compte-rendu radiologique évoquait dans 14 cas un ELF (66,7%), dans 4 cas une MAKP (19,1%), dans 2 cas il existait un doute sur une vascularisation systémique, 2 cas étaient porteurs d'un kyste unique, 1 cas d'étiologie incertaine (atrésie bronchique ou duplication diaphragmatique) et 1 cas sans diagnostic.

Diagnostic évoqué	Nombre	Fréquence %
Aucun	1	4,8
MAKP	4	19,1
SP	2	9,5
ELF	14	66,7
KB	2	9,5
Autre	1	4,8

A noter que l'on retrouve 1 cas d'ELF avec doute sur vaisseaux systémique, 1 cas d'ELF avec KB, et 1 cas de SP avec KB.

- *Déviations médiastinales* : Il a été mis en évidence 6 cas de déviations médiastinales (28,57%) ce qui ne montre pas de différence statistiquement significative avec celles découvertes lors de la 3^{ème} échographie.
- *Disparition lésion* : 1 IRM était notée comme normale (4,8%) contre 6 échographies (41,2%) du 3^{ème} trimestre normales. On retrouve une différence significative en réalisant le test de Mc Nemar, avec un $p=0.0313$ (<0.05), mais sur un effectif insuffisant pour la validité du test.

Evolution anténatale

Complications anténatale

Nous n'avons relevé aucun cas de complication anténatale.

Malformations associées anténatale

Il existait 2 malformations associées de diagnostic anténatale (9,5%) :

- Une atteinte de la main droite (4,8%).
- Une VCS gauche (4,8%).

Naissance

- *Terme* : Nous avons constaté un terme moyen de naissance de 39,7 SA \pm 1,1 (min 38, max 41).

Terme de naissance	
Moyenne	39,7
Ecart-type	1,1

- *Lieu* : 18 naissances ont eu lieu au CHU (85,7%), 3 en CH périphérique (14,3%).

Clinique

- 4 nouveau-nés étaient symptomatiques à la naissance (19%) :
 - o 1 nouveau-né a bénéficié du drainage d'un pneumothorax droit à J0 (homolatéral à son anomalie pulmonaire). Il a finalement été opéré à 1 an pour des infections pulmonaires à répétition.
 - o 1 cas de détresse respiratoire transitoire à J0, finalement non-opéré, actuellement asymptomatique à 4 ans, porteur d'une lésion du segment 3 droit stable.

- 2 nouveau-nés ont été opérés à 8 et 13 jours de vie (9,5%), pour des lésions s'aggravant progressivement, et concernant toute deux le Culmen, dont 1 avec KB.

Il s'agissait de 4 cas découverts sur poumon hyperéchogène à l'échographie de 22SA, pour lesquels avaient été évoqués 3 MAKP et 1 KB. Il y avait 2 lésions droites, 2 lésions gauches.

A la 1^{ère} échographie, 1 cas de déviation médiastinale isolée, 1 cas associé à une inversion de courbure diaphragmatique.

Sur la 2^{ème} échographie, 1 cas de diminution de volume de lésion et persistance de 2 cas de déviation médiastinale.

Pour la 3^{ème} échographie (2 dossiers sur 4) : 1 lésion était en régression, 1 avait disparu, et aucun cas de déviation médiastinale. Le fait d'être symptomatique à la naissance n'était pas corrélé ni à l'aspect sur la 3^{ème} échographie (Test exact de Fisher $p=1.000$), ni au fait d'avoir une déviation médiastinale sur la 3^{ème} échographie (Test exact de Fisher $p=1.000$).

L'IRM retrouvait 4 lésions hyper-intenses en T2, d'après lesquelles ont été évoqués 2 cas de MAKP et 2 cas d'ELF dont un avec KB. Elle montrait par ailleurs 2 cas de déviation médiastinale (les mêmes qu'à la 1^{ère} échographie), et un enfant a eu un contrôle par IRM à 32SA qui ne retrouvait pas de déviation médiastinale. Cette déviation n'était pas non plus corrélée de manière significative à la présence de symptômes néonataux (Test exact de Fisher $p=0.544$)

Le fait d'être symptomatique à la naissance n'était pas non plus statistiquement corrélé au nombre de segments atteints (Test exact de Fisher, $p=0.505$), lorsqu'on les étudie en 2 groupes, uni-segmentaires ou pluri-segmentaires.

Imagerie

- Echographie J1 (18 dossiers) :

Elle objectivait 13 territoires pulmonaires condensés (72,2%), en lien avec un retard de résorption du liquide alvéolaire. Quatre échographies étaient décrites comme normales (22,2%) et 1 échographie était non contributive (5,6%). Elle permettait en outre d'éliminer la

présence de kystes et de vaisseaux, et d'évaluer la déviation médiastinale (1 cas de déviation médiastinale modérée).

- *Radiographie à J1 (20 dossiers)* :

On notait 12 opacités pulmonaires (60%) en lien avec une rétention de liquide alvéolaire et 2 aspects d'hyperclarté (10%). On reporte également 1 cas de pneumothorax droit (5%), 5 radiographies étaient normales (25%),

- *TDM injectées précoces* (réalisées dans 3 cas) :

Dans 2 cas pour détresse respiratoire (à 7 et 8 jours) : 1 ELC culmen compressif avec KB et VCS gauches, 1 MAKP du culmen associé à un emphysème compressif avec déviation médiastinale et hernie pulmonaire controlatérale.

Dans 1 cas, à 2 jours, pour une lésion condensée non-évaluable en échographie et radiographie : opacité du segment 7 par retard de résorption du liquide alvéolaire en faveur d'une atrésie bronchique B7.

- *TDM sans injection à 1 mois* (réalisée dans 19 cas) :

Dix-neuf enfants (90,5%) ont bénéficié d'une TDM sans injection sans anesthésie pour un âge moyen de 1,7 mois de vie +/- 0,8 (minimum 1 mois, maximum 3 mois).

Age TDM non-injectée	
Moyenne	1,7
Ecart-Type	0,8

Aspect :

On retrouvait 2 opacités (10,5%), 13 hyperclartés (68,4%), 4 opacités associées à une hyperclarté (21,1%).

Diagnostics évoqués :

Cet examen permettait d'évoquer 14 ELF (73,7%) 3 séquestrations pulmonaires (15,8%), 1 cas de condensation sans étiologie précise (5,3%) et 1 atrésie de la bronche de Nelson (5,3%).

Localisation :

La répartition était assez symétrique, avec 9 atteintes gauches pour 10 atteintes droites.

Etendue :

Il y avait 10 atteintes uni-segmentaires (52,6%) 9 atteintes plurisegmentaires de 2 segments ou plus, soit 47,4%.

- *TDM sous AG, avec injection* (réalisée dans 14 cas) :

14 enfants ont bénéficié d'une TDM injectée sous anesthésie générale. (1 enfant a eu 3 TDM injectées, 3 enfants ont eu 2 TDM injectées).

Pour les 7 autres enfants : 2 ont été opérés précocement, 1 a été opéré sans attendre une TDM-injectée pour suspicion de SP, 2 étaient asymptomatiques avec de petites lésions surveillées en radiographie, 1 était coopérant et a eu une TDM sans injection, et 1 cas s'est heurté au refus parental d'AG et d'injection.

Diagnostic évoqué :

- 10 ELC (71,4%) dont 7 sur atrésies bronchiques, 1 sur kyste bronchogénique
- 2 sans diagnostic pulmonaire formel (14,3%), dont 1 avec KB.
- 1 MAKP (7,1%)
- 1 atrésie ou sténose bronchique (7,1%)
- Aucune suspicion de SL.

Etendue :

- 10 atteintes uni-segmentaires (71,4%).
- 4 atteintes pluri-segmentaires (28,6%) :
 - 2 atteintes bi-segmentaires (14,3%),
 - 1 atteinte tri-segmentaire (7,2%),
 - 1 atteinte quadri-segmentaire (7,2%)

Aspect :

- 3 images de condensation, dont 1 en période de surinfection. Aucune image de rétention de LA → toutes les lésions étaient aérées.

- 3 scintigraphies : toutes objectivant un territoire pulmonaire mal perfusé.

- 4 bronchoscopies : 2 considérées comme normales, 1 sténose de la bronche culminale, 1 atrésie de la bronche lobaire moyenne.

Malformation associée

La malformation de la main droite de DAN a été confirmée comme étant un syndrome de Poland, associé à une variation d'implantation des gros vaisseaux avec 2 TSA.

Un enfant présentait une VCS gauche.

Un enfant présentait une variation de naissance des gros vaisseaux avec 4 TSA.

Traitement

Chirurgie

- 10 enfants au total ont été opérés (47,6%).

- *Indications :*
 - En urgence (20%) : 2 interventions précoces pour détresse respiratoire (J8) ; signes de lutte et déviation médiastinale (J13).
 - En chirurgie programmée (80%) : 2 KB, 2 infections à répétitions, 2 doutes diagnostiques, 1 augmentation de volume de la lésion, 1 prévention des risques de complications.

- *Geste réalisé :*
 - 3 lobectomies (LSG, LSG, LID),
 - 1 culminectomie,
 - 1 exérèse de la pyramide basale,
 - 1 exérèse de formation pédiculée au niveau du Fowler,
 - 2 exérèses du segment de Fowler,
 - 1 exérèse du segment apico-dorsal,
 - 1 exérèse KB avec biopsie pulmonaire (résultat : EO par distension alvéolaire avec compte normal).

- *Voie d'abord :*
 - 3 thoracosopies (30%),
 - 3 thorcotomies vidéo-assistées (30%),
 - 4 thorcotomies (40%).

- *Complications post-opératoires (20%) :*
 - 1 épanchement péricardique viral traité par Aspirine,
 - 1 transfusion post-opératoire avec SDRA post-transfusionnel.

Histologie

L'examen anatomopathologique des 10 cas opérés retrouvait :

- *Parenchyme* : 90% d'anomalie de parenchyme :
 - 8 emphysèmes par hyperinflation (80%),
 - 1 segment normal (10%),
 - 1 segment atélectasique (10%).

- *Bronche* : 80% d'anomalies bronchiques :
 - 2 sténoses bronchiques,
 - 5 bronchectasies,
 - 1 infiltrat des bronchioles,
 - 2 bronches normales.

- *Autres* :
 - 2 KB,
 - 2 lymphangiectasies.

Diagnostic étiologique

Nous avons 15 enfants (71,4%) pour lesquels un diagnostic étiologique a été évoqué, dans 6 cas sur les données de la TDM (atrésie bronchique) et dans 9 cas sur les données histologiques (KB, sténose bronchique, bronchomalacie).

Evolution

Perdus de vue

Nous n'avons pas eu de perdus de vue.

Suivi global

La médiane de suivi était de 72 mois (Interquartile 51-100) (min 24, max 129).

Durée de suivi	
Médiane	72
Interquartile	51-100

Suivi des patients opérés (10 patients)

La médiane était de 87 mois (min 40, max 129).

Cliniquement, nous avons mis en évidence des séquelles chirurgicales chez 3 enfants (30%) : 3 asymétries thoraciques et 1 dyspnée d'effort (EFR normales). Nous n'avons pas retrouvé de scoliose iatrogène, malgré le fait que tous les enfants n'aient pas bénéficié d'un suivi orthopédique.

Nous possédons 9 TDM post-opératoires sur les 10 patients opérés :

- 5 normales,
- 3 hyperclartés par vicariance,
- 1 emphysème du segment postéro-externe gauche (exérèse d'un KB et biopsie pulmonaire retrouvant un emphysème par distension).

- Suivi des patients non-opérés (11 patients)

La médiane était de 52 mois (min 24, max 117).

Cliniquement, tous les patients non opérés sont restés asymptomatiques.

Radiographie standard : 4 lésions étaient visibles en radiographie standard sous la forme d'une hyperclarté : 3 lésions étaient stables, 1 augmentait de taille

TDM de suivi : elle retrouvait 8 hyperclartés segmentaires (7 uni-segmentaires et 1 bi-segmentaire) : 7 lésions stables, 1 en régression.

DISCUSSION

GENERALITES

Epidémiologie : Nous avons retrouvé, comme dans les résultats de la littérature, plus de garçons atteints que de filles ($\frac{3}{4}$ de garçons atteints). Le nombre des côtés atteints était similaire avec 10 atteintes droites pour 11 gauches.

Formes bilatérales : Nous n'avons pas eu de cas d'atteinte bilatérale, concordant avec l'extrême rareté de cet état, car décrite dans une dizaine de cas à travers le monde.

Formes familiales : Nous n'avons pas retrouvé d'antécédent familiaux d'atteinte de ce type, ni d'autres types de malformation broncho-pulmonaire, sous réserve d'une étude rétrospective, avec un interrogatoire non nécessairement détaillé en ce sens.

Protocole local

Le protocole de notre service a été bien respecté, et ce, sur les 14 années d'étude. Nous retrouvons une échographie de dépistage ayant bien été réalisée en moyenne à 21,86 SA \pm 0,94 (min 19, max 23), une échographie de contrôle un mois après réalisée en moyenne à 26,2 SA \pm 1,67 (min 22, max 29), et une échographie du 3^{ème} trimestre réalisée à 31,5 SA \pm 2,4 (min 25, max 36). L'IRM fœtale a bien été réalisée dans tous les cas, et à un âge gestationnel moyen de 30,5 SA \pm 1,36 (min 26, max 33).

L'échographie du premier jour de vie a pu être réalisée chez 18 des 21 enfants, et la radiographie thoracique chez 20 des 21.

Trois enfants ont bénéficié d'une TDM injectée précoce, et la TDM à 1 mois a pu être faite chez 19 nourrissons, à un âge moyen de 1,7 mois de vie \pm 0,8 (min 1, max 3).

Enfin, la TDM sous AG, avec injection a été faite chez 14 enfants.

DIAGNOSTIC

DIAGNOSTIC ANTENATAL

Le DAN permet la surveillance de la grossesse, l'information et le conseil parental, et améliore le management de ces lésions en post-natal. Il a permis, au cours des dernières années, d'organiser le suivi de la grossesse et d'avoir la possibilité d'intervenir avant même l'apparition de symptômes, sur des critères radiologiques (déviation médiastinales, augmentation de taille), facilitant la chirurgie et permettant une avancée dans la compréhension de ces pathologies.

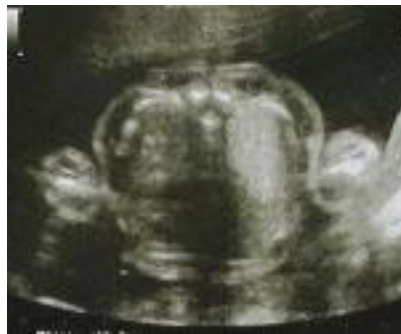

Image 64. Echographie 22SA : aspect de poumon hyperéchogène.

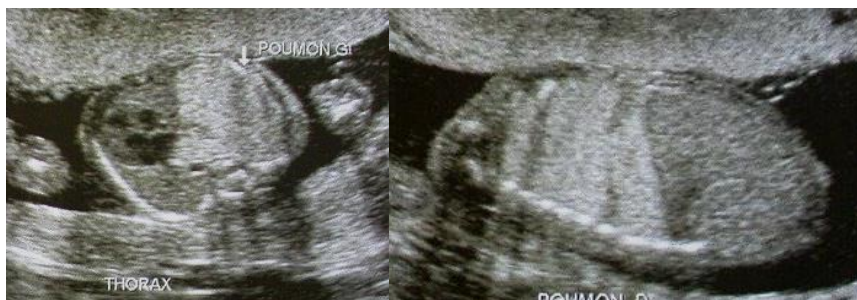

Image 65 : Echographie morphologique : aspect de déviation médiastinale.

Dans notre étude, le diagnostic évoqué principalement, devant la découverte d'une telle anomalie en échographie à 22SA, est une MAKP, concordant avec les autres études (19). Il n'y a pas de possibilité de faire si précocement le diagnostic différentiel avec un emphysème. L'absence de visualisation de vaisseau systémique et de kyste est trop peu fiable pour écarter

les autres diagnostics de manière formelle, et l'information prénatale doit tenir compte de ces éléments, incitant à rester prudent sur les diagnostics et le pronostic de telles lésions.

Tous nos patients ont bénéficié d'une IRM fœtale autour de 30SA (moyenne à 30,5SA) permettent d'évoquer dans 66,7% des cas un ELF. Elle est donc un outil diagnostique anténatal fiable, même si elle ne modifie pas l'attitude prénatale. Elle permet l'éclaircissement d'une part de l'obscurité conférée par le dépistage de telles lésions avant la naissance, une orientation du discours plus précise, et la réassurance parentale.

De plus, elle n'est point invasive pour la mère comme pour le fœtus (141, 142).

CRITERES PRONOSTICS ANTENATAUX

Diminution anténatale

Au contrôle échographique 1 mois après découverte de la lésion, 23,8% des lésions avaient diminué de taille. Au contrôle 1 mois plus tard, 29,4% avaient diminué et 41,2% avaient disparu.

Le CVR n'est pas mesuré systématiquement dans notre série. De ce fait l'étude de l'évolution du volume pulmonaire ne peut pas être réalisée de manière formelle et scientifique. Il semblerait toutefois, d'après la lecture des comptes-rendus échographiques, que la plupart des lésions diminuent de taille. Elles passent d'une atteinte pulmonaire ou lobaire initiale, à une atteinte finalement souvent segmentaire ou pauci-segmentaire.

Disparition anténatale

D'après cette étude, L'IRM fœtale semble pouvoir permettre de mieux visualiser les lésions qui disparaissent qu'en échographie, et, ce, de manière significative ($p=0.0313$) mais sur un effectif insuffisant donc non valide. Nous avons constaté 33,3% de résolution (7/21) entre la 1^{ère} et la 3^{ème} échographie. Ce taux chutant à 4,76% (1/21) selon les données retrouvées en IRM.

A noter qu'au cours du développement fœtal, le poumon sain devient plus hyper-échogène et les lésions sont moins visibles, ce qui pourrait expliquer une majorité de cas de disparition anténatale dans les équipes où l'IRM fœtale n'est pas systématique.

Nous n'avons donc observé qu'un cas de lésion ayant disparu sur l'échographie du 3^{ème} et sur l'IRM fœtale. Cette lésion a ensuite été visualisée sur la TDM néonatale : elle correspondait à un emphysème de la pyramide basale.

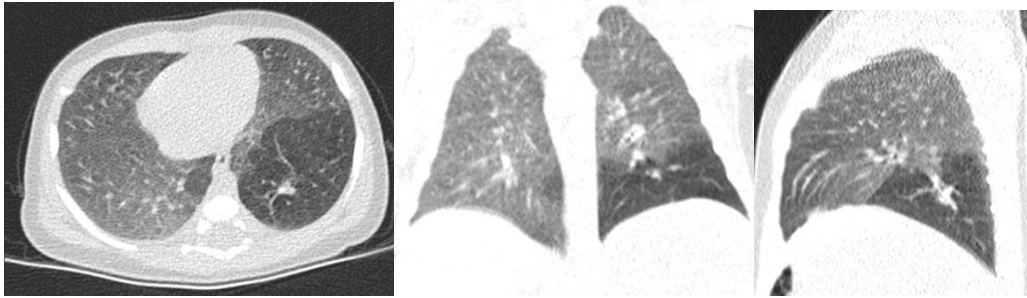


Image 66. TDM thoracique néonatale d'une lésion non visible sur l'échographie du 3^{ème} trimestre et sur l'IRM fœtale.

Sur les 7 cas de disparition anténatale lors de la 3^{ème} échographie, 1 enfant a présenté une détresse respiratoire et a été opéré à J13 pour un ELC du Culmen sur KB.

Il faut donc rester méfiant quant aux cas de disparition anténatale. Ils peuvent devenir symptomatiques à la naissance, et ceci démontre à nouveau l'intérêt du suivi post-natal systématique.

Les lésions qui disparaissent en période anténatale ne sont que le fruit d'une disparition radiologique, par perte de la différence de contraste entre le poumon sain et pathologique, principalement avec les ultra-sons mais également avec le rayonnement magnétique. Si l'on considère le diagnostic anténatal par échographie et le suivi post-natal par radiographie, effectivement, les lésions disparaissent. En prenant en compte l'IRM fœtale et les TDM injectées post-natales, nous constatons qu'il n'existe plus de lésions ayant disparu.

Déviations médiastinales

Pour ce qu'il en est de la déviation médiastinale : il y avait 42,85% de déviations médiastinales au moment du diagnostic (1^{ère} échographie), ce taux chutant à 17,6% sur la 3^{ème} échographie et 28,57% en IRM. La déviation médiastinale constatée en IRM est plus fiable (6 cas contre 3 pour la 3^{ème} échographie) sans que cela ne soit significatif.

Sur les 3 cas ayant une déviation médiastinale à la 3^{ème} échographie :

- 2 ont été opérés : pour doute avec une SP à 7 mois et pour augmentation de volume à 2,5 ans.
- 1 avait un ELC du segment 7 et l'enfant est resté asymptomatique (absence de déviation médiastinale en IRM).

Sur les 6 cas ayant une déviation médiastinale en IRM :

- On retrouve les deux enfants opérés détaillés ci-dessus.
- 2 ont été opérés à J8 et J13 pour des signes respiratoires s'aggravant.
- 1 a été opéré à 14 mois pour prévention des risques (infection/cancer)
- 1 cas est resté asymptomatique et n'a pas été opéré (ELC du segment 4).

Concernant les 11 patients qui n'ont jamais eu de déviation médiastinale ni sur les échographies, ni sur l'IRM, 7 n'ont pas eu besoin d'intervention, 2 ont été opérés pour KB et 2 pour surinfections à répétition.

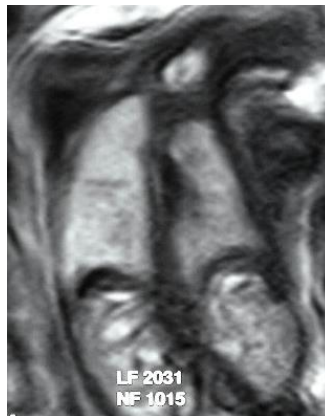


Image 67. IRM fœtale 30SA : aspect de poumon hyperintense T2.

Les critères de déviation médiastinale sont assez suggestifs, mais on note une évolution de cette déviation avec une amélioration pendant le déroulement de la grossesse. Ces situations doivent de toute façon faire préférer un accouchement dans un centre disposant d'équipes spécialisées dans la gestion médico-chirurgicale d'une éventuelle détresse respiratoire.

AGGRAVATION ANTENATALE

Nous n'avons eu qu'un seul cas d'augmentation de volume de la lésion entre la 2^{ème} et la 3^{ème} échographie. Les données IRM retrouvaient une lésion uni-segmentaire du segment 7 droit, sans déviation médiastinale.

L'enfant n'a pas présenté de détresse respiratoire néonatale, et n'a pas été opéré, avec un suivi de 85 mois. Une 2^{ème} TDM a retrouvé la zone emphysémateuse probablement en rapport avec une atrésie de la bronche B7.

Complications anténatales

Nous n'avons pas eu de cas de complications en période anténatale, qui sont plutôt l'apanage des malformations de la trachée et des grosses bronches, et mènent plus volontiers vers une IMG ou une mort fœtale. De plus nos critères d'inclusion comportaient une confirmation de l'ELC en imagerie ou en histologie post-natale.

Lieu de naissance

Trois patients sur les 21 sont nés en hôpital périphérique. Une quinzaine de ces enfants possédaient probablement les critères suffisants pour bénéficier d'une naissance dans un centre périphérique.

Détresse respiratoire néonatale

Sur les 4 enfants qui ont eu des signes respiratoires néonataux :

- 2 ont nécessité une intervention rapide,
- 1 a bénéficié d'un drainage pleural pour pneumothorax,
- 1 n'a jamais été opéré, les signes s'amendant spontanément.

Les deux cas opérés présentait une déviation médiastinale à la 1^{ère} échographie ainsi qu'en IRM-fœtale, avec une atteinte des 3/4 du poumon gauche au 3^{ème} trimestre et concernait tous deux une atteinte culminale.

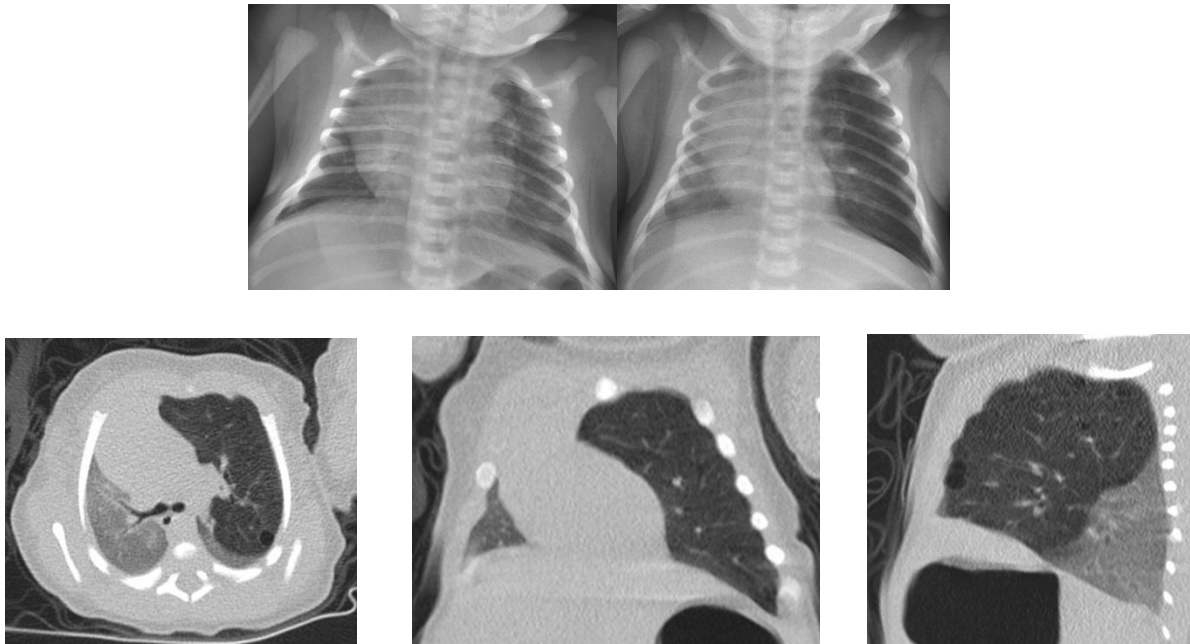


Image 68. Radiographie néonatale J1 et J8 + TDM J8 : ELC LSG et hernie pulmonaire trans-médiastinale.

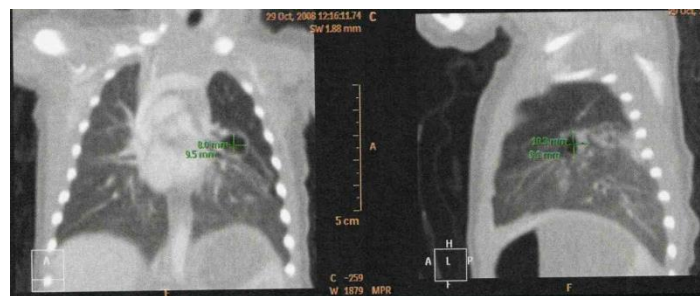


Image 69. TDM injectée : ELC avec KB et VCS gauche.

Les deux autres enfants ne présentait pas de déviation médiastinale en imagerie anténatale. L'un a été drainé d'un pneumothorax à J1 de vie (en rapport avec sa malformation), puis opéré à 1 an pour des infections pulmonaires à répétition. L'autre, présentant par ailleurs un syndrome de Poland, a évolué favorablement, avec une TDM à 46 mois montrant une atteinte du segment 3 droit.

Les territoires concernés chez les cas symptomatiques à la naissance étaient : une atteinte unisegmentaire (segment 3), 2 atteintes tri-segmentaires (Culmen), et 1 atteinte bisegmentaire (segments 6 et 9).

Radiographie et échographie néonatales

La radiographie thoracique a permis dans 1 cas de faire le diagnostic de pneumothorax droit autorisant son drainage. Elle objectivait dans 2 cas une déviation médiastinale, dont 1 cas a été opéré à J8 de vie pour détresse respiratoire. L'intérêt de cet examen semble résider dans le diagnostic différentiel ou de complications (pneumothorax, hémithorax, ...).

CLEVELAND & WEBER (35) et MANI (61) disent que la rétention de liquide alvéolaire est un facteur de prédiction pour le diagnostic de poumon polyalvéolaire. Nous avons constaté une rétention de liquide alvéolaire à J1 chez 17 de nos patients (13 en échographie, 12 en radiographie). Nos données histologiques, sous réserve d'un compte radiare insuffisamment pratiqué, ne retrouvent aucun poumon polyalvéolaire.

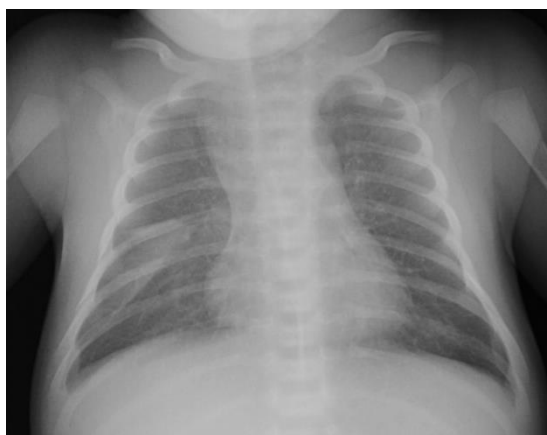

Image 70. Radiographie néonatale : image d'opacité pulmonaire par rétention de liquide alvéolaire.

Ces examens d'imagerie précoce, mêmes s'ils n'apportent pas d'arguments diagnostiques supplémentaires, semblent indispensables à l'évaluation néonatale, et comme imagerie de départ, simple et reproductible, permettant la comparaison ultérieure.

TDM injectée précoce

Elle permet d'évaluer la compression, de préciser le diagnostic, de planifier le geste chirurgical et la voie d'abord. Elle reste indispensable pour les cas symptomatiques en période néonatale.

TDM à 1 mois

Elle permet l'étude du parenchyme en l'absence de trouble ventilatoire car elle est faite sédation-IOT. Elle est peu irradiante car réalisée en mode « *low-dose* ». Elle n'est pas totalement fiable pour la détection des vaisseaux systémiques, mais permet d'apporter des précisions sur le territoire atteint et le retentissement de la lésion.

Elle a permis d'évoquer dans 14 cas sur 19, autant qu'en IRM fœtale, le diagnostic d'ELC. Il persiste une marge d'erreur avec une suspicion de SP pour 15,8% des cas.

Cette TDM précoce n'apporte donc pas plus d'argument de diagnostic positif que l'IRM fœtale, pas plus d'argument de diagnostic différentiel que la TDM injectée à 6 mois, et perd donc de son intérêt.

TDM injectée à 6 mois/AG

Cet examen est pertinent pour confirmer le diagnostic d'ELC (dans 71,4%), écarter les diagnostics différentiels de SP (0%), de MAKP (7,1%), et d'atrésie bronchique (7,1%). Il persiste une incertitude diagnostique dans 14,3% des cas.

Elle permet également une étude précise de l'étendue et des limites de ces lésions, d'évaluer le retentissement, permettant soit de planifier le geste opératoire le cas échéant, soit d'organiser le schéma de suivi à mettre en place.

Il ne faut pas réaliser trop tôt cet examen du fait de l'immaturation rénale, et de l'absence de l'aération initiale des lésions.

Scintigraphie

Trois enfants ont bénéficié d'une scintigraphie pulmonaire, qui montrait à chaque fois le territoire concerné hypoperfusé. Cela peut être un argument supplémentaire pour l'exérèse d'un territoire pulmonaire hypo-fonctionnel. En tous les cas, elle ne fait pas changer l'attitude thérapeutique et ne présente probablement à ce titre qu'un intérêt minime.

Bronchoscopie

Sur les 4 bronchoscopies réalisées dans notre centre :

- 2 étaient normales, chez des enfants ayant finalement été opérés : un segment surnuméraire appendu au segment de Fowler, un ELC sur kyste bronchogénique avec une bronche diagnostiquée comme normale en anatomopathologie.
- Une bronchoscopie objectivait une sténose de la bronche culminale chez un enfant opéré à 2,5 ans et retrouvant un ELC avec broncheectasies.
- Une bronchoscopie émettait un doute sur une atrésie de la bronche lobaire moyenne chez un enfant présentant un ELC du segment 3, finalement jamais opéré car asymptomatique.

Nous n'avons pas retrouvé d'intérêt à réaliser une bronchoscopie, en tout cas pas à titre systématique, pour le diagnostic positif ou étiologique d'un ELC ou différentiel avec une atrésie bronchique. Les indications opératoires des atrésies bronchiques rejoindront celles des ELC, à savoir la présence de symptômes respiratoires ou infectieux, ou l'amputation fonctionnelle d'un territoire pulmonaire important.

Son intérêt réside peut-être dans le diagnostic différentiel, notamment avec les corps étrangers intra bronchiques pour les ELC de découverte tardive?

DIAGNOSTICS DIFFERENTIELS

Anténataux

Les diagnostics évoqués lors de l'échographie de la 22SA face à une anomalie du signal pulmonaire, sont principalement les MAKP, les SP, et les ELC. L'imagerie anténatale a

pour but essentiel de rechercher des signes de complications anténatales (anasarque, hydramnios, épanchement pleural...) et d'évaluer les facteurs de risque faisant préférer un accouchement en milieu spécialisé, proche d'un service de chirurgie pédiatrique.

Néonataux

Les mêmes questions se posent pour le diagnostic positif d'une malformation broncho-pulmonaire en post-natal qu'en anténatal. Les examens de première intention ont pour but d'écarter les diagnostics nécessitant une prise en charge spécifique tels que le pneumothorax, et les critères qui devront faire poursuivre la surveillance rapprochée de tels enfants, notamment en cas de signes compressifs, ou d'augmentation de volume pouvant faire craindre l'installation d'une détresse respiratoire secondaire.

MALFORMATIONS ASSOCIEES

Nous n'avons pas retrouvé les 20% d'anomalies cardiaques associées rapportées par la littérature (41). Nous avons constaté 1 VCS gauche et 1 syndrome de Poland.

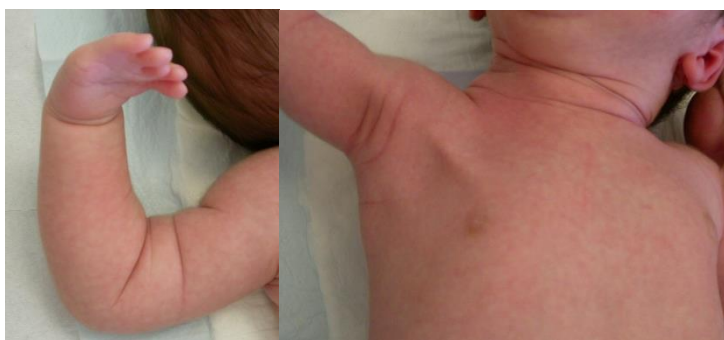

Image 71 : Syndrome de Poland droit.

ETIOLOGIE

Il est classique de dire que 50% des ELC sont consécutifs à un obstacle bronchique, intrinsèque ou extrinsèque et que 50% sont d'origine indéterminée.

Dans notre étude, il s'avère que nous avons mis en évidence 10 cas d'obstacle bronchique pouvant conduire à ces emphysèmes :

- 2 cas de KB.
- 2 sténoses bronchiques,
- 5 bronchomalacies (ectasies bronchiques),
- 1 atrésie de la bronche B6 (bronche de Nelson).

Il se trouve que plus de la moitié des enfants a bénéficié d'un traitement conservateur, ne permettant pas la recherche histologique d'une étiologie bronchique à ces anomalies.

Nos données anatomopathologiques sont probablement insuffisantes, avec une mauvaise étude du parenchyme et un compte radiare alvéolaire réalisé de manière non systématique. Nous n'avons objectivé aucun lobe polyalvéolaire. Nous n'effectuons pas non plus de microdissection dans le sens longitudinal pour la recherche d'atrésies bronchiques distales comme a pu le faire KUNISAKI (51).

L'EMPHYSEME SEGMENTAIRE FŒTAL

Nous avons 10 cas d'emphysèmes, n'atteignant qu'un seul segment (47,6%), qui correspondent à la description de PARAMALINGAM (53).

L'évolution naturelle de ces lésions se fait généralement favorablement sous simple surveillance. Nous avons un seul cas de lésion qui grossit encore chez un enfant actuellement âgé de 4 ans.

La question se pose de retirer ces territoires non fonctionnels. Mais il semble qu'ils ne se compliquent pas. Ils ne gênent pas le développement du poumon normal périphérique et les capacités respiratoires restent normales. Toutefois l'irradiation induite par la surveillance reste un problème.

Dans notre pratique, nous sommes amenés à opérer de moins en moins de ces lésions de petites tailles, confirmées comme étant des emphysèmes. Il est probable que le dépistage et l'amélioration des techniques d'imagerie anténatale conduisent à la découverte de lésions que l'on pourrait qualifier d'« incidentalomes ». Nous ignorons le devenir au long terme de ces malformations, mais elles sont en tout cas génératrices d'un stress prénatal, puis post-natal certain pour les parents, renforcé par la surveillance mise en place, et par l'évocation de complications potentielles, qui incluent la transformation maligne, véritable épée de Damoclès placée au-dessus du vertex de l'enfant.

Seules de grandes séries, puissantes et prolongées permettraient de répondre à la question de l'intérêt ou non d'opérer ces patients. Il est possible qu'en l'absence d'argument formel pour l'une ou l'autre attitude, *primum non nocere* devrait rester la règle.

TRAITEMENT

Comme nous venons de le stipuler ci-dessus, la chirurgie de ce type de lésion, dans notre pratique, est devenue de plus en plus rare. Les lésions symptomatiques doivent indiscutablement être opérées. Les lésions asymptomatiques de gros volume doivent bénéficier d'une exérèse devant l'amputation du territoire pulmonaire induit et le risque de complications. L'exérèse précoce permet de plus un développement alvéolaire et une expansion du reste du parenchyme pulmonaire.

Pour ce qui est des lésions asymptomatiques, notre pratique nous fait préférer une surveillance adaptée à chaque enfant en fonction de son âge et du volume de territoire pulmonaire atteint. Ces petites lésions n'ont probablement pas besoin de contrôle radiologique fréquent. Comme le montre le suivi de notre série, elles ne sont jamais opérées après l'âge de 2,5 ans.

ANATOMOPATHOLOGIE

Dans cette étude, les examens histologiques ne relatent que trop rarement de manière précise les anomalies de parenchyme et bronchiques pertinentes de ces malformations. En effet, ne sont jamais étudiés le compte radiaire alvéolaire et l'étude longitudinale par microdissection des bronches.

Nous retrouvons en outre 8 emphysèmes par distension sur les 10 pièces opératoires, 80% d'anomalies bronchiques plus ou moins distales, et 20% de lymphangiectasies. Nous n'avons pas de poumons polyalvéolaires comme le décrit HISLOP (60).

Il est nécessaire d'envoyer les pièces de résection dans un centre compétent en matière de malformations broncho-pulmonaires, pour que soient réalisés un RAC et éventuellement une microdissection bronchique dans le sens longitudinal. Le faible nombre de patients porteurs d'ELC fait qu'il est rare d'avoir des anatomopathologistes compétents dans ce domaine pour caractériser l'étiologie et possédant suffisamment de temps pour ce faire.

MANI (61) pense que le lobe poly-alvéolaire pourrait provenir d'une lésion bronchique plus ou moins complète, vers la fin du 2^{ème} trimestre ou début du 3^{ème} trimestre. Cette lésion augmenterait la pression interne où seraient retenus les facteurs de croissance, les exposant plus au poumon et conduisant au poumon poly-alvéolaire, par accélération de sa croissance. Il dit que les obstacles incomplets, ou apparaissant plus tard, n'ont pas cet effet sur les facteurs de croissance et créent le classique emphysème par hyperinflation.

Dans notre étude, tous les cas ont été diagnostiqués sur l'échographie de 22SA, et nous ne rapportons que des cas d'emphysèmes par hyperinflation, ce qui va contre une apparition tardive de cette malformation.

EVOLUTION A LONG TERME

Non opérés

Les patients non-opérés ne présentent pas de symptômes respiratoires notables. Nous n'avons pas étudié de manière systématique la fonction pulmonaire à long terme des patients non opérés (EFR).

Nous avons pour habitude d'effectuer le suivi par radiographie en cas de lésion visible en radiographie et par TDM le cas échéant. Nous suivons 4 enfants par radiographie thoracique simple, montrant 3 lésions stables et 1 qui semble augmenter de volume.

Il est probable qu'avec l'augmentation des connaissances sur cette pathologie, la fréquence de surveillance radiologique diminuera dans notre pratique. Il est probable qu'il faille s'attacher à rechercher de petits signes respiratoires qui conduiraient à réaliser un examen radiologique, plutôt qu'imposer la répétition d'exams qui sont certainement irradiants, probablement inutiles et évidemment coûteux.

Une alternative intéressante de suivi serait l'IRM thoracique. Mais ce n'est actuellement pas le meilleur examen pour l'étude du parenchyme pulmonaire. De plus son accessibilité est restreinte et les conditions de réalisation nécessitent, du moins chez l'enfant en bas âge, une sédation voire une anesthésie générale. Cette modalité de surveillance reste à définir.

Opérés

Dans tous les cas ayant été opérés, l'évolution a été favorable. Il n'y a pas eu de mortalité pré, per ou post-opératoire.

En termes de séquelles, elles sont moindres : 3 cas d'asymétrie clinique du thorax avec 1 cas de dyspnée d'effort à EFR normale.

EMBRYOPATHOGENIE

MANI (61) suspecte un processus infectieux ou un accident vasculaire pour expliquer l'anomalie de cartilage bronchique ou le processus fibreux conduisant au rétrécissement de la lumière bronchique et à la lésion. Mais cela n'explique pas pourquoi tant de lésions régressent, et pourquoi l'atteinte concerne préférentiellement le lobe supérieur gauche.

Les atrésies bronchiques et les ELC sont plus fréquents au niveau du LSG, et plus particulièrement au niveau du segment apico-dorsal de ce lobe. Il doit y avoir une explication anatomique à cela, suggérant un mécanisme mettant en jeu une structure située à ce niveau ou une particularité anatomique au niveau de sa bronche.

La bronche lobaire supérieure gauche est en contact étroit avec l'arc aortique, le 6^{ème} arc aortique, le ligament artériel. KRIVCHENYA (57) met en avant l'éventuelle implication d'une position anormale de l'arche aortique, de l'artère pulmonaire, d'un canal artériel perméable ou d'un ligament artériel, ou d'une coudure créée par un vaisseau segmentaire branché de manière trop proximale.

Nous retrouvons dans nos comptes-rendus anatomopathologiques 2 sténoses bronchiques et 5 bronchomalacies (ectasies bronchiques). Ces lésions peuvent être primitives, et sont responsables d'une souplesse bronchique n'autorisant pas leur perméabilité en expiration, et conduisent aux lésions d'emphysème, au même titre que les sténoses bronchiques. Elles peuvent également être secondaires à une sténose ou autre anomalie bronchique plus proximale mais non emportée par l'exérèse pulmonaire.

CONCLUSION

Nous avons réalisé une étude sur les ELF avec un nombre important de diagnostics réalisés en période anténatale par rapport aux séries rapportées dans la littérature. De plus, malgré la durée de prise en charge de ces enfants, il existe une relative homogénéité de prise en charge pré et post-natale dans notre population.

Nous avons, par le biais de cette étude, obtenu des informations sur les régressions et disparitions anténatales, qui semblent finalement être plus de l'ordre de la disparition radiologique que de la disparition anatomique de la lésion.

Les limites de cette étude sont bien entendu son caractère rétrospectif et sa faible puissance devant une pathologie relativement rare. Une autre limite concerne les données d'anatomopathologie qui ont une importance tant sur le plan du diagnostic positif que sur l'étiologie, mais qui demandent une grande expertise et un temps certain pour effectuer une étude fine de ces malformations, qui, de plus, ne se rencontrent que de manière ponctuelle.

Il faudrait bien entendu réaliser une étude multicentrique randomisée prospective incluant un grand nombre de ces malformations et étalée sur plusieurs années voire décennies de suivi.

Ce travail a permis d'augmenter nos connaissances sur cette pathologie, dont les parties obscures s'éclairciront petit à petit.

THESE SOUTENUE PAR : Pierre-Yves RABATTU

Emphysème Lobaire Fœtal : à propos de 21 observations.

CONCLUSION

L'emphysème lobaire congénital, et plus particulièrement fœtal, garde encore nombre de ses mystères. Il est un des éléments du grand spectre des malformations broncho-pulmonaires, mais un des éléments les moins fréquents, et donc un des moins étudiés et des moins compris.

Il est certain que les avancées faites à son sujet, et sur la pathologie malformative broncho-pulmonaire de manière globale, permettent une prise en charge le plus souvent adaptée, avec une morbi-mortalité très faible, ce, au sein de centres capables d'offrir à la majorité de ces enfants l'expertise suffisante garantissant une vie longue et sans séquelles.

Le diagnostic anténatal, toujours décrit comme étant rare dans la littérature, a permis d'anticiper la prise en charge de ces enfants, et doit pouvoir être capable de détecter les cas où une surveillance médicale, voire une prise en charge chirurgicale précoce sont nécessaires. Cela passe par la mise en évidence de facteurs prédictifs, anté ou post-nataux, fiables et reproductibles.


Cependant, sa grande hétérogénéité de présentation, allant de la découverte anténatale fortuite au cours de l'échographie de dépistage systématique, qui tend à devenir le mode de révélation le plus fréquent, à la détresse respiratoire néonatale gravissime, fait de cette pathologie un défi médico-chirurgical.

De plus, les habitudes peuvent être très variables d'un centre à l'autre, et nécessiteraient d'être uniformisées et évaluées par des études de plus grande envergure, multicentriques, comme dans tout ou plupart des pathologies présentant une certaine rareté.

Quoiqu'il en soit, les avancées dans différents domaines scientifiques qui touchent de près ou de loin la médecine, tels que les progrès technologiques améliorant les outils radiologiques de dépistage et de diagnostic, l'ingénierie concernant la miniaturisation des instruments chirurgicaux et le couplage aux disciplines de réalité augmentée en chirurgie, font que la prise en charge de ces enfants porteurs de pathologies rares se verra améliorée.

VU ET PERMIS D'IMPRIMER
Grenoble, le

13/10/2015


PROFESSEUR J. P. ROMANET

LE PRESIDENT DE LA THESE

PROFESSEUR P. S. JOUK



BIBLIOGRAPHIE

1. NELSON R. Congenital Cystic Disease of the Lung - Report of a case. *J Pediatr.* 1932;(1):233-8.
2. Gross R, Lewis J. Defect of the anterior mediastinum successful surgical repair. *Surg Gynecol Obstet.* 1945;80:549-54.
3. Robertson R, James ES. Congenital lobar emphysema. *Pediatrics.* déc 1951;8(6):794-804.
4. Bolande RB, Schneider AF, Boggs JD. Infantile lobar emphysema; an etiological concept. *AMA Arch Pathol.* avr 1956;61(4):289-94.
5. Thomson J, Forfar JO. Regional obstructive emphysema in infancy. *Arch Dis Child.* avr 1958;33(168):97-108.
6. Stovin PG. Congenital lobar emphysema. *Thorax.* sept 1959;14:254-62.
7. Leape LL, Longino LA. INFANTILE LOBAR EMPHYSEMA. *Pediatrics.* août 1964;34:246-55.
8. Thakral CL, Maji DC, Sajwani MJ. Congenital lobar emphysema: experience with 21 cases. *Pediatr Surg Int.* mars 2001;17(2-3):88-91.
9. Stigers KB, Woodring JH, Kanga JF. The clinical and imaging spectrum of findings in patients with congenital lobar emphysema. *Pediatr Pulmonol.* nov 1992;14(3):160-70.
10. Maiya S, Clarke JR, More B, Desai M, Parikh D. Bilateral congenital lobar emphysema: how should we proceed? *Pediatr Surg Int.* août 2005;21(8):659-61.
11. Ekkelkamp S, Vos A. Successful surgical treatment of a newborn with bilateral congenital lobar emphysema. *J Pediatr Surg.* nov 1987;22(11):1001-2.
12. Iodice F, Harban F, Walker I. Anesthetic management of a patient with bilateral congenital lobar emphysema. *Paediatr Anaesth.* avr 2008;18(4):340-1.
13. Floyd FW, Repici AJ, Gibson ET, McGEORGE CK. Bilateral congenital lobar emphysema surgically corrected. *Pediatrics.* janv 1963;1:87-96.
14. Abushahin A, Tuffaha A, Khalil N, Ismeal A. Bilateral congenital lobar emphysema: A rare cause for respiratory distress in infancy. *Ann Thorac Med.* 2012;7(4):250.
15. Roberts PA, Holland AJA, Halliday RJ, Arbuckle SM, Cass DT. Congenital lobar emphysema: Like father, like son. *J Pediatr Surg.* mai 2002;37(5):799-801.
16. Wall MA, Eisenberg JD, Campbell JR. Congenital lobar emphysema in a mother and daughter. *Pediatrics.* juill 1982;70(1):131-3.
17. Hendren WH, McKee DM. Lobar emphysema of infancy. *J Pediatr Surg.* févr 1966;1(1):24-39.
18. Sloan H. Lobar obstructive emphysema in infancy treated by lobectomy. *J Thorac Surg.* juill 1953;26(1):1-20.
19. Ankermann T, Oppermann HC, Engler S, Leuschner I, Von Kaisenberg CS. Congenital masses of the lung, cystic adenomatoid malformation versus congenital lobar emphysema: prenatal

- diagnosis and implications for postnatal treatment. *J Ultrasound Med Off J Am Inst Ultrasound Med.* oct 2004;23(10):1379-84.
20. Biyyam DR, Chapman T, Ferguson MR, Deutsch G, Dighe MK. Congenital Lung Abnormalities: Embryologic Features, Prenatal Diagnosis, and Postnatal Radiologic-Pathologic Correlation 1. *Radiographics.* 2010;30(6):1721-38.
 21. Durand C, Piolat C, Nuges F, Bessaguet S, Samouh R, Baudain P, et al. Emphysème lobaire foetal. In: *Les malformations congénitales : diagnostic anténatal et devenir.* 2007. p. 449-56.
 22. Pacharn P, Kline-Fath B, Calvo-Garcia M, Linam LE, Rubio EI, Salisbury S, et al. Congenital lung lesions: prenatal MRI and postnatal findings. *Pediatr Radiol.* sept 2013;43(9):1136-43.
 23. Man DW, Hamdy MH, Hendry GM, Bisset WH, Forfar JO. Congenital lobar emphysema: problems in diagnosis and management. *Arch Dis Child.* sept 1983;58(9):709-12.
 24. Usui N, Kamata S, Sawai T, Kamiyama M, Okuyama H, Kubota A, et al. Outcome predictors for infants with cystic lung disease. *J Pediatr Surg.* avr 2004;39(4):603-6.
 25. Crombleholme TM, Coleman B, Hedrick H, Liechty K, Howell L, Flake AW, et al. Cystic adenomatoid malformation volume ratio predicts outcome in prenatally diagnosed cystic adenomatoid malformation of the lung. *J Pediatr Surg.* mars 2002;37(3):331-8.
 26. Richards DS, Langham MR, Dolson LH. Antenatal presentation of a child with congenital lobar emphysema. *J Ultrasound Med Off J Am Inst Ultrasound Med.* avr 1992;11(4):165-8.
 27. Lacy DE, Shaw NJ, Pilling DW, Walkinshaw S. Outcome of congenital lung abnormalities detected antenatally. *Acta Paediatr Oslo Nor* 1992. avr 1999;88(4):454-8.
 28. Lee HJ, Song MJ, Cho JY, Lee Y-H. Echogenic fetal lung masses: comparison of prenatal sonographic and postnatal CT findings. *J Clin Ultrasound JCU.* oct 2003;31(8):419-24.
 29. Quinton AE, Smoleniec JS. Congenital lobar emphysema—the disappearing chest mass: antenatal ultrasound appearance. *Ultrasound Obstet Gynecol.* 2001;17(2):169-71.
 30. Olutoye OO, Coleman BG, Hubbard AM, Adzick NS. Prenatal diagnosis and management of congenital lobar emphysema. *J Pediatr Surg.* 2000;35(5):792-5.
 31. Shermeta DW, Oesch I. Characteristics of fetal lung fluid production. *J Pediatr Surg.* déc 1981;16(6):943-6.
 32. Strang LB. Fetal lung liquid: secretion and reabsorption. *Physiol Rev.* oct 1991;71(4):991-1016.
 33. Blau H, Barak A, Karmazyn B, Mussaffi H, Ben Ari J, Schoenfeld T, et al. Postnatal management of resolving fetal lung lesions. *Pediatrics.* janv 2002;109(1):105-8.
 34. Illanes S, Hunter A, Evans M, Cusick E, Soothill P. Prenatal diagnosis of echogenic lung: evolution and outcome. *Ultrasound Obstet Gynecol Off J Int Soc Ultrasound Obstet Gynecol.* août 2005;26(2):145-9.
 35. Cleveland RH, Weber B. Retained fetal lung liquid in congenital lobar emphysema: a possible predictor of polyalveolar lobe. *Pediatr Radiol.* 1993;23(4):291-5.

36. Hochegger B, Irion KL, Andrade CF, Zanetti G, Marchiori E. Congenital lobar emphysema: the role of multislice computed tomography with virtual bronchoscopy in the differential diagnosis with bronchial foreign bodies. *Eur Arch Otorhinolaryngol.* août 2012;269(8):2015-6.
37. Taqvi L, Griksaitis M, Eastham K. Not all infantile respiratory distress in winter is bronchiolitis: congenital lobar emphysema. *Case Rep.* 20 oct 2011;2011(oct20 1):bcr0820114618-bcr0820114618.
38. Ulku R, Onat S, Ozçelik C. Congenital lobar emphysema: Differential diagnosis and therapeutic approach. *Pediatr Int.* oct 2008;50(5):658-61.
39. Chapdelaine J, Beaunoyer M, St-Vil D, Oligny LL, Garel L, Bütter A, et al. Unilobar congenital pulmonary lymphangiectasis mimicking congenital lobar emphysema: an underestimated presentation? *J Pediatr Surg.* mai 2004;39(5):677-80.
40. Laberge J-M, Puligandla P, Flageole H. Asymptomatic congenital lung malformations. *Semin Pediatr Surg.* févr 2005;14(1):16-33.
41. Moideen I, Nair SG, Cherian A, Rao SG. Congenital lobar emphysema associated with congenital heart disease. *J Cardiothorac Vasc Anesth.* avr 2006;20(2):239-41.
42. Ozçelik U, Göçmen A, Kiper N, Doğru D, Dilber E, Yalçın EG. Congenital lobar emphysema: evaluation and long-term follow-up of thirty cases at a single center. *Pediatr Pulmonol.* mai 2003;35(5):384-91.
43. Ogul H, Sevketbeyoglu H, Ozgokce M, Alper F. Congenital Lobar Emphysema Association With Double Superior Vena Cava and Horseshoe Kidney. *Ann Thorac Surg.* 2012;94(6):2131.
44. Saim L, Mohamad AS, Ambu VK. Congenital lobar emphysema: a case with bronchial septum. *Int J Pediatr Otorhinolaryngol.* janv 1994;28(2-3):241-6.
45. Kravitz RM. Congenital malformations of the lung. *Pediatr Clin North Am.* juin 1994;41(3):453-72.
46. Zamora IJ, Sheikh F, Olutoye OO, Cassady CI, Lee TC, Ruano R, et al. Mainstem bronchial atresia: a lethal anomaly amenable to fetal surgical treatment. *J Pediatr Surg.* mai 2014;49(5):706-11.
47. Keswani SG, Crombleholme TM, Pawel BR, Johnson MP, Flake AW, Hedrick HL, et al. Prenatal diagnosis and management of mainstem bronchial atresia. *Fetal Diagn Ther.* févr 2005;20(1):74-8.
48. Seo T, Ando H, Kaneko K, Ono Y, Tainaka T, Sumida W, et al. Two cases of prenatally diagnosed congenital lobar emphysema caused by lobar bronchial atresia. *J Pediatr Surg.* nov 2006;41(11):e17-20.
49. Morikawa N, Kuroda T, Honna T, Kitano Y, Fuchimoto Y, Terawaki K, et al. Congenital bronchial atresia in infants and children. *J Pediatr Surg.* déc 2005;40(12):1822-6.

50. Pedicelli G, Ciarpaglini LL, De Santis M, Leonetti C. Congenital bronchial atresia (CBA). A critical review of CBA as a disease entity and presentation of a case series. *Radiol Med (Torino)*. déc 2005;110(5-6):544-53.
51. Kunisaki SM, Fauza DO, Nemes LP, Barnewolt CE, Estroff JA, Kozakewich HP, et al. Bronchial atresia: the hidden pathology within a spectrum of prenatally diagnosed lung masses. *J Pediatr Surg*. janv 2006;41(1):61-5.
52. Costa Júnior A da S, Perfeito JAJ, Forte V. Surgical treatment of 60 patients with pulmonary malformations: what have we learned? *J Bras Pneumol Publicação Of Soc Bras Pneumol E Tisiologia*. sept 2008;34(9):661-6.
53. Paramalingam S, Parkinson E, Sellars M, Diaz-Cano S, Nicolaidis KH, Davenport M. Congenital segmental emphysema: an evolving lesion. *Eur J Pediatr Surg Off J Austrian Assoc Pediatr Surg Al Z Für Kinderchir*. mars 2010;20(2):78-81.
54. Karnak I, Senocak ME, Ciftci AO, Büyükpamukçu N. Congenital lobar emphysema: diagnostic and therapeutic considerations. *J Pediatr Surg*. sept 1999;34(9):1347-51.
55. Mei-Zahav M, Konen O, Manson D, Langer JC. Is congenital lobar emphysema a surgical disease? *J Pediatr Surg*. juin 2006;41(6):1058-61.
56. Laros CD, Westermann CJ. Dilatation, compensatory growth, or both after pneumonectomy during childhood and adolescence. A thirty-year follow-up study. *J Thorac Cardiovasc Surg*. avr 1987;93(4):570-6.
57. Krivchenya DU, Rudenko EO, Dubrovin AG. Congenital emphysema in children: Segmental lung resection as an alternative to lobectomy. *J Pediatr Surg*. févr 2013;48(2):309-14.
58. Gogia AR, Bajaj JK, Husain F, Mehra V. Anaesthetic management of a case of congenital lobar emphysema. *J Anaesthesiol Clin Pharmacol*. 2011;27(1):106.
59. Tempe DK, Virmani S, Javetkar S, Banerjee A, Kumar Puri S, Datt V. Congenital lobar emphysema: Pitfalls and management. *Ann Card Anaesth*. avr 2010;Vol. 13(No. 1):pp. 53-8.
60. Hislop A, Reid L. New pathological findings in emphysema of childhood: 1. Polyalveolar lobe with emphysema. *Thorax*. 1970;25(6):682-90.
61. Mani H, Suarez E, Stocker JT. The Morphologic Spectrum of Infantile Lobar Emphysema: a study of 33 cases. *Paediatr Respir Rev*. janv 2004;5(Supplement 1):S313-20.
62. Tapper D, Schuster S, McBride J, Eraklis A, Wohl ME, Williams A, et al. Polyalveolar lobe: anatomic and physiologic parameters and their relationship to congenital lobar emphysema. *J Pediatr Surg*. déc 1980;15(6):931-7.
63. Giudici R, Leão LE, Moura LA, Wey SB, Ferreira RG, Crotti PL. [Polyalveolosis: pathogenesis of congenital lobar emphysema?]. *Rev Assoc Médica Bras* 1992. juin 1998;44(2):99-105.
64. Alcorn D, Adamson TM, Lambert TF, Maloney JE, Ritchie BC, Robinson PM. Morphological effects of chronic tracheal ligation and drainage in the fetal lamb lung. *J Anat*. juill 1977;123(Pt 3):649-60.

65. Langston C. New concepts in the pathology of congenital lung malformations. *Semin Pediatr Surg.* févr 2003;12(1):17-37.
66. Newman B. Congenital bronchopulmonary foregut malformations: concepts and controversies. *Pediatr Radiol.* août 2006;36(8):773-91.
67. Riedlinger WFJ, Vargas SO, Jennings RW, Estroff JA, Barnewolt CE, Lillehei CW, et al. Bronchial atresia is common to extralobar sequestration, intralobar sequestration, congenital cystic adenomatoid malformation, and lobar emphysema. *Pediatr Dev Pathol Off J Soc Pediatr Pathol Paediatr Pathol Soc.* oct 2006;9(5):361-73.
68. Bush A, Hogg J, Chitty LS. Cystic lung lesions - prenatal diagnosis and management. *Prenat Diagn.* juill 2008;28(7):604-11.
69. Kotecha S, Barbato A, Bush A, Claus F, Davenport M, Delacourt C, et al. Antenatal and Postnatal Management of Congenital Cystic Adenomatoid Malformation. *Paediatr Respir Rev.* sept 2012;13(3):162-71.
70. Fowler DJ, Gould SJ. The pathology of congenital lung lesions. *Semin Pediatr Surg.* 1 janv 2015;
71. Alamo L, Gudinchet F, Reinberg O, Vial Y, Francini K, Osterheld M-C, et al. Prenatal diagnosis of congenital lung malformations. *Pediatr Radiol.* mars 2012;42(3):273-83.
72. Farrugia MK, Raza SA, Gould S, Lakhoo K. Congenital lung lesions: classification and concordance of radiological appearance and surgical pathology. *Pediatr Surg Int.* sept 2008;24(9):987-91.
73. Beydon N, Larroquet M, Coulomb A, Jouannic J-M, Ducou le Pointe H, Clément A, et al. Comparison between US and MRI in the prenatal assessment of lung malformations. *Pediatr Radiol.* juin 2013;43(6):685-96.
74. Ch'in KY, Tang MY. Congenital adenomatoid malformation of one lobe of a lung with general anasarca. *Arch Pathol.* sept 1949;48(3):221-9.
75. Moerman P, Fryns JP, Vandenberghe K, Devlieger H, Lauweryns JM. Pathogenesis of congenital cystic adenomatoid malformation of the lung. *Histopathology.* oct 1992;21(4):315-21.
76. Stocker JT, Madewell JE, Drake RM. Congenital cystic adenomatoid malformation of the lung. Classification and morphologic spectrum. *Hum Pathol.* mars 1977;8(2):155-71.
77. Stocker J. Congenital pulmonary airway malformation - a new name for and an expanded classification of congenital cystic adenomatoid malformation of the lung. *Histopathology.* 2002;41:424.
78. Adzick NS, Harrison MR, Glick PL, Golbus MS, Anderson RL, Mahony BS, et al. Fetal cystic adenomatoid malformation: prenatal diagnosis and natural history. *J Pediatr Surg.* oct 1985;20(5):483-8.
79. Kreiger PA, Ruchelli ED, Mahboubi S, Hedrick H, Scott Adzick N, Russo PA. Fetal pulmonary malformations: defining histopathology. *Am J Surg Pathol.* mai 2006;30(5):643-9.

80. Wong A, Vieten D, Singh S, Harvey JG, Holland AJA. Long-term outcome of asymptomatic patients with congenital cystic adenomatoid malformation. *Pediatr Surg Int.* juin 2009;25(6):479-85.
81. Bailey PV, Tracy T, Connors RH, deMello D, Lewis JE, Weber TR. Congenital bronchopulmonary malformations. Diagnostic and therapeutic considerations. *J Thorac Cardiovasc Surg.* avr 1990;99(4):597-602; discussion 602-3.
82. Pryce DM. Lower accessory pulmonary artery with intralobar sequestration of lung; a report of seven cases. *J Pathol Bacteriol.* juill 1946;58(3):457-67.
83. Sade RM, Clouse M, Ellis FH. The spectrum of pulmonary sequestration. *Ann Thorac Surg.* déc 1974;18(6):644-58.
84. Wei Y, Li F. Pulmonary sequestration: a retrospective analysis of 2625 cases in China. *Eur J Cardio-Thorac Surg Off J Eur Assoc Cardio-Thorac Surg.* juill 2011;40(1):e39-42.
85. Boyden EA. Developmental anomalies of the lungs. *Am J Surg.* janv 1955;89(1):79-89.
86. Smith EL. The early development of the trachea and esophagus in relation to atresia of the esophagus and tracheoesophageal fistula. *Contrib Embryol.* 1957;36(43-57).
87. Gerle RD, Jaretzki A, Ashley CA, Berne AS. Congenital bronchopulmonary-foregut malformation. Pulmonary sequestration communicating with the gastrointestinal tract. *N Engl J Med.* 27 juin 1968;278(26):1413-9.
88. Stocker JT, Malczak HT. A study of pulmonary ligament arteries. Relationship to intralobar pulmonary sequestration. *Chest.* oct 1984;86(4):611-5.
89. Clements BS, Warner JO. Pulmonary sequestration and related congenital bronchopulmonary-vascular malformations: nomenclature and classification based on anatomical and embryological considerations. *Thorax.* juin 1987;42(6):401-8.
90. Stanton M, Njere I, Ade-Ajayi N, Patel S, Davenport M. Systematic review and meta-analysis of the postnatal management of congenital cystic lung lesions. *J Pediatr Surg.* mai 2009;44(5):1027-33.
91. Lecomte Bã©, Hadden Hã©, Coste K, Gallot D, Laurichesse Hã©, Lemery D, et al. Hyperechoic congenital lung lesions in a non-selected population: from prenatal detection till perinatal management. *Prenat Diagn.* déc 2009;29(13):1222-30.
92. Zeidan S, Gorincour G, Potier A, Ughetto F, Dubus JC, Chrestian M-A, et al. Congenital lung malformation: evaluation of prenatal and postnatal radiological findings. *Respirol Carlton Vic.* sept 2009;14(7):1005-11.
93. Ruchonnet-Metrailler I, Leroy-Terquem E, Stirnemann J, Cros P, Ducoin H, Hadchouel A, et al. Neonatal Outcomes of Prenatally Diagnosed Congenital Pulmonary Malformations. *PEDIATRICS.* 1 mai 2014;133(5):e1285-91.


94. Aziz D, Langer JC, Tuuha SE, Ryan G, Ein SH, Kim PCW. Perinatally diagnosed asymptomatic congenital cystic adenomatoid malformation: to resect or not? *J Pediatr Surg.* mars 2004;39(3):329-34; discussion 329-34.
95. García-Peña P, Lucaya J, Hendry GM, McAndrew PT, Duran C. Spontaneous involution of pulmonary sequestration in children: a report of two cases and review of the literature. *Pediatr Radiol.* avr 1998;28(4):266-70.
96. Bromley B, Parad R, Estroff JA, Benacerraf BR. Fetal lung masses: prenatal course and outcome. *J Ultrasound Med Off J Am Inst Ultrasound Med.* déc 1995;14(12):927-36; quiz p1378.
97. Hancock BJ, Di Lorenzo M, Youssef S, Yazbeck S, Marcotte JE, Collin PP. Childhood primary pulmonary neoplasms. *J Pediatr Surg.* sept 1993;28(9):1133-6.
98. Priest JR, McDermott MB, Bhatia S, Watterson J, Manivel JC, Dehner LP. Pleuropulmonary blastoma: a clinicopathologic study of 50 cases. *Cancer.* 1 juill 1997;80(1):147-61.
99. Khen-Dunlop N, Révillon Y. Malformations congénitales du poumon : quand opérer ? *Rev Mal Respir.* févr 2012;29(2):328-36.
100. Colon N, Schlegel C, Pietsch J, Chung DH, Jackson GP. Congenital lung anomalies: can we postpone resection? *J Pediatr Surg.* janv 2012;47(1):87-92.
101. Beres A, Aspirot A, Paris C, Berube D, Bouchard S, Laberge J-M, et al. A contemporary evaluation of pulmonary function in children undergoing lung resection in infancy. *J Pediatr Surg.* mai 2011;46(5):829-32.
102. Keijzer R, Chiu PPL, Ratjen F, Langer JC. Pulmonary function after early vs late lobectomy during childhood: a preliminary study. *J Pediatr Surg.* mai 2009;44(5):893-5.
103. Muller CO, Berrebi D, Kheniche A, Bonnard A. Is radical lobectomy required in congenital cystic adenomatoid malformation? *J Pediatr Surg.* avr 2012;47(4):642-5.
104. Rothenberg SS, Shipman K, Kay S, Kadenhe-Chiweshe A, Thirumoorthi A, Garcia A, et al. Thoracoscopic Segmentectomy for Congenital and Acquired Pulmonary Disease: A Case for Lung-Sparing Surgery. *J Laparoendosc Adv Surg Tech.* janv 2014;24(1):50-4.
105. Albanese CT, Sydorak RM, Tsao K, Lee H. Thoracoscopic lobectomy for prenatally diagnosed lung lesions. *J Pediatr Surg.* avr 2003;38(4):553-5.
106. Albanese CT, Rothenberg SS. Experience with 144 Consecutive Pediatric Thoracoscopic Lobectomies. *J Laparoendosc Adv Surg Tech.* juin 2007;17(3):339-41.
107. Kaneko K, Ono Y, Tainaka T, Sumida W, Kawai Y, Ando H. Thoracoscopic lobectomy for congenital cystic lung diseases in neonates and small infants. *Pediatr Surg Int.* avr 2010;26(4):361-5.
108. Bratu I, Laberge J-M, Flageole H, Bouchard S. Foregut duplications: is there an advantage to thoracoscopic resection? *J Pediatr Surg.* janv 2005;40(1):138-41.
109. Diamond IR, Herrera P, Langer JC, Kim PCW. Thoracoscopic versus open resection of congenital lung lesions: a case-matched study. *J Pediatr Surg.* juin 2007;42(6):1057-61.

110. Tölg C, Abelin K, Laudenbach V, de Heulme O, Dorgeret S, Lipsyc ES, et al. Open vs thoracoscopic surgical management of bronchogenic cysts. *Surg Endosc.* janv 2005;19(1):77-80.
111. Rahman N, Lakhoo K. Comparison between open and thoracoscopic resection of congenital lung lesions. *J Pediatr Surg.* févr 2009;44(2):333-6.
112. Bonnard A, Malbezin S, Ferkdadji L, Luton D, Aigrain Y, de Lagauise P. Pulmonary sequestration children: is the thoracoscopic approach a good option? *Surg Endosc.* sept 2004;18(9):1364-7.
113. Vu LT, Farmer DL, Nobuhara KK, Miniati D, Lee H. Thoracoscopic versus open resection for congenital cystic adenomatoid malformations of the lung. *J Pediatr Surg.* janv 2008;43(1):35-9.
114. Rothenberg SS. First decade's experience with thoracoscopic lobectomy in infants and children. *J Pediatr Surg.* janv 2008;43(1):40-5.
115. Nasr A, Bass J. Thoracoscopic vs open resection of congenital lung lesions: a meta-analysis. *J Pediatr Surg.* mai 2012;47(5):857-61.
116. Lawal TA, Gosemann J-H, Kuebler JF, Glüer S, Ure BM. Thoracoscopy versus thoracotomy improves midterm musculoskeletal status and cosmesis in infants and children. *Ann Thorac Surg.* janv 2009;87(1):224-8.
117. Rothenberg SS, Kuenzler KA, Middlesworth W, Kay S, Yoder S, Shipman K, et al. Thoracoscopic Lobectomy in Infants Less Than 10 kg with Prenatally Diagnosed Cystic Lung Disease. *J Laparoendosc Adv Surg Tech.* mars 2011;21(2):181-4.
118. Lau CT, Leung L, Chan IHY, Chung PHY, Lan LCL, Chan KL, et al. Thoracoscopic resection of congenital cystic lung lesions is associated with better post-operative outcomes. *Pediatr Surg Int.* avr 2013;29(4):341-5.
119. Kunisaki SM, Powelson IA, Haydar B, Bowshier BC, Jarboe MD, Mychaliska GB, et al. Thoracoscopic vs Open Lobectomy in Infants and Young Children with Congenital Lung Malformations. *J Am Coll Surg.* févr 2014;218(2):261-70.
120. Wall J, Coates A. Prenatal imaging and postnatal presentation, diagnosis and management of congenital lung malformations: *Curr Opin Pediatr.* juin 2014;26(3):315-9.
121. Davenport M, Warne S., Cacciaguerra S, Patel S, Greenough A, Nicolaides K. Current outcome of antenally diagnosed cystic lung disease. *J Pediatr Surg.* avr 2004;39(4):549-56.
122. Karunasumetta C, Kuptarnond C, Prathanee S, Intanoo W, Wongbuddha C. Surgical outcomes for congenital lung malformations: 10 years experience at a single center. *J Med Assoc Thai Chotmaihet Thangphaet.* janv 2014;97(1):52-9.
123. Adzick NS. Management of fetal lung lesions. *Clin Perinatol.* juin 2009;36(2):363-76, x.
124. Cavoretto P, Molina F, Poggi S, Davenport M, Nicolaides KH. Prenatal diagnosis and outcome of echogenic fetal lung lesions. *Ultrasound Obstet Gynecol.* nov 2008;32(6):769-83.

125. Volpe MV, Pham L, Lessin M, Ralston SJ, Bhan I, Cutz E, et al. Expression of Hoxb-5 during human lung development and in congenital lung malformations. *Birt Defects Res A Clin Mol Teratol.* août 2003;67(8):550-6.
126. Hadchouel-Duvergé A, Lezmi G, de Blic J, Delacourt C. [Congenital lung malformations: natural history and pathophysiological mechanisms]. *Rev Mal Respir.* avr 2012;29(4):601-11.
127. Schoenwolf G, Bleyl S, Brauer P, Francis-West P. Larsen's Human Embryology. In: 5th Edition. [cité 31 juill 2015]. Disponible sur: <http://store.elsevier.com/Larsens-Human-Embryology/Gary-Schoenwolf/isbn-9781455706846/>
128. embryology.ch [Internet]. [cité 31 juill 2015]. Disponible sur: <http://embryology.ch/>
129. Embryologie Humaine [Internet]. [cité 31 juill 2015]. Disponible sur: <http://cvirtuel.cochin.univ-paris5.fr/Embryologie/Embryologie%20Humaine%20-%20Le%20Site/Entr%E9e.html>
130. Sadler TW. Langman's Medical Embryology. In: Twelfth Edition.
131. Skandalakis J, Gray S, Symbas P. The trachea and the lung. In: *Embryology for surgeons.* 3rd ed. Baltimore: Md: Williams & Wilkins; 1994. p. 414-50.
132. Rosenthal A. Congenital atresia of the esophagus with tracheoesophageal fistula. Report of 8 cases. *Arch Pathol.* 1931;12(756-72).
133. O'Rahilly R, Müller F. Chevalier Jackson lecture. Respiratory and alimentary relations in staged human embryos. New embryological data and congenital anomalies. *Ann Otol Rhinol Laryngol.* oct 1984;93(5 Pt 1):421-9.
134. Williams AK, Quan QB, Beasley SW. Three-dimensional imaging clarifies the process of tracheoesophageal separation in the rat. *J Pediatr Surg.* févr 2003;38(2):173-7.
135. Morotti RA, Gutierrez MC, Askin F, Profitt SA, Wert SE, Whitsett JA, et al. Expression of thyroid transcription factor-1 in congenital cystic adenomatoid malformation of the lung. *Pediatr Dev Pathol Off J Soc Pediatr Pathol Paediatr Pathol Soc.* oct 2000;3(5):455-61.
136. Bouchet, Cuilleret. Anatomie topographique descriptive fonctionnelle. In: Tome 2 Le cou, le thorax. Elsevier-Masson. 1997.
137. Kohn H. Zur Histologie der indurierenden fibrinösen Pneumonie. *M Û Nchener Med Wochenschr.* 1893;(40):42-5.
138. Lambert MW. Accessory bronchiole-alveolar communications. *J Pathol Bacteriol.* oct 1955;70(2):311-4.
139. Martin HB. Respiratory bronchioles as the pathway for collateral ventilation. *J Appl Physiol.* sept 1966;21(5):1443-7.
140. Levine D, Barnewolt CE, Mehta TS, Trop I, Estroff J, Wong G. Fetal thoracic abnormalities: MR imaging. *Radiology.* août 2003;228(2):379-88.
141. Hubbard AM. Ultrafast fetal MRI and prenatal diagnosis. *Semin Pediatr Surg.* août 2003;12(3):143-53.

ANNEXES :

SERMENT D'HIPPOCRATE



*En présence des Maîtres de cette Faculté, de mes chers condisciples et devant l'effigie
d'HIPPOCRATE,*

*Je promets et je jure d'être fidèle aux lois de l'honneur et de la probité dans l'exercice de la
Médecine.*

*Je donnerais mes soins gratuitement à l'indigent et n'exigerais jamais un salaire au-dessus de
mon travail. Je ne participerai à aucun partage clandestin d'honoraires.*

*Admis dans l'intimité des maisons, mes yeux n'y verront pas ce qui s'y passe ; ma langue
taira les secrets qui me seront confiés et mon état ne servira pas à corrompre les mœurs, ni à
favoriser le crime.*

*Je ne permettrai pas que des considérations de religion, de nation, de race, de parti ou de
classe sociale viennent s'interposer entre mon devoir et mon patient.*

Je garderai le respect absolu de la vie humaine.

*Même sous la menace, je n'admettrai pas de faire usage de mes connaissances médicales
contre les lois de l'humanité.*

*Respectueux et reconnaissant envers mes Maîtres, je rendrai à leurs enfants l'instruction que
j'ai reçue de leurs pères.*

Que les hommes m'accordent leur estime si je suis fidèle à mes promesses.

Que je sois couvert d'opprobre et méprisé de mes confrères si j'y manque.

Sujets			Mères		
CAS	Date de naissance	Sexe	Date de naissance	Age à l'accouchement (années)	Gestité Parité
Cas 01	05/03/2004	M	13/03/1971	33	G3P1
Cas 02	28/12/2012	M	14/11/1980	32	G1P0
Cas 03	01/10/2009	M	18/09/1987	22	G2P1
Cas 04	26/06/2008	M	25/08/1980	28	G2P1
Cas 05	21/08/2006	F	20/02/1981	25	G2P1
Cas 06	23/01/2005	M	19/10/1965	40	G5P2
Cas 07	21/11/2007	M	24/10/1978	29	G3P1
Cas 08	13/03/2006	F	10/06/1979	27	G2P0
Cas 09	15/01/1999	M	03/04/1969	30	G2P0
Cas 10	01/09/2010	F	01/05/1982	28	G2P0
Cas 11	21/08/2011	M	11/07/1980	31	G2P1
Cas 12	20/12/2005	M	15/03/1975	30	G5P2
Cas 13	18/10/2010	F	24/08/1975	35	G2P0
Cas 14	05/02/2008	F	12/04/1979	29	G1P0
Cas 15	26/09/2000	M	16/09/1968	32	G1P0
Cas 16	31/03/2005	M	13/12/1970	34	G2P1
Cas 17	14/10/2010	M	15/09/1970	40	G3P2
Cas 18	08/07/2012	M	07/04/1983	29	G1P0
Cas 19	21/10/2008	M	17/12/1979	29	G2P1
Cas 20	20/08/2010	M	23/12/1978	32	G1P0
Cas 21	16/09/2010	M	09/09/1977	33	G2P0

CAS	Echographies anténatales												
	1 ^{ère} échographie (22SA)							2 ^{ème} échographie (26SA)			3 ^{ème} échographie (32SA)		
	Terme (SA)	Aspect	Diagnostic évoqué	Siège	Vaisseaux	Kyste	Retentissement	Terme (SA)	Evolution	Retentissement	Terme (SA)	Evolution	Retentissement
Cas 01	22	hétérogène	MAKP	Pm G	non	non	dev med, ↑ interK, ↔ courbure diaph	26	stable	dev med	34	normale	0
Cas 02	21	hyperéchogène	MAKP	LI G	non	non	dev med	25	diminution	0	28	normale	0
Cas 03	21	hyperéchogène	MAKP-SL	LI G	non	non	0	28	diminution	0	32	normale	0
Cas 04	22	hyperéchogène	-	LI Dt	oui	non	0	27	diminution	0	33	diminution	0
Cas 05	21	hyperéchogène	MAKP-SL	LM	non	non	0	25	stable	0	36	normale	0
Cas 06	22	hyperéchogène	MAKP	LI G	non	non	dev med, ↑ interK, ↔ courbure diaph	29	stable	dev med	32	stable	dev med
Cas 07	22	hyperéchogène	MAKP-SL	LI Dt	non	non	0	27	stable	0	32	augmentation	0
Cas 08	21	hyperéchogène	MAKP	LI G	non	non	0	22	stable	0	25	stable	0
Cas 09	22	hyperéchogène	MAKP	Pm G	non	non	dev med	27	diminution	0	33	normale	0
Cas 10	21	hyperéchogène	MAKP-SL	LS G	non	non	0	24	stable	0	30	diminution	0
Cas 11	23	hyperéchogène	MAKP	PM G	non	oui	dev med, ↔ courbure diaph	27	diminution	dev med			
Cas 12	19	hyperéchogène	MAKP	PM Dt	non	non	0	29	stable.	0	33	diminution	0
Cas 13	22	hyperéchogène	MAKP	Pm Dt	non	non	0	26	stable	0			
Cas 14	22	hyperéchogène	MAKP-SL	LI Dt	non	non	0	27	stable	0			
Cas 15	22	hyperéchogène	MAKP	Pm G	non	non	dev med	26	stable	dev med	31	stable	dev med
Cas 16	23	hyperéchogène	MAKP	LS Dt	non	non	0	28	stable	0			
Cas 17	22	hyperéchogène	MAKP	LI D	non	non	dev med	26	stable	dev med	30	stable	dev med
Cas 18	22	hyperéchogène	MAKP	LS D, LM	non	non	dev med	26	stable	dev med	31	normale	0
Cas 19	23	hyperéchogène	-	Pm G	non	1 kyste	dev med	26	stable + kyste unique	dev med	32	normale	0
Cas 20	23	hyperéchogène	MAKP	LM	non	non	0	26	stable	0	32	diminution	0
Cas 21	23	hyperéchogène	MAKP	LS G	non	non	0	24	stable	0	31	diminution	0

CAS	IRM anténatale						
	Terme (SA)	Aspect	Conclusion	Retentissement	Vaisseaux	Kyste	Malformations associées
Cas 01	30	Hyper T2	ELF	dev med	non	non	non
Cas 02	30	Normale	ELF	0	non	non	non
Cas 03	33	Hyper T2	ELF	0	non	non	non
Cas 04	33	Hyper T2	?	0	non	non	non
Cas 05	29	Hypo T2	ELF	0	non	non	non
Cas 06	31	Hétérogène	MAKP	dev med	non	non	non
Cas 07	29	Hyper T2	ELF - SP	0	doute	non	non
Cas 08	32	Hyper T2	SP et KB	0	doute	non	non
Cas 09	30	Hypo T2	Atresie bronchique? Duplication diaphragmatique?	0	non	non	non
Cas 10	31	Hyper T2	ELF	0	non	non	non
Cas 11	31	Hyper T2	MAKP	dev med	non	oui	non
Cas 12	31	Hyper T2	ELF	0	non	non	non
Cas 13	30	Hyper T2	ELF	dev med	non	non	non
Cas 14	30	Hyper T2	ELF	0	non	non	non
Cas 15	28	Hyper T2	MAKP	dev med	non	non	non
Cas 16	28	Hyper T2	MAKP	0	non	non	Main droite
Cas 17	31	Hyper T2	ELF	0	non	non	non
Cas 18	30	Hyper T2	ELF	0	non	non	non
Cas 19	26 + 32	Hyper T2	ELF et KB	dev med	non	unique	VCS gauche
Cas 20	31	Hyper T2	ELF	0	non	non	non
Cas 21	31	Hyper T2	ELF	0	non	non	non

CAS	Naissance								
	Complication anténatale	Pathologies associées	Terme (SA)	Lieu	Symptômes			Echo J1	Radio J1
					oui/non	Délais (jours)	Type	Constatations	Constatations
Cas 01	0	non	40	CHU	0	0	0	Condensation	Opacité
Cas 02	0	non	38	CHU	0	0	0	X	Normale
Cas 03	0	non	39	CHU	0	0	0	Condensation	Normale
Cas 04	0	non	40	CH (Mutualiste)	0	0	0	X	X
Cas 05	0	non	40	CHU	0	0	0	Condensation	Opacité
Cas 06	0	non	40	CHU	0	0	0	Condensation	Hyperclarté dev med
Cas 07	0	non	40	CHU	0	0	0	Condensation	Normale
Cas 08	0	non	40	CHU	0	0	0	Condensation	Normale
Cas 09	0	non	38	CHU	0	0	0	Normale	Opacité
Cas 10	0	non	39	CH (Annecy)	0	0	0	Condensation	Normale
Cas 11	0	non	41	CHU	1	8	Détresse respiratoire (FR 100/mn, SaO ² 83%, tirage)	Condensation	Opacité dev med
Cas 12	0	non	41	CHU	1	0	Détresse respiratoire (Silverman 5, pno drainé)	X	Pneumothorax
Cas 13	0	non	41	CHU	0	0	0	Condensation	Opacité
Cas 14	0	non	41	CHU	0	0	0	Normale	Opacité
Cas 15	0	non	41	CHU	0	0	0	Condensation dev med	Opacité
Cas 16	0	Syndrome de Poland	38	CHU	1	0	Détresse respiratoire Transitoire (APGAR 8/8/10/10, SaO ² 98%)	Condensation	Opacité
Cas 17	0	non	40	CHU	0	0	0	Condensation	Opacité
Cas 18	0	non	40	CHU	0	0	0	Normale	Opacité
Cas 19	0	VCS gauche	39	CHU	1	13	Détresse respiratoire (Silverman 3 (BAN, GE), puis Tirage, FR 65/mn, SaO ² 100%)	Non contributive	Opacité
Cas 20	0	non	38	CH (Mutualiste)	0	0	0	Normale	Hyperclarté
Cas 21	0	non	39	CHU	0	0	0	Condensation	Opacité

CAS	Imagerie néonatale							Nombre de segments
	TDM précoce		TDM sans injection			TDM injectée		
	Age (jours)	Constatations	Age (mois)	Constatations	Nombre de segments	Age (mois)	Constatations	
Cas 01			2	Opacité + hyperclarté : ELC	1 (segment 6)	12	ELC / atrésie bronchique B2 + bronchocèle	1 (segment 2)
Cas 02			1	Hyperclarté : ELC	4 (segments 7-8-9-10)	x	Asymptomatique, lésion visible en radiographie	4 (segments 7-8-9-10)
Cas 03			2	Hyperclarté : ELC	1 (segment 10)	6	ELC	1 (segment 10)
Cas 04			2	Hyperclarté : SL	1 (segment 10)	7	ELC / atrésie bronchique B10	1 (segment 10)
Cas 05			2	Opacité : pas d'étiologie précise	1 (segment 6)	8	Hyperclarté : pas d'étiologie précise	1 (segment 6)
Cas 06			3	Hyperclarté: ELC ou SL	3 (segments 7-9-10)	x	Opéré pour suspicion de SL	3 (segments 7-9-10)
Cas 07	2	Opacité segment 7 : ELC	1	Hyperclarté : ELC	1 (segment 7)	x	Refus parental	1 (segment 7)
Cas 08			2	Hyperclarté : SL	2 (segments 8-9)	6	KB 14mm, pas d'étiologie pulmonaire	2 (segments 8-9)
Cas 09			3	Hyperclarté + opacité : SL	1 (segment 6)	7	MAKP	1 (segment 6)
Cas 10			1	Hyperclarté : ELC	2 (segments 1-3)	6	Surinfection ELC	3 (segment 1-2-3)
Cas 11	8	Hyperclarté Culmen : MAKP + ELC Dev med				x	Opéré J8	3 (segment 1-2-3)
Cas 12			1	Hyperclarté : ELC	2 (segments 6-9)	6	ELC / Atrésie B6	2 (segments 6-9)
Cas 13			1	Hyperclarté : ELC	1 (segment 4)	6	ELC	1 (segment 4)
Cas 14			1	Hyperclarté : ELC	1 (segment 10)	7	Hyperclarté ELC	1 (segment 10)
Cas 15			3	Hyperclarté + opacité : ELC	5 (segments 1-2-3-4-5)	x	Coopérant	5 (segments 1-2-3-4-5)
Cas 16			1	Hyperclarté : ELC	2 (segments 4-5)	12	ELC / atrésie B3 + bronchocèle	1 (segment 3)
Cas 17			1	Hyperclarté + opacité : ELC	1 (segment 7)	10	ELC / atrésie B7	1 (segment 7)
Cas 18			1	Hyperclarté : ELC	2 (segments 1-2)	x	Asymptomatique	2 (segments 1-2)
Cas 19	7	Hyperclarté Culmen ELC, KB + VSC G				x	Opéré J13	3 (segment 1-2-3)
Cas 20			1	Opacité : atrésie B6	1 (segment 6)	5	Hyperclarté + condensation : atrésie bronchique?	1 (segment 6)
Cas 21			3	Hyperclarté : ELC	3 (segments 1-2-3)	6	ELC + KB 5mm	2 (segments 1-2)

Cas	Scintigraphie		Bronchoscopie	
	Age (mois)	Constatations	Age (mois)	Constatations
Cas 01	0	0	0	0
Cas 02	0	0	0	0
Cas 03	0	0	0	0
Cas 04	0	0	0	0
Cas 05	0	0	17	Normale
Cas 06	0	0	0	0
Cas 07	0	0	0	0
Cas 08	0	0	36	Normale
Cas 09	7	Fowler mal perfusé	0	0
Cas 10	0	0	0	0
Cas 11	0	0	0	0
Cas 12	9	LID mal perfuse	0	0
Cas 13	0	0	0	0
Cas 14	0	0	0	0
Cas 15	4	Culmen mal perfusé	4	Sténose origine bronche culminale
Cas 16	0	0	12	Atrésie bronche lobaire moyenne
Cas 17	0	0	0	0
Cas 18	0	0	0	0
Cas 19	0	0	0	0
Cas 20	0	0	0	0
Cas 21	0	0	0	0

Cas	Malformations associées		Traitement				
			Chirurgical				
	Oui/Non	Type	Oui/Non	Indication opératoire	Voie d'abord	Geste	Age au traitement
Cas 01	0	0	1	Prévention risques	Thoracotomie vidéo-assistée	Segmentectomie de Fowler	14 mois
Cas 02	0	0	0	0	0	0	0
Cas 03	0	0	0	0	0	0	0
Cas 04	0	0	0	0	0	0	0
Cas 05	1	4 TSA	1	Infection à répétition	Thoracoscopie	Exérèse formation pédiculé Fowler	10 mois
Cas 06	0	0	1	Doute diagnostique	Thoracotomie vidéo-assistée	Exérèse pyramide basale	7 mois
Cas 07	0	0	0	0	0	0	0
Cas 08	0	0	1	KB (+ ELC)	Thoracoscopie	Exérèse KB sous-bronchique + biopsie pulmonaire	2 ans
Cas 09	0	0	1	Doute diagnostique	Thoracotomie vidéo-assistée	Segmentectomie Fowler	1 an
Cas 10	0	0	0	0	0	0	0
Cas 11	0	0	1	Détresse respiratoire à J8	Thoracotomie	Culminectomie	8 jours
Cas 12	0	0	1	Infection à répétition	Thoracotomie	Lobectomie inférieure	1 an
Cas 13	0	0	0	0	0	0	0
Cas 14	0	0	0	0	0	0	0
Cas 15	0	0	1	Augmentation volume	Thoracotomie	Lobectomie supérieure	2,5 ans
Cas 16	1	Poland, 2 TSA	0	0	0	0	0
Cas 17	0	0	0	0	0	0	0
Cas 18	0	0	0	0	0	0	0
Cas 19	1	VCS G	1	Détresse respiratoire à J13	Thoracotomie	Lobectomie supérieure	13 jours
Cas 20	0	0	0	0	0	0	0
Cas 21	0	0	1	KB (+ ELC)	Thoracoscopie + Thoracotomie	Segmentectomie apico-dorsale	11 mois

Cas	Anatomopathologie			Etiologie suspectée	
	Complications	Parenchyme	Bronche		Autre
Cas 01	0	Emphysème par distension + Atélectasie	Sténose bronchique		<u>Histo</u> : Sténose bronchique
Cas 02	0	0			?
Cas 03	0	0			?
Cas 04	0	0			<u>TDM</u> : Atrésie B10
Cas 05	0	Atélectasie	Sténose bronchique		<u>Histo</u> : Sténose bronchique sur segment surnuméraire
Cas 06	Epanchement péricardique viral	Normal	Ectasie bronchique		<u>Histo</u> : Bronchomalacie
Cas 07	0	0			<u>TDM</u> : Atrésie B7
Cas 08	0	Emphysème par distension	Bronches normales	KB	<u>Histo</u> : KB compressif
Cas 09	0	Emphysème par distension	Ectasie bronchique		<u>Histo</u> : Bronchomalacie
Cas 10	0	0			?
Cas 11	0	Emphysème par distension	Ectasie bronchique	Lymphangiectasie	<u>Histo</u> : Bronchomalacie
Cas 12		Emphysème par distension	Infiltrat bronchioles		<u>TDM</u> : Atrésie Nelson
Cas 13	0	0			?
Cas 14	0	0			?
Cas 15	0	Emphysème par distension	Ectasie bronchique + Infiltrat bronchioles		<u>Histo</u> : Bronchomalacie
Cas 16	0	0			<u>TDM</u> : Atrésie B3
Cas 17	0	0			<u>TDM</u> : Atrésie B7
Cas 18	0	0			?
Cas 19	0	Emphysème par distension	Bronchioles normales	KB	<u>Histo</u> : KB compressif
Cas 20	0	0			<u>TDM</u> : Atrésie B6
Cas 21	Transfusion + SDRA post-transfusionnel	Emphysème par distension	Ectasie bronchique	Lymphangiectasie	<u>Histo</u> : Bronchomalacie

Cas	Evolution				
	Séquelles	Examens	Délais	Résultats	Durée de suivi (mois)
Cas 01	0	TDM sans inj	15 mois post-op	Normale	129
Cas 02	0	Radio	24 mois	Hyperclarté	24
Cas 03	0	TDM sans inj	18 mois	Hyperclarté	63
Cas 04	0	TDM sans inj	26 mois	Hyperclarté	78
Cas 05	0	TDM sans inj	34 mois post-op	Normale	100
Cas 06	0	TDM sans inj	7 mois post-op	Normale	119
Cas 07	0	TDM sans inj	14 mois	Hyperclarté	85
Cas 08	0	TDM sans inj	37 mois post-op	Hyperclarté	105
Cas 09	Asymétrie thoracique	TDM sans inj	11 mois post-op	Hyperclarté	72
Cas 10	0	TDM sans inj Radio	24 mois	Hyperclarté Normale	52
Cas 11	0	TDM sans inj	10 mois post-op	Hyperclarté	40
Cas 12	0	TDM sans inj	48 post-op	Normale	108
Cas 13	0	TDM sans inj Radio	26 mois 4 ans	Hyperclarté Hyperclarté	50
Cas 14	0	TDM sans inj	13 mois	Hyperclarté	83
Cas 15	Asymétrie thoracique	TDM sans inj	17 mois post-op	Hyperclarté	51
Cas 16	0	TDM sans inj	46 mois	Hyperclarté	117
Cas 17	0	Radio	48 mois	Hyperclarté majoration	51
Cas 18	0	Radio	24 mois	Hyperclarté	30
Cas 19	Dyspnée effort, Asymétrie thoracique	TDM sans inj	12 mois post-op	Normale	74
Cas 20	0	Radio	17 mois	Hyperclarté	52
Cas 21	0	TDM sans inj	40 mois post-op	Normale	51