



HAL
open science

Reconstruction des cancers cutanés de la tête et du cou par lambeau ou greffe : évaluation socio-économique et plastique

Marie Crépy

► **To cite this version:**

Marie Crépy. Reconstruction des cancers cutanés de la tête et du cou par lambeau ou greffe : évaluation socio-économique et plastique. Médecine humaine et pathologie. 2015. dumas-01228593

HAL Id: dumas-01228593

<https://dumas.ccsd.cnrs.fr/dumas-01228593>

Submitted on 13 Nov 2015

HAL is a multi-disciplinary open access archive for the deposit and dissemination of scientific research documents, whether they are published or not. The documents may come from teaching and research institutions in France or abroad, or from public or private research centers.

L'archive ouverte pluridisciplinaire **HAL**, est destinée au dépôt et à la diffusion de documents scientifiques de niveau recherche, publiés ou non, émanant des établissements d'enseignement et de recherche français ou étrangers, des laboratoires publics ou privés.

FACULTE DE MEDECINE ET DE PHARMACIE DE ROUEN

ANNEE 2014/2015

N°

THESE POUR LE DIPLOME D'ETAT DE DOCTEUR EN MEDECINE

Spécialité Oto-Rhino-Laryngologie et Chirurgie Cervico-Faciale

Par Marie CREPY

Né le 30 octobre 1987, à Paris 13^{ème}

Présentée et soutenue publiquement le 13/10/2015

**RECONSTRUCTION DES CANCERS CUTANES DE LA
TETE ET DU COU PAR LAMBEAU OU GREFFE :
EVALUATION SOCIO-ECONOMIQUE ET PLASTIQUE**

Président du jury : Monsieur le Professeur Jean-Paul MARIE

Directeur de thèse : Docteur Angélique DE BARROS

Jury : Monsieur le Professeur Pascal JOLY, Madame le Professeur

Isabelle AUQUIT-AUCKBUR, Docteur Nicolas BON-MARDION

ANNEE UNIVERSITAIRE 2014 - 2015
U.F.R. DE MEDECINE ET DE-PHARMACIE DE ROUEN

DOYEN : **Professeur Pierre FREGER**

ASSESEURS : **Professeur Michel GUERBET**
Professeur Benoit VEBER
Professeur Pascal JOLY
Professeur Stéphane MARRET

I - MEDECINE

PROFESSEURS DES UNIVERSITES – PRATICIENS HOSPITALIERS

Mr Frédéric ANSELME	HCN	Cardiologie
Mme Isabelle AUQUIT AUCKBUR	HCN	Chirurgie plastique
Mr Bruno BACHY (<i>surnombre</i>)	HCN	Chirurgie pédiatrique
Mr Fabrice BAUER	HCN	Cardiologie
Mme Soumeya BEKRI	HCN	Biochimie et biologie moléculaire
Mr Jacques BENICHOU	HCN	Bio statistiques et informatique médicale
Mr Jean-Paul BESSOU	HCN	Chirurgie thoracique et cardio-vasculaire
Mme Françoise BEURET-BLANQUART (<i>surnombre</i>)	HCN	Commission E.P.P. D.P.C. Pôle Qualité
Mr Guy BONMARCHAND (<i>surnombre</i>)	HCN	Réanimation médicale
Mr Olivier BOYER	UFR	Immunologie
Mr Jean-François CAILLARD (<i>surnombre</i>)	HCN	Médecine et santé au travail
Mr François CARON	HCN	Maladies infectieuses et tropicales
Mr Philippe CHASSAGNE	HCN	Médecine interne (gériatrie)
Mr Vincent COMPERE	HCN	Anesthésiologie et réanimation chirurgicale
Mr Antoine CUVELIER	HB	Pneumologie
Mr Pierre CZERNICHOW	HCH	Epidémiologie, économie de la santé
Mr Jean-Nicolas DACHER	HCN	Radiologie et imagerie médicale
Mr Stéfan DARMONI communication	HCN	Informatique médicale et techniques de
Mr Pierre DECHELOTTE	HCN	Nutrition
Mme Danièle DEHESDIN (<i>surnombre</i>)	HCN	Oto-rhino-laryngologie

Mr Frédéric DI FIORE	CB	Cancérologie
Mr Fabien DOGUET	HCN	Chirurgie Cardio Vasculaire
Mr Jean DOUCET	SJ	Thérapeutique - Médecine interne et gériatrie
Mr Bernard DUBRAY	CB	Radiothérapie
Mr Philippe DUCROTTE	HCN	Hépto-gastro-entérologie
Mr Frank DUJARDIN	HCN	Chirurgie orthopédique - Traumatologique
Mr Fabrice DUPARC	HCN	Anatomie - Chirurgie orthopédique et traumatologique
Mr Eric DURAND	HCN	Cardiologie
Mr Bertrand DUREUIL	HCN	Anesthésiologie et réanimation chirurgicale
Mme Hélène ELTCHANINOFF	HCN	Cardiologie
Mr Thierry FREBOURG	UFR	Génétique
Mr Pierre FREGER	HCN	Anatomie - Neurochirurgie
Mr Jean François GEHANNO	HCN	Médecine et santé au travail
Mr Emmanuel GERARDIN	HCN	Imagerie médicale
Mme Priscille GERARDIN	HCN	Pédopsychiatrie
Mr Michel GODIN (<i>surnombre</i>)	HB	Néphrologie
M. Guillaume GOURCEROL	HCN	Physiologie
Mr Philippe GRISE (<i>surnombre</i>)	HCN	Urologie
Mr Olivier GUILLIN	HCN	Psychiatrie Adultes
Mr Didier HANNEQUIN	HCN	Neurologie
Mr Fabrice JARDIN	CB	Hématologie
Mr Luc-Marie JOLY	HCN	Médecine d'urgence
Mr Pascal JOLY	HCN	Dermato - Vénérologie
Mme Annie LAQUERRIERE	HCN	Anatomie et cytologie pathologiques
Mr Vincent LAUDENBACH	HCN	Anesthésie et réanimation chirurgicale
Mr Xavier LE LOET	HCN	Rhumatologie
Mr Joël LECHEVALLIER	HCN	Chirurgie infantile
Mr Hervé LEFEBVRE	HB	Endocrinologie et maladies métaboliques
Mr Thierry LEQUERRE	HB	Rhumatologie
Mr Eric LEREBOURS	HCN	Nutrition
Mme Anne-Marie LEROI	HCN	Physiologie
Mr Hervé LEVESQUE	HB	Médecine interne
Mme Agnès LIARD-ZMUDA	HCN	Chirurgie Infantile
Mr Pierre Yves LITZLER	HCN	Chirurgie cardiaque
Mr Bertrand MACE	HCN	Histologie, embryologie, cytogénétique
M. David MALTETE	HCN	Neurologie
Mr Christophe MARGUET	HCN	Pédiatrie
Mme Isabelle MARIE	HB	Médecine interne
Mr Jean-Paul MARIE	HCN	Oto-rhino-laryngologie

Mr Loïc MARPEAU	HCN	Gynécologie - Obstétrique
Mr Stéphane MARRET	HCN	Pédiatrie
Mme Véronique MERLE	HCN	Epidémiologie
Mr Pierre MICHEL	HCN	Hépatogastro-entérologie
Mr Bruno MIHOUT (<i>surnombre</i>)	HCN	Neurologie
Mr Jean-François MUIR	HB	Pneumologie
Mr Marc MURAINÉ	HCN	Ophtalmologie
Mr Philippe MUSETTE	HCN	Dermatologie - Vénérologie
Mr Christophe PEILLON	HCN	Chirurgie générale
Mr Jean-Marc PERON (<i>surnombre</i>)	HCN	Stomatologie et chirurgie maxillo-faciale
Mr Christian PFISTER	HCN	Urologie
Mr Jean-Christophe PLANTIER	HCN	Bactériologie - Virologie
Mr Didier PLISSONNIER	HCN	Chirurgie vasculaire
Mr Bernard PROUST	HCN	Médecine légale
Mr François PROUST	HCN	Neurochirurgie
Mme Nathalie RIVES	HCN	Biologie du développement et de la reproduction
Mr Jean-Christophe RICHARD (<i>détachement</i>)	HCN	Réanimation médicale - Médecine d'urgence
Mr Horace ROMAN	HCN	Gynécologie - Obstétrique
Mr Jean-Christophe SABOURIN	HCN	Anatomie - Pathologie
Mr Guillaume SAVOYE	HCN	Hépatogastrologie
Mme Céline SAVOYE-COLLET	HCN	Imagerie médicale
Mme Pascale SCHNEIDER	HCN	Pédiatrie
Mr Michel SCOTTE	HCN	Chirurgie digestive
Mme Fabienne TAMION	HCN	Thérapeutique
Mr Luc THIBERVILLE	HCN	Pneumologie
Mr Christian THUILLEZ	HB	Pharmacologie
Mr Hervé TILLY	CB	Hématologie et transfusion
Mr Jean-Jacques TUECH	HCN	Chirurgie digestive
Mr Jean-Pierre VANNIER	HCN	Pédiatrie génétique
Mr Benoît VEBER	HCN	Anesthésiologie - Réanimation chirurgicale
Mr Pierre VERA	CB	Biophysique et traitement de l'image
Mr Eric VERIN	CRMPR	Médecine physique et de réadaptation
Mr Eric VERSPYCK	HCN	Gynécologie obstétrique
Mr Olivier VITTECOQ	HB	Rhumatologie
Mr Jacques WEBER	HCN	Physiologie

MAITRES DE CONFERENCES DES UNIVERSITES – PRATICIENS HOSPITALIERS

Mme Noëlle BARBIER-FREBOURG	HCN	Bactériologie – Virologie
Mr Jeremy BELLIEN	HCN	Pharmacologie
Mme Carole BRASSE LAGNEL	HCN	Biochimie
Mme Valérie BRIDOUX HUYBRECHTS	HCN	Chirurgie Vasculaire
Mr Gérard BUCHONNET	HCN	Hématologie
Mme Mireille CASTANET	HCN	Pédiatrie
Mme Nathalie CHASTAN	HCN	Physiologie
Mme Sophie CLAEYSSENS	HCN	Biochimie et biologie moléculaire
Mr Moïse COEFFIER	HCN	Nutrition
Mr Stéphanie DERREY	HCN	Neurochirurgie
Mr Manuel ETIENNE	HCN	Maladies infectieuses et tropicales
Mr Serge JACQUOT	UFR	Immunologie
Mr Joël LADNER	HCN	Epidémiologie, économie de la santé
Mr Jean-Baptiste LATOUCHE	UFR	Biologie cellulaire
Mr Thomas MOUREZ	HCN	Bactériologie
Mr Jean-François MENARD	HCN	Biophysique
Mme Muriel QUILLARD	HCN	Biochimie et biologie moléculaire
Mr Vincent RICHARD	UFR	Pharmacologie
Mr Mathieu SALAUN	HCN	Pneumologie
Mme Pascale SAUGIER-VEBER	HCN	Génétique
Mme Anne-Claire TOBENAS-DUJARDIN	HCN	Anatomie
Mr Olivier TROST	HCN	Chirurgie Maxillo Faciale

PROFESSEUR AGREGE OU CERTIFIE

Mme Dominique LANIEZ	UFR	Anglais
Mr Thierry WABLE	UFR	Communication

II - PHARMACIE

PROFESSEURS

Mr Thierry BESSON	Chimie Thérapeutique
Mr Jean-Jacques BONNET	Pharmacologie
Mr Roland CAPRON (PU-PH)	Biophysique
Mr Jean COSTENTIN (Professeur émérite)	Pharmacologie
Mme Isabelle DUBUS	Biochimie
Mr Loïc FAVENNEC (PU-PH)	Parasitologie
Mr Jean Pierre GOULLE	Toxicologie
Mr Michel GUERBET	Toxicologie
Mme Isabelle LEROUX - NICOLLET	Physiologie
Mme Christelle MONTEIL	Toxicologie
Mme Martine PESTEL-CARON (PU-PH)	Microbiologie
Mme Elisabeth SEGUIN	Pharmacognosie
Mr Rémi VARIN (PU-PH)	Pharmacie clinique
Mr Jean-Marie VAUGEOIS	Pharmacologie
Mr Philippe VERITE	Chimie analytique

MAITRES DE CONFERENCES

Mme Cécile BARBOT	Chimie Générale et Minérale
Mme Dominique BOUCHER	Pharmacologie
Mr Frédéric BOUNOURE	Pharmacie Galénique
Mr Abdeslam CHAGRAOUI	Physiologie
Mr Jean CHASTANG	Biomathématiques
Mme Marie Catherine CONCE-CHEMTOB santé	Législation pharmaceutique et économie de la
Mme Elizabeth CHOSSON	Botanique
Mme Cécile CORBIERE	Biochimie
Mr Eric DITTMAR	Biophysique
Mme Nathalie DOURMAP	Pharmacologie
Mme Isabelle DUBUC	Pharmacologie
Mr Abdelhakim ELOMRI	Pharmacognosie
Mr François ESTOUR	Chimie Organique
Mr Gilles GARGALA (MCU-PH)	Parasitologie

Mme Najla GHARBI	Chimie analytique
Mme Marie-Laure GROULT	Botanique
Mr Hervé HUE	Biophysique et mathématiques
Mme Laetitia LE GOFF	Parasitologie - Immunologie
Mme Hong LU	Biologie
Mme Sabine MENAGER	Chimie organique
Mr Mohamed SKIBA	Pharmacie galénique
Mme Malika SKIBA	Pharmacie galénique
Mme Christine THARASSE	Chimie thérapeutique
Mr Frédéric ZIEGLER	Biochimie

PROFESSEURS ASSOCIES

Mme Cécile GUERARD-DETUNCQ	Pharmacie officinale
Mr Jean-François HOUIVET	Pharmacie officinale

PROFESSEUR CERTIFIE

Mme Mathilde GUERIN	Anglais
----------------------------	---------

ASSISTANT HOSPITALO-UNIVERSITAIRE

Mr Jérémie MARTINET	Immunologie
----------------------------	-------------

ATTACHES TEMPORAIRES D'ENSEIGNEMENT ET DE RECHERCHE

Mr Romy RAZAKANDRAINIBE	Parasitologie
Mr François HALLOUARD	Galénique

LISTE DES RESPONSABLES DES DISCIPLINES PHARMACEUTIQUES

Mme Cécile BARBOT	Chimie Générale et minérale
Mr Thierry BESSON	Chimie thérapeutique
Mr Roland CAPRON	Biophysique
Mr Jean CHASTANG	Mathématiques
Mme Marie-Catherine CONCE-CHEMTOB	Législation et économie de la santé
Mme Elisabeth CHOSSON	Botanique
Mr Jean-Jacques BONNET	Pharmacodynamie
Mme Isabelle DUBUS	Biochimie
Mr Loïc FAVENNEC	Parasitologie
Mr Michel GUERBET	Toxicologie
Mr François ESTOUR	Chimie organique
Mme Isabelle LEROUX-NICOLLET	Physiologie
Mme Martine PESTEL-CARON	Microbiologie
Mme Elisabeth SEGUIN	Pharmacognosie
Mr Mohamed SKIBA	Pharmacie galénique
Mr Philippe VERITE	Chimie analytique

III – MEDECINE GENERALE

PROFESSEUR

Mr Jean-Loup **HERMIL** UFR Médecine générale

PROFESSEURS ASSOCIES A MI-TEMPS

Mr Emmanuel **LEFEBVRE** UFR Médecine Générale

Mr Alain **MERCIER** UFR Médecine générale

Mr Philippe **NGUYEN THANH** UFR Médecine générale

MAITRE DE CONFERENCES ASSOCIE A MI-TEMPS

Mr Pascal **BOULET** UFR Médecine générale

Mme Elisabeth **MAUVIARD** UFR Médecine générale

Mme Yveline **SEVRIN** UFR Médecine générale

Mme Marie Thérèse **THUEUX** UFR Médecine générale

ENSEIGNANTS MONO-APPARTENANTS

PROFESSEURS

Mr Serguei FETISSOV (med)	Physiologie (ADEN)
Mr Paul MULDER (phar)	Sciences du Médicament
Mme Su RUAN (med)	Génie Informatique

MAITRES DE CONFERENCES

Mr Sahil ADRIOUCH (med) Inserm 905)	Biochimie et biologie moléculaire (Unité)
Mme Gaëlle BOUGEARD-DENOYELLE (med)	Biochimie et biologie moléculaire (UMR 1079)
Mme Carine CLEREN (phar)	Neurosciences (Néovasc)
Mme Pascaline GAILDRAT (phar)	Génétique moléculaire humaine (UMR 1079)
Mr Nicolas GUEROUT (phar)	Neurophysiologie
Mr Antoine OUVRARD-PASCAUD (med)	Physiologie (Unité Inserm 1076)
Mr Frédéric PASQUET	Sciences du langage, orthophonie
Mme Isabelle TOURNIER (phar)	Biochimie (UMR 1079)

CHEF DES SERVICES ADMINISTRATIFS : Mme Véronique DELAFONTAINE

HCN - Hôpital Charles Nicolle

HB - Hôpital de BOIS GUILLAUME

CB - Centre Henri Becquerel

CHS - Centre Hospitalier Spécialisé du Rouvray

CRMPR - Centre Régional de Médecine Physique et de Réadaptation SJ – Saint Julien Rouen

Par délibération en date du 3 mars 1967, la faculté a arrêté que les opinions émises dans les dissertations qui lui seront présentées doivent être considérées comme propres à leurs auteurs et qu'elle n'entend leur donner aucune approbation ni improbation.

Remerciements

A Mme le Docteur Angélique DE BARROS,

Merci pour m'avoir proposé ce sujet et pour avoir accepté de diriger cette thèse qui est avant tout le fruit de ton travail. Je t'adresse mes sincères remerciements pour ta disponibilité et le temps que tu m'as accordé malgré un planning chargé. Je garderai un excellent souvenir de ta positivité et de ton dynamisme.

A Monsieur le Professeur MARIE,

Merci pour l'honneur que vous me faites de présider cette thèse et pour votre enseignement tout au long de mon internat. Veuillez trouver dans ce travail le témoignage de ma profonde reconnaissance et de ma très grande admiration.

A Madame le Professeur Isabelle AUQUIT-AUCKBUR,

Je vous remercie d'avoir accepté de juger ce travail et d'apporter ainsi votre expertise en chirurgie plastique et reconstructrice. Veuillez trouver ici l'expression de ma sincère reconnaissance.

A Monsieur le Professeur Pascal JOLY,

Merci pour l'honneur que vous me faites de siéger parmi les membres du jury. Je n'ai pas eu l'honneur de travailler auprès de vous, mais j'espère vivement profiter un jour de votre enseignement. Veuillez trouver ici l'expression de mes plus vifs remerciements.

A Monsieur le Docteur Nicolas BON-MARDION,

Merci d'avoir accepté avec enthousiasme de juger ce travail. Ta gentillesse, ta disponibilité, ta patience dans la transmission de ton savoir sont exemplaires. Avec toute ma gratitude.

A Madame le Professeur Danièle DEHESDIN,

Je vous remercie sincèrement pour votre soutien et votre bienveillance durant mon internat.

A Monsieur le Docteur Olivier CHOUSSY,

Merci pour ton enseignement chirurgical et ton dynamisme. Je t'adresse mes plus sincères remerciements.

A tous ceux qui ont participé à ma thèse, vous avez été disponibles, patients et impliqués dans ce travail. Pour moi, ce fut un réel plaisir de travailler avec vous :

Mme le Docteur Nathalie BADOIT, chef de clinique en ORL

Emilie ANDRIEU, interne en dermatologie

Toute l'équipe de secrétaires et infirmières d'ORL adultes du CHU de Rouen

A mes chefs seniors qui m'ont formée et transmis leur savoir au cours de mon internat :

A Christian COUDRAY et Pierre-Yves LIENHART pour m'avoir fait découvrir l'ORL.

A Yanick LEROSEY, Philippe BRAMI, Florence MOREAU-LENOIR, Georges NICOLAS et Adrien MARRONNIER pour ce semestre à Evreux riche en enseignements et en moments partagés.

A Pierre BOUCHETEMBLE et Aurore MARCOLA pour leur enseignement respectif en otologie et en ORL pédiatrique

A Isabelle AMSTUTZ MONTADERT, Xavier BUFFET, Philippe LELION, Bruno PANNETIER, Philippe COURTIN, Vincent BERTHET, Bertrand COSTENTIN et Isabelle NAVARRE pour m'avoir permis d'assister à vos consultations.

A Faissal EL OUKIF, Frédéric DECOURSELLE, Dorel MANU et Elena ILIES pour ce dernier semestre passé à vos côtés.

Aux équipes des services d'ORL et chirurgie cervico-faciale du CHU de Rouen, de l'hôpital d'Evreux, de l'hôpital du Havre et du Centre Henri Becquerel

Aux médecins du service d'ORL pédiatrique de l'hôpital Robert-Debré :

Thierry VAN DEN ABBEELE, Natacha TEISSIER, Martine FRANCOIS, Paul VIALA

A mes anciens chefs de cliniques :

Sophie BERNARD, merci pour ton aide et tes conseils précieux

Alexandre PAVIOT

A mes collègues et amis internes : pour tous les moments passés ensemble au cours de ces cinq dernières années, merci et bonne continuation !

Les Rouennais : Anaïs, Anne, Elise, Emilie, Ivan, Majeed, Nadia, José, Mathilde, Vianney, Charlotte, Frédéric, Pierre, Fanny, Pauline, Saïd, Delphine, Philippine

Berge pour son aide pour les analyses statistiques

Les parisiens : Sophie, Amine, Hélène, Mathilde

A ma famille,

A mes parents pour avoir toujours cru en moi et m'avoir soutenue durant ces longues années d'études. Merci pour avoir fait de moi ce que je suis aujourd'hui.

A mes frères et sœurs : Cyrille, Mathilde, Igor et Agnès, merci pour votre affection et votre soutien qui ont marqué tous les stades de ma vie.

A Sébastien, l'homme de ma vie, qui m'apporte chaque jour tant de bonheur, merci pour ton soutien tout au long de ce travail.

A mes grands-parents pour tout l'amour qu'ils nous apportent.

A la mémoire de mon grand-père paternel, qui avait fait de la chirurgie sa vocation.

A mes beaux-parents qui m'ont chaleureusement accueillie dans leur famille

A tous mes amis qui m'ont accompagnée dans cette grande aventure qu'est la vie...

Sommaire

Remerciements.....	11
Sommaire	14
Liste des abréviations.....	17
Introduction	18
1. Généralités.....	20
1.1. Les cancers cutanés de la tête et du cou	20
1.1.1 Les carcinomes	20
1. Les carcinomes basocellulaires	20
2. Les carcinomes épidermoïdes cutanés	23
3. La maladie de Bowen.....	25
1.1.2 Les mélanomes	25
1.2 Principes de reconstruction des cancers cutanés de la tête et du cou après exérèse chirurgicale	29
1.2.1 Approche thérapeutique	29
1. Marges d'exérèse.....	29
2. Traitement chirurgical : techniques.....	31
1.2.2 Principes de reconstruction	32
1. Concept d'unités esthétiques de la face.....	33
2. Lignes de tension cutanée de Langer	33
1.2.3 Les moyens de la reconstruction	35
1. La suture directe	35
2. La cicatrisation dirigée	36
3. Les greffes cutanées	36
4. Les lambeaux cutanés.....	37
A. Les lambeaux locaux « au hasard ».....	38
B. Les lambeaux fascio-cutanés et myo-cutanés.....	45
C. Les lambeaux à distance.....	45
1.2.4 Principes de reconstruction selon la localisation.....	46
1. Le nez	46
A. La cicatrisation dirigée	47
B. La suture directe	47

C. Les greffes de peau totales	48
D. Les greffes chondro-cutanées et chondro-muqueuses	48
E. Les lambeaux locaux	49
2. L'oreille	59
A. Les lambeaux locaux	59
B. Les greffes de peau totales	62
3. Les paupières.....	63
A. Reconstruction des pertes de substance de la paupière supérieure.....	64
B. Reconstruction des pertes de substance de la paupière inférieure	64
4. Les lèvres.....	66
A. La suture directe.....	66
B. Les greffes de peau totales	67
C. Les lambeaux locaux	67
5. La joue.....	76
A. La suture directe.....	76
B. Les greffes de peau totales	76
C. Les lambeaux locaux	76
6. La région temporo-frontale	78
A. La suture directe.....	78
B. Les lambeaux locaux	78
C. Les greffes de peau totales	80
7. Le menton.....	81
8. Le cuir chevelu	82
A. La suture directe.....	82
B. La cicatrisation dirigée	83
C. Les lambeaux locaux	83
D. Les greffes de peau totales	88
2. Etude prospective	89
2.1. Objectif de la recherche.....	89
2.2. Matériel et méthodes	89
3.2.1 Critères de jugement principaux et secondaires.....	89
3.2.2 Sélection des personnes de la recherche	90
1. Critères d'inclusion	90
2. Critères de non inclusion.....	90
3. Modalités de recrutement et déroulement de la recherche	91
3.2.3 Statistiques	93

1. Calcul d'effectif.....	93
2. Analyse statistique.....	93
2.3. Résultats.....	95
2.3.1 Données épidémiologiques	95
1. Répartition selon l'âge.....	95
2. Répartition selon le sexe.....	97
2.3.2 Données cliniques	98
1. Délais des consultations de suivi	98
2. Caractéristiques des tumeurs cutanées.....	98
A. Localisation des tumeurs cutanées	98
B. Données anatomopathologiques.....	100
C. Taille des lésions	101
3. Caractéristiques de l'exérèse chirurgicale	101
A. Marges d'exérèse	101
B. Surface d'exérèse	102
C. Type de reconstruction	103
4. Résultats	105
A. Durée des pansements et durée d'éviction sociale	105
B. Aspect de la cicatrice.....	106
C. Evaluation de la douleur en post-opératoire	109
D. Evaluation du prurit post-opératoire.....	110
E. Evaluation de l'apparence pré- et post-opératoire et comparaison de son évolution.....	110
F. Complications post-opératoires	113
G. Données manquantes.....	113
H. Tableaux de présentation des données	114
3. Discussion	119
3.1 Données épidémiologiques	119
3.2 Données cliniques	121
4. Conclusion	134
5. Liste des annexes.....	136
6. Bibliographie.....	140

Liste des abréviations

ANAES : Agence Nationale d'Accréditation et d'Evaluation en Santé

CBC : carcinome basocellulaire

CE : carcinome épidermoïde

EVA : échelle visuelle analogique

HAS : Haute Autorité de Santé

IDE : infirmière à domicile

INCa : Institut National du Cancer

InVS : Institut national de Veille Sanitaire

ORL : Oto-Rhino-Laryngologie

Introduction

Le cancer et sa prise en charge thérapeutique sont sources d'importantes transformations physiques en particulier dans la sphère cervico-faciale. Mieux comprendre leur incidence sur l'image du corps constitue un des enjeux de la prise en charge globale des patients, de l'annonce du diagnostic au traitement, dans la mesure où l'image corporelle participe à la qualité de vie et à l'équilibre psychologique [1]. Le dernier plan cancer 2014-2019 [2] souligne l'importance de tout mettre en œuvre pour permettre aux patients atteints de cancers de mener une vie normale et accorde une priorité au maintien et au retour dans l'emploi.

Nous nous sommes attardés dans ce travail sur les résultats plastiques et les répercussions psycho-sociales après exérèse d'un cancer cutané de la tête ou du cou. Le choix de la technique de reconstruction après chirurgie d'un cancer cutané est complexe et soumis à plusieurs facteurs : la surface d'exérèse, la localisation de la perte de substance, l'état cutané du patient et notamment la trophicité cutanée. La reconstruction se fait le plus souvent par greffe de peau totale ou par lambeau local pédiculé. La greffe de peau totale est un fragment dermo-épidermique totalement séparé de son site donneur. Ce prélèvement est repositionné, chez le même sujet, sur un site receveur qui va assurer sa vascularisation et son intégration, dans le but de combler une perte de substance. Le lambeau local est l'utilisation de peau adjacente déjà vascularisée pour combler une perte de substance, en réalisant un avancement ou une rotation de la peau voisine. Il en existe de nombreux types au niveau de la tête et du cou en fonction de leur localisation et de leur dessin.

Le choix de la technique de reconstruction après exérèse de cancer cutané a fait longtemps débat, en effet, pour certaines écoles comme l'école parisienne de St-Louis, la reconstruction par lambeau local est associée à un risque de récurrence locale plus important et à un défaut de surveillance, par rapport à une reconstruction par greffe de peau. Actuellement, plusieurs études dans la littérature ont montré que la reconstruction par lambeau local n'était pas associée à un risque de récurrence locale plus élevé, par rapport à la greffe de peau. Ces deux techniques sont recommandées par la société française d'ORL et de chirurgie de la tête et du cou [3] ainsi que par la Société Française de Dermatologie [4][5][6] sans que l'une ne soit

décrite comme supérieure à l'autre en termes d'efficacité et de sécurité. L'utilisation d'un lambeau local de la tête ou du cou nécessite une certaine laxité cutanée qui dépend de l'âge, mais aussi de la trophicité de la peau du patient. Lorsque la perte de substance est grande ou si l'état cutané du patient ne permet pas de traction, une greffe de peau totale peut être utilisée. Enfin, parfois les deux techniques peuvent être utilisées pour une même exérèse chirurgicale. Le résultat esthétique n'est pas toujours prévisible avec parfois de bons résultats, pour le chirurgien, après l'une ou l'autre technique. Il n'existe pas, dans la littérature actuelle, d'étude prospective comparant ces deux techniques sur des critères à la fois plastiques et socio-économiques.

L'objectif de notre étude est ainsi de comparer de façon prospective deux techniques de reconstruction après exérèse d'un cancer cutané de la tête ou du cou : la greffe de peau totale et le lambeau local, en termes de résultats plastiques et de conséquences socio-économiques en évaluant la cicatrisation, la durée des pansements et la durée d'éviction sociale engendrée par la chirurgie. Cela permet de choisir la technique de reconstruction la plus adaptée donnant les meilleurs résultats plastiques en terme de cicatrisation rapide avec un inconfort plus faible et entraînant le moins de handicap pour les patients en post-opératoire avec notamment une durée de pansement plus courte. Elle entraîne ainsi une amélioration de la qualité de vie des patients.

Dans une première partie, nous rappellerons les différents types de cancers cutanés de la tête et du cou, et leurs principes de reconstruction après exérèse chirurgicale. Dans une deuxième partie, nous exposerons notre étude et dans une troisième partie nous discuterons en comparaison avec les données de la littérature.

1. Généralités

Cette étude nécessite en premier lieu la bonne connaissance des cancers cutanés de la tête et du cou et de leurs principes de reconstruction après exérèse chirurgicale.

1.1. Les cancers cutanés de la tête et du cou

On distingue essentiellement 2 types de tumeurs cutanées malignes : les carcinomes et les mélanomes. De nombreux facteurs de risque de ces tumeurs cutanées malignes ont été identifiés au premier rang desquels l'exposition aux ultra-violets.

1.1.1 Les carcinomes

Les carcinomes cutanés sont les cancers les plus fréquents chez les humains (entre 800 000 et 1 million de nouveaux cas par an aux U.S.A.). Principalement localisés au niveau de la tête et du cou (80 %), ils touchent des sujets de plus en plus jeunes. Ces carcinomes sont divisés en 2 groupes histologiques : les carcinomes basocellulaires (CBC) et les carcinomes épidermoïdes (CE).

Nous n'aborderons pas les carcinomes annexiels.

1. Les carcinomes basocellulaires

Ils sont de loin les plus fréquents (80% des cancers cutanés), d'évolution lente, ils ne mettent que rarement en jeu le pronostic vital, mais peuvent causer des destructions tissulaires locales importantes lorsqu'ils sont tardivement pris en charge [7]. Il en existe plusieurs sous-groupes de gravité différente. Ils apparaissent après l'âge de 50 ans, de façon exponentielle. Leur siège est ubiquitaire, mais il existe une prédilection pour les régions de la tête et du cou.

La lésion caractéristique est une papule translucide blanchâtre ou bleutée, recouverte de quelques télangiectasies de taille variable à rechercher en périphérie de la tumeur. Cette « perle » épithéliale manque dans certaines formes cliniques (comme le CBC

sclérodermiforme) ou est moins évidente (formes superficielles) ; elle peut être révélée en tendant la peau. La figure 1 montre différentes localisations de CBC au niveau de la face.

Il existe trois sous-types cliniques : le CBC nodulaire, le CBC superficiel et le CBC sclérodermiforme, ainsi que quatre sous-types histologiques : le CBC nodulaire, le CBC superficiel, le CBC infiltrant et le CBC sclérodermiforme [8].

Le *CBC nodulaire* est le plus fréquent (60% des cas). Il s'agit d'une papule lisse, translucide, grisâtre, recouverte de télangiectasies, typiquement perlée. Il est de taille variable, recouvert de perles en périphérie. Il peut évoluer vers une tumeur ulcérée à fond végétant. Il siège n'importe où, mais est plus fréquent dans les zones photo-exposées. Il existe de nombreuses variantes à l'examen anatomo-pathologique.

Le *CBC superficiel* correspond à une plaque érythémateuse plane, bien limitée à extension très lentement centrifuge, avec des petites perles à la périphérie, pouvant être associée à des érosions et une pigmentation. Il siège surtout au niveau du tronc ou des membres et peut atteindre une très grande taille. Il a tendance à la multiplicité.

Le *CBC sclérodermiforme* est plus rare et de diagnostic difficile. C'est une zone infiltrée blanchâtre, mal limitée, d'allure cicatricielle qui est surtout localisée au niveau du visage. L'inspection et la palpation apprécient mal les limites de cette tumeur très infiltrante.

Ces trois sous-types peuvent s'ulcérer ou se pigmenter (CBC tatoués).

Certaines formes sont plus infiltrantes que d'autres, ce qui sera apprécié par l'examen anatomo-pathologique.

La prise en charge du CBC dépend de sa localisation, de sa taille, de son sous-type clinique et de sa variété histologique [4]. En fonction de la localisation, on définit trois niveaux de risque de récurrence tumorale : un niveau à faible risque (tronc et membres), un niveau à risque intermédiaire (front, joue, menton, cuir chevelu et cou) et un niveau à haut risque (nez et zones péri-orificielles faciales).

La chirurgie est un des traitements possibles des CBC.

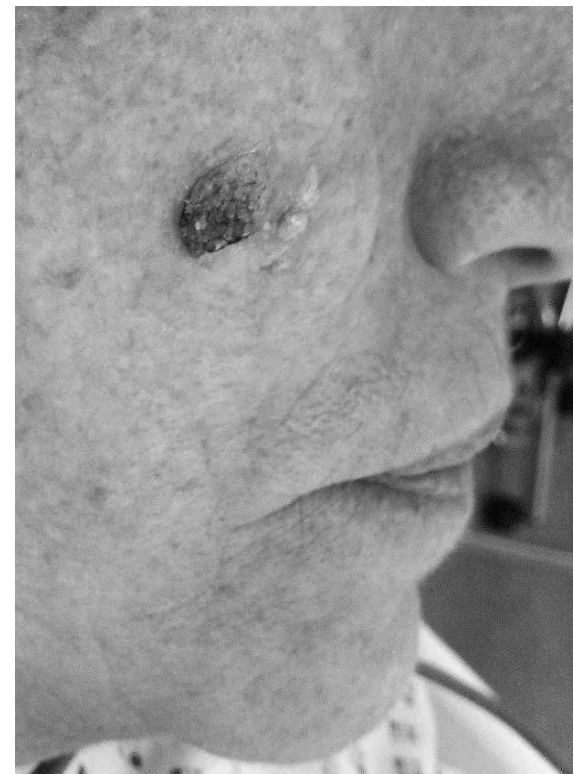
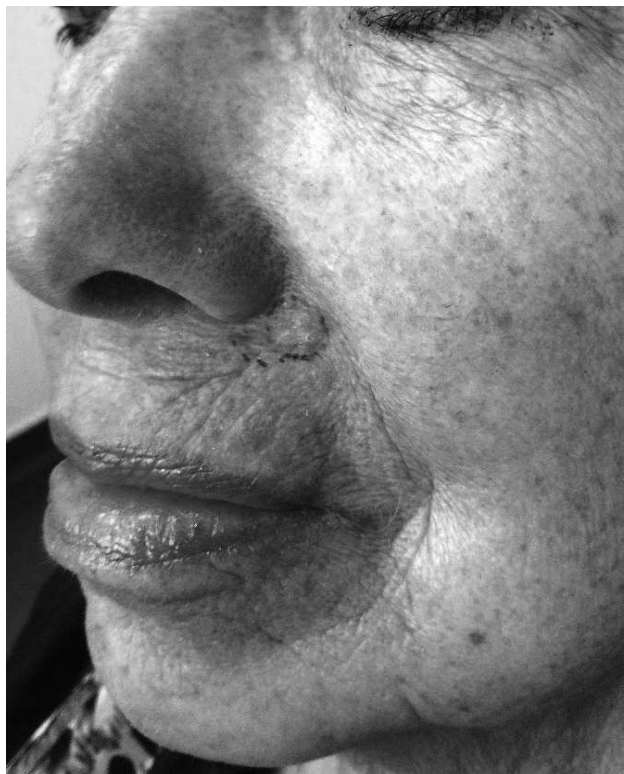
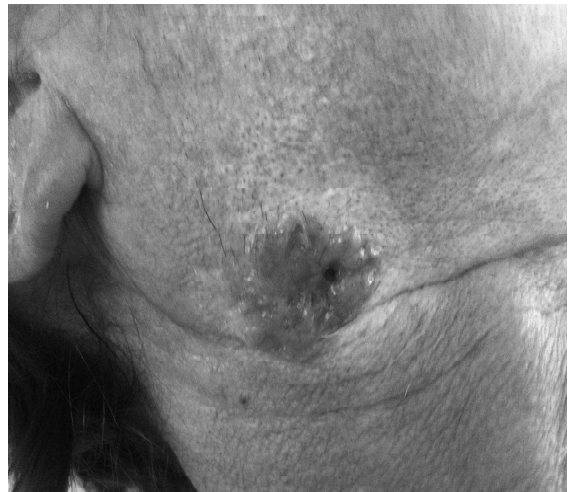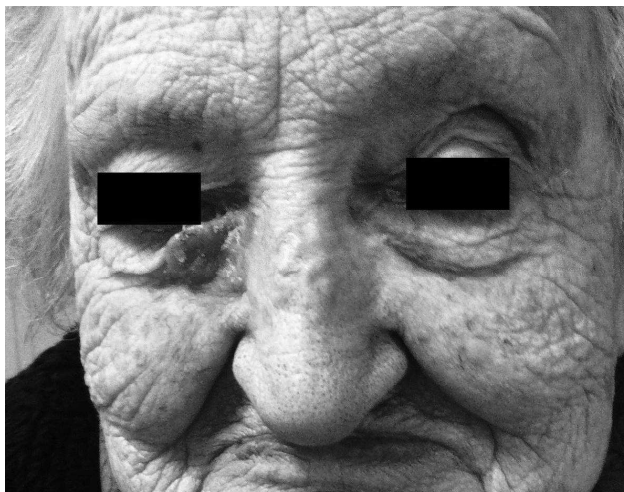Figure 1 : carcinomes basocellulaires de la face
(Iconographies du Dr De Barros dans le service d'ORL du CHU Charles Nicolle)

2. Les carcinomes épidermoïdes cutanés

Ils sont relativement fréquents (20% des tumeurs cutanées) et surviennent chez le sujet de plus de 60 ans à peau claire. Ils peuvent donner des métastases ganglionnaires ou viscérales dont la survenue conditionne le pronostic. Ils siègent le plus souvent sur les zones découvertes et surviennent fréquemment sur une lésion préexistante (kératose solaire, leucoplasie). Des dermatoses chroniques (lupus érythémateux chronique, lichen scléreux) ou à évolution cicatricielle sont aussi des facteurs de risque.

La lésion caractéristique est bourgeonnante avec un centre kératosique, qui va s'ulcérer rapidement, avec un fond végétant. Il existe un bourrelet périphérique et un centre saignant et croûteux, qui peut se surinfecter. Le risque métastatique du CE cutané du visage est de 2 à 4%.

La figure 2 montre différentes localisations de CE au niveau de la face.

L'atteinte muqueuse la plus fréquente est la lèvre inférieure, et survient le plus souvent chez l'homme. Le soleil entraîne une chéilite actinique prédisposant au CE. Le tabac et une mauvaise hygiène bucco-dentaire sont également des facteurs de risque. Cliniquement c'est d'abord une plaque infiltrée qui devient rapidement une tumeur ulcérée et infiltrée à la palpation.

L'examen anatomo-pathologique se fait au mieux sur la pièce d'exérèse, en effet une biopsie partielle peut être source de difficulté d'interprétation avec un CBC kératinisant ou un kératoacanthome (tumeur bénigne). L'examen histologique permet d'apprécier le degré de différenciation. Les formes indifférenciées semblent plus agressives.

Les métastases du CE sont essentiellement ganglionnaires et plus rarement viscérales. Le risque de métastase est plus élevé en cas de tumeur de plus de 2 cm, en cas d'atteinte du pavillon de l'oreille et des lèvres, avec l'épaisseur de la tumeur, en cas d'invasion d'un tissu sous-jacent comme la parotide, et en cas de survenue sur un terrain cicatriciel, irradié ou ulcéré de façon chronique.

L'exérèse chirurgicale est un des principaux traitements du CE. En cas d'adénopathie, il faut réaliser un curage ganglionnaire.

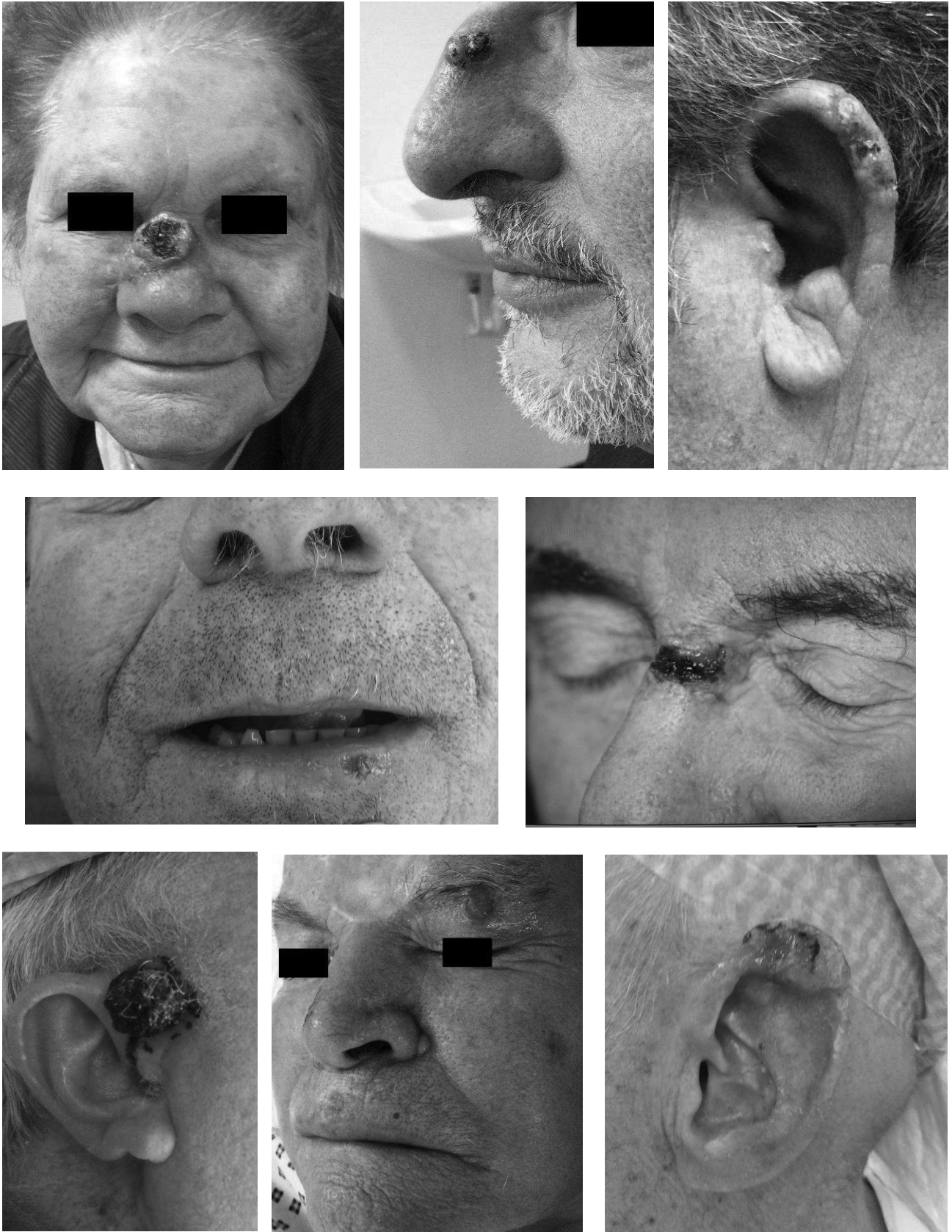


Figure 2 : carcinomes épidermoïdes cutanés de la face
(Iconographies du Dr De Barros dans le service d'ORL du CHU Charles Nicolle)

3. La maladie de Bowen

Elle survient chez le sujet de plus de 50 ans. Il s'agit d'un carcinome in situ, intra-épidermique, qui non traité, évolue vers un CE invasif le plus souvent, et plus rarement vers un CBC. La lésion se présente sous la forme d'une plaque érythémato-squameuse à peine saillante, unique, bien délimitée, parfois croûteuse. Le risque de progression invasive est estimé à 3% à 5% suivant la localisation. L'ulcération signe souvent l'invasion. Le diagnostic positif repose sur la biopsie qui confirme le caractère in situ de la lésion. Les traitements possibles sont variés (exérèse chirurgicale, cryochirurgie, application de topiques, photothérapie dynamique, radiothérapie superficielle) et sont proposés au cas par cas [9].

1.1.2 Les mélanomes

Le mélanome est une tumeur maligne cutanée développée aux dépens des mélanocytes épidermiques qui sont les cellules pigmentées de la peau. Cette tumeur touche tous les âges en dehors de l'enfant chez qui le mélanome est exceptionnel. C'est le neuvième cancer le plus fréquent chez la femme et le treizième chez l'homme. Il est en constante augmentation d'incidence en Europe [8] (9,5 pour 100000 habitants/an chez la femme, 7,6 pour 100000 habitants chez l'homme, en 2000). Le rôle de l'exposition solaire est majeur, mais des facteurs génétiques interviennent aussi de façon importante, car la plupart des facteurs de risque identifiés (phénotype clair, nombre de nævus) sont génétiquement transmis. L'immunodépression favorise également la survenue du mélanome.

On retrouve deux modes d'apparition différents du mélanome : le mélanome se développant sur un nævus (nævus congénital ou nævus atypique) et celui dit primitif, sans lésion pigmentaire préexistante.

La lésion caractéristique est une tache pigmentée qui s'infiltré plus ou moins rapidement pour prendre un caractère nodulaire. Une lésion cutanée présentant les caractéristiques suivantes doit faire suspecter un mélanome (règle ABCDE) : asymétrie (A), bords irréguliers ou encochés (B), couleur hétérogène (C), diamètre supérieur à 6 mm (D), extension en surface ou évolutivité (E) [10]. L'évolutivité de la lésion est l'élément le plus important.

L'examen histologique est l'élément essentiel du diagnostic. Il doit être effectué sur la lésion enlevée en totalité et non sur une biopsie.

Les mélanomes évoluent dans une première phase « horizontalement » en nappe, au-dessus de la membrane basale (phase intra-épidermique) puis dans le derme superficiel (phase microinvasive), et dans une deuxième phase « verticalement » pénétrant profondément le derme (phase invasive). Une classification anatomo-clinique distingue les grandes variétés de mélanomes (figure 3) :

- Les mélanomes avec phase d'extension horizontale :
 - le mélanome à extension superficielle (ou mélanome superficiel extensif), qui est la forme la plus fréquente : il se caractérise par son extension horizontale (phase intra-épidermique) durant plusieurs mois ou années, avant son extension verticale.
 - le mélanome acro-lentigineux (ou mélanome de type acral), qui touche les extrémités, les muqueuses et siège aussi sous les ongles (mélanome sous-unguéal).
 - le mélanome de Dubreuilh : il apparaît le plus souvent après la quarantaine. Il est surtout localisé sur la face, sous la forme d'une tache pigmentée d'extension progressive, polychrome. L'évolution peut se faire soit vers la régression, soit vers l'extension superficielle (forme intra-épidermique), soit vers un mélanome invasif après plusieurs années, dans 25 à 50% des cas.
- Les mélanomes sans phase d'extension horizontale : le mélanome nodulaire, qui est d'emblée invasif avec une évolution verticale. Il apparaît le plus fréquemment sur la tête, le cuir chevelu, le cou et le tronc.

Le compte-rendu histologique comporte différents éléments :

- la phase d'extension : radiale puis verticale
- l'indice de Breslow : épaisseur en millimètres de la cellule la plus haut située à la plus profonde
- le niveau de Clark : I = épiderme, II = derme papillaire, III = derme superficiel, IV = derme réticulaire, V = hypoderme

L'indice de Breslow permet ensuite de définir les marges d'exérèse :

- 10 mm pour un Breslow inférieur à 1 mm
- 20 mm pour un Breslow entre 1 et 4 mm
- 30 mm pour un Breslow supérieur à 4 mm

Cliniquement il est impossible d'apprécier le niveau de l'indice de Breslow, on effectue donc dans un premier temps une exérèse simple complète de la lésion en passant à 2-3 mm des bords. On réalise dans un second temps une reprise chirurgicale en fonction de l'épaisseur du Breslow. Au niveau du visage, la possibilité d'appliquer ces marges est appréciée au cas par cas avec toutefois un minimum d'1 cm pour les mélanomes invasifs.

L'exérèse chirurgicale peut être couplée ou non à la recherche du ganglion sentinelle. Cette méthode vise à retirer le premier relais ganglionnaire lymphatique de la tumeur (dans un but de classification et de surveillance clinique mais actuellement également dans un but thérapeutique avec les nouveaux protocoles de thérapies ciblées). Le curage ganglionnaire est proposé à tout patient porteur d'une métastase ganglionnaire cliniquement décelable ou à tout patient avec un ganglion sentinelle positif. La procédure du ganglion sentinelle est une option chez les patients N0 (pas de signe d'atteinte des ganglions lymphatiques régionaux) cliniques, en fonction de la valeur de l'indice de Breslow et de l'éventuelle ulcération de la lésion [11]. Pour les mélanomes avec un indice de Breslow inférieur à 1 mm et les mélanomes in situ, aucun bilan complémentaire n'est recommandé. Pour tout mélanome invasif avec un indice de Breslow supérieur à 1 mm, un bilan de métastase à distance est réalisé [12].

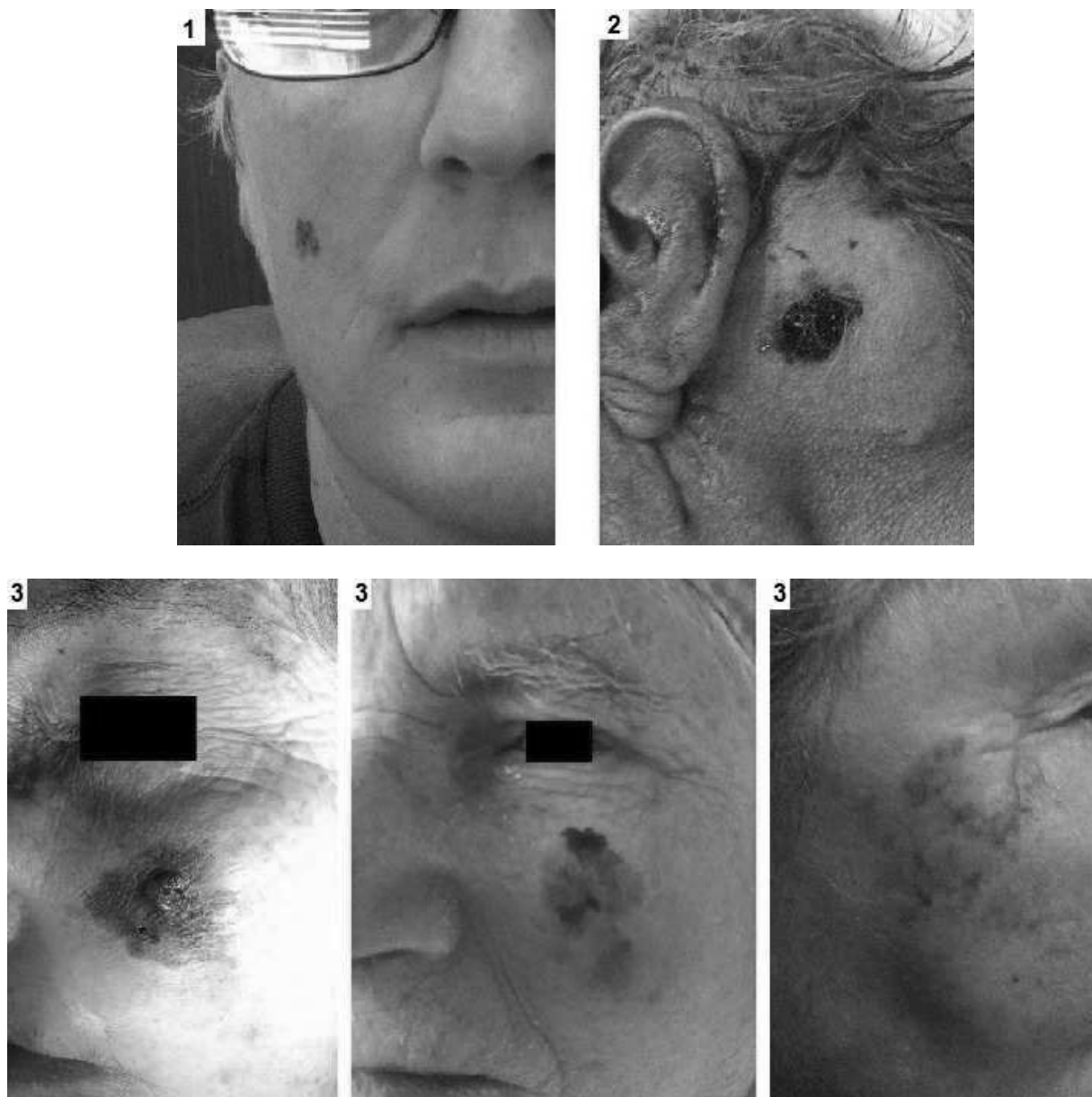


Figure 3 : mélanomes de la face

- 1 : mélanome de Dubreuilh (intra-épidermique)
 - 2 : mélanome nodulaire
 - 3 : mélanomes invasifs sur mélanomes de Dubreuilh
- (Iconographies du Dr De Barros dans le service d'ORL du CHU Charles Nicolle)

1.2 Principes de reconstruction des cancers cutanés de la tête et du cou après exérèse chirurgicale

1.2.1 Approche thérapeutique

1. Marges d'exérèse

Outre la prévention évidente, le traitement de ces tumeurs cutanées malignes peut être chirurgical. L'exérèse représente le premier temps de la prise en charge opératoire. Une fois les limites de la lésion appréciées, des marges de sécurité d'exérèse supplémentaires sont nécessaires afin d'être carcinologiquement satisfaisantes :

- marges latérales de 3 à 5 mm pour les carcinomes baso-cellulaires, pouvant aller jusqu'à 10 mm dans certaines formes agressives et en fonction du risque de récurrence dépendant de la localisation de la tumeur. La marge en profondeur passe dans le tissu cellulaire sous-cutané. Les CBC sont classés en trois groupes en fonction de leur pronostic. Le tableau 1 résume les marges d'exérèse latérales et en profondeur des CBC en fonction du pronostic.
- marges latérales de 10 mm pour les carcinomes épidermoïdes. En profondeur l'exérèse doit emporter la totalité de la graisse sous-cutanée.
- marges latérales de 5 mm pour la maladie de Bowen
- marges latérales de 10 mm pour le mélanome de Dubreuilh non invasif
- marges latérales de 5 mm pour le mélanome in situ et de 10 mm à 30 mm pour les mélanomes invasifs en fonction de leur type et de leur épaisseur essentiellement, comme vu précédemment. Le tableau 2 résume les marges d'exérèse d'un mélanome en fonction de l'indice de Breslow.

Les marges d'exérèse conseillées par la littérature peuvent être adaptées au niveau de la face pour éviter un délabrement trop important après avis d'expert. Notamment pour le mélanome de Dubreuilh qui est souvent localisé au niveau de la face, des marges de 5 mm sont acceptables sous couvert d'un contrôle histologique strict des berges lorsque les marges recommandées de 10 mm ne peuvent pas être respectées pour des raisons anatomiques et fonctionnelles [5].

Tableau 1 : modalités de l'exérèse des CBC en fonction du pronostic [8]

CBC de bon pronostic	Tout CBC superficiel primaire (toute taille, toute localisation) CBC nodulaire primaire < 1 cm en zone à risque intermédiaire CBC nodulaire primaire < 2 cm en zone à bas risque
<i>Marge latérale</i>	3 à 4 mm
<i>Marge profonde</i>	Dans le tissu cellulaire sous-cutané en respectant, sauf s'ils sont envahis, l'aponévrose (front), le périoste (cuir chevelu), le périchondre (nez, oreille)
CBC de mauvais pronostic	CBC récidivé (sauf s'il est superficiel) CBC primaire sclérodermiforme ou mal limité CBC à forme histologique agressive (sclérodermiforme, infiltrante ou métatypique) CBC nodulaire > 1 cm en zone à haut risque
<i>Marge latérale</i>	5 à 10 mm Examen histologique extemporané ou chirurgie en 2 temps conseillés Chirurgie micrographique de Mohs possible
<i>Marge profonde</i>	Dans le tissu cellulaire sous-cutané respectant sauf s'ils sont envahis l'aponévrose (front), le périoste (cuir chevelu), le périchondre (nez, oreille)
CBC de pronostic intermédiaire	CBC superficiel récidivé CBC nodulaire < 1 cm zone à haut risque CBC nodulaire > 1 cm zone à risque intermédiaire CBC nodulaire > 2 cm zone à bas risque
<i>Marge latérale</i>	4 mm strict minimum
<i>Marge profonde</i>	Dans le tissu cellulaire sous-cutané respectant sauf s'ils sont envahis l'aponévrose (front), le périoste (cuir chevelu), le périchondre (nez, oreille)

Tableau 2 : recommandations concernant les marges d'exérèse des mélanomes [8]

Indice de Breslow	Marges d'exérèse
Mélanome in situ	0,5 cm
0-1 mm	1 cm
1,01-2 mm	1 à 2 cm
2,01-4 mm	2 cm
4 mm	2 à 3 cm

Pour le mélanome de Dubreuilh non invasif, la marge de sécurité recommandée est de 1 cm. Si elle ne peut être réalisée pour des raisons anatomiques ou fonctionnelles, elle peut être réduite à 0,5 cm (sous couvert d'un contrôle histologique strict des marges).

2. Traitement chirurgical : techniques

Le tracé de l'incision est dessiné avant toute infiltration anesthésique, qui doit être réalisée en périphérie de la tumeur sans l'infiltrer afin d'éviter une dissémination tumorale. Ce tracé est fonction de la nature histologique de la tumeur et non de la future reconstruction. L'exérèse est pratiquée à l'emporte-pièce avec une hémostase soigneuse. La pièce est systématiquement orientée et envoyée pour un examen anatomo-pathologique.

Le recouvrement de la perte de substance peut se faire dans le même temps opératoire ou dans un second temps : dans ce dernier cas, la reconstruction de la perte de substance n'est effectuée qu'après le résultat de l'analyse histologique. L'analyse histologique est classiquement effectuée de manière retardée sur pièce opératoire fixée.

Il est possible d'analyser plus précisément les berges grâce à la chirurgie micrographique. Elle associe l'exérèse de la tumeur à une analyse histologique de la totalité des berges d'exérèse. La chirurgie micrographique de Mohs consiste en l'exérèse de la tumeur avec des marges de 2 à 3 mm latéralement. La totalité des marges d'exérèse est ensuite analysée en per-opératoire : en cas d'exérèse intra-lésionnelle, une seconde exérèse adaptée est réalisée, puis analysée immédiatement. Cette procédure est répétée jusqu'à obtention d'une exérèse complète. La reconstruction est alors effectuée dans le même temps opératoire [13] [14].

Le slow-Mohs est une alternative permettant également l'analyse de 100% des berges d'exérèse mais de manière retardée de quelques jours ; la reconstruction est alors différée dans un second temps opératoire [15]. En France, la chirurgie micrographique de Mohs est difficilement réalisable en pratique courante, en raison du temps infirmier, médical et chirurgical nécessaire, et du coût qu'elle représente.

1.2.2 Principes de reconstruction

Si l'esthétique au niveau du visage est capitale, la reconstruction sera avant tout fonctionnelle. La réparation doit chercher à éviter toute distorsion, toute anomalie des contours et ne doit laisser qu'une cicatrice la plus discrète possible tant au repos que lors de la mimique faciale. Il faut ainsi une réparation de même épaisseur, ce qui peut supposer une réparation pluri-tissulaire, une peau de même qualité (en termes de texture, de couleur, d'épaisseur, de pilosité), l'absence de toute tension excessive et des cicatrices dissimulées.

Un examen clinique minutieux est indispensable pour apprécier les caractéristiques cliniques des téguments. L'inspection et la palpation du tégument permettent d'apprécier son épaisseur et sa qualité. Il n'y a pas une mais des peaux, différentes d'un individu à l'autre mais variant aussi chez un même sujet en fonction de la région examinée.

Aiach [16] décrit 3 types de peau selon leur épaisseur, normale, très fine et épaisse, qui permettent de présager du résultat cicatriciel, un des critères du rendu cosmétique final. Une peau d'épaisseur normale possède une élasticité et une souplesse qui permettent une réparation plastique de qualité. Une peau épaisse offre une définition plus pauvre des structures sous-jacentes et des sous-unités esthétiques, et laisse moins transparaître les irrégularités. A l'inverse, bien que les défauts des structures profondes puissent être plus visibles, la rançon cicatricielle cutanée sera de meilleure qualité sur une peau très fine.

La couleur des téguments, leur caractère télangiectasique, la morbidité du site donneur et la rançon cicatricielle sont à prendre en compte dans le choix de la reconstruction.

Les règles de la chirurgie cutanée du visage reposent sur la connaissance des unités et sous-unités esthétiques de la face décrites par Gonzales Uloa [17] et le respect des lignes de tension cutanée décrites par Langer [18].

1. Concept d'unités esthétiques de la face

On distingue sept unités esthétiques de la face [19] (figure 4) : le front, les paupières, le nez, les joues, les oreilles, les lèvres et le menton. Certaines de ces unités sont subdivisées en sous-unités esthétiques, notamment pour le nez, comme nous le verrons ultérieurement. Chacune de ces unités esthétiques est individualisée par une peau de caractéristique propre, par des reliefs et par des zones d'ombre qui la séparent des autres unités ; ainsi, le nez est séparé de la joue, située dans un plan différent, par les sillons naso- et alo-géniens.

La reconstruction après exérèse de tumeur cutanée de la face nécessite d'analyser l'étendue de la perte de substance et les unités ou sous-unités esthétiques qui l'intéressent. Une exérèse touchant deux unités anatomiques pourra nécessiter des moyens différents pour reconstruire chaque unité. Et une exérèse carcinologique pourra être élargie à la totalité de l'unité ou de la sous-unité esthétique dans le but d'obtenir une réparation plus esthétique.

2. Lignes de tension cutanée de Langer

Les lignes de Langer (figure 5) sont des lignes de tension situées dans la peau, et plus précisément dans la zone réticulaire qui est la couche profonde du derme. Elles s'orientent toutes plus ou moins dans la même direction pour assurer un certain tonus à la peau. Elles sont la résultante de la contraction des muscles peauciers sous-jacents au niveau de la face et du cou et vont donc se développer perpendiculairement à l'axe de contraction de ces muscles. Les incisions réalisées dans le sens de ces lignes [20] permettent de protéger le réseau de collagène sous-jacent et de limiter la tension sur les berges de la plaie provoquée par les sutures ; les cicatrices qui en résultent pourront ainsi se placer dans le creux d'une ride ou d'un sillon et ce d'autant plus qu'il aura été possible de positionner la cicatrice dans un sillon important comme par exemple le sillon naso-génien.



Figure 4 : les unités esthétiques de la face

(E. Sorrel Dejerine. Reconstruction of facial defects, Rev Odont Stomat. 2007)

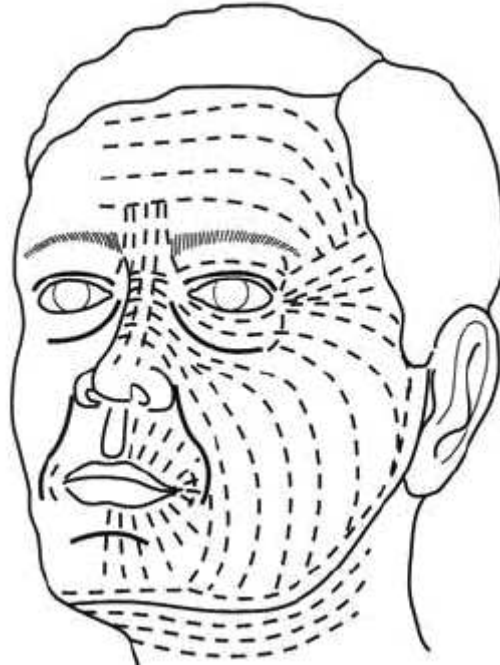


Figure 5 : les lignes de moindre tension cutanée de la face

(E. Sorrel Dejerine. Reconstruction of facial defects, Rev Odont Stomat. 2007)

1.2.3 Les moyens de la reconstruction

Une fois l'étendue de la surface à réparer prévue, il faut décider du procédé technique à utiliser pour la reconstruction. La très grande majorité de ces interventions sont réalisées sous anesthésie locale, éventuellement potentialisée, dans le cadre de la chirurgie ambulatoire.

On distingue quatre moyens de couverture de la perte de substance selon l'importance de l'exérèse :

- la suture directe
- la cicatrisation dirigée
- les greffes cutanées
- les lambeaux

1. La suture directe

L'exérèse-suture est le procédé le plus simple de reconstruction [21]. Elle doit respecter deux règles essentielles :

- induire une cicatrice au repos comme à la mimique, située dans les plis du visage.
- ne provoquer aucune déformation des structures de voisinages sur le plan fonctionnel et esthétique.

La suture directe est limitée aux pertes de substance de petite taille. On distingue des zones dites « donneuses » comme la joue et d'autres dites « non donneuses » comme le nez ou l'oreille.

Le fuseau dessiné avant l'infiltration anesthésique a une longueur au moins égale à trois fois le diamètre de la perte de substance. Son dessin tient compte des lignes de tension cutanée de Langer et de la localisation de la perte de substance.

La suture est faite en deux plans, en commençant par le milieu des berges, puis en s'éloignant progressivement de la ligne médiane. A environ 1 cm des extrémités, des « oreilles » vont apparaître. Le tracé de résection de ces « oreilles » correspond à un triangle rectangle ou équilatéral tracé de part et d'autre de l'axe de la cicatrice.

2. La cicatrisation dirigée

La cicatrisation dirigée est une méthode de réparation simple dont le but est d'obtenir après une phase de détersion, un bourgeonnement du sous-sol et une épithélialisation spontanée à partir des berges de la perte de substance. L'épiderme régénéré a la même coloration que les structures avoisinantes. La cicatrisation est obtenue en alternant des pansements gras pro-inflammatoires qui favorisent le bourgeonnement du sous-sol et des pansements anti-inflammatoires à base de corticoïdes qui évitent un bourgeonnement excessif. Cette méthode n'est indiquée que pour des petites pertes de substance et dans certaines zones, ainsi que chez des personnes âgées fragiles, pour lesquelles la durée de l'intervention chirurgicale doit être la plus courte possible.

3. Les greffes cutanées

Une greffe cutanée est un fragment de peau prélevé en le séparant complètement de son site donneur et qui va être transporté sur un site receveur bien vascularisé sur lequel il va « prendre ». Le greffon cutané peut être prélevé sur la même personne : c'est l'autogreffe. Pour une meilleure réussite, il faut choisir le site donneur en tenant compte de la pigmentation, de l'épaisseur et de la laxité de la zone receveuse. Ainsi une greffe de paupière supérieure trouvera au niveau de la paupière controlatérale le meilleur site donneur.

Les greffes cutanées sont classées suivant leur épaisseur en : greffes de peau mince et demi-épaisse, greffes de peau totale, et greffes composées, d'indications très spécifiques. Plus une greffe est mince, plus elle prend facilement, mais moins elle est esthétique (texture, couleur) et plus son sous-sol se rétracte. Ainsi au niveau du visage, il s'agit dans la majorité des cas de greffes de peau totale emportant toute l'épaisseur de la peau : épiderme et derme avec ses annexes pilo-sébacées. La zone donneuse doit être suturée d'emblée. Ces greffes de peau totale donnent de meilleurs résultats cosmétiques que celles de peau partielle.

Les sites de prélèvement les plus fréquemment utilisés sont :

- la région rétro-auriculaire qui apporte une peau fine et de même structure que la région pré-tragienne
- la région sus-claviculaire utilisée en cas de prise de greffe importante
- les paupières supérieures

Le prélèvement effectué avec une extrême rigueur permet de s'assurer de façon constante de la prise de la greffe. Il se fait au bistouri à lame froide, à partir d'un patron de la perte de substance. La greffe est dégraissée jusqu'à la partie profonde du derme et suturée bord à bord à la perte de substance par des points séparés ; quelques points de capiton permettent de la solidariser au plan profond. L'intervention se termine par la mise en place d'un bourdonnet et la fermeture de la zone donneuse par suture directe. L'inconvénient majeur est la dyschromie totalement imprévisible à l'origine d'un effet de patchwork qui souvent s'atténue avec le temps. Par ailleurs, les suites post-opératoires nécessitent des pansements réguliers.

4. Les lambeaux cutanés

Un lambeau cutané est un segment de peau et de tissu cellulaire sous-cutané conservant une vascularisation autonome passant par un pédicule avec lequel il reste en contact avec la profondeur. Il est transposé depuis sa situation d'origine pour couvrir une perte de substance cutanée ou reconstruire une structure. Cette mobilisation est rendue possible par l'élasticité cutanée intrinsèque, par la présence dans certaines régions de peau en excès et par la richesse du plexus vasculaire sous-dermique à la jonction du derme réticulaire et du tissu gras sous-cutané.

Plusieurs lambeaux peuvent être indiqués selon l'état général du patient et son capital locorégional mais également selon la profondeur de la perte de substance.

Il existe différentes classifications des lambeaux selon le type de vascularisation, le mode de liaison au pédicule nourricier, la distance les séparant de la perte de substance (lambeau local, régional, à distance), le type de mouvement tissulaire (avancement, rotation, transposition) ou selon le nom de l'auteur ayant décrit le lambeau (Mustardé, Abbe, etc.) [22] [23].

Les différents lambeaux utilisés en chirurgie oncologique cutanée au niveau de la tête et du cou, peuvent être des lambeaux locaux « au hasard », des lambeaux fascio-cutanés et myo-cutanés, ou encore rarement des lambeaux pris à distance.

A. Les lambeaux locaux « au hasard »

Leur vascularisation n'est pas assurée par un seul vaisseau mais à partir du plexus sous-dermique profond, ils sont indiqués pour la réparation des pertes de substance de petite taille, dès que l'exérèse en fuseau n'est plus possible et que les autres méthodes (cicatrisation dirigée, greffe) ont été écartées. En fonction du mouvement appliqué au lambeau, on parle de lambeau d'avancement (ou de glissement), de lambeau de rotation et de lambeau de transposition et de translation [24].

➤ **Les lambeaux d'avancement ou de glissement**

Ils utilisent à la fois l'élasticité de la peau, par étirement mais surtout la plasticité du tissu adipeux sous-cutané quand elle existe dans la zone anatomique concernée. L'avancement est un mouvement majeur, efficace qui est le principe même de la fermeture directe par simple rapprochement. Ces lambeaux conjuguent un étirement cutané et un glissement des tissus permettant la fermeture directe de la perte de substance sans changement d'axe. Le glissement s'effectue grâce à une mobilisation des tissus adjacents. Ceux-ci se déplacent dans le même sens que le lambeau. Il en existe plusieurs types : le lambeau en H ou en U, la plastie en VY, le lambeau en cerf-volant à pédicule sous-cutané (figure 6).

• *Le lambeau en H ou en U [25]*

La perte de substance est assimilée à un carré ou à un rectangle ; le lambeau uni- ou bilatéral a un tracé dont deux côtés sont dans le prolongement du carré ou du rectangle, l'élasticité de la peau assurant la fermeture de la zone cruentée. Cette plastie est appelée plastie en U lorsqu'elle est simple et en H lorsqu'elle est double. L'avancée du lambeau entraîne au niveau du pied du lambeau deux « oreilles » dont la correction est aisément réalisée par la résection de deux petits triangles cutanés, tracés en dehors du lambeau (triangles de Burow) [26].

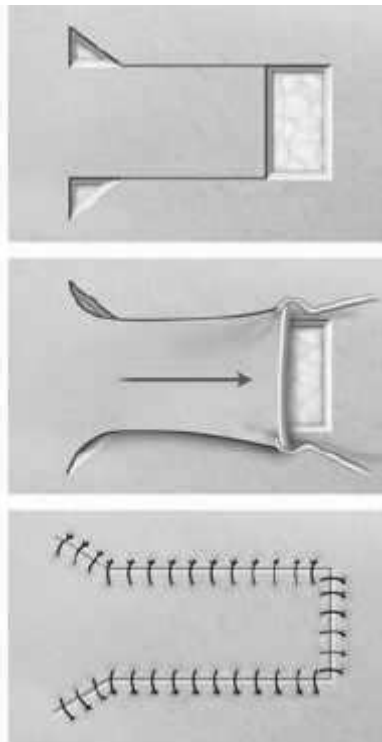
• *La plastie en VY [25] [27]*

La perte de substance est incluse dans un dessin en V qui se transforme en Y lors de la fermeture. Le V correspond à un triangle isocèle. La plastie en VY permet de raccourcir la

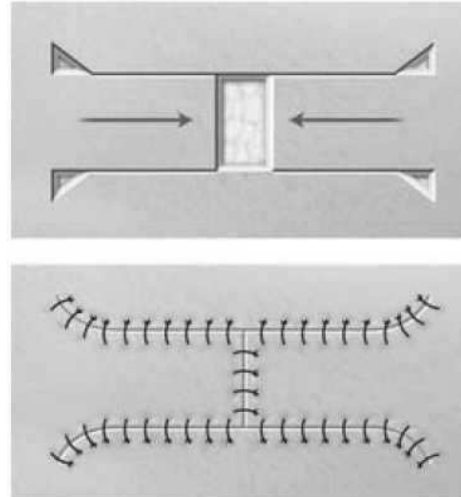
longueur d'un fuseau simple, d'éviter de franchir un pli de flexion et constitue la base de la fermeture des pertes de substance secondaires d'un grand nombre de plasties.

• *Le lambeau en cerf-volant à pédicule sous-cutané [28]*

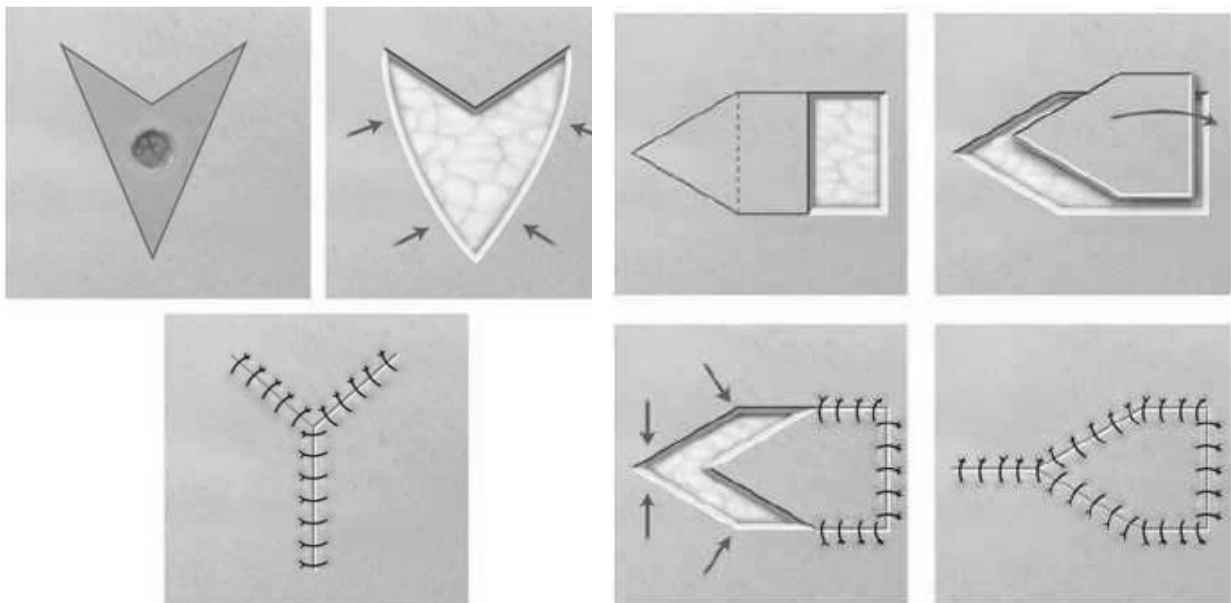
IL s'agit d'un lambeau d'avancement vascularisé par les vaisseaux hypodermiques et graisseux. La vascularisation peut également être assurée par le muscle associé au tissu sous-cutané, il s'agit alors d'un lambeau myo-cutané, comme nous le verrons par la suite. La totalité des berges cutanées est incisée. La perte de substance est incluse dans un rectangle et l'exérèse du lambeau s'inscrit dans un pentagone. La fermeture se fait par une plastie en VY. Ce lambeau, à la différence des autres lambeaux d'avancement, n'est pas décollé mais mobilisé par la dissection profonde périphérique et la section des attaches à son extrémité. Il est particulièrement utilisé pour la reconstruction des pertes de substance du sillon nasogénien, de la joue, du canthus interne et des paupières. Il n'est pas réalisable au niveau du front ou du cuir chevelu car il nécessite un sous-sol graisseux épais.



Le lambeau en U.



Le lambeau en H.



La plastie en VY.

Le lambeau cerf volant

Figure 6 : les lambeaux d'avancement ou de glissement
 (JM. Amici. Chirurgie dermatologique. Elsevier Masson. 2012)

➤ Les lambeaux de rotation

• *Le lambeau de rotation simple [25] (figure 7)*

Il utilise un mouvement pendulaire passif engendrant un simple déplacement tissulaire. La perte de substance est ramenée à un triangle. Le déplacement se fait par élongation le long d'un arc de cercle (dont le diamètre est de un à trois fois égal à la hauteur du triangle) dans le prolongement de la base du triangle. L'arc de rotation se fait à partir d'un point fixe appelé point pivot. Ce point pivot situé au pied du lambeau va subir une condensation tissulaire au niveau de la berge concave qu'il convient de corriger. La rotation pure est rarement utilisée seule car elle est souvent insuffisante pour recouvrir la zone receveuse. Il faut alors y adjoindre une composante d'avancement.

• *Le lambeau de rotation avancement [25] (figure 7)*

La rotation avancement combine les avantages de la rotation et de l'avancement en permettant un dosage de ces deux composantes. Cette association est souvent rendue obligatoire pour compenser l'incapacité de la rotation à fermer totalement la perte de substance initiale. Une des composantes d'avancement du lambeau sur sa zone receveuse peut se faire très simplement grâce à l'élasticité cutanée. L'étirement maximum à la périphérie et à la pointe du lambeau peut engendrer une nécrose de la pointe du lambeau et une attraction de la berge opposée. Il faut privilégier l'avancement au pied du lambeau en zone donneuse de laxité, déplaçant ainsi le point pivot. L'avancement du lambeau, peut être facilité par certains procédés (figure 4) qui ont tous pour but d'obtenir la fermeture de la zone donneuse :

- le procédé de Blascovicz consiste à réséquer un triangle au pied du lambeau sur la berge concave externe. Seule la berge convexe interne est décollée. Il y a un léger avancement du pied du lambeau, ce qui libère les tensions au point pivot et égalise les berges. Ce triangle lève un blocage à l'avancement, anticipe la correction de l'excès tissulaire induit par la rotation et est auto-fermé par le mouvement du lambeau.
- le procédé d'Imre consiste à réaliser le même triangle mais les deux berges sont décollées de part et d'autre de la ligne d'incision avec une fermeture qui est obtenue par le mouvement des deux berges.

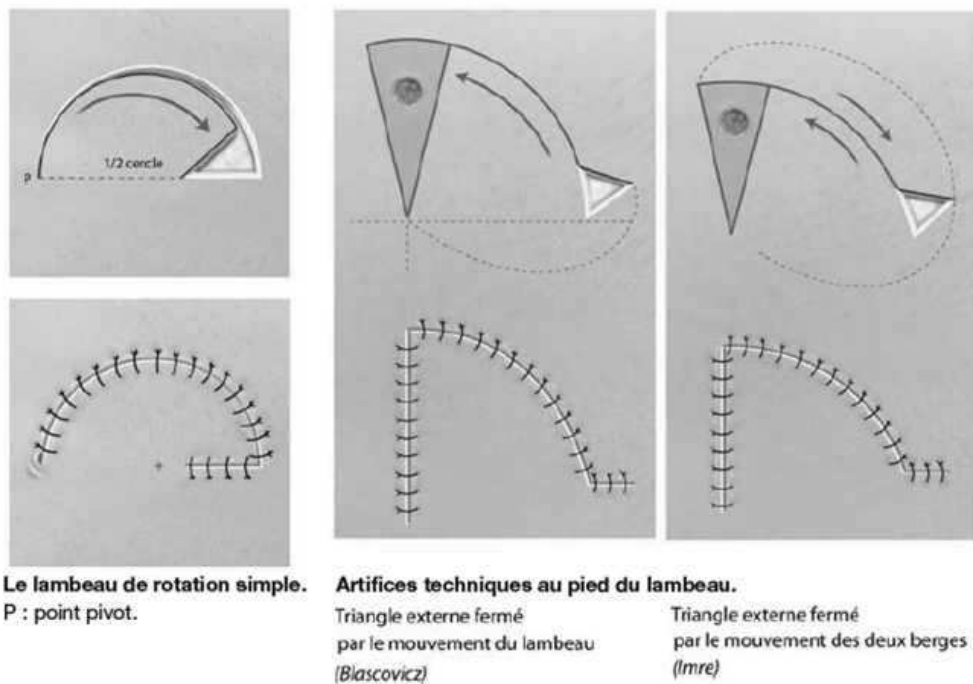


Figure 7 : les lambeaux de rotation
(JM. Amici. Chirurgie dermatologique. Elsevier Masson)

➤ Les lambeaux de transposition et de translation

Ils utilisent un mouvement de rotation transposition. C'est un mouvement de rotation tissulaire qui comble une perte de substance primaire en ouvrant une perte de substance secondaire, cette dernière étant refermée directement sans retentissement sur la perte de substance primaire et sans tension. Le point P (figure 8) correspond au point pivot de rotation au pied du lambeau. La longueur du lambeau est surdimensionnée pour tenir compte de son raccourcissement provoqué par la rotation. Un lambeau de transposition vraie enjambe une zone non décollée appelée îlot d'arrêt, entre la zone de prélèvement du lambeau et le site receveur. Si le lambeau est taillé en contiguïté de la perte de substance primitive et déplacé par simple rotation du pied du pédicule, il s'agit d'un lambeau de translation et non de transposition.

Il en existe différents types : la plastie en Z, le lambeau rhomboïde et la plastie en LLL (figure 8).

• *La plastie d'échange en Z [25]*

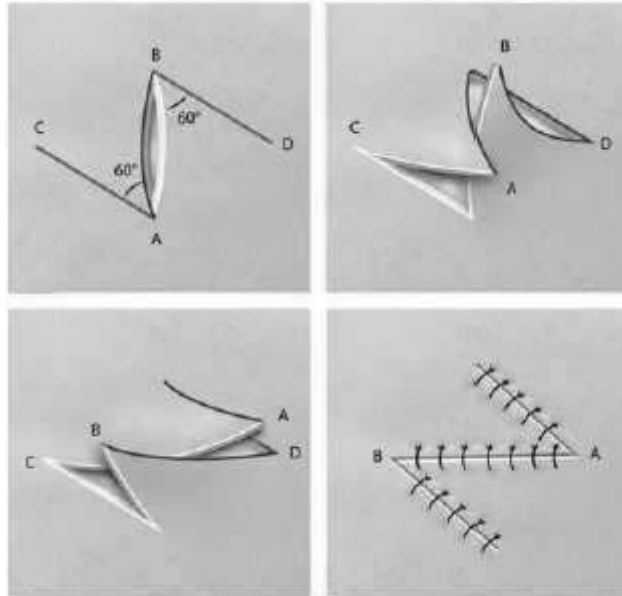
Elle consiste à dessiner deux lambeaux triangulaires symétriques et opposés qui sont décollés et transposés de part et d'autre d'un axe vertical. Elle permet l'allongement de cet axe, la suppression d'une bride ou d'une cicatrice hypertrophique. La perte de substance est ramenée à un fuseau AB (figure 8). Les trois bras dessinés sont égaux entre eux ($AB = AC = BD$) ; seul l'angle entre les bras peut varier de 30 à 90°. Un angle de 60° permet un allongement maximal.

• *Le lambeau rhomboïde (ou lambeau de Limberg) [29]*


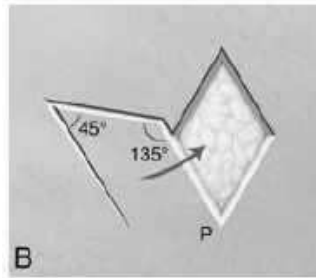


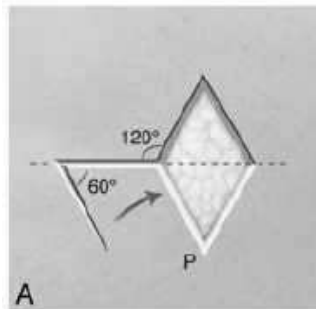
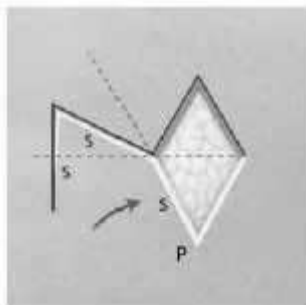
Il consiste à créer une perte de substance losangique dont les quatre côtés sont égaux avec des angles de 60 et 120°. Les deux incisions de la plastie sont de même longueur que les côtés du losange. La première incision est directement dans le prolongement de la petite diagonale et réalise un angle de 120° avec un des bords du losange. La seconde incision est tracée selon un angle de 60° par rapport à la première incision. La rotation majoritaire du mouvement de transposition génère un excès tissulaire au point pivot, qu'il convient de réséquer. La course du lambeau est de 75°. Pour éviter une souffrance distale par étirement, il peut être parfois utile de le surdimensionner. Pour chaque perte de substance, il existe quatre tracés possibles du lambeau. La difficulté réside donc dans le choix de la bonne orientation du lambeau en fonction de la mobilité de la zone donneuse et en fonction de la proximité d'une zone orificielle.

• *La plastie en LLL de Dufourmentel [30]*

La perte de substance est ramenée à un losange, on prend la bissectrice de l'angle compris entre le prolongement de la petite diagonale et celui d'un des côtés ; on reporte sur cette ligne une longueur égale à un des côtés ; on trace ensuite une parallèle à la grande diagonale du trapèze sur lequel on reporte encore un côté. Ainsi on obtient deux figures, l'une de quatre côtés et l'autre correspondant à un triangle : ces deux figures sont échangées après avoir été décollées. Ce tracé permet une meilleure avancée du lambeau de recouvrement.




Plastie en Z.



Le lambeau de transposition rhomboïde.

A. Lambeau rhomboïde

B. Lambeau rhomboïde surdimensionné



Lambeau LLL

Figure 8 : les lambeaux de transposition
(JM. Amici. Chirurgie dermatologique. Elsevier Masson. 2012)

B. Les lambeaux fascio-cutanés et myo-cutanés

Ils comprennent les structures adjacentes, fascia et/ou muscles, dans l'épaisseur desquelles les vaisseaux circulent avant de se distribuer à l'enveloppe superficielle cutanée. L'artère faciale est l'artère nourricière des lambeaux géniens, comme le lambeau naso-génien en îlot ou de glissement ou les grands lambeaux jugaux de rotation. L'artère frontale nourrit les lambeaux frontaux médians. Les vaisseaux temporaux superficiels vascularisent les lambeaux scalpant. L'artère sous-mentale irrigue les lambeaux cutanés sous-mentaux et constitue l'artère principale des lambeaux myo-cutanés de peaucier du cou. Le réseau coronaire labial autorise des lambeaux de transfert en toute épaisseur d'une lèvre sur l'autre, comme le lambeau d'Abbe. Le réseau anastomotique artère faciale - artère sous-orbitaire permet la réalisation de lambeaux à pédicule naso-génien supérieur centrés sur la région canthale interne comme le lambeau naso-génien à pédicule supérieur et le lambeau nasal de Rieger. Ces différents lambeaux seront développés par la suite.

C. Les lambeaux à distance

Ils sont thoraciques ou microchirurgicaux, ils trouvent peu d'indication en reconstruction après exérèse de cancers cutanés de la tête et du cou sauf dans certains cas très précis que nous ne détaillerons pas.

1.2.4 Principes de reconstruction selon la localisation

1. Le nez

En tant qu'élément central du visage, le nez nécessite une reconstruction fonctionnelle et esthétique ; de par ses caractéristiques tridimensionnelles et son hétérogénéité morpho-anatomique, cette reconstruction est complexe. D'un point de vue anatomique, sont définies des sous-unités esthétiques au nombre de 7 selon Burget [31] [32] (figure 9) : le dorsum, les faces latérales de part et d'autre du dorsum, les ailes du nez, la pointe et la columelle.

Ces unités se distinguent par leur derme de trophicité différente et leur capacité propre à réfléchir la lumière. Elles doivent être considérées comme des entités esthétiques indépendantes à reconstruire telles quelles. Les cicatrices doivent se placer au niveau des frontières inter-unités pour devenir ainsi particulièrement discrètes.

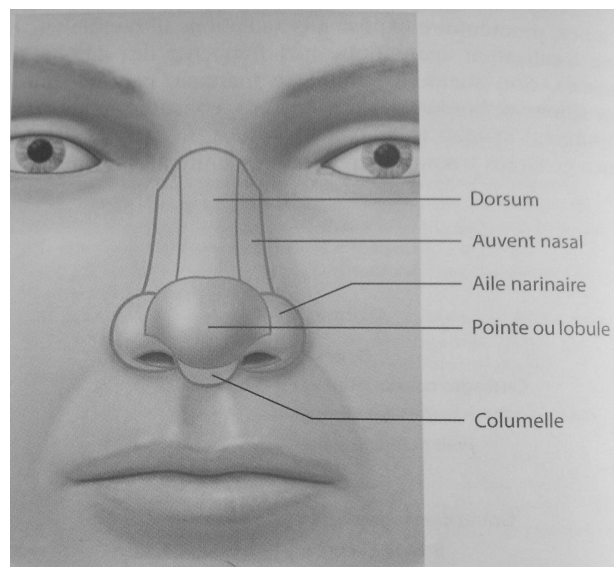


Figure 9 : Les sous-unités esthétiques du nez
(JM. Amici. Chirurgie dermatologique. Elsevier Masson. 2012)

La reconstruction des pertes de substance du nez nécessite l'analyse systématique de différents critères :

- la morphologie du nez : nez court et trapu, long et effilé, retroussé ou à pointe tombante.

- la nature de la peau, qui diffère suivant la topographie : elle est fine et relativement élastique au niveau du dorsum et des parois latérales ; elle est épaisse et pratiquement inextensible sur la pointe et les ailes nasales.
- la muqueuse : si la perte de substance intéresse également la muqueuse, il sera nécessaire de reconstruire un plan muqueux pour éviter une rétraction cicatricielle et une nécrose des greffes cartilagineuses éventuellement réalisées.
- les cartilages alaires et triangulaires : ils constituent le principal soutien de la pointe. Leur absence provoque une perte de projection de la pointe ainsi que la disparition de ses reliefs.

Une perte de substance peut intéresser la peau, la muqueuse et le cartilage de façon indépendante ou associée, elle peut ainsi être superficielle ou transfixiante. Chaque tissu devra être reconstruit dans la mesure du possible par un tissu apparenté.

Les différents moyens de reconstruction sont les suivants :

A. La cicatrisation dirigée

Elle s'adresse à des pertes de substance cutanées de taille inférieure à 5 mm, situées à distance du rebord nasal en raison du risque de rétraction. La longueur de la cicatrisation, entre trois et six semaines ainsi que le nombre de pansements quotidiens sont les principaux inconvénients.

B. La suture directe

Très simple, elle nécessite une longueur d'excision de 3 fois au moins le diamètre de la perte de substance, et sera orientée selon les lignes de moindre tension cutanée. Ainsi au niveau de la racine du nez, le fuseau doit être horizontal et situé dans les rides si possible ; au niveau du dorsum, le fuseau est vertical ; au niveau de la face latérale, le fuseau est oblique en haut et en arrière ; au niveau de l'aile du nez, le fuseau est perpendiculaire au bord libre de la narine et vertical au niveau de la pointe du nez. Au niveau de la partie supérieure du nez, en raison de la laxité cutanée, l'exérèse-suture est possible pour des pertes de substance de diamètre inférieur à 10 mm. Par contre, au niveau de la pointe du nez, seule une perte de substance inférieure à 5 mm peut-être fermée par ce type de procédé.

C. Les greffes de peau totales

Les greffes de peau doivent être prélevées en peau totale, surtout en pré-tragien ou en rétro-auriculaire où la peau est fine, voire en glabellaire pour avoir une texture et une coloration la plus proche de celle du nez. La condition de réalisation d'une greffe de peau est d'avoir un sous-sol receveur de bonne qualité. La greffe sera dans la mesure du possible étendue à la sous-unité-esthétique pour une meilleure intégration. Les greffes de peau totales peuvent trouver une indication pour la réparation des pertes de substance de la pointe avec atteinte du rebord narinaire (figure 10), du canthus interne et de l'aile narinaire.

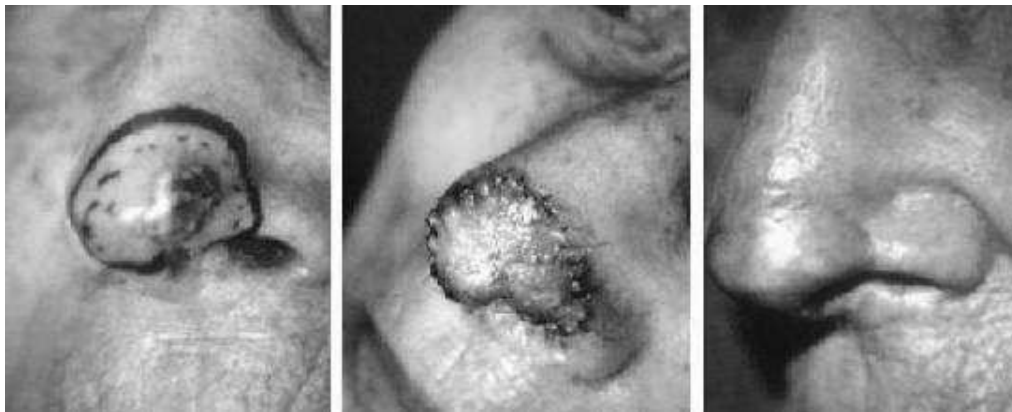

Figure 10 : greffe de peau pour une perte de substance de la pointe du nez
(JM. Amici. Chirurgie dermatologique. Elsevier Masson. 2012)

D. Les greffes chondro-cutanées et chondro-muqueuses

Les greffes chondro-cutanées sont le plus souvent prélevées sur le pavillon auriculaire pour reconstruire l'aile narinaire ou la pointe du nez. Le prélèvement doit être de taille identique à la perte de substance. La zone du prélèvement dépend de la courbure à obtenir. A la partie moyenne de l'aile narinaire correspond habituellement la partie initiale très antérieure de l'hélix. A la partie distale, plus courbe, correspond le 1/3 supérieur de l'hélix ou la jonction 1/3 supérieur - 1/3 moyen. Pour le triangle mou de Converse et la jonction aile narinaire - columelle, il faut prélever l'échancrure antitragienne. Pour les régions convexes de l'aile narinaire n'intéressant pas le bord libre, un prélèvement situé sur le 1/3 supérieur de l'hélix et en arrière du bord libre permet de recréer une convexité adaptée. Ces greffons auriculaires ne

doivent pas dépasser 2cm² de surface ou le centre de la greffe ne doit pas être éloigné de la berge du site receveur de plus de 1cm, pour les meilleures chances de succès.

Les greffes chondro-muqueuses peuvent être prélevées au niveau de la cloison nasale, du bord inférieur du cartilage triangulaire ou du bord supérieur du cartilage alaire, à la jonction cutané-muqueuse.

E. Les lambeaux locaux

Les lambeaux propres à la reconstruction des pertes de substance nasales sont :

- des lambeaux locaux :
 - le lambeau LLL (décrit précédemment)
 - le lambeau naso-glabellaire de Rieger
 - le lambeau en hachette décrit par Emmett
 - le lambeau myocutané transverse du nez décrit par Rybka
 - le lambeau d'avancement vertical du dos du nez décrit par Rintala
 - le lambeau bilobé décrit par Zimany modifié par Zitelli
 - le lambeau en voile (Sail-Flap)
- des lambeaux régionaux :
 - le lambeau naso-génien à pédicule supérieur ou inférieur
 - le lambeau frontal paramédian
 - **Le lambeau LLL**

Il a été décrit précédemment, il permet la réparation de perte de substance de l'aile narinaire (figure 11).

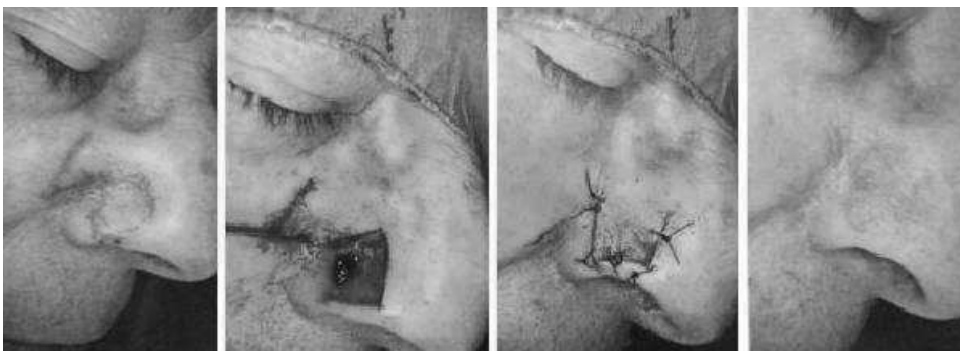


Figure 11 : lambeau LLL pour une perte de substance de l'aile narinaire droite

(JM. Amici. Chirurgie dermatologique. Elsevier Masson. 2012)

➤ **Le lambeau naso-glabellaire de Rieger [33]**

Il s'agit d'un lambeau de rotation utilisant toute la peau nasale et de la glabelle pour fermer les pertes de substance de la pointe du nez (figures 12 et 13). Il est pédiculé sur les vaisseaux angulaires dans la région canthale homolatérale à la perte de substance, le décollement est fait dans le plan sus-périchondral et sus-périosté. Toute la peau nasale est redrapée vers la perte de substance avec un mouvement d'avancement et de rotation. La cicatrice se place aux limites des sous-unités esthétiques. Les résultats sont excellents surtout chez les sujets âgés, mais la rançon cicatricielle imprévisible limite son utilisation chez le sujet jeune. Il est indiqué pour la reconstruction des pertes de substance de la pointe du nez, médiane ou paramédiane, mais il ne permet pas de reconstruire les pertes de substance du rebord alaire ou de la columelle. Il permet difficilement de fermer des pertes de substance supérieures à 2 cm de diamètre.

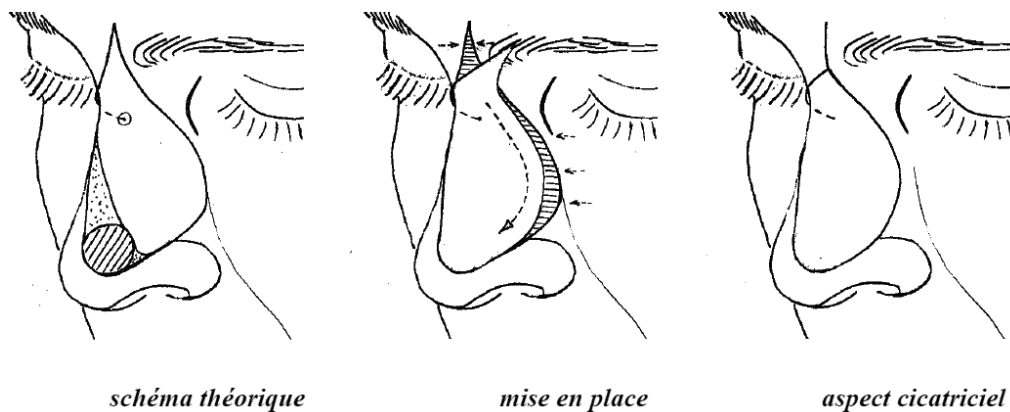


Figure 12 : schéma du lambeau naso-glabellaire de Rieger

(P. Bui, P. Lafaurie, P. Oxéda. Les reconstructions de la pointe du nez - nos préférences. 21^{ème} séminaire du Collège Français de Chirurgie Dermatologique. 1998)

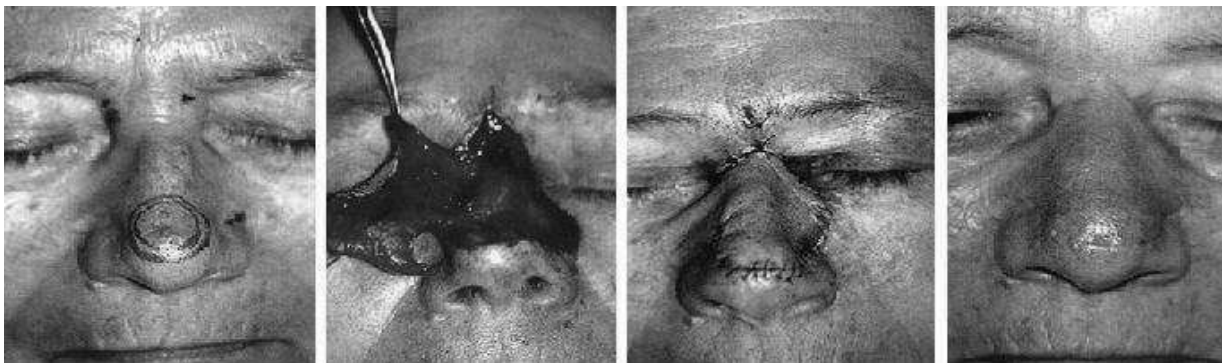


Figure 13 : lambeau naso-glabellaire de Rieger pour une perte de substance de la pointe du nez

(C. Beauvillain de Montreuil et J-P. Bessède. Chirurgie des tumeurs cutanées de la face)

➤ **Le lambeau en hachette décrit par Emmet [34] (figure 14)**

C'est un lambeau de rotation à pédicule sous-cutané qui a une forme de petite hache dont le côté tranchant du fer est tangent à l'un des bords de la perte de substance, qui se situe à l'une des extrémités du fer. La dissection se fait dans le plan sous-cutané. La fermeture nécessite la réalisation d'un autre lambeau, elle se fait par une plastie en VY ou une plastie en Z asymétrique. Ce lambeau s'adresse à des pertes de substance de petite taille de 0,5 à 1,5 cm de diamètre. Cependant il peut fermer des pertes de substance de 2,5 à 3 cm de diamètre si le pédicule sous-cutané est transformé en pédicule musculo-cutané (technique modifiée par Reynaud [35]). Les cicatrices n'utilisent pas les sillons naturels et le risque de rétraction de la narine est important lorsque le lambeau est dessiné trop près du rebord narinaire.

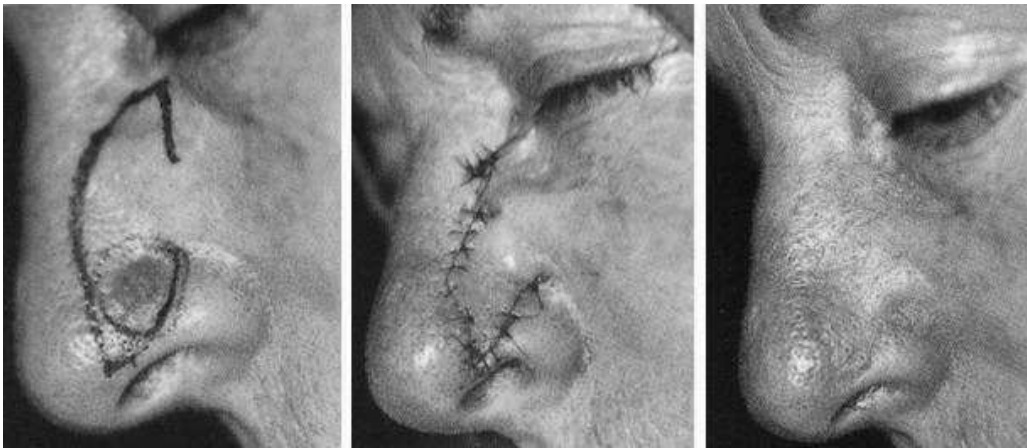


Figure 14 : lambeau en hachette pour une perte de substance de l'aile narinaire gauche

(JM. Amici. Chirurgie dermatologique. Elsevier Masson. 2012)

➤ **Le lambeau myocutané transverse du nez décrit par Rybka [36]**

Il s'agit d'un lambeau d'avancement musculo-cutané en îlot, à pédicule vasculaire, basé sur les fibres inférieures du muscle transverse du nez (figures 15 et 16). Il est dessiné au niveau et au-dessus du sillon sus-alaire, la pointe se prolongeant dans le sillon alar-génien. La longueur du lambeau est fonction du diamètre de la perte de substance. La dissection est profonde, sous le plan musculaire et la levée du lambeau nécessite une section du muscle transverse du nez à la base de l'orifice piriforme et un décollement du lambeau au niveau de l'extrémité crâniale du plan péri-chondral de l'alaire. La fermeture est réalisée par une plastie en VY et s'effectue sans tension en deux plans. Ce lambeau s'adresse à des pertes de substance médianes ou paramédianes de la pointe du nez de moins de 1,5 cm ; si la perte de substance est supérieure à 1,5 cm et très médiale, deux lambeaux opposés peuvent être indiqués. La perte de substance doit se situer à distance du rebord narinaire pour éviter une déformation secondaire par rétraction de l'aile narinaire.

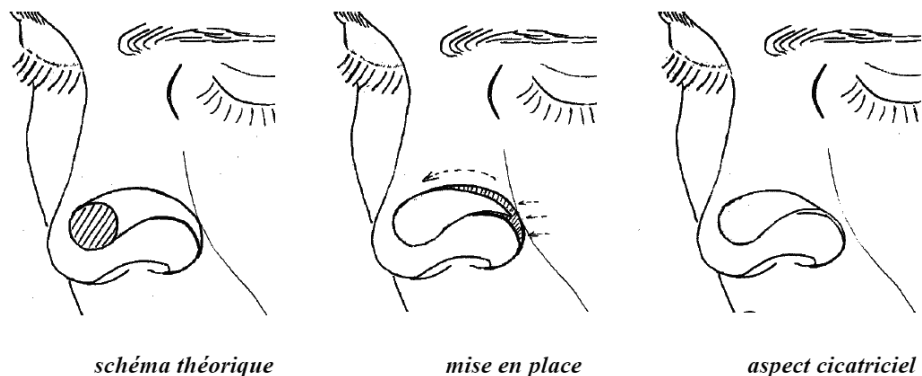


Figure 15 : schéma du lambeau myocutané transverse du nez

(P. Bui, P. Lafaurie, P. Oxéda. Les reconstructions de la pointe du nez – nos préférences. 21^{ème} séminaire du Collège Français de Chirurgie Dermatologique. 1998)

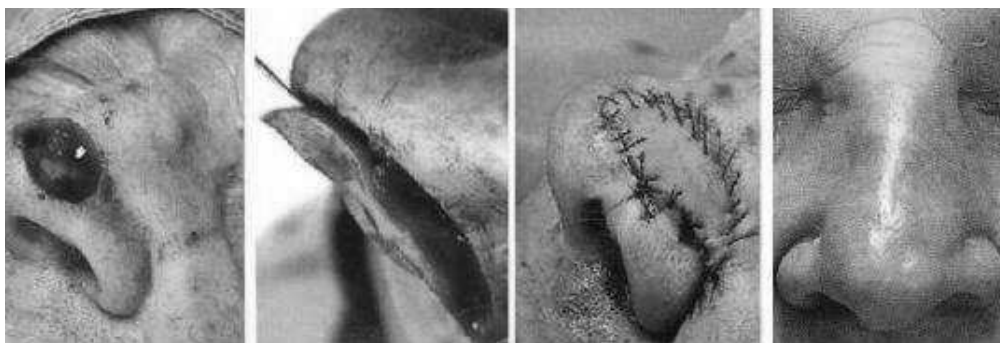

Figure 16 : lambeau myocutané transverse du nez pour une perte de substance paramédiane de la pointe du nez

(JM. Amici. Chirurgie dermatologique. Elsevier Masson. 2012)

➤ **Le lambeau d'avancement vertical du dos du nez décrit par Rintala [37]**

C'est un lambeau d'avancement en U du dorsum nasal (figure 17), vascularisé par les branches longitudinales des artères angulaires. Le lambeau est dessiné de part et d'autre du dorsum, à la limite des sous-unités esthétiques ; sa longueur peut atteindre sans problème deux fois sa largeur. La dissection est profonde sus-périchondrale et sus-périostée. L'exérèse de triangles de décharge est nécessaire. Ce lambeau est utilisable pour toutes les lésions du dorsum de la racine à la pointe du nez, dont la taille est inférieure à 1,5 cm. Il a pour inconvénient de remonter la pointe du nez et de fermer l'angle naso-frontal.

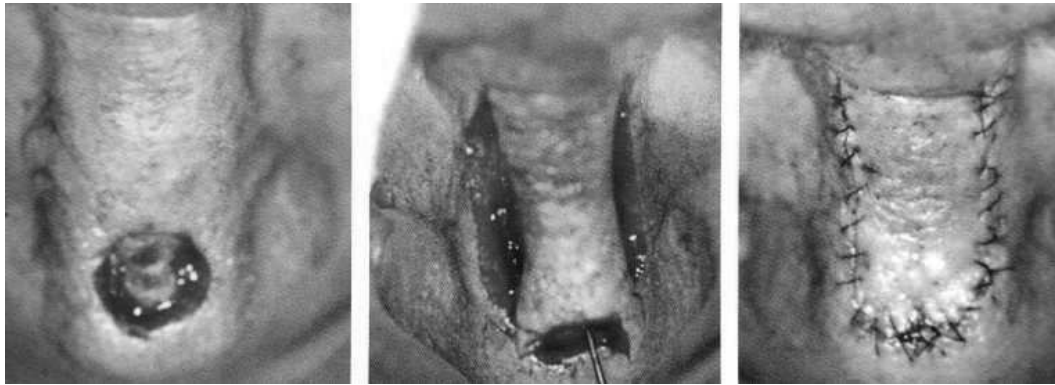


Figure 17 : lambeau d'avancement vertical du dos du nez pour une perte de substance de la pointe du nez

(JM. Amici. Chirurgie dermatologique. Elsevier Masson. 2012)

➤ **Le lambeau bilobé décrit par Zimany [38] modifié par Zitelli [39]**

Il s'agit d'un lambeau de transposition, utilisé en cas de perte de substance de la pointe du nez (figure 18 et 19). Il compense le manque d'élasticité de cette zone en empruntant de la peau au niveau du dorsum ou de la région latéro-nasale sans déborder sur la joue. Plusieurs règles sont à respecter afin d'éviter qu'il ne se mette en boule : la rotation globale du lambeau doit être de 90 à 100° ; le point pivot doit être situé à une distance minimum d'un rayon de la perte de substance afin d'éviter lors de la transposition, la formation d'une « oreille » ; le deuxième lobe doit être placé dans la région du dorsum ou mieux dans la région latéro-nasale ; le premier lobe doit avoir la taille de la perte de substance, le deuxième lobe doit avoir la moitié de la taille de la perte de substance et le double de la hauteur de façon à pouvoir refermer la zone donneuse par simple rapprochement. La réalisation du lambeau nécessite de décoller pratiquement la totalité des téguments de la pyramide nasale afin d'obtenir une fermeture sans tension, ce lambeau doit être disséqué dans le plan rétro-musculaire ; enfin il ne s'adresse qu'à des pertes de substance de taille limitée, inférieure à 2 cm de diamètre. Il peut par contre être dessiné très proche du rebord narinaire sans entraîner de distorsion importante.

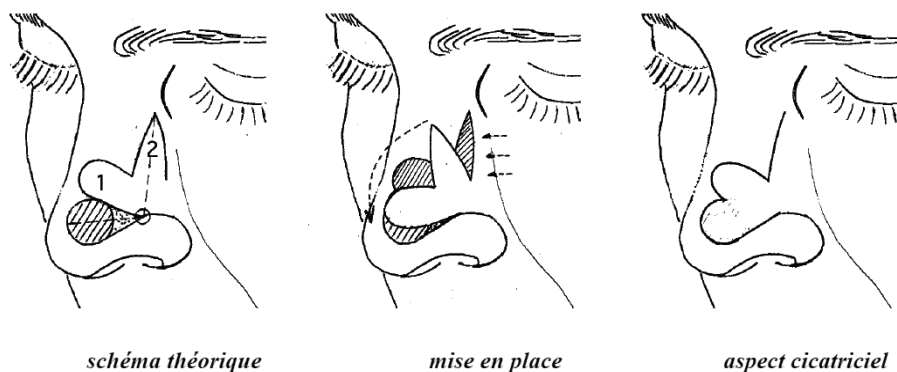
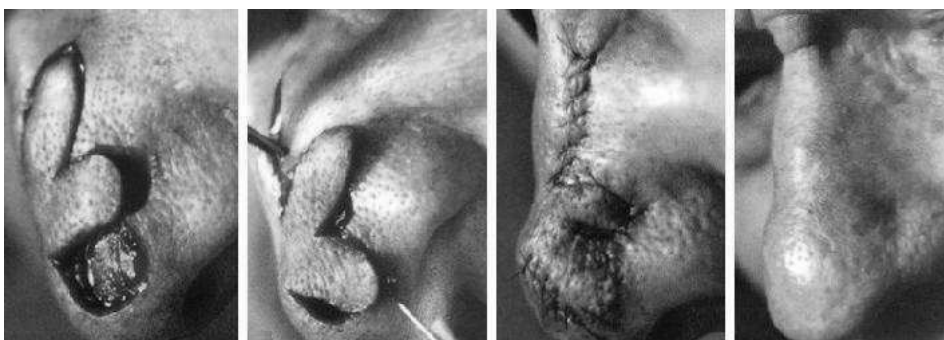

Figure 18 : schéma du lambeau bilobé

(P. Bui, P. Lafaurie, P. Oxéda. Les reconstructions de la pointe du nez - nos préférences. 21^{ème} séminaire du Collège Français de Chirurgie Dermatologique. 1998)



(JM. Amici. Chirurgie dermatologique. Elsevier Masson. 2012)

➤ **Le lambeau naso-génien à pédicule supérieur ou inférieur**

Le lambeau naso-génien à pédicule supérieur (figure 20 et 21) est un lambeau de transposition, dessiné au niveau de la joue, légèrement en dehors du sillon naso-génien. Il comprend la peau et le tissu cellulaire sous-cutané, il est décollé dans un plan superficiel. Sa vascularisation est assurée par les branches vasculaires superficielles dermiques. Il peut être dégraissé jusqu'au plan dermique afin de permettre un meilleur résultat esthétique. La fermeture du site donneur se fait par simple décollement de la joue ; la cicatrice doit recréer un sillon naso-génien. Il peut être réalisé en deux temps avec une section secondaire du pédicule ce qui évite le comblement du sillon naso-génien, c'est alors sa longueur retournée de 180° et non plus sa largeur qui permet de reconstruire la totalité de l'aile nasale. Le lambeau naso-génien à pédicule supérieur est destiné à des pertes de substance superficielles de l'aile du nez et à des pertes de substance de la face latérale du nez ou de la columelle en cas d'utilisation d'un double lambeau.

En cas de perte de substance transfixiante de l'aile nasale, on utilise un lambeau naso-génien replié [40] (figure 22) pour reconstruire le rebord nasale et le versant muqueux. On utilise alors un billot de tulle gras placé dans la narine servant de conformateur et d'appui pour le lambeau.

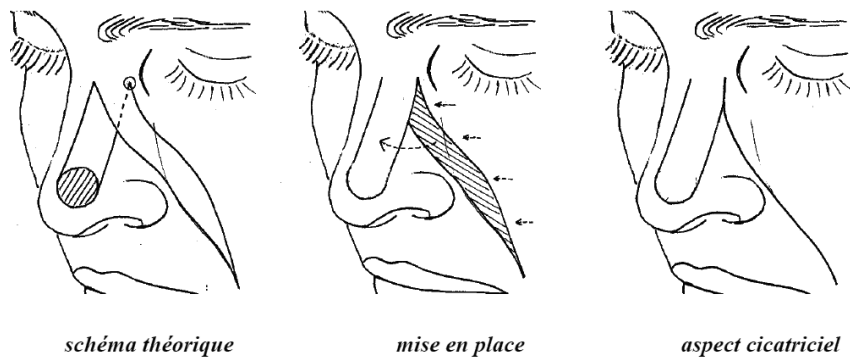


Figure 20 : schéma du lambeau naso-génien à pédicule supérieur
(P. Bui, P. Lafaurie, P. Oxéda. Les reconstructions de la pointe du nez - nos préférences.
21^{ème} séminaire du Collège Français de Chirurgie Dermatologique. 1998)

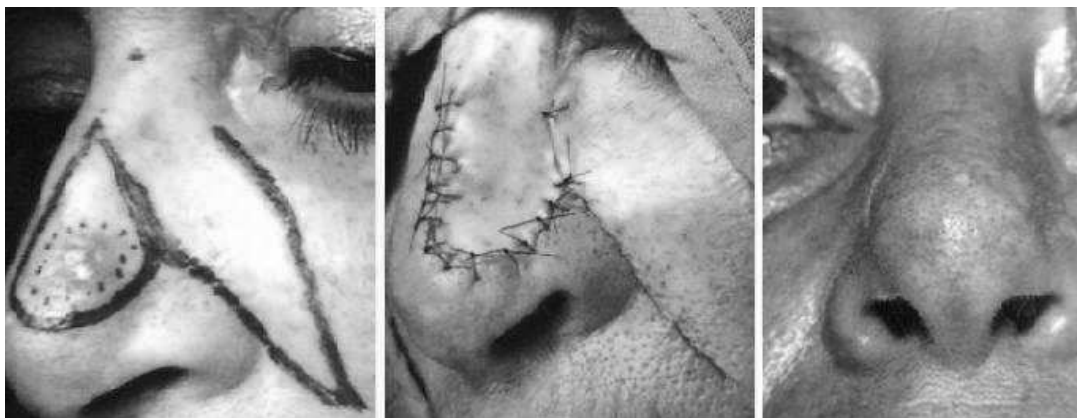


Figure 21 : lambeau naso-génien à pédicule supérieur pour une perte de substance de l'hémi-pointe gauche (JM. Amici. Chirurgie dermatologique. Elsevier Masson. 2012)

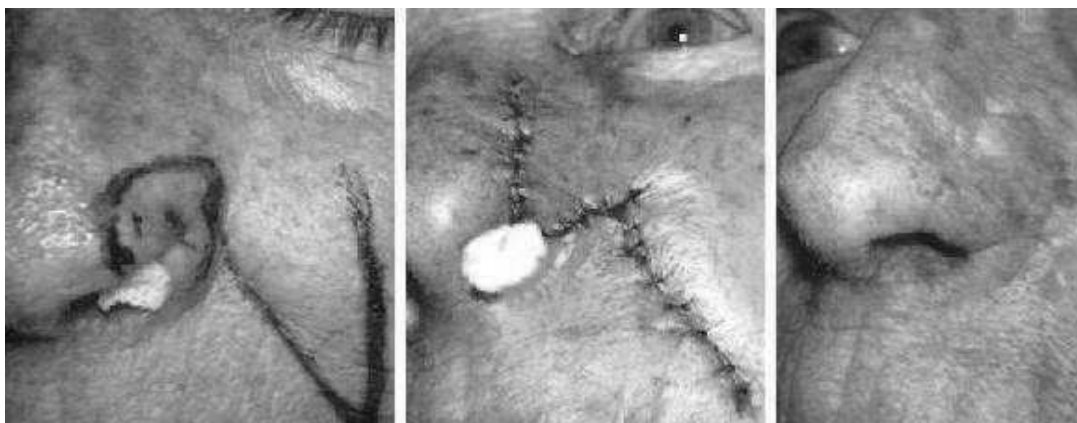


Figure 22 : lambeau naso-génien replié pour une perte de substance transfixiante de l'aile nasale gauche (JM. Amici. Chirurgie dermatologique. Elsevier Masson. 2012)

Le lambeau naso-génien à pédicule inférieur, moins fréquemment utilisé, permet des reconstructions columellaires, il est désépidermisé dans sa partie intermédiaire passant sous l'aile du nez.

➤ **Le lambeau en voile (Sail-Flap) [41]**

C'est un lambeau de rotation avancé auto-fermant destiné à réparer des pertes de substance sus-apicales et paramédianes de la pointe du nez (figure 23). Il nécessite un décollement sous-musculaire de la face latérale du nez jusque dans la joue, en forme de spinnaker. Sa cicatrice résiduelle est harmonieuse longeant le dorsum et le sillon sus-alaire. Ce lambeau peut réparer des pertes de substance de l'ordre de 1,5 cm de diamètre du sommet de l'aile nasale dans la région paramédiane de la pointe.

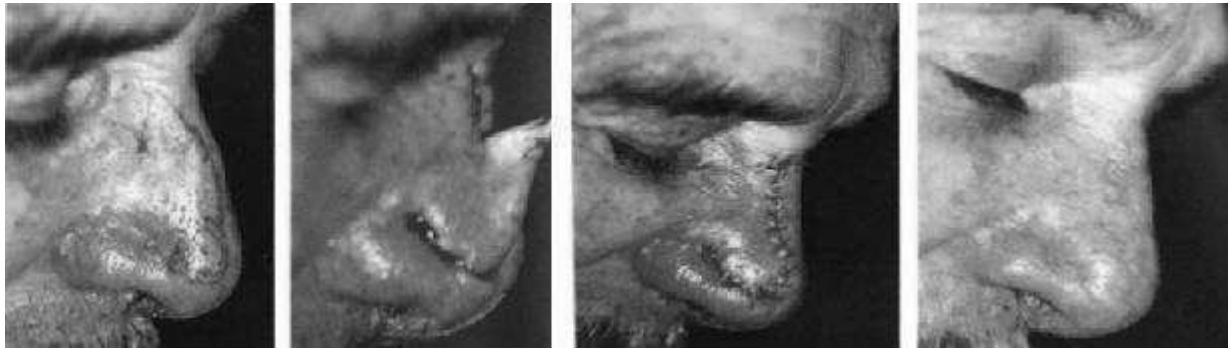


Figure 23 : lambeau en voile pour une perte de substance paramédiane et sus-apicale de la pointe du nez (JM. Amici. Chirurgie dermatologique. Elsevier Masson. 2012)

➤ **Le lambeau frontal paramédian [42] (figure 24)**

Par sa couleur, sa texture et son épaisseur, la peau frontale est la mieux adaptée à la reconstruction nasale. Par sa remarquable vascularisation et sa proximité, le lambeau frontal paramédian est un moyen simple et sûr pour réparer une perte de substance étendue du nez quelle que soit la taille ou la localisation en particulier au niveau de la pointe, de l'aile nasale ou de la columelle. Il est pédiculé sur l'artère supra-trochléaire. La palette cutanée est dessinée d'après un patron exact de la perte de substance, elle peut se prolonger au-delà de l'insertion des cheveux notamment si le lambeau doit atteindre la columelle. La dissection du lambeau débute à la partie supérieure de la palette cutanée et se fait classiquement dans trois plans différents : au niveau de l'extrémité distale, la dissection est strictement sous-cutanée, puis au niveau du 1/3 moyen, la dissection est sous-musculaire, et enfin dans la partie proximale, environ 5 mm au-dessus de l'arcade sourcilière, la dissection devient sous-périostée afin de protéger le pédicule vasculaire. La fermeture du front se fera directement si la palette cutanée n'excède pas 3 cm de large. Au-delà la perte de substance restante sera laissée en cicatrisation dirigée. Le lambeau est sevré trois semaines plus tard et le pédicule est excisé.

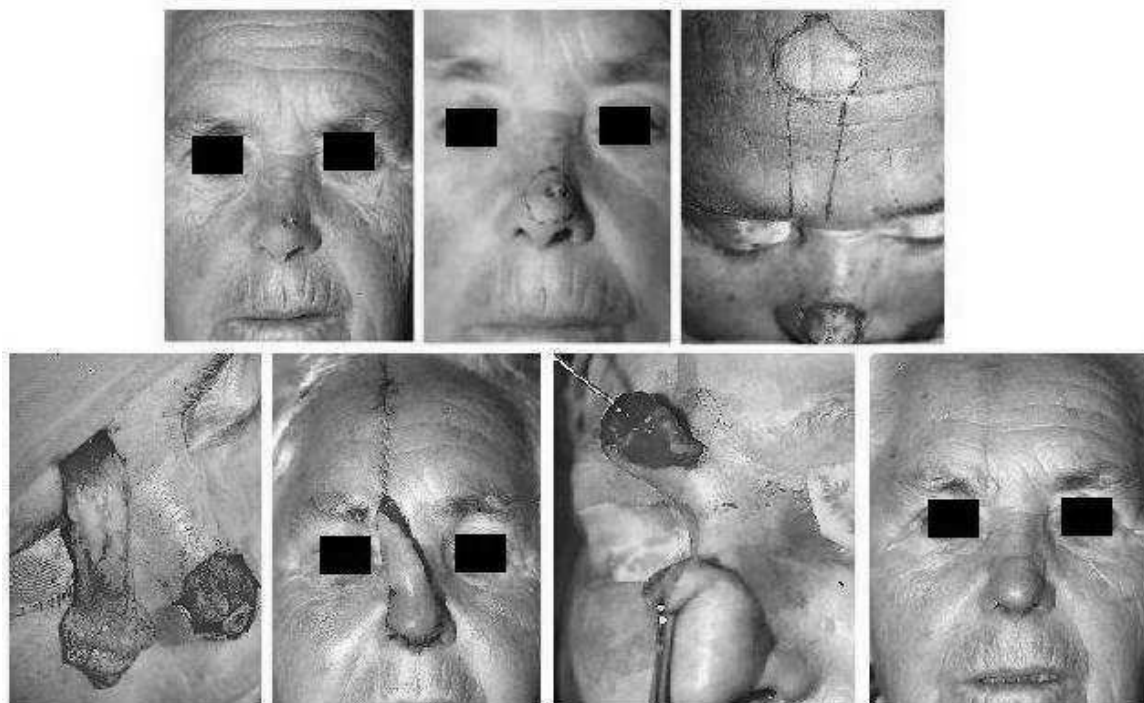

Figure 24 : lambeau frontal paramédian pour une perte de substance de la pointe du nez
(E. Sorrel Dejerine, Collège français de chirurgie dermatologique, séminaire bi-annuel, 1998)

2. L'oreille

La peau au niveau de l'oreille est très fine et les reliefs cartilagineux compliquent sa reconstruction. Les lésions de l'hélix sont les plus fréquentes en raison de son exposition solaire préférentielle. Le fait que les oreilles ne soient pas vues simultanément par leur face antérieure, autorise des résections avec diminution de la taille du pavillon qui ne sera pas choquante si la forme d'ensemble est conservée. Il faut toujours garder à l'esprit l'aspect fonctionnel, essentiellement la possibilité du port de lunettes ou d'un appareillage auditif.

Les différentes techniques de reconstruction les plus adaptées sont les suivantes :

A. Les lambeaux locaux

➤ La résection cunéiforme en monobloc (figures 25 et 26)

Cette technique est indiquée pour des lésions qui bordent l'hélix et l'anthélix. La résection cunéiforme en monobloc de la peau antérieure, du cartilage et de la peau postérieure, crée une perte de substance triangulaire intéressant de dehors en dedans l'hélix, le scapha et l'anthélix pouvant aller jusqu'à la conque si besoin. Les deux lambeaux auriculaires de rotation obtenus sont rapprochés et permettent de reconstituer une oreille de dimension restreinte mais avec une rançon cicatricielle modérée. La réduction cartilagineuse au niveau de l'anthélix et de la conque doit déborder la résection cutanée afin de faciliter la rotation et permettre une suture périphérique sans tension. On procède également à des résections triangulaires complémentaires qui facilitent le rapprochement des deux lambeaux et évite une projection de l'auricule en avant en forme de « cornet ». Une diminution de hauteur de 1 cm est acceptable sur le plan esthétique sur un pavillon de plus de 6,5 cm de hauteur mais si le pavillon est inférieur à 6 cm, le procédé d'Anthia et Buch, qui est développé par la suite, est préférable. En revanche lorsque la lésion hélicéenne déborde sur le scapha, l'anthélix et la conque, la technique de résection cunéiforme est alors choisie.

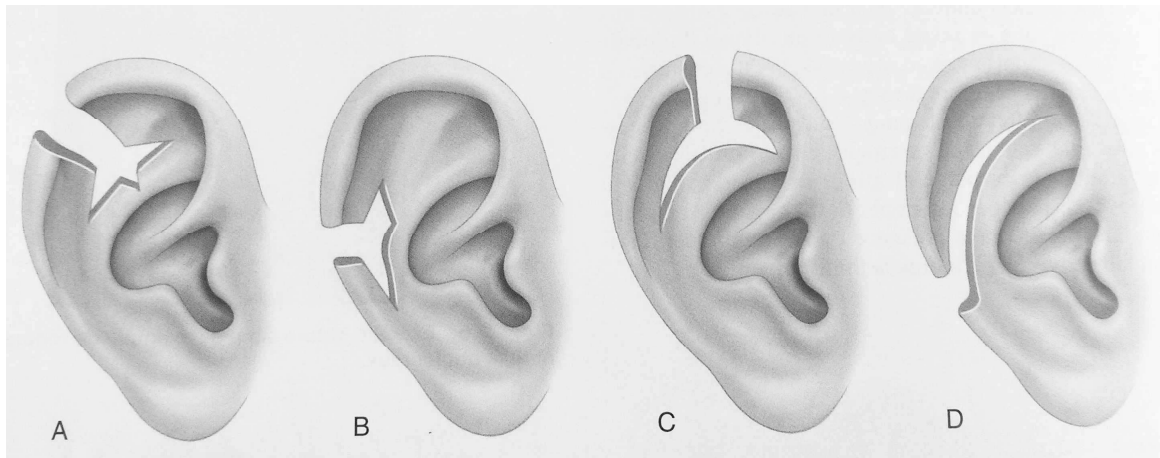


Figure 25 : modèles de résection cunéiforme
 (JM. Amici. Chirurgie dermatologique. Elsevier Masson. 2012)

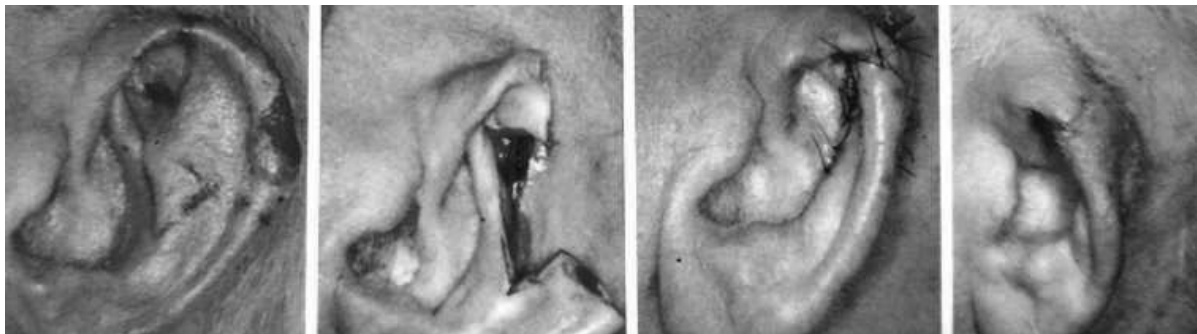


Figure 26 : résection cunéiforme avec triangles de résection complémentaires pour une perte de substance de l'hélix et du scapha
 (JM. Amici. Chirurgie dermatologique. Elsevier Masson. 2012)

➤ **Le procédé d'Antia et Buch [43] (figure 27)**

Ce lambeau permet de reconstruire des pertes de substance transfixiantes de moins de 2 cm de l'hélix seul. Il mobilise deux lambeaux de glissement hélicéens qui respectent la peau postérieure. Des résections de décharge au niveau du scapha et de la fossette triangulaire sont souvent nécessaires pour faciliter le rapprochement sans tension.

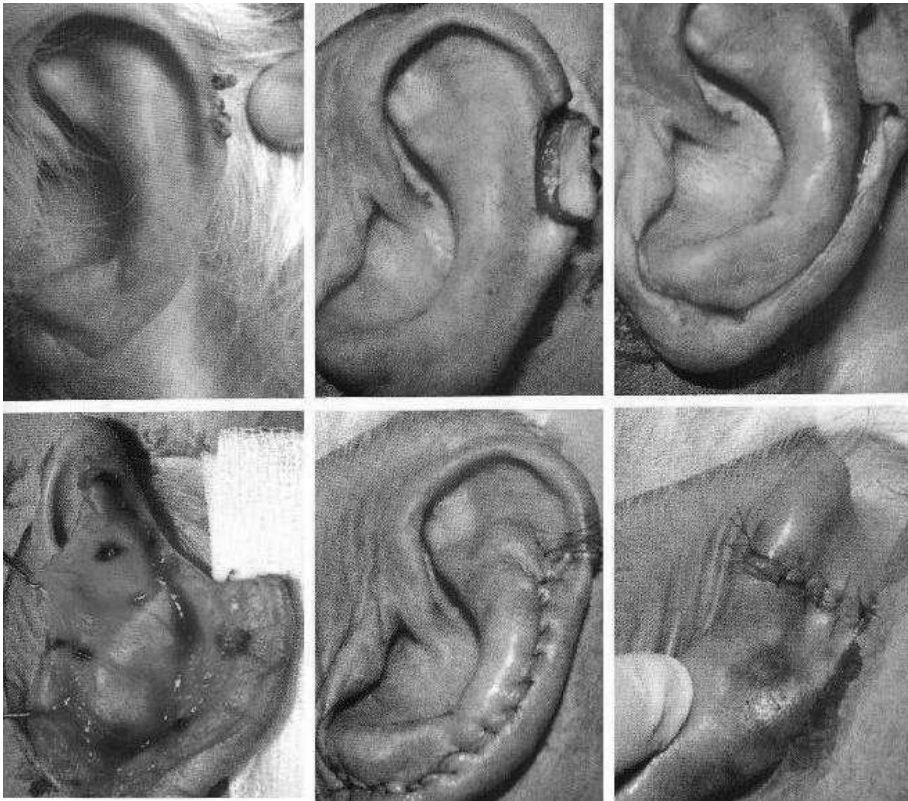


Figure 27 : procédé d'Antia et Buch pour une perte de substance de l'hélix
(JM. Amici. Chirurgie dermatologique. Elsevier Masson, 2012)

➤ **Le lambeau de Gordon et Masson [25] (figure 28)**

Idéal pour la réparation des pertes de substance cutanées et cartilagineuses de la conque, il est prélevé à la face postérieure de l'oreille et transféré en avant par une incision transfixiante. La face postérieure donneuse est reconstruite par simple avancement, diminuant un peu le sillon rétro-auriculaire.

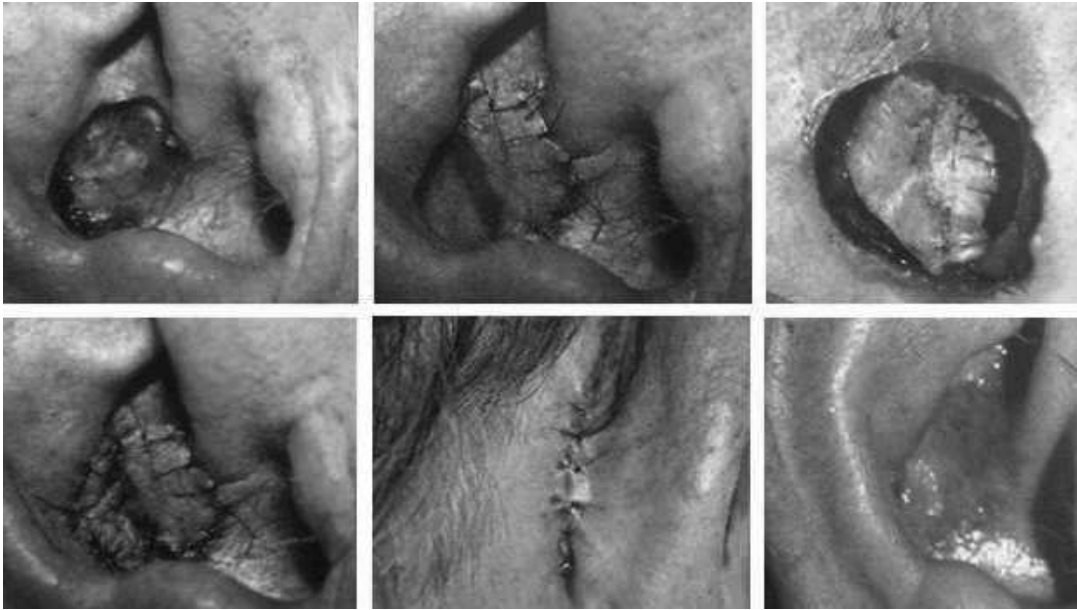


Figure 28 : lambeau de Gordon et Masson pour une perte de substance cutanéocartilagineuse de la conque (JM. Amici. Chirurgie dermatologique. Elsevier Masson. 2012)

B. Les greffes de peau totales

Elles ne sont envisageables que si les couches profondes sont aptes à les revasculariser, ce qui impose la résection du cartilage, modifiant alors la forme de l'oreille. Elles sont finalement peu utilisées. La figure 29 ci-dessous illustre un exemple de greffe de peau totale au niveau du pavillon de l'oreille.

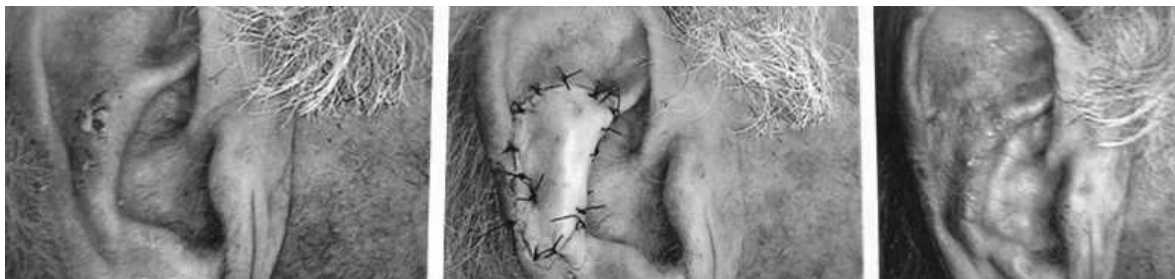

Figure 29 : greffe de peau totale pour une perte de substance cutanée intéressant le scapha et l'anthélix (JM. Amici. Chirurgie dermatologique. Elsevier Masson. 2012)

3. Les paupières

Les paupières sont constituées de plusieurs plans : un plan cutané, un plan musculaire avec le muscle orbiculaire, un plan septotarsal et la conjonctive, qui est en continuité avec la conjonctive oculaire. En fonction des plans atteints, il faut distinguer les pertes de substance superficielles où seule la peau est atteinte et les pertes de substance profondes où la peau et le muscle orbiculaire sont envahis ainsi que parfois le septum dans la région préseptale. Dans la région pré-tarsale, toute atteinte plus profonde que le muscle orbiculaire signifie une atteinte du tarse et doit entraîner une exérèse de pleine épaisseur de la paupière. De même, si la lésion est à moins de 4 mm du bord libre, une exérèse palpébrale transfixiante est conseillée.

Le but de la réparation après exérèse d'une tumeur cutanée, est de reconstituer l'intégrité et la fonction de la paupière. Le mode de réparation va dépendre de plusieurs critères :

- l'importance de la perte de substance, de pleine épaisseur ou non
- la localisation, palpébrale inférieure ou supérieure, canthale latérale ou médiale

Il faut appliquer la règle des quarts (que l'on peut étendre au tiers) : toute perte de substance inférieure ou égale au quart ou au tiers de la paupière pourra être fermée directement, parfois après libération du ligament canthal externe (cantholyse). On s'appliquera à reconstruire très minutieusement le bord libre ciliaire, car on risque un décalage disgracieux. Les reconstructions sont pluri-tissulaires si nécessaire.

A. Reconstruction des pertes de substance de la paupière supérieure

Si la perte de substance est strictement cutanée, ou cutané-musculaire, l'exérèse-suture est possible (figure 30) en axant son dessin sur le pli palpébral comme pour une chirurgie esthétique (blépharoplastie). Au besoin on symétrise le côté controlatéral sain. Si la fermeture directe est impossible, on utilise des lambeaux locaux d'avancement, de rotation ou de transposition, ou une greffe de peau totale venant de la paupière supérieure controlatérale qui donne un bon résultat. Pour des pertes de substance au-delà du tiers de la paupière supérieure, on peut avoir recours à un lambeau de la paupière inférieure ipsilatérale, avec un pédicule soit médial, soit latéral, ou un double pédicule médial et latéral en cas de perte de substance large ou médiane [25].

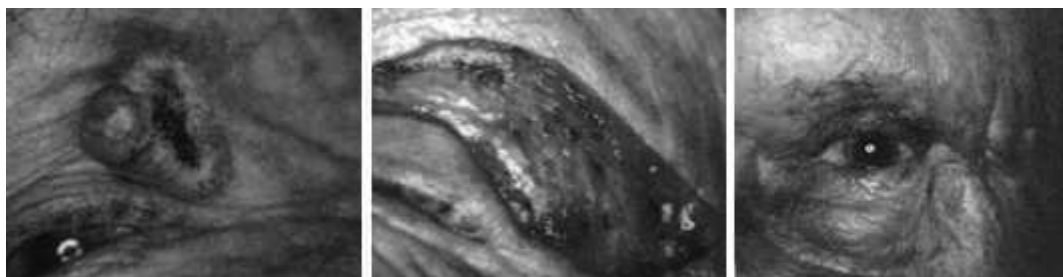


Figure 30 : exérèse-suture directe pour une perte de substance de la paupière supérieure
(JM. Amici. Chirurgie dermatologique. Elsevier Masson. 2012)

B. Reconstruction des pertes de substance de la paupière inférieure

Toute diminution trop importante de la hauteur palpébrale (chirurgicale ou par rétraction cicatricielle) entraîne une lagophthalmie, un œil rond voire un ectropion. Il faut privilégier les lambeaux locaux ainsi que la greffe de peau (venant de la paupière supérieure) pour maintenir cette hauteur palpébrale. La règle des tiers s'applique parfaitement aussi à la paupière inférieure. Pour les pertes de substance plus importantes et de pleine épaisseur, on préférera reconstruire le plan cutané-musculaire par un lambeau de paupière supérieure avec un pédicule soit médial (figure 32), soit latéral (figure 31) ou un double pédicule médial et latéral en cas de perte de substance large ou médiane ; le plan interne sera reconstruit par une greffe de muqueuse palatine (qui donne le soutien nécessaire par sa rigidité au maintien de la hauteur).

La greffe de peau totale est également une bonne technique de reconstruction des pertes de substance du canthus médial [25] (figure 33).

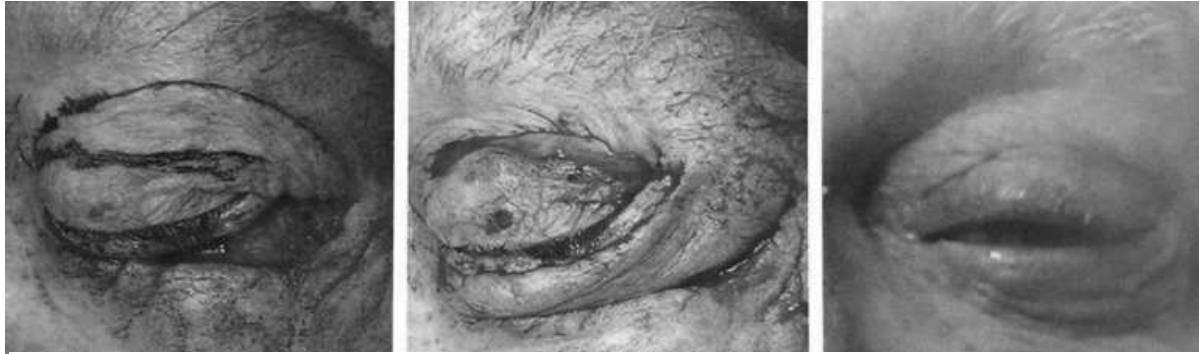

Figure 31 : reconstruction d'une perte de substance de la paupière inférieure par un lambeau de paupière supérieure à pédicule latéral
 (JM. Amici. Chirurgie dermatologique. Elsevier Masson. 2012)

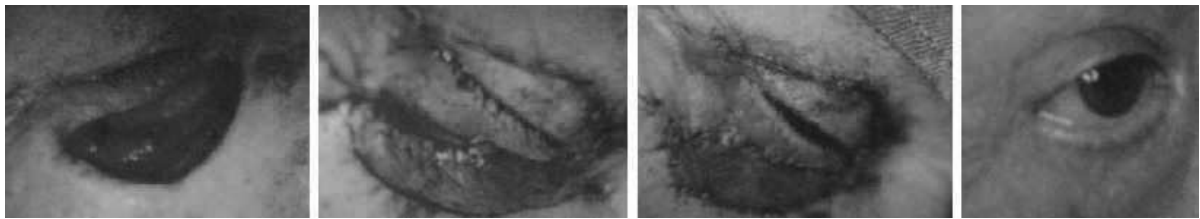


Figure 32 : reconstruction d'une perte de substance de la paupière inférieure par un lambeau de paupière supérieure à pédicule médial
 (JM. Amici. Chirurgie dermatologique. Elsevier Masson. 2012)

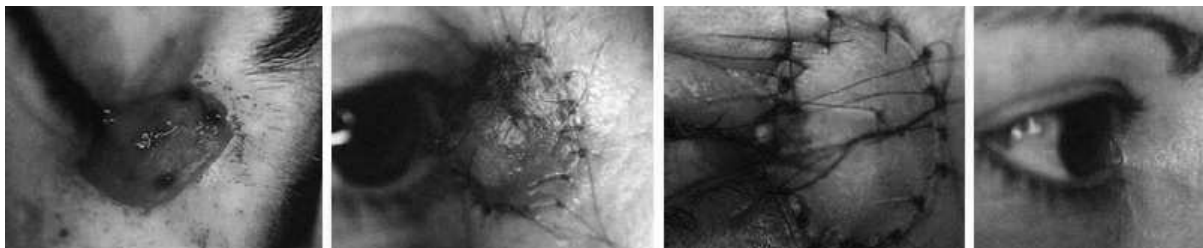


Figure 33 : greffe de peau totale pour une perte de substance du canthus interne
 (JM. Amici. Chirurgie dermatologique. Elsevier Masson. 2012)

4. Les lèvres

Les lèvres sont un élément clé de l'expression de la mimique faciale, le plus grand soin doit être apporté à leur reconstruction, afin d'aboutir à un minimum de séquelles fonctionnelles et esthétiques. Il faut conserver la symétrie du visage de face et de profil, respecter les lignes de frontières qui sont le sillon naso-génien et les crêtes philtrales, ainsi que le caractère pileux de la lèvre supérieure chez l'homme. Il faut également reconstituer la continuité de la ligne cutané-muqueuse (jonction lèvre rouge-lèvre blanche) et respecter la hauteur variable de la lèvre (plus large dans la portion interne qu'externe) pour éviter tout décalage résiduel. La lèvre supérieure est divisée en trois sous-unités esthétiques : une sous-unité médiane, constituée par l'arc de Cupidon et les crêtes philtrales et une sous-unité latérale de part et d'autre. La lèvre inférieure n'a pas de sous-unité esthétique.

Les excrèses des lésions des lèvres sont quasiment toujours de pleine épaisseur pour permettre une reconstruction sans distorsion, qui doit ainsi être pluritissulaire (muqueuse, musculaire et cutanée). Les principaux tissus utilisés pour la reconstruction sont les restes de la lèvre opérée, la lèvre opposée car les deux lèvres sont de structures semblables, ainsi que les lambeaux loco-régionaux. Les principes de réparation diffèrent en fonction du siège de la lésion : lèvre supérieure ou inférieure, lèvre blanche ou lèvre rouge.

La lèvre blanche supérieure est la localisation préférentielle des CBC alors que la lèvre rouge inférieure est un site préférentiel des CE.

A. La suture directe

L'exérèse cutanée simple en fuseau avec suture directe est limitée aux lésions superficielles des lèvres de petite taille (pertes de substance jusqu'à 5-6 mm), étant donné l'adhérence cutanée au plan musculaire.

En cas d'exérèse de pleine épaisseur au niveau de lèvre inférieure, la suture directe sera possible (figure 34) en respectant les différents plans (plan musculaire, plan muqueux et plan cutané) et si l'exérèse est limitée au tiers de la lèvre, soit environ 2,5 cm. Ce seuil est de 1,5 cm pour l'hémilèvre supérieure pour éviter de déplacer les crêtes philtrales.

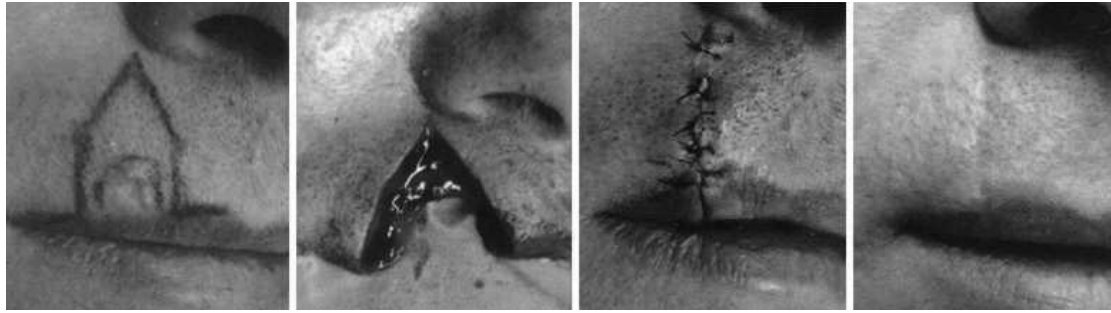


Figure 34 : reconstruction d'une perte de substance transfixiante de la lèvre supérieure rouge par suture directe

(JM. Amici. Chirurgie dermatologique. Elsevier Masson. 2012)

B. Les greffes de peau totales

Les greffes de peau sont rarement utilisées au niveau des lèvres en première intention car elles ont une tendance naturelle à la dyschromie et à la rétraction. Elles sont surtout envisageables chez la femme dont la lèvre supérieure est non pileuse, pour une perte de substance du philtrum (figure 35) : la greffe de peau concernera toute la hauteur labiale blanche et sera ancrée au philtrum pour bien recréer la dépression philtrale.

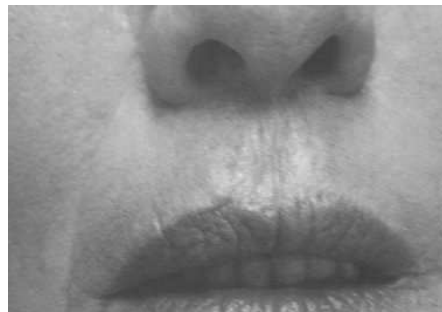

Figure 35 : greffe de peau totale pour une perte de substance du philtrum

(JM. Amici. Chirurgie dermatologique. Elsevier Masson. 2012)

C. Les lambeaux locaux

➤ La réparation des pertes de substance de la lèvre supérieure blanche

- *Le lambeau de Webster [44]* (figure 36)

Il s'agit d'un lambeau d'avancement de la joue permettant la réparation des petites pertes de substance du tiers latéral de la lèvre supérieure blanche. Il nécessite une excision cutanée péri-alair. Un décollement jugal large permet d'enrouler la joue le long de l'aile nasale.

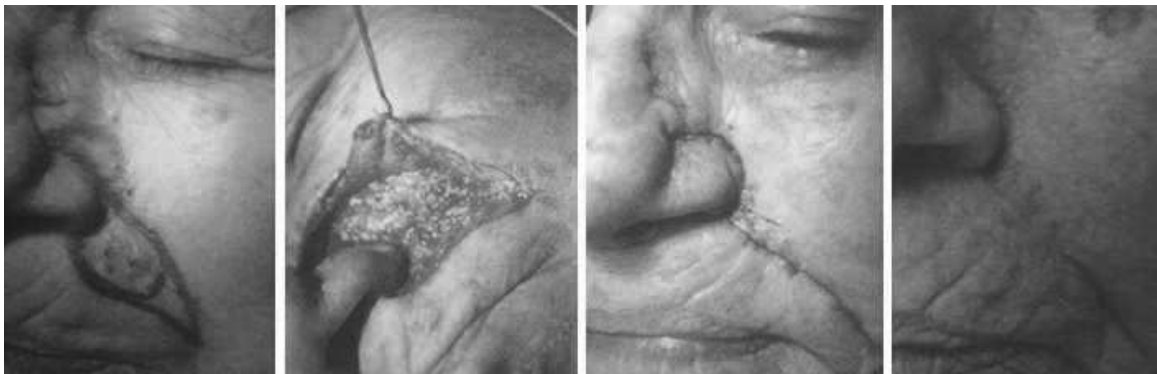
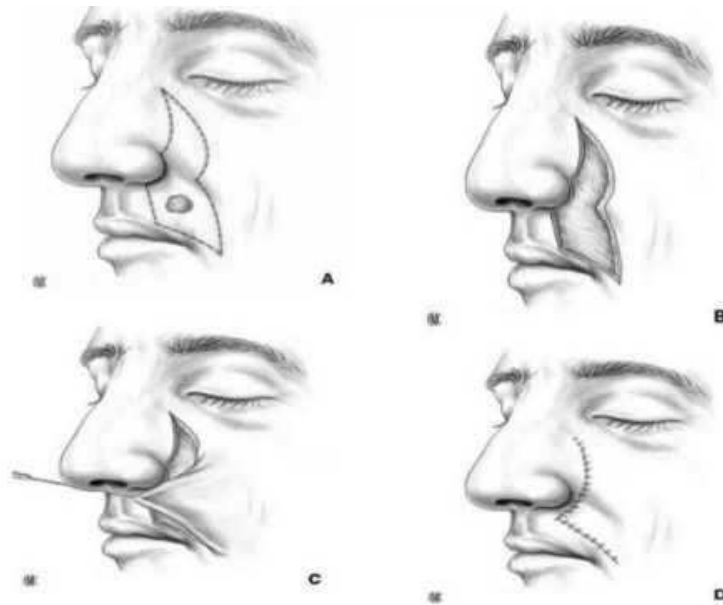


Figure 36 : schéma et photos d'un lambeau d'avancement de Webster pour une perte de substance latérale de la lèvre supérieure blanche
(JM. Amici. Chirurgie dermatologique. Elsevier Masson. 2012)

- *Le lambeau naso-génien à pédicule inférieur* (figure 37)

Il permet une réparation assez étendue vers la partie médiane de la lèvre supérieure.

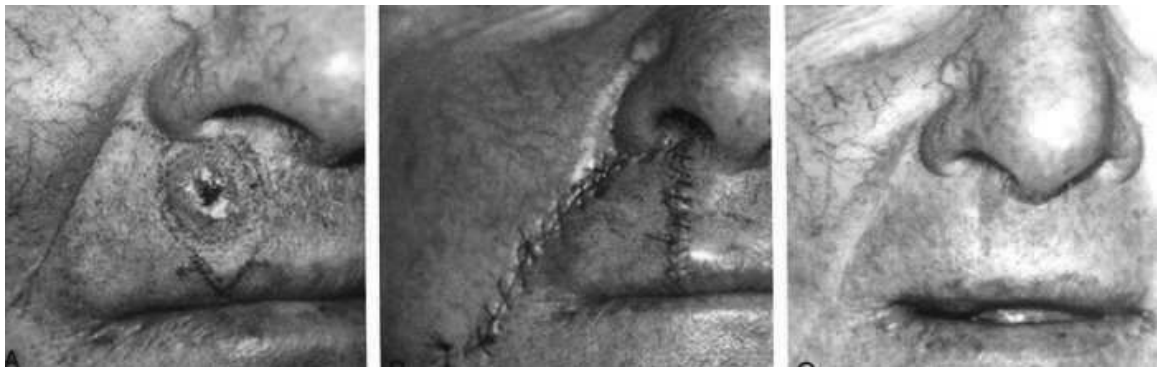

Figure 37 : lambeau naso-génien à pédicule inférieur pour une perte de substance latérale de la lèvre supérieure blanche
(JM. Amici. Chirurgie dermatologique. Elsevier Masson. 2012)

➤ La réparation des pertes de substance de la lèvre supérieure rouge

En cas de pertes de substance transfixiantes, une reconstruction cutanéomuqueuse est nécessaire. Pour les pertes de substance d'environ un tiers de la lèvre, on utilise un lambeau pris sur la lèvre controlatérale : le lambeau d'Abbé ou le lambeau d'Estlander. En cas de perte de substance plus étendue supérieure à la moitié de la lèvre, on peut utiliser de chaque côté un lambeau de Webster ou un lambeau naso-génien à pédicule inférieur.

• Le lambeau hétérolabial d'Abbe [45]

Il permet de reconstruire jusqu'à un tiers de la lèvre supérieure, pour la réparation des lésions transfixiantes médianes de la lèvre supérieure (figure 38). Il utilise la lèvre opposée comme zone donneuse : il s'agit d'un lambeau triangulaire de pleine épaisseur retourné à 180°, vascularisé par l'artère coronaire inférieure. La largeur du lambeau correspond à la moitié de la perte de substance de la lèvre supérieure. Le point de rotation médian a comme pivot l'artère coronaire qui doit rester protégée par la muqueuse de la face interne de lèvre. Le lambeau est ensuite tourné de 180° et suturé plan par plan à la perte de substance supérieure. La section du pédicule est réalisée au cours de la 3^{ème} semaine au cours d'un 2^{ème} temps chirurgical : les nouvelles lignes cutanéomuqueuses doivent être suturées soigneusement pour éviter tout décalage. Cette reconstruction rééquilibre les deux lèvres et donne un excellent résultat fonctionnel et esthétique au prix d'une cicatrice supplémentaire sur la lèvre opposée.

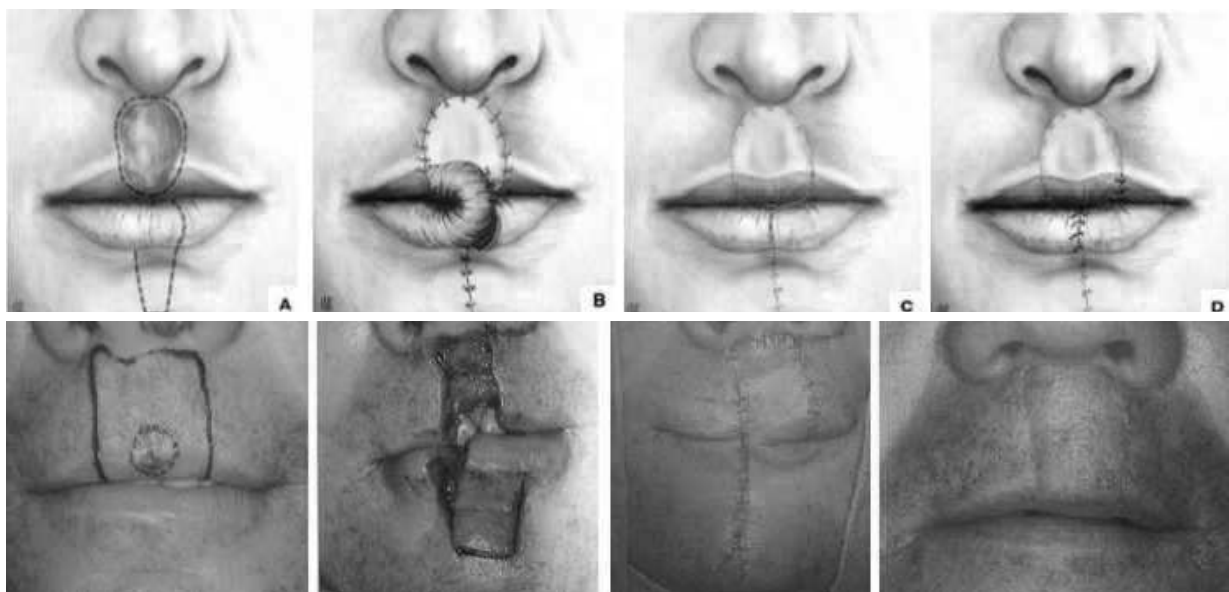


Figure 38 : schéma et photos d'un lambeau hétérolabial d'Abbé pour une perte de substance transfixiante de la lèvre supérieure rouge

(C. Beauvillain de Montreuil et J-P. Bessède. Chirurgie des tumeurs cutanées de la face)

• *Le lambeau d'Estlander (ou lambeau d'Abbé Estlander)[46]*

Il reprend le même principe que le lambeau d'Abbé pour une réparation latérale juxta-commissurale en un temps (figure 39). Le point de rotation du lambeau crée une nouvelle commissure. Une commissuroplastie secondaire est nécessaire pour affiner et ouvrir la commissure.

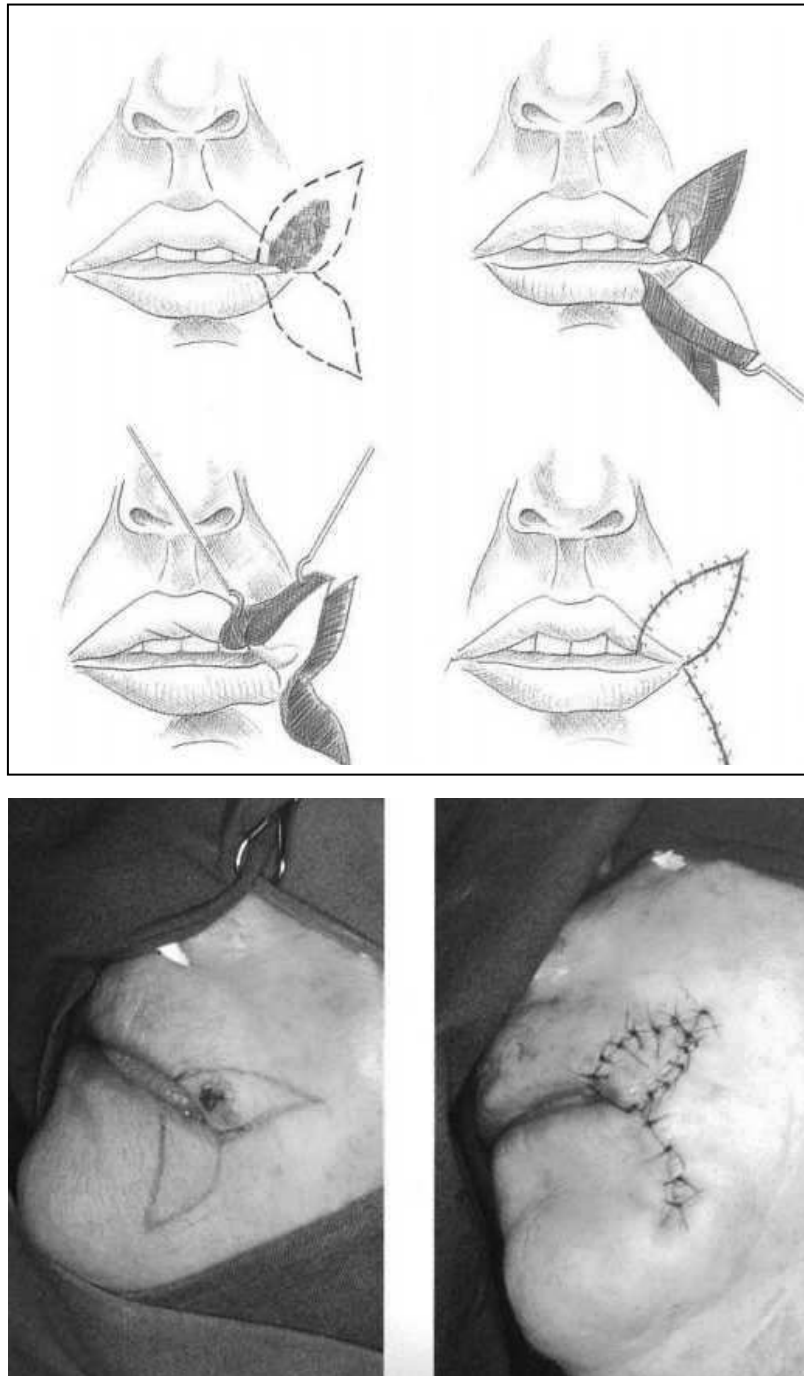


Figure 39 : schéma et photos d'un lambeau d'Estlander pour une perte de substance latérale juxta-commissurale de la lèvre supérieure rouge
(C. Beauvillain de Montreuil et J-P. Bessède. Chirurgie des tumeurs cutanées de la face)

➤ La réparation des pertes de substance de la lèvre inférieure

Les trois principaux lambeaux utilisés pour la reconstruction des pertes de substance transfixiantes de plus d'un tiers de la lèvre inférieure sont le lambeau d'Estlander (ou lambeau d'Abbé Estlander), le procédé en escalier de Johanson, et le lambeau en éventail de Gillies.

• Le lambeau d'Abbé Estlander [47]

Déjà décrit pour la lèvre supérieure, il reprend les mêmes principes que le lambeau d'Abbé, mais s'adresse aux pertes de substance latérales et juxta-commissurales de la lèvre inférieure (figure 40) allant jusqu'à la moitié de la lèvre inférieure. Il consiste à prendre un lambeau de pleine épaisseur dont le sommet est placé dans le sillon naso-génien et dont la largeur est égale à la moitié de la perte de substance de la lèvre inférieure. Il reste attaché médialement à la lèvre restante par la muqueuse et le pédicule coronaire. Une rotation de 180° est ensuite effectuée puis le lambeau est suturé à la perte de substance suivant les trois plans : muqueux, musculaire et cutané. La section du pédicule se fait à 15 jours. Il nécessite un temps ultérieur de commissuroplastie.

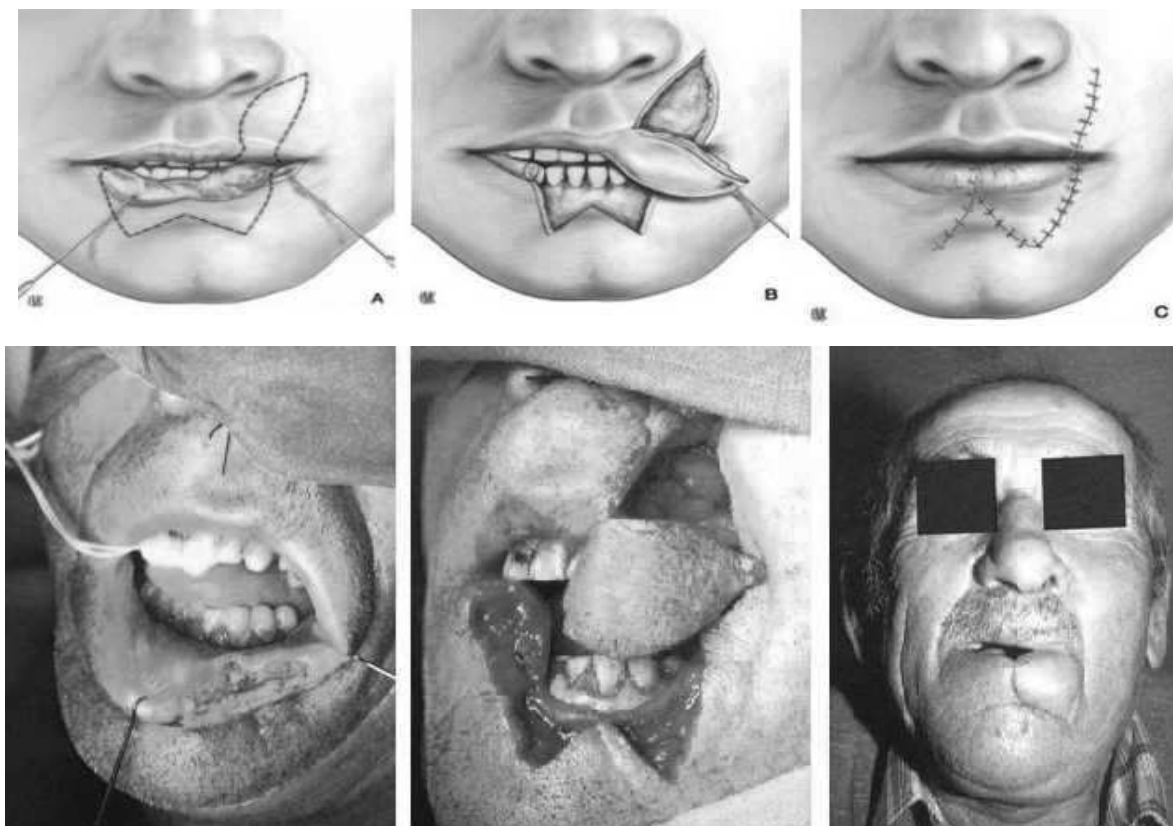


Figure 40 : schéma et photos d'un lambeau hétérolabial d'Abbé Estlander pour une perte de substance de la moitié de la lèvre inférieure

(C. Beauvillain de Montreuil et J-P. Bessède. Chirurgie des tumeurs cutanées de la face)

• *Le procédé en escalier de Johanson [48]*

Il est très utilisé pour des pertes de substance latérales de la lèvre inférieure de 2 cm ou plus (figure 41), mais il peut aussi réparer des pertes de substance médianes. La perte de substance doit être rectangulaire. Des incisions latérales transfixiantes en marches d'escalier de la moitié de la longueur de la perte de substance sont réalisées. L'incision latérale de la dernière marche est dissimulée dans le sillon labio-mentonnier avec un triangle cutané de décharge. Chacun des triangles et des rectangles sont pris de pleine épaisseur sur la lèvre inférieure ce qui permet l'avancement du lambeau vers la perte de substance initiale, chaque marche prenant la place de la perte de substance supérieure. La fermeture est réalisée plan par plan : muqueux, musculaire et cutané. Cette technique permet une préservation de la fonction sphinctérienne de la lèvre et de sa vascularisation. Elle peut parfois engendrer une microstomie pour les résections de moitié de lèvre.

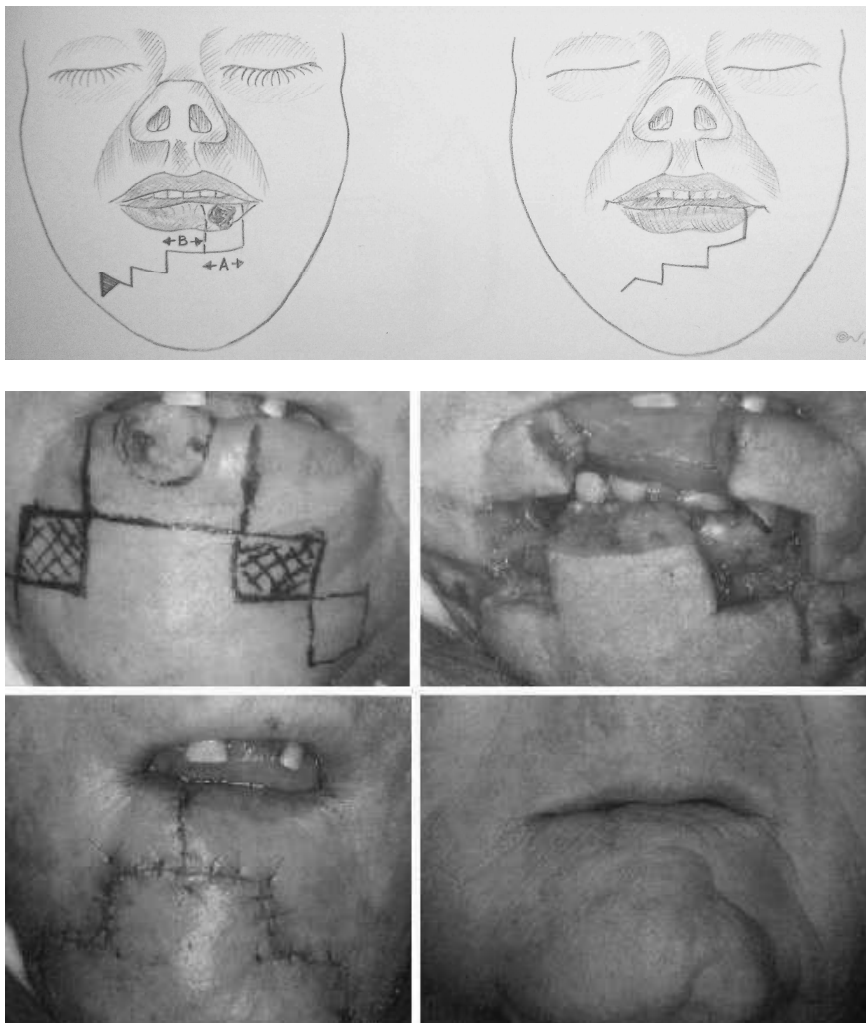


Figure 41 : schéma et photos d'un escalier de Johanson pour une perte de substance latérale de la lèvre inférieure rouge
(C. Beauvillain de Montreuil et J-P. Bessède. Chirurgie des tumeurs cutanées de la face)

• *Le lambeau en éventail de Gillies (Fan Flap)*

Il s'agit d'un grand lambeau péri-commissural de pleine épaisseur muqueuse comprise, avec conservation du pédicule vasculaire. Il permet la reconstruction d'une hémilèvre en utilisant la lèvre saine juxta-commissurale (figure 42). Un lambeau quadrangulaire est déployé comme un éventail autour de la région juxta-commissurale jusqu'à la perte de substance. Le lambeau est prélevé sur la lèvre saine et pédiculé sur la commissure labiale. Le lambeau en éventail effectue un mouvement de rotation en dedans et en bas pour combler la perte de substance. La commissure labiale suit la rotation du lambeau et nécessite dans un deuxième temps une commissuroplastie.

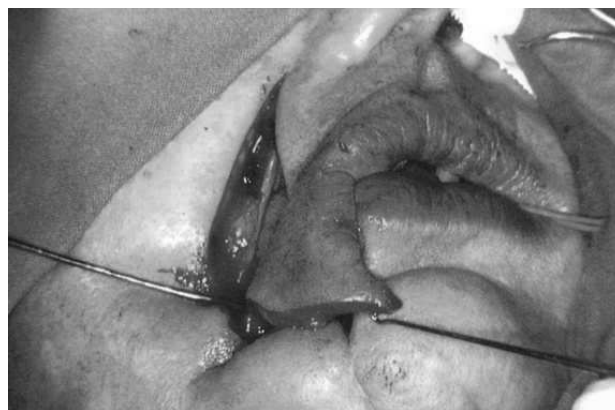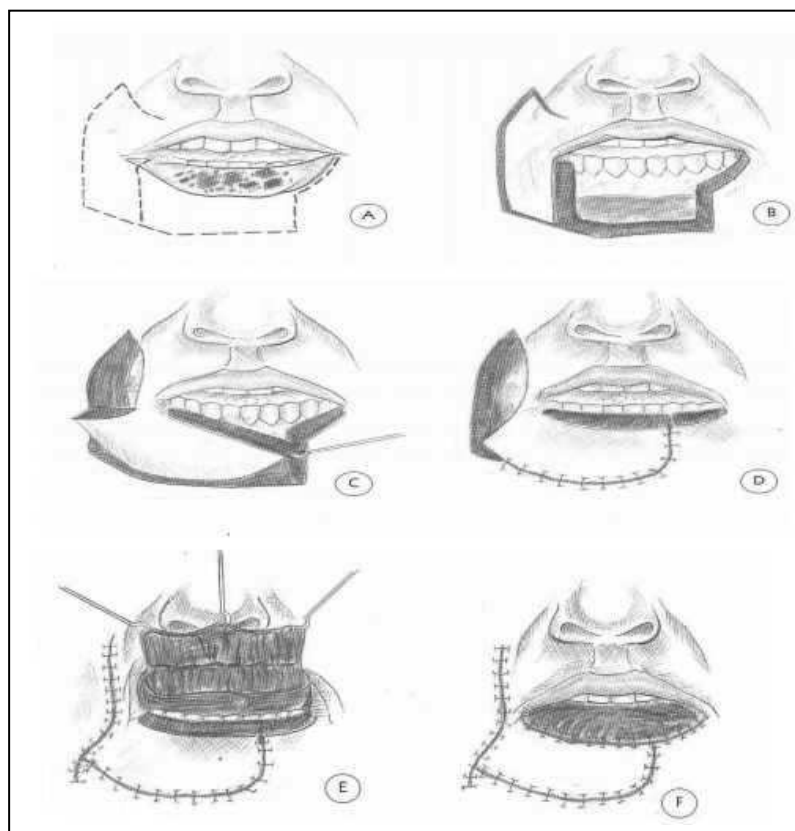


Figure 42 : schéma et photo du lambeau en éventail de Gillies
(C. Beauvillain de Montreuil et J-P. Bessède. Chirurgie des tumeurs cutanées de la face)

- *Vermillonnectomie [49]*

En cas de perte de substance uniquement muqueuse au niveau de la lèvre inférieure, dans le cas notamment des carcinomes in situ ou des leucoplasies, on peut réaliser une vermillonnectomie (figure 43). Elle consiste à faire l'ablation de tout le vermillon de la lèvre inférieure jusqu'au muscle orbiculaire et à la remplacer par l'avancée de la muqueuse du vestibule labial, décollée jusqu'au cul de sac gingivo-labial. Le résultat esthétique est très satisfaisant au prix d'une petite diminution du vestibule.

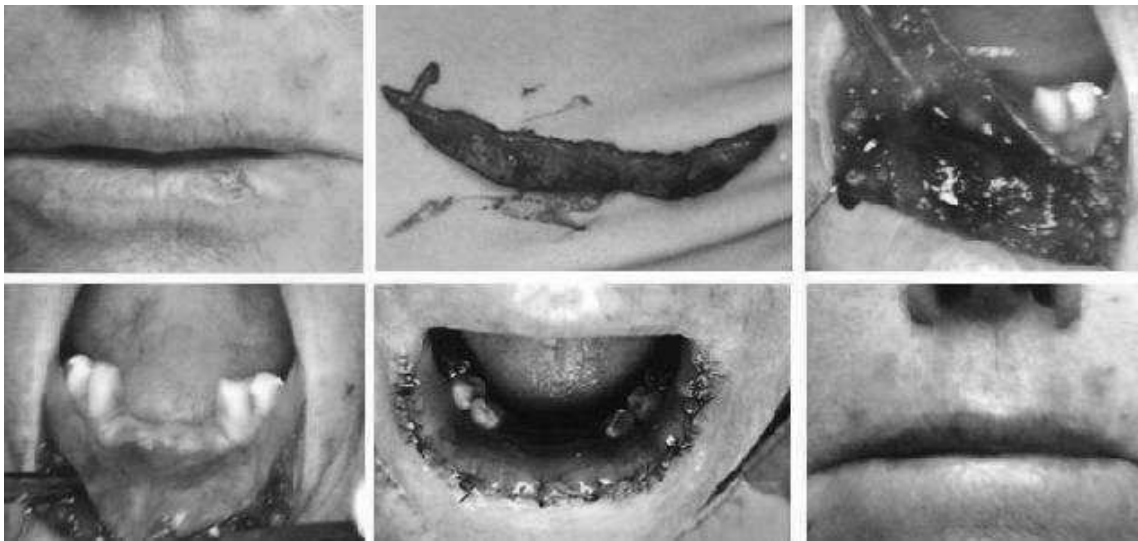


Figure 43 : vermillonnectomie pour une perte de substance muqueuse de la lèvre inférieure rouge

(JM. Amici. Chirurgie dermatologique. Elsevier Masson. 2012)

➤ **La réparation des pertes de substance de la commissure labiale**

Les pertes de substance de la commissure labiale sont difficiles à reconstruire et donnent souvent des résultats fonctionnels médiocres. La technique utilisant des lambeaux rhomboïdes est souvent utilisée (figure 44). Deux lambeaux rhomboïdes, un supérieur et un inférieur, sont dessinés. Ils sont transfixiants de pleine épaisseur jusqu'à la muqueuse. Ils sont ensuite suturés à eux-mêmes pour former la nouvelle commissure.

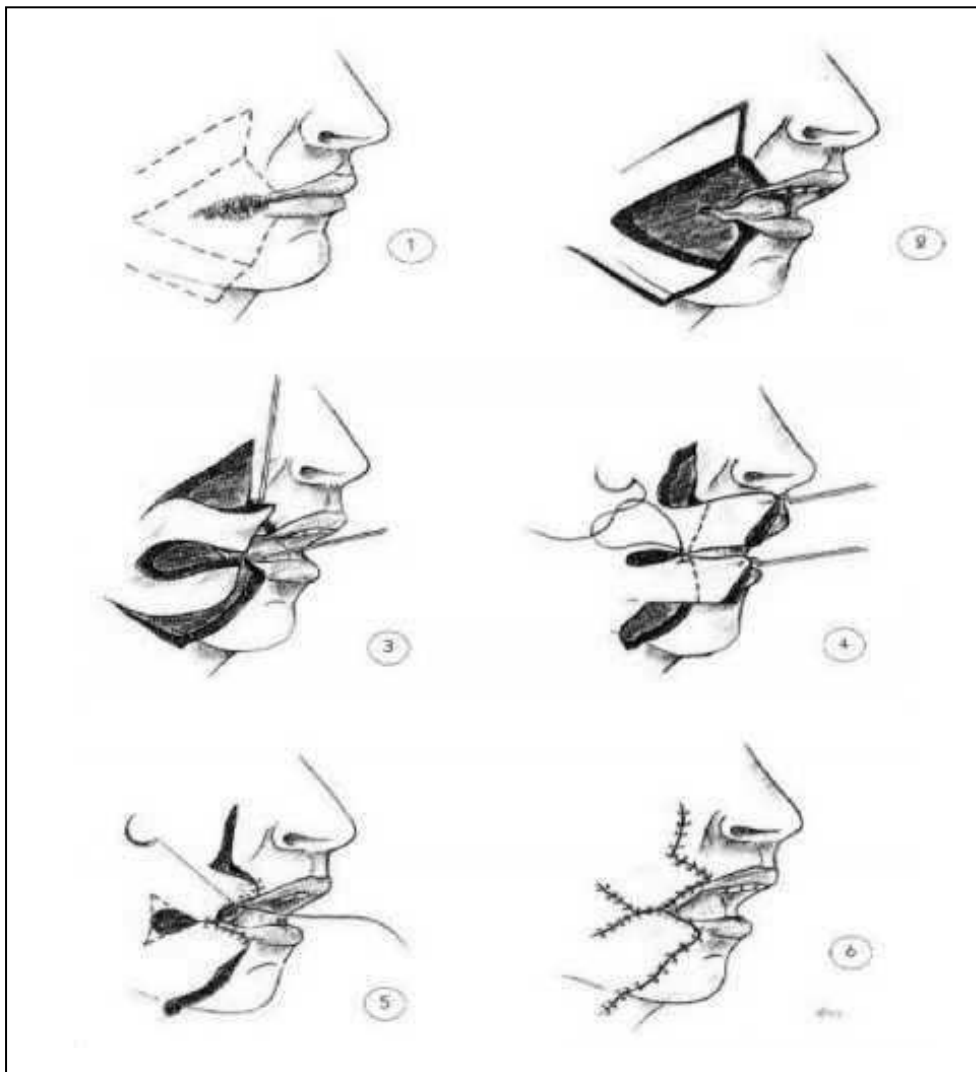


Figure 44 : schéma du double lambeau de rhomboïde pour réalisation d'une commissuroplastie

(C. Beauvillain de Montreuil et J-P. Bessède. Chirurgie des tumeurs cutanées de la face)

5. La joue

La joue est l'unité esthétique faciale la plus étendue. La très grande laxité cutanée augmentant avec l'âge permet le plus souvent de fermer une perte de substance, même importante, par simple rapprochement et suture directe. Chez l'homme, la barbe y occupe une surface variable, mais symétrique et il faut en tenir compte dans le tracé et le choix de la plastie.

A. La suture directe

C'est le moyen de prédilection de fermeture dans cette région qui « donne ». La cicatrice résiduelle souvent longue devra avoir une orientation parallèle aux plis faciaux, il est également important d'éviter toute déformation des tissus périorificiels (région périorbitaire, aile nasinaire, commissure labiale) en plaçant les tensions dans un axe horizontal parallèle aux bords libres. Les excrèses pré-auriculaires peuvent être fermées par un pseudo-lifting facial.

B. Les greffes de peau totales

Elles sont peu utilisées, car leur prise est délicate sur cette zone très mobile et l'aspect du patch y est particulièrement voyant.

C. Les lambeaux locaux

Différents types de lambeaux sont adaptés aux pertes de substance jugales : on pourra utiliser pour des pertes de substance limitées de 1 à 2 cm de diamètre, le lambeau rhomboïde au niveau de la pommette, le lambeau en cerf-volant à pédicule sous-cutané dans la région génienne ou naso-génienne et au niveau de la pommette, ou la plastie en LLL au niveau de la région masséterine ou autour du canthus interne là où la peau de la joue est moins mobile.

Pour des pertes de substance plus importantes, on utilisera essentiellement un lambeau bilobé ou un lambeau cervico-jugal de Mustardé [50] (figure 45). Ce dernier permet de reconstruire des pertes de substance étendues au niveau de la région génienne, du sillon naso-génien, de la paupière inférieure et de la pommette. A partir de la perte de substance, le tracé rejoint le canthus externe puis devient arciforme à concavité inférieure pour atteindre la région temporale puis gagner la racine de l'hélix. La limite postérieure de l'incision du lambeau se

situé dans le sillon pré-auriculaire et rejoint le lobule de l'oreille. Le décollement temporo-cervico-jugal est alors effectué. Le lambeau est ensuite positionné avec dans certains cas un appui par une suture sur le ligament canthal externe.

Cependant, chez l'homme, il peut déplacer des zones pileuses en position glabre (nécessitant une épilation secondairement).

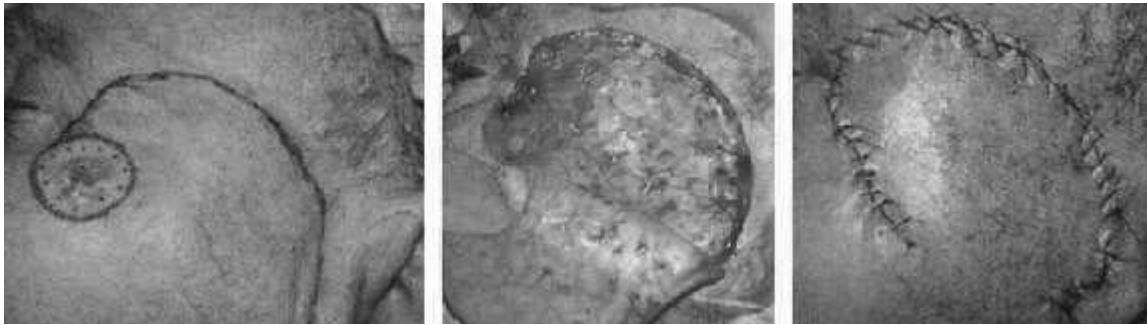


Figure 45 : lambeau cervigo-jugal de Mustardé pour une perte de substance de la joue
(JM. Amici. Chirurgie dermatologique. Elsevier Masson. 2012)

6. La région temporo-frontale

C'est une zone riche en pathologie tumorale. La peau du front est solidaire du plan musculaire ; la zone médio-frontale et la zone temporale constituent des zones de laxité. La réserve cutanée est variable et s'apprécie au cas par cas. Toute traction verticale asymétrique entraîne un aspect inesthétique. Les rides frontales doivent être respectées, il faut donc privilégier l'avancement horizontal et les traits d'incision doivent être linéaires. Au niveau des sourcils, il faut préserver l'alignement, la symétrie horizontale et la bonne orientation.

Les principales techniques retenues sont :

A. La suture directe

L'exérèse en fuseau sera en règle générale longue et étendue pour placer les cicatrices dans les plis cutanés naturels sans modifier les rapports anatomiques du front (sourcil, ligne chevelue antérieure). Elle est possible pour des pertes de substance allant jusqu'à 1 cm.

B. Les lambeaux locaux

- *La plastie en équerre par rotation avancement* (figure 48)

Cette technique peut être utile en région frontale en utilisant la réserve cutanée médiane ou temporale et en région temporale en utilisant la réserve cutanée jugale. Elle peut également être utilisée au niveau du sourcil. C'est un lambeau à pédicule vasculaire large, le plus souvent inférieur, dont les cicatrices se placent en zone de faible visibilité au niveau des lignes de démarcation des unités esthétiques.

- *La plastie en VY* (figure 50)

Elle est bien adaptée au niveau de la glabella pour ne pas modifier la distance inter-sourcilière. Elle convient pour des pertes de substance jusqu'à 1 cm.

- *La plastie en T et en T inversée* (figure 46)

La plastie en T est indiquée pour la réparation des pertes de substance à proximité du bord antérieur du cuir chevelu dans la région médio-frontale. La suture verticale du T est mise sur la région frontale et la suture horizontale est placée en bordure du cuir chevelu. Dans la région

glabellaire, on utilise la plastie en T inversée : la suture horizontale se place au-dessus des sourcils et la branche verticale du T inversé dans les rides du lion.

- *Le lambeau en H [51] (figure 47) ou en U*

Lorsque l'exérèse peut modifier les rapports au niveau de la ligne des cheveux ou des sourcils, on choisira un lambeau en H. Il sera adapté à des pertes de substance jusqu'à 2 cm. Le lambeau en U trouve ses indications sur toute la région médio-frontale et sur la zone située au-dessus du sourcil. Les incisions horizontales se font dans les rides pour ces deux types de lambeaux.

- *Le lambeau LLL (figure 51)*

Il est indiqué pour réparer les pertes de substance de la partie moyenne de la région temporale, en mettant la suture de la zone donneuse dans la prolongation des rides de la patte-d'oie.

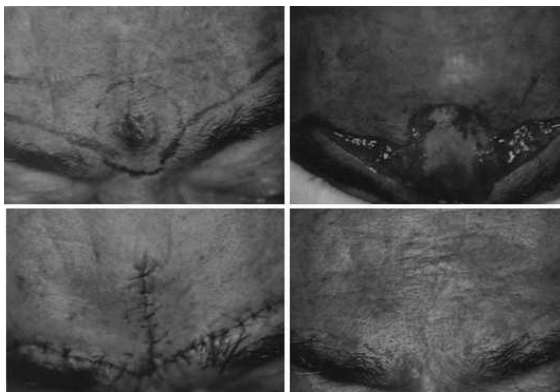


Figure 46 : plastie en T inversée pour une perte de substance de la glabelle
(JM. Amici. Chirurgie dermatologique. Elsevier Masson. 2012)

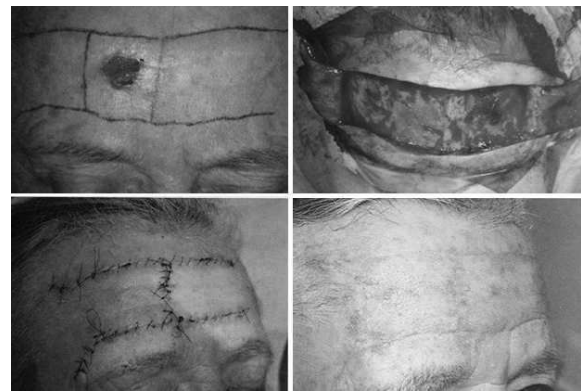


Figure 47 : lambeau en H pour une perte de substance du front
(JM. Amici. Chirurgie dermatologique. Elsevier Masson. 2012)

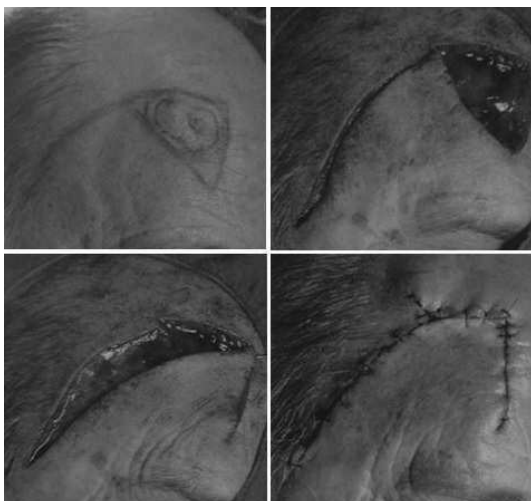


Figure 48 : plastie en équerre par rotation avancée pour une perte de substance du front
(JM. Amici. Chirurgie dermatologique. Elsevier Masson. 2012)

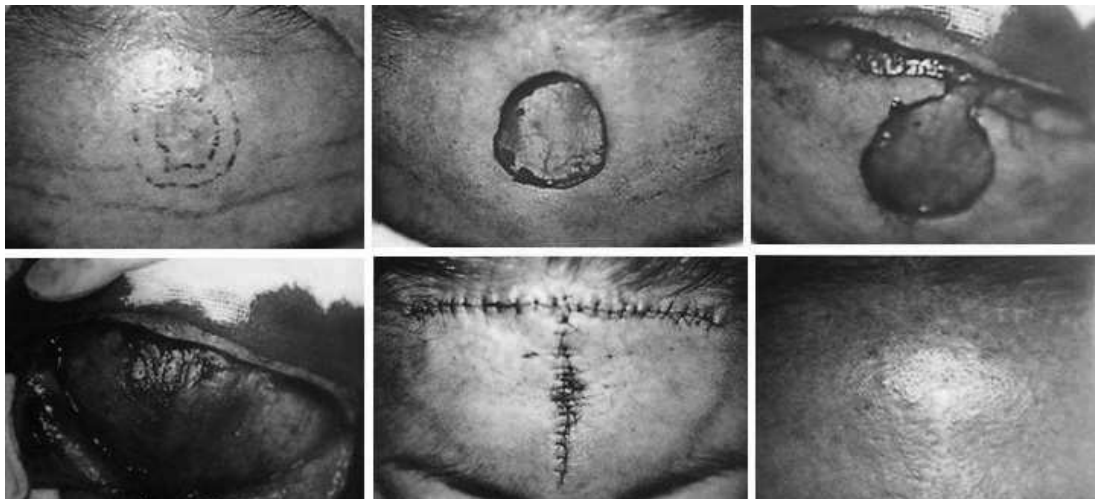


Figure 49 : plastie en T pour une perte de substance médiofrontale
 (JM. Amici. Chirurgie dermatologique. Elsevier Masson. 2012)

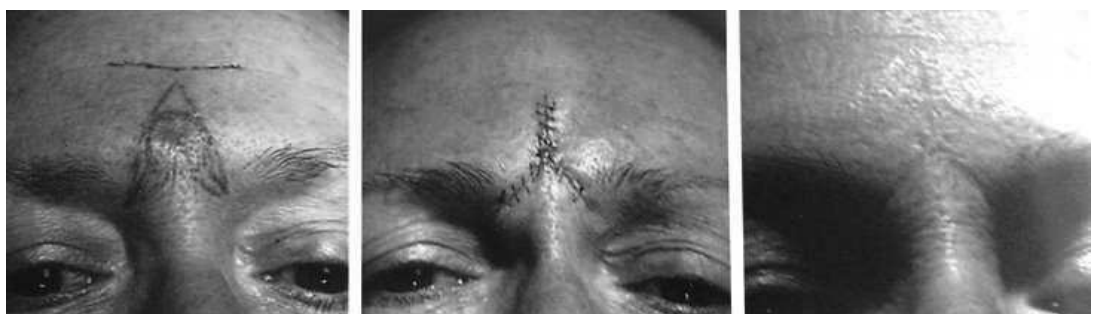

Figure 50 : plastie en VY pour une perte de substance de la glabelle
 (JM. Amici. Chirurgie dermatologique. Elsevier Masson. 2012)

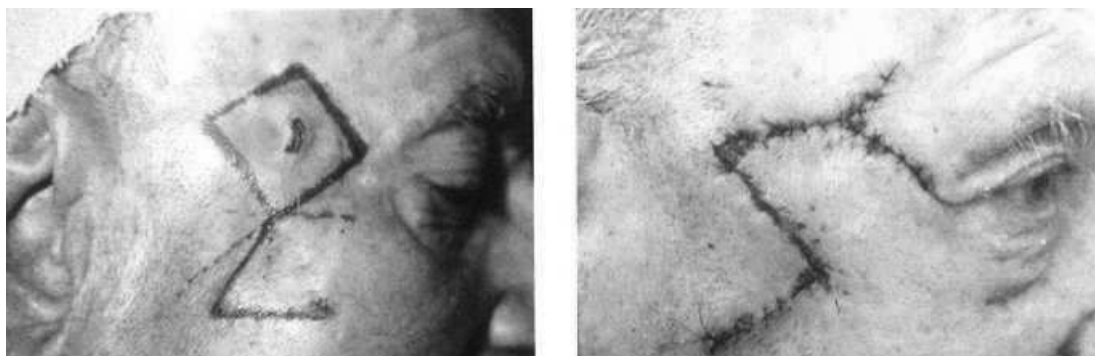

Figure 51 : lambeau en LLL pour une perte de substance de la tempe
 (C. Beauvillain de Montreuil et J-P. Bessède. Chirurgie des tumeurs cutanées de la face)

C. Les greffes de peau totales

En cas de pertes de substance temporo-frontales trop importantes pour pouvoir réaliser un lambeau (supérieures à 2 cm), on aura recours à une greffe de peau totale. L'association greffe de peau-lambeau est également possible.

7. Le menton

Le menton est une unité esthétique convexe harmonieuse, qu'il faut respecter au mieux en privilégiant les réparations à l'intérieur de l'unité anatomique. Il faut essayer de préserver les sillons, les arcs et le galbe. Les exérèses-sutures et les lambeaux locaux doivent suivre la direction du pli labio-mentonnier sur la face antérieure. Au niveau de la partie externe du menton, les cicatrices seront orientées de façon oblique vers le bas, elles ne doivent pas suivre les lignes de moindre tension qui sont verticales, pour éviter une cicatrisation hypertrophique liée aux tensions exercées par les muscles du sourire. Les réparations se font avec des axes de traction horizontaux, pour ne pas retentir sur la commissure labiale ou la lèvre inférieure. Pour éviter la zone délicate de transition entre le menton facial et cervical, marquée par le rebord mandibulaire, source de cicatrices hypertrophiques, on utilise des procédés de raccourcissement du fuseau d'exérèse, avec des plasties en M ou en T (figure 52).

Les techniques utilisées sont ainsi l'exérèse-suture directe en cas de petites pertes de substance et les lambeaux en cas de pertes de substance plus importantes. La greffe de peau totale est peu indiquée dans cette topographie, les lambeaux lui sont préférables compte tenu des zones donneuses de réserve cutanée qui jouxtent le menton au niveau des bajoues. On peut utiliser des lambeaux de rotation avancement ou de transposition comme décrit précédemment, pour utiliser au mieux les zones donneuses sans rompre l'unité du galbe mentonnier.

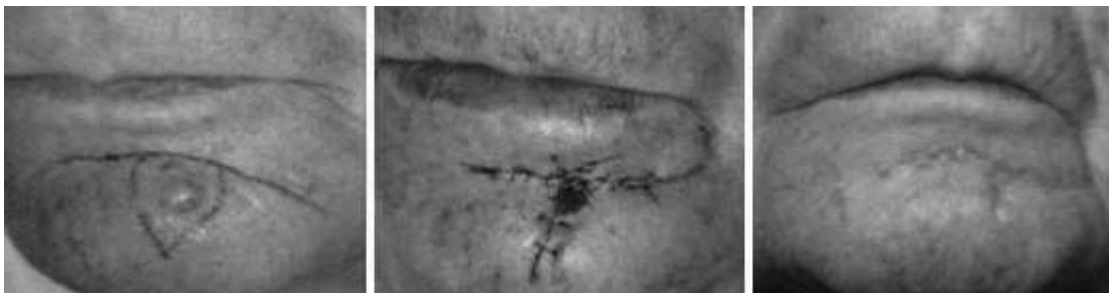

Figure 52 : plastie en T pour une perte de substance du menton
(JM. Amici. Chirurgie dermatologique. Elsevier Masson. 2012)

8. Le cuir chevelu

La chirurgie d'exérèse tumorale au niveau du cuir chevelu est particulière du fait des caractères anatomiques spécifiques [52], imposant une bonne gestion de l'hémostase, une anticipation de la très faible élasticité tissulaire, ainsi que la nécessité de masquer les cicatrices dans les cheveux pour des raisons esthétiques. On ne parle pas au niveau du cuir chevelu de lignes de moindre tension cutanée de par l'absence de muscles peauciers.

Le cuir chevelu diffère du visage par la présence de bulbes pileux sur toute sa surface et par son anatomie structurelle. Les bulbes pileux prennent naissance à la jonction dermo-hypodermique, zone qu'il faut éviter de traumatiser lors de l'hémostase et de la réalisation des sutures afin d'éviter une alopécie transitoire ou parfois définitive. Le cuir chevelu est constitué de différents plans qui sont la peau, le tissu cellulaire sous-cutané, la galéa, l'espace de Merkel et le périoste crânien. La galéa assure la continuité avec le système musculo-aponévrotique superficiel du visage [53]. Sa rigidité particulière limite les techniques usuelles d'exérèse-suture directe à de petites pertes de substance. L'espace de Merkel constitue un espace de glissement qui va permettre le décollement du cuir chevelu et la réalisation des lambeaux.

L'inextensibilité spontanée du scalp peut être améliorée par deux artifices très utiles: d'une part par les striations au bistouri de la face profonde de la galéa, d'autre part par l'expansion tissulaire.

Les procédés d'expansion cutanée [54] qui consistent à la mise en place d'une prothèse dans l'espace de Merkel gonflée progressivement pour augmenter la superficie de la peau, sont peu utilisés en chirurgie carcinologique car d'une part ils nécessitent un délai d'attente préalable et d'autre part l'infiltration et le décollement des plans nécessaires pour réaliser cette expansion atteint souvent les plans sous-jacents à la tumeur, ce qui n'est pas souhaitable pour une exérèse carcinologique. Ils peuvent être utilisés dans un deuxième temps dans le cadre d'une reconstruction secondaire.

Les techniques chirurgicales de reconstruction retenues sont :

A. La suture directe

Une perte de substance jusqu'à 1,5 à 2 cm de diamètre peut être refermée la plupart du temps par simple rapprochement. Cette taille est à diminuer en présence d'un cuir chevelu rigide ou cicatriciel.

B. La cicatrisation dirigée

Cette technique peut être utilisée comme préparation au sous-sol d'une greffe. Elle n'est possible que si le périoste est laissé en place. Ce n'est pas un bon moyen de cicatrisation des pertes de substance du scalp en raison de la fragilité du périoste sous-jacent et en raison de la présence de zones d'appui.

C. Les lambeaux locaux

La situation superficielle des vaisseaux du cuir chevelu explique que le décollement des lambeaux se fait toujours sous la galéa, qui assure un plan de protection vasculaire. Les vaisseaux qui nourrissent le scalp sont tous périphériques. Ainsi, ce riche réseau artériel, qui est terminal et se fait par des artères allant de bas en haut, permet l'utilisation de différents lambeaux centrés (lambeaux vasculaires axiaux) ou non (lambeaux au hasard) sur un ou plusieurs pédicules. Les anastomoses entre les branches des différents pédicules se font non seulement entre les branches des pédicules homolatéraux mais également et après croisement de la ligne médiane entre chaque côté ; ceci explique, d'une part, qu'il existe un système de compensation tel que la défaillance ou la ligature d'une branche ou d'un pédicule est suppléée par un autre pédicule; d'autre part, que l'on puisse pratiquer non seulement des lambeaux vasculaires pédiculés utilisant les anastomoses entre les différents pédicules homolatéraux, mais également des lambeaux vasculaires étendus en zone controlatérale, le système de compensation vasculaire faisant alors fonctionner les anastomoses à contre-courant. Au maximum, le pédicule temporal superficiel peut assurer à lui seul la quasi-totalité de la vascularisation du scalp [55].

Différents types de lambeaux sont utilisables en fonction de la taille de la perte de substance :

➤ Les lambeaux de rotation avancement

Les lambeaux de rotation avancement représentent la technique de réparation de prédilection de la chirurgie en un temps du cuir chevelu [56]. Ils permettent en général de refermer des pertes de substance de 5 à 6 cm de diamètre tout en respectant une bonne disposition capillaire. Ils empruntent du tissu à une zone donneuse située à côté de la perte de substance.

Les zones donneuses du cuir chevelu sont situées à proximité des zones de laxité : à la périphérie du scalp, de la nuque, de la région mastoïdienne et de la région fronto-temporale.

On distingue trois dessins différents :

- *Le lambeau de rotation avancé type Imré* (figure 53)

Le dessin est classiquement un demi-cercle de grande taille avec souvent une zone de résection cutanée en triangle au pied du lambeau afin de faciliter sa rotation. Le pédicule du lambeau doit être de taille au moins deux fois supérieure au diamètre de la perte de substance. La perte de substance doit être si possible ramenée à un triangle dont le sommet est au maximum situé au point de rotation du lambeau. Ce procédé permet de fermer des pertes de substance situées dans les régions latérales du cuir chevelu.

- *Le lambeau de rotation avancé en OZ* (figure 54)

Il utilise une double rotation. La perte de substance est ramenée à un cercle, deux incisions arciformes sont réalisées, créant deux lambeaux qui sont décollés et suturés l'un à l'autre. L'un est à pédicule postérieur nucale, l'autre est à pédicule antérieur fronto-latéral, permettant de gagner de la peau sur ces deux zones de laxité. Plus on s'approche du vertex et plus les incisions doivent s'allonger pour que les lambeaux franchissent la convexité du crâne. Les pointes en excès sont réséquées si nécessaire afin d'arrondir la suture finale en forme de Z. Ces lambeaux sont très utiles pour les pertes de substance de la région médiane du cuir chevelu, en permettant de limiter l'amplitude de l'arc de rotation.

- *Le lambeau en hélice* (figure 55)

Il s'agit d'un double lambeau en OZ recréant un pseudo-tourniquet. Il est utilisé dans le cadre des pertes de substance du vertex. Il permet de solliciter les zones donneuses antéro-latérales, fronto-temporales et de la région nucale [57].

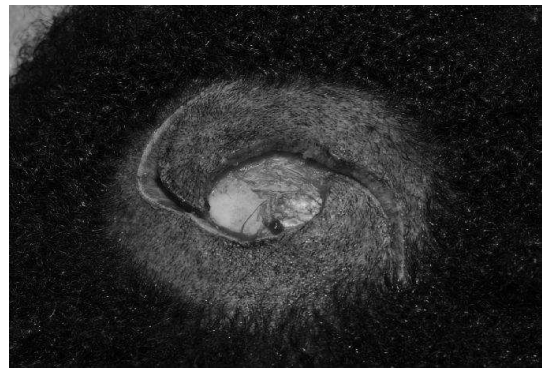
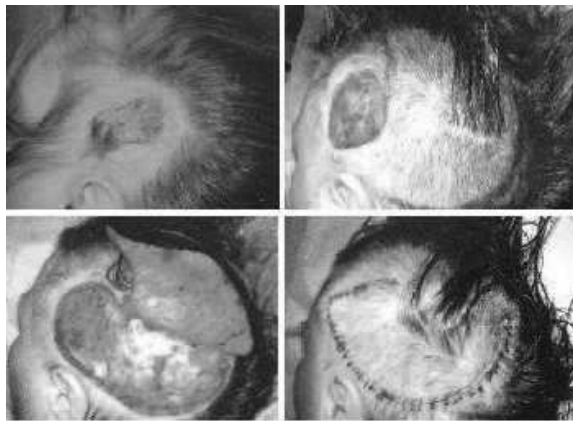
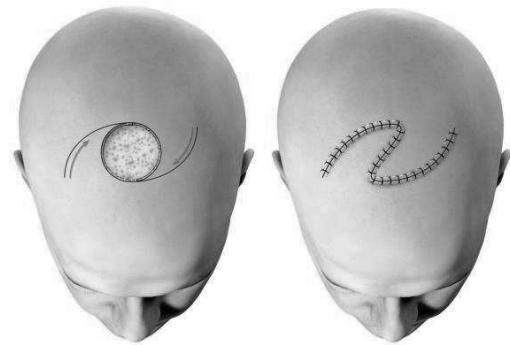
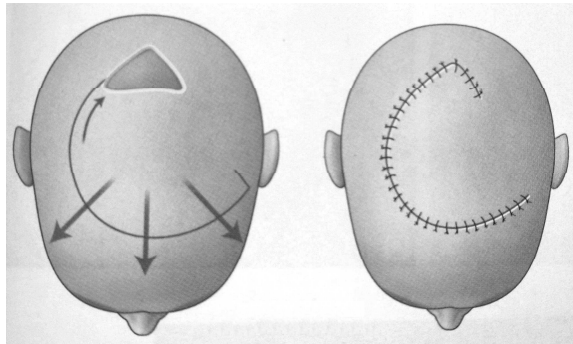


Figure 53 : schéma et photos d'un lambeau de rotation avancé pour une perte de substance du cuir chevelu
(JM. Amici. Chirurgie dermatologique. Elsevier Masson. 2012)

Figure 54 : schéma et photos d'un lambeau de rotation avancé en OZ pour une perte de substance du vertex
(Reconstruction of Scalp Defects, J. Randall Jordan, University of Mississippi Health Care)

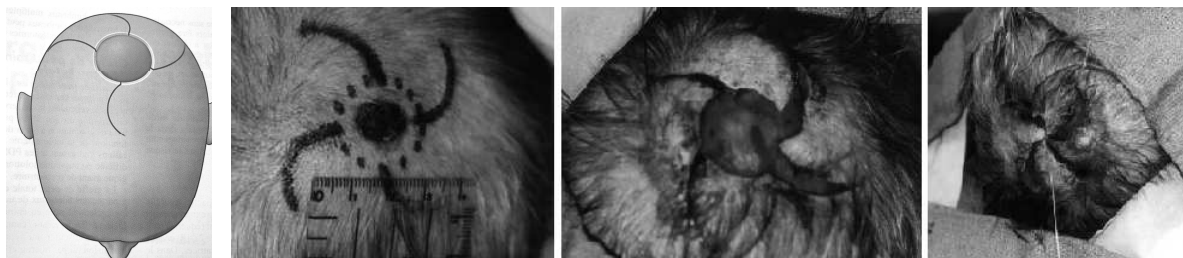

Figure 55 : schéma et photos d'un lambeau en hélice pour une perte de substance du vertex
(Jason E. Leedy, M.D., Jeffrey E. Janis, M.D., and Rod J. Rohrich, M.D. Reconstruction of Acquired Scalp Defects : An Algorithmic Approach. Plastic And Reconstructive Surgery, September 15, 2005. Vol 116, No. 4)

➤ **Les lambeaux de transposition ou de translation**

Pour des pertes de substance entre 6 et 13 cm de diamètre, on utilisera plutôt des lambeaux de transposition ou de translation. La palette de ce type de lambeaux doit être de la taille exacte de la zone receveuse. Elle laisse une zone donneuse qui n'est pas auto-fermante et qu'il faudra recouvrir, soit par des greffes de peau définitives ou transitoires avec une reconstruction assurée secondairement par des procédés d'expansion cutanée ou des lambeaux, soit grâce à des procédés complexes à plusieurs lambeaux empruntés aux zones donneuses antérieures et postérieures comme dans le cas des procédés d'Orticochea. On peut aussi utiliser des lambeaux à pédicule axial, comme le lambeau à pédicule temporal superficiel ou le lambeau à pédicule occipital.

• *Les procédés d'Orticochea [58] dits en « peau de banane » (figure 56)*

Il s'agit d'une technique utilisant trois ou quatre lambeaux de transposition. Le scalp est décollé au large et fragmenté en plusieurs lambeaux. Cela permet la couverture d'importantes pertes de substance des régions frontales, pariéto-occipitales, ou du vertex, mais sa réalisation est complexe et a l'inconvénient de morceler l'ensemble du scalp restant.

• *Les lambeaux à pédicule axial*

- le lambeau à pédicule temporal superficiel [59] (figure 57.A) : souvent utilisé pour couvrir des pertes de substance vers l'arrière, il peut dépasser largement la ligne médiane et emporter la zone temporo-frontale controlatérale (lambeau de scalp total).
- le lambeau à pédicule occipital [60] (figure 57.B) : il est taillé en diagonale avec un pédicule occipital, il ne doit pas être décollé au-delà de la ligne courbe occipitale postérieure. Sa palette est temporale et peut migrer soit dans la région médiane, soit dans la région latérale.

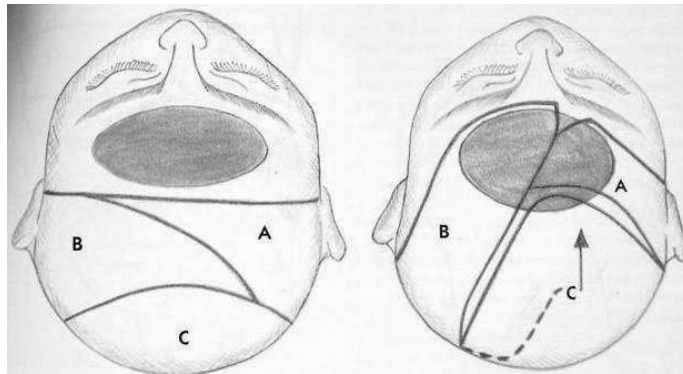


Figure 56 : tracés du procédé d’Orticochea à trois lambeaux
 (C. Beauvillain de Montreuil et J-P. Bessède. Chirurgie des tumeurs cutanées de la face)

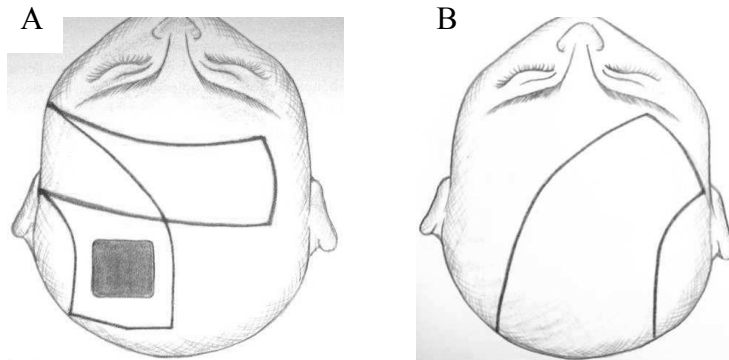


Figure 57 : les lambeaux à pédicule axial
 A. tracé du lambeau à pédicule temporal superficiel
 B. tracé du lambeau à pédicule occipital
 (C. Beauvillain de Montreuil et J-P. Bessède. Chirurgie des tumeurs cutanées de la face)

➤ Les lambeaux à distance

Pour des pertes de substance très étendues, de plus de 13 cm de diamètre, on pourra utiliser des lambeaux à distance. Ils ont pour principal inconvénient de ne pas être chevelus. On distingue les lambeaux pédiculés et les lambeaux libres. Les lambeaux pédiculés sont en fait exceptionnellement utilisables, et plutôt pour les régions latérales basses. On cite le lambeau musculo-cutané de grand dorsal qui est bien adapté aux grandes surfaces et le lambeau de trapèze inférieur.

Quant aux lambeaux libres, on peut utiliser le lambeau de grand dorsal, le grand épiploon et le lambeau antébrachial radial (lambeau «chinois»).

D. Les greffes de peau totales

Les greffes de peau totales (figure 58) sont peu utilisées dans la reconstruction des pertes de substance du cuir chevelu étant donné leur fragilité et leur caractère glabre avec un aspect de pièce rapportée. Elles sont utilisées soit en cas de perte de substance étendue de plus de 13 cm, car dans ce cas les lambeaux locaux ne sont pas réalisables, soit pour combler la perte de substance reportée des lambeaux de transposition à pédicule large qui ne sont pas auto-fermants. Elles nécessitent la conservation du périoste.




Figure 58 : greffe de peau totale pour une perte de substance étendue du cuir chevelu
(JM. Amici. Chirurgie dermatologique. Elsevier Masson. 2012)

2. Etude prospective

2.1. Objectif de la recherche

Cette étude porte sur deux techniques de reconstruction après exérèse d'un cancer cutané de la tête et du cou : la greffe de peau totale ou le lambeau local. L'objectif de la recherche est de comparer entre ces deux techniques les résultats plastiques en termes de cicatrisation, de douleur et de prurit et les conséquences socio-économiques en évaluant la durée des pansements et la durée d'éviction sociale engendrées par la chirurgie.

L'hypothèse principale de la recherche est que la reconstruction par lambeau, après exérèse de cancers de la tête et du cou, donne des meilleurs résultats plastiques et moins de handicap social, avec une durée plus courte des soins de pansements par rapport à la greffe.

2.2. Matériel et méthodes

Il s'agit d'une étude thérapeutique, prospective, comparative, non randomisée, ouverte, monocentrique, régionale, évaluant des soins courants, menée sur une période de 15 mois d'avril 2014 à juin 2015 au CHU Charles Nicolle à Rouen, portant sur 96 patients. Elle a reçu l'accord du Comité de Protection des Personnes Nord-Ouest I le 20/02/2014.

3.2.1 Critères de jugement principaux et secondaires

Le critère de jugement principal est la durée en jours des pansements entre la chirurgie et la fin des pansements.

Les critères de jugement secondaires sont les suivants :

- durée en jours d'éviction sociale : arrêt de travail ou arrêt des activités habituelles
- critères d'évaluation par le chirurgien : couleur de la cicatrice (hypopigmentée, hyperpigmentée ou normopigmentée) et souplesse de la cicatrice (indurée, ferme ou souple)
- critères d'évaluation par le patient par échelles visuelles analogiques (EVA) : douleur sur le site opératoire le jour de la consultation, prurit au niveau de la cicatrice et évaluation de

l'apparence au niveau de la tête ou du cou après la chirurgie, en rapport avec la lésion puis avec la cicatrice en post-opératoire.

3.2.2 Sélection des personnes de la recherche

1. Critères d'inclusion

Les critères d'inclusion sont les suivants :

- âge supérieur à 18 ans
- cancer cutané de la tête et du cou objectivé par biopsie
- cancer cutané dont le traitement, choisi de manière pluridisciplinaire, est chirurgical
- reconstruction chirurgicale par lambeau pédiculé locorégional ou greffe de peau totale
- contraception efficace pour les patientes en âge de procréer (pilule contraceptive, dispositif intra-utérin/stérilet)
- surface d'exérèse chirurgicale prévisible, comptant les marges d'exérèse, comprise entre 1 et 30 cm²

2. Critères de non inclusion

Les critères de non-inclusion sont les suivants :

- reconstruction après exérèse du cancer cutané par fermeture directe ou cicatrisation dirigée
- antécédent de traitement dans la zone cutanée concernée par radiothérapie ou chirurgie
- nécessité d'un traitement complémentaire post-opératoire autre que la chirurgie décidé en consultation pluridisciplinaire (ex : radiothérapie)
- femme enceinte
- inaptitude du patient à communiquer sa douleur ou à évaluer ses symptômes
- patient sous tutelle
- refus de participation

3. Modalités de recrutement et déroulement de la recherche

Les patients ont été recrutés en consultation d'oncologie cutanée de la tête et du cou. Ils ont été vus par un chirurgien ORL en même temps ou après avoir vu un médecin dermatologue. Le choix du traitement le plus adapté à la lésion du patient était le résultat de cette réflexion conjointe. L'inclusion dans l'étude a été proposée à tous les patients entrant dans les critères d'inclusion. La notice d'information patient leur a été remise. Au cours de cette consultation, les informations suivantes ont été relevées sur une fiche de recueil (cf. annexes) : identité du patient, date de naissance, caractéristiques de la lésion (résultat de la biopsie, taille, localisation), décision des marges carcinologiques nécessaires, choix selon les possibilités locales cutanées du type de reconstruction par le chirurgien ORL (lambeau local ou greffe de peau totale) et évaluation du niveau d'apparence du patient en pré-opératoire en rapport avec sa lésion cutanée par EVA, mesurée et reportée ensuite entre 0 et 10.

Les patients ont ensuite été vus en consultation d'anesthésie, si nécessaire, puis opérés en chirurgie ambulatoire par le chirurgien ORL, sous anesthésie locale ou générale. Le consentement du patient était recueilli au cours de l'hospitalisation avant la chirurgie. Les patients ont été ensuite suivis sur une période de 6 mois à partir de l'intervention chirurgicale. Ils ont été revus à 1 mois (+/- 10 jours) et à 6 mois (+/- 20 jours) après l'intervention chirurgicale en consultation ORL. En dehors de l'étude, d'autres consultations ont pu être proposées selon l'évolution personnelle de chaque patient. Ainsi les patients étaient fréquemment revus en consultation par les infirmières du service d'ORL entre J5 et J10 post-opératoires pour surveiller la bonne évolution de la cicatrisation et retirer les fils de suture.

Au cours de la visite de contrôle à 1 mois, les résultats histologiques, c'est-à-dire le type histologique et le caractère sain ou pathologique des marges d'exérèse, étaient annoncés au patient. Si un traitement complémentaire (en dehors d'une chirurgie) était nécessaire, le patient était exclu de l'étude.

Les éléments suivants étaient recueillis : durée en jours des pansements entre la chirurgie et la fin des pansements, durée en jours d'éviction sociale depuis la chirurgie (arrêt de travail ou arrêt des sorties habituelles). Le chirurgien évaluait la couleur de la cicatrice (hypopigmentée/hyperpigmentée/normopigmentée) et sa souplesse (indurée/ferme/souple).

Le patient évaluait sa douleur et son prurit au niveau de la cicatrice, ainsi que son niveau de satisfaction de l'apparence au niveau de la tête ou du cou en rapport avec sa cicatrice, à l'aide

d'EVA (comme fait lors de la première consultation). Ces différents éléments étaient reportés sur une fiche de recueil pour chaque patient (cf. annexes).

Les mêmes éléments étaient recueillis et reportés sur une fiche de recueil au cours de la visite de contrôle à 6 mois. Concernant la durée des pansements et de l'éviction sociale, elle était évaluée à partir de la date de la consultation à 1 mois post-opératoire.

Si le patient ne se présentait pas au rendez-vous de suivi à 1 mois et 6 mois et comme fait habituellement dans le cadre de cancer, il était recontacté par téléphone et par voie postale pour un nouveau rendez-vous. Si le patient était perdu de vue, un courrier était envoyé au médecin traitant ou au dermatologue qui le suivait, pour assurer le suivi de ce cancer, comme habituellement.

Tableau 3 : récapitulatif du suivi des patients

consultation préopératoire inclusion	chirurgie	consultation à 1 mois (+/- 10 jours)	consultation à 6 mois (+/- 20 jours)
<ul style="list-style-type: none"> - en consultation d'oncologie cutanée de la tête et du cou - information du patient - proposition d'inclusion dans l'étude, notice d'information patient remise - évaluation par le patient de son apparence au niveau de la tête ou du cou en rapport avec sa lésion 	<ul style="list-style-type: none"> - au bloc ambulatoire - recueil du consentement à l'étude - exérèse chirurgicale du cancer cutané de la tête ou du cou - reconstruction par greffe de peau ou lambeau local 	<ul style="list-style-type: none"> - dans le service d'ORL - aspect de la cicatrice - durée des pansements depuis la chirurgie - durée d'arrêt des activités habituelles ou du travail depuis la chirurgie - évaluation par le patient de la douleur, du prurit, et de son apparence au niveau de la tête ou du cou, en rapport avec sa cicatrice - annonce des résultats anatomopathologiques 	<ul style="list-style-type: none"> - dans le service d'ORL - aspect de la cicatrice - durée des pansements depuis la consultation à 1 mois - durée d'arrêt des activités habituelles ou du travail depuis la consultation à 1 mois - évaluation par le patient de la douleur, du prurit, et de son apparence au niveau de la tête ou du cou, en rapport avec sa cicatrice

3.2.3 Statistiques

1. Calcul d'effectif

Le critère de jugement principal de l'étude est la durée en jours des pansements en post-opératoire. Le nombre de sujets à inclure a été calculé sur la base d'un test t de Student pour un risque de première espèce $\alpha=0,05$ (en situation bilatérale) et un risque de deuxième espèce $\beta=0,20$, soit une puissance de 80 %.

Aucune donnée n'étant référencée à ce sujet, le calcul d'effectif s'est basé sur les données d'une étude préliminaire réalisée au sein du service de chirurgie ORL sur 26 patients ayant subi une greffe de peau totale ou un lambeau local pédiculé après exérèse d'un cancer cutané de la tête et du cou (12 dans le groupe « greffe » et 14 dans le groupe « lambeau »).

Les moyennes de durées de pansement observées dans cette étude préliminaire et leur écart-type étaient de 15,92 jours (+/- 9,56) dans le groupe greffe et de 9,07 jours (+/- 5,55) dans le groupe lambeau.

En supposant que les moyennes observées dans cette étude préliminaire étaient comparables à celles de l'étude, le calcul d'effectif s'est basé sur ces valeurs.

Pour mettre en évidence cette différence entre les deux groupes de notre étude (6,85 jours avec un écart-type commun de 11,54), un effectif de 46 patients par groupe est nécessaire. Il permet de mettre en évidence cette différence avec une taille d'effet (différence des moyennes rapportées à l'écart-type) de 0,594 pour une puissance de 80 % au risque de première espèce α de 5 %.

2. Analyse statistique

Les données sont décrites globalement et pour chacun des deux groupes (greffe de peau totale ou lambeau local pédiculé) au moyen des paramètres descriptifs habituels : fréquences par classe et fréquences cumulées si besoin pour les variables qualitatives ; et moyenne, écart-type, médiane et extrêmes pour les variables quantitatives.

Concernant le critère de jugement principal, la comparaison des moyennes ou médianes de durées de pansement entre les deux groupes (greffe de peau totale ou lambeau local pédiculé) a été réalisée à l'aide du test non paramétrique de Mann et Whitney (comparaison de médianes) en cas de distribution non normale des données, ce qui était le cas pour la plus

grande parties de nos données, ou du test de Student (comparaison de moyennes) en cas de distribution normale des données dans chacun des groupes, avec un risque α de 5 %.

La même approche a été retenue pour deux des objectifs secondaires, la comparaison des médianes de durées d'éviction sociale (jours) ainsi que la comparaison des scores obtenus à partir des EVA pour auto-évaluer l'apparence globale, la douleur et le prurit.

Concernant les objectifs secondaires pour la comparaison de la couleur et de la souplesse de la cicatrice, un test du Chi² ou un test exact de Fisher (selon les effectifs) a été réalisé.

2.3. Résultats

2.3.1 Données épidémiologiques

Nous avons inclus dans notre étude, entre avril 2014 et juin 2015 au CHU de Rouen, 96 patients, dont 30 dans le groupe ayant bénéficié d'une reconstruction par greffe de peau totale (groupe « greffe ») après exérèse de cancer de la tête et du cou, et 66 dans le groupe ayant bénéficié d'une reconstruction par lambeau local pédiculé (groupe « lambeau »). Quatre patients entrant dans les critères d'inclusion n'ont finalement pas pu être inclus : l'intervention chirurgicale a été annulée pour deux des patients, le troisième a refusé de participer à l'étude et le quatrième a nécessité une radiothérapie post-opératoire.

1. Répartition selon l'âge

L'âge moyen chez nos patients est de 74 ans avec une médiane de 76 ans. Les âges extrêmes sont 39 et 95 ans.

➤ Répartition selon l'âge par groupe

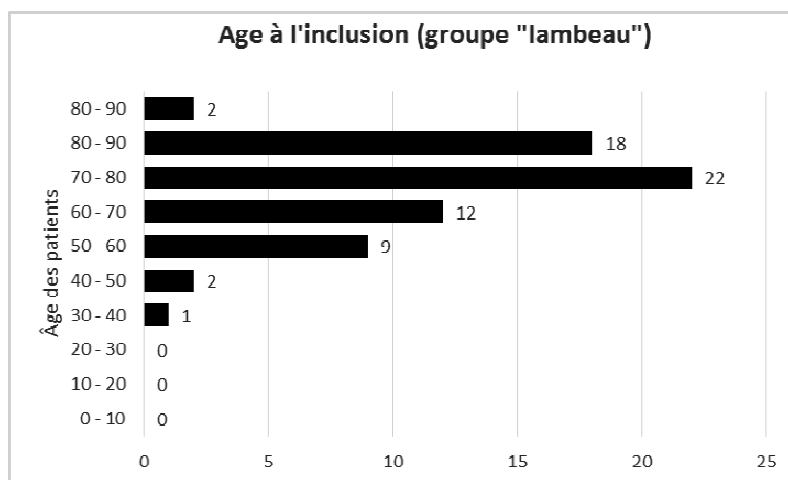
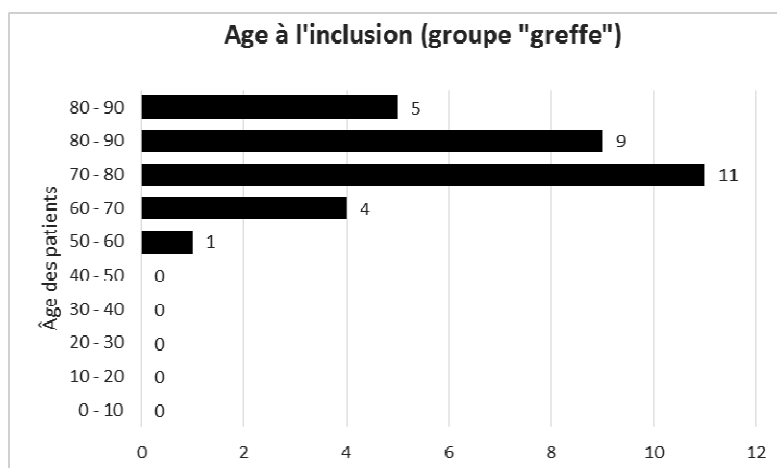
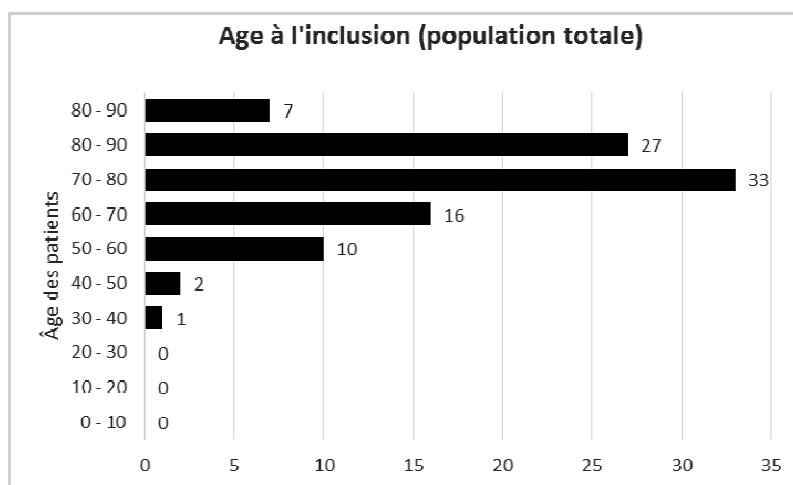
L'âge moyen dans le groupe « greffe » est de 78 ans (médiane de 79 ans). Les âges extrêmes sont 53 et 92 ans. L'âge moyen dans le groupe « lambeau » est de 72 ans (médiane de 74 ans). Les âges extrêmes sont 39 et 95 ans.

Les patients sont plus âgés dans le groupe « greffe » par rapport au groupe « lambeau » avec une différence statistiquement significative ($p < 0,05$).

➤ Répartition selon l'âge par type histologique

L'âge moyen au diagnostic des carcinomes cutanés est de 74 ans (médiane de 77 ans). L'âge moyen au diagnostic des mélanomes (mélanomes de Dubreuilh et mélanomes invasifs) est de 75 ans (médiane de 78 ans).

La répartition de l'âge de nos patients par tranches de 10 ans nous a permis de dresser les histogrammes ci-dessous :



2. Répartition selon le sexe

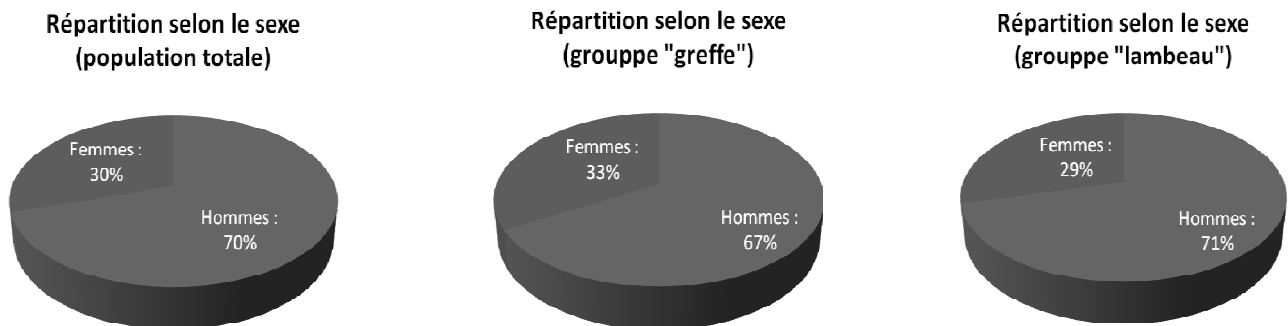
Dans notre série, on note une nette prédominance masculine ; 67 hommes (70%) atteints contre 29 femmes (30%) soit un sex-ratio homme/femme de 2,3.

➤ Répartition selon le sexe par groupe

Cette prédominance masculine se retrouve dans les deux groupes avec un sex-ratio homme/femme de 2 dans le groupe « greffe » : 20 hommes pour 10 femmes (67% vs 33%) et un sex-ratio homme/femme de 2,5 dans le groupe « lambeau » : 47 hommes pour 19 femmes (71% vs 29%).

Il n'y a pas de différence statistiquement significative entre les deux groupes concernant la proportion d'hommes et de femmes ($p=0,8$).

Les graphiques ci-dessous montrent la répartition selon le sexe dans la population totale et dans chaque groupe.



➤ Répartition selon le sexe par type histologique

Le sex-ratio homme/femme pour les carcinomes cutanés est de 2,4. Pour les mélanomes (mélanomes de Dubreuilh et mélanomes invasifs), il est de 1,5.

2.3.2 Données cliniques

1. Délais des consultations de suivi

La médiane du délai entre l'intervention chirurgicale et la consultation de suivi à un mois était de 31 jours dans la population totale ainsi que dans chaque groupe. Les délais extrêmes étaient de 22 et 69 jours dans le groupe « greffe » et de 20 et 72 jours dans le groupe « lambeau ».

La médiane du délai entre l'intervention chirurgicale et la consultation de suivi à six mois était de 6 mois dans la population totale, de 5 mois et 18 jours dans le groupe « greffe » et de 6 mois et 6 jours dans le groupe « lambeau ». Les délais extrêmes étaient de 3 mois et 6 jours et 8 mois et 27 jours dans le groupe « greffe » et de 3 mois et 20 jours et de 8 mois et 15 jours dans le groupe « lambeau ».

Il n'y a pas de différence statistiquement significative entre les deux groupes concernant le délai des consultations de suivi à 1 mois ($p=0,9$) et à 6 mois ($p=0,1$) (tableau 8).

2. Caractéristiques des tumeurs cutanées

A. Localisation des tumeurs cutanées

Les principales localisations des tumeurs cutanées de la population étudiées sont les suivantes :

- les oreilles (se répartissant en pavillon, conque, rétro-auriculaire et sous-lobulaire) : 22%
- les tempes : 21%
- le nez (se répartissant en aile nasinaire, pointe du nez, seuil nasinaire et dorsum) : 16%

Les autres localisations sont par ordre de fréquence : le front (9%), la joue (7%), le cuir chevelu (6%), les paupières (6%), la région pré-tragienne (5%), la lèvre supérieure (4%) et le sillon naso-génien (1%).

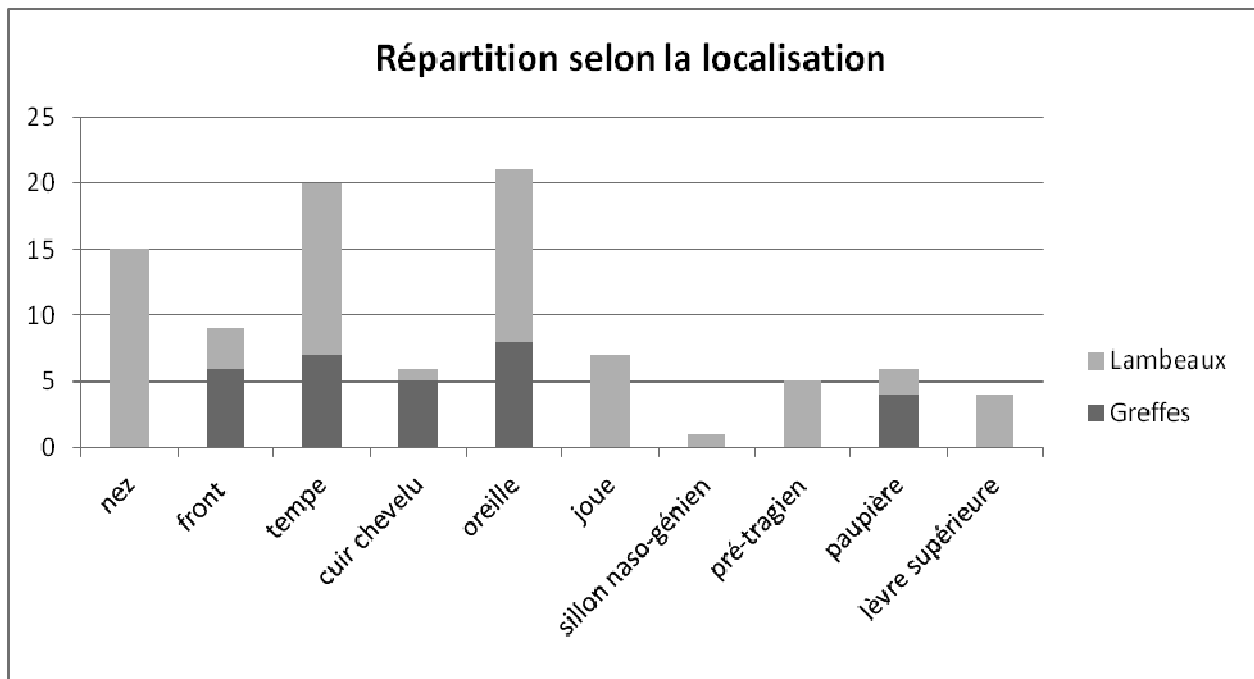
Les pertes de substance après exérèse de lésions localisées au niveau du front, des tempes, du cuir chevelu, des oreilles, et des paupières ont été reconstruites par lambeaux et par greffes. Il faut noter que les pertes de substance après exérèse de lésions localisées au niveau du nez, de la joue, du sillon naso-génien, de la région pré-tragienne et de la lèvre supérieure n'ont été reconstruites que par des lambeaux locaux.

Dans le groupe « greffe », les localisations représentées sont par ordre de fréquence : les oreilles (27%), les tempes (23%), le front (20%) et les paupières (13%).

Dans le groupe « lambeaux », les localisations représentées sont par ordre de fréquence : le nez (23%), les oreilles (20%), les tempes (20%), la joue (11%), la région pré-tragienne (8%), la lèvre supérieure (6%), le front (5%), les paupières (3%), le sillon naso-génien (2%), et le cuir chevelu (2%).

Les analyses statistiques retrouvent une différence statistiquement significative concernant la répartition des lésions qui n'est pas semblable dans les deux groupes étudiés ($p < 0,05$).

L'histogramme ci-dessous montre la répartition des localisations des lésions dans les groupes « greffe » et « lambeaux » :

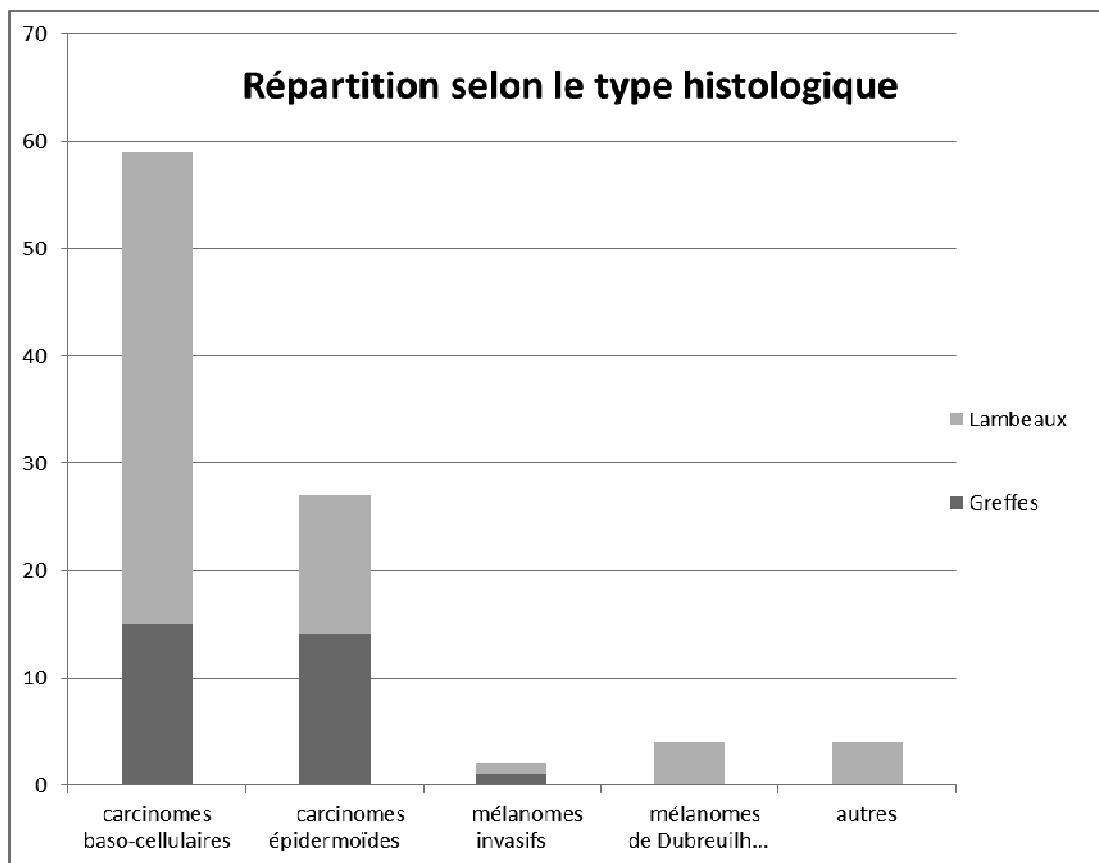


B. Données anatomopathologiques

L'étude microscopique après exérèse des tumeurs cutanées dans la population étudiée révèle une prédominance assez nette des carcinomes basocellulaires, rencontrés chez 59 cas soit 61% contre 27 cas de carcinomes épidermoïdes soit 28%, 2 cas de mélanomes invasifs soit 2%, 4 cas de mélanomes de Dubreuilh soit 4%, et 4 cas de diagnostics « autres » soit 4% (lymphomes cutanés, histiocytofibrome et trichoblastome).

La répartition des types histologiques n'est pas tout à fait semblable dans les deux groupes étudiés. En effet la proportion de carcinomes basocellulaires est plus importante dans le groupe « lambeau » que dans le groupe « greffe » : 67% contre 50% avec une différence statistiquement significative ($p < 0,05$). La proportion de carcinomes épidermoïdes est moins importante dans le groupe « lambeau » que dans le groupe « greffe » : 20% contre 47% ($p < 0,05$). La proportion de mélanomes invasifs est la même dans les deux groupes avec un seul cas dans chaque groupe. Le groupe « greffe » ne contient aucun autre type histologique, alors que l'on retrouve 5 autres types histologiques dans le groupe « lambeau » : 4 cas de mélanomes de Dubreuilh, 2 cas de lymphomes cutanés, 1 cas d'histiocytofibrome et 1 cas de trichoblastome.

L'histogramme ci-dessous illustre la répartition selon le type histologique entre les deux groupes de notre étude :



C. Taille des lésions

La médiane de la taille des lésions cutanées est de 1,38 cm² dans la population totale.

➤ Taille des lésions par groupe

La médiane de la taille des lésions cutanées est de 2,58 cm² dans le groupe « greffe », allant au minimum de 0,16 à 9 cm² au maximum, et de 1 cm² dans le groupe « lambeau » allant au minimum de 0,01 à 5,5 cm² au maximum. On retrouve une différence statistiquement significative entre les deux groupes, les lésions cutanées étant de taille plus importante dans le groupe « greffe » (p<0,05).

➤ Taille des lésions par type histologique

La médiane de taille des CBC est de 1,3 cm² (moyenne de 1,7 cm²), allant au minimum de 0,01 à 6 cm² au maximum, et de 1,5 cm² pour les CE (moyenne de 2,7cm²), allant au minimum de 0,2 à 9 cm² au maximum. Elle est de 1,32 cm² pour les mélanomes invasifs (moyenne de 1,32 cm²), allant au minimum de 1,2 à 1,44 cm² au maximum, et de 0,8 cm² pour les mélanomes de Dubreuilh (moyenne de 0,7cm²), allant de 0,1 cm² au minimum à 1 cm² au maximum.

3. Caractéristiques de l'exérèse chirurgicale

A. Marges d'exérèse

Les marges d'exérèse sont saines chez 90 patients et atteintes chez 6 patients. Dans l'ensemble de ces 6 cas, le type histologique est un CBC, avec 2 CBC sclérodermiformes, 2 CBC infiltrants, deux CBC trabéculaires infiltrants dont l'un avec une composante sclérodermiforme.

Dans le groupe « greffe », 27 patients sont en marges saines et 3 patients en marges atteintes. Dans le groupe « lambeau », 63 patients sont en marges saines et 3 patients en marges atteintes. Les 6 patients en marges atteintes ont été repris chirurgicalement et étaient en marges saines après la reprise chirurgicale. Etant donné qu'il n'y a pas de différence significative concernant la proportion des lésions en marges d'exérèse atteintes entre les deux

groupes ($p=0,4$), ni concernant le type histologique, les six patients ont été maintenus dans l'étude.

La médiane des marges d'exérèse des lésions cutanées est de 0,5 cm dans la population totale.

➤ **Taille des marges d'exérèse par groupe**

La médiane des marges d'exérèse des lésions cutanées est de 0,8 cm dans le groupe « greffe », allant au minimum de 0,4 à 1,5 cm au maximum, et de 0,5 cm dans le groupe « lambeau » allant au minimum de 0,2 à 1,5 cm au maximum.

On retrouve une différence statistiquement significative entre les deux groupes, la médiane des marges d'exérèse étant plus importante dans le groupe « greffe » ($p<0,05$).

➤ **Taille des marges d'exérèse par type histologique**

La médiane des marges d'exérèse des CBC est de 0,5 cm (moyenne de 0,5 cm) allant au minimum de 0,3 à 1 cm au maximum. Pour les CE, elle est de 0,8 cm (moyenne de 0,8 cm) allant au minimum de 0,5 à 1 cm au maximum. Pour les mélanomes invasifs, la médiane des marges d'exérèse est de 1,25 cm (moyenne de 1,25 cm) allant au minimum de 1 à 1,5 cm au maximum. Pour les mélanomes de Dubreuilh (intra-épidermiques), la médiane des marges d'exérèse est de 0,75 cm (moyenne de 0,85 cm) allant au minimum de 0,4 à 1,5 cm au maximum.

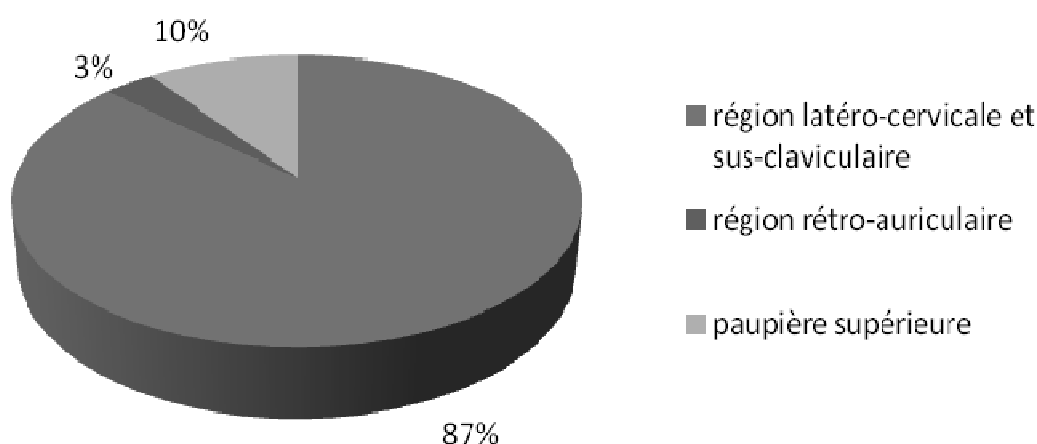
B. Surface d'exérèse

La médiane de la surface d'exérèse des lésions cutanées est de 4,07 cm² dans la population totale. Elle est de 9,23 cm² dans le groupe « greffe », allant au minimum de 1,5 à 26 cm² au maximum, et de 3,24 cm² dans le groupe « lambeau » allant au minimum de 1,26 à 13,65 cm². Tout comme pour la taille des lésions et des marges d'exérèse, on retrouve également une différence statistiquement significative entre les deux groupes, la médiane de la surface d'exérèse des lésions cutanées étant plus importante dans le groupe « greffe » ($p<0,05$).

C. Type de reconstruction

30 patients ont bénéficié d'une reconstruction par greffe de peau totale et 66 par lambeau local. Dans le groupe « greffe », le site de prélèvement de peau totale est dans la majorité des cas la région latéro-cervicale et sus-claviculaire : 26 cas, soit 87%. Les autres sites de prélèvement sont la région rétro-auriculaire dans 1 cas (3%) pour une lésion du pavillon et la paupière supérieure dans 3 cas (10%) pour des lésions de la paupière controlatérale, comme le montre le graphique ci-dessous :

Site de prélèvement de peau groupe "greffe"



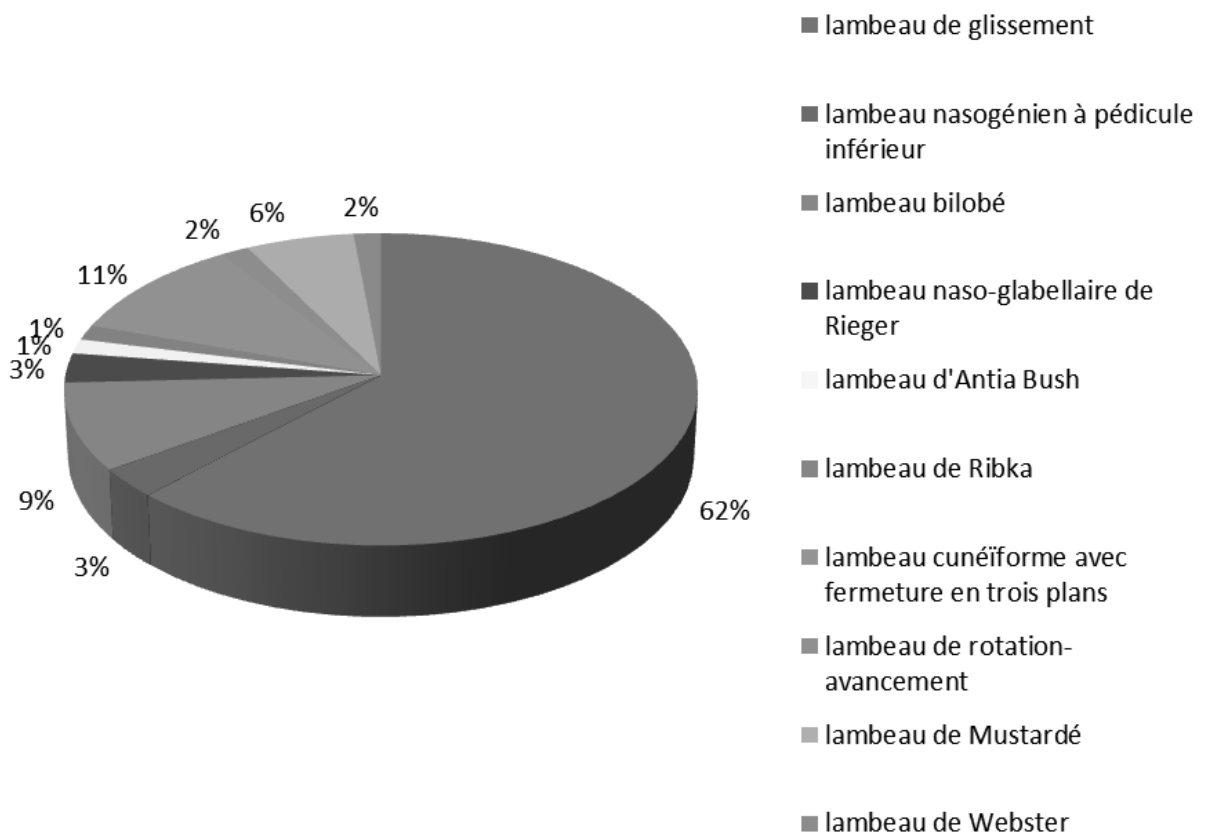
Dans le groupe « lambeau », différents types de lambeaux ont été utilisés selon la localisation de la perte de substance :

- des lambeaux de glissements (lambeaux en VY, en H, en T...) notamment pour les tempes, la région cervicale, la joue, la région pré-tragienne
- des lambeaux bilobés au niveau du dorsum et de la pointe du nez
- un lambeau de Ribka au niveau de la pointe du nez
- des lambeaux nasogéniens à pédicule inférieur au niveau de l'aile nasale
- deux lambeaux naso-glabellaires de Rieger au niveau du dorsum et de la pointe du nez

- des lambeaux de Mustardé au niveau de la paupière inférieure, de la joue, du sillon nasogénien et de la lèvre supérieure
- des lambeaux cunéiformes avec fermeture en trois plans et un lambeau d'Antia et Bush au niveau du pavillon de l'oreille
- un lambeau de Webster au niveau de la lèvre supérieure
- un lambeau de rotation avancement au niveau du cuir chevelu

Le graphique ci-dessous illustre les différents types de lambeaux utilisés dans notre étude :

Type de lambeaux utilisés groupe "lambeau"



4. Résultats

A. Durée des pansements et durée d'éviction sociale

La médiane de durée des pansements évaluée à un mois post-opératoire, qui est notre critère de jugement principal, est de 14,5 jours dans la population totale, de 25,5 jours dans le groupe « greffe » (avec un minimum de 6 jours et un maximum de 50 jours) et de 10 jours dans le groupe « lambeau » (avec un minimum de 2 jours et un maximum de 36 jours).

La durée des pansements est supérieure dans le groupe « greffe » par rapport au groupe « lambeau » avec une différence statistiquement significative ($p < 0,05$).

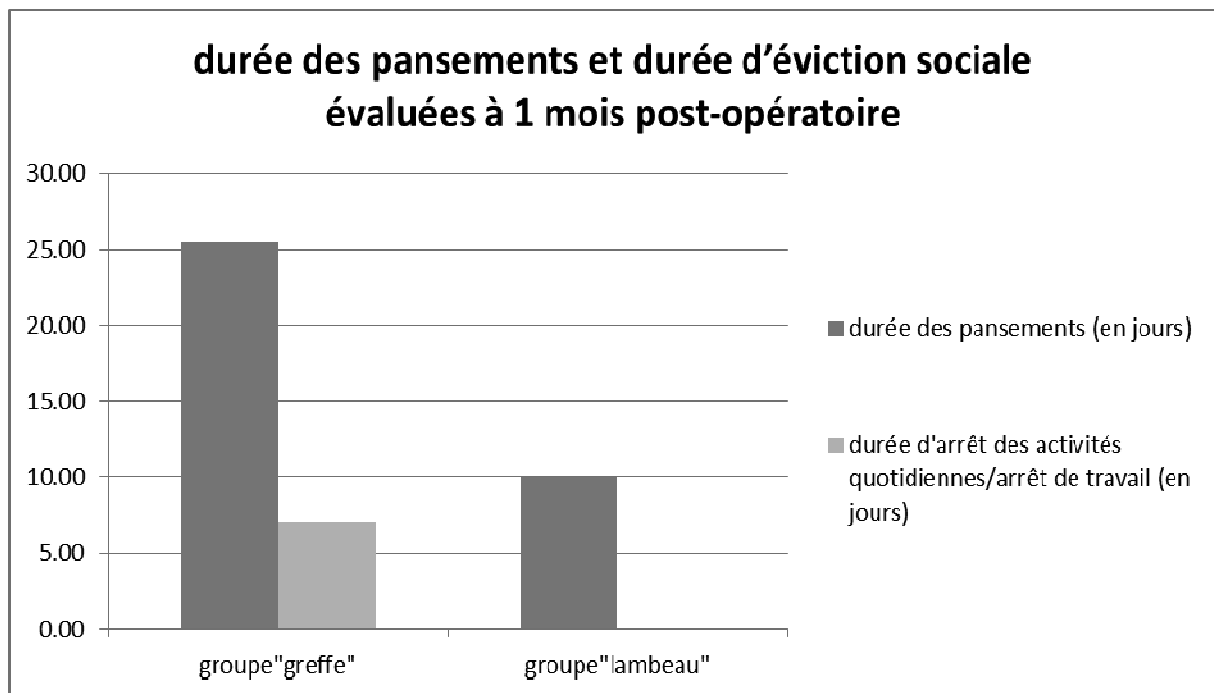
La médiane de durée d'éviction sociale (arrêt de travail et/ou des activités quotidiennes) est de 0 jour dans la population totale, de 9,1 jours dans le groupe « greffe » (avec un minimum de 0 jour et un maximum de 30 jours) et de 0 jour dans le groupe « lambeau » (avec un minimum de 0 jour et un maximum de 40 jours).

La moyenne de durée d'éviction sociale (arrêt de travail et/ou des activités quotidiennes) est donnée également à titre indicatif (en effet, comme précisé précédemment, la distribution des données n'étant pas normale, les analyses statistiques ont été faites sur les médianes) : elle est de 5,7 jours dans la population totale, de 7 jours dans le groupe « greffe » et de 4,1 jours dans le groupe « lambeau ».

La durée d'éviction sociale est supérieure dans le groupe « greffe » par rapport au groupe « lambeau » avec une différence statistiquement significative ($p < 0,05$).

La durée des pansements et la durée d'éviction sociale entre la consultation à 1 mois et à 6 mois, sont de 0 jour pour chaque groupe.

L'histogramme ci-dessous montre la durée des pansements et la durée d'éviction sociale dans chaque groupe, évaluées à 1 mois post-opératoire :



B. Aspect de la cicatrice

➤ Couleur de la cicatrice

L'évaluation de la couleur de la cicatrice à 1 mois retrouve un aspect hyperpigmenté chez la majeure partie des patients : 66 cas, soit 69% de la population totale, contre 29 cas de cicatrices normopigmentées soit 30% et 1 cas de cicatrice hypopigmentée soit 1%.

Dans les deux groupes « greffe » et « lambeau », la cicatrice à 1 mois est plutôt hyperpigmentée : respectivement, 24 cas soit 80% et 42 cas soit 64%. La cicatrice est normopigmentée dans 6 cas soit 20% dans le groupe « greffe » et dans 23 cas soit 35% dans le groupe « lambeau ». La cicatrice n'est hypopigmentée dans aucun cas dans le groupe « greffe » et dans seulement un cas soit 2% dans le groupe « lambeau ».

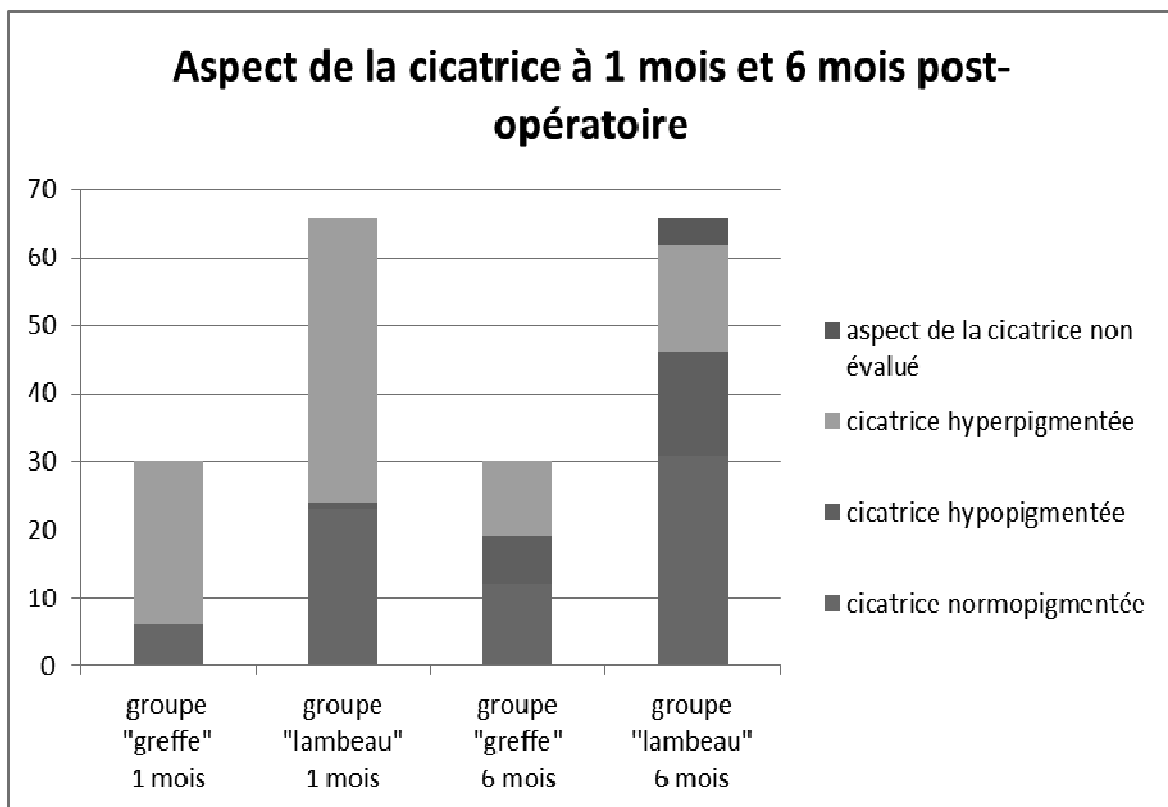
Il n'y a pas de différence statistiquement significative entre les deux groupes concernant la couleur de la cicatrice évaluée à 1 mois ($p=0,25$).

L'évaluation de la couleur de la cicatrice à 6 mois retrouve un aspect normopigmenté chez la majeure partie des patients : 43 cas, soit 45% de la population totale, contre 27 cas de cicatrices hyperpigmentées soit 28% et 22 cas de cicatrices hypopigmentées soit 23%.

Dans les deux groupes « greffe » et « lambeau », la cicatrice à 1 mois est plutôt normopigmentée : respectivement, 12 cas soit 40% et 31 cas soit 47%. La cicatrice est hyperpigmentée dans 11 cas soit 37% dans le groupe « greffe » et dans 16 cas soit 24% dans le groupe « lambeau ». La cicatrice est hypopigmentée dans 7 cas soit 23% dans le groupe « greffe » et dans 15 cas soit 23% dans le groupe « lambeau ».

Il n'y a pas de différence statistiquement significative entre les deux groupes concernant la couleur de la cicatrice évaluée à 6 mois ($p=0,5$).

L'histogramme ci-dessous montre la répartition des différents aspects des cicatrices dans chaque groupe à 1 mois et 6 mois post-opératoire :



➤ **Souplesse de la cicatrice**

L'évaluation de la souplesse de la cicatrice à 1 mois retrouve une prédominance de cicatrices fermes avec 62 cas soit 65% de la population totale, contre 26 cas soit 27% de cicatrices souples et 8 cas soit 8% de cicatrices indurées.

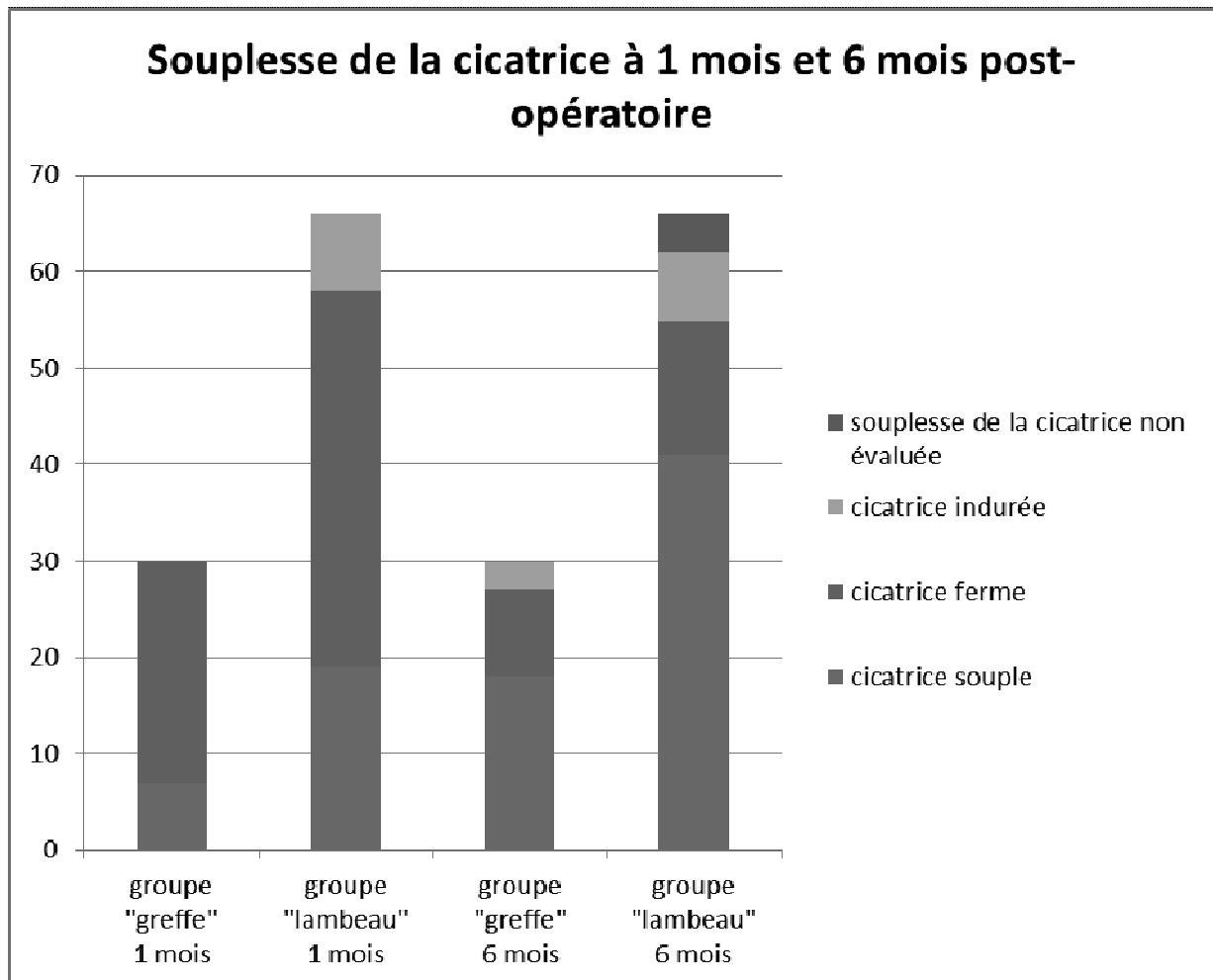
Cette prédominance se retrouve dans les deux groupes étudiés, avec 23 cas soit 77% de cicatrices fermes dans le groupe « greffe » et 39 cas soit 59% dans le groupe « lambeau ». En deuxième position, les cicatrices sont souples avec 7 cas soit 23% dans le groupe « greffe » et 19 cas soit 29% dans le groupe « lambeau ». Dans une faible proportion, la cicatrice est indurée dans le groupe « lambeau » avec 8 cas soit 12%. Il n'y a pas de cas de cicatrice indurée dans le groupe « greffe ».

Il n'y a pas de différence statistiquement significative entre les deux groupes concernant la souplesse de la cicatrice évaluée à 1 mois post-opératoire ($p=0,08$).

A 6 mois, les cicatrices sont majoritairement souples dans la population totale et dans chacun des groupes, avec 59 cas de cicatrices souples soit 61% dans la population totale, 18 cas soit 60% dans le groupe « greffe » et 41 cas soit 62% dans le groupe « lambeau ». Une cicatrice ferme est retrouvée dans 23 cas soit 24% dans la population totale, 9 cas soit 30% dans le groupe « greffe » et 14 cas soit 21% dans le groupe « lambeau ». Il y a 3 cas soit 10% de cicatrices indurées dans le groupe « greffe » et 7 cas soit 11% dans le groupe « lambeau ».

Il n'y a pas de différence statistiquement significative entre les deux groupes concernant la souplesse de la cicatrice évaluée à 6 mois ($p=0,8$).

L'histogramme ci-dessous montre la souplesse des cicatrices dans chaque groupe à 1 mois et 6 mois post-opératoire :



C. Evaluation de la douleur en post-opératoire

La médiane d'évaluation de la douleur en post-opératoire par EVA à 1 mois est de 0/10 dans la population totale ainsi que dans chaque groupe, allant de 0/10 au minimum à 1,8/10 au maximum dans le groupe « greffe » et de 0/10 au minimum à 5,1/10 au maximum dans le groupe « lambeau ».

De même la médiane d'évaluation de la douleur par EVA à 6 mois est de 0/10 dans la population totale ainsi que dans chaque groupe, allant de 0/10 au minimum à 0,9/10 au maximum dans le groupe « greffe » et de 0/10 au minimum à 3/10 au maximum dans le groupe « lambeau ».

Il n'y a pas de différence statistiquement significative entre les deux groupes concernant l'évaluation de la douleur en post-opératoire à 1 mois ($p=0,7$) et à 6 mois ($p=0,5$). La majorité des patients de notre étude, que ce soit dans le groupe « greffe » ou dans le groupe « lambeau » ne se sont plaints d'aucune douleur en post-opératoire.

D. Evaluation du prurit post-opératoire

La médiane d'évaluation du prurit post-opératoire au niveau de la cicatrice par EVA à 1 mois est de 0/10 dans la population totale et dans le groupe « lambeau » allant de 0/10 au minimum à 4,5/10. Elle est par contre de 0,5/10 dans le groupe « greffe », allant de 0/10 au minimum à 4,1/10 au maximum.

A 6 mois, la médiane d'évaluation du prurit est de 0/10 dans la population totale ainsi que dans chaque groupe, allant de 0/10 au minimum à 2,5/10 au maximum dans le groupe « greffe » et de 0/10 au minimum à 6,7/10 au maximum dans le groupe « lambeau ».

Le prurit au niveau de la cicatrice évalué à 1 mois post-opératoire est donc plus important dans le groupe « greffe » par rapport au groupe « lambeau » avec une différence statistiquement significative ($p<0,05$).

Par contre cette différence ne se maintient pas à 6 mois, où l'on ne retrouve pas de différence statistiquement significative entre les deux groupes concernant l'évaluation du prurit ($p=0,2$). La cicatrice n'est plus prurigineuse dans les deux groupes à 6 mois post-opératoire.

E. Evaluation de l'apparence pré- et post-opératoire et comparaison de son évolution

➤ Evaluation de l'apparence en rapport avec la lésion en pré-opératoire

La médiane d'évaluation de l'apparence en rapport avec la lésion en pré-opératoire par EVA est de 6,4/10 pour l'ensemble de la population. Elle est de 4,9/10 dans le groupe « greffe » (les extrêmes étant 0,5/10 et 10/10) et de 6,8/10 dans le groupe « lambeau » (les extrêmes étant 0/10 et 10/10).

Il n'y a pas de différence statistiquement significative entre les deux groupes concernant l'auto-évaluation de l'apparence en rapport avec la lésion en pré-opératoire ($p=0,3$).

➤ **Evaluation de l'apparence en rapport avec la cicatrice en post-opératoire**

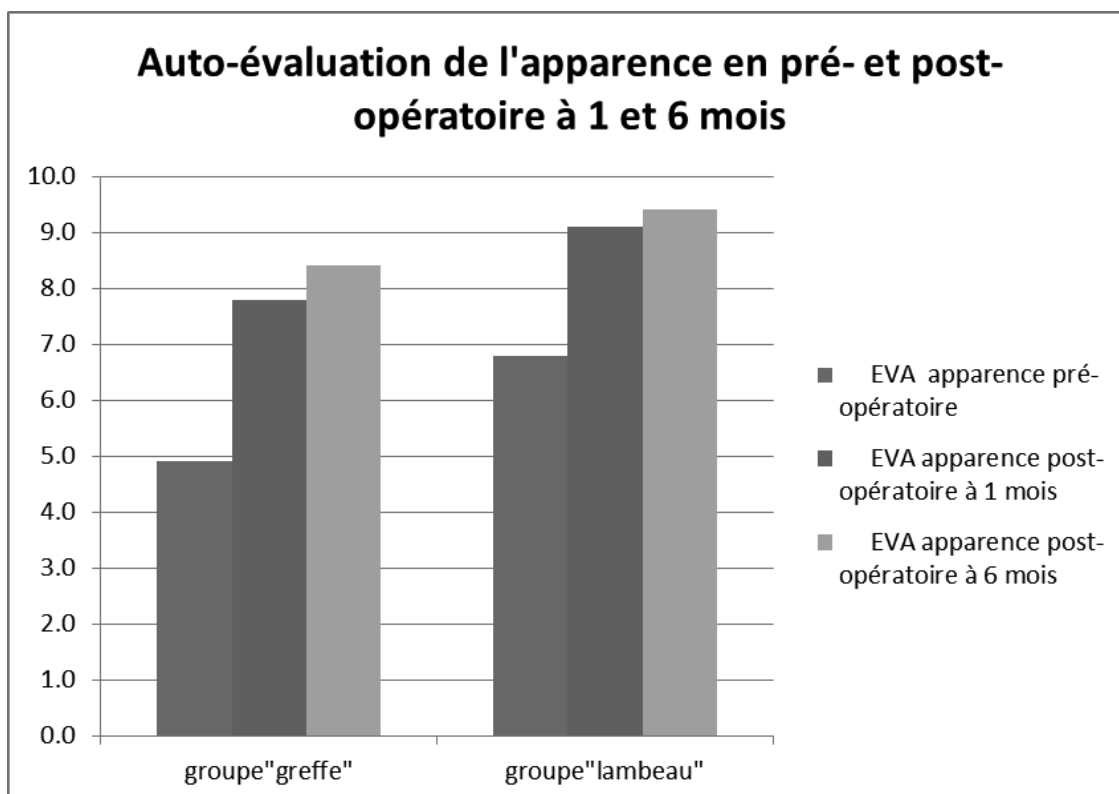
La médiane d'évaluation de l'apparence en rapport avec la cicatrice en post-opératoire à 1 mois par EVA est de 9/10 pour l'ensemble de la population. Elle est de 7,8/10 dans le groupe « greffe » (les extrêmes étant 3,5/10 et 10/10) et de 9,1/10 dans le groupe « lambeau » (les extrêmes étant 0/10 et 10/10).

Il n'y a pas de différence statistiquement significative entre les deux groupes concernant l'évaluation de l'apparence en rapport avec la cicatrice en post-opératoire à 1 mois ($p=0,1$).

La médiane d'évaluation de l'apparence en rapport avec la cicatrice en post-opératoire à 6 mois par EVA est de 9/10 pour l'ensemble de la population. Elle est de 8,4/10 dans le groupe « greffe » (les extrêmes étant 3,5/10 et 10/10) et de 9,4/10 dans le groupe « lambeau » (les extrêmes étant 1,5/10 et 10/10).

L'apparence en rapport avec la cicatrice en post-opératoire à 6 mois, auto-évaluée par les patients, est meilleure dans le groupe « lambeau » que dans le groupe « greffe » avec une différence statistiquement significative ($p<0,05$).

L'histogramme ci-dessous montre l'auto-évaluation (par EVA) par les patients de leur apparence en rapport avec la lésion en pré-opératoire et avec la cicatrice en post-opératoire à 1 mois et 6 mois, dans chacun des deux groupes :



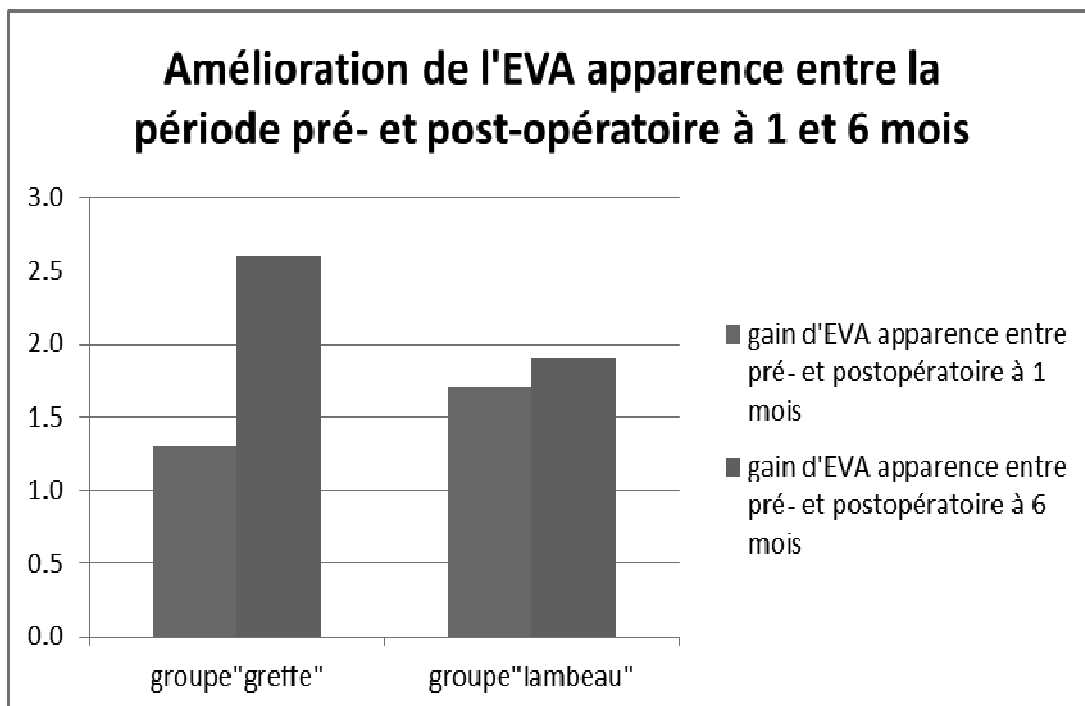
➤ Evaluation de l'évolution de l'apparence en pré- et post-opératoire

La médiane de l'évolution de l'apparence globale en pré- et post-opératoire à 1 mois (mesurée par EVA post-opératoire à 1 mois moins EVA pré-opératoire) est de +1,7/10 dans la population totale, Elle est de +1,3/10 dans le groupe « greffe » (les extrêmes étant -3,2 et +9,5/10) et de +1,7/10 dans le groupe « lambeau » (les extrêmes étant -8,9 et +10/10).

A 6 mois, elle est de +2/10 dans la population totale, de +2,6/10 dans le groupe « greffe » (les extrêmes étant -3,2 et +9,5/10) et de +1,9/10 dans le groupe « lambeau » (les extrêmes étant de -2,3 et +10/10).

Il n'y a pas de différence statistiquement significative entre les deux groupes concernant l'évolution de l'apparence des patients en pré- et post-opératoire à 1 mois ($p=0,9$) et à 6 mois ($p=0,8$). Il n'y a donc pas de différence en termes d'amélioration ou d'aggravation de l'estimation de l'apparence par les patients entre une reconstruction par greffe de peau ou par lambeau local. Par contre la chirurgie permet une amélioration de l'estimation de l'apparence globale dans chaque groupe, puisque pour chacun des deux groupes les EVA apparence sont plus élevées en post-opératoire, par rapport à la période pré-opératoire, avec une différence statistiquement significative pour les deux groupes ($p<0,05$).

L'histogramme ci-dessous montre l'évolution de l'apparence des patients en rapport avec leur lésion puis leur cicatrice, auto-évaluée par EVA, dans chacun des deux groupes :



F. Complications post-opératoires

Quatre patients ont présenté des complications post-opératoires : un patient du groupe « greffe » a présenté une hémorragie post-opératoire 5 jours après l'intervention ayant nécessité une reprise chirurgicale et une hospitalisation de 24 heures. Deux patients dont un du groupe « greffe » et un du groupe « lambeau » ont fait une cicatrice hypertrophique à distance (vue à la consultation à 6 mois) et un patient ayant bénéficié d'une greffe de peau totale pour une lésion du canthus interne a développé une rétraction au niveau du canthus interne entraînant une petite gêne fonctionnelle.

G. Données manquantes

Il faut noter que pour 2 patients sur les 66 patients du groupe « lambeau », il nous manque l'ensemble des données à 6 mois : un des patients est décédé d'une autre cause avant la consultation à 6 mois, et l'autre a été perdu de vue, il n'est pas venu à sa consultation de suivi à 6 mois et n'a pas pu être joints par téléphone. Pour ces deux patients, les pansements étaient déjà terminés et ils avaient repris leurs activités habituelles lors de la consultation à 1 mois, ce qui n'a donc pas influencé l'analyse de ces deux données.

Par ailleurs pour deux autres patients du groupe « lambeau », ils sont venus aux consultations de suivi à 1 et 6 mois, mais les fiches de recueil à 6 mois étaient incomplètes : il manquait l'évaluation de l'aspect de la cicatrice, de la douleur, du prurit et de l'apparence. Ces patients n'ont pas pu être joints par téléphone pour leur proposer un autre rendez-vous. Ces données ont donc été évaluées pour un total de 92 patients (30 patients dans le groupe « greffe » et 62 patients dans le groupe « lambeau »). Etant donné que l'absence de ces données est indépendante du profil des patients pour trois des quatre patients et qu'il n'y a eu qu'un seul vrai perdu de vue, il n'a pas été nécessaire de prendre en compte ces éléments dans les analyses statistiques.

H. Tableaux de présentation des données

Les tableaux ci-dessous récapitulent l'ensemble des données analysées lors de notre étude :

- $p < 0,05$ indique une différence statistiquement significative
- $p > 0,05$ indique une absence de différence statistiquement significative

tableau 5 : Caractéristiques de la population

	tous les patients (n=96)		groupe greffe (n=30)		groupe lambeau (n=66)		<i>p-value</i>
	n	%	n	%	n	%	
sexe							0.8
homme	67	70%	20	67%	47	71%	
femme	29	30%	10	33%	19	29%	
âge à l'inclusion							<0.05
médiane [min ; max]	76.5 [39 ; 95]		79 [53 ; 92]		74 [39 ; 95]		
moyenne [écart-type]	73.8 [12.03]		78.1 [9.6]		71.8 [12.6]		

tableau 6 : Caractéristiques des lésions

	tous les patients (n=96)		groupe greffe (n=30)		groupe lambeau (n=66)		<i>p-value</i>
	n	%	n	%	n	%	
localisation de la lésion							<0.05
nez	15	16%	0	0%	15	23%	
- aile narinaire	3	3%	0	0%	3	5%	
- seuil narinaire	1	1%	0	0%	1	2%	
- dorsum	7	7%	0	0%	7	11%	
- pointe	4	4%	0	0%	4	6%	
front (dont sourcils)	9	9%	6	20%	3	5%	
tempes	20	21%	7	23%	13	20%	
cuir chevelu	6	6%	5	17%	1	2%	
oreille (pavillon, rétro-auriculaire, sous-lobulaire)	21	22%	8	27%	13	20%	
joue	7	7%	0	0%	7	11%	
sillon naso-génien	1	1%	0	0%	1	2%	
région pré-tragienne	5	5%	0	0%	5	8%	
paupières (dont canthus interne)	6	6%	4	13%	2	3%	
lèvre supérieure	4	4%	0	0%	4	6%	
histologie							<0.05
CBC	59	61%	15	50%	44	67%	
carcinome épidermoïde	27	28%	14	47%	13	20%	
mélanome	2	2%	1	3%	1	2%	
mélanome de Dubreuilh	4	4%	0	0%	4	6%	
autres (histiocytofibrome, trichoblastome, lymphome)	4	4%	0	0%	4	6%	
taille des lésions (en cm²)							<0.05
médiane [min ; max]	1.38 [0.01 ; 9]		2.58 [0.16 ; 9]		1.00 [0.01 ; 5.5]		
moyenne [écart-type]	1.94 [1.77]		3.18 [2.31]		1.38 [1.08]		

tableau 7 : Caractéristiques de l'exérèse chirurgicale

	tous les patients (n=96)		groupe greffe (n=30)		groupe lambeau (n=66)		p-value
	n	%	n	%	n	%	
surface d'exérèse (en cm²)							<0.05
médiane [min ; max]	4.07		9.23		3.24		
moyenne [écart-type]	6.18	[4.31]	10.51	[7.07]	4.21	[2.51]	
marges d'exérèse							
taille (en cm)							<0.05
médiane [min ; max]	0.5	[0.2 ; 1.5]	0.8	[0.4 ; 1.5]	0.5	[0.2 ; 1.5]	
moyenne [écart-type]	0.6	[0.3]	0.8	[0.3]	0.5	[0.2]	
marges saines							0.4
oui	90	94%	27	90%	63	95%	
non	6	6%	3	10%	3	5%	

tableau 8 : Délais des consultations de suivi

	tous les patients (n=96)		groupe greffe (n=30)		groupe lambeau (n=66)		p-value
	n	%	n	%	n	%	
délais consultation à 1 mois (en jours)							0.9
médiane [min ; max]	31.0	[20 ; 72]	31.0	[22 ; 69]	31.0	[20 ; 72]	
moyenne [écart-type]	33.6	[8.4]	34.2	[9.6]	33.3	[7.9]	
délais consultation à 6 mois (en mois)							0.1
médiane [min ; max]	6.0	[3.21 ; 8.89]	5.6	[3.21 ; 8.89]	6.2	[3.67 ; 8.49]	
moyenne [écart-type]	6.0	[1.2]	5.7	[1.4]	6.1	[1.0]	

tableau 9 : Résultats

	tous les patients (n=96)		groupe greffe (n=30)		groupe lambeau (n=66)		<i>p-value</i>
	n	%	n	%	n	%	
durée des pansements (en jours)							<i><0.05</i>
médiane [min ; max]	14.5	[2 ; 50]	25.5	[6-50]	10.00	[2 ; 36]	
moyenne [écart-type]	17.0	[10.4]	24.97	[9.9]	13.42	[8.5]	
durée arrêt social/arrêt de travail (en jours)							<i><0.05</i>
médiane [min ; max]	0.0	[0 ; 40]	7.0	[0 ; 30]	0.0	[0 ; 40]	
moyenne [écart-type]	5.67	[8.3]	9.13	[7.1]	4.10	[8.3]	
aspect de la cicatrice							
couleur							
à 1 mois							<i>0.25</i>
normopigmentée	29	30%	6	20%	23	35%	
hypopigmentée	1	1%	0	0%	1	2%	
hyperpigmentée	66	69%	24	80%	42	64%	
à 6 mois							<i>0.5</i>
normopigmentée	43	45%	12	40%	31	47%	
hypopigmentée	22	23%	7	23%	15	23%	
hyperpigmentée	27	28%	11	37%	16	24%	
<i>non fait</i>	4	4%	0	0%	4	6%	
souplesse							
à 1 mois							<i>0.08</i>
souple	26	27%	7	23%	19	29%	
ferme	62	65%	23	77%	39	59%	
indurée	8	8%	0	0%	8	12%	
à 6 mois							<i>0.8</i>
souple	59	61%	18	60%	41	62%	
ferme	23	24%	9	30%	14	21%	
indurée	10	10%	3	10%	7	11%	
<i>non fait</i>	4	4%	0	0%	4	6%	

tableau 10 : Résultats (suite)

	tous les patients (n=96)		groupe greffe (n=30)		groupe lambeau (n=66)		p-value
	n	%	n	%	n	%	
EVA douleur							
à 1 mois							0.7
médiane [min ; max]	0.0	[0 ; 5.1]	0.0	[0 ; 1.8]	0.0	[0 ; 5.1]	
moyenne [écart-type]	0.4	[0.9]	0.2	[0.4]	0.4	[1.0]	
à 6 mois							0.5
médiane [min ; max]	0.0	[0 ; 3]	0.0	[0 ; 0.9]	0.0	[0 ; 3]	
moyenne [écart-type]	0.1	[0.4]	0.0	[0.2]	0.1	[0.5]	
EVA prurit							
à 1 mois							<0,05
médiane [min ; max]	0.0	[0 ; 4.5]	0.5	[0 ; 4.1]	0.0	[0 ; 4.5]	
moyenne [écart-type]	0.6	[1.0]	0.9	[1.1]	0.4	[0.9]	
à 6 mois							0.2
médiane [min ; max]	0.0	[0 ; 6.7]	0.0	[0 ; 2.5]	0.0	[0 ; 6.7]	
moyenne [écart-type]	0.2	[0.9]	0.3	[0.6]	0.2	[1.0]	
EVA apparence globale							
pré-opératoire							0.3
médiane [min ; max]	6.4	[0 ; 10]	4.9	[0.5 ; 10]	6.8	[0 ; 10]	
moyenne [écart-type]	5.5	[3.3]	4.5	[3.3]	5.7	[3.5]	
à 1 mois							0.1
médiane [min ; max]	9.0	[0 ; 10]	7.8	[3.5 ; 10]	9.1	[0 ; 10]	
moyenne [écart-type]	7.6	[2.6]	7.3	[2.2]	7.8	[2.8]	
à 6 mois							<0,05
médiane [min ; max]	9.0	[1.5 ; 10]	8.4	[3.5 ; 10]	9.4	[1.5 ; 10]	
moyenne [écart-type]	8.3	[2.0]	7.6	[2.2]	8.6	[1.8]	
Delta d'EVA apparence globale en pré- et post-opératoire							
entre EVA à 1 mois et EVA pré-opératoire							0.9
médiane [min ; max]	1.7	[-8.9 ; 10]	1.3	[-3.2 ; 9.5]	1.7	[-8.9 ; 10]	
moyenne [écart-type]	2.1	[3.5]	2.3	[3.2]	2.0	[3.6]	
entre EVA à 6 mois et EVA pré-opératoire							0.8
médiane [min ; max]	2.0	[-3.2 ; 10]	2.6	[-3.2 ; 9.5]	1.9	[-2.3 ; 10]	
moyenne [écart-type]	2.7	[3.2]	2.5	[3.3]	2.8	[3.3]	

3. Discussion

3.1 Données épidémiologiques

Près de 80 000 cancers de la peau sont diagnostiqués chaque année en France [61]. Il s'agit du cancer le plus souvent diagnostiqué dans la population caucasienne. Les carcinomes basocellulaires et épidermoïdes, qui sont les deux cancers cutanés les plus fréquents dans notre étude, représentent 90 % des cancers cutanés (respectivement 70% et 20%) dans la population française. Ils tendent à se développer lentement et à privilégier les zones cutanées chroniquement exposées au soleil comme le visage. Le mélanome plus rare, mais plus grave, représente un peu moins de 10% des cancers de la peau.

Améliorer la prise en charge des cancers cutanés représente un enjeu de la santé et un enjeu économique. En effet, ils ont un impact économique considérable en raison des traitements qu'ils occasionnent. En Australie, où l'incidence est la plus élevée au monde, le carcinome cutané est le cancer le plus onéreux [62]. Aux Etats-Unis, il représente le cinquième cancer en termes de coûts avec des dépenses estimées à 562 millions de dollars par an [63].

Selon les données du PMSI MCO (Programme de médicalisation des systèmes d'information en médecine, chirurgie, obstétrique et odontologie) [64] de 2010, plus de 65 200 patients ont été traités et pris en charge dans des établissements de santé publics et privés français pour un carcinome de la peau. Concernant le mélanome, son incidence est croissante avec 9 780 nouveaux cas estimés en 2011 et 11200 nouveaux cas en 2012 en France. En Seine-Maritime, l'incidence est croissante sur les vingt dernières années, notamment pour les mélanomes in situ [65].

La population de notre étude semble ainsi représentative de la population générale concernant la proportion de carcinomes cutanés, avec 61% de CBC, et 28% de CE. On retrouve également dans notre étude 6% de mélanomes (2% de mélanomes invasifs et 4% de mélanomes de Dubreuilh), ce qui représente des taux un peu moins élevés que dans la population générale.

Il n'existe pas en France de registre national des carcinomes cutanés, mais il existe deux registres départementaux (Doubs, Haut-Rhin) qui apportent des données intéressantes et fiables sur l'incidence des carcinomes cutanés. Selon les données du registre du Doubs [66],

qui recueille de manière systématique le nombre de cas de carcinomes cutanés depuis 1983, les taux des carcinomes ont augmenté de manière importante : entre 1983 et 2002, l'incidence a été multipliée par 2,3 chez l'homme et par 2 chez la femme pour les CBC et respectivement par 1,7 et 2,7 pour les CE. Les taux sont plus élevés chez l'homme en particulier pour les CE avec un ratio homme/femme égal à 2. Les données du registre des cancers du Haut-Rhin [66], qui enregistre également de manière systématique les carcinomes cutanés depuis 1991, confirment la prédominance masculine et les tendances évolutives observées dans le Doubs. Par ailleurs, la majorité des CBC (64 % chez les hommes et 58 % chez les femmes dans le Haut-Rhin) sont diagnostiqués entre 60 et 85 ans. L'augmentation régulière de la fréquence des carcinomes cutanés (CBC et CE) en France résulte de l'effet combiné du vieillissement de la population, d'une incidence croissante chez les sujets âgés [66] et d'une amélioration du diagnostic et du dépistage.

Ces données correspondent aux données de notre étude dans laquelle on retrouve un âge moyen pour le diagnostic de carcinomes cutanés de 74 ans et une prédominance masculine avec 70% d'hommes et 30% de femmes (sex-ratio de 2,3).

Concernant les mélanomes cutanés, l'âge moyen au diagnostic est, en 2012, de 63 ans chez l'homme et 60 ans chez la femme, selon l'INCa (Institut National du Cancer). L'incidence des mélanomes cutanés est plus importante chez les femmes (sex-ratio homme/femme de 0,8 [67]). Dans notre étude, l'âge moyen au diagnostic des mélanomes (mélanomes de Dubreuilh et mélanomes invasifs) est de 75 ans, avec un sex-ratio homme/femme de 1,5 ; cependant la proportion de mélanomes dans notre étude est trop faible pour qu'elle soit représentative de la population générale. Cela peut s'expliquer par la sélection des patients liée à nos critères d'inclusion : les patients inclus dans l'étude sont uniquement des patients opérés en ambulatoire ; hors les mélanomes invasifs sont opérés en chirurgie traditionnelle, lorsqu'une technique du ganglion sentinelle doit être réalisée.

3.2 Données cliniques

Le traitement chirurgical est le traitement de référence des CBC [4], des CE [68] et des mélanomes cutanés non métastatiques [69]. L'intervention chirurgicale consiste en l'exérèse de la tumeur cutanée et la reconstruction immédiate ou à distance de la perte de substance par suture directe, greffe de peau ou lambeau local, ainsi que dans certains cas par cicatrisation dirigée [70]. La chirurgie est parfois complétée par une immunothérapie, une radiothérapie ou une chimiothérapie en fonction du type de cancer cutané.

Sur le plan carcinologique, plusieurs études dans la littérature ont montré que la reconstruction par lambeau local, après exérèse de cancer cutané, n'était pas associée à un risque de récurrence locale plus élevé par rapport à la greffe de peau. Dans l'étude de M. Bogle [71] qui évalue rétrospectivement l'efficacité de la reconstruction par lambeau concernant le risque de récurrence locale après exérèse de mélanomes de la tête et du cou et qui a pour objectif de développer un ensemble de recommandations chirurgicales, 35 patients ayant subi une reconstruction par lambeaux (31 lambeaux locaux, 3 lambeaux pédiculés à distance et 5 lambeaux libres) ont été comparés à une base de données de 560 résections de mélanomes avec fermeture directe ou greffe de peau concernant la récurrence locale. La reconstruction par lambeau n'entraîne pas plus de récurrence locale que la greffe de peau, après un suivi d'en moyenne 3,5 ans. Une étude récente de SR. Sullivan [72] évalue le taux de récurrence locale après exérèse et reconstruction immédiate de 72 mélanomes de la tête et du cou. La reconstruction a été faite par lambeau local dans 87% des cas et le suivi était en moyenne de 5,2 ans. Les résultats retrouvent un faible taux de récurrence locale (2,8%), avec possibilité de reconstruction immédiate en toute sécurité. Dans l'étude de W. Xu [73] portant sur 26 patients avec un CBC localisé au niveau du nez, 2 patients ont bénéficié d'une reconstruction par suture directe, 2 autres par greffe de peau et 22 par lambeau local. Après un suivi entre 1 à 3 ans, aucun patient n'a présenté de récurrence locale. De même, l'étude de Sekido [74], portant sur 28 patients avec un mélanome de la tête ou du cou, montre qu'il n'y a pas plus de récurrence avec la reconstruction par lambeau local plutôt que par greffe de peau.

Concernant les suites post-opératoires, selon l'INCa, l'intervention chirurgicale pour exérèse d'un cancer cutané est le plus souvent de courte durée, avec une douleur post-opératoire en général modérée de quelques heures à quelques jours, soulagée par des antalgiques de palier I

[75]. Dans certains cas exceptionnels, la douleur peut persister plus longtemps. Les pansements sont plus ou moins complexes à réaliser et sont requis durant quelques jours à quelques semaines suivant l'opération, selon la technique chirurgicale [76]. Lorsque c'est nécessaire, une infirmière à domicile est proposée pour les soins de pansements. La cicatrice peut être plus pâle (hypopigmentation) ou plus foncée (hyperpigmentation). Elle peut être permanente ou visible pendant une longue période, elle s'estompe souvent au fil du temps, mais peut parfois évoluer vers une cicatrice hypertrophique. Des démangeaisons peuvent par ailleurs survenir durant la phase de cicatrisation [77]. Les complications post-opératoires sont rares.

Le plan cancer 2014-2019 insiste sur l'importance de prendre en considération les répercussions socio-psychologiques sur l'image du corps et sur l'importance de faciliter le retour à une vie normale après le traitement d'un cancer. De très nombreux articles montrent le retentissement socio-psychologique de la chirurgie dans les cancers cutanés. C. Gaulin [78] retrouve dans son étude un impact négatif sur la qualité de vie chez les patients atteints de CBC ou de CE, cet impact pouvant provenir de la tumeur elle-même ou du traitement, entraînant des symptômes divers, des limitations fonctionnelles, une altération de l'apparence et une perturbation des activités de la vie quotidienne. Dans son étude sur l'impact de la chirurgie du cancer de la peau, EH. Lee [79] a identifié par des entretiens cinq principaux thèmes préoccupant les patients : l'altération de l'apparence, le retentissement psychologique (par exemple, la peur de nouveaux cancers ou la récurrence), le retentissement social (par exemple l'impact sur les activités et les interactions sociales), les symptômes physiques (par exemple, la douleur et le gonflement) et la satisfaction des patients par rapport aux soins. D. Burdon-Jones [80] montre aussi, par l'intermédiaire de questionnaires, un impact important sur la qualité de vie et le retentissement psycho-social du cancer chez 100 patients ayant un carcinome cutané ou un mélanome non métastatique. De même, l'étude de JF. Sobanko [81] montre que les cicatrices après chirurgie de cancers de la peau, en particulier au niveau de la tête et du cou, changent la perception de leur apparence physique par les patients et peuvent influencer de manière négative sur leur fonctionnement socio-psychologique. En prenant conscience de cet impact, les praticiens peuvent apporter aux patients des conseils et un soutien approprié. Dans une étude sur la qualité de vie des patients présentant un carcinome cutané toute localisation confondue, G. Radiotis [82] montre également que les caractéristiques de la cicatrice post-opératoire et les contraintes sociales liées à la maladie font

partie des principales préoccupations des patients. Dans une étude similaire sur la qualité de vie des patients atteints de CBC, AW. Steenrod [83] montre le retentissement du cancer et de son traitement sur les activités quotidiennes pour 76% des patients, sur le bien-être émotionnel pour 71% des patients, et retrouve un impact cosmétique et fonctionnel pour 31% des patients. DH. Nunes [84] montre dans une étude sur la qualité de vie des patients porteurs d'un CBC, que la localisation du cancer au niveau de la tête est associée à une moins bonne qualité de vie pour les patients par rapport aux autres localisations.

Cela nous a conduits à nous intéresser aux suites post-opératoires en termes de durée des pansements et de durée d'éviction sociale (arrêt des activités quotidiennes chez les patients retraités ou arrêt de travail chez les patients encore en activité professionnelle), ainsi qu'en termes de douleur, de prurit, et de satisfaction plastique des patients, après une exérèse de cancer cutané au niveau de la tête et du cou. Nous avons comparé, sur le plan plastique et socio-économique, les deux techniques les plus souvent utilisées pour la reconstruction des pertes de substance après exérèse de cancers cutanés de la tête et du cou : la greffe de peau totale et le lambeau local pédiculé.

Peu d'articles dans la littérature reportent la méthode de reconstruction la plus satisfaisante sur le plan plastique et sur le plan du retentissement socio-économique et psychologique après exérèse de cancers cutanés de la tête et du cou. La fermeture directe est souvent suffisante pour les lésions de petite taille, pour des diamètres pouvant allant de 0,5 à 2 cm en fonction de la laxité de la peau au niveau de la tête ou du cou ; au niveau du reste du corps, elle peut être suffisante pour des pertes de substance jusqu'à 3 cm de diamètre [85]. Les greffes de peau totale sont fréquemment utilisées pour les pertes de substance larges, mais elles sont souvent inesthétiques de part la dyschromie qu'elles entraînent. Les lambeaux locaux constituent pour beaucoup d'auteurs une méthode satisfaisante de reconstruction après exérèse de cancers cutanés de la tête et du cou. Ainsi pour Ki Hyun Kwon [86], la reconstruction par lambeau local d'avancement en VY après exérèse d'un cancer cutané au niveau de la face, des extrémités et du tronc, est une technique chirurgicale simple, donnant de bons résultats fonctionnels et esthétiques. Pour W. Xu [73], la méthode de réparation idéale sur le plan plastique pour la réparation des pertes de substance du nez après exérèse de CBC est le lambeau naso-génien. Pour JE. Clune [87] dans son article sur la reconstruction après exérèse chirurgicale de mélanomes, les greffes de peau sont faciles à réaliser, mais donnent des résultats peu esthétiques que ce soit au niveau de la face ou des extrémités, et nécessitent une immobilisation du site opératoire, qui au niveau des extrémités peut être à l'origine d'une

certaine morbidité notamment chez les personnes âgées ; les lambeaux locaux sont préférables aux greffes de peau pour la reconstruction des pertes de substance de la face, sauf pour certaines localisations précises comme les sourcils ou la ligne des cheveux, ou en cas de pertes de substance larges chez des patients âgés et fragiles pour lesquelles une reconstruction complexe par lambeau ne serait pas raisonnable : dans ces cas-là, on préférera une reconstruction par greffe de peau totale. Les lambeaux locaux offrent une couverture solide et permettent aux patients une mobilisation et un retour aux activités normales dans un délai raisonnable, sans augmenter le risque de récurrence locale. L'étude de MD. Moncrieff [88] passe en revue la littérature actuelle et les données disponibles sur la reconstruction après exérèse large de mélanomes cutanés dans la région de la tête et du cou : la reconstruction peut se faire par fermeture directe, greffe de peau totale ou lambeau local. Ce dernier permet d'après MD. Moncrieff d'obtenir les résultats esthétiques et fonctionnels les plus satisfaisants. Pour Nakamura [89], la reconstruction après exérèse de cancer cutané de la tête et du cou se fait par fermeture directe si possible. Si la fermeture directe n'est pas réalisable, les pertes de substance du nez doivent être reconstruites préférentiellement par lambeau local et les pertes de substance des paupières et des oreilles peuvent être reconstruites par lambeau local ou greffe de peau totale. Pour M. Bogle [71], les résultats fonctionnels et esthétiques des lambeaux locaux dans la reconstruction après exérèse de mélanomes de la tête et du cou sont satisfaisants.

Dans l'ensemble de ces études, il s'agit du point de vue des auteurs de part leur expérience, il ne s'agit pas d'étude comparant les deux techniques de reconstruction sur le plan des résultats plastiques et des répercussions socio-professionnelles, et prenant en compte l'avis des patients. Notre étude est une des rares études prospectives comparatives dans le domaine de la reconstruction après exérèse de tumeurs cutanées de la tête et du cou.

Notre étude a montré un impact social modéré de la chirurgie d'exérèse et de reconstruction des cancers cutanés de la tête et du cou : la durée des pansements est courte et le retentissement sur les activités quotidiennes et sur le travail est faible dans la population étudiée. Pour la plupart des patients, les pansements sont terminés, la cicatrice est laissée à l'air libre, et ils ont repris leur vie normale à 1 mois post-opératoire. Les suites sont simples avec peu de complications post-opératoires, malgré le fait que l'ensemble des patients ait été opéré en chirurgie ambulatoire. Cela montre la faisabilité de la chirurgie ambulatoire pour l'exérèse des cancers cutanés de la tête et du cou.

Dans les deux groupes, la cicatrice est plutôt hyperpigmentée et ferme à 1 mois post-opératoire, puis elle devient normopigmentée et souple à 6 mois post-opératoire.

Nos patients ont des antalgiques de paliers I prescrits de façon systématique en post-opératoire, qui semblent suffisants pour soulager leur douleur de façon efficace. Ces douleurs sont donc peu intenses et de résolution rapidement favorable, puisqu'à un mois post-opératoire, très peu de patients se plaignent encore de douleurs. De même pour le prurit au niveau de la cicatrice, il est faible ou absent pour la majorité des patients à un mois post-opératoire. On ne retrouve pas de douleur ou de prurit chronique, puisqu'à six mois post-opératoire, les EVA évaluant le prurit et la douleur sont mesurées à 0 chez la plupart des patients.

Malgré une intervention touchant la tête ou le cou qui sont des zones où une chirurgie est à risque élevé d'altération de l'image du corps, les patients sont globalement satisfaits de leur apparence en lien avec leur cicatrice, puisqu'on retrouve une amélioration significative de l'EVA mesurant l'apparence, en post-opératoire, par rapport à la mesure pré-opératoire.

Dans notre étude, la durée des pansements et de l'éviction sociale après une reconstruction par greffe de peau totale dans les suites de l'exérèse d'un cancer cutané de la tête ou du cou, est plus importante qu'après une reconstruction par lambeau local (plus de deux fois plus élevée). Le critère de jugement principal « durée des pansements » et un des critères de jugement secondaires « durée d'éviction sociale » ont été choisis afin d'évaluer les répercussions de la chirurgie des cancers cutanés d'un point de vue économique et social et de mesurer son impact sur la vie des patients. La grande majorité des patients ont bénéficié d'une infirmière à domicile tous les jours ou tous les deux jours pendant la durée des pansements en post-opératoires. Concernant la durée d'arrêt de travail, 23% des patients de notre étude sont âgés de moins de 65 ans et potentiellement encore en activité. Ces deux postes de dépense (soins par IDE à domicile et arrêts de travail) sont considérables. La Direction Générale de l'Action Sociale et la Caisse Nationale d'Assurance Maladie (CNAMTS) ont mené une étude sur le coût de la prise en charge des patients en SSIAD (service de soins infirmiers à domicile) entre 2007 et 2008 [90] : le coût moyen par passage d'un infirmier à domicile, comprenant les soins, les déplacements et le fonctionnement de structure a été évalué à 24 euros. Dans une étude de la Cour des Comptes portant sur les arrêts de travail et les indemnités journalières versées au titre de la maladie [91], les dépenses d'indemnités journalières pour l'ensemble des régimes dans le cadre d'un arrêt de travail, ont

été évaluées à 7,3 millions d'euros en 2010. Les arrêts de travail chez les salariés ont aussi un coût pour les entreprises qui les emploient, avec un coût approximatif de 500 euros pour un arrêt de 4 à 15 jours et de 1600 euros pour un arrêt de 16 à 45 jours [92]. La durée des pansements et la durée d'éviction sociale dans le groupe « greffe » étant plus élevée que dans le groupe « lambeau », l'impact économique paraît ainsi plus important lors d'une reconstruction par greffe de peau par rapport à une reconstruction par lambeau local. Cependant l'évaluation de ces critères de jugement repose sur l'interrogatoire des patients et peut-être soumis à un biais de mémoire. Nous avons choisi de les évaluer à un mois post-opératoire même si la cicatrisation n'est pas terminée à cette période-là afin de limiter ce biais de mémoire et d'obtenir des résultats les plus fiables possibles. L'évaluation a été refaite à 6 mois post-opératoire pour avoir plus de recul sur la cicatrisation. Cependant il pourrait être intéressant de prolonger notre étude avec une évaluation à 1 an post-opératoire, sachant que la cicatrisation est un processus long, pouvant se prolonger plusieurs mois après la chirurgie. Nos résultats montrent que les délais de consultation à 1 mois et 6 mois ont été globalement respectés, sans différence statistiquement significative entre les deux groupes.

Les résultats de notre étude ne montrent pas de différence entre la reconstruction par lambeau local et par greffe de peau, en termes de coloration et de souplesse de la cicatrice à 1 mois et 6 mois après l'intervention chirurgicale. Nous avons choisi d'évaluer la pigmentation et la souplesse de la cicatrice, en les séparant en trois items : hypopigmentation, normopigmentation, hyperpigmentation et souplesse, fermeté, induration de la cicatrice. Ce choix a été fait d'après l'expérience du chirurgien et les autres études similaires dans la littérature, mais il n'existe pas d'outils standardisés actuellement pour évaluer la cicatrice en post-opératoire. Dans notre étude, l'évaluation de l'aspect de la cicatrice en termes de couleur et de souplesse est reproductible entre chaque patient, car elle a été faite par le même opérateur pour tous les patients que ce soit à 1 mois ou à 6 mois post-opératoire.

Dans la littérature, on retrouve des résultats différents avec une supériorité du lambeau sur le plan des résultats plastiques dans deux essais comparatifs : l'étude de D. Buck II [93] compare de manière rétrospective les résultats plastiques et la satisfaction du patient après reconstruction par fermeture directe, lambeau local, greffe cutanée ou lambeau libre après exérèse d'un mélanome de la tête et du cou chez 51 patients. Les résultats plastiques étaient évalués par un sondage écrit (comportant des EVA et des échelles ordinales) au moins 6 mois après l'intervention chirurgicale. La fermeture directe et la reconstruction par lambeau local

étaient associées à de meilleurs résultats plastiques (couleur, raideur, épaisseur et irrégularité de la cicatrice), par rapport aux greffes de peau et aux lambeaux libres. L'étude de LA. Dessy [94] compare de manière prospective la reconstruction par lambeau rétro-auriculaire en îlot par rapport à la greffe de peau totale après exérèse de tumeurs cutanées antérieures de la conque. 40 patients ont été randomisés en deux groupes. Les résultats plastiques mesurés par EVA étaient meilleurs dans le groupe ayant bénéficié d'une reconstruction par lambeau local. La différence avec les résultats que nous avons obtenus peut s'expliquer d'une part par la méthodologie différente entre notre étude où l'évaluation de l'aspect de la cicatrice a été faite par un même opérateur pour tous les patients, et les études citées, où l'évaluation de l'aspect de la cicatrice a été faite par les patients, et d'autre part par le fait que les groupes étudiés dans notre étude manquent de comparabilité, comme nous l'expliquons par la suite, ce qui peut masquer des différences. Enfin, on peut également penser que le choix complexe et stratégique fait dans notre étude par le chirurgien entre la greffe de peau et le lambeau local a été bien adapté à chaque cas en fonction de l'âge et des antécédents du patient, du type de peau du patient, de la localisation et de la taille de la lésion cutanée, puisqu'il a permis d'obtenir des résultats similaires en termes de couleur et de souplesse de la cicatrice pour les deux groupes.

Les critères de douleur et de prurit post-opératoire ont été choisis pour évaluer la technique de reconstruction entraînant le moins de handicap pour le patient. Notre étude ne retrouve pas de différence en terme de douleur sur le site opératoire à 1 mois et 6 mois après l'intervention chirurgicale. Dans les deux techniques, la douleur est absente ou peu intense chez la plupart des patients, que ça soit à 1 mois ou à 6 mois post-opératoire. Les résultats montrent par contre que la cicatrice est plus prurigineuse avec la greffe qu'avec le lambeau à 1 mois post-opératoire, mais cette différence ne perdure pas car à 6 mois post-opératoire, le prurit au niveau de la cicatrice est absent ou très peu intense chez la plupart des patients que ce soit lors d'une reconstruction par greffe de peau ou par lambeau local.

L'étude de D. Buck II [93] retrouve des résultats similaires : il n'y a pas de différence entre les techniques de reconstruction étudiées après exérèse de mélanomes cutanés de la tête et du cou (fermeture directe, greffe de peau, lambeau local ou lambeau libre) concernant la douleur post-opératoire (évaluée par les patients par échelle ordinale) ; la reconstruction par greffe de peau et lambeau libre entraîne plus de prurit que la reconstruction par lambeau local ou la

fermeture directe, mais cette différence se maintient à plus long terme que dans notre étude, puisque les patients ont été évalués au moins 6 mois après l'intervention chirurgicale.

Dans notre étude, la douleur et le prurit en post-opératoire ont été évalués par les patients grâce à des EVA, de même que l'évaluation des patients concernant leur apparence. L'objectif des EVA est de transformer des notions subjectives en scores numériques pouvant faire l'objet de tests statistiques et de comparaisons. Les échelles d'évaluation subjectives sont de plus en plus souvent utilisées en plastique et en chirurgie reconstructive. Leur utilisation a été validée notamment dans l'évaluation des résultats plastiques après reconstruction mammaire [95]. Les EVA sont souvent utilisées pour évaluer la satisfaction des patients et l'efficacité des traitements notamment sur la douleur [96] [97]. Elles présentent des biais par défaut de spécificité, c'est à dire liés aux variabilités de réponses possibles selon des facteurs non liés à l'état de santé évalué (facteurs environnementaux, autres pathologies, etc.). Mais leurs avantages sont leur haute reproductibilité [98], leur simplicité, leur utilisation intuitive pour les patients, et leur sensibilité pour distinguer des différences faibles. Par conséquent, les EVA semblent constituer un bon outil pour évaluer la douleur, le prurit post-opératoire et le niveau d'apparence après exérèse d'un cancer cutané de la tête et du cou. Il existe d'autres outils de mesure dans la littérature, notamment des auto-questionnaires évaluant la qualité de vie : ils comportent plusieurs items s'intéressant à différents aspects de la vie quotidienne des patients tant sur le plan physique, que psychique ou social. On retrouve plusieurs études récentes dans la littérature ayant montré la validité de ces outils comme par exemple le questionnaire SCQOLIT (Skin Cancer Quality of Life Impact Tool) [99] chez les patients présentant un cancer de la peau non métastatique, le questionnaire SCQoL (Skin Cancer Quality of Life) [100] ou l'index SCI (Skin Cancer Index) [101] chez des patients ayant un carcinome cutané et le questionnaire EORTC (European Organisation for Research and Treatment of Cancer) QLQ-C30 [102] chez des patients ayant un mélanome. Il pourrait être intéressant d'évaluer le retentissement sur la qualité de vie chez nos patients grâce à ce type de questionnaire plus complet que les paramètres évalués dans notre étude.

Nous avons mesuré la satisfaction des patients pour évaluer l'impact de la chirurgie des cancers cutanés de la tête et du cou sur l'image du corps, en fonction de la technique de reconstruction choisie. Nos résultats montrent que l'apparence auto-évaluée par EVA par le patient, concernant sa lésion puis la cicatrice post-opératoire, est améliorée par la chirurgie

quelle que soit la technique utilisée mais cette amélioration n'est pas plus importante que ce soit grâce à l'une ou l'autre des deux techniques de reconstruction. La satisfaction plastique du patient semble ainsi la même quelle que soit la technique de reconstruction utilisée.

Dans la littérature, l'étude de PC. Maciel [103] montre également que la qualité de vie et l'estime de soi, chez 50 patients présentant un carcinome cutané de la tête et du cou, sont améliorées par la chirurgie en comparaison à l'évaluation pré-opératoire.

D'autres études évaluant la satisfaction du patient et l'impact émotionnel après chirurgie d'exérèse de cancers cutanés retrouvent une différence entre la reconstruction par lambeau et par greffe, contrairement à nos résultats, comme celles de D. Buck et de J-P. Pepper. L'étude de D. Buck II [93] montre ainsi un impact émotionnel (mesuré par EVA) plus important chez les patients ayant eu une reconstruction par greffe de peau après exérèse de mélanomes cutanés de la tête et du cou, par rapport aux patients ayant une reconstruction par lambeau local, fermeture directe ou lambeau libre ; l'impact émotionnel est aussi corrélé à la localisation et la taille du mélanome. Cependant dans cette étude l'impact émotionnel a été mesuré uniquement en post-opératoire, il n'y a pas eu de mesure pré-opératoire permettant de s'assurer que l'impact émotionnel est bien lié à la chirurgie et pas à d'autres facteurs déjà présents en pré-opératoire. Cette étude montre aussi que la fermeture directe et la reconstruction par lambeau local sont associées à une plus grande satisfaction du patient sur le plan des résultats plastiques par rapport aux greffes de peau et aux lambeaux libres. L'étude de J-P. Pepper [104] évalue de manière prospective le retentissement psychosocial sur les patients, après reconstruction nasale par lambeau local et loco-régional ou greffe de peau totale après exérèse d'une tumeur cutanée maligne du nez. Elle utilise comme outils de mesure le questionnaire *DerriFord Appearance Scale* qui évalue les difficultés et la détresse associées aux problèmes d'apparence. Pour l'ensemble des patients, le niveau de détresse est plus élevé dans les suites de la chirurgie et se normalise dans les trois mois post-opératoires. Il est plus élevé entre une et quatre semaines post-opératoires chez les patients ayant bénéficié d'une reconstruction par lambeau local et loco-régional par rapport à la reconstruction par greffe de peau. A partir de 4 à 12 semaines post-opératoires, les niveaux de détresse deviennent similaires dans les deux groupes. Les résultats de cette étude diffèrent de la nôtre mais elle est limitée aux lésions du nez, alors que notre étude prend en compte l'ensemble des localisations au niveau de la tête et du cou.

On peut expliquer l'absence de différence dans notre étude concernant la satisfaction liée à l'apparence par la moyenne d'âge élevée et par la proportion d'hommes plus importante, les

patients âgés et les hommes étant peut-être plus tolérants concernant leur apparence et la gêne sociale pouvant être occasionnée par des pansements au niveau de la face. En effet, une étude de JA. Newton-Bishop [105] portant sur l'évaluation de la qualité de vie après exérèse de mélanomes cutanés montre qu'un âge jeune et le sexe féminin sont associés à une moins bonne satisfaction plastique concernant la cicatrice. On peut aussi supposer que les choix faits par le chirurgien dans notre étude concernant la technique de reconstruction, ont été stratégiques et adaptés au cas par cas à chaque patient, puisqu'ils ont permis d'obtenir une amélioration de la satisfaction des patients en post-opératoire par rapport à la période pré-opératoire, de manière similaire dans les deux groupes étudiés.

Enfin, on peut expliquer l'absence de différence concernant la satisfaction des patients par un manque de puissance de l'étude, les deux groupes étudiés n'étant pas comparables sur un certain nombre de caractéristiques, comme nous le verrons par la suite.

La population étudiée semble globalement comparable aux données de la littérature, d'une part concernant l'âge des patients, le sex-ratio et le type histologique, comme vu précédemment, mais également concernant la taille des marges d'exérèse, la taille des lésions cutanées et l'atteinte ou non des marges d'exérèse. Les marges d'exérèse dans notre étude sont en moyenne de 0,5 cm pour les CBC, 0,8 cm pour les CE, 0,85 cm pour les mélanomes de Dubreuilh et 1,25 cm pour les mélanomes invasifs. On retrouve aussi des résultats similaires dans la littérature : dans l'étude de G. Staub [106] sur 844 patients porteurs de carcinomes cutanés localisés au niveau de la face, du tronc et des extrémités, les marges d'exérèse sont en moyenne de 0,4 cm pour les CBC et de 1 cm pour les CE. Dans l'étude de M. Bogle [71] sur 35 patients porteurs de mélanomes (mélanomes intra-épidermiques et mélanomes invasifs confondus) de la tête et du cou, les marges d'exérèse sont en moyenne de 1,2 cm. Dans l'étude de D. Buck II [93] portant sur 51 patients atteints de mélanomes de la tête et du cou (mélanomes intra-épidermiques et mélanomes invasifs confondus), les marges d'exérèse vont de 0,5 à 2 cm.

Dans notre étude, les lésions cutanées sont de petite taille : les CBC mesurent en moyenne 1,7 cm², les CE en moyenne 2,7 cm², les mélanomes invasifs en moyenne 1,32 cm² et les mélanomes de Dubreuilh (intra-épidermiques) en moyenne 0,7 cm². Ces résultats peuvent s'expliquer par nos critères d'inclusion, puisque les patients pour lesquelles la surface d'exérèse était supérieure à 30 cm² n'étaient pas inclus, ainsi que les patients nécessitant un traitement complémentaire : hors, les CE dont le plus grand diamètre est supérieur à 3 cm,

nécessitent de la radiothérapie post-opératoire, quel que soit le résultat histologique de l'analyse des marges d'exérèse, et n'ont donc pas pu être inclus. On retrouve des résultats similaires dans la littérature pour la taille des CE et des CBC : dans l'étude de G. Staub [106], les CBC mesurent en moyenne 1,3 cm² et les CE mesurent en moyenne 2,2 cm². Dans l'étude de M. Bogle [71], les mélanomes mesurent en moyenne 4,7 cm², soit une taille plus importante que dans notre étude, ce qui peut s'expliquer également par nos critères d'inclusion, avec une surface d'exérèse limitée à 30 cm² et une exclusion des patients nécessitant un traitement complémentaire post-opératoire (en dehors d'une chirurgie de reprise).

Six patients sur nos 96 patients soit 6% de la population totale ont nécessité une chirurgie de reprise pour marges atteintes. Il s'agissait d'un CBC dans les 6 cas. Dans la littérature, les proportions de patients en marges atteintes lors de l'exérèse de cancers cutanés sont très variables. Dans l'étude de SA. Shah [107] évaluant le taux d'exérèse incomplète chez 56 patients porteurs d'un CBC au niveau de la face, les marges étaient atteintes chez 10,7% des patients. Dans l'étude de RA. Afridi [108], portant sur 139 CBC, dont 90% localisés au niveau de la face, les marges d'exérèse étaient atteintes dans 20% des cas. Dans l'étude de G. Gualdi [109] portant sur 4523 CBC localisés sur l'ensemble du corps, les marges étaient atteintes chez 4,97% des patients. De même dans l'étude d'AJ. Robinson [110] évaluant le taux d'exérèse incomplète de 392 CBC localisés sur l'ensemble du corps, les marges étaient atteintes chez 4,8% des patients. Dans l'étude de H. Husein-Elahmed [111] portant sur 323 CBC dont 70% au niveau de la tête, les marges étaient atteintes dans 14,6% des cas. Dans l'étude de D. Codazzi [112] portant sur 3957 CBC localisés sur l'ensemble du corps, les marges d'exérèse étaient atteintes dans 14% des cas. Dans l'étude de VT. Yin [113] évaluant le taux de reprises chirurgicales nécessaires pour obtenir des marges saines dans les exérèses de mélanomes des paupières, 38% des patients étaient en marges positives lors de la première intervention chirurgicale et ont nécessité une reprise. Dans l'étude de G. Jenkins [114] portant sur 101 CBC du cuir chevelu, les marges d'exérèse étaient positives dans 5% des cas. Dans l'étude d'A. Defline [115], portant sur 93 carcinomes cutanés localisés au niveau du nez, 6,5% des patients étaient en marges positives. D'après les données de la littérature, le taux d'exérèse incomplète semble dépendre de la localisation du cancer cutané, de la profondeur de l'invasion et du type histologique.

Les critères d'inclusion et d'exclusion de notre étude ont été choisis afin d'avoir une population homogène et comparable entre chaque groupe. Ainsi, les patients ayant besoin d'un traitement complémentaire post-opératoire (en dehors d'une chirurgie de reprise) n'ont pas été inclus et la surface d'exérèse a été limitée à 30 cm², pour limiter des écarts trop importants entre les patients. Une randomisation n'a pas pu être réalisée pour des raisons éthiques, ce qui limite la comparabilité des groupes. En effet, le choix de la technique de reconstruction après exérèse d'un cancer cutané est complexe et ne peut pas éthiquement être laissé au hasard, il dépend de plusieurs facteurs pris en compte par le chirurgien, qui sont d'une part la localisation et la taille de la perte de substance mais également l'état de la peau notamment son élasticité, l'âge du patient, le type histologique et la profondeur de l'invasion tissulaire. D'autres facteurs peuvent aussi entrer en ligne de compte comme la présence ou non de cheveux pour des pertes de substance du cuir chevelu par exemple. Trop de paramètres sont à prendre en compte pour pouvoir envisager un tirage au sort. Ainsi pour éviter une perte de chance sur les résultats plastiques et sur l'apparence des patients, c'est le chirurgien qui a choisi la technique de reconstruction.

Les deux groupes étudiés sont comparables en termes de sex-ratio homme/femme et d'atteintes ou non des marges d'exérèse. La proportion d'hommes et de femmes est équivalente entre les deux groupes. Il n'y a pas de différence significative entre les deux groupes concernant la proportion de patients en marges atteintes. La reprise chirurgicale a permis d'obtenir des marges saines pour tous les patients en marges atteintes, sans nécessité de traitement complémentaire.

Les deux groupes ne sont pas comparables sur plusieurs critères : l'âge des patients, la localisation des lésions, la taille des lésions cutanées, la taille des marges d'exérèse, la surface d'exérèse et le type histologique. Tout d'abord, les patients du groupe « greffe » sont en moyenne plus âgés par rapport à ceux du groupe « lambeau ». Cela peut s'expliquer par le fait qu'une greffe de peau est en générale de réalisation plus rapide qu'un lambeau local, ainsi le chirurgien peut avoir tendance à choisir plutôt une reconstruction par greffe de peau chez des patients plus âgés et donc plus fragiles. De même, la localisation des lésions n'est pas homogène dans les deux groupes : les pertes de substance localisées au niveau des tempes et des oreilles sont reconstruites à la fois par greffe de peau ou par lambeau local dans des proportions relativement identiques, mais les pertes de substance localisées au niveau du front et des paupières sont préférentiellement reconstruites par greffe de peau, alors que les pertes de substance localisées au niveau du nez, de la joue, de la région pré-tragienne et des lèvres

sont plutôt reconstruites par lambeau local. Cela illustre bien le fait que certaines localisations sont plus propices à une reconstruction par greffe et d'autres localisations par lambeau local, la peau n'étant pas de même qualité en termes de texture, de couleur, d'épaisseur, et d'élasticité entre les différentes unités esthétiques du visage. Par ailleurs, malgré la limitation de la taille des lésions à 30 cm² dans les critères d'inclusion, les lésions cutanées sont en moyenne de taille plus importante dans le groupe « greffe » par rapport au groupe « lambeau ». Cela peut s'expliquer par le fait que dans certaines localisations au niveau de la tête ou du cou, si la perte de substance est trop importante, les possibilités de réalisation d'un lambeau local sont dépassées et la reconstruction se fait alors par greffe de peau. La taille des marges d'exérèse est aussi plus importante dans le groupe « greffe ». Cela peut s'expliquer par le fait que les marges recommandées sont plus élevées pour les CE [15] que pour les CBC [4] et que dans notre étude, la proportion de CE est plus importante dans le groupe « greffe » alors que le groupe « lambeau » contient une proportion plus importante de CBC. Les lésions cutanées étant de taille supérieure et les marges d'exérèse étant plus élevées dans le groupe « greffe », il en résulte une surface d'exérèse plus importante en moyenne dans le groupe « greffe » par rapport au groupe « lambeau ».

Ces différents facteurs de confusion limitent l'interprétation des résultats de notre étude, car ils peuvent être corrélés aux variables étudiées qui sont la durée des pansements, la durée d'éviction sociale, l'aspect de la cicatrice, la douleur et le prurit post-opératoires, et la satisfaction plastique des patients. Etant donné que le nombre de patients inclus dans l'étude n'est pas suffisant, il n'a pas pu être réalisé d'ajustement sur ces variables (âge, facteurs de qualité de la peau, localisation de la lésion, surface d'exérèse, type histologique). Il pourrait être intéressant de poursuivre l'inclusion des patients pour faire des analyses en sous-groupes afin de voir si ces différents facteurs ont une influence sur les variables étudiées. Avec des effectifs plus importants et un ajustement sur certains facteurs tels que notamment la surface d'exérèse ou la localisation des lésions, une différence significative pourrait apparaître concernant l'aspect de la cicatrice, la douleur et la satisfaction en terme d'apparence.

4. Conclusion


Les cancers cutanés de la tête et du cou constituent une pathologie très fréquente, en incidence croissante, pour laquelle le traitement repose essentiellement sur la chirurgie avec respect des règles carcinologiques. Leur prise en charge globale doit également intégrer l'impact des traitements à la fois sur le plan socio-économique et psychologique.

La reconstruction des pertes de substances occasionnées par l'exérèse chirurgicale des cancers cutanés de la tête et du cou se fait le plus souvent par un lambeau local pédiculé ou une greffe de peau totale. Le choix de la technique de reconstruction est complexe et dépend de plusieurs facteurs, dont l'âge et les antécédents du patient, la localisation de la lésion, la taille et la profondeur de la perte de substance, la couleur, l'épaisseur et l'élasticité de la peau du patient.

Nous nous sommes intéressés dans ce travail au retentissement socio-économique et aux résultats plastiques de ces deux techniques de reconstruction : la greffe de peau totale et le lambeau local. Il s'agit d'une des rares études prospectives retrouvées dans la littérature sur ce sujet. Le profil épidémio-clinique observé dans notre série est similaire à celui rapporté dans la littérature et les différentes séries. Notre étude montre un impact socio-économique plus important en cas de reconstruction par greffe de peau par rapport au lambeau local, du fait d'une durée de pansements plus importante, et d'une éviction sociale plus longue, entraînant pour les patients un retour plus tardif à leur vie normale. Ainsi lorsque le chirurgien hésite entre les deux techniques de reconstruction, ce facteur peut être pris en compte et l'amener à préférer une reconstruction par lambeau local. Nous n'avons pas retrouvé de différence entre les deux techniques de reconstruction en termes de douleurs, de résultats plastiques et de satisfaction des patients concernant leur apparence, mais notre étude montre que la chirurgie permet une amélioration de la satisfaction des patients concernant leur apparence quelle que soit la technique de reconstruction utilisée. Cette étude nous montre également que la chirurgie dans les cancers cutanés de la tête et du cou est facilement réalisable en ambulatoire y compris pour une population âgée. C'est un traitement fiable et peu délabrant, occasionnant peu de handicap pour les patients notamment en terme de douleur post-opératoire, et permettant un retour rapide à la vie normale.

Nous proposons de poursuivre cette étude au CHU de Rouen afin d'avoir plus de recul sur la cicatrisation à long terme et dans le but d'obtenir des effectifs suffisants pour ajuster les variables étudiées sur les potentiels facteurs de confusion identifiés dans notre travail telles que la surface d'exérèse ou la localisation des lésions. Cela pourrait permettre de mettre en évidence des différences significatives sur le plan statistique concernant les résultats plastiques et la satisfaction des patients.

5. Liste des annexes

	
<p><Reconstruction des cancers cutanés de la face et du cou par greffe ou lambeau, évaluation socio-économique et plastique> Consultation pré-opératoire</p>	
<p>NOM : _____</p> <p>PRENOM : _____</p> <p>DATE DE NAISSANCE : _____</p> <p>Date de la consultation pré-opératoire : _____</p>	<p>ou ETIQUETTE PATIENT :</p>
<p>Critères d'inclusion :</p> <ul style="list-style-type: none">- âgé > 18 ans <input type="checkbox"/> oui <input type="checkbox"/> non- cancer cutané de la face et du cou objectivé par biopsie <input type="checkbox"/> oui <input type="checkbox"/> non- indication traitement chirurgical <input type="checkbox"/> oui <input type="checkbox"/> non- reconstruction chirurgicale par lambeau local ou greffe de peau totale <input type="checkbox"/> oui <input type="checkbox"/> non- contraception efficace pour les patientes en âge de procréer <input type="checkbox"/> oui <input type="checkbox"/> non- surface d'exérèse chirurgicale prévisible, comptant les marges d'exérèse : 2 à 18 cm² <input type="checkbox"/> oui <input type="checkbox"/> non	
<p>Critères de non-inclusion :</p> <ul style="list-style-type: none">- reconstruction par fermeture directe ou cicatrisation dirigée <input type="checkbox"/> oui <input type="checkbox"/> non- antécédent de traitement dans la zone cutanée concernée par radiothérapie ou chirurgie <input type="checkbox"/> oui <input type="checkbox"/> non- nécessité traitement complémentaire post-opératoire (radiothérapie, reprise chirurgicale) <input type="checkbox"/> oui <input type="checkbox"/> non- femme enceinte <input type="checkbox"/> oui <input type="checkbox"/> non- inaptitude du patient à communiquer sa douleur ou à évaluer ses symptômes <input type="checkbox"/> oui <input type="checkbox"/> non- patients sous tutelle <input type="checkbox"/> oui <input type="checkbox"/> non- refus de participation <input type="checkbox"/> oui <input type="checkbox"/> non	
<p>Taille lésion :</p>	
<p>Résultat anapath biopsie :</p> <ul style="list-style-type: none">- carcinome baso-cellulaire (sous-type :) <input type="checkbox"/>- carcinome épidermoïde (sous-type :) <input type="checkbox"/>- mélanome (sous-type :) <input type="checkbox"/>- autre : <input type="checkbox"/>	
<p>Marges d'exérèse nécessaires :</p>	
<p>Proposition inclusion dans l'étude :</p> <p>Note information patient donnée : <input type="checkbox"/> oui <input type="checkbox"/> non</p>	

<Reconstruction des cancers cutanés de la face et du cou par greffe ou lambeau, évaluation socio-économique et plastique>

Consultation post-opératoire à 1 mois

NOM :

ou *ETIQUETTE PATIENT* :

PRENOM :

DATE DE NAISSANCE :

Date de la consultation post-opératoire à 1 mois :

Résultats anatomo-pathologiques :

- **type histologique :**

- carcinome baso-cellulaire (sous-type :)
- carcinome épidermoïde (sous-type :)
- mélanome (sous-type :)
- autre :

- **marges :** saines atteintes

Durée pansements (depuis la sortie d'hospitalisation) : jours

Durée d'arrêt des activités sociales ou du travail (depuis la sortie d'hospitalisation) : jours

Couleur cicatrice :

- hypopigmentée
- hyperpigmentée
- normopigmentée

Souplesse cicatrice :

- indurée
- ferme
- souple

EVA douleur : /10

EVA prurit : /10

EVA apparence : /10

<Reconstruction des cancers cutanés de la face et du cou par greffe ou lambeau, évaluation socio-économique et plastique>

Consultation post-opératoire à 6 mois

NOM :

ou *ETIQUETTE PATIENT* :

PRENOM :

DATE DE NAISSANCE :

Date de la consultation post-opératoire à 6 mois :

Durée pansements (depuis la consultation à 1 mois) :jours

Durée d'arrêt des activités sociales ou du travail (depuis la consultation à 1 mois) :jours

Couleur cicatrice :

- hypopigmentée
- hyperpigmentée
- normopigmentée

Souplesse cicatrice :

- indurée
- ferme
- souple

EVA douleur :/10

EVA prurit :/10

EVA apparence :/10

<Reconstruction des cancers cutanés de la face et du cou par greffe ou lambeau, évaluation socio-économique et plastique>

Intervention chirurgicale en chirurgie ambulatoire

NOM :

ou *ETIQUETTE PATIENT* :

PRENOM :

DATE DE NAISSANCE :

Date de l'intervention chirurgicale :

Note information patient signée récupérée : oui non

Marges d'exérèse :

Surface d'exérèse :cm²


Type de reconstruction :

- lambeau local : type de lambeau :
- greffe de peau total

<Reconstruction des cancers cutanés de la face et du cou par greffe ou lambeau, évaluation socio-économique et plastique>

Echelles visuelles analogiques

- ✓ **Evaluation de votre apparence au niveau de la face ou du cou avant la chirurgie**
placer un trait sur la flèche pour indiquer votre niveau de satisfaction de votre apparence au niveau de votre face ou de votre cou




- ✓ **Douleur sur le site opératoire**: placer un trait sur la flèche pour indiquer votre niveau de douleur



- ✓ **Prurit de la cicatrice** : placer un trait sur la flèche pour indiquer l'importance de la sensation de grattage au niveau de la cicatrice



- ✓ **Evaluation de votre apparence au niveau de la face ou du cou après la chirurgie**
placer un trait sur la flèche pour indiquer votre niveau de satisfaction de votre apparence au niveau de votre face ou de votre cou



6. Bibliographie

1. **C. Charles, S. Dauchy.** Etudier l'image du corps en oncologie : un point sur la méthodologie de recherche. *Bull Cancer*. 2011, 98, pp. 1209-1220.
2. **Institut national du Cancer.** Plan cancer 2014-2019 : guérir et prévenir les cancers : donnons les mêmes chances à tous, partout en France. 2014. *Rapport INCa*. p77.
3. **C. Beauvillain de Montreuil C et JP. Bessède.** Chirurgie des tumeurs cutanées de la face. Rapports de la société française d'ORL et de chirurgie de la tête et du cou. [éd.] L'Européenne D'Editions. 2002.
4. **ANAES.** Recommandation pour la pratique clinique : prise en charge diagnostique et thérapeutique du carcinome basocellulaire de l'adulte. 2004.
5. **S. Négrier, P. Saiag, B. Guillot, O. Verola, M.-F. Avril, C. Bailly, et al.** Recommandation pour la pratique clinique : standards, options et recommandations 2005 pour la prise en charge des patients adultes atteints d'un mélanome cutané M0. *Ann Dermatol Vénéréol*. 2005, 132, pp. 10S79-85.
6. **JJ. Bonerandi, C. Beauvillain, L. Caquant, JF. Chassagne, V. Chaussade, P. Clavère, et al.** Guidelines for the diagnosis and treatment of cutaneous squamous cell carcinoma and precursor lesions. Guidelines. *Ann Dermatol Vénéréol*. 2009, 136, pp. S166–S175.
7. **D. Costantino, L. Lowe, D. Brown.** Basosquamous carcinoma – an under-recognized, high-risk cutaneous neoplasm : case study and review of the literature. *J Plast Reconstr Surg*. 2006, 59, pp. 424-8.
8. **N. Dégardin, F. Delesalle, L. Mortier, V. Duquennoy-Martinot.** Chirurgie des tumeurs cutanées. *EMC - Techniques chirurgicales - Chirurgie plastique reconstructrice et esthétique*. pp. 45-140.
9. **I. Leibovitch, SC. Huigol, D. Selva, S. Richards, R. Paver.** Cutaneous squamous carcinoma in situ (Bowen's disease) : treatment with mohs micrographic surgery. *J Am Acad Dermatol*. 2005, 52, pp. 997-1002.
10. **P. Saiag, JJ Grob, E. Grosshans.** Tumeurs cutanées épithéliales et mélaniques. Mélanomes. *Ann Dermatol Vénéréol* . 2002, 129, pp. 2S143-2S148.
11. **M. Durbec, V. Couloigner, S. Tronche, S. Albert, J. Kanitakis, A. Itaief Boudrigua, et al.** Recommandations de la SFORL. Bilan d'extension et principes d'exérèse des tumeurs de la

face et du cou à point de départ cutané. *Annales françaises d'oto-rhino-laryngologie et de pathologie cervico-faciale*. 2014, 131, pp. 360-369.

12. **A. Lavie, C. Desouches, D. Casanova, J. Bardot, JJ. Grob, R. Legré, et al.** Mise au point sur la prise en charge chirurgicale du mélanome cutané. Revue de la littérature. *Ann Chir Plast Esthet*. 2007, 52, pp. 1-3.

13. **NWJ. Smeets, DIM. Kuijpers, P. Nelemans, et al.** Mohs' micrographic surgery for treatment of squamous cell carcinoma. *J Dermatol treat*. 2014, 25, pp. 424-7.

14. **E. Van Loo, K. Mosterd, GAM. Krekels, et al.** Surgical excision versus mohs' micrographic surgery for basal cell carcinoma of the face : a randomised clinical trial with 10 year follow-up. *Eur J Cancer Oxf Eng*. 1990.

15. **Société Française de Dermatologie.** Carcinome épidermoïde cutané (carcinome spinocellulaire) : Recommandations de pratique clinique pour la prise en charge diagnostique et thérapeutique. *Ann Dermatol Vénéréol*. Mai 2009, 136, pp. S189-242.

16. **G. Aiach.** *Rhinoplastie : Voie d'abord externe*. s.l. : Elsevier Masson, 2011. p. 549.

17. **M. González-Ulloa.** Regional aesthetic units of the face. *Plast Reconstr Surg*. 1987, 79(3), pp. 489-90.

18. **T. Gibson.** Karl Langer (1819-1887) and his lines. *Br J Plast Surg*. janvier 1978, 31(1), pp. 1-2.

19. **E. Sorrel Dejerine.** Reconstruction of facial defects. *Rev Odont Stomat*. 2007, 36, pp. 265-290.

20. **JE. Clune, D. Narayan.** Surgical Reconstruction in melanoma. *Curr Probl Cancer*. 2011, Vol. 35, 4, pp. 185-199.

21. **B. Chrétien-Marquet, S. Saouma, R. Fernandez.** Exérèse-suture cutanée. Notions fondamentales et application aux techniques chirurgicales de base. *EMC - Techniques chirurgicales - Chirurgie plastique reconstructrice et esthétique*. Elsevier Masson, 1994.

22. **Preaux, J.** Les bases de la réparation. *Nouv Dermatol*. 1990, 9, pp. 559-67.

23. **JK. Robinson.** JK. Robinson. Basic cutaneous surgery concepts. *Atlas of cutaneous surgery*. Philadelphia : Saunders, 1996, pp. 1-4.

24. **D. Martin, I. Barthélémy, JM. Mondie, et al.** Epithéliomas faciaux. Considérations générales. Moyens et indications chirurgicales. *Ann Chir Plast Esthet*. 1998, 43(4), pp. 311-64.

25. **LM. Dzubow.** The dynamics of dog-ear formation and closure. *J Dermatol Surg Oncol*. 1985, 11, pp. 722-8.

26. **TD. Cronin.** The VY rotational flap for nasal tip defects. *Ann. Plast. Surg.* 1983, 11, pp. 282-288.
27. **T. Wiart.** Lambeau cerf-volant latéral à pédicule musculaire pour perte de substance de la pointe du nez. *Ann Dermatol Vénéréol.* 2012, 139 ; N° 6-7S1, pp. H25-H26.
28. **JM. Amici.** Chirurgie dermatologique. s.l. : Elsevier Masson, 2012. pp. 138-144.
29. **AA. Limberg.** Design of local flaps. *Modern trends in Plastic Surgery.* London : Butterworth & Co, 1996, Vol. 2, pp. 38 - 61.
30. **C. Dufourmentel.** Fermeture des pertes de substances cutanées limitées. Lambeau de rotation en losange « LLL ». *Ann Chir Plast.* 1962, 7, pp. 60-6.
31. **GC. Burget, FJ. Menick.** The subunit principle in nasal reconstruction. *Plast Reconstr Surg.* 1985, 76, pp. 239-47.
32. **GC. Burget, FJ. Menick.** Aesthetic reconstruction of the nose. *American Journal of Otolaryngology.* 1994, Vol. 15, 5, p. 384.
33. **RA. Rieger.** A local flap for repair of the nasal tip. *Plast Reconstr Surg.* 1967, 40, pp. 147-9.
34. **J. Emmet.** The closure of defects by using adjacent triangular flaps with subcutaneous pedicle. *Plast Reconstr Surg.* 1977, 59, pp. 45-52.
35. **JP. Reynaud.** Le lambeau en hachette dans la réparation des excrèses cutanées de la pyramide nasale. A propos de 30 cas. *Ann Chir Plast Esthet.* 1983, 28, pp. 369-375.
36. **JP. Rybka.** Reconstruction of the nasal tip using nasalismyocutaneous sliding flaps. *Plast Reconstr Surg.* 1983, 71, pp. 40-4.
37. **AE. Rintala.** Reconstruction of midline skin defects of the nose. *Scand J Plast Reconstr Surg.* 1969, 3, pp. 105-8.
38. **A. Zimany.** The bilobed flap. *Plast Reconstr Surg.* 1952, 11, pp. 424-34.
39. **JA. Zitelli.** The bilobed flap for nasal reconstruction. *Arch Dermatol.* 1989, 125, pp. 957-960.
40. **J. Préaux.** Le lambeau nasogénien replié dans la réparation des pertes de substances transfixiantes partielles de l'aile du nez. In : La réparation des pertes de substance du nez chez l'adulte. Masson, 1994, pp. 103-5.
41. **M. Santoul.** Le lambeau en voile ou sailflap. *Journal d'actualités dermatologiques belges et 19e séminaire du collège français de chirurgie dermatologique.* 1997, pp. 7-12.
42. **FJ. Menick.** Aesthetic refinements in use of forehead for nasal reconstruction : the paramedian forehead flap. *Clin. Plast Surg.* 1990, 17 ; 4, pp. 607-622.

43. **NH. Antia, VI. Buch.** Chondrocutaneous advancement flap for the marginal defects of the ear. *Plast Recons Surg.* 1967, 39, pp. 472-477.
44. **JP. Webster.** Crescentic peri-alar cheek excision for upper lip flap advancement with a short history of upper lip repair. *Plast Reconstr Surg.* 1955, 16, pp. 434-64.
45. **R. Abbe.** A new plastic operation for the relief of deformity due to double harelip. *Med Rec.* 1898, 53, p. 477.
46. **JA. Estlander.** Méthodes d'autoplastie de la joue ou d'une lèvre par un lambeau emprunté à l'autre lèvre. *Rev mens Med Chir.* 1877, 1, pp. 344-356.
47. **IA. Mac Gregor.** Reconstruction of the lower lip. *Br J plast Surg.* 36, pp. 40-47.
48. **B. Johanson, E. Aspelund, U. Breine, H. Holmstrom.** Surgical treatment of non traumatic lower lip lesions with special reference to the step technique. *Scand J Plast Reconstr Surg.* 1974, 8, pp. 232-40.
49. **ML. Ferri-Launay, C. Beauvillain, S. Hamon, S. Tinki, S. Rajeunson, B. Bureau.** Treatment of precancerous states of the vermillion : inferior vermilionectomy. *FACE.* 1994, 1, pp. 17-20.
50. **JC. Mustardé.** *Repair and reconstruction in the orbital region.* s.l. : Churchill Livingstone; 2nd edition, 1980. pp. 116-187.
51. **P. Guillot, JM. Amici, JY. Bailly.** Lambeau de glissement en « H » du front. *Ann Dermatol Venereol.* 2006, 133, pp. 401-3.
52. **P. Lafaurie.** Chirurgie des pertes de substances du cuir chevelu. *EMC - Techniques chirurgicales-Chirurgie plastique reconstructrice et esthétique.* Elsevier Masson, 2008, 45-515, pp. 45-515.
53. **A. Bouchet, J. Guilleret.** La région fronto occipitale – Anatomie topographique, descriptive et fonctionnelle. Paris : Simep, 1991.
54. **MH. Adson, RG. Anderson, RC. Argenta.** Scalp expansion in treatment of male pattern baldness. *Plast Reconstr Surg.* 1987, 79, pp. 906-914.
55. **J. Hafidi, S. El Mazouz, H. El Mejatti, N. Fejjal, N.E. Gharib, A. Abbassi, AM. Belmahi.** Lambeaux autofermants pour le traitement des brûlures électriques du scalp par haut voltage. *Ann Burns Fire Disasters.* 2011, 24(2), pp. 72-76.
56. **BJ. Mehrar, JJ. Disa, A. Pusic.** Management of scalp defects. Scalp reconstruction. *J Surg Oncol.* 2006, Vol. 94 (6), pp. 504-8.
57. **RB. Ahuja.** Geometric considerations in the design of rotation flaps in the scalp and forehead region. *Plast Reconstr Surg.* 1988, 81(6), pp. 900-6.

58. **M. Orticochea.** New three-flap reconstruction technique. *Br J Plast Surg.* 1971, 24(2), pp. 184-8.
59. **S. Tenna, B. Brunetti, A. Aveta, I. Poccia, P. Persichetti.** Scalp reconstruction with superficial temporal artery island flap: clinical experience on 30 consecutive cases. *J Plast Reconstr Aesthet Surg.* 2013, 66(5), pp. 660-6.
60. **JP. Chavoïn.** Occipital pedicle forehead flap. *Ann Chir Plast Esthet.* 1997, 42(3), p. 281.
61. **Institut de Veille Sanitaire.** Augmentation des cancers de la peau - Comment les prévenir et les détecter plus tôt ? *Rapport InVS.* Mai 2012.
62. **Australian Institute of Health and Welfare.** Health system expenditures on cancer and other neoplasms in Australia, 2000-01. 2005, p. 68.
63. **TS. Housman, SR. Feldman, PM. Williford, et al.** Skin cancer is among the most costly of all cancers to treat for the Medicare population. *J Am Acad Dermatol.* 2003, 48, pp. 425-9.
64. **INCa.** Programme de médicalisation des systèmes d'information. Médecine, chirurgie et obstétrique. Cf. La situation du cancer en France en 2011. *Collection Rapport et synthèses, ouvrage collectif édité par l'INCa.* octobre 2011.
65. **Cl. Le Blanc, C. Corven, P. Courville, AB. Duval-Modeste, C. Boivin, J. Benichou, P. Joly, et al.** Changes in the incidence and mortality rates of malignant melanoma in the Seine-Maritime region over a 20-year period. *Ann Dermatol Venereol.* 2013, 140(2), pp. 97-104.
66. **F. Grange.** Epidémiologie des cancers cutanés in B. Guillot. Dépistage et cancers cutanés. *Collection Dépistage et cancer,* sous la direction de Daniel Serin. Springer-Verlag, 2008.
67. **InVS.** Mélanome cutané infiltrant en France : évolution de l'incidence en fonction des facteurs histopronostiques sur la période 1998-2005. *Rapport InVS.* février 2012.
68. **INCa et HAS.** Carcinome épidermoïde cutané (spinocellulaire) et ses précurseurs. *Recommandations & référentiels, rapport intégral.* 2009, p. 52.
69. **HAS.** Tumeur maligne, affection maligne du tissu lymphatique ou hématopoïétique, Mélanome cutané. *Guide – Affection de longue durée.* janvier 2012, p. 14.
70. **INCa.** Guide cancer. Cancers de la peau : les traitements. <http://www.e-sante.fr/cancer-peau-traitements/guide/582>. [En ligne] [Citation : 14 août 2015.]
71. **M. Bogle et al.** The role of soft tissue reconstruction after melanoma resection in the head and neck. *Head & neck.* 2001, 23, pp. 8-15.

72. **SR. Sullivan, DZ. Liu, DW. Mathes, FF. Isik.** Head and neck malignant melanoma : local recurrence rate following wide local excision and immediate reconstruction. *Ann. Plast. Surg.* janvier 2012, 68(1), pp. 33-36.
73. **W. Xu.** Twenty-six clinical case analysis of defect repairing after the resection of basal cell carcinoma on external nose. *Journal of clinical otorhinolaryngology, head, and neck surgery.* octobre 2014, 28(19), pp. 1505-7.
74. **Sekido M, Yamamoto Y, Tsutsumida A, Yoshida T, Minakawa H, Nohira K, et al.** Reconstructive considerations after resection of malignant melanoma in the head and neck. *Scand J Plast Reconstr Surg Hand Surg Nord Plast Foren Nord Klubb Handkirurgi.* 2005, 39(4).
75. **INCa.** Mélanomes de la peau : Chirurgie ou exérèse élargie, les effets secondaires à court terme. <http://www.e-cancer.fr/Patients-et-proches/Les-cancers/Melanomes-de-la-peau/Chirurgie-ou-exerese-elargie/Effets-secondaires>. [En ligne] [Citation : 14 août 2015.]
76. **INCa.** Guide cancer. Cancers de la peau : vivre avec la maladie. <http://www.e-sante.fr/cancer-peau-vivre-avec-maladie/guide/582>. [En ligne] [Citation : 14 août 2015.]
77. **Société Française de Chirurgie Plastique Reconstructrice et Esthétique.** Chirurgie des tumeurs cutanées. novembre 2013, p. 4.
78. **C. Gaulin.** Quality of life in non-melanoma skin cancer. *Australas J Dermatol.* 2015, 56(1), pp. 70-6.
79. **EH. Lee, et al.** Patient experiences and outcomes following facial skin cancer surgery : A qualitative study. *Australas J Dermatol.* 2015, 10.1111/ajd.12323.
80. **D. Burdon-Jones, P. Thomas, R. Baker.** Quality of life issues in nonmetastatic skin cancer. *Br J Dermatol.* 2010, 162(1), pp. 147-51.
81. **JF. Sobanko, et al.** Importance of physical appearance in patients with skin cancer. *Dermatol Surg.* 2015, 41(2), pp. 183-8.
82. **G. Radiotis, N. Roberts, Z. Czajkowska, M. Khanna, A. Körner.** Nonmelanoma skin cancer: disease-specific quality-of-life concerns and distress. *Oncol Nurs Forum.* 2014, 41(1), pp. 57-65.
83. **AW. Steenrod, EN. Smyth, EN. Bush, AL. Chang, ST. Arron, YR. Helfrich, et al.** A Qualitative Comparison of Symptoms and Impact of Varying Stages of Basal Cell Carcinoma. *Dermatol Ther (Heidelb).* 2015.
84. **DH. Nunes, TS. Fröde.** Quality of life in Basal cell carcinoma patients in Brazil: a pilot cross sectional study. *Dermatol Surg.* 2013, 39(4), pp. 620-6.

85. **I. Eshima.** The role of plastic surgery in the treatment of malignant melanoma. *Surg Clin North Am.* 1996, 76, pp. 1331-42.
86. **Ki Hyun Kwon, et al.** Usefulness of V-Y Advancement Flap for Defects after Skin Tumor Excision. *Arch Plast Surg.* 2012, 39, pp. 619-625.
87. **JE. Clune, D. Narayan.** Surgical Reconstruction in melanoma. *Curr Probl Cancer.* 2011, Vol. 35, 4, pp. 185-199.
88. **MD. Moncrieff et al.** Reconstruction after wide excision of primary cutaneous melanomas : part I – the head and neck. *Lancet Onco.* 2009, 10, pp. 700-08.
89. **M. Nakayama, et al.** Basal Cell Carcinoma of the Head and Neck. *Journal of Skin Lancer.* doi:10.1155/2011/496910, pp. 1-9.
90. **K. Chevreul.** Les patients en service de soins infirmiers à domicile (SSIAD), le coût de leur prise en charge et ses déterminants. 2009.
91. **Cour des Comptes.** Les arrêts de travail et les indemnités journalières versées au titre de la maladie. *Code des juridictions financières.* juillet 2012, Article L.O. 132-3-1.
92. **W. Ivernel, J. Bodin.** Arrêt de travail d'origine professionnelle : Coût pour l'entreprise, recours de l'employeur. <http://www.fidal-avocats-/2014/03/arret-de-travail-dorigine-professionnelle-cout-pour-lentreprise-recours-de-lemployeur/>. [En ligne] [Citation : 14 août 2015.]
93. **D. Buck II, V. Rawlani, J. Wayne, et al.** Cosmetic outcomes following head and neck melanoma reconstruction : The patient's perspective. *Can J Past Surg.* 2012, Vol. 20, 1, pp. 10-15.
94. **LA. Dessy, et al.** Reconstruction of anterior auricular conchal defect after malignancy excision: revolving-door flap versus full-thickness skin graft. *J Plast Reconstr Aesthet Surg.* 2010, 63(5), pp. 746-52.
95. **JC. Lowery, EG. Wilkins, WM. Kuzon, JA. Davis.** Evaluations of aesthetic results in breast reconstruction: An analysis of reliability. *Ann Plast Surg.* 1996, 36, pp. 601-6.
96. **EC. Huskisson.** Visual analogue scales. *Pain Measurement and Assessment.* New York: Raven Press. Melzack R, 1983, pp. 33-7.
97. **AN. Nicholson.** Visual analogue scales and drug effects in man. *Br J Clin Pharm.* 1978, 6, pp. 3-4.
98. **JS. Dixo, HA. Bird.** Reproducibility along a 10 cm vertical visual analogue scale. *Ann Rheum Dis.* 1981, 40, pp. 87-9.

99. **D. Burdon-Jones, KJ. Gibbons.** The Skin Cancer Quality of Life Impact Tool (SCQOLIT): a validated health-related quality of life questionnaire for non-metastatic skin cancers. *Eur Acad Dermatol Venereol.* 2013, 27(9), pp. 1109-13.
100. **GR. Vinding, KB. Christensen, S. Esmann, AB. Olesen, GB Jemec.** Quality of life in non-melanoma skin cancer--the skin cancer quality of life (SCQoL) questionnaire. *Dermatol Surg.* 2013, 39(12), pp. 1784-93.
101. **JS. Rhee, BA. Matthews, M. Neuburg, BR. Logan, M. Burzynski, AB. Nattinger.** The skin cancer index: clinical responsiveness and predictors of quality of life. *Laryngoscope.* 2007, 117(3), pp. 399-405.
102. **JB. Winstanley, EG. White, FM. Boyle, JF. Thompson.** What are the pertinent quality-of-life issues for melanoma cancer patients? Aiming for the development of a new module to accompany the EORTC core questionnaire. *Melanoma Res.* 2013, 23(2), pp. 167-74.
103. **PC. Maciel, J. Veiga-Filho, MP. Carvalho, FE. Fonseca, LM. Ferreira, DF. Veiga.** Quality of life and self-esteem in patients submitted to surgical treatment of skin carcinomas: long-term results. *An Bras Dermatol.* 2014, 89(4), pp. 594-8.
104. **JP. Pepper, J. Asaria, JC. Kim, SR. Baker, JS. Meyer.** Patient assessment of psychosocial dysfunction following nasal reconstruction. *Plast. Reconstr Surg.* 2012, 129(2), pp. 430-7.
105. **JA. Newton-Bishop, et al.** A quality-of-life study in high-risk (thickness \geq or 2 mm) cutaneous melanoma patients in a randomized trial of 1-cm versus 3-cm surgical excision margins. *J Investig Dermatol Symp Proc.* 2004, 9(2), pp. 152-9.
106. **G. Staub, et al.** Marges d'exérèse chirurgicale et taux de récurrence des carcinomes cutanés: Étude prospective de 844 cas. *Annales de Chirurgie Plastique Esthétique.* 2008, Vol. 53, 5, pp. 389-398.
107. **SA. Shah.** An assessment of incomplete facial Basal cell carcinoma excision. *J Coll Physicians Surg Pak.* 2005, 15(3), pp. 149-51.
108. **RA. Afridi, et al.** Demographics of basal cell carcinoma and its surgical management. *J Ayub Med Coll Abbottabad.* 2012, 24(3-4), pp. 141-3.
109. **G. Gualdi, et al.** Matter of margins. *J Eur Acad Dermatol Venereol.* 2015, 29(2), pp. 255-61.

110. **AJ. Robinson.** Histopathological variation of incompletely excised basal cell carcinoma's and the variation with the grade of surgeon - implications for revalidation. *Eur J Surg Oncol.* 2015, 41(1), pp. 165-8.
111. **H. Husein-Elahmed, et al.** Basal cell carcinoma: analysis of factors associated with incomplete excision at a referral hospital in southern Spain. *Cutis.* 2014, 93(3), pp. 155-61.
112. **D. Codazzi, et al.** Positive compared with negative margins in a single-centre retrospective study on 3957 consecutive excisions of basal cell carcinomas. Associated risk factors and preferred surgical management. *J Plast Surg Hand Surg.* 2014, 48(1), pp. 38-43.
113. **VT. Yin.** Number of excisions required to obtain clear surgical margins and prognostic value of AJCC T category for patients with eyelid melanoma. *Br J Ophthalmol.* 2014, 98(12), pp. 1681-5.
114. **G. Jenkins, et al.** Anatomical restrictions in the surgical excision of scalp squamous cell carcinomas: does this affect local recurrence and regional nodal metastases? *Int. J. Oral Maxillofac. Surg.* 2014, 43, pp. 142-146.
115. **A. Defline.** Chirurgie d'exérèse en deux temps des carcinomes cutanés du nez : résultats carcinologiques. *Thèse de docteur en médecine n°131.* Université de Nantes, 2014.

Résumé

Introduction : Les cancers cutanés de la tête et du cou sont des pathologies fréquentes en incidence croissante, dont la prise en charge chirurgicale a des répercussions psycho-sociales et sur l'image du corps. L'objectif de cette étude est ainsi de comparer de façon prospective deux techniques de reconstruction après exérèse d'un cancer cutané de la tête et du cou : la greffe de peau totale et le lambeau local, en termes de résultats plastiques et de conséquences socio-économiques, en s'intéressant à l'avis du patient.

Matériel et méthodes : Il s'agit d'une étude thérapeutique, prospective, comparative, non randomisée, ouverte, monocentrique, régionale, menée sur une période de 15 mois, d'avril 2014 à juin 2015, au CHU Charles Nicolle à Rouen dans les services d'ORL et de chirurgie ambulatoire. Les patients inclus présentent un cancer cutané de la tête ou du cou, nécessitant une exérèse chirurgicale avec une reconstruction soit par greffe de peau totale, soit par lambeau local. Le critère de jugement principal est la durée des pansements post-opératoires. Les critères secondaires sont : la durée d'éviction sociale, l'aspect de la cicatrice en termes de couleur et de souplesse et l'évaluation par le patient par une échelle visuelle analogique de la douleur, du prurit au niveau du site opératoire et son apparence globale en comparaison à la période pré-opératoire. Les critères de jugement sont évalués lors des consultations de suivi à 1 mois et à 6 mois après la chirurgie, et comparés entre les deux groupes : « greffe » et « lambeau ».

Résultats : 96 patients ont été inclus : 30 patients dans le groupe « greffe » et 66 dans le groupe « lambeau ». La durée des pansements après une reconstruction par greffe est plus importante qu'après une reconstruction par lambeau local (respectivement 25,5 jours contre 10 jours avec $p < 0,05$). De même la durée d'éviction sociale est plus importante dans le groupe « greffe ». Par contre, il n'y a pas de différence en termes de coloration, de souplesse de la cicatrice et de douleur sur le site opératoire à 1 mois et 6 mois après l'intervention chirurgicale. La cicatrice est plus prurigineuse avec la greffe qu'avec le lambeau à 1 mois post-opératoire, mais cette différence ne perdure pas à 6 mois post-opératoire. L'apparence globale évaluée par le patient concernant sa lésion puis la cicatrice suite à l'exérèse, est améliorée par la chirurgie quelle que soit la technique utilisée mais cette amélioration n'est pas plus importante que ce soit grâce à l'une ou l'autre des deux techniques.

Conclusion : La reconstruction par greffe de peau totale après exérèse d'un cancer cutané de la tête ou du cou, a un impact socio-économique plus important que la reconstruction par lambeau local, cependant les résultats plastiques et la satisfaction du patient semblent les mêmes quelle que soit la technique de reconstruction utilisée. Poursuivre l'inclusion de patients dans cette étude afin de pouvoir faire des ajustements sur certains facteurs de confusion telles que la surface d'exérèse ou la localisation des lésions, pourrait permettre de mettre en évidence des différences statistiquement significatives concernant les résultats plastiques et la satisfaction des patients.

Mots-clés : Cancer cutané, greffe de peau, lambeau, cicatrice, image du corps, qualité de vie