



**HAL**  
open science

# Devenir neuro-développemental des enfants porteurs d'une agénésie isolée du corps calleux de découverte anténatale

Lise Le Doussal

► **To cite this version:**

Lise Le Doussal. Devenir neuro-développemental des enfants porteurs d'une agénésie isolée du corps calleux de découverte anténatale. Médecine humaine et pathologie. 2015. dumas-01230856

**HAL Id: dumas-01230856**

**<https://dumas.ccsd.cnrs.fr/dumas-01230856>**

Submitted on 19 Nov 2015

**HAL** is a multi-disciplinary open access archive for the deposit and dissemination of scientific research documents, whether they are published or not. The documents may come from teaching and research institutions in France or abroad, or from public or private research centers.

L'archive ouverte pluridisciplinaire **HAL**, est destinée au dépôt et à la diffusion de documents scientifiques de niveau recherche, publiés ou non, émanant des établissements d'enseignement et de recherche français ou étrangers, des laboratoires publics ou privés.

**FACULTE MIXTE DE MEDECINE ET DE PHARMACIE DE ROUEN**

ANNEE : 2015

N°

**THESE  
PRESENTEE POUR L'OBTENTION DU DIPLOME DE  
DOCTEUR EN MEDECINE**

Diplôme d'Etat  
Mention Pédiatrie

**PAR**

Lise LE DOUSSAL épouse FOLLIOU  
Née le 11 juillet 1987 à Caen (14)

Présentée et soutenue publiquement le 1er octobre 2015

---

**Devenir neuro-développemental des enfants porteurs d'une agénésie isolée du corps  
calleux de découverte anténatale**

---

Président de jury de thèse : Professeur Stéphane Marret  
Directeur de thèse : Docteur Alexandra Chadie

**ANNEE UNIVERSITAIRE 2014 - 2015**  
**U.F.R. DE MEDECINE ET DE-PHARMACIE DE ROUEN**

-----

DOYEN :	<b>Professeur Pierre FREGER</b>
ASSESEURS :	<b>Professeur Michel GUERBET</b> <b>Professeur Benoit VEBER</b> <b>Professeur Pascal JOLY</b> <b>Professeur Stéphane MARRET</b>

**I - MEDECINE**

**PROFESSEURS DES UNIVERSITES – PRATICIENS HOSPITALIERS**

Mr Frédéric <b>ANSELME</b>	HCN	Cardiologie
Mme Isabelle <b>AUQUIT AUCKBUR</b>	HCN	Chirurgie plastique
Mr Bruno <b>BACHY</b> ( <i>surnombre</i> )	HCN	Chirurgie pédiatrique
Mr Fabrice <b>BAUER</b>	HCN	Cardiologie
Mme Soumeya <b>BEKRI</b>	HCN	Biochimie et biologie moléculaire
Mr Jacques <b>BENICHOU</b>	HCN	Bio statistiques et informatique médicale
Mr Jean-Paul <b>BESSOU</b>	HCN	Chirurgie thoracique et cardio-vasculaire
Mme Françoise <b>BEURET-BLANQUART</b> ( <i>surnombre</i> )	HCN	Commission E.P.P. D.P.C. Pôle Qualité
Mr Guy <b>BONMARCHAND</b> ( <i>surnombre</i> )	HCN	Réanimation médicale
Mr Olivier <b>BOYER</b>	UFR	Immunologie
Mr Jean-François <b>CAILLARD</b> ( <i>surnombre</i> )	HCN	Médecine et santé au travail
Mr François <b>CARON</b>	HCN	Maladies infectieuses et tropicales
Mr Philippe <b>CHASSAGNE</b>	HCN	Médecine interne (gériatrie)

Mr Vincent <b>COMPERE</b> chirurgicale	HCN	Anesthésiologie et réanimation
Mr Antoine <b>CUVELIER</b>	HB	Pneumologie
Mr Pierre <b>CZERNICHOW</b>	HCH	Epidémiologie, économie de la santé
Mr Jean-Nicolas <b>DACHER</b>	HCN	Radiologie et imagerie médicale
Mr Stéfan <b>DARMONI</b> communication	HCN	Informatique médicale et techniques de
Mr Pierre <b>DECHELOTTE</b>	HCN	Nutrition
Mme Danièle <b>DEHESDIN</b> ( <i>surnombre</i> )	HCN	Oto-rhino-laryngologie
Mr Frédéric <b>DI FIORE</b>	CB	Cancérologie
Mr Fabien <b>DOGUET</b>	HCN	Chirurgie Cardio Vasculaire
Mr Jean <b>DOUCET</b> gériatrie	SJ	Thérapeutique - Médecine interne et
Mr Bernard <b>DUBRAY</b>	CB	Radiothérapie
Mr Philippe <b>DUCROTTE</b>	HCN	Hépto-gastro-entérologie
Mr Frank <b>DUJARDIN</b>	HCN	Chirurgie orthopédique - Traumatologique
Mr Fabrice <b>DUPARC</b>	HCN	Anatomie - Chirurgie orthopédique et traumatologique
Mr Eric <b>DURAND</b>	HCN	Cardiologie
Mr Bertrand <b>DUREUIL</b> chirurgicale	HCN	Anesthésiologie et réanimation
Mme Hélène <b>ELTCHANINOFF</b>	HCN	Cardiologie
Mr Thierry <b>FREBOURG</b>	UFR	Génétique
Mr Pierre <b>FREGER</b>	HCN	Anatomie - Neurochirurgie
Mr Jean François <b>GEHANNO</b>	HCN	Médecine et santé au travail
Mr Emmanuel <b>GERARDIN</b>	HCN	Imagerie médicale
Mme Priscille <b>GERARDIN</b>	HCN	Pédopsychiatrie
Mr Michel <b>GODIN</b> ( <i>surnombre</i> )	HB	Néphrologie
M. Guillaume <b>GOURCEROL</b>	HCN	Physiologie
Mr Philippe <b>GRISE</b> ( <i>surnombre</i> )	HCN	Urologie
Mr Olivier <b>GUILLIN</b>	HCN	Psychiatrie Adultes
Mr Didier <b>HANNEQUIN</b>	HCN	Neurologie
Mr Fabrice <b>JARDIN</b>	CB	Hématologie
Mr Luc-Marie <b>JOLY</b>	HCN	Médecine d'urgence
Mr Pascal <b>JOLY</b>	HCN	Dermato - Vénérologie

Mme Annie <b>LAQUERRIERE</b>	HCN	Anatomie et cytologie pathologiques
Mr Vincent <b>LAUDENBACH</b>	HCN	Anesthésie et réanimation chirurgicale
Mr Xavier <b>LE LOET</b>	HCN	Rhumatologie
Mr Joël <b>LECHEVALLIER</b>	HCN	Chirurgie infantile
Mr Hervé <b>LEFEBVRE</b>	HB	Endocrinologie et maladies métaboliques
Mr Thierry <b>LEQUERRE</b>	HB	Rhumatologie
Mr Eric <b>LEREBOURS</b>	HCN	Nutrition
Mme Anne-Marie <b>LEROI</b>	HCN	Physiologie
Mr Hervé <b>LEVESQUE</b>	HB	Médecine interne
Mme Agnès <b>LIARD-ZMUDA</b>	HCN	Chirurgie Infantile
Mr Pierre Yves <b>LITZLER</b>	HCN	Chirurgie cardiaque
Mr Bertrand <b>MACE</b>	HCN	Histologie, embryologie, cytogénétique
M. David <b>MALTETE</b>	HCN	Neurologie
Mr Christophe <b>MARGUET</b>	HCN	Pédiatrie
Mme Isabelle <b>MARIE</b>	HB	Médecine interne
Mr Jean-Paul <b>MARIE</b>	HCN	Oto-rhino-laryngologie
Mr Loïc <b>MARPEAU</b>	HCN	Gynécologie - Obstétrique
Mr Stéphane <b>MARRET</b>	HCN	Pédiatrie
Mme Véronique <b>MERLE</b>	HCN	Epidémiologie
Mr Pierre <b>MICHEL</b>	HCN	Hépto-gastro-entérologie
Mr Bruno <b>MIHOUT</b> ( <i>surnombre</i> )	HCN	Neurologie
Mr Jean-François <b>MUIR</b>	HB	Pneumologie
Mr Marc <b>MURAINÉ</b>	HCN	Ophtalmologie
Mr Philippe <b>MUSETTE</b>	HCN	Dermatologie - Vénérologie
Mr Christophe <b>PEILLON</b>	HCN	Chirurgie générale
Mr Jean-Marc <b>PERON</b> ( <i>surnombre</i> )	HCN	Stomatologie et chirurgie maxillo-faciale
Mr Christian <b>PFISTER</b>	HCN	Urologie
Mr Jean-Christophe <b>PLANTIER</b>	HCN	Bactériologie - Virologie
Mr Didier <b>PLISSONNIER</b>	HCN	Chirurgie vasculaire
Mr Bernard <b>PROUST</b>	HCN	Médecine légale
Mr François <b>PROUST</b>	HCN	Neurochirurgie
Mme Nathalie <b>RIVES</b>	HCN	Biologie du développement et de la reproduction
Mr Jean-Christophe <b>RICHARD</b> ( <i>détachement</i> )	HCN	Réanimation médicale - Médecine d'urgence

Mr Horace <b>ROMAN</b>	HCN	Gynécologie - Obstétrique
Mr Jean-Christophe <b>SABOURIN</b>	HCN	Anatomie - Pathologie
Mr Guillaume <b>SAVOYE</b>	HCN	Hépatogastrologie
Mme Céline <b>SAVOYE-COLLET</b>	HCN	Imagerie médicale
Mme Pascale <b>SCHNEIDER</b>	HCN	Pédiatrie
Mr Michel <b>SCOTTE</b>	HCN	Chirurgie digestive
Mme Fabienne <b>TAMION</b>	HCN	Thérapeutique
Mr Luc <b>THIBERVILLE</b>	HCN	Pneumologie
Mr Christian <b>THUILLEZ</b>	HB	Pharmacologie
Mr Hervé <b>TILLY</b>	CB	Hématologie et transfusion
Mr Jean-Jacques <b>TUECH</b>	HCN	Chirurgie digestive
Mr Jean-Pierre <b>VANNIER</b>	HCN	Pédiatrie génétique
Mr Benoît <b>VEBER</b> chirurgicale	HCN	Anesthésiologie - Réanimation
Mr Pierre <b>VERA</b>	CB	Biophysique et traitement de l'image
Mr Eric <b>VERIN</b> réadaptation	CRMPR	Médecine physique et de
Mr Eric <b>VERSPYCK</b>	HCN	Gynécologie obstétrique
Mr Olivier <b>VITTECOQ</b>	HB	Rhumatologie
Mr Jacques <b>WEBER</b>	HCN	Physiologie

### **MAITRES DE CONFERENCES DES UNIVERSITES – PRATICIENS HOSPITALIERS**

Mme Noëlle <b>BARBIER-FREBOURG</b>	HCN	Bactériologie – Virologie
Mr Jeremy <b>BELLIEN</b>	HCN	Pharmacologie
Mme Carole <b>BRASSE LAGNEL</b>	HCN	Biochimie
Mme Valérie <b>BRIDOUX HUYBRECHTS</b>	HCN	Chirurgie Vasculaire
Mr Gérard <b>BUCHONNET</b>	HCN	Hématologie
Mme Mireille <b>CASTANET</b>	HCN	Pédiatrie
Mme Nathalie <b>CHASTAN</b>	HCN	Physiologie
Mme Sophie <b>CLAEYSSENS</b>	HCN	Biochimie et biologie moléculaire
Mr Moïse <b>COEFFIER</b>	HCN	Nutrition
Mr Stéphanie <b>DERREY</b>	HCN	Neurochirurgie
Mr Manuel <b>ETIENNE</b>	HCN	Maladies infectieuses et tropicales
Mr Serge <b>JACQUOT</b>	UFR	Immunologie

Mr Joël <b>LADNER</b>	HCN	Epidémiologie, économie de la santé
Mr Jean-Baptiste <b>LATOUCHE</b>	UFR	Biologie cellulaire
Mr Thomas <b>MOUREZ</b>	HCN	Bactériologie
Mr Jean-François <b>MENARD</b>	HCN	Biophysique
Mme Muriel <b>QUILLARD</b>	HCN	Biochimie et biologie moléculaire
Mr Vincent <b>RICHARD</b>	UFR	Pharmacologie
Mr Mathieu <b>SALAUN</b>	HCN	Pneumologie
Mme Pascale <b>SAUGIER-VEBER</b>	HCN	Génétique
Mme Anne-Claire <b>TOBENAS-DUJARDIN</b>	HCN	Anatomie
Mr Olivier <b>TROST</b>	HCN	Chirurgie Maxillo Faciale

### **PROFESSEUR AGREGE OU CERTIFIE**

Mme Dominique <b>LANIEZ</b>	UFR	Anglais
Mr Thierry <b>WABLE</b>	UFR	Communication

## II - PHARMACIE

### **PROFESSEURS**

Mr Thierry <b>BESSON</b>	Chimie Thérapeutique
Mr Jean-Jacques <b>BONNET</b>	Pharmacologie
Mr Roland <b>CAPRON</b> (PU-PH)	Biophysique
Mr Jean <b>COSTENTIN</b> (Professeur émérite)	Pharmacologie
Mme Isabelle <b>DUBUS</b>	Biochimie
Mr Loïc <b>FAVENNEC</b> (PU-PH)	Parasitologie
Mr Jean Pierre <b>GOULLE</b>	Toxicologie
Mr Michel <b>GUERBET</b>	Toxicologie
Mme Isabelle <b>LEROUX - NICOLLET</b>	Physiologie
Mme Christelle <b>MONTEIL</b>	Toxicologie
Mme Martine <b>PESTEL-CARON</b> (PU-PH)	Microbiologie
Mme Elisabeth <b>SEGUIN</b>	Pharmacognosie
Mr Rémi <b>VARIN</b> (PU-PH)	Pharmacie clinique
Mr Jean-Marie <b>VAUGEOIS</b>	Pharmacologie

Mr Philippe **VERITE**

Chimie analytique

### **MAITRES DE CONFERENCES**

Mme Cécile **BARBOT**

Chimie Générale et Minérale

Mme Dominique **BOUCHER**

Pharmacologie

Mr Frédéric **BOUNOURE**

Pharmacie Galénique

Mr Abdeslam **CHAGRAOUI**

Physiologie

Mr Jean **CHASTANG**

Biomathématiques

Mme Marie Catherine **CONCE-CHEMTOB**  
de la santé

Législation pharmaceutique et économie

Mme Elizabeth **CHOSSON**

Botanique

Mme Cécile **CORBIERE**

Biochimie

Mr Eric **DITTMAR**

Biophysique

Mme Nathalie **DOURMAP**

Pharmacologie

Mme Isabelle **DUBUC**

Pharmacologie

Mr Abdelhakim **ELOMRI**

Pharmacognosie

Mr François **ESTOUR**

Chimie Organique

Mr Gilles **GARGALA** (MCU-PH)

Parasitologie

Mme Najla **GHARBI**

Chimie analytique

Mme Marie-Laure **GROULT**

Botanique

Mr Hervé **HUE**

Biophysique et mathématiques

Mme Laetitia **LE GOFF**

Parasitologie - Immunologie

Mme Hong **LU**

Biologie

Mme Sabine **MENAGER**

Chimie organique

Mr Mohamed **SKIBA**

Pharmacie galénique

Mme Malika **SKIBA**

Pharmacie galénique

Mme Christine **THARASSE**

Chimie thérapeutique

Mr Frédéric **ZIEGLER**

Biochimie

### **PROFESSEURS ASSOCIES**

Mme Cécile **GUERARD-DETUNCQ**

Pharmacie officinale

Mr Jean-François **HOUIVET**

Pharmacie officinale



**PROFESSEUR CERTIFIE**

Mme Mathilde **GUERIN**

Anglais

**ASSISTANT HOSPITALO-UNIVERSITAIRE**

Mr Jérémie **MARTINET**

Immunologie

**ATTACHES TEMPORAIRES D'ENSEIGNEMENT ET DE RECHERCHE**

Mr Romy **RAZAKANDRAINIBE**

Parasitologie

Mr François **HALLOUARD**

Galénique

## LISTE DES RESPONSABLES DES DISCIPLINES PHARMACEUTIQUES

Mme Cécile <b>BARBOT</b>	Chimie Générale et minérale
Mr Thierry <b>BESSON</b>	Chimie thérapeutique
Mr Roland <b>CAPRON</b>	Biophysique
Mr Jean <b>CHASTANG</b>	Mathématiques
Mme Marie-Catherine <b>CONCE-CHEMTOB</b>	Législation et économie de la santé
Mme Elisabeth <b>CHOSSON</b>	Botanique
Mr Jean-Jacques <b>BONNET</b>	Pharmacodynamie
Mme Isabelle <b>DUBUS</b>	Biochimie
Mr Loïc <b>FAVENNEC</b>	Parasitologie
Mr Michel <b>GUERBET</b>	Toxicologie
Mr François <b>ESTOUR</b>	Chimie organique
Mme Isabelle <b>LEROUX-NICOLLET</b>	Physiologie
Mme Martine <b>PESTEL-CARON</b>	Microbiologie
Mme Elisabeth <b>SEGUIN</b>	Pharmacognosie
Mr Mohamed <b>SKIBA</b>	Pharmacie galénique
Mr Philippe <b>VERITE</b>	Chimie analytique

### III – MEDECINE GENERALE

#### PROFESSEUR

Mr Jean-Loup **HERMIL** UFR Médecine générale

#### PROFESSEURS ASSOCIES A MI-TEMPS

Mr Emmanuel **LEFEBVRE** FR Médecine Générale

Mr Alain **MERCIER** UFR Médecine générale

Mr Philippe **NGUYEN THANH** UFR Médecine générale

#### MAITRE DE CONFERENCES ASSOCIE A MI-TEMPS

Mr Pascal **BOULET** UFR Médecine générale

Mme Elisabeth **MAUVIARD** UFR Médecine générale

Mme Yveline **SEVRIN** UFR Médecine générale

Mme Marie Thérèse **THUEUX** UFR Médecine générale

## ENSEIGNANTS MONO-APPARTENANTS

### PROFESSEURS

Mr Serguei <b>FETISSOV</b> (med)	Physiologie (ADEN)
Mr Paul <b>MULDER</b> (phar)	Sciences du Médicament
Mme Su <b>RUAN</b> (med)	Génie Informatique

### MAITRES DE CONFERENCES

Mr Sahil <b>ADRIOUCH</b> (med) Inserm 905)	Biochimie et biologie moléculaire (Unité)
Mme Gaëlle <b>BOUGEARD-DENOYELLE</b> (med) 1079)	Biochimie et biologie moléculaire (UMR)
Mme Carine <b>CLEREN</b> (phar)	Neurosciences (Néovasc)
Mme Pascaline <b>GAILDRAT</b> (phar) 1079)	Génétique moléculaire humaine (UMR)
Mr Nicolas <b>GUEROUT</b> (phar)	Neurophysiologie
Mr Antoine <b>OVRARD-PASCAUD</b> (med)	Physiologie (Unité Inserm 1076)
Mr Frédéric <b>PASQUET</b>	Sciences du langage, orthophonie
Mme Isabelle <b>TOURNIER</b> (phar)	Biochimie (UMR 1079)

### **CHEF DES SERVICES ADMINISTRATIFS : Mme Véronique DELAFONTAINE**

*HCN - Hôpital Charles Nicolle*

*HB - Hôpital de BOIS GUILLAUME*

*CB - Centre Henri Becquerel*

*CHS - Centre Hospitalier Spécialisé du Rouvray*

*CRMPR - Centre Régional de Médecine Physique et de Réadaptation*

*SJ – Saint Julien Rouen*

Par délibération en date du 3 mars 1967, la faculté a arrêté que les opinions émises dans les dissertations qui lui seront présentées doivent être considérées comme propres à leurs auteurs et qu'elle n'entend leur donner aucune approbation ni improbation.

## **Remerciements**

### **A Monsieur le Professeur Stéphane Marret**

Pour m'avoir fait l'honneur de présider mon jury de thèse

Pour m'avoir fait partager votre passion pour la néonatalogie et le développement neurologique

Pour votre disponibilité et vos conseils avisés

Pour me permettre de continuer ma formation dans le service de médecine néonatale et réanimation pédiatrique

### **A Madame le Docteur Alexandra Chadie**

Merci de m'avoir permis de poursuivre ce travail

Pour ton aide précieuse dans la rédaction de ma thèse, tes encouragements et tes conseils

Merci pour ta gentillesse et ta méticulosité durant tout mon internat

Tu es un modèle pour moi

**A Monsieur Le Professeur Eric Verspyck**

Pour m’ avoir fait l’honneur de juger mon travail

Je tiens à vous faire part de ma sincère gratitude et mon profond respect.

**A Madame Le Professeur Pascale Saughier-Veber**

Pour m’ avoir fait l’honneur de faire partie de mon jury de thèse

Je tiens à vous faire part de ma sincère gratitude et mon profond respect.

## **Aux personnes rencontrées durant mon internat de pédiatrie**

- **A l'équipe de médecine néonatale et réanimation pédiatrique du CHU de Rouen :**  
Merci pour ces deux semestres très enrichissants qui m'ont beaucoup apporté et m'ont conforté dans mon orientation vers la néonatalogie.
  - o Au Docteur Aurélie Labarre, pour les gardes très formatrices.
  - o Au Docteur Caroline Lardennois, pour toutes les connaissances que tu aimes partager, pour ta gentillesse et ton humour.
  - o Au Docteur Didier Pinquier, pour les petits cours improvisés au lit des enfants.
  - o Au Docteur Gaëlle Pinto Cardoso, pour tes conseils et ton aide.
  - o Au Docteur Sophie Galène-Gromez, « maman canard », pour nous avoir soutenus jusqu'au bout de ce semestre difficile et pour tes qualités de réanimatrice.
  - o Au Docteur Stéphanie Torre, pour ta gentillesse.
  - o Au Docteur Thierry Blanc, pour les schémas de ventilation et leurs précieuses explications.
  - o A mes chefs de clinique et assistante : Léna pour ta sagesse et ta patience, Gaëlle pour ta bonne humeur permanente et contagieuse et Dorothee pour ton humour.
  
- **A l'équipe de neurologie pédiatrie du CHU de Rouen :** en particulier au Docteur Aude Charollais pour m'avoir initiée aux troubles neuro-développementaux et pour ces précieux conseils, au Docteur Catherine Vanhulle pour son dynamisme, au Docteur Stéphane Rondeau pour sa bonne humeur et son soutien.
  
- **A l'équipe de Pédiatrie Générale du CHU Rouen :** Merci aux chefs de cliniques (Hélène et Stéphanie) pour ces deux semestres très formateurs. Au Professeur Christophe Marguet pour sa passion pour la pneumo-pédiatrie.
  
- **A l'équipe des Urgences pédiatriques du CHU Rouen**
  
- **A l'équipe de Pédiatrie Générale d'Elbeuf**
  
- **A l'équipe de Pédiatrie Générale du CHU de Dieppe**
  
- **Aux infirmières, puéricultrices, auxiliaires** que j'ai pu rencontrer pendant ces 4 années, pour votre expérience, vos conseils et votre dynamisme auprès des enfants

A tous les enfants rencontrés durant mon internat, qui m'ont impressionnée par leur courage et m'ont fait aimer ce métier.



## **A Mme Marie Lemarchand, neuropsychologue**

Merci pour ta précieuse aide dans l'interprétation des tests neuro-psychologiques

Merci pour les enfants que tu as revu pour compléter mon étude

Merci pour ta disponibilité

## **A Mme Marie-Hélène Stumpf**

Merci de m'avoir initié au déchiffrage des bilans orthophoniques

Merci pour ta disponibilité

## **A mes co-internes de pédiatrie**

Merci pour ces quatre années d'internat. J'ai fait de très belles rencontres durant ces années de pédiatrie, merci pour votre soutien et d'avoir rendu mes différents stages agréables

## **A mes co-internes devenues amies**

A Caroline, pour tous nos bons moments passés en stage et en dehors de la pédiatrie. Tu m'as toujours impressionné par tes compétences. Tu feras une excellente pédiatre !

A Agathe, à ton calme et ta patience, à tous les bons petits plats que tu nous as préparé...

A Roxane, pour ta bonne humeur, ton humour, ton énergie communicative. Ne change pas !

A Clémence, notre petit « piou piou » venu du Nord. Pour les supers moments passés ensemble en Réa. Merci pour ton aide dans l'apprentissage de l'échographie cardiaque.

## **A mes amis qui m'ont vue m'épanouir en pédiatrie, rencontrés sur les bancs de la fac de médecine et ailleurs...**

Aux « Dza-Dza » : Anne-Laure, Alice, Popo, Alex B., Alex S. et Vince. Pour tous les bons moments passés ensemble ou pour tous ceux à venir. Vous êtes géniaux et irremplaçables.

A mes amis rencontrés en faculté de médecine, déjà médecins ou qui le seront bientôt : Quentin et Claire, Mathilde, Amélie, Marie et Julien, Audrey...

A Perrine, Eloïse, Aloïs, Victor, Charles, Pierre ...

A mes beaux-parents pour m'avoir bien accueillie dans leur famille et en qui je peux compter.

A Mikaël

## **A ma famille**

Qui est si chère pour moi...

### **A ma sœur Sophie,**

Pour m'avoir supportée durant mes premières années de médecine,

Pour ta présence et ton dynamisme.

### **A mon frère Quentin,**

Merci d'être là pour moi, je sais que je peux toujours compter sur toi.

### **A mes parents,**

Merci d'avoir toujours cru en moi et d'avoir toujours été là quand j'en avais besoin.

Je vous remercie de votre soutien et de l'amour que vous m'apportez chaque jour.

Je n'aurais pas réussi à réaliser ce rêve sans vous.

J'ai énormément de chances de vous avoir comme parents.

Je vous aime.

**A Grégory,**

Mon mari, mon amour,

Pour nos 7 années de bonheur ensemble et pour toutes celles à venir,

Pour ton soutien au quotidien

A tes petits moments de folie qui me redonnent le sourire dans les moments difficiles

Tu feras un excellent neurologue

Je t'aime

## Table des matières

Table des illustrations.....	22
Abréviations .....	23
I. Introduction.....	25
1. Généralités .....	25
2. Conduite à tenir lors d'un diagnostic d'agénésie du corps calleux en anténatal .....	27
3. Aspects législatifs.....	28
4. Devenir des enfants à long terme .....	29
II. Neuro-anatomie et embryogénèse .....	31
1. Anatomie du corps calleux .....	31
2. Embryogénèse du corps calleux .....	34
3. Vascularisation du corps calleux .....	38
4. Fonctions du corps calleux .....	38
III. Etiologies.....	42
1. Causes génétiques.....	42
2. Maladies métaboliques .....	43
3. Origine toxique, vasculaire, infectieuse .....	43
IV. Moyens diagnostiques prénataux .....	44
1. L'échographie.....	44
1-1. Exploration échographique de la ligne médiane : aspect normal .....	44
1-2. Visualisation du corps calleux .....	45
1-3. Description radiologique de l'ACC en anténatal : .....	48
Signes directs .....	48

Signes indirects .....	48
2. L’Imagerie par résonance magnétique .....	50
V. Patients et méthodes .....	52
1. Définition de la population : .....	52
2. Données recueillies pour chaque enfant .....	53
3. Suivi pédiatrique des enfants .....	53
4. Tests psychométriques.....	55
5. Analyse statistique .....	58
VI. Résultats .....	59
1. Déroulement de la grossesse.....	59
2. Imageries anténatales.....	60
2-1. Echographies fœtales .....	60
2-2. IRM fœtales .....	60
3. Naissance .....	60
4. Imageries post-natales .....	61
5. Suivi pédiatrique.....	63
5-1. Développement psycho-moteur global.....	63
5-2. Troubles moteurs .....	66
5-3. Troubles sensoriels .....	66
5-4. Langage .....	66
5-4. Epilepsie .....	67
6. Tests neuropsychologiques.....	68
7. Prise en charge thérapeutique .....	72
7-1. Scolarisation .....	72

7-2. Intervenants para-médicaux.....	72
7-3. Prise en charge spécifique .....	72
VII. Discussion.....	73
1. Synthèse des résultats .....	73
2. Comparaison avec la littérature .....	74
2-1. Développement psycho-moteur .....	76
2-2. Langage .....	77
2-3. Troubles neuro-psychiatriques.....	78
2-4. Tests neuropsychologiques.....	80
2-5. Absence de disconnexion inter-hémisphérique .....	81
3. Limites de l'étude.....	82
4. Perspectives .....	84
4-1. Approfondissement des recherches génétiques .....	84
4-2. Intérêt de l'IRM fonctionnelle.....	84
4-3. Prise en charge précoce des troubles du langage du langage oral .....	85
4-4. Remédiation cognitive.....	85
4-5. Information prénatale donnée aux parents.....	86
VIII. Conclusion.....	88
IX. Références.....	90
X. Annexe n°1 .....	95
XI. Annexe n°2.....	96
Résumé .....	97

## Table des illustrations

Figure 1 : Vue latérale des commissures inter-hémisphériques .....	32
Figure 2 : Orientations des fibres calleuses .....	33
Figure 3 : Formation embryologique des principales commissures inter-hémisphériques .....	36
Figure 4 : Vue sagittale de l'encéphale : corps calleux visible .....	45
Figure 5 : Coupe sagittale médiane à 22SA chez un fœtus sain .....	46
Figure 6 : Comparaison échographique d'une ACCC versus présence d'un corps calleux .....	47
Figure 7 : Suspicion d'agénésie partielle du corps calleux .....	50
Figure 8 : ACC isolée sur une IRM à 36 SA .....	51
Figure 9 : Vue sagittale à l'IRM de l'encéphale : présence du corps calleux .....	51
Figure 10 : Diagramme de flux représentant les différentes atteintes .....	59
Figure 11 : Diagramme de flux montrant le devenir neurologique des agénésies isolées du corps calleux de notre étude .....	64
Figure 12 : Comparaison des QIT des enfants porteurs d'une ACCC avec la population générale (courbe de Gauss) .....	68
Figure 13 : Moyenne des notes composites (CV, RP, MT, VT) en fonction de l'atteinte.....	70
Figure 14 : Moyenne des sub-tests du WISC IV et WIPPSI III et IV en fonction de l'atteinte	71
Tableau I : Données des imageries anténatales et postnatales .....	62
Tableau II : Résultats des bilans orthophoniques (BILO2C et BILO 3C) en fonction des percentiles.....	67
Tableau III : Médianes des notes composites globales et en fonction des atteintes.....	69

## **Abréviations**

**ACC** : Agénésie du Corps Calleux

**APCC** : Agénésie Partielle du Corps Calleux

**CAMPS** : Centre d'Action Médico-Sociale Précoce

**CLIS** : Classe pour l'Inclusion Scolaire

**CMP** : Centre Médico-Psychologique

**CMPP** : Centre Médico-Psycho Pédagogique

**CPDPN** : Centre Pluridisciplinaire de Diagnostic Prénatal

**CHU** : Centre Hospitalier Universitaire

**CO** : Compréhension Orale

**CV** : Compréhension Verbale

**IC** : Intervalle de Confiance

**IFDC** : Inventaires Français du Développement Communicatif

**IME** : Institut Médico-Educatif

**IMG** : Interruption Médicale de Grossesse

**IRM** : Imagerie par Résonance Magnétique

**IVG** : Interruption Volontaire de Grossesse

**JG** : Jugement Grammatical

**JL** : Jugement Lexical

**KIH** : Kyste Inter-Hémisphérique

**LexP** : Lexique en Production

**LexR** : Lexique en Réception

**MT** : Mémoire de Travail



**ProdE** : Production d'Enoncés

**QIT** : Quotient Intellectuel Total

**RP** : Raisonnement Perceptif

**SEGPA** : Section d'Enseignement Général et Professionnel Adapté

**SG** : Semaine de Gestation

**SNC** : Système Nerveux Central

**TDAH** : Trouble Déficitaire de l'Attention et Hyperactivité

**TED** : Trouble Envahissant du Développement

**ULIS** : Unités pédagogiques d'Intégration Scolaire

**VT** : Vitesse de Traitement

**WIPPSI III** : Weschler Preschool and Primary Scale of Intelligence III

**WISC III et IV** : Wechsler Intelligence Scale for Children-III and IV

## **I. Introduction**

### **1. Généralités**

Le corps calleux est la principale commissure cérébrale, reliant les deux hémisphères cérébraux. Son rôle est essentiel dans le transfert des informations inter-hémisphériques. L'agénésie du corps calleux (ACC) est une malformation neurologique fréquente découverte in utéro. Sa prévalence incertaine serait évaluée à 1.4 pour 10000 naissances pour l'ACC et de 0.4 pour 10000 naissances vivantes pour l'hypoplasie de corps calleux (hCC). Ces chiffres sous-estiment l'incidence réelle du fait d'une proportion de patients asymptomatiques non diagnostiqués en anténatal. Une ACC sur deux est associée à des malformations intra-cérébrales. (1) Cette anomalie est significativement plus élevée dans la population présentant des troubles du développement intellectuel dont l'incidence est estimée de 2 à 3%. (2) L'ACC peut être totale avec absence de corps calleux résultant d'une anomalie de l'embryogénèse, partielle résultant d'une anomalie du développement ou consécutive à un événement interruptif durant la grossesse.

En 1812, Reil décrivit pour la première fois l'ACC en post-mortem. Pendant 120 ans, seul l'examen anatomo-pathologique permettait de diagnostiquer cette malformation. Depuis la fin des années 1990 et le développement du diagnostic prénatal, les échographies et la réalisation d'imagerie par résonance magnétique (IRM) anténatales ont permis un diagnostic précoce d'ACC. Lors de la découverte d'une ACC en anténatal, aucune prise en charge thérapeutique n'est possible. Le devenir du fœtus repose entièrement sur le pronostic de l'anomalie découverte : poursuite de la grossesse en cas d'anomalie isolée ou non. De manière légitime, les couples demandent des informations sur le devenir de l'enfant à naître. Les tableaux cliniques des ACC sont très variés pouvant aller d'enfants asymptomatiques à des syndromes avec pronostic neurologique sévère. Le diagnostic anténatal est complexe du fait de la difficulté à émettre un diagnostic et un pronostic précis. Le seul indicateur pronostique fiable de cette pathologie, reconnu de manière consensuelle par la littérature, est actuellement le caractère isolé ou non de l'ACC. (3)

La question principale concernant la poursuite ou non de la grossesse en fonction du pronostic neurologique est donc la présence ou non d'anomalies associées du système nerveux central (SNC) : holoprosencéphalie, syndrome de Dandy Walker, anomalies de la migration neuronale (trouble de la gyration et hétérotopies de substance grise), dilatation ventriculaire évolutive ou anomalies extra-cérébrales : atteintes ophtalmologiques, cardiaques, rénales ou digestives... Compte tenu du pronostic neurologique sévère, lorsque l'ACC est associée à une anomalie génétique, à des malformations cérébrales graves ou à l'atteinte d'un autre organe, une interruption médicale de grossesse (IMG) peut être envisagée si les parents en font la demande. En revanche, la poursuite ou non de la grossesse en cas de diagnostic anténatal d'ACC isolée n'est pas consensuelle selon les centres de diagnostic prénatal en France.

### **Objectifs de l'étude**

L'objectif principal de notre étude a été d'évaluer le devenir neuro-développemental des enfants avec un diagnostic d'ACC isolée en anténatal. Nous avons pu étudier en Haute-Normandie, une série d'enfants pour lesquels un diagnostic d'ACC d'apparence isolée avait été réalisé en anténatal et dont les parents avaient choisi de poursuivre la grossesse.

L'objectif secondaire était de comparer le devenir neuro-développemental des différents types d'ACC : agénésie complète du corps calleux (ACCC), agénésie partielle du corps calleux (APCC) et hCC (hypoplasie du corps calleux).

## 2. Conduite à tenir lors d'un diagnostic d'agénésie du corps calleux en anténatal

La conduite à tenir concernant le diagnostic anténatal d'ACC ne fait pas l'objet de recommandations pour la pratique clinique. La prise en charge et les informations données aux parents sont très dépendantes du Centre Pluridisciplinaire de Diagnostic Prénatal (CPDPN). Dans notre centre, le Centre Hospitalier Universitaire (CHU) de Rouen, l'IMG n'est pas acceptée lors de la découverte d'une ACC isolée. Les parents ne souhaitant pas poursuivre la grossesse sont orientés vers un autre centre.

Plusieurs étapes diagnostiques découlent lors de cette découverte :

- La découverte d'une ACC lors du 2<sup>ème</sup> trimestre de grossesse à partir de 20 SA impose une échographie de confirmation dite diagnostique, réalisée par un échographiste expérimenté du CPDPN.

- Un bilan étiologique est ensuite réalisé par un médecin en lien avec le CPDPN. Il comprend :

- *Rappel de l'anamnèse* : antécédents maternels, déroulement de la grossesse (modalités de la conception, prise de toxiques ou médicaments), notion de consanguinité parentale, antécédents personnels des deux parents

- *Bilan d'imagerie* :

- Echographie de confirmation ou diagnostique qui permet : une analyse morphologique précise, une analyse du système nerveux central, la recherche de malformations associées, l'évaluation du retentissement sur la vitalité et le bien-être fœtal ainsi que la recherche de signes fonctionnels révélateurs de lésions neurologiques.

- IRM cérébrale fœtale qui permet une analyse plus précise d'éventuelles malformations associées, la recherche d'anomalies de la gyration et de la migration neuronale (hétérotopies).

- *Bilan biologique maternel* : sérologies infectieuses (toxoplasmose, cytomégalovirus, rubéole, herpès)

- *Amniocentèse* : caryotype fœtal, recherche d'agents infectieux

- *Consultation spécialisée de neuro-pédiatrie* : essentielle afin d'expliquer le pronostic de ces futurs enfants, les risques de découverte en post-natal d'anomalies associées et la nécessité d'un suivi prolongé. (4) L'implication du neuro-pédiatre dans la prise en charge

anténatale de l'ACC a diminué de façon significative le recours à l'IMG pour cette malformation. Une étude s'est intéressée au devenir de ces grossesses entre 2000 et 2006 en comparant celles entre 2000 et 2003 et celles entre 2003 et 2006. Elle a pu montrer une diminution du taux d'IMG dans les ACC de 13/35 à 9/44 soit une diminution des IMG de 17% ( $p < 0.05$ ) grâce en partie au recours des neuro-pédiatres en anténatal. (5)

Les résultats des examens et les avis des consultations font l'objet d'une concertation pluri-disciplinaire au sein du staff anténatal du CPDPN qui donne une information claire, loyale et appropriée aux futurs parents.

- Si les parents souhaitent poursuivre la grossesse, il est nécessaire de les informer de l'importance du suivi post-natal afin de détecter et prendre en charge d'éventuels troubles de façon précoce.

- Si les parents demandent une IMG, l'aspect législatif est discuté par le CPDPN. Concernant le CPDPN de Rouen, les IMG ne sont pas acceptées dans le cadre des ACC en apparence isolée, les parents peuvent être redirigés vers un autre CPDPN.

### 3. Aspects législatifs

Les malformations du système nerveux correspondent à 29,8% des IMG. La première loi sur l'IMG date du 17 janvier 1975, elle a permis de distinguer la notion d'IVG (Interruption Volontaire de Grossesse) et IMG pratiquée sur une grossesse souhaitée mais qui présente des risques fœtaux ou maternels. Le conseil prénatal en cas de diagnostic d'ACC est difficile car le pronostic individuel demeure incertain. En effet, même si certains patients demeurent asymptomatiques, un certain nombre d'enfants ou d'adultes porteurs d'une ACC entre dans la définition des pathologies justifiant l'IMG aux parents : « qu'il existe une forte probabilité que l'enfant à naître soit atteint d'une affection d'une particulière gravité reconnue incurable au moment du diagnostic : article L2213-1CSP ».

Cette possibilité est encadrée par une procédure médico-judiciaire d'acceptation de la demande parentale ou maternelle par deux médecins dont un expert auprès de la cour d'Appel ou cour de Cassation. En 1975, les trois quarts des IMG étaient pratiquées pour raisons maternelles. Cependant le développement du diagnostic prénatal au cours des années 1980 a mis en évidence le fait que les IMG pour raison fœtale étaient souvent signées par des

médecins sans compétences spécifiques dans le domaine du diagnostic prénatal. Pour cette raison, la loi du 30 juillet 1994 a permis la création de centres pluridisciplinaires de diagnostic prénatal avec l'obligation que l'un des deux signataires d'une IMG soit membre d'un de ces centres. Ainsi il était acquis que l'indication d'IMG avait fait obligatoirement l'objet d'un avis de spécialiste de médecine fœtale.

#### 4. Devenir des enfants à long terme

Il est difficile d'établir un pronostic précis pour ces enfants du fait de la faible incidence de cette malformation (entre 0.3% et 0.7% dans la population générale et entre 2 et 3% chez les personnes présentant un retard mental)(1) et de la variabilité des études sur le sujet. Le devenir des enfants porteurs d'une ACC est essentiellement corrélé à l'association ou non d'anomalies intra ou extra-cérébrales avec un pronostic beaucoup plus péjoratif en cas de formes associées : retard intellectuel pouvant être associé à une épilepsie ou des troubles sévères du comportement... On retrouve dans près de 65% des diagnostics d'ACC anténataux, la présence d'anomalies extra-cérébrales.(6) Les progrès en imagerie fœtale permettent des diagnostics fœtaux de plus en plus précoces mais peu de diagnostics sont établis avec certitude. Seul le suivi permettra d'apprécier le devenir de ces futurs enfants.

Plusieurs études concernant des enfants diagnostiqués avant la naissance et suivis au-delà ont montré une évolution favorable dans près de 80% des cas dans les ACC isolées (en terme de développement intellectuel) (3,7). Une revue de la littérature a étudié les résultats de 16 études ayant inclus 132 enfants avec un diagnostic anténatal d'ACC en apparence isolée et s'est intéressée à leur devenir neuro-développemental. Le développement psycho-moteur était qualifié de normal dans 71.2% [IC 95% (63-78.3)] des cas, 13.6% [IC 95% (8.8-20.5)] des enfants présentaient des anomalies modérées et 15.2% [IC 95% (10-22.2)] des anomalies sévères. (7) Une différence non significative a été observée concernant les troubles sévères dans les ACCC (11.4%) et les APCC (27.6%). Toutefois, ces études ont pour la plupart de faibles effectifs du fait du recours fréquent à l'IMG, sont souvent rétrospectives et avec un suivi à court terme (avant l'âge scolaire).

Ainsi, malgré la réalisation de ces études, il est difficile d'établir un pronostic et un profil neuro-psychologique avec certitude pour ces enfants. Néanmoins, la littérature suggère que les enfants ou adultes porteurs d'une ACC isolée sont plus souvent sujets à des difficultés dans les domaines suivants :

- Difficultés dans le transfert inter-hémisphérique de l'information et de l'apprentissage sensoriel complexe (8)
- Difficultés dans la coordination motrice bi-manuelle (7)
- Difficultés dans la résolution de problèmes complexes et nouveaux (9)
- Difficultés dans les aspects phonétiques et sémantiques du langage (10)
- Difficultés dans la compréhension du langage non-verbal (émotions, humour) engendrant une perspicacité et un jugement social déficitaire (11)

Moutard et ses collaborateurs ont suivi de façon prospective 12 enfants à l'âge de 10 ans entre 1994 et 2000. Parmi ces enfants, 11 avaient une ACC isolée (1 enfant a été exclu du fait d'un syndrome d'alcoolisation fœtal), 73% (8/11) avaient un quotient intellectuel total (QIT)  $\leq 100$  et 3 enfants (27%) avaient un QIT faible (70-79). Les QIT étaient d'autant plus bas que les enfants étaient âgés en lien avec l'apparition de troubles des apprentissages aux âges scolaires. Aucun retard mental n'avait été observé dans l'étude. Les résultats aux tests étaient meilleurs pour les enfants porteurs d'une APCC versus ACCC. L'étude du niveau socio-économique parental avait montré des QIT significativement plus élevés pour les enfants dont les mères avaient un niveau d'études plus important. Cette étude souligne la nécessité du suivi au long terme de ces enfants notamment jusqu'à l'âge scolaire, ainsi que l'importance du niveau socio-économique des parents dans l'évolution neurologique de ces enfants. (12)

## II. Neuro-anatomie et embryogénèse

### 1. Anatomie du corps calleux

Le corps calleux est la principale commissure cérébrale supra-tentorielle. Il contient avec le trigone et la commissure blanche antérieure, les voies de conduction réunissant les deux hémisphères, en particulier les aires associatives et visuo-motrices. Les trois commissures blanches inter-hémisphériques passent en pont, en avant et au-dessus du diencephale. Les fibres de la substance blanche du corps calleux connectent entre elles les régions fonctionnelles homotopiques des deux hémisphères (13) : chaque aire de Brodmann, définie par sa structure cyto-architecturale, projette des axones formant le corps calleux, et réciproquement en reçoit de la région controlatérale. Le diamètre de ces axones, leur degré de myélinisation, et leur densité varient selon leur aire de provenance, conférant au corps calleux une structure hétérogène.(14) En coupe sagittale médiane du cerveau, le corps calleux apparaît comme une structure blanche épaisse et dense en forme de "C" à concavité inférieure, et présente cinq segments d'avant en arrière (figure 1) :

- le rostre : partie antérieure recourbée en crochet
- le genou : en avant du rostre, à convexité antérieure marquée
- le corps : en arrière du genou, interposé entre le gyrus cingulaire en haut et le septum lucidum en bas
- l'isthme dans la continuité en arrière du corps
- le splénium : partie postérieure du corps calleux, formant un bourrelet à concavité inférieure

Le trigone ou fornix est une mince commissure en forme de voûte triangulaire, à sommet antérieur et à base postérieure. Sous-jacent au corps calleux, il lui est uni par sa base soudée au bourrelet (splénium du corps calleux), puis s'en éloigne progressivement en avant. L'espace les séparant est occupé par la ligne médiane, par les parois et la concavité du septum lucidum. La voûte du trigone et ses piliers entourent dans leur concavité, la paroi supérieure du troisième ventricule. Ses bords latéraux reposent sur la face supérieure des deux thalami. Ses piliers antérieurs recourbés sont accolés par leur extrémité antérieure au pôle antérieur des thalami et limitent avec eux les trous de Monro. Ses piliers postérieurs contournent en arrière



l'extrémité postérieure des thalami et se terminent en bas et en avant dans l'hippocampe ventral.

La commissure antérieure est un petit faisceau blanc horizontal qui s'étend de l'extrémité d'un lobe frontal à l'autre, en passant en avant de la paroi antérieure du troisième ventricule, entre la lame terminale et les piliers du trigone. Elle unit les formations hippocampiques et amygdaliennes. Il existe également des fibres provenant des noyaux olfactifs, du noyau du tractus olfactif latéral, du cortex temporal moyen et inférieur et même frontal.

Le trigone et la commissure antérieure sont des commissures archipalliales. Le trigone et ses fibres transversales, réunit les deux hippocampes. La commissure antérieure appartient comme le trigone aux voies olfactives. Par ses fibres à concavité postérieure, elle solidarise l'uncus et les noyaux amygdaliens.

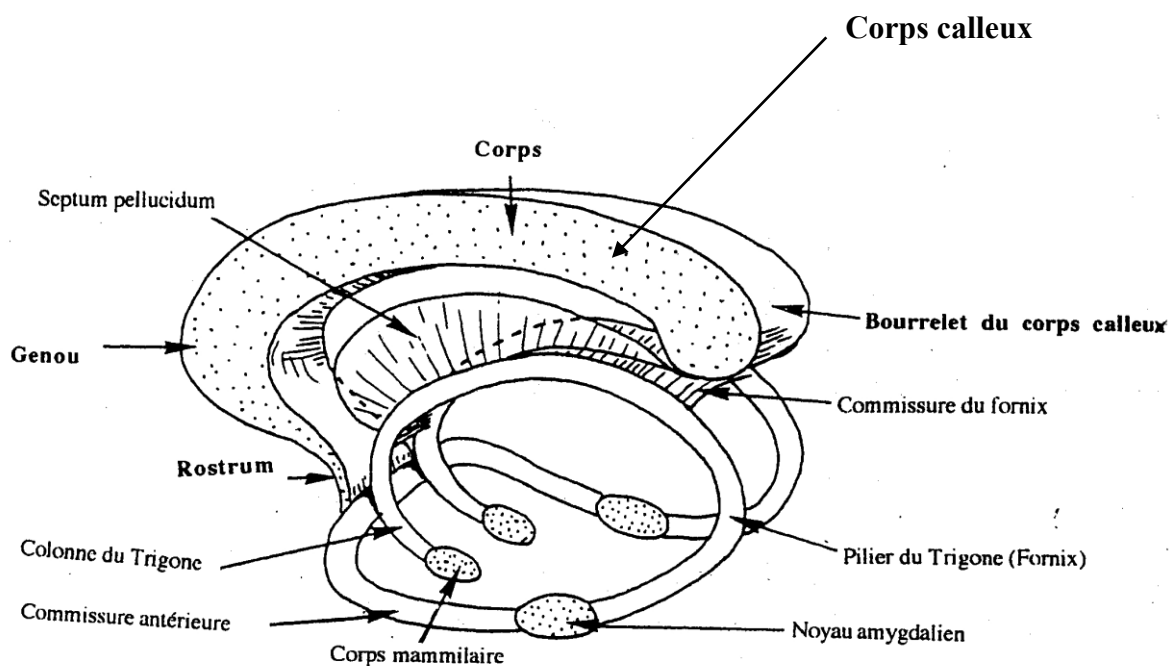


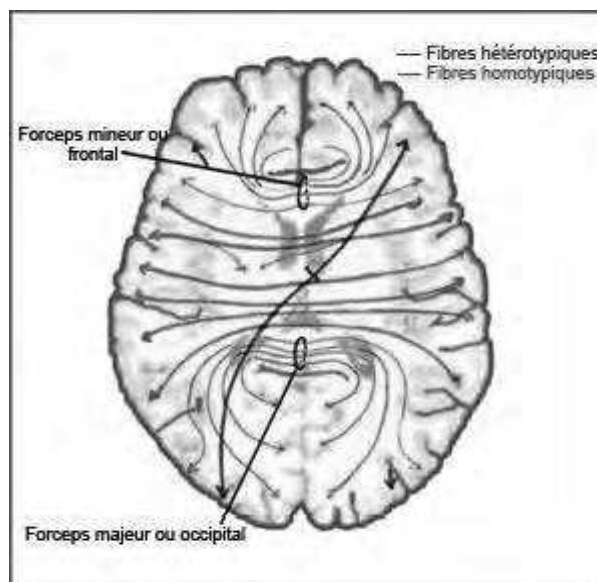
Figure 1: Vue latérale des commissures inter-hémisphériques, d'après Bourret et Louis. *Anatomie du système nerveux central. L'expansion scientifique française ED. 1986. Paris*

Le corps calleux est une commissure néopalliale formé de 300 à 800 millions de fibres inter-hémisphériques. Les radiations moyennes ou du corps, à direction transversale, réunissent les lobes pariétaux, la partie postérieure du lobe frontal et la plus grande partie du lobe temporal. Les radiations antérieures ou du genou (forceps antérieur) à direction sagittale, réunissent les deux lobes frontaux. Les radiations postérieures ou du bourrelet, sagittales, sont tendues entre les lobes occipitaux. (Figure 2) Le corps calleux est composé de deux types de fibres :

- Fibres homotopiques : constituent la majeure partie des fibres calleuses et réunissent les régions homologues du cortex. Il s'agit essentiellement des cortex associatifs sensoriels, des cortex pré-moteurs et des aires motrices supplémentaires. Les aires sensorielles primaires, et peut-être la partie apicale des lobes frontaux, sont quasiment dépourvues de connexions calleuses.

- Fibres hétérotopiques : réunissent les régions hétérologues du néocortex. Elles sont constituées d'un faible nombre de fibres, ainsi que des divisions collatérales provenant des axones calleux homotopiques. Certaines fibres calleuses se projettent sur des structures sous-corticales contro-latérales, comme le claustrum ou le noyau caudé.(15)

Figure 2 : Orientations des fibres calleuses



## 2. Embryogénèse du corps calleux

Au cours du développement précoce du système nerveux, le prosencéphale donne naissance à deux vésicules télencéphaliques, futurs hémisphères cérébraux. Ces vésicules fusionnent sous l'influence de cellules gliales nommées " middle zipper glia", ce qui crée la ligne médiane, structure primordiale à la formation des commissures cérébrales (figure 3).

Les fibres commissurales les plus précoces sont celles de la commissure antérieure qui apparaissent dès la 10<sup>ème</sup> semaine de gestation (SG) au niveau de la partie rostrale de la masse commissurale. Elle est faite de fibres mettant en connexion les bulbes olfactifs et les territoires cérébraux correspondants des deux hémisphères entre eux.

La deuxième commissure à apparaître est la commissure de l'hippocampe ou commissure du fornix formée à la partie dorsale de la commissure antérieure, vers la 11<sup>ème</sup> SG. Elle est située dans la lame terminale, au voisinage du toit du diencéphale et ses fibres mettent en connexion les régions hippocampiques avec le tubercule mamillaire et l'hypothalamus par l'intermédiaire du fornix. Après l'apparition du corps calleux, qui survient peu de temps après, la commissure hippocampique régresse en grande partie. La présence régulière de la commissure antérieure en cas d'ACC, est un argument important pour expliquer un développement régional spécifique et indépendant de la plaque commissurale et la commissure antérieure.

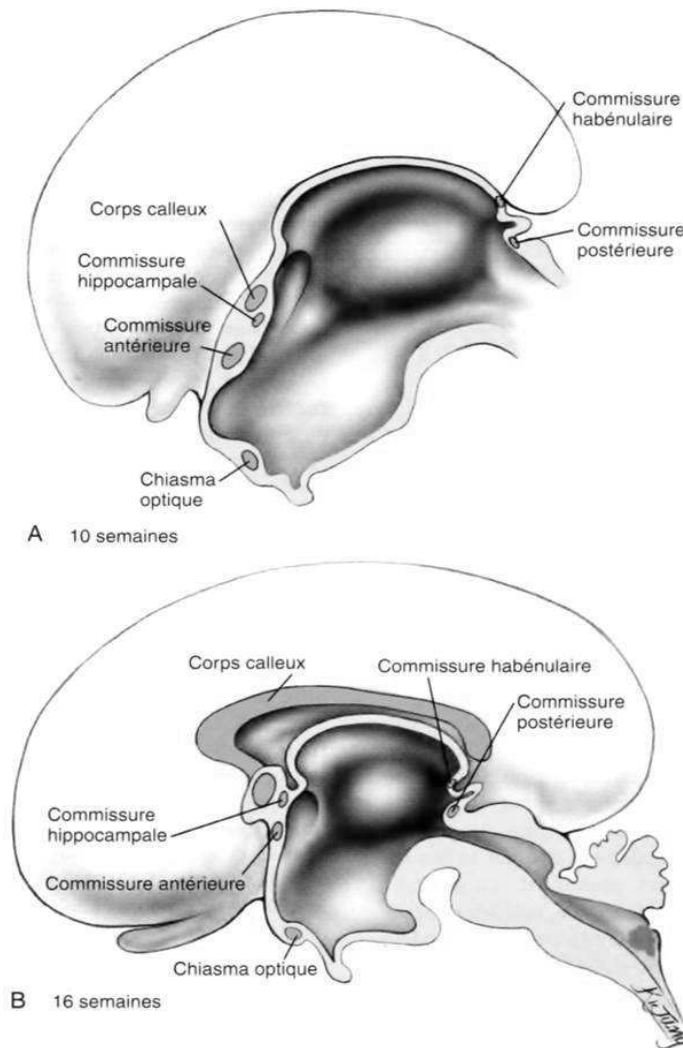
A partir de la 11<sup>ème</sup> SG, apparaît un amas cellulaire au fond de la scissure inter-hémisphérique. Les fibres commissurales provenant du cortex vont progresser sur cette structure. Vers la 12<sup>ème</sup> SG, apparaît le corps calleux qui constitue un petit faisceau au sein de la lame terminale, immédiatement en avant de la commissure de l'hippocampe. Il met en connexion les territoires corticaux non olfactifs des hémisphères droit et gauche. Faisant suite au développement continu du néopallium, il se prolonge antérieurement puis postérieurement, formant une arche au-dessus du mince toit du diencéphale. La région située entre le corps calleux et la commissure de l'hippocampe s'amincit considérablement et constitue le septum lucidum. Entre la 12<sup>ème</sup> et la 13<sup>ème</sup> SG, des fibres croisent la ligne médiane et forment la partie antérieure du corps calleux qui correspond au genou. La croissance continue pendant 5 à 7 semaines dans une direction caudale, donnant naissance à la partie antérieure du corps, puis à sa partie postérieure et au splénium. La seule exception à cette croissance antéro-postérieure, est le rostrum qui se développe vers la 16<sup>ème</sup> à la 18<sup>ème</sup> SG, formé par

l'épaississement de la partie antérieure. La formation du corps calleux est achevée à 21 semaines d'aménorrhée (SA).

Plus tardivement, le corps calleux s'épaissit par l'addition d'autres fibres croisant la ligne médiane. La croissance et la modification de configuration du corps calleux sont le reflet de la croissance caudale rapide et des changements de forme des hémisphères cérébraux. La croissance du corps, du splénium et du genou est corrélée au rythme de l'étalement radiaire des aires corticales. La croissance du corps est régulière. Le genou a une croissance plus rapide pendant la gestation, parallèlement à la croissance des aires frontales des hémisphères. La croissance du splénium quant à elle s'accélère après la naissance (vers 6 mois), parallèlement à la croissance des lobes occipitaux. Pendant cette période, l'enfant acquiert une vision binoculaire et un système d'accommodation optimal. L'élargissement rapide du splénium est probablement relatif aux multiples connexions inter-hémisphériques du cortex visuel.

La myélinisation du corps calleux débute vers le 4<sup>ème</sup> mois de grossesse et se fait jusqu'à la 4<sup>ème</sup> année de vie (âge où l'activité bi-manuelle devient coordonnée).

Figure 3 : Formation embryologique des principales commissures inter-hémisphériques



A côté de ces trois commissures développées dans la lame terminale, il faut en citer trois autres. Deux d'entre elles, la commissure postérieure et la commissure habéculaire se trouvent juste au-dessous et en avant du pédicule épiphysaire. La troisième est constituée par le chiasma optique, qui apparaît dans la paroi antérieure du diencephale et contient les fibres des moitiés médiales des territoires rétiniens, qui croisent la ligne médiane pour rejoindre les corps genouillés latéraux et les tubercules quadrijumeaux antérieurs.

Les **agénésies du corps calleux** peuvent être primitives (agénésies véritables) ou secondaires à une encéphalomalacie développée in utéro (encéphaloclastie calleuse). Elles peuvent également être **totales ou partielles**.

Les agénésies primitives du corps calleux correspondent à l'absence de formation des fibres commissurales inter-hémisphériques, dont la cause demeure inconnue. Il existe une absence de commissuration plutôt qu'une agénésie véritable du corps calleux. Les fibres calleuses primitives qui ne peuvent croiser la ligne médiane du fait de l'absence de pont, s'orientent dans une direction perpendiculaire à leur trajet normal, parallèlement à la fissure inter-hémisphérique, pour former **le faisceau calleux de Probst**. Il s'agit d'un faisceau de fibres longitudinales, courant en position para-sagittale au sein de la paroi interne des hémisphères cérébraux et refermant les axones calleux qui, faute de franchir la ligne médiane, vont établir des synapses avec des aires calleuses ispi-latérales. Ce faisceau imprime à la partie interne des ventricules latéraux, une forme caractéristique concave dans sa partie supérieure et donne aux cornes frontales un aspect effilé et étroit (« cornes de taureau »). Les forams de Monro étant allongés, il existe une communication extensive entre les ventricules latéraux et le troisième ventricule. L'absence de splénium entraîne une dilatation et une extension des carrefours ventriculaires dans une direction postérieure et les cornes occipitales sont dilatées donnant l'aspect de colpocéphalie, secondaire à l'hypoplasie de la substance blanche sous-jacente. Le troisième ventricule s'agrandit et s'étend entre les ventricules latéraux largement séparés. Il existe souvent dans les agénésies calleuses une disproportion entre la taille des parties antérieure et postérieure des ventricules latéraux. Dans certains cas rares, la dilatation ventriculaire est aussi importante au niveau des parties antérieures et des parties postérieures des ventricules. **Un kyste inter-hémisphérique** peut être présent, secondaire à une extension supérieure du troisième ventricule ou à une communication avec l'un ou les deux ventricules latéraux. **Les ACC peuvent être isolées ou associées** à d'autres malformations cérébrales.

Les **hypoplasies calleuses** sont habituellement liées à une lésion ischémique dans le territoire des artères cérébrales antérieures, ou plus souvent des lésions inflammatoires.

Les **agénésies partielles** primitives du corps calleux siègent typiquement au-niveau de la partie postérieure du corps calleux, en raison du développement rostro-caudal de la commissure. L'ACC postérieure est secondaire à une lésion plus tardive dans la morphogénèse du corps calleux. Elle est liée soit à un défaut de vascularisation, soit à une

lésion inflammatoire, soit à une masse compressive faisant obstacle à la progression des fibres calleuses.

### 3. Vascularisation du corps calleux

La vascularisation du corps calleux dépend essentiellement des artères cérébrales antérieures dont la branche terminale provient essentiellement de branches de l'artère péri-calleuse (deux tiers). Les artères sub-calleuses, médiane du corps calleux, longues calleuses donnent des perforantes directes ou indirectes qui vont vasculariser la circonvolution du corps calleux (cingulum) et le corps calleux. Le splénium quant à lui est vascularisé par l'artère péri-calleuse postérieure : branche de l'artère péri-calleuse ou l'artère cérébrale postérieure. Le drainage veineux du corps calleux et du cingulum se fait par des veines calleuses et callosocingulaires vers les veines cérébrales internes et la grande veine cérébrale. (16)

### 4. Fonctions du corps calleux

#### 4-1. Rôles du corps calleux

Le corps calleux permet l'intégration des informations sensorielles, motrices et cognitives entre les deux hémisphères. Il joue un rôle important dans le développement et le maintien de la spécialisation hémisphérique, notamment du langage dans l'hémisphère gauche, ou du traitement des visages, de l'émotion, et de l'attention spatiale dans l'hémisphère droit. Il transmet les informations d'un hémisphère à l'autre. Selon la théorie de l'inhibition calleuse, les fibres calleuses inhiberaient les aires homotopiques contralatérales, permettant un fonctionnement indépendant des deux hémisphères. Il a été montré chez l'animal comme chez l'homme, comparant des sujets normaux avec des sujets ayant une anomalie du corps calleux (ACC, callosotomie), que le corps calleux avait une action modulable, inhibitrice ou excitatrice sur la transmission inter-hémisphérique, entre les deux hémisphères préalablement spécialisés. Cette action rend possible la coopération entre les deux hémisphères dans l'exécution des tâches et son caractère modulable leur permet de fonctionner de façon indépendante ou coordonnée selon le type de tâche à effectuer. Différentes études se sont intéressées au transfert inter-hémisphérique et ont montré qu'en l'absence de corps calleux, l'utilisation de voies ipsi-latérales ou sous-corticales permettait de délivrer l'information. Le corps calleux avait également un rôle facilitateur du fonctionnement cognitif et sensori-

moteur avec une importance dans les apprentissages lorsqu'une composante spatiale était impliquée.(17)

#### 4-2. Syndrome de disconnexion calleuse (18)

Des progrès majeurs ont été réalisés dans la compréhension du rôle du corps calleux par la description de patients souffrant d'épilepsie pharmaco-résistante et ayant subi une callosotomie ou une commisurotomie multiple afin de limiter la propagation des décharges épileptiques.

Le syndrome de disconnexion classique implique l'absence totale de connexions inter-hémisphériques et ainsi une information sensorielle et motrice présentée indépendamment à chaque hémisphère.

Elle a permis de déduire chez un patient droitier avec un « cerveau divisé » que :

- Seul l'hémisphère gauche est capable de s'exprimer verbalement, par oral comme par écrit, ce qui explique les anomalies sensitives, visuelles, auditives gauches et olfactives droites.

- L'hémisphère droit, qui ne peut s'exprimer verbalement, est capable de reconnaître ce qui lui est présenté (tactilement, visuellement, auditivement), de le retenir, de l'utiliser et de le comparer. Il est doué de capacités de conceptualisation et de sémantisation.

Différents symptômes ont été observés chez ces patients illustrant le rôle du corps calleux et des autres commissures inter-hémisphériques. Ces symptômes touchent les patients ayant présentés des lésions aiguës ou chroniques au cours de la vie mais non de façon congénitale. En effet, **chez les patients ayant une ACC, ces troubles peuvent passer inaperçus du fait de suppléances** au niveau des commissures antérieures, postérieures ou de l'hippocampe persistantes.

#### Troubles de la dénomination :

- *Anomie tactile gauche* : le patient est incapable de dénommer un objet placé dans la main gauche car les informations somesthésiques (hémisphère droit) ne sont pas transmises aux régions du langage ipsi-latérales (hémisphère gauche).

- *Anomie auditive gauche* : le patient est capable de répéter les items présentés à l'oreille droite, se projetant majoritairement sur l'hémisphère gauche (hémisphère dominant).



En revanche, les items présentés à l'oreille gauche se projettent sur l'hémisphère droit qui déconnecté des régions du langage à gauche, ne peut les répéter. Chaque oreille projette sur chaque hémisphère, avec une prépondérance des voies auditives controlatérales sur celles ipsi-latérales. Sur un hémisphère donné, la voie controlatérale tend à inhiber la voie ipsi-latérale.

- *Anomie visuelle gauche* : même situation que précédemment mais concerne l'hémichamp visuel.

- *Alexie gauche* : le patient lit sans difficulté les mots projetés dans son hémichamp droit mais lorsque les mots sont présentés dans l'hémichamp gauche, il peut nier avoir vu le mot et il est incapable d'écrire de la main gauche les mots ainsi présentés.

- *Anomie olfactive droite* : les afférences olfactives ne croisent pas la ligne médiane, de sorte que les odeurs présentées à la narine droite se projettent sur les aires olfactives droites. Les régions olfactives homologues se réunissent par les fibres inter-hémisphériques du corps calleux mais surtout par la commissure antérieure.

- *Alexithymie* : correspond à l'incapacité de dire ses émotions, ses sentiments du fait d'une déconnexion entre l'hémisphère droit traitant les émotions et l'hémisphère gauche dominant pour le traitement du langage.

#### Troubles de la réalisation gestuelle :

- *Apraxie idéomotrice gauche* : mauvaise capacité de réaliser des gestes sur ordre verbal mais la réalisation de ces gestes sur imitation gestuelle par le même hémicorps est meilleure, correspondant à une dissociation automatico-volontaire

- *Agraphie unilatérale gauche* : deux types : agraphie apraxique et agraphie aphasique. Difficultés pour un patient droitier à écrire de la main gauche.

- *Apraxie visuo-constructive droite* : l'hémisphère mineur a de meilleures compétences dans le traitement visuo-spatial donc de meilleures performances de réalisation de la main gauche.

Troubles de la coordination motrice bi-manuelle : difficultés dans la réalisation de gestes bi-manuels alternés rapides

### Signes liés à l'indépendance des deux hémisphères :

- *dyspraxie diagnostique* (conflit inter-manuel pour certains auteurs) : indépendance des deux hémisphères se traduisant par un conflit entre les deux mains du patient, dans lequel la main gauche est perçue comme dotée d'une volonté qui échappe au patient

- *phénomène de la main capricieuse* (« alien hand ») : la main est animée de mouvements qui ont un but apparent, plus ou moins précis, habituellement déclenché par un stimulus de l'environnement proche, conséquence d'un défaut d'inhibition de comportements plus ou moins automatisés d'exploration manuelle ou de manipulation.

- Le *phénomène de la main étrangère* : déficit de la reconnaissance de son appartenance de sa propre main

- *Troubles de la coordination inter-hémisphérique des informations sensorielles* : difficultés à réaliser des tâches qui nécessitent des transferts inter-hémisphériques des informations sensorielles, en particulier des informations somesthésiques ou visuelles.

- *Perturbations du jugement émotionnel*

### III. Etiologies

La sévérité de l'ACC dépend du moment de l'embryogénèse pendant lequel l'agression survient et de son type, entraînant selon les cas, une ACC complète ou partielle, isolée ou associée à des malformations cérébrales ou extra-cérébrales.

Lorsque l'ACC est complète, l'arrêt du développement se produit avant la 12<sup>ème</sup> SG. Il s'agit dans ce cas d'une agénésie primaire. Lorsque celle-ci est partielle, elle serait secondaire avec une survenue plus tardive dans le développement, sur un corps calleux en partie ou totalement formé. L'hypoplasie du corps calleux quant à elle est liée à un trouble du développement qui peut être induit par des agents tératogènes (alcool, rayonnements) ou de compression (masses intra-crâniennes, hydrocéphalies obstructives). (19) On peut également évoquer des lésions toxiques, infectieuses ou anoxiques mais l'étiologie reste inconnue dans la majorité des cas.

#### 1. Causes génétiques

L'ACC peut être d'origine génétique : chromosomique (aneuploïdie, anomalie du chromosome 8...), liée à l'X (XLAG syndrome qui associe l'absence de corps calleux, une lissencéphalie et l'ambiguïté des organes sexuels...), dûe à une mutation d'un gène unique (CRASH syndrome associant une ACC, un retard mental, une adduction des pouces, une paralysie spastique et une hydrocéphalie) ou elle peut faire partie d'un ensemble malformatif cérébral : holoprosencéphalie, anomalies vermiennes.(20,21) Des observations familiales d'agénésie du corps calleux ont été rapportées avec des modes d'hérédité autosomique ou liée à l'X. Environ 10% des ACC sont dues à des anomalies chromosomiques et 20 à 35% à des syndromes génétiques. L'ACC constitue un élément constant dans certains syndromes génétiques et est décrite dans presque 400 syndromes génétiques identifiés ou non. (22) Les plus fréquents sont évoqués ci-contre :

- Le syndrome d'Aicardi, décrit pour la première fois en 1965, est une maladie rare qui associe une triade : ACC, lacunes chorio-rétiniennes et spasmes infantiles. Sur le plan génétique, l'absence de cas familiaux et la survenue exclusive chez la fille évoquent une mutation de novo liée à l'X, létal pour les garçons.(23)

- Le syndrome d'Andermann, identifié en 1972 est une neuropathie héréditaire sensitivo-motrice associée à une ACC. Cette maladie à début précoce est caractérisée par un retard de développement, une polyneuropathie sensitivo-motrice sévère avec aréflexie, une agénésie

plus ou moins complète du corps calleux, une amyotrophie, une hypotonie et des troubles cognitifs. Il s'agit d'une maladie récessive autosomique dont le gène a été localisé en 15q13-q15.

- Le syndrome acrocalleux qui est un syndrome polymalformatif caractérisé par une ACC, des anomalies distales des membres, des anomalies cranio-faciales mineures et un déficit intellectuel. Il est fréquemment associé à des syndactylies, des clinodactylies, une dysmorphie faciale, un strabisme, une épilepsie ou des kystes inter-hémisphériques. Il se transmet sur le mode récessif autosomique.

- Dans le syndrome de Shapiro, on observe des accès d'hyper ou d'hypothermie associés à une ACC. Il se transmet sur le mode récessif lié à l'X.

L'ACC a également été rapportée de manière inconstante dans plusieurs autres syndromes : Dandy-Walker, malformation d'Arnold-Chiari de type II, syndrome d'Opitz, d'Apert, de Rubinstein et Taybi, de Joubert, syndrome oro-facial-digital de type II, de Papillon-Léage et Psaume. On a également décrit son association avec certaines anomalies cytogénétiques : trisomies 8, 13, 18, 21, des triploïdies ou des tétraploïdies et des monosomies.

## 2. Maladies métaboliques

L'ACC peut se voir dans certaines maladies métaboliques, témoignant de l'effet délétère des anomalies métaboliques sur le cerveau en développement. Il s'agit de la malformation la plus fréquente dans les déficits en pyruvate déshydrogénase. Elle est également rapportée au cours des déficits en dopadécarboxylase, dans les cas d'homocystinurie ou d'hyperglycinémie sans cétose.

## 3. Origine toxique, vasculaire, infectieuse

Des facteurs environnementaux semblent contribuer également à l'ACC. Des anomalies du corps calleux ont été décrites dans la rubéole et la toxoplasmose congénitale, le diabète maternel et le syndrome d'alcoolisme fœtal. L'incidence de l'ACC dans le SAF est estimée à 6.8%. Il a été également rapporté des aspects d'amincissement du corps calleux en imagerie par résonance magnétique (IRM), secondaire à une atteinte anoxo-ischémique cérébrale d'origine pré ou péri-natale.

## IV. Moyens diagnostiques prénataux

Le diagnostic prénatal d'ACC repose essentiellement sur l'échographie fœtale : son innocuité, son faible coût et son accessibilité permettent d'accéder au dépistage d'un grand nombre de malformations congénitales. Le diagnostic échographique est évoqué sur la présence en imagerie de signes "directs" (concernant le corps calleux lui-même) et sur des signes "indirects" (signes morphologiques associés à l'agénésie calleuse). En anténatal, on s'intéressera essentiellement aux signes indirects d'ACC. Le corps calleux est physiologiquement très fin et non myélinisé, et donc difficile à distinguer des structures encéphaliques adjacentes.

Le recours à l'IRM en seconde ligne est de plus en plus utilisé du fait des difficultés d'appréciation des anomalies de la gyration et des hétérotopies de substances grises à l'échographie. Il permet de confirmer le diagnostic et de rechercher une malformation associée. (24)

### 1. L'échographie

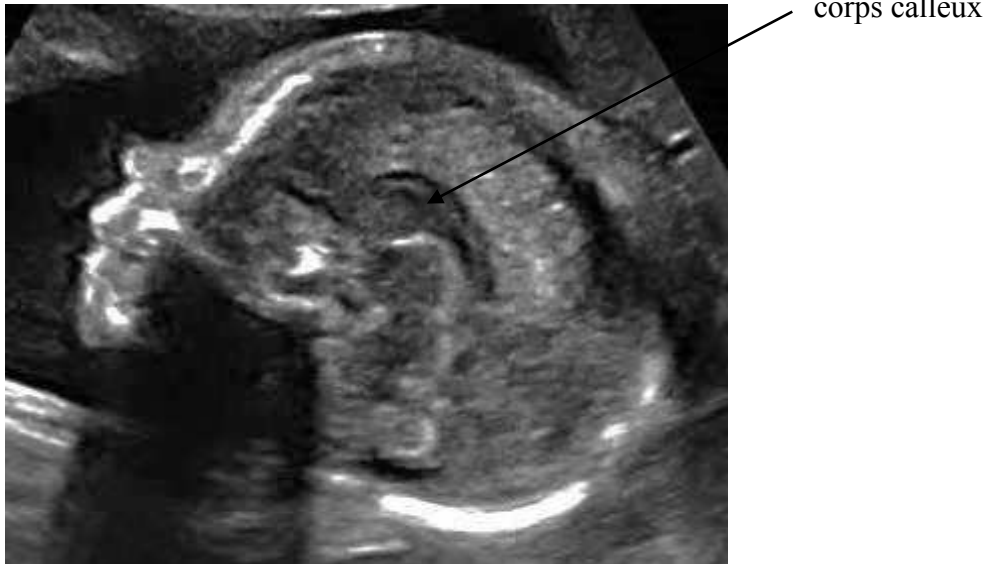
#### 1-1. Exploration échographique de la ligne médiane : aspect normal

L'examen morphologique effectué à 21-22 SA permet de visualiser sur des coupes transversales (figure 4) :

- La faux du cerveau entre les lobes frontaux : présence et continuité
- Le corps calleux
- Le cavum du septum lucidum, image liquidienne rectangulaire mesurant moins de 10 mm de large, située entre les cornes frontales des ventricules latéraux.
- la morphologie des cornes frontales
- la position et la taille du 3<sup>ème</sup> ventricule (V3), prolongement postéro-supérieur variable
- de part et d'autre du V3, les thalami
- la circonvolution cingulaire soulignée par l'artère péricalleuse en Doppler-couleur

- la taille des carrefours ventriculaires
- l'aspect de la fosse postérieure : taille du cervelet, largeur de la grande citerne

Figure 4 : Vue sagittale de l'encéphale : corps calleux visible



## 1-2. Visualisation du corps calleux

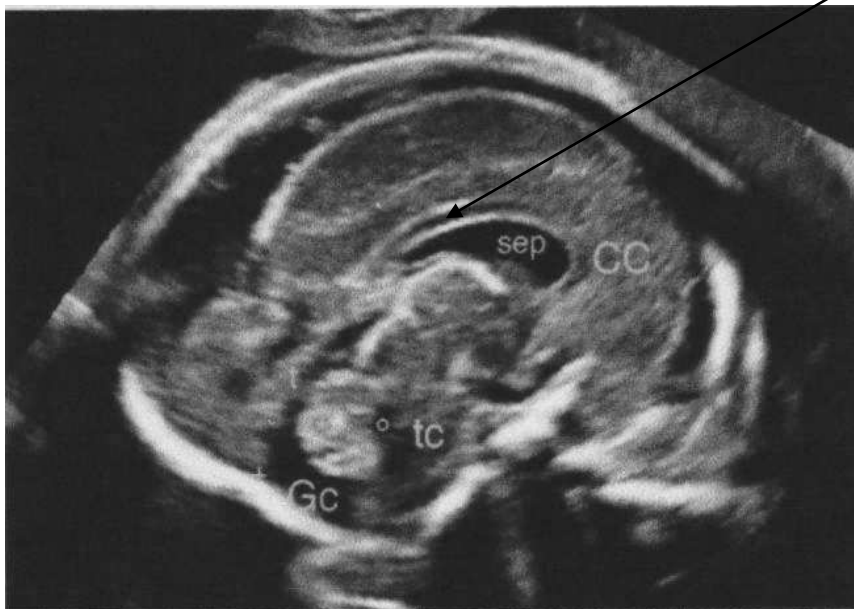La découverte d'une ACC se fait essentiellement pendant la grossesse grâce à l'échographie morphologique de la 22<sup>ème</sup> SA.

Chez le fœtus à partir de 18-20 SA ou en période néonatale, l'échographie permet de montrer des signes évoquant cette malformation, d'évaluer son caractère total ou partiel et de rechercher d'éventuelles malformations cérébrales ou extra-cérébrales associées.

La coupe sagittale est la meilleure coupe pour apprécier la morphologie du corps calleux. Néanmoins la visibilité de la structure propre du corps calleux et du sillon péricalleux en coupe sagittale médiane, n'est possible qu'au 7<sup>ème</sup> mois de grossesse.

- Sur une coupe sagittale strictement médiane (figure 5 et 6), on voit le corps calleux s'enrouler d'avant en arrière au-dessus du septum lucidum, limité en haut par le sillon péricalleux. On individualise d'avant en arrière, le genou, le corps et le splénium. Au-dessous du corps calleux, on repère le 3<sup>ème</sup> ventricule. Le doppler couleur visualise l'artère péricalleuse, branche de l'artère cérébrale antérieure, qui entoure le corps calleux. Il est essentiel que la coupe soit strictement médiane et qu'elle retrouve tous les éléments décrits plus haut. Sur une coupe sagittale paramédiane, le toit des ventricules latéraux pourrait être pris pour le corps calleux.

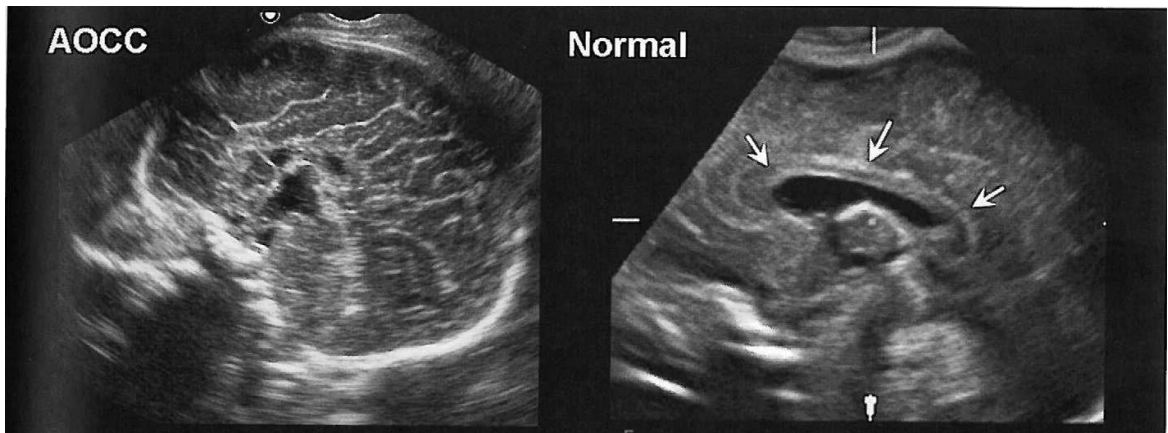
Figure 5 : Coupe sagittale médiane à 22SA chez un fœtus sain



corps calleux

*Sep : septum lucidum, tc : tronc cérébral,*

Figure 6 : Comparaison échographique d'une ACCC versus présence d'un corps calleux



- sur une coupe coronale antérieure, le corps calleux forme une petite bande médiane constituant le toit du septum lucidum et se continuant latéralement avec le toit des cornes frontales. A l'état normal, les cavités ventriculaires sont proches l'une de l'autre et ne sont séparées que par le septum lucidum. Leur bord inférieur a une courbure concave en bas et en dehors, imprimée par la tête des noyaux caudés.

- Sur une coupe coronale moyenne, les cavités ventriculaires conservent la même forme. Le troisième ventricule n'est pas souvent visible car l'empreinte des deux thalami lui laisse peu d'expansion transversale. L'artère cérébrale antérieure est visualisée en doppler couleur au-dessus du corps calleux.

- La coupe axiale, est la moins performante pour visualiser le corps calleux. Elle permet cependant d'apprécier l'étroitesse et la disposition parallèle à la ligne médiane des ventricules latéraux.



### 1-3. Description radiologique de l'ACC en anténatal :

#### Signes directs

- Absence d'individualisation du corps calleux dans sa totalité ou dans sa portion postérieure dans les agénésies partielles, rarement antérieures
- Aspect anormal de la circonvolution cingulaire : absence de gyrus dès 28-29SA
- Interruption ou absence totale d'artère péri-calleuse

#### Signes indirects

Dans les ACC totales, on observe en coupe transversale du cerveau (figure 7) :

- un élargissement des carrefours ventriculaires et des cornes occipitales dilatées défini comme une colpocéphalie (figure 8 et 9)
- Aspect anormalement parallèle des ventricules latéraux
- présence d'un "kyste" inter-hémisphérique qui est ascensionné (signe le plus caractéristique mais le plus variable)
- Absence de septum pellucidum

Ces signes doivent faire pratiquer des coupes frontales et sagittales :

- coupe frontale : expansion ascendante du 3<sup>ème</sup> ventricule interposée entre les cornes frontales et atteignant la scissure inter-hémisphérique
- coupe sagittale : disposition radiaire des sillons corticaux en regard des régions où le corps calleux est absent.

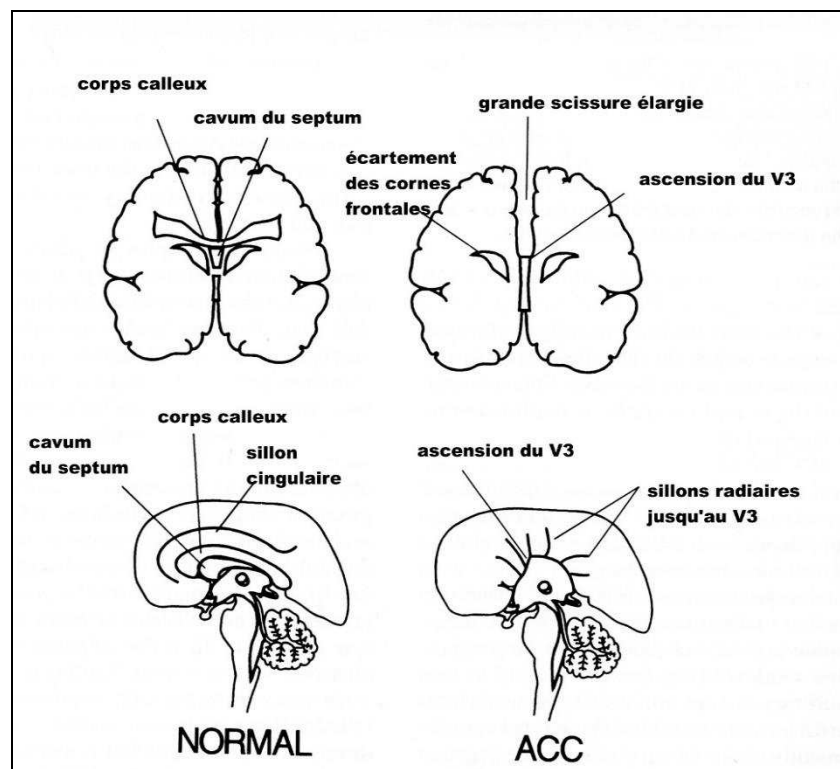
Les ACC partielles sont le plus souvent postérieures, portant sur le splénium ou le corps, et épargnant le genou. Le diagnostic est difficile en anténatal. Les signes indirects pouvant les faire suspecter sont :

- Coupe transversale : expansion vers la ligne médiane des cornes occipitales modifiant l'architecture normale des ventricules latéraux

- Coupe sagittale : présence du genou du corps calleux en avant avec présence de l'artère péricalleuse, disposition radiaire des sillons de la face interne des hémisphères cérébraux dans la zone où le corps calleux est absent

Cette orientation anormale des sillons corticaux apparaît comme spécifique de l'agénésie du corps calleux partielle si elle est associée à la présence de sillons péri-calleux dans la zone où le corps calleux est présent.

Figure 7: Représentation schématique du corps calleux et de l'ACC en coupes coronales et sagittales. *D'après Pilu*



## 2. L'Imagerie par résonance magnétique

Le diagnostic prénatal repose essentiellement sur l'échographie fœtale. Cependant il a été observé que dans 5 à 20% des diagnostics isolés d'ACC lors d'échographies fœtales, d'autres anomalies cérébrales avaient été découvertes en post-natal. (25) L'IRM anténatale joue donc un rôle essentiel pour les détecter. (figure 10) Elle permet chez le fœtus un meilleur contraste entre cortex et substance blanche et une meilleure visibilité du cervelet et du tronc cérébral. La période de 29-32SA semble la plus adéquate à la fois au niveau de l'âge gestationnel et la progression de la gyration. Avant ce terme, le cerveau est physiologiquement lisse et au-delà de 33 SA, l'interprétation peut être gênée par la diminution physiologique des liquides péri-cérébraux. L'IRM cérébrale est réalisée vers 30-32 SA lors d'une ACC pour détecter des anomalies associées de la gyration et les hétérotopies qui conditionnent le pronostic.

Figure 7 : Suspicion d'agénésie partielle du corps calleux : aspect caractéristique en « cornes de taureau », parallélisme des ventricules latéraux et ascension du toit du V3. Corps calleux antérieur hypoplasique

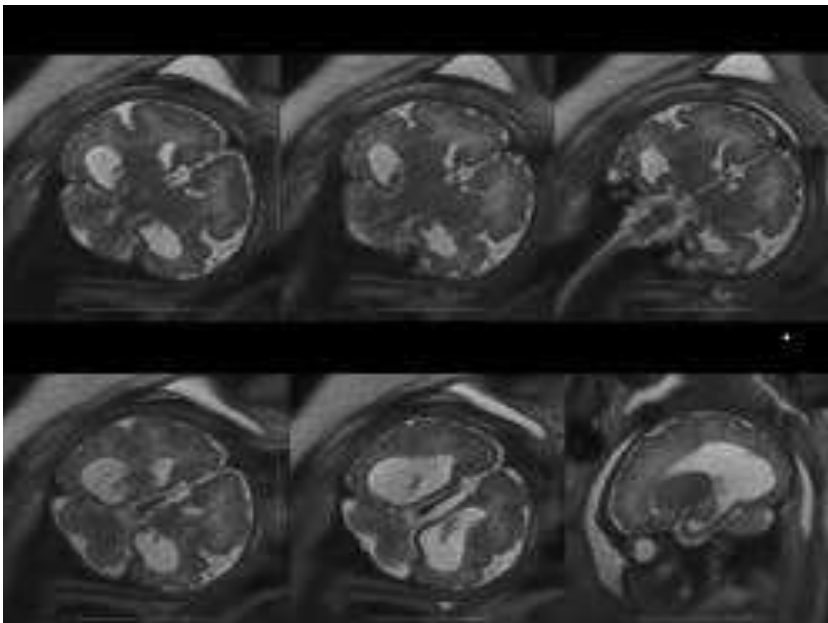


Figure 8 : ACC isolée sur une IRM à 36 SA avec élargissement des carrefours ventriculaires et des cornes occipitales en faveur d'une colpocephalie

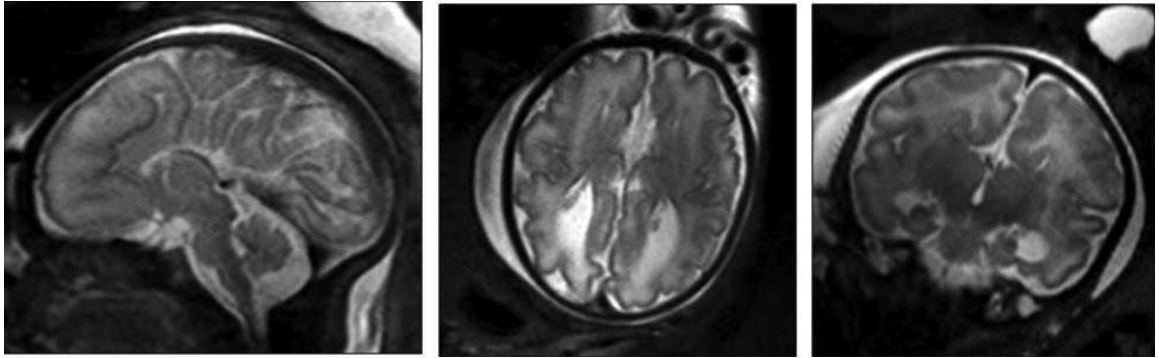
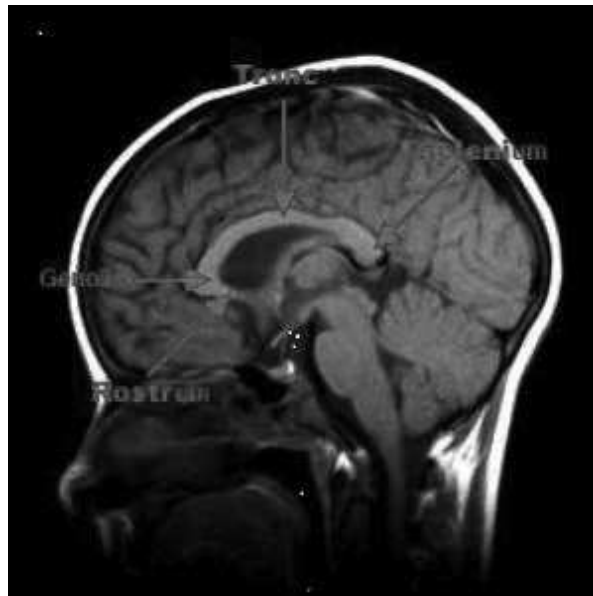

Figure 9 : Vue sagittale à l'IRM de l'encéphale : présence du corps calleux



## V. Patients et méthodes

Notre étude est une étude descriptive et prospective sur des enfants nés en Haute-Normandie entre janvier 1991 et février 2013, avec un suivi d'au-moins deux ans. Durant cette période de 22 ans, nous avons inclus 30 enfants suivis dans le cadre d'un diagnostic anténatal d'agénésie isolée du corps calleux. Les plus âgés (nés entre 1991 et 2003) faisaient déjà partie d'une cohorte de suivi d'enfants avec agénésie isolée du corps calleux diagnostiquée en anténatal (20 enfants), qui a fait l'objet d'une publication. (26) Notre étude a permis de suivre leur développement psycho-moteur à plus long terme et d'inclure de nouveaux patients.

### 1. Définition de la population :

Les critères d'inclusion ont été les suivants :

- Diagnostic anténatal d'agénésie isolée complète, partielle ou d'une hypoplasie du corps calleux

- Forme isolée :

- Caryotype normal
- Absence d'autres anomalies cérébrales
- Pas d'anomalies malformatives associées
- Morphologie fœtale et croissance normales

- Suivi pédiatrique à au-moins 2 ans

Nous avons précisé pour chaque cas s'il s'agissait une ACCC, d'une APCC ou d'une hCC afin de comparer leur devenir.

Les enfants présentant une dilatation ventriculaire sévère (définie par une taille des ventricules latéraux au niveau des carrefours de plus de 20 mm en cas d'ACC) ou avec notion d'alcoolisme fœtal ont été exclus de notre étude. La présence d'un kyste inter-hémisphérique n'était pas un critère d'exclusion.

## 2. Données recueillies pour chaque enfant

- Année de naissance
- Sexe
- Existence ou non d'une consanguinité parentale
- Déroulement de la grossesse
- Réalisation d'un caryotype
- Age gestationnel au moment du diagnostic
- Données des imageries anténatales : échographies et IRM fœtales
- Données des imageries post-natales
- Naissance : terme, mensurations, examen clinique, suivi neurologique

## 3. Suivi pédiatrique des enfants

Depuis 1994, pour tous les enfants nés avec un diagnostic prénatal d'ACC en apparence isolée, un suivi prospectif est proposé. Les enfants ont été suivis en consultation par un pédiatre ou un neuro-pédiatre du CHU de Rouen dans le cadre du réseau périnatal régional. Tous les enfants ont été vus à l'âge de 5-6 semaines, 6 mois puis de façon annuelle. Lors de chacune des consultations pédiatriques, les données suivantes étaient consignées : mensurations (notamment le périmètre crânien), étapes du développement psycho-moteur (âge de la tenue assise, âge de l'acquisition de la marche, performances cognitives, développement du langage), présence de troubles visuels ou auditifs, scolarisation, nécessité d'aides spécifiques ou éducationnelles (kinésithérapie, orthophoniste, assistante de vie scolaire, réorientation scolaire ou scolarisation spécialisée), présence ou non d'une épilepsie.

Des tests psychométriques ont été réalisés par une neuro-psychologue pour la majorité des enfants, âgés de 4 à 16 ans. Les enfants non perdus de vue, pour lesquels aucun test n'avait été réalisé lors du suivi ou datant de plus de 5 ans en 2015 ont été recontactés par téléphone pour une évaluation neuro-psychologique. Pour réaliser ces tests, nous avons utilisé les échelles de Weschler : WPPSI-R (Wechsler Preschool and Primary Scale of Intelligence révisée), WIPPSI III (Wechsler Preschool and Primary Scale of Intelligence III), WISC III et

IV (Wechsler Intelligence Scale for Children-IV) qui permettent un équilibre entre les épreuves verbales et non-verbales, analysant l'essentiel des grands domaines de la cognition et assurant une variété des tests de facteur G (expliqué ci-dessous).

L'analyse de ces résultats avec notamment le quotient intellectuel total (QIT), ainsi que les données cliniques du suivi nous ont permis de classer les patients en 3 catégories :

- Devenir neuro-développemental normal : le développement était dit «normal» en l'absence de troubles cognitifs et moteurs avec une scolarisation normale lors de la dernière consultation de suivi.

- Difficultés modérées : difficultés déterminées par une hypotonie précoce mineure et/ou des troubles cognitifs (QIT entre 70 et 85), des troubles moteurs ou des troubles du développement du langage pouvant nécessiter un traitement spécifique (kinésithérapie, psychomotricité, orthophonie, adaptations scolaires...).

- Troubles sévères avec un handicap lourd : les enfants présentaient soit une paralysie cérébrale, soit un trouble envahissant du développement (TED) ou un retard mental sévère (QI<70).

Certains enfants ont bénéficié d'un bilan orthophonique suite à des troubles du langage oral. Les enfants en 2<sup>ème</sup> cycle avaient un BILO 2C qui correspond à une évaluation du langage oral avant ou après l'entrée dans l'écrit. Les enfants en 3<sup>ème</sup> cycle ont bénéficié d'un BILO 3C qui correspond à l'évaluation du langage oral des sujets présentant un trouble ou en complément du langage écrit.

Le BILO 2C permet d'analyser le fonctionnement du langage au moment de l'entrée dans l'écrit, d'identifier les points de vulnérabilité éventuels pour pouvoir y remédier à temps. Les épreuves sont :

- Lexique en Réception (LexR) : vocabulaire et représentations phonologiques
- Compréhension Orale (CO) : efficience des stratégies de compréhension
- Lexique en Production (LexP) : disponibilité des noms et des verbes
- Répétition de Mots (RepM) : qualité de la phonologie lexicale
- Production d'énoncés (Prode) : habilité morphosyntaxique en production

Le BILO 3C permet d'établir le profil langagier de l'enfant ou de l'adolescent, d'identifier ses fragilités linguistiques résiduelles et de repérer les ressources disponibles.

Les épreuves sont :

- Compréhension Orale (CO) : efficience des stratégies de compréhension, notamment inférentielles
- Jugement Lexical : précision des représentations sémantiques, noms et verbes
- Jugement Grammatical : qualité de la morphosyntaxe en réception et sensibilité à la norme linguistique
- Lexique en Production (LexP) : disponibilité de noms et de verbes
- Répétition de Mots (RepM) : qualité de la phonologie en production
- Production d'énoncés (Prode) : habilité morphosyntaxique en production

Nous avons considéré une fragilité dans l'item si le percentile était inférieur ou égal au 25ème et un profil pathologique si le percentile était inférieur ou égal au 3<sup>ème</sup> percentile.

#### 4. Tests psychométriques

D'après Michèle Mazeau (27), l'intelligence serait une capacité générale à raisonner, déduire, résoudre un problème, acquérir des connaissances : il existerait un facteur commun à toutes ses activités intellectuelles, le « facteur G » (G pour général). Dans notre étude, nous nous sommes plus particulièrement intéressés aux tests WIPPSI-III et WISC IV. De façon à homogénéiser nos résultats, les enfants reconvoqués ont effectué un WISC IV.

Ce test est composé de 4 grandes parties : compréhension verbale (CV), raisonnement perceptif (RP), mémoire de travail (MT) et vitesse de traitement (VT). Dans chacune de ces parties, nous avons analysé chaque sub-test séparément afin d'évaluer chaque épreuve en termes de compétences requises pour réaliser la tâche.



#### 4-1. La compréhension verbale (CV)

Composée de plusieurs épreuves verbales :

- Similitudes : tâche de conceptualisation et de catégorisation, tâche de facteur G verbale prototypique : le but étant de trouver le point commun entre deux concepts énoncés. Il sert de référence pour évaluer les compétences conceptuelles et raisonnementales. Il sollicite également l'attention auditive, la MT et le vocabulaire. La réponse requiert l'intégrité des compétences linguistiques et sollicite les fonctions exécutives (inhibition des fluences).

- Vocabulaire : il s'agit d'une épreuve métalinguistique explorant l'accès sémantique. La réponse requiert l'intégrité des capacités linguistiques : organisation syntaxique, accès lexical, langage «élaboré» (génération de phrases, synonymes) et production de parole intelligible. Cette épreuve est très dépendante du niveau socio-culturel et scolaire.

- Compréhension : cette épreuve permet d'explorer la compréhension de situations sociales (jugement, facteur G) et reflète les compétences sociales de l'enfant. Celle-ci sollicite la mémoire de travail (phrases longues) et l'accès syntaxiques.

Ces épreuves doivent impérativement être confrontées au langage oral et à la parole.

#### 4-2. Le raisonnement perceptif (RP)

Il utilise des épreuves non-verbales indépendantes du niveau socio-culturel et utilise comme voie d'entrée : la vision dans toutes ses composantes (acuité visuelle, oculo-motricité, perception des obliques, constitution de gnosies visuelles).

- Cubes : l'entrée requiert des compétences visuo-spatiales, stratégie, fonctions exécutives, compétences gnosiques visuelles. La sortie suppose surtout des compétences en fonction praxiques et spatiales, en motricité fine, en fonction exécutives et gnosies visuelles. Cette épreuve est un bon reflet du facteur G (raisonnement non-verbal, stratégie) et des compétences practo-spatiales.

- Identification de concepts : Epreuve de catégorisation à partir d'images, permettant de solliciter les compétences neuro-visuelles et exécutives.

- Matrices : Epreuve de facteur G

#### 4-3. La mémoire de travail (MT) :

- Mémoire des chiffres : sollicite l'attention auditivo-verbale ainsi que la MT.
- Séquence lettres-chiffres : explore la MT auditivo-verbale et sollicite particulièrement l'administrateur central (attention et fonctions exécutives)

#### 4-4. Vitesse de traitement (VT) :

- Codes : chronométrée, elle met l'accès aux symboles, le transcodage de signes arbitraires. Sa réalisation nécessite des saccades oculaires rapides, bien calibrées (sinon perte de temps), des capacités oculo-motrices, une bonne MT, des capacités grapho-motrices. Epreuve de facteur G, d'exploration des processus linguistiques, mais surtout des troubles oculo-moteurs et des dyspraxies.

- Symboles : requiert d'excellentes capacités d'organisation linéaire du regard, attention visuelle (fonctions exécutives)

Pour chacun des sub-tests, la moyenne est de 10 avec une limite basse à 8 et une limite haute à 12. Ces sub-tests sont notés de 1 à 19. Les 4 échelles (CV, RP, MT, VT) sont la somme des notes standards. La CV est la somme des notes standards : similitudes, vocabulaire et compréhension. Le RP est la somme des notes standards : cubes, identification de concepts et matrices. La MT est la somme des notes standards : mémoire des chiffres et séquences lettres-chiffres. La VT est la somme des notes standards : code et symboles. Ces échelles ont une moyenne à 100 avec une moyenne basse à 80 et une moyenne haute à 120. Grâce à des abécédaires, nous avons pu calculer les QIT à partir de ces échelles.

Concernant la CV et le RP, nous avons recherché la présence d'une dissociation entre les deux qui était considérée comme significative lors d'un rapport  $> 12$ .

Les troubles d'attention ont été notés lorsqu'ils étaient présents mais n'étaient pas toujours identifiés spécifiquement par un test attentionnel.

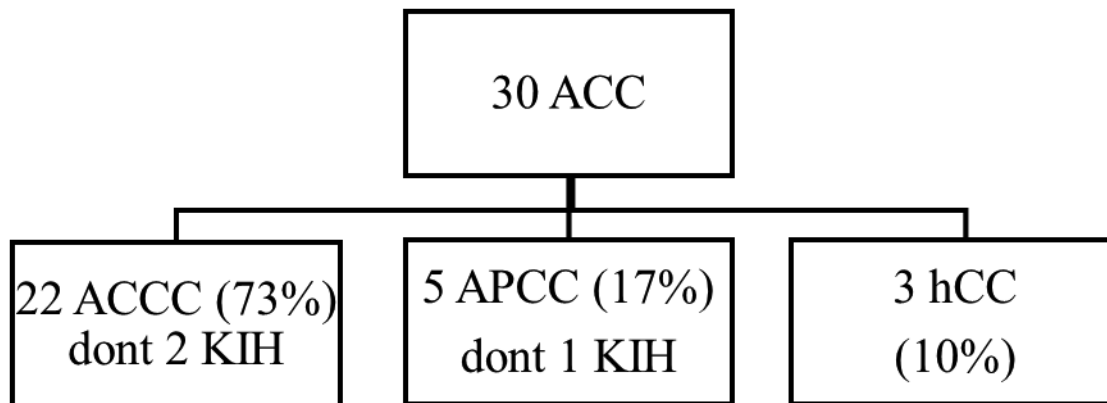
## 5. Analyse statistique

Nous avons effectué une analyse statistique descriptive de notre cohorte. Elle a été réalisée à l'aide du logiciel Excel® 2013. Les variables qualitatives sont exprimées en pourcentage et les variables quantitatives en moyenne et en médiane.

## VI. Résultats

Notre étude a inclus 30 enfants porteurs d'une agénésie isolée du corps calleux de découverte anténatale nés entre janvier 1991 et février 2013 (période de 22 ans) en Haute Normandie. Il s'agissait de 9 filles (30%) et de 21 garçons (70%). Les différents types d'atteintes sont représentés sur le diagramme de flux (figure 11).

Figure 10 : Diagramme de flux représentant les différentes atteintes



### 1. Déroulement de la grossesse

Les grossesses étaient uniques et spontanées pour 29/30 enfants (97%), le cas n°14 était issu d'une grossesse triple obtenue par FIV avec donneur (les 2 autres fœtus n'étaient pas atteints). On note une consanguinité parentale pour une grossesse (cas n°9). L'ensemble des grossesses étaient de déroulement normal en dehors d'une grossesse interrompue pour pré-éclampsie maternelle (cas n°14). Une amniocentèse a été réalisée chez 28/30 des patientes (93.3%) : le caryotype était normal. Chez les 2 fœtus n'ayant pas bénéficié d'un caryotype en anténatal, la découverte de l'ACC était tardive durant la grossesse pour le cas n°28, cependant un caryotype a tout de même été réalisé en post-natal et il était normal. Pour l'autre fœtus, il n'y a eu aucun caryotype ni en anténatal ni en postnatal sur refus parental (cas n°14).

## 2. Imageries anténatales

### 2-1. Echographies fœtales

Les données des échographies anténatales sont représentées dans le tableau I. Le terme moyen au moment du diagnostic de l'ACC était de 30+/-5 SA (médiane à 29 SA ; min : 22 ; max : 35SA). Lors de l'échographie de diagnostic, 3 fœtus étaient porteurs d'un kyste inter-hémisphérique, associé à une ACCC pour deux d'entre eux (cas n°18 et 22) et à une APCC pour le 3ème (cas n°25).

28/30 (93%) des fœtus ne présentaient aucune anomalie intra ou extra-cérébrale sur les échographies diagnostiques. Un fœtus (cas n°30) avait une hexadactylie des orteils familiale (antécédent d'APCC avec hexadactylie chez la patiente) et un fœtus (cas n°6) présentait un hypotélorisme observé lors de l'échographie diagnostique, mais non confirmé lors de l'IRM anténatale. Ces fœtus n'ont donc pas été exclus de notre étude.

### 2-2. IRM fœtales

Les données des IRM fœtales sont représentées dans le tableau I. La moyenne de réalisation de l'IRM fœtale était de 33 +/- 3 SA (médiane à 32 SA, min : 24 ; max : 38SA). Quatre enfants n'ont pas bénéficié d'IRM fœtale en anténatal (cas n°10, 12, 14, 29).

## 3. Naissance

97% des enfants (29/30) sont nés à terme, un enfant est né prématuré à 33 SA + 3 jours dans un contexte de grossesse triple avec césarienne pour pré-éclampsie maternelle (cas n°14). Les mensurations étaient eutrophes pour 25/30 (soit 83%) enfants. 3 enfants étaient macrosomes : 4140g à 39 SA (cas n°16), 4850g à 41SA (cas n°24) et 4280g à 41 SA (cas n°30). Un enfant était microcéphale (PC à 32 cm à terme (-2.5 DS) : cas n°9) et un enfant avait une macrocrânie (PC à 37 cm à 37SA, cas n°5). L'examen somatique à la naissance était normal pour 26/30 enfants (87%). Il mettait en évidence une hypotonie axiale initiale spontanément résolutive pour deux enfants (cas n°1 et 25). Deux enfants (cas n°1 et 8) présentaient un syndrome dysmorphique et un enfant, une hexadactylie des orteils familiale (cas n°30). Un autre enfant avait une tendance à l'opisthotonos (cas n°7). Il n'y a pas eu de décès post-natal.

#### 4. Imageries post-natales

Les données des imageries post-natales sont décrites dans le tableau I. Une IRM cérébrale post-natale a été réalisée pour 17/30 enfants soit 57% des enfants. L'IRM a été réalisée à l'âge médian de 7 mois (min : 1 ; max : 26 mois). Parmi les 13 enfants n'ayant pas bénéficié d'une IRM post-natale, tous avaient bénéficié d'une IRM anténatale et 4 ont reçu une échographie trans-fontanelle entre l'âge de 2 jours et 2 mois de vie. Donc 8/30 (soit 27%) enfants n'ont pas eu d'imagerie en post-natal. Pour un enfant, l'imagerie post-natale n'a pas été renseignée (cas n°23). **Tous les enfants ont bénéficié d'au moins une IRM cérébrale dans leur suivi (anténatale ou postnatale).** Cinq enfants ont présenté des anomalies associées lors de l'IRM post-natale (5/30 soit 17%) (cas n°1, 7, 9, 13, 29) ; 3 avaient eu une IRM normale en anténatal.

Au vu de l'examen clinique à la naissance et des imageries post-natales, 6 enfants présentaient des anomalies associées non diagnostiquées en anténatal, ce qui correspond à 20% des enfants de notre cohorte.

Tableau I : Données des imageries anténatales et postnatales

Cas	ATTEINTE	IMAGERIE		IRM PN
		Echo AN (SA)	IRM AN (SA)	
1	ACCC	31	non	2 mois vacuité de la selle turcique + doute hétérotopie corticale corne temporale gauche
2	hCC	25	31	non
3	ACCC	29	non	7 mo
4	APCC postérieure	24	32,5	non
5	hCC antérieure	22	non	2,5 mois, 7,5 mois
6	ACCC isolée +hypotélorisme	35	36	non
7	ACCC	30	31,5	26 mois: aspect élargi grande citerne
8	APCC post (AN)/hypoplasie (CC & parenchyme PN)	29	32	1 an
9	APCC	32	32	2 ans : hypoplasie du splénium du corps calleux + dilatation tri-ventriculaire modérée
10	ACCC	NR	NR	non, ETF à 2 mois
11	ACCC	28	31	13 mois
12	ACCC, VG plus large de 13,5mm	23	31	Refus des parents pour IRM PN
13	APCC	22	31	ETF à 7 j : faisceaux de Probst ; 1 an : petite plage en hypersignal de la substance blanche occipitale droite
14	ACCC	NR	oui	non
15	ACCC isolée	32	34	non
16	ACCC	34	37,5	2 mois
17	ACCC	34	35	9 mois
18	ACCC + KIH	24	32	non
19	ACCC	33	oui	5 mois
20	ACCC	NR	NR	ETF à 2 mois
21	ACCC	34	38	ETF à 2 mois
22	ACCC + KIH	25	31	1A ; 3 KIH
23	ACCC	32	NR	NR
24	hCC	22	32	6 mois
25	APCC post + KIH gauche	34	35	1, 6 et 9 mois
26	ACCC	25	32	ETF 2 jours
27	ACCC	NR	NR	2 ans
28	ACCC avec DV 17 mm à droite et 14 mm à gauche	33	36	non
29	ACCC	35	non	6 mois : retard de myélinisation modéré
30	ACCC avec hexadactylie pieds	26	32	6 mois

AN : anténatale, DV : Dilatation ventriculaire, KIH : kyste inter-hémisphérique, PN : post-natale, NR : Non-renseigné, VG : Ventricule gauche

## 5. Suivi pédiatrique

Les données du suivi pédiatrique sont reportées dans l'annexe 1. La durée médiane de suivi est de 7 ans (min : 2 ; max : 16 ans ; moyenne : 7 +/- 5 ans). Les enfants ont été suivis initialement par des neuro-pédiatres du CHU (20/30 soit 67%), des pédiatres du CHU (5/30 soit 17%) et des pédiatres des établissements périphériques (5/30 soit 17%). L'ensemble des enfants a été adressé secondairement à un neuro-pédiatre du CHU de Rouen en consultation de suivi.

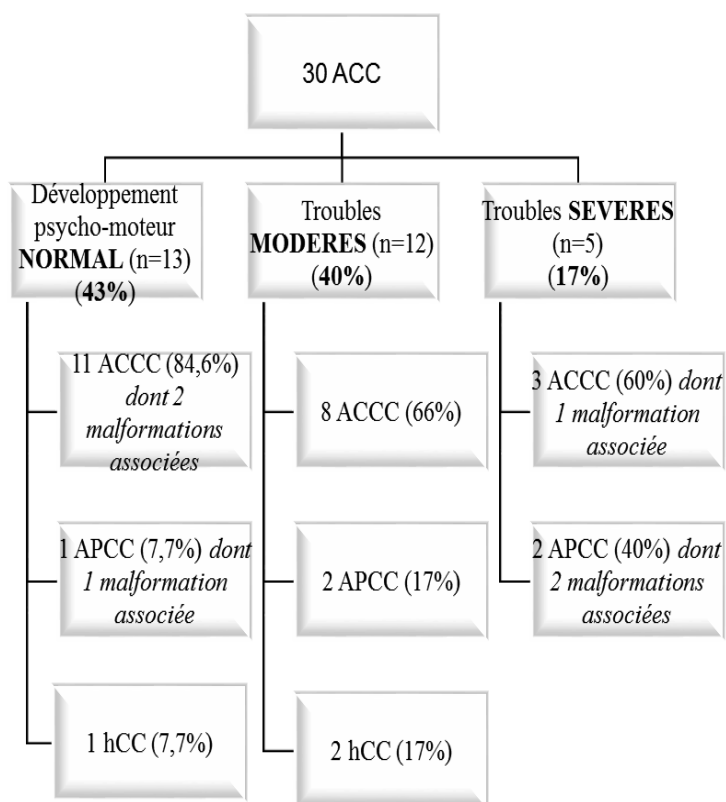
Parmi les 20 enfants étudiés entre 1991 et 2003, le suivi a pu être prolongé jusqu'à l'âge scolaire pour 13 d'entre eux (13/20 soit 65%). Parmi ces 13 enfants, l'apparition de troubles modérés a été observée pour 7 enfants (7/13 soit 54%) alors que le développement neuro-développemental était initialement décrit comme normal : troubles du langage oral, difficultés dans les apprentissages scolaires, troubles de l'attention et de la concentration, dysgraphie...(Cas n°2, 4, 5, 10, 11, 17 et 25)

### 5-1. Développement psycho-moteur global

Le développement psycho-moteur était bon : 83% [Intervalle de Confiance (IC) à 95% (69.6-96.4)] des enfants présentaient un développement psycho-moteur normal ou des anomalies modérées. Le devenir neurologique des enfants suivis dans notre cohorte est représenté sur le diagramme de flux (figure 12).



Figure 11 : Diagramme de flux montrant le devenir neurologique des agénésies isolées du corps calleux de notre étude



#### 5-1-1. Normal

Pour 13/30 patients soit 43% [IC 95% (25.3-60.7)], le développement psycho-moteur global (moteur, cognitif et comportemental) était strictement normal. Parmi ces patients, 11/13 (84.6%) sont porteurs d'une ACCC, un patient (7.7%) d'une APCC (cas n°13) et un patient (7.7%) d'une hCC (cas n°24). Des malformations associées ont été retrouvées dans 3 cas : dysmorphie, vacuité de la selle turcique et doute sur hétérotopie de la corne temporale gauche (cas n°1), petite plage en hypersignal de la substance blanche occipitale droite (cas n°13) et retard de la myélinisation modéré (cas n°29).

#### 5-1-2. Troubles modérés

12/30 enfants de notre étude (40% [IC 95% (22.5-57.5)]) présentaient des troubles modérés : troubles du langage, retard des acquisitions psycho-motrices, difficultés d'apprentissage ou nécessité d'une scolarisation adaptée. Parmi ces 12 enfants, 8/12 (66%)

étaient porteurs d'une ACCC, 2/12 d'une APCC (17%) et 2/12 d'une hCC (17%). Un enfant a volontairement été classé dans les troubles modérés malgré un QIT estimé à 65 devant une forte dissociation entre la CV et le RP (41 > 12 points) et une scolarisation maintenue en unités pédagogiques d'intégration scolaire (ULIS) (cas n°23). Les troubles modérés étaient variables allant de troubles des apprentissages secondaires à des troubles du langage oral, à des difficultés motrices plus importantes (équilibre déficitaire, troubles tonico-moteurs ou troubles de la motricité fine) ou des incapacités à suivre des cursus scolaires généraux.

Un kyste inter-hémisphérique (KIH) était présent pour 3 enfants : tous présentaient des troubles modérés (cas n°18, 22 et 25).

### 5-1-3. Troubles sévères

5/30 des enfants soit 17% [IC 95% (3.4-30)] présentaient des troubles sévères avec QIT <70, retard psycho-moteur important ou troubles du comportement à type de troubles envahissant du développement. 3 d'entre eux (soit 60%) étaient porteurs d'une ACCC (cas n°3, 7, 27) et les 2 autres (40%) d'une APCC (cas n°8 et 9). Des malformations associées étaient retrouvées dans 3 cas : aspect élargi de la grande citerne (cas n°7), dysmorphie (cas n°8) et hypoplasie du splénium du corps calleux associée à une dilatation tri-ventriculaire modérée (cas n°9). On observait chez un enfant des traits autistiques (cas n° 7) et chez un enfant des troubles psychotiques (cas n°3). Une notion de consanguinité parentale avec microcéphalie était notée chez un enfant (cas n°9).

Concernant le type d'atteintes, le développement psycho-moteur était le suivant :

- ACCC : 50% (11/22) avaient un développement psycho-moteur normal, 36% (8/22) des anomalies modérées et 14% (3/22) des troubles sévères.

- APCC : 20% (1/5) avaient un développement psycho-moteur normal, 40% (2/5) des anomalies modérées et 40% (2/5) des troubles sévères.

- hCC : 33% (1/3) avaient un développement psycho-moteur normal et 67% (2/3) des anomalies modérées. Aucun ne présentait de troubles sévères.

## 5-2. Troubles moteurs

7/30 (23%) enfants présentaient des troubles moteurs. Pour 2 enfants, la marche n'était pas acquise aux âges de 36 mois (ACCC, cas n°27) et 42 mois (APCC, cas n°9). Deux enfants avaient une marche libérée tardive entre 30 et 36 mois (cas n°7 et 8). Des troubles tonico-moteurs ont été observés chez 2 enfants associés à un équilibre déficitaire et des difficultés d'orientation temporo-spatiale. (cas n° 11 et 23). Un enfant présentait des troubles de la motricité fine avec une dysgraphie (cas n°17).

## 5-3. Troubles sensoriels

Peu d'enfants présentaient des troubles sensoriels dans notre étude. Deux enfants portaient des verres correcteurs pour hypermétropie (cas n°13) et pour un strabisme convergent (cas n°10). Deux enfants étaient par ailleurs atteints d'une surdité de perception (cas n°14 et 15) dont un enfant prématuré (cas n°14)

## 5-4. Langage

47% (14/30) des enfants de notre cohorte présentaient des troubles du langage oral d'apparition précoce (avant l'âge de 3 ans). 10 enfants ont bénéficié d'un bilan orthophonique dans le cadre de ces troubles. 7 enfants étaient porteurs d'une ACCC (70%), 2 d'une APCC (20%) et 1 d'une hCC (10%). Parmi ces enfants, 6 ont reçu un BILO 3C, 1 enfant a reçu un BILO 2C, 1 enfant un BILO petits et 1 enfant a reçu un évalo 2-6. Un enfant avait bénéficié d'un bilan orthophonique non interprétable du fait de productions langagières absentes et d'un enfant recherchant peu les interactions (cas n°19). Ces bilans étaient réalisés au cours de la prise en charge orthophonique, l'âge moyen de réalisation du bilan était de 8 +/- 4 ans (médiane à 9 ans, min : 2 ; max : 13 ans). Pour chaque enfant, nous avons retenu le score brut obtenu à chaque item. Nous avons repéré la zone dans laquelle il se situait pour son âge :  $\leq$  3<sup>ème</sup> percentile, 3-25<sup>ème</sup> percentile, 25-50<sup>ème</sup> percentile,  $\geq$  50<sup>ème</sup> percentile. Les bilans orthophoniques (BILO petits, BILO 2C et BILO 3C) sont décrits dans le tableau II. Pour les tests BILO 2C et BILO petits : les items JL et JG n'étaient pas évalués mais l'item LexR était supplémentaire. Les difficultés du langage oral touchaient les trois composantes du langage : 25% des enfants avaient une fragilité en phonologie (RépM), 25% avaient un profil pathologique en lexique de production (LexP) et pour la morphosyntaxe (ProE) : 37.5% avaient une fragilité et 25% un profil pathologique. Les scores étaient plus faibles pour la

morphosyntaxe et le lexique en production (25% avaient un score inférieur au 3<sup>ème</sup> percentile). Ces difficultés en langage oral ont engendré des difficultés scolaires pour 9/14 (soit 64%) enfants avec redoublement ou réorientation vers des classes spécialisées. Pour trois d’entre eux, un retentissement sur le langage écrit a été diagnostiqué lors des apprentissages (cas n°2, 11 et 25).

Tableau II : Résultats des bilans orthophoniques (BILO2C et BILO 3C) en fonction des percentiles

	≤ 3 <sup>e</sup> p	3-25 <sup>e</sup> p	26 <sup>e</sup> -50 <sup>e</sup> p	≥ 50 <sup>e</sup> p	N
LexR	1 (50)	0	1 (50)	0	2
CO	2 (25)	3 (37.5)	2 (25)	1 (12.5)	8
JL	1 (16.7)	3 ( <b>50</b> )	0	2 (33.3)	6
JG	0	3 ( <b>50</b> )	1 (16.7)	2 (33.3)	6
RepM	1 (12.5)	2 ( <b>25</b> )	2 (25)	3 (37.5)	8
LexP	2 ( <b>25</b> )	1 (12.5)	1 (12.5)	4 (50)	8
ProE	2 ( <b>25</b> )	3 ( <b>37.5</b> )	2 (25)	1 (12.5)	8

Les valeurs sont n (%)

*LexR : Lexique en réception, CO : Compréhension orale, JL : Jugement Lexical, JG : Jugement Grammatical, LexP : Lexique en production, RepM : Répétition de mots, ProE : Production d’énoncés*

#### 5-4. Epilepsie

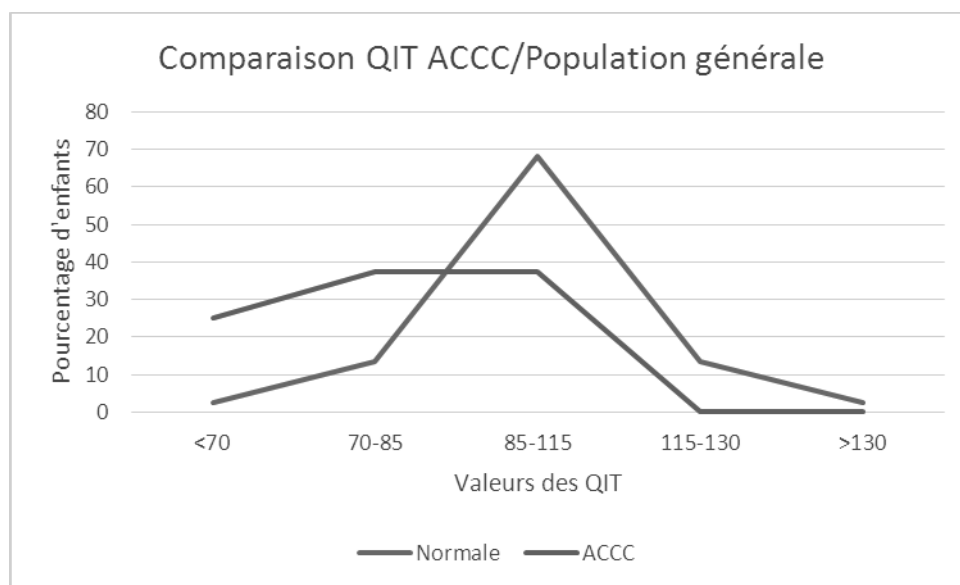
Seul un enfant (5%) était épileptique avec nécessité d’un traitement anti-épileptique (cas n°7) et un enfant a présenté des crises convulsives hyperthermiques simples (cas n°29).

## 6. Tests neuropsychologiques

Des tests psychométriques ont été réalisés chez 15/30 enfants (soit 50% des enfants de notre cohorte). 4 enfants âgés de moins de 4 ans, trop jeunes, n'ont pas été sollicités pour réaliser ces tests (cas n°19, 21, 26, 27) et 2 enfants n'ont pas répondu aux convocations (cas n°9 et 20). Les 9 autres étaient âgés de plus de 16 ans ou perdus de vue depuis plus de 5 ans. L'âge moyen des enfants lors de la réalisation des tests était de 9 +/-3 ans. Nous avons pu étudier les subtests pour 14 enfants (10 enfants ont bénéficié d'un WISC IV, 2 enfants d'un WISC III (cas n° 3 et 18), 1 enfant d'un WIPSSI IV (cas n°29) et 1 enfant d'un WIPSSI III (cas n°22)).

Les QIT ont pu être calculés pour 14 enfants, la médiane était de 85.5 (moyenne à 87+/- 17 ; min : 59 ; max : 116). Le nombre d'enfants porteurs d'APCC et d'hCC était trop faible pour pouvoir comparer leurs QIT avec ceux des enfants porteurs d'une ACCC. La courbe de QIT des ACCC est comparée à la population générale : courbe de Gauss (figure 13) (normes : < 70 : retard mental, 70-85 : intelligence faible, 85-115 : intelligence moyenne, 115-130 : intelligence supérieure, >130 : surdoués).

Figure 12 : Comparaison des QIT des enfants porteurs d'une ACCC avec la population générale (courbe de Gauss)



Les notes standards ainsi que la conversion des notes standards en notes composites (CV, RP, MT, VT) ont été décrites dans l'annexe 2. Les résultats ont été analysés globalement et en fonction de chaque atteinte. On observe des résultats dans les limites de la moyenne avec des notes inférieures à la moyenne dans les épreuves de compréhension verbale en lien avec les troubles du langage oral rapportés ci-dessus. Les médianes des notes composites toutes atteintes confondues et en fonction des différentes atteintes (ACCC, APCC et hCC) sont décrites dans le tableau III.

Tableau III : Médianes des notes composites globales et en fonction des atteintes

	<b>ACC (N=14)*</b>	<b>ACCC (N=9)*</b>	<b>APCC (N=3)*</b>	<b>HCC (N=2)*</b>
<b>CV</b>	82 (48-114)	75 (48-114)	86 (81-98)	91 (72-110)
<b>RP</b>	90 (66-116)	87 (66-104)	90 (81-107)	107.5 (99-116)
<b>MT</b>	90 (53-118)	90.5 (53-118)	76 (73-109)	94 (70-118)
<b>VT</b>	88 (64-106)	86.5 (64-96)	96 (78-106)	104.5 (103-106)

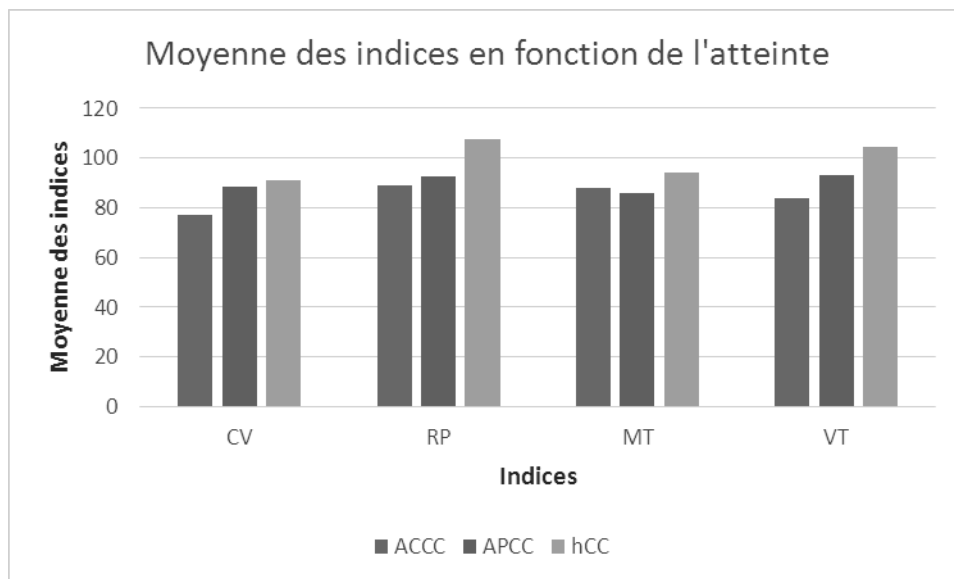
\* médianes (min ; max) ; CV : compréhension verbale, RP : raisonnement perceptif, MT : mémoire de travail, VT : vitesse de traitement

Les moyennes globales des notes composites étaient les suivantes :

- CV : 81+/-19.
- RP : 93+ /-13.
- MT : 88+/-22.
- VT : 90+/-13.

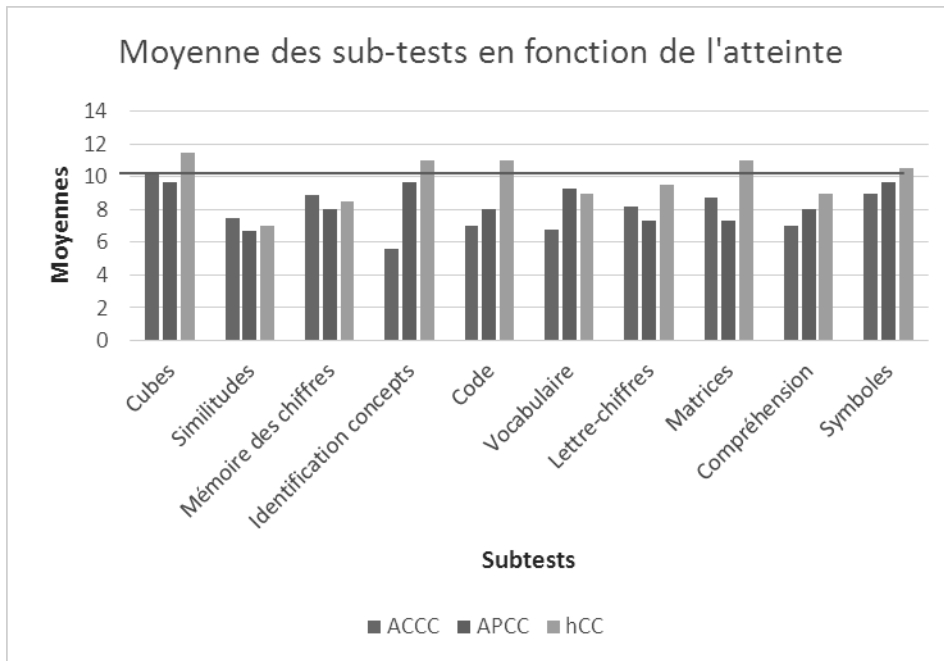
Les moyennes des notes composites en fonction de l'atteinte sont représentées dans la figure 14. Les différentes atteintes ne sont pas comparables dans notre étude du fait de faibles effectifs pour les APCC (5 enfants) et les hCC (3 enfants). Néanmoins, les moyennes semblent être plus faibles chez les enfants porteurs d'une ACCC avec des résultats dans les limites inférieures de la moyenne.

Figure 13 : Moyenne des notes composites (CV, RP, MT, VT) en fonction de l'atteinte



Nous avons analysé par la suite de façon indépendante chacun des subtests en fonction de l'atteinte. Les résultats sont représentés dans la figure 15. Cette analyse a permis d'observer des résultats nettement inférieurs dans les sub-tests des épreuves de compréhension verbale (similitudes, vocabulaire et compréhension) mais également pour les ACCC, dans les épreuves d'identification de concepts faisant appel aux compétences neuro-visuelles et exécutives, ainsi que lors des épreuves de code. Aucun test d'attention n'a été pris en compte dans notre étude. Il a été noté qu'un enfant a pu être sous-évalué devant des troubles attentionnels majeurs durant les épreuves. (cas n°4)

Figure 14 : Moyenne des sub-tests du WISC IV et WIPPSI III et IV en fonction de l'atteinte



Les épreuves de compréhension verbale n'ont pas pris en compte les troubles du langage oral ni les milieux socio-culturels parentaux. Une dissociation entre la CV et le RP était retrouvée pour 5 enfants sur les 14 enfants (soit 36%) ayant bénéficié de sub-tests détaillés.



## 7. Prise en charge thérapeutique

### 7-1. Scolarisation

19/30 enfants soit 63% avaient une scolarité normale. Parmi eux, 2 enfants nécessitaient toutefois des aménagements scolaires à types d'auxiliaires de vie scolaire (cas n°11 et 25). 3 enfants n'étaient pas en âge d'être scolarisés (cas n°5, 26, 27). 4 enfants (4/30 soit 13%) étaient scolarisés dans des classes spécifiques type classe d'inclusion scolaire (CLIS)/ULIS ou section d'enseignement général et professionnel adapté (SEGPA).

### 7-2. Intervenants para-médicaux

Un suivi psychologique a été nécessaire pour 3 enfants (cas n°3, 4, 13).

Parmi les enfants présentant un retard de langage ou des troubles du langage oral, 76% (11/14) avaient une prise en charge orthophonique.

7/30 (soit 23%) enfants ont bénéficié d'un suivi en psychomotricité ou en kinésithérapie motrice. Un enfant a bénéficié d'une prise en charge en ergothérapie. (cas n°17)

### 7-3. Prise en charge spécifique

Trois enfants ont été pris en charge en centre d'action médico-social précoce (CAMPS). 5 enfants ont bénéficié d'un suivi en centre médico-psycho-pédagogique (CMPP) puis centre médico-psychologique (CMP). 3 enfants (3/30 soit 10%) ont été placés en Institut Médico-éducatif (IME).

Par ailleurs, 5 enfants présentaient des troubles attentionnels et de concentration (5/30 soit 17%) parmi lesquels 3 enfants avaient un diagnostic de trouble déficitaire de l'attention et d'hyperactivité (TDAH) ayant nécessité un traitement par Méthylphénidate LP.

## VII. Discussion

Ce travail prospectif et descriptif sur 22 ans, nous a permis d'évaluer précisément le devenir neuro-développemental de 30 enfants porteurs d'une ACC de découverte anténatale en Haute-Normandie. Tous les enfants suivis dans notre cohorte avaient une ACC en apparence isolée en anténatal et étaient suivis en moyenne pendant 7 +/- 5 ans. Cette étude a eu la particularité d'être réalisée dans un centre n'ayant pas recours à l'IMG dans les cas de forme isolée.

### 1. Synthèse des résultats

Dans notre étude, le pronostic des enfants avec une découverte anténatale d'ACC isolée était bon : 83% [IC 95% (69.6-96.4)] des enfants présentaient un développement psycho-moteur normal ou des anomalies neurologiques modérées. Les ACCC étaient nettement plus fréquentes (73%) que les APCC (17%) ou les hCC (10%) rendant la comparaison entre les différentes atteintes difficile. Toutefois, une tendance vers de meilleurs résultats chez les enfants porteurs d'une ACCC a été observée : 86% de développement psycho-moteur normal et anomalies modérées (dont 50% de développement psycho-moteur strictement normal) et 14% de troubles sévères alors qu'on observait seulement 20% de développement psycho-moteur strictement normal mais 40% de troubles sévères parmi les enfants porteurs d'une APCC. Concernant les hCC, seuls 33% avaient un développement psycho-moteur normal mais aucun ne présentait de troubles sévères.

Parmi les 5 enfants présentant des troubles sévères du développement psycho-moteur : seul un enfant n'a pas bénéficié d'IRM anténatale mais l'IRM post-natale était normale (cas n°3). Les 4 autres enfants avaient une IRM anténatale normale qui s'est révélée anormale en post-natal pour deux enfants : aspect élargi de la grande citerne à 26 mois (cas n°7) et dilatation tri-ventriculaire modérée à 2 ans (cas n°9). 20% des enfants de notre cohorte ont présenté des anomalies associées lors des examens post-nataux (clinique et para-clinique) non diagnostiquées en anténatal. Pour un enfant avec une paralysie cérébrale (cas n°8), une APCC avait été diagnostiquée en anténatal, mais l'IRM post-natale retrouvait une hypoplasie du corps calleux ainsi qu'une atrophie corticale, ce qui pourrait être le reflet d'un événement clastique ou d'une anomalie génétique, et pourrait expliquer les séquelles neurologiques sévères. Aucun patient n'a présenté d'asphyxie périnatale qui aurait pu être à l'origine des troubles neuro-développementaux.

Malgré un développement psycho-moteur satisfaisant, notre étude souligne lors du suivi prolongé (c'est-à-dire après l'âge scolaire), l'apparition de troubles du langage oral touchant les trois composantes du langage (phonologie, lexique et morphosyntaxe) pour 47% de notre cohorte. Par ailleurs, près d'un tiers des enfants (10/30 soit 33%) présentaient des troubles des apprentissages puisque les QIT sont dans les limites basses avec un retentissement sur la compréhension et le jugement pragmatique, ce qui est un taux nettement supérieur à celui de la population générale.

## 2. Comparaison avec la littérature

En accord avec la littérature, nous avons dans notre cohorte, une fréquence plus importante d'ACCC par rapport aux APCC ou aux hypoplasies (respectivement 73% versus 17%/10%). Cela pourrait en partie être expliqué par la difficulté d'individualiser les APCC : leurs signes indirects sont moins constants et peuvent même être absents. (28) Concernant les hCC, elles sont souvent liées à un facteur externe qui affecte le nombre et la taille des axones calleux et des anomalies cérébrales sont souvent associées. (19)

Un seul cas familial a été observé dans notre cohorte. Le développement psycho-moteur était normal à 3 ans puis l'enfant a été perdu de vue ne nous permettant pas de porter un jugement définitif sur son développement neuro-développemental à venir. Une étude rapporte une ACCC isolée familiale dans un contexte d'anomalie autosomique dominante et n'a pas permis de prédire la sévérité d'expression du fait de la transmission autosomique dominante.(29) L'analyse des antécédents familiaux est une étape majeure dans l'approche et l'élaboration du pronostic des formes isolées mais une forme familiale ne préjuge pas d'un phénotype clinique similaire.

La majeure partie des diagnostics était réalisée lors de l'échographie morphologique du 2ème trimestre. Le corps calleux apparaît dès la 18-20ème SA chez le fœtus cependant le diagnostic est difficile : le corps calleux est peu visualisable en anténatal et repose essentiellement sur les signes indirects à l'échographie. L'IRM, quant à elle permet une visualisation directe du corps calleux. Elle réduit les faux positifs (pouvant aller de 0 à 20%), confirme l'ACC et son type et détecte d'éventuelles anomalies associées, notamment les hétérotopies et les anomalies de la gyration. (17) Dans une revue récente, l'IRM anténatale avait permis la détection de nouvelles lésions associées dans 22.5% des cas en comparaison à

l'échographie anténatale. (7) L'IRM fœtale apparaît ainsi indispensable pour préciser le diagnostic et donner une meilleure information aux parents. (30)

3/30 enfants soit 10% des patients de notre cohorte étaient porteurs d'un KIH ne préjugant pas d'un meilleur pronostic neuro-développemental puisque tous les patients avec un KIH et une ACC étaient dans le groupe « anomalies modérées ». Peu de données de la littérature concernent les patients présentant une ACC associée à un KIH car c'est une association peu fréquente. Dans une étude réalisée par Raybaud et ses collaborateurs, 19% des patients (15/78) étaient porteurs d'une ACC associée à un KIH. Un meilleur pronostic neurologique avait été trouvé chez ces enfants. (31) En revanche, dans une étude rétrospective regroupant des cas post-nataux d'ACC, Pavone et ses collaborateurs ont retrouvé un mauvais pronostic chez tous les enfants (5/2500) présentant une ACC associée à un KIH. (32)

Dans notre étude, un seul enfant n'a pas bénéficié de caryotype anténatal ou postnatal sur refus parental. Pour les autres enfants, ils étaient normaux. L'étude du caryotype est essentielle pour parler d'atteinte isolée. Une étude récente a suggéré que la présence d'une anomalie chromosomique était considérée comme une forme non isolée.(33) A contrario, elle ne permet pas de garantir la forme isolée de l'ACC. En effet, parmi les 7 enfants pour lesquels on observait une ACC associée en post-natal, tous avaient un caryotype réalisé en anténatal normal.

Au vu des examens cliniques et radiologiques réalisés après la naissance, on observe un taux d'ACC associée à des anomalies intra ou extra-cérébrales de découverte post-natale dans 20% des cas (6/30 : cas n°1, 7, 8, 9, 13, 29). Dans une étude réalisée en Angleterre, des anomalies étaient associées en post-natal dans 15% des ACC « d'apparence isolées » en anténatal. (34) On remarque que pour ces 6 enfants, 4 ont été inclus au début de l'étude entre 1991 et 2003, les imageries anténatales étaient moins performantes. Pour un enfant présentant des anomalies associées en postnatal (cas n°9), les parents étaient consanguins (degré inconnu), ce qui fait vraisemblablement discuter la notion d'ACC « isolée », même si le caryotype post-natal de cet enfant s'est avéré être normal. Ces observations soulignent la nécessité de parler aux parents d'ACC « d'apparence isolée » avec le risque non négligeable de découverte d'anomalies associées en post-natal pouvant assombrir le pronostic neuro-développemental. Les erreurs de diagnostic isolé d'ACC semblent être en partie liées aux difficultés retrouvées pour apprécier une dysmorphie faciale in utero malgré l'utilisation

croissante de l'échographie tridimensionnelle avec probablement un apport du caryotype foetal insuffisant. (5)

## 2-1. Développement psycho-moteur

Le taux favorable de 83% [IC 95% (69.6-96.4)] de développement psycho-moteur normal ou d'anomalies neurologiques modérées se rapproche de celui observé dans une revue systématisée regroupant 16 études sur l'ACC isolée où un développement psycho-moteur normal était observé dans 71.2% [95% CI, (63.0-78.3)] des cas. Il en est de même pour les troubles sévères qui sont présents dans 17% [IC 95% (3.6-30.4)] des cas versus 15.2% [IC 95%, (10.0-22.2)] dans ces études. (7) Dans cette revue de 2012, les ACC d'apparence isolées étaient considérées de bon pronostic, cependant les études incluses étaient essentiellement rétrospectives, avec de faibles effectifs et un suivi insuffisant. Comme dans notre cohorte, ces études avaient observé une augmentation non significative de troubles sévères chez les enfants porteurs d'une APCC (27.6% [IC 95%, (14.7-45.7)]) versus 11.4% [IC 95%, (5.9-21)] chez les ACCC. (7) Toutefois en raison des faibles effectifs d'APCC (17%) et d'hCC (10%) dans notre étude, il est difficile d'établir un lien de cause à effet.

Dans notre cohorte, si l'on ne prend en compte que les enfants avec un développement psycho-moteur strictement normal, on obtient des résultats nettement inférieurs : seuls 43% [IC 95% (25.3-60.7)] (13/30) appartenaient à ce groupe. Ces résultats s'expliquent en partie du fait d'un suivi prolongé après l'âge scolaire et d'une analyse neuro-psychologique fine pour la moitié des enfants de notre étude. Le suivi jusqu'à l'âge scolaire des enfants étudiés dans la cohorte réalisée entre 1991 et 2003 a mis en évidence l'apparition d'anomalies modérées chez 54% des enfants alors que leur développement psycho-moteur était initialement normal. Le suivi à long terme semble permettre de ne pas sous-estimer les répercussions de la pathologie.

Il a été montré que les troubles neuro-psychiatriques, comme les difficultés dans la communication émotionnelle ou sociale ou l'hyperactivité pouvaient apparaître plus tardivement dans la vie, ce qui confirme nos résultats. (26,35) De plus, les troubles apparaissaient essentiellement lors des apprentissages notamment avec une certaine lenteur chez les patients porteurs d'une ACC : chez 12% des enfants à l'âge de 2 ans, 55% à l'âge de 4 ans et 71% à l'âge de 6 ans. (36) Comme dans la littérature, l'épilepsie ne semble pas être une caractéristique de l'ACC isolée. (35) Seul un enfant présentait une épilepsie maladie (cas

n°7). Un autre enfant avait eu des crises convulsives hyperthermiques (cas n°29) qui n'ont probablement aucun rapport avec l'ACC en soi.

## 2-2. Langage

On observe dans notre cohorte, un taux important (47%) de troubles du langage oral. Ce taux est nettement plus élevé que dans la population générale où la prévalence est de 2%. (INSERM). L'importance des troubles du langage oral dans notre étude était retrouvée au sein des tests neuropsychologiques essentiellement lors des épreuves verbales (compréhension verbale) mais également dans l'épreuve d'identification de concepts (épreuve non verbale faisant appel à des capacités verbales) où les scores étaient faibles.

Plusieurs études se sont intéressées aux troubles du langage dans l'ACC. Tout d'abord, les travaux de Broca ont établi en 1861 que le langage se situait dans l'hémisphère gauche. Depuis, plusieurs études ont montré que le langage impliquait les 2 hémisphères cérébraux et non pas un seul. Van Lancker en 1997 (37) a constaté que le traitement des informations impliquait des connexions inter-hémisphériques : les aspects syntaxiques et lexicaux étaient essentiellement traités dans l'hémisphère gauche (organisation des réponses appropriées) et les aspects sémantiques, émotionnels, de reconnaissance des visages étaient localisés dans l'hémisphère droit (informations non-verbales). Ainsi les hémisphères gauche et droit semblaient avoir un rôle complémentaire dans le traitement des aspects prosodiques de la langue. (38)

Concernant plus particulièrement la mémoire de travail, elle se compose de trois stades : l'encodage, c'est-à-dire la prise d'information, le stockage, qui se fait de manière progressive, à la faveur du phénomène de consolidation, et la récupération, c'est-à-dire la restitution de l'information en vue de son utilisation pour d'autres tâches cognitives. Welscher en 1945 a suggéré que les commissures cérébrales jouaient un rôle important dans l'acquisition, la consolidation et la récupération verbale. Sperry et ses collaborateurs (39) ont observé que l'hémisphère isolé serait en capacité d'assurer l'encodage et la récupération des informations. Toutefois, plusieurs études les ont contredit et ont montré que les personnes porteuses d'ACC avaient des difficultés dans les apprentissages notamment dans la récupération de l'information verbale. Geffen et ses collaborateurs en 1994 (40), ont étudié trois patients porteurs d'une ACCC et un d'une APCC avec un  $QI > 80$ . La performance des patients avec ACCC a montré une conservation de l'encodage et de la consolidation mais des difficultés dans la récupération de l'information verbale sans aide extérieure. A contrario, le

patient porteur d'une APCC pourrait avoir une consolidation et une récupération de l'information verbale intacte grâce à la portion restante.

Le rôle des interactions inter-hémisphériques dans le codage, la conservation et la récupération de l'information verbale a également été étudié lors d'une étude chez des individus porteurs d'une ACCC ou APCC en comparaison à un groupe témoin. Cette étude a montré que pour les individus porteurs d'une ACC, il y avait une incidence sur la mémoire différée à la fois concernant la mémoire de travail et la mémoire à long terme suggérant que le corps calleux faciliterait le codage des informations verbales. (41)

Dans notre étude, on observe ces difficultés de récupération de l'information verbale en lien avec les fragilités observées lors des bilans orthophoniques dans les trois composantes du langage plus particulièrement en lexique et en morphosyntaxe où les profils étaient pathologiques (c'est-à-dire  $\leq 3^{\text{ème}}$  percentile) dans 25% des cas. Plusieurs études ont plutôt observé des anomalies dans la discrimination phonémique. En 1990, Temple a évoqué des fragilités dans la phonologie notamment pour les non-mots pouvant entraîner une dyslexie phonologique de développement. (10) Par la suite, on observe dans l'étude réalisée par Turk et ses collaborateurs que les porteurs d'ACC utilisent significativement moins de mots avec des connotations émotionnelles, cognitives ou sociales modifiant la structure grammaticale des phrases. Ils semblaient utiliser uniquement des analogies sans détailler les correspondances phonémiques. Ce trouble peut être rapporté en partie pour deux tiers des enfants (4/6) ayant bénéficié d'un bilan orthophonique (atteinte du jugement lexical). La discrimination auditive semble également être déficitaire lorsqu'elle requiert une analyse subtile de sons très voisins. (42)

Enfin, une étude cas-témoins américaine a révélé que les personnes porteuses d'une ACCC isolée étaient déficientes dans deux domaines : apprentissage verbal et mémoire (restitution différée). Elle montre également une diminution significative sur la mémoire à long et court terme ainsi que sur les reconnaissances. (41)

### 2-3. Troubles neuro-psychiatriques

Dans notre cohorte, 5 enfants présentaient des troubles de l'attention et de la concentration correspondant à 17% des enfants. Ce taux est nettement supérieur à la population générale (3 à 5% d'après l'INSERM). Parmi ces enfants, 3 enfants étaient diagnostiqués TDAH et ont nécessité un traitement par Méthylphénidate. Le corps calleux est la principale voie neuronale reliant les aires corticales homologues des deux hémisphères

cérébraux. Les connexions du corps calleux semblent être principalement excitatrices (intégration de l'information à travers les hémisphères) plus qu'inhibitrices (inhibition des hémisphères afin d'avoir une fonction indépendante). (43) Dans une étude s'étant intéressée à la morphologie du corps calleux chez des enfants atteints de TDAH, des anomalies dans les connexions inter-hémisphériques frontales ont été retrouvées. (44) Le contrôle de la réponse semblait affaibli pour ces enfants. On suppose donc que l'ACC prédispose au TDAH du fait d'une altération des connexions inter-hémisphériques entraînant un contrôle de la réponse altéré.

Concernant les troubles attentionnels, les études sur le corps calleux se sont essentiellement intéressées à l'attention visuelle. Une étude menée par Hines et ses collaborateurs a étudié l'attention visuelle des sujets porteurs d'une ACC en comparaison à des témoins sains. Cette étude a observé que l'absence de corps calleux n'était pas un obstacle à la mise en place d'une attention spatiale mais des difficultés étaient présentes dans les changements rapides concernant l'attention visuelle. (45) Du fait d'une attention divisée entre les deux hémisphères, le corps calleux, et en particulier sa partie postérieure joue un rôle important dans la modulation de l'attention visuelle ciblée et dans la rapidité et l'efficacité du déplacement de l'attention dans les domaines visuels. (45) Il est également nécessaire pour l'hémisphère droit afin de guider l'établissement d'une concentration de l'attention par l'hémisphère gauche. (46) Dans notre étude, lors de la réalisation des tests neuropsychologiques, notamment dans l'épreuve de codes à tâches multiples, les résultats faibles peuvent résulter de troubles attentionnels.

Un enfant de notre cohorte, porteur d'une ACCC, présentait des troubles psychotiques (cas n°7). Le développement du corps calleux est intimement lié à la formation des structures limbiques (fornix, hippocampe, septum lucidum et gyrus cingulaire). Or des anomalies de ces structures semblent être impliquées dans l'éthio-pathogénie de certains cas de schizophrénie. L'APCC est une des anomalies cérébrales les plus fréquentes dans la schizophrénie, elle est mise en lien avec l'hypothèse neuro-développementale et les anomalies de la connectivité cérébrale dans cette pathologie. (47) Mitelman et ses collaborateurs ont par la suite montré une corrélation entre la diminution de la taille du corps calleux et le mauvais niveau de fonctionnement social du sujet schizophrène. (48) Cependant peu d'études ont été réalisées chez l'enfant.

Les difficultés dans le langage non verbal notamment concernant l'humour, les relations sociales, les émotions ainsi que la pragmatique du langage sont des troubles comportementaux et cognitifs se rapprochant de ceux qui constituent le spectre autistique.



Pourtant dans notre étude, seul un enfant présentait des traits autistiques (cas n°12). L'étude menée sur le lien entre l'ACC et l'autisme par Lynn K. Paul a émis l'hypothèse que l'ACC constituait un facteur de risque majeur de développer un autisme. (49) Les déficits dans les interactions sociales semblent provenir de la difficulté à intégrer des informations provenant de sources multiples (visuelles, verbales) en utilisant des indices paralinguistiques de l'émotion et la compréhension du langage non-littéral. Un comportement de conduite désordonnée peut provenir de l'incapacité à répondre adéquatement aux exigences complexes, en particulier dans des conditions de forte stimulation.

#### 2-4. Tests neuropsychologiques

Le devenir neuropsychologique des enfants porteurs d'une ACC est un sujet d'intérêt croissant qui scinde les différentes prises en charge anténatales entre les centres ne pratiquant pas l'IMG en cas d'anomalie isolée et les autres. Dans notre étude, 47% (14/30) des enfants ont bénéficié d'un test de QIT. Les QIT étaient dans les limites basses de la normale avec un QIT meilleur pour les enfants porteurs d'une ACCC (87.5, min : 55 ; max : 107) versus les enfants porteurs d'une APCC (77 : min : 75 ; max : 103) mais les atteintes n'étaient pas comparables du fait d'effectifs différents. Moutard et ses collaborateurs avaient également fait cette constatation avec un QIT supérieur chez les enfants porteurs d'une ACCC par rapport aux enfants porteurs d'une APCC (99 versus 92) sans différence significative. (36) Les QIT médians étaient dans les limites de la normale concernant les patients porteurs d'une ACCC et d'une hCC. Une cohorte de 17 enfants porteurs d'une ACC et âgés de 2 à 10 ans avait été suivie de façon prospective sur le long terme et la même constatation avait été faite concernant le QIT, sans différence significative selon le sexe, le caractère partiel ou complet de l'agénésie et la survenue de crises fébriles. Néanmoins, ils observaient une régression progressive et secondaire du QI vers la limite inférieure. (35)

Bien que les QIT chez les enfants porteurs d'une ACC soient bons, plusieurs études ont suggéré des difficultés significatives essentiellement dans le langage non-verbal et les compétences émotionnelles et sociales malgré une communication verbale intacte. (20,50) Notre étude confirme ces données avec des résultats inférieurs à la moyenne dans les épreuves de compréhension verbale (similitudes, vocabulaire et compréhension) chez les enfants porteurs d'une ACCC. Ces difficultés sont retrouvées principalement dans les épreuves de compréhension faisant appel au jugement social. Un sondage réalisé auprès de parents d'enfants atteints d'une ACCC ou d'une APCC avait rapporté une tendance à parler de façon

stéréotypée avec des intonations parfois non adaptées. Ils avaient également observé un mauvais jugement social et des difficultés dans la compréhension des émotions faciales. (50) Socialement, Brown et ses collaborateurs (51) ont observé que les patients porteurs d'une ACCC avaient une altération de la compréhension et de la communication avec un retentissement sur la pragmatique du langage, l'humour et les relations interpersonnelles. Ces troubles suggèrent une incapacité à dire ses émotions, ses sentiments du fait d'une déconnexion (peut-être d'un dysfonctionnement du cortex cingulaire antérieur) entre l'hémisphère droit traitant les émotions et l'hémisphère gauche dominant pour le traitement du langage, correspondant à l'alexithymie.(52)

Dans notre étude, toutes les épreuves verbales étaient altérées avec des résultats faibles en lien avec la forte incidence des troubles du langage oral. On observe également des résultats bas dans l'épreuve d'identification de concepts qui s'explique également par les aspects verbaux nécessaire de ce test.

Concernant la mémoire de travail, on observe des résultats dans la normale (moyenne à 91 +/- 20). Les études s'étant intéressées à la mémoire dans les cas d'ACCC n'ont pas été concluantes et n'ont pas montré de dysfonctionnement particulier. (53)

## 2-5. Absence de disconnexion inter-hémisphérique

Ce phénomène a été attribué à la plasticité cérébrale qui permettait l'utilisation de structures neuronales alternatives dans la communication inter-hémisphérique. Les sujets acalleux ont la possibilité d'établir des mécanismes de compensation ou des systèmes d'organisation différents du fait de cette plasticité cérébrale. L'ACC survenant au moment du développement cérébral coïncide avec une phase de surproduction synaptique favorisant le renforcement de voies alternatives. (54) Cependant, la plasticité cérébrale semble être limitée lorsqu'un composé moteur est impliqué. (55)

Beaucoup d'études se sont intéressées au transfert inter-hémisphérique et à l'intégration de l'information à la recherche d'un syndrome de déconnexion calleuse similaire aux personnes callosotomisées ou commisurotomisées. (56) Ces études ont montré que les enfants porteurs d'une ACC étaient capables d'intégration visuelle et tactile simple inter-hémisphérique. Cependant, ils présentaient des difficultés lors de modèles complexes non verbalisables et nouveaux. En effet, on observait une vitesse d'exécution des tâches plus lente et des erreurs augmentées lors de leur réalisation. (8,57) Cette limitation du transfert inter-

hémisphérique complexe est probablement due à une limitation de la quantité d'information pouvant être transférée dans les commissures non callosales ou les voies sous-corticales.

Dans notre étude, le défaut de transfert inter-hémisphérique se traduit essentiellement par des difficultés d'intégration de tâches multiples comme c'est le cas dans le langage et dans l'attention visuo-spatiale. En effet, dans les tests neuro-psychologiques, en s'intéressant principalement aux enfants porteurs d'une ACCC, on observe des résultats nettement inférieurs à la moyenne dans les épreuves d'identification de concepts et de code. Ces épreuves en double tâche sollicitent les compétences neuro-visuelles et exécutives dans l'identification de concepts ainsi que les capacités oculo-motrices et grapho-motrices dans le code. La lenteur et les difficultés observées dans ces épreuves peuvent résulter essentiellement d'un défaut de transfert inter-hémisphérique en double tâche ou tâche complexe mais également de troubles attentionnels.

### 3. Limites de l'étude

Notre étude comporte certaines limites. Tout d'abord, elle n'était pas totalement prospective car elle faisait suite à l'étude réalisée chez les enfants nés entre 1991 et 2003 avec certaines données récupérées de façon rétrospective. 9 enfants étaient perdus de vue : ils n'ont pas bénéficié de suivi prolongé jusqu'à l'âge scolaire ni de tests psychométriques. Parmi les enfants perdus de vue, 78% (7/9) étaient porteurs d'une ACCC, un enfant (11%) était porteur d'une APCC et un enfant (11%) porteur d'une hCC. 67% avaient un développement psychomoteur normal. Ce taux supérieur au taux global retrouvé dans notre étude peut être expliqué par l'apparition des difficultés au moment des apprentissages scolaires.

Malgré la durée d'inclusion de 22 ans et la non-réalisation d'IMG dans les cas d'ACC isolée dans notre centre, l'effectif de notre cohorte reste de petite taille. Cependant ce taux est honorable comparé aux effectifs des études de la littérature. Ceci s'explique, d'une part, par la faible incidence de cette malformation : entre 0.3% et 0.7% dans la population générale et entre 2 et 3% chez les personnes présentant un retard mental. (2) Par ailleurs, nous avons inclus uniquement les découvertes anténatales d'ACC isolées. Certains enfants exclus de notre étude, sont nés prématurément et ont fait l'objet d'un diagnostic d'ACC isolé en post-natal lors d'échographie trans-fontanelle systématique. L'âge moyen de suivi à 7+/-5 ans est en dessous de nos attentes du fait d'enfants perdus de vue (9/30 soit 30%) et d'enfants n'ayant pas atteint l'âge scolaire (âgés de moins de 6 ans) (7/21 soit 33%).

Notre cohorte débute en 1991, or la pratique des imageries anténatales a considérablement évolué depuis plusieurs années notamment dans la précision des anomalies associées. Les deux enfants ayant présenté un syndrome dysmorphique à la naissance sont nés au début de l'étude, en 1991 et en 2003, et l'on peut se poser la question de la performance des imageries anténatales pendant ces années.

Concernant les tests neuro-psychologiques, 5 enfants étaient âgés de moins de 4 ans en 2015 et n'ont pas pu en bénéficier. 25% (5/20) des enfants ayant effectué ces tests étaient âgés de moins de 6 ans. Avant cet âge, les tests sont moins performants et le dépistage des troubles cognitifs plus difficile qu'à partir de l'âge scolaire. De plus, les échelles de Weschler ont évolué au fil des années avec une hétérogénéité des tests réalisés par les enfants rendant la comparaison des sub-tests moins précise. Pour l'analyse des résultats des différents tests, les troubles attentionnels présents chez 5 enfants n'ont pas temporisé les faibles résultats notamment lors des épreuves de similitudes et d'identification de concepts qui peuvent en être altérés. Le niveau socio-culturel n'a également pas été pris en compte dans l'interprétation des tests, ni dans l'évaluation du développement psycho-moteur. Or pour au-moins 3 enfants, l'environnement socio-culturel n'était pas optimal pour un bon apprentissage (cas n°3, 4, 19). Au vu de l'hétérogénéité des résultats pour 36% (5/14) des enfants, le QIT est peu significatif et doit être interprété avec précaution. Cette hétérogénéité du fait d'une dissociation (supérieure à 12 points) entre les échelles de compréhension verbale et de raisonnement perceptif s'explique par le taux important de troubles du langage oral qui accroît les difficultés dans les épreuves de compréhension verbale.

## 4. Perspectives

### 4-1. Approfondissement des recherches génétiques

Plusieurs études ont recherché une réponse génétique chez les sujets porteurs d'une ACC à la fois chez le rat (58) et l'homme (6) sans cause génétique commune identifiée. L'étiologie reste incertaine devant la complexité des nombreux gènes impliqués. La recherche d'anomalies dans les régions télomériques ou les études génétiques avec CGH array pourraient permettre de diminuer les erreurs dans les caryotypes fœtaux. Dans une étude réalisée par Bedeschi en 2005, chez 63 patients (30 porteurs d'une ACCC et 33 porteurs d'une APCC), des réarrangements sub-télomériques avaient été observés chez 3 patients (soit 4.8%) et des anomalies cytogénétiques chez 7 patients (soit 11%). Les patients concernés présentaient pour la plupart des cas des retards sévères de développement et fréquemment des malformations associées. (6) Ces techniques génétiques en cours de développement ont une sensibilité plus importante et permettraient de rechercher des anomalies plus fines en anténatal.

### 4-2. Intérêt de l'IRM fonctionnelle

L'IRM fonctionnelle est la technique de choix pour localiser les réseaux d'aires pour la motricité, la vision et le langage. Elle a l'avantage d'être non invasive rendant cette technique attrayante chez l'enfant. Elle permet d'étudier l'organisation fonctionnelle cérébrale du langage chez l'enfant et d'évaluer d'éventuelles réorganisations de réseaux fonctionnels, liés à la plasticité tout particulièrement du cerveau immature. Elle détermine la « dominance hémisphérique » du langage. Pour cela, elle nécessite une coopération et une compliance de l'enfant pouvant être obtenues dès 5-6 ans et de QI aux environs de 60. (59)

La tractographie 3D est la technique permettant une visualisation 3D de la répartition et l'organisation des fibres calleuses lors d'une ACC. Elle évalue le mouvement des protons dans les différents types de tissus, en mesurant la quantité et la direction de la diffusion, elle fournit des propriétés sur les tissus en 3D. La répartition des fibres est très variable. Elle permet la meilleure visualisation des faisceaux de Probst mais ne peut pas estimer un pronostic sur la seule morphologie de cette substance blanche. Elle ne modifie donc pas la prise en charge et le pronostic des adultes porteurs d'une ACC mais permet de mieux comprendre leurs troubles cognitifs. (60)

Des approches d'imagerie anatomique et fonctionnelle, couplées à des évaluations neuropsychologiques, pourraient à l'avenir être en mesure de cartographier les processus neuronaux et neuro-pathologiques associés aux ACC découlant d'anomalies comportementales spécifiques.

#### 4-3. Prise en charge précoce des troubles du langage oral

On a pu observer dans notre étude une incidence importante des troubles du langage oral précoces, ce qui incite à réaliser des bilans orthophoniques en âge préscolaire afin de cibler les difficultés et d'adapter les rééducations. L'utilisation d'Inventaires Français du Développement Communicatif (IFDC) pourrait être utile au dépistage précoce. Ils sont basés sur des questionnaires parentaux retraçant le développement gestuel et langagier du nourrisson et du jeune enfant. Ces questionnaires permettent une évaluation rapide des aspects quantitatifs du développement communicatif (nombre de gestes réalisés, de mots produits et/ou compris, longueur moyenne des énoncés) aux âges de douze, dix-huit et vingt-quatre mois. De plus, la prise en charge précoce de ces troubles du langage est indispensable du fait d'un retentissement sur le langage écrit à type de dyslexie dans 50% des cas. (INSERM) Des études plus fines et plus précises sur le langage des enfants porteurs d'une ACC permettraient une prise en charge adaptée et plus ciblée de cette atteinte.

#### 4-4. Remédiation cognitive

La remédiation cognitive est considérée comme la rééducation des fonctions cognitives altérées. Dans notre étude, elle s'adresse essentiellement aux enfants présentant des troubles du jugement social dans les épreuves de compréhension. Cette prise en charge est régulièrement contestable dans les unités de rééducation du fait de l'altération morphologique du cerveau dans l'ACC. Néanmoins, la plasticité cérébrale peut modifier les modèles fonctionnels et les voies neurologiques utilisées. Du fait de l'immaturation affective, le manque d'introspection, les compétences sociales affaiblies, le déficit en jugement social et en planification ainsi que la mauvaise communication des émotions, les enfants porteurs d'une ACC sont plus à risque d'isolement et de relations personnelles superficielles nécessitant des stratégies adaptatives. Ainsi cette prise en charge doit être proposée le plus rapidement possible pour profiter au maximum de la plasticité cérébrale et avant l'apparition de complications en particulier l'isolement. Une étude sur un cas d'ACCC a montré des niveaux

d'autonomie satisfaisants suite à une remédiation cognitive et une approche individuelle fondée sur la communication famille et patient. (61)

En association, il est impératif de proposer si besoin :

- Une prise en charge orthophonique pour les troubles du langage oral et/ou écrit
- La psychomotricité
- L'éducation thérapeutique
- La psychothérapie
- Une éducation parentale afin de mieux comprendre leur enfant et de leur apporter le soutien nécessaire et adapté
- Un enseignant spécialisé pour guider les enseignants dans l'apprentissage chez ces enfants

#### 4-5. Information prénatale donnée aux parents

Le diagnostic prénatal repose sur des tests à visée génétique et sur l'imagerie fœtale. L'échographie fœtale est quasi systématique dans la surveillance de la grossesse et constitue l'élément essentiel pour dépister des malformations fœtales notamment cérébrales. Pour les futurs parents, elle est davantage vécue comme un moyen d'évaluer le bien-être de son enfant et d'établir un premier contact et non comme un moyen d'investigation pour dépister des anomalies. (62)

L'information prénatale donnée aux parents a une importance très particulière puisqu'elle va conduire à une décision concernant la poursuite ou non de la grossesse. Elle doit être la plus équilibrée et la plus complète possible, sans chercher à orienter la décision, pour permettre aux couples de s'approprier progressivement les concepts médicaux et leurs conséquences.

Aucune recommandation n'a été établie pour l'attitude anténatale à adopter pour l'ACC isolée. Les données concernant le devenir neuro-développemental de ces enfants sont des études essentiellement de faibles effectifs et rétrospectives. Le pronostic semble favorable

pour une majorité des cas mais de nombreux enfants présentent des troubles des apprentissages et certains des troubles sévères. Aucun élément prénatal ne peut prédire le pronostic définitif de ces enfants. Ainsi en l'absence d'arguments objectifs ou scientifiquement démontrés, l'orientation du discours entre les centres n'est pas univoque.

Au vu de nos résultats et de l'étude de la littérature, le conseil aux futurs parents doit rester prudent. Il semble indispensable de parler d'ACC en « apparence isolée ». De plus, les parents doivent être avertis qu'on ne peut pas établir un diagnostic formel, avec un risque non nul de découverte d'anomalies associées en post-natal. Le couple doit pouvoir s'appuyer sur une collaboration pluri-disciplinaire (gynécologues-obstétriciens, échographistes fœtaux, neuropédiatres ayant l'expérience du suivi d'enfants nés avec cette malformation, généticiens, pédiatres, travailleurs sociaux en charge du handicap, psychologues). Le pédiatre aura un rôle de sensibilisation quant aux risques de handicap ou de troubles des apprentissages. Un suivi prolongé est nécessaire pour ces enfants afin de diagnostiquer au plus tôt d'éventuels troubles pour une prise en charge précoce et adéquate.



## VIII. Conclusion

L'ACC est actuellement la plus fréquente des malformations du système nerveux central diagnostiquées in utero. Cependant les conseils prénataux se fondent encore sur des séries de faible effectif et rétrospectives. Dans notre étude, les enfants porteurs d'une ACC isolée découverte en anténatal avaient un développement psycho-moteur favorable avec 83% [IC à 95% (69.6-96.4)] des cas : développement psycho-moteur normal ou anomalies modérées. Les effectifs étaient plus importants pour les ACCC avec une tendance vers de meilleurs résultats pour les ACCC versus les APCC.

L'absence de corps calleux semble réduire la quantité et l'efficacité des interactions inter-hémisphériques entraînant une intégration des tâches complexes plus difficiles notamment verbales et visuo-spatiales. Les individus totalement asymptomatiques sont rares. Dans la majorité des cas, lors d'une analyse neuro-psychologique plus précise, le nombre de patients dits complètement « normaux » diminue. La majorité de notre cohorte a bénéficié de tests neuro-psychologiques qui ont permis la mise en évidence de QIT dans les limites de la normale et une altération de la compréhension verbale associée à des troubles du jugement social. Avec une compréhension non verbale et émotionnelle limitée, les enfants porteurs d'une ACC présentaient des difficultés de compréhension et pouvaient être insensibles aux subtilités des interactions sociales et émotionnelles. Il existe également des troubles des apprentissages et des troubles du comportement modérés (trouble de l'attention, anxiété) responsables de difficultés scolaires, mais toutefois compatibles avec une insertion et une autonomie normales. Ceci suggère que même non décelable cliniquement, l'ACC isolée altère les fonctions comportementales et cognitives.

Le diagnostic d'ACC se fait lors du 2<sup>ème</sup> trimestre de la grossesse mais il est primordial d'attendre l'IRM anténatale réalisée vers 32 SA et les résultats du caryotype pour s'assurer du caractère isolé de la malformation. Les résultats de ces examens sont tardifs dans la grossesse. L'IMG à ce terme est un traumatisme pour le couple dont les conséquences psychologiques pour la femme sont encore mal évaluées.

Ainsi, malgré un devenir neuro-développemental favorable dans notre étude, un grand nombre d'enfants présentent des troubles des apprentissages à l'âge scolaire. Il semble indispensable de prendre en compte ces données dans leur globalité pour aider ces couples dans leur choix. Les enfants avec une ACC en apparence isolée nécessitent un suivi précoce

pour détecter au plus tôt ceux qui nécessiteront une prise en charge adéquate ainsi qu'un suivi prolongé au-delà de l'âge scolaire.

## IX. Références

1. Bretelle F. Cerveau foetal normal et pathologique : actualités. In 2013.
2. Volpe P, Paladini D, Resta M, Stanziano A, Salvatore M, Quarantelli M, et al. Characteristics, associations and outcome of partial agenesis of the corpus callosum in the fetus. *Ultrasound Obstet Gynecol Off J Int Soc Ultrasound Obstet Gynecol*. 2006 May;27(5):509–16.
3. Gupta JK, Lilford RJ. Assessment and management of fetal agenesis of the corpus callosum. *Prenat Diagn*. 1995 Apr;15(4):301–12.
4. Moutard M-L, Lewin F, Adamsbaum C, Gélot A, Rodriguez D, Ponsot G. Place du neuropédiatre dans le diagnostic prénatal. *Arch Pédiatr*. 2001;(8 suppl 2):442–4.
5. Isapof A, Kieffer V, Sacco S, Billette de Villemeur T, Gelot A, Garel C, et al. Impact of prenatal corpus callosum agenesis diagnosis on pregnancy outcome. Evaluation of 155 cases between 2000 and 2006. *Arch Pédiatrie Organe Off Société Fr Pédiatrie*. 2010 Mar;17(3):226–32.
6. Bedeschi MF, Bonaglia MC, Grasso R, Pellegrini A, Garghentino RR, Battaglia MA, et al. Agenesis of the corpus callosum: clinical and genetic study in 63 young patients. *Pediatr Neurol*. 2006 Mar;34(3):186–93.
7. Sotiriadis A, Makrydimas G. Neurodevelopment after prenatal diagnosis of isolated agenesis of the corpus callosum: an integrative review. *Am J Obstet Gynecol*. 2012 Apr;206(4):337.e1–5.
8. Brown WS, Jeeves MA, Dietrich R, Burnison DS. Bilateral field advantage and evoked potential interhemispheric transmission in commissurotomy and callosal agenesis. *Neuropsychologia*. 1999 Sep;37(10):1165–80.
9. Gott PS, Saul RE. Agenesis of the corpus callosum: limits of functional compensation. *Neurology*. 1978 Dec;28(12):1272–9.
10. Temple CM, Jeeves MA, Vilarroya OO. Reading in callosal agenesis. *Brain Lang*. 1990 Aug;39(2):235–53.
11. Brown WS, Symington M, VanLancker-Sidtis D, Dietrich R, Paul LK. Paralinguistic processing in children with callosal agenesis: emergence of neurolinguistic deficits. *Brain Lang*. 2005 May;93(2):135–9.
12. Moutard M-L, Kieffer V, Feingold J, Lewin F, Baron J-M, Adamsbaum C, et al. Isolated corpus callosum agenesis: a ten-year follow-up after prenatal diagnosis (how are the children without corpus callosum at 10 years of age?). *Prenat Diagn*. 2012 Mar;32(3):277–83.
13. Witelson SF. Hand and sex differences in the isthmus and genu of the human corpus callosum. A postmortem morphological study. *Brain J Neurol*. 1989 Jun;112 (Pt 3):799–835.

14. Aboitiz F, Scheibel AB, Fisher RS, Zaidel E. Fiber composition of the human corpus callosum. *Brain Res.* 1992 Dec 11;598(1-2):143–53.
15. Verstichel P, Degos J. Syndromes de déconnexion interhémisphérique. *Encyclopédie Médico-Chirurgicale.* 2000.
16. Mercier P, Delion M, Braun M, Brassier G. Vascularisation artérielle et veineuse du corps calleux. In Amiens; 2014. p. 129.
17. Sauerwein HC, Lassonde M. Cognitive and sensori-motor functioning in the absence of the corpus callosum: neuropsychological studies in callosal agenesis and callosotomized patients. *Behav Brain Res.* 1994 Oct 20;64(1-2):229–40.
18. Sellal F. Syndrome de dysconnexion calleuse. *Prat Neurol - FMC.* 2015 Mar;6(2):143–50.
19. Ghi T, Carletti A, Contro E, Cera E, Falco P, Tagliavini G, et al. Prenatal diagnosis and outcome of partial agenesis and hypoplasia of the corpus callosum. *Ultrasound Obstet Gynecol Off J Int Soc Ultrasound Obstet Gynecol.* 2010 Jan;35(1):35–41.
20. Paul LK, Brown WS, Adolphs R, Tyszka JM, Richards LJ, Mukherjee P, et al. Agensis of the corpus callosum: genetic, developmental and functional aspects of connectivity. *Nat Rev Neurosci.* 2007 Apr;8(4):287–99.
21. Dávila-Gutiérrez G. Agensis and dysgenesis of the corpus callosum. *Semin Pediatr Neurol.* 2002 Dec;9(4):292–301.
22. Chouchane M, Benouachkou-Debuche V, Giroud M, Durand C, Gouyon JB. Les agénésies du corps calleux: aspects étiologiques, cliniques, moyens de diagnostic et pronostic. *Arch Pédiatrie.* 1999 Dec;6(12):1306–11.
23. de Jong JG, Delleman JW, Houben M, Manschot WA, de Minjer A, Mol J, et al. Agensis of the corpus callosum, infantile spasms, ocular anomalies (Aicardi's syndrome). Clinical and pathologic findings. *Neurology.* 1976 Dec;26(12):1152–8.
24. Paulet E, Delorme B, Loisiel D, Lepinard C, Triau S, Boussion F, et al. Place de l'IRM fœtale dans la prise en charge des agénésies du corps calleux. 2005. *2005;45(5):363–71.*
25. Mangione R, Fries N, Godard P, Capron C, Mirlesse V, Lacombe D, et al. Neurodevelopmental outcome following prenatal diagnosis of an isolated anomaly of the corpus callosum. *Ultrasound Obstet Gynecol Off J Int Soc Ultrasound Obstet Gynecol.* 2011 Mar;37(3):290–5.
26. Chadie A, Radi S, Trestard L, Charollais A, Eurin D, Verspyck E, et al. Neurodevelopmental outcome in prenatally diagnosed isolated agensis of the corpus callosum. *Acta Paediatr Oslo Nor 1992.* 2008 Apr;97(4):420–4.
27. Mazeau M. *Le bilan neuropsychologique chez l'enfant.* Ed. Masson. 2008.

28. Mordefroid M, Grabar S, André C, Merzoug V, Moutard M, Adamsbaum C. Partial corpus callosum agenesis. *J Radiol.* 2004 Nov;85(11):1915–26.
29. Nizard S, Barthez-Carpentier MA, Gelot A, Hebert C, Abimelech M, Esperandieu O. Les agénésies isolées et familiales du corps calleux sont-elles de bon pronostic? 2004;(11):429–31.
30. Craven I, Bradburn MJ, Griffiths PD. Antenatal diagnosis of agenesis of the corpus callosum. *Clin Radiol.* 2015 Mar;70(3):248–53.
31. Raybaud C, Girard N. Anatomic MRI study of commissural agenesis and dysplasia of the Telencephalon (Agenesis of the corpus callosum and related anomalies). Clinical correlations and morphogenetic interpretation. *Neurochirurgie.* 1998 May;44(1 Suppl):38–60.
32. Pavone P, Barone R, Baieli S, Parano E, Incorpora G, Ruggieri M. Callosal anomalies with interhemispheric cyst: expanding the phenotype. *Acta Paediatr Oslo Nor* 1992. 2005 Aug;94(8):1066–72.
33. Li Y, Estroff JA, Khwaja O, Mehta TS, Poussaint TY, Robson CD, et al. Callosal dysgenesis in fetuses with ventriculomegaly: levels of agreement between imaging modalities and postnatal outcome. *Ultrasound Obstet Gynecol Off J Int Soc Ultrasound Obstet Gynecol.* 2012 Nov;40(5):522–9.
34. Santo S, D'Antonio F, Homfray T, Rich P, Pilu G, Bhide A, et al. Counseling in fetal medicine: agenesis of the corpus callosum. *Ultrasound Obstet Gynecol Off J Int Soc Ultrasound Obstet Gynecol.* 2012 Nov;40(5):513–21.
35. Moutard M-L, Kieffer V, Feingold J, Lewin F, Baron J-M, Adamsbaum C, et al. Isolated corpus callosum agenesis: a ten-year follow-up after prenatal diagnosis (how are the children without corpus callosum at 10 years of age?). *Prenat Diagn.* 2012 Mar;32(3):277–83.
36. Moutard M-L, Kieffer V, Feingold J, Kieffer F, Lewin F, Adamsbaum C, et al. Agenesis of corpus callosum: prenatal diagnosis and prognosis. *Childs Nerv Syst ChNS Off J Int Soc Pediatr Neurosurg.* 2003 Aug;19(7-8):471–6.
37. Van Lancker D. Rags to riches: our increasing appreciation of cognitive and communicative abilities of the human right cerebral hemisphere. *Brain Lang.* 1997 Mar;57(1):1–11.
38. Pell MD, Baum SR. Unilateral brain damage, prosodic comprehension deficits, and the acoustic cues to prosody. *Brain Lang.* 1997 Apr;57(2):195–214.
39. Saul RE, Sperry RW. Absence of commissurotomy symptoms with agenesis of the corpus callosum. *Neurology.* 1968 Mar;18(3):307.
40. Geffen GM, Jones DL, Geffen LB. Interhemispheric control of manual motor activity. *Behav Brain Res.* 1994 Oct 20;64(1-2):131–40.

41. Erickson RL, Paul LK, Brown WS. Verbal learning and memory in agenesis of the corpus callosum. *Neuropsychologia*. 2014 Jul;60:121–30.
42. Turk AA, Brown WS, Symington M, Paul LK. Social narratives in agenesis of the corpus callosum: linguistic analysis of the Thematic Apperception Test. *Neuropsychologia*. 2010 Jan;48(1):43–50.
43. Bloom JS, Hynd GW. The role of the corpus callosum in interhemispheric transfer of information: excitation or inhibition? *Neuropsychol Rev*. 2005 Jun;15(2):59–71.
44. McNally MA, Crocetti D, Mahone EM, Denckla MB, Suskauer SJ, Mostofsky SH. Corpus callosum segment circumference is associated with response control in children with attention-deficit hyperactivity disorder (ADHD). *J Child Neurol*. 2010 Apr;25(4):453–62.
45. Hines RJ, Paul LK, Brown WS. Spatial attention in agenesis of the corpus callosum: shifting attention between visual fields. *Neuropsychologia*. 2002;40(11):1804–14.
46. Corbetta M, Miezin FM, Shulman GL, Petersen SE. A PET study of visuospatial attention. *J Neurosci Off J Soc Neurosci*. 1993 Mar;13(3):1202–26.
47. Micoulaud-Franchi J-A, Bat-Pitaut F, Da Fonseca D, Rufo M. Schizophrénie à début précoce et agénésie partielle du corps calleux. *Arch Pediatr*. 2011;(18):189–92.
48. Mitelman SA, Nikiforova YK, Canfield EL, Hazlett EA, Brickman AM, Shihabuddin L, et al. A longitudinal study of the corpus callosum in chronic schizophrenia. *Schizophr Res*. 2009 Oct;114(1-3):144–53.
49. Paul LK, Corsello C, Kennedy DP, Adolphs R. Agenesis of the corpus callosum and autism: a comprehensive comparison. *Brain J Neurol*. 2014 Jun;137(Pt 6):1813–29.
50. O’Brien G, Lassonde M, Jeeves MA. The behavioral and developmental consequences of callosal agenesis. 1994;42:235–46.
51. Brown WS, Paul LK, Symington M, Dietrich R. Comprehension of humor in primary agenesis of the corpus callosum. *Neuropsychologia*. 2005;43(6):906–16.
52. Paul LK, Lautzenhiser A, Brown WS, Hart A, Neumann D, Spezio M, et al. Emotional arousal in agenesis of the corpus callosum. *Int J Psychophysiol Off J Int Organ Psychophysiol*. 2006 Jul;61(1):47–56.
53. Ledoux JE, Risse GL, Springer SP, Wilson DH, Gazzaniga MS. Cognition and commissurotomy. *Brain J Neurol*. 1977 Mar;100 Pt 1:87–104.
54. Lassonde M, Sauerwein H, Chicoine AJ, Geoffroy G. Absence of disconnection syndrome in callosal agenesis and early callosotomy: brain reorganization or lack of structural specificity during ontogeny? *Neuropsychologia*. 1991;29(6):481–95.
55. de Guise E, del Pesce M, Foschi N, Quattrini A, Papo I, Lassonde M. Callosal and cortical contribution to procedural learning. *Brain J Neurol*. 1999 Jun;122 (Pt 6):1049–62.

56. Teng EL, Sperry RW. Interhemispheric rivalry during simultaneous bilateral task presentation in commissurotomy patients. *Cortex J Devoted Study Nerv Syst Behav*. 1974 Jun;10(2):111–20.
57. Ptito M, Leporé F, Lassonde M, Miceli D, Guillemot JP. The role of the corpus callosum and other commissures in the interhemispheric transfer of visual information. *Rev Can Biol Éditée Par Univ Montr*. 1981 Mar;40(1):61–8.
58. Kamnasaran D. Agenesis of the corpus callosum: lessons from humans and mice. *Clin Investig Med Médecine Clin Exp*. 2005 Oct;28(5):267–82.
59. Chiron C, Hertz-Pannier L. Structural and functional imaging: particularities in children. *Neurochirurgie*. 2008 May;54(3):212–8.
60. Labrunye C, Weber-Donat G, Chavahot C, Dulou R, Calcina C, Lahutte M. Apport de la tractographie 3T dans l'étude des agénésies du corps calleux de l'adulte. Hôpital d'Instruction des armées de Val de Grâce, Paris.
61. Chiappedi M, Fresca A, Baschenis IMC. Complete corpus callosum agenesis: can it be mild? *Case Rep Pediatr*. 2012;2012:752751.
62. Moutard M-L, Fauriel I, Moutel G, François I, Feingold J, Ponsot G, et al. Parent's information and prenatal diagnosis of cerebral malformation with an uncertain prognosis. *Arch Pédiatrie Organe Off Société Fr Pédiatrie*. 2004 May;11(5):423–8.

## **X. Annexe n°1**



## **XI. Annexe n°2**

## Résumé

L'agénésie du corps calleux (ACC) est une malformation neurologique fréquente découverte en anténatal. Le devenir des enfants porteurs d'une ACC est essentiellement corrélé à l'association ou non d'anomalies intra ou extra-cérébrales avec un pronostic beaucoup plus péjoratif en cas de formes associées. Malgré la réalisation de nombreuses études, le pronostic reste incertain pouvant conduire au recours à l'interruption médicale de grossesse.

L'objectif de notre étude était d'étudier le devenir neuro-développemental des enfants pour lesquels avaient été diagnostiquée une ACC isolée en anténatal et de comparer les différentes formes d'atteintes. Il s'agit d'une étude prospective et descriptive réalisée en Haute Normandie incluant une cohorte de 30 enfants nés entre janvier 1991 et février 2013, avec un diagnostic prénatal d'ACC isolée et un suivi d'au-moins deux ans.

La moyenne de suivi était de 7+/-5 ans. Le pronostic était favorable : 83% [Intervalle de Confiance (IC) à 95% (69.6-96.4)] des enfants présentaient un développement psychomoteur normal ou des anomalies neurologiques modérées. Les troubles sévères représentaient 17% [IC 95% (3.4-30)] de notre cohorte. Lors des tests neuro-psychologiques, les QIT étaient dans les limites de la normale mais nous avons observé une compréhension verbale diminuée pour toutes les atteintes avec des difficultés notamment dans le jugement social ainsi que des difficultés dans les épreuves à tâches multiples et complexes pour les enfants porteurs d'une ACC. 47% des enfants de notre cohorte présentaient des troubles du langage oral avec un retentissement sur les trois composantes du langage en particulier sur le lexique et la morphosyntaxe où 25% des enfants ayant bénéficié d'un bilan orthophonique avaient un profil pathologique.

Ainsi le pronostic était pour la majorité des enfants favorable mais beaucoup présentaient des troubles des apprentissages. Le suivi prolongé après l'âge scolaire de ces enfants est indispensable afin d'apporter une prise en charge précoce et des aides appropriées dès l'apparition de troubles. Le recours à l'IMG dans les ACC isolées reste discutable et discuté.

Mots-clés : agénésie du corps calleux, diagnostic anténatal, tests neuropsychologiques, devenir neuro-développemental