



**HAL**  
open science

## Scoliose idiopathique de l'enfant : une maladie d'origine vestibulaire ?

François Rubin

► **To cite this version:**

François Rubin. Scoliose idiopathique de l'enfant : une maladie d'origine vestibulaire?. Médecine humaine et pathologie. 2015. dumas-01231175

**HAL Id: dumas-01231175**

**<https://dumas.ccsd.cnrs.fr/dumas-01231175v1>**

Submitted on 19 Nov 2015

**HAL** is a multi-disciplinary open access archive for the deposit and dissemination of scientific research documents, whether they are published or not. The documents may come from teaching and research institutions in France or abroad, or from public or private research centers.

L'archive ouverte pluridisciplinaire **HAL**, est destinée au dépôt et à la diffusion de documents scientifiques de niveau recherche, publiés ou non, émanant des établissements d'enseignement et de recherche français ou étrangers, des laboratoires publics ou privés.

## AVERTISSEMENT

Cette thèse d'exercice est le fruit d'un travail approuvé par le jury de soutenance et réalisé dans le but d'obtenir le diplôme d'Etat de docteur en médecine. Ce document est mis à disposition de l'ensemble de la communauté universitaire élargie.

Il est soumis à la propriété intellectuelle de l'auteur. Ceci implique une obligation de citation et de référencement lors de l'utilisation de ce document.

D'autre part, toute contrefaçon, plagiat, reproduction illicite encourt toute poursuite pénale.

UNIVERSITÉ PARIS DESCARTES  
Faculté de Médecine PARIS DESCARTES

Année 2015

N° 65

**THÈSE**  
**POUR LE DIPLÔME D'ÉTAT**  
**DE**  
**DOCTEUR EN MÉDECINE**

Scoliose idiopathique de l'enfant :  
une maladie d'origine vestibulaire ?

Présentée et soutenue publiquement  
le 23 juin 2015

Par

***François RUBIN***

Né le 8 août 1986 à Fontainebleau (77)

Dirigée par M. Le Docteur David Malinvaud, MCU-PH

Jury :

M. Le Professeur Pierre Bonfils, PU-PH ..... Président

Mme Le Docteur Charlotte Hautefort, PH

M. Le Professeur Thierry Odent, PU-PH



Except where otherwise noted, this work is licensed under  
<http://creativecommons.org/licenses/by-nc-nd/3.0/>

*Le commencement de toutes les sciences, c'est l'étonnement de ce que les choses sont ce qu'elles sont.*

Aristote, extrait de « La métaphysique ».

# REMERCIEMENTS

Au président de jury,

**Monsieur le Professeur Pierre Bonfils**

Professeur des Universités – Praticien Hospitalier  
Service d'ORL et Chirurgie de la face et du cou  
Hôpital Européen Georges Pompidou, Paris

Je ne serais pas devenu ce que je suis maintenant si je n'avais pas un jour rencontré le Pr Pierre Bonfils. Il est l'un de ceux qui, lorsque j'étais externe dans son service, m'a tout de suite donné envie de m'intéresser à l'ORL. Une fois la vocation transmise, vous êtes probablement un de ceux qui m'ont le plus appris en rhinologie (tant médicale que chirurgicale), tant par vos explications que par le recrutement chirurgical dont vous faites bénéficier votre service. Vous êtes pour moi un modèle de rigueur scientifique. C'est pour moi un honneur de vous avoir comme président du jury de la thèse qui marquera la fin de mes études. J'aurais donc été initié à l'ORL, puis formé, et j'achève enfin mon internat avec vous. Monsieur et cher maître, merci beaucoup.

**Aux membres du jury :**

et directeur de thèse,

**Monsieur le Docteur David Malinvaud**

Maître de Conférence Universitaire – Praticien Hospitalier  
Service d'ORL et Chirurgie de la face et du cou  
Hôpital Européen Georges Pompidou, Paris

Le sujet lui-même de cette thèse, qui m'a tout de suite intéressé, m'a été suggéré par mon directeur de thèse, le Dr David Malinvaud. Mais avant même de susciter l'intérêt en moi que je porte à ce sujet, tu m'as donné, David, la vocation de faire de l'ORL, lorsque j'étais externe dans le service où tu travailles à l'hôpital européen Georges Pompidou. Tu m'as fait entrevoir l'immense variété de domaines auxquels s'intéresse l'oto-rhino-laryngologie. L'engouement aura été quasi immédiat. A tel point que tu as réussi, en quelques jours et à dix jours de l'amphi de garnison, à me faire changer d'orientation, pour l'ORL, plutôt que pour la gynécologie-obstétrique à laquelle je pensais me destiner initialement ! Une fois interne d'ORL dans ce même service, tu n'as fait que renforcer la passion que je porte maintenant à notre spécialité. Bref, sans toi, je ne serais probablement jamais devenu ORL ! Un premier merci. Ensuite est venu la longue réalisation de cette thèse, aboutissement de 4 années de travail. Ton encadrement aura été ce que peut rêver de mieux un interne : très présent, motivant, rigoureux, toujours riche en bonnes idées, et... tellement patient ! (même après plusieurs nuits passées à corriger mon manuscrit)...C'était également un bonheur de te retrouver dans les nombreuses gardes que nous avons faites ensemble. Je ne saurais jamais assez te remercier pour la vocation que tu m'as transmise ainsi que la bienveillance que tu auras eue pour moi. Un immense merci !

**Madame le Docteur Charlotte Hautefort**

Praticien Hospitalier  
Département d'ORL, Chirurgie cervico-faciale, Chirurgie maxillo-faciale, et chirurgie  
plastique  
Hôpital Lariboisière, Paris

Chère Charlotte, certes je m'intéressais déjà à la pathologie vestibulaire lors de mon arrivée à Lariboisière, mais tu as su renforcer cet intérêt jusqu'au plus haut point. Discuter de patients, projets de recherche, ou de physiologie est toujours un immense bonheur tant tu laisses transparaître ta passion. Merci d'avoir accepté de juger cette thèse, et merci pour tout ce que tu fais pour moi.

**Monsieur le Professeur Thierry Odent**

Professeur des Universités – Praticien Hospitalier  
Service de chirurgie orthopédique pédiatrique  
Hôpital Necker – Enfants Malades, Paris

Grâce à vous et à vos nombreuses consultations scolioses auxquelles j'ai assisté, peut-être suis-je un des ORL ayant la formation en orthopédie la plus solide de France! Merci d'avoir accepté de relire la partie orthopédique de ce travail, et d'avoir su vous montrer disponible, y compris à 2h du matin une nuit où nous étions tous les deux de garde à Necker !

**A Julia, ma femme,**

Pour ton amour, qui compte plus que tout

**A mes parents et à ma grand-mère**

Pour votre amour inébranlable, et votre soutien permanent.

**A ma belle-famille**

Pour m'avoir si bien intégré, et pour votre gentillesse.

A tous mes confrères ayant participé à ma formation de médecin et chirurgien ORL,  
et particulièrement les chefs de service m'ayant accueilli pendant l'internat, dans l'ordre, les

**Pr Philippe Wind, Pr Vincent Couloigner, Dr Sylvain Barrault, Dr Jean-Baptiste  
Lecanu, Pr Philippe Herman, Dr Antoine Delagranda, et Dr François Janot.**



**1 Table des matières**

**1 TABLE DES MATIERES..... 7**

**2 LISTE DES ABREVIATIONS ..... 10**

**3 INTRODUCTION ..... 12**

**4 PREMIERE PARTIE : ORTHOPEDIE ..... 15**

4.1 INTRODUCTION..... 15

4.2 DEFINITION..... 16

4.3 EPIDEMIOLOGIE..... 17

4.4 RETENTISSEMENT SOMATOPSYCHIQUE..... 20

4.5 IMAGERIE MEDICALE ..... 22

4.5.1 Radiographies conventionnelles..... 22

4.5.2 Tomodensitométrie (TDM) ..... 26

4.5.3 Imagerie par résonance magnétique (IRM) ..... 26

4.5.4 Système EOS..... 27

4.5.5 Imagerie du suivi chez l'enfant ..... 30

4.6 PRINCIPALES CLASSIFICATIONS DE LA SCOLIOSE ..... 31

4.7 EVOLUTION NATURELLE DE LA SCOLIOSE..... 34

4.8 TRAITEMENTS STANDARDS DE LA SCOLIOSE IDIOPATHIQUE..... 39

4.9 ETIOPATHOGENIE..... 41

4.9.1 Facteurs génétiques ..... 41

4.9.2 Rôle de la station debout ..... 44

4.9.3 Facteurs histologiques ..... 44

4.9.4 Facteurs neuromusculaires ..... 44

4.9.5 Facteurs biochimiques : la calmoduline ..... 45

4.9.6 Facteurs neuro-endocriniens : la mélatonine ..... 46

4.9.7 Anomalies de la croissance rachidienne ..... 47

4.9.8 Anomalies du disque intervertébral..... 48

4.9.9 Anomalie de croissance du névraxe par rapport au canal rachidien..... 49

4.9.10 Rôle du système nerveux central et du contrôle postural..... 49

4.10 CONCLUSION DE LA PREMIERE PARTIE..... 51

**5 SECONDE PARTIE : OTOLOGIE ..... 52**

5.1 ANATOMIE DU SYSTEME VESTIBULAIRE ..... 52

5.1.1 Labyrinthe osseux (Figure 22) ..... 53

5.1.1.1 Le vestibule..... 53

5.1.1.2 Canaux osseux semi-circulaires ..... 56

5.1.1.3 Cochlée osseuse..... 58

5.1.1.4 Aqueduc vestibulaire ..... 60

5.1.1.5 Aqueduc cochléaire (aqueduc du limaçon)..... 61

5.1.2 Labyrinthe membraneux ..... 62

5.1.2.1 Canaux semi-circulaires..... 64

5.1.2.2 Utricule..... 67

5.1.2.3 Saccule ..... 70

5.1.2.4 Canal et sac endolymphatiques ..... 71

5.1.3 Innervation du labyrinthe postérieur ..... 71

5.1.4 Vascularisation du labyrinthe postérieur ..... 73

5.1.4.1 Système artériel ..... 73

5.1.4.2	<i>Système veineux</i> .....	74
5.1.4.3	<i>Ultravascularisation maculaire</i> .....	76
5.1.4.4	<i>Ultravascularisation des ampoules des canaux semi-circulaires</i> .....	76
5.1.5	Anatomie des voies vestibulaires centrales.....	76
5.1.5.1	<i>Nerf vestibulaire</i> .....	77
5.1.5.2	<i>Noyaux vestibulaires centraux</i> .....	77
5.2	<i>PHYSIOLOGIE DU SYSTEME VESTIBULAIRE</i> .....	80
5.2.1	Physiologie des liquides labyrinthiques.....	80
5.2.1.1	<i>Pérlimpe</i> .....	80
5.2.1.2	<i>Endolympe</i> .....	81
5.2.2	Transduction du signal.....	83
5.2.3	Système canalaire : l'exemple du canal latéral.....	84
5.2.3.1	<i>Stimulation du récepteur ampullaire</i> .....	84
5.2.3.2	<i>Projections oculomotrices des canaux latéraux et réflexe vestibulo-oculaire</i> .....	86
5.2.4	Système otolithique.....	89
5.2.4.1	<i>Propriétés communes au saccule et à l'utricule</i> .....	89
5.2.4.2	<i>Saccule</i> .....	89
5.2.4.3	<i>Utricule</i> .....	90
5.2.5	Noyau vestibulaire central.....	90
5.2.6	Système vestibulospinal.....	91
5.2.6.1	<i>Faisceau vestibulospinal latéral</i> .....	91
5.2.6.2	<i>Faisceau vestibulospinal médian</i> .....	91
5.2.6.3	<i>Faisceau vestibulospinal caudal</i> .....	92
5.2.7	Compensation vestibulaire.....	92
5.2.7.1	<i>Les troubles statiques</i> .....	93
5.2.7.2	<i>Troubles dynamiques</i> .....	94
5.2.7.3	<i>Mécanismes de la compensation vestibulaire</i> .....	94
<b>6</b>	<b><i>TROISIEME PARTIE : EXPLORATIONS FONCTIONNELLES VESTIBULAIRES</i></b> .....	<b>97</b>
6.1	<i>TESTS QUALITATIFS</i> .....	98
6.1.1	Vidéonystagmoscopie (Figure 44).....	98
6.1.2	Video Head Impulse Test.....	100
6.1.3	Test de la perception de l'horizontale et de la verticale subjective.....	101
6.2	<i>TESTS QUANTITATIFS</i> .....	102
6.2.1	Tests caloriques.....	102
6.2.2	Tests rotatoires.....	104
6.2.3	Potentiels évoqués otolithiques (PEO).....	105
6.2.3.1	<i>Potentiels évoqués sacculaires</i> .....	108
6.2.3.2	<i>Potentiels évoqués utriculaires</i> .....	111
<b>7</b>	<b><i>QUATRIEME PARTIE : NOTRE ETUDE</i></b> .....	<b>113</b>
7.1	<i>PREAMBULE</i> .....	113
7.2	<i>OBJECTIF DE NOTRE ETUDE</i> .....	117
7.3	<i>MATERIEL &amp; METHODES</i> .....	118
7.3.1	Inclusion des patients.....	118
7.3.2	Examen clinique.....	119
7.3.3	Examens paracliniques.....	121
7.3.3.1	<i>Epreuves caloriques</i> .....	122
7.3.3.2	<i>Potentiels évoqués sacculaires</i> .....	123
7.3.3.3	<i>Potentiels évoqués utriculaires</i> .....	123
7.3.4	Recueil des données et analyses statistiques.....	123

7.4	RESULTATS.....	124
7.4.1.1	Groupe ES.....	125
7.4.1.2	Groupe SI.....	126
7.4.1.3	Groupe SM.....	131
7.4.1.4	Comparaison des résultats.....	131
7.5	DISCUSSION DE L'ETUDE.....	134
7.6	CONCLUSION DE L'ETUDE.....	139
<b>8</b>	<b>CONCLUSION DE LA THESE.....</b>	<b>140</b>
<b>9</b>	<b>INDEX DES ILLUSTRATIONS.....</b>	<b>145</b>
<b>10</b>	<b>INDEX DES TABLEAUX.....</b>	<b>148</b>
<b>11</b>	<b>BIBLIOGRAPHIE.....</b>	<b>149</b>

## 2 *Liste des abréviations*

Sp : spécificité

Se : sensibilité

VPP : valeur prédictive positive

VPN : valeur prédictive négative

IRM : imagerie par résonance magnétique

TDM : tomodensitométrie

SI : scoliose idiopathique

CSC : canal-semi circulaire

CAI : conduit auditif interne

FVSL : faisceau vestibulospinal latéral

FVSM : faisceau vestibulospinal médian

FVSC : faisceau vestibulospinal caudal

FLM : faisceau longitudinal médian

mM : millimolaire = mmol/L

LCR : liquide céphalorachidien

PA : potentiel d'action

GAD : glutamate-décarboxylase

AOOAA : acide amino-oxy-acétique

kDa : kiloDalton

GABA-T : GABA-transferase

GABA-R : GABA récepteur

AAT : aspartate amino transferase

OT : ornithine transaminase

V-T-Glu : vésicule de transport du glutamate

Glu : glutamate

VNS: vidéonystagmoscopie

VNG : vidéonystagmographie

HIT : head impulse test

HST : head shaking test

OVAR: off-vertical axis rotation

ENG: électronystagmogramme

VEMP: vestibular evoked myogenic potentials

cVEMP: cervical VEMP

oVEMP: ocular VEMP

PEO: potentiels évoqués otolithiques

SCM: muscle sterno-cléïdo-mastoïdien

HST: head shaking test

HIT: head impulse test

SI: scoliose idiopathique

SM: scoliose malformative

ES: enfant sain


### 3 Introduction

La scoliose est une déformation plus ou moins étendue de la colonne vertébrale dans les trois plans de l'espace (axial, sagittal, et coronal), non complètement réductible.

Il s'agit d'une maladie fréquente (prévalence mondiale d'environ 3-4%) aux conséquences importantes, que ce soit sur le plan individuel (consultations médicales, corsets, chirurgie, retentissement esthétique et psychologique, douleurs, insuffisance respiratoire) ou collectif (coût de Santé Publique important : consultations répétées, examens radiologiques, traitements orthopédiques fonctionnels et chirurgicaux...). En effet, le coût total d'une arthrodeèse allait de 30 000 à 150 000\$ aux USA en 2010[2, 3], sachant qu'environ 20% des enfants atteints de scoliose idiopathique seraient opérés un jour ou l'autre. Le coût global pour un patient au cours de sa vie est très difficilement évaluable (consultations répétées, médicaments, examens radiologiques, chirurgie, kinésithérapie, orthopédie, ...).

De nombreuses hypothèses tentent d'expliquer l'étiopathogénie de cette maladie encore appelée idiopathique. Elles sont d'ordres différents, comme génétiques, histologiques, neuromusculaires, biochimiques, neuro-endocrines, neurologiques. Connaître la physiopathologie de la scoliose idiopathique ouvrirait la voie à de nombreuses innovations : dépistage néonatal, dépistage scolaire, nouvelles approches thérapeutiques, amélioration des prévisions d'évolution de la maladie...

Parmi les hypothèses proposées pour expliquer la scoliose idiopathique, une dysfonction vestibulaire a souvent été évoquée comme point de départ, mais sans preuve jusqu'à présent [4, 5]. Dans leur publication en 1998, Wiener-Vacher & Mazda *et al.*[6] mettaient en évidence un pourcentage élevé d'asymétries vestibulaires (deux tiers) chez 30 enfants scoliotiques idiopathiques. Sur 47 adolescents atteints de scoliose idiopathique, 24 présentaient un nystagmus positionnel ou spontané, en faveur d'une atteinte vestibulaire là-aussi [7]. Ce sont les modèles animaux, déjà développés depuis de nombreuses années [8-10], qui ont permis une grande avancée en montrant pour la première fois en 2009[11]un lien de causalité entre une asymétrie vestibulaire et la genèse de scoliose. Les auteurs ont montré que chez le *Xénope*, petite grenouille aquatique, une labyrinthectomie unilatérale à un stade particulier du développement embryonnaire (donc chez le têtard), induisait un syndrome postural particulier (*Figure 1*) qui perdurait au cours du temps, y compris après la métamorphose en grenouille.



**Figure 1. Déficit postural après labyrinthectomie unilatérale au stade 56 de développement de *Xenopus laevis*.**

- A. Vue de dessus du têtard au stade 56 après résection du labyrinthe gauche. Noter la présence d'une courbure vertébrale vers la gauche.
  - B. Grenouille non opérée. Flèches : labyrinthes visibles par transparence. La position de la grenouille ne montre pas de syndrome postural particulier.
  - C. et D. : Vue de face d'une grenouille normale (C), et d'une grenouille opérée au stade embryonnaire (D). Observer l'attitude scoliotique adoptée par la grenouille opérée, avec une rotation vertébrale, et un syndrome postural typique
  - D. Et E. : différentes vues d'une grenouille opérée au stade larvaire (stade 65 montrant bien le syndrome postural perdurant dans le temps. Noter la rotation vers le côté de la lésion labyrinthique..
- D'après Lambert et al. [11]

Ce syndrome postural était à l'origine de déformations vertébrales identiques à celles que l'on observe dans la scoliose idiopathique de l'enfant. Au niveau physiologique, les auteurs expliquaient qu'une labyrinthectomie unilatérale induit une asymétrie au niveau des signaux vestibulaires du tronc cérébral, déclenchant, entre autres, un syndrome postural. Ce syndrome, réversible chez l'animal terrestre et l'humain, ne peut disparaître qu'en présence d'une compensation vestibulaire efficace. Or, pour cela, l'organisme nécessite plusieurs informations dont les principales sont visuelles, proprioceptives, cérébelleuses et vestibulaires controlatérales. Chez le têtard de *Xénope*, la proprioception n'est pas stimulée puisque l'animal évolue dans un milieu aquatique exclusif, et que l'appui podal n'est pas présent, pas plus que plus tard au stade de grenouille, car il s'agit d'une espèce de grenouille aquatique uniquement. Ainsi la compensation vestibulaire utilisant principalement les informations proprioceptives ne peut se faire.

C'est justement cette absence d'information proprioceptive qui relie ce modèle animal à l'Homme. En effet, au cours de la gestation, l'embryon, puis le fœtus, évolue dans un milieu aquatique (le liquide amniotique), et les informations proprioceptives sont absentes, tout comme les informations visuelles. Une asymétrie vestibulaire au stade d'embryon ne pourrait être compensée totalement en raison de l'absence d'afférences visuelles et proprioceptives, et

pourrait provoquer une asymétrie dans les voies vestibulaires descendantes (ou vestibulospinales), responsable d'une asymétrie de contraction musculaire de part et d'autre du rachis en constitution, amenant à des déformations vertébrales. A la naissance, les afférences visuelles se développent rapidement, tandis que les informations proprioceptives ne se développent véritablement qu'à l'acquisition de la station debout et de la marche, autour de 12-18 mois de vie. Il y aurait donc une croissance rachidienne chez un individu avec un déséquilibre vestibulaire pendant au moins les 12-18 premiers mois de vie, ce qui pourrait prédisposer les tissus paravertébraux (muscles, ligaments, os) à une attitude scoliotique se fixant en scoliose par la suite.

C'est l'objet du travail présenté dans cette thèse, fruit d'un travail prospectif de plus de 4 ans chez des enfants (sains, ou scoliotiques idiopathiques ou congénitaux) ayant subi des analyses vestibulaires objectives, explorant les fonctions vestibulaires canalaire et otolithiques.

Pour étayer cette hypothèse, ce travail étudiera tout d'abord la scoliose idiopathique en tant que maladie orthopédique, ainsi que les principales hypothèses physiopathologiques existantes, puis décrira l'appareil vestibulaire dans son ensemble, pour ensuite décrire brièvement les principales explorations vestibulaires paracliniques existant, et enfin développera notre hypothèse physiopathologique de la scoliose idiopathique.



### 4.1 Introduction

La scoliose est une maladie de description ancienne, dont les premières allusions furent celles d'Hippocrate (460 - 370 av. JC) sous le nom de « Spina Luxa ». Le mot scoliose vient donc du grec, « skolios » qui signifie tortueux, ce terme ayant été inventé par Gallien (201 - 130 av.JC). Bien que de description très ancienne, l'étiologie de la scoliose demeure encore inconnue, malgré de nombreux travaux sur le sujet.

Il s'agit d'une affection importante de par sa prévalence (environ 3% des enfants) et par son retentissement somatique (respiratoire, neurologique médullaire, douleur) et psychologique (esthétique).

Le but de cette première partie est de décrire la scoliose idiopathique du point de vue de l'orthopédiste, puis de décrire succinctement les différentes théories d'ores et déjà publiées cherchant à expliquer l'étiopathogénie de cette affection.

## 4.2 Définition

La scoliose est une déformation plus ou moins étendue de la colonne vertébrale dans les trois plans de l'espace (axial, sagittal, et coronal), et s'oppose donc aux déformations unidimensionnelles (comme les cyphoses), et est non complètement réductible, ce qui l'oppose aux attitudes scoliotiques.

La scoliose idiopathique est une déformation structurale du rachis, apparaissant et évoluant en période de croissance, sans relation jusqu'à ce jour avec un processus étiopathogénique connu, ce qui la distingue des scolioses dites secondaires.

On distingue les scolioses en fonction de leur âge de début, selon Cotrel :

- Infantile : avant 3 ans
- Juvénile :
  - o 1 : de 3 à 7 ans
  - o 2 : de 7 à 11 ans
  - o 3 : de 11 ans à la puberté
- Adolescence : après la puberté

### 4.3 Epidémiologie

La prévalence de la scoliose idiopathique de l'enfant est évaluée de à environ 3% de la population générale mondiale.

Le principal problème rencontré pour cette évaluation est la nécessité de définition objective de la scoliose idiopathique. En effet, toutes les études ne définissent pas la scoliose selon des critères objectifs, arrivant ainsi parfois à des prévalences très élevées (21%).

Plusieurs auteurs se sont donc attachés à décrire des critères objectifs définissant la scoliose [12-14].

En effet, afin d'évaluer la prévalence de la scoliose, la majorité des études utilisent des questionnaires scolaires, dans le cadre de dépistage scolaire de la scoliose, ce qui est non recommandé par de nombreuses sociétés savantes, notamment en raison des nombreuses erreurs occasionnées. Le principal test est le Forward Bending Test (FBT), associé à une mesure clinique de la scoliose par une infirmière utilisant un scoliomètre.

Le scoliomètre n'étant pas un gold standard, les sensibilités et spécificités varient avec le seuil en degrés définissant la positivité du test : en effet, un seuil de 5° au scoliomètre aurait une sensibilité (Se) de 100% et une spécificité (Sp) de 47%, alors qu'un seuil à 7° aurait une Se à 83% et une Sp à 86[15] dans une étude avec 19 infirmières analysant 17 enfants (sains et scoliotiques). L'étude récente de Adobor et al.[16] retrouve quant à elle, pour un seuil à 7°, sur plus de 800 écoliers une Se à 69% et une Sp à 99%. La discussion sur le seuil à utiliser reste donc pour de nombreux auteurs d'actualité, entre le seuil de 5° avec un taux de faux positifs élevé, et de 7° avec un taux de faux négatifs élevé.

Une bonne valeur seuil de scoliométrie serait donc probablement située vers les 7°, avec une Se et une Sp équivalentes, et donc un taux de faux positifs (lié à la Sp) surévaluant la prévalence de la maladie contre-balancé par un taux de faux négatifs (lié à la Se) la sous-évaluant à peu près équivalents.

Le FBT, quant à lui, varie avec le niveau de courbure à partir duquel une « vraie » scoliose est définie, mais aussi la prévalence de la scoliose dans la population étudiée, et l'expérience des examinateurs[17, 18]. Dans l'étude de Chan et al.[17], on retrouve une VPP de 78% pour des courbures > 5° dans une population où la prévalence estimée était de 3%. Dans celle de Morais et al.[18], la VPP était de 54% pour des courbures > 10° avec une prévalence estimée à 2%, et

de 24% pour des courbures  $> 20^\circ$  avec une prévalence estimée de 0,3%. Dans celle de d'Adobor et al.[16], la VPP était de 37% pour des courbures  $> 10^\circ$  avec une prévalence estimée de 0,8% chez des enfants de 12 ans.

Une méta-analyse récente[19], incluant 34 études, a cherché à évaluer la validité de ces questionnaires scolaires. Les auteurs trouvent une moyenne de VPP pour les courbures supérieures à  $10^\circ$  de 28%. Cette même étude, montre également que les études utilisant le FBT seul ont une VPP plus basse que les études utilisant également d'autres tests (scoliomètres par exemples) (Odd ratio 0,49 pour les courbures  $> 10^\circ$ )

De plus, pour étudier la prévalence, nous venons donc de voir qu'il faut également établir une prévalence estimée, qui est généralement de 2 à 3% selon les études [12, 13, 20, 21].

Au total, les critères utilisés pour le screening scolaire de scoliose sont donc variables d'une étude à l'autre, et la prévalence varie donc également. La Scoliosis Research Society propose donc une définition radiologique avec un angle de Cobb supérieur à  $10^\circ$ . Par ailleurs les études devraient, à notre avis, utiliser plusieurs tests, et non le FBT seul comme nous venons de le voir, ainsi qu'un seuil scoliométrique à  $7^\circ$ ,

En tenant compte d'études remplissant ce cahier des charges, nous retrouvons une prévalence d'environ 2,2% à Cuba parmi 382 enfants avec FBT positif ([22], 0,7% en Chine sur une étude de 30 142 enfants (dont 91% de formes idiopathiques) [23], 3,26% en Corée du Sud sur une étude de 1 134 890 enfants [24], 1.04% à Pékin[25].

La prévalence réelle de la scoliose semble donc se situer vers 2 à 3% de la population générale.

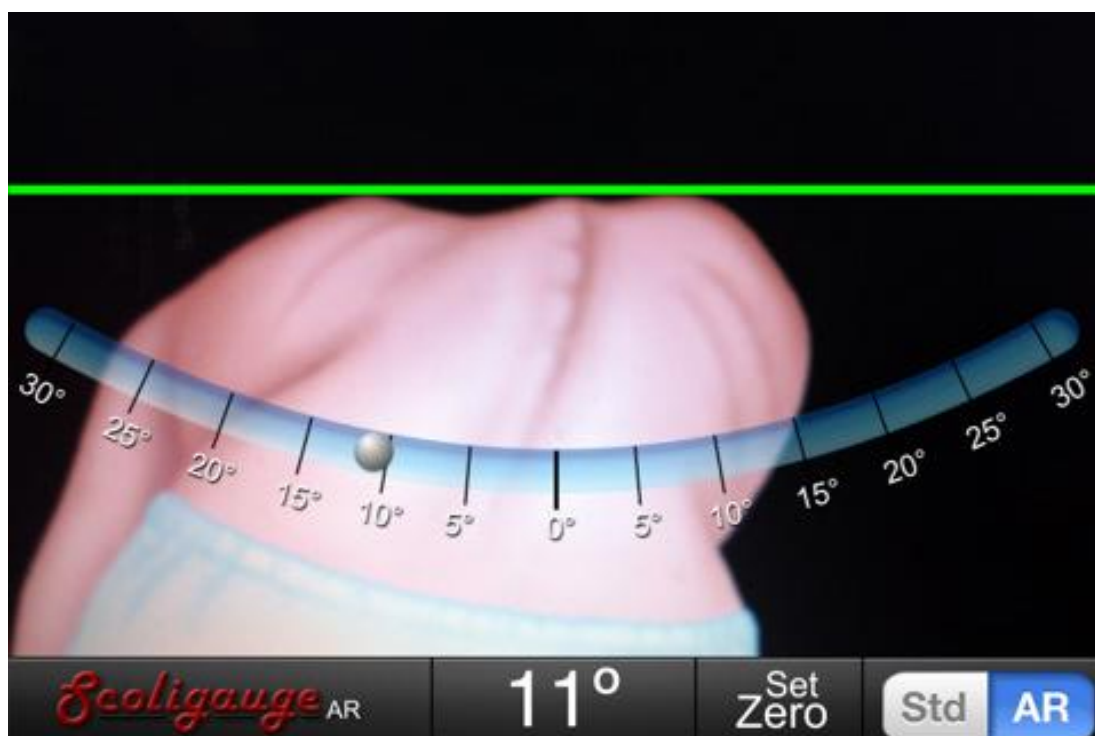Le sex ratio semble être très inférieur à 0.5, avec environ 2,3 fois plus de filles atteintes de la maladie [24].

Dans l'étude de Suh et al. sur plus d'un million d'enfants[24], dont environ 37 000 scolioses, on retrouve une proportion de scolioses à  $10-19^\circ$  de 95.25 et 84.45% chez les garçons et les filles respectivement, et la proportion de courbures comprises entre  $20$  et  $29^\circ$  était de 3.91 et 11.28% respectivement (différences significatives).

Quant aux localisations des scolioses, l'auteur retrouve 47.59% d'atteintes thoraciques, puis 40.10% de thoracolombaires, puis 9.09% de doubles lombaires et enfin 3.22% de doubles thoraciques.

Il est par ailleurs globalement admis que les scolioses idiopathiques de l'enfant représentent 80-85% de l'ensemble des scolioses de l'enfant, les autres scolioses étant secondaires (congénitales, myopathies...).

Notons par ailleurs, qu'avec l'avènement des smartphones, un nouvel outil diagnostique est maintenant disponible, sous la forme d'une application iPhone®(Figure 2), avec un coefficient de corrélation Pearson allant de 0.9994 à 0.9996 pour un  $p < 0.001$ , comme l'ont montré une équipe américaine en 2012[26].



**Figure 2.** Capture d'écran de l'application Scoligauge, iOS®.

[http://www.ockendon.net/Scoligauge\\_Home\\_Page.htm](http://www.ockendon.net/Scoligauge_Home_Page.htm)

## 4.4 Retentissement somatopsychique

Il est absent dans la grande majorité des cas.

Quand il est présent, le retentissement peut comporter jusqu'à 5 composantes :

- **Respiratoire** : surtout dans les scoliozes thoraciques importantes. Les côtes se déforment, entraînées par la rotation vertébrale, provoquant une modification importante du thorax. Du côté de la concavité, les côtes s'horizontalisent, le développement du poumon est meilleur, mais les espaces intercostaux sont rétrécis et la cage thoracique plus rigide. Du côté de la convexité, les côtes se verticalisent, entravant le développement de l'hémithorax ipsilatéral, les côtes pouvant même venir au contact les unes des autres, gênant ainsi l'ampliation thoracique. Dans les formes évoluées (courbure > 80°), la déformation thoracique peut entraîner une modification du jeu diaphragmatique, et un déplacement des organes du médiastin. Le retentissement est alors avant tout pulmonaire, mais aussi cardiaque (hypertrophie ventriculaire droite, hypertension artérielle pulmonaire)[27-30]. De plus, les corps vertébraux, peuvent, du fait de leur rotation importante en zone apicale, être responsables d'atélectasies du poumon adjacent. Ces grandes déformations entraînent leurs conséquences précocement[31-34] (avant 7-8 ans). La déformation de l'hémithorax convexe empêche le bon fonctionnement mais surtout la croissance du poumon, ceci expliquant l'efficacité limitée des procédés orthopédiques ou chirurgicaux de correction de la scoliose sur la fonction cardiorespiratoire.
- **Neurologique** : d'origine médullaire, les troubles causées par la scoliose idiopathique ne se produisent que dans des formes très sévères avec dislocation rotatoire thoracique, ce qui reste rarissime, d'où l'indication à une IRM dès la présence d'anomalies de l'examen neurologique au moment du diagnostic, et devant donc amener le praticien à éliminer de la manière la plus poussée qui soit une cause secondaire de scoliose[35].
- **Douleur** : à première vue cette composante semble importante puisqu'environ un quart des enfants scoliotiques souffrirait de dorsalgies à un moment du suivi[36] (avec ou sans corset). Néanmoins ce chiffre ne semble pas différer de la population générale[27, 37]. La prévalence de dorsalgies dans la population scoliotique ne semble pas dépendre du degré de courbure rachidienne ni de la présence ou non d'arthrose rachidienne. Quoi

qu'il en soit, l'ensemble des auteurs s'accorde à penser que la douleur potentiellement induite ne semble pas causer d'incapacité majeure, de plus ces malades exercent un emploi et ont les mêmes activités que les sujets sains[27, 29]. La présence de douleurs persistantes ou s'aggravant doit amener le clinicien à rechercher une pathologie associée (tumeur, infection)[35, 38].

- **Esthétique** : très variable à angulation égale selon les enfants. L'apparence de la déformation est également différente en fonction de la localisation. Les courbures uniques sont plus dysesthétiques que les courbures doubles.
- **Psychologique** : même sans aucune des conséquences de la scoliose précédemment listées, cette pathologie nécessite un suivi régulier (chez le pédiatre et l'orthopédiste, avec des imageries répétées), qui à lui seul, peut entraîner un retentissement psychologique. La présence de séquelles telles que respiratoires et algies chroniques affectent la validité global des patients ainsi que leur propre estime[39]. Il existe peu d'études sur le sujet et celles-ci sont discordantes. Certaines[40] montrent que les patients se perçoivent en moins bonne santé et se sentent restreints dans leurs activités physiques et sociales, résultats confirmés par Tones et al.[39] dans sa méta-analyse sur ce sujet en 2006. Ascani et al.[27] retrouvaient de « réelles perturbation psychologiques » chez 19% de leur population, dont 94% avaient une courbure supérieure à 40°. Résultats non confirmés par Danielsson et al.[41] dans une étude de 283 adolescents suivis pendant 20 ans, qui ne retrouve pas de différence significative avec la population générale.

## 4.5 Imagerie médicale

Nous l'avons vu plus haut, le diagnostic de certitude de la scoliose passe obligatoirement par l'imagerie médicale. Plusieurs examens existent à ce jour. Les radiographies standards de rachis occupent toujours une place prépondérante dans cette pathologie, en raison de son faible degré d'irradiation (chez des enfants) et de son faible coût. Viennent ensuite la tomodensitométrie (TDM), puis l'imagerie par résonance magnétique (IRM), et enfin les études tridimensionnelles par rayons X (TDM, EOS).

### 4.5.1 Radiographies conventionnelles

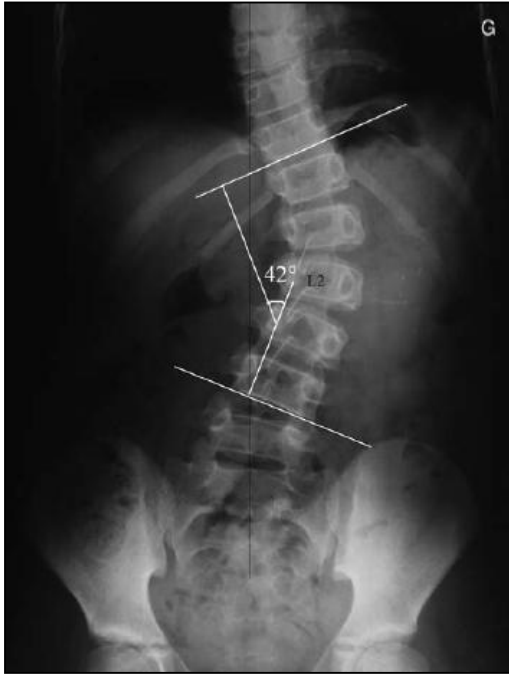
Il existe principalement deux incidences, répétées de façon comparatives pour le suivi :

- radiographie de rachis complet de face (Figure 3), en position debout, bassin équilibré sur une grande cassette.
- Radiographie de rachis complet de profil (Figure 4) : debout de profil, bras à l'horizontale et mains posées sur un support réglable en hauteur

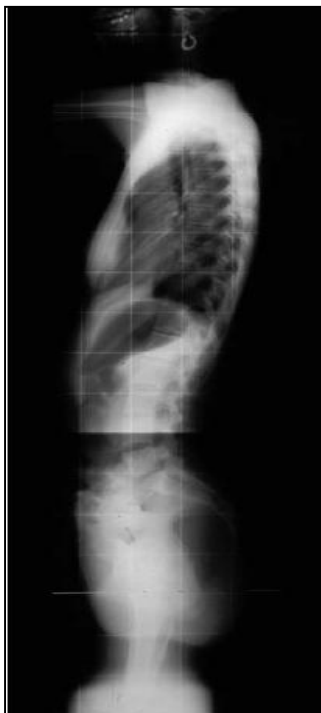Rappelons que nous appelons vertèbre sommet la vertèbre qui est la plus éloignée de la ligne médiane sur les clichés de face, et que les vertèbres limites sont les vertèbres qui, à chaque extrémité de la courbure, sont les plus inclinées par rapport à l'horizontale (ce sont elles qui permettent de calculer l'angle de Cobb).

L'angle de Cobb (Figure 3), décrit en 1948, est mesuré à partir de l'intersection entre la droite qui prolonge vers la concavité le plateau supérieur de la vertèbre limite supérieur avec celle prolongeant le plateau inférieur de la vertèbre limite inférieure. C'est un outil majeur de surveillance de la scoliose chez les patients, car hautement reproductible (du moment qu'il est calculé à l'aide des mêmes repères pour un même individu). Sa principale limite vient du fait qu'il n'évalue la déformation que dans le plan frontal.





**Figure 3. Radiographie standard de rachis lombosacré de face.** Scoliose thoracolombaire gauche de 42°. Scoliose idiopathique. Stratégie diagnostique, physiopathologie et analyse de la déformation. N. Khouri et al. EMC d'Orthopédie.

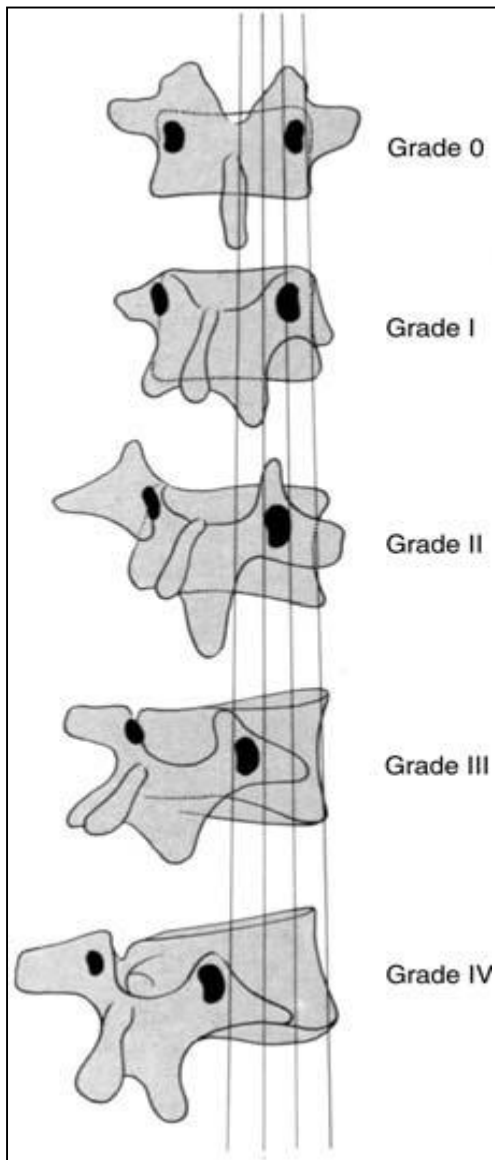


**Figure 4. Radiographie standard de rachis complet de profil.** Même scoliose que la figure 1. Scoliose idiopathique. Stratégie diagnostique, physiopathologie et analyse de la déformation. N. Khouri et al. EMC d'Orthopédie.

Afin d'analyser le plan sagittal, le cliché de profil prend tout son intérêt : on utilise ainsi la verticale abaissée du conduit auditif externe. En station debout chez un individu sain, cette ligne passe par le corps vertébral de C6, de L3, et par le milieu du plateau sacré. La cyphose thoracique est constituée par l'angle formé par l'intersection de la tangente au plateau supérieur de la première vertèbre thoracique visible (T4) et de la tangente au plateau inférieur de T12. La lordose lombaire correspond elle à l'angle formé par l'intersection de la tangente au plateau supérieur de la première vertèbre lombaire (L1) et la tangente au plateau inférieur de L5 (Figure 3).

Quant au plan axial, il peut être évalué par plusieurs méthodes, afin d'évaluer le niveau de rotation de la vertèbre sommet sur le cliché de face :

- méthode de Cobb :
  - la vertèbre sommet est divisée en six parts égales. On évalue alors le déplacement de la projection de l'épineuse par rapport au bord du corps vertébral : plus la rotation augmente, plus l'épineuse s'éloigne de la ligne médiane. La rotation est alors cotée de 1 à 4 croix.
- méthode de Nash & Moe[1] : la vertèbre sommet est également divisée en six parts égales, mais on utilise le repère du pédicule convexe dont la projection semble s'éloigner du bord convexe du corps vertébral, au fur et à mesure que la rotation augmente. La rotation est alors cotée en croix ou en pourcentage (Figure 5).



Mesure de la rotation vertébrale au niveau de la vertèbre apicale (d'après Nash et Moe[1])

- ▣ grade 0 : les pédicules sont symétriques et équidistants ;
- ▣ grade I : déplacement du pédicule convexe par rapport au bord latéral du corps vertébral ;
- ▣ grade II : le pédicule convexe se projette dans le second tiers du corps vertébral ;
- ▣ grade III : le pédicule convexe se projette dans le troisième tiers du corps vertébral, près du milieu du corps vertébral ;
- ▣ grade IV : le pédicule convexe a franchi la ligne médiane.

**Figure 5. Classification de Nash et Moe (mesure de la déviation axiale d'une scoliose).** Scoliose idiopathique. Stratégie diagnostique, physiopathologie et analyse de la déformation. N. Khouri et al. EMC d'Orthopédie.

En résumé, les clichés face profil de rachis entier permettent donc de diagnostiquer une scoliose, d'effectuer les mesures la définissant, et d'effectuer le suivi du patient.

### 4.5.2 Tomodensitométrie (TDM)

---

Elle permet des reconstructions tridimensionnelles dans certaines déformations complexes, et n'est pas utilisée en routine. Chez l'enfant, la TDM est surtout intéressante dans le bilan des malformations vertébrales pour préciser l'existence ou non d'une barre inter-pédiculaire. Elle permet également de faire le bilan du retentissement de la scoliose sur l'arbre trachéo-bronchique. C'est un examen irradiant mais qui reste justifié dans les indications mentionnées[42]. Pour un bilan de scoliose, la TDM est réalisée selon un protocole permettant de reconstruire les données en 2D (axial, frontal, sagittal, obliques) et en 3D. L'acquisition volumique doit étudier la zone d'intérêt avec un repérage précis du niveau des vertèbres, ce repérage étant essentiel pour la planification de l'intervention par le chirurgien.

### 4.5.3 Imagerie par résonance magnétique (IRM)

---

Cette technique est surtout utilisée afin d'analyser l'axe médullaire et d'éliminer ainsi une cause secondaire de scoliose (morphologie médullaire, malformation de Chiari, syringomyélie, tumeur médullaire, dysraphisme...). Au moment du diagnostic, certaines caractéristiques cliniques imposent la réalisation d'une IRM[35]. La douleur dans une scoliose est considérée comme un point d'appel même si une étude de Ramirez et al.[36] a montré que ce symptôme était loin d'être exceptionnel(32% de lombalgies à un moment du suivi) dans une série de 2442 enfants avec une scoliose idiopathique. Une raideur, une anomalie de l'examen neurologique (réflexes cutanés abdominaux), une scoliose malformative ou tumorale, une courbure courte ou thoracique gauche sont aussi des indications à une IRM au moment du diagnostic.

Une autre alternative intéressante est le système EOS® décrit pour la première fois par Dubousset et Charpak[43] en 2005, s'appuyant sur la haute sensibilité d'un détecteur gazeux (chambre à fils) inventé par Georges Charpak, physicien français, ce qui lui a valu le prix Nobel de physique en 1992. Ce système a pour avantage de réduire d'un facteur 8 à 10 la dose de rayons X émises par rapport à la radiologie conventionnelle, l'étude du patient en charge debout obtenant des clichés simultanés de face et de profil corps entier, ainsi que la reconstruction en 3D de surface avec une excellente précision et le calcul automatique des paramètres 2D et 3D associés (rotations, longueurs, angles, etc...)[43].

La combinaison d'une double collimation, au niveau du tube d'une part, et du détecteur d'autre part, et d'une technologie de balayage, permet en outre de réduire le rayonnement diffusé à un niveau quasi nul. En radiologie conventionnelle, pour un examen de type rachis, plus de 80% de l'information reçue par le détecteur ou le film vient d'un rayonnement diffusé et non pas d'un rayonnement direct. Le ratio signal sur bruit est donc très faible, d'où la nécessité d'augmenter la dose et d'utiliser des grilles anti-diffusion pour améliorer la qualité de l'image.

La suppression du rayonnement diffusé dans le système EOS conduit à une très large amélioration du ratio signal sur bruit, qui se traduit par une amélioration de la qualité d'image avec une dose très faible.

Le système EOS permet le diagnostic et le suivi d'une scoliose de l'enfant et/ou de l'adulte, ainsi qu'une étude posturale complète en 2D et 3D (Figure 6, Figure 7, Figure 8, Figure 9).



Figure 6. Photographie d'un appareil EOS. <http://www.reseau-chu.org/les-articles/article/article/eos-2-radios-numeriques-du-corps-entier-en-20-secondes/>

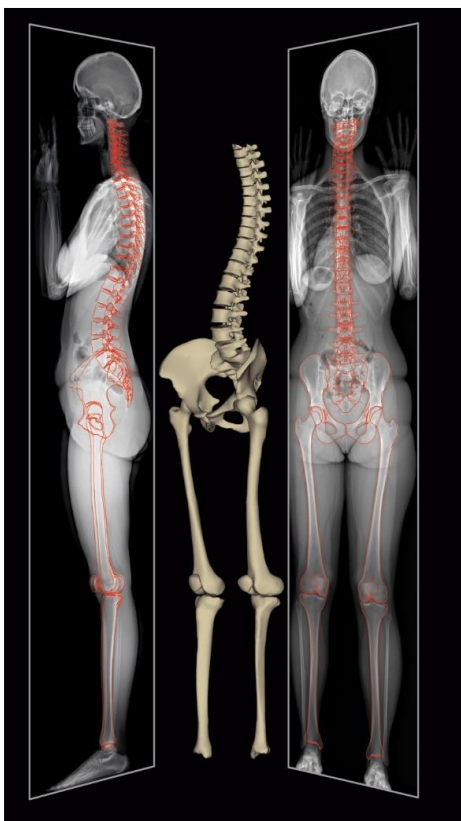


Figure 7. Exemple d'image EOS de squelette osseux, avec reconstruction 3D. <http://www.radiographie-medicale.fr/page-192-eos.htm>

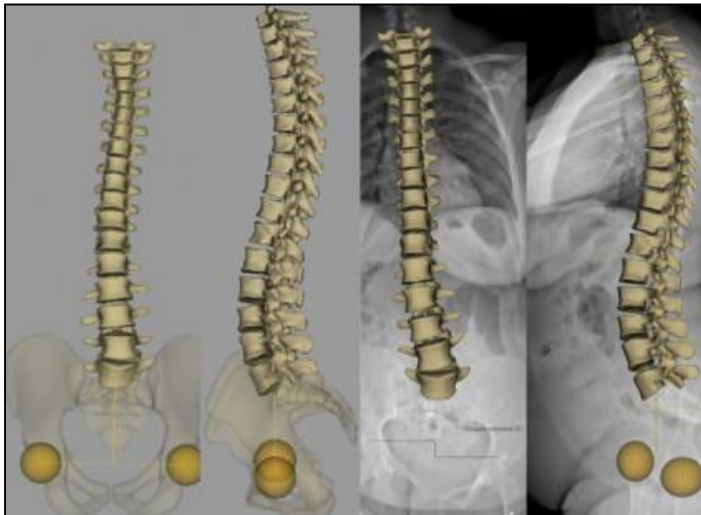


Figure 8. Reconstruction 3D de rachis thoraco-lombaire par système EOS. <http://www.maunol.fr/fr/eos/>

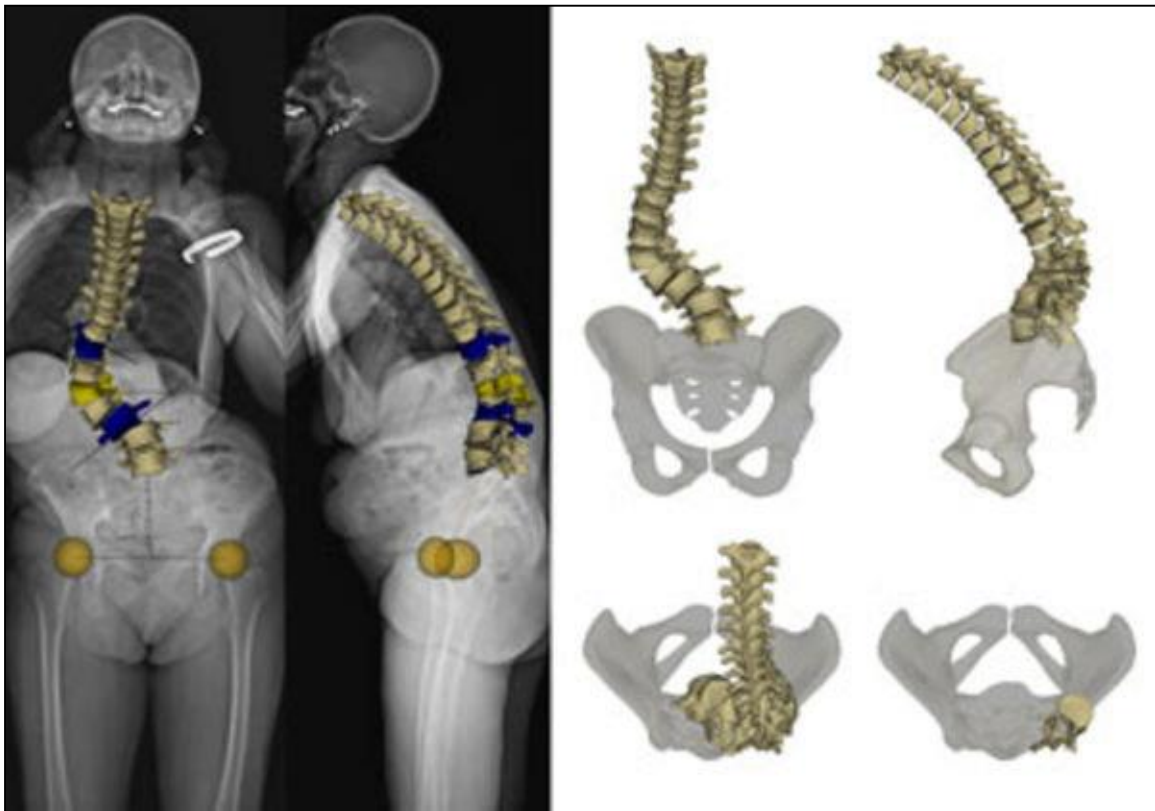

Figure 9. Image EOS d'une scoliose dégénérative. <http://www.maunol.fr/fr/eos/>

#### 4.5.5 Imagerie du suivi chez l'enfant

---

La conduite du traitement dépend de l'évolutivité de la scoliose, un contrôle avec des clichés standards est donc systématique 4 à 6 mois après le diagnostic. Pendant la période de croissance staturale moins rapide (entre 3 et 10 ans), les contrôles peuvent être espacés, alors que pendant la période pubertaire les contrôles sont rapprochés. En effet, le pic pubertaire correspond à un pic évolutif de la scoliose (courbes d'évolution de la scoliose établie par Duval-Beaupère[44, 45]).



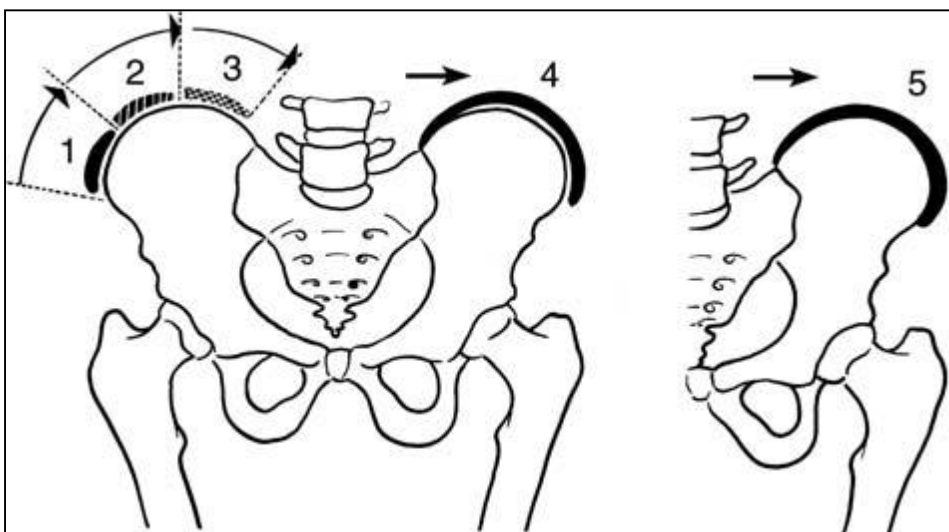
## 4.6 Principales classifications de la scoliose

Il existe plusieurs classifications de la scoliose. Nous venons déjà de voir que les scolioses pouvaient être classées selon :

- la localisation de la courbure : thoracique, lombaire, thoracolombaire
- le nombre de courbures : simple ou double courbure
- l'angle de Cobb
- la méthode de Nash & Moe
- L'indice de Risser
- La classification de Lenke

L'indice de Risser se définit selon la progression de l'ossification de la crête iliaque. Cette ossification débutant de l'épine iliaque antérosupérieure vers l'arrière. La crête est schématiquement divisée en trois tiers pour définir les stades suivants (**Erreur ! Source du renvoi introuvable.**) :

- Risser 0 : absence d'ossification ;
- Risser 1 : ossification du premier tiers ;
- Risser 2 : ossification des deux premiers tiers ;
- Risser 3 : ossification sur toute la longueur de la crête iliaque ;
- Risser 4 : début d'ossification de la physe ;
- Risser 5 : ossification complète de la physe.



**Figure 10. Score de Risser.** Scoliose idiopathique. Stratégie diagnostique, physiopathologie et analyse de la déformation. N. Khouri et al. EMC d'Orthopédie.

La classification de Lenke, publiée en 2001[46] constitue actuellement une des classifications de référence en matière de scoliose. Celle-ci est rendue par un chiffre suivi d'une lettre, comme indiqué Figure 11 et Figure 12.

<b>CURVE TYPE</b>				
Type	Proximal Thoracic	Main Thoracic	Thoracolumbar/Lumbar	Description
1	Non-Structural	Structural (Major)*	Non-Structural	Main Thoracic (MT)
2	Structural	Structural (Major)*	Non-Structural	Double Thoracic (DT)
3	Non-Structural	Structural (Major)*	Structural	Double Major (DM)
4	Structural	Structural (Major)*	Structural (Major)*	Triple Major (TM) <sup>‡</sup>
5	Non-Structural	Non-Structural	Structural (Major)*	Thoracolumbar/Lumbar (TL/L)
6	Non-Structural	Structural	Structural (Major)*	Thoracolumbar/Lumbar-Main Thoracic (TL/L-MT)

<p><b>STRUCTURAL CRITERIA</b> (Minor Curves)</p> <p>Proximal Thoracic - Side Bending Cobb <math>\geq 25^\circ</math> - T2-T5 Kyphosis <math>\geq +20^\circ</math></p> <p>Main Thoracic - Side Bending Cobb <math>\geq 25^\circ</math> - T10-L2 Kyphosis <math>\geq +20^\circ</math></p> <p>Thoracolumbar/Lumbar - Side Bending Cobb <math>\geq 25^\circ</math> - T10-L2 Kyphosis <math>\geq +20^\circ</math></p>	<p>*Major = Largest Cobb measurement, always structural Minor = All other curves with structural criteria applied <sup>‡</sup>Type 4 - MT or TL/L can be major curve</p> <p><b>LOCATION OF APEX</b> (SRS Definition)</p> <table border="0"> <tr> <td><u>CURVE</u></td> <td><u>APEX</u></td> </tr> <tr> <td>Thoracic</td> <td>T2-T11/12 Disc</td> </tr> <tr> <td>Thoracolumbar</td> <td>T12-L1</td> </tr> <tr> <td>Thoracolumbar/Lumbar</td> <td>L1/2 Disc-L4</td> </tr> </table>	<u>CURVE</u>	<u>APEX</u>	Thoracic	T2-T11/12 Disc	Thoracolumbar	T12-L1	Thoracolumbar/Lumbar	L1/2 Disc-L4
<u>CURVE</u>	<u>APEX</u>								
Thoracic	T2-T11/12 Disc								
Thoracolumbar	T12-L1								
Thoracolumbar/Lumbar	L1/2 Disc-L4								

---

<b>Modifiers</b>									
<table border="1"> <thead> <tr> <th>Lumbar Spine Modifier</th> <th>CSVL to Lumbar Apex</th> </tr> </thead> <tbody> <tr> <td>A</td> <td>CSVL between pedicles</td> </tr> <tr> <td>B</td> <td>CSVL touches apical body(ies)</td> </tr> <tr> <td>C</td> <td>CSVL completely medial</td> </tr> </tbody> </table>	Lumbar Spine Modifier	CSVL to Lumbar Apex	A	CSVL between pedicles	B	CSVL touches apical body(ies)	C	CSVL completely medial	
Lumbar Spine Modifier	CSVL to Lumbar Apex								
A	CSVL between pedicles								
B	CSVL touches apical body(ies)								
C	CSVL completely medial								
	<table border="1"> <thead> <tr> <th>Thoracic Sagittal Profile T5-T12</th> <th></th> </tr> </thead> <tbody> <tr> <td>- (Hypo)</td> <td>&lt; 10°</td> </tr> <tr> <td>N (Normal)</td> <td>10° - 40°</td> </tr> <tr> <td>+ (Hyper)</td> <td>&gt; 40°</td> </tr> </tbody> </table>	Thoracic Sagittal Profile T5-T12		- (Hypo)	< 10°	N (Normal)	10° - 40°	+ (Hyper)	> 40°
Thoracic Sagittal Profile T5-T12									
- (Hypo)	< 10°								
N (Normal)	10° - 40°								
+ (Hyper)	> 40°								

Curve Type (1-6) + Lumbar Spine Modifier (A, B, C) + Thoracic Sagittal Modifier (-, N, +) Classification (e.g. 1B <sup>+</sup> ): _____
--

Figure 11. Classification de Lenke.[46]

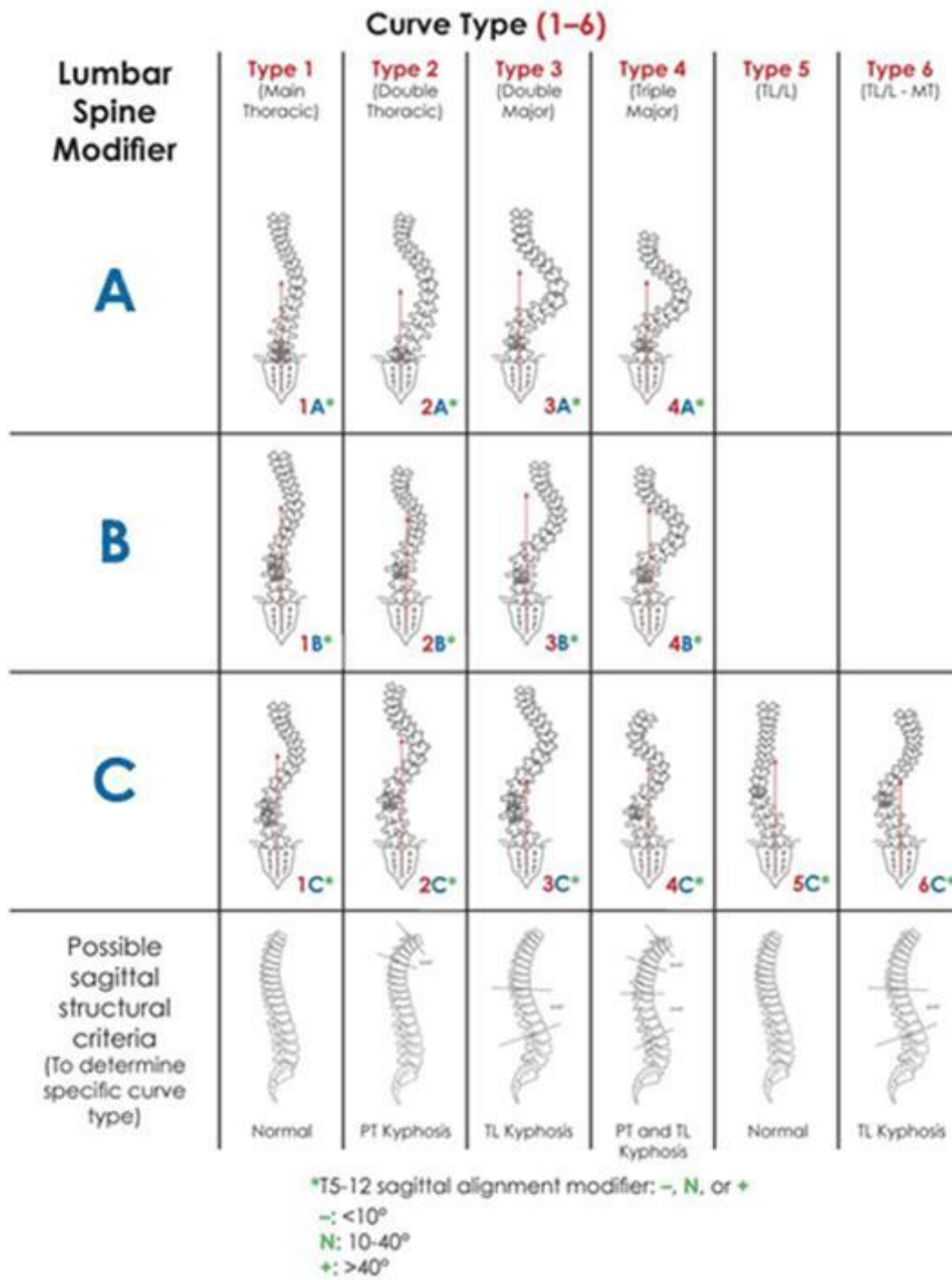


Figure 12. Classification de Lenke (suite).[46]

## 4.7 Evolution naturelle de la scoliose

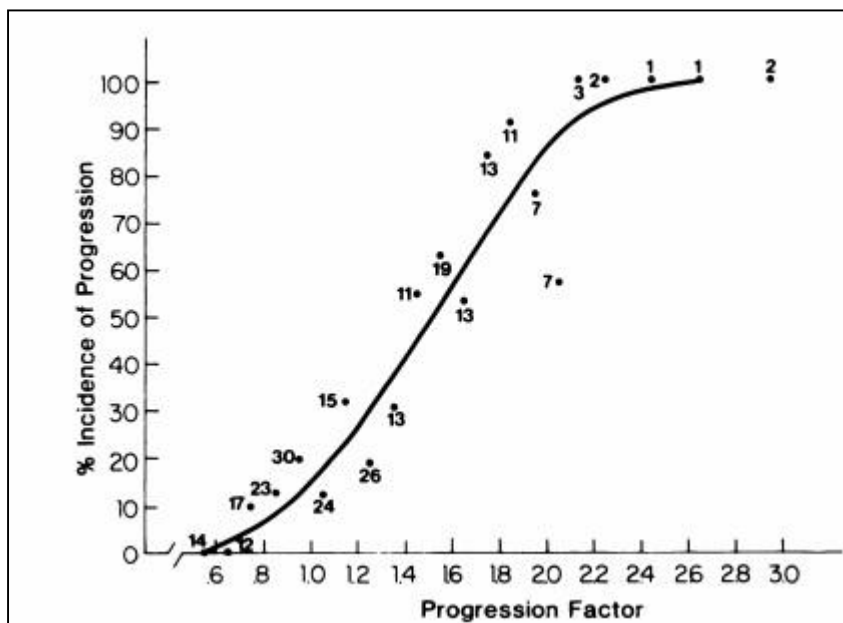
L'évolution spontanée de la scoliose idiopathique de l'enfant varie selon la déformation initiale. Les études initiales de suivi de scolioses idiopathiques retrouvaient un pronostic sinistre, amenant à faire croire à tort que tout type de scoliose idiopathique évoluait systématiquement vers le handicap lié à la douleur et au dysfonctionnement cardiopulmonaire[31, 47, 48]. Le biais majeur de ces études était l'inclusion de scolioses non idiopathiques. Une autre lacune courante était l'absence d'analyse de l'évolution de la scoliose en fonction de la localisation de la courbure dans le rachis, alors qu'il est maintenant établi qu'il s'agit d'un facteur majeur dans la prédiction de l'évolution d'une scoliose idiopathique[27, 28, 32-34, 49].

L'évolution naturelle d'une scoliose idiopathique de l'enfant a été étudiée dans plusieurs études[27-29, 32-34, 49-51]. Les séquelles les plus fréquemment rapportées sont la progression de la courbure, les lombalgies, les problèmes cardiopulmonaires, ainsi que les problèmes psychosociaux secondaires. La courbure tend à augmenter tout au long de la vie, notamment en fonction de la maturité osseuse (l'immaturité osseuse et/ou sexuelle étant des facteurs de risque), la taille de la courbure, la position de l'apex de la courbure (la localisation thoracique de l'apex étant la plus à risque, avec 58 à 100% d'augmentation spontanée[52, 53]).

D'autres auteurs ont même développé des équations afin de prédire le risque d'évolution de la déformation :

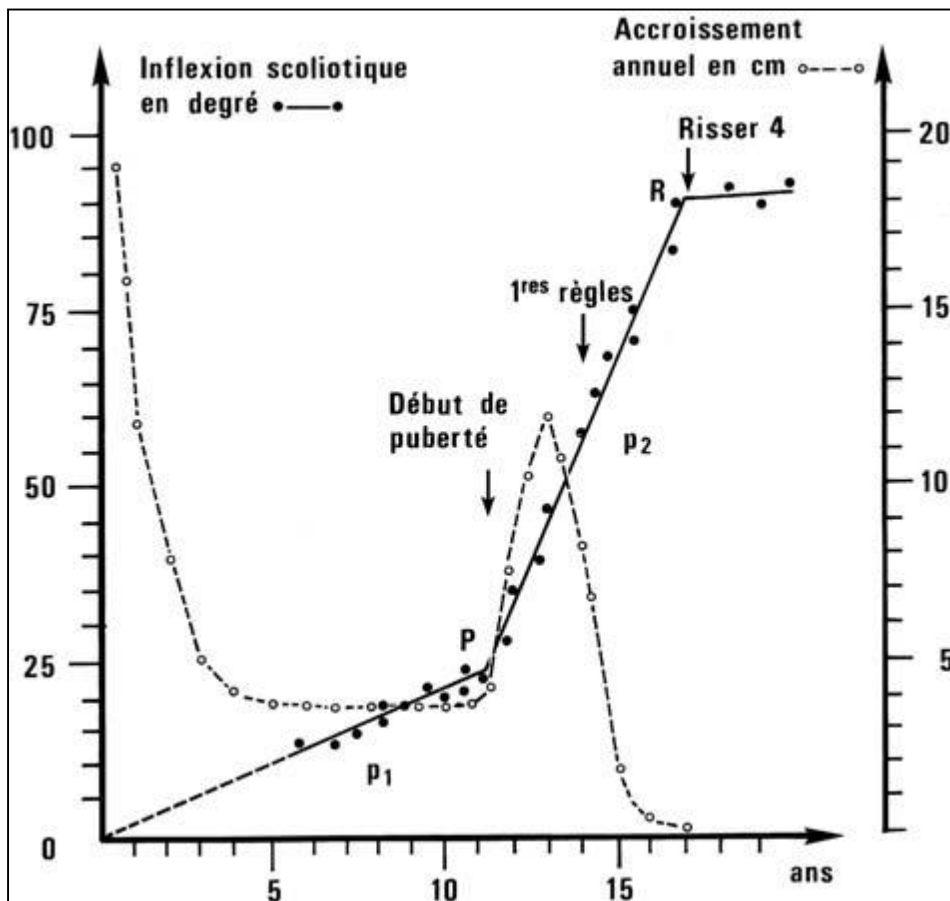
- Peterson et al.[54] : **Logit(P) = ln(P/[1-P]) = -3.61 + 2.33 Risser + 2.35 Apex + 0.80 Chron Age - 0.85 imb**. Avec P = probabilité estimée de progression de la courbure de la scoliose d'au moins 6° ; logit(P) : la transformation logit ; ln : logarithme népérien ; Chron age : la valeur codée de l'âge chronologique (0 si > 13 ans et 1 sinon) ; Risser (valeur codée, 1 si Risser égal à 0 ou 1, 0 si Risser entre 2 et 5) ; Apex : valeur codée du niveau de la vertèbre apicale (valeur non expliquée dans l'article original) ; imb : la valeur codée du déséquilibre (mesurée comme la distance perpendiculaire à partir d'un fil à plomb de la ligne passant de l'apophyse épineuse de C7 à l'ani crena (fente interne), 0 si cette valeur était inférieure ou égale à 10mm ou 1 sinon). Cette équation est issue d'une série de 286 filles avec scoliose idiopathique allant de 25 à 35° (dont 129 non traitées, et 111 eurent un corset).

- Lonstein et al.[55] : Facteur de progression = (Angle de Cobb – 3 Risser)/ Age chronologique (ans). Cette équation, valable pour les courbures allant de 20 à 29°, n'est pas valable pour les courbures > 30°, et est issue d'une série de 727 scolioses (5 à 29°). Il faut ensuite reporter le facteur de progression sur la courbe ci-dessous (Figure 13, issue de l'article original de Lonstein et al.[55]) afin d'obtenir l'incidence de progression de scoliose dans la population référente.



**Figure 13. Incidence de la progression de la courbure de la scoliose selon le facteur de progression, calculée par la formule de Lonstein.** Facteur de progression = (Angle de Cobb – 3 Risser)/ Age chronologique.

Un autre auteur à avoir également travaillé sur le sujet est Duval-Beaupère[44] en 1970, qui décrit ses lois évolutives[56], initialement pour les scolioses poliomyélitiques puis élargies aux idiopathiques. Ces dernières sont reportées sur la Figure 14 ci-après.



**Figure 14.** Evolution des courbures scoliotiques d'après Duval-Beaupère[44]. Le point P marque le début de la puberté et le changement de la cinétique d'évolution de la courbure.

Les lois de Duval-Beaupère[44] expliquent donc la valeur pronostique de l'âge au moment du diagnostic. Chaque scoliose est caractérisée par ses pentes évolutives P1 et P2, dont les valeurs sont très différentes d'un patient à l'autre. Les scolioses aux pentes les plus fortes donnent, dès les premières années de la vie, une déformation facilement reconnaissable. Ce sont des scolioses infantiles qui risquent d'avoir, en fin de croissance, des angulations très importantes. Les scolioses aux pentes plus faibles sont reconnues plus tardivement, en période juvénile ou à l'adolescence. Leurs angulations finales sont moins élevées. Les pentes évolutives conditionnent donc en grande partie la date de découverte de la scoliose et le classement de celle-ci en « infantile », « juvénile » ou « de l'adolescence ». Plusieurs facteurs influencent la valeur de P1 et P2. Ainsi, chez les garçons, l'évolutivité est relativement plus importante en période pubertaire que chez les filles. La topographie de la déformation joue également un rôle, les scolioses thoraciques évoluant généralement plus rapidement que les autres localisations. On comprend ainsi aisément que l'âge de découverte de la déformation et sa topographie soient liés. En effet Cotrel et al.[57] a montré sur une série de 482 patients que plus la scoliose est

constatée tôt, plus elle a de risques de se situer dans une fourchette d'angulation élevée en fin de croissance (*Tableau 1*)

Néanmoins, les scolioses de faible angulation n'obéissent pas à ces règles. Les scolioses infantiles ne présentent pas systématiquement d'aggravation nette en période pubertaire. Dans certaines scolioses, il existe une amélioration spontanée prépubertaire de la déformation (environ 10% des scolioses d'angulation inférieure à 30°). Picault et al.[52] et Bunnell et al.[53] estiment à 43 et 32% respectivement la prévalence des scolioses non évolutives ou évoluant de moins de 5° durant la croissance.

Dans la littérature, les scolioses ne dépassant pas 20 à 30° en fin de croissance représenteraient 30 à 75% des scolioses idiopathiques.

Angulation en fin de croissance :	< 50° (%)	50-100° (%)	> 100° (%)
<b>Scolioses infantiles</b>	-	-	100
<b>Scolioses juvéniles 1</b>	17	51	32
<b>Scolioses juvéniles 2</b>	34	53	13
<b>Scolioses juvéniles 3</b>	45	51	4
<b>Scolioses de l'adolescence</b>	96	4	-

**Tableau 1. Répartition de l'angulation d'une scoliose en fin de croissance en fonction du type de scoliose (âge au diagnostic) et de la sévérité de la courbure.**

En résumé, l'évolution d'une scoliose idiopathique dépend de plusieurs facteurs : de son âge au moment du diagnostic, de son Risser au diagnostic, de sa courbure au diagnostic, de l'apex de

la courbure. Ainsi, il est beaucoup moins grave d'avoir 20° de Cobb à 15 ans qu'à 7 ans. En pratique actuelle, le clinicien ne peut effectuer qu'une évaluation approximative du risque et toute scoliose dépistée en période de croissance doit être considérée comme potentiellement évolutive.



## 4.8 Traitements standards de la scoliose idiopathique

Outre la surveillance, de mise dans tous les cas, chez tout patient en période de croissance, deux principales alternatives s'offrent au praticien : le traitement orthopédique et le traitement chirurgical. Le but d'un traitement non chirurgical pendant l'adolescence est la prévention de la progression de la courbure ; tandis que celui de la chirurgie est la correction de la courbure et son maintien dans le temps.

Le traitement en tant que tel n'étant pas l'objet de ce travail, celui-ci ne sera pas décrit.

Le traitement orthopédique (corsets...) est généralement débuté vers les 25° de courbure, bien que très variable selon le cas, le praticien, le pays, etc... Aucune preuve formelle n'existe que la kinésithérapie et le corset réduisent le risque de progression de la courbure selon Weinstein et al.[40] dans sa revue de la littérature publiée dans le JAMA. En pratique, cette affirmation reste très débattue, et certains pays sont nettement favorables à ce type de thérapies (France, Allemagne, Espagne) tandis que d'autres (USA, Canada) considèrent qu'il existe un manque flagrant de preuve tangible. Une récente étude d'Aulisa et al.[58] prospective sur 163 adolescents traités par corset. Parmi ces enfants, 113 terminèrent l'étude avec une bonne observance, et 26 abandonnèrent le port du corset. Au sein du groupe d'enfant avec une bonne observance, l'auteur retrouvait 88 enfants (77.8%) ayant obtenu une réduction de la sévérité de leur scoliose, 18 enfants (15.9%) de stabilisation et seulement 7 enfants (6.19%) d'aggravation de la scoliose, dont seulement 4 nécessitèrent une chirurgie d'arthrodèse. Parmi les 26 patients qui abandonnèrent leur corset, l'auteur note 19 améliorations de la scoliose (70%), 5 stabilisations (19%), et seulement 3 progressions (11%) dont seulement 4 nécessitant une chirurgie. L'auteur conclue donc à une efficacité du corset. Ces résultats sont similaires à ceux obtenus par les auteurs de l'étude BrAIST study[59] (Brace Adolescent Idiopathic Scoliosis Treatment) qui, sur 33 adolescents, retrouvent 76% (25/33) de courbures stabilisées, 15% d'aggravation (5/33) dont un enfant nécessitant chirurgie. Ces récentes études tendent à confirmer que l'attitude européenne quant au corset semble valable.

Quant au traitement chirurgical, il est globalement admis comme indiqué à partir d'un angle de Cobb supérieur à 45° chez l'enfant. Ces principales complications sont la pseudarthrose, la cyphose jonctionnelle proximale et distale, et la convalescence prolongée[60]. La principale modalité reste l'arthrodèse instrumentale par voie postérieure.

Quant aux résultats d'un traitement, ils sont classiquement évalués selon trois critères : radiographiques, cliniques (complications, épreuves fonctionnelles respiratoires, mobilité, force musculaire, etc...), et résultats perçus par le patient lui-même. Plusieurs auteurs ont reportés que l'importance de la courbure ou sa correction n'étaient pas corrélés à la qualité de vie. De plus, de nombreuses études rétrospectives de longue durée ont démontré que les patients traités chirurgicalement n'avaient pas une qualité de vie statistiquement différente de celle des patients traités orthopédiquement.[39, 40, 61, 62]. Le traitement chirurgical de la scoliose idiopathique est efficace sur les critères radiologiques, sur la prévention des complications respiratoires si effectué assez précocement et dans certains cas sur la douleur, tandis que son efficacité sur les autres complications de la scoliose reste controversé.

## 4.9 Etiopathogénie

La scoliose est donc la déformation la plus fréquente en orthopédie pédiatrique. Comme l'ont rappelé Kouwenhoven et al.[63] dans leur récente revue de la littérature, il existe un nombre important de perspectives divergentes tentant de définir le mécanisme physiopathologique de la scoliose idiopathique de l'enfant : génétique, histologiques, neuromusculaires, biochimiques, neuro-endocriniens, neurologique...

Nous développerons ici rapidement les différents facteurs de cette théorie multifactorielle.

### 4.9.1 Facteurs génétiques

Cette théorie découle de l'observation à de nombreuses reprises de scolioses idiopathiques chez de vrais jumeaux et note le développement de scoliose dans 73 et 36% des cas pour des jumeaux monozygotes et dizygotes respectivement[64, 65]. Il existe également des cas familiaux de scoliose ; cependant la majorité des scolioses idiopathiques constitueraient des cas sporadiques (environ 85%). Des travaux ont permis de démontrer une incidence familiale suggérant un mode de transmission dominante et ont d'ailleurs établi une prévalence dans la transmission de la scoliose variant de 17 à 42% chez les filles et de 7 à 29% chez les garçons issus d'un parent atteint de scoliose idiopathique[66, 67]. La prédominance de la scoliose idiopathique (SI) chez les filles a conduit plusieurs auteurs à examiner une possible transmission liée au chromosome X[68], d'autres favorisant l'hypothèse d'une transmission autosomale[69].

Les plus récentes données génétiques obtenues dans différentes populations ont mis en évidence un nombre croissant de loci de susceptibilité pour la SI, contribuant donc à accroître la difficulté d'identifier un ou plusieurs gènes candidats [68-76].

L'étude de Gorman[77] et al est une revue de la littérature sur ce sujet recensant les gènes et loci candidats : sur 50 études recensée sur le sujet, les auteurs ont identifié les gènes ayant une association positive avec la scoliose de l'enfant, que ça soit en tant que prédisposition à la scoliose ou bien en tant que prédicteur d'évolution de la scoliose. Les gènes retrouvés dans l'ensemble de la littérature sur le sujet en 2013 sont résumés *Tableau 2*.

Gène	Protéine codée	Tissu d'expression / fonction	Nombres de cas / contrôles	Angle de Cobb minimal	Population étudiée	Résultats, P (Odd ratio)
MATN1 1p35	<b>Matriline 1</b>	<b>Tissu conjonctif</b>	<b>50/100</b>	<b>&gt;5°</b>	<b>Italiens[78]</b>	<b>Prédisposition 0,0242</b>
			<b>419/750</b>	<b>Non mentionné</b>	<b>Chinois[79]</b>	<b>Prédisposition et progression 0.0034 (1.34)</b>
TIMP2 17q25	<b>Inhibiteur de métalloprotéase 2</b>		<b>570/210</b>	<b>&gt;20°</b>	<b>Chinois[80]</b>	<b>Progression des courbures thoraciques 0.019 (1.707)</b>
MMP3 11q22.3	<b>Métalloprotéase</b>		<b>53/206</b>	<b>&gt;25°</b>	<b>Italiens/Caucasiens[81]</b>	<b>Prédisposition 0.010 (3.34)</b>
CALM1 14q24-q31	<b>Calmoduline</b>	<b>Métabolisme osseux</b>	<b>67/100</b>	<b>&gt;30° (double courbure seulement)</b>	<b>Chinois[82]</b>	<b>Prédisposition 0.034</b>
IL6 7p21	<b>Interleukine 6</b>	<b>Métabolisme osseux</b>	<b>53/206</b>	<b>&gt;25°</b>	<b>Italiens/Caucasiens[81]</b>	<b>Prédisposition 0.014 (4.84) ou &lt;0.001 (10.54) selon la mutation</b>
VDR 12q13.1	<b>Récepteur de la vitamine D</b>	<b>Métabolisme osseux</b>	<b>198/120</b>	<b>&gt;10°</b>	<b>Coréens[83]</b>	<b>0.0054</b>
MTNR1 B 11q21-22	<b>Récepteur 1B de la mélatonine</b>	<b>Voie de signalisation de la mélatonine</b>	<b>472/304</b>	<b>&gt;20°</b>	<b>Chinois[84]</b>	<b>Prédisposition 0.045</b>
TPH1 11p15.3-p14	<b>Tryptophane-hydroxylase 1</b>	<b>Voie de signalisation de la mélatonine</b>	<b>103/107</b>	<b>&gt;30°</b>	<b>Chinois[85]</b>	<b>Prédisposition 0.002 (2.909)</b>
ESR1(al pha) 6q25.1	<b>Récepteur 1 à l'oestrogène</b>	<b>Croissance et puberté</b>	<b>202/174</b>	<b>&gt;25°</b>	<b>Chinois[86]</b>	<b>Prédisposition 0.01</b>
			<b>304/0</b>	<b>&gt;10°</b>	<b>Japonais[87]</b>	<b>Progression 0.00 pour les filles seulement</b>

				<b>67/100</b>	<b>&gt;30° (doubles courbures seulement)</b>	<b>Chinois[82]</b>	<b>Prédisposition 0.014</b>
ESR2(beta) 6q25.1		<b>Croissance et puberté</b>		<b>218/140</b>	<b>&gt;12°</b>	<b>Chinois[88]</b>	<b>Prédisposition et progression 0.037 (1.88)</b>
GP30	<b>Protéine G récepteur 1 l'oestrogène</b>	<b>du G 1 à puberté</b>	<b>Croissance et puberté</b>	<b>389/338</b>	<b>&gt;12°</b>	<b>Chinois[89]</b>	<b>Prédisposition 0.004</b>
IGF1 12q23.2	<b>Facteur croissance l'insuline</b>	<b>de de</b>	<b>Croissance et puberté</b>	<b>506/227</b>	<b>&gt;20°</b>	<b>Chinois[90]</b>	<b>Progression 0.0042</b>

**Tableau 2. Gènes ayant une association positive avec la scoliose idiopathique.**

Sur le plan génétique, plusieurs gènes sont donc potentiellement impliqués dans la genèse de la scoliose idiopathique, sans mécanisme clairement défini pouvant en expliquer son étiopathogénie. Un facteur héréditaire génétiques semble donc certain[91, 92] mais les loci impliqués dans cette transmission demeurent incertains, de même que les mécanisme conduisant à leur expression, et donc, à la scoliose[68, 69, 72, 73, 93, 94].

La principale difficulté retrouvée pour l'identification de gènes ou loci incriminés dans la scoliose idiopathique est l'hétérogénéité phénotypique et génotypique des populations étudiées. En effet, la définition de la scoliose n'est pas univoque (hétérogénéité phénotypique). De même, beaucoup d'études sur le sujet présentent souvent de trop petits effectifs pour parvenir à une puissance suffisante. Bien qu'augmenter le nombre d'individus étudiés augmente généralement la puissance d'une étude, l'hétérogénéité génétique d'une maladie complexe comme la scoliose idiopathique limite grandement ce moyen d'augmenter la puissance des études sur le sujet.

## 4.9.2 Rôle de la station debout

---

En effet, l'humain est le seul animal à se tenir vraiment debout, et est également à être réellement victime de scoliose[95-98]. Cette posture est associée sur le plan phylogénétique à l'agrandissement du segment lombaire du rachis au-dessus du pelvis et à l'apparition de la lordose lombaire[96]. On comprend également, sur le plan biomécanique, que cette posture impose de nouvelles contraintes vers l'arrière auxquelles les vertèbres ne sont pas bien adaptées. La station debout serait donc le lit d'une instabilité et donc des scolioses[63]. Néanmoins, ce mécanisme ne peut être exclusif puisque des scolioses expérimentales ont pu être induites chez des quadrupèdes (grenouille, cochon de Guinée, rat...).

## 4.9.3 Facteurs histologiques

---

La scoliose peut également être secondaire, en tant que symptôme d'une maladie principale. C'est le cas pour des maladies du tissu conjonctif (syndrome de Marfan, d'Ehlers-Danlos, homocystinurie, ostéogenèse imparfaite).

Une autre cause possible de scoliose pourrait être une maladie affectant le collagène et les protéoglycanes comme décrit dans les études de Hadley-Miller et al.[70] et Akhtar et al. [99]. Cependant, l'analyse des gènes de ces différentes protéines (fibrilline, collagène, protéoglycanes, élastine) a permis d'exclure la moindre implication de ces gènes dans l'étiopathologie de la scoliose idiopathique[100, 101] ; les modifications observées dans cette maladie seraient donc plutôt des événements secondaires associés à la scoliose idiopathique.

## 4.9.4 Facteurs neuromusculaires

---

Plusieurs études expérimentales ont relevé la présence d'anomalies de fonctionnement des centres du contrôle postural cérébral, qui priveraient la colonne vertébrale des informations

nécessaires à sa croissance régulière en hauteur[102]. En effet, la destruction de l'hypothalamus chez le rat par radiochirurgie stéréotaxique entraîne la formation d'une scoliose[103].

Le rôle de la musculature spinale dans la pathogenèse de la scoliose idiopathique a également été largement étudié[104, 105]. Par exemple une étude a montré chez 14 adolescentes scoliotiques qu'il y avait une proportion significativement plus faible de fibres de type I dans les muscles paravertébraux à l'apex de la scoliose, du côté de la concavité de la courbure, sans différence du côté de la convexité, en comparaison à 9 sujets sains. Dans cette même étude, le taux de fibres de type IIB était plus élevé des deux côtés de la colonne chez les sujets malades, surtout du côté de la concavité. Pour rappel, les fibres de type I sont des fibres très lentes avec une force moindre (faible nombre de myofibrilles) mais une endurance très importante (utilisation préférentielle du métabolisme aérobie car riches en capillaires, mitochondries et myoglobine), tandis que les fibres de type II sont très rapides et fortes (gros diamètre et réticulum sarcoplasmique très développé, nombreuses myofibrilles) et très fatigables (car essentiellement glycolytiques), le type IIA étant un type intermédiaire entre le type I et le type IIB. Il résulte de ces observations un profil musculaire du côté de la concavité de la scoliose plus rapide (ou glycolytique) qui impliquerait une activité tonique moindre. Ces anomalies pourraient donc être plutôt réactionnelles à la scoliose, qu'en être à l'origine.

#### **4.9.5 Facteurs biochimiques : la calmoduline**

---

Ils s'agit surtout de l'observation dans les plaquettes sanguines (qui ont une activité contractile propre) des patients scoliotiques chez lesquelles de nombreux auteurs ont noté une augmentation du calcium et du phosphore intracellulaire, ainsi qu'une diminution de l'activité de plusieurs protéines intracellulaires telles que les protéines contractiles et la myosine adénosine triphosphatase[106-111].

La calmoduline est une protéine ubiquitaire, capable de s'associer aux ions calcium présents dans le milieu intracellulaire. En effet, la calmoduline est un récepteur régulant l'activité contractile des muscles striés squelettiques et des plaquettes. L'augmentation des taux de calmoduline dans les plaquettes de patients SI serait associée à la SI et notamment à la progression de la courbure de la scoliose[107].

Kindsfater et al.[107] ont donc suivi 17 enfants atteints de scoliose idiopathique, cherchant à déterminer s'il existait une relation entre les taux de calmoduline intra-plaquettaire et la progression ou la sévérité de la scoliose. Les auteurs notent un taux significativement plus élevé chez les enfants avec une scoliose s'aggravant d'au moins 10 degrés en 12 mois par rapport aux enfants stables (moins de 5 degrés en 12 mois) et aux enfants contrôles (taux similaires aux enfants stables). Une autre hypothèse formulée est que l'élévation du taux de calmoduline intra-plaquettaire pourrait induire une micro-angiopathie au niveau des plateaux vertébraux comprimés et ainsi amplifier une dystrophie asymétrique des vertèbres[112]. Un argument à l'encontre de la responsabilité de la calmoduline dans la scoliose est que l'on imagine mal comment une thrombopathie puisse avoir comme seul effet une scoliose, sans autres organes atteints.

#### **4.9.6 Facteurs neuro-endocriniens : la mélatonine**

---

La théorie neuro-endocrinienne est fondée sur l'hypothèse qu'une carence en mélatonine serait à la source de la scoliose idiopathique. Elle reste cependant très controversée. Cette théorie repose sur l'observation de scolioses secondaires à l'exérèse de glandes pinéales chez le poussin (48-100% des cas)[8, 113-117] ou le rat maintenus en mode bipède[102] et également chez des souris bipèdes de souche C57BL/6J (souris mutée par knock-down, avec diminution de la production de mélatonine)[118] alors que l'injection quotidienne de mélatonine (8mg/kg/j) chez un groupe témoin empêchait l'apparition de scoliose, résultat non confirmé par Bagnall et al.[119] avec une dose de mélatonine inférieure (2,5mg/kg/j). De plus les scolioses observées présentaient les mêmes caractéristiques morphologiques que la scoliose humaine idiopathique. Cependant, la physiopathologie de ces observations reste inconnue. L'hypothèse la plus simple est que la baisse du taux de mélatonine secondaire à la pinéalectomie expliquerait la scoliose sans pour autant que le rôle joué par la mélatonine soit clairement établi.

Les différences entre les études, l'absence de scoliose secondaire systématique après pinéalectomie, ou encore le doute quant à l'efficacité des injections de mélatonine sont tout autant de questions alimentant la controverse de la mélatonine comme origine de la scoliose idiopathique de l'enfant.



Le taux de mélatonine plasmatique augmente la nuit chez presque tous les vertébrés[120]. Ceci est dû à l'augmentation de la synthèse pinéale de mélatonine. Chez le poulet, les récepteurs de la mélatonine se trouvent dans le tronc cérébral, la substance grise antérieure de la moelle épinière surtout en région lombaire[121], et aussi dans les ovaires et testicules. La mélatonine joue donc un rôle de régulation de la fonction médullaire. Cependant le rôle de la mélatonine au sein du système nerveux humain reste imparfaitement connu[122]. Des scolioses expérimentales ont été reproduites chez des mammifères par rhizotomies antérieures et postérieures sur plusieurs niveaux.

Cependant la pertinence biologique de la mélatonine dans la SI est controversée puisque la plupart des études n'ont pu mettre en évidence une diminution significative du taux de mélatonine circulante chez les patients avec une scoliose idiopathique[122-124]. En outre, ni la pinéalectomie chez les animaux supérieurs comme le singe, ni la destruction de la glande pinéale par radiothérapie chez 48 enfants atteints de cancer de cette glande[125] ne conduit au développement d'une scoliose.

Pour toutes ces raisons, la mélatonine ne nous semble pas être à l'origine de la scoliose idiopathique de l'enfant.

#### **4.9.7 Anomalies de la croissance rachidienne**

---

Un faisceau d'arguments suggère fortement la responsabilité des mécanismes de croissance vertébrale dans la survenue des scolioses[126] : une taille plus avancée à âge égal chez les scoliotiques ainsi que l'association des phases de croissances et d'aggravations des scolioses idiopathiques. En outre, des anomalies congénitales des cartilages de croissance vertébraux pourraient induire des scolioses qui s'aggravent fortement lors des périodes de croissance rachidienne[127, 128]. La croissance vertébrale dépend majoritairement de l'activité de deux cartilages neurocentraux dits de Schömler. Il s'agit de synchondroses paires et symétriques unissant le corps vertébral à chaque hémis-arc postérieur, et qui ont normalement des activités symétriques[129]. L'asymétrie du développement de ces cartilages est une théorie avancée par certains afin d'expliquer le développement de scolioses [32] comme il a pu être objectivé en IRM chez certains enfants SI[130]. Ce modèle a pu être reproduit chez le cochon[131, 132]

avec le développement d'une scoliose dont la convexité était du côté de la limitation de croissance. Cependant, d'autres expériences de destruction électrique unilatérale du cartilage de Schorml sur les mêmes animaux aboutissent à des scolioses dont la convexité était du côté opposé à la destruction[133].

Cette hypothèse est donc mise à mal par le caractère inconstant de la réponse à l'asymétrie des cartilages neurocentraux de Schorml, ainsi que la difficulté de définir qui de l'anomalie de développement du cartilage ou de la scoliose est à l'origine de l'autre.

#### **4.9.8 Anomalies du disque intervertébral**

---

Des études montrent la présence d'anomalies du collagène au sein des disques intervertébraux des patients scoliotiques[134-138]. Mais ces anomalies du collagène sont reproduites in vitro par une augmentation des pressions sur des fibroblastes d'origine discale[139], ce qui rend possible que les anomalies observées in vivo soient secondaires à la scoliose et non l'inverse.

D'autre part, Accadbled et al.[140] ont montré chez un modèle porcin de scoliose que la création (par arthrodèse) d'une scoliose entraînait une diminution du transport de liquide extracellulaire au travers de l'articulation disque-plateau (en diminuant la perméabilité du disque). Ce procédé semble pouvoir aggraver une déformation déjà existante, mais pas être à l'origine de la scoliose.

#### **4.9.9 Anomalie de croissance du névraxe par rapport au canal rachidien**

---

L'IRM, par la découverte d'anomalies, jusque-là non décelables par le scanner, telles que les moelles attachées ou les syrinx non symptomatiques sur le plan neurologique, a fait émettre l'hypothèse que la scoliose pourrait être une conséquence de tentative de protection, par l'organisme lui-même, d'un cordon médullaire trop court[141, 142]. L'argument principal allant à l'encontre de cette théorie est la rareté des complications neurologiques lors des corrections chirurgicales de scolioses, comme l'ont souligné plusieurs auteurs, [143-146].

#### **4.9.10 Rôle du système nerveux central et du contrôle postural**

---

Plusieurs études ont évoqué des perturbations du contrôle postural chez les enfants scoliotiques, en tant que facteur causal de la maladie[65, 147-149]. L'étude morphologique cérébrale par IRM révèle une anomalie du corps calleux et une asymétrie stéréotypée des capsules internes chez les patients porteurs de scoliose[150, 151] comme le décrit l'étude Shi et al.[150] sur 29 filles SI et 28 témoins. Les anomalies décrites étaient une différence au niveau de la substance blanche du genou du corps calleux et de la capsule interne gauche (chez les scolioses thoraciques gauches). En revanche, aucune différence significative n'était observée pour les scolioses thoraciques droites. Plus récemment, Rousie et al. [152]du Collège de France ont étudié 445 patients avec pathologies vestibulaires diverses et scolioses idiopathiques. Sur les patients scoliotiques idiopathiques, les scanner et l'IRM de rocher retrouvèrent chez 55% d'entre eux la présence anormale d'une communication directe entre le canal semi-circulaire latéral et le postérieur, et chez 15% des autres patients avec pathologies vestibulaires.

Dans l'étude de Kerbeshian et al.[153], sur 20 filles avec scolioses idiopathiques thoraciques droites et 26 contrôles, les auteurs observent des différences significatives sur plusieurs régions anatomiques cérébrales : dix régions cérébrales étaient plus développées chez les filles SI, telles que le gyrus frontal gauche, la substance blanche des lobes gauches frontaux pariétaux et temporaux, de même pour le corps calleux et le tronc cérébral ; tandis que 12 régions étaient

significativement moins développées chez les filles SI, telles que les faisceaux antérieurs et postérieurs de la capsule interne droite, et les pédoncules cérébraux, les cortex péri-rhinaux, l'hippocampe gauche et son amygdale, et certains gyrus occipitaux gauche.

Avec le contrôle postural aussi, il semble difficile de trancher entre cause et conséquence.

De Sèze et al.[154] ont effectué en 2012 une revue de la littérature depuis 2000 sur 141 études, sur la physiopathologie de la scoliose idiopathique de l'enfant et concluent que seulement quatre facteurs semblent avoir prouvé leur implication dans la genèse de la scoliose idiopathique de l'enfant :

- Le caractère héréditaire de la scoliose idiopathique
- La station debout fragilisant l'humain par rapport aux autres espèces à ce type de déformations rachidiennes
- La dysrégulation de la croissance osseuse
- Les anomalies du contrôle postural central ou périphérique

#### 4.10 Conclusion de la première partie

La scoliose idiopathique de l'enfant est donc une maladie fréquente, touchant 2 à 3% de la population mondiale, atteignant en moyenne deux filles pour un garçon. Le retentissement de cette affection peut être important, notamment en raison des complications cardiorespiratoires potentielles, de la douleur secondaire à la déformation, et de son retentissement esthétique et psychologique. L'évolution naturelle d'une scoliose idiopathique dépend de l'âge au moment du début des symptômes : en effet, plus la scoliose débute tôt dans l'enfance, plus celle-ci a des chances d'évoluer défavorablement en l'absence de traitement. Les traitements standards comportent la surveillance, la contention orthopédique, et en dernier recours la chirurgie. Malgré l'importance de cette affection pour notre société, la physiopathologie de la scoliose idiopathique reste inconnue. De nombreuses pistes ont été avancées à ce jour pour tenter de l'expliquer. Les principaux facteurs à notre sens restent les anomalies du contrôle postural (dont nous allons davantage parler dans la seconde partie de cette thèse, au travers des voies vestibulospinales), la dysrégulation de la croissance osseuse, le caractère héréditaire et donc génétique de cette affection (bien qu'aucun gène ni loci n'ait été clairement identifié comme responsable), et enfin la station debout au sens phylogénétique du terme car celle-ci fragilise la colonne vertébrale par rapport aux quadrupèdes.

## 5 Seconde partie : Otologie

Nous parlerons ici du système vestibulaire. Nous présenterons ces organes d'un point de vue anatomique puis physiologique. Ensuite nous présenterons notre hypothèse sur la responsabilité du système vestibulaire dans l'étiopathogénie de la scoliose idiopathique de l'enfant. Enfin nous présenterons notre travail l'étayant.

### 5.1 Anatomie du système vestibulaire

Le système vestibulaire est situé au sein de l'oreille interne, ou labyrinthe, organe situé à l'intérieur du rocher, partie de l'os temporal. Le labyrinthe est composé d'une partie osseuse, appelée labyrinthe osseux, ainsi que d'une partie membraneuse en son sein, appelée labyrinthe membraneux, séparés par un liquide appelé périlymphe.

Le rocher prend la forme d'une pyramide osseuse enfoncée dans la base du crâne entre le sphénoïde et l'occipital, dont elle est séparée par les forams déchirés antérieur et postérieur, et avec l'apex orienté en dedans et en avant. Au sein-même de cet os sont situées des cavités limitées par un os particulièrement dur nommé labyrinthe osseux (Figure 15).[155]

Le labyrinthe osseux est rempli d'un liquide appelé périlymphe, de type extracellulaire, c'est-à-dire riche en sodium (140mM) et pauvre en potassium, dont nous parlerons dans le chapitre consacré à la physiologie.

De façon schématique, ce labyrinthe peut être délimité en 3 principales cavités : le vestibule au centre, le labyrinthe postérieur en haut et en arrière, et la cochlée en bas et en avant. Nous ne décrirons que très succinctement la cochlée, celle-ci ne faisant pas l'objet de ce travail.

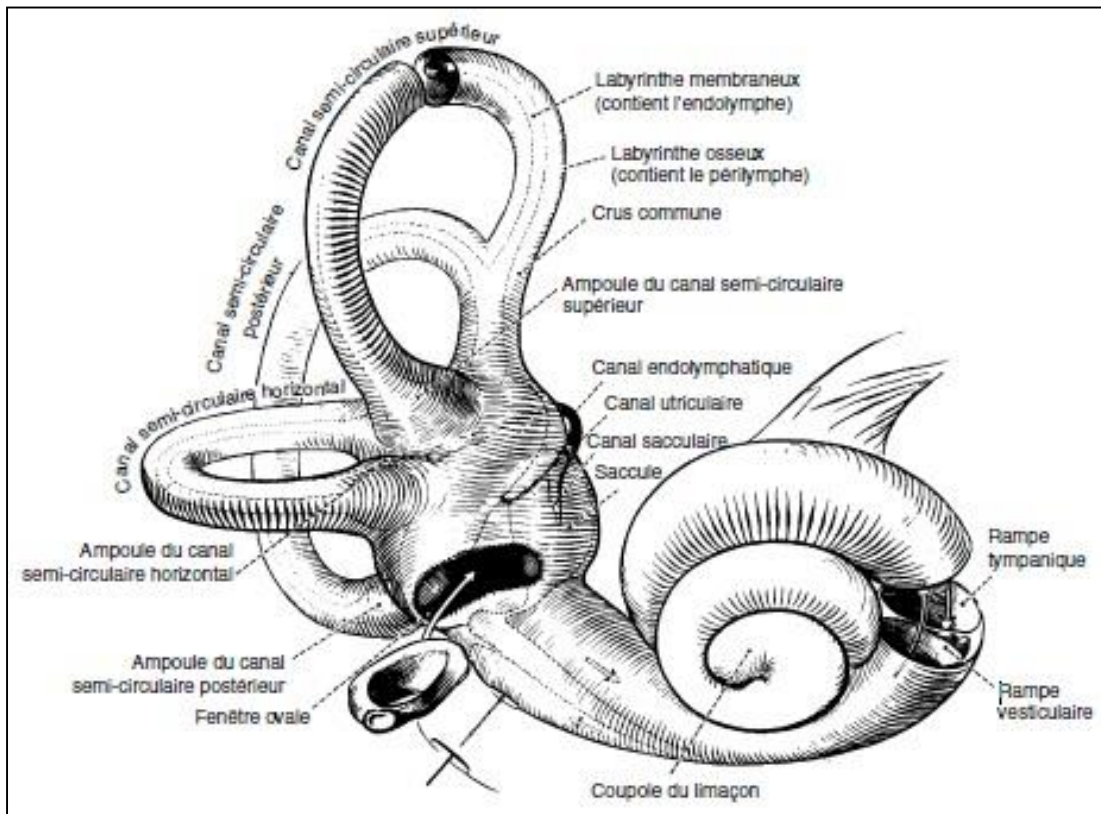


Figure 15. Le labyrinthe osseux. D'après « Les vertiges » d'A. CHAYS, Elsevier-Masson, 2<sup>nd</sup>e édition, 2010.

## 5.1.1 Labyrinthe osseux (Figure 22)

### 5.1.1.1 Le vestibule

Le vestibule est la cavité centrale du labyrinthe osseux, véritable interface entre l'oreille moyenne située en dehors et le reste du labyrinthe. Il s'agit d'une cavité ovoïde aplatie transversalement, d'environ 5mm de longueur et de hauteur, pour environ 3mm de largeur au centre et 1,5mm en périphérie.

Schématiquement, le vestibule peut être comparé à un parallélépipède rectangle[156] (Figure 16).

La paroi latérale, convexe, comporte 3 orifices :

- La fenêtre ovale, à la partie antéro-inférieure de la paroi latérale, est obturée par la platine de l'étrier qui est attachée par son ligament annulaire.
- L'orifice ampullaire de canal semi-circulaire latéral, occupant l'angle postéro-supérieur de la paroi latérale du vestibule
- L'orifice postérieur non ampullaire du canal semi-circulaire latéral, dans l'angle postéro-supérieur de la paroi latérale du vestibule.

La paroi supérieure, comporte 2 orifices :

- En avant, l'orifice ampullaire du canal semi-circulaire antérieur (ou supérieur)
- En arrière, l'orifice commun au canal semi-circulaire postérieur (ou inférieur) et antérieur (ou supérieur)

La paroi postérieure comporte un orifice : l'orifice ampullaire du canal semi-circulaire postérieur, qui est à la jonction des parois postérieure, latérale, et inférieure. Il s'agit du point le plus déclive du labyrinthe, ce qui pourrait expliquer l'implication très importante du canal semi-circulaire postérieur dans la pathologie otolithique lithiasique. Sur la face médiale de cet orifice il existe de petits pertuis constituant la tâche criblée inférieure, permettant le passage de filets nerveux, ramifications du nerf ampullaire postérieur.

La paroi médiale comporte plusieurs fossettes et orifice :

- La fossette hémisphérique, la plus volumineuse, contient le saccule. Son fond est constitué de la tâche criblée moyenne, laissant passer des rameaux nerveux des nerfs vestibulaires inférieur et supérieur.
- La crête du vestibule borde la fossette hémisphérique en haut et en arrière, se prolongeant en avant, vers la paroi antérieure, afin de constituer une petite épine saillante de 1 à 2 mm appelée pyramide du vestibule. Cette crête se prolonge également en bas et en arrière pour rejoindre la paroi inférieure du vestibule.
- La fossette ovoïde est elliptique à grand diamètre horizontal, et se situe au-dessus de la crête du vestibule. Elle est séparée de l'orifice ampullaire du canal semi-circulaire supérieur par la crête ampullaire supérieure. Elle reçoit l'utricule. La moitié antérieure de cette fossette est occupée par les rameaux nerveux du nerf vestibulaire supérieur,

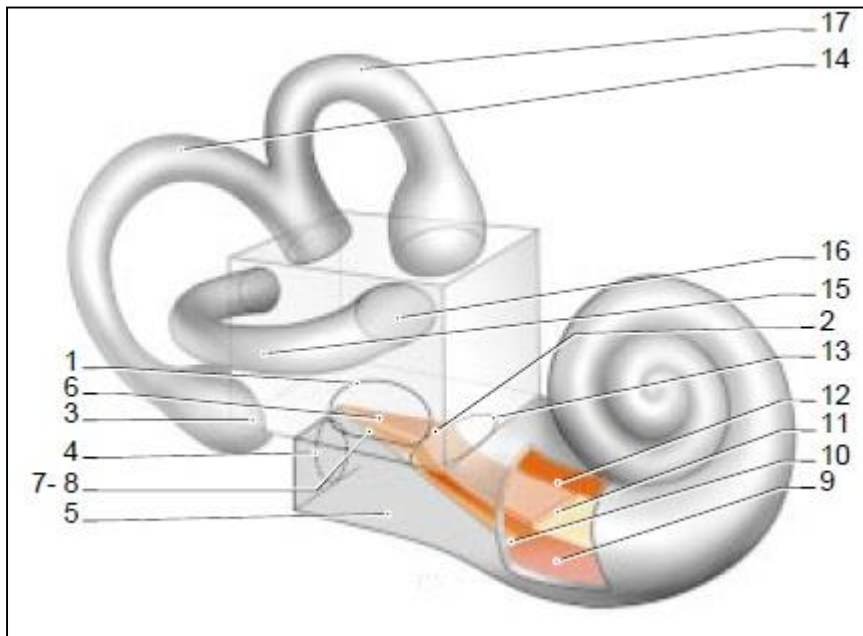


rameaux occupant également la pyramide du vestibule ; le tout constituant la tache criblée supérieure.

- La fossette sulciforme est à la limite postérieure de la fossette ovoïde, et l'origine de l'aqueduc du vestibule.
- La fossette cochléaire, est à cheval sur les parois médiale et inférieure du vestibule, entre la crête ampullaire inférieure et le prolongement de la crête du vestibule en avant. Elle reçoit la partie caudale du canal cochléaire.

La paroi antérieure est très étroite. Elle ne reçoit que la pyramide du vestibule, l'aqueduc de Fallope en haut, et la base du limaçon en bas.

Enfin, la paroi inférieure, en forme de gouttière, se situe dans le prolongement de la fenêtre ovale. En avant se situe l'orifice vestibulaire du limaçon. Sur les trois quarts de sa partie médiale, la paroi inférieure est complétée par la lame spirale qui rejoint la crête ampullaire inférieure. Le bord médial de la lame spirale s'implante sur la fossette hémisphérique, son bord latéral restant libre. Le quart inférieur restant est constitué de la lame spirale accessoire venant de la paroi latérale. Entre les deux bords libres de la lame spirale existe un petit conduit appelé fente vestibulo-tympanique, obturé par une lame fibreuse, séparant le vestibule de la cavité sous-vestibulaire. La lame spirale s'étend ensuite sur toute la longueur de la cochlée (*Figure 20*).



**Figure 16. Vue schématique du labyrinthe, avec le vestibule symbolisé par un parallélépipède rectangle.**

1 : fenêtre ovale. 2 : inflexion de la lame spirale. 3 : orifice ampullaire du canal semi-circulaire postérieur. 4 : fenêtre ronde. 5 : cavité sous-vestibulaire. 6 : partie de la lame spirale formant le plancher du vestibule. 7 : lame spirale secondaire. 8 : fente vestibulo-tympanique. 9 : rampe tympanique. 10 : lame spirale secondaire. 11 : lame spirale. 12 : rampe vestibulaire. 13 : orifice vestibulaire de la cochlée. 14 : canal semi-circulaire latéral. 16 : orifice ampullaire du canal semi-circulaire latéral. 17 : canal semi-circulaire supérieur. D'après Sauvage JP, Puyraud S, Roche O et Rahman A. Anatomie de l'oreille interne. EMC (Elsevier, Paris), Oto-rhinolaryngologie, 20-020-A-10, 1999, 16 p.

### 5.1.1.2 Canaux osseux semi-circulaires

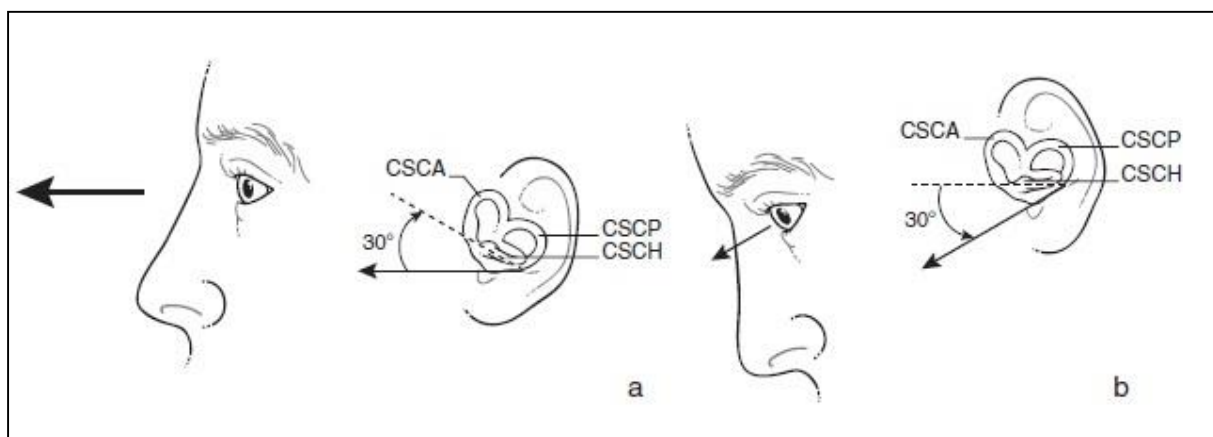
Il en existe trois :

- Latéral (ou horizontal)
  - Antérieur (ou supérieur) →
  - Postérieur (ou inférieur) →
- Verticaux

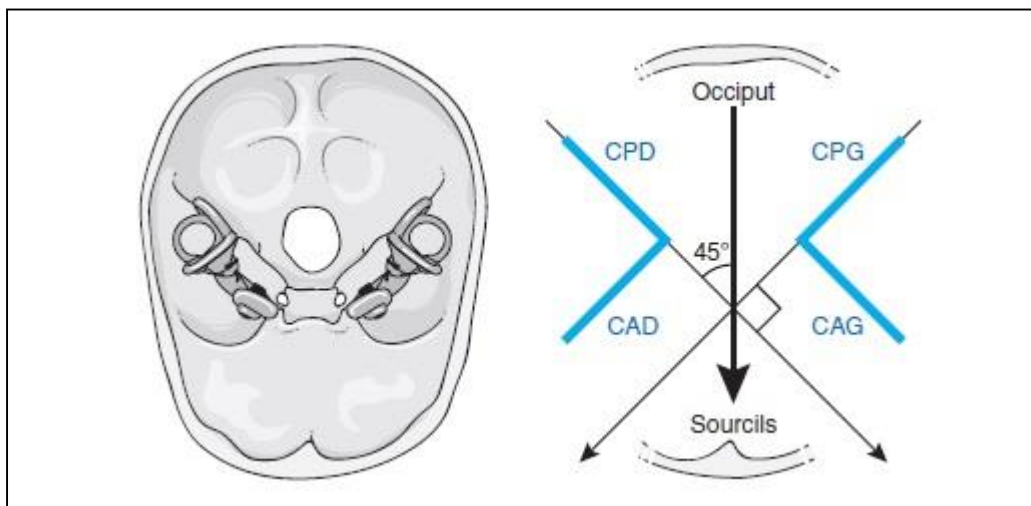
Ces canaux osseux sont constitués par les deux tiers d'un anneau dont le diamètre interne est de 7mm. Chaque canal comporte une extrémité présentant une petite dilatation appelée ampoule, et une extrémité non dilatée. L'ampoule contient la partie neuro-sensorielle canalaire. Toutes les extrémités des canaux sont raccordées au vestibule, sauf les extrémités non ampullaires des canaux verticaux qui se réunissent pour former un conduit commun appelé crux commune (Figure 15).

Ces canaux, malgré une variabilité inter-individuelle[157, 158] , sont orientés comme suit :

- Les canaux latéraux sont orientés selon un plan axial, incliné de  $30^\circ$  vers le haut et l'avant. C'est lorsque le sujet marche, avec une légère antéflexion de la tête, que ceux-ci se retrouvent à l'horizontale (Figure 17).
- Les canaux verticaux intègrent un plan sagittal, décalé de  $45^\circ$  en avant et latéralement. Le canal semi-circulaire (CSC) antérieur est donc vertical, orienté latéralement vers l'avant du patient, formant ainsi un angle de  $45^\circ$  avec le plan sagittal strict. Les CSC postérieurs font de même, mais inclinés latéralement vers l'arrière du patient, toujours avec un angle de  $45^\circ$  par rapport à la sagittale parfaite. Ainsi, les CSC antérieur gauche et postérieur droit sont situés dans un même plan, de même que l'antérieur droit et le postérieur gauche (Figure 18).



**Figure 17. Plan des canaux latéraux (a) et en position de marche (b), d'après Vertiges, manuel diagnostique de réhabilitation et de réhabilitation, Pr Sauvage, Elsevier-Masson. 2<sup>nd</sup>e édition, 2010. CSCA : canal semi-circulaire antérieur. CSCP : canal semi-circulaire postérieur. CSCH : canal semi-circulaire horizontal.**



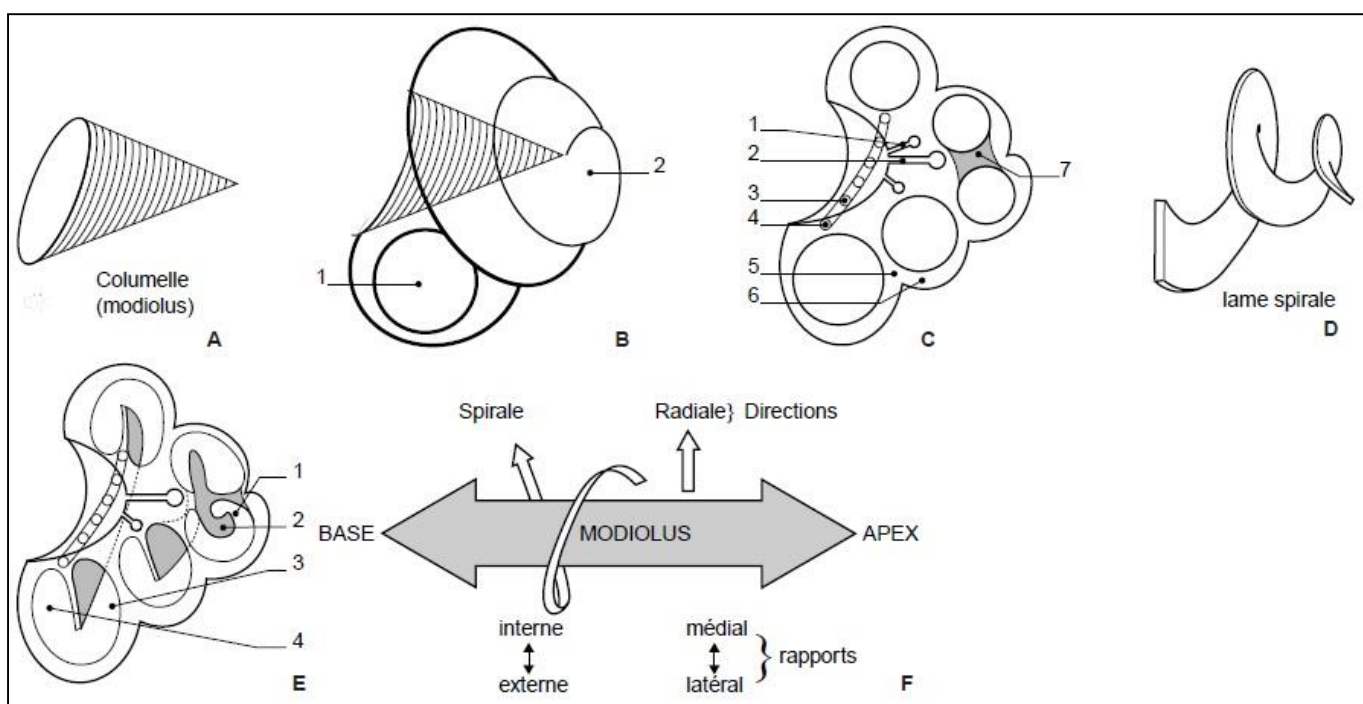
**Figure 18. Orientation dans l'espace des canaux verticaux**, d'après Vertiges, manuel diagnostique de réhabilitation et de réhabilitation, Pr Sauvage, Elsevier-Masson, 2<sup>nd</sup>e édition, 2010. CPD : canal postérieur droit. CPG : canal postérieur gauche. CAD : canal antérieur droit. CAG : canal antérieur gauche

### 5.1.1.3 Cochlée osseuse

La cochlée osseuse est située immédiatement en avant du vestibule. Elle prend la forme d'une coquille d'escargot longue de 30mm et de 1 à 2 mm de diamètre, et de 2 tours et demi de spire, d'où son nom : limaçon[156]. Ce dernier s'enroule autour d'un axe appelé modiolus (columelle). La hauteur du limaçon est de 5-6mm. Le modiolus est un cône couché en avant et en dehors, et sert de référentiel pour l'anatomie cochléaire. L'apex est en rapport avec l'oreille moyenne (protympanum), la base est en rapport avec la fossette cochléaire, qui constitue la partie antéro-inférieure du fond conduit auditif interne. La fossette cochléaire est criblée de multiples orifices disposés dans une double spirale correspondant à la projection de l'hélice limacéenne (crible spiroïde), d'un tour et demi de spire, se terminant par un orifice un peu plus large que les précédents appelé canal central du modiolus. Le centre de la lumière du tube limacéen est occupé par une membrane nommée lame spirale directement issue du modiolus, avec un bord libre intra-luminal, sur toute la hauteur du limaçon. A la pointe de se bord libre s'insère la membrane basilaire, qui rejoint le bord externe de la lumière du tube limacéen. La lame spirale et la membrane basilaire séparent donc le tube limacéen en deux rampes : une rampe vestibulaire orientée vers l'apex cochléaire, et une rampe tympanique placée vers sa base.

Le tube limacéen comprend deux portions[159] : une non enroulée, suivie d'une portion enroulée. La première portion est longue d'environ 4-5mm, placée sous le vestibule où il forme la cavité sous-vestibulaire. Cette cavité correspond à l'extrémité de la rampe tympanique, s'ouvrant sur sa face médiale à l'oreille moyenne via la fenêtre ronde. Sur la face médiale s'ouvre l'orifice de l'aqueduc cochléaire. A l'extrémité apicale du tube limacéen, la lame spirale prend une forme de crochet, formant avec la voute de la coupole un passage de la rampe vestibulaire vers la rampe tympanique, passage appelé helicotrema (Figure 19, Figure 20).

Dans sa portion non enroulée, la lame spirale se recourbe en haut puis en arrière pour s'insérer sur les trois quarts médiaux de la face inférieure du vestibule et en arrière sur la crête ampullaire inférieure.

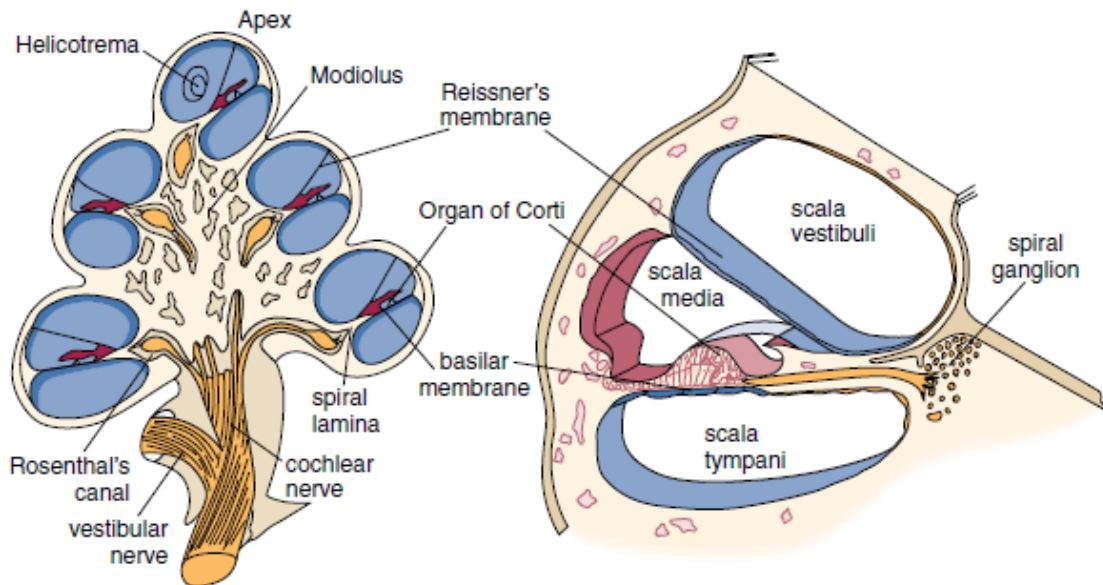


**Figure 19. Anatomie de la cochlée osseuse (limaçon).**

A : modiolus. B : tube limacéen. 1 : tube limacéen. 2 : coupole

C : coupe de cochlée osseuse. 1 : canaux longitudinaux du modiolus. 2 : canal central du modiolus. 3 : crible spiroïde. 4 : canal spiral de Rosenthal. 5 : cloison spirale. 6 : lame des contours. 7 : pilier. D : lame spirale. E : Rampes intra-cochléaires. 1 : hélicotréma. 2 : crochet (hamulus lamina spiralis). 3 : rampe vestibulaire. 4 : rampe tympanique. F : nomenclature des rapports au sein de la cochlée.

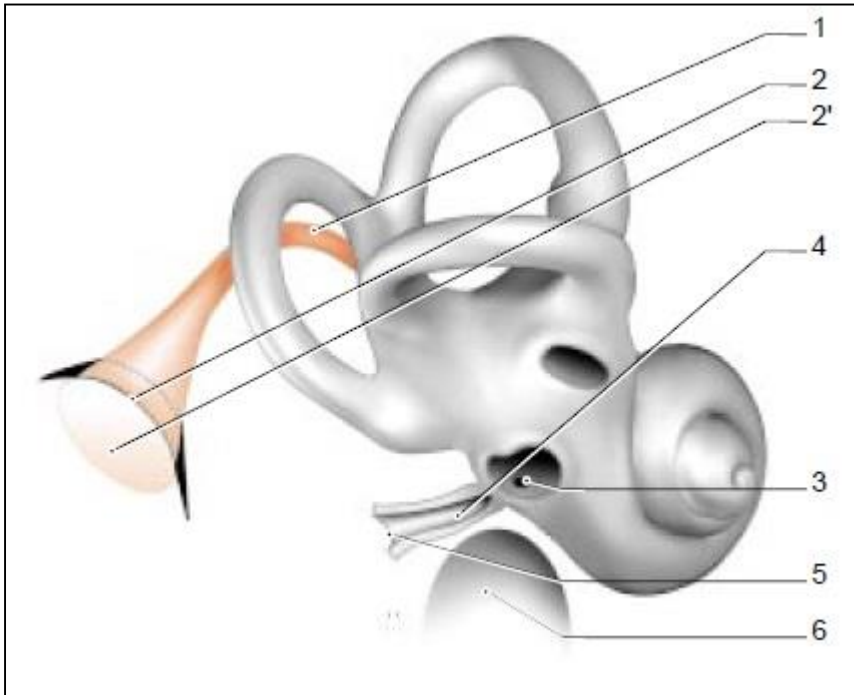
D'après Sauvage JP, Puyraud S, Roche O et Rahman A. Anatomie de l'oreille interne. Encycl Méd Chir (Elsevier, Paris), Oto-rhinolaryngologie, 20-020-A-10, 1999, 16 p.



**Figure 20. Coupe de la cochlée montrant le passage du nerf cochléaire à travers du modiolus jusqu'à l'organe de Corti (à gauche). Zoom de cette même coupe montrant le canal cochléaire et ses trois compartiments (à droite). D'après C.L. Runge-Samuels, D. R. Friedland. Anatomy of the auditory system. Cummings ENT encyclopedia. Chapter 128.**

#### 5.1.1.4 Aqueduc vestibulaire

Ce conduit (Figure 21) long de 8mm s'étend du vestibule où il naît du fond de la fossette sulciforme à la face postérieure du rocher, au contact des méninges. Une première portion, nommée isthme, longue de 1,5mm s'oriente vers le haut ; puis une seconde portion se porte en arrière pour s'ouvrir à la face postérieure de la pyramide pétreuse au niveau de la fossette unguéale, à environ 1cm en arrière du porus du conduit auditif interne, et à 1cm en avant du sinus sigmoïde. A son extrémité se trouve le sac endolymphatique.



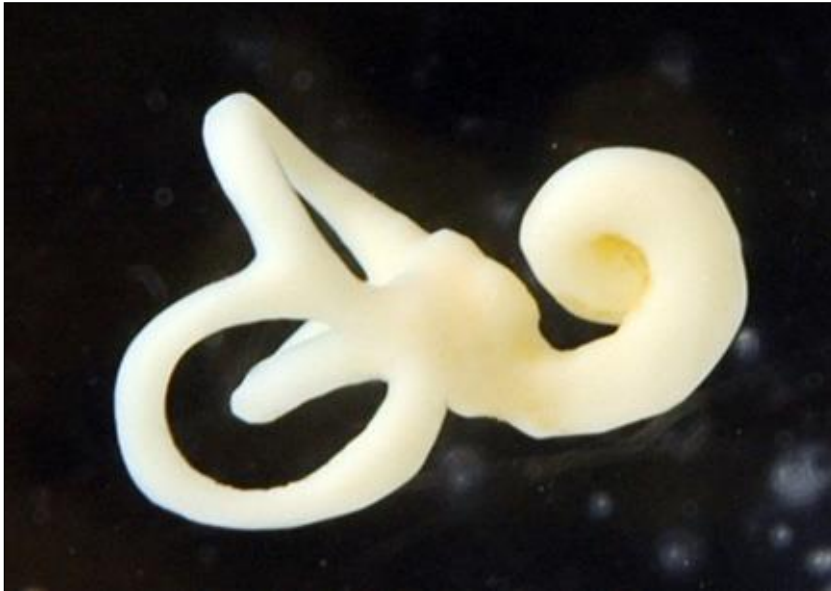**Figure 21. Vue postéro-inférieure du labyrinthe osseux.**

1 : canal endolymphatique, à l'intérieur de l'aqueduc du vestibule. 2 : fossette unguéale. 2' : sac endolymphatique. 3 : orifice de l'aqueduc cochléaire à la face médiale de la cavité sous-vestibulaire. 4 : Aqueduc cochléaire. 5 : orifice inférieur de l'aqueduc cochléaire. 6 : Fosse jugulaire.

D'après Sauvage JP, Puyraud S, Roche O et Rahman A. Anatomie de l'oreille interne. Encycl Méd Chir (Elsevier, Paris), Oto-rhinolaryngologie, 20-020-A-10, 1999, 16 p.

#### **5.1.1.5 Aqueduc cochléaire (aqueduc du limaçon)**

Il s'agit d'un canal long de 10 à 13mm, orienté en arrière, en bas et en dedans, passant sous l'ampoule du CSC postérieur, s'abouchant sous la face inférieure de la pyramide pétreuse par un orifice au niveau d'une dépression entre la fosse jugulaire en arrière et le canal carotidien en avant. Il communique avec l'espace sous-arachnoïdien chez certaines espèces, tandis que chez l'humain il serait obturé par du tissu fibreux. Sa perméabilité pourrait expliquer certaines oreilles « geysers » chez des patients ayant une fracture de la face latérale du vestibule, ou encore après stapéctomie.



**Figure 22. Moulage de labyrinthe osseux humain, oreille droite.**

### **5.1.2 Labyrinthe membraneux**

---

Nous ne décrivons ici uniquement le labyrinthe postérieur. Le labyrinthe membraneux est un long tube à l'anatomie complexe d'origine épithéliale, flottant dans la périlymphe remplissant le labyrinthe osseux (Figure 23, Figure 24). Il est constitué de plusieurs cavités reliées par des conduits : utricule, saccule, canaux semi-circulaires, système endolymphatique[160, 161].

Le labyrinthe membraneux est rempli d'un liquide de type intracellulaire, c'est-à-dire riche en potassium (150mM) et pauvre en sodium (1mM), appelé endolymphe, dont nous parlerons plus en détail dans la partie physiologie de ce travail.

Deux systèmes sensoriels intègrent le labyrinthe membraneux : le système canalaire, et le système otolithique (saccule et utricule).



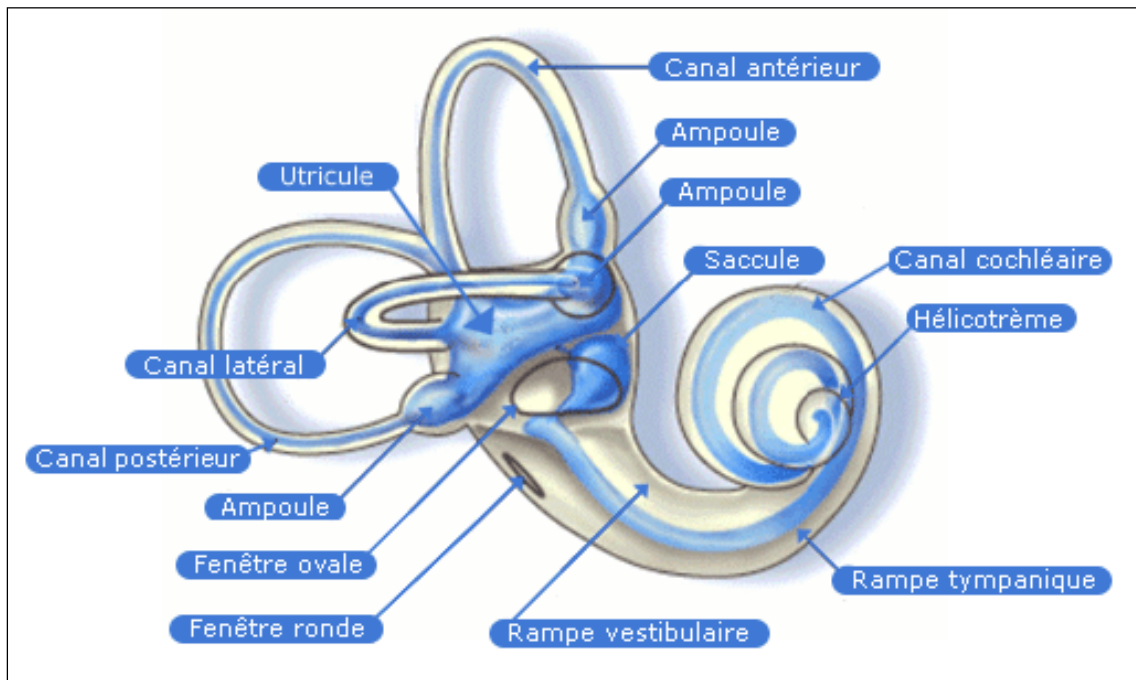


Figure 23. Le labyrinthe membraneux dans son enveloppe osseuse.

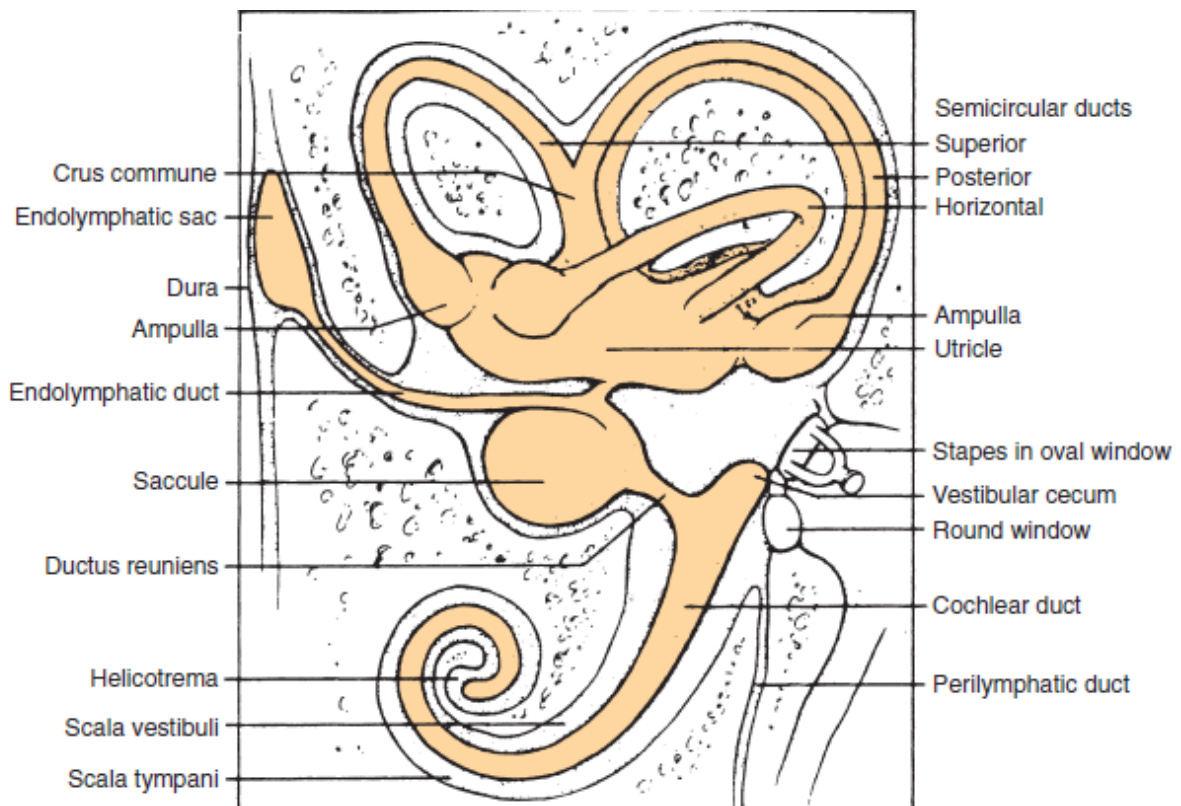


Figure 24. Labyrinthe membraneux. D'après Kandel ER, Schwartz JW. Principles of neural science. 2<sup>nd</sup> ed. New York. Elsevier Science, 1985.

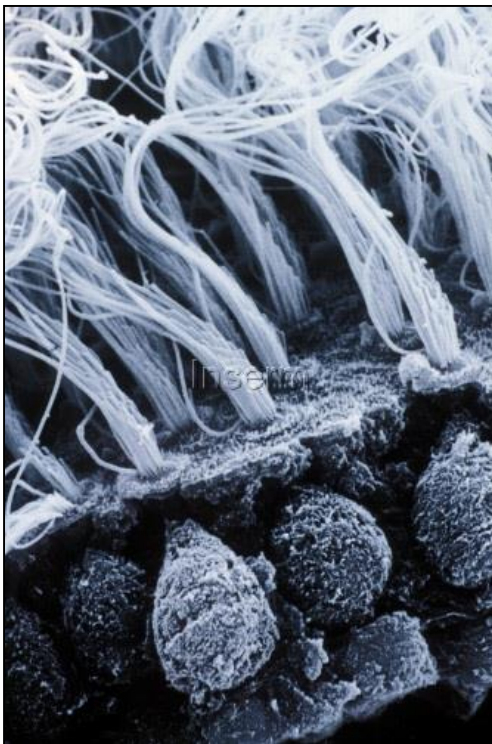
### 5.1.2.1 Canaux semi-circulaires

---

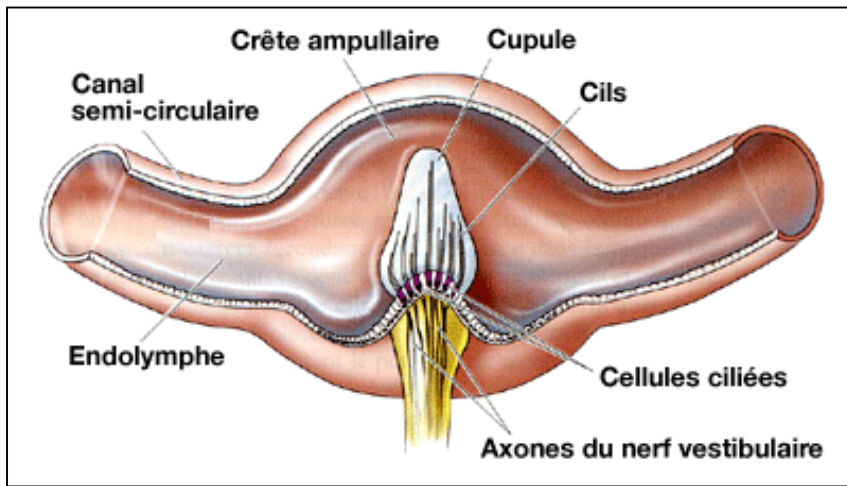
Ces trois canaux sont situés au sein-même des canaux osseux correspondants, auxquels ils sont accolés par leur bord périphérique, pour un diamètre d'environ 0,13mm. Mesurant environ 13mm de long, chaque canal contient donc environ 0,2mm<sup>3</sup> de volume.

La forme des canaux est la même que celle de leur enveloppe osseuse : canal et ampoule.

Chaque ampoule possède une sorte de repli transversal à l'axe du canal, appelé crête ampullaire, constituée de l'épithélium neuro-sensoriel, constitué de cellules ciliées (Figure 25) et de cellules de soutien, occupant ainsi environ un tiers du diamètre des ampoules. Cette crête est « coiffée » d'une structure gélatineuse appelée cupule, qui atteint l'extrémité contralatérale du canal, en obstruant sa lumière dans sa totalité (Figure 26). La cupule contient les stéréocils ainsi que le principal cil, appelé kinocil, tous issus des cellules nerveuses de la crête ampullaire.



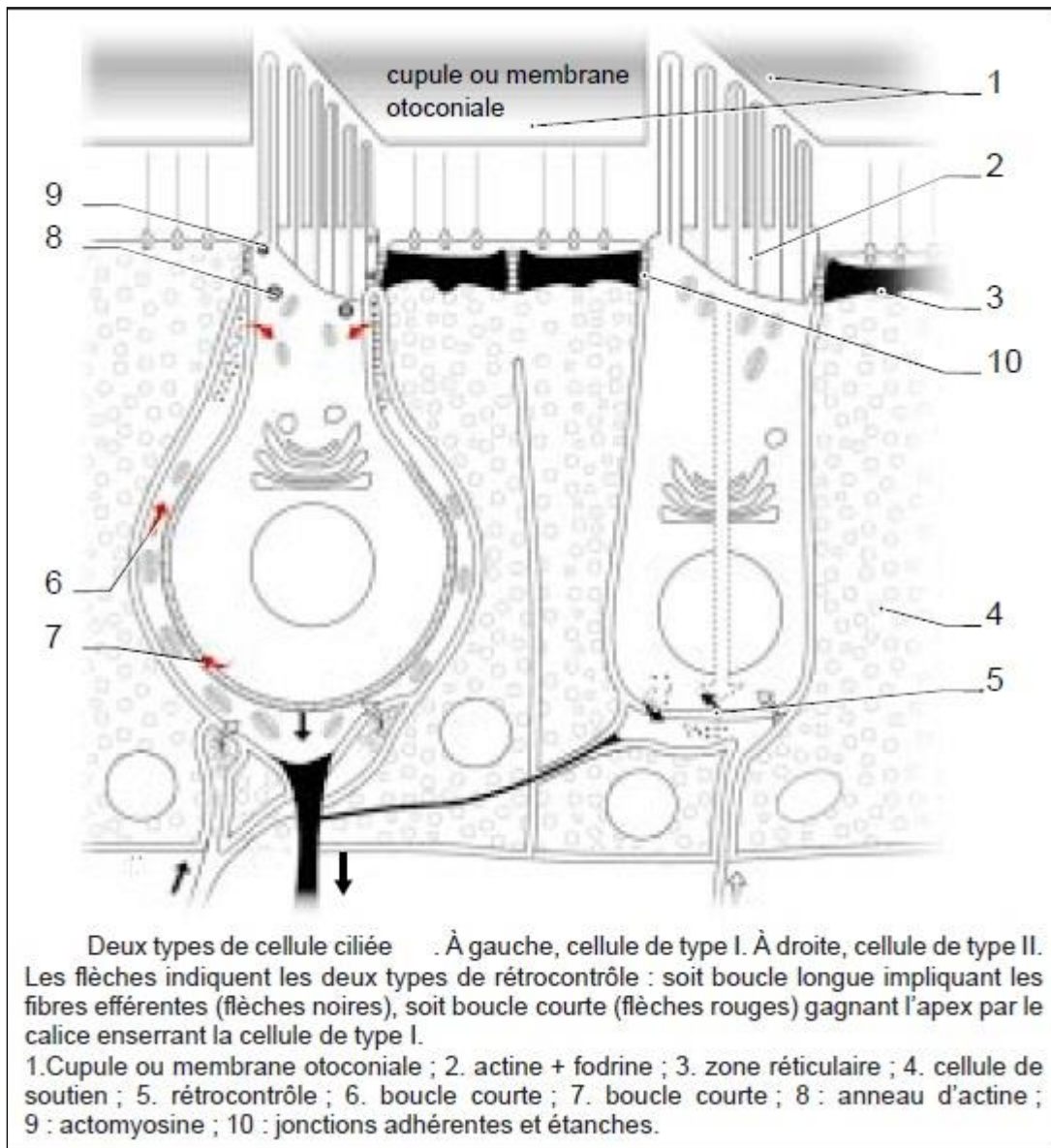
**Figure 25. Cellules neurosensorielles vestibulaires (en bas) avec leurs touffes de stéréocils (en haut).** Microscopie électronique à balayage. INSERM, Demêmes Danielle, 1995.



**Figure 26. Anatomie de l'ampoule d'un canal semi-circulaire.**

Le neuro-épithélium est donc constitué de deux types cellulaires (Figure 27) :

- Les cellules de type I, évasées, sont englobées dans une fibre nerveuse afférente. L'apex cellulaire comporte un anneau d'actine et d'actinomyosine possédant des propriétés contractiles.
- Les cellules de type II, cylindriques, sont connectées par leur pôle basal à une simple terminaison nerveuse. Chaque cellule possède à son apex une touffe de stéréocils et un kinocil plus long. Pour l'ampoule du CSC latéral, tous les kinocils sont situés du côté de l'utricule, tandis que pour les CSC verticaux, les kinocils sont situés du côté canalaire. Ce sont les mouvements de la tête qui, par des déplacements inertiels de l'endolymphe, infléchissent la cupule et donc les cils, stimulant ou inhibant ainsi le neuro-épithélium.



**Figure 27. Cellules ciliées ampullaires.** D'après Sauvage JP, Puyraud S, Roche O et Rahman A. Anatomie de l'oreille interne. Encycl Méd Chir (Elsevier, Paris), Oto-rhinolaryngologie, 20-020-A-10, 1999, 16p

### 5.1.2.2 Utricule

L'utricule est une formation membraneuse, de forme vésiculaire, située dans un plan plutôt horizontal, dont l'extrémité antérieure est accolée à la fossette ovoïde, par un tissu conjonctif contenant les filets nerveux utriculaires.

Les canaux semi-circulaires membraneux s'abouchent dans l'utricule par 5 orifices distincts. En effet, les extrémités non ampullaires des canaux verticaux, se réunissent avant de s'aboucher dans l'utricule ; tout comme les canaux osseux correspondant pour le vestibule.

Au pôle postérieur de l'utricule s'abouche la branche utriculaire du canal endolymphatique. Il existe aussi une branche sacculaire. (Figure 28).

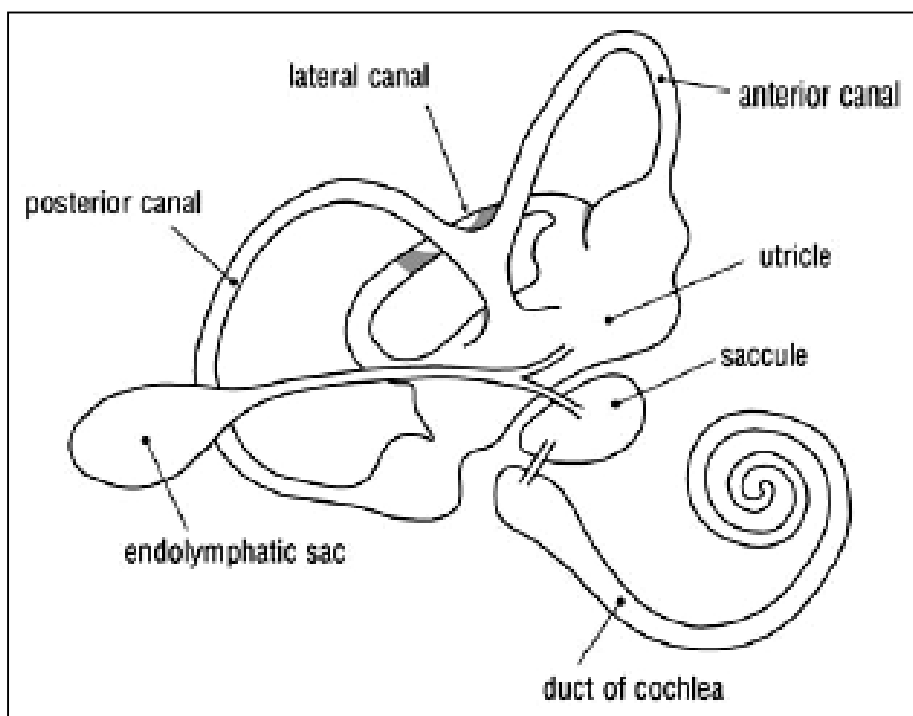
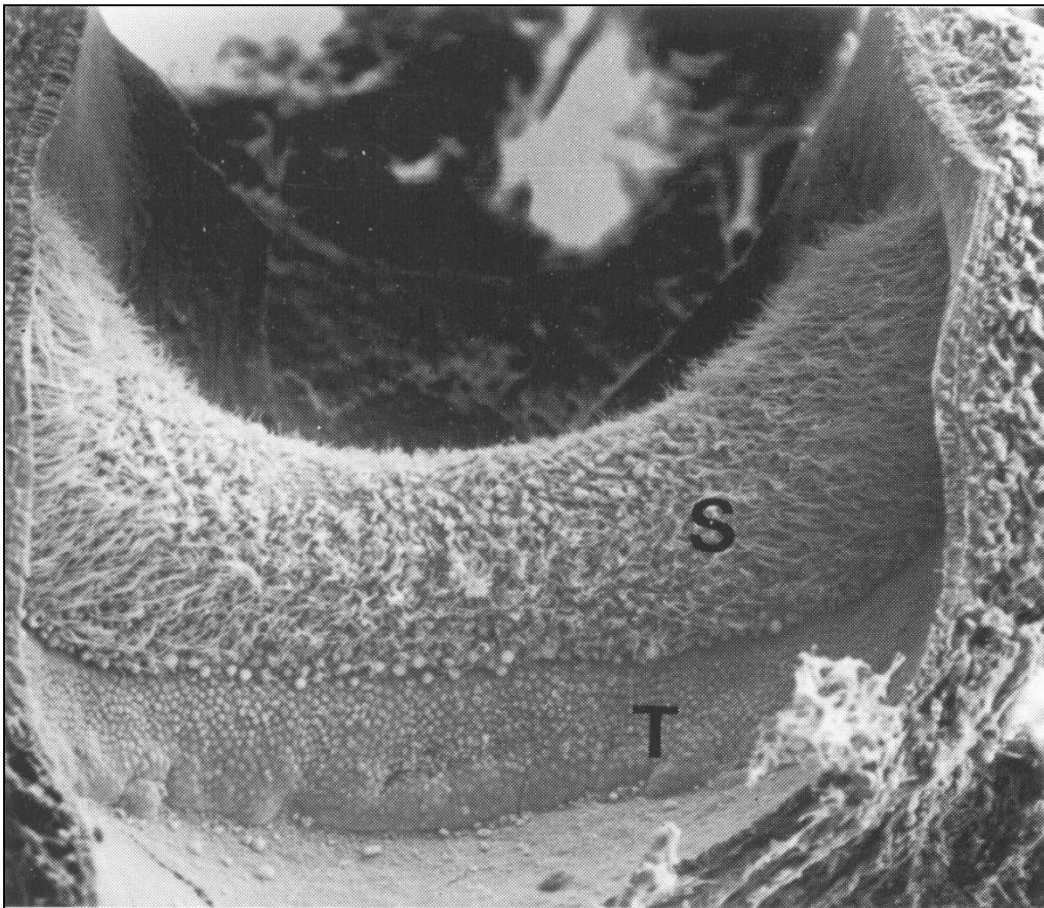


Figure 28. Schéma simplifié du labyrinthe membraneux.

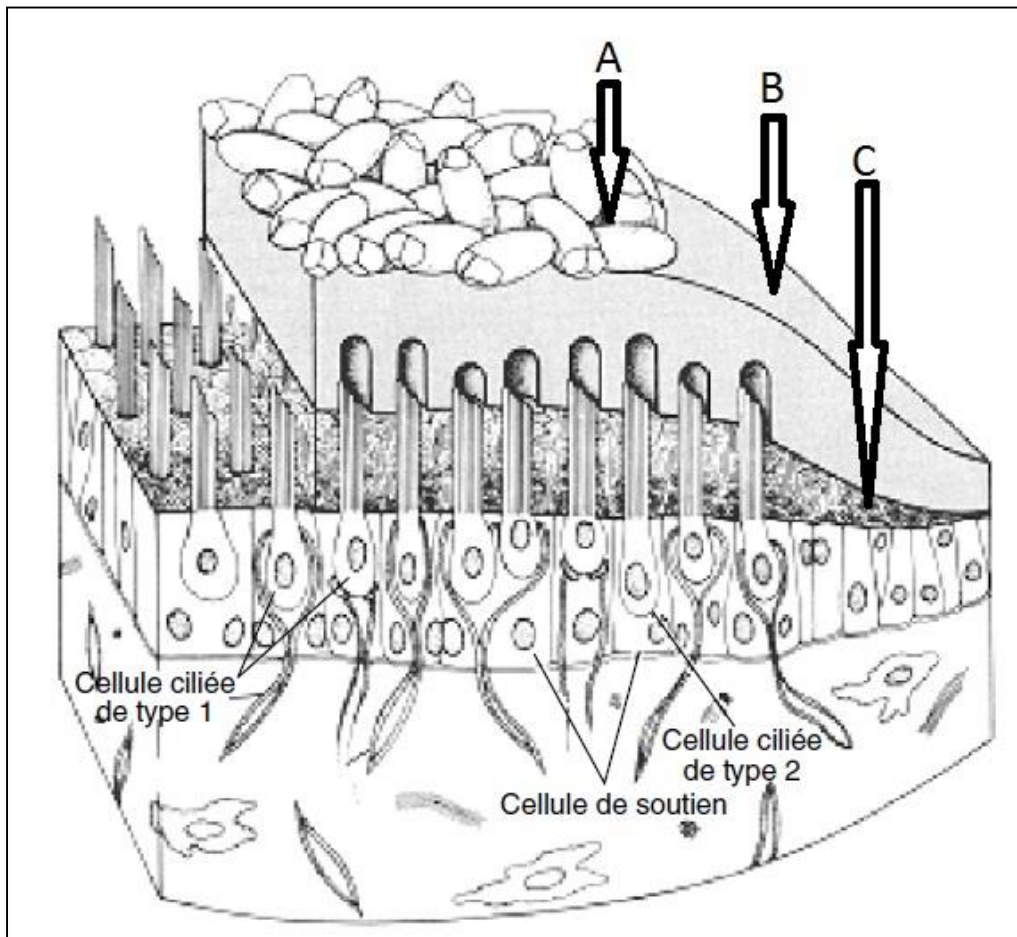
Le plancher de l'utricule contient l'organe sensoriel, appelé macule (Figure 29), ou encore système otolithique. Celui-ci est constitué d'un neuro-épithélium et d'une surcouche appelée membrane otolithique. Le neuro-épithélium contient les mêmes types cellulaires que précédemment décrits, à la différence qu'il existe à une ligne acellulaire (striola), servant d'axe pour les stéréocils, puisque ceux-ci sont toujours les cils les plus proches, et que les stéréocils les plus éloignés.

Sur le neuro-épithélium est directement posée la membrane otolithique, constituée de trois couches (Figure 30) :

- La couche des otolithes (Figure 31). Ceux-ci sont des formations polygonales inertes, riches en carbonate de calcium (calcite) avec une densité de 2,7, disposés sur une couche d'environ 50µm d'épaisseur. La base de la couche des otolithes est enchâssée dans la couche gélatineuse.
- La couche gélatineuse, constituée de mucopolysaccharides neutres
- La couche du maillage sous-membranaire, constitue un réseau fibrillaire formant un réseau de mailles duquel pénètrent les extrémités des stéréocils.



**Figure 29. Macule utriculaire de chinchilla en microscopie électronique à balayage.** La couche des otolithes a été retirée afin de permettre la visualisation des stéréocils (S). Microscope électronique à balayage. INSERM, Demêmes Danielle, 1995.



**Figure 30. Anatomie d'une macule otolithique.** A, couche des otolithes. B, couche gélatineuse. C, couche du maillage sous-membranaire. D'après « Les vertiges » d'A. CHAYS, Elsevier-Masson, 2<sup>nd</sup>e édition, 2009.



**Figure 31. Otolithes de poisson en microscopie électronique à balayage.** Echelle 1 : 20µm. Microscope électronique à balayage. INSERM, Demêmes Danielle, 1995.

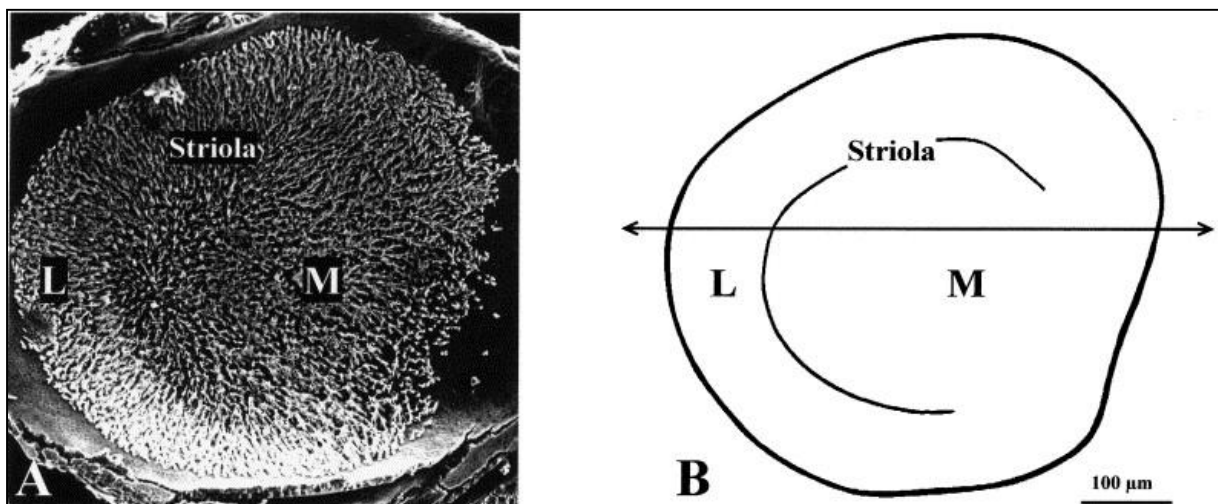
La macule utriculaire est placée dans un plan parallèle à celui des CSC latéraux, soit dans le même plan qu'une ligne allant du tragus au canthus externe de l'œil.

### 5.1.2.3 Saccule

De forme arrondie (Figure 32), directement située sous l'extrémité antérieure de l'utricule, la saccule est cependant plus petite et plus médiale. Elle est placée sur le plancher du vestibule, et contre la fossette hémisphérique où elle est fixée, tout comme l'utricule, par un tissu conjonctif contenant les fibres nerveuses sacculaires. A son pôle postéro-inférieur naît le ductus reuniens, ou canalis reuniens, qui va au canal cochléaire, alors qu'au pôle postéro-interne naît la branche sacculaire du canal endolymphatique.

A la face médiale, verticalement, est située la macule sacculaire. L'organisation de cette macule est identique à la macule utriculaire, à l'unique exception que les kinocils sont toujours les plus éloignés de la striola alors que les stéréocils en sont les plus proches.

La macule sacculaire est placée dans un plan parallèle à celui du CSC antérieur ipsilatéral.



**Figure 32. Macule sacculaire en microscopie électronique à balayage (A). Schéma correspondant (B). L :** stéréocils latéraux. M : stéréocils médiaux. Microscope électronique à balayage. INSERM, Demêmes Danielle, 1995.



#### 5.1.2.4 Canal et sac endolymphatiques

---

Il s'agit d'un conduit membraneux, avec une première partie bifide (une branche sacculaire et une branche utriculaire), se réunissant secondairement en une branche dilatée, le sinus, toujours intra-vestibulaire. Le canal endolymphatique se rétrécit secondairement pour devenir l'isthme, et sortir du vestibule, et pénétrer dans l'aqueduc du vestibule. La troisième portion s'élargit de nouveau, juste avant de s'aboucher dans le sac endolymphatique. L'ensemble du canal endolymphatique est entouré de tissu conjonctif, et contient de l'endolymphe.

Le sac endolymphatique est donc à l'extrémité non vestibulaire du canal endolymphatique. D'une largeur d'environ 8-10mm, il déborde de la fossette unguéale dans un dédoublement duremérien.

#### 5.1.3 Innervation du labyrinthe postérieur

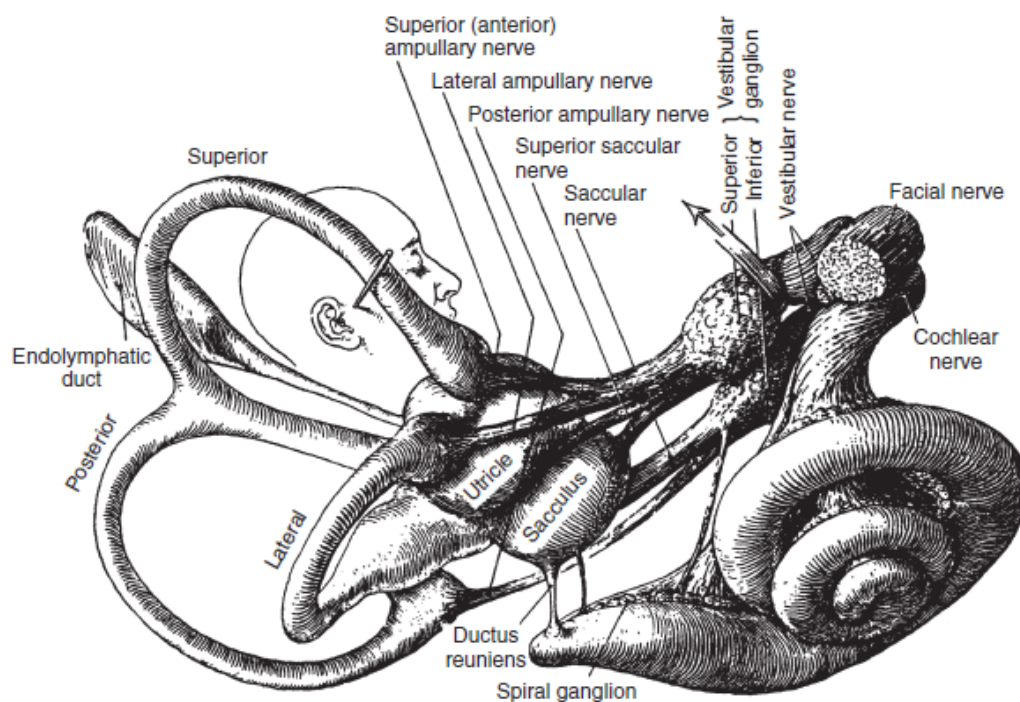
---

Le labyrinthe est innervé par la VIII<sup>ème</sup> paire crânienne, nerf cochléo-vestibulaire, issue du tronc cérébral, cheminant ensuite dans le conduit auditif interne (CAI), où il se divise en une branche antérieure, cochléaire, et une branche postérieure, vestibulaire. Nous ne parlerons ici que du nerf vestibulaire.

Dans le fond du conduit auditif interne, le nerf vestibulaire s'abouche au ganglion vestibulaire (ou ganglion de Scarpa), d'où partent trois branches nerveuses, rentrant séparément dans le vestibule [162](Figure 33) :

- Nerf vestibulaire supérieur : se dirigeant vers la fossette postérosupérieure du fond du CAI, il pénètre dans le vestibule par les trous de la tâche criblée supérieure, afin de donner trois branches :
  - Nerf sacculo-utriculaire, innervant la macule utriculaire et partiellement la macule sacculaire
  - Nerf ampullaire supérieur, innervant la crête ampullaire du CSC supérieur (ou antérieur)

- Nerf ampullaire latéral, innervant la crête ampullaire du CSC latéral
- Nerf vestibulaire inférieur
- Branche sacculaire, pénétrant dans le vestibule par la tâche criblée moyenne, et innervant la macule sacculaire, conjointement avec une branche du nerf vestibulaire supérieur.
  - Branche postérieure (ou ampullaire postérieure), qui s'engage dans le foramen singulaire de Morgagni, jusqu'à la tâche criblée inférieure, pour innerver la crête ampullaire du CSC inférieur (ou postérieur).



**Figure 33. Distribution du nerf vestibulaire aux organes terminaux.** D'après Brodel M, Three unpublished drawings of the anatomy of the human ear. Philadelphia : Saunders ; 1946.

## 5.1.4 Vascularisation du labyrinthe postérieur

---

### 5.1.4.1 Système artériel

---

Le labyrinthe osseux et le labyrinthe membraneux possèdent chacun un système artériel indépendant :

- Labyrinthe osseux, vascularisé par [156, 163] :
  - Branches de l'artère tympanique inférieure, originaire de l'artère pharyngienne ascendante
  - Branches de l'artère stylomastoïdienne, originaire de l'artère auriculaire postérieure
  - Branche de l'artère subarcuata, originaire soit de l'artère auditive interne, soit des artères cérébelleuses inférieure et antérieure, qui rejoint le canal pétromastoïdien par la fossa subarcuata
- Labyrinthe membraneux (Figure 34)
  - Vascularisation provenant de l'artère labyrinthique, née de l'artère cérébelleuse moyenne ou antéro-inférieure, voire parfois directement du tronc basilaire. Elle traverse le CAI au fond duquel elle se divise en 2 branches :
    - Artère vestibulaire antérieure
    - Artère cochléaire commune, se divisant en 2 branches :
      - Artère vestibulaire postérieure (ou inférieure)
      - Artère cochléaire

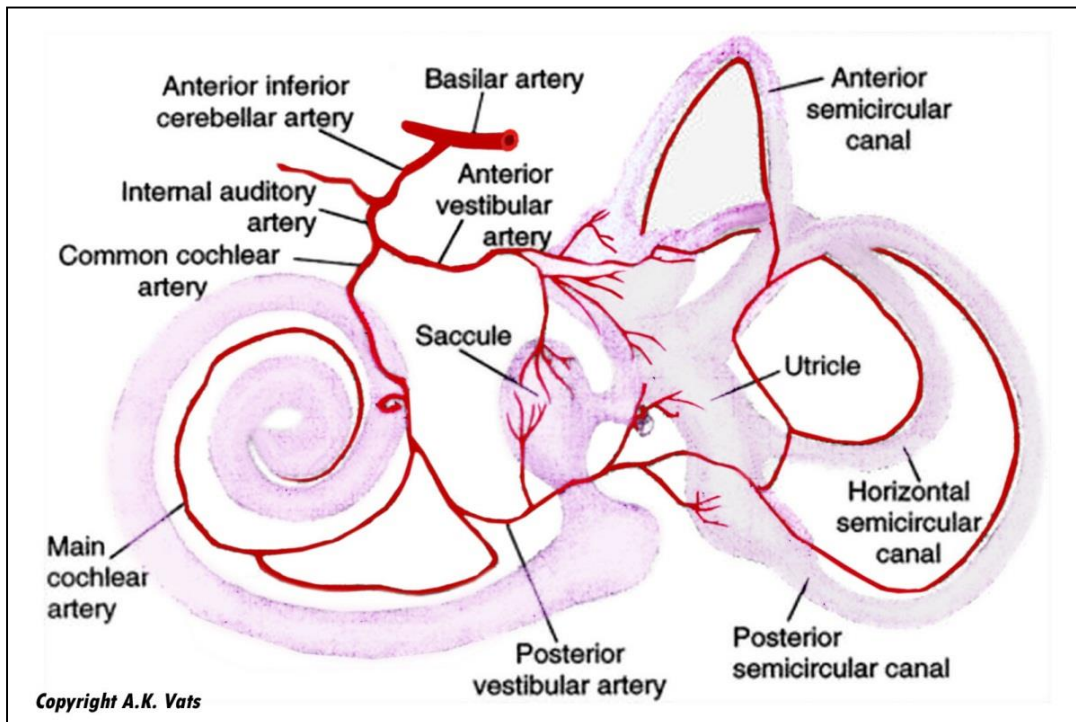


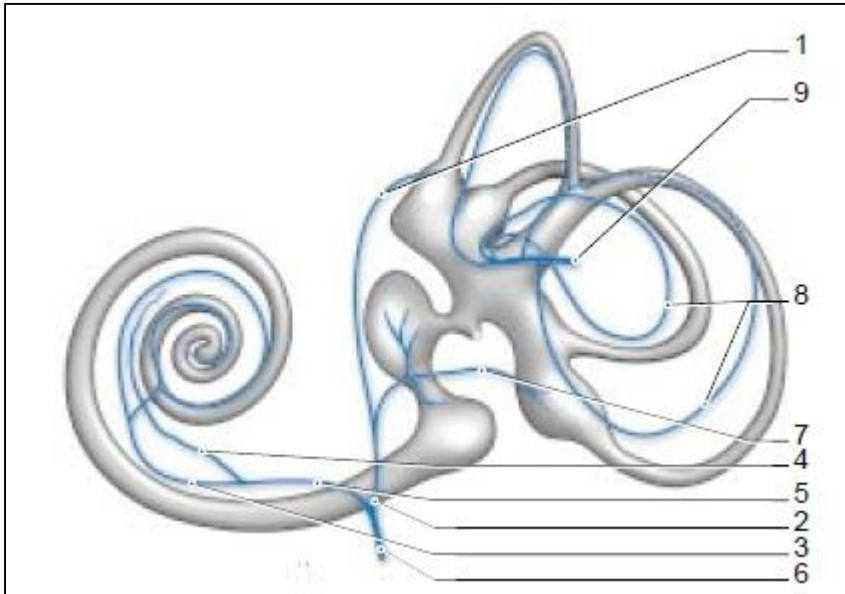
Figure 34. Vascolarisation artérielle du labyrinthe membraneux.

<http://dizziness.webs.com/vestibularneuronitis.htm>

#### 5.1.4.2 Système veineux

Il existe deux réseaux principaux [156, 163](Figure 35) :

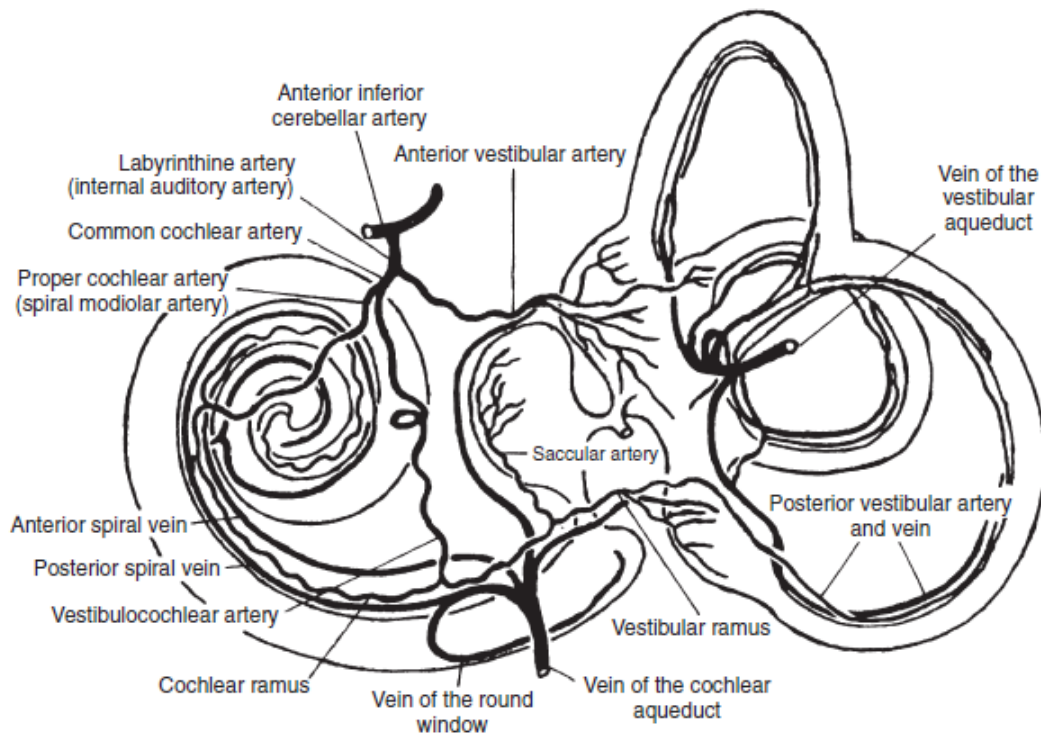
- Réseau de l'aqueduc cochléaire, drainant la cochlée, saccule et utricule :
  - Veinules en provenance des zones sensorielles vestibulaires : utricule (veine vestibulaire supérieure), saccule ampoule du CSC postérieur (veine vestibulaire inférieure)
  - Veine cochléaire commune
  - Veine de la fenêtre ronde
- Réseau de l'aqueduc du vestibule, drainant des zones non sensorielles du labyrinthe vestibulaire :
  - Veine des CSC (veine vestibulaire postérieure)
  - Veine du sac endolymphatique



**Figure 35. Système veineux du labyrinthe membraneux.**

1 : veine vestibulaire supérieure. 2 : veine cochléovestibulaire. 3 : veine spirale postérieure. 4 : veine spirale antérieure. 5 : veine cochléaire commune. 6 : veine de l'aqueduc cochléaire. 7 : Veine vestibulaire inférieure. 8 : veines canalaies. 9 : veines de l'aqueduc du vestibule. D'après Sauvage JP, Puyraud S, Roche O et Rahman A. Anatomie de l'oreille interne. Encycl Méd Chir (Elsevier, Paris), Oto-rhinolaryngologie, 20-020-A-10, 1999, 16 p.

L'ensemble de cette vascularisation est résumée [163] *Figure 36.*



**Figure 36. Vascularisation du labyrinthe. Nabeya D. A study of the comparative anatomy of the blood-vascular system of the internal in Mammalian and in Homo. Acta Schol Med Imp Kioto. 1923;6:1.**

#### **5.1.4.3 Ultravascularisation maculaire**

---

L'apport sanguin provient de l'artère utriculaire pour l'utricule et de l'artère sacculaire pour le saccule. L'artère principale se situe dans la couche basale maculaire, se divisant en perforantes pour la couche neurale, puis en un réseau capillaire sous-épithélial.

Le drainage veineux est double, avec cependant des anastomoses :

- Premier drainage par le réseau sous-épithélial, en remontant les artères, pour plonger dans la couche basale, pour faire issue à la base de la macule, dans la veine vestibulaire supérieure pour l'utricule comme le saccule
- Second réseau drainant la périphérie de la couche intermédiaire, pour aboutir au réseau veineux de la paroi (utriculaire ou sacculaire), pour aboutir à la veine vestibulaire inférieure (utricule comme saccule)

#### **5.1.4.4 Ultravascularisation des ampoules des canaux semi-circulaires**

---

L'artère ampullaire, branche de l'artère vestibulaire antérieure ou postérieure selon l'ampoule concernée, pénètre la crête ampullaire avec le nerf ampullaire puis se ramifie jusqu'aux cellules neurosensorielles. Le drainage veineux débute à l'extrémité luminale de la crête ampullaire, pour s'anastomoser en une veine canalaire.

#### **5.1.5 Anatomie des voies vestibulaires centrales**

---

Le système vestibulaire est schématiquement constitué du nerf vestibulaire, des noyaux vestibulaires situés dans le tronc cérébral, et de leurs efférences spinales, oculomotrices, et thalamocorticales. Les neurones vestibulaires centraux intègrent dès ces noyaux différentes informations sensorielles (vision, proprioception, informations vestibulaires) afin d'élaborer une représentation tridimensionnelle du mouvement de la tête et du tronc dans l'espace, afin d'obtenir un équilibre du corps ainsi que la stabilisation du regard.

### 5.1.5.1 Nerf vestibulaire

---

Il est constitué des neurones vestibulaires primaires, qui sont des neurones bipolaires dont le corps est situé au niveau du ganglion de Scarpa décrit précédemment. Les fibres affluent en nombre égal des organes vestibulaires (CSC, saccule, utricule), et sont au nombre d'environ 18 500 chez l'Homme.

Ces fibres se distinguent en fibres de gros calibre innervant des cellules ciliées de type I et des fibres de plus petit calibre innervant les cellules ciliées de type II. Les cellules de type I sont entourées par une terminaison nerveuse caliciforme qui, elle-même, entoure la cellule de type I alors que les cellules de type II reçoivent à leur pôle basal des terminaisons en boutons (Figure 27). Il existe également des fibres de calibre intermédiaire innervant à la fois les cellules sensorielles de type I et de type II.

A l'entrée du CAI, le nerf vestibulaire est formé par la fusion des nerfs vestibulaire supérieur, sacculaire, et ampullaire postérieur (Figure 33), pour cheminer ensuite le long du CAI et de l'angle ponto-cérébelleux pour atteindre les noyaux vestibulaires, situés de part et d'autre du IVème ventricule, à la jonction bulboprotubérentielle, latéralement à la formation réticulée, en arrière du noyau trigéminal.

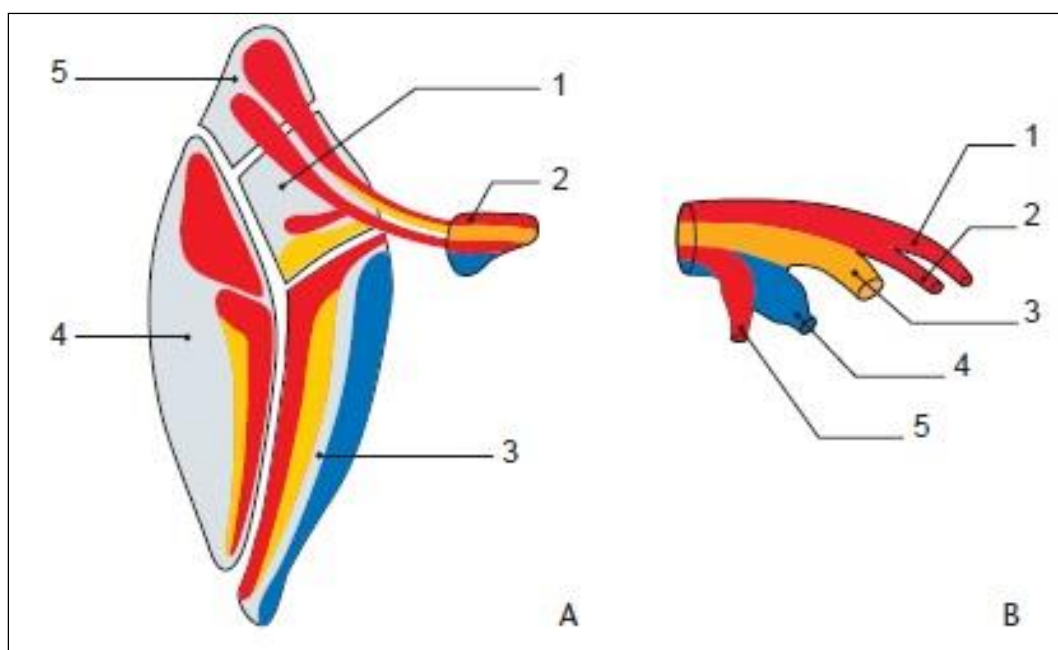
### 5.1.5.2 Noyaux vestibulaires centraux

---

Il en existe quatre de chaque côté (Figure 37):

- latéral (ou noyau de Deiters) : bordé ventralement par le noyau inférieur, et le nerf vestibulaire. De sa région dorsocaudale naît le faisceau vestibulospinal latéral (FVSL)
- médian (ou de Schwalbe) : limité rostralement par le noyau supérieur et ventralement par le noyau inférieur. La strie acoustique dorsale le sépare du noyau vestibulaire latéral. Ses efférences principales sont pour la moelle épinière via le faisceau vestibulospinal médian (FVSM).

- inférieur (ou descendant, ou de Roller) : bordé latéralement sur presque toute sa longueur par le pédoncule cérébelleux inférieur. Ses efférences principales sont pour le cervelet (floculus), le noyau fastigial, et se dirigent bilatéralement vers la moelle épinière via le FVSM.
- supérieur (ou de Bechterew) : sous le plancher latéral du IVème ventricule, bordé dorsalement par le pédoncule cérébelleux supérieur et latéralement par le corps juxta-restiforme situé dorsalement par rapport au noyau médian. Ses efférences principales sont pour les noyaux oculomoteurs via le faisceau longitudinal médian (FLM) homolatéral.
- En plus de ces quatre noyaux vestibulaires principaux, il existe également de petits groupes cellulaires appelés x, y, z, f, g, l, et noyau interstitiel du nerf vestibulaire (de Cajal) qui reçoivent aussi des afférences vestibulaires primaires.



**Figure 37. Distribution des projections des différentes branches du nerf vestibulaires sur les noyaux vestibulaires.**

A. 1 : noyau médian. 2 : racine vestibulaire. 3 : noyau inférieur. 4 : noyau latéral. 5 : noyau supérieur.

B : 1 : Nerf du CSC antérieur. 2 : nerf du CSC latéral. 3 : nerf utriculaire. 4 : nerf sacculaire. 5 : nerf du CSC postérieur

D'après de Waele C et Tran Ba Huy P. Anatomie des voies vestibulaires centrales. *Encycl Méd Chir (Editions Scientifiques et Médicales Elsevier SAS, Paris, tous droits réservés), Oto-rhino-laryngologie, 20-038-A-10, 2001, 23 p.*



Ces noyaux projettent ensuite des efférences spinales et oculomotrices (sauf le noyau vestibulaire supérieur qui n'envoie pas d'efférence vers la moelle épinière).

Cette segmentation anatomique ne correspond cependant pas à la segmentation fonctionnelle[164] : en effet, les afférences ampullaires se projettent principalement au niveau du noyau vestibulaire supérieur, ainsi que dans les parties rostrales et caudales du noyau inférieur, dans le noyau médian, et enfin dans la partie médiane du noyau latéral. Les afférences utriculaires se projettent au niveau des parties ventrales du noyau latéral, de la partie rostrale du noyau inférieur et de façon moindre dans le noyau médian. Enfin, les afférences sacculaires se terminent principalement au niveau du noyau inférieur (*Figure 37*).

Il existe certaines zones des noyaux vestibulaires qui ne recevraient pas d'afférences directes du nerf vestibulaire : partie dorsal du noyau vestibulaire latéral, zones périphériques du noyau supérieur, parties caudales et médiales du noyau médian, f, x, et z.

Ces noyaux vestibulaires sont constitués de neurones vestibulaires dits secondaires, directement connectés (ou reliés) ? aux neurones vestibulaires primaires du nerf vestibulaire ; ainsi que de nombreux interneurons. La notion historique est que ces neurones secondaires sont connectés monosynaptiquement aux neurones primaires. Cependant cette notion est de plus en plus mise à mal par les nombreux travaux fondamentaux sur le sujet[165-170]. Il existe donc des neurones vestibulaires secondaires vers lesquels convergent à la fois des informations maculaires et ampullaires. Par exemple, il a été déjà observé sur un même neurone vestibulaire secondaire la présence d'afférences multiples (ampullaire postérieure, utriculaire, et sacculaire) [168, 169]. Uchino et al.[170] ont montré chez le chat qu'environ 30% des neurones recevraient à la fois des afférences en provenance des canaux verticaux et en même temps d'origine otolithiques (sur une population de 1228 neurones testés par stimulation nerveuse ultrasélective),.

En plus des afférences labyrinthiques, les noyaux vestibulaires reçoivent également des afférences visuelles, proprioceptives, commissurales (du complexe vestibulaire controlatéral), cérébelleuses, corticales.

## 5.2 *Physiologie du système vestibulaire*

Nous aborderons la physiologie complexe de ce système organe par organe, d'abord par l'étude de la physiologie des liquides labyrinthiques, puis par la transduction du signal, enfin par l'étude de la fonction ampullaire, puis de la fonction maculaire.

### 5.2.1 *Physiologie des liquides labyrinthiques*

Comme nous l'avons dit précédemment, le labyrinthe membraneux sépare la périlymphe à l'extérieur de l'endolymphe à l'intérieur.

#### 5.2.1.1 *Périlymphe*

La périlymphe est un liquide de composition proche du liquide extracellulaire : le taux de sodium y est d'environ 140 mM, le chlore d'environ 120 mM, et la concentration protéique y est faible (environ 2 g/L). Il existe cependant des différences au sein même que l'espace périlymphatique, avec des concentrations de potassium, protéines et glucose plus élevés dans la rampe vestibulaire que tympanique (*Figure 39*).

La périlymphe provient de deux sources différentes (*Figure 38*) : le plasma via les réseaux capillaires intralabyrinthiques notamment au niveau de la rampe vestibulaire intra-cochléaire, mais aussi le liquide céphalorachidien (LCR) via la communication entre les espaces sous-arachnoïdiens et la rampe tympanique par l'aqueduc cochléaire[171], ce qui semble valable chez l'animal, tandis que chez l'humain cet aqueduc s'obstruerait à l'adolescence par du tissu conjonctif[172]. Néanmoins cette obstruction et donc cette sécrétion via l'aqueduc cochléaire ne semblent pas jouer de rôle majeur dans la physiologie labyrinthique, puisque l'obstruction de l'aqueduc cochléaire chez l'animal (cochon, chinchilla, singe) ne modifie pas l'audition[173, 174]

La formation de la périlymphe vestibulaire est donc issue des capillaires labyrinthiques. Il ne s'agit pas d'une ultrafiltration puisque les ions périlymphatiques ne semblent pas distribués selon les lois physiologiques connues (équilibre de Gibbs-Donnan). Il existerait une barrière hémato-périlymphatique au niveau des capillaires périlymphatiques, constituée de cellules endothéliales unies par des jonctions serrées pauvres en vésicules de pinocytose. Cette barrière

est imperméable aux macromolécules, sélective en électrolytes et molécules hydrosolubles neutres en fonction de leurs poids moléculaires, contenant un transport actif de D-glucose (de type GLUT-1)[175].

### 5.2.1.2 Endolymphe

---

L'endolymphe est un liquide riche en potassium (150 à 180 mM) et en chlorure (environ 150 mM), mais pauvre en sodium (environ 1 mM), en calcium (0.02 à 0.2 mM), magnésium (0.01mM), protéines (0.6 g/L), et glucose (<0.6 mM). Ce liquide est cependant hyperosmotique (330 mOsm/L) par rapport à la périlymphe et au plasma. Le pH y est semblable au pH plasmatique (*Figure 39*).

Le potentiel endolympathique (ou transépithélial, ou endocochléaire dans la cochlée), est positif par rapport au sang ou à la périlymphe, bien que variant selon la cavité étudiée. En effet, chez les mammifères, dans la cochlée, il est mesuré allant de +80 à +110 mV, alors que dans le sac endolympathique il est mesuré allant de +10 à +20 mV, et enfin d'environ + 5 mV dans le vestibule.

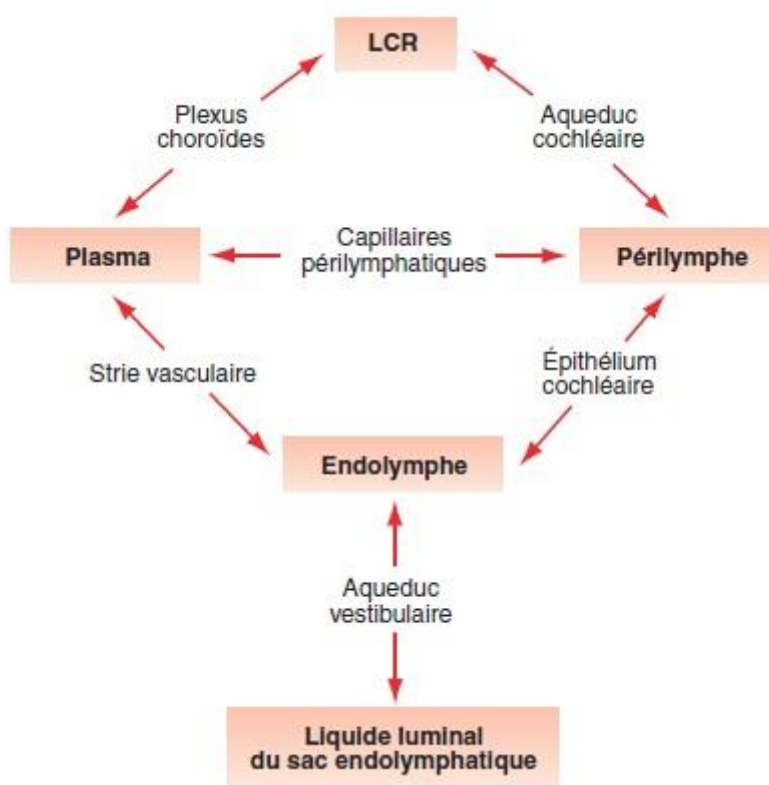
Dans le sac endolympathique, la composition de l'endolymphe diffère donc sensiblement de celle contenue dans le reste du labyrinthe membraneux, avec une concentration en Na<sup>+</sup> d'environ 100 mM et de K<sup>+</sup> de 10-20 mM. Le taux de protéines y est plus élevé (10-30 g/L), avec un pH plus acide (6-7).

Le précurseur de l'endolymphe est la périlymphe (*Figure 38*), comme le prouvent des études ayant étudié la cinétique de traceurs radioactifs d'ions potassium et chlorure administrés par voies périlympathique et/ou par voie veineuse [176]. Les constituants de l'endolymphe sont transportés activement de la périlymphe, puisqu'aucun d'eux n'est à l'équilibre transmembranaire de part et d'autre du labyrinthe membraneux.

L'ion potassium est sécrété de la périlymphe vers l'endolymphe. Celle-ci est produite par la strie vasculaire de la cochlée, et recyclée grâce à des gap-junctions inter-cellulaires (au niveau de la strie vasculaire et de l'organe de Corti), formés de 2 hémi-canaux appelés connexons, eux-mêmes formés de protéines appelées connexines. Les connexines, notamment 26 et 30, sont

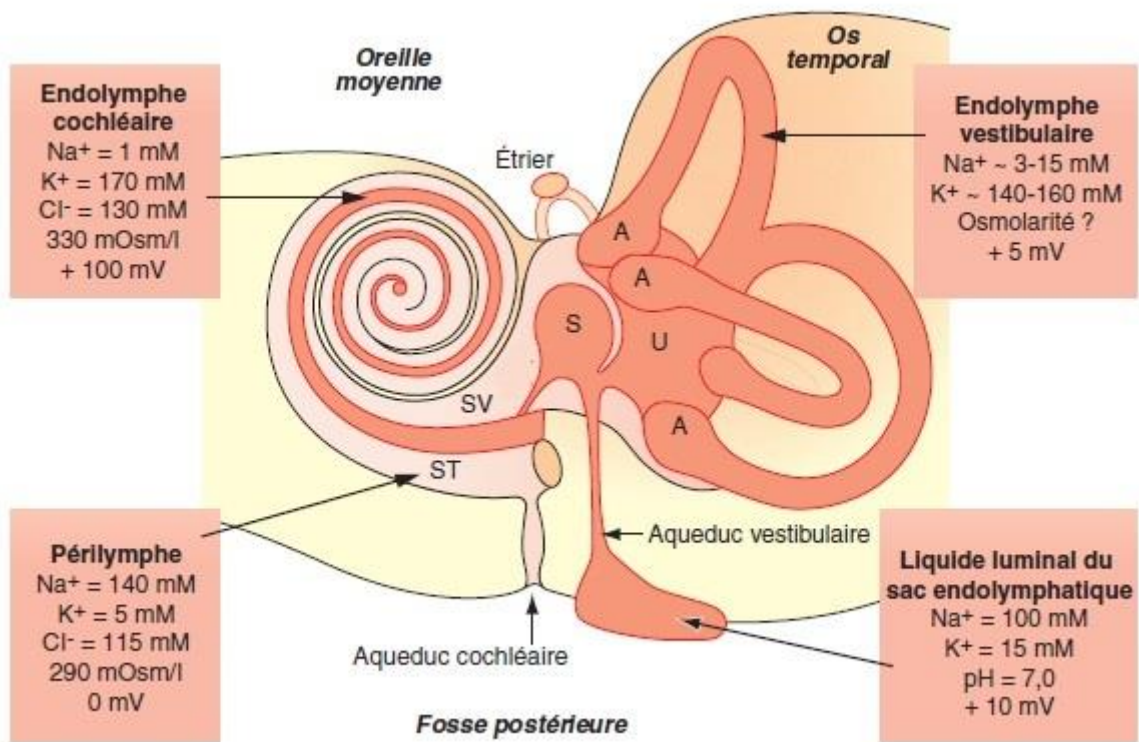
bien connues en physiologie cochléaire, puisque la mutation de leur gène entraîne des surdités génétiques non syndromiques. L'ion sodium, lui, semble ré-absorbé en dehors de l'endolymphe via des canaux sodiques classiques tels que le canal sodique épithélial (ENaC) et l'échangeur  $\text{Na}^+/\text{H}^+$ [177].

Le sac endolympatique, a également fait l'objet de nombreux travaux. Son rôle dans l'homéostasie de l'endolymphe est indiscutable, bien que le détail soit toujours flou. La composition du liquide contenu par le sac endolympatique, intermédiaire entre l'endolymphe et la périlymphe, la présence d'un potentiel transépithélial positif, et d'un gradient de pH, ainsi que la structure histologique des cellules épithéliales indiquent que le sac est le siège de transports transépithéliaux, déjà identifiés.



**Figure 38. Sources des liquides de l'oreille interne.**

D'après Ferrary E., Couloigner V., Sterkers O. Physiologie des liquides labyrinthiques. EMC (Elsevier Masson SAS, Paris), Oto-rhino-laryngologie, 20-030-B-10, 2007.



**Figure 39. Composition des liquides intra-labyrinthiques.**

A : ampoule des CSC. S : saccule. ST : scala tympani ou rampe tympanique. SV : scala vestibuli ou rampe vestibulaire. U : utricule.

D'après Ferrary E., Couloigner V., Sterkers O. Physiologie des liquides labyrinthiques. EMC (Elsevier Masson SAS, Paris), Oto-rhino-laryngologie, 20-030-B-10, 2007.

### 5.2.2 Transduction du signal

La stimulation de la cellule neurosensorielle sera décrite plus en aval de ce travail. Comme vu précédemment (Figure 27), les cellules sensorielles vestibulaires sont donc des cellules ciliées distinguées en :

- type I :
  - piriformes
  - entourées par la terminaison synaptique d'une fibre sensorielle efférente disposée en calice
  - localisées surtout au sommet des crêtes ampullaires et au centre des macules
  - n'existant pas chez les amphibiens et les poissons
- type II :
  - cylindriques
  - connectées à plusieurs fibres vestibulaires afférentes et efférentes
  - surtout localisées à la base des crêtes ampullaires et en périphérie des macules

Toutes ces cellules présentent à leur pôle apical une touffe ciliaire, composée d'une centaine de stéréocils associés à un unique kinocil, qui définit ainsi un axe de polarisation de la touffe ciliaire. En effet, au repos, la cellule sensorielle présente une activité spontanée marquée par la libération de glutamate, activant la synapse. Un déplacement des stéréocils vers le kinocil provoque une dépolarisation cellulaire augmentant ainsi la stimulation synaptique efférente. A l'inverse, un déplacement dans le sens contraire déclenche une hyperpolarisation diminuant ainsi l'activité synaptique basale.

Au repos, les neurones vestibulaires primaires déchargent spontanément à une fréquence d'environ 100 potentiels d'action par seconde (PA/s). Déjà classés en type I et II, une seconde classification de ces neurones a été proposée, en fonction de la régularité de leur décharge spontanée : réguliers ou irréguliers. Les neurones à décharges régulières sont des neurones dont les fibres sont de plus petit diamètre avec une conduction plus faible. Ils innervent la périphérie des champs récepteurs du neuro-épithélium vestibulaire, alors que les neurones à décharges irrégulières ont des axones de plus grand diamètre. Ils conduisent à des vitesses plus élevées et innervent le centre du neuro-épithélium vestibulaire.

### **5.2.3 *Système canalaire : l'exemple du canal latéral***

---

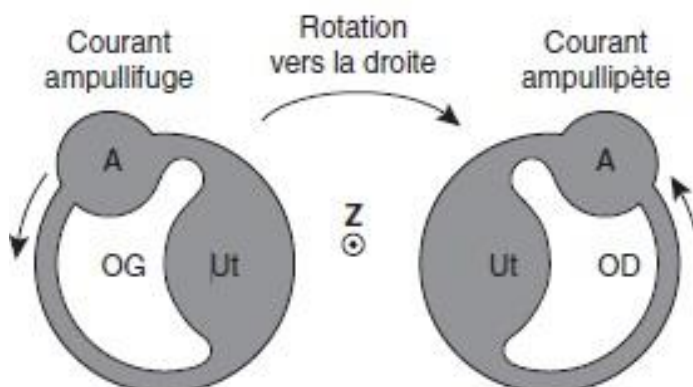
Il est donc composé des 3 canaux semi-circulaires latéral, postérieur, et antérieur. Afin d'appréhender la physiologie du système ampullaire, nous prendrons l'exemple du canal semi-circulaire latéral.

#### **5.2.3.1 *Stimulation du récepteur ampullaire***

---

Comme vu précédemment, les canaux semi-circulaires latéraux constituent deux demi-anneaux remplis d'endolymphe s'ouvrant dans l'utricule par leurs deux extrémités. Lors d'une rotation de la tête dans un axe mettant ces canaux à l'horizontale (soit tête légèrement en anteflexion, cf Figure 17), un courant endolympatique inertiel de direction opposé apparaît. C'est-à-dire que

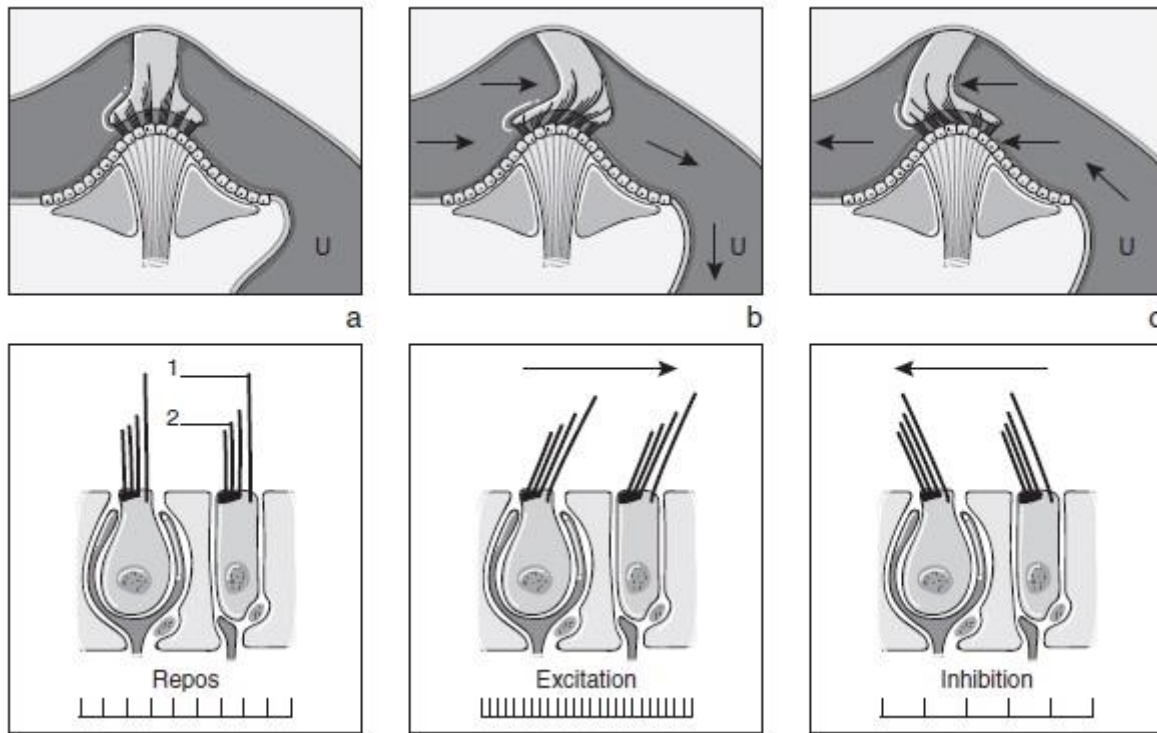
lorsque d'un sujet tourne la tête vers la droite, s'en suit un mouvement endolymphatique inertiel au sein de chaque CSC latéral vers la gauche (*Figure 40*).



*Figure 40. Courants endolymphatiques canaux lors d'une rotation de la tête vers la droite (vue de dessus)*  
A : ampoule ; Ut : utricule ; OD et OG : oreilles droite et gauche ; Z : axe de rotation. D'après Vertiges, manuel diagnostique de réhabilitation et de réhabilitation, Pr Sauvage, Elsevier-Masson, 2010.

Ce courant endolymphatique entraîne une flexion des stéréocils et des kinocils dans le même sens que ce courant. Pour les CSC latéraux, le kinocil est du côté dans l'utricule, tandis que les stéréocils sont du côté du canal. Les courants ampullipètes au sein des CSC latéraux sont excitateurs ; à l'inverse, les courants ampullifuges sont inhibiteurs. Pour les CSC verticaux, c'est l'inverse : il s'agit de la loi d'Ewald.

Une accélération angulaire augmente donc ou bien inhibe le tonus basal des cellules ciliaires des organes ampullaires (*Figure 41*)



**Figure 41. Réactivité du capteur ampullaire horizontal. D'après Vertiges, manuel diagnostique de réhabilitation et de réhabilitation, Pr Sauvage, Elsevier-Masson.**

*a : en haut, cupule au repos en position médiane ; en bas, activité spontanée des cellules ciliées ampullaires.*

*b : en haut, courant ampullipète, stéréocils inclinés vers le kinocil : augmentation de l'activité basale*

*c : en haut, courant ampullifuge, kinocil incliné vers les stéréocils : diminution de l'activité basale*

*1 : kinocil ; 2 : stéréocils ; U : utricule.*

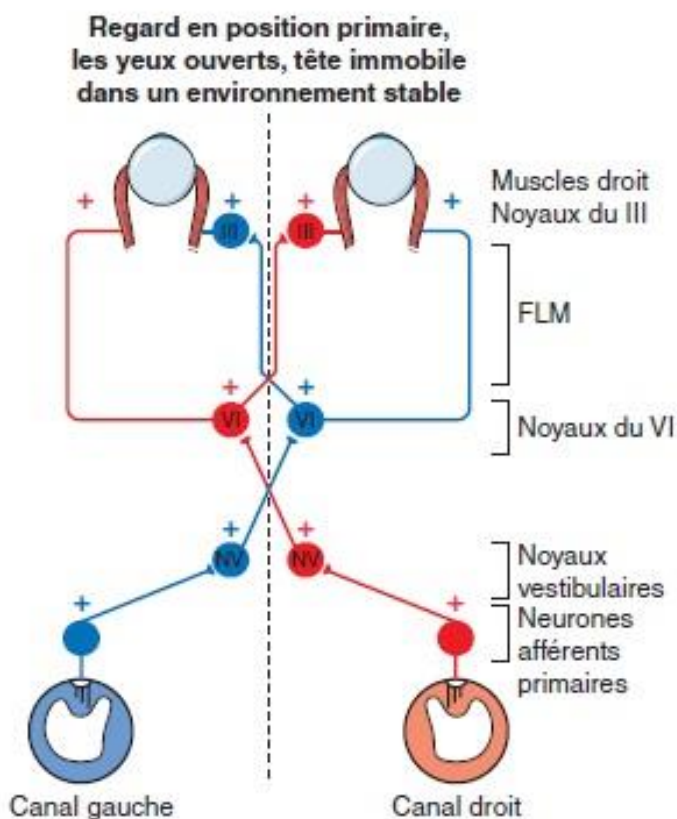
De fait, les ampoules des CSC latéraux fonctionnent donc ensemble : un mouvement dans le plan de ces canaux entraîne donc une stimulation d'un canal et une stimulation du canal controlatéral. C'est ce que l'on appelle le mécanisme *push-pull*. Ce mécanisme existe également pour les canaux verticaux : l'antérieur gauche fonctionne en *push-pull* avec le postérieur droit (car dans le même plan), et l'antérieur droit avec le postérieur gauche.

### 5.2.3.2 Projections oculomotrices des canaux latéraux et réflexe vestibulo-oculaire

Chaque canal latéral est, comme vu précédemment, relié au noyau vestibulaire ipsilatéral par les neurones vestibulaires primaires ampullaires horizontaux. Au niveau du noyau vestibulaire existe une connexion directe avec le noyau oculomoteur abducens (VIème paire crânienne)



innervant le muscle droit latéral controlatéral, et une connexion indirecte reliant le noyau du VI avec le noyau oculomoteur commun (III<sup>ème</sup> paire crânienne) (via le faisceau longitudinal médian (FLM)) innervant le muscle droit médial ipsilatéral (*Figure 42*).



**Figure 42. Voies vestibulo-oculaires des canaux latéraux au repos. D'après Vertiges, manuel diagnostique de réhabilitation et de rééducation, Pr Sauvage, Elsevier-Masson.**

*FLM : faisceau longitudinal médian. III : noyau oculomoteur commun. VI : noyau abducens.*

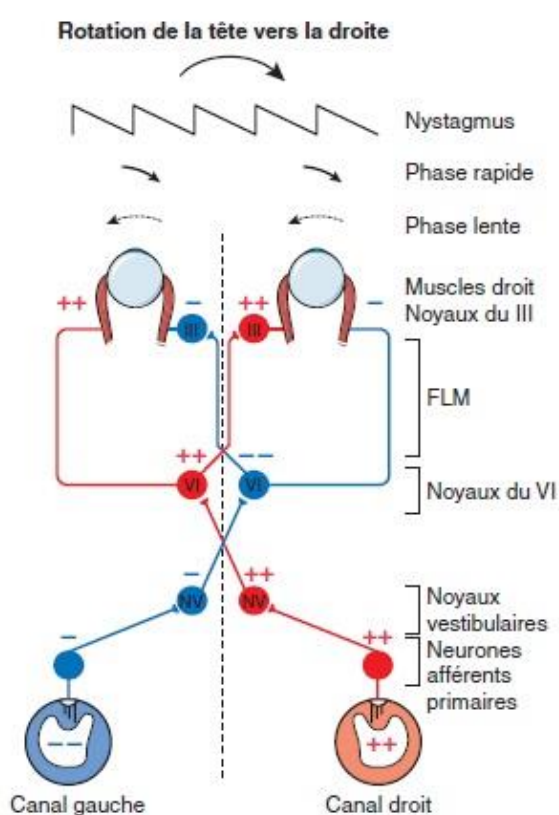
Au repos, en l'absence de stimulation des ampoules latérales, les activités basales des neurones droit et gauche s'équilibrent et les yeux restent en position médiane.

Lors d'une stimulation ampullaire latérale, par exemple par une rotation de la tête vers la droite, le système vestibulaire induit un mouvement compensateur des globes oculaires vers la gauche, faisant en sorte que le regard du sujet ne change presque pas. En pratique, la rotation de la tête vers la droite induit un courant ampullipète du CSC latéral droit, qui va augmenter l'activité basale de la cellule ciliée. Celle-ci va augmenter la stimulation du neurone vestibulaire primaire afférent droit, qui va alors stimuler les neurones vestibulaires secondaires efférents droits, excitant eux-mêmes le noyau du VI controlatéral en décussant, aboutissant à la contraction du muscle droit latéral gauche. Le noyau du VI gauche va également stimuler le noyau du III droit

via le FLM, entraînant une contraction du muscle droit médial droit. Les yeux tournent donc vers la gauche lors de la rotation de la tête vers la droite.

Parallèlement, toujours lors de cette même rotation de la tête vers la droite, il se produit un courant ampullifuge inhibiteur au niveau du CSC latéral gauche, qui, via les mêmes voies que décrites précédemment, va entraîner un relâchement des muscles droit médial gauche et latéral droit.

L'activité excitatrice d'un canal et inhibitrice du canal latéral controlatéral produit un mécanisme appelé push-pull, augmentant encore plus le gain du système, et expliquant la grande sensibilité du réflexe vestibulo-oculaire. L'ensemble est résumé *Figure 43*.



**Figure 43. Activité des voies vestibulo-oculaires lors d'une rotation de la tête vers la droite.** D'après Vertiges, manuel diagnostique de réhabilitation et de réhabilitation, Pr Sauvage, Elsevier-Masson, 2010.

## 5.2.4 Système otolithique

---

### 5.2.4.1 Propriétés communes au saccule et à l'utricule

---

Le système otolithique est également impliqué dans l'équilibre et code des informations liées à des accélérations linéaires et non angulaires. La stimulation des cellules ciliées maculaires est liée au glissement de la couche des otolithes sur la macule, pour toute accélération linéaire ayant une composante dans le plan de la macule. Les cellules ciliées sont, comme dans le système canalaire, polarisées, c'est-à-dire émettant en permanence une activité basale qui est augmentée lorsque les stéréocils se couchent en direction du kinocil (excitation) ou diminuée lorsque le kinocil se couche vers les stéréocils (inhibition). L'axe fonctionnel de chaque cellule ciliée est légèrement décalé par rapport à celui de sa voisine, et donc l'ensemble du système maculaire code pour l'ensemble des directions de l'espace. De même, la striola est courbe et non rectiligne.

Les stimuli physiologiques du système maculaire sont donc de deux types :

- Statiques : liées à la position et l'inclinaison de la tête dans l'espace par rapport à la gravité. Ces informations sont principalement recueillies par les cellules ciliées de type II, situées majoritairement en périphérie de la macule.
- Dynamiques : liées à des mouvements de translation linéaires, quel que soit le plan dans l'espace, et principalement recueillies par les cellules de type I.

Les macules possèdent également un mécanisme de *push-pull*, mais contrairement aux ampoules, ce mécanisme se produit au sein de chaque macule, de part et d'autre de la striola.

### 5.2.4.2 Saccule

---

Le saccule possède en son sein un organe neurosensoriel appelé macule sacculaire, dont la structure a été décrite précédemment, située dans un plan sagittal à peu près parallèle à celui du canal antérieur homolatéral et donc au canal postérieur controlatéral. Dans le saccule, les kinocils sont orientés vers l'extérieur, et les stéréocils vers la striola.

### 5.2.4.3 Utricule

---

L'utricule possède en son sein un organe neurosensoriel appelé macule utriculaire, dont la structure a été décrite précédemment, située dans un plan sagittal à peu près parallèle à celui du canal latéral, soit 30° par rapport au plan horizontal environ. Dans l'utricule, à l'inverse du saccule, les stéréocils sont orientés vers l'extérieur, et les kinocils vers la striola.

Une fois stimulée, la cellule ciliée utriculaire relaie l'information via le nerf vestibulaire supérieur au noyau vestibulaire homolatéral, principalement au niveau du noyau médial.

### 5.2.5 Noyau vestibulaire central

---

Comme vu précédemment, les afférences labyrinthiques sont regroupées au sein du ganglion de Scarpa placé au fond du conduit auditif interne. De là part le nerf vestibulaire, qui pénètre perpendiculairement dans le tronc cérébral, au niveau de la fossette latérale du bulbe. Puis les fibres nerveuses se divisent en deux contingents, l'un pour le cervelet, et l'autre pour le noyau vestibulaire et ses sous-unités. Chaque cellule neurosensorielle labyrinthique émet dans de nombreux neurones du noyau vestibulaire, et chaque neurone vestibulaire secondaire envoie de multiples fibres vers différents organes (œil, cortex cérébral, cervelet, muscles, système neurovégétatif, labyrinthe) en décussant ou non. Par ailleurs, en dehors des organes labyrinthiques, de nombreuses afférences aboutissent au noyau vestibulaire (corticales, commissurales, oculomotrices, proprioceptives, visuelles, réticulaires, cérébelleuses...).

Les noyaux vestibulaires ont donc une physiologie extrêmement complexe dont nous n'étudierons qu'une infime partie. Le système nous intéressant particulièrement dans l'étude de la scoliose est le système vestibulospinal.

Il existe par ailleurs une inhibition réciproque et bilatérale des deux noyaux vestibulaires, via les voies commissurales.

## 5.2.6 *Système vestibulospinal*

---

Ce système participe aux réactions de stabilisation de la tête et du corps dans l'espace. Il se répartit en trois faisceaux :

- Faisceau vestibulospinal latéral (FVSL)
- Faisceau vestibulospinal médian (FVSM)
- Faisceau vestibulospinal caudal (FVSC)

### 5.2.6.1 *Faisceau vestibulospinal latéral*

---

Ce faisceau est issu du noyau vestibulaire latéral, ne décusse pas, et se termine dans la substance grise de la corne ventrale spinale. Initialement ventrolatéral en cervical, il devient plus ventral au niveau sacré. Les fibres de ce faisceau sont variées en diamètre ainsi qu'en vitesses de conduction (de 20 à 140 m/s, moyenne à 90 m/s). Le FVSL exerce des influences excitatrices sur les motoneurones alpha et gamma des muscles extenseurs des membres inférieurs).

Les afférences du FVSL sont :

- Labyrinthiques : principalement otolithiques, excitatrices ou inhibitrices
- Somatosensorielles : excitatrices ou inhibitrices.
- Cérébelleuses : le cervelet ayant un effet régulateur sur ce faisceau

### 5.2.6.2 *Faisceau vestibulospinal médian*

---

Le FVSM est issu de plusieurs noyaux vestibulaires (médian, inférieur et latéral), et chemine au niveau du funiculus ventral, bilatéralement. Il contient moins de fibres que le FVSL, dont la vitesse de conduction est également plus lente (13 à 76 m/s, moyenne à 36 m/s). La plupart de ses fibres se terminent au niveau cervical, sinon en thoracique, et excitent principalement les motoneurones axiaux des muscles paravertébraux et pas des membres inférieurs.

Les afférences de ce faisceau sont :

- Labyrinthiques : principalement canalaire, excitatrices ou inhibitrices
- Cérébelleuses : inhibitrices

### *5.2.6.3 Faisceau vestibulospinal caudal*

---

Ce dernier faisceau est moins connu : il est issu des noyaux vestibulaires médian et inférieur, et descend bilatéralement jusqu'au niveau lombaire dans le funiculus ventral et dorsolatéral. Ses fibres sont plus fines que les autres faisceaux décrits. Ils ont également une vitesse de conduction plus lente (moyenne à 12 m/s). Le FVSC pourrait jouer un rôle dans la modulation de l'action des neurones afférents dirigés vers (ou connectés avec) les motoneurones spinaux[178].

Au total, le système vestibulaire influe sur la posture via le système vestibulospinal dont les afférences sont dirigées vers la moelle épinière ipsi- et controlatérale.

### *5.2.7 Compensation vestibulaire*

---

Après une labyrinthectomie unilatérale, le syndrome postural secondaire peut parfois disparaître. Le procédé nerveux central rendant possible cette disparition des symptômes s'appelle la compensation vestibulaire.

Il s'agit de la réorganisation des circuits neuronaux vestibulaires à la suite d'une altération du message en provenance des afférences vestibulaires périphériques labyrinthiques. De multiples observations concernant la réorganisation vestibulaire à la suite d'une section du nerf vestibulaire ont été rapportées dans la littérature.

Globalement, c'est l'ensemble des afférences aux noyaux vestibulaires qui permettent une récupération du sens de l'équilibre secondairement à une lésion vestibulaire périphérique.

Dans le cadre du système vestibulaire, la compensation correspond à l'ensemble des processus cellulaires et comportementaux déclenchés par la modification du signal d'amont (par exemple suite à une labyrinthectomie unilatérale, ou encore à une neurotomie vestibulaire unilatérale). On distingue alors deux types de troubles secondaires à de telles lésions :

- Les troubles statiques, qui disparaissent rapidement
- Les troubles dynamiques, qui ne récupèrent jamais totalement

#### *5.2.7.1 Les troubles statiques*

---

Il s'agit de troubles observés au repos, en l'absence de mouvements. Leur disparition est presque totale en quelques jours (trois en moyenne) chez les mammifères terrestres comme chez l'humain[179-182].

Le syndrome statique comprend :

- des signes oculomoteurs de deux types :
  - Nystagmus battant du côté sain, lié à la stimulation vestibulaire centrale asymétrique d'origine ampullaire
  - Déviation tonique vers le bas de l'œil ipsilatéral à la lésion et vers le haut du controlatéral, d'origine maculaire
- Des signes posturaux : rotation frontale de la tête et de l'avant du corps vers le côté lésé
- Des chutes fréquentes vers le côté lésé

Néanmoins, Brookes et al.[183] ont montré en 1994 qu'après neurotomie vestibulaire chez des patients souffrant de vertiges, environ 20% d'entre eux ne compensaient jamais totalement ce syndrome statique.

Les espèces aquatiques, comme le têtard, du fait de l'absence de proprioception liée à la nage, ne compensent elles non plus jamais, comme l'ont montré Lambert et al.[11] après labyrinthectomie unilatérale.

### 5.2.7.2 *Troubles dynamiques*

---

Ils correspondent à une réduction du gain et à un déphasage des réponses induites par les mouvements de la tête. La récupération de ces réponses est beaucoup plus lente et varie considérablement selon les espèces étudiées, mais également selon la fréquence et l'amplitude des stimulations vestibulaires appliquées[182, 184, 185]. Par exemple, six mois après la lésion, la compensation des troubles dynamiques est faible chez le lapin, imparfaite chez le rat, le cobaye et le chat, mais presque complète chez le singe et chez l'humain, pour les mouvements dont la fréquence est comprise entre 0.5 et 0.6Hz.

### 5.2.7.3 *Mécanismes de la compensation vestibulaire*

---

La compensation vestibulaire est toujours très étudiée[181, 185-190].

Essentiellement, la compensation vestibulaire se divise en deux étapes :

- 1- A la phase aiguë d'une lésion labyrinthique périphérique, le noyau vestibulaire médian controlatéral augmente son activité inhibitrice sur le noyau vestibulaire ipsilatéral, via des voies commissurales. Secondairement, cette activité inhibitrice cesse.
- 2- La reprise d'une activité au sein des neurones vestibulaires secondaires déafférentés ipsilatéraux à la lésion périphérique labyrinthique. Cette reprise d'activité se fait sous l'action d'une réorganisation des réseaux de neurones au sein du noyau vestibulaire : des neurones primaires en provenance des autres effecteurs périphériques (visuel, proprioceptif essentiellement, mais aussi cérébelleux et nerveux central) établissent de nouvelles connections avec les neurones vestibulaires secondaires déafférentés.

En conditions physiologiques, les neurones du noyau vestibulaire médian présentent une activité tonique spontanée moyenne d'environ 40 Hz, et équivalente de chaque côté de la ligne médiane du tronc cérébral. Après une déafférentation brutale unilatérale, les neurones



vestibulaires secondaires ipsilatéraux à la lésion sont presque silencieux du fait de la disparition de l'excitation tonique des afférences vestibulaires primaires. Par ailleurs, la décharge spontanée des neurones vestibulaires secondaires controlatéraux est accrue, probablement à cause de la suppression de l'inhibition commissurale normalement exercée sur eux par les neurones déafférentés.

C'est ce déséquilibre qui explique l'ensemble des symptômes perçus par le patient, lors d'une névrite vestibulaire par exemple. La récupération d'une activité spontanée du noyau vestibulaire ipsilatéral à la lésion survient en environ 7 jours en moyenne, et l'équilibre de l'activité spontanée des neurones vestibulaires secondaires de part et d'autre du tronc cérébral est rétabli, permettant ainsi la disparition des troubles statiques[191-196].

Plusieurs hypothèses existent pour tenter d'expliquer la récupération d'une décharge spontanée par les neurones vestibulaires secondaires déafférentés :

- Changements de l'activité des réseaux de neurones au sein desquels sont insérés les neurones vestibulaires faisant intervenir les voies visuelles, proprioceptives, cérébelleuses, et corticales
- Des modifications localisées au niveau des neurones vestibulaires secondaires eux-mêmes (modifications synaptiques ou des propriétés intrinsèques de ces neurones).

Nous avons donc vu que le système vestibulaire est capable d'agir sur les muscles paravertébraux, via des efférences vestibulospinales, qui décussent ou non, et sont originaires principalement des organes utriculaires et sacculaires, mais aussi, à moindre mesure, canaux.

Nous avons également vu que certains mécanismes de la compensation vestibulaire, comme la fluctuation de l'activité inhibitrice en provenance du vestibule controlatéral au côté lésé dans le cas d'une lésion vestibulaire périphérique, ainsi que le temps nécessaire à la reprise de l'activité vestibulaire ipsilatérale à cette même lésion (au sein des neurones vestibulaires secondaires situées dans le noyau vestibulaire ipsilatéral à la lésion), sont susceptibles d'entretenir une période plus ou moins longue, où le syndrome postural dynamique peut persister. Les mécanismes neuronaux mis en place dans ces phénomènes sont multiples, et cette compensation vestibulaire se fait principalement sous la dépendance des informations proprioceptives et somatosensorielles, visuelles, et cérébelleuses qui prennent alors le relais des afférences vestibulaires qui ne sont plus fonctionnelles. Nous comprenons donc qu'en l'absence

d'information en provenance de ces afférences, la compensation sera très difficile. Enfin, parmi ces multiples afférences, les voies proprioceptives semblent avoir un rôle sans doute prépondérant pour la compensation, puisque, durant la période de compensation des troubles statiques, une réduction ou une suppression des informations qu'elles véhiculent provoque des phénomènes de décompensation [197].

## 6 Troisième partie : explorations fonctionnelles vestibulaires

L'exploration du système vestibulaire s'est longtemps cantonnée à l'étude du réflexe vestibulo-oculaire, c'est-à-dire le nystagmus. Depuis les années 1970, de nombreux examens ont été développés afin d'étudier objectivement, quantitativement, et de manière sélective, les différents organes vestibulaires.

Comme nous l'avons vu précédemment, le système vestibulaire est composé de 2 systèmes neurosensoriels distincts :

- Otolithique = maculaire : utricule et saccule
- Canalaire = ampullaire : canaux semi-circulaires antérieur, postérieur, et latéral

Les principaux examens paracliniques existant sont :

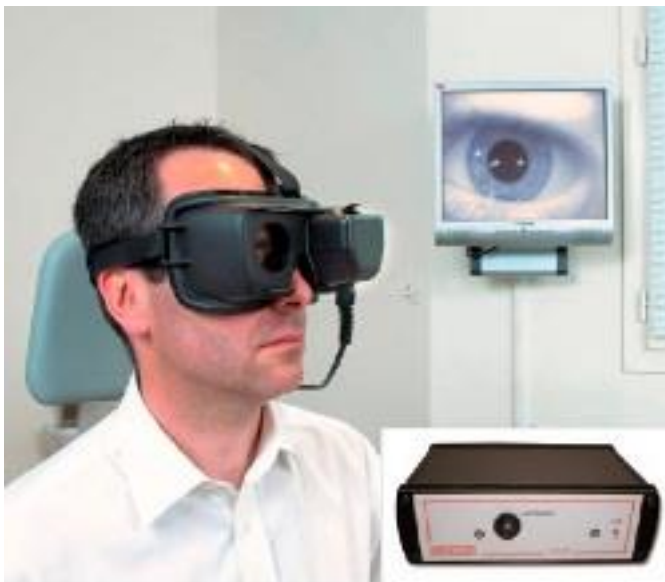- Vidéonystagmoscopie (VNS)
- Epreuves caloriques
- Vidéonystagmographie (VNG)
- Electronystagmogramme (ENG)
- Potentiels évoqués otolithiques (PEO)
- Head shaking test (HST)
- Head impulse test (HIT)
- Tests rotatoires (notamment off-vertical axis rotation ou OVAR)

Nous ne détaillerons pas l'examen vestibulaire clinique, qui n'est pas l'objet de cette thèse.

## 6.1 Tests qualitatifs

### 6.1.1 Vidéonystagmoscopie (Figure 44)

Le premier temps de tout examen vestibulaire paraclinique est la recherche d'un nystagmus spontané, témoignant d'une asymétrie vestibulaire, et sa caractérisation. Comme le nystagmus spontané d'origine vestibulaire est inhibé par la fixation oculaire, nous utilisons des lunettes occultantes à infrarouges, permettant de visualiser l'œil du patient (généralement l'œil droit) dans le noir en position assise, puis couchée, puis dans la latéralité du regard.



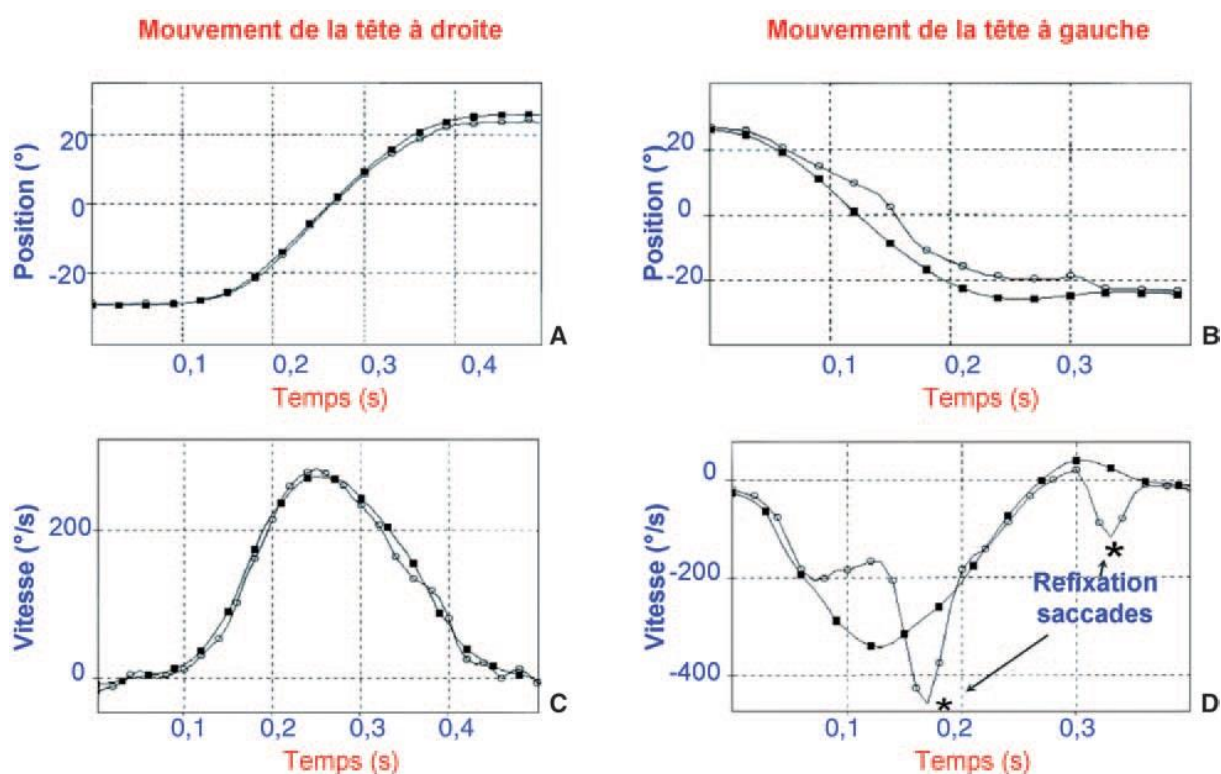
**Figure 44. Vidéonystagmoscopie.**

Si un nystagmus est observé, on détaillera ses caractéristiques : sens, composante torsionnelle, vitesse. La sémiologie des différents nystagmus ne sera pas traitée dans ce travail.

Si aucun nystagmus spontané n'est retrouvé, on effectuera diverses manœuvres afin de le mettre en évidence :

- Head impulse test (HIT) d'Halmagyi : ce test consiste à demander au patient de fixer une cible fixe située à 1 m de lui, pendant que le clinicien lui tourne la tête de façon aléatoire et rapidement dans le plan horizontal. Ce test détecte une dysfonction canalaire

à hautes fréquences, et est donc complémentaire des épreuves caloriques comme nous le verrons secondairement. On peut également réaliser l'HIT dans le plan de chaque canal vertical. Le HIT d'Halmagyi peut être réalisé de façon qualitative en VNS, ou quantitative en VNG (Figure 45)



**Figure 45. Test d'Halmagyi enregistrés par VNG, chez un patient présentant une dysfonction vestibulaire gauche.**

Cercles : vitesse et position de l'œil. Carrés : vitesse et position de la tête.

Schéma issu de l'EMC d'ORL : exploration du système vestibulaire, C. de Waele, P. Tran ba Huy, 2005, Elsevier.

- Head shaking test (HST) : la tête du patient est secouée rapidement horizontalement de droite à gauche puis de gauche à droite, pendant une vingtaine de secondes. A l'arrêt de la stimulation, les mouvements oculaires sont analysés par vidéonystagmoscopie. Toute asymétrie vestibulaire de fonctionnement se traduira par :
  - un nystagmus primaire, durant souvent moins de 10 secondes
  - puis, souvent, un nystagmus secondaire durant plus d'une minute
  - horizontal en cas de lésion périphérique, vertical ou dysharmonieux en cas de lésion centrale.
- Nystagmus induit par vibreur : l'application sur la mastoïde d'un stimulus vibratoire à 100 Hz et 0.5 mm d'amplitude induit en pathologie un nystagmus oculaire dont la phase rapide indique toujours le côté sain, de façon concomitante à la vibration.

### 6.1.2 Video Head Impulse Test

Développé par MacDougall HG, Halmagyi GM, et Curthoys IS[198], ce test reprend les principes de l'HIT, mais enregistré en temps réel par ordinateur à l'aide d'une caméra. Ce test est à la fois quantitatif et qualitatif, car donne deux informations :

- Calcul du gain du VOR
- Appréciation de la cinétique oculaire à l'aide d'une courbe montrant la vitesse de poursuite oculaire en fonction du temps, et la comparant à la tête elle-même. La présence de saccades, dont il existe une sémiologie encore en développement, apporte de nouvelles informations, qu'il était, en l'absence de caméra et d'ordinateur décomposant le mouvement, impossible à identifier en pratique clinique par l'HIT.

Les résultats se présentent sous la forme de plusieurs figures, comme illustré *Figure 46* et *Figure 47*.

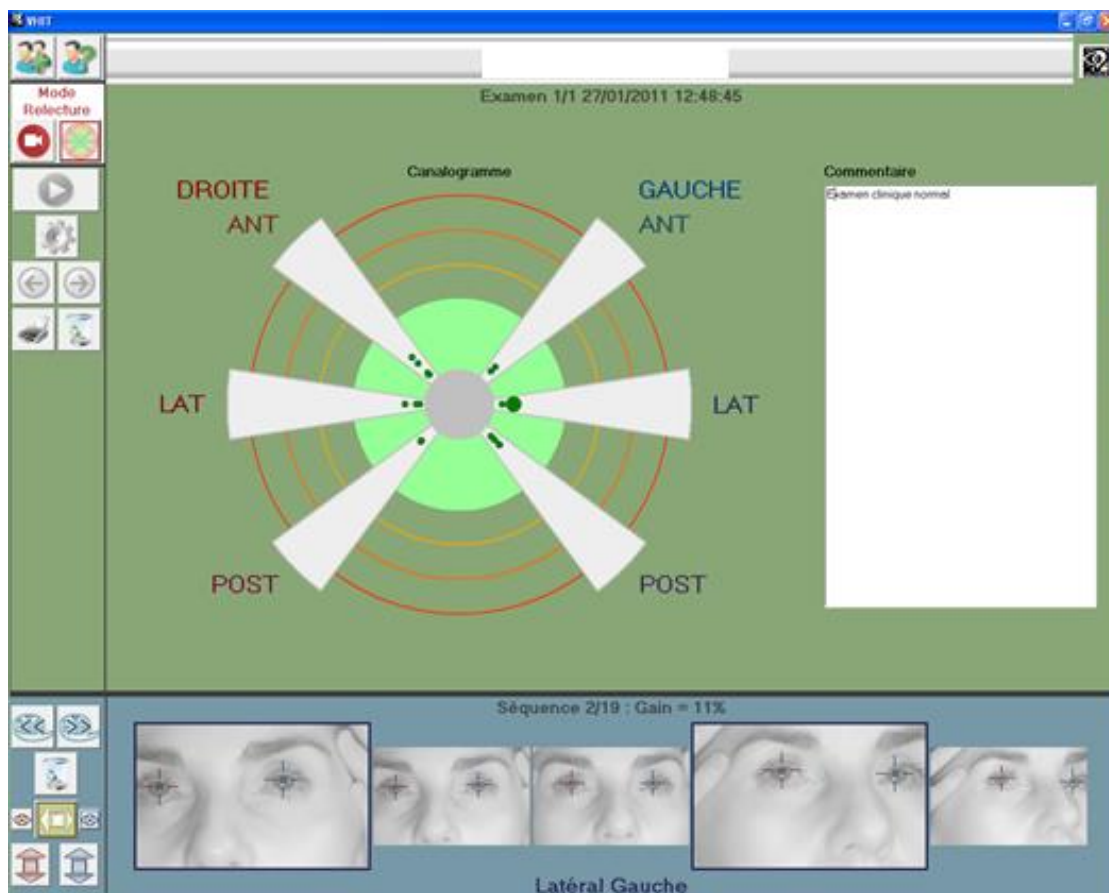
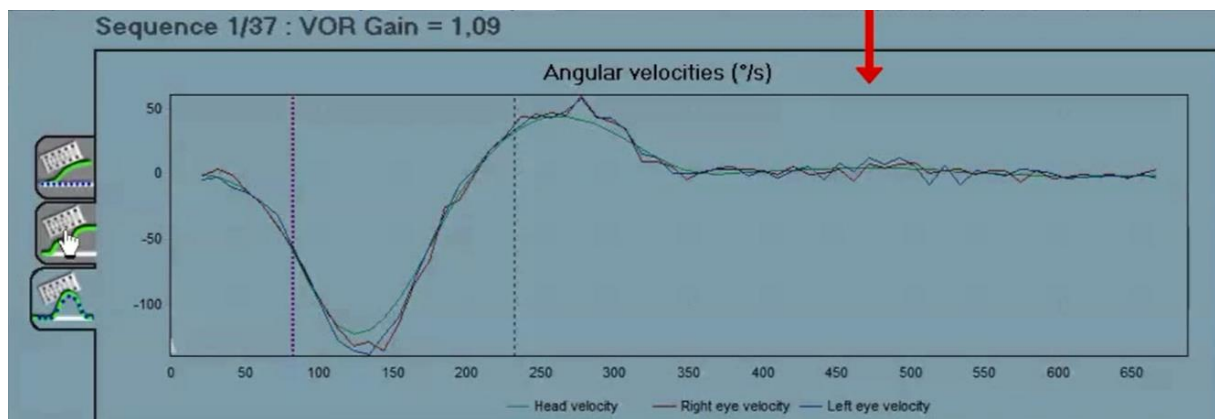


Figure 46. Résultats d'un VHIIT chez une patiente saine



**Figure 47. Résultat normal d'un VHIIT; courbe montrant les vitesses angulaires (°/s) en fonction du temps (ms). En rouge : œil droit. En bleu : œil gauche. En vert : tête.**

### 6.1.3 Test de la perception de l'horizontale et de la verticale subjective

Ce test permet d'apprécier qualitativement le fonctionnement du système maculaire. On demande à un patient, assis dans l'obscurité totale, de positionner une barre lumineuse placée à 1 m en face de lui et initialement inclinée de 45°, dans une position qui lui paraît être strictement verticale. Un sujet sain est capable de reconnaître la verticale à 2° près.

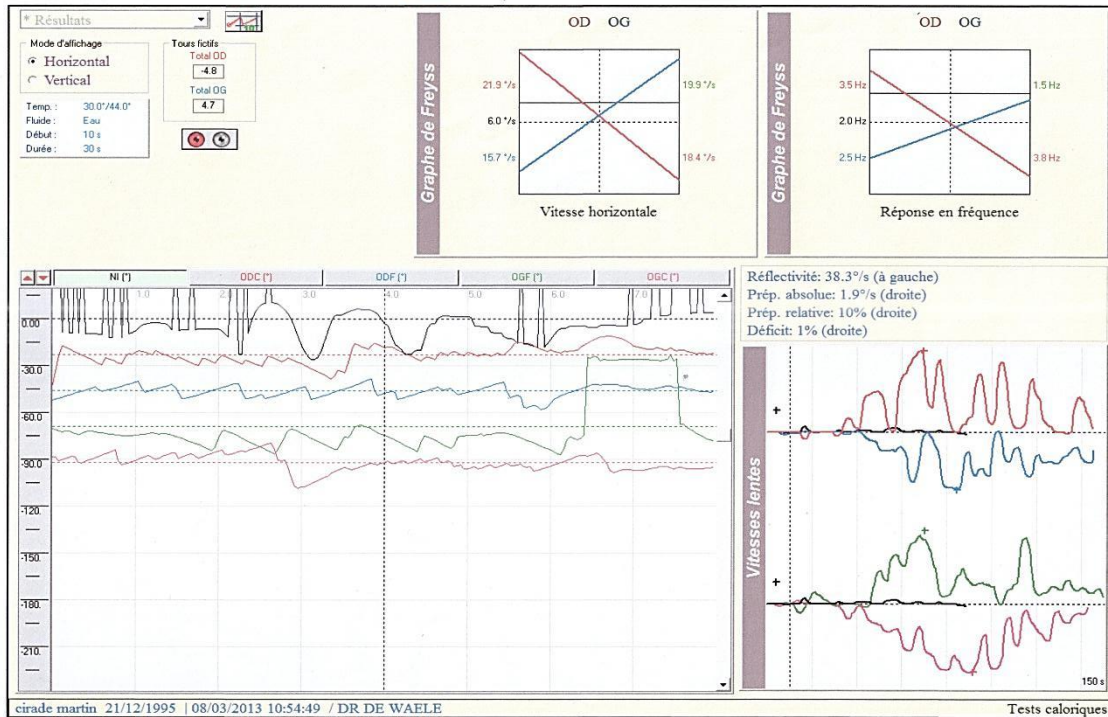
### 6.2.1 Tests caloriques

Décrit en 1921 par Bárány, ces épreuves permettent d'étudier la fonction canalaire horizontale. Il s'agit des tests paracliniques vestibulaires les plus pratiqués. Contrairement à l'HIT et l'HST, les épreuves caloriques explorent la réponse des canaux semi circulaires latéraux à des stimulations en basse fréquence (de l'ordre de 0.003 Hz).

En pratique, après avoir vérifié l'absence de bouchon de cérumen, ainsi que l'absence de perforation tympanique, on allonge le sujet tête droite en proclive léger, et l'on irrigue chaque conduit auditif externe par de l'eau chaude (44°C) puis froide (30°C) pendant 30 secondes. Ce test peut également être effectué à l'air. La stimulation chaude provoque par des mouvements liquidiens de convection (chaud vers le froid) au sein de l'endolymphe du canal semi-circulaire latéral homolatéral en inclinant la cupule vers l'utricule. La stimulation froide provoque un flux liquidien qui incline la cupule à l'opposé de l'utricule, et qui donc inhibe l'activité ampullaire du CSC latéral. Il en résulte alors un déséquilibre vestibulaire canalaire horizontal : par exemple, la stimulation chaude à gauche surexcite le vestibule gauche relativement par rapport au droit, et il s'en suit un nystagmus horizontal gauche. Avec la stimulation froide, c'est donc l'inverse qui se produit : le nystagmus bat du côté non inhibé par l'eau froide.

La réponse nystagmographique est enregistrée entre la soixantième et quatre-vingt-dixième seconde. On recueille alors par VNG la fréquence du nystagmus et l'amplitude de la vitesse de la phase lente. Les valeurs sont alors reportées sur un graphe appelé diagramme de Freyss (*Figure 48*).





**Figure 48. Diagramme de Freyss chez un patient sain :** les courbes des vitesses et fréquences se croisent au milieu, et l'hypovalence vestibulaire est inférieure à 15% (ici elle est de 1%).

Le logiciel calcule alors divers résultats en utilisant la formule de Jongkees[199] :

- **Prépondérance directionnelle :** représente le sens dominant de la réponse nystagmique. On compare la somme des réponses nystagmiques allant vers la droite à celle allant vers la gauche :
  - $100 \times ((OD44+OG30)-(OD30+OG44))/(OD44+OG30+OD30+OG44)$ .
  - Norme inférieure à 11%.
- **Réflectivité droite et gauche :** somme de toutes les réponses nystagmiques pour une oreille (OD30+OD44, et OG30+OG44). Elle représente la hauteur de « l'aile de papillon » du diagramme de Freyss
- **La réflectivité totale :** addition de toutes les secousses pour l'oreille droite et l'oreille gauche
  - $OD30+OD44+OG30+OG44$ .
  - Normes  $80 \pm 50$  secousses ;  $30 \pm 15$ /s
- **Hypovalence :** différence relative de réflectivité gauche et droite :
 
$$100 \times ((OD30+OD44)-(OG30+OG44))/(OD30+OD44+OG30+OG44)$$

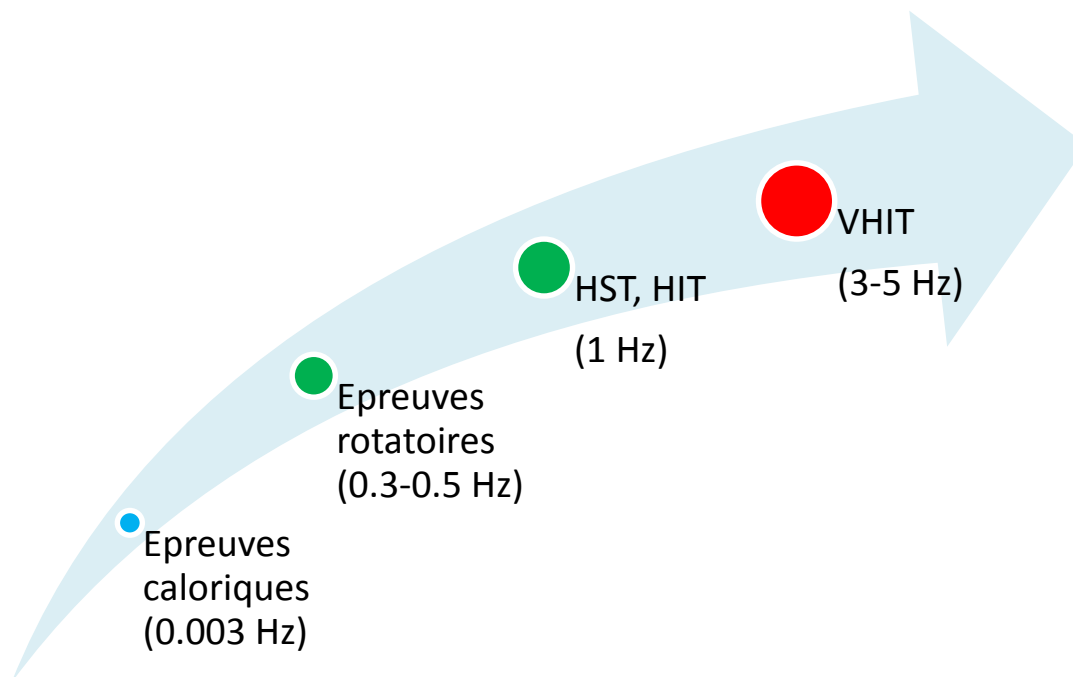
Selon les auteurs, la valeur de l'hypovalence définissant la norme varie. En effet, une hypovalence est-elle normale lorsque sa valeur est inférieure à 15%, ou 20, ou encore 25% ? Le choix de cette valeur est important, puisque avec un seuil trop faible on risque de diminuer la spécificité du test (risque de faux positifs majoré, et donc de conclure à tort à une différence significative, augmentant ainsi le risque  $\alpha$  des études scientifiques), et avec un seuil trop élevé, c'est la sensibilité qui diminue (risque de faux négatifs majoré, et donc de conclure à tort à l'absence de différence). Goncalves et al.[200] ont mené en 2008 une revue de la littérature, étudiant l'ensemble des valeurs aux tests caloriques, menés à l'eau, à l'air, à l'eau glacée, en fonction des différentes pathologies. Ils retrouvent sur 55 études des normes variant selon les auteurs de 15 à 33%. Les auteurs ne donnent cependant pas de moyenne. Dans la littérature, il n'existe pas de norme internationale. Le degré d'asymétrie physiologique communément admis dans la littérature varie entre 20 et 25%. Curthoys et al, utilisent eux un seuil à 22% [201]. Nous avons utilisé les matériels développés par Ulmer (Synapsys®), dont la norme est définie par une valeur égale ou inférieure à 15%. Nous avons choisi, en l'absence de valeur consensuelle reconnue, de retenir la valeur la plus utilisée dans la littérature internationale : 20%.

### 6.2.2 Tests rotatoires

---

Toujours sous VNS, il s'agit de l'étude des mouvements oculaires induits par des rotations horizontales de la tête et du corps. Ces tests permettent d'appréhender les propriétés dynamiques du réflexe vestibulo-oculaire horizontal.

Le patient est assis sur un siège, tête antefléchie à 30°, plaçant ainsi les canaux latéraux dans un plan strictement horizontal, et porte des lunettes de VNS. On fait alors tourner le siège dans différents sens et différentes vitesses. Ces tests étudient donc la réponse canalaire horizontale globale, et non unilatérale comme les épreuves caloriques. Ils ont pour avantage d'étudier la fonction canalaire à des fréquences plus élevées que les épreuves caloriques, et donc rentrant dans la gamme fréquentielle physiologique de fonctionnement du système vestibulaire (*Figure 49*).



**Figure 49.** Figure résumant les différentes explorations canales en fonction de la fréquence testée. En bleu : tests infra-physiologiques. En vert : tests physiologiques. En rouge : tests supra-physiologiques.

Différentes stimulations rotatoires peuvent être réalisées : sinusoïdales amorties (épreuve pendulaire giratoire), sinusoïdale à balayage de fréquence, impulsionnelle, rotations excentrées.

### 6.2.3 Potentiels évoqués otolithiques (PEO)

Appelés en anglais VEMPs (vestibular evoked myogenic potentials), ils explorent la fonction otolithique. Le principe est que certains sons ou vibrations activent davantage les neurones maculaires que les neurones ampullaires[202-204]. Un stimulus très efficace pour stimuler les fibres otolithiques afférentes est la vibration osseuse, résultant en de très rapides et brèves accélérations linéaires, que ce soit par vibreur à 500 Hz ou via un marteau à réflexe standard. Le mécanisme précis d'activation des neurones maculaires secondairement à un stimulus sonore ou vibratoire reste inconnu[205]. En conduction osseuse, les sons n'ont pas besoin d'être tellement supérieurs au seuil d'audition du patient en PEA. Les sons en conduction aérienne sont également efficaces pour stimuler les neurones otolithiques, mais ces sons doivent dépasser d'au moins 50 dB les seuils d'audition en PEA, arrivant ainsi à des stimuli nécessaires de 100-130 dB SPL. Bien qu'encore inconnus, il est probable que les mécanismes stimulant les macules soient différents pour les sons et les vibrations. Il est ensuite possible d'analyser séparément

l'utricule et le saccule en raison de leur projection neuronale distincte, comme l'ont beaucoup étudié Uchino et al : les neurones sacculaires ont des projections cervicales importantes et de rares projections oculomotrices ; et c'est exactement l'inverse pour les neurones utriculaires[206-210].[211]. De ce constat, Curthoys et al.[212] supposèrent, puis démontrèrent, que pour des stimulations sonores (conduction aérienne ou osseuse), un électromyogramme des muscles du cou (notamment sterno-cléido-mastoïdien) enregistrait surtout l'activité sacculaire, tandis que un électromyogramme des muscles oculomoteurs enregistrait davantage l'activité utriculaire. Il le prouva notamment grâce aux patients souffrant de névrite vestibulaire. En effet les patients ayant une névrite vestibulaire supérieure ont des PEO cervicaux (ou cervical-VEMP en anglais, cVEMP) normaux et des PEO oculaires (ocular-VEMP en anglais, ou oVEMP) altérés (le saccule étant principalement innervé par le nerf vestibulaire inférieur), et vice versa pour les névrites vestibulaires inférieures[213-216]. La **Erreur ! Source du renvoi introuvable.** résume cette innervation.

Cependant, le saccule, bien que principalement innervé par le nerf vestibulaire inférieur possède une petite partie de sa macule (le crochet ou « macular hook » en anglais) qui est innervé par le nerf vestibulaire supérieur. Ce crochet maculaire pourrait-il être responsable de l'entière réponse observé aux oVEMP ? Peu probable, pour trois raisons :

- Le nombre de fibres afférentes provenant de ce crochet maculaire est infime
- Le reflexe sacculo-oculaire est polysynaptique
- La réponse p10n10 enregistrée est une réponse à très faible latence, et il semble peu probable que cette très brève réponse ne soit due qu'à un si petit contingent de fibres afférentes[207]

En pratique, le patient est allongé en décubitus dorsal, un casque sur les oreilles, délivrant des clicks sonores de 105 dB ou des short tone burst à 500 Hz de 102 dB à une fréquence de 5,1 Hz, et les potentiels évoqués myogéniques sont recueillis à l'aide d'électrodes placés sur les muscles intéressés, selon que l'on étudie le saccule ou l'utricule. Un click est un son polyfréquentiel, tandis que le burst est unifréquentiel (le plus souvent 500 Hz). Le burst est un stimulus otolithique plus puissant que le click, même à intensité égale[217]. Donc, un dysfonctionnement otolithique léger sera étudié par les clicks, alors qu'un dysfonctionnement avancé sera évalué par les bursts (les clicks pourraient n'engendrer aucune réponse myogénique).

Evidemment, une surdité de transmission est susceptible d'altérer la sensibilité des PEO en conduction aérienne. Il reste possible d'appliquer des bursts par vibreur sur la mastoïde ou la ligne médiane du front (Fz). Une atteinte isolée de la cochlée ou du nerf cochléaire ne modifient pas les PEO.

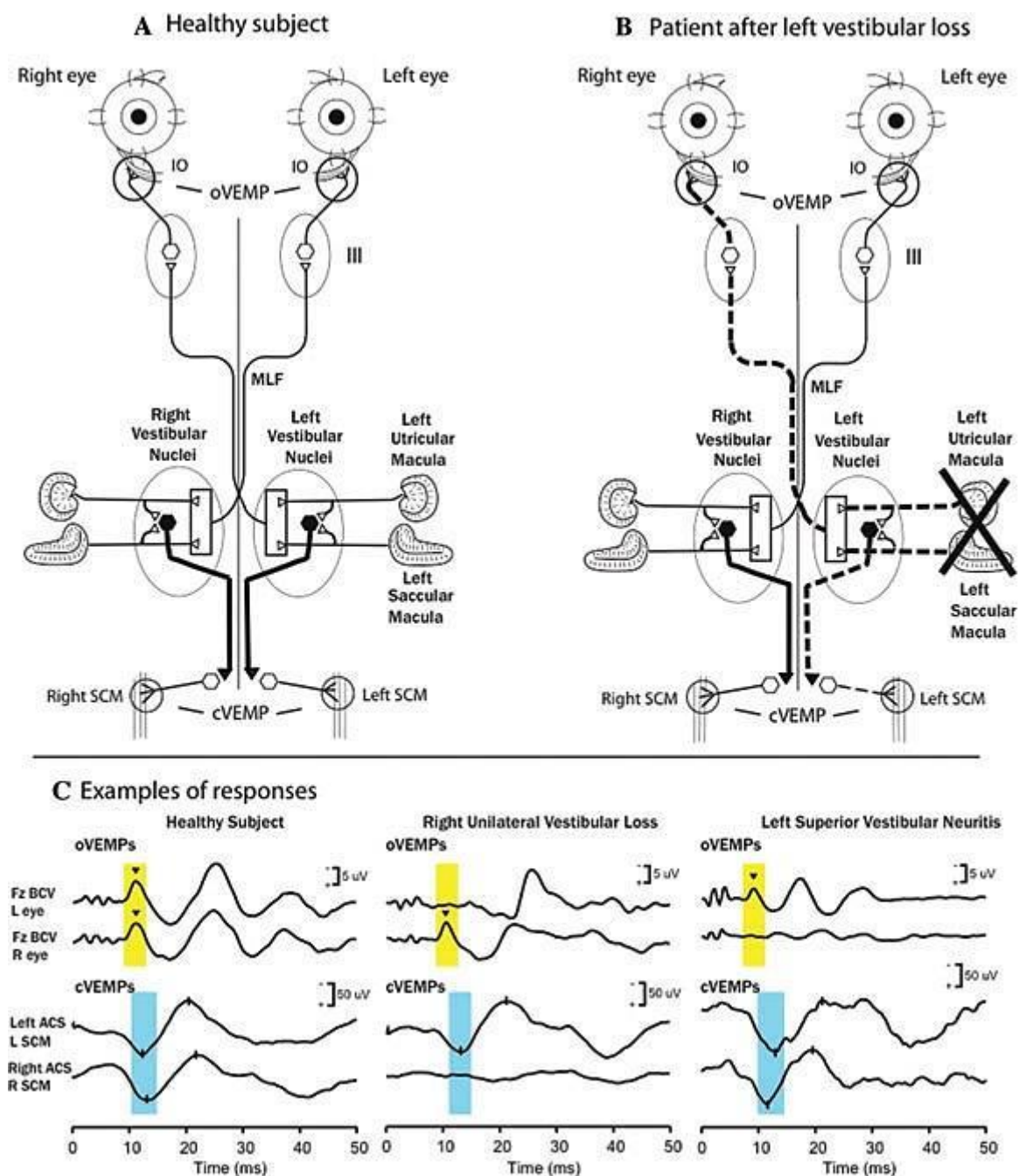


Figure 50. Schéma des voies vestibulo-oculaires et vestibulocoliques d'origine otolithique expliquant la modification asymétrique des cVEMP et oVEMP au cours d'une névrite vestibulaire unilatérale.

D'après Curthoys *et al.* The basis for using bone-conducted vibration or air-conducted sound to test otolith function. *Acad Sci.* 2011 Sep;1233:231-41.

### 6.2.3.1 Potentiels évoqués sacculaires

---

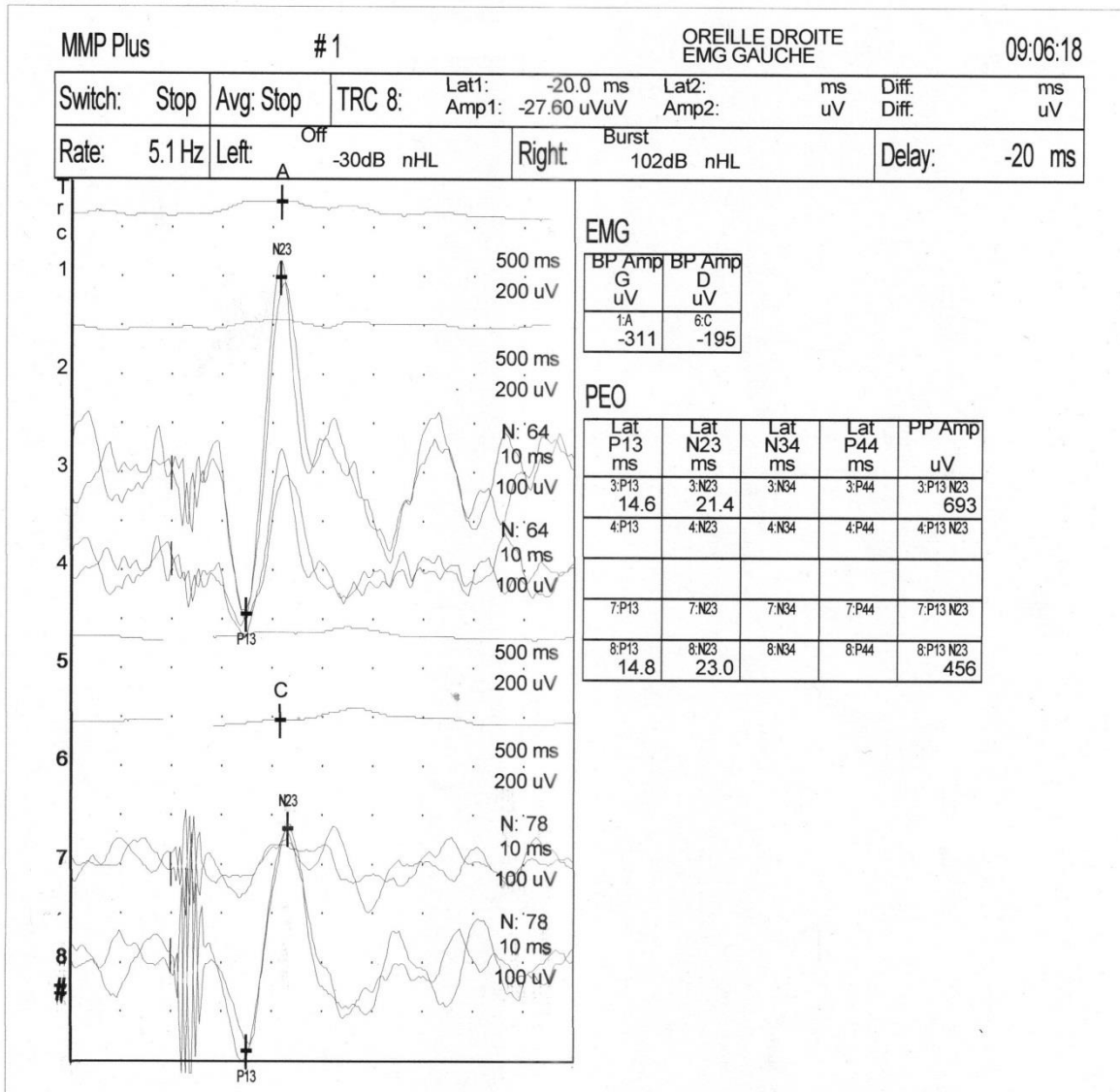
Ils sont les premiers découverts. Ceux-ci sont basés sur la réponse vestibulospinale ipsilatérale inhibitrice précédemment décrite (voie sacculocolique). En effet, le saccule excité stimule les neurones du faisceau vestibulospinal, induisant une décontraction du muscle sterno-cléido-mastoïdien (SCM) ipsilatéral. Ce fait est maintenant bien étayé, notamment par de nombreuses descriptions de patients ayant eu des PEO sacculaires au cours d'une névrite vestibulaire affectant le nerf entier ou juste sa partie inférieure (innervant le saccule et l'ampoule du CSCL postérieur).

Le patient est donc allongé, tête légèrement fléchie, et tournée du côté controlatéral à l'oreille testée, permettant ainsi une contraction maximale du SCM (le SCM gauche permet une rotation de la tête vers la droite). Cette contraction est essentielle, puisque l'amplitude des potentiels évoqués est corrélée à l'amplitude de la contraction musculaire du SCM. Les VEMP sont ensuite recueillis, filtrés, et moyennés sur une centaine d'évènements.

Deux types d'ondes sont alors visualisées : précoces (ondes P13 et N23) ou tardive (ondes N34 et P44). Les ondes précoces reflètent l'activité de l'activation des voies sacculospinales inhibitrices, tandis que les ondes tardives sont le reflet de l'activation de voies cochléospinales inconstantes sans intérêt en pratique clinique classique.

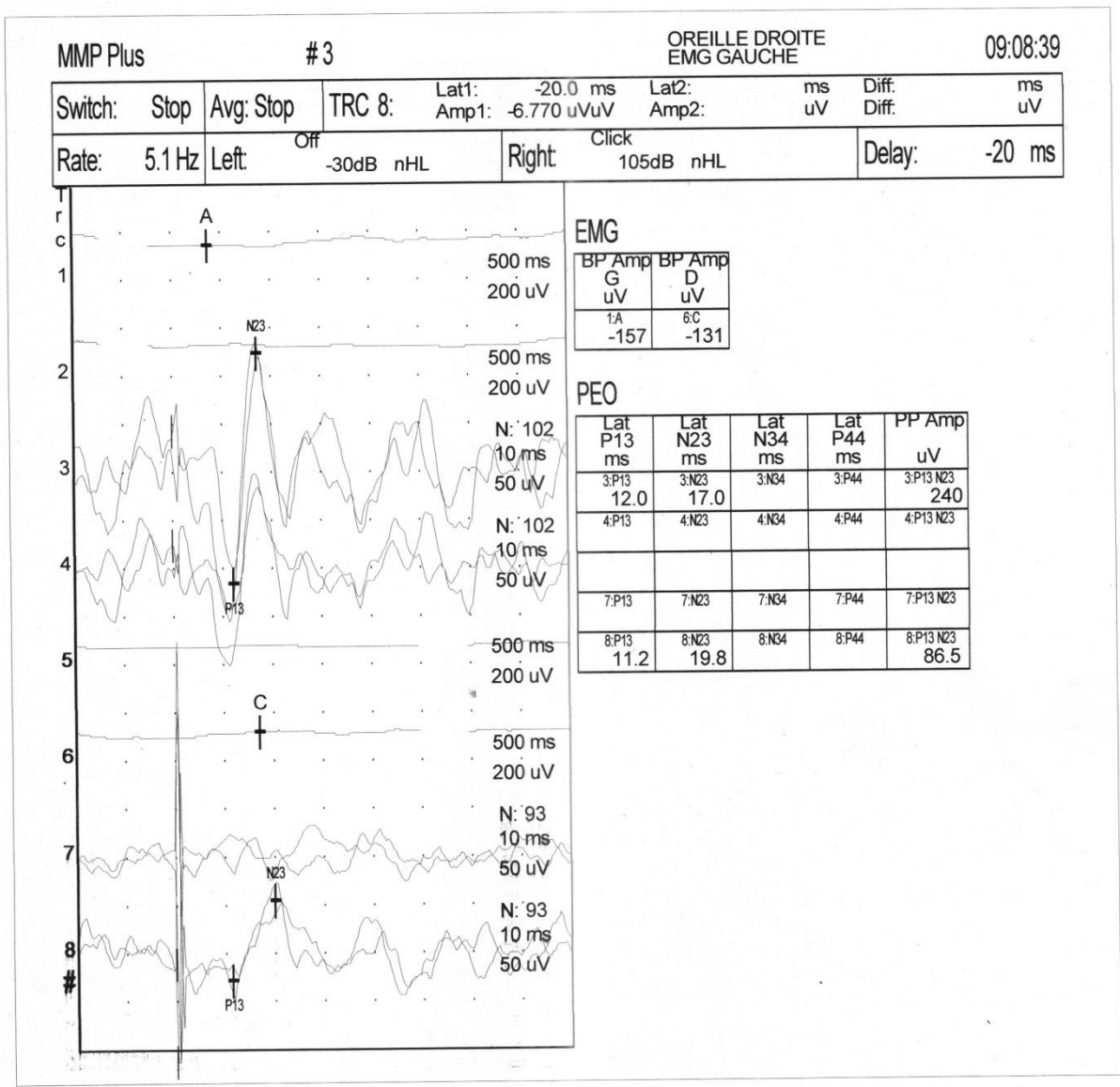
L'amplitude des ondes P13 et N23 est ensuite mesurée en microvolts, et comparée de chaque côté. En effet, cette amplitude est corrélée à la contraction de chaque muscle SCM, et ne peut donc pas être analysée en valeur absolue, mais uniquement relativement avec l'amplitude du saccule controlatéral.

Les résultats obtenus sont ensuite présentés sur un graphique et un tableau *Figure 51* et *Figure 52*).



**Figure 51. PEO sacculaires avec bursts de 102 dB, retrouvant une hyporéflexie non significative du saccule droit.**

Les PEO sacculaires gauches correspondent aux courbes 3 et 4, et les PEO droits correspondent aux courbes 7 et 8. Les amplitudes gauche et droite sont respectivement de 693 et 456  $\mu$ V, soit une différence inférieure à 50%.



**Figure 52. PEO sacculaire réalisés avec clicks de 105 dB, retrouvant une hyporéflexie sacculaire droite.**  
 Les PEO sacculaires gauches correspondent aux courbes 3 et 4, et les PEO droits correspondent aux courbes 7 et 8. Les amplitudes gauche et droite sont respectivement de 240 et 86.5µV, soit une différence supérieure à 50%.



De description récente par l'australien Curthoys en 2009[212, 218], ce sont les premiers tests objectifs quantitatifs explorant l'utricule. Le principe de base en est la stimulation des voies vestibulo-oculaires utriculaires décussant par des stimuli. L'utricule stimulé excitera un neurone vestibulaire secondaire, qui en décussant ira stimuler un neurone oculomoteur controlatéral, qui déclenchera un potentiel d'action nommé p10n10. La première onde excitatrice (n10) est l'onde étudiée. Ces stimuli peuvent être soit :

- Vibratoires : par un marteau à réflexe, et non vibreur (pas assez puissant) à Fz, stimulant les deux oreilles simultanément. A Fz, de petites variations de l'emplacement du stimuli ont peu d'effet sur l'activation utriculaire, tandis qu'à d'autres zones médianes du crâne (par exemple le vertex), les modifications sont importantes.[219]
- Sonores en conduction aérienne, mais les intensités sonores sont élevées. Chez certains patients, les sons déclenchent également de petits potentiels d'actions ipsilatéraux.

En pratique, l'examen se déroule pratiquement comme pour les PEO sacculaires, mais tête non fléchie et au repos, avec des électrodes collées en sous-oculaire, et en demandant au patient de fixer un point très haut situé pendant la stimulation sonore (afin de rapprocher les muscles droit inférieur et oblique inférieur analysés des électrodes), comme illustré par la Figure 53. Dessin illustrant la réalisation de PEO *utriculaires*. Les ondes recueillies sont ici appelées p10 et n10, et les résultats sont alors présentés de façon similaire aux PEO sacculaires, comme présenté dans la Figure 54. PEO utriculaires normaux Les potentiels P10N10 ne sont pas dû au clignement de l'œil[220].

Afin de comparer les valeurs retenues pour chaque utricule, la plupart des auteurs comparent un ratio d'asymétrie entre les amplitudes de n10 à gauche et à droite (il s'agit d'une différence relative). Selon les auteurs, la norme varie de 35 à 46.

Les oVEMP, bien que récents sont fiables, comme l'ont récemment montré Manzari et al.[221] dans une étude de 50 sujets sains et 133 patients atteints de névrite vestibulaire supérieure. Les patients étaient étudiés par épreuves caloriques et oVEMP. Le ratio d'asymétrie avait dans leur étude une sensibilité de 0.9, une spécificité de 0.8, et une valeur diagnostique de 94% en comparaison aux épreuves caloriques.

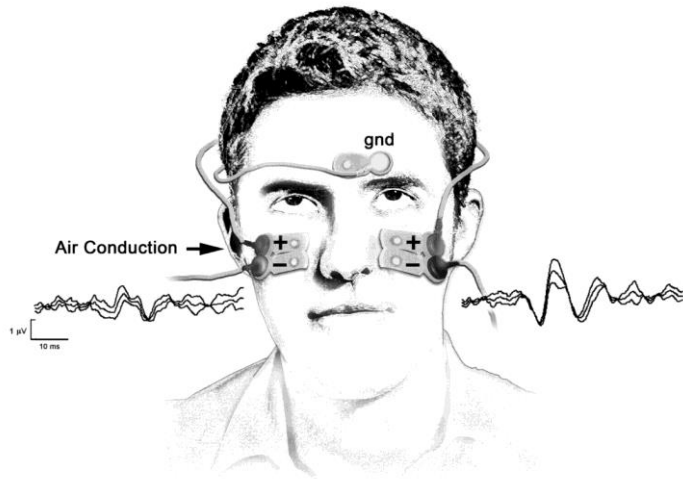


Figure 53. Dessin illustrant la réalisation de PEO utriculaires.

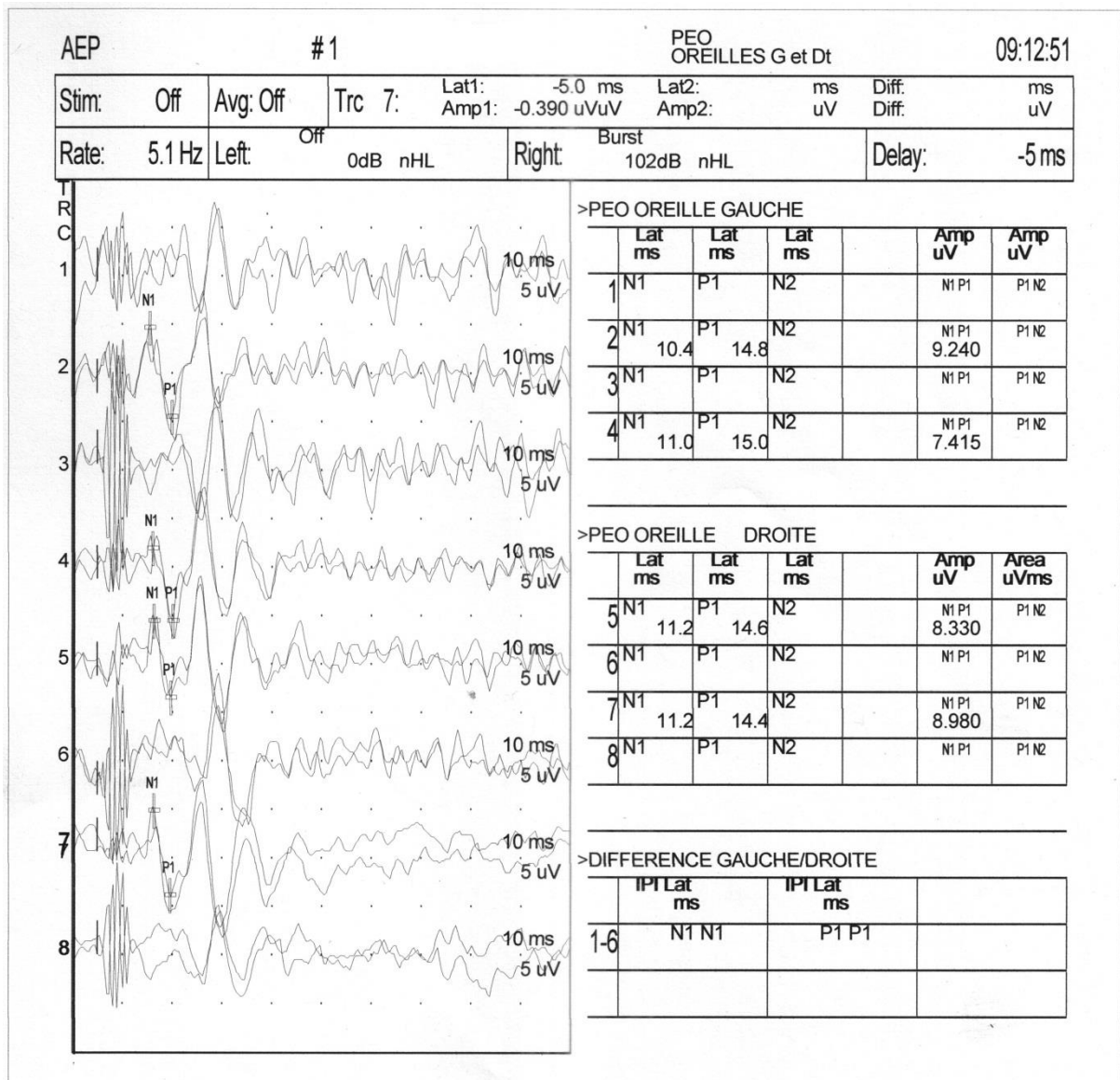


Figure 54. PEO utriculaires normaux réalisés par bursts à 102 dB.

## 7 Quatrième partie : notre étude

### 7.1 Préambule

Nous avons vu au cours de la première partie de cette thèse que l'origine de la scoliose idiopathique n'était pas encore déterminée, et que parmi les nombreuses hypothèses évoquées, la « piste » vestibulaire était une des plus plausibles.

En reprenant la littérature internationale, un lien entre scoliose et vestibule a souvent été évoqué. En effet, plusieurs études rapportent la présence d'anomalies vestibulaires chez les enfants porteurs d'une scoliose idiopathique ; par exemple, Sahlstrand et al.[7, 222] notent déjà en 1979, dans 2 études la présence de ces anomalies. La première observe un nystagmus spontané ou positionnel chez la moitié des patients (24 sur 47), sans corrélation néanmoins entre le sens de la courbure vertébrale et celui du nystagmus. Cependant, les patients avec une convexité droite présentaient une prépondérance droite aux épreuves vestibulaires caloriques (et à gauche pour les convexités gauche). La seconde étude de Sahlstrand observe une augmentation du déséquilibre postural lors des stimulations labyrinthiques du côté de leur convexité rachidienne, à la différence des stimulations du côté de la concavité rachidienne qui restaient sans effet. Tout cela pourrait être expliqué par une asymétrie vestibulaire non totalement compensée ou encore une anomalie fonctionnelle d'origine cérébrale au niveau des mécanismes du contrôle postural.

Plus récemment en 1998, Wiener-Vacher et al.[6] ont observé une corrélation entre scoliose idiopathique de l'enfant et atteinte vestibulaire otolithique, puisque 67% (20 sur 30) des patients scoliotiques étudiés présentaient une prépondérance directionnelle statistiquement significative lors d'épreuves rotatoires spécifiques du système otolithique (OVAR), sans corrélation entre le côté de la prépondérance et le sens de la courbure vertébrale.

Le lien entre déficit vestibulaire et scoliose idiopathique semble donc bien établi, mais il est impossible à partir de ces informations d'établir le bon lien causal entre ces anomalies : la scoliose induit-elle des anomalies vestibulaires où est-ce l'inverse ?

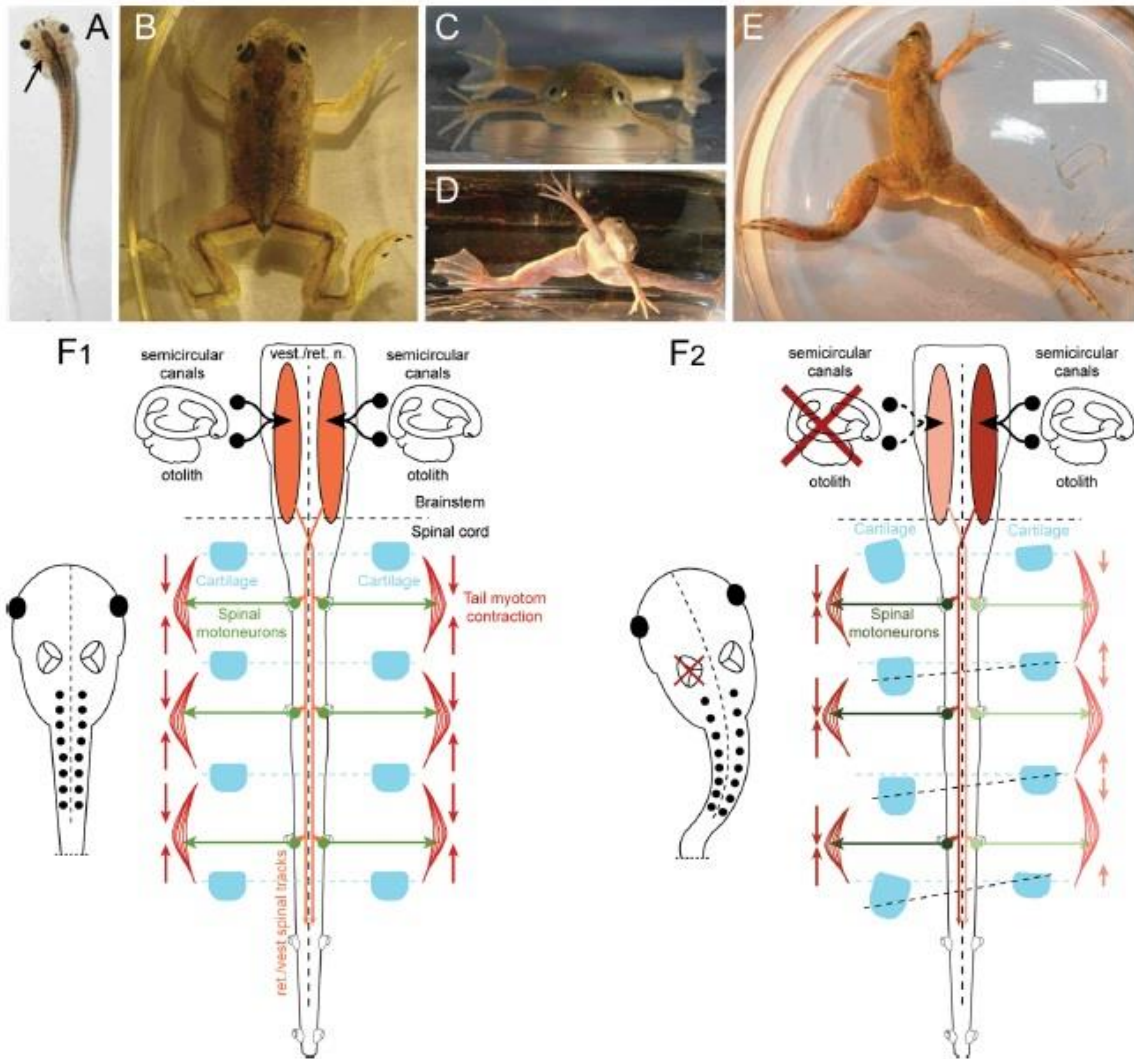
Ce sont les travaux de l'équipe du docteur Malinvaud qui ont pour la première fois montré en 2009, chez le têtard de *Xénope*, un lien de causalité entre une atteinte vestibulaire et le

développement d'une scoliose. Ils ont prouvé qu'une asymétrie vestibulaire pouvait bien être la cause d'une scoliose [11]. Il s'agit du premier modèle animal décrit de scoliose constituée et reproductible. Les auteurs ont réalisé une labyrinthectomie unilatérale à différents stades du développement embryonnaire des têtards. Une fois la métamorphose passée, les jeunes grenouilles bénéficiaient d'imagerie 2D et 3D. Les images ont alors révélé la présence de déformations vertébrales semblables en tous points aux anomalies constatées dans la scoliose idiopathique humaine (courbure du rachis dans les 3 plans de l'espace).

L'explication était la suivante :

Alors que chez les animaux terrestres, la labyrinthectomie unilatérale induit un syndrome postural disparaissant en quelques jours sous l'effet de la compensation vestibulaire étudiée dans le dernier chapitre de la seconde partie de cette thèse, (sous l'influence des afférences proprioceptives principalement), la déformation persiste chez les animaux aquatiques justement du fait de l'absence d'informations proprioceptives (absence de contact avec le support). La persistance de cette déformation au cours de développement musculo-squelettique serait à l'origine des déformations osseuses de type scoliotique. Les auteurs ont développé une théorie selon laquelle la lésion labyrinthique créée à un stade particulier du développement embryonnaire pourrait induire une asymétrie au niveau des voies vestibulaires descendantes (voies vestibulo-spinales), elles-mêmes responsables d'une asymétrie de contraction musculaire de part et d'autre du rachis en formation. Les voies vestibulo-spinales décussent au niveau du tronc cérébral. Le déficit de contraction musculaire surviendrait donc du côté opposé à la lésion vestibulaire, induisant un début d'inclinaison vertébrale du côté de la lésion, sous l'influence des muscles paravertébraux se contractant normalement de ce côté-là. A un stade précoce où les corps vertébraux ne sont pas encore calcifiés, les vertèbres alors cartilagineuses pourraient se déformer plus facilement, et l'ostéogenèse survenant secondairement pourrait figer ces lésions osseuses, évoluant à leur propre compte sous l'effet des diverses contraintes mécaniques au cours de la croissance.

La poursuite des travaux de cette équipe a permis d'étayer cette hypothèse en montrant en 2013, toujours chez le *Xénope*, la persistance d'une activité asymétrique dans les voies vestibulospinales descendantes et donc de l'activité asymétrique du tonus musculaire en résultant, induite par labyrinthectomie unilatérale[223].



**Figure 55. Déficits posturaux après labyrinthectomie unilatérale chez le Xénope**

A : vue supérieure d'un têtard de Xénope au stade 56, illustrant la courbure induite du corps. B-E : vues supérieures et frontales de jeunes adultes stade 65 de grenouilles contrôles (B-C) et après labyrinthectomie unilatérale (D-E). F : schémas illustrant l'état des voies vestibulospinales avant (F1) et après labyrinthectomie unilatérale (F2).

Au total, sur leurs 3 publications[11, 187, 223], Lambert et al. concluent que :

- 1- Pour la première fois il a été mis en évidence un lien de causalité entre asymétrie vestibulaire au cours de l'embryogenèse et développement de scoliose.
- 2- Pour ce faire, il faut que l'asymétrie vestibulaire ne compense pas au cours du temps, et par conséquent qu'il n'y ait pas de substitution sensorielle par d'autres entrées notamment proprioceptives.
- 3- Que justement leur modèle animal (*Xénope*) évoluant dans l'eau, il est dépourvu d'afférences proprioceptives dirigées vers les neurones vestibulaires centraux (absence de support terrestre), et donc comme les auteurs le montrent bien, le syndrome postural persiste dans le temps, preuve de l'absence de compensation.
- 4- Or chez l'homme, l'embryon puis le fœtus, au cours de la grossesse, sont *in utero*, dans du liquide, et donc dépourvus de proprioception tout comme leur modèle animal, et également dépourvus de vision (car ils évoluent dans l'obscurité).
- 5- Et donc, si une asymétrie vestibulaire devait survenir au cours de cette phase embryonnaire et fœtale humaine *in utero*, elle ne pourrait pas compenser non plus, et pourrait engendrer les mêmes résultats que ceux dévoilés dans leur étude, à l'origine de la scoliose idiopathique de l'adolescent.
- 6- Enfin, des travaux plus récents de la même équipe[223] ont prouvé que l'hypothèse initiale était probablement la bonne, puisque les auteurs ont montré l'absence d'activité nerveuse dans les voies vestibulo-spinales descendantes controlatérales à la lésion dans les suites d'une labyrinthectomie unilatérale chez le *Xénope*, associée à une relative raréfaction des neurones centraux vestibulospinaux au niveau du noyau vestibulaire.

Il s'agit dans ce travail prospectif de vérifier l'hypothèse selon laquelle une asymétrie au niveau des voies vestibulaires au cours du développement embryonnaire, à un moment où une compensation par les voies proprioceptives et visuelles n'est pas possible (*in utero*), pourrait être responsable d'une asymétrie prolongée au niveau des voies vestibulospinales descendantes, elle-même responsable d'une asymétrie de contraction musculaire de part et d'autre du rachis. Cette asymétrie musculaire provoquant alors des déformations vertébrales à l'origine de la scoliose. Si cette hypothèse devait se vérifier chez l'*Homme*, il serait alors logique de trouver chez les enfants scoliotiques idiopathiques des vestiges de cette asymétrie vestibulaire embryonnaire, à condition d'explorer leur système vestibulaire d'une manière la plus complète possible, et comparant alors nos résultats aux normes chez les enfants non scoliotiques de même âge.

Le but de notre étude était de :

1. Vérifier si les enfants scoliotiques présentaient bien une asymétrie vestibulaire même si elle avait pu être compensée au cours de la vie (les enfants scoliotiques ne présentent pas de vertiges).
2. Vérifier que cette asymétrie était retrouvée chez les scoliotiques en nombre significativement plus important que dans la population générale infantile.
3. Vérifier si le côté de l'atteinte vestibulaire (quand elle était bien présente) était bien corrélé au côté de la déformation scoliotique (dans le modèle du *Xénope*, la convexité de la scoliose est du côté opposé à la lésion vestibulaire).
4. Tenter de définir les organes périphériques vestibulaires responsables grâce aux explorations sélectives vestibulaires utilisées.
5. Vérifier s'il existait des relations entre le type d'atteinte vestibulaire et l'importance ou l'évolutivité des scoliose.
6. Calculer une norme des cVEMP et oVEMP chez l'enfant à partir de notre groupe témoin.

Pour étayer cette hypothèse, nous avons réalisé un travail de recherche clinique, prospectif, mené de 2011 à 2015, au sein des hôpitaux Necker – Enfants Malades, Pitié-Salpêtrière, et l'Hôpital Européen Georges Pompidou (HEGP).

#### 7.3.1 *Inclusion des patients*

Nous avons recruté pendant 4 ans des enfants présentant une scoliose idiopathique par l'intermédiaire des orthopédistes de l'hôpital Necker – Enfants Malades, lors de la consultation « scoliose » effectuée une matinée par mois par le Pr Odent et le Dr Jankiewicz. Des explications sur notre étude étaient alors données par le Dr Malinvaud ou moi-même, et un document récapitulatif remis aux parents et aux enfants. Les enfants étaient alors convoqués à l'hôpital de la Pitié – Salpêtrière pour examen clinique ORL et paraclinique vestibulaire, avec les Drs De Waele, Malinvaud, et moi-même.

Les enfants étaient classés en scolioses idiopathiques ou malformatives par les chirurgiens orthopédistes de Necker – Enfants Malades. Le groupe des enfants témoins provenait de la consultation de traumatologie pédiatrique, au sein de laquelle, seuls les enfants indemnes de toute déformation vertébrale de type scoliotique étaient explorés sur le plan vestibulaire.

Étaient inclus les enfants avec un âge supérieur à 6-7 ans (limite en dessous de laquelle il est très difficile de réaliser les épreuves vestibulaires paracliniques en raison de la non-compliance des enfants, notamment lors des vertiges engendrés par les épreuves caloriques) et inférieur à 18 ans.

Une scoliose était déclarée devant une radiographie de rachis complet montrant une déformation plus ou moins étendue de la colonne vertébrale dans les trois plans de l'espace (axial, sagittal, et coronal, non complètement réductible, sans relation avec un processus étiopathogénique connu (maladie syndromique, anomalie congénitale structurale rachidienne...)).

Un enfant était déclaré indemne de scoliose par un examen clinique réalisé par un chirurgien orthopédiste sénior référent, venant en consultation d'orthopédie pour une pathologie autre que rachidienne.



Il a été très difficile d'inclure des enfants avec scoliose malformative (donc non idiopathique) en raison de la quasi constance de la sévérité des autres atteintes (respiratoires avec oxygénodépendance, trachéotomie, déficits moteurs sévères, déficits mentaux) rendant impossible soit les explorations vestibulaires soit un transfert vers la Pitié-Salpêtrière d'un enfant trachéotomisé oxygénodépendant pour des examens non nécessaires au suivi médical. L'autre problème majeur venait du refus des parents ne souhaitant pas d'autres examens paracliniques pour leur enfant, non utiles au suivi de leur enfant.

La réalisation de la présente étude a duré 4 ans, travail que j'ai effectué au cours de mon internat, en me libérant par demi-journées (repos de garde principalement).

### 7.3.2 Examen clinique

---

L'examen clinique était systématisé, avec un document imprimé à remplir, contenant :

- Des informations obtenues par l'interrogatoire
  - Date
  - Latéralisation
  - Histoire de la grossesse et accouchement
  - Observations orthopédiques, remplies par les chirurgiens orthopédistes : âge de diagnostic de la scoliose, description de la scoliose, angle de Cobb, indice de Risser, équilibre, corset, chirurgie, évolution, scolioses familiales, âge d'apprentissage de la marche, fractures du membre inférieur
  - Observations ORL : antécédents personnels et familiaux otologiques, hypoacousie, vertiges...
- L'examen physique :
  - Otoscopie au microscope
  - Tests de Romberg, Fukuda, Weber, Rinne, recherche de syndrome vestibulaire, vidéonystagmoscopie (spontanée, head shaking test (HST) dans les 3 axes canaux, head impulse test (HIT), et vibreur mastoïdien)

Un exemplaire de l'observation imprimée est présenté ci-après.

# Observation médicale

Etiquette

Date :

## Généralités :

- Latéralisation :                   gauche                    droite
- Grossesse normale :                   oui                    non
- Accouchement normal :   oui  non
- Prématurité (<36SA):                   oui                    non

## Orthopédie :

- Age de diagnostic de la scoliose :
- Description de la scoliose : simple courbure                    double courbure   
Thoracique                    Dorsolombaire                    Lombaire
- Cobb :                   Risser :
- Equilibre :
- Date de début du corset :
- Date de fin du corset
- Chirurgie :   oui                    non 
  - o Date chirurgie :
- Evolution actuelle de la scoliose : stable                    amélioration                    aggravation
- Fratrie scoliotique :                   oui                    non
- Parents scoliotiques :                   oui                    non
- Age de début de la marche (mois) :
- Fracture du membre inférieur :                   oui                    non

## ORL :

- ATCD de vertiges
  - o Personnels                   oui                    non
  - o Familiaux                   oui                    non
- OMA répétées                   oui                    non
- OSM                   oui                    non
- Chutes à la marche                   oui                    non

## Examen physique :

- Tympan G :                    normal                        OSM                       rétracté
- perforé     ATT
- Tympan D :                    normal                        OSM                       rétracté
- perforé     ATT
- Romberg :                    normal                        Droite                     Gauche                     Arrière
- Déviation segmentaire des index                    normal                     D
- Fukuda :                    normal                    Droite                    Gauche
- Hypoacousie :                    non                     droite                     Gauche
- Weber :                    centré                     droite                     gauche
- Rinne droit                    positif                        négatif
- Rinne gauche                    positif                        négatif
- Audiogramme ?
- VNS :
  - o Spontané horizontal :                    absent                     droit                     gauche
  - o HST                    positif                     négatif 
    - Si positif cocher le canal causal : CSCH Dt                     CSCH G
    - CSCP Dt                     CSCP G
    - CSCA Dt                     CSCA G
  - o Vibreur positif:                    non                     droit                     gauche

### 7.3.3 Examens paracliniques

L'examen vestibulaire paraclinique, était réalisé le même jour que l'examen clinique ORL, et consistait en 3 étapes :

- Epreuves caloriques
- Potentiels évoqués utriculaires
- Potentiels évoqués sacculaires

Nous avons initialement débuté l'étude en réalisant également un VHIT (video head impulse test), mais avons dû arrêter cet examen, car le casque du VHIT n'était pas adapté au diamètre céphalique des enfants.

Nous n'avons pas réalisé d'audiogramme de manière systématique.

Étaient reportés les enfants avec otite séro-muqueuse (OSM), faussant les épreuves vestibulaires.

### 7.3.3.1 Épreuves caloriques

Après nettoyage éventuel des conduits auditifs externes, des épreuves caloriques étaient réalisés.

Les résultats étaient présentés de façon standard, indiquant la réflectivité, la prépondérance, les vitesses, le déficit en pourcentage, comme montré dans la *Figure 56* **Erreur ! Source du renvoi introuvable.**

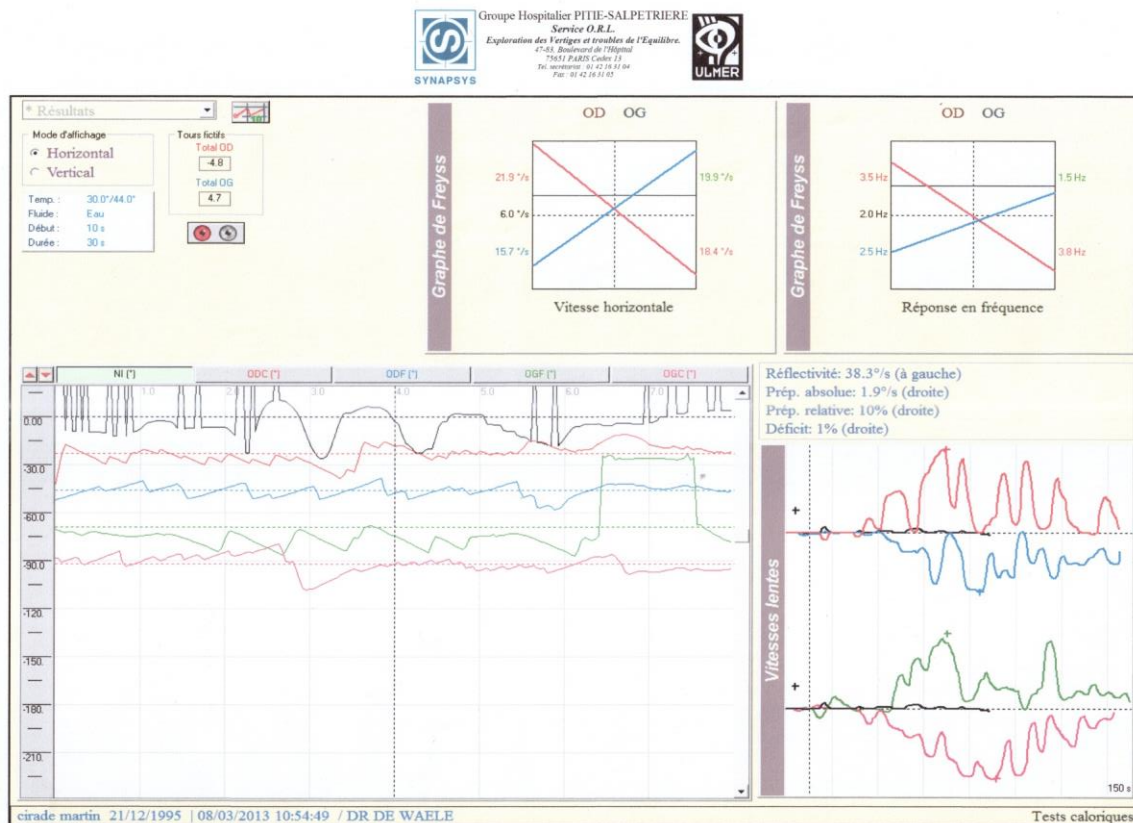


Figure 56. Exemple d'épreuve calorique normale chez un enfant scoliotique

### 7.3.3.2 Potentiels évoqués sacculaires

---

Les potentiels évoqués sacculaires, ou potentiels évoqués otolithiques cervicaux, ou cervical vestibular evoked myogenic potentials (cVEMP), étaient réalisés comme expliqué dans la 3<sup>ème</sup> partie de cette thèse, à l'aide de clicks à 109 dB et bursts à 102 dB, à 500 Hz. Le nombre minimal de stimuli était de 80, et l'ensemble des valeurs recueillies était moyenné. Ces valeurs correspondent à ce que l'on retrouve le plus fréquemment dans la littérature internationale récente des cVEMP. Pour définir une asymétrie, un ratio d'asymétrie est calculé sur les amplitudes mesurées en microvolts (différence relative). Dans la littérature, chez les adultes, un ratio inférieur ou égal à 46 est la norme[201, 224, 225]. En l'absence d'étude sur les enfants (en dehors de celle de Pollak et al.[226] qui ne donne pas de norme chez les sujets sains), nous avons défini une norme à partir de notre population d'enfants sains.

### 7.3.3.3 Potentiels évoqués utriculaires

---

Les potentiels évoqués utriculaires, ou potentiels évoqués otolithiques oculaires, ou ocular vestibular evoked myogenic potentials (oVEMP) étaient réalisés comme expliqués dans la 3<sup>ème</sup> partie de cette thèse, à l'aide de bursts à 102 dB, et 500 Hz. Le nombre d'impulsions minimal était de 80, et l'ensemble des valeurs recueillies était moyenné. Ces valeurs étaient utilisées car il s'agit des valeurs utilisées dans la littérature récente des oVEMP. Ici aussi, un ratio d'asymétrie est utilisé. Puisque ici encore, il n'existe aucune norme chez l'enfant, nous avons choisi de prendre comme norme la valeur calculée dans notre population d'enfants sains.

### 7.3.4 Recueil des données et analyses statistiques

---

Les données étaient saisies dans un tableau de données Excel®, à l'aide de l'observation clinique standardisée, du dossier orthopédique, de la lecture des radiographies de rachis par les orthopédistes, des résultats des explorations vestibulaires. Les statistiques étaient alors calculées à l'aide d'Excel®, réalisant des tests *t* de Student, tests d'équivalence, devant des effectifs dans chaque groupe trop faibles pour utiliser une loi normale.

Au total, nous avons inclus 31 enfants avec scoliose idiopathique (groupe SI), 3 avec scoliose malformative (groupe SM), et 43 enfants sains (groupe ES). La moyenne d'âge des enfants était de 11,5 ans ( $\pm 3,24$ ), et le sex ratio garçon / fille de 0,39. Le rapport de droitiers sur gauchers de 0,86. Le sens de la scoliose (côté de la convexité) n'était identifiable que chez 17 enfants sur 31 du groupe SI. En effet, chez les enfants avec une scoliose à double ou triple courbure, il est parfois difficile d'identifier de manière certaine le côté de la première convexité apparue au cours de la maladie.

Il n'y avait que deux enfants SI nés prématurés avant 36 semaines d'aménorrhées.

Les caractéristiques des groupes SI et ES sont présentées Tableau 3 (le groupe SM étant trop petit pour réaliser des statistiques).

	<i>Groupe SI</i>	<i>Groupe ES</i>
<i>effectif</i>	31	43
<i>Age</i>	13,3	10,2
<i>Sex ratio</i>	0,161	0,558
<i>Ratio droitiers/gauchers</i>	0,778	0,919
<i>Antécédents familiaux de scoliose</i>	45%	0%

**Tableau 3. Caractéristiques principales des enfants.**

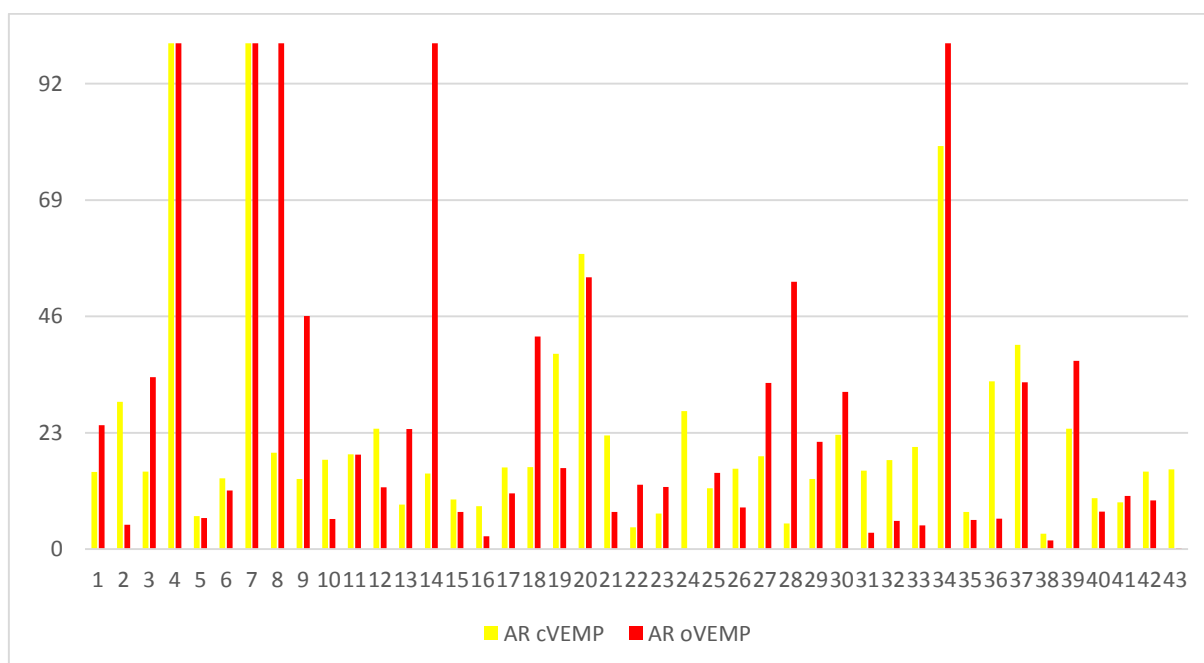
### 7.4.1.1 Groupe ES

La moyenne des AR aux cVEMP à 102 dB en bursts chez les enfants ES était de 22.9 (+/- 22.2). La moyenne des AR aux oVEMP à 102 dB en bursts était de 23.1 (+/- 26.9). La moyenne des valeurs aux oVEMP à 112 dB en bursts était de 24.9 (+/-30.2). L'ensemble est présenté *Tableau 4*.

	Moyenne	Ecart-type
AR cVEMP bursts 102 dB	22.9	22.2
AR oVEMP bursts 102 dB	23.1	26.9
AR oVEMP bursts 112 dB	24.9	30.2

*Tableau 4. Moyennes et écart-types des enfants ES aux différentes explorations vestibulaires.*

Les résultats de chaque enfant aux VEMPs sont présentés *Figure 57*.



**Figure 57. Résultats des VEMP chez les enfants ES.**

Les enfants ES présentant des anomalies vestibulaires avaient tous un examen clinique normal. Ils ne présentaient pas non plus d'antécédents notables.

Puisque la valeur normale de l'AR des VEMPs chez l'enfant n'est pas connue, nous proposons de la calculer de la manière suivante :

- en étudiant le groupe ES
- nous avons exclu du calcul les enfants dont l'AR était de 100 (donc enfants forcément anormaux ou examens mal compris par l'enfant ou mal réalisés), soit 5 enfants pour le calcul de la norme oVEMP et 2 enfants pour les cVEMP. Nous avons gardé tous les patients dont l'AR n'était pas de 100. Cette méthode est validée en mathématiques lors du calcul de normes d'une population témoin.
- nous avons calculé une valeur normale maximale égale à la moyenne + 2 écart-types

Les normes maximales de l'AR obtenues sont alors :

- 47 pour les cVEMP
- 41 pour les oVEMP

Ces calculs de normes sont cohérents avec celles proposées dans la littérature adulte, en effet la valeur de 46 pour l'AR des cVEMP est très fréquemment utilisée.

Pour notre étude, nous avons donc pris comme norme un AR à 47 pour les cVEMP et 41 pour les oVEMP.

Chez les enfants sains, nous avons observé la présence d'anomalies vestibulaires chez 7 enfants sur 43 (16.2%). Il s'agissait d'anomalies :

- Utriculaires isolées chez 3 enfants
- Utriculaires et sacculaires ipsilatérales chez 4 enfants

#### **7.4.1.2 Groupe SI**

---

Chez les patients SI, l'angle de Cobb moyen était de  $33^\circ \pm 15,8$ , un équilibre (au sens orthopédique du terme) présent chez 80,7% des enfants, le Risser médian à 3. Le Lenke le plus représenté était le stade 1 (9 enfants), puis le stade 5 (8 enfants), puis 3 (5 enfants), puis 2 et 4.

Dans le groupe SI, 22 enfants sur 31 présentaient des anomalies vestibulaires (71%). Ces anomalies se répartissaient comme tel :

- 13 asymétries utriculaires (71% des anomalies observées)



- 6 asymétries sacculaires (27%)
- 7 atteintes canales horizontales (32%)

Les atteintes vestibulaires pouvaient être mixtes (deux organes vestibulaires atteints), comme observé chez 4 enfants SI. Dans ce cas-là, les atteintes étaient localisées du même côté sauf chez un enfant qui avait un déficit utriculaire droit et canalaire horizontal gauche.

A noter qu'un enfant SI avait des explorations vestibulaires normales avec un nystagmus vertical ascendant spontané laissant suspecter une étiologie centrale cérébrale, mais avec IRM cérébrale normale. En effet un nystagmus vertical pur ne peut jamais être périphérique sauf en cas d'atteinte fort peu probable simultanée des deux canaux semi-circulaires supérieurs.

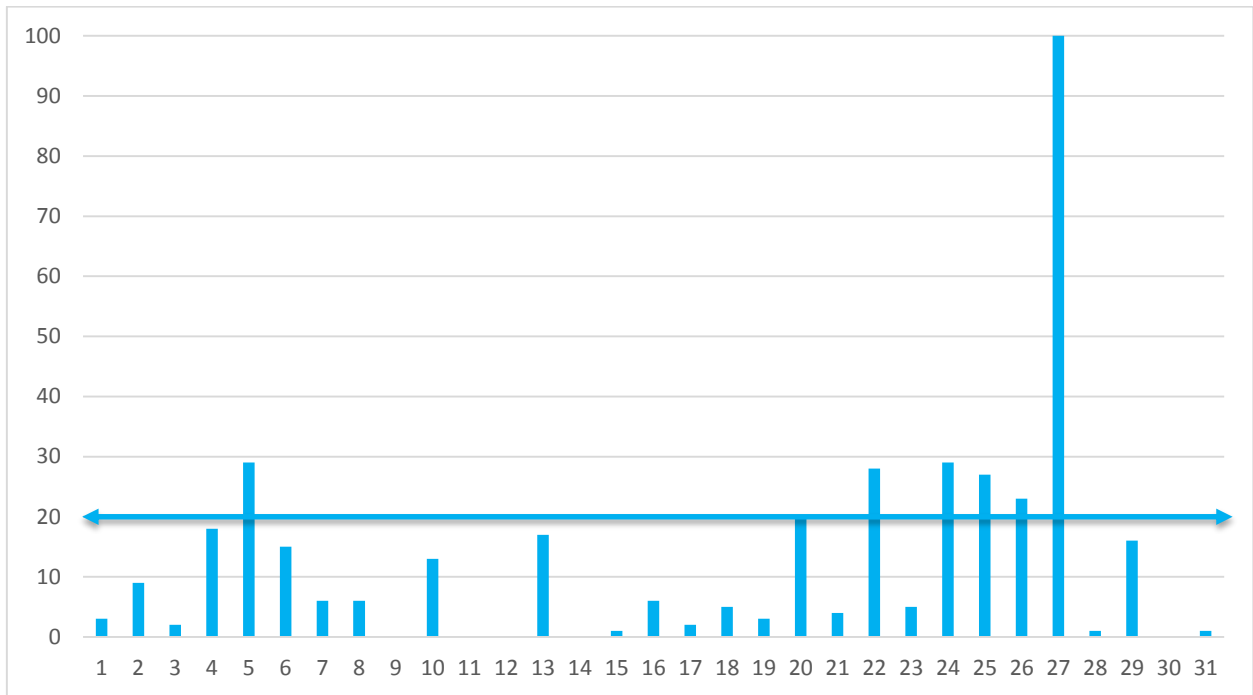
La valeur moyenne des hypovalences aux épreuves caloriques était de 14% (+/- 19.7).

La valeur moyenne de l'AR des cVEMP en bursts à 102 dB était de (20.5 +/-20.3). Celle des AR des oVEMP en bursts à 102 dB était de 45.2 (+/-35.5). Celle des AR des oVEMP en bursts à 112 dB de 49.2 (+/- 34.7). Pour rappel, la normale des VEMP (oVEMP et cVEMP) choisie a été calculé d'après notre population d'enfant sains (groupe ES) : seuil d'AR à 47 pour les cVEMP et 41 pour les oVEMP. L'ensemble est présenté *Tableau 5*.

	Moyenne	Ecart-type
Hypovalence des épreuves caloriques	14	19.7
AR cVEMP bursts 102 dB	20.5	20.3
AR oVEMP bursts 102 dB	45.2	35.5
AR oVEMP bursts 112 dB	49.2	34.7

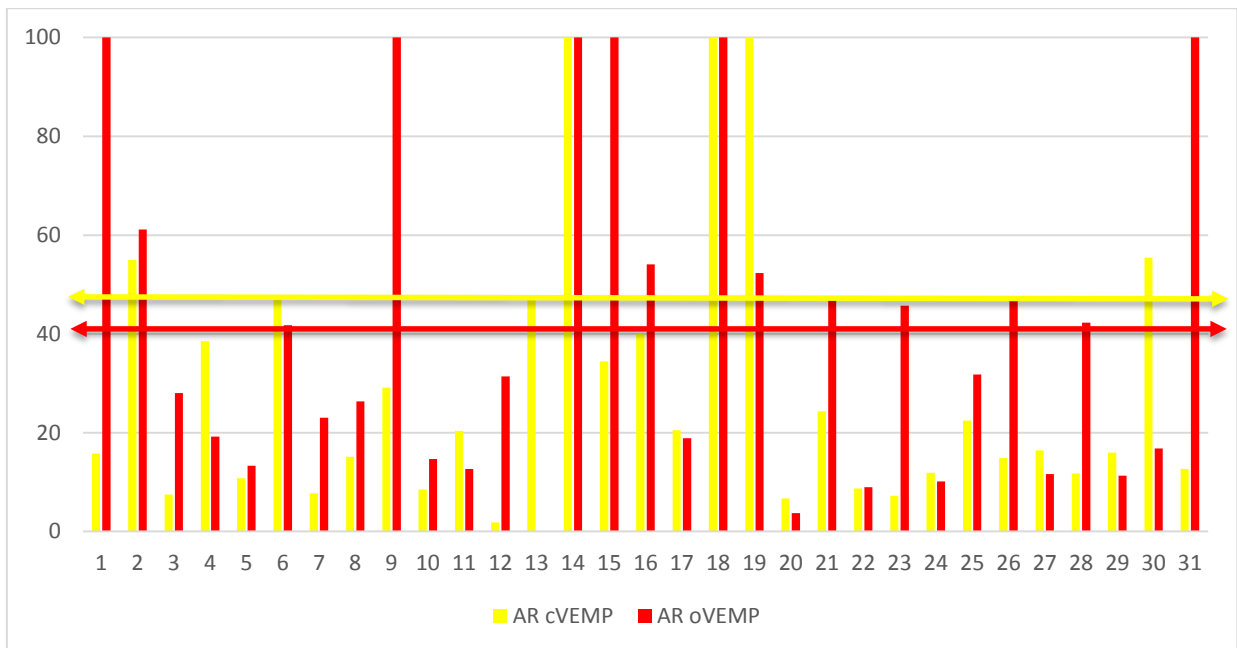
**Tableau 5. Résultats des explorations vestibulaires dans le groupe SI.**

Les valeurs des hypovalences aux épreuves caloriques, des cVEMP, et de la cumulée des oVEMP pour chaque enfant du groupe SI sont présentées *Figure 58*, *Figure 59*, et *Figure 60*.



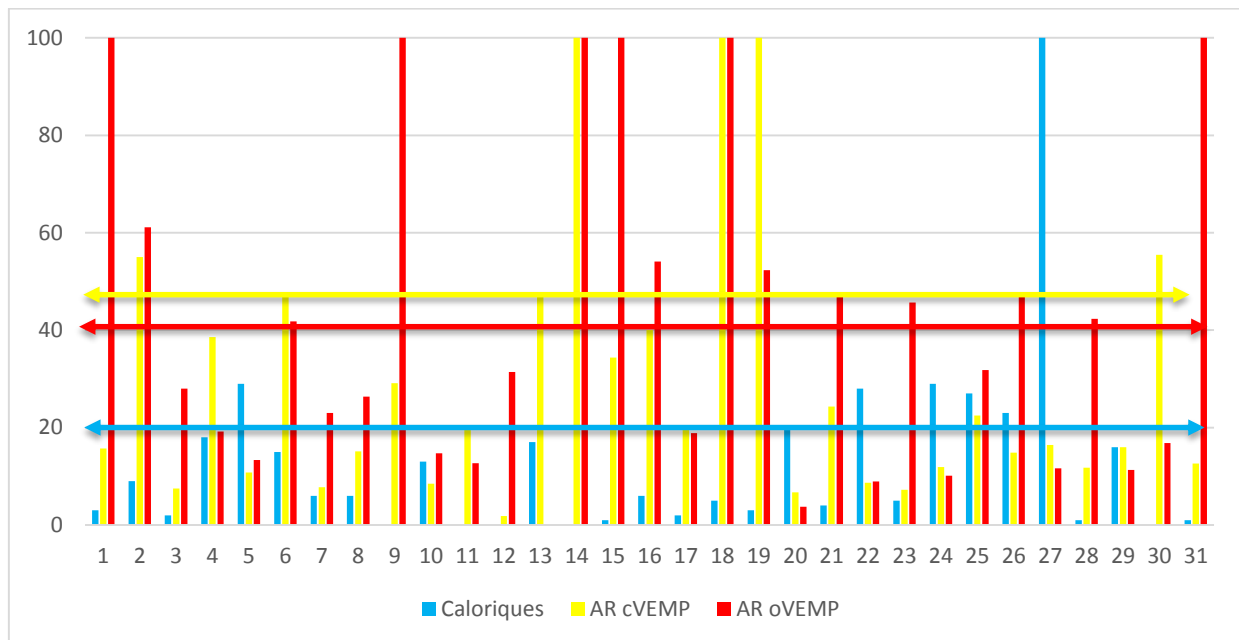
**Figure 58. Valeurs des hypovalences des enfants SI aux épreuves caloriques.**

*Rappel : une valeur supérieure à 20 est anormale. Les enfants anormaux sont les enfants numéro 5, 20, 22, 24, 25, 26, et 27 soit 7 enfants.*



**Figure 59. Valeurs des AR aux VEMPs des enfants SI.**

*Rappel : une valeur supérieure à 47 est anormale. Pour rappel, la norme pour les cVEMP est fixée en dessous de 47, et en dessous de 41 pour les oVEMP..*



**Figure 60. Résultats des enfants SI aux différentes explorations vestibulaires.**

Rappel : pour les épreuves caloriques une valeur > 20 est considérée comme anormale. Pour les cVEMP, une valeur supérieure à 47 est considérée comme anormale, et supérieure à 41 pour les oVEMP.

Comme montré sur les tableaux ci-dessus, certains enfants n'ont pas passé tous les tests :

- Les enfants 11, 12, 14, et 30 n'ont pas passé les épreuves caloriques. L'enfant 14 avait 8 ans, et n'a pas supporté les vertiges induits par l'examen. Les enfants 11 et 30, bien que plus grands (15 et 17 ans) n'ont pas non plus supporté les vertiges induits. L'enfant numéro 12 était claustrophobe et ne supportait pas l'obscurité liée aux lunettes de VNS plus de quelques secondes.
- L'enfant numéro 14 a par ailleurs bien passé des oVEMP, avec un AR calculé à 0 (amplitudes gauche et droite très proches).

Nous avons réalisé des oVEMP en stimulus vibratoire à Fz chez 5 enfants, ce qui a permis de :

- Confirmer l'atteinte utriculaire chez deux enfants (AR à 48 et 100). Il existait chez ces deux enfants un doute sur la réalité d'une atteinte utriculaire en conduction aérienne.
- Confirmer l'absence d'atteinte chez 3 enfants (AR à 28, 35 et 39). Ces derniers étaient des enfants chez qui nous n'avions pas de résultats oVEMP en conduction aérienne.

Lorsque présent, un déficit vestibulaire était présent du côté gauche chez 11 enfants sur 21 (52.3%). Nous n'avons pas considéré pour ce calcul l'enfant ayant une atteinte bilatérale

(utricule droit et CSC latéral gauche). L'asymétrie vestibulaire était donc droite chez 10 enfants sur 21 (47.7%).

Le côté de la convexité de la scoliose, lorsqu'il était défini de manière certaine, était controlatéral au côté de l'atteinte vestibulaire chez 12 enfants sur 17 (70.5%).

Les enfants SI étaient droitiers à 77,7%, ce qui est un peu faible par rapport à la population générale. En effet, d'après une revue récente de la littérature, la prévalence des droitiers par rapport aux gauchers varie selon les études et selon le sexe, mais aussi d'une culture à l'autre ou encore d'une région géographique à l'autre, de 5 à 25.9%[227], avec une moyenne communément admise en Europe d'environ 10%.

Par ailleurs, le côté de l'atteinte vestibulaire était controlatéral à la latéralisation de l'enfant chez 76.5% (13 enfants sur 17). En effet la latéralisation était connue pour 17 enfants. Les enfants ne présentant pas cette situation n'avaient pas de rapport entre eux (l'atteinte pouvait être gauche ou droite, ou encore otolithique ou canalaire).

Nous avons ensuite cherché à savoir si le type d'atteinte vestibulaire était corrélé à la sévérité de la scoliose ou à son risque évolutif. Pour ce faire, nous avons comparé les valeurs des moyennes de l'angle de Cobb en fonction de chaque atteinte vestibulaire :

- Cobb moyen chez les atteintes utriculaires : 30.5°
- Cobb moyen chez les atteintes sacculaires : 30°
- Cobb moyen chez les atteintes canalaire horizontales : 34.4°
- Cobb moyen chez les patients avec atteintes mixtes : 27.5°

Ces différences n'étaient pas significatives ( $p > 0,05$ ). Le type de l'atteinte vestibulaire ne semble donc pas prédictif de la sévérité de la scoliose.

Nous avons ensuite cherché à savoir si les enfants SI à explorations vestibulaires normales avaient des scoliozes moins sévères que les enfants SI à explorations vestibulaires anormales. Nous avons donc comparé la valeur moyenne de l'angle de Cobb chez ces deux sous-groupes : 32° vs 33.9° ( $p > 0.05$ ).

Nous avons également recherché une corrélation entre le fait d'avoir ou non des explorations vestibulaires normales et plusieurs critères (analyses univariées) tels que l'âge, les antécédents

familiaux scoliotique, le Risser, l'évolution de la scoliose au moment des explorations vestibulaires, et la localisation de la courbure rachidienne. Aucune corrélation n'a été retrouvée.

Il existe par ailleurs une corrélation positive entre le fait d'avoir une scoliose droite et une exploration vestibulaire pathologique.

#### 7.4.1.3 Groupe SM

Sur les 3 enfants avec scoliose malformative (un enfant avec syringomyélie T7T8, un enfant avec arrêt cardio respiratoire néonatal, et un torticolis congénital), deux présentent une asymétrie vestibulaire otolithique. Le premier enfant est normal, le second a un déficit otolithique bilatéral (déficit sacculaire droit AR cVEMP 57 ; déficit utriculaire gauche AR oVEMP 67.2), et le troisième un déficit sacculaire gauche (AR cVEMP 55.4). Le fait que l'enfant avec syringomyélie T7T8 et une scoliose secondaire ait des explorations vestibulaires normales semble conforter le fait qu'une scoliose seule n'engendre pas de déficit vestibulaire. Ces enfants étaient tous droitiers.

#### 7.4.1.4 Comparaison des résultats

L'ensemble des atteintes par patients sont présentées *Tableau 6*

<i>Numéro patient</i>	<b>Déficit caloriques</b>	<b>Déficit cVEMP</b>	<b>Déficit oVEMP</b>
<b>Groupe SI</b>			
1			X
2		X	X
3			
4			
5	X		
6		X	X
7			
8			
9			X
10			
11			X

12			
13		X	
14			X
15		X	x
16		x	X
17			
18		X	x
19		x	X
20	X		
21			X
22	X		
23			X
24	X		
25	X		
26	x		X
27	X		
28			X
29			X
30		X	
31			x
<b>Groupe ES</b>			
32			
33			
34			
35		X	x
36			
37			
38		X	X
39			X
40			X
41			
42			
43			
44			
45			X
46			
47			
48			
49			
50			
51		X	x
52			
53			
54			
55			
56			
57			
58			
59			
60			
61			
62			
63			
64			
65		x	X
66			
67			
<b>Groupe SM</b>			
68			
69			
70			
71			
72			
73			
74			
75			
76		x	x
77		X	

Tableau 6. Déficits vestibulaires par patient.

Nous avons donc observé un taux d'anomalie vestibulaire de 71% chez les enfants SI vs 16.2% chez les enfants ES. Par un test *t* de Student basé sur une hypothèse de différence nulle, nous avons calculé un  $p < 0.001$ .

Le *Tableau 7* compare les AR aux VEMPs des enfants SI et ES. Nous n'avons pas réalisé de comparaison avec le groupe SM qui présente un trop faible effectif. Les valeurs moyennes des AR des oVEMP sont significativement plus hautes chez les enfants SI que les ES (45.2 vs 23.1 et 49.2 vs 24.9 pour les bursts à 102 et 112 dB respectivement,  $p < 0.05$ ). Pour comparer ces valeurs, nous avons utilisé un test *t* de Student homoscédastique à distribution bilatérale.

	Groupe SI		Groupe ES		<i>p</i>
	Moyenne	Ecart-type	Moyenne	Ecart-type	
AR cVEMP bursts 102 dB	20.5	20.3	22.9	22.2	0.276
AR oVEMP bursts 102 dB	45.2	35.5	23.1	26.9	0.014
AR oVEMP bursts 112 dB	49.2	34.7	24.9	30.2	0.015

**Tableau 7. Comparaison des AR des VEMPs des enfants SI et ES.**

La présente étude montre un taux d'anomalies vestibulaires significativement plus élevé chez les enfants scoliotiques idiopathiques (71% vs 16.2%,  $p < 0.001$ ). Chez les enfants scoliotiques idiopathiques, l'organe vestibulaire le plus touché était l'utricule (13 enfants), puis le CSC horizontal (7 enfants) et enfin le saccule (6 enfants).

Dans le groupe SI, il n'y avait que deux enfants avec un déficit sacculaire isolé. Ce résultat semble assez logique. En effet, de par son inclinaison dans l'espace, et donc de par les informations qu'il code, on ne voit pas trop comment le saccule pourrait être impliqué dans la genèse d'une scoliose. En revanche, l'utricule surtout, mais aussi le canal horizontal, codent tous les deux des informations pouvant fortement être impliquées dans la genèse d'une scoliose. Pour comprendre ceci, il est nécessaire de se rappeler que la macule utriculaire est placée dans un plan horizontal, similaire à celui du canal latéral, et que la macule sacculaire est plutôt verticale. L'utricule code donc les accélérations linéaires plutôt horizontales, alors que le saccule code donc les accélérations linéaires plutôt verticales. De par cette disposition anatomique, on comprend que l'utricule aura plus une action sur les muscles paravertébraux et donc sur le rachis, tandis que le saccule aura davantage d'impact sur le tonus musculaire des membres inférieurs.

Le taux observé de 16.2% d'anomalie vestibulaire chez les enfants sains est effectivement élevé, et pourrait être dû à plusieurs facteurs :

- faux positifs (problème technique, mauvaise compliance de l'enfant lors du test ?),
- découverte de patients sains à risque de développer secondairement une scoliose (si notre hypothèse est la bonne !). Ces enfants seront tous revus à un an, pour un examen clinique, à la recherche de l'apparition d'une scoliose. Les résultats de cette seconde étude ne sont pas encore connus.
- Peut-être existe-t-il dans la population générale une certaine proportion d'enfants ayant des explorations vestibulaires anormales ?

Les sex ratios des groupes ES et SI sont différents, ce qui était attendu, puisque les enfants étaient recrutés au hasard en consultation. Le sex ratio du groupe ES est proche de 0.5 (0.558) tandis que celui du groupe SI est à 0.161, ce qui correspond bien à la réalité puisque la scoliose est une maladie touchant d'avantage de filles que de garçons.



Il est intéressant de noter l'existence d'un nystagmus central chez un des enfants SI (nystagmus vertical pur) : peut-être s'agit-il d'un évènement fortuit, ou peut-être est-ce argument supplémentaire pour l'implication du système vestibulaire dans la genèse des scolioses ?

Le côté de l'atteinte vestibulaire (lorsqu'elle est bien présente) chez les scoliotiques idiopathiques était controlatéral à la convexité de la scoliose chez 70.5% des enfants. Il semble donc n'exister qu'une corrélation faible entre le côté de l'anomalie vestibulaire et le côté de la convexité puisque le coefficient de corrélation *Pearson* calculé est de 0.423. Cette faible corrélation semble en contradiction avec l'hypothèse de notre étude. Néanmoins identifier le côté de la convexité de la scoliose est difficile, puisque 12 enfants présentaient une scoliose à double courbure et un enfant avait une scoliose à triple courbure. Chez ces enfants, il est possible que le sens défini de la scoliose ne soit parfois pas connu, ou erroné, car il est parfois difficile de savoir quelle convexité rachidienne est apparue en premier dans l'histoire du patient et de sa maladie (il faut que l'orthopédiste ait connaissance des premières radiographies réalisées, ce qui n'était pas toujours le cas dans notre étude).

Les enfants SI présentant une anomalie canalaire horizontale isolée présentent par ailleurs une convexité ipsi- ou contro-latérale à la lésion, ce qui peut s'expliquer par le fait que les voies vestibulospinales d'origine canalaire empruntent majoritairement le faisceau vestibulospinal médian, dont les efférences sont bilatérales (et non controlatérales comme les voies vestibulospinales thoracolombaires d'origine otolithique). Pour les enfants SI ayant une atteinte otolithique isolée, la convexité de la scoliose était controlatérale chez 8 enfants sur les 11 (pour lesquels le sens de la scoliose était connue) soit 72%.

Le type de l'atteinte vestibulaire ne semble pas prédictif de la sévérité de la scoliose, puisque les valeurs des moyennes de l'angle de Cobb en fonction de chaque atteinte vestibulaire ne varient pas de façon statistiquement significative :

- Cobb moyen chez les atteintes utriculaires : 30.5°
- Cobb moyen chez les atteintes sacculaires : 30°
- Cobb moyen chez les atteintes canalaire horizontales : 34.4°
- Cobb moyen chez les patients avec atteintes mixtes : 27.5°

Nous n'avons pas retrouvé de corrélation entre sévérité de la scoliose (données de l'interrogatoire, Cobb, Risser, équilibre de la scoliose, localisation de la courbure rachidienne) et résultats des explorations vestibulaires.

Dans notre population, « seulement » 71% des enfants SI présentent une anomalie vestibulaire, et non 100% comme attendu si notre hypothèse était la seule explication physiopathologique de la scoliose idiopathique, ce qui semble donc *a priori* en contradiction avec notre hypothèse de départ. Cependant ceci peut s'expliquer par au-moins quatre raisons :

- Sensibilité des tests paracliniques utilisés inférieure à 100% : nous avons peut-être observé des faux négatifs.
- La compensation vestibulaire des enfants SI a pu s'effectuer davantage chez certains enfants par rapport à d'autres, allant jusqu'à normaliser des résultats paracliniques, qui de surcroît, ne permettent que de calculer un ratio d'asymétrie et non pas un déficit global en valeur absolue du système vestibulaire. Dans notre hypothèse, l'anomalie est embryonnaire. La compensation s'effectue au cours de la croissance de l'enfant, certains patients compensent peut-être plus rapidement que d'autres : nous n'étudions peut-être que des vestiges de l'anomalie vestibulaire initiale.
- Nous n'avons pas testé l'ensemble du système vestibulaire : pour être complet il nous manque une analyse de la fonction de tous les canaux semi-circulaires, à haute fréquence, via le VHIT. Les enfants SI considérés comme normaux auraient peut-être montré des anomalies au VHIT.
- Les scoliose idiopathiques pourraient ne pas être toutes liées à une anomalie vestibulaire. Nous pensons qu'en réalité, il existe de nombreuses anomalies embryonnaires sur le système nerveux central ayant un effet sur la statique rachidienne qui pourrait induire une scoliose. Le système vestibulaire ne serait probablement qu'un exemple d'une cause possible de scoliose idiopathique.

Notre étude est une étude pilote pour plusieurs raisons :

- C'est la première à étudier les oVEMP chez des enfants avec une scoliose idiopathique.
- C'est aussi *a fortiori* la seule qui étudie autant d'organes vestibulaires de manière sélective chez l'enfant ayant une scoliose idiopathique.
- Le nombre de patients SI dans notre étude, bien que petit en valeur absolue, est l'un des plus importants de la littérature.
- C'est aussi la première étude s'intéressant aux cVEMP et oVEMP chez des enfants sains, afin d'en proposer une norme. La norme calculée ici est cohérente avec la littérature des cVEMP chez l'adulte : 47 pour nous vs 46 dans la littérature (pour les adultes) ; et 41 pour les oVEMP (pas de norme dans la littérature).

Néanmoins, cette étude présente plusieurs biais méthodologiques :

- Effectifs SI trop faibles pour permettre des calculs de sous-groupe (ex : facteurs vestibulaires prédictifs de sévérité ou de mauvaise évolution de la scoliose).
- Absence d'audiogramme systématique, qui est l'un des plus gros défauts de notre étude. Ceci étant dit, les VEMP ne sont influencés par une surdité que s'il s'agit d'une surdité de transmission. Dans ce cas les VEMP sont peut-être abolis ou diminués, et en cas de VEMP diminués nous réalisons une stimulation vibratoire à Fz, s'affranchissant ainsi d'un problème transmissionnel, ce qui limite ce biais. De plus, la principale cause de surdité de transmission chez l'enfant, l'otite séromuqueuse, était systématiquement recherchée par otoscopie au microscope avant chaque PEO.
- Effectifs de scolioses malformatives trop faibles ne permettant pas de comparaison avec les groupes SI et ES. Malheureusement, comme expliqué auparavant, il est difficile de recruter ce type de patients, très souvent atteints de lourds handicaps moteurs (pulmonaires et donc trachéotomisés) et cérébraux, rendant difficile le déplacement du malade vers un centre ORL en dehors d'examen nécessaires au suivi médical, et rendant aussi difficiles les explorations vestibulaires elles-mêmes. Malgré nos efforts, les parents étaient souvent réfractaires au déplacement éprouvant de leur enfant vers nos centres d'examen (nécessité de prendre un jour de congé parental, de déplacement de l'enfant en ambulance...).
- Absence de normes internationalement reconnues pour les épreuves caloriques.
- Absence d'étude de la fonction canalaire à hautes fréquences.

Comme expliqué dans la quatrième partie de cette thèse, depuis plusieurs années, plusieurs études évoquent un lien entre le système vestibulaire et la genèse d'une scoliose idiopathique, sans preuve formelle. Récemment, Hawasli [228], et Catanzariti [229], ont chacun publié une revue de la littérature sur ce lien. Ces articles ne réussissent à prouver un éventuel lien de cause à effet que grâce au travail mené sur *Xenopus* par Lambert et al.[11]

Une bibliographie Pubmed sur le sujet ne retrouve que très peu d'articles jusqu'à ce jour. L'étude de Wiener-Vacher et al.[6] déjà citée retrouve 66% d'asymétrie à l'OVAR chez une trentaine d'enfants. L'étude de Pollak et al.[226] est la seule étudiant les cVEMP chez les patients scoliotiques (n = 29) et patients sains (n = 14). La méthode d'analyse des cVEMP

utilisée par les auteurs est différente de celle internationalement utilisée dans la littérature des VEMPs, puisque les auteurs ont étudié les latences de p13 (pas de différence significative) puis celle de n23 isolée (différence significative), mais pas les amplitudes.

Les études de Wiener-Vacher [6] et de Pollak[226] sont les deux seules études connues de la fonction vestibulaire de manière paraclinique chez les scoliotiques, autrement que par la verticale visuelle subjective. Ces deux études montrent, comme notre travail, une différence significative entre les enfants ayant une scoliose idiopathique et les enfants sains.

Quant à la verticale visuelle subjective, nous avons retrouvé 3 études : celles de Krodel et al.[230] sur 28 patients (14 scoliotiques) et de Cheung et al.[231] chez 89 scolioses idiopathiques (45 sujets sains) ne montrent pas de différence significative (n inférieurs à 30), contrairement à celle de Cakrt et al.[232] qui retrouvent une différence significative (p inférieur à 0,01) de perception de la verticale visuelle subjective ( $0,86 \pm 1,39^\circ$  vs  $0,04 \pm 0,64$  chez les témoins), montrant ainsi une différence de la fonction utriculaire chez les 23 adolescents scoliotiques étudiés par rapport aux 23 témoins. Le travail de Cheung et al.[231] est à notre connaissance l'étude paraclinique sur le système vestibulaire avec la plus grosse population à ce jour (89 SI, 45 ES, 50 SM). Il eut été intéressant de comparer les résultats de ces 3 études avec notre population, mais malheureusement nous n'avons pas réalisé de VVS chez nos patients.

La présente étude montre :

- Un taux élevé d'anomalies vestibulaires chez les enfants scoliotiques idiopathiques : 71% (22 enfants sur 31).
- Que ce taux d'anomalies vestibulaires est significativement plus élevé chez les enfants scoliotiques idiopathiques que chez les enfants sains : 71% vs 16.2%, ( $p < 0.001$ ).
- Que le côté de l'atteinte vestibulaire (lorsqu'elle est bien présente) chez les scoliotiques idiopathiques était controlatéral à la convexité de la scoliose chez 70.5% des enfants. Il n'existe qu'un faible degré de corrélation entre le côté de l'anomalie vestibulaire et le côté de la convexité (coefficient Pearson à 0.423).
- Que parmi les atteintes vestibulaires, l'organe le plus souvent impliqué semble être l'utricule (71% des enfants avec asymétrie vestibulaire), puis à proportions égales le canal latéral et le saccule (27% des enfants avec asymétrie vestibulaire chacun).
- Et enfin, qu'il ne semble pas exister de relation entre le type d'atteinte vestibulaire et la sévérité ou l'évolutivité des scoliose.

Les résultats obtenus dans notre étude renforcent l'hypothèse qu'une certaine proportion des scoliose est liée à une anomalie vestibulaire.

Toutefois, d'autres études sur le sujet sont nécessaires pour étudier d'avantage ce sujet, notamment avec :

- Des effectifs supérieurs, que ce soit pour les SI ou les SM.
- Une étude plus complète de la fonction vestibulaire, avec par exemple la réalisation de VHIT.

## 8 Conclusion de la thèse

La scoliose idiopathique est une déformation plus ou moins étendue de la colonne vertébrale dans les trois plans de l'espace (axial, sagittal, et coronal), non complètement réductible. Il s'agit d'une maladie fréquente (prévalence mondiale d'environ 3-4%) aux conséquences importantes, que ce soit en termes personnels (consultations médicales, corsets, chirurgie, retentissement esthétique et psychologique, douleurs, insuffisance respiratoire) ou collectifs (coût de Santé Publique important : consultations répétées, examens radiologiques, traitements orthopédiques fonctionnels et chirurgicaux...).

De nombreuses hypothèses tentent d'expliquer la physiopathologie de cette maladie encore appelée idiopathique. Elles sont d'ordres différents, comme génétiques, histologiques, neuromusculaires, biochimiques, neuro-endocrines, neurologiques. Connaître la physiopathologie de la scoliose idiopathique ouvrirait la voie à de nombreuses innovations : dépistage néonatal, dépistage scolaire, nouvelles approches thérapeutiques, amélioration des prévisions d'évolution de la maladie...

Nous avons vu que le système vestibulaire est capable d'agir sur les muscles paravertébraux, via des afférences vestibulospinales. Celles-ci sont originaires principalement des organes utriculaires et sacculaires (décussant), mais aussi, à moindre mesure, des organes canaux (décussant ou non).

Nous avons également vu que, de par sa physiologie, la compensation vestibulaire est susceptible d'entretenir une période plus ou moins longue, où le syndrome postural dynamique peut persister, et que cette compensation vestibulaire se fait principalement sous la dépendance des informations proprioceptives et somatosensorielles, visuelles, et cérébelleuses qui prennent alors le relais des afférences vestibulaires qui ne sont plus fonctionnelles.

De plus, plusieurs études rapportent la présence d'anomalies vestibulaires chez les enfants porteurs d'une scoliose idiopathique[6, 7, 222, 226, 230, 231], sans en montrer un quelconque lien de causalité : la scoliose induit-elle des anomalies vestibulaires où est-ce l'inverse ?

Un élément de réponse vient des travaux de Lambert et al.[11, 187, 223]qui ont pour la première fois montré chez le *Xénope* (grenouille aquatique) qu'une anomalie vestibulaire (ici secondaire à une labyrinthectomie unilatérale) pouvait bien être la cause de déformations vertébrales semblables en tous points aux anomalies constatées dans la scoliose idiopathique humaine

(courbure du rachis dans les 3 plans de l'espace). Cette déformation est liée à une activité asymétrique des voies vestibulospinales et donc à un tonus musculaire paravertébral asymétrique, comme les auteurs l'ont démontré. En effet, comme décrit dans la seconde partie de cette thèse, les voies vestibulospinales utriculaires décussant, une labyrinthectomie unilatérale induit donc un déficit des muscles paravertébraux controlatéraux. Dans le modèle de Lambert, la convexité de la scoliose sera donc du côté opposé à la labyrinthectomie.

Afin d'étayer l'hypothèse que les scolioses idiopathiques de l'enfant, ou tout du moins une certaine partie d'entre elles, soient secondaires à une anomalie vestibulaire unilatérale non compensée, en période de croissance osseuse, nous avons réalisé une étude clinique prospective réalisée sur 3 hôpitaux différents (Necker-Enfants Malades, HEGP, Pitié-Salpêtrière) menée sur 4 ans. Nous avons réalisé des explorations vestibulaires chez des enfants ayant une scoliose idiopathique, une scoliose malformative, et chez des enfants sains.

Les objectifs de notre étude étaient de vérifier que les enfants scoliotiques présentaient bien une asymétrie vestibulaire, en nombre significativement plus élevé que dans la population infantile générale, de tenter de définir les organes vestibulaires éventuellement responsables, de chercher s'il existe des facteurs vestibulaires prédictifs de sévérité ou d'évolution des scolioses, et enfin, de calculer une norme infantile des cVEMP et oVEMP (car il n'en existait pas avant ce travail).

Notre étude retrouve :

- Un taux élevé d'anomalies vestibulaires, significativement plus élevé chez les enfants scoliotiques idiopathiques que chez les enfants sains : 71% vs 16.2%, ( $p < 0.001$ ).
- Que le côté de l'atteinte vestibulaire chez les scoliotiques idiopathiques était controlatéral à la convexité de la scoliose chez 70.5% des enfants, avec un niveau de corrélation faible (coefficient Pearson : 0.423).
- Que parmi les atteintes vestibulaires, l'organe le plus souvent impliqué semble être l'utricle (71% des enfants avec asymétrie vestibulaire), puis le canal latéral (32%) et enfin le saccule (27%).
- Et enfin, qu'il ne semble pas exister de relation entre le type d'atteinte vestibulaire et la sévérité ou l'évolutivité d'une scoliose.

Après revue de la littérature internationale, notre étude est la seule à :

- étudier les oVEMP chez des enfants ayant une scoliose idiopathique
- étudier autant d'organes vestibulaires chez l'enfant ayant une scoliose idiopathique

- étudier les cVEMP et oVEMP chez des enfants sains, afin d'en proposer une norme. La norme calculée ici est cohérente avec la littérature : 47 vs 46 dans la littérature des cVEMP chez l'adulte ; et 41 pour les oVEMP (pas de norme dans la littérature).

Dans notre étude, « seulement » 71% des enfants SI présentent une anomalie vestibulaire, ce qui pourrait s'expliquer par au-moins quatre raisons :

- Sensibilité des tests paracliniques utilisées inférieure à 100%, et ce d'autant plus qu'il n'y a pas de norme validée aux VEMPs chez l'enfant.
- La compensation vestibulaire des enfants SI a pu s'effectuer davantage chez certains enfants par rapport à d'autres, allant jusqu'à normaliser des résultats paracliniques.
- Nous n'avons pas testé l'ensemble du système vestibulaire : pour être complet il nous manque une analyse de la fonction de tous les canaux semi-circulaires, à haute fréquence, via le VHIT. Les enfants SI considérés comme normaux auraient peut-être montré des anomalies au VHIT.
- Les scoliose idiopathiques ne seraient pas toutes liées à une anomalie vestibulaire.

Si l'on part du constat de causalité observé par Lambert et al. sur le *Xénope* [11], on peut postuler que certaines scoliose idiopathiques (71% ici) pourraient être secondaires à des troubles vestibulaires, ceci nécessitant d'autres études sur le sujet. Par ailleurs, parmi les enfants atteints de scoliose idiopathiques avec atteinte vestibulaire, il semblerait exister des scoliose d'origine canalaires et des scoliose d'origine otolithique ; néanmoins cette affirmation est à interpréter en sachant que nous n'étudions probablement que les vestiges de l'anomalie vestibulaire. Peut-être certains organes vestibulaires récupèrent-ils plus vite que d'autres ?

La question de savoir si, chez l'humain, la scoliose engendre une asymétrie vestibulaire ou si c'est l'asymétrie vestibulaire qui engendre la scoliose n'est cependant pas résolue. Le fait que l'enfant avec syringomyélie T7T8 et une scoliose ne présente pas d'asymétrie vestibulaire semble conforter le fait qu'une scoliose seule n'engendre pas de déficit vestibulaire. De plus, l'enfant avec arrêt cardiaque néonatal et scoliose présentait bien une atteinte vestibulaire, ce que l'on peut tout à fait imaginer secondaire à l'hypoxie néonatale.

Par ailleurs, certains auteurs suggèrent qu'il puisse exister des variations anatomiques plus fréquentes chez les scoliose idiopathiques, comme Rousie et al. [152] du Collège de France qui a étudié 445 patients avec pathologies vestibulaires diverses et scoliose idiopathiques. Sur les patients scoliose idiopathiques, les scanner et IRM de rocher retrouvèrent chez 55%



d'entre eux la présence anormale d'une communication directe entre le canal semi-circulaire latéral et le postérieur, mais également chez 15% des patients ayant une pathologie vestibulaire sans scoliose.

Dans le même ordre d'idée, Shi et al.[158] retrouvent en IRM des différences anatomiques significatives entre 20 adolescents ayant une scoliose idiopathique (thoracique droite) et 20 adolescents sains :

- Une distance entre le centre des CSC latéral et supérieur gauche plus petite pour les scolioses (3.9 mm vs 4.11,  $p = 0.0264$ )
- Une inclinaison du CSC inférieur moindre chez les scolioses ( $46.91^\circ$  vs  $50^\circ$ ,  $p = 0.02$ )

Il existe de nombreuses formes de scolioses différentes de l'enfant, et peut-être cela correspond-il à des niveaux différents d'asymétrie vestibulaire initiale lors de l'embryogenèse (secondairement compensée). En effet, dans notre étude, nous n'étudions probablement que les « vestiges » d'une asymétrie vestibulaire embryonnaire initiale, qui a été – légèrement ou beaucoup, totalement ou pas du tout – compensée par la suite.

Parmi les scolioses appelées idiopathiques, il pourrait donc exister une majorité de scolioses d'origine vestibulaire (périphérique ou centrale) et des scolioses non vestibulaires. L'asymétrie vestibulaire n'est peut-être qu'un des multiples mécanismes à l'origine de la SI, et que sans doute n'importe quelle asymétrie centrale présente à un certain moment de l'embryogenèse capable d'induire une asymétrie dans les voies descendantes est susceptibles d'induire des déformations rachidiennes de type scoliotique.

Le travail fournit dans cette thèse appelle d'autres études :

- Afin d'étayer le lien de causalité entre anomalie vestibulaire et scoliose infantile, en étudiant notamment des scolioses malformatives ainsi que des scolioses opérées, avec de plus larges effectifs, et étudiant en plus la fonction canalaire par VHIT.
- Des études prospectives de cohorte, chez de jeunes enfants sains sans scoliose, dépistant des anomalies vestibulaires asymptomatiques, et recherchant l'apparition éventuelle secondaire année par année d'une scoliose chez les enfants présentant une asymétrie vestibulaire.
- Des études thérapeutiques prospectives contrôlées randomisées, étudiant l'effet de rééducation vestibulaire sur la scoliose.

- Le développement d'un test de dépistage (néonatal ou infantile) vestibulaire permettant de dépister les enfants à risque de développer une scoliose.

## 9 Index des illustrations

Figure 1. Déficit postural après labyrinthectomie unilatérale au stade 56 de développement de <i>Xenopus laevis</i> . .....	13
Figure 2. Capture d'écran de l'application Scoligauge, iOS®. <a href="http://www.ockendon.net/Scoligauge_Home_Page.htm">http://www.ockendon.net/Scoligauge_Home_Page.htm</a> .....	19
Figure 3. Radiographie standard de rachis lombosacré de face. Scoliose thoracolombaire gauche de 42°. Scoliose idiopathique. Stratégie diagnostique, physiopathologie et analyse de la déformation. N. Khouri et al. EMC d'Orthopédie.....	23
Figure 4. Radiographie standard de rachis complet de profil. Même scoliose que la figure 1. Scoliose idiopathique. Stratégie diagnostique, physiopathologie et analyse de la déformation. N. Khouri et al. EMC d'Orthopédie. ....	23
Figure 5. Classification de Nash et Moe (mesure de la déviation axiale d'une scoliose). Scoliose idiopathique. Stratégie diagnostique, physiopathologie et analyse de la déformation. N. Khouri et al. EMC d'Orthopédie.....	25
Figure 6. Photographie d'un appareil EOS. <a href="http://www.reseau-chu.org/les-articles/article/article/eos-2-radios-numeriques-du-corps-entier-en-20-secondes/">http://www.reseau-chu.org/les-articles/article/article/eos-2-radios-numeriques-du-corps-entier-en-20-secondes/</a> .....	28
Figure 7. Exemple d'image EOS de squelette osseux, avec reconstruction 3D. <a href="http://www.radiographie-medicale.fr/page-192-eos.htm">http://www.radiographie-medicale.fr/page-192-eos.htm</a> .....	28
Figure 8. Reconstruction 3D de rachis thoraco-lombaire par système EOS. <a href="http://www.maunol.fr/fr/eos/">http://www.maunol.fr/fr/eos/</a> .....	29
Figure 9. Image EOS d'une scoliose dégénérative. <a href="http://www.maunol.fr/fr/eos/">http://www.maunol.fr/fr/eos/</a> .....	29
Figure 10. Score de Risser. Scoliose idiopathique. Stratégie diagnostique, physiopathologie et analyse de la déformation. N. Khouri et al. EMC d'Orthopédie. ....	31
Figure 11. Classification de Lenke.[46] .....	32
Figure 12. Classification de Lenke (suite).[46] .....	33
Figure 13. Incidence de la progression de la courbure de la scoliose selon le facteur de progression, calculée par la formule de Lonstein. Facteur de progression = (Angle de Cobb – 3 Risser)/ Age chronologique.....	35
Figure 14. Evolution des courbures scoliotiques d'après Duval-Beaupère[44]. Le point P marque le début de la puberté et le changement de la cinétique d'évolution de la courbure.....	36
Figure 15. Le labyrinthe osseux. D'après « Les vertiges » d'A. CHAYS, Elsevier-Masson, 2 <sup>nde</sup> édition, 2010....	53
Figure 16. Vue schématique du labyrinthe, avec le vestibule symbolisé par un parallépipède rectangle. ....	56
Figure 17. Plan des canaux latéraux (a) et en position de marche (b), d'après Vertiges, manuel diagnostique de réhabilitation et de réhabilitation, Pr Sauvage, Elsevier-Masson. 2 <sup>nde</sup> édition, 2010. CSCA : canal semi-circulaire antérieur. CSCP : canal semi-circulaire postérieur. CSCH : canal semi-circulaire horizontal.....	57
Figure 18. Orientation dans l'espace des canaux verticaux, d'après Vertiges, manuel diagnostique de réhabilitation et de réhabilitation, Pr Sauvage, Elsevier-Masson, 2 <sup>nde</sup> édition, 2010. CPD : canal postérieur droit. CPG : canal postérieur gauche. CAD : canal antérieur droit. CAG : canal antérieur gauche .....	58
Figure 19. Anatomie de la cochlée osseuse (limaçon). ....	59

<i>Figure 20. Coupe de la cochlée montrant le passage du nerf cochléaire à travers du modiolus jusqu'à l'organe de Corti (à gauche). Zoom de cette même coupe montrant le canal cochléaire et ses trois compartiments (à droite). D'après C.L. Runge-Samuels, D. R. Friedland. Anatomy of the auditory system. Cummings ENT encyclopedia. Chapter 128.....</i>	<i>60</i>
<i>Figure 21. Vue postéro-inférieure du labyrinthe osseux.....</i>	<i>61</i>
<i>Figure 22. Moulage de labyrinthe osseux humain, oreille droite. ....</i>	<i>62</i>
<i>Figure 23. Le labyrinthe membraneux dans son enveloppe osseuse.....</i>	<i>63</i>
<i>Figure 24. Labyrinthe membraneux. D'après Kandel ER, Schwartz JW. Principles of neural science. 2<sup>nd</sup> ed. New York. Elsevier Science, 1985.....</i>	<i>63</i>
<i>Figure 25. Cellules neurosensorielles vestibulaires (en bas) avec leurs touffes de stéréocils (en haut). Microscope électronique à balayage. INSERM, Demêmes Danielle, 1995. ....</i>	<i>64</i>
<i>Figure 26. Anatomie de l'ampoule d'un canal semi-circulaire. ....</i>	<i>65</i>
<i>Figure 27. Cellules ciliées ampullaires. D'après Sauvage JP, Puyraud S, Roche O et Rahman A. Anatomie de l'oreille interne. Encycl Méd Chir (Elsevier, Paris), Oto-rhinolaryngologie, 20-020-A-10, 1999, 16p.....</i>	<i>66</i>
<i>Figure 28. Schéma simplifié du labyrinthe membraneux. ....</i>	<i>67</i>
<i>Figure 29. Macule utriculaire de chinchilla en microscopie électronique à balayage. La couche des otolithes a été retirée afin de permettre la visualisation des stéréocils (S). Microscope électronique à balayage. INSERM, Demêmes Danielle, 1995. ....</i>	<i>68</i>
<i>Figure 30. Anatomie d'une macule otolithique. A, couche des otolithes. B, couche gélatineuse. C, couche du maillage sous-membranaire. D'après « Les vertiges » d'A. CHAYS, Elsevier-Masson, 2<sup>nd</sup>e édition, 2009.....</i>	<i>69</i>
<i>Figure 31. Otolithes de poisson en microscopie électronique à balayage. Echelle 1 : 20µm. Microscope électronique à balayage. INSERM, Demêmes Danielle, 1995. ....</i>	<i>69</i>
<i>Figure 32. Macule sacculaire en microscopie électronique à balayage (A). Schéma correspondant (B). L : stéréocils latéraux. M : stéréocils médiaux. Microscope électronique à balayage. INSERM, Demêmes Danielle, 1995. ....</i>	<i>70</i>
<i>Figure 33. Distribution du nerf vestibulaire aux organes terminaux. D'après Brodel M, Three unpublished drawings of the anatomy of the human ear. Philadelphia : Saunders ; 1946. ....</i>	<i>72</i>
<i>Figure 34. Vascularisation artérielle du labyrinthe membraneux. <a href="http://dizziness.webs.com/vestibularneuronitis.htm">http://dizziness.webs.com/vestibularneuronitis.htm</a> .....</i>	<i>74</i>
<i>Figure 35. Système veineux du labyrinthe membraneux. ....</i>	<i>75</i>
<i>Figure 36. Vascularisation du labyrinthe. Nabeya D. A study of the comparative anatomy of the blood-vascular system of the internal in Mammalian and in Homo. Acta Schol Med Imp Kioto. 1923;6:1.....</i>	<i>75</i>
<i>Figure 37. Distribution des projections des différentes branches du nerf vestibulaires sur les noyaux vestibulaires. ....</i>	<i>78</i>
<i>Figure 38. Sources des liquides de l'oreille interne. ....</i>	<i>82</i>
<i>Figure 39. Composition des liquides intra-labyrinthiques.....</i>	<i>83</i>

<i>Figure 40. Courants endolympatiques canaux lors d'une rotation de la tête vers la droite (vue de dessus).</i>	85
<i>Figure 41. Réactivité du capteur ampullaire horizontal. D'après Vertiges, manuel diagnostique de réhabilitation et de réhabilitation, Pr Sauvage, Elsevier-Masson.</i>	86
<i>Figure 42. Voies vestibulo-oculaires des canaux latéraux au repos. D'après Vertiges, manuel diagnostique de réhabilitation et de réhabilitation, Pr Sauvage, Elsevier-Masson.</i>	87
<i>Figure 43. Activité des voies vestibulo-oculaires lors d'une rotation de la tête vers la droite. D'après Vertiges, manuel diagnostique de réhabilitation et de réhabilitation, Pr Sauvage, Elsevier-Masson, 2010.</i>	88
<i>Figure 44. Vidéonystagmoscopie.</i>	98
<i>Figure 45. Test d'Halmagyi enregistrés par VNG, chez un patient présentant une dysfonction vestibulaire gauche.</i>	99
<i>Figure 46. Résultats d'un VHIT chez une patiente saine</i>	100
<i>Figure 47. Résultat normal d'un VHIT; courbe montrant les vitesses angulaires (°/s) en fonction du temps (ms). En rouge : œil droit. En bleu : œil gauche. En vert : tête.</i>	101
<i>Figure 48. Diagramme de Freyss chez un patient sain : les courbes des vitesses et fréquences se croisent au milieu, et l'hypovalence vestibulaire est inférieure à 15% (ici elle est de 1%).</i>	103
<i>Figure 49. Figure résumant les différentes explorations canaux en fonction de la fréquence testée. En bleu : tests infra-physiologiques. En vert : tests physiologiques. En rouge : tests supra-physiologiques.</i>	105
<i>Figure 50. Schéma des voies vestibulo-oculaires et vestibulocoliques d'origine otolithique expliquant la modification asymétrique des cVEMP et oVEMP au cours d'une névrite vestibulaire unilatérale.</i>	107
<i>Figure 51. PEO sacculaires avec bursts de 102 dB, retrouvant une hyporéflexie non significative du saccule droit.</i>	109
<i>Figure 52. PEO sacculaire réalisés avec clicks de 105 dB, retrouvant une hyporéflexie sacculaire droite.</i>	110
<i>Figure 53. Dessin illustrant la réalisation de PEO utriculaires.</i>	112
<i>Figure 54. PEO utriculaires normaux réalisés par bursts à 102 dB.</i>	112
<i>Figure 55. Déficits posturaux après labyrinthectomie unilatérale chez le Xénope.</i>	115
<i>Figure 56. Exemple d'épreuve calorique normale chez un enfant scoliotique</i>	122
<i>Figure 57. Résultats des VEMP chez les enfants ES.</i>	125
<i>Figure 58. Valeurs des hypovalences des enfants SI aux épreuves caloriques.</i>	128
<i>Figure 59. Valeurs des AR aux VEMPs des enfants SI.</i>	128
<i>Figure 60. Résultats des enfants SI aux différentes explorations vestibulaires.</i>	129

## 10 Index des tableaux

<i>Tableau 1. Répartition de l'angulation d'une scoliose en fin de croissance en fonction du type de scoliose (âge au diagnostic) et de la sévérité de la courbure. ....</i>	<i>37</i>
<i>Tableau 2. Gènes ayant une association positive avec la scoliose idiopathique. ....</i>	<i>43</i>
<i>Tableau 3. Caractéristiques principales des enfants. ....</i>	<i>124</i>
<i>Tableau 4. Moyennes et écart-types des enfants ES aux différentes explorations vestibulaires. ....</i>	<i>125</i>
<i>Tableau 5. Résultats des explorations vestibulaires dans le groupe SI.....</i>	<i>127</i>
<i>Tableau 6. Déficits vestibulaires par patient. ....</i>	<i>132</i>
<i>Tableau 7. Comparaison des AR des VEMPs des enfants SI et ES. ....</i>	<i>133</i>

## 11 Bibliographie

1. Nash CL, Jr., Moe JH: **A study of vertebral rotation.** *J Bone Joint Surg Am* 1969, **51**(2):223-229.
2. Kamerlink JR, Quirno M, Auerbach JD, Milby AH, Windsor L, Dean L, Dryer JW, Errico TJ, Lonner BS: **Hospital cost analysis of adolescent idiopathic scoliosis correction surgery in 125 consecutive cases.** *J Bone Joint Surg Am* 2010, **92**(5):1097-1104.
3. Daffner SD, Beimesch CF, Wang JC: **Geographic and demographic variability of cost and surgical treatment of idiopathic scoliosis.** *Spine (Phila Pa 1976)* 2010, **35**(11):1165-1169.
4. Herman R, Mixon J, Fisher A, Maulucci R, Stuyck J: **Idiopathic scoliosis and the central nervous system: a motor control problem. The Harrington lecture, 1983. Scoliosis Research Society.** *Spine (Phila Pa 1976)* 1985, **10**(1):1-14.
5. Rousie D, Hache JC, Pellerin P, Deroubaix JP, Van Tichelen P, Berthoz A: **Oculomotor, postural, and perceptual asymmetries associated with a common cause. Craniofacial asymmetries and asymmetries in vestibular organ anatomy.** *Ann N Y Acad Sci* 1999, **871**:439-446.
6. Wiener-Vacher SR, Mazda K: **Asymmetric otolith vestibulo-ocular responses in children with idiopathic scoliosis.** *J Pediatr* 1998, **132**(6):1028-1032.
7. Sahlstrand T, Petruson B: **A study of labyrinthine function in patients with adolescent idiopathic scoliosis. I. An electro-nystagmographic study.** *Acta Orthop Scand* 1979, **50**(6 Pt 2):759-769.
8. Machida M, Dubousset J, Imamura Y, Iwaya T, Yamada T, Kimura J: **An experimental study in chickens for the pathogenesis of idiopathic scoliosis.** *Spine (Phila Pa 1976)* 1993, **18**(12):1609-1615.
9. O'Kelly C, Wang X, Raso J, Moreau M, Mahood J, Zhao J, Bagnall K: **The production of scoliosis after pinealectomy in young chickens, rats, and hamsters.** *Spine (Phila Pa 1976)* 1999, **24**(1):35-43.
10. Barrios C, Arroategui JI: **Experimental kyphoscoliosis induced in rats by selective brain stem damage.** *Int Orthop* 1992, **16**(2):146-151.
11. Lambert FM, Malinvaud D, Glaunes J, Bergot C, Straka H, Vidal PP: **Vestibular asymmetry as the cause of idiopathic scoliosis: a possible answer from Xenopus.** *J Neurosci* 2009, **29**(40):12477-12483.
12. Bunnell WP: **An objective criterion for scoliosis screening.** *J Bone Joint Surg Am* 1984, **66**(9):1381-1387.
13. Karachalios T, Sofianos J, Roidis N, Sapkas G, Korres D, Nikolopoulos K: **Ten-year follow-up evaluation of a school screening program for scoliosis. Is the forward-bending test an accurate diagnostic criterion for the screening of scoliosis?** *Spine (Phila Pa 1976)* 1999, **24**(22):2318-2324.
14. Pruijs JE, Keessen W, van der Meer R, van Wieringen JC: **School screening for scoliosis: the value of quantitative measurement.** *Eur Spine J* 1995, **4**(4):226-230.
15. Viviani GR, Budgell L, Dok C, Tugwell P: **Assessment of accuracy of the scoliosis school screening examination.** *Am J Public Health* 1984, **74**(5):497-498.
16. Adobor RD, Rimeslatten S, Steen H, Brox JI: **School screening and point prevalence of adolescent idiopathic scoliosis in 4000 Norwegian children aged 12 years.** *Scoliosis* 2011, **6**:23.
17. Chan A, Moller J, Vimpani G, Paterson D, Southwood R, Sutherland A: **The case for scoliosis screening in Australian adolescents.** *Med J Aust* 1986, **145**(8):379-383.
18. Morais T, Bernier M, Turcotte F: **Age- and sex-specific prevalence of scoliosis and the value of school screening programs.** *Am J Public Health* 1985, **75**(12):1377-1380.

19. Fong DY, Lee CF, Cheung KM, Cheng JC, Ng BK, Lam TP, Mak KH, Yip PS, Luk KD: **A meta-analysis of the clinical effectiveness of school scoliosis screening.** *Spine (Phila Pa 1976)* 2010, **35**(10):1061-1071.
20. Pruijs JE, Keessen W, van der Meer R, van Wieringen JC, Hageman MA: **School screening for scoliosis: methodologic considerations. Part 1: External measurements.** *Spine (Phila Pa 1976)* 1992, **17**(4):431-436.
21. Velez MJ, Sturm PF, Cobey J: **Scoliosis screening revisited: findings from the District of Columbia.** *J Pediatr Orthop* 2002, **22**(6):788-791.
22. do Espirito Santo A, Guimaraes LV, Galera MF: **[Prevalence of idiopathic scoliosis and associated variables in schoolchildren of elementary public schools in Cuiaba, state of Mato Grosso, 2002].** *Rev Bras Epidemiol* 2011, **14**(2):347-356.
23. Huang NQ, Guo HS, Liu J, Huang GX, Yang XH, Chen J, Su PQ: **[A survey on adolescent scoliosis in Guangzhou.]** *Zhonghua Liu Xing Bing Xue Za Zhi* 2011, **32**(2):138-141.
24. Suh SW, Modi HN, Yang JH, Hong JY: **Idiopathic scoliosis in Korean schoolchildren: a prospective screening study of over 1 million children.** *Eur Spine J* 2011, **20**(7):1087-1094.
25. Liu SL, Huang DS: **Scoliosis in China. A general review.** *Clin Orthop Relat Res* 1996(323):113-118.
26. Franko OI, Bray C, Newton PO: **Validation of a scoliometer smartphone app to assess scoliosis.** *J Pediatr Orthop* 2012, **32**(8):e72-75.
27. Ascani E, Bartolozzi P, Logroscino CA, Marchetti PG, Ponte A, Savini R, Travaglini F, Binazzi R, Di Silvestre M: **Natural history of untreated idiopathic scoliosis after skeletal maturity.** *Spine (Phila Pa 1976)* 1986, **11**(8):784-789.
28. Weinstein SL, Zavala DC, Ponseti IV: **Idiopathic scoliosis: long-term follow-up and prognosis in untreated patients.** *J Bone Joint Surg Am* 1981, **63**(5):702-712.
29. Weinstein SL, Dolan LA, Spratt KF, Peterson KK, Spoonamore MJ, Ponseti IV: **Health and function of patients with untreated idiopathic scoliosis: a 50-year natural history study.** *JAMA* 2003, **289**(5):559-567.
30. Pehrsson K, Danielsson A, Nachemson A: **Pulmonary function in adolescent idiopathic scoliosis: a 25 year follow up after surgery or start of brace treatment.** *Thorax* 2001, **56**(5):388-393.
31. Nachemson A: **A long term follow-up study of non-treated scoliosis.** *Acta Orthop Scand* 1968, **39**(4):466-476.
32. Branthwaite MA: **Cardiorespiratory consequences of unfused idiopathic scoliosis.** *Br J Dis Chest* 1986, **80**(4):360-369.
33. Edgar MA, Mehta MH: **Long-term follow-up of fused and unfused idiopathic scoliosis.** *J Bone Joint Surg Br* 1988, **70**(5):712-716.
34. Pehrsson K, Bake B, Larsson S, Nachemson A: **Lung function in adult idiopathic scoliosis: a 20 year follow up.** *Thorax* 1991, **46**(7):474-478.
35. Davids JR, Chamberlin E, Blackhurst DW: **Indications for magnetic resonance imaging in presumed adolescent idiopathic scoliosis.** *J Bone Joint Surg Am* 2004, **86-A**(10):2187-2195.
36. Ramirez N, Johnston CE, Browne RH: **The prevalence of back pain in children who have idiopathic scoliosis.** *J Bone Joint Surg Am* 1997, **79**(3):364-368.
37. Deyo RA, Mirza SK, Martin BI: **Back pain prevalence and visit rates: estimates from U.S. national surveys, 2002.** *Spine (Phila Pa 1976)* 2006, **31**(23):2724-2727.
38. Dubousset J, Queneau P, Lacheretz M: **[Diagnostic problems poses by stiff and painful scoliosis in children].** *Rev Chir Orthop Reparatrice Appar Mot* 1971, **57**(3):215-226.



39. *Tones M, Moss N, Polly DW, Jr.: A review of quality of life and psychosocial issues in scoliosis. Spine (Phila Pa 1976) 2006, 31(26):3027-3038.*
40. *Weinstein SL, Dolan LA, Cheng JC, Danielsson A, Morcuende JA: Adolescent idiopathic scoliosis. Lancet 2008, 371(9623):1527-1537.*
41. *Danielsson AJ, Wiklund I, Pehrsson K, Nachemson AL: Health-related quality of life in patients with adolescent idiopathic scoliosis: a matched follow-up at least 20 years after treatment with brace or surgery. Eur Spine J 2001, 10(4):278-288.*
42. *Menten R, Mousny M, Saint-Martin C, Clapuyt P: Planispheric multiplanar reformatted CT: a new method for evaluation of paediatric congenital spine abnormalities. Pediatr Radiol 2005, 35(6):627-629.*
43. *Dubousset J, Charpak G, Dorion I, Skalli W, Lavaste F, Deguise J, Kalifa G, Ferey S: [A new 2D and 3D imaging approach to musculoskeletal physiology and pathology with low-dose radiation and the standing position: the EOS system]. Bull Acad Natl Med 2005, 189(2):287-297; discussion 297-300.*
44. *Duval-Beaupere G, Dubousset J, Queneau P, Grossiord A: [A unique theory on the course of scoliosis]. Presse Med 1970, 78(25):1141-1146 passim.*
45. *Duval-Beaupere G, Lamireau T: Scoliosis at less than 30 degrees. Properties of the evolutivity (risk of progression). Spine (Phila Pa 1976) 1985, 10(5):421-424.*
46. *Lenke LG, Betz RR, Harms J, Bridwell KH, Clements DH, Lowe TG, Blanke K: Adolescent idiopathic scoliosis: a new classification to determine extent of spinal arthrodesis. J Bone Joint Surg Am 2001, 83-A(8):1169-1181.*
47. *Fowles JV, Drummond DS, L'Ecuyer S, Roy L, Kassab MT: Untreated scoliosis in the adult. Clin Orthop Relat Res 1978(134):212-217.*
48. *Nilsonne U, Lundgren KD: Long-term prognosis in idiopathic scoliosis. Acta Orthop Scand 1968, 39(4):456-465.*
49. *Dickson JH, Mirkovic S, Noble PC, Nalty T, Erwin WD: Results of operative treatment of idiopathic scoliosis in adults. J Bone Joint Surg Am 1995, 77(4):513-523.*
50. *Weinstein SL, Ponseti IV: Curve progression in idiopathic scoliosis. J Bone Joint Surg Am 1983, 65(4):447-455.*
51. *Collis DK, Ponseti IV: Long-term follow-up of patients with idiopathic scoliosis not treated surgically. J Bone Joint Surg Am 1969, 51(3):425-445.*
52. *Picault C, deMauroy JC, Mouilleseaux B, Diana G: Natural history of idiopathic scoliosis in girls and boys. Spine (Phila Pa 1976) 1986, 11(8):777-778.*
53. *Bunnell WP: The natural history of idiopathic scoliosis before skeletal maturity. Spine (Phila Pa 1976) 1986, 11(8):773-776.*
54. *Peterson LE, Nachemson AL: Prediction of progression of the curve in girls who have adolescent idiopathic scoliosis of moderate severity. Logistic regression analysis based on data from The Brace Study of the Scoliosis Research Society. J Bone Joint Surg Am 1995, 77(6):823-827.*
55. *Lonstein JE, Carlson JM: The prediction of curve progression in untreated idiopathic scoliosis during growth. J Bone Joint Surg Am 1984, 66(7):1061-1071.*
56. *Duval-Beaupere G, Grossiord A: [Contribution of poliomyelitic scoliosis to the study of idiopathic scoliosis]. Acta Orthop Belg 1967, 33(4):575-586.*
57. *Cotrel Y: [Treatment of essential scoliosis]. Rev Chir Orthop Reparatrice Appar Mot 1957, 43(3-4):331-337.*
58. *Aulisa AG, Guzzanti V, Marzetti E, Giordano M, Falciglia F, Aulisa L: Brace treatment in juvenile idiopathic scoliosis: a prospective study in accordance with the SRS criteria for bracing studies - SOSORT award 2013 winner. Scoliosis 2014, 9:3.*
59. *Maruyama T, Kobayashi Y, Miura M, Nakao Y: Effectiveness of brace treatment for adolescent idiopathic scoliosis. Scoliosis 2015, 10(Suppl 2 Research into Spinal*

*Deformities 9: Short Articles from the IRSSD 2014 Meeting* Yutaka Nohara, Nobumasa Suzuki, Jack Cheng, Ian Stokes, Peter Dangerfield, Winnie Chu and Theodoros B Grivas Publication charges for this collection were funded by IRSSD 2014 Sapporo. Articles have undergone the journal's standard peer review process for supplements. The Supplement Editors declare that they have no competing interests.):S12.

60. Bridwell KH, Anderson PA, Boden SD, Vaccaro AR, Wang JC: **What's new in spine surgery.** *J Bone Joint Surg Am* 2008, **90**(7):1609-1619.
61. Danielsson AJ, Nachemson AL: **Back pain and function 22 years after brace treatment for adolescent idiopathic scoliosis: a case-control study-part I.** *Spine (Phila Pa 1976)* 2003, **28**(18):2078-2085; discussion 2086.
62. Danielsson AJ, Nachemson AL: **Back pain and function 23 years after fusion for adolescent idiopathic scoliosis: a case-control study-part II.** *Spine (Phila Pa 1976)* 2003, **28**(18):E373-383.
63. Kouwenhoven JW, Castelein RM: **The pathogenesis of adolescent idiopathic scoliosis: review of the literature.** *Spine (Phila Pa 1976)* 2008, **33**(26):2898-2908.
64. Carr AJ: **Adolescent idiopathic scoliosis in identical twins.** *J Bone Joint Surg Br* 1990, **72**(6):1077.
65. Burwell RG: **Aetiology of idiopathic scoliosis: current concepts.** *Pediatr Rehabil* 2003, **6**(3-4):137-170.
66. Wynne-Davies R: **Familial (idiopathic) scoliosis. A family survey.** *J Bone Joint Surg Br* 1968, **50**(1):24-30.
67. De George FV, Fisher RL: **Idiopathic scoliosis: genetic and environmental aspects.** *J Med Genet* 1967, **4**(4):251-257.
68. Justice CM, Miller NH, Marosy B, Zhang J, Wilson AF: **Familial idiopathic scoliosis: evidence of an X-linked susceptibility locus.** *Spine (Phila Pa 1976)* 2003, **28**(6):589-594.
69. Salehi LB, Mangino M, De Serio S, De Cicco D, Capon F, Semprini S, Pizzuti A, Novelli G, Dallapiccola B: **Assignment of a locus for autosomal dominant idiopathic scoliosis (IS) to human chromosome 17p11.** *Hum Genet* 2002, **111**(4-5):401-404.
70. Hadley-Miller N, Mims B, Milewicz DM: **The potential role of the elastic fiber system in adolescent idiopathic scoliosis.** *J Bone Joint Surg Am* 1994, **76**(8):1193-1206.
71. Wise CA, Barnes R, Gillum J, Herring JA, Bowcock AM, Lovett M: **Localization of susceptibility to familial idiopathic scoliosis.** *Spine (Phila Pa 1976)* 2000, **25**(18):2372-2380.
72. Chan V, Fong GC, Luk KD, Yip B, Lee MK, Wong MS, Lu DD, Chan TK: **A genetic locus for adolescent idiopathic scoliosis linked to chromosome 19p13.3.** *Am J Hum Genet* 2002, **71**(2):401-406.
73. Alden KJ, Marosy B, Nzegwu N, Justice CM, Wilson AF, Miller NH: **Idiopathic scoliosis: identification of candidate regions on chromosome 19p13.** *Spine (Phila Pa 1976)* 2006, **31**(16):1815-1819.
74. Sharipov RN, Zaidman AM, Zorkol'tseva IV, Aksenovich TI, Dymshits GM: **[Polymorphism of aggrecan gene in families with idiopathic scoliosis].** *Mol Biol (Mosk)* 2006, **40**(3):554-557.
75. Bashiardes S, Veile R, Allen M, Wise CA, Dobbs M, Morcuende JA, Szappanos L, Herring JA, Bowcock AM, Lovett M: **SNTG1, the gene encoding gamma1-syntrophin: a candidate gene for idiopathic scoliosis.** *Hum Genet* 2004, **115**(1):81-89.
76. Yang T, Jia Q, Guo H, Xu J, Bai Y, Yang K, Luo F, Zhang Z, Hou T: **Epidemiological survey of idiopathic scoliosis and sequence alignment analysis of multiple candidate genes.** *Int Orthop* 2012, **36**(6):1307-1314.

77. Gorman KF, Julien C, Moreau A: **The genetic epidemiology of idiopathic scoliosis.** *Eur Spine J* 2012, **21**(10):1905-1919.
78. Montanaro L, Parisini P, Greggi T, Di Silvestre M, Campoccia D, Rizzi S, Arciola CR: **Evidence of a linkage between matrilin-1 gene (MATN1) and idiopathic scoliosis.** *Scoliosis* 2006, **1**:21.
79. Chen Z, Tang NL, Cao X, Qiao D, Yi L, Cheng JC, Qiu Y: **Promoter polymorphism of matrilin-1 gene predisposes to adolescent idiopathic scoliosis in a Chinese population.** *Eur J Hum Genet* 2009, **17**(4):525-532.
80. Jiang J, Qian B, Mao S, Zhao Q, Qiu X, Liu Z, Qiu Y: **A promoter polymorphism of tissue inhibitor of metalloproteinase-2 gene is associated with severity of thoracic adolescent idiopathic scoliosis.** *Spine (Phila Pa 1976)* 2012, **37**(1):41-47.
81. Aulisa L, Papaleo P, Pola E, Angelini F, Aulisa AG, Tamburrelli FC, Pola P, Logroscino CA: **Association between IL-6 and MMP-3 gene polymorphisms and adolescent idiopathic scoliosis: a case-control study.** *Spine (Phila Pa 1976)* 2007, **32**(24):2700-2702.
82. Zhao D, Qiu GX, Wang YP, Zhang JG, Shen JX, Wu ZH: **Association between adolescent idiopathic scoliosis with double curve and polymorphisms of calmodulin1 gene/estrogen receptor-alpha gene.** *Orthop Surg* 2009, **1**(3):222-230.
83. Suh KT, Eun IS, Lee JS: **Polymorphism in vitamin D receptor is associated with bone mineral density in patients with adolescent idiopathic scoliosis.** *Eur Spine J* 2010, **19**(9):1545-1550.
84. Qiu XS, Tang NL, Yeung HY, Lee KM, Hung VW, Ng BK, Ma SL, Kwok RH, Qin L, Qiu Y et al: **Melatonin receptor 1B (MTNR1B) gene polymorphism is associated with the occurrence of adolescent idiopathic scoliosis.** *Spine (Phila Pa 1976)* 2007, **32**(16):1748-1753.
85. Wang H, Wu Z, Zhuang Q, Fei Q, Zhang J, Liu Y, Wang Y, Ding Y, Qiu G: **Association study of tryptophan hydroxylase 1 and arylalkylamine N-acetyltransferase polymorphisms with adolescent idiopathic scoliosis in Han Chinese.** *Spine (Phila Pa 1976)* 2008, **33**(20):2199-2203.
86. Wu J, Qiu Y, Zhang L, Sun Q, Qiu X, He Y: **Association of estrogen receptor gene polymorphisms with susceptibility to adolescent idiopathic scoliosis.** *Spine (Phila Pa 1976)* 2006, **31**(10):1131-1136.
87. Inoue M, Minami S, Nakata Y, Kitahara H, Otsuka Y, Isobe K, Takaso M, Tokunaga M, Nishikawa S, Maruta T et al: **Association between estrogen receptor gene polymorphisms and curve severity of idiopathic scoliosis.** *Spine (Phila Pa 1976)* 2002, **27**(21):2357-2362.
88. Zhang HQ, Lu SJ, Tang MX, Chen LQ, Liu SH, Guo CF, Wang XY, Chen J, Xie L: **Association of estrogen receptor beta gene polymorphisms with susceptibility to adolescent idiopathic scoliosis.** *Spine (Phila Pa 1976)* 2009, **34**(8):760-764.
89. Peng Y, Liang G, Pei Y, Ye W, Liang A, Su P: **Genomic polymorphisms of G-protein estrogen receptor 1 are associated with severity of adolescent idiopathic scoliosis.** *Int Orthop* 2012, **36**(3):671-677.
90. Yeung HY, Tang NL, Lee KM, Ng BK, Hung VW, Kwok R, Guo X, Qin L, Cheng JC: **Genetic association study of insulin-like growth factor-I (IGF-I) gene with curve severity and osteopenia in adolescent idiopathic scoliosis.** *Stud Health Technol Inform* 2006, **123**:18-24.
91. Andersen MO, Thomsen K, Kyvik KO: **Adolescent idiopathic scoliosis in twins: a population-based survey.** *Spine (Phila Pa 1976)* 2007, **32**(8):927-930.
92. Weiss HR: **Idiopathic scoliosis: how much of a genetic disorder? Report of five pairs of monozygotic twins.** *Dev Neurorehabil* 2007, **10**(1):67-73.

93. *Edery P, Margaritte-Jeannin P, Biot B, Labalme A, Bernard JC, Chastang J, Kassai B, Plais MH, Moldovan F, Clerget-Darpoux F: New disease gene location and high genetic heterogeneity in idiopathic scoliosis. Eur J Hum Genet 2011, 19(8):865-869.*
94. *Raggio CL, Giampietro PF, Dobrin S, Zhao C, Dorshorst D, Ghebranious N, Weber JL, Blank RD: A novel locus for adolescent idiopathic scoliosis on chromosome 12p. J Orthop Res 2009, 27(10):1366-1372.*
95. *Arkin AM: The mechanism of the structural changes in scoliosis. J Bone Joint Surg Am 1949, 31A(3):519-528.*
96. *Lovejoy CO: The natural history of human gait and posture. Part 1. Spine and pelvis. Gait Posture 2005, 21(1):95-112.*
97. *Naique SB, Porter R, Cunningham AA, Hughes SP, Sanghera B, Amis AA: Scoliosis in an Orangutan. Spine (Phila Pa 1976) 2003, 28(7):E143-145.*
98. *Taylor JR: Scoliosis and growth. Patterns of asymmetry in normal vertebral growth. Acta Orthop Scand 1983, 54(4):596-602.*
99. *Akhtar S, Davies JR, Caterson B: Ultrastructural localization and distribution of proteoglycan in normal and scoliotic lumbar disc. Spine (Phila Pa 1976) 2005, 30(11):1303-1309.*
100. *Miller NH, Mims B, Child A, Milewicz DM, Sponseller P, Blanton SH: Genetic analysis of structural elastic fiber and collagen genes in familial adolescent idiopathic scoliosis. J Orthop Res 1996, 14(6):994-999.*
101. *Carr AJ, Ogilvie DJ, Wordsworth BP, Priestly LM, Smith R, Sykes B: Segregation of structural collagen genes in adolescent idiopathic scoliosis. Clin Orthop Relat Res 1992(274):305-310.*
102. *Dubousset J, Machida M: [Possible role of the pineal gland in the pathogenesis of idiopathic scoliosis. Experimental and clinical studies]. Bull Acad Natl Med 2001, 185(3):593-602; discussion 602-594.*
103. *Yamada K, Ikata T, Yamamoto H, Nakagawa Y, Tanaka H: Equilibrium function in scoliosis and active corrective plaster jacket for the treatment. Tokushima J Exp Med 1969, 16(1):1-7.*
104. *Porter RW: The pathogenesis of idiopathic scoliosis: uncoupled neuro-osseous growth? Eur Spine J 2001, 10(6):473-481.*
105. *Mannion AF, Meier M, Grob D, Muntener M: Paraspinal muscle fibre type alterations associated with scoliosis: an old problem revisited with new evidence. Eur Spine J 1998, 7(4):289-293.*
106. *Yarom R, Meyer S, More R, Robin GC: Metal impregnation abnormalities in platelets of patients with idiopathic scoliosis. Haemostasis 1982, 12(3):282-288.*
107. *Kindsfater K, Lowe T, Lawellin D, Weinstein D, Akmakjian J: Levels of platelet calmodulin for the prediction of progression and severity of adolescent idiopathic scoliosis. J Bone Joint Surg Am 1994, 76(8):1186-1192.*
108. *Machida M, Dubousset J, Imamura Y, Miyashita Y, Yamada T, Kimura J: Melatonin. A possible role in pathogenesis of adolescent idiopathic scoliosis. Spine (Phila Pa 1976) 1996, 21(10):1147-1152.*
109. *Muhlrad A, Yarom R: Contractile protein studies on platelets from patients with idiopathic scoliosis. Haemostasis 1982, 11(3):154-160.*
110. *Peleg I, Eldor A, Kahane I, Muhlrad A, Liebergall M, Floman Y: Altered structural and functional properties of myosins, from platelets of idiopathic scoliosis patients. J Orthop Res 1989, 7(2):260-265.*
111. *Yarom R, Muhlrad A, Hodges S, Robin GC: Platelet pathology in patients with idiopathic scoliosis: Ultrastructural morphometry, aggregations, x-ray spectrometry, and biochemical analysis. Lab Invest 1980, 43(3):208-216.*

112. Burwell RG, Dangerfield PH: **Pathogenesis of progressive adolescent idiopathic scoliosis. Platelet activation and vascular biology in immature vertebrae: an alternative molecular hypothesis.** *Acta Orthop Belg* 2006, **72**(3):247-260.
113. Thillard MJ: **[Vertebral column deformities following epiphysectomy in the chick].** *C R Hebd Seances Acad Sci* 1959, **248**(8):1238-1240.
114. Wang X, Jiang H, Raso J, Moreau M, Mahood J, Zhao J, Bagnall K: **Characterization of the scoliosis that develops after pinealectomy in the chicken and comparison with adolescent idiopathic scoliosis in humans.** *Spine (Phila Pa 1976)* 1997, **22**(22):2626-2635.
115. Machida M, Dubousset J, Imamura Y, Iwaya T, Yamada T, Kimura J: **Role of melatonin deficiency in the development of scoliosis in pinealectomised chickens.** *J Bone Joint Surg Br* 1995, **77**(1):134-138.
116. Turgut M, Kaplan S, Turgut AT, Aslan H, Guvenc T, Cullu E, Erdogan S: **Morphological, stereological and radiological changes in pinealectomized chicken cervical vertebrae.** *J Pineal Res* 2005, **39**(4):392-399.
117. Kono H, Machida M, Saito M, Nishiwaki Y, Kato H, Hosogane N, Chiba K, Miyamoto T, Matsumoto M, Toyama Y: **Mechanism of osteoporosis in adolescent idiopathic scoliosis: experimental scoliosis in pinealectomized chickens.** *J Pineal Res* 2011, **51**(4):387-393.
118. Machida M, Dubousset J, Yamada T, Kimura J, Saito M, Shiraiishi T, Yamagishi M: **Experimental scoliosis in melatonin-deficient C57BL/6J mice without pinealectomy.** *J Pineal Res* 2006, **41**(1):1-7.
119. Bagnall K, Raso VJ, Moreau M, Mahood J, Wang X, Zhao J: **The effects of melatonin therapy on the development of scoliosis after pinealectomy in the chicken.** *J Bone Joint Surg Am* 1999, **81**(2):191-199.
120. Macchi MM, Bruce JN: **Human pineal physiology and functional significance of melatonin.** *Front Neuroendocrinol* 2004, **25**(3-4):177-195.
121. Wan Q, Liao M, Brown GM, Pang SF: **Localization and characterization of melatonin receptors in the rabbit spinal cord.** *Neurosci Lett* 1996, **204**(1-2):77-80.
122. Girardo M, Bettini N, Dema E, Cervellati S: **The role of melatonin in the pathogenesis of adolescent idiopathic scoliosis (AIS).** *Eur Spine J* 2011, **20 Suppl 1**:S68-74.
123. Suh KT, Lee SS, Kim SJ, Kim YK, Lee JS: **Pineal gland metabolism in patients with adolescent idiopathic scoliosis.** *J Bone Joint Surg Br* 2007, **89**(1):66-71.
124. Lombardi G, Akoume MY, Colombini A, Moreau A, Banfi G: **Biochemistry of adolescent idiopathic scoliosis.** *Adv Clin Chem* 2011, **54**:165-182.
125. Day GA, McPhee IB, Tuffley J, Tomlinson F, Chaseling R, Kellie S, Torode I, Sherwood M, Cutbush K, Geddes AJ et al: **Idiopathic scoliosis and pineal lesions in Australian children.** *J Orthop Surg (Hong Kong)* 2007, **15**(3):327-333.
126. Siu King Cheung C, Tak Keung Lee W, Kit Tse Y, Ping Tang S, Man Lee K, Guo X, Qin L, Chun Yiu Cheng J: **Abnormal peri-pubertal anthropometric measurements and growth pattern in adolescent idiopathic scoliosis: a study of 598 patients.** *Spine (Phila Pa 1976)* 2003, **28**(18):2152-2157.
127. Fleming A, Keynes RJ, Tannahill D: **The role of the notochord in vertebral column formation.** *J Anat* 2001, **199**(Pt 1-2):177-180.
128. Goto S, Uthhoff HK: **Notochord and spinal malformations.** *Acta Orthop Scand* 1986, **57**(2):149-153.
129. Knutsson F: **Growth and differentiation of the postnatal vertebra.** *Acta radiol* 1961, **55**:401-408.

130. Chu WC, Rasalkar DD, Cheng JC: **Asynchronous neuro-osseous growth in adolescent idiopathic scoliosis--MRI-based research.** *Pediatr Radiol* 2011, **41**(9):1100-1111.
131. Beguiristain JL, De Salis J, Oriaifo A, Canadell J: **Experimental scoliosis by epiphysiodesis in pigs.** *Int Orthop* 1980, **3**(4):317-321.
132. Zhang H, Sucato DJ: **Unilateral pedicle screw epiphysiodesis of the neurocentral synchondrosis. Production of idiopathic-like scoliosis in an immature animal model.** *J Bone Joint Surg Am* 2008, **90**(11):2460-2469.
133. Caballero A, Barrios C, Burgos J, Hevia E, Correa C: **Vertebral growth modulation by hemicircumferential electrocoagulation: an experimental study in pigs.** *Eur Spine J* 2011, **20 Suppl 3**:367-375.
134. He Y, Qiu Y, Zhu F, Zhu Z: **Quantitative analysis of types I and II collagen in the disc annulus in adolescent idiopathic scoliosis.** *Stud Health Technol Inform* 2006, **123**:123-128.
135. Hristova GI, Jarzem P, Ouellet JA, Roughley PJ, Epure LM, Antoniou J, Mwale F: **Calcification in human intervertebral disc degeneration and scoliosis.** *J Orthop Res* 2011, **29**(12):1888-1895.
136. Langenskiold A, Michelsson JE: **The pathogenesis of experimental progressive scoliosis.** *Acta Orthop Scand Suppl* 1962, **59**:1-26.
137. Ponseti IV, Pedrini V, Wynne-Davies R, Duval-Beaupere G: **Pathogenesis of scoliosis.** *Clin Orthop Relat Res* 1976(120):268-280.
138. Venn G, Mehta MH, Mason RM: **Solubility of spinal ligament collagen in idiopathic and secondary scoliosis.** *Clin Orthop Relat Res* 1983(177):294-301.
139. Hee HT, Zhang J, Wong HK: **An in vitro study of dynamic cyclic compressive stress on human inner annulus fibrosus and nucleus pulposus cells.** *Spine J* 2010, **10**(9):795-801.
140. Accadbled F, Laffosse JM, Odent T, Gomez-Brouchet A, Sales de Gauzy J, Swider P: **Influence of growth modulation on the effective permeability of the vertebral end plate. A porcine experimental scoliosis model.** *Clinical biomechanics* 2011, **26**(4):337-342.
141. Akhtar OH, Rowe DE: **Syringomyelia-associated scoliosis with and without the Chiari I malformation.** *J Am Acad Orthop Surg* 2008, **16**(7):407-417.
142. Kolban M, Darczuk J, Chmielnicki M: **Diagnosis of syringomyelia and Chiari malformations in patients with scoliosis.** *Ortop Traumatol Rehabil* 2005, **7**(1):36-41.
143. Chu WC, Lam WW, Chan YL, Ng BK, Lam TP, Lee KM, Guo X, Cheng JC: **Relative shortening and functional tethering of spinal cord in adolescent idiopathic scoliosis?: study with multiplanar reformat magnetic resonance imaging and somatosensory evoked potential.** *Spine (Phila Pa 1976)* 2006, **31**(1):E19-25.
144. Chu WC, Yeung HY, Chau WW, Lam WW, Ng BK, Lam TP, Lee KM, Cheng JC: **Changes in vertebral neural arch morphometry and functional tethering of spinal cord in adolescent idiopathic scoliosis--study with multi-planar reformat magnetic resonance imaging.** *Stud Health Technol Inform* 2006, **123**:27-33.
145. Mao SH, Jiang J, Sun X, Zhao Q, Qian BP, Liu Z, Shu H, Qiu Y: **Timing of menarche in Chinese girls with and without adolescent idiopathic scoliosis: current results and review of the literature.** *Eur Spine J* 2011, **20**(2):260-265.
146. Porter RW: **Can a short spinal cord produce scoliosis?** *Eur Spine J* 2001, **10**(1):2-9.
147. Adler N, Bleck EE, Rinsky LA, Young W: **Balance reactions and eye-hand coordination in idiopathic scoliosis.** *J Orthop Res* 1986, **4**(1):102-107.
148. Beaulieu M, Toulotte C, Gatto L, Rivard CH, Teasdale N, Simoneau M, Allard P: **Postural imbalance in non-treated adolescent idiopathic scoliosis at different periods of progression.** *Eur Spine J* 2009, **18**(1):38-44.

149. Yekutieli M, Robin GC, Yarom R: **Proprioceptive function in children with adolescent idiopathic scoliosis.** *Spine (Phila Pa 1976)* 1981, **6(6)**:560-566.
150. Shi L, Wang D, Chu WC, Burwell RG, Freeman BJ, Heng PA, Cheng JC: **Volume-based morphometry of brain MR images in adolescent idiopathic scoliosis and healthy control subjects.** *AJNR Am J Neuroradiol* 2009, **30(7)**:1302-1307.
151. Yang ZD, Li M: **There may be a same mechanism of the left-right handedness and left-right convex curve pattern of adolescent idiopathic scoliosis.** *Med Hypotheses* 2011, **76(2)**:274-276.
152. Rousie DL, Deroubaix JP, Joly O, Baudrillard JC, Berthoz A: **Abnormal connection between lateral and posterior semicircular canal revealed by a new modeling process: origin and physiological consequences.** *Ann N Y Acad Sci* 2009, **1164**:455-457.
153. Kerbeshian J, Burd L: **Asperger's syndrome and Tourette syndrome: the case of the pinball wizard.** *Br J Psychiatry* 1986, **148**:731-736.
154. de Seze M, Cugy E: **Pathogenesis of idiopathic scoliosis: a review.** *Ann Phys Rehabil Med* 2012, **55(2)**:128-138.
155. CHAYS A: **Les vertiges.** Elsevier-Masson 2nde édition, **Données fondamentales, l'équilibre.**
156. Sauvage JP PS, Roche O, Rahman A: **Anatomie de l'oreille interne.** EMC 1999, Elsevier-Masson.
157. Evans TH: **The variability of the lateral semicircular canal.** *Ann Otol Rhinol Laryngol* 1956, **65(4)**:993-994.
158. Shi L, Wang D, Chu WC, Burwell GR, Wong TT, Heng PA, Cheng JC: **Automatic MRI segmentation and morphoanatomy analysis of the vestibular system in adolescent idiopathic scoliosis.** *Neuroimage* 2011, **54 Suppl 1**:S180-188.
159. C.L. Runge-Samuelson DRF: **Anatomy of the auditory system.** Cummings ENT encyclopedia, **chapter 128.**
160. Lysakowski A: **Anatomy of the vestibular system.** Cummings ENT encyclopedia, **chapter 130.**
161. ER KANDEL JS: **Principles of neural science.** Elsevier Science 1985, **2nde edition.**
162. M B: **Three unpublished drawings of the human ear.** Philadelphia Saunders 1946.
163. Nabeya D: **A study of the comparative anatomy of the blood-vascular system of the internal in Mammalia and in Homo.** *Acta Schol Med Imp Kioto* 1923, **6:1.**
164. Carpenter MB: **Vestibular nuclei: afferent and efferent projections.** *Prog Brain Res* 1988, **76**:5-15.
165. Zhang X, Zakir M, Meng H, Sato H, Uchino Y: **Convergence of the horizontal semicircular canal and otolith afferents on cat single vestibular neurons.** *Exp Brain Res* 2001, **140(1)**:1-11.
166. Sato H, Imagawa M, Meng H, Zhang X, Bai R, Uchino Y: **Convergence of ipsilateral semicircular canal inputs onto single vestibular nucleus neurons in cats.** *Exp Brain Res* 2002, **145(3)**:351-364.
167. Zhang X, Sasaki M, Sato H, Meng H, Bai RS, Imagawa M, Uchino Y: **Convergence of the anterior semicircular canal and otolith afferents on cat single vestibular neurons.** *Exp Brain Res* 2002, **147(3)**:407-417.
168. Uchino Y, Sasaki M, Sato H, Imagawa M, Suwa H, Isu N: **Utricular input to cat extraocular motoneurons.** *Acta Otolaryngol Suppl* 1997, **528**:44-48.
169. Uchino Y, Sato H, Suwa H: **Excitatory and inhibitory inputs from saccular afferents to single vestibular neurons in the cat.** *J Neurophysiol* 1997, **78(4)**:2186-2192.
170. Uchino Y, Sasaki M, Sato H, Bai R, Kawamoto E: **Otolith and canal integration on single vestibular neurons in cats.** *Exp Brain Res* 2005, **164(3)**:271-285.

171. Sterkers O, Ferrary E, Amiel C: **Production of inner ear fluids.** *Physiol Rev* 1988, **68**(4):1083-1128.
172. Toriya R, Arima T, Kuraoka A, Uemura T: **Fine structure of the human cochlear aqueduct: a light and transmission electron microscopic study of decalcified temporal bones.** *Eur Arch Otorhinolaryngol* 1994, **251 Suppl 1**:S38-42.
173. Suh KW, Cody DT: **Obliteration of vestibular and cochlear aqueducts in the guinea pig.** *Laryngoscope* 1974, **84**(8):1352-1368.
174. Suh KW, Cody DT: **Obliteration of vestibular and cochlear aqueducts in animals.** *Trans Sect Otolaryngol Am Acad Ophthalmol Otolaryngol* 1977, **84**(2):359-379.
175. Ito M, Spicer SS, Schulte BA: **Immunohistochemical localization of brain type glucose transporter in mammalian inner ears: comparison of developmental and adult stages.** *Hear Res* 1993, **71**(1-2):230-238.
176. Ferrary E, Sterkers O: **Mechanisms of endolymph secretion.** *Kidney Int Suppl* 1998, **65**:S98-103.
177. Couloigner V, Sterkers O, Ferrary E: **[Na transport in the cochlea of mammals].** *Nephrologie* 2002, **23**(6):245-247.
178. Isu N, Thomson DB, Wilson VJ: **Vestibulospinal effects on neurons in different regions of the gray matter of the cat upper cervical cord.** *J Neurophysiol* 1996, **76**(4):2439-2446.
179. Meyer DL, Bonnemann D, Schaefer KP: **Equalization of asymmetries of tonus in the optomotor system of rabbits. A study on oculomotor neurons.** *Exp Brain Res* 1973, **18**(5):505-511.
180. De Waele C, Graf W, Josset P, Vidal PP: **A radiological analysis of the postural syndromes following hemilabyrinthectomy and selective canal and otolith lesions in the guinea pig.** *Exp Brain Res* 1989, **77**(1):166-182.
181. Dieringer N: **'Vestibular compensation': neural plasticity and its relations to functional recovery after labyrinthine lesions in frogs and other vertebrates.** *Prog Neurobiol* 1995, **46**(2-3):97-129.
182. Darlington CL, Smith PF: **Molecular mechanisms of recovery from vestibular damage in mammals: recent advances.** *Prog Neurobiol* 2000, **62**(3):313-325.
183. Brookes GB, Faldon M, Kanayama R, Nakamura T, Gresty MA: **Recovery from unilateral vestibular nerve section in human subjects evaluated by physiological, psychological and questionnaire assessments.** *Acta Otolaryngol Suppl* 1994, **513**:40-48.
184. Curthoys IS, Halmagyi GM: **Vestibular compensation: a review of the oculomotor, neural, and clinical consequences of unilateral vestibular loss.** *J Vestib Res* 1995, **5**(2):67-107.
185. Vidal PP, de Waele C, Vibert N, Muhlethaler M: **Vestibular compensation revisited.** *Otolaryngol Head Neck Surg* 1998, **119**(1):34-42.
186. Dutia MB: **Mechanisms of vestibular compensation: recent advances.** *Curr Opin Otolaryngol Head Neck Surg* 2010, **18**(5):420-424.
187. Lambert FM, Straka H: **The frog vestibular system as a model for lesion-induced plasticity: basic neural principles and implications for posture control.** *Front Neurol* 2012, **3**:42.
188. Dieringer N: **Activity-related postlesional vestibular reorganization.** *Ann N Y Acad Sci* 2003, **1004**:50-60.
189. de Waele C, Vidal PP, Tran Ba Huy P, Freyss G: **[Vestibular compensation. Review of the literature and clinical applications].** *Ann Otolaryngol Chir Cervicofac* 1990, **107**(5):285-298.



190. Kitahara T, Takeda N, Kiyama H, Kubo T: **Molecular mechanisms of vestibular compensation in the central vestibular system--review.** *Acta Otolaryngol Suppl* 1998, **539**:19-27.
191. McCabe BF, Ryu JH: **Experiments on vestibular compensation.** *Laryngoscope* 1969, **79**(10):1728-1736.
192. Xerri C, Gianni S, Manzoni D, Pompeiano O: **Central compensation of vestibular deficits. IV. Responses of lateral vestibular neurons to neck rotation after labyrinth deafferentation.** *J Neurophysiol* 1985, **54**(4):1006-1025.
193. Smith PF, Curthoys IS: **Mechanisms of recovery following unilateral labyrinthectomy: a review.** *Brain Res Brain Res Rev* 1989, **14**(2):155-180.
194. Newlands SD, Perachio AA: **Compensation of horizontal canal related activity in the medial vestibular nucleus following unilateral labyrinth ablation in the decerebrate gerbil. I. Type I neurons.** *Exp Brain Res* 1990, **82**(2):359-372.
195. Newlands SD, Perachio AA: **Compensation of horizontal canal related activity in the medial vestibular nucleus following unilateral labyrinth ablation in the decerebrate gerbil. II. Type II neurons.** *Exp Brain Res* 1990, **82**(2):373-383.
196. Smith PF, Darlington CL: **Neurochemical mechanisms of recovery from peripheral vestibular lesions (vestibular compensation).** *Brain Res Brain Res Rev* 1991, **16**(2):117-133.
197. Jensen DW: **Vestibular compensation: tonic spinal influence upon spontaneous descending vestibular nuclear activity.** *Neuroscience* 1979, **4**(8):1075-1084.
198. MacDougall HG, Weber KP, McGarvie LA, Halmagyi GM, Curthoys IS: **The video head impulse test: diagnostic accuracy in peripheral vestibulopathy.** *Neurology* 2009, **73**(14):1134-1141.
199. Jongkees LB: **[Caloric test; general considerations].** *Acta Otorhinolaryngol Belg* 1950, **4**(2-4):376-382.
200. Goncalves DU, Felipe L, Lima TM: **Interpretation and use of caloric testing.** *Brazilian journal of otorhinolaryngology* 2008, **74**(3):440-446.
201. Curthoys IS: **The interpretation of clinical tests of peripheral vestibular function.** *Laryngoscope* 2012, **122**(6):1342-1352.
202. Goldberg JM: **Afferent diversity and the organization of central vestibular pathways.** *Exp Brain Res* 2000, **130**(3):277-297.
203. Curthoys IS, Kim J, McPhedran SK, Camp AJ: **Bone conducted vibration selectively activates irregular primary otolithic vestibular neurons in the guinea pig.** *Exp Brain Res* 2006, **175**(2):256-267.
204. Curthoys IS, Vulovic V: **Vestibular primary afferent responses to sound and vibration in the guinea pig.** *Exp Brain Res* 2011, **210**(3-4):347-352.
205. Curthoys IS, Grant JW: **How does high-frequency sound or vibration activate vestibular receptors?** *Exp Brain Res* 2015, **233**(3):691-699.
206. Kushiro K, Zakir M, Ogawa Y, Sato H, Uchino Y: **Saccular and utricular inputs to sternocleidomastoid motoneurons of decerebrate cats.** *Exp Brain Res* 1999, **126**(3):410-416.
207. Isu N, Graf W, Sato H, Kushiro K, Zakir M, Imagawa M, Uchino Y: **Sacculo-ocular reflex connectivity in cats.** *Exp Brain Res* 2000, **131**(3):262-268.
208. Sato H, Imagawa M, Isu N, Uchino Y: **Properties of saccular nerve-activated vestibulospinal neurons in cats.** *Exp Brain Res* 1997, **116**(3):381-388.
209. Goto F, Meng H, Bai R, Sato H, Imagawa M, Sasaki M, Uchino Y: **Eye movements evoked by selective saccular nerve stimulation in cats.** *Auris, nasus, larynx* 2004, **31**(3):220-225.
210. Uchino Y, Sasaki M, Sato H, Imagawa M, Suwa H, Isu N: **Utriculoocular reflex arc of the cat.** *J Neurophysiol* 1996, **76**(3):1896-1903.

211. Goto F, Meng H, Bai R, Sato H, Imagawa M, Sasaki M, Uchino Y: **Eye movements evoked by the selective stimulation of the utricular nerve in cats.** *Auris, nasus, larynx* 2003, **30**(4):341-348.
212. Curthoys IS, Vulovic V, Manzari L: **Ocular vestibular-evoked myogenic potential (oVEMP) to test utricular function: neural and oculomotor evidence.** *Acta Otorhinolaryngol Ital* 2012, **32**(1):41-45.
213. Fetter M, Dichgans J: **Vestibular neuritis spares the inferior division of the vestibular nerve.** *Brain* 1996, **119** ( Pt 3):755-763.
214. Strupp M, Brandt T: **Vestibular neuritis.** *Adv Otorhinolaryngol* 1999, **55**:111-136.
215. Halmagyi GM, Aw ST, Karlberg M, Curthoys IS, Todd MJ: **Inferior vestibular neuritis.** *Ann N Y Acad Sci* 2002, **956**:306-313.
216. Halmagyi GM, Weber KP, Curthoys IS: **Vestibular function after acute vestibular neuritis.** *Restor Neurol Neurosci* 2010, **28**(1):37-46.
217. Wu HJ, Shiao AS, Yang YL, Lee GS: **Comparison of short tone burst-evoked and click-evoked vestibular myogenic potentials in healthy individuals.** *J Chin Med Assoc* 2007, **70**(4):159-163.
218. Curthoys IS, Manzari L, Smulders YE, Burgess AM: **A review of the scientific basis and practical application of a new test of utricular function--ocular vestibular-evoked myogenic potentials to bone-conducted vibration.** *Acta Otorhinolaryngol Ital* 2009, **29**(4):179-186.
219. Iwasaki S, McGarvie LA, Halmagyi GM, Burgess AM, Kim J, Colebatch JG, Curthoys IS: **Head taps evoke a crossed vestibulo-ocular reflex.** *Neurology* 2007, **68**(15):1227-1229.
220. Smulders YE, Welgampola MS, Burgess AM, McGarvie LA, Halmagyi GM, Curthoys IS: **The n10 component of the ocular vestibular-evoked myogenic potential (oVEMP) is distinct from the R1 component of the blink reflex.** *Clinical neurophysiology : official journal of the International Federation of Clinical Neurophysiology* 2009, **120**(8):1567-1576.
221. Manzari L, Tedesco A, Burgess AM, Curthoys IS: **Ocular vestibular-evoked myogenic potentials to bone-conducted vibration in superior vestibular neuritis show utricular function.** *Otolaryngol Head Neck Surg* 2010, **143**(2):274-280.
222. Sahlstrand T, Petruson B, Ortengren R: **Vestibulospinal reflex activity in patients with adolescent idiopathic scoliosis. Postural effects during caloric labyrinthine stimulation recorded by stabilometry.** *Acta Orthop Scand* 1979, **50**(3):275-281.
223. Lambert FM, Malinvaud D, Gratacap M, Straka H, Vidal PP: **Restricted neural plasticity in vestibulospinal pathways after unilateral labyrinthectomy as the origin for scoliotic deformations.** *J Neurosci* 2013, **33**(16):6845-6856.
224. Blakley BW, Wong V: **Normal Values for Cervical Vestibular-evoked Myogenic Potentials.** *Otology & neurotology : official publication of the American Otological Society, American Neurotology Society [and] European Academy of Otology and Neurotology* 2015.
225. Curthoys IS, Manzari L: **Otolithic disease: clinical features and the role of vestibular evoked myogenic potentials.** *Seminars in neurology* 2013, **33**(3):231-237.
226. Pollak L, Shlamkovic N, Minewicz A, Mirovsky Y: **Otolith dysfunction as a possible cause for the development of idiopathic scoliosis.** *J Pediatr Orthop* 2013, **33**(3):293-297.
227. Gutwinski S, Loscher A, Mahler L, Kalbitzer J, Heinz A, Bermpohl F: **Understanding left-handedness.** *Dtsch Arztebl Int* 2011, **108**(50):849-853.
228. Hawasli AH, Hullar TE, Dorward IG: **Idiopathic scoliosis and the vestibular system.** *Eur Spine J* 2015, **24**(2):227-233.

229. *Catanzariti JF, Agnani O, Guyot MA, Wlodyka-Demaille S, Khenioui H, Donze C: **Does adolescent idiopathic scoliosis relate to vestibular disorders? A systematic review.** Ann Phys Rehabil Med 2014, 57(6-7):465-479.*
230. *Krodel A, Straube A, Angerer M, Fritsch K: **[Spatial orientation and postural regulation in patients with idiopathic scoliosis].** Z Orthop Ihre Grenzgeb 1997, 135(3):203-209.*
231. *Cheung J, Sluiter WJ, Veldhuizen AG, Cool JC, Van Horn JR: **Perception of vertical and horizontal orientation in children with scoliosis.** J Orthop Res 2002, 20(3):416-420.*
232. *Cakrt O, Slaby K, Viktorinova L, Kolar P, Jerabek J: **Subjective visual vertical in patients with idiopathic scoliosis.** J Vestib Res 2011, 21(3):161-165.*

## Scoliose idiopathique de l'enfant : une maladie d'origine vestibulaire ?

**Introduction :** la scoliose idiopathique de l'enfant est une maladie fréquente (3 à 4% de la population mondiale), avec un retentissement somatopsychique pour l'enfant potentiellement lourd (chirurgie, insuffisance respiratoire, douleur, dépression...) ainsi qu'un coût de Santé Publique majeur pour nos sociétés (consultations répétées, examens radiologiques, chirurgie, appareillage...). Connaître la cause de cette pathologie permettrait éventuellement d'en améliorer son dépistage précoce, d'optimiser son traitement, et donc d'en réduire le retentissement et le coût. Plusieurs hypothèses cohabitent actuellement tentant d'expliquer cette maladie, mais aucune n'est actuellement validée. Une étude récente a montré pour la première fois chez l'animal un lien de cause à effet entre oreille interne et scoliose : en effet chez des têtards de *Xenopus* (grenouille aquatique), une destruction chirurgicale d'une oreille interne à un certain stade de développement induit systématiquement une scoliose chez le *Xenopus* adulte. Ceci s'explique par l'existence de voies vestibulospinales : le labyrinthe postérieur peut induire une contraction ou une inhibition des muscles paravertébraux, entraînant ainsi une déformation en tout point similaire aux déformations rachidiennes observées chez l'Homme au cours de la scoliose. Cette asymétrie vestibulaire n'est pas compensée en l'absence d'informations proprioceptives (pas de marche terrestre), et devient définitive lors de l'ossification des cartilages de croissance. Si cette hypothèse devait se vérifier chez l'Homme, il serait alors logique de trouver chez les enfants scoliotiques des vestiges de cette asymétrie vestibulaire embryonnaire.

**Matériel et méthode :** les objectifs de notre étude étaient de vérifier si les enfants souffrant d'une scoliose idiopathique présentaient bien une asymétrie vestibulaire même si elle avait pu être compensée au cours de la vie (les enfants scoliotiques ne présentent pas de vertiges), et que cette asymétrie est significativement plus fréquente que dans la population générale infantile, mais aussi de vérifier s'il existait des relations entre le type d'atteinte vestibulaire et l'importance ou l'évolutivité des scolioses. Nous avons donc réalisé chez des enfants entre 6 et 18 ans, après examen clinique ORL, des explorations vestibulaires (épreuves caloriques, potentiels évoqués otolithiques sacculaire et utriculaire (PEO)). Afin d'interpréter nos résultats, nous avons dû calculer une norme (qui n'existait pas) des PEO chez l'enfant à partir d'un groupe témoin sain. Notre étude était une étude prospective menée de 2011 à 2015.

**Résultats :** notre étude est la première à proposer une norme pour l'interprétation des PEO chez l'enfant. Un PEO utriculaire pourrait être défini comme anormal si le ratio d'asymétrie était supérieur à 41, tandis qu'un PEO sacculaire serait anormal si le ratio d'asymétrie était supérieur à 47. La présente étude montre un taux jamais observé d'anomalies vestibulaires chez les enfants scoliotiques (71% des 31 enfants étudiés), tandis que seulement 16% des 43 enfants sains présentent une asymétrie vestibulaire ( $p < 0,001$ ). Nous n'avons pas retrouvé de corrélation entre le type d'atteinte vestibulaire et l'importance ou l'évolutivité d'une scoliose.

**Conclusion :** après avoir défini une norme pour les PEO chez l'enfant (ratio d'asymétrie inférieur à 41 pour les utriculaires et 47 pour les sacculaires), nous avons observé un taux d'asymétrie vestibulaire chez les enfants scoliotiques significativement plus important que chez les enfants sains (71% vs 16%,  $p < 0,001$ ).

**Discussion :** les anomalies vestibulaires ne semblent donc pas atteindre 100% des scolioses idiopathiques mais ceci peut s'expliquer par plusieurs raisons : une sensibilité des tests paracliniques utilisés inférieure à 100% : nous avons peut-être observé des faux négatifs. Deuxièmement, nos examens paracliniques ne permettent que de calculer un ratio d'asymétrie et non pas un déficit global en valeur absolue du système vestibulaire. Dans notre hypothèse, l'anomalie est embryonnaire. La compensation s'effectue au cours de la croissance de l'enfant, certains patients compensent peut-être plus rapidement que d'autres : nous n'étudions peut-être que des vestiges de l'anomalie vestibulaire initiale. Troisièmement, nous n'avons pas testé l'ensemble du système vestibulaire : pour être complet il nous manque une analyse de la fonction de tous les canaux semi-circulaires, à haute fréquence. Les scolioses idiopathiques pourraient ne pas être toutes liées à une anomalie vestibulaire. Nous pensons qu'en réalité, il existe de nombreuses anomalies embryonnaires sur le système nerveux central ayant un effet sur la statique rachidienne qui pourrait induire une scoliose. Le système vestibulaire ne serait probablement qu'un exemple d'une cause possible de scoliose idiopathique. Le travail fourni dans cette thèse appelle d'autres études afin d'étayer le lien de causalité entre anomalie vestibulaire et scoliose infantile, en étudiant notamment des scolioses malformatives ainsi que des scolioses opérées, avec de plus larges effectifs, mais aussi des études thérapeutiques prospectives contrôlées randomisées, étudiant l'effet de rééducation vestibulaire sur la scoliose, et enfin le développement d'un test de dépistage (néonatal ou infantile) vestibulaire permettant de dépister les enfants à risque de développer une scoliose.

**Mots-clés :** Scoliose idiopathique de l'enfant, vestibule, utricule, saccule, canaux semi-circulaires, potentiels évoqués otolithiques, épreuves caloriques, oreille interne

## Idiopathic scoliosis of child: a vestibular disease?

**Introduction:** idiopathic scoliosis in children is a frequent disease (3-4% of world population), with potentially heavy somatopsychic repercussions for the child (surgery, chronic respiratory failure, pain, depression...) and major Public Health cost for our societies (repeated consultation, radiological examinations, surgery, equipment (brace)...). Knowing the cause of this disease would eventually improve early detection, optimize its treatment, and thus reduce its impact and cost. Several hypotheses exist alongside attempting to explain this disease, but so far none are currently validated. One recent study showed for the first time in the animal a causality link between inner ear and scoliosis : in *Xenopus* tadpoles (aquatic frog specie), surgical destruction of one inner ear at some stage of development systematically induced scoliosis in adult *Xenopus*. This is explained by the existence of vestibulospinal pathways: posterior labyrinth can induce stimulation or inhibition of paraspinal muscles, thus causing a distortion in all respects similar to spinal deformities observed in humans during scoliosis. This vestibular asymmetry is not compensated in the absence of proprioceptive information (no land walking), and becomes final when ossification of the growth cartilages. If this hypothesis was to verify in humans, it would be logical to find remains of vestibular asymmetry among children with idiopathic scoliosis.

**Material and method:** objectives of our study were to verify whether children with idiopathic scoliosis showed vestibular asymmetry even if it had been compensated in life (children with scoliosis do not have vertigo), and whether this asymmetry is significantly more common than in the general infant population, but also to check whether there were relationships between type of vestibular abnormality and importance of scoliosis or scalability. Therefore we performed in children between 6 and 18 years after clinical ENT examination, vestibular explorations (caloric tests, saccular and utricle otolith evoked myogenic potentials (Vestibular EMP)). To interpret our results, we have calculated a standard (which did not exist so far) for child's PEO from a healthy control group. Our study was a prospective study conducted from 2011 to 2015.

**Results:** our study is the first to propose a standard for the interpretation of VEMP in childhood. A utricle VEMP could be defined as abnormal if the ratio of asymmetry is greater than 41, while a saccular VEMP would be abnormal if the ratio of asymmetry is greater than 47. The present study shows a rate never observed of vestibular abnormalities in children with scoliosis (71% of the 31 children studied), while only 16% of 43 healthy children have a vestibular asymmetry ( $p < 0,001$ ). We did not find any correlation between the type of vestibular disease and the importance or progression of scoliosis.

**Conclusion:** after setting a standard for VEMP in children (asymmetry ratio below 41 for the bladderwort and 47 for saccular), we observed a vestibular asymmetry rate in children with scoliosis significantly higher than in healthy children (71% vs 16%,  $p < 0,001$ ).

**Discussion:** vestibular abnormalities therefore do not appear to 100% of idiopathic scoliosis but this can be explained by several reasons: a sensitivity of paraclinical tests used less than 100% : we may be observed false negatives. Secondly, VEMP allow only calculate an asymmetry ratio and not an overall deficit in absolute value of the vestibular system. In our case, anomaly is embryonic. Vestibular compensation is performed during growth of the child, some patients may compensate faster than others: we may study only remains of the initial vestibular abnormalities. Thirdly, we have not tested the entire vestibular system: we lack a complete high frequency analysis of the function of all semicircular canals. Idiopathic scoliosis may not be all related to vestibular abnormalities. We believe that in reality there are many anomalies in the embryonic central nervous system affecting the spinal posture which could induce scoliosis. Vestibular system would probably not be an example of a possible cause of idiopathic scoliosis. The provided work in this thesis calls other studies to support the causal link between vestibular abnormalities and infant scoliosis, particularly in studying malformations and scoliosis of scoliosis operated, with larger numbers but also prospective therapeutic studies randomized controlled, student vestibular rehabilitation effect on scoliosis, and finally the development of a vestibular screening test (neonatal or infant) to identify children at risk of developing scoliosis.

**Key words :** Idiopathic scoliosis of the child, vestibula, utricle, saccula, semicircular canals, vestibular evoked myogenic potentials, caloric tests, inner ear

Université Paris Descartes  
Faculté de Médecine Paris Descartes  
15, rue de l'École de Médecine  
75270 Paris cedex 06