



HAL
open science

Mesure de hauteur discale du rachis lombaire : comparaison entre radiographie standard et un système radiographique à balayage EOS®

Nor-Eddine Sélim Regnard

► To cite this version:

Nor-Eddine Sélim Regnard. Mesure de hauteur discale du rachis lombaire : comparaison entre radiographie standard et un système radiographique à balayage EOS®. Médecine humaine et pathologie. 2015. dumas-01237619

HAL Id: dumas-01237619

<https://dumas.ccsd.cnrs.fr/dumas-01237619v1>

Submitted on 3 Dec 2015

HAL is a multi-disciplinary open access archive for the deposit and dissemination of scientific research documents, whether they are published or not. The documents may come from teaching and research institutions in France or abroad, or from public or private research centers.

L'archive ouverte pluridisciplinaire **HAL**, est destinée au dépôt et à la diffusion de documents scientifiques de niveau recherche, publiés ou non, émanant des établissements d'enseignement et de recherche français ou étrangers, des laboratoires publics ou privés.

AVERTISSEMENT

Cette thèse d'exercice est le fruit d'un travail approuvé par le jury de soutenance et réalisé dans le but d'obtenir le diplôme d'Etat de docteur en médecine. Ce document est mis à disposition de l'ensemble de la communauté universitaire élargie.

Il est soumis à la propriété intellectuelle de l'auteur. Ceci implique une obligation de citation et de référencement lors de l'utilisation de ce document.

D'autre part, toute contrefaçon, plagiat, reproduction illicite encourt toute poursuite pénale.

UNIVERSITÉ PARIS DESCARTES
Faculté de Médecine PARIS DESCARTES

Année 2015

N° 84

THÈSE
POUR LE DIPLÔME D'ÉTAT
DE
DOCTEUR EN MÉDECINE

Spécialité : Radiodiagnostic et imagerie médicale

Mesure de hauteur discale du rachis lombaire : comparaison entre
radiographie standard et un système radiographique à balayage EOS®

Présentée et soutenue publiquement
le 3 septembre 2015

Par

Nor-Eddine Sélim REGNARD

Né le 10 septembre 1983 à Longjumeau (91)

Dirigée par M. Le Professeur Antoine Feydy, PU-PH

Jury :

M. Le Professeur Jean-Luc Drapé, PU-PH Président

M. Le Professeur Serge Poiraudau, PU-PH

M. Le Professeur Pierre Guigui, PU-PH



Except where otherwise noted, this work is licensed under
<http://creativecommons.org/licenses/by-nc-nd/3.0/>

REMERCIEMENTS

A Mon président,

Monsieur le Professeur Jean Luc Drapé,

Vous me faites l'honneur de présider ce jury et je vous en remercie.

Je vous prie de trouver en ces mots,

L'expression de toute ma reconnaissance et mon profond respect.

Je vous remercie également pour votre enseignement précieux durant mon internat et de m'avoir fait partager votre passion pour la radiologie ostéo-articulaire.

Je tiens à vous remercier de toute la confiance que vous m'avez accordée en me donnant l'opportunité de rejoindre votre équipe pour mon futur clinicat.

A mon directeur de thèse et membre du jury,

Monsieur le Professeur Antoine Feydy,

Vous m'avez fait l'honneur d'initier puis de guider ce travail.

Je vous suis reconnaissant pour la confiance que vous m'avez accordée.

Je vous remercie pour votre disponibilité, et votre aide tout au long de ce travail.

Veillez trouver en ces quelques mots l'expression de ma respectueuse considération.

A Monsieur le Professeur Serge Poiraudou,

Vous me faites l'honneur de juger ce travail, Veuillez trouver ici l'expression de mes sincères remerciements et de mon profond respect.

Je vous remercie également d'avoir initié ce travail passionnant.

A Monsieur le Professeur Pierre Guigui,

Vous me faite l'honneur d'évaluer ma thèse, Veuillez trouver ici l'expression de mes remerciements et ma gratitude la plus sincère.

Au Drs Mathilde Benhamou et Véronique Freire

Je vous remercie chaleureusement pour avoir participé activement au recueil et à l'analyse des données de ce travail.

Au Professeur Laure Gossec, je vous remercie vivement d'avoir initié ce travail.

A mes maîtres qui m'ont beaucoup appris durant mon externat et mon internat de radiologie, et auprès desquels je continue d'apprendre.

Aux chefs de cliniques, PH et attachés que j'ai rencontrés pendant mon semestre d'internat à Cochin, qui ont été formidables et m'ont donné le goût de la radiologie ostéo-articulaire.

A mes parents Joseph et Kheira,

Vous m'avez toujours encouragé et soutenu. Je ne vous remercierai jamais assez pour tout ce que vous avez fait pour que je puisse réussir.

Une pensée pour mon père qui m'a toujours inspiré et soutenu, et qui aurait été fier de voir ce travail.

A mon frère Nazim,

Je suis tellement fier de toi

A ma belle-mère et mon beau-père

Pour votre aide et votre soutien au quotidien.

A tous mes amis qui m'ont accompagné et soutenu durant mes années d'études.

Enfin, **A toi Manar,**

Tu m'as donné le plus beau des cadeaux, sans toi rien n'aurait été possible.

Et à mes deux rayons de soleil Chérine-Jade, et Jehane Sarah, pour tout le bonheur que vous me donnez.

A mon père,

TABLE DES MATIERES

INDEX DES FIGURES.....	4
INDEX DES TABLEAUX.....	6
I. INTRODUCTION.....	7
II. ETAT DE LA QUESTION.....	8
II.1. LE DISQUE INTERVERTEBRAL NORMAL.....	8
II.1.1. Rachis lombaire.....	8
II.2. Anatomie du disque.....	9
II.2.1. Structure.....	9
II.2.2. Fonctions.....	11
II.2.3. Biomécanique.....	11
II.2.4. Métabolisme.....	12
II.2.5. Nutrition du disque.....	12
II.3. LA DISCOPATHIE DEGENERATIVE.....	13
II.3.1. Vieillesse normale et pathologique des disques.....	13
II.3.2. Changements morphologiques du disque.....	13
II.3.3. Changements moléculaires.....	14
II.3.4. Changements fonctionnels du disque.....	14
II.3.5. Hypothèses physiopathologiques de la dégénérescence discale.....	14
II.3.6. Classifications des discopathies dégénératives.....	15
II.3.6.1. Classification anatomopathologique.....	15
II.3.6.2. Classifications radiologiques des discopathies dégénératives.....	16
II.4. DISCOPATHIE DEGENERATIVE ET LOMBALGIE CHRONIQUE COMMUNE.....	17
II.4.1. Définition.....	17
II.4.2. Epidémiologie.....	17
II.4.3. Clinique.....	17
II.4.4. Quantifier la douleur et son retentissement: les échelles.....	18
II.4.5. Autres causes de lombalgie chronique commune.....	19
II.5. RADIOGRAPHIE STANDARD.....	19
II.5.1. Principe de fonctionnement.....	20
II.5.1.1. La production de rayons X.....	20
II.5.1.1.1. Bases physiques de la production de rayons X.....	20
II.5.1.1.2. Les tubes radiogènes.....	23
II.5.1.2. Formation de l'image radiante.....	24
II.5.1.3. Détection de l'image radiante.....	26
II.5.1.3.1. L'analogique et le numérique :.....	26
II.5.1.3.2. Les technologies numériques CR (Computed Radiography) et DR (Direct Radiography).....	26
II.5.2. Acquisition de radiographie du rachis lombaire de profil.....	27
II.5.3. Mesure de hauteur discale en radiographie standard.....	28
II.5.3.1. Mesure de hauteur discale.....	28
II.5.3.2. Limites de ces méthodes de mesures.....	31
II.5.4. Paramètres influant sur la hauteur discale.....	32
II.6. LE SYSTÈME RADIOGRAPHIQUE À BALAYAGE EOS.....	33
II.6.1. Généralités- Acquisition.....	33
II.6.2. Principes de fonctionnement.....	34
II.6.3. Avantages du système EOS.....	37
II.6.4. Inconvénients du système EOS.....	37
II.6.5. Mesure de hauteur discale avec EOS et les autres systèmes radiologiques.....	38
III. OBJECTIF.....	38
IV. MATERIEL ET METHODES.....	38
IV.1. ETUDE IN VIVO.....	38

IV.1.1.	Patients	38
IV.1.2.	Critères d'inclusion	38
IV.1.3.	Critères de non- inclusion	39
IV.1.4.	Paramètres cliniques	39
IV.1.5.	Acquisition des images	39
IV.1.6.	Radiographie numérique à cassette (= Computed Radiography (CR))	39
IV.1.7.	Système radiographique à balayage EOS	39
IV.1.8.	Analyse des images	40
IV.2.	ETUDE <i>EX-VIVO</i>	40
IV.3.	ANALYSE STATISTIQUE	41
V.	RESULTATS	42
V.1.	CARACTERISTIQUES DES PATIENTS	42
V.2.	MESURE DE HAUTEUR DISCALE	43
V.3.	RELATION ENTRE LES MESURES DE HAUTEUR DISCALE AVEC EOS ET CR..	44
V.4.	REPETABILITE	45
V.5.	REPRODUCTIBILITE INTER-OBSERVATEUR DES MESURES DE HAUTEURS DISCALES:.....	45
V.6.	QUALITE D'IMAGE	46
V.7.	<i>EX VIVO</i>	47
VI.	DISCUSSION.....	48
VI.1.	INTERET DES MESURES DE HAUTEUR DISCALE	48
VI.2.	AGRANDISSEMENT	48
VI.3.	IMAGE DE DISTORTION	49
VI.4.	REPRODUCTIBILITE	49
VI.5.	QUALITE D'IMAGE	49
VI.6.	DOSES D'IRRADIATION	50
VI.7.	COUT -EFFICACITE.....	50
VI.8.	LIMITES	50
VII.	CONCLUSION.....	51
	BIBLIOGRAPHIE	52

ABBREVIATIONS

AF =	Annulus fibrosus
CR =	Radiographie conventionnelle à cassettes
DH =	Discal Height
DR =	Digital radiography= radiographie digitale
EIFEL =	Echelle d'Incapacité Fonctionnelle pour l'Evaluation des Lombalgiques
ERLM =	écran radioluminescent à mémoire
EOS =	acquisition radiographique à balayage EOS ®
HD =	Hauteur discale
IMC=	Indice de Masse Corporelle
Kev =	Kilo électrons volts
Kv =	kilovolt
LBP =	Low back pain
LDBS =	Low Dose Biplanar Slot scanning system EOS
mAs =	milliAmpères. Seconde
NP =	Nucleus pulposus
SF12 =	12 items- Short Form health survey

INDEX DES FIGURES

Figure 1: Anatomie en coupe sagittale du rachis lombaire en vue latérale gauche. Segments vertébraux antérieurs et postérieurs. D'après Netter [9].....	8
Figure 3: Composition moléculaire du disque, d'après Raj [13].....	10
Figure 2: Anatomie du disque (d'après Raj) [13].....	10
Figure 4: Orientation des fibres de l'annulus fibrosus par rapport aux plateaux vertébraux [10].....	11
Figure 5: Vascularisation du disque par diffusion à partir des artères segmentaires puis interosseuses des corps vertébraux via les plateaux vertébraux cartilagineux. D'après Raj [13].....	13
Figure 6: coupes sagittales passant par un disque sain (A) où l'on distingue bien l'aspect multilamellaire de l'annulus fibrosus (AF) et ses limites avec le nucleus pulposus (NP). A contrario, dans le disque dégénéré, les limites entre annulus fibrosus (AF) et nucleus pulposus (NP) sont flous, l'annulus est désorganisé et le nucleus pulposus devient fibreux. D'après Keshari [21].....	14
Figure 7: Stades de dégénérescence discale: altération progressive morphologique du nucleus pulposus, de l'annulus fibrosus, des plateaux vertébraux osseux et cartilagineux. D'après Sukthakar [25]	15
Figure 8 : Exemple de rachis lombaire avec 5 stades différents selon la classification de Pfirman pour les 5 disques lombaires.....	16
Figure 9: Exemple de remaniement inflammatoire (Modic 1) du plateau vertébral inférieur de L4 et supérieur de L5, en hyposignal T1 et hypersignal T2. Extrait de thèse de Cursolle [28].....	17
Figure 10: Système radiographique avec un émetteur de rayon X (le tube radiogène) et un détecteur. http://runphym.free.fr/NewFiles/conv.html	20
Figure 11: Rayonnement de freinage : La charge positive du noyau des atomes de tungstène de la cible anodique (3) entraîne le freinage (2) et la déviation (4) des électrons émis par le filament (1) et accélérés par la différence de potentiel. D'après Régent [40]	21
Figure 12: Phénomène de collision : Les interactions entre les électrons du courant-tube (1) et les électrons périphériques de l'atome de tungstène de la cible anodique (2) aboutissent à l'expulsion de l'électron (b) et à un réarrangement électronique d'électrons passant d'une couche périphérique à énergie de liaison plus faible (3) vers une couche plus centrale à énergie de liaison élevée et à la production de rayon X (4) d'énergie caractéristique (Energie = énergie de la couche centrale – énergie de la couche périphérique). Régent [40].....	21
Figure 13: Spectre continu du rayonnement de freinage (1), avec filtration des rayons X mous (d'énergie < 10 KeV) (3) et le spectre de raies (2) caractéristique du phénomène de collision. Régent [40]	22
Figure 14: Modification du spectre des rayons X produits entre une intensité donnée (2) et une intensité augmentée (1). Les énergies maximale et moyenne des rayons X n'ont pas changé. Régent [40]	22
Figure 15: Modification du spectre des rayons X produits entre un kilovoltage donné (2) et un kilovoltage augmenté (1). Les énergies moyenne et maximale ont augmenté. Régent [40]	23
Figure 16: Tube radiogène : Pièce de concentration (1), Filament (2), Cathode (3), Tube (4), Anode de cuivre (5), cible anodique de tungstène (6). Régent [40]	23
Figure 17: Profil d'intensité du faisceau de rayon X au niveau du détecteur. Détecteur (écran film, intensificateur d'image, numérique) (1), os (2), tissus mous (3), air (4), collimation (5), rayonnement diffusé (6), grille antidiffusante (7), image radiologique primaire (8), intensité au niveau du détecteur (9). Régent [40]	24
Figure 18: Principe d'une grille antidiffusante : Foyer des rayons X (1), Rayons diffusés (2), Détecteur (3), Lamelles de plomb (4), Grille (5), Rayons utiles (6). Régent [40]	25
Figure 19: Gamme des détecteurs numériques CR et DR.....	27
Figure 20 : Mesure de la hauteur discale selon Hurxthal [41]. Il s'agit de la distance entre les centres des plateaux vertébraux. Dabbs [42]	28

Figure 21: Méthodes de Hurxthal modifiée R1 et R2 : R1 est le ratio entre la hauteur discale et la hauteur du corps vertébral. R2 est le ratio entre la hauteur discale et son diamètre antéropostérieur ...	29
Figure 22: Méthode des régions de Pope [43]: le plateau vertébral inférieur de la vertèbre sus jacente est la région 1, le disque représente la région 2 et le plateau supérieur de la vertèbre inférieure, la région 3. Si on mesure la hauteur totale des 3 régions et que l'on soustraie les hauteurs des régions 1 et 3, on obtient la hauteur discale. Dabbs [42]	29
Figure 23: Méthode de mesure de hauteur discale selon Farfan [44]. La hauteur discale est la moyenne des hauteurs discales antérieure et postérieure rapportée au diamètre antéropostérieur discale à mi hauteur. Elle est exprimée en unité arbitraire. Dabbs [42]	30
Figure 24: Méthode de Dabbs [42] pour mesurer les hauteurs discales. Comme Farfan [44], il fait la moyenne entre hauteur discale antérieure et postérieure, mais il ne la rapporte pas au diamètre antéropostérieur discal. Dabbs [42].....	30
Figure 25: Méthode de Frobin [47] pour mesurer les hauteurs discales. On trace des droites passant par les milieux des corps vertébraux puis la bissectrice entre ces 2 droites. On trace les droites parallèles à cette bissectrice passant par les coins antérieurs des plateaux supérieur et inférieur. La distance entre ces 2 droites est la hauteur discale. Frobin [47]	31
Figure 26: Schéma représentant les disques intervertébraux. Plus on s'éloigne de la focale (ici en L3-L4, où le disque est bien enfilé car les plateaux sont parallèles), plus les disques ont un aspect biconvexe qui donne une impression de faux pincement (ici en T12-L1, L1-L2 et L5-S1). Cela est dû aux effets de distorsion liés à la forme conique du faisceau de rayon X. Frobin [47]	32
Figure 27: Effets de la position sur la pression hydrostatique exercée sur le disque. Nachemson [52]	33
Figure 28: Cabine EOS à l'hôpital Cochin. A noter les faisceaux lasers pour définir les limites de l'acquisition et les marquages au sol pour aider au positionnement du patient dans la cabine.	34
Figure 29: Accessoires de stabilisation : plot crânien et barre de carbone.....	34
Figure 30: 2 tubes à rayons X (TR-1 et TR-2) sont attachés à 2 détecteurs (D-1 et D-2) et coulisent le long de barres métalliques verticales.....	35
Figure 31: Fonctionnement de la chambre proportionnelle multifils de Charpak [58] : L'électron est accéléré entre la cathode et l'anode et va ioniser le xénon qui va libérer de nouveaux électrons (- en bleu sur les images en bas) qui vont rejoindre les fils anodiques reliés à un ordinateur	36
Figure 32: Avec la radiographie standard, la focale est près du patient (focus 1 figure A). Le système entraîne un agrandissement vertical constant. Il peut être minimisé en éloignant la focale (focus 2 figure A) (téléradiographie) ou en utilisant un système radiographique à balayage (figure B). D'après Morvan [60].....	37
Figures 33 (A et B): Mesure de hauteur discale à l'étage L4-L5 en radiographie standard (33A) et avec EOS (33B).....	40
Figures 34A: Système mécanique Height Gauge permettant de réaliser des déplacements entre les vertèbres <i>ex-vivo</i> représentant les disques. Des billes de plomb sont attachées aux coins des vertèbres.	
Figure 34B : Acquisition EOS avec ce système	41
Figures 35 (A, B et C): régressions linéaires entre les mesures des hauteurs discales avec EOS et CR aux étages L3-L4 (Figure 35A), L4-L5 (Figure 35B) et L5-S1 (Figure 35C).....	45
Figure 36 : Diagrammes de Bland Altman des mesures des hauteurs discales avec EOS aux étages L3-L4 (A), L4-L5 (C) et L5-S1 (E), et CR aux étages L3-L4 (B), L4-L5 (D) et L5-S1 (F).....	46
Figures 37 (A et B): Acquisition radiographique standard CR avec aspect distordu (aspect convexe des plateaux vertébraux inférieurs de T12 et L1 et supérieur de L1 (37A), qui disparaît sur l'acquisition EOS (37B)	47

INDEX DES TABLEAUX

Tableau 1: Classification anatomopathologique de la dégénérescence des disques. D'après Thompson [24]	15
Tableau 2: Critères pour la classification de Pfirrmann [26]	16
Tableau 3: Classification IRM de Modic	17
Tableau 4: Différences entre EOS et radiographie standard. D'après Cebulski [59].....	36
Tableau 5: Caractéristiques des patients inclus.....	43
Tableau 6: Mesure des hauteurs discales aux 3 derniers étages lombaires pour les 2 lecteurs (en mm)	44

I. INTRODUCTION

La lombalgie chronique commune est un problème de santé publique majeure dans les sociétés occidentales. C'est la première cause de handicap d'origine rhumatologique aux Etats Unis [1]. La lombalgie chronique entraîne 185 millions de jours d'inactivité par an aux Etats Unis, dont 83 millions de jours confinés au lit [1]. La discopathie dégénérative est la première cause de lombalgie chronique commune.

La radiographie standard du rachis lombaire est l'examen d'imagerie recommandé par les sociétés savantes, en première intention [2- 3] pour les patients souffrant de lombalgie chronique. La discopathie dégénérative [4- 5] peut se manifester par une diminution de hauteur discale à la radiographie. Les mesures de hauteur discale sont réalisées en pratique quotidienne sur des radiographies standard.

Le système EOS est un système radiographique à balayage moins irradiant que les radiographies standard à cassettes et digitale [6-8].

Nous allons, dans un premier temps, rappeler ce qui constitue le disque intervertébral normal pour mieux expliquer les conséquences de sa dégénérescence sur le plan anatomopathologique et clinique (lombalgie chronique). Puis, nous nous intéresserons aux mesures de hauteurs discales avec la radiographie standard et avec le système EOS après en avoir expliqué les modes de fonctionnement.

Nous pourrions alors aborder notre travail original dont l'objectif était de comparer les mesures de hauteur discale du rachis lombaire avec la radiographie et le système à balayage EOS chez des patients lombalgiques chroniques et sur des vertèbres ex-vivo.

II. ETAT DE LA QUESTION

II.1.LE DISQUE INTERVERTEBRAL NORMAL

II.1.1. Rachis lombaire

Le rachis lombaire est composé de 5 vertèbres lombaires de L1 à L5.

L'unité fonctionnelle lombaire est un ensemble de 2 vertèbres successives et de leurs éléments de liaison.

Elle comporte 2 segments: le segment passif, constitué des 2 vertèbres et le segment mobile permettant les mouvements de l'unité fonctionnelle.

Le segment mobile se divise en 2 parties (Figure 1):

- Une partie antérieure avec le disque intervertébral et les ligaments longitudinaux antérieur et postérieur
- Une partie postérieure (arc postérieur) avec le foramen intervertébral, les processus épineux et transverses, les articulations inter apophysaires postérieures, les ligaments jaunes, inter-transversaires, interpineux et supra épineux.

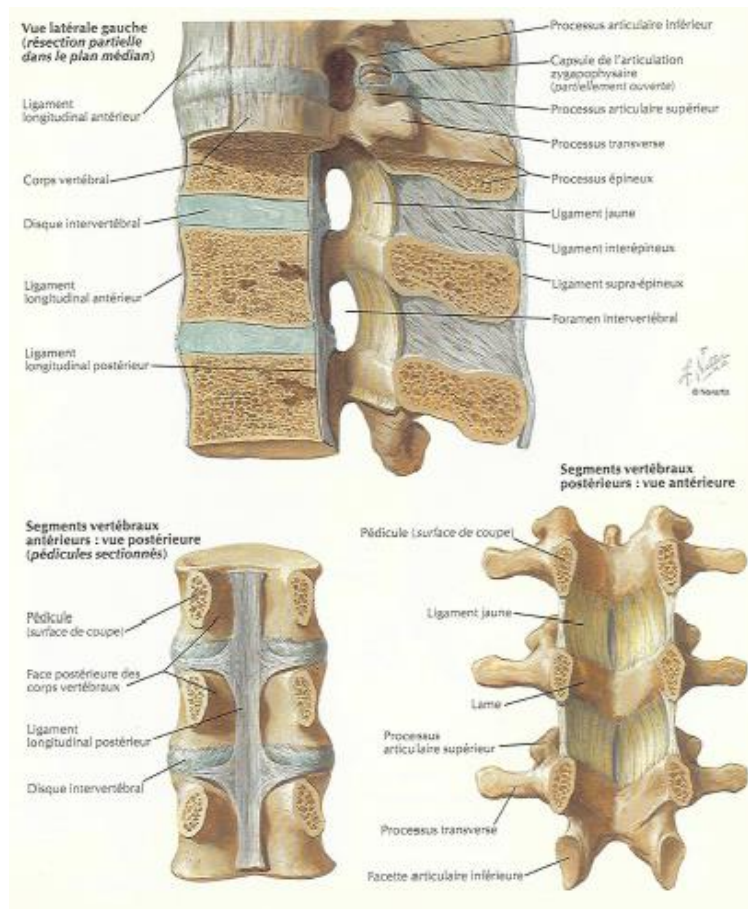


Figure 1: Anatomie en coupe sagittale du rachis lombaire en vue latérale gauche. Segments vertébraux antérieurs et postérieurs. D'après Netter [9]

Les ligaments longitudinaux postérieur et jaunes sont tendus en flexion. Le ligament longitudinal antérieur est tendu en extension. Les ligaments longitudinaux maintiennent une force compressive le long du rachis dans le plan sagittal. Ils minimisent les forces de traction susceptibles de léser les fibres superficielles du disque.

II.2. Anatomie du disque

Le disque intervertébral est une structure anatomique située entre les plateaux vertébraux supérieurs et inférieurs de l'étage C2-C3 à L5-S1. Il est essentiel à la mobilité et à la protection du rachis.

Tous réunis, les disques représentent un quart de la hauteur du rachis (en excluant C1, C2 et le sacrum).

Les disques intervertébraux adhèrent au cartilage hyalin des plateaux vertébraux supérieurs et inférieurs. D'avant en arrière, le disque est relié aux ligaments longitudinaux antérieur et postérieur.

Le disque varie en forme, en taille et épaisseur en fonction des étages. Leurs surfaces dans le plan axial sont égales à celles des plateaux vertébraux correspondants, sauf pour les vertèbres cervicales où les surfaces des disques sont un peu plus petites [10].

Les parois antérieures des disques aux étages cervicaux et lombaires sont plus hautes que leurs parois postérieures, ce qui contribue aux lordoses cervicale et lombaire.

A l'étage thoracique, les parois antérieures et postérieures des disques sont de même taille. La cyphose thoracique est principalement due aux formes des corps vertébraux [11].

Leur hauteur varie de 10 à 15 mm et augmente de L1-L2 à L4-L5.

II.2.1. Structure

Le disque intervertébral est une structure avasculaire comportant deux parties (figure 2):

- Le nucleus pulposus en son centre
- L'annulus fibrosus en périphérie

Macroscopiquement, le nucleus pulposus a une consistance souple, pulpeuse, très élastique et une couleur jaune. Il est inextensible, incompressible, déformable.

Embryologiquement, le nucleus pulposus dérive des cellules de la notochorde. Chez l'humain, ces cellules involuent et sont remplacées par des cellules chondrocytes-like. Elles sont en faible quantité dans le nucleus pulposus (5000/mm³).

Le nucleus pulposus est composé de fibres de collagènes organisées aléatoirement et d'élastine disposées radialement, qui constituent sa portion solide.

Ces fibres sont intégrées dans un gel riche en eau (70 à 90%) [12] et en protéoglycanes. Les protéoglycanes contiennent un centre protéique et un réseau de glycosaminoglycanes hydrophiles qui attirent les molécules d'eau.

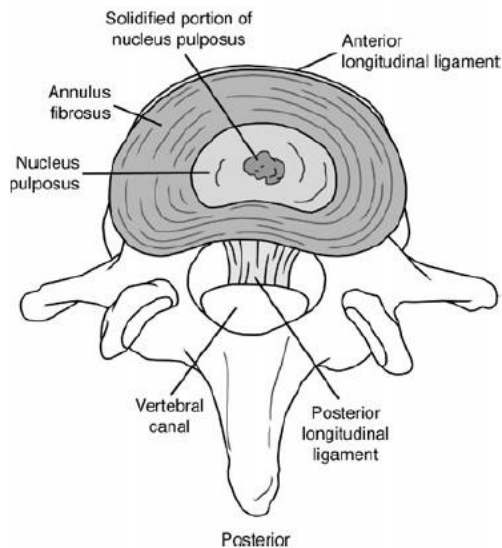


Figure 3: Anatomie du disque (d'après Raj) [13]

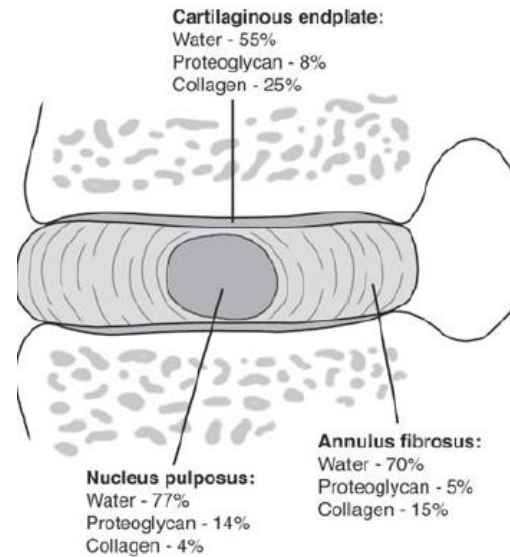


Figure 2: Composition moléculaire du disque, d'après Raj [13]

L'annulus fibrosus représente la partie externe du disque. Il a une structure fibrocartilagineuse multi lamellaire (15 à 25 lamelles), ferme et élastique qui maintient le nucleus pulposus dans l'espace intervertébral. Il contient plus de collagènes mais moins d'eau que le nucleus pulposus. Les fibres de collagènes, situées parallèlement aux lamelles, s'entrecroisent dans des directions opposées avec une orientation d'environ 30 degrés par rapport aux plateaux vertébraux (figure 4) [14]. Les fibres de collagènes sont attachées les unes aux autres par des fibres d'élastine. Ce maillage confère à l'annulus fibrosus une grande solidité et une grande souplesse.

La densité des fibres de collagène est plus importante en périphérie de l'annulus fibrosus qu'en son centre. L'annulus contient des cellules fibroblastes-like.

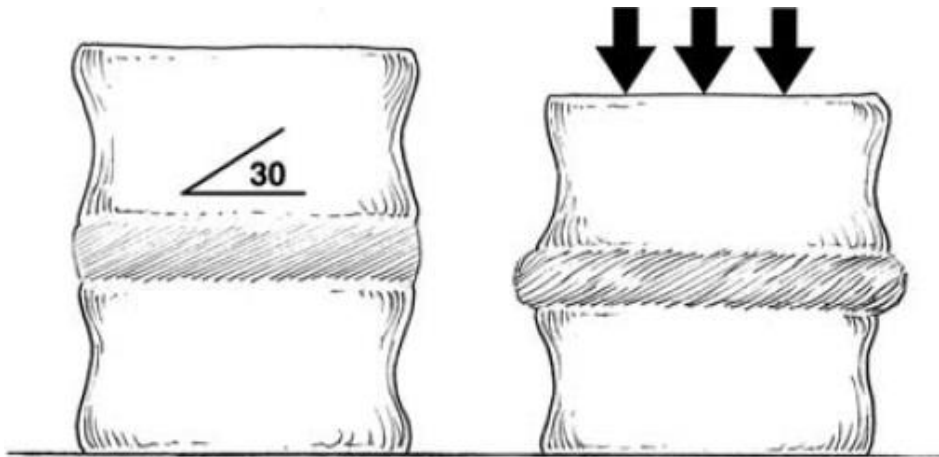


Figure 4: Orientation des fibres de l'annulus fibrosus par rapport aux plateaux vertébraux [10]

Les plateaux vertébraux supérieurs et inférieurs représentent les limites supérieures et inférieures des disques intervertébraux. Ils permettent de faire le lien entre les disques et les vertèbres osseuses. Ils sont composés de cartilage hyalin. Souples et poreux, ils se déforment lorsque le corps vertébral subit une charge. [10]

Les fibres les plus internes de l'annulus fibrosus sont attachées aux plateaux cartilagineux alors que les fibres externes sont attachés aux plateaux osseux et aux ligaments longitudinaux (= fibres de Sharpey).

II.2.2. Fonctions

Le disque intervertébral a plusieurs fonctions essentielles:

- Il permet les mouvements multidirectionnels du rachis
- Il supporte la charge du poids du corps durant les activités de la vie quotidienne
- Il absorbe la charge axiale transmise par le rachis et transmet les pressions
- Il absorbe les chocs entre les espaces intervertébraux et résiste aux forces de tension et de cisaillement dues aux mouvements de flexion/extension, inclinaison latérale et rotation

II.2.3. Biomécanique

L'orientation des fibres de collagènes de l'annulus permet au disque de résister aux forces de tension, torsion et de cisaillement.

Sous pression, le nucleus pulposus, très riche en eau et incompressible, s'aplatit et s'élargit et pousse les fibres de l'annulus fibrosus dans toutes les directions. Cette déformation met en tension les fibres de collagènes pour résister à la charge. Le disque peut se comprimer et s'expandre de 30 à 60 % en flexion/extension.

Intuitivement, on peut penser qu'une forte compression en flexion peut conduire à la rupture de fibres de l'annulus fibrosus, causant une hernie discale. En fait, il semblerait que ce ne soit pas le cas [15]. La survenue de hernie discale traumatique nécessite une compression en flexion et en inclinaison latérale [16].

Le disque intervertébral a une consistance viscoélastique. Comme toutes les structures viscoélastiques, son comportement dépend à la fois du type de contrainte mais aussi de la durée d'exposition à la contrainte. En cas de compression, le disque se comprime jusqu'à un état d'équilibre. La déformation du disque en fonction du temps s'appelle le fluage. Le temps de fluage des disques intervertébraux est fonction de l'intensité de la charge appliquée, du temps d'application de la charge et de l'état de dégénérescence des disques [10].

Plus les disques sont dégénérés, plus le temps de fluage est court, c'est à dire plus vite est atteint l'état d'équilibre [17]. Cela suggère que la dégénérescence des disques entraîne une perte de fonction viscoélastique et de la capacité à absorber les chocs.

II.2.4. Métabolisme

Le disque a un métabolisme actif. Les cellules présentes dans le disque (de type chondroblastique et fibroblastique selon la région du disque) assure le renouvellement du collagène et des protéoglycanes.

Pendant la croissance, la vitesse de production de ces molécules est supérieure à la vitesse de dégradation.

Avec le vieillissement, la vitesse de dégradation devient supérieure à la vitesse de production [18]. Cela conduit à une altération des propriétés mécaniques du disque.

II.2.5. Nutrition du disque

Dans les premières années de vie, l'annulus fibrosus et les cartilages des plateaux vertébraux sont vascularisés [19]. Cette vascularisation involue dans la première décennie. Le disque reçoit alors les nutriments à partir du sang des tissus adjacents (Figure 5) [20]. Les nutriments diffusent à travers les plateaux vertébraux et la matrice extra cellulaire, pour atteindre les cellules, situées au centre du disque.

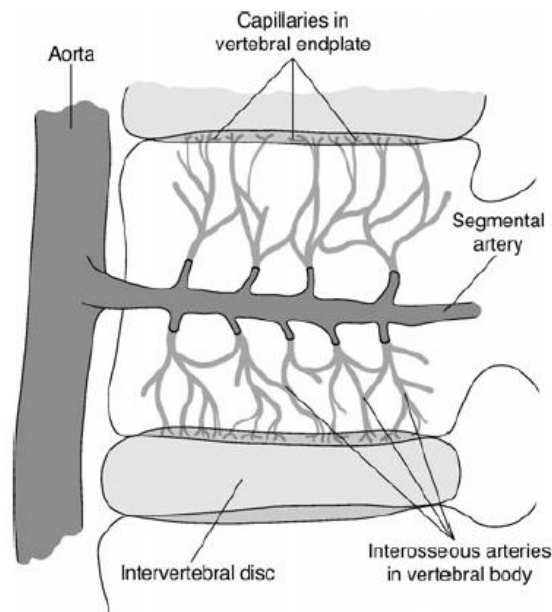


Figure 5: Vascularisation du disque par diffusion à partir des artères segmentaires puis interosseuses des corps vertébraux via les plateaux vertébraux cartilagineux. D'après Raj [13]

II.3.LA DISCOPATHIE DEGENERATIVE

II.3.1. Vieillessement normal et pathologique des disques

Il est quasiment impossible de différencier le vieillissement normal et pathologique du disque (dégénérescence du disque). En effet, les mécanismes semblent similaires et les dégénérescences discales sont fréquentes et souvent asymptomatiques. Le vieillissement discal se manifeste par des modifications morphologiques, vues en histologie et en imagerie, des modifications moléculaires et des modifications biomécaniques du disque [10]. Pour plus de clarté, j'ai préféré séparer les 3 aspects.

II.3.2. Changements morphologiques du disque

Avec l'âge et la dégénérescence (Figure 6):

- Les limites entre nucleus pulposus et annulus fibrosus deviennent plus floues
- Le nucleus pulposus devient moins hydraté (dessiccation) et plus fibreux
- Des fissures et des fentes apparaissent dans le nucleus pulposus
- L'annulus devient de plus en plus désorganisé: les lamelles deviennent irrégulières, siège de déchirures et le réseau collagène-élastine se désorganise
- Les proliférations vasculaire et neurale augmentent
- La proportion de cellules nécrotiques et apoptotiques augmente

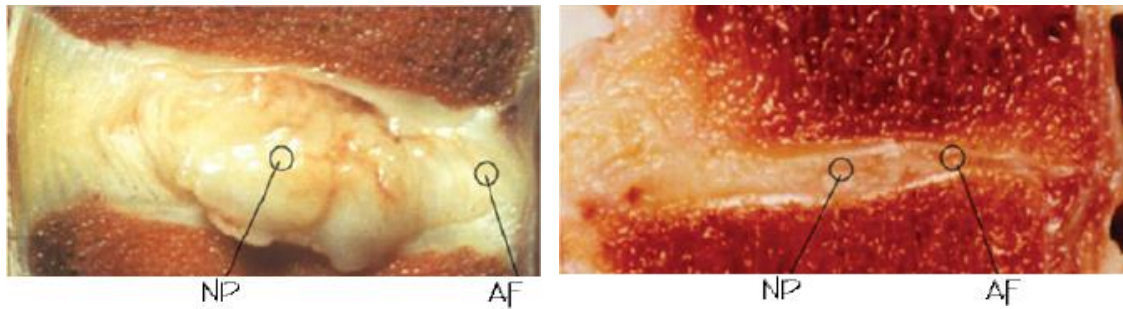


Figure 6: coupes sagittales passant par un disque sain (A) où l'on distingue bien l'aspect multilamellaire de l'annulus fibrosus (AF) et ses limites avec le nucleus pulposus (NP). A contrario, dans le disque dégénéré, les limites entre annulus fibrosus (AF) et nucleus pulposus (NP) sont flous, l'annulus est désorganisé et le nucleus pulposus devient fibreux. D'après Keshari [21]

II.3.3. Changements moléculaires

Avec l'âge et la dégénérescence:

- Les protéoglycanes contiennent moins de glycosaminoglycanes et sont moins nombreux. Cela conduit à une diminution de la pression osmotique du disque.
- La concentration en eau du nucleus diminue passant de 90% à la naissance à 70% vers 30-40 ans.
- Les fibres de collagène diminuent en nombre et changent d'aspect.
- La concentration en fragments de fibronectine augmente.
- L'activité enzymatique (métalloprotéinases, aggrécases et cathepsines) augmente et favorise la fragmentation des protéoglycanes, des fibres de collagènes et de la fibronectine

II.3.4. Changements fonctionnels du disque

A cause de sa perte osmotique, le disque devient moins capable de maintenir son hydratation en cas de pression. Il perd de sa hauteur en cas de charge et perd de plus en plus facilement son contenu hydrique. Le disque devient trop flexible et a tendance à bomber. Il joue moins bien son rôle de répartiteur des charges. Celles-ci se distribuent de façon plus importante sur l'annulus fibrosus [22] et les plateaux vertébraux.

La perte de hauteur du disque conduit à une augmentation de la charge sur les articulations interapophysaires postérieures (qui peut conduire à l'apparition d'arthrose) et sur les ligaments jaunes (qui peuvent se remodeler, s'hypertrophier et bomber dans le canal médullaire).

II.3.5. Hypothèses physiopathologiques de la dégénérescence discale

Les disques intervertébraux ont un apport en nutriment (glucose) et en oxygène précaire. En effet, le disque est une grande structure avasculaire qui dépend exclusivement de la diffusion des nutriments et de l'oxygène à partir des capillaires des plateaux vertébraux.

Avec le temps, les apports en nutriment et en oxygène aux disques diminuent. On peut l'expliquer par l'athérosclérose artérielle et l'apparition de calcifications des plateaux vertébraux. Les microtraumatismes répétés liés à l'activité physique diminue aussi les apports aux disques. Cela peut conduire à un métabolisme anaérobie, avec synthèse d'acide lactique, qui rend le pH du disque plus acide. Ces circonstances favorisent les modifications moléculaires déjà décrites (dégradation des protéoglycanes, augmentation de l'activité enzymatique). C'est un cercle vicieux qui s'auto entretient, de façon quasi irréversible. [10]

L'architecture du disque évolue avec l'âge: il mature jusqu'à 30 ans puis vieillit de façon variable selon les sujets [23]. Chez les souris, des anomalies sur certains gènes codant pour les agrécans, le collagène II et IX semblent favoriser la survenue de discopathie dégénérative [10]. Ces éléments sont en faveur d'une part génétique à la discopathie dégénérative.

II.3.6. Classifications des discopathies dégénératives

II.3.6.1. Classification anatomopathologique

La classification anatomopathologique selon Thompson [24] est basée sur l'aspect macroscopique du nucleus pulposus, de l'annulus fibrosus, des plateaux vertébraux cartilagineux et de l'os sous chondral (Tableau 1).

Grade	Nucleus	Annulus	Plateau cartilagineux	Corps vertébral
1	Gel capable de gonfler	Lamelles fibreuses discrètes	Hyalin d'épaisseur uniforme	Bords arrondis
2	Tissu fibreux blanc à la périphérie	Infiltration de matériau nucléaire entre les lamelles	Épaisseur irrégulière	Bords pointus
3	Tissu fibreux consolidé	Perte de démarcation entre annulus et nucleus	Défauts focaux dans le cartilage	Quelques chondrophytes ou ostéophytes sur les bords
4	Fissures horizontales	Disruption focale	Fibrocartilage provenant de l'os sous-chondral; irrégularités et sclérose focale dans l'os sous-chondral	Ostéophytes < 2mm
5	Fissures étendues de l'annulus au nucleus		Sclérose diffuse	Ostéophytes >2 mm

Tableau 1: classification anatomopathologique de la dégénérescence des disques. D'après Thompson [24]

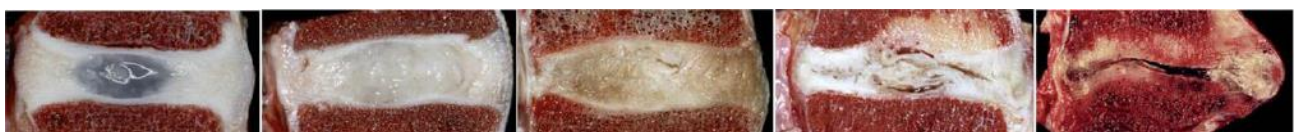

Figure 7: Stades de dégénérescence discale: altération progressive morphologique du nucleus pulposus, de l'annulus fibrosus, des plateaux vertébraux osseux et cartilagineux. D'après Sukthankar [25]

II.3.6.2. Classifications radiologiques des discopathies dégénératives

La classification de Pfirrmann [26] de la dégénérescence discale est basée en IRM sur l'aspect du disque en séquence T2 (signal, homogénéité et distinction annulus fibrosus- nucleus pulposus) et sur la hauteur discale (Figure 8) (Tableau 2). Plus le disque est dégénéré, plus il est en hyposignal T2 avec une hauteur diminuée.

Classification de la dégénérescence discale selon Pfirrmann

stade	structure	distinction annulus et nucléus	intensité du signal par rapport au LCR	hauteur du disque
1	homogène et blanc	claire	hyper ou iso intense	normale
2	inhomogène avec ou sans bande horizontale	claire	hyper ou iso intense	normale
3	inhomogène, gris, avec bande horizontale	peu claire	intermédiaire	normale à très légèrement diminuée
4	inhomogène du gris au noir	perdue	intermédiaire ou hypo intense	normale à modérément diminuée
5	inhomogène noir	perdue	hypo intense	collapsée*

*collapsée = perte de plus de 50% de la hauteur discale

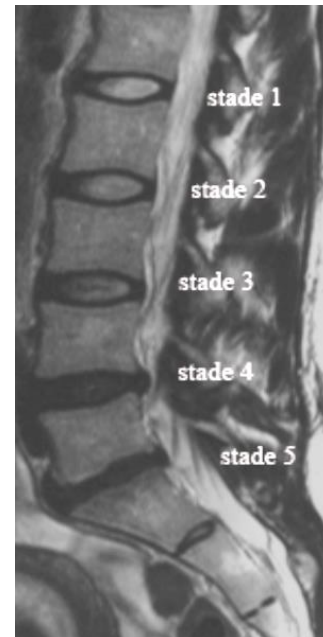


Figure 8 : Exemple de rachis lombaire avec 5 stades différents selon la classification de Pfirrmann pour les 5 disques lombaires

Tableau 2: Critères pour la classification de Pfirrmann [26]

La classification de Modic [27] est aussi une classification IRM utilisant les séquences T1 et T2, basée sur la réaction de l'os spongieux sous chondral des plateaux vertébraux sus et sous jacents aux disques qui peut être inflammatoire-oedemateuse (Modic 1), grasseuse (Modic 2) ou fibreuse-scléreuse (Modic 3) (Tableau 3) (Figure 9).

<i>Classification de Modic</i>			
Stade de Modic	IRM T1	IRM T2	Traduction histologique
1	hypo	hyper	réaction inflammatoire
2	hyper	hyper	réaction grasseuse
3	hypo	hypo	transformation scléreuse

Tableau 3: Classification IRM de Modic

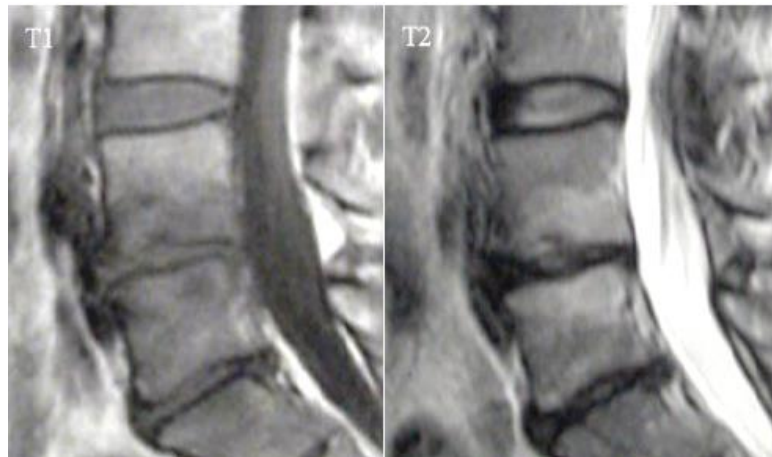


Figure 9: Exemple de remaniement inflammatoire (Modic 1) du plateau vertébral inférieur de L4 et supérieur de L5, en hyposignal T1 et hypersignal T2. Extrait de thèse de Cursolle [28]

II.4.DISCOPATHIE DEGENERATIVE ET LOMBALGIE CHRONIQUE COMMUNE

II.4.1. Définition

La lombalgie chronique est définie comme une douleur de la région lombaire depuis plus de 3 mois. Cette douleur peut être localisée ou irradier dans les fesses (pygalgie), les cuisses (cruralgie) ou les jambes (sciatalgie) [3].

Cette définition exclut les lombalgies symptomatiques de maladie sous jacente (inflammatoire, infectieuse, tumorale ou traumatique).

II.4.2. Epidémiologie

La lombalgie chronique commune est l'une des premières causes de handicap permanent de l'adulte dans les pays industrialisés [2]. Elle représente plus de la moitié des handicaps permanents d'origine musculosquelettique chez les patients de plus de 65 ans. Aux Etats Unis, sa prévalence est de 7% chez les femmes et 5 % chez les hommes. La prévalence de la lombalgie chronique augmente avec l'âge. Elle représente un coût important pour la société: 185 millions de jours par an aux Etats Unis ne sont pas travaillés pour cause de lombalgie chronique. [29]

II.4.3. Clinique

Devant toute lombalgie, il convient de réaliser un interrogatoire et un examen clinique méticuleux.

L'interrogatoire recherche essentiellement:

- Les circonstances de survenue, l'ancienneté et la prise en charge initiale des douleurs

- Un syndrome radiculaire associé
- L'horaire de la douleur (mécanique ou inflammatoire)
- L'intensité de la douleur et les circonstances aggravantes ou soulageantes
- Un contexte infectieux, tumoral, inflammatoire ou traumatique
- Le retentissement des douleurs sur la vie quotidienne personnelle et professionnelle

L'examen physique cherche à objectiver:

- Une douleur à la palpation des épineuses, des articulaires postérieures, en interépineux et paravertébral
- La raideur vertébrale par les mesures de l'indice de Schöber-MacRae et de la distance doigt sol
- Une atteinte radiculaire (recherche de signes de Léri et de Lasègue)
- Un déficit neurologique (troubles sensitif, moteur ou sphinctérien, réflexes ostéotendineux)
- Des signes généraux (amaigrissement, asthénie, fièvre, sueurs)

Les signes d'alerte ("ou red flags") devant faire remettre en cause le diagnostic de lombalgie commune [30] sont: un âge inférieur à 20 ans ou supérieur à 50 ans, un antécédent récent de traumatisme violent, une douleur d'horaire inflammatoire, une douleur dorsale, des antécédents de tumeur maligne ou d'immunodépression, une altération de l'état général, la fièvre, un déficit neurologique, une déformation structurale du rachis.

II.4.4. Quantifier la douleur et son retentissement: les échelles

Après avoir détecté les lombalgies symptomatiques par l'interrogatoire et l'examen physique, il convient d'évaluer la douleur du patient et son retentissement sur les activités de la vie quotidienne, sur son activité professionnelle et sur sa psychologie.

De nombreuses échelles servent à quantifier tous ces paramètres. Elles sont utilisées en recherche clinique mais aussi en pratique clinique.

Pour évaluer la douleur, on peut utiliser des échelles unidimensionnelles, c'est à dire ne prenant en compte que l'intensité de la douleur (Echelle Visuelle Analogique, Echelle Numérique, Echelle Verbale Simple) ou des échelles multidimensionnelles permettant de quantifier et de qualifier le vécu douloureux (comme l'autoquestionnaire Mc Gill Pain [31]).

Pour évaluer l'incapacité dans la vie quotidienne, de nombreuses échelles peuvent quantifier le retentissement de la douleur sur la locomotion, les transferts, l'habillement, les activités domestiques et le confort personnel. On peut citer l'Echelle d'Incapacité Fonctionnelle pour

l'Évaluation des Lombalgies (EIFEL) [32], le questionnaire de Dallas [33], l'échelle de Québec [34], l'Oswestry Low Back Pain questionnaire [35] et le Short Form health survey (SF12) [36]. Pour évaluer le retentissement psychologique de la douleur, on fait appel à des tests psychométriques (test de Hamilton pour l'Anxiété et la Dépression [37], questionnaire de Beck [38]). Enfin, pour évaluer le retentissement professionnel, on s'intéresse au statut professionnel: actif, en arrêt maladie, en invalidité.

Dans notre travail, nous avons évalué la douleur par une échelle visuelle analogique, le retentissement sur la vie quotidienne par l'échelle de Québec [34] et le SF 12 [36], la dimension psychologique par des tests psychométriques de Hamilton [37] pour la dépression et l'anxiété. Le statut professionnel a été demandé à tous les patients.

II.4.5. Autres causes de lombalgie chronique commune

Le terme de lombalgie chronique commune sous-entend une cause mécanique à la douleur.

De façon générale, toute lésion de l'unité fonctionnelle lombaire (disque, articulations interapophysaires postérieures, ligaments, muscles, os) peut entraîner des lombalgies.

La plupart du temps, cependant, une pathologie discale est associée aux autres causes et participe au moins en partie à la douleur.

Elle peut être favorisée par une anomalie structurelle (spondylolisthésis, anomalie transitionnelle, scoliose, maladie de Scheuerman) ou des anomalies posturales (inégalité de longueur des membres inférieurs, troubles de la statique dans le plan sagittal).

Les autres causes fréquentes de lombalgie chronique commune associée ou non à la discopathie dégénérative sont:

- l'arthrose interapophysaire postérieure, qui peut être douloureuse en cas de poussée congestive mais aussi en déstabilisant l'unité fonctionnelle lombaire (entraînant des olisthésis dans le plan sagittal (antéro et rétroolisthésis), axial (spondylolisthésis rotatoire) et frontal (latérolisthésis).
- la sténose canalaire souvent d'origine discale et arthrosique, pouvant être favorisée par un canal étroit consitutionnel, un spondylolisthésis ou une lipomatose épидurale. Les douleurs sont le souvent liées aux compressions radiculaires
- Les spondylolisthésis par lyse isthmique peuvent occasionner des lombalgies et des radiculalgies chroniques [39].

II.5.RADIOGRAPHIE STANDARD

II.5.1. Principe de fonctionnement

La radiographie standard est une technique radiologique basée sur les rayons X visant à détecter la densité des tissus d'un volume, à partir de leurs capacités à absorber les rayons X. Un système radiographique comprend un producteur de rayon X, le tube radiogène et un détecteur qui reçoit les rayons X après avoir traversé le patient (figure 10).

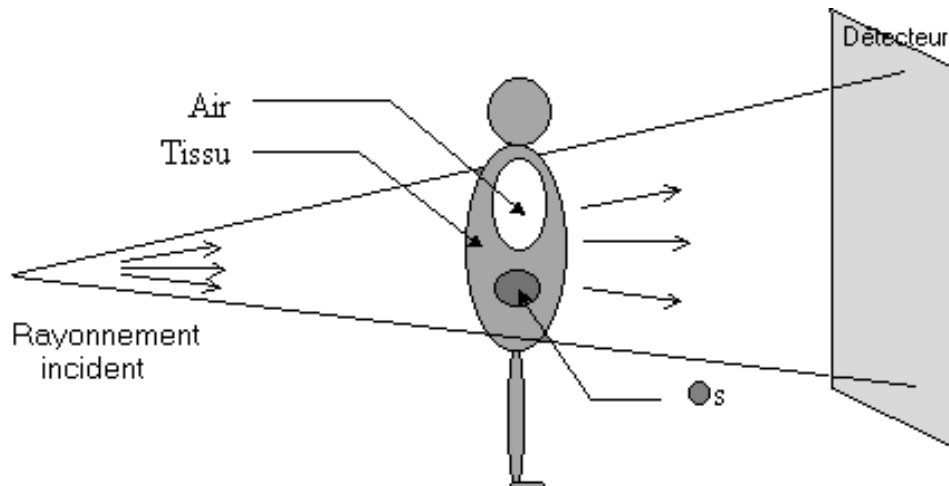


Figure 10: Système radiographique avec un émetteur de rayon X (le tube radiogène) et un détecteur. <http://runphym.free.fr/NewFiles/conv.html>

II.5.1.1. La production de rayons X

II.5.1.1.1. Bases physiques de la production de rayons X

Le tube à rayon X contient une cathode (filament) et une anode. La différence de potentiel entre l'anode et la cathode est réglée par le choix du kilovoltage (KV).

L'énergie cinétique E des électrons dans le champ électrique cathode-anode est ainsi fonction de la charge de l'électron e et de la différence de potentiel V entre la cathode et l'anode tel que $E = e \times V$ [40].

Les photons X utiles en radiologie diagnostique ont des énergies comprises entre 10 et 130 KeV.

Ils sont produits par 2 mécanismes différents :

- Le rayonnement de freinage ou « Bremstrahlung », qui correspond aux interactions entre les électrons accélérés par le champ électrique élevé entre le filament et l'anode et les noyaux des métaux lourds constituant l'anode (figure 11).

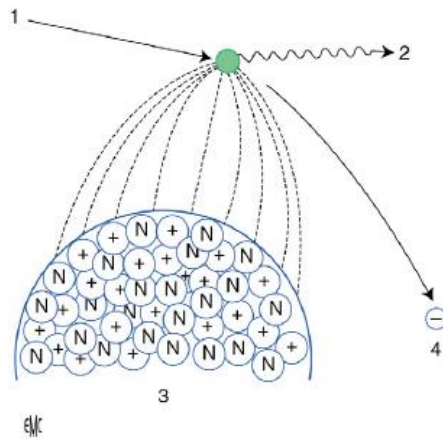


Figure 11: Rayonnement de freinage : La charge positive du noyau des atomes de tungstène de la cible anodique (3) entraîne le freinage (2) et la déviation (4) des électrons émis par le filament (1) et accélérés par la différence de potentiel. D'après Régent [40]

Le mécanisme de freinage produit seulement 1% de photons X d'énergie utile et 99% de chaleur.

- Le phénomène de collision, qui correspond aux interactions entre les électrons accélérés par le champ électrique entre la cathode et l'anode avec les électrons des couches orbitales de l'anode. (figure 12)

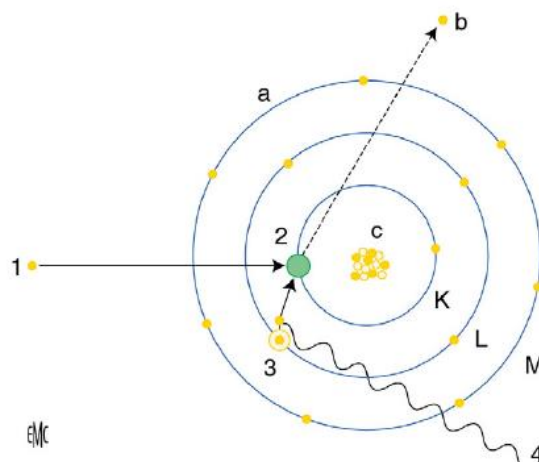


Figure 12: Phénomène de collision : Les interactions entre les électrons du courant-tube (1) et les électrons périphériques de l'atome de tungstène de la cible anodique (2) aboutissent à l'expulsion de l'électron (b) et à un réarrangement électronique d'électrons passant d'une couche périphérique à énergie de liaison plus faible (3) vers une couche plus centrale à énergie de liaison élevée et à la production de rayon X (4) d'énergie caractéristique (Energie = énergie de la couche centrale – énergie de la couche périphérique). Régent [40]

Les énergies des rayons X obtenues combinent les spectres des 2 mécanismes, à savoir le spectre continu du rayonnement de freinage et le spectre de raies du phénomène de collision. (Figure 13).

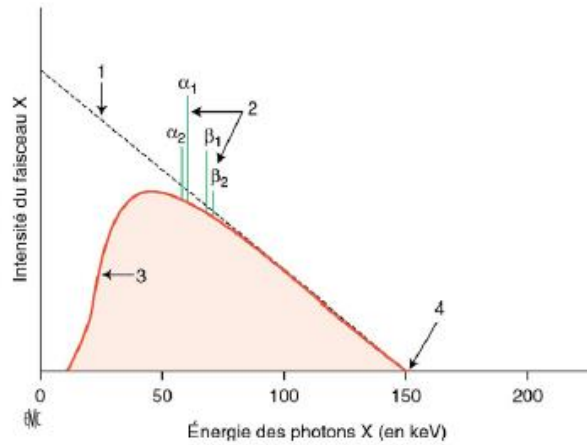


Figure 13: Spectre continu du rayonnement de freinage (1), avec filtration des rayons X mous (d'énergie < 10 KeV) (3) et le spectre de raies (2) caractéristique du phénomène de collision. Régent [40]

Si on augmente l'intensité du courant- tube à Kv constant, on augmente l'intensité du faisceau sans en modifier la qualité, représentée par l'énergie maximale et moyenne des rayons X. (Figure 14).

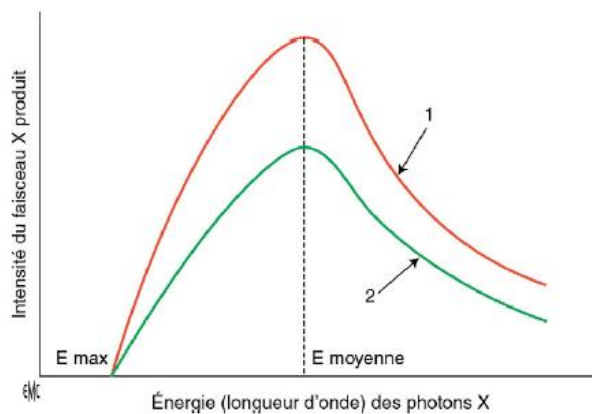


Figure 14: Modification du spectre des rayons X produits entre une intensité donnée (2) et une intensité augmentée (1). Les énergies maximale et moyenne des rayons X n'ont pas changé. Régent [40]

Si on augmente le kilovoltage à intensité constante, on augmente l'intensité du faisceau et on modifie sa qualité en augmentant l'énergie maximale et moyenne des rayons X produits. (Figure 15).

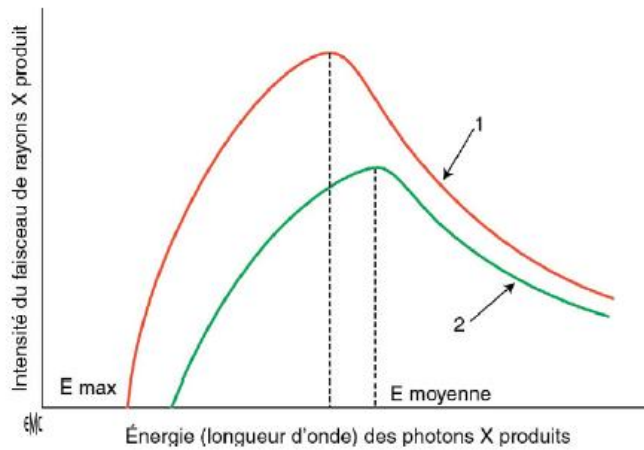


Figure 15: Modification du spectre des rayons X produits entre un kilovoltage donné (2) et un kilovoltage augmenté (1). Les énergies moyenne et maximale ont augmenté. Régent [40]

II.5.1.1.2. Les tubes radiogènes

Les tubes radiogènes sont des convertisseurs d'énergie électrique en radiations électromagnétiques de longueur d'onde et d'énergie variées.

Il s'agit schématiquement (Figure 16) d'une enceinte (ou ampoule) en verre, vide de gaz, contenant :

- une cathode, constituée d'un filament et d'une pièce de concentration
- une cible anodique (souvent en Tungstène) sertie dans une anode de cuivre (pour évacuer la chaleur par conduction).

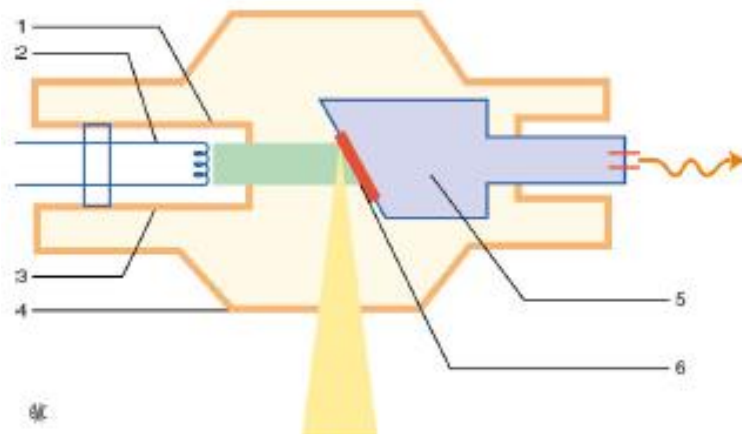


Figure 16: Tube radiogène : Pièce de concentration (1), Filament (2), Cathode (3), Tube (4), Anode de cuivre (5), cible anodique de tungstène (6). Régent [40]

La cathode est le pôle négatif du tube à rayon X. Elle est constituée de filaments de Tungstène qui sont chauffés par un courant de chauffage. Grâce à l'effet thermo-ionique, les électrons se déplacent à une petite distance à la surface du métal.

La pièce de focalisation ou de concentration (fabriquée en nickel) permet de limiter la taille du faisceau électronique, qui arrive à la cible anodique.

En pratique, les tubes contiennent généralement plusieurs filaments de taille différente (souvent 2) pour produire plus ou moins de rayons X (on parle de petit et de grand foyers).

L'anode est constituée de la cible anodique en tungstène et de l'anode en cuivre.

Le foyer thermique correspond à la surface de la cible anodique en tungstène soumis au bombardement des électrons. Ce foyer doit être grand pour éviter l'accumulation de chaleur pouvant conduire à la fusion du tungstène. L'anode peut être fixe ou tournante, pour permettre un étalement de la chaleur sur une plus grande surface.

II.5.1.2. Formation de l'image radiante

La formation de l'image radiographique résulte de la propagation rectiligne des rayons X et de l'atténuation différentielle des différents organes traversés (Figure 17).

L'atténuation augmente quand:

- L'épaisseur augmente
- La densité de l'organe augmente
- L'énergie des rayons X diminue

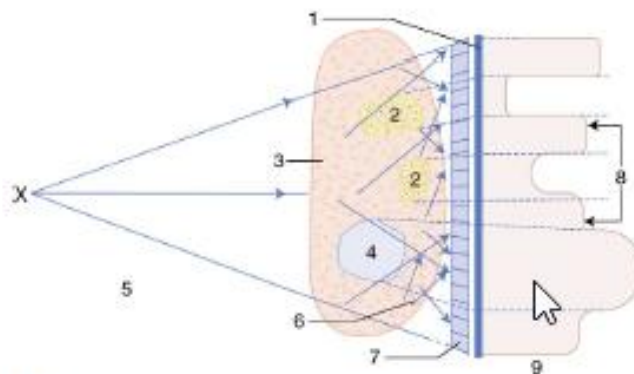


Figure 17: Profil d'intensité du faisceau de rayon X au niveau du détecteur. Détecteur (écran film, intensificateur d'image, numérique) (1), os (2), tissus mous (3), air (4), collimation (5), rayonnement diffusé (6), grille antidiffusante (7), image radiologique primaire (8), intensité au niveau du détecteur (9). Régent [40]

Les rayons X émis sont multi-énergétiques. Ils subissent donc une étape de filtration avant leur sortie du tube pour :

- éliminer les rayons à énergie faible qui irradient mais ne contribuent pas à l'image
- rendre le faisceau plus énergétique et homogène

L'atténuation des rayons X- patients résultent de 2 phénomènes :

- Absorption des rayons X par effet photoélectrique, par expulsion d'un électron et réarrangement électronique secondaire, produisant un spectre de raies (analogue au phénomène de collision précédemment décrit). Cet effet prédomine dans les basses énergies.
- Diffusion inélastique ou effet Compton. Certains photons résultant vont traverser la matière de façon rectiligne et participer à l'image radiante. D'autres vont se propager dans toutes les directions : Ce sont les photons diffusés.

Le rayonnement diffusé réduit le contraste et augmente le niveau de bruit dans l'image. Pour réduire le rayonnement diffusé, on peut :

- Diaphragmer l'image en éliminant les zones inutiles
- Utiliser des systèmes à balayage avec fentes étroites
- Comprimer l'objet tant que possible, pour diminuer l'épaisseur (mammographie +++)
- Utiliser des grilles antidiffusantes (Figure 18). Elles sont constituées de fines lamelles de plomb dont les arêtes sont parallèles et séparées par un matériel léger faiblement atténuateur. Les rayons diffusés ayant une trajectoire non parallèles aux lames sont arrêtés. Elle arrête aussi 30 à 40 % des rayons X utiles, ce qui conduit à une augmentation de l'intensité du tube et de la dose d'irradiation du patient.

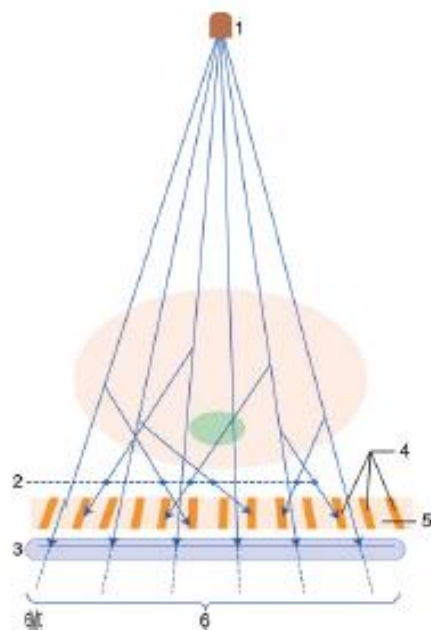


Figure 18: Principe d'une grille antidiffusante : Foyer des rayons X (1), Rayons diffusés (2), Détecteur (3), Lamelles de plomb (4), Grille (5), Rayons utiles (6). Régent [40]

L'exposeur automatique permet de régler automatiquement l'exposition du film radiologique. Il intègre la quantité de rayon X ayant traversé le patient et arrête l'alimentation quand l'irradiation du film est suffisante. Il est situé devant la cassette et est contrôlé par le générateur. Le manipulateur radiologique fixe le kilovoltage nécessaire et place l'exposeur automatique (ou cellule) au centre de l'image (cellule centrale) ou sur les côtés (cellules latérales). L'intensité et le temps d'exposition sont réglés automatiquement par l'exposeur automatique. Il est disponible sur les systèmes numériques CR et DR.

II.5.1.3. Détection de l'image radiante

II.5.1.3.1. L'analogique et le numérique :

La formation des images analogique et numérique est différente.

Pour l'analogique, le détecteur est constitué d'une grande surface sensible continue avec une résolution spatiale élevée. L'image radiante va interagir avec les écrans fluorescents contenus dans la cassette. Ils vont convertir les photons X en photons lumineux qui impressionnent les couches d'émulsion du film, fait de bromure d'argent. Puis le film est développé et la radiographie est visualisée sur négatoscope.

En radiologie numérique, la détection de l'image radiante est réalisée par un détecteur qui code numériquement l'information transmise. L'affichage est réalisé après post traitement de l'image numérique. Contrairement à l'analogique, les étapes d'acquisition et d'affichage de l'image sont indépendantes. Ce qui rend possible l'utilisation d'algorithmes de post traitement pour optimiser les images.

Les avantages du numérique par rapport à l'analogique sont [40] :

- Une plus grande dynamique de gris
- Les possibilités de post traitement de l'image
- Elimination des coûts des films
- Disparition des sous ou surexpositions
- Moindre coût de duplication des examens
- Moindre place pour l'archivage
- Meilleure transmission des images
- Réduction de doses

II.5.1.3.2. Les technologies numériques CR (Computed Radiography) et DR (Direct Radiography)

Dans les technologies numériques, il existe un grand éventail de détecteur (Figure 19)

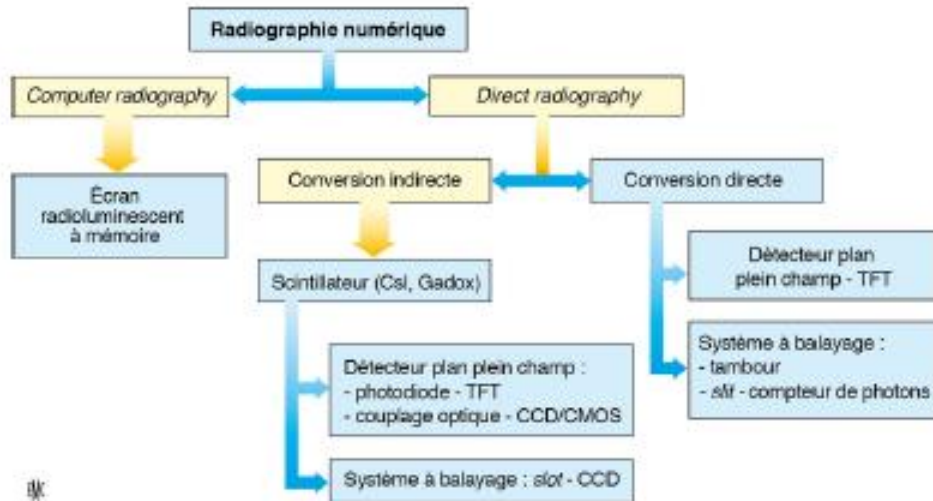


Figure 19: Gamme des détecteurs numériques CR et DR

Le système CR est composé d'une cassette acceptant un écran radioluminescent à mémoire (ERLM), d'un lecteur, d'une station informatique et d'une console de diagnostic pour l'interprétation. Le détecteur est produit dans les différents formats de cassettes.

L'ERLM convertit les rayons X en rayon lumineux qui vont rester piégés dans la structure cristalline de l'écran. La plaque est lue par balayage avec un faisceau laser. L'intensité est mesurée par un photomultiplicateur qui la transforme en signal électrique amplifié puis numérique. Il existe les systèmes DR à conversion indirecte et à conversion directe. Le système DR à conversion indirecte convertit le rayonnement X en lumière, grâce à un scintillateur. Puis cette lumière est transformée en signal électrique par des photodiodes (chaque photodiode correspond à un pixel). Enfin, la charge électrique de chaque pixel est lue par une électronique de lecture à transistor en couche mince qui transforme le signal électrique en signal numérique. Le système DR à conversion directe utilise un photoconducteur de sélénium amorphe qui convertit le rayonnement X en signal électrique puis une électronique de lecture à transistor en couche mince qui transforme le signal électrique en signal numérique.

II.5.2. Acquisition de radiographie du rachis lombaire de profil

Pour effectuer une radiographie du rachis lombaire de profil, le patient est situé en position debout en charge de profil. Le tube à rayon X est situé à environ 1 mètre du patient, le patient étant contre le détecteur. La focale est située au-dessus des crêtes iliaques, soit à hauteur de l'étage L3-L4. Le rayon est droit. On peut fixer la tension du tube à 70- 90 Kv et placer une cellule centrale au milieu de l'image pour un calcul automatique de l'intensité du tube et du temps d'exposition.

II.5.3. Mesure de hauteur discale en radiographie standard

II.5.3.1. *Mesure de hauteur discale*

Le disque a une absorption très faible des rayons par rapport aux corps vertébraux. Il n'est donc généralement pas visualisé sur les radiographies standards. On est donc obligé de s'appuyer sur des repères osseux pour mesurer la hauteur discale. Elle est généralement mesurée sur l'incidence de profil du rachis lombaire. Il n'y a pas de difficulté pour mesurer la hauteur discale quand le faisceau de rayon X passe dans l'espace intervertébral, parallèlement aux plateaux vertébraux, généralement à l'étage où on a placé la focale de rayon X. Hurxthal [41] en 1968, suggéra que les plateaux vertébraux donnaient sur les radiographies des contours linéaires (de 2 à 6 selon les étages). Il plaça les centres de chaque plateau vertébral et considéra la hauteur discale comme la distance entre les centres de ces plateaux. (Figure 20).

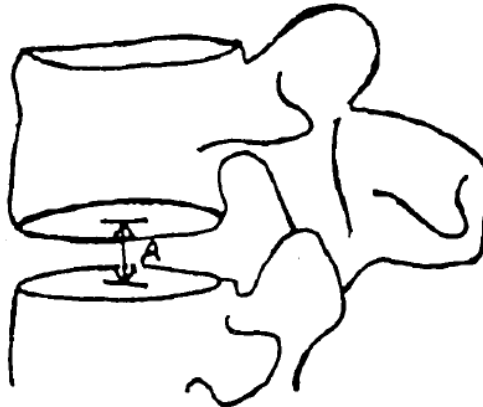


Figure 20 : Mesure de la hauteur discale selon Hurxthal [41]. Il s'agit de la distance entre les centres des plateaux vertébraux. Dabbs [42]

Hurxthal proposa une version modifiée pour corriger de l'agrandissement. Il s'agit des méthodes R1 et R2 : R1 est le ratio entre la hauteur discale mesurée par la méthode de Hurxthal et la hauteur du corps vertébral à sa partie moyenne (Figure 21). R2 est le ratio de la hauteur du disque à sa partie moyenne sur son diamètre antéropostérieur à mi-hauteur.

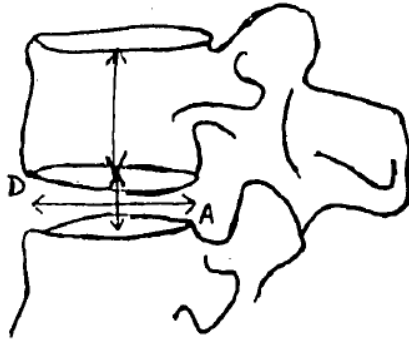


Figure 21: Méthodes de Hurxthal modifiée R1 et R2 : R1 est le ratio entre la hauteur discale et la hauteur du corps vertébral. R2 est le ratio entre la hauteur discale et son diamètre antéropostérieur

Pope [43] en 1977, proposa une nouvelle méthode de mesure des hauteurs discales basée sur la construction de régions. 3 régions ovales sont dessinées, 1 pour chaque plateau vertébral et 1 pour le disque (Figure 22). La hauteur discale est obtenue en soustrayant de la hauteur globale avec les plateaux vertébraux, les hauteurs des 2 plateaux vertébraux. Elle peut être normalisée en divisant par le diamètre antéropostérieur discal. Cette méthode est considérée comme peu reproductible en raison de la grande variabilité pour dessiner les régions.

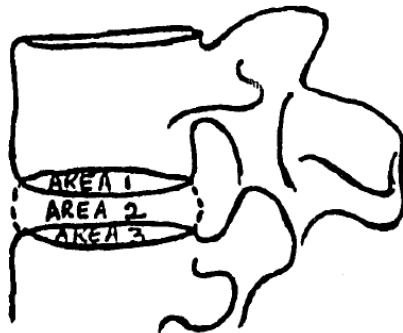


Figure 22: Méthode des régions de Pope [43]: le plateau vertébral inférieur de la vertèbre sus jacente est la région 1, le disque représente la région 2 et le plateau supérieur de la vertèbre inférieure, la région 3. Si on mesure la hauteur totale des 3 régions et que l'on soustraie les hauteurs des régions 1 et 3, on obtient la hauteur discale. Dabbs [42]

Farfan [44] estima que les disques intervertébraux pouvaient être délimités par les coins vertébraux antéro et postéro supérieurs et inférieurs sur la radiographie de profil. Il dessina des lignes passant par les coins inférieurs et supérieurs des plateaux. Il définit la hauteur discale comme la moyenne entre la distance ventrale et dorsale entre ces lignes. Cela permettait d'éviter de prendre en compte l'aspect concave ou convexe des plateaux vertébraux. Pour prendre en compte l'agrandissement, il décide de rapporter la mesure par le diamètre antéropostérieur discal et d'exprimer la hauteur discale en unité arbitraire (Figure 23).

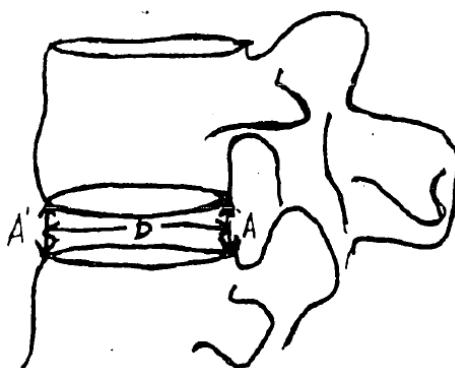


Figure 23: Méthode de mesure de hauteur discale selon Farfan [44]. La hauteur discale est la moyenne des hauteurs discales antérieure et postérieure rapportée au diamètre antéropostérieur discale à mi hauteur. Elle est exprimée en unité arbitraire. Dabbs [42]

La méthode de Farfan est la méthode de mesure de hauteur discale la plus reproductible et exacte [45-46]. Cependant, le ratio donne plus une indication sur la forme du disque que sur la hauteur discale. Ainsi Dabbs [42] proposa en 1990 de modifier la méthode de mesure de hauteur discale de Farfan et de ne pas la normaliser par le diamètre antéropostérieur discal (Figure 24).

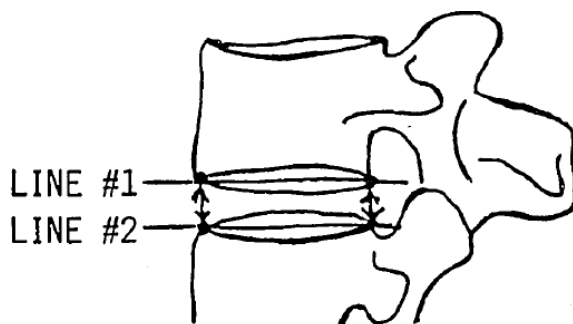


Figure 24: Méthode de Dabbs [42] pour mesurer les hauteurs discales. Comme Farfan [44], il fait la moyenne entre hauteur discale antérieure et postérieure, sans la rapporter au diamètre antéropostérieur discal. Dabbs [42]

Frobin [47], en 1997, proposa de mesurer la hauteur discale à partir des coins antérieurs des plateaux vertébraux, car ils étaient moins sujets aux effets de distorsion que les coins postérieurs. Il construit la bissectrice des milieux des corps vertébraux. Puis il trace des lignes parallèles à cette bissectrice, passant par les coins antéroinférieur et antérosupérieur des plateaux sus et sous jacents au disque. La distance entre ces 2 lignes est la hauteur discale. (Figure 25). Frobin, dans sa revue [47], prouve le caractère reproductible de sa méthode et propose même des normes de hauteur discale basée sur sa méthode pour chaque étage lombaire.

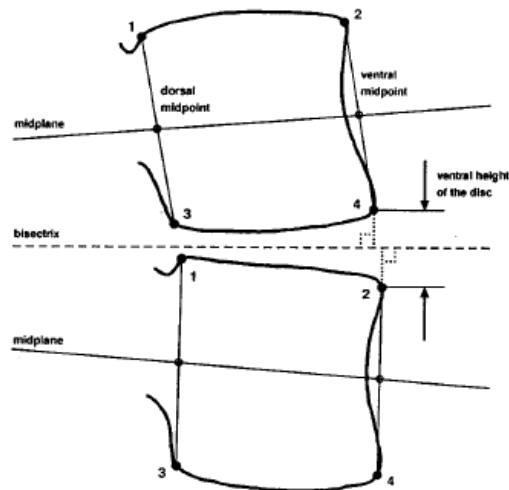


Figure 25: Méthode de Frobin [47] pour mesurer les hauteurs discales. On trace des droites passant par les milieux des corps vertébraux puis la bissectrice entre ces 2 droites. On trace les droites parallèles à cette bissectrice passant par les coins antérieurs des plateaux supérieur et inférieur. La distance entre ces 2 droites est la hauteur discale. Frobin [47]

II.5.3.2. Limites de ces méthodes de mesures

La méthode proposée par Hurxthal ne semble pas valide : en effet les lignes denses de la partie supérieure du plateau inférieur et de la partie inférieure du plateau supérieur ne semblent pas correspondre anatomiquement aux plateaux mais à de l'os trabéculaire vertébral [48]. La méthode de Farfan n'est pas applicable tout le temps : Dessiner des lignes parallèles aux plateaux est possible quand le faisceau de rayon X est centré sur le disque. Quand l'espace intervertébral est excentré par rapport au faisceau de rayon X, les plateaux ont une forme convexe et la hauteur discale postérieure diminue.

Ces effets de distorsions des plateaux vertébraux peuvent donner des aspects de faux pincements (Figure 26).

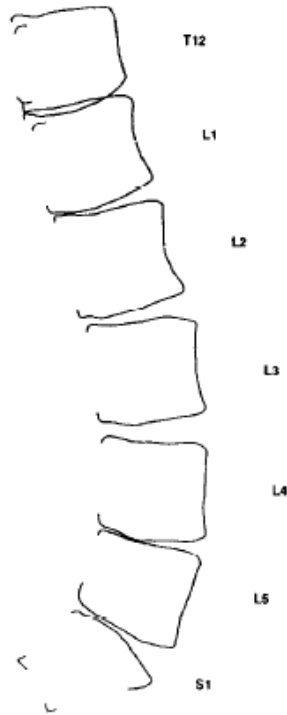


Figure 26: Schéma représentant les disques intervertébraux. Plus on s'éloigne de la focale (ici en L3-L4, où le disque est bien enfilé car les plateaux sont parallèles), plus les disques ont un aspect biconvexe qui donne une impression de faux pincement (ici en T12-L1, L1-L2 et L5-S1). Cela est dû aux effets de distorsion liés à la forme conique du faisceau de rayon X. Frobin [47]

De plus, comme le faisceau de rayon est ponctuel avec une forme conique, il en résulte un agrandissement dans tous les plans [47]. Enfin, le positionnement du patient est important. Anderson [49] a montré que latérodéviations de 10 degré ou une rotation axiale de 20 degré des corps vertébraux pouvait entraîner une variation de mesure de hauteur discale de plus de 50%. Cela implique aussi que les mesures de hauteur discale ne seraient pas aussi fiables en cas de troubles de la statique, à type de scoliose. Inoue [50] a montré que les anomalies transitionnelles diminuaient la reproductibilité des mesures de hauteur discale.

II.5.4. Paramètres influant sur la hauteur discale

Considérer la hauteur discale comme une constante fixe pour un individu donné est une erreur. De nombreux paramètres influent sur la hauteur discale. En particulier, la pression exercée sur le disque a une influence directe sur sa hauteur [51].

Il convient donc de mesurer la hauteur discale en charge. En effet, quand un patient est en position allongée, la pression exercée sur le disque est plus faible qu'en position debout et la hauteur discale sera plus élevée. La figure 27 (issue de l'article de Nachemson [52]) compare les pressions exercées sur le 3^{ème} disque lombaire en fonction de différentes positions. Certains auteurs ont montré que les patients obèses avaient des hauteurs discales plus faibles [53] et que

la réduction de poids chez des patients obèses morbides augmentait la hauteur de leurs disques lombaires [54]. Dimitriadis [55] a montré une diminution de hauteur discale après un effort physique à type de course à pied chez des athlètes. Gambaciani [56] suggéra une diminution de hauteur discale liée à la ménopause.

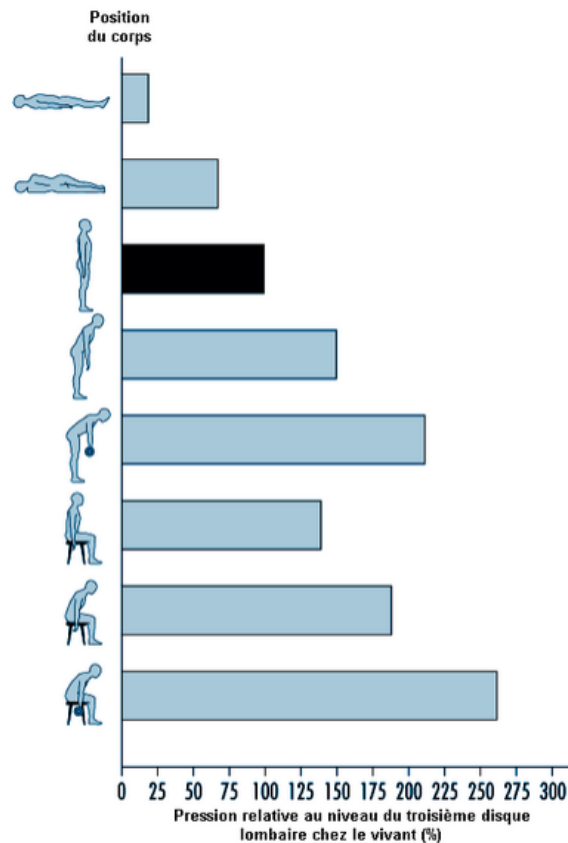


Figure 27: Effets de la position sur la pression hydrostatique exercée sur le disque. Nachemson [52]

II.6.LE SYSTÈME RADIOGRAPHIQUE À BALAYAGE EOS

II.6.1. Généralités- Acquisition

Le système EOS est un système radiographique à balayage permettant la réalisation de clichés corps entier basse dose en position debout [57]. Il est le fruit d'une collaboration entre Georges Charpak (Prix Nobel de Physique 1992), le Pr Jean Dubousset, orthopédiste pédiatrique et le Pr Gabriel Kalifa (radiopédiatre). La société Biospace med (devenue EOS Imaging) s'est ensuite associée au Laboratoire de Biomécanique des Arts et métiers et au Laboratoire d'Imagerie Orthopédique de l'école technique supérieure de Montréal pour développer ses applications. L'acquisition se fait en position debout (ou assise) de face et/ou de profil dans une cabine de 2 m³ environ. Le marquage au sol aide au positionnement du patient.

Les faisceaux laser aident à définir les limites de l'acquisition. Des accessoires (plot crânien, barre en carbone) aident à la stabilisation du patient.



Figure 28: Cabine EOS à l'hôpital Cochin. A noter les faisceaux lasers pour définir les limites de l'acquisition et les marquages au sol pour aider au positionnement du patient dans la cabine.



Figure 29: Accessoires de stabilisation : plot crânien et barre de carbone

Le générateur permet de régler à l'acquisition la tension (en kilovolt), l'intensité (en milliampères) et la vitesse de balayage (de 1 à 5), en fonction du morphotype du patient.

L'acquisition se fait par déplacement conjoint du tube à rayon X et du détecteur (acquisition de l'image ligne par ligne). La hauteur de balayage est ajustable de 5 cm à 175 cm et la largeur du faisceau est de 45 cm.

II.6.2. Principes de fonctionnement

Le système EOS renferme 2 systèmes orthogonaux composés chacun d'un tube à rayon X et d'un détecteur qui couissent simultanément le long de barres métalliques verticales (Figure 30). La réalisation d'acquisition corps entier nécessite un tube radiogène puissant (en pratique tube radiogène de scanner).

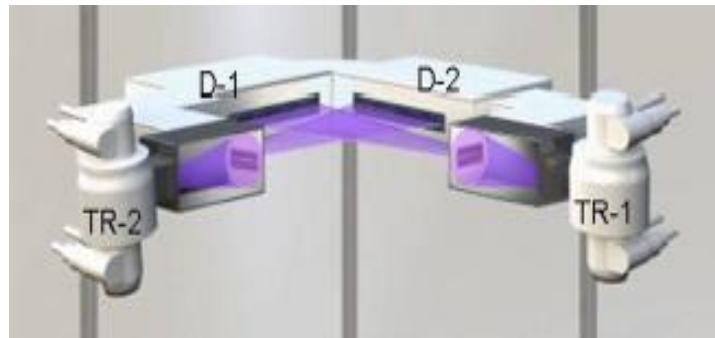


Figure 30: 2 tubes à rayons X (TR-1 et TR-2) sont attachés à 2 détecteurs (D-1 et D-2) et coulissent le long de barres métalliques verticales

Le faisceau de rayon X est collimaté 3 fois : à la source, à la sortie du tube à rayon X et à l'entrée du détecteur. Ce système conduit à une nette diminution du rayonnement diffusé, à l'absence de divergence du faisceau dans le plan vertical, à une amélioration du rapport signal sur bruit dans l'image et à une réduction de l'irradiation du patient.

Le détecteur est basé sur la chambre proportionnelle multifils de Charpak [58] qui fonctionne comme suit (Figure 31) :

- Recueil du rayonnement X par le détecteur après traversée du patient.
- Conversion électrique des photons X par ionisation du gaz comprimé (xénon) contenu dans le détecteur (équivalent de détecteur DR à conversion directe)
- Amplification électronique (ou avalanche électronique) par ionisation successive des molécules de Xénon par les électrons accélérés (1 photon va générer 40000 électrons)
- Recueil du signal électrique et traitement des informations par une chaîne électronique

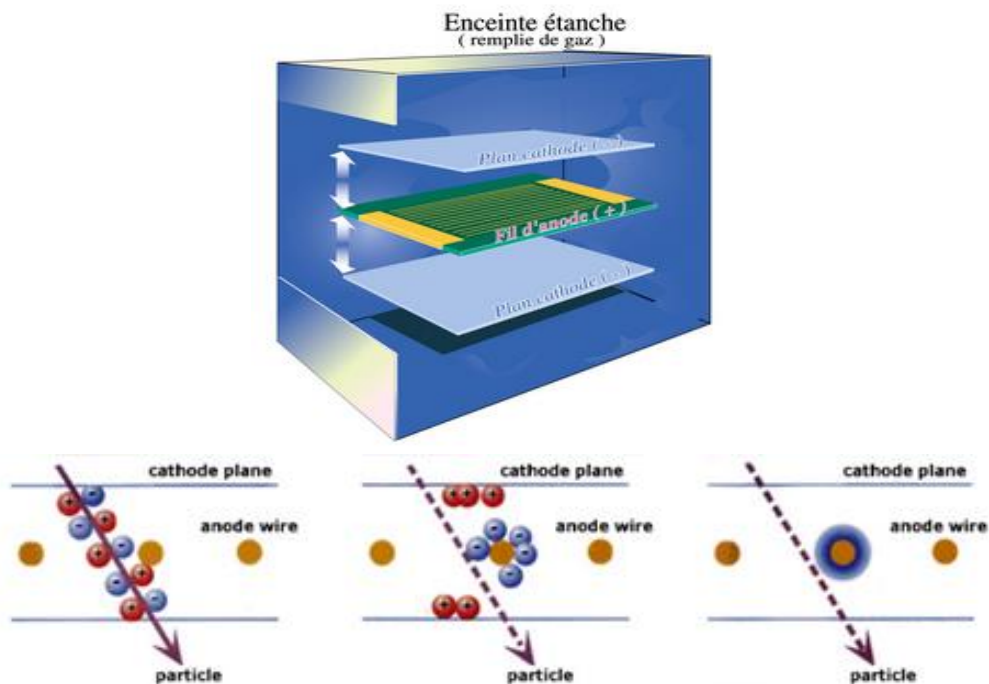


Figure 31: Fonctionnement de la chambre proportionnelle multifils de Charpak [58] : L'électron est accéléré entre la cathode et l'anode et va ioniser le xénon qui va libérer de nouveaux électrons (- en bleu sur les images en bas) qui vont rejoindre les fils anodiques relié à un ordinateur

La dynamique de l'image est de plus de 50000 niveaux de gris. La résolution spatiale est de 274 μm (soit un peu moins bonne que la radiographie numérique où elle est de 150 à 200 μm). Comme le faisceau de rayon X est en éventail, il peut exister un petit agrandissement dans le plan horizontal. Celui-ci est corrigé électroniquement quand l'opérateur positionne un plan de référence (c'est-à-dire indique à la machine où est situé le patient dans la cabine).

L'acquisition simultanée de clichés de face et de profil permet la réalisation en post traitement de modèle 3D grâce au logiciel SterEOS. Je n'en détaillerai pas le fonctionnement puisque nous n'avons pas utilisé cette modalité pour l'étude.

Le tableau, issue de la thèse d'Aurélien Cebulski [59], résume bien les différences entre EOS et radiographie standard.

	EOS®	RADIOGRAPHIES
Faisceau de rayons X	Éventail	Conique
Volume irradié	Faible	Important
Rayonnement diffusé généré	Faible	Important : 80% du flux sortant du patient
Détecteur	Linéaire : fente de collimation très étroite	Plan (2D)
Rejet du rayonnement diffusé	99.9%	Grille anti-diffusion
Arrêt des photons primaires	0	60%

Tableau 4: Différences entre EOS et radiographie standard. D'après Cebulski [59]

II.6.3. Avantages du système EOS

Ils sont nombreux :

- L'acquisition corps entier peut être réalisée de face et de profil simultanément
- Il n'y a pas d'agrandissement ou de distorsion, en particulier dans le plan vertical (Figure 32)
- On observe une nette réduction de dose (de 6 à 9 fois par rapport à la radiographie analogique et digitale CR [6-7], de 2 à 3 fois par rapport aux derniers radiographes DR [8] et encore plus importante par rapport au scanner).
- On peut étudier la statique globale en un seul cliché
- On a une très bonne qualité d'image sur l'ensemble du cliché grâce à la grande dynamique de niveau de gris
- Il est possible de modéliser en 3D le rachis dorsal, lombaire et des membres inférieurs et de calculer de façon semi-automatique des paramètres cliniques grâce au logiciel SterEOS
- La rapidité d'acquisition permet un bon workflow et meilleur confort du patient

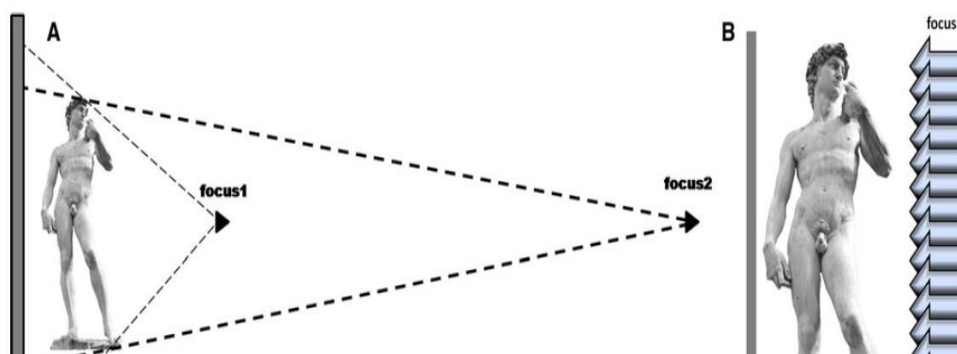


Figure 32: Avec la radiographie standard, la focale est près du patient (focus 1 figure A) et entraîne un agrandissement vertical constant. Il peut être minimisé en éloignant la focale (focus 2 figure A) (téléradiographie) ou en utilisant un système radiographique à balayage (figure B). D'après Morvan [60]

II.6.4. Inconvénients du système EOS

Le système EOS a quelques inconvénients :

- L'acquisition se fait en position debout dans une cabine. Le patient doit être stable et non claustrophobe.
- Il est impossible d'incliner le faisceau de rayon X
- Les patients obèses sont encore plus épais en position debout et la puissance du tube est parfois insuffisante pour obtenir une image de qualité chez ces patients.
- Le système est coûteux et n'a pas de cotation spécifique pour l'assurance maladie.

II.6.5. Mesure de hauteur discale avec EOS et les autres systèmes radiologiques

Nous avons décidé de mesurer la hauteur discale du rachis lombaire en utilisant la méthode de Farfan modifiée par Dabbs [42].

Comme nous l'avons vu précédemment, la hauteur discale doit être mesurée idéalement en charge car la pression hydrostatique (et donc la charge) diminue la taille de la hauteur discale. La radiographie standard en position debout et le système EOS semblent donc plus valides que le scanner et l'IRM pour cette mesure (en dehors de l'IRM en position debout).

Les avantages principaux du système EOS pour la mesure des hauteurs discales chez des patients lombalgiques chroniques par rapport à la radiographie standard semblent être la moindre irradiation et le moindre agrandissement vertical.

Aucune étude ne l'a démontré jusqu'à présent.

III. OBJECTIF

Comparer les mesures de hauteurs discales entre la radiographie standard et le système radiographique à balayage EOS in-vivo chez des patients lombalgiques chroniques et sur des vertèbres ex-vivo.

IV. MATERIEL ET METHODES

L'étude a été réalisée avec l'accord du comité de protection des personnes de l'hôpital Cochin. Les patients avaient donné leur consentement écrit et oral après une information claire, loyale et appropriée sur les objectifs et les risques de l'étude.

IV.1. ETUDE IN VIVO

IV.1.1. Patients

Il s'agit d'une étude monocentrique dans le centre hospitalier universitaire de Cochin. Les patients étaient inclus de façon prospective et consécutive entre avril et octobre 2011 en consultation et hospitalisation dans le service de Médecine physique et réadaptation.

IV.1.2. Critères d'inclusion

Nous avons inclus tous les patients âgés de 18 à 75 ans ayant une lombalgie chronique. La lombalgie chronique était définie par une douleur de la région lombaire depuis au moins 3

mois [3]. Une radiculalgie pouvait être associée mais elle ne devait pas prédominer sur la lombalgie.

IV.1.3.Critères de non- inclusion

Nous n'avons pas inclus les patients incapables de consentir à l'étude, les femmes enceintes, les patients avec une radiculalgie déficitaire ou prédominante sur la lombalgie, et les patients ayant des lombalgies symptomatiques de pathologie rachidienne non dégénérative (infectieuse, inflammatoire, tumorale, fracture).

IV.1.4.Paramètres cliniques

Les données démographiques et socio-professionnelles étaient obtenues par des autoquestionnaires. Nous avons évalué la douleur par une échelle numérique (de 0 à 100), la mobilité du rachis lombaire par un rhumatologue indépendant (Indice de Schöber et distance doigts-sol), l'incapacité fonctionnelle par l'échelle de Québec [34], l'impact psychologique par la mesure des échelles HAD de Hamilton pour l'anxiété (/20) et la dépression (/10) (HAD) [37]. Nous avons évalué la qualité par l'échelle SF-12 (12-items short form Health Survey) (/56) [36].

IV.1.5.Acquisition des images

Toutes les radiographies étaient réalisées dans le service de radiologie B de l'hôpital Cochin, spécialisé en imagerie ostéoarticulaire. Tous les patients ont eu des acquisitions EOS et les radiographies standards numériques à cassettes (CR) le même jour.

IV.1.6.Radiographie numérique à cassette (= Computed Radiography (CR))

Les radiographies du rachis lombaire étaient réalisées avec un radiographe General Electric Prestige HV, et un système ERLM AGFA, en utilisant le protocole habituel du service. Les radiographies du rachis lombaire de profil étaient réalisées en position debout, en plaçant la focale de rayon X à hauteur des crêtes iliaques (soit à hauteur de L3-L4) à rayon droit en choisissant une tension à 90 Kilovolt et en plaçant l'exposeur automatique au centre de l'image. L'intensité moyenne était généralement de 250 milli Ampères- seconde. La distance entre le tube radiogène et le patient était de 1 mètre environ, la patient étant contre le détecteur.

IV.1.7.Système radiographique à balayage EOS

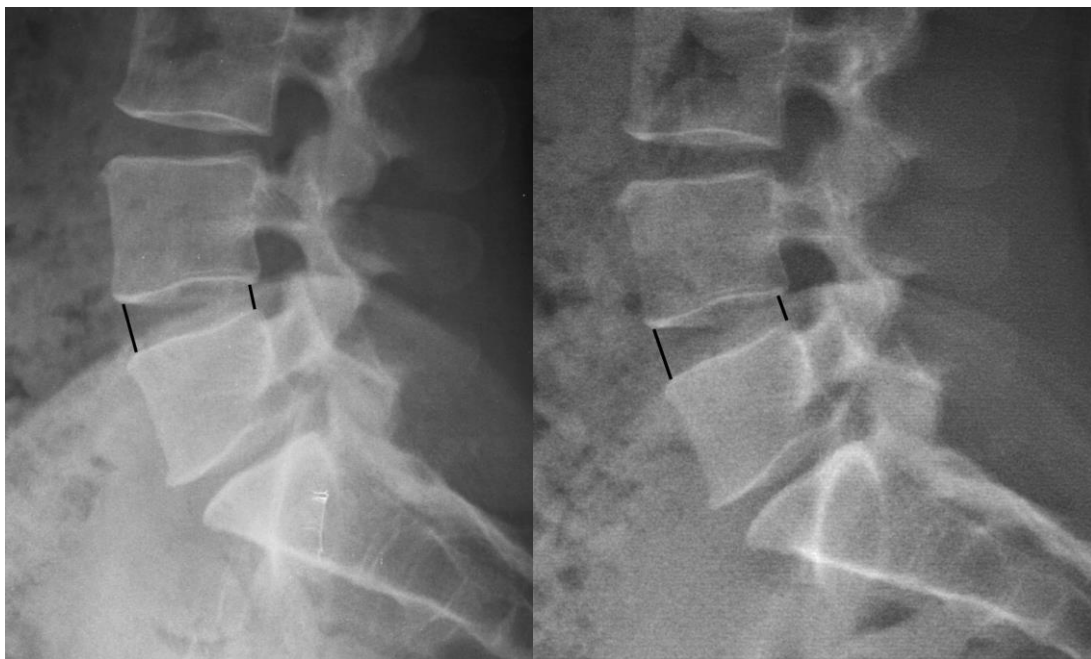
L'acquisition EOS du rachis lombaire a été réalisée en utilisant les paramètres habituels (tension à 105 kilovolt, intensité à 250 mA), le patient étant en position debout, les pieds

parallèles et discrètement écartés, suivant les marquages au sol de la cabine EOS. La distance entre le tube radiogène et le détecteur était de 1.3 mètres. Le patient était situé à 1 mètre du tube radiogène.

IV.1.8. Analyse des images

Les images étaient anonymisées et transférées à la console du système d'archivage des images (=Picture Archive Communication System (PACS)) Carestream. Toutes les images étaient analysées avec les outils de ce PACS.

La qualité des images EOS et radiographiques standard (CR) étaient évaluée indépendamment par 2 lectrices, une rhumatologue et une radiologue ostéoarticulaire expérimentées. Les lectrices évaluaient la qualité d'image en utilisant une échelle visuelle analogique (EVA) (10 correspondant à la meilleure qualité possible). Les 2 lectrices évaluaient indépendamment la hauteur discale aux étages L3-L4, L4-L5, et L5-S1 sur les incidences de profil des clichés EOS et CR selon la méthode décrite par Farfan [44], modifiée par Dabbs [42]: La hauteur discale étaient définie comme la moyenne entre les hauteurs discales antérieure et postérieure (Figures 33A et B).




Figures 33 (A et B): Mesure de hauteur discale à l'étage L4-L5 en radiographie standard (33A) et avec EOS (33B)

IV.2. ETUDE *EX-VIVO*

Nous avons utilisé deux vertèbres lombaires cadavériques pour modéliser les différentes hauteurs intervertébrales entre les 2 corps vertébraux, représentant les disques. Une des

vertèbres était attachée à une toise métallique (Vernier Height Gage Series 514-Standard, Mitutoyo, USA) et l'autre était collée à la plateforme (Figures 34A et 34B). Sur chaque vertèbre, deux billes de plomb étaient fixées aux coins antérieurs et postérieurs des plateaux vertébraux. Cinq différents déplacements connus ont été réalisés pour simuler cinq hauteurs discales différentes: 0, 2, 4, 6 et 10 mm. On a considéré la hauteur discale à 0 mm quand les billes se touchaient.



Figures 34A: Système mécanique Height Gauge permettant de réaliser des déplacements entre les vertèbres *ex-vivo* représentant les disques. Des billes de plomb sont attachées aux coins des vertèbres. Figure 34B : Acquisition EOS avec ce système

Les radiographies de profil EOS et CR des vertèbres *ex-vivo* ont été acquises en utilisant les mêmes paramètres et la même distance que pour l'étude *in-vivo*. Les images EOS et CR étaient transférées au PACS. Les distances entre les billes de plomb étaient mesurées aux coins antérieurs et postérieurs des plateaux vertébraux en utilisant la même méthode [42, 44] et les mêmes outils que pour l'étude *in-vivo*. 2 lecteurs indépendants (un radiologue expérimenté (avec plus de 15 ans d'expérience) et un interne en radiologie) ont évalué les mesures des hauteurs discales sur les images EOS et CR, 2 fois pour chaque déplacement.

IV.3. ANALYSE STATISTIQUE

Pour l'étude *in-vivo*, nous avons évalué la corrélation entre les mesures de hauteurs discales EOS et CR par régression linéaire, et calcul de la pente de régression (c'est à dire du coefficient d'agrandissement) et des coefficients de détermination (R^2) aux 3 derniers disques. Nous avons évalué la reproductibilité inter-observateur pour les mesures *in-vivo* avec les systèmes EOS et CR par le calcul de coefficient de corrélation Intra-classe (ICC) pour les cotations moyennes [61] et des diagrammes de Bland et Altman [62].

La répétabilité intra-observateur était évaluée pour les mesures *in-vivo* EOS et CR par le calcul de coefficient de corrélation intra classe (ICC) pour cotation unique [61] et des diagrammes de Bland Altman [62].

La répétabilité intra-observateur était estimée pour 10 patients, choisis aléatoirement, un mois après les premières mesures.

Pour l'étude *ex-vivo*, les mesures réelles étaient comparées aux mesures EOS et CR par régression linéaire.

La qualité des images CR et EOS étaient évaluée par une échelle visuelle analogique. Nous avons représenté la distribution des scores de qualité image CR et EOS par des boîtes à moustaches (ou Boxplots). Les scores étaient considérés comme similaires quand les intervalles de confiance à 95% de leurs valeurs se croisaient.

Nous avons calculé les coefficients de corrélation de Pearson et les coefficients de détermination R^2 (pour une régression linéaire) entre l'Indice de Masse corporelle (IMC) et l'EVA de qualité des images EOS et CR. Tous les résultats statistiques ont été calculés en utilisant le logiciel statistique MedCalc pour Windows, version 12.1.4 (MedCalc Software, Mariakerke, Belgium) et le tableur Excel (Microsoft Office 365).

V. RESULTATS

V.1. CARACTERISTIQUES DES PATIENTS

Cinquante trois patients ont été inclus initialement. Trois patients ont été exclus: un patient n'avait plus de douleur lombaire; un patient avait seulement des sciatalgies sans lombalgie et un patient n'a pas pu avoir son acquisition EOS. Cinquante patients ont été finalement inclus. Les caractéristiques des patients sont résumées dans le tableau 5.

Patient Characteristics	N=50
Female Sex, N (%)	41 (82)
Age (years) mean (SD)	48.2 (10.6)
Body Mass Index, mean (SD)	26.1 (4.6)
History of Spine Surgery, N (%)	15 (30%)
Professional Status, N (%)	
- active	14 (28)
- have stopped working	21 (42)
- invalid	8 (16)
- retired	7 (14)
Duration of Disease (years) mean (SD)	2.3 (3,7)
Low back pain, Numeric scale (0-100) , mean (SD)	59.0 (19,4)
Schöber Mac Rae index (cm), mean (SD)	19.8 (1.7)
Quebec Index (0-100), mean (SD)	52.0 (15,6)
HAD depression (0-10), mean (SD)	7.6 (4.5)
HAD anxiety (0-20), mean (SD)	11 (4.3)
SF 12 (0-56), mean (SD)	27.4 (9.2)
Main Etiology, N (%)	
- Lumbar spinal stenosis	3 (6)
- <u>Zygapophyséal</u> Joints Osteoarthritis	6 (12)
- Spondylolisthesis	4 (8)
- Scoliosis	1 (2)
- Disk disease	29 (58)
- <u>Scheuermann</u> Disease	3 (6)
- Undetermined	4 (8)

Tableau 5: Caractéristiques des patients inclus

V.2.MESURE DE HAUTEUR DISCALE

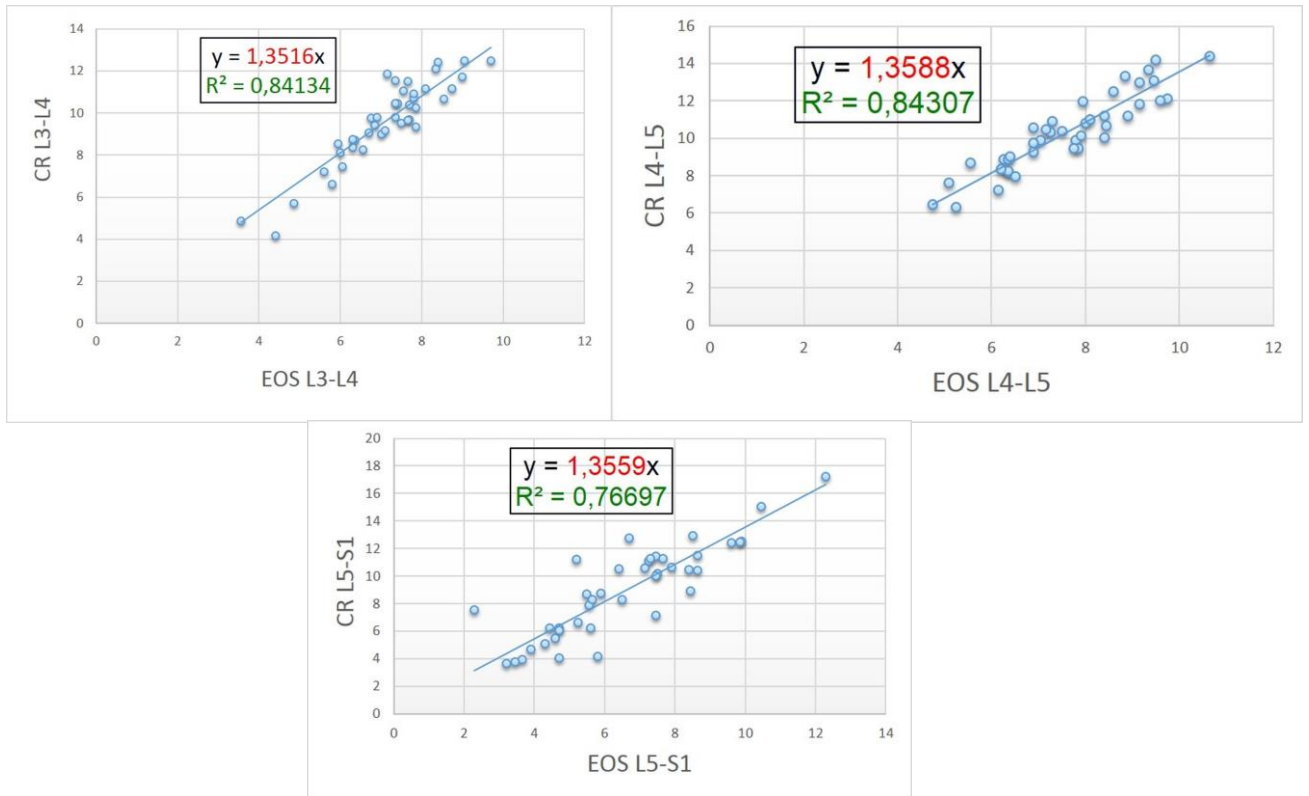
A l'étage L3-L4, la hauteur discale moyenne était de 9.5+/-2 mm en radiographie standard CR et 7+/-1.5 mm avec EOS. A l'étage L4-L5, la hauteur discale moyenne était de 10.2+/-2.4 mm en CR et 7.3mm +/- 1.6 mm avec EOS. A l'étage L5-S1, la hauteur discale moyenne était de 8.9 mm+/-2mm en CR et 6.3mm+/-2.4mm avec EOS. (Tableau 6).

	Reader 1		Reader 2	
	CR	EOS	CR	EOS
L3-L4 (mm)				
Mean +/-SD	9.1 +/-2.2	6.6 +/-1.5	9.9 +/-1.9	7.3 +/-1.5
L4-L5 (mm)				
Mean +/-SD	9.6 +/-2.3	6.8 +/-1.7	10.6 +/-2.4	7.8 +/- 1.6
L5-S1 (mm)				
Mean +/-SD	8.0 +/-3.4	5.8 +/-2.3	9.8 +/-1.5	6.8 +/-2.5

Tableau 6: Mesure des hauteurs discales aux 3 derniers étages lombaires pour les 2 lectrices (en mm)

V.3.RELATION ENTRE LES MESURES DE HAUTEUR DISCALE AVEC EOS ET CR

La droite de régression (Figure 35) montre une relation linéaire entre les mesures EOS et CR avec des coefficients de détermination R^2 de 0.84 à l'étage L3-L4, 0.84 à l'étage L4-L5 et 0.77 à l'étage L5-S1. Les pentes des droites de régression étaient respectivement de 1.35 à l'étage L3-L4, 1.36 à l'étage L4-L5 et 1.36 à l'étage L5-S1. La pente moyenne était de 1.36. Elle correspond au coefficient d'agrandissement des hauteurs discales *in-vivo* entre les images CR et EOS. Les mesures de hauteur discale sont 36 % plus grandes sur les images CR que sur les images EOS.



Figures 35 (A, B et C): régressions linéaires entre mesures des hauteurs discales avec EOS et CR aux étages L3-L4 (Figure 35A), L4-L5 (Figure 35B) et L5-S1 (Figure 35C)

V.4.REPETABILITE

Les coefficients de corrélation intra classe ICC intra observateur étaient pour le lecteur 1 sur les images CR de: 0.79 (0.35- 0.94) à l'étage L3-L4; 0.87 (0.56-0.97) à l'étage L4-L5 et 0.91 (0.67-0.98) à l'étage L5-S1. Pour les images EOS, on avait des ICC à 0.77 (0.31-0.94) à l'étage L3-L4, 0.75 (0.28-0.93) à l'étage L4-L5 et 0.96 (0.84- 0.99) à l'étage L5-S1. Pour le lecteur 2, les ICC étaient sur les images CR: 0.95 (0.80-0.99) à l'étage L3-L4, 0.89 (0.61-0.97) à l'étage L4-L5 et 0.97 (0.87-0.99) à l'étage L5-S1.

Sur les images EOS, on avait des ICC à 0.90 (0.62-0.97) à l'étage L3-L4; 0.97 (0.87 -0.99) à l'étage L4-L5 et 0.97 (0.83-0.99) à l'étage L5-S1.

V.5.REPRODUCTIBILITE INTER-OBSERVATEUR DES MESURES DE HAUTEURS DISCALES:

L'ICC moyen était de 0.85 pour les mesures CR et EOS. Pour les mesures CR, les ICC étaient de 0.90 (0.82-0.95) à l'étage L3-L4; 0.79 (0.62-0.88) à l'étage L4-L5 et 0.87 (0.77-0.93) à l'étage L5-S1; Pour les mesures EOS, les ICC étaient de 0.85 (0.73-0.92) à l'étage L3-L4,

0.78 (0.59-0.88) à l'étage L4-L5 et 0.91 (0.83-0.95) à l'étage L5-S1. Les biais inter-observateurs étaient de 0.8 mm pour les mesures EOS et 1.1 mm pour les mesures CR. (Figure 36).

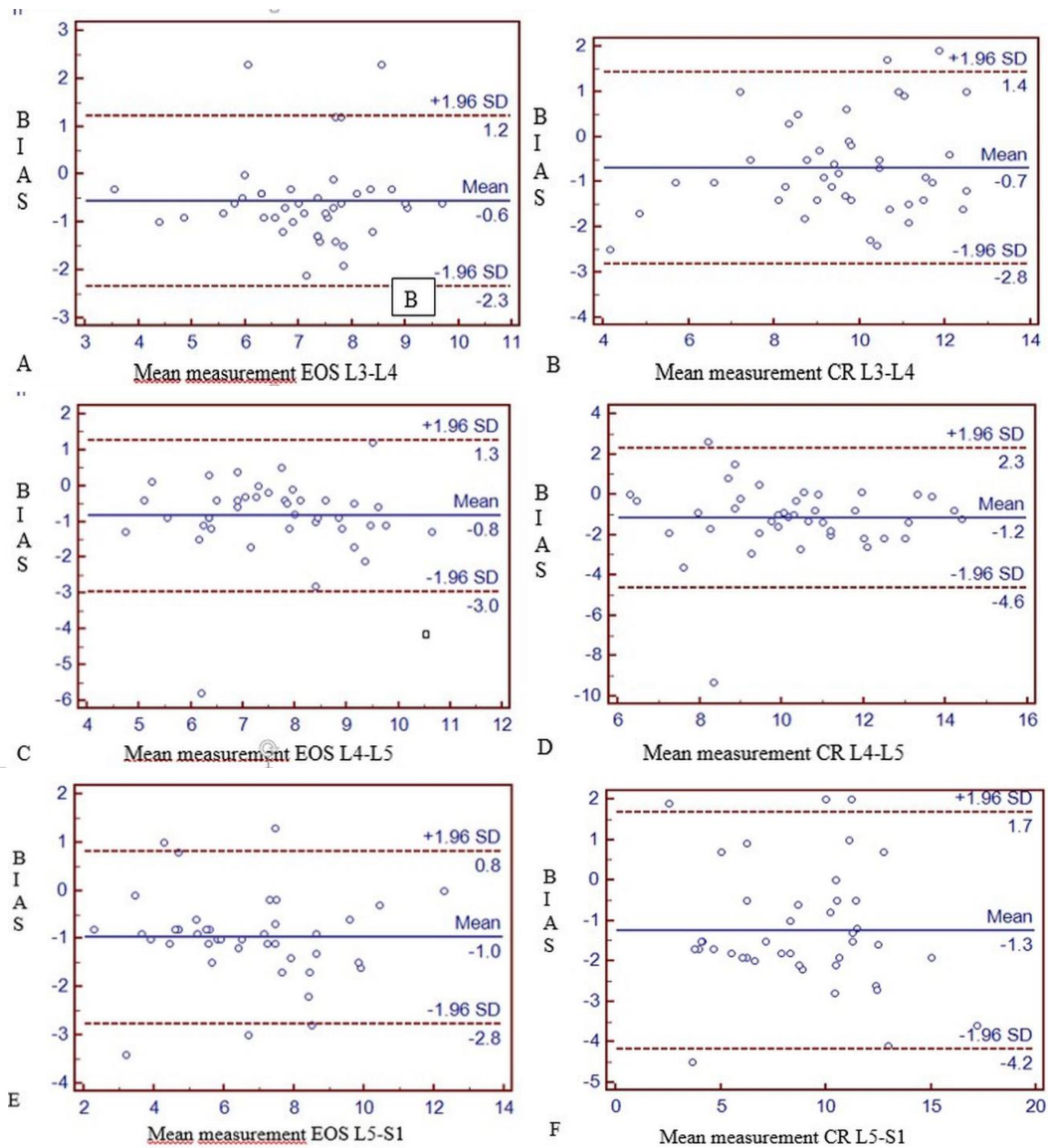
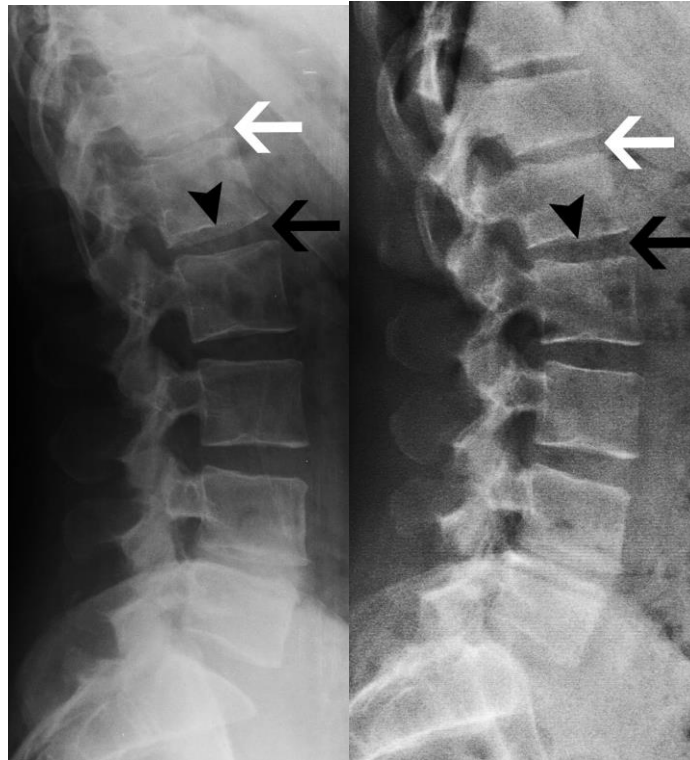


Figure 36 : Diagrammes de Bland Altman des mesures des hauteurs discales avec EOS aux étages L3-L4 (A), L4-L5 (C) et L5-S1 (E), et CR aux étages L3-L4 (B), L4-L5 (D) et L5-S1 (F)

V.6. QUALITE D'IMAGE

Les scores de qualité image pour les clichés de rachis lombaire de profil étaient estimés à 7.51 (/10) (+/- 0.97) pour les images CR et 7.56 (+/-0.96) pour les images EOS. Il n'y avait pas de différence significative ($p > 0.05$) entre les scores de qualité image entre les lecteurs 1 et 2 pour les images EOS: 7.7 (+/-1.18) vs 7.4 (+/-0.97) et CR: 7.26 (+/-1.26) vs 7.76 (+/-0.89). Les coefficients de corrélation de Pearson entre indice de masse corporelle (IMC) et score de qualité image étaient de -0.60 pour les images EOS et -0.43 pour les images CR. Ce qui signifie

que les scores de qualité images diminuent quand l'IMC augmente. Nous avons observé une tendance à une diminution qualité de visualisation des espaces intervertébraux sur les images CR pour les étages thoraciques bas (T12-L1) et lombaires hauts (L1-L2 et L2-L3) qui étaient loin de la focale (à l'étage L3-L4 sur toutes les images CR) Dans ces cas, nous observions une forme convexe des plateaux vertébraux supérieurs et inférieurs (Figure 37A), à la différence des images EOS où les plateaux restaient parallèles (Figure 37B).



Figures 37 (A et B): Acquisition radiographique standard CR avec aspect distordu (aspect convexe des plateaux vertébraux inférieurs de T12 et L1 et supérieur de L1 (37A), qui disparaît sur l'acquisition EOS (37B)

V.7.EX VIVO

La relation entre mesures réelles *ex-vivo* et mesures EOS était linéaire, avec un coefficient de détermination $R^2 = 1$ et un agrandissement de 6% pour les mesures EOS. La relation entre mesures réelles *ex-vivo* et mesures CR était linéaire également, avec un coefficient de détermination $R^2 = 1$ et un agrandissement de 40% pour les mesures CR. La relation entre mesures EOS et CR *ex-vivo* était linéaire avec un coefficient de détermination $R^2 = 1$, et un agrandissement entre mesures CR et EOS de 33%. Ce qui signifie que les mesures CR *ex-vivo* sont 33% plus grandes que les mesures EOS.

VI. DISCUSSION

Dans notre étude, les méthodes radiographiques (paramètres physiques, incidence, et distances tube radiogène- patient et détecteur- patient) et les outils de lectures (PACS) étaient similaires à la pratique habituelle du service de radiologie de l'hôpital Cochin. Les hauteurs discales étaient mesurées par une radiologue et une rhumatologue expérimentées indépendamment et en aveugle de l'histoire clinique et des autres mesures.

VI.1. INTERET DES MESURES DE HAUTEUR DISCALE

La diminution de hauteur discale est un signe indirect de dégénérescence du disque [4, 46]. Berleman a montré que la hauteur discale diminue avec le grade de dégénérescence du disque [4]. La perte de hauteur discale est principalement due à la désorganisation de l'annulus fibrosus, à la fissuration et à la perte du nucleus pulposus [4]. Miller [63] a montré dans une étude cadavérique que L3-L4 et L4-L5 étaient les niveaux discaux les plus fréquemment atteints par la dégénérescence discale. Savage [64], dans une étude IRM, a suggéré que l'étage L5-S1 était le plus affecté. Les 3 derniers étages lombaires sont donc les étages les plus intéressants pour étudier la mesure de hauteur discale chez des patients lombalgiques chroniques. Les études sur les mesures de hauteurs discales en radiographie standard chez les patients lombalgiques sont discordantes. Tibrewal [46] trouvait une association entre lombalgie et diminution de hauteur discale. Dabbs [42] et Pope [43] ne retrouvait pas cette association. Ces discordances peuvent probablement s'expliquer par un biais méthodologique. Premièrement les méthodes de mesures de hauteur discale étaient différentes selon les études. Deuxièmement, il n'y avait pas de recrutement spécifique selon la durée des symptômes. Or, la diminution de hauteur discale est un signe tardif de dégénérescence discale. Il est rarement présent dans la lombalgie aiguë. Certaines études indiquent que la hauteur discale change avec la pression hydrostatique [51] et la perte de poids [54]. Cela suggère que la position debout en charge est la meilleure position pour la mesurer. L'IRM est capable de montrer des signes précoces de discopathie dégénérative comme les anomalies de signal en séquence T2. Cependant, le pincement discal garde une grande importance dans les classifications récentes de discopathie dégénérative comme la classification de Pfirrmann [26].

VI.2. AGRANDISSEMENT

Les mesures de hauteur discale avec le système EOS sont plus proches de la réalité que les mesures CR. Dans notre étude in-vivo, l'agrandissement entre les mesures CR et EOS était de 36%. L'agrandissement vertical observé avec la radiographie standard est bien connu et peut

s'expliquer par le caractère punctiforme de la focale de rayon X et par la forme du faisceau qui est conique dans toutes les directions. Ce phénomène peut être minimisé avec 2 méthodes [60]: la téléradiographie (en augmentant la distance focale- patient) et le système radiographique à balayage (comme le système EOS) (Figure 32). L'estimation des agrandissements *ex-vivo* et *in-vivo* peut être utile en pratique quotidienne ou en recherche clinique car il permet un suivi du même patient avec les 2 systèmes.

VI.3. IMAGE DE DISTORTION

Le phénomène de distorsion des plateaux vertébraux lombaires hauts et thoraciques bas avec la radiographie conventionnelle était bien décrit dans la revue de Frobin [47]: Le faisceau de rayon X ne peut être centré sur tous les disques. Ceux qui sont à distance de la focale de rayon X sont distordus [47], ce qui rend la mesure de hauteur discale peu fiable. Le système EOS donne des images sans distorsion verticale, car la focale de rayon X se déplace verticalement et passe entre les disques. Quand les plateaux vertébraux sont parallèles au sol, il n'y a pas de distorsion avec EOS. Cela signifie aussi que dans ces cas-là, il n'y a pas nécessité de faire des clichés additionnels comme les clichés centrés sur les disques, comme avec les radiographies conventionnelles. Cela permet donc une diminution supplémentaire de l'irradiation du patient. Le temps d'examen est également plus court. Cependant, en cas de scoliose, le faisceau de rayon X ne peut s'incliner avec le système EOS pour être parallèle aux plateaux. Les reconstructions 3D SterEOS du rachis devrait cependant permettre de s'affranchir de ce problème de mesure de hauteur discale dans ces cas spécifiques.

VI.4. REPRODUCTIBILITE

La reproductibilité inter-observateur des mesures de hauteur discale *in-vivo* avec EOS et CR était bonne et similaire avec des ICC à 0.85. Les biais inter-observateurs de mesure étaient de 0.8 mm pour le système EOS et 1.1 mm pour le système CR. Ces biais étaient probablement liés à une minime différence de méthode de mesure entre les 2 opérateurs. La reproductibilité intra-observateur des mesures *in-vivo* était bonne avec les 2 systèmes et les 2 opérateurs. La lectrice 2 (radiologue) avait une meilleure répétabilité que la lectrice 1 (rhumatologue), probablement liée à une plus grande expérience des mesures radiographiques. La bonne reproductibilité inter et intra-observateur pour les mesures de hauteurs discales en radiographie standard était déjà décrite dans la revue de Frobin [47].

VI.5. QUALITE D'IMAGE

Il n'y avait pas de différence significative entre les scores de qualité image avec les 2 systèmes radiographiques. Ce résultat était déjà décrit par Deschènes [7]. Dans son article, la qualité d'image était similaire avec une irradiation significativement plus faible avec le système EOS comparativement à la radiographie standard [7]. Nous avons observé que la qualité d'image diminuait quand l'indice de masse corporelle (IMC) augmentait pour les 2 systèmes. Ces résultats ne sont pas surprenants car les paramètres physiques sont optimisés pour les patients avec un IMC normal (entre 18 et 30 kg/m²) [65].

VI.6. DOSES D'IRRADIATION

Nous n'avons pas évalué les doses d'irradiation avec les 2 systèmes CR et EOS. Cependant, Deschènes avait déjà montré une diminution de dose d'entrée moyenne à la surface d'un facteur 6.7 en moyenne comparée au système radiographique CR [7]. Dietrich [8] constatait une diminution d'irradiation de 50 % avec EOS, comparée à un récent système radiographique DR.

VI.7. COUT -EFFICACITE

EOS est un système radiographique innovant, moins irradiant que les autres systèmes radiographiques mais aussi plus cher. Certains auteurs ont étudié le rapport coût-efficacité du système EOS comparé aux systèmes radiographiques conventionnels basé sur les systèmes de santé de la Suisse [8] et du Royaume Uni [66]. Ils suggèrent que le nombre d'exams nécessaires à effectuer pour rendre le système EOS plus coût-efficace que les autres systèmes radiographiques CR [66] et DR [8] est le double.

VI.8. LIMITES

Premièrement, nous n'avons pas évalué les doses d'irradiation avec les systèmes CR et EOS. Deuxièmement, nous n'avons pas de cas de scoliose sévère et d'anomalie transitionnelle, qui peuvent diminuer l'exactitude et la reproductibilité des mesures [49, 50, 67]. Troisièmement, nous avons fait le choix de mesurer la hauteur discale selon la méthode de Farfan [44], modifiée par Dabbs [42], car c'est la technique de mesure la plus facile, la plus reproductible et la plus couramment utilisée. Nos bonnes reproductibilités inter- et intra-observateurs valident ce choix pour les 2 systèmes. Nous aurions pu utiliser d'autres méthodes de mesures comme la méthode des régions décrite par Pope [43] ou la méthode de Frobin [47]. Ces méthodes ne nous ont pas semblé fiables et applicables pour les 2 systèmes (pour la méthode de Pope) [43] et trop complexe pour la méthode de Frobin [47].

VII. CONCLUSION

Les mesures de hauteurs discales avec le système EOS sont fiables, reproductibles et plus proches des mesures réelles que la radiographie conventionnelle numérique à cassettes. Les qualités d'images avec les systèmes EOS et CR étaient similaires. La connaissance des coefficients d'agrandissement permet aux cliniciens de pouvoir utiliser les systèmes EOS et CR de façon interchangeable pour le suivi de leurs patients. La moindre irradiation et la meilleure fiabilité du système EOS suggèrent de choisir préférentiellement ce système, si il est disponible, chez les patients lombalgiques chroniques, exposés de façon répétée aux rayons X (radiographies, scanner). Un des aspects prometteur de la mesure de hauteur discale avec le système EOS est la planification opératoire avant la pose de prothèse discale.

BIBLIOGRAPHIE

1. Ehrlich GE (2003) Back pain. *The Journal of Rheumatology* 67:26–31.
2. Maniadakis N, Gray A (2000) The economic burden of back pain in the UK. *Pain* 84:95–103.
3. American College of Radiology: Appropriateness Criteria® 2011
<http://www.acr.org/~media/ACR/Documents/AppCriteria/Diagnostic/LowBackPain.pdf>
4. Berlemann U, Gries N, Moore R (1998) The relationship between height, shape and histological changes in early degeneration of the lower lumbar discs. *European Spine Journal* 7:212–217.
5. Luoma K, Riihimäki H, Luukkonen R, et al. (2000) Low back pain in relation to lumbar disc degeneration. *Spine* 25:487–492.
6. Kalifa G, Charpak Y, Maccia C, et al. (1998) Evaluation of a new low-dose digital x-ray device: first dosimetric and clinical results in children. *Pediatric radiology* 28:557–561.
7. Deschênes S, Charron G, Beaudoin G, et al. (2010) Diagnostic imaging of spinal deformities: reducing patients radiation dose with a new slot-scanning X-ray imager. *Spine* 35:989–994.
8. Dietrich TJ, Pfirrmann CW, Schwab A, et al. (2013) Comparison of radiation dose, workflow, patient comfort and financial break-even of standard digital radiography and a novel biplanar low dose X-ray system for upright full-length lower limb and whole spine radiography. *Skeletal radiology* 42:959–967.
9. Netter, F. H. (2007). *Atlas d’anatomie humaine*, 4e éd.
10. *Spinal Imaging: Diagnostic Imaging of the Spine and Spinal cord*. JWM. Van Goethem, L. Van den Hauwe, PM. Parizel. Springer Edition 2007
11. Warwick R, Williams PR (1973) *Gray’s anatomy*. 35ème edition. Longman Group, Edinburg
12. Panagiotacopoulos ND, Pope MH and Krag MH. (1987) A mechanical model for human intervertebral disc. *J. Biomechanics*
13. Raj (2008). *Intervertebral disc: Anatomy- Physiology-Pathophysiology- Treatment*. Pain Practice
14. Inoue (1981). Three-dimensionnal architecture of lumbar intervertebral discs. *Spine* 6: 139-146
15. Markolf KL, Morris JM (1974). The structural components of intervertebral discs. A study of their contributions to the ability of the disc to withstand compressive forces. *J Bone Joint Surgery*
16. Adams (1997). Stress distribution inside intervertebral discs. The effect of age and degeneration. *J Bone Joint Surgery*
17. Kazarian LE (1975). Creep characteristics of the human spinal column. *Orthop Clin North Am*
18. Fanny Noury (2009). *Etude in-vivo de la dégénérescence discale par IRM à 9.4 Tesla: application à la validation de méthodes de réparation discale chez le lapin*. Thèse de sciences 2009. Université d’Orléans. HAL Archives ouvertes

19. Roberts S, Evans H, Trivedi J et al. (2006). Histology and pathology of the human Intervertebral disc. *J Bone Joint Surgery*
20. Rajasekaran S, Babu JN, Arun M et al. (2004). ISSL prize winner: A study of diffusion in human lumbar discs: a serial magnetic resonance imaging study documenting the influence of the endplates on diffusion in normal and degenerate discs
21. Keshari K. R. (2005). Characterization of intervertebral disc by high-resolution Magic Angle Spinning (HR-MAS) Spectroscopy. *Magnetic Resonance in Medicine*
22. Mac Nally DS, Adams MA (1992). Internal intervertebral disc mechanics as revealed by stress Profilometry. *Spine* 17/1: 66-72
23. Cotten A. Demondion X (2000). Développement et vieillissement du disque intervertebral Lombar. *Revue du rhumatisme. Edition Française.* 67 (Suppl 4): 207-213
24. Sukthankar A, Nerlich AG, Paesold (2008). Age- related changes of the Spine. *Spinal Disorder: Fundamentals of diagnosis and treatment.* Springer
25. Thompson JP, Pearce RH, Schechter MT et al (1990). Preliminary evaluation of a scheme for grading the gross morphology of human intervertebral disc. *Spine* 15/5: 411-415
26. Pfirrmann CW, Metzdorf A, Zanetti M, et al. (2001) Magnetic resonance classification of Lumbar intervertebral disc degeneration. *Spine* 26:1873–1878.
27. Modic MT, Pavlicek W et Weinstein MA et al. (1984). Magnetic resonance of the intervertebral disc disease. *Radiology*
28. Jean Christophe Cursolle (2007). La prothèse discale lombaire. Résultats cliniques et radiologiques d'une série de 124 patients. Thèse d'exercice. Université de Bordeaux 2. HAL Archives ouvertes
29. Andersson G. (1999) Epidemiological features of chronic Low back pain. *Lancet*
30. Samanta J, Kendall J et Samanta A. (2003) 10 minutes consultation: Chronic Low back pain. *BMJ*
31. Melzak R. (1975) The Mc Gill questionnaire major properties and scoring method. *Pain*
32. Coste J, Le Parc JM, Berge E, Delecoeuillerie G, Paolaggi JB. Validation française d'une échelle d'incapacité fonctionnelle pour les lombalgies chroniques *Rev Rhum* 1993
33. Lawlis FG, Cuenca SR, Selby D, McCoy CE. The development of the Dallas pain questionnaire. An assessment of the impact of spinal pain on behavior. *Spine* 1989;14:511–6.
34. Kopec JA, Esdaile JM, Abrahamovicz M, Abenhaim L, Wood Dauphinee S, Lamping DL, et al. The Quebec Back Pain Disability Scale : measurements properties. *Spine* 1995;20:341–52
35. Fairbank JC, Couper J, Davis JB, O'brien JP. The Oswestry Low Back Pain Disability Questionnaire. *Physiothérapie* 1980;66:271–3.
36. Gandek B, Ware JE, Aaronson NK, et al. (1998) Cross-validation of item selection and scoring for the SF-12 Health Survey in nine countries: results from the IQOLA Project. *Journal of clinical epidemiology* 51:1171–1178.
37. Hamilton M. Development of a rating scale for primary depressive illness. *Br. J. Soc. Clin. Psychol.*, 1967, 6, 278-296.

38. Beck, A. T., Ward, C. H., Mendelson, M., Moch, J., & Erbauch, J. (1961). An inventory for measuring depression. *Archives of General Psychiatry*, 4, 53-63
39. Vital JM, Pedram M. Spondylolisthésis par lyse isthmique. EMC Orthopédie-Rhumatologie
40. Régent D, Lisbona, Masson F et Noël A. Scanner et rayons X. Elsevier Masson 2013
41. Hurxthal LM. Measurement of anterior vertebral compression and biconcave vertebrae. *AJR* 1986
42. DABBS VM, DABBS LG (1990) Correlation between disc height narrowing and low-back pain. *Spine* 15:1366–1368.
43. POPE MH, HANLEY EN, MATTERI RE, et al. (1977) Measurement of intervertebral disc space height. *Spine* 2:282–286.
44. Farfan HF (1973) Mechanical disorders of the low back. Lea&Febiger
45. Kirkaldy Willis (1979). More precise diagnosis for LBP. *Spine*
46. Tibrewal S, Percy M (1985) Lumbarintervertebral disc heights in normal subjects and patients with disc herniation. *Spine* 10:452–454.
47. Frobin W, Brinckmann P, Biggemann M, et al. (1997) Precision measurement of disc height, vertebral height and sagittal plane displacement from lateral radiographic views of the lumbar spine. *Clinical Biomechanics* 12:S1–S63.
48. Brinckmann P, Horst M. (1985) The influence of vertebral body fracture, intra discal injection and partial discectomy on the radial bulge and height of human lumbar discs. *Spine*
49. ANDERSSON GB, SCHULTZ A, NATHAN A, IRSTAM L (1981) Roentgenographic measurement of lumbar intervertebral disc height. *Spine* 6:154–158.
50. Inoue H, Ohmori K, Miyasaka K, Hosoe H (1999) Radiographic evaluation of the lumbosacral disc height. *Skeletal radiology* 28:638–643.
51. Hutton WC, Elmer WA, Boden SD, et al. (1999) The effect of hydrostatic pressure on intervertebral disc metabolism. *Spine* 24:1507.
52. Nachemson A., Schuktz AB, Berkson MH (1979). Mechanical properties of human lumbar spine segments. *Spine*
53. Urquhart DM, .Kurniadi I, Triangto K et al. (2014). Obesity is associated with Reduced disc height in the lumbar spine but not at the lumbosacral junction. *Spine*
54. Lidar Z, Behrbalk E, Regev GJ, et al. (2012) Intervertebral disc height changes after weight reduction in morbidly obese patients and its effect on quality of life and radicular and low back pain. *Spine* 37:1947–1952.
55. Dimitriadis AT, Papagelopoulos PJ, Smith FH et al. Intervertebral discs change after 1h of running: a study on athletes. *Journal of International Medical Research* 2011
56. Gambaciani M, Pepe A, Cappagli B et al. The relative contributions of menopause and aging to post menopausal reduction in intervertebral disk height. *Climateric* 2007
57. Wybier M, Bossard P (2013) Musculoskeletal imaging in progress: the EOS imaging system. *Joint Bone Spine* 80:238–243.
58. Charpak G (1996) [Prospects for the use in medicine of new detectors of ionizing radiation]. *Bulletin de l'Academie nationale de medecine* 180:161–8.

59. Aurélie Cebulski- Delebarre (2014). Utilisation du système EOS® dans la recherche de troubles de torsion des membres inférieurs chez des patients adultes souffrant de pied plat idiopathique symptomatique. Thèse d'exercice. Université de Lille 2. HAL Archives ouvertes
60. Morvan G, Mathieu P, Vuillemin V, et al. (2011) Standardized way for imaging of the sagittal spinal balance. *European Spine Journal* 20:602–608.
61. Marx RG, Menezes A, Horovitz L, et al. (2003) A comparison of two time intervals for test retest reliability of health status instruments. *Journal of clinical epidemiology* 56:730–735.
62. Bland JM, Altman D (1986) Statistical methods for assessing agreement between two methods of clinical measurement. *The lancet* 327:307–310.
63. Miller J, Schmatz C, Schultz A (1988) Lumbar disc degeneration: correlation with age, sex, and spine level in 600 autopsy specimens. *Spine* 13:173–178.
64. Savage R, Whitehouse G, Roberts N (1997) The relationship between the magnetic resonance imaging appearance of the lumbar spine and low back pain, age and occupation in males. *European Spine Journal* 6:106–114.
65. Finucane MM, Stevens GA, Cowan MJ, et al. (2011) National, regional, and global trends in body-mass index since 1980: systematic analysis of health examination surveys and epidemiological studies with 960 country-years and 9· 1 million participants. *The Lancet* 377:557–567.
66. Faria R, McKenna C, Wade R, et al. (2013) The EOS 2D/3D X-ray imaging system: A cost effectiveness analysis quantifying the health benefits from reduced radiation exposure. *European journal of radiology* 82:e342–e349.
67. Nicholson A, Roberts G, Williams L (1988) The measured height of the lumbosacral disc inpatients with and without transitional vertebrae. *The British journal of radiology* 61:454–455.

RESUME

Objectif:

Les objectifs principaux sont de comparer les mesures des hauteurs discales (HD) du rachis lombaire entre radiographie conventionnelle (CR) et le système radiographique à balayage EOS chez des patients lombalgiques chroniques (étude in-vivo) ainsi que les mesures de HD avec les 2 systèmes radiographiques aux HD réelles sur des vertèbres sèches ex-vivo

Matériels et Méthodes:

50 patients atteints de lombalgie chronique ont été inclus de manière consécutive, prospective, dans cette étude monocentrique. Tous avaient des acquisitions radiographique de rachis lombaire de profil en radiographie standard et avec le système EOS. Un radiologue et un rhumatologue sénior ont mesuré les HD aux 3 derniers étages lombaires et évalué la qualité d'image. Des radiographies des vertèbres ex-vivo à un niveau ont été acquises avec EOS et CR à 5 hauteurs fixées et connues. Les mesures sur les images CR et EOS étaient faites par un radiologue senior et un interne de radiologie. Nous avons mesuré la reproductibilité et la répétabilité des mesures in-vivo et ex-vivo et nous avons comparé les scores de qualité image.

Résultats:

En L3-L4 la hauteur discale était de 9.5 mm +/- 2mm en CR et 7 mm +/- 1.5 mm en EOS. En L4-L5, elle était de 10.2 mm +/- 2.4 mm en CR et 7.3 mm +/- 1.6 mm en EOS. En L5-S1, elle était de 8.9 mm +/- 2 mm en CR et 6.3 mm +/- 2.4 mm en EOS. Les mesures réelles des hauteurs discales des vertèbres ex-vivo étaient plus proches en EOS qu'en CR. Les coefficients d'agrandissement entre CR et EOS étaient de 33% pour les mesures ex-vivo et 36% pour les mesures in-vivo. Les reproductibilités et répétabilités étaient bonnes pour les 2 systèmes avec des coefficients de Corrélation Intra-Classe > 0.8. Les scores de qualité image étaient similaires pour les images EOS et CR.

Conclusion:

Les mesures de hauteurs discales avec EOS sont plus proches des mesures réelles que la radiographie conventionnelle. Les mesures EOS sont fiables et reproductibles. La qualité d'image est similaire.

MOTS CLES: Radiographie, Mesure de hauteur discale, Rachis lombaire, Reproductibilité, acquisition à balayage biplan, EOS.

ABSTRACT

Background context:

Chronic low-back pain (LBP) is a major public health problem. Conventional radiography (CR) of Lumbar Spine is the first imaging technique recommended for LBP, particularly to assess discal height (DH) measurement. No study assessed DH measurement with Low-Dose Biplanar radiographic System (LDBS)

Purpose: To compare lumbar DH measurements between CR and a LDBS on vertebras *ex-vivo* and *in-vivo* in a chronic LBP population.

Patient sample: Patient sample included consecutively and prospectively those diagnosed in our institution with chronic LBP from April to October 2011.

Outcome measures: There were based on DH values (in millimeters) and reproducibility measurements for the last 3 lumbar discs levels on CR and LDBS. Image quality score were assessed on a numerical scale /10 (Visual Analogic Scale).

Methods:

50 consecutive patients with chronic low back pain (LBP) were included in this monocentric study. All received a lateral lumbar spine radiograph by both CR and LDBS. One radiologist and one rheumatologist measured the DH for the last 3 lumbar disc levels and assessed image quality. Radiographs of the vertebras *ex vivo* were acquired via LDBS and CR at 5 different DH, fixed and known. We measured inter-observer reproducibility and repeatability for CR and LDBS *in vivo* and *ex vivo*.

Results:

For L3-L4, the DH was 9.5 +/- 2mm by CR and 7mm +/- 1.5mm by LDBS. For L4-L5, the DH was 10.2mm +/- 2.4mm by CR and 7.3mm +/- 1.6 mm by LDBS. For L5-S1, the DH was 8.9 mm +/- 2mm by CR and 6.3mm +/- 2.4mm by LDBS. The real *ex-vivo* DH measurement was closer to the LDBS measurement. Reproducibility and repeatability were consistent for the 2 systems. Image quality scores were similar.

Conclusion:

DH measurements using LDBS were closer to real measurements than using CR. LDBS measurements were accurate and reproducible. The image quality was similar.

KEY WORDS: Radiography, Discal height Measurement, Lumbar Spine, Biplane slot scanning system, EOS.

Service de Radiologie B- Hôpital Cochin 27 rue du faubourg Saint Jacques, Paris 14ème

Université Paris V- Faculté de Médecine Paris Descartes 15, rue de l'Ecole de Médecine, Paris 6ème