



HAL
open science

Retard d'acquisition de la fonction visuelle chez l'enfant

Clémence Morier

► **To cite this version:**

Clémence Morier. Retard d'acquisition de la fonction visuelle chez l'enfant. Médecine humaine et pathologie. 2015. dumas-01237831

HAL Id: dumas-01237831

<https://dumas.ccsd.cnrs.fr/dumas-01237831>

Submitted on 6 Jan 2016

HAL is a multi-disciplinary open access archive for the deposit and dissemination of scientific research documents, whether they are published or not. The documents may come from teaching and research institutions in France or abroad, or from public or private research centers.

L'archive ouverte pluridisciplinaire **HAL**, est destinée au dépôt et à la diffusion de documents scientifiques de niveau recherche, publiés ou non, émanant des établissements d'enseignement et de recherche français ou étrangers, des laboratoires publics ou privés.



Distributed under a Creative Commons Attribution - NonCommercial - NoDerivatives 4.0 International License

MORIER Clémence

**RETARD
D'ACQUISITION DE
LA FONCTION
VISUELLE CHEZ
L'ENFANT**

Mémoire d'orthoptie
CLERMONT-FERRAND

Année scolaire
2014/2015

Remerciements :

A Madame le Docteur DALENS, ophtalmologiste au CHU de Clermont-Ferrand et Directrice de l'école d'Orthoptie pour son aide à l'élaboration de ce mémoire ainsi que pour la qualité de son enseignement.

A Monsieur le Professeur CHIAMBARETTA, chef du service ophtalmologie au CHU de Clermont-Ferrand pour la qualité de son enseignement qu'il nous a dispensé.

A Madame le Docteur SABADEL, ophtalmologiste au CHU de Clermont-Ferrand pour son aide à la recherche de cas clinique pour l'élaboration de ce mémoire.

A Michelle NEYRIAL, pour sa patience et la qualité de son enseignement.

A l'ensemble des orthoptistes du service ophtalmologie du CHU de Clermont-Ferrand pour leurs enseignements pratiques.

A toute l'équipe du service d'ophtalmologie, médecins, infirmières, aides-soignantes et secrétaires.

A Sylvie CHARRETIER, orthoptiste au Puy en Velay pour sa patience, sa disponibilité et toutes ses connaissances qu'elle m'a fait partager.

Ainsi qu'à l'ensemble du service ophtalmologique du centre hospitalier Emile Roux au Puy en Velay pour leur formidable accueil.

A l'ensemble du personnel du Service d'Education Spéciale et Soins à Domicile Victor Duruy de Clermont-Ferrand pour leur accueil au sein de leur structure.

A toute l'équipe du service ophtalmologie de l'hôpital Dupuytren, de l'hôpital mère-enfant et l'hôpital Baudin à Limoges pour leur aide et leur accueil au sein de leur structure.

A ma famille et mes amis pour leur soutien et leur patience tout au long de ces années.

A Camille F., ma première rencontre à Clermont-Ferrand, pour tous les beaux moments qu'on a partagés.

A Romain, Maryse et Camille D. pour tous les stages effectués ensemble ainsi qu'à **Fanny, Laetitia, Elodie D., Hajar, Roxane, Julia, Tess, Eva, Elodie, Marie, Emilie, Delphine, Magalie**, pour ces trois belles années à leurs côtés.

SOMMAIRE

INTRODUCTION.....	4
I/ LE DEVELOPPEMENT ANATOMIQUE DU GLOBE ET DES VOIES VISUELLES....	5
1. Le développement anatomique prénatal	6
A. Embryogenèse.....	6
B. Organogenèse.....	8
C. Différenciation.....	10
- la rétine.....	10
- le vitré.....	11
- le nerf optique.....	12
- le cristallin.....	12
-le segment antérieur.....	13
- la cornée.....	14
-l'angle irido-cornéen.....	15
-l'iris et le corps ciliaire.....	15
-le mésoderme pericupulaire.....	16
2. Le développement postnatal.....	16
A. Le globe.....	16
- la partie antérieure du globe.....	16
- la partie postérieure du globe.....	17
- évolution en fonction des dioptries.....	18
B. Le nerf optique.....	20
C. Le corps genouillé latéral.....	20
D. Le cortex visuel.....	21
E. Les centres sous corticaux.....	21
II/LE DEVELOPPEMENT FONCTIONNEL.....	22
1. L'acuité visuelle.....	23
2. Le champ visuel.....	24
3. La vision des couleurs.....	25
4. La vision des contrastes.....	26
5. La vision binoculaire.....	26
6. L'oculomotricité.....	28
A. La fixation.....	29
B. La statique oculaire.....	29
C. Les poursuites.....	29
D. Les vergences.....	30
E. Les saccades.....	30
F. Le réflexe vestibulo oculaire.....	30
G. Le nystagmus optocinétique.....	31

III/LE RETARD DE MATURATION VISUELLE.....	32
1. Histoire.....	33
2. Classification.....	34
A. Type I : Retard de maturation visuelle isolée : le Syndrome de Beauvieux.....	34
B. Type II : Retard de maturation visuelle associée à un trouble neuro-développemental.....	35
C. Type III : Retard de maturation visuelle associée à une pathologie oculaire congénitale bilatérale.....	36
3. Etiologie.....	38
4. Bilan et prise en charge.....	39
IV/ ETUDE CLINIQUE.....	42
CONCLUSION.....	90
BIBLIOGRAPHIE.....	91

Introduction :

Les premiers mois de la vie sont essentiels dans l'acquisition de la fonction visuelle, en effet la plupart des paramètres visuels se développent durant cette période et notamment lors de la première année. Le développement anatomique et le développement fonctionnel se font parallèlement et selon, une période précoce et une, plus progressive.

Néanmoins, ce développement visuel peut être retardé et ainsi évoquer un tableau de cécité apparente. Le retard de maturation visuelle est une affection décrite pour la première fois en 1926 par Beauvieux. Il s'agit d'un enfant ayant une fonction visuelle en dessous de la norme pour son âge mais celle-ci s'améliore spontanément durant la première année de vie. Ce retard visuel est divisé en trois groupes bien distincts. L'éthologie du retard d'acquisition de la fonction visuelle est encore mal connue et plusieurs théories sont proposées par différents auteurs. La difficulté est de différencier une cécité temporaire d'une cécité définitive. Le diagnostic se fait, d'ailleurs le plus souvent, rétrospectivement après l'évolution de la fonction visuelle.

Dans la première partie de ce mémoire, nous rappellerons tout d'abord, le développement anatomique prénatal et postnatal du globe oculaire ainsi que des voies visuelles. Dans la deuxième partie nous décrirons le développement fonctionnel des différents éléments de la vision tel que l'acuité visuelle, le champ visuel, la vision des couleurs et des contrastes ainsi que la mise en place de la vision binoculaire et l'oculomotricité. La troisième partie sera consacrée au retard de maturation visuelle et nous y rappellerons un tracé historique de cette affection, une classification ainsi que l'énumération des différentes hypothèses étiologiques et la prise en charge de cette pathologie. Nous décrirons, dans la quatrième partie, différents cas cliniques observés dans le service d'ophtalmologie du Centre Hospitalier Universitaire (CHU) de Clermont-Ferrand.

Partie 1 :

**LE
DEVELOPPEMENT
ANATOMIQUE
DU GLOBE ET
DES VOIES
VISUELLES**

I/ DEVELOPPEMENT ANATOMIQUE DU GLOBE ET DES VOIES VISUELLES [1]; [2]; [3]; [4]; [5]; [6]

1. Le développement anatomique prénatal

L'œil est une expansion du cerveau, qui commence à se développer très tôt dans la vie intra-utérine. Ainsi le développement oculaire et nerveux se fait parallèlement dans un premier temps. On retrouve trois étapes fondamentales dans le développement embryologique :

- ⇒ L'embryogenèse qui s'étend de la fécondation à la fin de la 3^{ème} semaine de gestation
- ⇒ L'organogénèse, de la 4^{ème} semaine à la fin de la 8^{ème} semaine de gestation
- ⇒ La différenciation, débute au troisième mois de gestation.

A. Embryogenèse

Jusqu'à la troisième semaine, la segmentation du zygote, puis la gastrulation (qui donne un gastrula) conduisent à l'élaboration d'un embryon tri-germique : l'ectoblaste, le mésoblaste et l'entoblaste.

L'ectoblaste est le futur ectoderme avec la plaque neurale. Le mésoblaste est le futur mésoderme et l'entoblaste le futur endoderme.

L'ectoblaste, dans sa partie crâniale, s'épaissit en plaque neurale. Celle-ci se creuse en gouttière neurale, par la formation de deux plis parallèles. Ceux-ci la limite latéralement et forment les crêtes neurales.

La gouttière neurale se ferme et sa partie antérieure va donner les vésicules cérébrales antérieures. Elles sont constituées du prosencéphale ou cerveau antérieur qui se scinde en deux vésicules ; le télencéphale ou cerveau terminal et le diencéphale. Les vésicules cérébrales antérieures sont aussi constituées du mésencéphale ou cerveau moyen et du rhombencéphale ou cerveau postérieur.

La première ébauche oculaire est représentée, avant la fermeture de la gouttière neurale, par les fossettes optiques. Ce sont deux dépressions symétriques. Lors de la fermeture de la gouttière neurale, ces fossettes vont se transformer en vésicules optiques arrondies et saillantes, unies au tube neural par le pédicule optique.

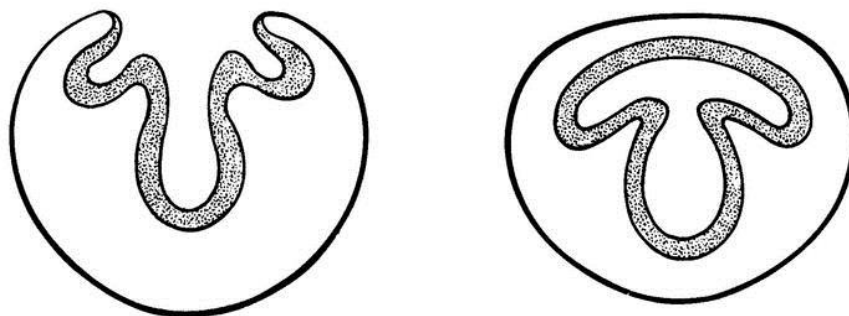


Figure 1: Formation des vésicules optiques primitives

Du fait des divisions des vésicules cérébrales primitives, les vésicules optiques se trouvent situées à l'union du télencéphale et du diencéphale.

L'ectomésenchyme ou méssectoderme est dérivé des crêtes neurales céphaliques. Ces massifs cellulaires vont migrer. Ils vont envahir le mésoderme de la face, proliférer, et se différencier. On pourra distinguer les éléments squelettiques et tissus conjonctifs des parties de l'orbite adjacentes aux secteurs inférieur, nasal et médian du globe oculaire. Mais aussi, la plus grande partie de la sclère, la choroïde (sauf l'endothélium vasculaire, d'origine mésodermique), les muscles ciliaires, le stroma et l'endothélium cornéen.

Le mésoblaste céphalique est étalé de part et d'autre du tube neural. Il comprend deux portions principales séparées par une lame intermédiaire. La première portion est le mésoblaste para-axial proche de la corde et qui donnera naissance aux os du crâne, au tissu rétro-oculaire, aux muscles oculomoteurs. La seconde est le mésoblaste viscéral qui conduit à la formation des parois temporale et supérieure de l'orbite.

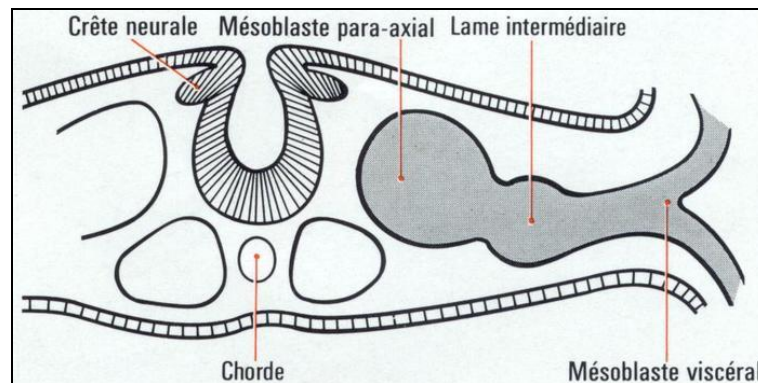


Figure 2: Embryon humain vers le 19e jour.

Coupe transversale (d'après Tuchmann-Duplessis, Embryologie, Tome I).

Crêtes neurales et mésoblaste.

Ainsi, à la fin de la troisième semaine, tous les tissus embryonnaires (feuillet primitif) de l'œil et de ses annexes sont en place.

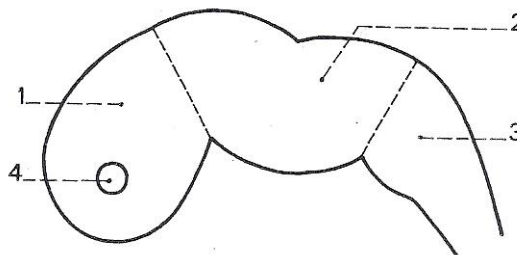


Figure 3: Le cerveau à 3 vésicules 1. Prosencéphale; 2. Mésencéphale; 3. Rhombencéphale; 4. Vésicule optique.

B. Organogenèse

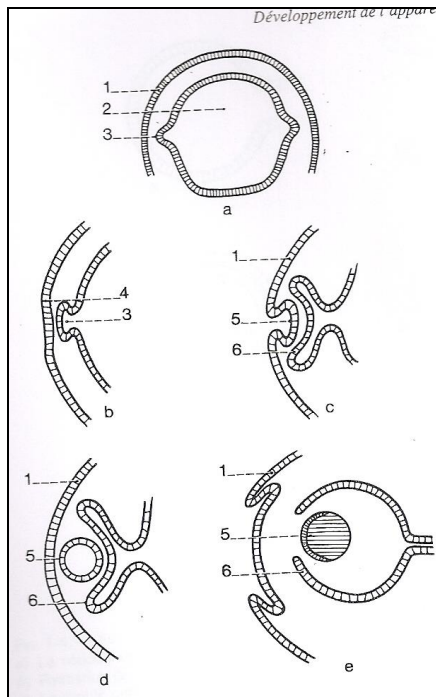


Figure 4: Organogénèse du globe oculaire.

a) Evagination de la vésicule optique sur le tube neural.

b) Induction de la placode cristallinienne.

c) Ebauche du cristallin, formation de la cupule optique.

d) Pénétration du cristallin dans la cupule.

e) L'épithélium de surface devient l'épithélium cornéen.

1. Ectoderme; 2. Tube neural; 3. Vésicule optique; 4. Placode cristallinienne; 5. Cristallin ; 6. Cupule optique.

Elle s'étale de la quatrième à la huitième semaine. Elle préside à l'élaboration des diverses structures du globe à partir des feuillet primitifs, par une série d'enkystements successifs qui lui confère sa forme sphérique.

A la troisième semaine, les vésicules optiques primitives sont constituées d'une paroi identique à celle du tube neural, auquel elles sont reliées par la tige appelée aussi pédicule ou encore pédoncule optique.

De la quatrième à la huitième semaine, la cupule optique va se former par aplatissement de sa face antérieure (vésicule optique secondaire). Elle va se former aussi par invagination de sa face inférieure sous la forme d'une fente (colobomique, fœtale, embryonnaire, choroïdienne) qui s'étend tout le long de la tige optique. La cupule optique présente alors deux feuillet. L'un externe qui donnera l'épithélium pigmentaire, l'autre interne qui conduira au neuro-épithélium. Entre ces deux feuillet, il existe un espace virtuel, résidu de la cavité de la vésicule optique. Cet espace doit normalement disparaître mais demeure un lieu possible de décollement.

En même temps que se forme la cupule optique, en regard de sa face antérieure, se produit un épaissement de l'ectoblaste : la placode cristallinienne qui conduira à la formation de la vésicule cristallinienne, puis du cristallin embryonnaire et fœtal.

Le mésenchyme para-axial, qui entoure la vésicule optique, va pénétrer dans la cupule optique par la fente fœtale et formera le vitré primitif. Celui-ci sera bientôt vascularisé par d'une part l'artère hyaloïde qui pénètre dans la fente fœtale, puis dans la cupule optique, pour gagner la face postérieure du cristallin. D'autre part, l'artère marginale, dont les branches s'étalent à la surface de la cupule optique jusqu'à son bord antérieur. C'est ici qu'elles s'anastomosent pour donner le «

vaisseau annulaire ». Ce vaisseau fournit des branches antérieures au cristallin (tunique vasculaire antérieure) et des branches latérales qui vont s'anastomoser avec les branches de l'artère hyaloïde. Ce sont les « branches capsulo-latérales ». Ainsi le cristallin est entouré d'un véritable lacis vasculaire, de même que la cupule optique.

La fermeture de la fente fœtale débute à la cinquième semaine au milieu de la tige optique et se poursuit jusqu'à la sixième semaine. Elle aboutit à la fusion des feuillets internes et des feuillets externes. Il doit y avoir une synchronisation parfaite entre la vitesse de croissance et la vitesse de fusion de ces tissus encore très indifférenciés.

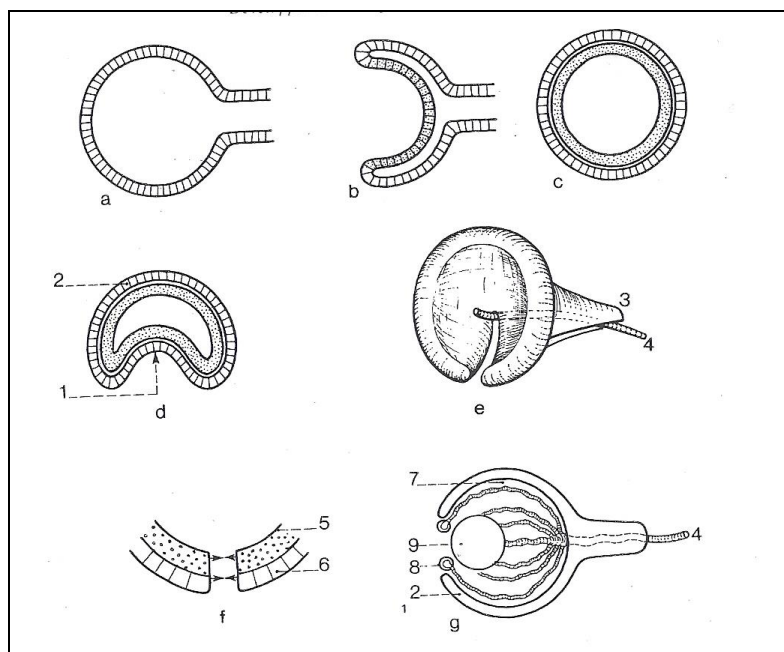


Figure5: Suite de l'organogénèse du globe oculaire.

a) La vésicule optique.

b) formation de la cupule optique à 2 couches.

c) La cupule optique vue de face.

d) Formation de la fissure embryonnaire.

e) La fissure embryonnaire se poursuit en partie sur le nerf optique et l'artère hyaloïde s'y introduit. Après l'entrée de l'artère hyaloïde dans la cupule optique, fermeture de la fissure embryonnaire.

f) Les bords se souderont, faute de quoi se forme un colobome.

g) L'artère hyaloïde et ses branches occupent la chambre postérieure et forment le vitré primitif. Deux branches plus longues contournent le cristallin et rejoignent le vaisseau annulaire formant l'ébauche de la cupule vasculaire du cristallin dont la partie antérieure n'est pas figurée.

1.fissure embryonnaire ; 2.cupule optique ; 3.nerf optique ; 4.artère hyaloïde ; 5.rétine ; 6. Epithélium pigmenté ; 7.vitré primitif ; 8.vaisseau annulaire ; 9.cristallin.

C. Différenciation

- ***La rétine***

La différenciation de la rétine est précoce. Elle a lieu durant la quatrième semaine. En effet la capsule optique est alors formée de deux feuillets. L'un externe monocellulaire et qui le restera, donnant l'épithélium pigmentaire, l'autre interne avec déjà deux zones visibles, une zone nucléée et une zone marginale qui conduiront à l'élaboration du neuro-épithélium.

La différenciation du feuillet externe de la rétine s'établit au cours des quatre premiers mois de vie intra utérine. Au-delà de cette période l'épithélium pigmentaire conservera le même aspect, notamment chez l'adulte. Histologiquement, l'épithélium apparaît dans les premières semaines. En ultrastructure, on peut apprécier l'élaboration très précoce de plusieurs éléments :

- ⇒ Les complexes jonctionnels sont dès la quatre à cinquième semaine associés à des inters digitations importantes des membranes cytoplasmiques.
- ⇒ Les éléments de la mélanogénèse apparaissent à la quatrième semaine. A partir des vésicules intermédiaires de l'appareil de Golgi s'élaborent successivement : le pré mélanome, puis le mélanome avec des dépôts de mélanine, enfin le granule de mélanine opaque et sans structure.
- ⇒ Une membrane basale est présente dès les premières semaines.

La différenciation du feuillet interne débute tôt (quatrième semaine) mais s'accélère après la fermeture de la fente fœtale, notamment durant les deuxième, troisième, et quatrième mois, pour se prolonger jusqu'à la naissance. La différenciation débute au pôle postérieur. La différenciation des éléments nerveux s'établit de la profondeur vers la surface, les cellules ganglionnaires sont les premiers éléments identifiés.

Le neuro-épithélium (troisième quatrième semaine) comprend deux couches une externe nucléée : la couche germinative et une interne anucléée : le voile marginal.

Les cellules mères vont se diviser par migration des noyaux dans le cytoplasme vers la surface externe de la rétine où a lieu la mitose. Les cellules filles migrent alors vers la couche rétinienne nucléée appropriée.

Les couches neuroblastiques interne et externe : de la sixième semaine au troisième mois, des noyaux vont migrer de la couche germinative vers le voile marginal pour constituer la couche nucléaire ou neuroblastique interne. Cette couche sera séparée de la couche germinative (devenue couche nucléaire ou neuroblastique externe) par une couche anucléée, la couche transitoire de Chievitz dans laquelle on distingue des cellules de Muller à noyau ovalisé. Le reste du voile marginal devient alors le voile marginal secondaire.

Dès la sixième semaine vont apparaître les membranes limitantes. La limitante interne constituée des expansions des cellules de Muller et d'une lame basale au contact du vitré. La limitante externe formée de jonctions entre les faces latérales des neuroblastes les plus externes. A la huitième semaine les cellules les plus internes de la couche neuroblastique interne vont migrer dans le voile marginal secondaire pour former la couche des cellules ganglionnaires. Les cellules les plus externes de cette même couche neuroblastique interne vont migrer vers la couche neuroblastique externe, effaçant la zone transitoire de Chievitz et donnant naissance aux cellules amacrines et aux cellules de Muller.

Pour les couches granuleuses et plexiformes, au environ du quatrième mois la couche neuroblastique externe va se trouver divisée. Les noyaux les plus externes, précurseurs des photorécepteurs, vont se séparer des cellules sous-jacentes qui deviennent les cellules horizontales et les cellules bipolaires ; ainsi apparaît la couche plexiforme externe.

Durant le quatrième à cinquième mois les fibres optiques occupent progressivement le voile marginal secondaire. Elles proviennent des cellules ganglionnaires qui sont séparées des cellules de la couche granuleuse interne par la plexiforme interne.

La différenciation des photorécepteurs se fait aux environs du quatrième mois ; la couche neuroblastique externe, formée par une seule rangée de noyaux sphériques et pâles vont envoyer une expansion cytoplasmique externe au sein de laquelle se développe la ciliogenèse : la formation d'un cil entraîne l'invagination progressive de la membrane cytoplasmique et la formation de nombreuses vésicules aplaties qui sont les futurs disques de l'article externe. Les synapses unissent tous ces neurones. Elles apparaissent dès la formation des couches plexiformes, mais ne se différencient que tardivement.

Pour la vascularisation de la rétine, à la quatrième semaine, l'artère hyaloïde pénètre dans la capsule optique. A son émergence se forme un renflement. Ce véritable bulbe donne naissance à deux bourgeons principaux, les futures branches supérieures et inférieures de l'artère centrale de la rétine. La vascularisation rétinienne gagne l'équateur vers le septième mois, et atteint progressivement la périphérie rétinienne.

- **le vitré**

Le vitré est élaboré par deux étapes. Le vitré primitif est vascularisé par l'artère hyaloïde jusqu'à la sixième semaine. Le vitré secondaire, avasculaire, présentant en son centre le vitré primitif régressif et atrophique.

Le vitré primitif est considéré comme d'origine mésenchymateuse. Les études ultra structurales ont permis de visualiser des cellules mésenchymateuses indifférenciées associées à un fin réseau de fibrilles de collagène immature dès la formation de la cupule optique. Ces cellules pénètrent dans la cupule optique par la fente embryonnaire et par l'espace compris entre la vésicule cristallinienne et le bord de la cupule optique. De plus, des cellules d'origine monocytaire apparaissent le long du système hyaloïdien et vont se mêler aux cellules mésenchymateuses pour former les hyalocytes foetaux.

Pour le vitré secondaire les hyalocytes foetaux qui siègent à la périphérie du vitré, se mettent à sécréter de l'acide hyaluronique qui va progressivement combler l'espace vitréen reléguant le vitré primitif vascularisé vers le centre du globe. C'est le futur Canal de Cloquet. Régression et atrophie du système hyaloïdien vont alors de pair avec la croissance du vitré secondaire.

L'artère hyaloïde apparaît à la quatrième semaine et pénètre dans la cupule optique. C'est une branche de l'artère ophtalmique dorsale. Lors de la fermeture de la fente foetale, elle traverse la cupule optique et le vitré primitif pour se diriger vers la face postérieure du cristallin. Elle se ramifie alors en tunique vasculaire postérieure.

Durant le huitième mois, le système hyaloïdien est en plein développement. Puis se produisent des thromboses des branches périphériques, puis du tronc primitif qui progressivement va régresser. Le système hyaloïdien s'efface alors lentement, ne laissant persister que le canal de Cloquet, pendant que s'édifie le vitré secondaire.

- ***le nerf optique***

Le nerf optique se forme au cours des deux premiers mois. Durant le premier mois, la tige optique qui relie les cavités cérébrales à la vésicule optique primitive va se trouver indentée à sa face inférieure par la fente foetale. Cette fente est profonde à la partie distale du pédicule optique, plus aplatie à l'autre extrémité.

Au cours du deuxième mois, plusieurs phénomènes vont se succéder pour constituer le nerf optique : l'artère hyaloïde entourée de mésenchyme pénètre la fente embryonnaire. La fermeture de la fente foetale qui débute au milieu du pédicule optique et se produit en avant et en arrière par soudure-fusion des feuillets externe et interne. La fibrillogenèse qui débute à la cinquième semaine, les axones nés des cellules ganglionnaires du feuillet interne de la cupule optique se dirigeant vers la région qui donnera secondairement la papille. Du fait de ce trajet les axones vont isoler en avant un fragment de tissu rétinien du feuillet interne qui entoure l'artère hyaloïde ; c'est la papille épithéliale de Bergmeister.

Les axones se coudent alors, et vont ensuite perforer les cellules du pédoncule optique, qu'elles envahissent progressivement. La névroglie dérive des cellules du pédicule optique altérées par la fibrillogenèse.

Les gaines méningées sont d'origine mésenchymateuse. La myélinisation débute au septième mois, au niveau des fibres centrales de la partie intracrânienne du nerf optique. Elle se poursuit progressivement, atteignant la lame criblée à la naissance.

- ***le cristallin***

La placode cristallinienne apparaît au premier mois sous l'aspect d'un épaissement de l'ectoderme en regard de la cupule optique. La fossette cristallinienne est représentée par une simple dépression de cet épithélium actif.

La vésicule cristallinienne se constitue progressivement par fermeture de la fossette à partir de deux plis dorsal et ventral. Elle se sépare alors de l'ectoderme. Elle est formée d'un épithélium de cellules hautes et cylindriques entourant la cavité cristallinienne. La chambre antérieure est inexistante. L'épithélium postérieur de la vésicule est atteint par le système hyoïdien.

Les fibres primaires sont formées par allongement des cellules de la paroi postérieure, renflées en un bourgeon « le bourgeon de Kolliker ». L'allongement des cellules épithéliales et la migration des noyaux vers l'avant, en un arceau à concavité postérieur, finissent par combler l'ensemble de la cavité cristallinienne. Les fibres primaires sont alors au contact de l'épithélium antérieur. Ainsi, à la sixième semaine, se trouve constitué le noyau embryonnaire du cristallin.

Les fibres secondaires : à la huitième semaine, l'épithélium postérieur transformé en fibres a disparu. La croissance du cristallin est alors assurée par des cellules situées à l'équateur (le vortex), zone de jonction entre l'épithélium antérieur et l'épithélium postérieur. Ces cellules à activité mitotique intense vont se transformer en fibres secondaires qui entourent le noyau embryonnaire, en avant et en arrière, pour se retrouver sur la ligne médiane ou elles s'unissent pour former les sutures en Y droit en avant, en Y renversé en arrière. Ainsi se trouve progressivement constitué le « noyau foetal » que l'on observe à la naissance.

Après la naissance, la croissance du cristallin se poursuit toujours aux dépens du vortex.

La capsule du cristallin apparaît précocement comme l'ont montré les études ultra structurales. Elle est représentée par la membrane basale de la placode cristallinienne. Lors de la formation de la vésicule cristallinienne, cette membrane basale s'épaissit et devient pluristratifiée.

La tunique vasculaire du cristallin est visible à la septième semaine et présente :

- ⇒ La tunique vasculaire postérieure, d'origine hyaloïdienne
- ⇒ La partie latérale ou « capsulo-lenticulaire ». Elle est formée des ramifications latérales de la tunique vasculaire postérieure qui croisent l'équateur pour se jeter dans le vaisseau annulaire. Celui-ci est formé par les anastomoses terminales de l'artère marginale (qui entoure le bord de la cupule optique). Ce sont les vaisseaux dits en « palissade ».
- ⇒ La partie antérieure (qui dérive des branches issues du vaisseau annulaire) gagne la face antérieure du cristallin, associée à du mésoderme, et constitue la lame irido-pupillaire.

La zonule est de formation tardive (cinquième-sixième mois). Des filaments issus des vallées ciliaires vont progressivement envahir le vitré qui se trouve coincé entre l'équateur du cristallin et le bord de la cupule optique (faisceau isthmique du vitré primitif) et gagner l'équateur cristallinien. Ces fibrilles sont d'origine ectodermique.

• *Le segment antérieur*

La cornée en avant, l'iris et le cristallin en arrière, ainsi que l'angle irido-cornéen en dehors, vont se modeler pour élaborer le segment antérieur.

La formation du segment antérieur est sous la dépendance du recul du cristallin et

de l'apparition de trois vagues mésenchymateuses venues de l'atmosphère péri cupulaire.

Jusqu'à la sixième semaine, le segment antérieur n'est représenté que par une « cornée » qui est très embryonnaire. Elle est réduite à un ectoblaste de recouvrement, souligné par une fine bande de tissu conjonctif acellulaire : le mésostroma. Trois vagues mésenchymateuses vont alors former le segment antérieur. Les deux premières à la sixième et septième semaine, formant la cornée, la troisième à la huitième semaine, constituant le stroma irien. La séparation entre la première et la troisième vague mésenchymateuse donne forme à la chambre antérieure puis l'angle irido-cornéen.

La formation de la chambre antérieure résulte du développement harmonieux de la cornée et du cristallin, ainsi que du recul du cristallin. La date d'apparition de la chambre antérieure est discutée.

- ⇒ Certains auteurs ont remarqué l'existence d'une fente histologique dès la sixième-septième semaine, résultant de la séparation entre la première et la troisième vague mésenchymateuse. Mais il s'agit vraisemblablement d'un artéfact de fixation.
- ⇒ La plupart des auteurs sont d'accord sur l'existence d'une véritable chambre antérieure au cinquième mois. Elle s'approfondit jusqu'à la naissance où elle atteint 2,3 à 2,7 mm.

• *La cornée*

L'épithélium et sa membrane basale sont d'apparition précoce puisqu'ils représentent la cornée primitive jusqu'à la sixième semaine. Par la suite, des phénomènes de maturation conduisent à l'élaboration d'un épithélium dit « normal ».

L'endothélium est représenté par la première vague mésenchymateuse. Une couche monocellulaire, qui gagne l'espace entre l'ectoderme en avant et la vésicule cristallinienne en arrière. Cet endothélium élabore à la huitième semaine une membrane basale qui deviendra mature vers le quatrième mois. C'est la membrane de Descemet formée par juxtaposition de trois à cinq lamelles de membrane basale. Du quatrième mois à la naissance, des structures striées, « collagéniques », vont former la membrane embryonnaire de Descemet.

Le stroma cornéen dérive de la deuxième vague mésenchymateuse à la septième semaine. Ce mésenchyme va progressivement combler le méso stroma. Celui-ci est acellulaire. Les cellules se disposent d'emblée parallèlement à la surface épithéliale. Les plans postérieurs sont très cellulaires, les plans antérieurs plus lâches. Progressivement, l'ensemble du stroma cornéen va se combler de façon régulière.

La membrane de Bowman apparaît au quatrième mois par condensation des fibres de collagène du stroma antérieur.

- ***l'angle irido-cornéen***

L'élaboration de la cornée laisse apparaître à sa base une zone de tissu mésodermique embryonnaire assez stable de la sixième semaine au troisième mois.

On y distingue :

- ⇒ Une partie externe faite d'un tissu conjonctif très dense qui continue la membrane de Descemet. Ce sont des cellules mésenchymateuses allongées et parallèles. Elles sont serrées les unes contre les autres, mais n'adhèrent entre elles que par leurs extrémités. Elles donneront le trabéculum cornéo-scléral.
- ⇒ Une partie interne faite d'un tissu conjonctif beaucoup plus lâche, et qui donnera le trabéculum uvéal.
Dans cette région apparaissent successivement le canal de Schlemm au troisième mois, le grand cercle artériel de l'iris au quatrième mois. La portion longitudinale du muscle ciliaire apparaît aussi au quatrième mois. Cette portion vient s'insérer sur l'éperon scléral formé au sixième mois.

Diverses théories tentent d'expliquer la formation et l'ouverture de l'angle irido-cornéen : simple clivage mécanique (Allen-Burian-Braley), changement d'orientation du muscle ciliaire tirant sur l'éperon (Worst), processus de raréfaction avec rupture des ponts intercellulaires du fait des lacunes liées à la formation de la chambre antérieure (Smelser et Ozanics).

- ***L'iris et le corps ciliaire***

Ils ont une origine, mésodermique et neuro ectodermique.

L'iris mésodermique est issu de la troisième vague mésenchymateuse recouvrant progressivement la face antérieure du cristallin pour former la lame irido-pupillaire qui se divisera en : *un élément périphérique*, cellulaire, donnant le stroma irien, *un élément central* ou « membrane pupillaire » qui doit progressivement régresser.

L'iris ectodermique se développe vers le troisième mois par extension des bords de la cupule optique. Il est formé de deux couches cellulaires jointives. Près de la berge interne se trouve *le sinus marginal de Von Szily*. Ces deux feuillets cellulaires vont alors donner les épithéliums iriens avec un feuillet antérieur qui se dépigmente et un feuillet postérieur qui va progressivement se pigmenter.

Les muscles sphincter et dilateur de l'iris se développent au troisième-quatrième mois, aux dépens de l'épithélium antérieur. Ils sont donc d'origine neuro ectodermique, et lisses.

Le corps ciliaire ectodermique apparaît par simple plissement de la cupule optique à la fin du troisième mois. Ces plissements vont donner l'épithélium ciliaire avec ses deux assises cellulaires et progressivement se différencier en procès ciliaire, pars plana, et ora serrata durant le cinquième mois.

Le corps ciliaire mésodermique est une simple condensation du mésoderme péri cupulaire au troisième mois. Les muscles ciliaires vont s'y différencier au cinquième mois.

- ***Le mésoderme péricupulaire :***

Dès les premiers stades embryologiques, la vésicule puis la cupule optique sont entourées du mésoderme para-axial.

Au cours de la différenciation, ce mésoderme se condense au niveau des bords de la cupule optique et envoie les trois vagues mésenchymateuses, qui vont former le segment antérieur. Ce mésoderme, autour de la cupule optique, va se disposer régulièrement et parallèlement aux bords de cette cupule. Il va ainsi former la sclérotique par simple condensation cellulaire au deuxième mois, puis la choroïde.

La choroïde est avasculaire, d'aspect lâche, jusqu'au deuxième mois. Ensuite, il apparaît un riche réseau de capillaires au sein du mésoderme. Ces capillaires, formant un véritable plexus. Ils vont gagner progressivement le vaisseau annulaire. Puis, apparaissent les éléments veineux, puis les éléments artériels venus de l'artère ophtalmique ventrale.

La membrane de Bruch est ébauchée vers le deuxième ou troisième mois, sous l'aspect d'une membrane basale de l'épithélium pigmentaire, de fibres de collagène et d'une membrane basale de la choriocapillaire. Au cours du quatrième mois, la structure élastique, centrale, achève l'élaboration de cette membrane.

2. Le développement anatomique postnatal

Le système visuel du nouveau-né est immature à la naissance.

A. Le globe

- **La partie antérieure du globe**

La cornée chez le nouveau-né à terme, a un diamètre moyen de 9.5 à 9.8mm. Le rayon de courbure antérieur est de 6 à 7.4 mm et la puissance dioptrique moyenne de 51 dioptries.

A un an, le diamètre est supérieur à 11mm. A 2 ans, le diamètre cornéen atteint sa taille définitive d'une valeur de 11.4 à 11.8mm. La puissance dioptrique adulte est d'environ 40 dioptries.

La chambre antérieure, chez le nouveau-né, a une profondeur moyenne de 2.55mm. Entre 2 et 5 ans elle est de 2.88mm. Elle s'approfondit très peu pendant l'enfance et atteint une valeur maximale à la fin de l'adolescence.

Le cristallin a, chez le nouveau-né à terme, une épaisseur de 4 mm. Son diamètre équatorial est de 6 à 6.5 mm. Les rayons de courbures antérieur et

postérieur sont respectivement de 5 et 4 mm. La puissance dioptrique est située entre 33 et 38 dioptries. Au cours de sa croissance, le cristallin varie dans ses dimensions tout au long de la vie. L'épaisseur diminue de 0.3mm les 18 premiers mois et encore de 0.2mm avant la puberté. Son diamètre atteint 8.06mm à 10 ans et 8.47mm à 20 ans.

- **La partie postérieure du globe**

La surface de la rétine croît rapidement durant les derniers mois de gestation puis progressivement dans les deux premières années de vie pour atteindre la taille adulte qui est de 944mm².

La maturation de la structure maculaire est lente et se situe aux alentours de 45 mois soit entre 3 et 4 ans. La zone rétinienne qui ne contient que des cônes, c'est-à-dire celle qui correspond à la fovéola de l'adulte, diminue progressivement de taille. Elle est de 3 degrés à 45 mois. Sa formation est favorisée par l'absence de vascularisation centrale et par la pression intra-oculaire. La morphologie des cônes fovéaux varie. A la naissance, ils présentent un aspect immature sur les 5 degrés centraux environ. Ils sont courts et épais avec un article externe à peine discernable (3.1µm). Ils deviennent progressivement plus fins et plus longs. Leur longueur est multipliée par 7 à l'âge de 15 mois et atteint la valeur de 29.5µm à 45 mois.

Leur densité augmente régulièrement, passant de 36.000/mm² à la naissance, à 108.000/mm² à 45 mois. Cette valeur ne représente encore que la moitié de celle trouvée chez l'adulte. Cette augmentation de densité est liée à la combinaison de plusieurs facteurs : diminution de taille de la zone fovéolaire, élongation des cônes fovéaux et migration centripète de cônes périfovéaux vers cette zone centrale, entraînant une diminution de l'espace entre chaque cône de 2.18' à 5 jours, à 1.19' à 15 mois et 0.70' à 45 mois. Chez l'adulte cette espace est de 0.47'.

L'aire maculaire, dont les limites sont difficiles à déterminer, correspond à une surface de 1,7 à 3 mm² suivant les auteurs couvrant un champ de 3 à 10°.

Les cônes L, M et S présentent des probabilités d'absorption différentes selon les longueurs d'onde des stimulations et paraissent avoir dès la naissance, les caractéristiques permettant de les identifier comme cônes L, M ou S. tous les éléments semblent donc présents pour que la vision des couleurs soit possible dès la naissance par synthèse trichromatique.

La rétine périphérique est rapidement fonctionnelle. Elle présente un aspect mature à terme, même si, les cônes et les bâtonnets n'atteignent leur morphologie adulte que vers l'âge de 15 mois. La longueur de leur article externe double encore entre 15 et 45 mois, âge auquel ils ont leur taille adulte. Le segment externe des photorécepteurs se développe ainsi que l'excroissance axonique basale, formant les fibres de Henlé caractéristique de la structure maculaire.

La densité des cônes et des bâtonnets périphériques diminue progressivement à partir de la naissance, pour atteindre une répartition topographique comparable à celle de l'adulte vers l'âge de 15 mois tout en évoluant encore au cours des mois suivants. La diminution de densité des cônes périphériques est associée à l'augmentation de celle des cônes fovéaux par migration.

La diminution de densité des bâtonnets est liée à l'augmentation de la surface rétinienne avec l'âge. L'anneau de densité maximale des bâtonnets est légèrement plus excentré que celui observé chez l'adulte.

- **L'évolution des dioptries : la réfraction**

Chez le nouveau-né normal, la mesure kératométrique indique que la cornée à une puissance dioptrique de l'ordre de 50 dioptries pour un rayon de 7.0 mm. Le cristallin très bombé à la naissance, contribue pour environ 28 dioptries. Ces valeurs se modifient avec la croissance du globe oculaire.

On peut observer différents défauts de réfraction. Les trois principaux sont l'hypermétropie, la myopie et l'astigmatisme. L'anisométrie est une différence de réfraction entre les deux yeux.

⇒ l'hypermétropie :

La plupart des nourrissons sont hypermétropes de près de deux dioptries. On considère comme encore normale une valeur de trois dioptries et demi, sous réserve qu'elle soit identique dans les deux yeux. Au cours des trois à cinq premières années, un processus d'emmétropisation tend à regrouper les valeurs autour de la réfraction dite parfaite.

L'hypermétropie excessive est largement corrélée avec un strabisme et l'amblyopie lorsque les enfants sont suivis à 4 ans. Cet argument est renforcé par la présence éventuelle d'un astigmatisme.

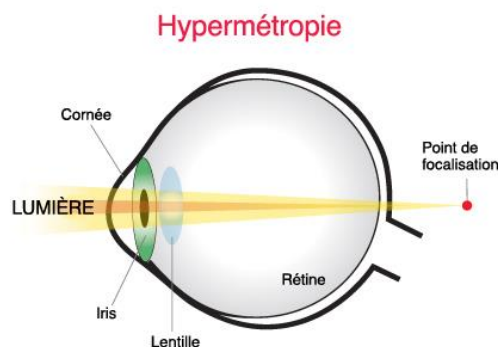


Figure 6: Schéma d'un œil hypermétrope

⇒ La myopie :

La proportion d'enfant dont un œil au moins est myope dépend des critères retenus et des populations étudiées. Elle se situe au deçà de 1% au cours des premières années.

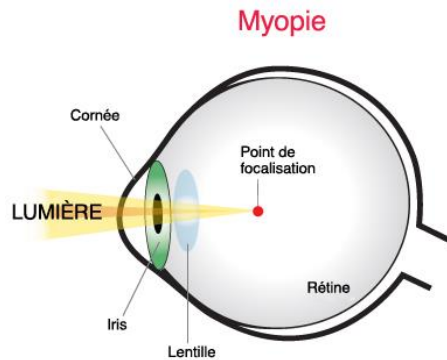


Figure 7: Schéma d'un œil myope

⇒ L'astigmatisme :

Il est largement présent et s'atténue normalement avec l'âge. Un astigmatisme est notable lorsqu'il est égal ou supérieur à 0.75 ou 1 dioptrie. Selon les auteurs il est relevé chez 42 à 62% des enfants de 0 à 5 mois. Il régresse autour de 20% entre 25 et 45 mois. Cet astigmatisme est banal s'il est isolé, mais son association avec un autre défaut de réfraction augmente le risque d'amblyopie et de strabisme.

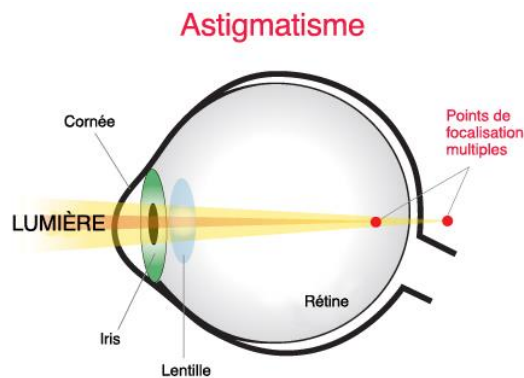


Figure 8: Schéma d'un œil astigmatique

⇒ Processus d'emmétropisation :

Si la puissance réfractive du globe diminue avec sa croissance, cela ne suffit pas à expliquer l'emmétropisation qui serait un processus physiologique encore mal connu. Elle ne résulte pas par la seule croissance volumétrique du globe. Elle est liée à l'augmentation du rayon de courbure de la cornée, très rapide pendant les deux premiers mois de vie. Elle est surtout liée à l'augmentation des rayons de courbure du cristallin, plus prolongée, entraînant une diminution du pouvoir réfringent total du globe oculaire, qui est très élevé à la naissance.

Au processus passif (croissance du globe) s'ajoute donc une emmétropisation active, dépendante de l'expérience visuelle, dont les mécanismes ne sont pas connus. Les failles de l'emmétropisation peuvent évidemment dépendre de nombreux facteurs. Par exemple, une composante génétique comme l'indiquent les valeurs de la réfraction des jumeaux homozygotes qui diffèrent moins que celles des jumeaux hétérozygotes.

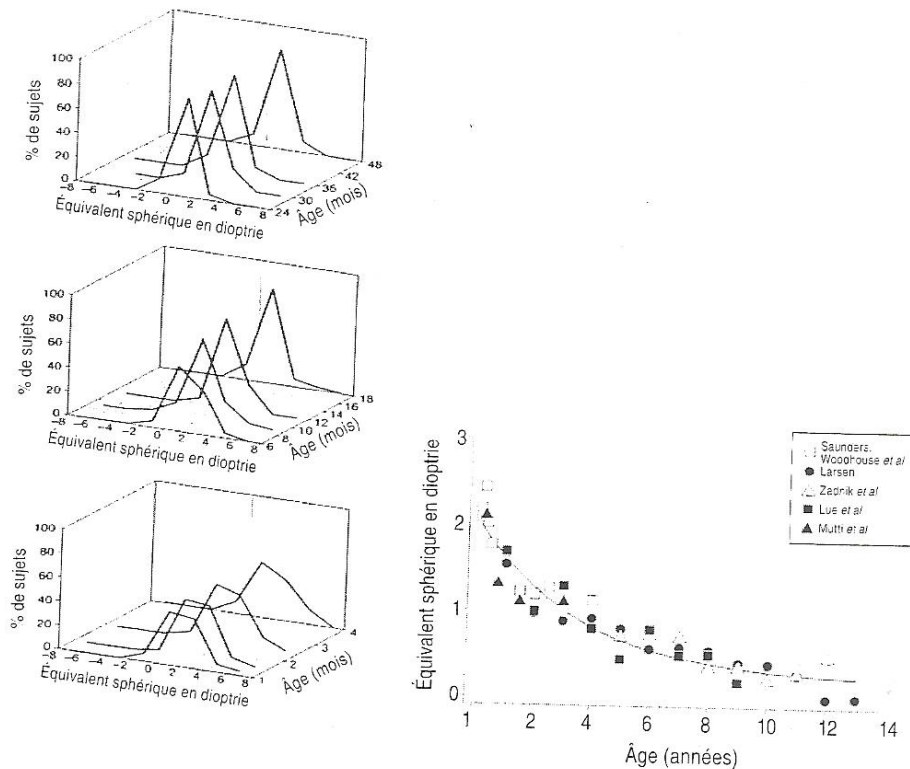


Figure 9: Emmétropisation spontanée au cours des premières années.

L'emmétropisation est un processus actif. Les valeurs de réfraction se distribuent selon une courbe qui devient de plus en plus pointue avec l'âge. Cette évolution ne se termine que vers l'adolescence.

B. Le nerf optique

La myélinisation des neurones des cellules ganglionnaires qui constituent les voies optiques, progresse jusqu'à l'âge de deux ans. Elle se poursuit jusqu'à l'âge de dix ans (l'exposition à la lumière favorise ce processus).

Une partie des fibres est destinée au corps genouillé alors que l'autre partie se dirige vers les régions prétegmentales et tectales où s'établissent des relations avec le système oculomoteur et les aires visuelles extra-striées, pariétale et frontale.

C. Le corps genouillé latéral

Le corps genouillé latéral atteint sa taille adulte vers 6 mois. La lamination de ce noyau en six couches est identifiable à la naissance. L'organisation des couches montre une ségrégation entre les afférences provenant des deux yeux.

La plus part des neurones décrits chez l'adulte sont reconnaissables chez le

nouveau-né. Ils sont différents de ceux de l'adulte par plusieurs points :

Il existe de nombreuses épines de longueurs variables sur le corps neuronal et sur les dendrites des cellules multipolaires et bipolaires. Le nombre de ces épines atteint un maximum à l'âge de 4 mois. Puis, il diminue progressivement jusqu'à l'âge de 9 mois.

Les dendrites sont de diamètre irrégulier avec des renflements. Les filipodes sortant des cônes de croissance sont parfois mis en évidence. Les dendrites acquièrent un calibre normal et les filipodes disparaissent à l'âge de 4 mois.

Comme chez l'adulte, il n'est pas possible de distinguer anatomiquement les cellules des couches magnocellulaire et parvocellulaire autrement que par la taille de leurs neurones.

D. Le cortex visuel

Le cortex visuel est immature à la naissance. Le volume de l'aire 17 ou VI quadruple de la vingt-huitième semaine fœtale à la naissance et dans la même proportion de la naissance à quatre mois. On note deux périodes successives.

- ⇒ La maturation des centres visuels se traduit d'abord par un processus de synaptogenèse intense, avec multiplication des synapses dont la densité est maximale vers huit mois.
- ⇒ Puis à partir d'un an, suit une période d'organisation, par perte progressive des connexions surnuméraires jusqu'à l'âge de onze ans environ. Ceci correspond à la fin de période de plasticité ou période sensible. La ségrégation des projections œil droit-gauche révélée au niveau du corps genouillé latéral est retrouvée dans le cortex jusqu'à la couche IV au-delà de laquelle on trouve les cellules à réponse binoculaire.

L'organisation en colonne de dominance est visible chez l'animal dès la naissance et il est probable qu'elle soit très rapide chez l'enfant.

La maturation des voies M et P se fait à une vitesse différente, rapide pour la voie M avec une maturité vers la fin de la deuxième année et lente pour la voie P dont la maturité se situe vers 10 ans

E. Les centres sous corticaux

Les centres visuels sous corticaux : colliculus, prétectum, tractus optique accessoire, pulvinar, décrits précédemment, sont pratiquement fonctionnels à la naissance, d'où leur importance dans le développement visuel.

Partie 2 :

LE DEVELOPPEMENT FONCTIONNEL

II/ LE DEVELOPPEMENT FONCTIONNEL [2]; [5]; [6]; [7]; [8]; [9]

Les divers éléments de la fonction visuelle tel que l'acuité visuelle, la vision binoculaire, le champ visuel par exemple, présentent des degrés de maturation différents à la naissance. Ainsi, ils se distinguent dans leur organisation et leur maturation au cours de la période sensible.

A la naissance, les capacités sont limitées. En effet, cette restriction est liée au niveau de maturation des récepteurs sensoriels et des centres corticaux, à l'absence d'expérience visuelle et d'apprentissage ainsi qu'à un manque de qualité optique de l'image.

Ainsi, le nouveau-né aura une vision sous cortical jusqu'à l'âge de deux mois, qui fera intervenir le colliculus, le prectectum et le tractus optique accessoires, du fait de l'immaturité des centres corticaux.

D'autre part, trois notions interviennent dans le développement de la fonction visuelle : l'existence de canaux visuels spécialisés (les voies P et M) à partir des cellules ganglionnaires de la rétine, mais également, l'existence d'une période sensible et la relation étroite entre les fonctions sensorielles et la motricité oculaire.

Ce développement fonctionnel se fait en deux périodes. La première qui est la période précoce, de la naissance à l'âge de 10 mois, en relation étroite avec la maturation anatomique. La deuxième période est plus progressive, de 10 mois jusqu'à 10 ans.

1- Acuité visuelle

L'acuité visuelle est l'expression de qualité de la vision centrale ou maculaire. La progression de celle-ci dépend de plusieurs facteurs, notamment la maturation rétinienne et particulièrement la fovéa, la réfraction, et l'accommodation.

Le développement de la résolution spatiale est lent et dépend de plusieurs facteurs. La maturation et la condensation des photorécepteurs, la modification des champs récepteurs au niveau maculaire, l'intégration de toutes les données au niveau cortical.

A la naissance, le nouveau-né voit, mais la prise de fixation n'est vraiment nette qu'entre la deuxième et la quatrième semaine. L'acuité visuelle mesurée par différentes méthodes est estimée à environ $1/20^e$ à la naissance. Elle est multipliée par quatre à 6 mois. A l'âge d'un an l'enfant a une acuité visuelle de $4/10^e$, $6/10^e$ pour ses 2 ans et attendra $10/10^e$ vers 4-5 ans. Ces données peuvent varier suivant la méthode d'examen aussi selon l'individu. Chez l'enfant sans coopération verbale, l'acuité visuelle est principalement mesurée par la technique du regard préférentiel. Autrement dit le « Bébé vision ». Dans ces conditions d'examen on observe un développement linéaire de l'acuité pendant la première année.

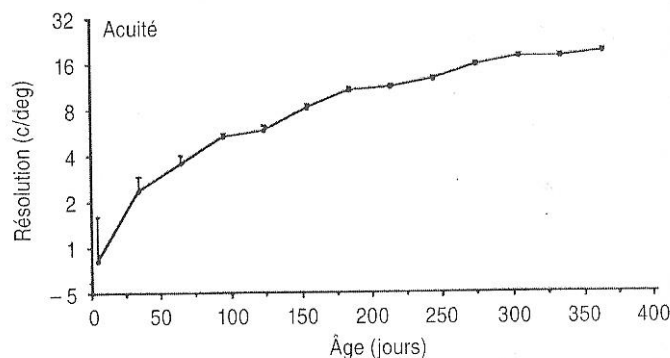


Figure 10: L'acuité se développe régulièrement au cours de la première année

	c/deg	décimal	logAMR	Snellen mètres	Snellen pieds
Naissance	1	1/20 = 0,05	1,3	6/120	20/400
3 mois	3	1/10 = 0,1	1,0	6/60	20/200
6 mois	6	2/10 = 0,2	0,7	6/30	20/100
12 mois	12	4/10 = 0,4	0,4	6/15	20/50

Figure 11: Valeurs d'acuité visuelle mesurées au cours de la première année.

On distingue la résolution spatiale dans laquelle l'enfant doit détecter le côté de la mire. L'acuité morphoscopique qui est plus faible car il ne suffit plus de détecter la forme mais de la reconnaître.

Après l'âge de deux ans et demi on utilise des images que l'enfant est capable de nommer. On peut aussi utiliser la méthode de l'appariement ; l'enfant désigne l'objet qui lui est présenté en mettant le doigt sur l'image identique qu'il a devant lui.

Il est également possible de mesurer la résolution spatiale par plusieurs techniques de potentiels évoqués. Les données obtenues sont toujours supérieures à celles que l'on obtient avec le bébé vision. En effet le potentiel évoqué visuel recueille l'arrivée du signal sur l'aire V1 alors que dans le regard préférentiel, la réponse de l'enfant demande la mise en œuvre de mécanismes moteurs et intentionnels supplémentaires.

Chez l'enfant en coopération verbale, on peut faire appel aux tests cognitifs. Des tests tels que les dessins qui donnent une acuité visuelle morphoscopique ou encore les E de Snellen qui sont des tests directionnels.

Ainsi, l'acuité visuelle augmente progressivement de la naissance à l'âge de 5 ans et de façon parallèle avec la maturation anatomique.

2- Champ visuel

Le champ visuel est l'étendue de l'espace dans lequel un stimulus de dimension appropriée est détecté. Il est mesuré par confrontation. Un observateur attire l'attention du nourrisson sur son visage et un aide introduit très lentement la cible à partir du dos de l'enfant. L'observateur évalue l'angle à partir duquel la cible

déclenche la capture visuelle. A deux mois le champ visuel est restreint de 30° de part et d'autre du point de fixation sur le méridien horizontal. Le champ visuel du bébé de deux ou trois mois est très petit mais il s'élargit très vite. En effet, à un an le champ est presque complet. Le champ visuel correspond à un angle de 85° de part et d'autre du point de fixation.

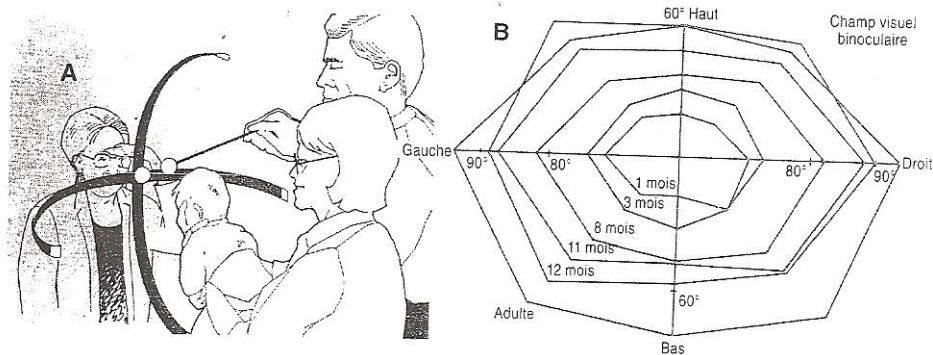


Figure 12: Le champ visuel binoculaire du nourrisson.

Toutefois, l'utilisation du champ visuel, c'est-à-dire la capacité à glisser son attention entre deux objets dans ce champ visuel relève d'un problème attentionnel plus difficile à gérer. Ce sont les notions d'engagement et de désengagement attentionnels qui dépendent de la saillance du stimulus. Il faut attendre 7 mois pour que l'enfant devienne capable de désengagement volontaire. L'enfant apprend à détecter volontairement les éléments de son environnement tout au long de son enfance.

3- Vision des couleurs

La sensibilité chromatique peut être étudiée à l'aide de potentiels évoqués visuels. Elle dépend de la maturation des trois types de cellules rétinienne : les cônes L, M, S, dénommés respectivement rouge, vert et bleu. Les potentiels évoqués révèlent une réponse spécifique des cônes S sensibles aux courtes longueurs d'ondes dès la fin du deuxième mois. Cette réponse est bientôt suivie par celle des deux autres types de cônes, L et M. dès le troisième mois, l'enfant préfère regarder un stimulus comportant une composante chromatique. Le stimulus doit être assez large et assez brillant et cela jusqu'à l'âge de 6 mois. Ainsi, il peut être intéressant de favoriser les couleurs vives chez le nouveau-né. A partir du 9^e mois, l'enfant obtient une vision de toutes les couleurs pastel. Une étude plus précise se fera à l'âge verbal avec le test d'Ishihara ou encore le 15 Hue.

Les trois axes de confusion, protan (axe rouge-vert du triangle des couleurs), deutran (axe vert-rouge) et tritan (axe bleu-jaune) du triangle des couleurs de la commission internationale de l'éclairage sont testés.

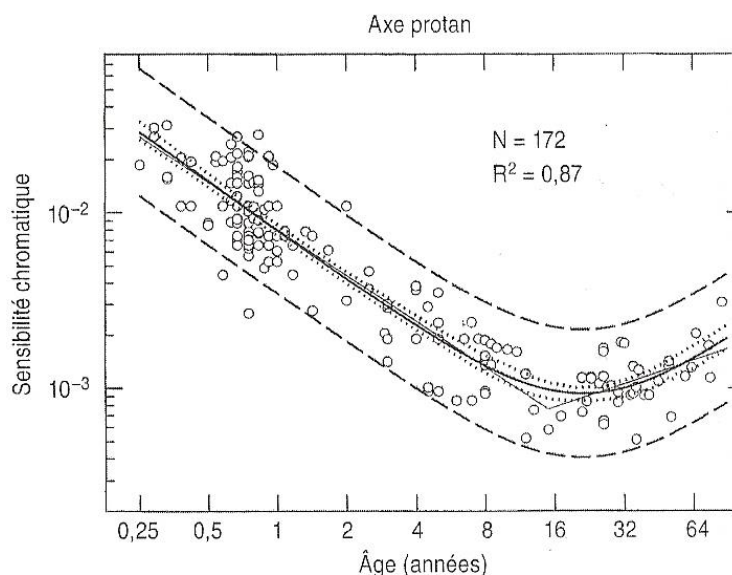


Figure 13: Evolution de la sensibilité chromatique avec l'âge.

4- Vision des contrastes

La perception visuelle des formes nécessite la mise en œuvre d'une discrimination des variances de luminance, c'est-à-dire des contrastes dont la distribution spatiale constitue l'image rétinienne.

Elle a été étudiée par la méthode des potentiels évoqués visuels et confirmée par la technique du regard préférentiel. L'enfant de 5 semaines ne perçoit pas les contrastes inférieurs à 20%. Cette sensibilité s'améliore rapidement au cours des premières années et atteint un niveau presque adulte, soit 0.4%, après 7 ans. La faible sensibilité au contraste ne constitue pas une limitation fonctionnelle significative chez l'enfant car il n'est pas amené à discriminer des objets très pâles.

La sensibilité aux contrastes est la fonction visuelle la plus lente à se développer. Elle ne devient adulte que vers l'âge de 11 à 13 ans. Elle dépend de l'espacement des cônes fovéolaires, de la qualité de l'optique oculaire et de facteurs rétiniens et corticaux. L'adulte est capable de percevoir les contrastes de l'ordre de 0.2%.

5- Vision binoculaire

La vision binoculaire constitue un raffinement fondamental de la fonction visuelle permettant au système nerveux central d'utiliser et d'intégrer les images provenant de chaque œil. Elle comporte plusieurs degrés allant de la vision simultanée (1^{er} degré), à la fusion (2^{ème} degré) à la vision stéréoscopique (3^{ème} degré). Dès les premiers jours, l'enfant est très sensible aux mouvements. Certains facteurs anatomiques et moteurs sont indispensables pour qu'apparaissent la vision binoculaire.

Le développement se fait sur les bases d'un programme génétiquement et phylogénétiquement acquis. En effet, à la naissance, on retrouve une organisation oculomotrice des éléments rétinien et des champs récepteurs binoculaires représentés au niveau cortical. Cependant, du point de vue anatomique et fonctionnel, le système est immature. Ainsi, les six premiers mois de vie sont essentiels pour une bonne acquisition de la vision binoculaire et de la programmation visuo-motrice binoculaire comme monoculaire.

Dans les deux premières semaines, il existe chez l'Homme un système archaïque prédominant. En effet, la fovéa est immature, les fibres de la rétine temporale croisée n'ont pas complètement disparu et le Colliculus supérieur correspond aux anciens noyaux du toit qui reçoit directement les informations de la rétine nasale de l'œil controlatéral.

Chaque œil est spécialisé dans une direction. Il s'agit d'une prédominance temporo-nasale des mouvements de poursuites ainsi qu'une préférence pour la fixation en adduction. A ceci, s'ajoute, une asymétrie des mouvements de verticalité témoin de la prédominance inféro-supérieure du système.

Cependant, les mouvements de dedans en dehors sont déclenchés en fixation binoculaire. L'œil gauche relaie l'œil droit dans le regard à droite et inversement. Il y a donc une alternance de fixation qui est prouvée par l'étude du nystagmus optocinétique. Cette « vision alternante » devance la vision binoculaire. Elle permet une fixation symétrique dans toutes les directions et une coordination motrice approximative. Le développement du système rétino-cortical et celui des connections cortico-colliculaires permettent au système prétectal de recevoir les informations de la rétine temporale homolatérale qui s'est couplée avec les points correspondants de la rétine nasale controlatérale dans l'aire 17 de Brodmann.

Durant cette phase de création des liens binoculaires et d'apprentissage binoculaire, chaque œil apprend l'autre organisation du mouvement et de la fixation en direction opposé (du nez vers la tempe) qui lui manque.

Entre 4 et 9 mois, les deux yeux s'entraînent l'un l'autre à regarder vers la droite comme vers la gauche même en fixation monoculaire.

Une fois ces liens installés, la vision stéréoscopique et la relation accommodation-convergence vont pouvoir se développer. Mais pour cela, il faut que les informations visuelles atteignent les centres visuels de façon symétrique pour que cette organisation se fasse normalement.

La vision stéréoscopique est un excellent indice d'une bonne vision binoculaire. Elle s'installe entre 3 et 6 mois et s'améliore rapidement au cours des deux premières années. Certaines expériences laissent à penser qu'il existe une vision stéréoscopique frustrée à un âge bien plus précoce. Ainsi si aucune vision stéréoscopique n'est détectable avant l'âge de huit semaines, celle-ci est plus constante et de meilleure qualité chez 97% des enfants dès la 17^e semaine de vie. L'enregistrement de potentiels évoqués visuels lors de la présentation de tests stéréoscopiques permet d'évoquer une perception du sens du relief dès l'âge de 4 mois.

La vitesse de progression de la vision stéréoscopique en fonction de l'âge est difficile à apprécier. Il existe de nombreuses données contradictoires. Il est bien établi que la vision stéréoscopique s'améliore rapidement au cours des deux premières années de la vie. Certains auteurs estiment que le seuil de la vision

stéréoscopique normale se situe vers 300 à 250s d'arc aux alentours de l'âge de 18 mois. Pour ces mêmes auteurs, la vision stéréoscopique présenterait une phase rapide de maturation au-delà de cet âge. Une maturation qui amènerait la vision stéréoscopique à des valeurs voisines de celle de l'adulte. Ainsi, à 30 mois, la vision du relief est en moyenne voisine de 125s d'arc. A l'inverse d'autres auteurs évoquent une possibilité de maturation beaucoup plus rapide de la vision stéréoscopique chez le jeune enfant. Celui-ci pouvant avoir une stéréoscopie de l'ordre de 1000s d'arc vers 6 mois et 120 à 100s d'arc dès un an. Au-delà, ces auteurs estiment une stéréo acuité de l'ordre de 50s d'arc comme étant normal à 2 ans.

Le développement de la fusion nécessite des informations corrélées à partir de chaque œil. De ce fait, la fusion sera également, un bon indice révélateur de la présence d'une vision binoculaire.

Néanmoins, il peut exister des anomalies de développement de la vision binoculaire. Si la stimulation binoculaire est insuffisante par ce qu'un œil voit mal ou qu'il est dévié. Les liens optomoteurs entre les deux yeux ne se développent pas correctement et le réflexe de fixation monoculaire reste immature. Chaque œil reste plus ou moins spécialisé dans une direction par conséquent la fixation en adduction persiste. Cette position de fixation excentrée devient la nouvelle position d'équilibre du système de fixation monoculaire.

Divers moyens sont mis en place pour étudier et surveiller le bon développement de la vision binoculaire. On distingue deux méthodes : l'électrophysiologie et l'étude comportementale. En effet, les dates d'émergence de la vision binoculaire seront sensiblement différentes suivant les méthodes d'investigation. Les potentiels évoqués visuels mesurent la corrélation de la réponse des deux yeux à des stimulations indépendantes. La composante binoculaire sera présente dès la 8^{ème} semaine. Pour cela, on utilise un stéréogramme à points aléatoires qui alterne entre une présentation corrélées. La modification périodique de la réponse quand les deux stimulations sont corrélées indique l'existence d'une intégration binoculaire.

Par la technique du regard préférentiel, on observe une réponse plus tardive, vers la 16^{ème} semaine. On observe donc une légère précocité des réponses électrophysiologiques par rapport aux réponses comportementales. Ceci s'explique par le fait que la réponse électrophysiologique n'implique que l'aire corticale V1 alors que la réponse comportementale requiert entre autre la participation des aires pariétales et frontales nécessaires à l'exécution d'une tâche en l'occurrence un mouvement d'orientation oculaire et l'engagement attentionnel sur une image.

C'est grâce à tous ces éléments que la vision binoculaire est conditionnée, elle aboutit à l'acquisition des trois degrés de la vision binoculaire.

6- Oculomotricité

Des mouvements oculaires sont observés très tôt dans la vie fœtale, aux alentours de la 16^{ème} semaine. L'oculomotricité reste incomplète et lente à la naissance. Celle-ci évolue avec la fovéation. Elle se décompose en saccades,

poursuites lisses, vergences, en reflexe vestibulo-oculaire et en nystagmus optocinétique.

a- Fixation

Elle permet le maintien d'un objet stable sur la rétine. La rétine centrale est immature à la naissance, ainsi la fixation y est présente mais elle s'affinera avec la maturation fovéolaire et les capacités d'intention qui seront acquise à la fin du premier mois. Entre la 4^{ème} et la 12^{ème} semaine, la fixation devient soutenue. Celle-ci est un bon indicateur du développement cortical.

b- La statique oculaire

Son développement est caractérisé par deux étapes consécutives. La première est une frontalisation des deux yeux pendant la vie fœtale. Elle porte les yeux en position latérale chez l'embryon, à une position d'environ 20° en divergence juste avant la naissance.

Ensuite, à la naissance, les axes visuels vont sous tendre à un parallélisme. Certains auteurs s'accordent à dire que ce changement de position serait du à l'action de la vergence tonique alors que pour d'autres, cela viendrait de la stimulation de la rétine périphérique à la naissance.

On retrouve, également, trois périodes dans le développement de l'alignement oculaire. Une première période néonatale, comme vu précédemment, caractérisée par une statique oculaire instable et dominée par une exodéviatation. Puis, une seconde période d'orthoposition des globes jusqu'à 6-8 mois. Après 8 mois la majorité des enfants sont en orthoposition et seulement 1% présentent une ésoptropie.

c- Poursuites

Les poursuites sont la capacité de déplacer le regard de façon continue, sans rattrapage saccadique. Elles assurent le maintien de la fixation sur une cible en mouvement. Elles requièrent la maturation du cortex pariétal et la vision binoculaire. Elles sont dites « lisses ». Des éléments de poursuites lisses sont observables à quelques semaines. Mais, les mouvements de poursuites sont lents, de faible amplitude et de type saccadé, c'est-à-dire que l'œil suit un objet par une série de petits mouvements au cours des deux premiers mois. L'acquisition du mouvement de poursuite s'effectue entre le troisième et le quatrième mois. Une poursuite soutenue n'est obtenue que vers le 5^e mois.

Elles constituent un bon indice de maturation de la chaîne binoculaire et de la maturation corticale. En effet, en cas d'asymétrie de la poursuite, il faut évoquer un strabisme et/ou une amblyopie ainsi qu'un arrêt du développement des connections neurales binoculaires.

d- Vergences

Les vergences se caractérisent par un mouvement des deux yeux dans un sens opposé. On retrouve deux types de vergences : la convergence et la divergence. La convergence s'établit dans une période de la naissance à un mois et sa précision augmente au cours des trois premiers mois de la vie. La vergence accommodative est obtenue vers 2 mois et la vergence fusionnelle vers 4 mois.

e- Saccades

Les saccades reflexes assurent l'orientation immédiate de l'œil sur une cible surgissant dans le champ visuel. C'est le geste le plus fréquemment exécuté au quotidien par notre organisme. On les estime à 100000 par jour. Dès la naissance, l'enfant exécute des saccades, caractérisées par une latence et une dynamique beaucoup plus lente. A partir de deux mois, la programmation saccadique est déjà très organisée. L'enfant exécute un nombre varié de saccades pour porter son regard d'un point à un autre. Dès deux mois, il est capable de saccades d'une amplitude de l'ordre de 30 degrés. La tendance du nourrisson à multiplier les saccades pour de grandes excursions s'atténue progressivement. En effet celles-ci sont déjà presque adultes à l'âge de 7 mois. Cependant, si la latence diminue et l'accélération augmente rapidement, elles n'atteignent les valeurs adultes que vers 7 à 10 ans.

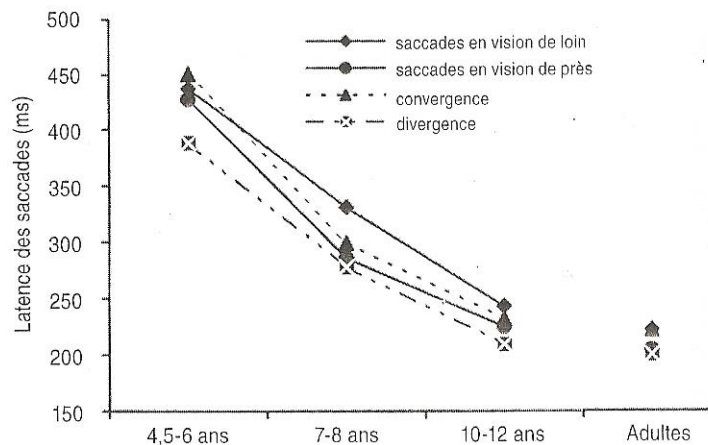


Figure 14: Latence des saccades

La latence des saccades de loin, de près, en convergence comme en divergence, se raccourcit progressivement au cours de l'enfance. Elle n'atteint pas la valeur adulte avant le seuil de l'adolescence. L'examen des saccades relève de la motricité automatique et dépend des structures nerveuses sous corticales. Son examen est un bon indice révélateur d'une perturbation neurologique.

f- Reflexe vestibulo oculaire

Il est obtenu à la naissance. Il se traduit par une déviation sans saccades du côté opposé à la rotation. Vers deux mois, le nystagmus vestibulo-oculaire est

facilement observé. On observe aussi le post nystagmus qui suit l'arrêt de la stimulation par des saccades dans la direction opposée. A partir du 5-6^e mois, la fixation permet la suppression du nystagmus si l'enfant fixe une cible fixe.

g- Nystagmus optocinétique

Le nystagmus optocinétique est une réponse oculomotrice alternant poursuite du stimulus et retour saccadique. Il est déclenché par le déplacement continu de la scène, comme par exemple regarder le paysage quand on est dans le train. Il est mesuré grâce au tambour de Bárány, un réseau de motifs contrastés (alternance de bandes noires et blanches).

En condition binoculaire, le nystagmus est observé dès les premières semaines et à partir du 4^e mois en monoculaire. C'est un test intéressant de la sensibilité aux mouvements dans le cas où une malvoyance est suspectée.

En condition monoculaire, cette réponse se dissocie entre une réponse au stimulus se déplaçant dans la direction temporo-nasale qui est présente dès la naissance. Entre le 4^e et le 6^e mois apparaît une réponse à direction naso-temporale. En effet, les circuits neuronaux impliqués diffèrent selon la direction de la stimulation.

La stimulation temporo-nasale est directement relayée de la rétine aux noyaux du tractus optique. La réponse naso-temporale est d'apparition beaucoup plus récente dans l'évolution. Chez l'homme elle n'apparaît que vers le 4^e mois pour devenir adulte. C'est-à-dire symétrique à la réponse temporo-nasale qu'au-delà d'un an. En effet, elle emprunte les voies de la vision binoculaire, sous corticales avant de projeter sur les noyaux du tractus optique. Ce détour explique sa maturation lente et son défaut chez le strabisme précoce.

Vers le 12^e mois, les réponses à ces deux directions deviennent symétriques. Sauf, dans les cas où la vision binoculaire est incomplète ou altérée. Cependant quelques cas contredisent cette règle si la vision binoculaire s'est mise en place avant l'apparition du strabisme.

Partie 3 :

RETARD D'ACQUISITION DE LA FONCTION VISUELLE

III/ RETARD D'ACQUISITION DE LA FONCTION VISUELLE [10]; [11]; [12]; [13]; [14]; [15]

Le retard d'acquisition de la fonction visuelle se définit par la non apparition des différents éléments de la fonction visuelle en fonction de l'âge de l'enfant avec récupération secondaire spontanée. On parle alors de « plantes à floraison tardive »

1- Histoire

Le premier cas de retard d'acquisition de la fonction visuelle a été individualisé par Beauvieux en 1926. Il a d'abord utilisé le terme d'« inattention visuelle temporaire » ou encore « pseudo-atrophie des nouveau-nés pour décrire les enfants aveugles avec une vision ultérieure.

En 1947, il a présenté une revue de la littérature et une description clinique de l'affection sous le nom de « cécité apparente du nourrisson ». Il distingue deux variétés de retard de maturation visuelle :

- ⇒ La première est suivie d'une guérison complète
- ⇒ L'autre dont l'évolution, bien qu'allant vers l'amélioration, est moins satisfaisante et coexiste avec des séquelles oculaires ou cérébrales.

En 1961, Illingworth retient le terme anglais de « delayed visual maturation » traduit par le « retard de maturation visuelle » comme il est prouvé que la voie visuelle primaire est bien développée en dépit du comportement apparemment aveugle. Ce terme est celui utilisé de nos jours même si certains auteurs trouvent le terme d'« inattention visuelle temporaire » de Beauvieux plus approprié.

Grace à de nombreux travaux anglo-saxons, Illingworth et d'autres auteurs distinguent trois catégories de retard de maturation visuelle :

- ⇒ Une maturation visuelle tardive isolée
- ⇒ Une maturation visuelle tardive survenant chez des enfants présentant un retard psycho-moteur ou une affection du système nerveux central
- ⇒ Une maturation visuelle tardive associée à des lésions oculaires (cataracte, albinisme...) qui à elles seules ne justifient pas la profondeur du déficit visuel.

C'est en 1985 que Fielder divise le retard de maturation visuelle de type 1 en deux sous-catégories. Il met en place les groupes 1A et 1B. Cette classification est actuellement la plus récente :

- ⇒ Retard de maturation visuelle de type 1 : retard de maturation visuelle dit isolé :
 - groupe 1A : enfants sans problèmes périnataux
 - groupe 1B : enfants avec problèmes périnataux

- ⇒ Retard de maturation visuelle de type 2: retard de maturation visuelle associé à un retard de développement global ou neurologique.
- ⇒ Retard de maturation visuelle de type 3 : Retard de maturation visuelle associée à des lésions oculaires congénitales bilatérales sévères où la perte de fonction visuelle est supérieure à celle prédite

2- Classification (3 types)

Le retard de maturation visuelle réalise chez le nourrisson un tableau de cécité apparente. Le problème est de distinguer cette cécité transitoire et donc de bon pronostic d'une cécité définitive. L'amélioration de la fonction visuelle est obligatoire pour poser le diagnostic, il se fait donc le plus souvent rétrospectivement.

Ces enfants peuvent présenter un diagnostic complexe car ils semblent être déficients visuels sans aucunes anomalies oculaires apparentes.

Certains signes sont caractéristiques d'un retard d'acquisition et communs aux trois types de retard de maturation visuelle :

- ⇒ L'enfant ne présente pas de fixation ni de poursuite visuelle avant l'âge de 4 mois ;
- ⇒ On observe un réflexe photomoteur mais il n'y a aucun contact visuel ;
- ⇒ Il ne montre aucune exploration visuelle.

A. Type 1 : Retard de maturation visuelle isolé : Le syndrome de Beauvieux

Le retard de maturation visuelle de type 1 ou syndrôme de Beauvieux inclut deux sous-groupes vus précédemment. Le groupe 1A sans complications périnatales et le 1B avec complications périnatales.

Il s'agit du groupe le plus caractéristique et celui qui pose le plus de problèmes diagnostiques complexes.

Le retard de maturation visuelle de type 1 est simple. Il ne présente pas d'autres signes de pathologie oculaire ou neurologique. Initialement le nourrisson a un comportement d'aveugle et est amené habituellement vers l'âge de deux mois car il ne présente aucun éveil visuel. Il ne montre aucun sourire et ne réagit à aucuns stimuli visuels.

A l'examen clinique, le nourrisson ne montre aucun signe d'intérêt visuel. Les réflexes photomoteurs sont normaux. Les milieux oculaires sont transparents. La skiascopie ne montre pas d'anomalie marquée. L'examen du fond d'œil est le plus souvent normal. Beauvieux avait cependant noté dans un certain cas une teinte « gris fer » de la papille tranchant sur l'aspect du fond d'œil peu pigmenté chez le nourrisson.

Fielder, toutefois, rapporte de nombreux cas de strabisme deux fois plus souvent divergents que convergents qui ont tous disparu lors du retour de la vision. Hoyt nota une absence de reflexe vestibulo-oculaire. D'autre part, on peut avoir un réflexe opto-cinétique lors des stimulations binoculaires et monoculaires dans la

direction temporo-nasale mais aucune réponse en stimulation naso-temporale.

Pour le syndrome de Beauvieux, le développement et les résultats neurologiques sont normaux. On notera qu'un certain nombre d'enfants naissent prématurés et par conséquent avec un poids inférieur à la normale. Les examens électrophysiologiques ont un grand intérêt diagnostic. L'électrorétinogramme est normal, par conséquent le problème de retard de maturation visuelle ne vient pas de la rétine. Les potentiels évoqués visuels sont le plus généralement normaux.

L'évolution dans ce groupe, se fait toujours vers la guérison, d'après Fielder l'âge médian de l'amélioration visuelle pour 42 nourrissons atteints d'un syndrome de Beauvieux était de 14 semaines avec un intervalle de 9 à 18 semaines pour le type 1A et 11 à 40 semaines pour le type 1B. Pour d'autres cette amélioration se fait entre 3 et 8 mois. Cette évolution est rapide. En quelques jours, l'enfant s'éveille, s'intéresse à son entourage et sourit. Les enfants suivis suffisamment longtemps ont récupéré une acuité visuelle normale et ont eu un développement général normal.

Un nystagmus transitoire peut apparaître lors de l'amélioration de la fonction visuelle et disparaître une fois que le retard d'acquisition est remis en place. Si celui-ci n'est pas transitoire il sera séquelle du retard de maturation visuelle de même qu'un strabisme précoce.

Beauvieux a signalé qu'en cas de papille grise, celle-ci prenait une teinte normale au fur et à mesure de la récupération visuelle. Ce phénomène commençant en son centre.

B. Type 2 : Retard de maturation visuelle associé à un trouble neurodéveloppemental

Le retard de maturation visuelle de type 2 se présente de façon différente. Il rassemble des enfants présentant un retard global du développement, notamment mental en plus du retard d'acquisition visuelle. L'enfant peut aussi avoir une maladie systémique associée ou d'autres troubles du développement neurologiques.

On retrouve fréquemment dans les antécédents des difficultés néonatales ou post-natales précoces qui affectent probablement le système visuel extragéniculostrié. De même que de la prématurité ou encore des anomalies cérébrales. Kivlin et d'autres ont suggéré que l'inattention visuelle dans un prématuré est un signe avant-coureur de problèmes neurologique généralisés plus que chez les nourrissons à terme autrement dit, le retard de maturation visuel peut être le premier signe de pathologie neurologique.

L'examen général met en évidence des anomalies neurologiques associées au trouble visuel. Au cours de l'examen clinique on peut retrouver un ballotement oculaire se transformant en strabisme intermittent ou même constant. Fielder est le seul auteur à signaler la disparition des strabismes dans ce groupe.

L'enfant présente une acuité visuelle réduite pour son âge. Il ne montre aucune fixation, aucune poursuite ainsi qu'aucunes saccades oculaires au départ. Il est susceptible d'avoir une insuffisance de plein champ du nystagmus optocinétique.

L'électrorétinogramme est normal tandis que les potentiels évoqués visuels ont un retard de latence. Ils refléteront la pathologie neurologique associée. Lorsque l'ophtalmologiste procède à un fond d'œil, il remarque des papilles de couleurs

grises-blanches malgré les milieux transparents.

La conduite à tenir est la même que pour le retard de maturation visuelle de type 1.

L'évolution est par contre différente. Elle a un caractère beaucoup plus tardif, 60 semaines en moyenne. L'amélioration se fait parallèlement à l'amélioration de la pathologie neurologique générale associée. Cette récupération est beaucoup plus lente dans sa progression. Elle conduit souvent à une récupération bien moins complète.

Lambert en 1987 démontrera une amélioration sur plusieurs mois.

Le développement global chez ces enfants se fait parallèlement à la récupération visuelle.

Un nystagmus transitoire peut apparaître lors de l'amélioration de la fonction visuelle et disparaître une fois que le retard d'acquisition est remis en place. Si un nystagmus n'est pas transitoire il sera séquelle du retard de maturation visuelle de même qu'un strabisme précoce. Le strabisme précoce est caractérisé par l'ensemble des phénomènes oculomoteurs et oculo-sensoriels, apparaissant progressivement lorsqu'une déviation oculaire est présente de façon permanente, avant l'apparition des liens binoculaires, c'est-à-dire dans les six premiers mois de la vie.

C. Type 3 : Retard de maturation visuelle associé à une pathologie oculaire congénitale bilatérale

La perte de la fonction visuelle, dans ce groupe est plus grande que celle prédite. En effet, la déficience visuelle semble hors de proportion à celle prévue. La vision de ces enfants paraît totalement absente ou tout au moins plus mauvaise que l'on serait en droit de l'espérer. Les anomalies oculaires sont de type congénital et bilatéral telles que :

- ⇒ Une cataracte congénitale bilatérale : la cataracte est une opacification complète ou partielle du cristallin présente dès la naissance. A la naissance, les nouveaux nés présentent une leucocorie. Ces enfants sont photophobes et peuvent présenter un nystagmus. Ces enfants ne développent pas de vision binoculaire. Pour éviter les amblyopies, ces enfants sont opérés le plus tôt possible.
- ⇒ Le colobome congénital bilatéral : c'est une anomalie du développement de la choroïde ou de la rétine lors de la vie embryonnaire. A la naissance, ces enfants présentent une malformation de certaines zones oculaires. Ils montrent souvent un nystagmus. L'acuité visuelle est diminuée et ces enfants n'auront pas de vision binoculaire.
- ⇒ Les dystrophies rétiniennes congénitales bilatérales : elles regroupent l'ensemble des anomalies touchant le vitré, la choroïde et la rétine. Il peut s'agir d'une rétinite pigmentaire ou encore d'un syndrome mitochondrial. Ces patients présenteront une héméralopie. Ils montreront pour la plupart un nystagmus.
- ⇒ L'hypoplasie du nerf optique congénitale bilatérale : il s'agit d'une papille

de petite taille et de couleur pâle entourée d'un anneau jaune-blanc. L'acuité visuelle est basse et cette pathologie est le plus souvent associée à un nystagmus.

- ⇒ L'albinisme : il s'agit d'une maladie congénitale, la dépigmentation de l'iris entraîne une transillumination irienne. On observe aussi une hypoplasie de la fovéa avec une diminution des cônes en son niveau. La papille est décolorée avec un aspect gris. L'anomalie principale chez les albinos est un problème de décussation des fibres optiques au niveau du chiasma. Ainsi, on observe une asymétrie croisée. Le PEV est d'amplitude plus grande et/ou de latence plus courte ; en regard du lobe occipital gauche lorsqu'on stimule l'œil droit et réciproquement. La majorité des fibres croisent.

Souvent associée à un nystagmus. Il a été observé sur plusieurs enfants paraissant aveugles jusque vers 3-4 mois, période à laquelle en même temps que se développait la vision, l'incoordination motrice s'est transformée en un nystagmus parfaitement régulier qui serait témoin du fonctionnement des voies géniculostriées et caractéristique de la malvoyance de l'enfant dû à la pathologie oculaire associée.

Pour ce groupe, les examens électrophysiologiques peuvent se révéler anormaux autant pour l'électrorétinogramme que pour les potentiels évoqués visuels en fonction de la pathologie oculaire associées. On ne retrouvera ni saccades, ni poursuites. La coordination œil-main sera également absente. Les enfants atteints de retard de maturation visuel de type 3 bénéficieront de la stimulation visuelle.

L'évolution de ce groupe se fait après quelques mois, environ 20 semaines. Une certaine vision se met en place, elle coïncide avec celle que l'on pouvait espérer par rapport à ces affections même si celle-ci ne sera parfaite.

La déficience visuelle chez ces enfants peut apparaître dès le début pour être hors de proportion avec le défaut oculaire en soi, mais s'améliore proportionnellement avec le temps. Tous les patients atteints des troubles décrits ci-dessus ne pas une amélioration de la vision au fil du temps. Il n'y a pas non plus de caractéristiques cliniques qui permettent de distinguer ceux qui s'améliorent de ceux qui ne s'améliorent pas.

Cependant après quelques mois, une certaine vision apparaît, correspondant à celle que l'on était en droit d'attendre compte tenu du désordre associé.

Dans toutes les formes de retard de maturation visuelle, la déficience visuelle peut avoir un impact sur le développement général de l'enfant. Les différents aspects du développement affectés durant la période de retard visuel sont divers. Tout d'abord, le développement moteur peut être perturbé c'est-à-dire que l'enfant peut acquérir une station assise ou une station debout bien plus tard que la moyenne. La coordination œil-main est perturbée chez tous ces enfants. Ils présentent un retard de localisation ainsi que d'orientation. Ces patients ont également un retard d'équilibre.

3- Etiologies selon les différents auteurs

Les étiologies ne sont pas encore claires, cependant les auteurs ont différentes hypothèses. Il n'y a pas de théorie primaire dans cette absence de comportements visuels.

En 1947, Beauvieux décrit le disque optique comme apparaissant gris pâle mais va revenir plus tard à un aspect normal et la vision s'améliorer sur un parcours similaire. Il propose donc une première étiologie : un retard de myélinisation du nerf optique.

En 1980, Mellor et Fielder, démontrent que le comportement visuel dans un retard de maturation visuelle est trop pauvre pour être expliqué par une anomalie de la fovéa avec une rétine périphérique fonctionnelle. Un manque de maturité rétinienne général ne semble pas être la cause d'un retard de maturation visuelle comme il est généralement admis que le flash électrorétinogramme est normal pour l'âge.

Ils suggèrent par contre plusieurs hypothèses telles qu'un retard de maturation des photorécepteurs maculaires, un retard de myélinisation des voies optiques, un retard de formation dendritique ou encore un retard de formation synaptique dans le cortex occipital.

Cependant la myélinisation n'est pas complètement terminée à terme, et l'augmentation des voies visuelles antérieures se fait au cours des deux premières années de vie. Celle-ci ne sera pas le principal facteur causal du retard de maturation visuelle.

Sokol et Jones ont montré que la maturation de la latence du potentiel évoqué visuel se produit rapidement entre 3 et 5 mois. Ainsi, même si un retard de myélinisation pourrait être contributif à un retard de maturation visuelle, la progression du processus de myélinisation ne peut expliquer l'amélioration rapide dans le retard de maturation visuelle de type 1.

Hoyt et Good ont rapporté un retard dans la myélinisation cérébrale sur l'IRM dans seulement trois de leurs 14 patients atteints d'un retard de maturation visuelle de type 1.

Pour Dubowitz (1986), les lésions du thalamus sont plus susceptibles d'affecter le comportement visuel des nourrissons que des lésions du cortex visuel.

Fielder et d'autres auteurs ont suggéré que même des patients atteints d'un retard de maturation de type 1, sans problèmes périnataux manifestes, peuvent dans de nombreux cas avoir de légères lésions cérébrales.

Harris et d'autres ont fait valoir que le retard de maturation visuelle peut représenter un retard de développement de la capacité à distinguer des objets visuels de leur fond visuel. Un tel déficit pourrait se produire en raison d'une incapacité à détecter un objet ou une incapacité à orienter un objet. Ces auteurs ont plaidé pour une anomalie dans les voies intra-corticales, y compris le cortex pariétal, plutôt que dans la voie colliculo-pulvinar-pariétale.

Lambert sur une étude de 11 retards de maturation visuelle, 10 ont des potentiels évoqués visuels normaux en flash et pattern en dépit d'un comportement visuel anormal. Le problème d'après lui, n'est ni un problème de myélinisation, ni de synaptogenèse mais une immaturité des aires visuelles associées, qui pour les aires visuelles se myélinisent les dernières.

Une fonction anormale du cortex peut être due à un déséquilibre des neurotransmetteurs plutôt que, ou en plus, qu'un défaut dans la formation des synapses ou dans la myélinisation. Good a suggéré que la cocaïne peut endommager les neurones et conduire à un dysfonctionnement et un retard de maturation visuelle chez les nourrissons nés de mère prenant de la cocaïne.

En 2003, McGready a étudié un groupe de 38 nouveaux-nés dans un groupe ethnique du nord de la Thaïlande vivant dans un camp de réfugiés. Ces enfants présentaient tous un retard de maturation visuelle de type 1. Ils ont tous récupéré un comportement visuel normal dans les six premiers mois de vie. Il a été constaté que la concentration en vitamine A était faible dans 16% des échantillons de lait maternel et la concentration en vitamine B est déficiente de 60% dans les échantillons de plasma. Cependant, une corrélation avec la déficience visuelle n'a pas été admise. Il suggère alors que le retard de maturation visuelle pourrait être causé par une carence nutritionnelle ou des effets toxiques au cours des périodes critiques de la gestation qui conduisent à un retard de myélinisation corticale.

Le retard de maturation visuelle est une affection encore mal connue qui laisse place à différentes hypothèses sur son origine.

4- Bilan et prise en charge

Il est difficile de prendre en charge directement un enfant pour un retard de maturation visuelle car le diagnostic se fait rétrospectivement généralement, c'est-à-dire une fois que la fonction visuelle a progressé.

Généralement, les parents consultent un médecin en expliquant que leur enfant ne suit pas les objets avec les yeux, qu'il ne se concentre pas et qu'il est insensible aux stimuli visuels, tout en réagissant facilement aux voix et au toucher. Lors du premier bilan on procède tout d'abord à un interrogatoire complet sur les antécédents généraux de l'enfant : déroulement de la grossesse et de l'accouchement, poids de l'enfant, maladies déjà connues s'il y a, déroulement de la croissance. On demande aussi les antécédents familiaux : parents porteurs de lunettes, s'ils ont eu des strabismes étant petits ou même s'ils sont ou ont été porteurs d'une amblyopie par exemple. On leur demande aussi s'ils ont un suivi ophtalmologique pour une cause particulière.

On procède ensuite à un bilan de la vision binoculaire. En premier lieu l'orthoptiste va procéder au bébé vision pour pouvoir comparer l'acuité visuelle de l'enfant à une norme de celle-ci pour son âge. Avec un retard de maturation visuelle, l'acuité visuelle est en dessous de la norme, c'est un premier signe.

La fixation, les poursuites, les saccades, la coordination œil-main ainsi que le réflexe à la défense doivent être testés. On notera aussi la présence d'un nystagmus, d'un strabisme, d'un nystagmus optocinétique, d'un réflexe vestibulo-oculaire.

On retrouvera généralement une absence de fixation, pas de poursuites, pas de saccades et pas de réflexe à la défense.

On testera aussi le réflexe photomoteur qui dans un retard de maturation de la fonction visuelle est tout de même généralement présent.

L'ophtalmologiste procède ensuite à un fond d'œil. Il retrouvera généralement des papilles de petites tailles et de couleurs grisâtres. Il notera la transparence des milieux, la présence d'une anomalie anatomique au niveau du segment antérieur ou non.

Un examen réfractif sera effectué sous cycloplégie. Généralement l'enfant sera hypermétrope et astigmat.

L'ophtalmologiste prescrira un examen électrophysiologique qui est d'un grand intérêt diagnostique dans le retard de maturation visuelle. Les potentiels évoqués visuels découlent de la conduction des signaux jusqu'aux aires visuelles primaires le long de l'ensemble des voies visuelles. Les ondes des potentiels évoqués visuels résultent de l'amplification des signaux issus du système photopique situé sur toute la surface maculaire (PEV flash) ou en différents secteurs (PEV damier) et de leur conduction de long des voies visuelles. Les potentiels évoqués visuels permettent donc de tester le fonctionnement du système photopique situé dans les aires maculaires si les voies visuelles sont correctes et d'approcher celui des voies visuelles si celui des aires maculaires est correct. Les potentiels évoqués visuelles sont possibles grâce à la rétino-topie

Chez l'enfant présentant un retard d'acquisition de la fonction visuelle, les potentiels évoqués visuels sont généralement normaux pour le retard de maturation visuel de type 1. Pour les retards de maturation visuels de type 2 et 3 les potentiels évoqués visuels sont rarement normaux. En effet, ils dépendront de la pathologie associée. L'électrorétinogramme est le plus souvent normal, par conséquent le problème de retard de maturation visuelle ne vient pas de la rétine.

L'enfant doit ensuite réalisé un IRM cérébral et avoir un avis neurologique. L'IRM permet de surveiller l'avancement de la myélinisation des voies optiques, une anomalie de signal des voies optiques, une anomalie du contenu orbitaire, une anomalie focalisée de la substance blanche ou de la substance grise, le système ventriculaire ainsi que la fosse postérieure. Il permet d'étudier une anomalie morphologique pouvant expliquer un retard d'acquisition de la fonction visuelle.

Un avis neurologique est nécessaire pour éliminer ou au contraire déceler une anomalie neurologique qui pourrait être responsable de ce retard de maturation visuelle.

En ce qui concerne la prise en charge de l'enfant, il sera revu régulièrement c'est-à-dire tous les mois pour surveiller la progression de son acuité visuelle et de sa vision binoculaire pour s'assurer que la récupération de l'enfant soit totale durant la première année de sa vie. Si lors du bilan la présence d'un strabisme ou d'une amblyopie a été notée elle sera surveillée. Un traitement par occlusion pourra ensuite être mis en place.

Le retard de maturation visuelle se fait généralement entre trois et quatre mois. L'amélioration de l'acuité visuelle, s'accompagne de l'apparition de la fixation, de la poursuite et de la vision binoculaire. Un nystagmus transitoire peut accompagner la récupération. L'enfant peut garder des séquelles visuo-motrices : strabismes précoces ou encore nystagmus.

Partie 4 :

ETUDE CLINIQUE

IV/ CAS CLINIQUE :

Cas n°1 : Tim né le 30/05/2014

Tim est envoyé au CHU de Clermont-Ferrand à la demande de sa maman. Tim est issu d'une grossesse qui s'est déroulée sans particularité. Il est né à terme à 39 semaines. Il pesait 2kg570, sa taille était de 49.5 cm et le périmètre crânien était de 33 cm.

Les parents avaient remarqué une absence de fixation du regard avec une impression de regard dans le vide.

✓ 1^{ère} consultation (le 28/07/2014)

Tim est âgé de 2 mois, il ne suit pas du regard les visages et les objets contrastés. Les parents observent un plafonnement du regard.

L'examen met en évidence une exotropie de l'œil gauche de 16 à 20° non concrétisable au cover test. On observe une absence de fixation franche, une absence de poursuite ni sur cocarde ni sur lumière ainsi qu'une absence de reflexe de défense et de nystagmus. Le réflexe photomoteur est lent mais présent.

L'examen de la réfraction montre un astigmatisme oblique de 2 dioptries à droite et 3 dioptries à gauche.

Il n'y a pas d'anomalies anatomiques au niveau du segment antérieur et le fond d'œil montre des papilles de petites tailles mais bien colorées. Il n'y a pas non plus d'anomalies rétiniennes.

Les potentiels évoqués visuels en flashes blancs et rouges montrent un arrêt de l'alpha ainsi que de petites réponses en monoculaire et en binoculaire.

Il est demandé à la famille la réalisation de cinq minutes de stimulation de la fonction visuelle à l'aide d'objets noirs, blancs et rouges.

✓ 2^{ème} consultation (le 15/12/2014)

Tim est maintenant âgé de 6 mois et mesure 71 centimètres. Il suit bien du regard, se tient assis et attrape les jouets.

Le Bébé-vision à 55 cm en binoculaire monte à 6.5 cycles/cm soit 2.5/10^e et en monoculaire 4.8 cycles/cm soit 2/10^e pour l'œil droit et l'œil gauche ce qui est normal pour l'âge.

L'examen oculomoteur ne démontre pas de strabisme ni de nystagmus. On note une bonne convergence, des poursuites lisses ainsi qu'une bonne coordination oculo-manuelle.

La réfraction montre une petite hypermétropie physiologique pour l'âge.

Le fond d'œil est normal. L'IRM cérébral et l'examen neurologique sont normaux.

Il s'agit d'un retard de maturation de Type I avec un développement général normal pour l'âge de Tim.

Cas n°2 : Sohann né le 28/07/2011

Sohann est adressé au CHU de Clermont-Ferrand car ses parents ont l'impression que Sohann ne suit pas du regard.

✓ 1^{ère} consultation (le 26/09/2011)

Sohann est âgé de 2 mois. L'accouchement de ce petit garçon a été provoqué et difficile mais la grossesse s'est bien passée. Il pesait 3kg970.

Le réflexe photomoteur est présent mais aucune poursuite n'est obtenue ni sur cocarde, ni sur lumière. La fixation et le réflexe de défense sont absents. Sohann n'a pas de strabisme ni de nystagmus.

Le fond d'œil révèle des papilles grises à bords pigmentés et sur le plan rétinien à droite une petite zone sous papillaire peu pigmentée est retrouvée.

Cette première visite évoque un retard de maturation de la fonction visuelle. Il est décidé d'attendre 3 semaines avant de déclencher les explorations fonctionnelles et un bilan neuro-pédiatrique.

✓ 2^{ème} consultation (le 24/10/2011)

Sohann n'est pas venu à son rendez-vous.

✓ 3^{ème} consultation (le 14/01/2015)

Il est maintenant âgé de 3 ans et demi. Il a été diagnostiqué chez Sohann un syndrome de l'X fragile associé à des troubles autistiques.

La mesure de l'acuité visuelle au Bébé-vision est impossible car Sohann est agité.

On peut dire qu'il y a une fixation, une absence de strabisme et de nystagmus avec des versions normales. Les poursuites sont saccadiques. La coordination œil/main est difficile.

Sur le plan objectif Sohann présente une hypermétropie moyenne de +4 sur les deux yeux. Une correction optique lui est donc prescrite.

Le fond d'œil est normal dans le secteur exploré.

Il s'agit donc ici d'un retard de maturation visuelle de type II avec une pathologie neuro-développementale associée.

Cas n°3 : Hugo né le 28/12/2012

Hugo est né à 38 semaines, il n'est pas décrit de complications durant la grossesse ni lors de l'accouchement. Hugo est adressé au CHU de Clermont-Ferrand pour un nystagmus horizontal apparu à l'âge de 2 mois.

Lors d'un premier examen sur Vichy, il avait été noté un plafonnement du regard, une absence de fixation et une absence de poursuite.

Les segments antérieurs étaient normaux mais le fond d'œil montrait des papilles pâles.

✓ 1^{ère} consultation (le 22/04/2013)

Hugo est âgé de 3 mois. Pour les parents le nystagmus a très nettement diminué.

La fixation est fugitive mais présente.

Il y a de petites salves de nystagmus intermittent apparaissant au niveau de l'œil droit et de l'œil gauche, en monoculaire essentiellement.

La poursuite sur cocarde existe dans toutes les directions du regard, la convergence est présente.

Le Bébé-vision à 38 cm retrouve en binoculaire 3.2cycles/cm soit 1.3/10^e ce qui est dans la norme pour l'âge. En monoculaire le Bébé-vision est impossible car le nystagmus augmente.

Sur le point de vu réfractif, on note une hypermétropie de +6 à droite et de +5.50 à gauche. Le fond d'œil est normal.

✓ 2^{ème} consultation (le 08/07/2013)

Hugo a 6 mois. Ses parents ne voient plus le nystagmus.

Le Bébé-vision à 55 cm en binoculaire donne une acuité visuelle de 6.5 cycles/cm soit 2.5/10^e. En monoculaire de l'œil droit et de l'œil gauche il est de 4.8 cycles/cm soit 2/10^e.

Le nystagmus est intermittent évoluant par salves. Il bat à gauche et est pendulo-ressort de vitesse rapide et de faible amplitude.

La motilité est bonne. Aucun strabisme n'est retrouvé. Hugo a un bon réflexe de convergence.

L'hypermétropie a diminué depuis la dernière fois.

On note un aspect discret de ptosis bilatéral.

Au fond d'œil on retrouve des papilles grises avec une rétine peu pigmentée en périphérie.

✓ 3^{ème} consultation (le 02/12/2013)

Hugo va bientôt avoir 12 mois.

Le nystagmus est uniquement observé en monoculaire sur l'œil gauche et de façon intermittente mais jamais en binoculaire.

Le Bébé-vision à 55 cm retrouve en binoculaire 9.8 cycles/cm soit $3.3/10^e$ et en monoculaire 6.5 cycles/cm ce qui correspond à $2.5/10^e$. Ces valeurs sont normales pour l'âge.

A l'examen on note une absence de strabisme. Un bon réflexe de convergence et une bonne coordination oculo-manuelle. Les poursuites sont lisses.

Sous skiacol on trouve une petite hypermétropie physiologique pour l'âge.

Le fond d'œil est normal dans le secteur exploré, on remarque simplement une grande papille à droite.

L'IRM réalisé récemment était normal.

Le nystagmus est probablement une séquelle du retard de maturation visuelle de type I.

✓ 4^{ème} consultation (le 02/06/2014)

Le nystagmus d'Hugo devient très intermittent, surtout en vision éloignée. Il est le plus souvent en monoculaire au niveau de l'œil gauche.

Le Bébé-vision réalisé à 84 cm est normal pour l'âge. En binoculaire, il atteint 9.8 cycles/cm soit $5/10^e$. En monoculaire il est de 6.5 cycles/cm ce qui correspond à $3.3/10^e$.

Le fond d'œil n'est pas refait ce jour.

✓ 5^{ème} consultation (le 19/01/2015)

Hugo est maintenant âgé de 2 ans.

Le nystagmus n'est pas retrouvé ce jour, de loin comme de près, en binoculaire et en monoculaire.

On note l'absence de strabisme. Des versions sans limitations et un bon réflexe de convergence. Les poursuites sont lisses.

Il n'y a rien à signaler au fond d'œil.

Hugo avait donc un retard de maturation visuelle de Type I aussi appelé Syndrome de Beauvieux. En effet, Hugo n'est pas porteur d'une pathologie associée à son retard d'acquisition de la fonction visuelle.

Cas n°4 : Harris né le 07/03/2008

Harris est né dans un contexte particulier puis qu'il a présenté une souffrance périnatale associée à des éléments malformatifs avec la découverte, au 3ème mois, de l'absence de vésicule biliaire et d'un syndrome grippal au 6ème mois. Cet enfant est né par césarienne, en urgence, pour pré-éclampsie. Harris est porteur d'une hypoplasie du corps calleux. Il a montré une détresse respiratoire à la naissance. Ce garçon pesait 2kg550 et mesurait 45 cm à la naissance.

✓ 1^{ère} consultation (le 14/08/2008)

Harris est vu pour la première fois au CHU de Clermont-Ferrand lorsqu'il est âgé de 5 mois. Pour les parents, des progrès au niveau de la fonction visuelle sont apparus il y a 1 mois.

Lors de l'examen on remarque que la fixation est possible mais intermittente. Des mouvements lents de type nystagmique et une divergence intermittente sont observés.

La poursuite se fait en saccades mais elle est possible, vers la droite comme vers la gauche.

La réfraction montre une hypermétropie modérée et un astigmatisme direct qui n'est pas corrigé à cette heure.

Le fond d'œil révèle des papilles grises ce qui va bien avec le tableau de retard d'acquisition de la fonction visuelle associé à un retard psychomoteur. C'est un retard de maturation de type II.

✓ 2^{ème} consultation (le 27/09/2008)

Harris est maintenant âgé de 7 mois.

Le Bébé-vision révèle 2.5/10^e en binoculaire et 2/10^e en monoculaire sur l'œil droit et sur l'œil gauche. Cette mesure est normale pour l'âge.

A l'examen, la poursuite est obtenue. L'abduction ainsi que l'adduction sont complètes sur les deux yeux. Il existe un doute sur une petite divergence de l'œil gauche mais il n'est pas possible d'être formel. Il existe quelques salves de mouvements nystagmiques mais de façon intermittente.

On note une ébauche de coordination œil/main mais une absence de convergence pour l'instant.

✓ 3^{ème} consultation (le 16/12/2008)

La fonction visuelle de Harris progresse puisque le Bébé-vision, tout en étant lent est dans la norme. Il est obtenu 3.3/10^e en binoculaire et 2.5/10^e en monoculaire sur les deux yeux.

Le nystagmus est un nystagmus intermittent en binoculaire mais constant en monoculaire.

Harris va de centré à une exotropie alternante. Dans le regard en haut, la divergence est constante. La convergence est maintenant existante et Harris met en place une ébauche de coordination oculo-manuelle en vision centrale.

Ce petit garçon accepte bien les lunettes. Il porte actuellement +3 sur l'œil droit et +2 sur l'œil gauche.

✓ 4^{ème} consultation (le 23/03/2009)

Harris a alors 12 mois. Il va chez le kinésithérapeute deux fois par semaine.

L'examen du Bébé-vision à 55 cm retrouve en binoculaire 9.8 cycles/cm soit 3.3/10^e et en monoculaire il atteint la planche des 6.5 cycles/cm ce qui correspond à 2.5/10^e sur l'œil droit et sur l'œil gauche.

Il est le plus souvent centré mais va jusqu'à une exotropie alternante de 16 à 20° à la décompensation. Les salves nystagmiques horizontales sont intermittentes lorsqu'elles existent, elles sont pendulo-ressort. Plus marquées en monoculaire, elles sont aussi présentes en binoculaire.

Il existe une bonne coordination oculo-manuelle ainsi qu'une bonne convergence.

Harris n'a pas été dilaté ce jour.

✓ 5^{ème} consultation (le 07/09/2009)

Harris âgé de 18 mois, porte bien ses lunettes. Les résultats génétiques ont mis en évidence un Syndrome de Sotos. Actuellement, outre son retard global, Harris est porteur d'un nystagmus congénital.

Au Bébé-vision à 55cm, on retrouve en binoculaire 13 cycles/cm soit 5/10^e et en monoculaire œil droit comme œil gauche, on retrouve 9.8 cycles/cm soit 3.3/10^e. L'examen a tout de même été de réalisation difficile. Il a été réalisé avec la position compensatrice de la tête de Harris, c'est-à-dire, la tête inclinée sur l'épaule gauche, regard à droite. Ces lunettes sont appareillées de prismes 4 dioptries, base nasal sur l'œil droit et base homonyme pour l'œil gauche.

On observe une bonne coordination œil/main et un bon réflexe de convergence. Harris arrive d'ailleurs à bloquer son nystagmus en convergence.

✓ 6^{ème} consultation (le 08/03/2010)

L'examen a été difficile pour cette visite.

Harris a tendance à moins porter ses lunettes ces derniers temps.

Le Bébé-vision révèle avec le torticolis une acuité visuelle en binoculaire de 5/10^e. En monoculaire Harris n'est qu'à 2.5/10^e sur l'œil droit et 2/10^e sur l'œil gauche.

La divergence diminue. En position primaire, le petit garçon est centré, il ne part en divergence que dans le regard en haut, ce qui est un signe certain de maturation. On retrouve une bonne convergence et une bonne coordination oculo-manuelle. Le nystagmus est variable.

La skiascopie est refaite et confirme une hypermétropie moyenne. Il lui est prescrit +2.50 pour l'œil droit et +2 pour l'œil gauche sans prismes pour voir si il y a modification de la position compensatrice de la tête avec et sans prismes.

Le fond d'œil est normal.

Harris est revenu au CHU de Clermont-Ferrand pour un contrôle, le 02/06/2010 et le 18/04/2011. Son retard d'acquisition de la fonction visuelle a guéri mais il a mis en place un nystagmus, séquelle du retard de maturation visuelle de Type II avec une pathologie neuro-développementale associée.

Cas n°5 : Aubin né le 26/05/2010

Aubin est né à terme, la grossesse s'est déroulée sans particularité. Il pesait 3kg780 et mesurait 52 cm. Aubin est adressé au CHU de Clermont-Ferrand car à la consultation pédiatrique du 2^{ème} mois le pédiatre a trouvé qu'Aubin ne suivait pas les objets du regard.

✓ 1^{ère} consultation (le 09/08/2010)

Aubin est âgé de 2 mois et demi.

Le Bébé-vision à 38 cm révèle en binoculaire 4.8 cycles/cm soit 1.3/10^e. en monoculaire il est de 3.2 cycles/cm soit 1/10^e, pour l'œil droit comme pour l'œil gauche.

L'examen oculomoteur montre une motilité bonne et totale. On note l'absence de strabisme et de nystagmus.

La poursuite sur lumière et sur cocarde est difficile car Aubin décroche et reste très souvent en vision périphérique. Elle s'améliore sur les visages et elle est obtenue à droite et à gauche sur trois allers-retours.

Au fond d'œil, les papilles sont grises mais celui-ci reste normal.

✓ 2^{ème} consultation (le 13/09/2010)

Aubin a maintenant 3 mois et demi. Ses parents trouvent une amélioration. Ils ont stimulé leur petit garçon avec des damiers et sur cocarde. Il semble plus intéressé, suit du regard et décroche de moins en moins son regard de la cocarde.

L'examen du Bébé-vision à 38 cm montre les mêmes résultats en monoculaire et en binoculaire : 6.5 cycles/cm soit 2/10^e ce qui est normal pour l'âge.

Il n'y a pas de strabismes et l'abduction est totale.

Une poursuite sur lumière, sur objet et sur cocarde est obtenue et est normale.

Une coordination oculo-manuelle en vision centrale est observée.

Le fond d'œil n'a pas été refait.

Il s'agissait donc bien d'un retard d'acquisition de la fonction visuelle de Type I, autrement dit, d'un Syndrome de Beauvieux.

Cas n°6 : Gwenaëlle née le 02/12/2001

Gwenaëlle est une petite fille née à terme avec un poids de naissance de 3kg140 après une grossesse et un accouchement sans problèmes particuliers.

A l'âge de 6 mois, il a été constaté l'existence d'une sous-utilisation de la main gauche. Une IRM a donc été réalisée montrant l'existence d'une lésion du côté droit. Vers l'âge de 12 mois, malgré un traitement Gwenaëlle fait de nouveaux épisodes convulsifs graves avec des épisodes de spasmes inconstants.

Un Syndrome de West a été diagnostiqué.

✓ 1^{ère} consultation (en octobre 2002)

Gwenaëlle vient au CHU de Clermont-Ferrand pour un avis, elle est âgée de 10 mois. Gwenaëlle est suivie en dehors du service par une orthoptiste libérale pour exercer une stimulation visuelle depuis l'âge de 6 mois.

Le Bébé-vision est impossible et l'examen, difficile, mais un plafonnement du regard est observé. On note l'absence de poursuite oculaire.

La skiascopie démontre une hypermétropie moyenne.

Le fond d'œil révèle des papilles pales.

✓ 2^{ème} consultation (le 09/04/2003)

Gwenaëlle est maintenant âgée de 2 ans.

L'examen au Bébé-vision monte à 2/10^e sur l'œil droit et 2.5/10^e sur l'œil gauche.

On observe des mouvements de la tête lors de la vision latérale qui sont certainement des séquelles de l'apraxie oculomotrice. Gwenaëlle préfère la vision latérale à la vision centrale. Les yeux sont plus volontiers vers la droite que vers la gauche.

Des difficultés à la réaction lors de l'apparition d'un stimulus dans le champ visuel gauche sont remarquées avec un temps beaucoup plus long que quand le stimulus vient de la droite. On peut se demander s'il n'y a pas un problème de champ visuel ou une négligence visuelle sur le côté gauche. Les saccades se font avec la tête. La poursuite se fait tête tenue sur plusieurs allers-retours et elle se fait avec quelques saccades.

Gwenaëlle est centrée au départ mais part en exotropie jusqu'à 24°. Il existe aussi quelques secousses nystagmiques verticales. La fixation centrale est bonne.

Une occlusion de l'œil droit est mise en place 2h par jour ainsi que la correction optique totale.

✓ 3^{ème} consultation (le 21/01/2004)

L'occlusion est bien faite.

L'enfant part en exotropie allant de 28 à 32°. Elle arrive à alterner. Des secousses nystagmiques horizontales et verticales sont remarquées.

La fixation centrale est correcte mais Gwenaëlle décroche au bout de 5 secondes. Il y a une bonne coordination oculo-manuelle. Les poursuites se font en grandes saccades et sont meilleures à droite qu'à gauche (tourne la tête pour laisser le regard sur la droite), elles sont possibles sur 2 ou 3 allers-retours. Il n'y a pas de limitations.

Le fond d'œil est normal.

Gwenaëlle est donc porteuse d'un retard de maturation visuelle de Type II, car un syndrome de West est associé au retard d'acquisition.

Cas n°7 : Baptiste né le 07/06/2005

Baptiste est né par césarienne à 36 semaines d'aménorrhée et six jours. Il pesait 2kg850. Il est hospitalisé en néonatalogie pour un Syndrome malformatif avec dysmorphie faciale et détresse respiratoire.

✓ 1^{ère} consultation (le 17/06/2005)

Baptiste a seulement 10 jours. Le bilan ophtalmologique est à priori normal. On note une absence de leucocorie, une absence de colobome palpébrale et irien. Le fond d'œil est à priori normal. Aucune anomalie n'est dépistée.

Le réflexe photomoteur est présent.

Un Bébé-vision est à prévoir dans 4 mois.

✓ 2^{ème} consultation (le 24/08/2005)

Baptiste a maintenant 2 mois et demi. Il est adressé pour un avis car son regard est fuyant.

Aucune poursuite oculaire n'est obtenue. On note une absence du réflexe de clignement et des mouvements oculaires désordonnés.

✓ 3^{ème} consultation (le 23/11/2005)

Le Bébé-vision retrouve 3.2 cycles/cm en binoculaire, soit 1.3/10^e. La norme étant de 6.5 cycles/cm. Il n'est pas réalisable en monoculaire.

Baptiste est le plus souvent centré mais part en divergence de l'œil droit ou de l'œil gauche quand il ne fixe pas. Les poursuites se font en grandes saccades dans toutes les directions du regard sur lumière et sur cocarde. La coordination oculo-manuelle semble correcte quand on lui met l'objet dans la main.

✓ 4^{ème} consultation (le 15/05/2006)

Baptiste a maintenant 11 mois, il attrape les objets depuis environ un mois.

Le Bébé-vision à 55 cm en binoculaire atteint difficilement 4.8 cycles/cm soit 2/10^e. En monoculaire de l'œil droit, il est de 4.8 cycles/cm ce qui correspond à 2/10^e mais en monoculaire de l'œil gauche il n'est que de 3.2 cycles/cm soit 1.3/10^e.

Le garçon semble centrer mais donne parfois une impression d'esotropie de 8 à 20° non concrétisable au cover test.

L'abduction des deux yeux est totale.

Une poursuite saccadique est obtenue sur lumière et sur cocarde dans les différentes positions.

La coordination œil/main est bonne mais n'est pas toujours en fixation centrale mais plus en fixation périphérique.

Cet enfant doit être stimulé.

La skiascopie fait ressortir une hypermétropie de +3 sur les deux yeux.

Le fond d'œil est normal.

✓ 5^{ème} consultation (le 11/12/2006)

Baptiste voit une psychomotricienne et un kinésithérapeute deux fois par semaine. Il voit aussi une orthophoniste une fois toutes les trois semaines.

Le Bébé-vision à 55 cm en binoculaire atteint 9.8 cycles/cm soit 3.3/10^e. En monoculaire de l'œil droit on est à 6.5 cycles/cm ce qui correspond à 2.5/10^e, l'œil gauche est inférieur à l'œil droit, il est de 3.2 cycles/cm soit 1.3/10^e mais la coopération est difficile.

La fixation centrale est fugitive. Baptiste semble centré. Les poursuites sont difficiles car Baptiste décroche vite mais elles sont présentes sur 1 ou 2 allers-retours en stimulant. Aucune coordination oculo-manuelle n'est obtenue ce jour.

On remarque un ptosis bilatéral.

Un suivi au CRDV (Centre de Rééducation pour Déficients Visuels) à Clermont-Ferrand est proposé à la famille de Baptiste.

Le 18 janvier 2007, un premier bilan est donc réalisé au CRDV. Baptiste répond par saccades d'orientation céphalique et oculaire. Les poursuites oculaires sont lisses horizontalement de la tempe vers le nez et saccadiques du nez vers la tempe. Cet enfant présente un alignement oculaire parfait.

✓ 6^{ème} consultation (le 06/06/2007)

Baptiste est maintenant âgé de 2 ans. Baptiste commence à marcher debout tenu par la main. Il attrape mieux ses jouets.

L'acuité visuelle est impossible.

L'examen moteur montre un bon alignement oculaire, une poursuite, encore saccadique et une bonne coordination œil-main en vision centrale. L'abduction est totale sur les deux yeux mais des secousses nystagmiques sont retrouvées dans les regards latéraux.

Baptiste présente donc un retard d'acquisition de la fonction visuelle associée à un retard global du développement. C'est un retard de maturation visuelle de Type II. Il est encore suivi pour un contrôle annuel, dans le service, dû à son syndrome associé.

Cas n°8 : Zoé née le 12/09/2008

Zoé est âgée de 7 mois quand elle vient au CHU de Clermont-Ferrand. Mise appart une myopie chez sa maman, il n'y a pas d'antécédents particuliers dans la famille. La grossesse et l'accouchement se sont bien passés. Zoé pesait 2kg560 et mesurait 46.5 cm.

✓ 1^{ère} consultation (le 15/04/2009)

Lors de l'examen on remarque une divergence de l'œil gauche. La maman signale que depuis trois mois elle réalise une stimulation de la fonction visuelle de Zoé.

Le Bébé-vision réalisé en binoculaire retrouve 3.2 cycles/cm soit 1.3/10^e mais le regard s'échappe en vision périphérique, vers le haut et vers le bas. En monoculaire on retrouve sur l'œil gauche 0.64 cycles/cm soit 0.25/10^e mais Zoé pleure, il est donc impossible d'avoir une valeur sur l'œil droit.

En stimulant Zoé, la fixation centrale est présente et la poursuite se fait sur deux allers-retours. On note une absence de strabisme. Un petit mouvement de convergence fugitive et un réflexe photomoteur est présent.

Sur le plan optique, il existe une petite hypermétropie et un astigmatisme direct d'une dioptrie symétrique.

Le fond d'œil met en évidence une rétine peu pigmentée en périphérie et des papilles grises blanches témoignant d'un retard important de maturation visuelle chez cette enfant qui a actuellement 7 mois.

Ce tableau évoque un retard important d'acquisition de la fonction visuelle dans le cadre d'un retard global de développement.

✓ 2^{ème} consultation (le 13/10/2009)

Zoé est maintenant âgée de 13 mois.

On note une amélioration très importante de la fonction visuelle puisque l'examen du Bébé-vision atteint 2.5/10^e en binoculaire et 2/10^e pour l'œil droit et l'œil gauche en monoculaire. La normalité pour cet âge est de 5/10^e.

A l'examen oculomoteur, la poursuite est possible et la coordination oculo-manuelle est bonne. On remarque l'absence de préhension simultanée et la mise en place d'un strabisme divergent de l'œil gauche avec une verticalité probablement de type « déviation verticale dissociée ». Il existe un nystagmus manifeste latent.

La skiascopie révèle une hypermétropie minime qui n'est pas prescrite lors de cette consultation.

Zoé doit, par contre, effectuer une occlusion de son œil droit une heure par jour.

Le fond d'œil montre des papilles grises-blanches.

✓ 3^{ème} consultation (le 08/03/2010)

L'examen du Bébé-vision atteint 6.5 cycles/cm en binoculaire, soit 3.3/10^e. En monoculaire la valeur de l'œil droit est identique à celle de l'œil gauche, elle atteint 4.8 cycles/cm soit 2.5/10^e.

Il n'y a plus de divergence mais on retrouve toujours une petite déviation verticale dissociée et un nystagmus manifeste latent. La déviation verticale dissociée de l'œil droit est supérieure à celle de l'œil gauche.

Zoé n'a pas été dilatée ce jour.

La poursuite de l'occlusion de l'œil droit est nécessaire.

✓ 4^{ème} consultation (le 20/09/2010)

Zoé a maintenant 2 ans. La divergence de l'œil gauche s'est transformée en convergence. Cette ésoptropie est toujours accompagnée d'un nystagmus manifeste latent. Elle va de 12° à 16°. L'acuité visuelle n'est pas mesurable ce jour, car Zoé est agitée.

L'examen oculomoteur démontre un bon réflexe de convergence et des poursuites qui semblent bonnes. La coordination oculo-manuelle est, elle aussi, bonne.

Sous skiacol, on prescrit à Zoé + 1 dioptrie sur l'œil droit et + 1 (+ 1 à 0°) sur l'œil gauche. L'occlusion, d'une heure par jour, de l'œil droit est maintenue.

Le fond d'œil est normal.

✓ 5^{ème} consultation (le 30/03/2011)

Zoé vient pour un contrôle, elle porte bien ses lunettes et l'occlusion est bien faite.

A l'examen, Zoé va de centrée à une ésoptropie de l'œil gauche de 12° à 16°. L'acuité visuelle n'est toujours pas mesurable.

L'occlusion de l'œil droit passe de 1 heure à 2 heures par jour.

✓ 6^{ème} consultation (le 28/09/2011)

L'acuité visuelle n'est toujours pas mesurable de près bien que Zoé est 3 ans.

L'examen est difficile. Sur le plan oculomoteur, elle va de centrée à une ésoptropie de l'œil gauche de 16° avec un nystagmus manifeste latent intermittent et une dominance de l'œil droit.

Après skiascopie, il est prescrit +2 pour l'œil droit et +2.50 (+1 à 0°) pour l'œil gauche.

Le fond d'œil n'a pas été refait. Une poursuite de l'occlusion est nécessaire.

✓ 7^{ème} consultation (le 23/05/2012)

La coopération est difficile mais on atteint Rossano 8 en vision de près.

Elle est reflète centrés au départ avec un petit nystagmus manifeste latent mais qui a tendance à diminuer. Au cours de l'examen, elle se décompense en strabisme convergent de l'œil gauche de 16°. Sans lunettes son strabisme et son nystagmus augmentent. On poursuit l'occlusion.

Il existe peut-être des problèmes neuro-visuels chez cet enfant étant donné les difficultés de la 1^{ère} année mais la coopération est encore insuffisante pour aller plus loin dans l'exploration.

Zoé est un cas présentant un retard important d'acquisition de la fonction visuelle dans le cadre d'un retard global de développement. C'est un retard de maturation visuelle de Type II.

Cas n°9 : Judith née le 30/11/2006

Judith est adressée au CHU de Clermont-Ferrand quand elle est âgée de 3 mois et demi. La grossesse et l'accouchement se sont bien passés. Judith pesait 3kg400. On note un antécédent de strabisme chez la maman de Judith et une hypermétropie.

✓ 1ère consultation (le 12/03/2007)

Le Bébé-vision réalisé à 38 cm n'est obtenu ni en binoculaire ni en monoculaire.

L'examen oculomoteur révèle une absence de fixation, une absence de poursuite oculaire mais un réflexe photomoteur et un réflexe de défense présents. Judith semble être reflets centrés.

A la skiascopie, on retrouve une hypermétropie.

Le fond d'œil montre des papilles grises-blanches.

✓ 2ème consultation (le 02/04/2007)

Judith a maintenant 4 mois.

A l'examen du Bébé-vision Judith ne donne aucune réponse.

On observe une accroche visuelle avec une ébauche de poursuite sur lumière et sur cocarde en grandes saccades. Le réflexe de défense est présent.

Elle est centrée le plus souvent mais il est noté quelques spasmes en esotropie de l'œil droit et de l'œil gauche.

✓ 3ème consultation (le 23/04/2007)

Lors de cette troisième visite, Judith a presque 5 mois. Il n'y a toujours pas de réponse au Bébé-vision.

L'accroche visuelle sur lumière et sur cocarde ainsi que la poursuite sont meilleures que la dernière fois mais l'examen est difficile.

Une esotropie intermittente de l'œil gauche est retrouvée. On note l'absence de nystagmus.

Le fond d'œil montre toujours des papilles grises-blanches.

Judith progresse.

✓ 4ème consultation (le 11/06/2007)

L'examen au Bébé-vision en binoculaire trouve 0.64 cycles/cm soit 0.16/10°.

Elle dirige son regard vers une cible lumineuse mais de façon extrêmement fugace.

Sur le plan oculomoteur elle se met parfois en double abduction.

Le retard de maturation visuelle de Judith s'intègre dans un contexte neurologique plus large. C'est un retard d'acquisition de la fonction visuelle de type II.

✓ 5^{ème} consultation (le 15/10/2007)

Judith a 10 mois et demi. Elle voit un kinésithérapeute deux fois par semaine et la position assise est maintenant possible.

L'examen du Bébé-vision retrouve 0.32 cycles/cm soit 0.12/10^e derrière le cadre. On retrouve 3.2 cycles/cm soit 1/10^e en dehors du cadre. Aucune réponse n'est donnée en monoculaire.

A l'examen Judith met le plus souvent son regard en bas. La fixation est fugitive et la poursuite horizontale aussi mais, celle-ci est possible sur un aller-retour. Aucune poursuite verticale n'est obtenue. Judith décroche en fixation périphérique. On observe un strabisme convergent de l'œil gauche et qui alterne, allant de 16° à 20°.

L'électrorétinogramme et les potentiels évoqués visuels réalisés sous anesthésie générale sont normaux.

✓ 6^{ème} consultation (le 17/03/2008)

A l'examen, Judith fixe difficilement dans le droit devant même si sa maman trouve de l'amélioration sur ce point de vue.

On retrouve une ésoptropie alternante de 20° avec une préférence certaine de l'œil droit. Aucune limitation n'est observée.

La coordination oculo-manuelle, quand elle existe, est faite en vision centrale.

La poursuite se fait en moyennes saccades mais existe.

Il n'y a rien à signaler au fond d'œil.

✓ 7^{ème} consultation (le 15/09/2008)

Judith a maintenant 21 mois, sa maman dit qu'elle regarde plus qu'avant. Elle est suivie par un psychomotricien et un kinésithérapeute.

L'examen du bébé-vision réalisé en dehors du cadre retrouve 9.8 cycles/cm soit 2.5/10^e.

L'ésoptropie de son œil gauche est de 24° à 28° à alternante. Judith fixe en double adduction, se réduit, voire passe en exotropie de façon intermittente.

La poursuite est obtenue sur deux allers-retours en horizontal et en vertical.

La coordination œil/main est obtenue en vision centrale.

✓ 8^{ème} consultation (le 09/03/2009)

L'examen est difficile, Judith pleure, le Bébé-vision en dehors du cadre retrouve la même chose que la dernière fois, soit 2.5/10^e.

La poursuite est obtenue sur plusieurs allers-retours, que ce soit sur lumière ou sur cocarde. L'ésotropie de l'œil gauche va de 24° à 28° à alternante. La coordination oculo-manuelle se fait en centrale.

Ce tableau évoque un retard de maturation visuelle de type II qui a évolué en parallèle avec le retard global de développement de Judith. Le strabisme précoce de cette petite fille est séquelle de son retard, c'est pourquoi, Judith revient régulièrement au CHU de Clermont-Ferrand. La surveillance de son strabisme est nécessaire, malgré le fait que son retard d'acquisition de la fonction visuelle se soit amélioré au maximum de sa possibilité car il est associé à la pathologie générale de Judith.

Cas n°10 : Léa née le 30/11/2010

Léa est adressée au CHU de Clermont-Ferrand suite à la découverte d'une absence de suivi oculaire à plus d'un mois de vie. Léa est issue d'un déni de grossesse complet. Elle pesait 2kg510. Elle a eu une thrombopénie néonatale et présente un kyste porencéphalique temporo-pariétale droit à la naissance.

✓ 1^{ère} consultation (le 27/09/2010)

Léa est âgée de 2 mois et demi lorsqu'elle vient pour la première fois au CHU de Clermont-Ferrand. Elle présente une absence de poursuite oculaire avec des ballottements oculaires rotatoires.

On note une absence de réflexe de défense. Une accroche visuelle sur cocarde noire et blanche est observée. On note la présence d'un nystagmus pendulo-ressort variable en vertical et en horizontal.

L'examen du Bébé-vision réalisé en dehors du cadre en binoculaire atteint 0.32 cycles/cm soit 0.08/10°.

Le fond d'œil montre des papilles grises-blanches.

Une stimulation visuelle va être entreprise par un orthoptiste

✓ 2^{ème} consultation (le 24/01/2011)

Léa a 6 mois et demi, ses parents trouvent qu'elle fixe plus longtemps les objets.

Des ballottements oculaires rotatoires et un nystagmus pendulaire, voir pendulo-ressort de moyenne à grande amplitude et à vitesse variable sont observés.

Une poursuite sur lumière et sur cocarde en horizontal et en vertical est observée. La fixation est meilleure en adduction que dans le droit devant.

L'examen du Bébé-vision donne 0.64 cycles/cm soit 0.16/10°. En monoculaire il n'y a aucune accroche visuelle.

✓ 3^{ème} consultation (le 14/02/2011)

Léa revient sous atropine. Elle présente un gros astigmatisme avec une composante myopique. Il lui est prescrit -3 (90°+4) à l'œil droit et -3.5 (90°+3.5) à l'œil gauche.

Le fond d'œil montre des papilles très blanches.

✓ 4^{ème} consultation (le 16/05/2011)

Le comportement visuel de Léa a été très grandement amélioré par la prescription optique.

Le Bébé-vision réalisé à 55 cm retrouve en binoculaire 3.2 cycles/cm soit 1.3/10^e. En monoculaire, que ce soit l'œil droit ou l'œil gauche on retrouve 1.6 cycles/cm soit 0.7/10^e.

Cet enfant présente toujours un ballotement oculaire et un nystagmus auquel s'associe une ésoptropie de 12° mais elle est quand même transformée sur le plan du comportement oculaire.

La coordination œil/main est présente en vision centrale.

Il serait vraiment souhaitable qu'un suivi orthoptique puisse être mis en place pour cet enfant.

✓ 5^{ème} consultation (le 21/11/2011)

Léa est maintenant âgée de 16 mois. Elle a réalisé un IRM encéphalique il y a un mois qui est anormal, du fait de son kyste porencephalique temporo-pariétale droit. Elle est suivie au CAMSP (Centre d'Action Médico-Social Précoce) par une orthoptiste et est en progrès.

Elle se tient debout en se tenant et se déplace à quatre pattes.

Le Bébé-vision à 55 cm en binoculaire atteint 6.5 cycles/cm soit 2.5/10^e alors que la norme est 3.3/10^e. On atteint 2.4 cycles/cm soit 1/10^e en monoculaire des deux yeux.

La réalisation fut difficile car Léa porte souvent son regard en bas en monoculaire.

A l'examen, un nystagmus en monoculaire sur l'œil droit et l'œil gauche, variable en amplitude ainsi que des ballotements oculaires sont retrouvés. L'abduction est totale mais nystagmique.

Un strabisme convergent de l'œil gauche au départ et alternant par la suite, de 12° à 16° est observé.

La coordination œil-main se fait préférentiellement avec la main droite en vision centrale. Léa a un bon réflexe de convergence.

La réfraction ne retrouve aucune myopie mais toujours l'astigmatisme mais l'examen est difficile.

Le fond d'œil n'est pas refait ce jour.

✓ 6^{ème} consultation (le 20/01/2012)

Léa est vue ce jour sous anesthésie générale.

Elle présente dans le cadre des séquelles d'une cécité corticale néonatale un nystagmus avec ballotements oculaires.

Sous anesthésie générale une skiascopie a pu être réalisée. Léa portera +1 (0°-2) à droite et -2 (0°-2) à gauche.

Le fond d'œil montre une atrophie optique et une rétine correcte dans le secteur exploré.

Par ailleurs une deuxième IRM a été réalisée et celle-ci signale l'augmentation de la cavité portocéphalique pariéto-occipitale avec un amincissement et une voussure de la voûte crânienne. Un avis chirurgical est demandé.

✓ 7^{ème} consultation (le 07/05/2012)

Ce jour l'acuité visuelle est impossible.

Léa présente toujours son nystagmus avec des épisodes de plafonnement du regard et une ésoptropie de l'œil gauche qui arrive à alterner mais avec une dominance de l'œil droit.

Pour la première fois une position compensatrice de la tête, regard à gauche tête à droite est observée et semble être une position de compensation du nystagmus. Un essai de prismes bases homonymes pour limiter cette position compensatrice et améliorer globalement la vision de Léa doit être envisagé lors de la prochaine consultation.

✓ 8^{ème} consultation (le 27/01/2014)

Léa a maintenant 3 ans et demi, elle aurait dû être opérée en neurochirurgie il y a trois mois et cette opération a été reportée et sa maman n'a toujours pas de rendez-vous.

Sur le plan de la fonction visuelle, l'acuité visuelle de loin est de 1/10^e et Rossano 4 de près. Cet enfant est malvoyante.

Le fond d'œil montre des papilles grises-blanches qui sont le reflet de sa pathologie et qui expliquent, en lien avec le nystagmus, la mauvaise vision.

Un nystagmus pendulo-ressort variable s'associe à un strabisme convergent et à un nystagmus manifeste latent.

Ce tableau évoque un retard de maturation visuel de type II. En effet, Léa a présenté un retard d'acquisition de la fonction visuelle associé à un trouble neuro-développemental.

Cas n°11 : Mayeul né le 06/08/2007

Mayeul est adressé pour la 1ère fois au CHU de Clermont-Ferrand pour plafonnements oculaires depuis la naissance.

La maman de Mayeul a eu une grossesse difficile puisqu'elle présentait des métrorragies au cours des deux premiers trimestres, elle s'est déroulée sous ASPEGIC du fait d'un antécédent de pré-éclampsie. Elle avait, également de l'hypertension en fin de grossesse. L'accouchement a donc été déclenché trois semaines avant terme. Mayeul pesait 2kg460 à la naissance.

✓ 1ère consultation (le 24/09/2007)

Mayeul est âgé de un mois et dix-huit jours.

A l'examen, il craint la lumière, il a un comportement correct sur la cocarde lorsqu'il est réveillé mais il est très difficile d'avoir un temps d'éveil suffisant pour l'examen chez ce bébé. Il est le plus souvent en grande divergence et lorsqu'il fixe, à ce moment-là, il développe des spasmes en convergence.

On note la présence d'un réflexe de défense, d'un réflexe photomoteur ainsi que de brefs épisodes de plafonnement du regard.

Le fond d'œil montre simplement de petites papilles grises mais pas d'autres anomalies dans le secteur exploré.

Il y a chez Mayeul, manifestement une difficulté à la mise en place d'une vision binoculaire normale.

✓ 2ème consultation (le 13/11/2007)

Mayeul a maintenant 3 mois et demi, il a effectué un bilan pédiatrique qui s'est révélé négatif. Il y a une absence de fixation correcte. On note une accroche et une poursuite sur cocarde sur deux allers-retours. Les plafonnements diminuent, il existe une divergence qui se transforme parfois en spasme de convergence.

Il n'y a aucune réponse au Bébé-vision.

Dilaté, il existe une hypermétropie de l'ordre de 6 dioptries au niveau de chaque œil. On note l'absence de nystagmus ou de ballotement oculaire.

Le fond d'œil révèle de petites papilles grises cerclées de pigments.

Par ailleurs, cet enfant est très hypotonique et il n'y a aucune tenue de tête.

Ce tableau évoque davantage un problème neurologique dans lequel cet enfant n'arrive pas à développer sa fonction visuelle qu'une malvoyance liée à une pathologie du globe oculaire.

✓ 3^{ème} consultation (le 11/02/2008)

Mayeul est âgé de six mois, il passe toujours de grande divergence à spasme en convergence, de temps en temps, il est à peu près droit.

Sur cocarde, on a une poursuite qui est obtenue assez facilement en horizontal, en vertical, on note le déclenchement de secousses nystagmiques dans le regard en haut, sur lumière, il est le plus souvent en divergence avec parfois le déclenchement de secousses nystagmiques sur l'œil non fixateur.

Une correction optique est prescrite, avec sur l'œil droit +6,50 et sur l'œil gauche +7(+1 à 90°).

Le fond d'œil montre toujours de petites papilles grises cerclées de pigments à la limite de la micro papille.

Le bilan réalisé en pédiatrie a été négatif et l'IRM normale. Cet enfant bénéficie de kinésithérapeute neuro motrice en libéral. L'importance du retard sur le plan de la fonction visuelle laisse penser qu'il est souhaitable qu'une stimulation de la fonction visuelle soit mise en place. Il est donc donné aux parents les coordonnées du CRDV. Une déclaration à la MDPH (Maison Départementale des Personnes Handicapées) va être faite.

✓ 4^{ème} consultation (le 14/04/2008)

Mayeul va maintenant au CRDV, il est en progrès depuis qu'il porte ses lunettes.

L'examen du Bébé-vision réalisé en dehors du cadre, en binoculaire donne 3.2 cycles/cm soit 1.3/10^e. Une poursuite est obtenue sur lumière et sur cocarde, dans toutes les directions du regard.

On observe un strabisme variable, qui va de grande divergence car Mayeul décroche à spasme en convergence de l'œil gauche. Mayeul arrive à alterner avec l'œil droit qui s'élève et l'œil gauche qui s'abaisse quand il part en divergence. Aucun plafonnement n'est observé mais on observe tout de même de grands décrochages.

✓ 5^{ème} consultation (le 04/07/2008)

Mayeul revient aujourd'hui pour faire un électrorétinogramme blanc, rouge, bleu qui compte tenu des conditions de recueil, un peu difficile, est tout à fait correct.

Les potentiels évoqués visuels passent lors de la stimulation de l'œil droit et de la stimulation de l'œil gauche. Mayeul progresse bien sur le plan visuel. Ses potentiels évoqués visuels correspondent à une acuité visuelle certaine mais pour l'instant la quantification est difficile.

✓ 6^{ème} consultation (le 28/10/2008)

Mayeul est âgé de 14 mois et demi. Il est toujours suivi au CRDV.

Le Bébé-vision en binoculaire démontre 6.5 cycles/cm soit 2.5/10^e. en monoculaire on obtient 4.8 cycles/cm sur l'œil droit comme sur l'œil gauche, soit 2/10^e.

A l'examen, on retrouve un grand strabisme divergent d'angle variable de 0° à 50°. Il alterne et il n'y a plus de convergence. Dans la divergence, on note que lorsqu'il y a divergence l'œil droit s'élève et l'œil gauche s'abaisse.

La réfraction a été refaite, il y a une forte hypermétropie. Il est prescrit pour Mayeul +7 dioptries aux deux yeux.

Le fond d'œil a été refait. Pour la première fois, des papilles colorées sont observées. Celles-ci restent toutes petites à la limite de l'hypoplasie mais elles ne sont plus grises et nous sommes devant un tableau qui ressemble à un très gros retard de myélinisation.

✓ 7^{ème} consultation (le 06/04/2009)

Le Bébé-vision réalisé à 38 cm retrouve 9.8 cycles/cm en monoculaire de l'œil droit, soit 2.5/10^e. En monoculaire de l'œil gauche, on retrouve 13 cycles/cm soit 3.3/10^e.

Il a toujours un très grand strabisme divergent qui peut aller jusqu'à 50° avec une dominance de l'œil droit pour lequel une occlusion de 1h30 par jour est prescrite.

Il a une petite convergence et une coordination œil-main de bonne qualité. Il arrive à avoir une poursuite sur lumière dans tous les secteurs.

Il porte bien ses lunettes est moins gêné sur la lumière.

✓ 8^{ème} consultation (le 05/10/2009)

Ce jour, son acuité visuelle au Bébé-vision à 55 cm, en binoculaire est de 6.5 cycles/cm à 9.8 cycles/cm soit 3.3/10^e. En monoculaire, sur l'œil droit et sur l'œil gauche, on retrouve 6.5 cycles/cm soit 2.5/10^e.

Mayeul ne s'intéresse quasiment pas à l'examen et réagit violemment à l'occlusion.

L'angle de strabisme est variable, il va de centré à une exotropie jusqu'à 48° à 50°. Il semble toujours exister une petite dominance de l'œil droit mais l'alternance est possible.

La skiascopie et l'examen du fond d'œil ont été extrêmement difficiles. Une prescription de +6.5 dioptries à chaque œil a été faite.

Le fond d'œil est identique à celui de la dernière fois.

✓ 9^{ème} consultation (le 21/04/2010)

Mayeul a maintenant 2 ans et 8 mois.

L'acuité visuelle retrouvée ce jour est de Rossano 2.5. On note une stabilité de son strabisme divergent qui est parfaitement alternant, de très grand angle de 40° à 48°. Ce strabisme précoce avec une hyper-alternante et une excyclo-torsion s'accompagne d'un ptôsis palpébral variable, mais certain. Ce strabisme divergent peut de façon fugace disparaître lorsqu'il fixe bien. Il arrive même à avoir une petite convergence. Il n'y a pas de nystagmus.

Il porte toujours sa forte correction d'hypermétropie de +6.50.

Les parents souhaiteraient que le fond d'œil soit refait lors de l'IRM qui doit avoir lieu sous anesthésie générale dans deux mois.

Mayeul va quitter le CRDV pour intégrer le SESSAD de l'APF (Service d'Education Spéciale et de Soins à Domicile de l'Association des Paralysés de France).

✓ 10^{ème} consultation (le 04/06/2011)

Pour la première fois nous avons pu avoir une acuité visuelle de loin. A droite, 2^{ème} œil testé, l'acuité visuelle est de 2.4/10^e. A gauche, 1^{er} œil testé, entre 4 et 5/10^e et en binoculaire entre 4 et 5/10^e. De près, elle est normale Rossano 2 à chaque œil.

Le strabisme ne bouge pas, divergence de 40 à 50° alternante avec une hyper-alternante, à peu près identique de loin et de près. Les saccades, tête tenue, sont correctes.

Les saccades d'attraction équivalentes d'un champ visuel sont bonnes et on a une excellente coordination œil/main.

Sur le plan optique Mayeul porte (40°-1)+6 à droite, (170°-0.50)+6 à gauche.

Les parents de Mayeul font part de difficultés visio-spatiales à peu près certaines, en particulier dans l'espace pour les encastresments alors que dans les jeux à plat il semble être plus performant. Ceci n'est pas lié à son strabisme mais à des difficultés certainement dans le domaine visio-spacial.

✓ 11^{ème} consultation (le 16/12/2011)

Mayeul a maintenant 4 ans. Il fait quelques pas, il parle de mieux en mieux, il fréquente sans difficultés la moyenne section de maternelle où il présente simplement des problèmes de motricité fine mais il reconnaît les lettres.

Son acuité visuelle s'est bien améliorée, en particulier à droite où nous arrivons quasiment à 5/10^e et 4/10^e à gauche, Rossano 2 de près.

Son oculomotricité ne s'est pas modifiée, nous avons toujours un ptôsis et une exotropie alternante importante de 44 à 48° avec hyper alternante.

La skiascopie retrouve $(50^\circ-1.50) +5.75$ à droite et $(170^\circ-0.50)+5.25$ à gauche.

Le fond d'œil montre de petites papilles bien colorées, sans anomalie rétinienne.

✓ 12^{ème} consultation (le 16/05/2012)

Avec $(50^\circ-1.50) +5.75$ à droite et $(170^\circ-0.50) +5.25$ à gauche, Mayeul a maintenant 5/10^e à chaque œil Rossano 2 de près, c'est-à-dire une acuité visuelle normale de près.

Son strabisme divergent est toujours très important, de l'ordre de 48°, alternant avec une dominance de l'œil gauche.

Son ptôsis est toujours un peu plus important à droite qu'à gauche mais pas majeur. Il porte bien ses lunettes.

Il fait tellement de progrès que le strabisme va être un peu plus activement pris en charge et une heure d'occlusion va être faite pour traiter la dominance de l'œil gauche sur l'œil droit. Il est très probable lorsque l'alternance sera parfaite, probablement dans les deux ans à venir, qu'une chirurgie du strabisme divergent soit entreprise.

Mayeul est maintenant suivi au CHU de Clermont-Ferrand pour son strabisme divergent et son ptôsis. Il a présenté un retard de maturation visuelle de Type II, en effet celui-ci était associé à un retard psychomoteur.

Cas n°12 : Gabrielle née le 05/02/2014

Gabrielle est envoyée au CHU de Clermont-Ferrand à l'âge de 4 mois et demi pour des troubles de la fonction visuelle d'origine centrale associée à une épilepsie précoce. La grossesse s'est globalement bien déroulée, elle a été marquée par de bons moments actifs fœtaux. L'accouchement a été déclenché pour une anomalie du rythme cardiaque fœtal à la 41^{ème} semaine d'aménorrhée. Gabrielle pesait 3kg590 et mesurait 49 cm.

Gabrielle a été transférée en réanimation, l'hypothèse initiale est celle de convulsions sur anoxo-ischémie néonatale modérée.

Hospitalisée à plusieurs reprises, pour clonies du membre supérieur droit puis persistance des convulsions sous bithérapie anti épileptique.

L'IRM réalisée, montre une hypoplasie du corps calleux et une atrophie des voies optiques. Un bilan génétique est en cours. L'hypothèse d'une origine anoxo-ischémique de ses convulsions a donc été écartée.

✓ 1^{ère} consultation (le 20/06/2014)

D'après les parents, les spasmes continuent. Une corticothérapie va être introduite.

On constate que par rapport à il y a quelques semaines, il n'y a plus de déviation de la tête et des yeux, la tête est droite.

Le réflexe photomoteur existe. Il n'y a pas de nystagmus, pas de ballottements oculaires, par contre le réflexe de défense n'est quasiment pas présent. La fixation est des plus intermittente et il n'y a pas de poursuite.

De temps en temps, on voit apparaître une ésoptropie de l'œil gauche par spasme, ce qui est plutôt de bon pronostic car à ce moment-là il y a tentative de fixation.

Sur le plan optique, on a une hypermétropie moyenne et un astigmatisme d'une dioptrie. La correction n'est pas prescrite car Gabrielle ne bénéficiait pas de la correction optique étant donné son retard d'acquisition de la fonction visuelle.

Le fond d'œil ne montre pas d'anomalie développementale. On constate des papilles petites et grises-blanches, témoignant d'un retard de myélinisation.

Les examens électrophysiologiques démontrent que l'électrorétinogramme est normal en flashes blancs et rouges compte tenu des difficultés de recueil, liées à l'âge. Le potentiel évoqué visuel en flashes blancs et rouges est présent mais monophasique comme c'est classique dans cette tranche d'âge.

Il est conseillé à la famille cinq minutes par jour de stimulation visuelle en s'aidant d'une stimulation sonore appréciée par Gabrielle avec des jouets noirs et blancs.

Une ordonnance est confiée aux parents pour une stimulation visuelle chez une orthoptiste, à mettre en place dès que sur le plan général les choses seront stabilisées.

✓ 2^{ème} consultation (le 27/10/2014)

Gabrielle a maintenant 8 mois. Il lui a été diagnostiqué un Syndrome de West.

A l'examen un réflexe de défense est présent mais aucune poursuite n'est obtenue même avec une stimulation auditive. Les parents disent que quand on lui parle, il arrive à Gabrielle d'arrêter de gesticuler et de leur sourire.

La fixation est fugace, elle dure quelques secondes. Celle-ci est plus facile quand elle est allongée car elle utilise son regard en bas. En effet, quand Gabrielle est assise elle porte souvent son regard vers le bas.

Aucun nystagmus n'est vu ce jour.

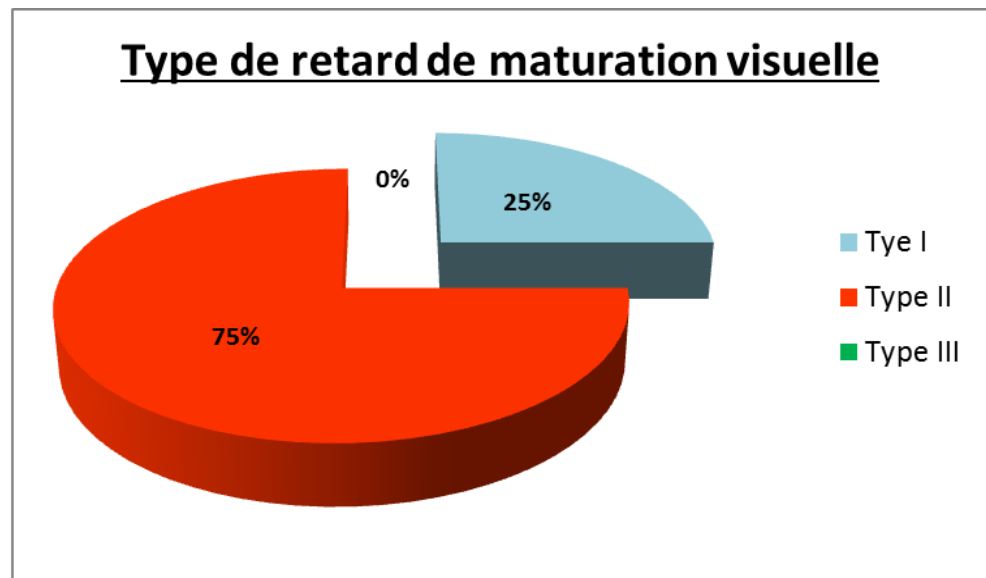
Dans la mesure où il y a du progrès au niveau de la fonction visuelle ($90^{\circ}+1$) +5 est prescrit à chaque œil. La stimulation visuelle est à poursuivre. Le fond d'œil montre toujours de petites papilles grises-blanches.

Gabrielle est donc porteuse d'un retard de maturation visuelle de Type II. En effet, le retard d'acquisition de la fonction visuelle est associé à un retard de développement global.

RESULTATS

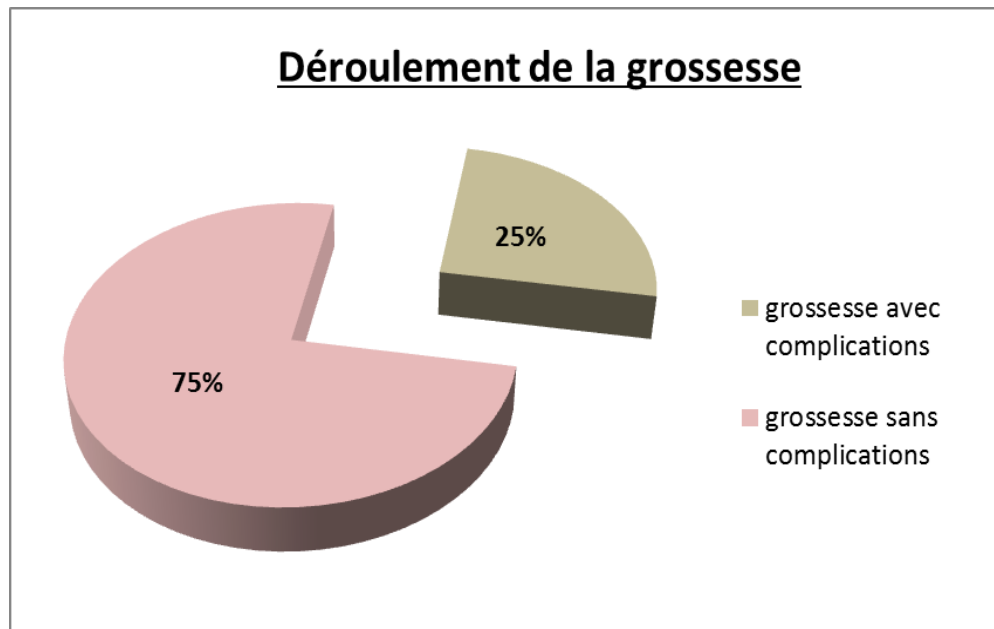
Après étude de ces cas atteints de retard de maturation de la fonction visuelle, nous pouvons mettre en évidence la mise en place de différentes caractéristiques d'un retard d'acquisition de la fonction visuelle selon le Type I et le Type II, retrouvées chez ces enfants dans le temps.

Dans cette étude nous n'avons retrouvé aucun cas atteint de retard de maturation visuelle de Type III c'est-à-dire ayant une pathologie oculaire associée et donc, présentant une malvoyance. Trois enfants sur douze présentaient un retard d'acquisition de la fonction visuelle de Type I et sept sur douze, un retard de maturation visuelle de Type II.

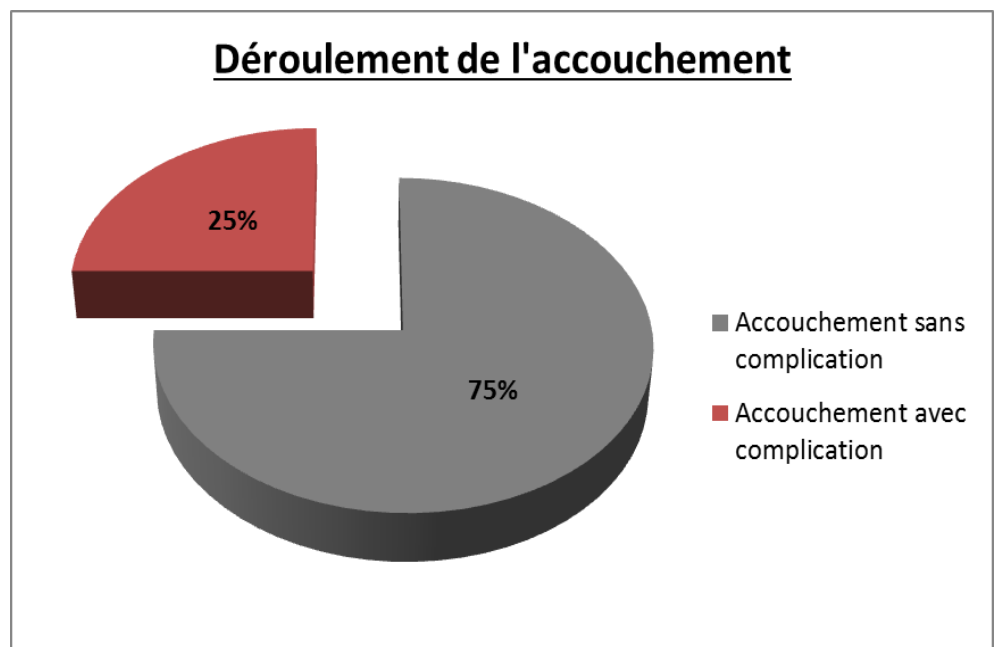


D'une part, le déroulement de la grossesse, l'accouchement ainsi que la prématurité de certains enfants ont été étudiés ici.

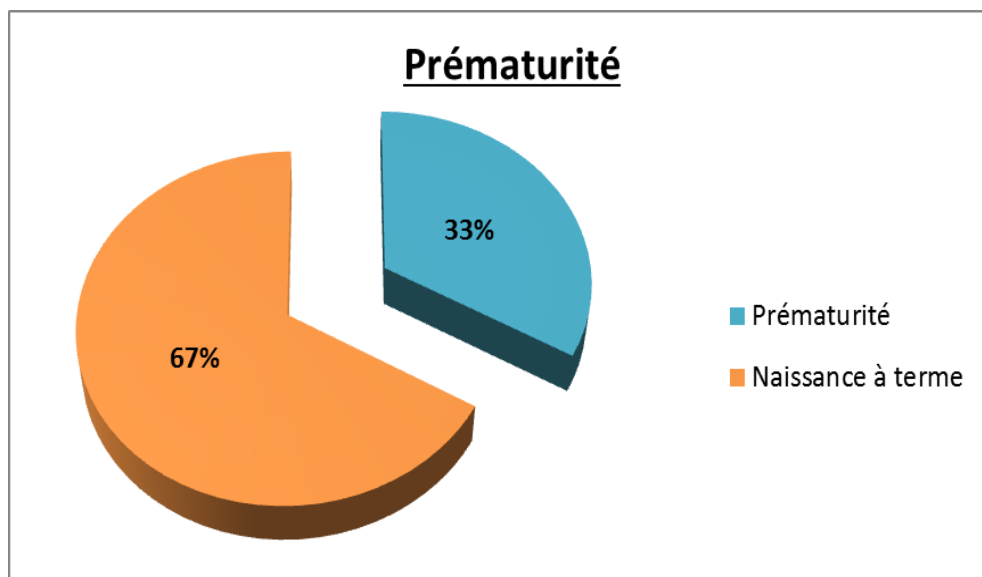
Dans neuf cas sur douze, la grossesse s'est déroulée sans particularité tandis que trois patients ont eu une grossesse compliquée par un déni de grossesse ou encore un syndrome grippal.



L'accouchement fût pour neuf cas sur douze sans complications notables. Seulement trois enfants ont eu un accouchement difficile. Trois enfants sur douze ont eu un accouchement déclenché mais sans complications notables.



Huit naissances sur douze sont arrivées au terme tandis que quatre nouveaux nés sur dix sont nés prématurés.



Ce qui amène les parents à consulter pour leur enfant, est le comportement visuel pauvre, l'absence de suivi du regard ou même de fixation.

	Grossesse	Accouchement	Prématurité	Poids de naissance	Age de la 1ère consultation
<i>Tim</i>	sans complications	sans complications	Non	2kg570	2 mois
<i>Sohann</i>	sans complications	sans complications	Non	3kg970	2 mois
<i>Hugo</i>	sans complications	sans complications	Non	2kg600	3 mois
<i>Harris</i>	avec complications	avec complications	Oui	2kg550	5 mois
<i>Aubin</i>	sans complications	sans complications	Non	3kg7801	2 mois 1/2
<i>Gwenaelle</i>	sans complications	sans complications	Non	3kg140	10 mois
<i>Baptiste</i>	sans complications	sans complications	Oui	2kg880	10 jours
<i>Judith</i>	sans complications	sans complications	Non	3kg400	3 mois 1/2
<i>Zoé</i>	sans complications	sans complications	Non	2kg560	7 mois
<i>Léa</i>	avec complications	avec complications	Oui	2kg510	2 mois 1/2
<i>Mayeul</i>	avec complications	sans complications	Oui	2kg460	1 mois 1/2
<i>Gabrielle</i>	sans complications	avec complications	Non	3kg590	4mois 1/2

	Grossesse	Accouchement	Prématurité	Poids de naissance	Age de la 1ère consultation
<i>Tim</i>	sans complications	sans complications	Non	2kg570	2 mois
<i>Sohann</i>	sans complications	sans complications	Non	3kg970	2 mois
<i>Hugo</i>	sans complications	sans complications	Non	2kg600	3 mois
<i>Harris</i>	avec complications	avec complications	Oui	2kg550	5 mois
<i>Aubin</i>	sans complications	sans complications	Non	3kg7801	2 mois 1/2
<i>Gwenaelle</i>	sans complications	sans complications	Non	3kg140	10 mois
<i>Baptiste</i>	sans complications	sans complications	Oui	2kg880	10 jours
<i>Judith</i>	sans complications	sans complications	Non	3kg400	3 mois 1/2
<i>Zoé</i>	sans complications	sans complications	Non	2kg560	7 mois
<i>Léa</i>	avec complications	avec complications	Oui	2kg510	2 mois 1/2
<i>Mayeul</i>	avec complications	sans complications	Oui	2kg460	1 mois 1/2
<i>Gabrielle</i>	sans complications	avec complications	Non	3kg590	4mois 1/2

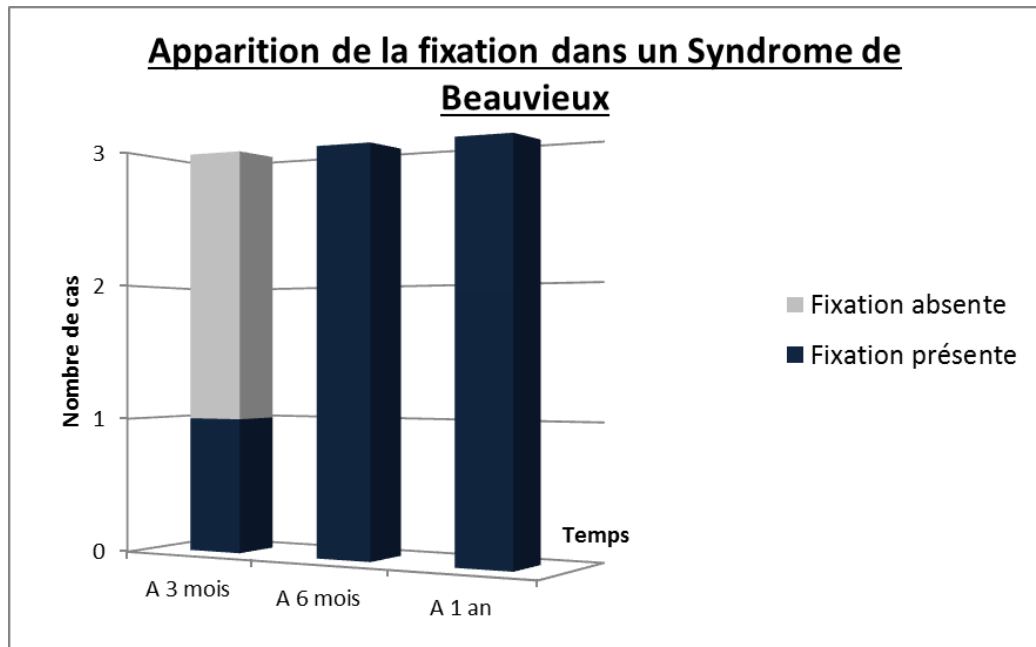
LE SYNDROME DE BEAUVIEUX :

L'âge moyen de la première consultation chez les enfants atteints de retard de maturation visuelle de Type I est de deux mois et demi.

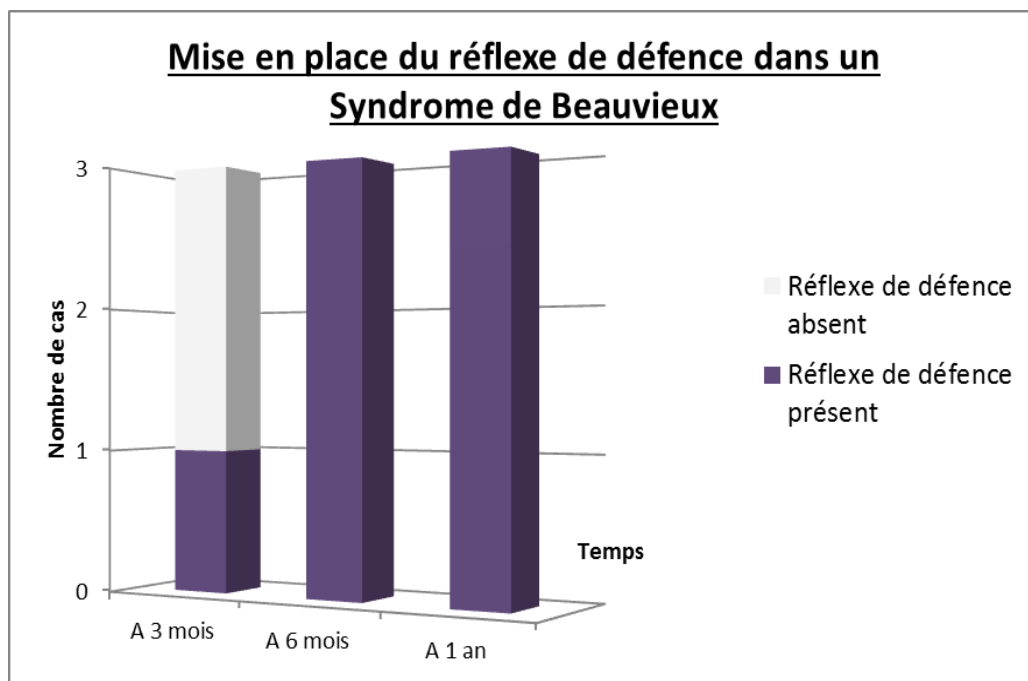
Après examen du Bébé-vision, à trois mois, on retrouve une acuité visuelle inférieure à la norme pour l'âge de l'enfant. A 6 mois, les trois enfants de cette étude, atteint du Syndrome de Beauvieux ont une acuité visuelle normale pour leur âge.

Sur le plan fonctionnel, on note que dans 100% des cas le réflexe photomoteur est présent à trois mois.

En ce qui concerne la fixation, à trois mois, elle est absente chez deux enfants sur les trois, elle apparaît parallèlement à l'évolution de la fonction visuelle. Ainsi, à six mois, elle est présente chez tous les enfants de cette étude présentant un retard de maturation visuel de Type I. L'histogramme ci-dessous le représente très bien.

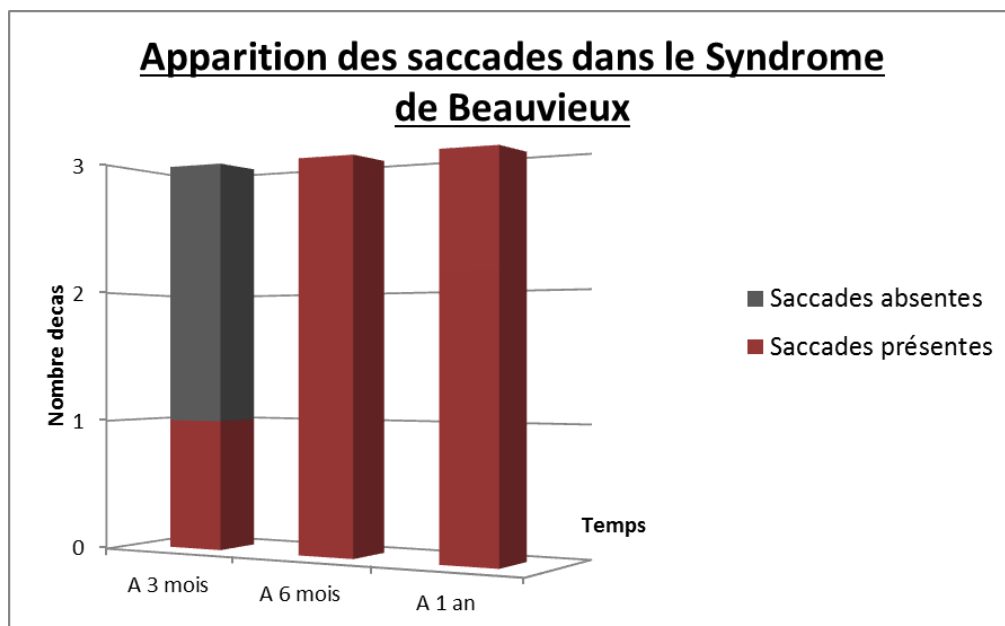


Le réflexe de défense, pour sa part, est absent à trois mois, chez deux enfants sur trois, à un an et même à six mois, il est présent sans aucune difficultés chez tous les enfants de cette étude, présentant un retard de maturation visuelle de Type I.

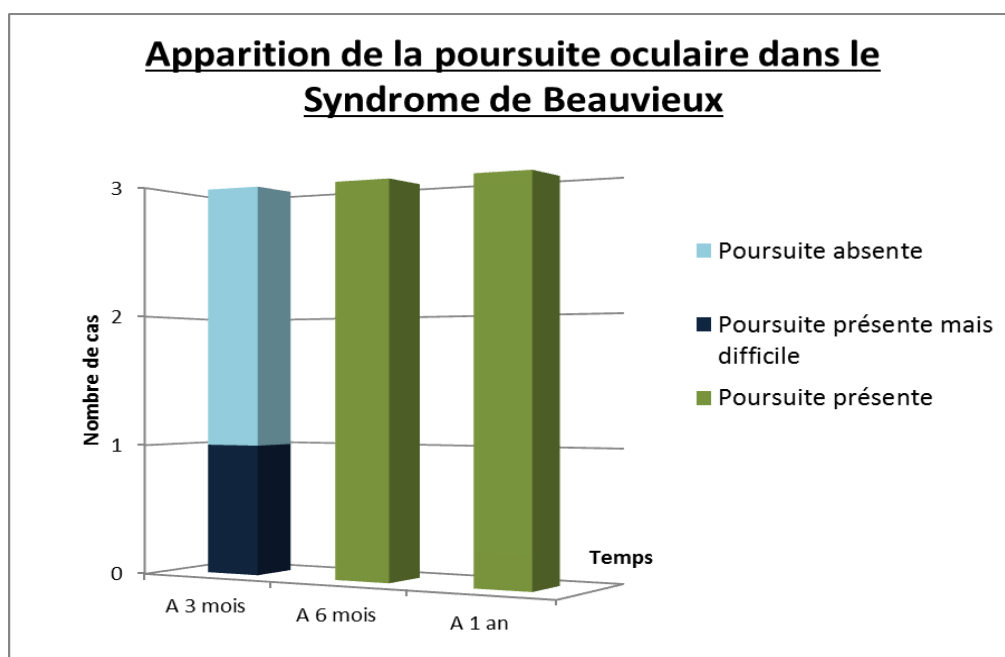


D'autre part, dans cette étude, à l'âge de trois mois, les saccades sont absentes pour deux cas sur trois, atteints d'un Syndrome de Beauvieux. Elles apparaissent parallèlement à l'évolution de la fonction visuelle, comme le réflexe de défense étudié précédemment.

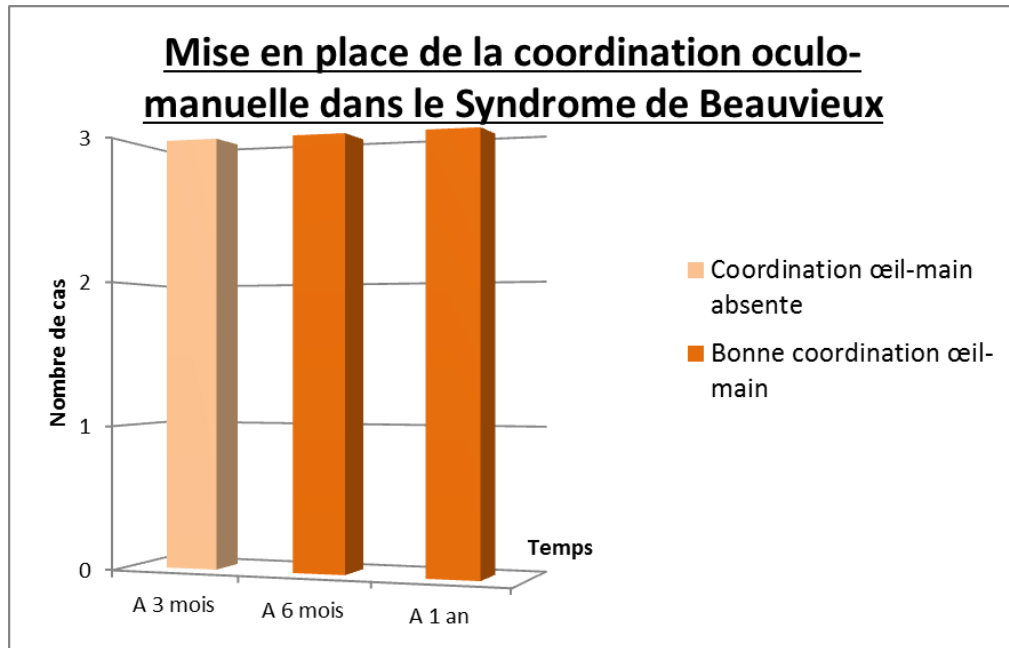
C'est pourquoi, à un an mais aussi à six mois, chez tous ces enfants, on peut noter la présence de saccades.



Dans deux cas sur trois la poursuite oculaire était absente lorsque ces enfants avaient trois mois. Un seul enfant avait une poursuite oculaire présente mais celle-ci était difficile. Dès l'âge de six mois, tous les cas de cette étude présentant un retard de maturation visuelle de Type I, ont une bonne poursuite oculaire présente dans toutes les directions du regard.



Lors de cette étude, chez 100% des cas présentant un retard de maturation visuelle de Type I, la coordination œil/main est absente à trois mois.



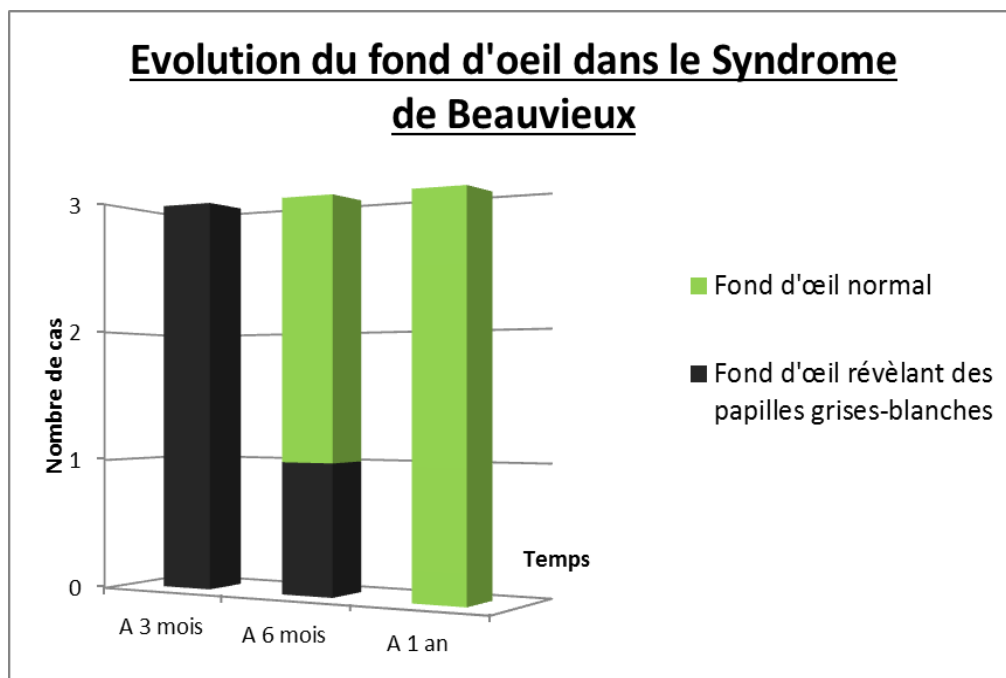
Dès six mois, on peut noter d'après l'histogramme ci-dessus que la coordination oculo-manuelle est bonne chez tous les enfants de cette étude ayant un Syndrome de Beauvieux. Elle a évolué parallèlement au retard d'acquisition de la fonction visuelle.

D'autre part, en étudiant la motilité oculaire, on peut noter que celle-ci est normale chez chacun de ces patients. L'alignement oculaire, lui, est orthotropique chez tous les enfants ayant un Syndrome de Beauvieux.

Dans cette étude, deux enfants sur trois présentant un retard de maturation visuelle de Type I n'ont eu un nystagmus, même de façon transitoire. Seul, un de ces enfants présentait un nystagmus qui a disparu parallèlement à l'amélioration de la fonction visuelle. Autrement dit, à 3 mois, à 6 mois et même à un an cet enfant avait un nystagmus mais celui-ci s'améliorait au fil du temps.

Les potentiels évoqués visuels réalisés chez ces enfants se sont révélés normaux, de même que l'IRM pour les enfants atteints de retard de maturation visuel de Type I aussi appelé Syndrome de Beauvieux.

Lors de la réalisation du fond d'œil, cette étude confirme que tout enfant ayant un retard de maturation visuelle, de Type I présentent des papilles pâles grises-blanches. En effet, à trois mois, tous les enfants de cette étude révélaient des papilles grises-blanches au fond d'œil. A 1 an on retrouve 100% des cas avec un fond d'œil normal alors qu'à 6 mois il ne reste plus qu'un seul cas ayant un Syndrome de Beauvieux avec des papilles grises-blanches au fond d'œil.



Voici les résultats des trois enfants présentant un Syndrome de Beauvieux retranscrits plus en détails dans le tableau suivant.

	Age	Fixation	Réflexe de défence	Saccades	Poursuite	Coordinati on œil-main	Nystagmus	Fond d'œil
<u>Tim</u>	A 3 mois	Absente	Absent	Absentes	Absente	Absente	Non	Papilles grises-blanches
	A 6 mois	Présente	Présent	Présentes	Présente	Bonne	Non	Normal
	A 1 an	Présente	Présent	Présentes	Présente	Bonne	Non	Normal
<u>Hugo</u>	A 3 mois	Absente	Absent	Absentes	Absente	Absente	Oui	Papilles grises-blanches
	A 6 mois	Présente	Présent	Présentes	Présente	Bonne	Oui	Papilles grises-blanches
	A 1 an	Présente	Présent	Présentes	Présente	Bonne	Oui	Normal
<u>Aubin</u>	A 3 mois	Présente	Présent	Présentes	Présente mais difficile	Absente	Non	Papilles grises-blanches
	A 6 mois	Présente	Présent	Présentes	Présente	Bonne	Non	Normal
	A 1 an	Présente	Présent	Présentes	Présente	Bonne	Non	Normal

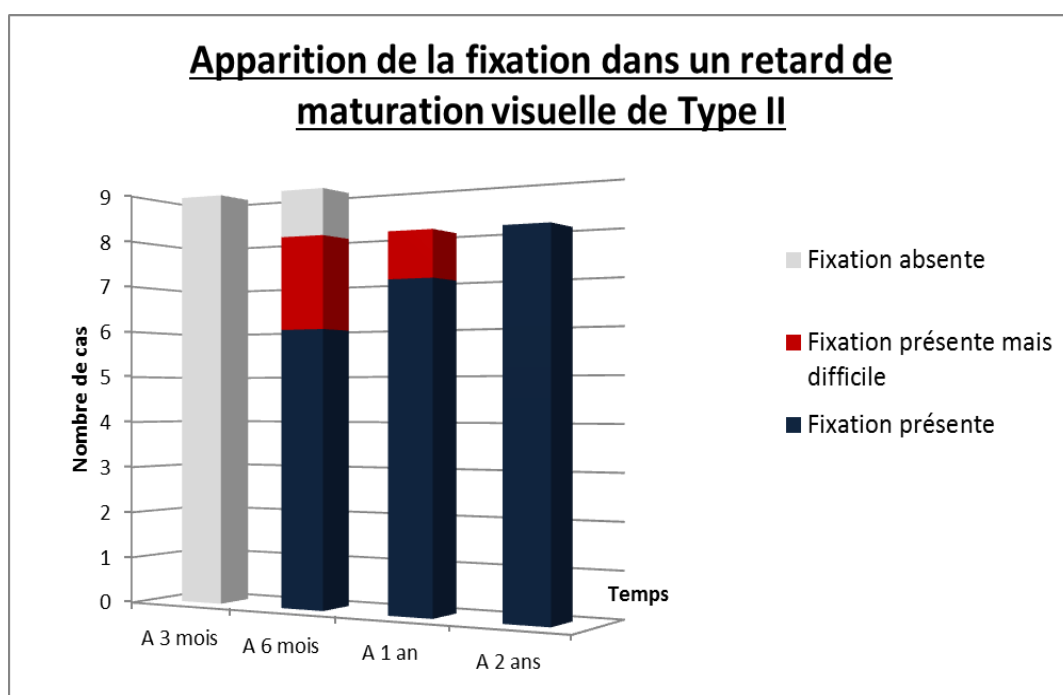
RETARD DE MATURATION VISUEL DE TYPE II:

L'âge moyen de la première consultation chez les enfants atteints de retard de maturation visuelle de Type II est de quatre mois.

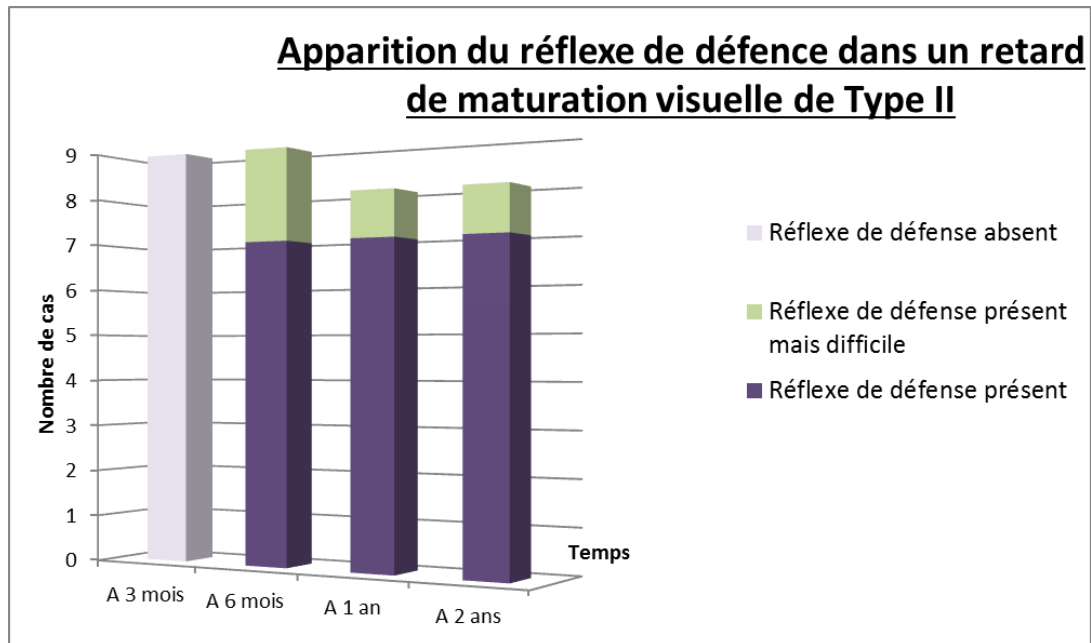
Après examen du Bébé-vision, à trois mois, on retrouve une acuité visuelle inférieure à la norme pour l'âge de l'enfant. L'acuité visuelle des enfants atteints d'un retard d'acquisition de la fonction visuelle évolue parallèlement à l'évolution de leur retard général et de leur maturation visuelle. La récupération ce fait en moyenne vers 10 mois et demi.

Sur le plan fonctionnel, on note que dans 100% des cas le réflexe photomoteur est présent à trois mois.

En ce qui concerne la fixation, à trois mois, elle est absente chez tous ces enfants, elle apparaît parallèlement à l'évolution de la fonction visuelle. Ainsi, à six mois, elle est présente chez sept enfants de cette étude présentant un retard de maturation visuel de Type II mais présente difficilement chez un cas de cette étude. Elle est absente chez un seul enfant. A un an elle est présente chez huit enfants mais difficile chez l'un d'entre eux. A deux ans, la fixation est présente chez tous ces enfants. L'histogramme ci-dessous le représente très bien.

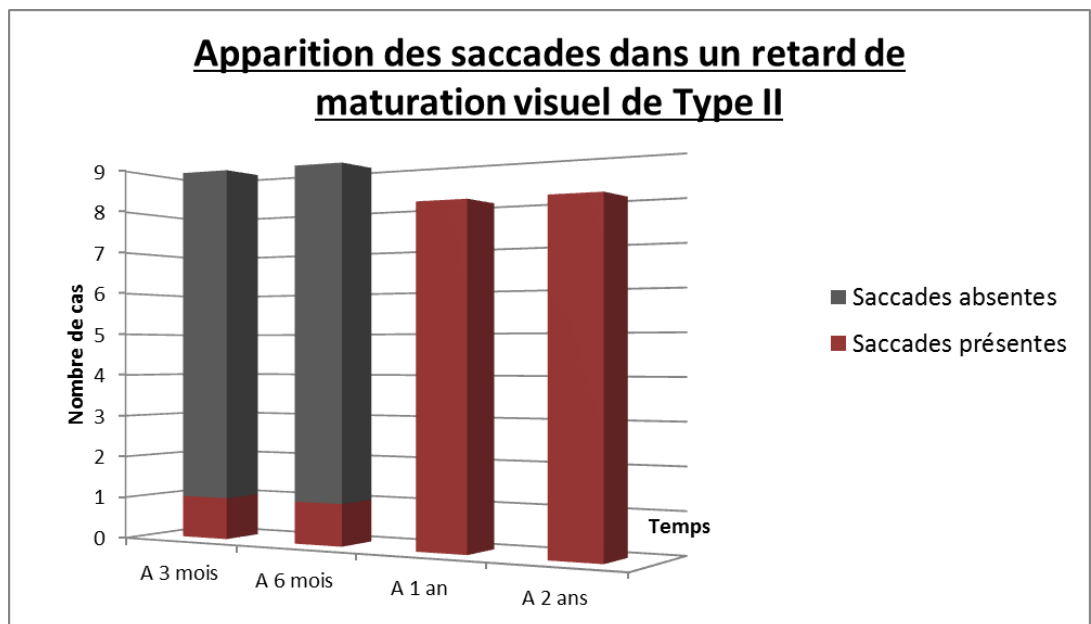


Le réflexe de défense, pour sa part, est absent à trois mois, chez tous les cas de cette étude. A six mois, il est présent chez sept enfants sur neuf. Ainsi à deux ans et même à 1 an, il est présent sans aucune difficultés chez sept enfants de cette étude, présentant un retard de maturation visuelle de Type II. Seulement un enfant présente un réflexe de défense difficilement.



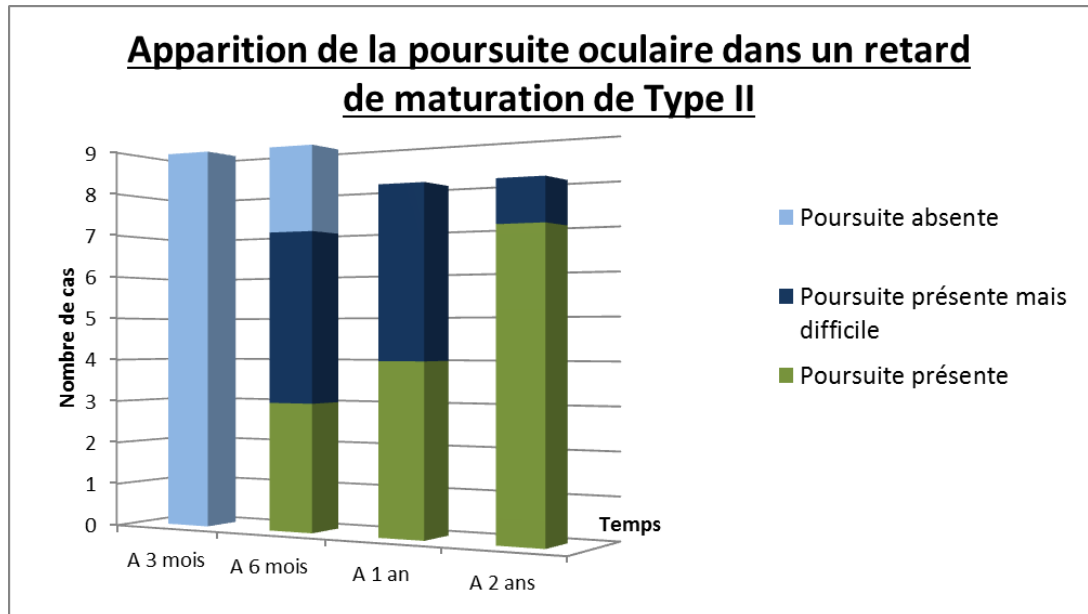
D'autre part, dans cette étude, à l'âge de trois mois, mais aussi six mois, les saccades sont absentes pour huit cas sur neuf, atteints d'un retard de maturation visuelle de Type II. Elles apparaissent parallèlement à l'évolution de la fonction visuelle.

C'est pourquoi, à deux ans mais aussi à un an, chez tous ces enfants, on peut noter la présence de saccades.



Dans 100% des cas, la poursuite oculaire était absente lorsque ces enfants avaient trois mois. A l'âge de six mois, sept cas présentent une poursuite oculaire, sur ces sept enfants, quatre ont une poursuite oculaire présente mais difficile. Encore trois enfants présentant un retard de maturation visuelle de Type II, n'ont aucune poursuite oculaire. C'est à l'âge de un an que 100% des cas ont une poursuite oculaire. Chez quatre d'entre eux elle tout de même difficile. Vers deux ans seulement un enfant présente encore une poursuite oculaire difficile mais tous les

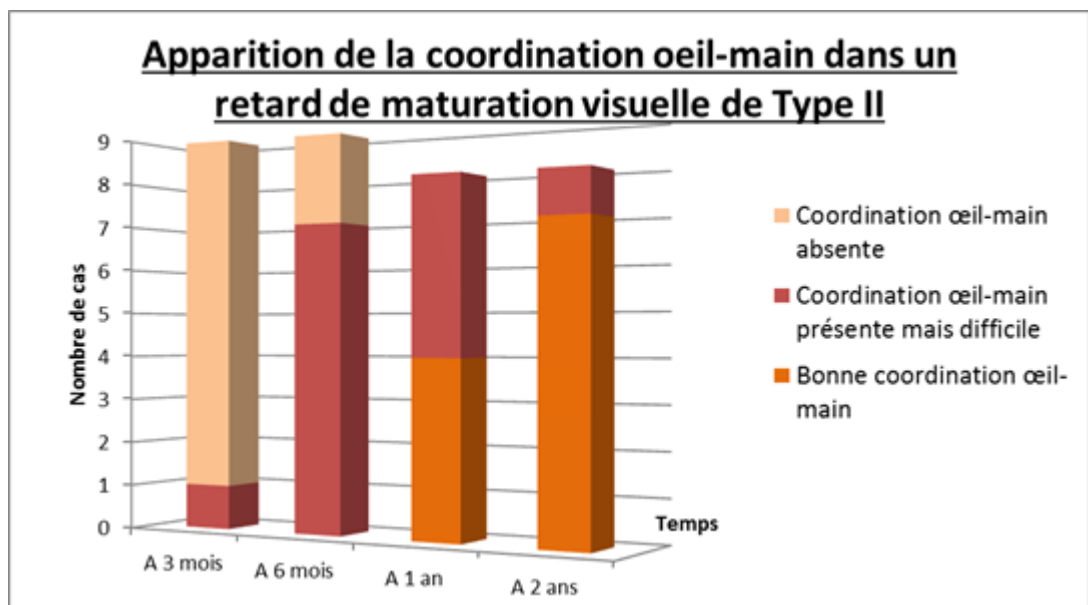
autres enfants ont une bonne poursuite oculaire présente dans toutes les directions du regard.



A l'âge de trois mois seulement un cas de cette étude présente une coordination oculo-manuelle mais celle-ci est difficile. Les huit autres enfants présentant un retard de maturation visuelle de Type II, n'ont pas de coordination œil-main. A six mois, sept cas sur neuf ont une coordination œil-main présente mais difficile. Deux enfants n'ont toujours pas de coordination oculo-manuelle.

A un an, 100% des cas ont une coordination oculo-manuelle mais chez 50% d'entre eux, celle-ci est difficile.

A deux ans, un enfant présente encore une coordination œil-main difficile. Tous les autres cas de cette étude présentent maintenant une bonne coordination œil-main.



D'autre part, en étudiant la motilité oculaire, on peut noter que celle-ci est normale chez chacun de ces patients. L'alignement oculaire, lui, démontre que, un tiers des cas présentent une ésoptropie, un second tiers une exotropie et le dernier tiers sont orthotropique pour ces enfants présentant un retard de maturation visuelle de Type II.

Un nystagmus est présent chez trois enfants de cette étude à 3 et 6 mois mais aussi à un et deux ans. Six enfants sur neuf n'ont aucun nystagmus à tous les âges relevé de cette étude.

Dans les dossiers de trois des cas de cette étude nous n'avons trouvé aucune trace de réalisation de potentiels évoqués visuels.

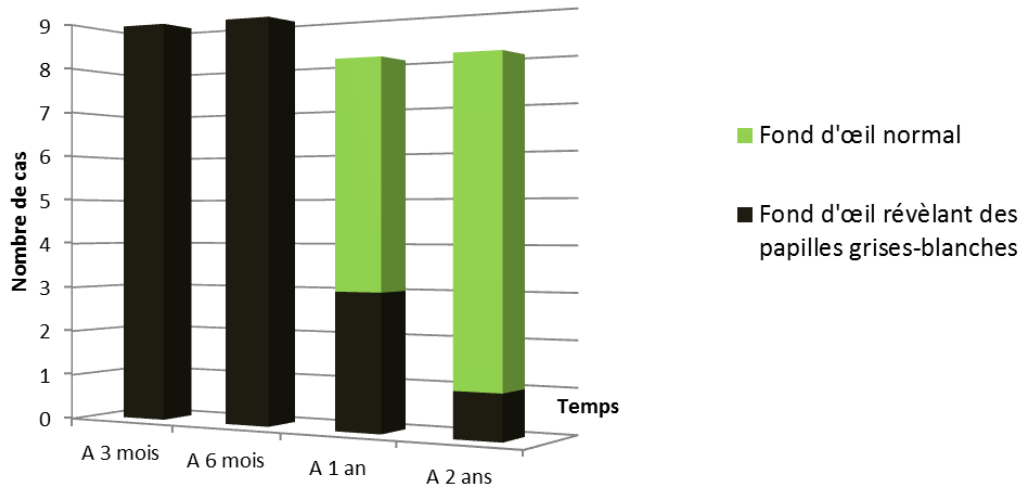
Pour les six autres cas qui ont réalisé cet examen électrophysiologique, quatre d'entre eux sont normaux, tandis que les deux autres enfants présentant un retard de maturation visuelle de Type II ont des potentiels évoqués visuels anormaux.

En effet, les potentiels évoqués visuels reflètent la pathologie associée au retard d'acquisition de la fonction visuelle qu'ils présentent.

L'IRM chez les enfants présentant un retard d'acquisition de la fonction visuelle associée à un trouble neuro-développemental est le plus souvent anormale. En effet, il reflète la pathologie générale de l'enfant. Dans cette étude, seulement deux enfants ayant un retard de maturation visuelle de Type II n'ont pas réalisé d'IRM, ou bien, s'il a été réalisé aucune trace n'a été retrouvée dans leur dossier. Deux enfants sur neuf, ont un IRM normal. Cinq enfants de cette étude ont réalisé un IRM qui s'est révélé anormal. Cet examen mettant en évidence leur pathologie associée tel qu'un Syndrome de West, un Syndrome de l'X fragile ou encore un kyste porencephalique.

Lors de la réalisation du fond d'œil, cette étude confirme que tout enfant ayant un retard de maturation visuelle, de Type II présentent des papilles pâles grises-blanches. En effet, à trois mois et six mois, tous les enfants de cette étude révélaient des papilles grises-blanches au fond d'œil. A 1 an, on retrouve trois enfants avec un fond d'œil montrant des papilles grises-blanches. Cinq enfants ont un fond d'œil normal témoignant de l'amélioration de la fonction visuelle. A deux ans, sept enfants sur huit ont un fond d'œil normal. Seulement un enfant présente encore des papilles grises-blanches, ces papilles témoignant de sa pathologie générale associée à son retard d'acquisition de la fonction visuelle.

Evolution du fond de l'oeil dans un retard de maturation visuelle de Type II



Voici les résultats de cette étude pour les enfants présentant un retard de maturation visuel de Type II, retranscrit dans les tableaux suivants :

	Age	Fixation	Réflexe de défense	Saccades	Poursuite	Coordination œil-main	Nystagmus	Fond d'œil
<u>Baptiste</u>	3 mois	Absente	Absent	Absentes	Absente	Absente	Non	Papilles grises-blanches
	6 mois	Présente	Présent	Présentes	Présente mais difficile	Présente mais difficile	Non	Papilles grises-blanches
	1 an	Présente	Présent	Présentes	Présente mais difficile	Bonne	Non	Normal
	2 ans	Présente	Présent	Présentes	Présente	Bonne	Non	Normal
<u>Zoé</u>	3 mois	Absente	Absent	Absentes	Absente	Absente	Oui	Papilles grises-blanches
	6 mois	Présente	Présent	Présentes	Présente	Présente mais difficile	Oui	Papilles grises-blanches
	1 an	Présente	Présent	Présentes	Présente	Bonne	Oui	Papilles grises-blanches
	2 ans	Présente	Présent	Présentes	Présente	Bonne	Oui	Normal
<u>Judith</u>	3 mois	Absente	Absent	Absentes	Absente	Absente	Non	Papilles grises-blanches
	6 mois	Présente mais difficile	Présent	Présentes	Présente mais difficile	Présente mais difficile	Non	Papilles grises-blanches
	1 an	Présente mais difficile	Présent	Présentes	Présente mais difficile	Présente mais difficile	Non	Papilles grises-blanches
	2 ans	Présente	Présent	Présentes	Présente	Bonne	Non	Normal

	Age	Fixation	Réflexe de défence	Saccades	Poursuite	Coordination œil-main	Nystagmus	Fond d'œil
<u>Sohann</u>	3 mois	Absente	Absent	Absentes	Absente	Présente mais difficile	Non	Papilles grises-blanches
	6 mois	Absente	Absent	Absentes	Absente	Présente mais difficile	Non	Papilles grises-blanches
	1 an	Présente	Présent	Présentes	Présente mais difficile	Présente mais difficile	Non	Papilles grises-blanches
	2 ans	Présente	Présent	Présentes	Présente mais difficile	Présente mais difficile	Non	Normal
<u>Harris</u>	3 mois	Absente	Absent	Présentes	Absente	Absente	Oui	Papilles grises-blanches
	6 mois	Présente	Présent	Présentes	Présente	Présente mais difficile	Oui	Papilles grises-blanches
	1 an	Présente	Présent	Présentes	Présente	Bonne	Oui	Normal
	2 ans	Présente	Présent	Présentes	Présente	Bonne	Oui	Normal
<u>Gwenaëlle</u>	3 mois	Absente	Absent	Absentes	Absente	Absente	Non	Papilles grises-blanches
	6 mois	Présente mais difficile	Présent mais difficile	Absentes	Présente mais difficile	Absente	Non	Papilles grises-blanches
	1 an	Présente	Présent mais difficile	Présentes	Présente mais difficile	Présente mais difficile	Non	Papilles grises-blanches
	2 ans	Présente	Présent mais difficile	Présentes	Présente	Bonne	Non	Normal

	Age	Fixation	Réflexe de défense	Saccades	Poursuite	Coordination œil-main	Nystagmus	Fond d'œil
<u>Léa</u>	3 mois	Absente	Absent	Absentes	Absente	Absente	Oui	Papilles grises-blanches
	6 mois	Présente	Présent	Présentes	Présente	Présente mais difficile	Oui	Papilles grises-blanches
	1 an	Présente	Présent	Présentes	Présente	Présente mais difficile	Oui	Papilles grises-blanches
	2 ans	Présente	Présent	Présentes	Présente	Bonne	Oui	Papilles grises-blanches
<u>Mayeul</u>	3 mois	Absente	Absent	Absentes	Absente	Absente	Non	Papilles grises-blanches
	6 mois	Présente	Présent	Présentes	Présente mais difficile	Présente mais difficile	Non	Papilles grises-blanches
	1 an	Présente	Présent	Présentes	Présente	Bonne	Non	Normal
	2 ans	Présente	Présent	Présentes	Présente	Bonne	Non	Normal
<u>Gabrielle</u>	3 mois	Absente	Absent	Absentes	Absente	Absente	Non	Papilles grises-blanches
	6 mois	Présente	Présent	Absentes	Absente	Absente	Non	Papilles grises-blanches
	1 an	—	—	—	—	—	—	—
	2 ans	—	—	—	—	—	—	—

Dans cette étude, pour les cas ayant un retard de maturation visuelle de Type I ou de Type II, la réfraction a elle aussi été étudié. Chez onze enfants sur douze, la skiascopie révèle une hypermétropie, le plus souvent physiologique. La moitié de ces enfants présentent un astigmatisme associé à cette hypermétropie. Une myopie a été retrouvée chez une seul cas de cette étude, on notera que cette enfant est issue d'une famille de myopes.

	Réfraction	PEV	IRM
<i>Tim</i>	Hypermetropie Astygmatisme	Anormal	Normal
<i>Sohann</i>	Hypermetropie	Non réalisé	Non réalisé
<i>Hugo</i>	Hypermetropie	Non réalisé	Normal
<i>Harris</i>	Hypermetropie Astygmatisme	Non réalisé	Anormal
<i>Aubin</i>	Hypermetropie	Normal	Non réalisé
<i>Gwenaelle</i>	Hypermetropie Astygmatisme	Anormal	Anormal
<i>Baptiste</i>	Hypermetropie	Anormal	Anormal
<i>Judith</i>	Hypermetropie Astygmatisme	Normal	Normal
<i>Zoé</i>	Hypermetropie Astygmatisme	Non réalisé	Non réalisé
<i>Léa</i>	Myopie	Normal	Anormal
<i>Mayeul</i>	Hypermetropie	Normal	Normal
<i>Gabrielle</i>	Hypermetropie Astygmatisme	Normal	Anormal

Neuf enfants sur douze, ont réalisé une stimulation visuelle chez eux ou chez une orthoptiste. Une stimulation est de plus en plus conseillée pour accélérer la récupération de la fonction visuelle. Autrement dit, 75% des enfants présentant un retard de maturation visuelle qu'il soit de Type I ou de Type II, ont été stimulés. L'âge moyen dans cette étude de la première stimulation visuelle est de quatre mois.

	Type de retard de maturation visuelle	Stimulation	Age de la 1ère stimulation	Age de récupération
<i>Tim</i>	Type I	Oui	2 mois	6 mois
<i>Sohann</i>	Type II	Non	—	9 mois
<i>Hugo</i>	Type I	Non	—	6 mois
<i>Harris</i>	Type II	Oui	5 mois	9 mois
<i>Aubin</i>	Type I	Oui	2 mois 1/2	3 mois 1/2
<i>Gwenaelle</i>	Type II	Oui	6 mois	15 mois
<i>Baptiste</i>	Type II	Oui	5 mois	12 mois
<i>Judith</i>	Type II	Non	—	15 mois
<i>Zoé</i>	Type II	Oui	4 mois	12 mois
<i>Léa</i>	Type II	Oui	2 mois 1/2	7 mois
<i>Mayeul</i>	Type II	Oui	6 mois	8 mois
<i>Gabrielle</i>	Type II	Oui	4 mois 1/2	8 mois

L'ensemble de ces résultats nous permet d'affirmer que l'enfant se comportant comme un déficient visuel à 3 mois et présentant un retard d'acquisition de la fonction visuelle, récupère plus ou moins rapidement une fonction visuelle après quelques mois.

Notons que chacun récupère une fonction visuelle à sa propre vitesse. Les enfants atteints d'un retard de maturation visuelle de Type I autrement appelé Syndrome de Beauvieux récupèrent une fonction visuelle normale pour leur âge, à en moyenne cinq mois. Les enfants ayant un retard de maturation visuelle de Type II dans cette étude récupèrent une fonction visuelle, à en moyenne, 10 mois et demi. Cette récupération est plus tardive que le retard de maturation de Type I. En effet, ces enfants ont une pathologie associée freinant la récupération et entraînant une récupération pas toujours totale.

Cette étude montre bien que certains de ces enfants gardent des séquelles du retard d'acquisition visuelle, tels qu'un strabisme précoce ou un nystagmus.

Conclusion

Le retard de maturation visuelle quel que soit son type est une pathologie qui pose très souvent un problème de diagnostic. En effet, au départ, l'enfant paraît déficient visuel. Il acquière, plus tardivement que la normale pour son âge, une fonction visuelle correcte.

Le diagnostic se fait le plus souvent rétrospectivement, c'est en grande partie ce qui fait ça difficulté.

La vitesse de récupération dépend du type de retard d'acquisition de la fonction visuelle mais aussi de l'histoire de l'enfant. Elle se fait dans la première année de vie. L'amélioration du retard de maturation visuelle de Type I aussi appelé Syndrome de Beauvieux est rapide et complète. Elle se fait le plus souvent dans les six premiers mois de vie. Les retards de maturations visuelles de Type II et III se font eux, plus tardivement et souvent de façon moins complète.

Le retard d'acquisition de la fonction visuelle de Type II est un retard d'acquisition de la fonction visuelle associés à un trouble neuro-développemental. Le retard de maturation visuelle de Type III, lui, est accompagné d'une pathologie du globe oculaire. L'amélioration de la fonction visuelle de ces deux groupes se fait donc parallèlement à l'évolution de la pathologie associée de l'enfant.

Un strabisme précoce mais aussi un nystagmus peuvent être des séquelles de cette pathologie. Les enfants présentant des séquelles doivent donc avoir un suivi régulier même si le retard d'acquisition de la fonction visuelle est guéri.

L'origine de ce retard de maturation visuelle est encore mal connue, mais l'hypothèse actuellement retenue est celle de Lambert. Une immaturité des aires visuelles associatives serait à l'origine du retard d'acquisition de la fonction visuelle.

Bibliographie

- [1] H Offret; *Embryologie de l'œil et de ses annexes* ; EMC-Ophtalmologie 1988: 1-0 [Article 21-080-A-10]
- [2] D. Goddé-Jolly, JL. Dufier; *Ophtalmologie pédiatrique*; Masson; 1992; p1-11 & p18-20
- [3] P. Solé, H. Dalens, C. Gentou; *Biophtalmologie*; Masson; 1992; p6-8, p135-136 & p173-175
- [4] Site internet : Œil et Physiologie de la vision : <http://lodel.irevues.inist.fr/oeiletphysiologiedelavision/index.php?id=134>.
- [5] JF. Risse; *Exploration de la fonction visuelle : applications au domaine sensoriel de l'œil normal ou en pathologie*; Masson ; 1999; p575-579
- [6] C. Kovarski Et al; *Les anomalies de la vision chez l'enfant et l'adolescent*; Lavoisier; Technique Et Documentation; 2010; p59 & p83-107
- [7] N. Jeanrot, F. Jeanrot ; *Manuel de strabologie : aspects clinique et thérapeutiques* ; Elsevier-Masson ; 2003 ; p22-24
- [8] MA. Espinasse-Berrod; *Strabologie : approches diagnostique et thérapeutique* ; Elsevier-Masson; 2008; p37
- [9] P. Decroix; *Thèse: Le développement de la fonction visuelle et le syndrome du monoptalme congénital* ; 14 juin 1992
- [10] R.S. Illingworth; *Delayed visual maturation*; 14 décembre 1960
- [11] GF. Cole, J. Hungerford, RB. Jones; *Delayed visual maturation*; 1984; Archives of Disease in Childhood; 59, 107-110
- [12] S. Harel, M. Holtzman, M. Feinsod; *Delayed visual maturation*; 1983; Arch Dis Child; 58:298-309
- [13] I. Russell-Eggitt; CM. Harris; A. Kriss; *Delayed visual maturation: an update*; Trust, London, UK; 1998; 40:130-136.
- [14] Michael C. Brodsky; *Pediatric Neuro-Ophthalmology*; Second edition; Springer; 2009; p38-41
- [15] H. Dalens ; *Le retard de maturation visuelle* ; cours 2012/2013