



HAL
open science

Restaurations adhésives de céramiques sur substrats amélo-dentinaires altérés ou anormaux

Thi Thuy Thao Do

► **To cite this version:**

Thi Thuy Thao Do. Restaurations adhésives de céramiques sur substrats amélo-dentinaires altérés ou anormaux. Chirurgie. 2015. dumas-01241370

HAL Id: dumas-01241370

<https://dumas.ccsd.cnrs.fr/dumas-01241370>

Submitted on 10 Dec 2015

HAL is a multi-disciplinary open access archive for the deposit and dissemination of scientific research documents, whether they are published or not. The documents may come from teaching and research institutions in France or abroad, or from public or private research centers.

L'archive ouverte pluridisciplinaire **HAL**, est destinée au dépôt et à la diffusion de documents scientifiques de niveau recherche, publiés ou non, émanant des établissements d'enseignement et de recherche français ou étrangers, des laboratoires publics ou privés.

Université de Bordeaux
Collège des Sciences de la Santé
UFR des Sciences Odontologiques

Année : 2015

N° 91

Thèse pour l'obtention du
DIPLOME d'ETAT de DOCTEUR EN CHIRURGIE DENTAIRE

Présentée et soutenue publiquement

Par Thi Thuy Thao DO

Née le 11/07/1989 à Dangrek (Thaïlande)

Le 07 Décembre 2015

**RESTAURATIONS ADHESIVES DE CERAMIQUES
SUR SUBSTRATS AMELO-DENTINAIRES
ALTERES OU ANORMAUX**

Directeur de Thèse

Docteur Jean-François LASSERRE

Membres du jury

Président	Mme	V. DUPUIS	Professeur des Universités
Directeur	Mr	JF. LASSERRE	Maître de Conférences des Universités
Rapporteur	Mr	M. CONTREPOIS	Assistant Hospitalo-Universitaire
Assesseur	Mr	J.SAMOT	Maître de Conférences des Universités

A notre Présidente de thèse

Madame le Professeur Véronique DUPUIS

Professeur des Universités – Praticien Hospitalier

Chef du Pôle d'Odontologie et de Santé Buccale

Sous-section Prothèse 58-02

Remerciements

Merci de nous avoir fait l'honneur de présider cette thèse.

Veillez trouvez ici l'expression de ma gratitude, de mon profond respect et de mon amitié.

Merci pour vos conseils, votre disponibilité, votre efficacité et le professionnalisme dont vous avez fait preuve.

Veillez trouvez dans ce travail, l'assurance de notre sincère admiration et de notre vive reconnaissance.

A notre Directeur de thèse

Monsieur le Docteur Jean-François LASSERRE

Maître de conférences des Universités – Praticien Hospitalier

Directeur Adjoint chargé des Relations Internationales

Sous-section prothèse 58-02

Remerciements

Merci du fond du cœur d'avoir accepté de diriger cette thèse.

Que ce soit au long des enseignements théoriques, pratiques ou cliniques, vous faites partie des enseignants qui marquent les étudiants.

Vous avez su nous guider dans le choix du sujet et la rédaction du travail avec disponibilité et intérêt, nous vous en sommes très reconnaissants.

C'est pour nous une grande fierté de terminer nos études par cette collaboration et nous vous prions d'accepter ici l'expression de notre profond respect et de notre gratitude.

A notre Rapporteur de thèse

Monsieur le Docteur Mathieu CONTREPOIS

Assistant Hospitalo-Universitaire

Sous-section prothèse 58-02

Remerciements

Vous avez spontanément accepté de faire partie du jury et nous vous remercions de cet honneur.

Nous vous remercions également pour votre disponibilité et gentillesse en clinique.

Veillez être assuré de mon profond respect.

A notre Assesseur

Monsieur le Docteur Johan SAMOT

Maître de conférences des Universités – Praticien Hospitalier

Sous-section sciences biologiques 57-03

Remerciements

Avec la même gentillesse et le même dévouement que ceux que vous nous avez témoignés durant nos études, vous avez accepté naturellement de faire partie de notre jury.

Que ce soit en observant vos différentes interventions, en réalisant des cas cliniques avec vous ou lors de nos discussions vous nous avez transmis votre vision de la dentisterie sur le plan humain et fait partager votre expérience clinique.

Merci d'avoir accepté de faire parti de ce jury de thèse.

A Duong, qui a toujours été là pour moi. Tu me comprends mieux que personne.
Merci pour le bonheur que tu m'apportes.
J'espère continuer un très long chemin à tes côtés.

A mes parents, merci d'être toujours là pour moi et de m'encourager dans tous mes projets.
J'espère avoir honoré votre soutien inconditionnel.

A mes frères (quy, toi), qui m'ont montré l'exemple à suivre, que ce soit dans mes études ou dans la vie quotidienne.

Merci pour tout ce que vous faites pour moi chaque jour.
A quy, que tu puisses être un grand docteur comme tu le mérites !

A toute ma famille, qui malgré la distance m'ont toujours soutenue.
Je ne vous vois pas beaucoup, mais vous comptez énormément.

A Bo Trac, Me Phuong, la famille de Chi Giang et celle de Chi Huyen, pour leur gentillesse et leur accueil chaleureux.

Vous m'avez toujours traité comme quelqu'un de plus important qu'un membre de votre famille, pour cela, je vous remercie du fond du cœur.

A tous mes amis, merci pour ces six années ensemble.
Merci pour votre bonne humeur et votre amitié.

Au cabinet dentaire du docteur Lasserre, qui m'ont accueilli, enseigné et conseillé tout au long de mon stage.

Merci à Josette l'assistante du Docteur Lasserre.

A l'équipe du cabinet dentaire Liberté, vous m'avez fait confiance en me permettant de m'insérer dans la vie professionnelle dans les meilleures conditions possibles.

Je vous en suis très reconnaissante.

A Mr Pierre Fabre, vous n'êtes plus de ce monde, mais vous avez toujours une place importante dans nos cœurs.

Sans vous, ma famille et moi-même ne serions pas là où nous sommes aujourd'hui.

Merci de m'avoir fait l'honneur de vous rencontrer.

Vous serez toujours un grand homme de cœur et d'humanité.

UNIVERSITE DE BORDEAUX

MAJ 01/11/2015

Président M. TUNON DE LARA Manuel
Directeur de Collège des Sciences de la Santé M. PELLEGRIN Jean-Luc

COLLEGE DES SCIENCES DE LA SANTE UNITE DE FORMATION ET DE RECHERCHE DES SCIENCES ODONTOLOGIQUES

Directrice Mme BERTRAND Caroline 58-02
Directrice Adjointe – Chargée de la Formation initiale Mme ORIEZ-PONS Dominique 58-01
Directeur Adjoint – Chargé de la Recherche M. FRICAIN Jean-Christophe 57-02
Directeur Adjoint – Chargé des Relations Internationales M. LASSERRE Jean-François 58-02

ENSEIGNANTS DE L'UFR

PROFESSEURS DES UNIVERSITES

Mme Caroline BERTRAND Prothèse dentaire 58-02
Mme Marie-José BOILEAU Orthopédie dento-faciale 56-02
Mme Véronique DUPUIS Prothèse dentaire 58-02
M. Jean-Christophe FRICAIN Chirurgie buccale – Pathologie et thérapeutique 57-02

MAITRES DE CONFERENCES DES UNIVERSITES

Mme Elise ARRIVÉ Prévention épidémiologie – Economie de la santé – Odontologie légale 56-03
Mme Cécile BADET Sciences biologiques 57-03
M. Etienne BARDINET Orthopédie dento-faciale 56-02
M. Michel BARTALA Prothèse dentaire 58-02
M. Cédric BAZERT Orthopédie dento-faciale 56-02
M. Christophe BOU Prévention épidémiologie – Economie de la santé – Odontologie légale 56-03
Mme Sylvie BRUNET Chirurgie buccale – Pathologie et thérapeutique 57-02
M. Sylvain CATROS Chirurgie buccale – Pathologie et thérapeutique 57-02
M. Stéphane CHAPENOIRE Sciences anatomiques et physiologiques 58-03
M. Jacques COLAT PARROS Sciences anatomiques et physiologiques 58-03
M. Jean-Christophe COUTANT Sciences anatomiques et physiologiques 58-03
M. François DARQUE Orthopédie dento-faciale 56-02
M. François DE BRONDEAU Orthopédie dento-faciale 56-02
M. Yves DELBOS Odontologie pédiatrique 56-01
M. Raphael DEVILLARD Odontologie conservatrice- Endodontie 58-01
M. Emmanuel D'INCAU Prothèse dentaire 58-02
M. Bruno ELLA NGUEMA Sciences anatomiques et physiologiques 58-03
M. Dominique GILLET Odontologie conservatrice – Endodontie 58-01
M. Jean-François LASSERRE Prothèse dentaire 58-02
M. Yves LAUVERJAT Parodontologie 57-01
Mme Odile LAVIOLE Prothèse dentaire 58-02
M. Jean-Marie MARTEAU Chirurgie buccale – Pathologie et thérapeutique 57-02
Mme Javotte NANCY Odontologie pédiatrique 56-01
M. Adrien NAVEAU Prothèse dentaire 58-02
Mme Dominique ORIEZ Odontologie conservatrice – Endodontie 58-01
M. Jean-François PELI Odontologie conservatrice – Endodontie 58-01

M.	Philippe	POISSON	Prévention épidémiologie – Economie de la santé – Odontologie légale	56-03
M.	Patrick	ROUAS	Odontologie pédiatrique	56-01
M.	Johan	SAMOT	Sciences biologiques	57-03
Mme	Maud	SAMPEUR	Orthopédie dento-faciale	56-02
M.	Cyril	SEDARAT	Parodontologie	57-01
Mme	Noélie	THEBAUD	Sciences biologiques	57-03
M.	Eric	VACHEY	Odontologie conservatrice – Endodontie	58-01

ASSISTANTS

Mme	Audrey	AUSSEL	Sciences biologiques	57-03
M.	Wallid	BOUJEMAA AZZI	Odontologie conservatrice – Endodontie	58-01
M.	Julien	BROTHIER	Prothèse dentaire	58-02
M.	Mathieu	CONTREPOIS	Prothèse dentaire	58-02
Mme	Clarisse	DE OLIVEIRA	Orthopédie dento-faciale	56-02
M.	Cédric	FALLA	Prévention épidémiologie – Economie de la santé – Odontologie légale	56-03
M.	Guillaume	FENOUL	Odontologie conservatrice – Endodontie	58-01
Mme	Elsa	GAROT	Odontologie pédiatrique	56-01
M.	Nicolas	GLOCK	Sciences anatomiques et physiologiques	58-03
Mme	Sandrine	GROS	Orthopédie dento-faciale	56-02
Mme	Olivia	KEROUREDAN	Odontologie conservatrice – Endodontie	58-01
Mme	Alice	LE NIR	Sciences anatomiques et physiologiques	58-03
Mme	Karine	LEVET	Prévention épidémiologie – Economie de la santé – Odontologie légale	56-03
M.	Alexandre	MARILLAS	Odontologie conservatrice – Endodontie	58-01
Mme	Marie	MÉDIO	Orthopédie dento-faciale	56-02
Mme	Darrène	NGUYEN	Sciences biologiques	57-03
M.	Alice	NOUREDDINE	Prothèse dentaire	58-02
Mme	Chloé	PELOURDE	Orthopédie dento-faciale	56-02
Mme	Candice	PEYRAUD	Odontologie pédiatrique	56-01
M.	Jean-Philippe	PIA	Prothèse dentaire	58-02
M.	Mathieu	PITZ	Parodontologie	57-01
Mme	Charlotte	RAGUENEAU	Prothèse dentaire	58-02
M.	Clément	RIVES	Odontologie conservatrice – Endodontie	58-01
M.	François	ROUZÉ L'ALZIT	Prothèse dentaire	58-02
M.	François	VIGOUROUX	Parodontologie	57-01
			Chirurgie buccale – Pathologie et thérapeutique	57-02
			Chirurgie buccale – Pathologie et thérapeutique	57-02

TABLE DES MATIERES

INTRODUCTION.....	10
I. Substrats amélo-dentinaires altérés ou anormaux – Classification.....	11
I. 1 Amélogénèse imparfaite.....	11
I.1.1. Définition.....	11
I.1.2. Etiologie.....	11
I.1.3. Classification.....	15
I.1.4. Diagnostic.....	16
I.2 Fluorose dentaire.....	17
I.2.1. Définition.....	17
I.2.2. Etiologie.....	17
I.2.3. Diagnostic.....	19
I.2.4. Classification.....	20
I.3 Molar Incisor Hypomineralization MIH.....	20
I.3.1. Définition.....	20
I.3.2. Manifestation clinique.....	21
I.3.3. Etiologie.....	21
I.3.4. Risques du MIH.....	21
II. Les procédures de collage.....	22
II.1 Traitements amélo-dentinaires.....	22
II.1.1. Amélogénèse imparfaite.....	22
a. Collage à la dentine et à l'émail sains.....	22
b. Déprotéinisation.....	24
c. Restauration au composite.....	28
d. Restauration en céramo-métallique.....	29
e. Restauration en céramo-métallique et en céramo-céramique.....	30
f. Restauration en céramo-céramique.....	31
II.1.2. Fluorose.....	34
a. méga-abrasion et micro-abrasion.....	35
b. Blanchiment.....	36
c. Restauration au composite.....	36
d. Restauration en céramique.....	37
II.1.3. MIH.....	39

III. Planification – Stratégie – Chronologie.....	42
III.1.Amélogénèse imparfaite.....	42
III.1.1. Réhabilitation chez un jeune adolescent.....	43
III.1.2. Réhabilitation chez un adulte.....	45
III.2.Fluorose.....	48
III.2.1. Sans traitement.....	49
III.2.2. Avec traitement.....	49
III.3.MIH.....	52
III.3.1. Prévention et reminéralisation.....	52
III.3.2. Restauration des premières molaires permanentes.....	53
III.3.3. Restauration des incisives permanentes.....	54
III.3.4. Restauration prothétique.....	54
III.3.5.Extraction des premières molaires permanentes.....	55
IV. Présentation d'un cas clinique.....	55
CONCLUSION.....	71
Bibliographie.....	72

INTRODUCTION

Les protocoles de collage des céramiques vitreuses (Restaurations Adhésives de Céramiques) aux tissus durs dentaires sains (émail et dentine) sont parfaitement établis depuis de nombreuses années.

Une adhésion fiable et pérenne à l'aide d'un composite d'assemblage de type bis GMA est obtenue en respectant les traitements de surface de la céramique (acide fluorhydrique + silane) et l'utilisation d'un adhésif amélo-dentinaire avec mordantage au préalable (MR2 et MR3).

Cependant peu d'études s'intéressent aux résultats de collage sur des émail pathologiques ou des dentines altérées.

En effet, il existe certaines pathologies qui affectent la structure dentaire, en particulier de l'émail.

Pour cette thèse, nous nous concentrerons principalement sur certaines affections touchant l'émail.

C'est le cas de l'amélogénèse imparfaite (AI), de la fluorose ou de la Molar Incisor Hypomineralization (MIH).

Leurs expressions cliniques laissent entendre des altérations de la composition de l'émail et de la dentine pouvant justifier des modifications importantes de nos protocoles de collage.

Or de nombreuses indications de RAC (Restaurations Adhésives de Céramiques) interviennent dans les grandes réhabilitations généralisées de la bouche liées à ces pathologies.

L'hypochlorite de sodium est connu pour être un excellent agent de dénaturation de protéines capable d'éliminer l'excès de protéines de l'émail. Il donne une topographie ultrastructurale plus propice au collage en éliminant l'excès de protéines qui interfèrent avec l'établissement d'un modèle de mordantage à l'acide.

Un prétraitement à l'hypochlorite de sodium a été réalisé et testé sur les émail défectueux afin de rendre compte de leur efficacité dans le collage des restaurations adhésives.

Avec un impact fonctionnel, esthétique et psychologique, la gestion de ces cas n'est pas facile pour le praticien.

Celui-ci doit faire face non seulement aux possibles modifications des protocoles de collage, mais aussi être à jour sur le sujet, connaître les progrès faits dans le domaine et savoir gérer les différentes séquences de traitement pour répondre au mieux aux attentes des patients.

La littérature récente est peu abondante sur le sujet et donne parfois des résultats contradictoires.

L'objet de notre travail est d'éclaircir les différents points de vue.

Nous verrons en premier lieu la classification des substrats amélo-dentaires altérés ou anormaux.

Puis les différentes procédures de collage en fonction des différentes pathologies.

Nous verrons également comment les cas ont été gérés dans les séquences de traitement relatés dans la littérature, et enfin nous présenterons un cas clinique sur l'amélogénèse imparfaite traité par le Docteur JF Lasserre.

I. Substrats amélo-dentaires altérés ou anormaux – Classification

I. 1 Amélogénèse imparfaite

I.1.1. Définition

L'amélogénèse imparfaite (AI) décrite pour la première fois en 1890, représente un état, d'origine génomique, affectant la structure et l'aspect clinique de l'émail. Cela peut toucher toutes ou presque toutes les dents d'une manière plus ou moins égale.

Ce désordre héréditaire a un impact clinique à la fois sur les dents déciduales et permanentes. (1)

L'AI appartient à un groupe de développement dentaire anormal (nommé aussi dysplasie héréditaire), et est observé au moins dans l'un des stades de formation de l'émail.

Elle peut-être associée à des changements morphologiques ou biochimiques ailleurs dans le corps.

L'AI n'est pas une atteinte pathologique dentaire commune. Selon une étude aux Etats-Unis, les valeurs varient de 1 cas sur 700 à 1 cas sur 14000. (2)

I.1.2. Etiologie

Le processus entier de l'amélogénèse est sous contrôle génétique.

L'AI peut-être transmis soit en lien avec le chromosome sexuel X, soit de manière autosomique dominant ou récessif.

Cependant, il y a des cas où le diagnostic de l'AI demeure incertain notamment dans les cas sporadiques des défauts de l'émail.

Rappel sur la nature des transmissions de maladie (3)

Une maladie est dite de transmission dominante liée à l'X.

Les particularités de l'hérédité liées au chromosome X sont que les hommes ne possèdent qu'un seul chromosome X : ils sont hémizygotés et ne possèdent qu'un seul exemplaire des gènes du chromosome X. Les femmes au contraire possèdent deux chromosomes X et deux exemplaires de chacun des gènes localisés sur le chromosome X.

Une maladie est dite de transmission dominante liée à l'X quand le gène anormal est sur le chromosome sexuel X.

Chez l'homme :

- si le gène est muté : il est atteint
- si le gène est normal : il est sain

Chez la femme :

- la maladie est dite dominante si elle apparaît quand un seul gène est muté
- la maladie est dite récessive si elle apparaît quand les deux gènes sont mutés

Les caractéristiques d'une maladie à transmission dominante liée à l'X sont :

- L'homme et la femme peuvent être touchés
- Elle atteint plus de femmes que d'hommes

- Le père ne transmet pas sa maladie à son garçon (à l'inverse de la maladie autosomique dominante)

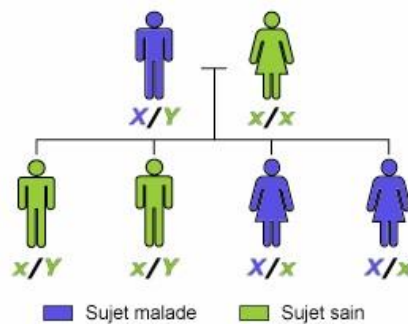


Fig 1: Schéma d'un modèle de transmission dominante lié à l'X. Orphanet. Orphaschool- Transmission des maladies génétiques. Disponible sur <http://www.orpha.net/orphaschool/elearn1.htm>

Une maladie est dite de transmission récessive liée à l'X, quand le gène impliqué dans la mutation est sur le chromosome sexuel X.

Chez l'homme :

- si le gène est muté : il est atteint
- si le gène est normal : il est sain

Chez la femme :

- la maladie est dite récessive si elle apparaît quand les deux gènes sont mutés

Les caractéristiques de cette maladie sont :

- Qu'elle atteint presque exclusivement les hommes.
- Le père ne transmet son allèle mutant qu'à ses filles, donc une fille d'un père malade est porteuse de l'allèle mutant.

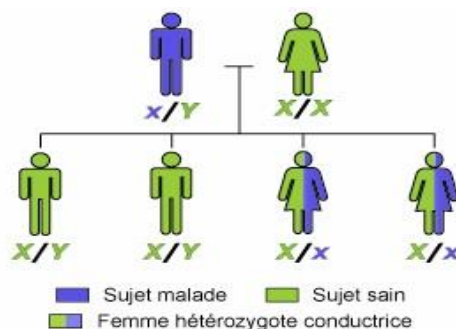


Fig 2 : Schéma d'un modèle de transmission récessive lié à l'X. Orphanet. Orphaschool- Transmission des maladies génétiques. Disponible sur <http://www.orpha.net/orphaschool/elearn1.htm>

Une maladie génétique est dite de transmission autosomique dominante, quand l'allèle morbide (version mutée du gène) est sur un chromosome non sexuel (ni X, ni Y). La présence d'un seul allèle morbide est suffisante pour que la maladie s'exprime.

Les caractéristiques d'une maladie à transmission autosomique dominante sont :

- Il y a autant de filles que de garçons atteint
- Toute personne atteinte a l'un de ses parents atteint
- Toute personne atteinte a un risque de transmettre de 50% sa maladie à chacun de ses enfants.
- Les personnes indemnes ne transmettent pas la maladie

- Toutes les générations sont atteintes (transmission verticale)
- Le fait d'avoir un premier enfant sain ne signifie pas que le deuxième enfant sera malade

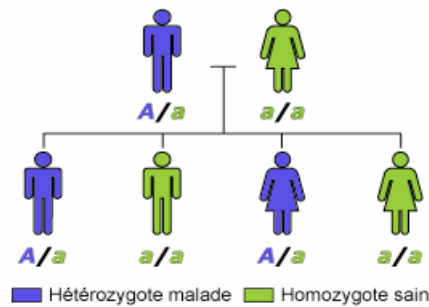


Fig 3 : Schéma d'un modèle de transmission autosomique dominante. Orphanet. Orphaschool- Transmission des maladies génétiques. Disponible sur <http://www.orpha.net/orphaschool/learn1.htm>

Une maladie est dite à transmission autosomique récessive, lorsque le gène impliqué est porté sur un autosome (chromosome non sexuel, ni X, ni Y).

Le phénotype associé de ce caractère est récessif, la présence des 2 allèles identiques est indispensable pour que le caractère s'exprime.

Les caractéristiques de cette maladie sont :

- Qu'elle atteint autant les hommes que les femmes
- La consanguinité augmente le risque

Le fait d'être porteur de la mutation ne signifie pas forcément être malade.

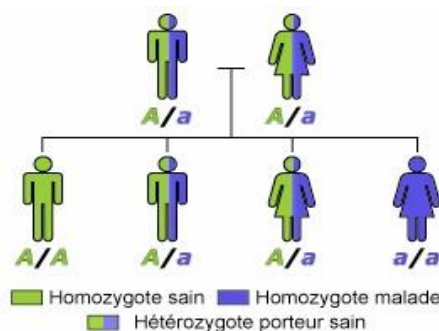


Fig 4 : Schéma d'un modèle de transmission autosomique récessive. Orphanet. Orphaschool- Transmission des maladies génétiques. Disponible sur <http://www.orpha.net/orphaschool/learn1.htm>

Des mutations dans le gène responsable de l'amélogénèse imparfaite conduisent à divers phénotypes montrant un large éventail de caractéristiques.

En effet, l'émail dentaire est un tissu fortement minéralisé avec plus de 95 % de son volume occupé par les cristaux d'hydroxyapatite.

La formation de cette structure hautement organisée doit être rigoureusement contrôlée dans les améloblastes, par l'interaction d'un certain nombre de molécules de la matrice organique comprenant énaméline, amélogénine, améloblastine, toftéline, amélotine, dentine sialophosphoprotéine, OMIM et une variété d'enzymes telles que la kallikréine 4, la matrice métalloprotéinase 20.

L'AI serait associée à des mutations qui peuvent toucher différents gènes. On trouve par exemple les gènes : (4)

- AMEL
- ENAM
- MMP20
- KLK 4
- FAM 83H.

Les différents modes de transmission seraient liés aux différents sites génomiques.

Voici quelques exemples :

- Xp22.3- p22.1 (AMELX, AIH1) : la mutation du gène qui code pour la protéine amélogénine est associée à la forme liée au chromosome X.

Des cas de souris ayant le gène AMELX muté, montrent l'absence d'amélogénine (une des molécules constituant la matrice de l'émail), des dents anormales avec un émail désorganisé, hypoplasique.

- 4q11 – q21 (AIH2, ENAM 4q21), qui code pour la protéine énaméline, se transmet selon les 2 modèles, c'est-à-dire autosomique dominant et autosomique récessif. Dans cette portion de gène, 4 q13.3 est identifié comme étant associé à une transmission autosomique récessive.

Les mutations ou les altérations dans l'expression de ces gènes conduisent à l'expression de phénotypes variés :

- ENAM : Une mutation dans ce gène, entraîne l'apparition d'une hypoplasie variable, allant de piqûres locale à marquée, un émail fin de manière généralisé.

La variabilité des phénotypes hypoplasiques dépend de la spécificité des mutations et des ses effets sur la protéine.

- AMELX : Une mutation de ce gène conduit à une maturation anormale, ainsi que des défauts dans la minéralisation. Les dents sont anormales avec un émail désorganisé et hypoplasique.

On trouve des phénotypes variables allant de l'hypoplasie à l'hypomaturation/hypominéralisation.

- KLK4 et MMP20 : une altération dans les gènes entraîne un défaut dans la fin de la minéralisation des cristaux d'hydroxyapatite ou dans la maturation de l'émail.

- FAM83H : une mutation de ce gène donne lieu à une amélogénèse imparfaite de type hypocalcifié, de transmission autosomique dominante. L'émail est d'épaisseur normal, mais possède une teneur en minéraux diminuée.

L'AI est décrite dans principalement 3 stades fonctionnels : le stade pré-sécrétoire, la phase de sécrétion, et le stade de maturation.

Des perturbations pendant la formation de la jonction émail-dentine peuvent donner lieu à une couche d'émail qui cisaille facilement de la dentine sous-jacente.

Des défauts dans la phase de sécrétion se traduisent par une insuffisance d'allongement des cristaux d'hydroxyapatite et la couche d'émail se retrouve pathologiquement mince ou hypoplasique.

De même, toutes modifications de la phase de maturation, telles que la matrice d'émail non correctement dégradée et résorbée, alors la couche d'émail sera d'épaisseur normale, mais pathologiquement molle et souple.

I.1.3. Classification

D'après la littérature, la classification de l'AI est basée sur des critères variés. Elle n'est pas seulement basée sur l'apparence clinique de l'émail, mais aussi sur le mode de transmission, les anomalies phénotypiques, la mutation en cause, l'expression des protéines de la matrice, et des changements biochimiques associés.

La première classification de l'amélogénèse imparfaite date de 1945, et avait été décrite par Weinmann et al. La pathologie avait été classée en deux catégories : AI de type hypoplasique et AI de type hypocalcifié.

Puis d'autres classifications se sont multipliées par la suite, en se basant sur le phénotype comme critère principal, puis sur le mode de transmission comme second critère.

Pour simplifier, la classification peut se résumer en 4 catégories, selon la classification de Witkop et Rao en 1971, puis Witkop en 1988.

❖ Amélogénèse imparfaite de type hypoplasique (type I)

- Email d'épaisseur réduite, fin, tâché, mais normalement calcifié
- Présence de piqûres et de rainures
- Email dur et translucide
- Radiographiquement, l'émail contraste normalement de la dentine
- Représente 60 à 73% des cas d'AI (5)

❖ Amélogénèse imparfaite de type hypomature (type II)

- Email d'épaisseur normale
- Dureté réduite, c'est-à-dire émail légèrement plus doux que la normale, et vulnérable à l'usure des dents (mais est plus dur que la forme hypocalcifiée)
- Ses couleurs varient de jaune/marron à rouge/marron.
- Radiographiquement, l'émail a une radio densité similaire à la dentine.
- Représente 20 à 40% des cas d'AI

❖ Amélogénèse imparfaite de type hypocalcifié (type III)

- Email d'épaisseur normale
- Défaut de calcification de l'émail
- Faible dans la structure
- Apparaît opaque ou crayeux
- Email mou qui peut être retiré sans difficulté, les dents s'usent rapidement vers le bas.
- Radiographiquement, l'émail est moins radio opaque que la dentine.
- Représente 7% des cas d'AI

❖ Amélogénèse imparfaite de type hypomature-hypoplasique avec taurodontisme (type IV)

- Apparence mixte entre hypomaturation et hypoplasie
- Taurodontisme : il s'agit d'une malformation des molaires avec une chambre pulpaire allongée et élargie. D'autre part, les racines dentaires se divisent à l'extrémité de la dent. Les molaires possèdent des racines de forme pyramidale et fusionnée.

I.1.4. Diagnostic

Un questionnaire médical méticuleux, retraçant l'histoire de la famille, les observations cliniques, et une connaissance actualisée et approfondie sont autant importants pour le diagnostic différentiel de l'amélogénèse imparfaite.

Pour cela, des questions simples comme :

- Y-a-t-il quelqu'un dans la famille qui présente le même type de problème ?
- Les dents sont-elles toutes touchées de façon similaire ?
- Y-a-t-il dans l'histoire médicale passée du patient, quelque chose qui aurait pu causer une insuffisance des troubles métaboliques pour affecter la formation de l'émail ?

...peuvent aider au diagnostic.

Le **diagnostic différentiel** le plus fréquent est celui fait avec la **fluorose dentaire**.

La fluorose peut présenter des zones de bandes blanches horizontales qui correspondent à des périodes de plus d'apport de fluor.

Ainsi, **connaître l'histoire médicale** permet de révéler la consommation excessive de fluor, soit à cause d'une habitude pendant l'enfance d'avaler le dentifrice, soit en lien à un approvisionnement local en eau.

De ce fait, pour exclure la fluorose dentaire dans le diagnostic différentiel avec l'amélogénèse imparfaite, un simple bilan fluoré personnalisé permet d'évaluer s'il y a eu ou non une consommation excessive de produits fluorés. Si le bilan est négatif, alors la fluorose peut être exclue du diagnostic.

Afin d'aiguiser le diagnostic, il est aussi important d'identifier d'autres causes de défauts d'émail, à la fois extrinsèque et intrinsèque, comme par exemple, les antécédents médicaux (tétracycline de coloration, la fluorose dentaire, l'hypoplasie de l'émail, les traumatismes, ou le MIH).

Tableau synthétique de la classification de l'amélogénèse imparfaite




Types		Caractéristique de l'émail	Aspect radiologique	Dents touchées	Illustrations
1	<i>Hypoplasique</i>	-Epaisseur réduite, fin, présence de piqûres, rainures, calcification normale, émail dur, translucide	Email contraste normalement avec la dentine	<i>Généralisée</i>	
2	<i>Hypomature</i>	-Epaisseur normale, dureté réduite, émail doux mais plus dur que la forme hypocalcifiée, vulnérable à l'usure	Email=dentine	<i>Généralisée</i>	
3	<i>Hypocalcifié</i>	-Epaisseur normal -Faible dans la structure, opaque et crayeux, émail mou, s'use, défaut de calcification	Moins radio opaque que la dentine	<i>Généralisée</i>	
4	<i>Hypomature / Hypoplasique</i>	Mixte entre hypomature et hypoplasique + taurodontisme		<i>Généralisée</i>	

Figure 5: Photographies illustrant différents types d'amélogénèse imparfaite, issues de Crawford PJM, Aldred, Bloch-Zupan A. Amelogenesis imperfect. Orphanet J Rare Dis. 2007;2:17

I.2 Fluorose dentaire

I.2.1. Définition

La fluorose dentaire est une pathologie dentaire caractérisée par une altération des tissus dentaires durs suite à une surcharge en fluor durant le développement dentaire. (6)
L'émail a une teneur en minéraux inférieure à la normale, et une porosité accrue.
Elle est décrite comme étant de manière générale bilatérale, et d'intensité variable.

I.2.2. Etiologie

Les recommandations en terme d'apport total journalier de fluor sont égales à 0,05 mg/kg, sans dépasser 1 mg.
Si l'apport devient excessif, alors la fluorose peut apparaître.

L'étiologie de la fluorose révèle toujours une consommation excessive de produits fluorés.

La sévérité va dépendre de la durée d'exposition au fluorure, du poids de l'enfant, du degré d'activité physique, les facteurs nutritionnels, la croissance osseuse, la réponse individuelle.

Il existe d'autres facteurs qui peuvent augmenter la susceptibilité individuelle à la fluorose, tels que l'altitude, la malnutrition, l'insuffisance rénale.

L'une des grandes problématiques chez les patients atteints de la fluorose est l'atteinte des dents permanentes.

Cette atteinte a le plus de chance de se produire chez les enfants étant surexposés au fluor entre 20 et 30 mois. (7)

A noter qu'il y a des tranches d'âge auxquelles les enfants sont plus à risque d'être surexposés au fluor ; il s'agit de la période entre 1 et 4 ans.

A ces âges, les enfants n'ont pas encore les bons gestes du brossage, et ont plutôt tendance à avaler le dentifrice, au lieu de le cracher.

On considère que la phase où les enfants ne sont plus à risque de développer la fluorose se situe au delà de 6 ans.

Parmi les étiologies de la fluorose, on retrouve :

❖ **la fluoration de l'eau**

La teneur du fluor supplée dans l'eau peut varier de 0,7 à 1 ppm.

Cela dépend de la saison de l'année. En effet, si le temps se réchauffe, notre consommation en eau augmente, donc un taux de fluor plus bas doit être requis.

La fluoration de l'eau, qu'elle soit directe ou non, est responsable de l'apparition de la fluorose dans 40 % des cas.

Cette teneur en fluor de l'eau va dépendre aussi, de la source de l'eau prélevée.

Dans le cas des eaux directement prélevées à partir des puits profonds, plus ceux-ci seront profonds, plus la teneur en fluor augmentera.

Même si la fluoration de l'eau fait partie des techniques de prévention dans la lutte contre les caries, le chirurgien-dentiste a un devoir d'instruction des parents sur la teneur de fluor dans les boissons que les parents donnent à leur enfant.

Le dentiste participe de manière indirecte au développement ou non de la fluorose.

❖ **Supplément de fluor**

Généralement, une supplémentation en fluor est donnée aux enfants vivant dans des lieux où un déficit en fluor est constaté.

Les suppléments en fluor constituent un risque important de développer la fluorose.

C'est pourquoi, avant de prescrire ce supplément, les dentistes doivent rigoureusement suivre les recommandations et prendre en compte l'âge de l'enfant.

A noter qu'il n'est pas nécessaire de suppléer un enfant qui est déjà exposé à une eau contenant du fluor.

❖ **Fluor topique**

La présence d'une quantité importante de fluor dans notre organisme est responsable de la fluorose dentaire. Parmi les produits contenant du fluor trouvés dans la vie quotidienne de manière topique, nous trouvons le dentifrice.

Les enfants qui ont moins de 5 ans avalent tous les jours, lors du brossage, au moins 30 % de la totalité du dentifrice.

Pour éviter ce risque, les parents et les dentistes peuvent agir à deux niveaux :

- Réduire la teneur du dentifrice utilisé :

Les professionnels de santé conseillent souvent aux parents d'utiliser une quantité de dentifrice équivalente à un petit poids.

Pour les enfants inférieurs à 6 ans, les parents doivent surveiller le brossage de leurs enfants et les inciter à cracher.

- Baisser la concentration de fluor dans les dentifrices :

La concentration en fluor, notée ppm, varie en fonction de l'âge.

On estime que pour les enfants âgés de :

* entre 0 et 3 ans : concentration inférieure à 500 ppm.

* entre 3 et 6 ans : concentration à 500 ppm

* entre 7 et 12 ans : concentration entre 1000 et 1500 ppm

* âge adulte : concentration supérieure à 1500 ppm.

I.2.3. Diagnostic

L'établissement d'un diagnostic précis, doit se faire sous des conditions optimales, comme une surface dentaire propre et sèche.

Plusieurs formes de fluorose existent :

❖ **La forme légère :**

Elle apparaît de manière bilatérale, diffuse, opaque.

Des striations blanches sont visibles de manière horizontale sur l'émail.

❖ **La forme sévère :**

L'émail peut devenir décoloré et/ou grêlé.

❖ **La forme modérée :**

Mixte entre les formes légère et sévère.

Le diagnostic différentiel doit être fait entre la fluorose et les tâches blanches non causées par la fluorose.

Pour cela, il faut regarder si l'anomalie est répartie de manière symétrique ou asymétrique, avec ou non la présence de défauts opaques.

Si la répartition des opacités est symétrique et que les défauts ne sont pas discrets, alors il s'agit de la fluorose.

Le diagnostic devient difficile dans certains cas, comme celle de la fluorose légère ou dans le cas où existe un mélange de fluorose et de défauts non causés par la fluorose.

Parmi les défauts non induits par la fluorose, on trouve les lésions hypoplasiques, les tâches blanches démarquées et décolorées qui touchent souvent une seule dent.

Pour confirmer le diagnostic de la fluorose, **un bilan fluoré personnalisé** permet de révéler ou non la consommation excessive de fluor. Si le bilan est positif, alors le diagnostic de la fluorose est confirmé.

I.2.4. Classification

Thylstrup et Fejerskov ont classé la fluorose dentaire en 3 catégories, basée sur les aspects biologiques, avec un index nommé TFI.

- Fluorose légère : TFI= 1-3
- Fluorose modéré : TFI= 4-5
- Fluorose sévère : TFI= 6

Tableau synthétique de la classification de la fluorose




Fluorose		Caractéristiques	TFI	Dents touchées	Illustrations
1	Légère	Bilatérale, diffuse, opaque, striations blanches horizontales sur l'émail	1-3	Généralisée	
2	Modérée	Mixte entre légère et sévère	4-5	Généralisée	
3	Sévère	Email décoloré / Grêlé	6-9	Généralisée	

Figure 6: Photographies montrant différentes formes d'atteintes de la fluorose, issues d'Arbad Chirani R, Foray H. Fluorose dentaire:diagnostic étiologique. Arcped.2005;284-287 et Wang Y, Sa Y, Liang S, et al. Minimally invasive treatment for esthetic management of severe dental fluorosis : a case report. Oper Dent. 2013; 38 (4): 358-362

I.3 Molar Incisor Hypomineralization MIH

I.3.1. Définition

Introduit en 2001, le terme MIH désigne une pathologie dentaire, d'origine systémique, où les premières molaires permanentes et/ou les incisives sont touchées par un émail de type hypominéralisé.

Dans le cas où les incisives sont touchées, la MIH ne se révélera que vers 7 ans, âge d'apparition des incisives définitives.

La prévalence du MIH varie, mais selon une étude faite dans les pays nordiques (Danemark,

Finlande, Pays-Bas, Suède), la prévalence serait de 9,7 % à 19,3 %. (8).

I.3.2. Manifestation clinique

L'émail hypominéralisé peut être doux, poreux, peut s'écailler sous des contraintes fortes.

La couleur des opacités varie du blanc au jaune, ou brun.

Il y a toujours une démarcation nette entre l'émail pathologique et l'émail sain. (9)

La répartition du défaut peut être asymétrique : une molaire peut être touchée, alors que la molaire controlatérale est indemne. Il en va de même pour les incisives.

I.3.3. Etiologie

Les causes de cette pathologie ne sont pas connues.

Certains facteurs de risque peuvent augmenter la prévalence : le bisphénol A, certains antibiotiques, la pollution environnementale, l'hypoxie à la naissance.

I.3.4. Risques du MIH

En ce qui concerne les incisives, les risques sont moins graves que ceux observés sur les molaires, par l'absence de contraintes masticatoires.

Dans le cas des molaires, l'émail est plus poreux, la dent devient fragile et sensible.

En raison de la sensibilité de la dent, l'enfant se brosse de moins en moins les dents.

L'accumulation de la plaque dentaire et l'apparition de caries vont être observées.

Le risque est une évolution rapide de la carie, avec une destruction de la dent.

La morphologie de l'émail étant modifiée, le collage à l'émail devient alors plus difficile.

Les traitements restaurateurs peuvent se multiplier sur la dent concernée, pouvant conduire éventuellement à son extraction.

A noter que les deuxièmes molaires, les prémolaires et les canines permanentes sont plus rarement touchées.

Les soins des dents touchées par la MIH peuvent être assez mal vécus par l'enfant, en raison des difficultés dans la réalisation de l'anesthésie et des traitements fréquents.

La MIH ne peut être dépistée, le dentiste ne peut que **réaliser des traitements symptomatiques**. C'est pourquoi, la prise en charge doit être la plus précoce possible afin d'être efficace.

Tableau synthétique de la MIH


Caractéristiques	Dents touchées	Illustrations
Email hypominéralisé doux, poreux, s'écaille, couleur : blanc, jaune, brun	Asymétrique incisives/molaires	

Figure 7: Photographies de molaires atteintes de MIH, issues de Mejare I, BergmanE, Grindefford M. Hypomineralized molars and incisors of unknown origin: treatment outcome at age 18 years. *Int J Pardiatr Dent.* 2005; 15 : 20-28

II. Les procédures de collage

II.1 Traitements amélo-dentaires

II.1.1. Amélogénèse imparfaite

Faisons avant cela, le point sur le collage sur un tissu dentaire sain.

a. Collage à la dentine et à l'émail sains

Lors de la réalisation d'un collage, il y a une composante que l'on ne peut ignorer qui est le phénomène de contraction de stress. L'un des articles (10) aborde ce sujet.

Le but de l'article était de tester l'hypothèse selon laquelle la concentration de stress dans les adhésifs collés à l'émail ne diminuerait pas après la photopolymérisation, sur la base de l'hypothèse que l'eau et/ou les solvants sont plus efficacement retirés des surfaces d'émail imprégnés dans le séchage et/ou l'étape d'évaporation.

Matériels et méthodes qui sont utilisés :

- Le stress de contraction est déterminé dans un tensiomètre pour le total des 3 adhésifs MR (Mordançage et Rinçage) et 4 SAM (Systèmes Auto-mordançant).

Les résines composites dentaires sont utilisées en dentisterie restauratrice depuis plusieurs décennies, le retrait de polymérisation reste un sujet de préoccupation.

- Le défaut d'ajustage cervical, la fracture de la dent sont encore fréquemment des problèmes causés par les contraintes de la contraction induites lorsque le retrait de polymérisation a lieu dans les conditions limitées avec le composite lié entre les parois de la cavité produite.
- Les mouvements des fluides à travers la dentine et la liaison résine-dentine, pendant les procédures de collage peuvent être tenus pour responsable de la formation de nano espace et des canaux peuvent se remplir d'eau et contribuer à la dégradation des résines.
- Contrairement à la dentine mordancée qui consiste en un réseau complexe de fibrilles de collagène partiellement déminéralisé et des tubules partiellement ou totalement ouverts, l'émail mordancé montre un nid d'abeilles régulier comme modèle de mordançage.

- Comme l'eau et/ou les solvants laissés dans les surfaces de dentine font causer une baisse substantielle du stress, l'hypothèse admise était que pour l'adhésion à l'émail, le stress va suivre de près le cours normal d'augmentation continue avec le temps, sur la base de l'hypothèse que la plupart des solvants sont retirés de la surface de l'émail à l'étape de séchage ou d'évaporation.

Adhésifs utilisés :

- 3 adhésifs MR(Mordançage et Rinçage) :
 - Scotch bond Multipurpose (SBMP) (3M Espe)
 - Single bond (SMB) (3M espe)
 - One step plus (OSP) (Bisico)
- 4 adhésif SAM (système auto-mordant):
 - Clearfil SE Bond (CSE) (Kuraray)
 - Clearfil Protect Bond (CPB) (Kuraray)
 - Adhese (ADH) (Ivoclar)
 - Xeno III (XIII) (Dentsplay)

Tous les groupes ont montré que le stress augmente à un maximum dans la première minute suivie par une diminution après la photopolymérisation à la fin de la mesure.

Les remarques qui sont faites sur l'étude montrent que :

- En accordance avec une étude précédente, tous les adhésifs collés à la dentine ont montré une augmentation initiale de stress suivie par une baisse continue après la photopolymérisation.
- Le cours du développement du stress est attribué à l'eau résiduelle et/ou des solvants, laissés dans la surface de la dentine imprégnée après le séchage et/ou l'étape d'évaporation, qui libère le stress par diffusion dans la couche adhésive.
- Pendant la photopolymérisation, le développement du stress est d'abord ralenti par la diffusion de ces fluides dans les monomères de polymérisation et puis après la photopolymérisation ils sont supprimés par diffusion continue dans l'ensemble de l'adhésif.
- Le niveau de stress maximal dépend d'un certain nombre de facteurs comme le système adhésif, le pH, le type et la composition du monomère, l'eau et les solvants.

C'est en accord avec une étude récente qui a démontré que le mouvement du fluide à travers la dentine et la liaison adhésif-dentine, pendant la polymérisation était significativement plus élevé avec des adhésifs MR que SAM.

Les différences observées dans la baisse du stress au sein du groupe des 4 adhésifs SAM sont principalement expliquées par les différences dans l'agressivité des monomères acides (pH) dans les primers et si ceux-ci sont scellés avec un adhésif hydrophobe.

- En raison des fortes propriétés acides des primers de ADH et XIII, ces primers ont montré une pénétration profonde dans les tubules de la dentine, et de la formation de couches hybrides épaisses avec des orifices tubulaires élargies.
- Les primers plus doux de CSE et CPB créent des structures hybrides avec la boue dentinaire. Une fine couche de dentine intacte est retrouvée juste au-delà de la couche de boue dentinaire en gardant la structure de surface plus fermée.

Les flux de fluide à travers l'interface adhésif-dentine se produisent aussi pendant les jets d'air et la photopolymérisation.

- Ces 2 évènements stimulent les mouvements de fluide, le premier par l'évaporation de liquides et le deuxième par un effet thermique.
- Les auteurs ont décrits que ces effets peuvent être suffisamment grand pour créer des arbres d'eau au sein de l'hydrate et des couches adhésives.
- Ces défauts sont détectés comme des phénomènes de nano espaces, et sont trouvés à la fois pour les systèmes MR et SAM dans les études en utilisant la méthode du traceur de nitrate d'argent, analysés par MEB (Microscopie Electronique à Balayage) et MET (Microscopie Electronique à Transmission).
- Le stress de polymérisation peut être une cause supplémentaire de l'existence de phénomène de nano espaces spécialement crée au début de la photopolymérisation où le début du stress est plus instantané.

Les contraintes/stress sont en générale de nature en cisaillement au niveau des bords d'une couche et sont perpendiculaires à la surface.

De plus, quand le composite est appliqué sur un adhésif pré-durci puis photopolymérisé dans des conditions limitées, la contrainte de stress développée par le composite montre encore une baisse de stress (tension), qui peut être un autre moment où les fluides sont aspirés dans la couche adhésive.

Le retrait des fluides des structures hybrides sortant des canaux (qui se remplira d'eau) et l'absorption de ces fluides par la couche adhésive peuvent avoir un effet sur la durabilité du joint collé.

Les résultats de l'étude montrent que la plus forte baisse de stress a été trouvée pour les systèmes adhésifs de type MR collés à la dentine.

La présence de monomères hydrophobes dans les adhésifs a une influence significative sur le déclin.

La différence de résultats entre les systèmes MR et SAM réside en l'étape de rinçage et séchage qu'il n'y a pas dans les systèmes SAM.

Même si les adhésifs de type MR permettent une meilleure adhésion au niveau de l'interface amélaire, ils restent néanmoins très opérateur-dépendant, notamment dans le temps mis pour le rinçage et le séchage, contrairement aux adhésifs de type SAM.

b. Déprotéinisation

Le collage avec un mordantage à l'etching (acide phosphorique 37%) sur l'émail affecté par l'AI est plus difficile que le collage sur un émail normal.

L'hypochlorite de sodium (NAOCL) est un excellent agent de dénaturation de protéines qui doit être capable d'éliminer l'excès de protéines de l'émail.

Dans une étude de cas (11), des essais de collage d'un bracket orthodontique sur une dent touchée par l'AI de type hypocalcifié sont réalisés.

Ainsi, après plusieurs échecs de collage du bracket (avec mise en place d'adhésif, résine composite, ciment verre ionomère...), un autre protocole est tenté:

- NAOCL (5%) pendant 1 minute.
- Rinçage
- Séchage
- Mordançage à l'acide phosphorique (37%) pendant 1 minute
- rinçage
- Séchage
- Mise en place de l'adhésif
- Mise en place de la résine composite + bracket
- Photopolymérisation pendant 2 minutes

Cela a abouti à un succès.

Microscopie électronique ME

A l'oeil nu, il n'y a pas de différences entre le prétraitement « NAOCL + mordançage à l'acide phosphorique » et mordançage à l'acide phosphorique seul.

Mais il semble que le prétraitement au NAOCL donne une topographie ultrastructurale plus propice au collage.

Les données de la ME suggèrent que le NAOCL renforce le collage en éliminant l'excès de protéines qui interfèrent avec l'établissement d'un modèle de mordançage à l'acide.

Mais ne modifie pas la structure ou la teneur en minéraux des cristallites de l'émail normal ou de l'émail affecté dans le cas de l'AI.

L'étude montre que l'émail atteint d'AI de type hypocalcifié HCAI est plus poreux et les cristaux sont plus rugueux que l'émail normal.

Cet émail a une teneur en protéines plus élevée due à la rétention de la protéine au cours du développement, ce qui interfère avec le développement d'un modèle de mordançage typique utilisant 37 % d'acide phosphorique.

NAOCL vraisemblablement produit une attaque acide plus favorable en exposant le minéral de l'émail préalablement enveloppé dans des protéines insolubles dans l'acide.

Au ME, le mordançage à l'acide seul produit un motif de mordançage clairsemé, séparé par des grandes zones présentant aucune apparence mordancé (couche superficielle amorphe).

L'émail cervical moins sévèrement touché par l'AI semble avoir une configuration plus normale à l'attaque acide.

Le prétraitement au NAOCL enlève le matériau de surface amorphe, donnant un motif globulaire.

Il donne lieu à plus de surfaces mordancées entrecoupées avec des zones plus petites non mordancées.

L'essai de collage du bracket a été utilisé sur 2 autres patients, avec un prétraitement au NAOCL, ce qui a conduit à un succès clinique.

Inconvénients du Prétraitement au NAOCL

Certains types d'émail atteint d'AI ont une teneur en protéine normale. Le prétraitement au NAOCL n'aurait probablement aucun effet sur sa topographie de surface.




De plus, dans le cas de l'AI de type hypomature, l'émail a une très haute teneur en protéine avec des cristaux d'émail désorganisés.

Un prétraitement au NAOCL pourrait se traduire par une destruction excessive de l'émail en raison de l'enlèvement de grandes quantités de protéines.

De même, un émail gravement déficient dans le contenu minéral constitue probablement un risque pour toute technique de collage au composite en raison de la faiblesse inhérente de l'émail.

En règle générale, un émail facilement pénétrable avec une sonde n'est pas un bon candidat pour le prétraitement au NAOCL et le collage.

Lors de l'enlèvement de l'appareil orthodontique, l'émail normal peut se fracturer. De ce fait, chez les patients atteints d'AI, le risque peut être augmenté de façon spectaculaire.

Traitements réalisés		Illustrations	
1	Mordançage à l'acide phosphorique seul		
2	Prétraitement au NAOCL à 5% seul		
3	Prétraitement au NAOCL à 5% + mordançage à l'acide phosphorique		

*Fig 8 : Photographies observées sous microscopie électronique à balayage, montrant différents traitements de l'émail (1. Mordançage à l'acide phosphorique seul/ 2. Prétraitement au NAOCL à 5 % seul/ 3. Prétraitement au NAOCL à 5% + mordançage à l'acide phosphorique) issues de Venezia RD, Vadiakas G, Christensen JR et al. Enamel pretreatment with sodium hypochlorite to enhance bonding in hypocalcified amelogenesis imperfecta : case report and SEM analysis. *Pediatr Dent.* 1994; 16: 433-436*

Le principe fondamental des différents collages pour les tissus durs dentaires est basé sur le verrouillage micromécanique de la résine adhésive à l'émail et à la dentine.

Bien que le collage à l'émail dépende de la rétention micromécanique sur le substrat mordancé, le collage à la dentine repose sur l'hybridation avec le treillis de collage exposé. Dans les adhésifs type MR (mordançage- rinçage), un conditionneur (30 – 40% d'acide phosphorique) dissout les cristaux d'hydroxyapatite et crée des espaces pour l'infiltration.

Les taux d'échecs sont cependant décrits pour le collage à l'émail affecté par l'AI. Comme la structure du substrat a un rôle essentiel sur la performance des agents adhésifs, la teneur en minéraux inférieure pour l'émail affecté par l'AI peut être nuisible à la procédure de collage. De plus, peu d'information est disponible sur la structure de la dentine sous-jacente à l'émail affecté par l'AI de type hypocalcifié.

Des études ont évalué la dureté de l'émail et de la dentine des dents permanentes affectées par l'AI de type hypocalcifié et la force de collage d'un adhésif de type MR (mordançage-rinçage) à ces substrats (12).

Les échantillons traités avec NAOCL, sont rincés à l'eau et séchés à l'air.

Les adhésifs de type MR2 (Mordançage- Rinçage en 2 étapes) sont appliqués à tous les échantillons selon les instructions des fabricants.

Le solvant est évaporé doucement pendant 5 secondes à l'aide de l'air comprimé et l'adhésif est photopolymérisé pendant 10 secondes.

De la résine composite est placée sur la surface et photopolymérisée pendant 20 secondes.

Après 24h, un test de collage au cisaillement est réalisé sur une machine d'essai mécanique.

Les résultats montrent une relation linéaire entre la dureté et la force de collage, plus significatif pour l'émail.

Remarques

L'étude a montré que l'émail touché par l'AI de type hypocalcifié présentait des valeurs de dureté similaires à la dentine sous-jacente et des valeurs significativement plus faibles par rapport à l'émail normal. En effet, l'émail des dents normales est un tissu minéralisé contenant de très gros cristaux organisés dans une structure prismatique.

Ces résultats pourraient s'expliquer par le contenu minéral bas de l'émail touché par l'AI de type hypocalcifié.

Aucune différence significative n'est observée pour la dureté de la dentine normale et la dentine sous-jacente hypocalcifiée.

Comme l'émail hypocalcifié est plus poreux, l'irritation continue peut permettre la stimulation des odontoblastes, entraînant la sclérose dentinaire.

Cette modification pourrait augmenter la teneur en minéraux sur la surface et conduire à l'occlusion de la dentine.

L'émail affecté par l'AI présente une perte de l'architecture normale, les prismes étant incomplètement formés, avec parfois la présence d'un matériau amorphe anormal obstruant les tubulis.

D'autre part, la dentine peut être plus fortement minéralisée, présentant potentiellement des tubulis fermés.

Ces caractéristiques pourraient expliquer les forces de liaison nettement inférieures obtenues à l'émail et la dentine des dents touchées par l'AI.

L'exposition au NAOCL n'a pas eu d'effet significatif sur la force de liaison à l'émail ou à la dentine, pour les dents normales ou affectées par l'amélogénèse imparfaite.

La teneur minérale de l'émail élevée produit un meilleur verrouillage mécanique avec la résine adhésive par rapport au substrat de dentine, et améliore les forces de collage à l'émail.

Les forces de liaison plus élevées sont obtenues dans les tissus des dents normales.

Dans le cas des dents touchées par l'AI de type hypocalcifié, la dureté de la dentine ne diffère

pas de la dentine normale.

La force de liaison de la dentine était plus élevée que la force de liaison de l'émail. Le retrait de l'émail hypocalcifié exposant la dentine sous-jacente, peut être une approche intéressante pour améliorer les performances des restaurations collées.

Plus important, l'exposition au NAOCL n'influence pas la force de liaison pour les dents affectées par l'HAI.

Il est difficile d'amener une conclusion sur le réel bénéfice que procure le prétraitement au NAOCL sur un émail atteint d'amélogénèse imparfaite.

En effet, les tests sont réalisés sur un nombre de patients non conséquent, même si les résultats de ces tests s'avèrent être positifs.

De plus, il semble que le prétraitement au NAOCL ne soit efficace que sur un seul type d'amélogénèse imparfaite (AI de type hypocalcifié), dans le cas d'un collage pour un bracket orthodontique.

Ses effets sur l'amélioration du collage dans le cas des restaurations adhésives de céramiques (telles que facettes, onlays/inlays, couronnes céramo-céramiques) restent encore incertain (voir II.2. Traitement amélo-dentaires : cas de l'amélogénèse imparfaite).

c. Restauration au composite

Un patient de 10 ans, présentait des couronnes cliniques courtes avec des zones généralisées d'émail fines, décolorées, hypoplasiques et des zones d'émail fracturées et de zones de dentine exposées (13).

Basé sur la classification de Witkop, le diagnostic de l'amélogénèse imparfaite de type hypoplasique est confirmé.

Les risques de caries sont évalués.

Après évaluation, le patient est placé dans une catégorie à haut risque compte tenu de la présence de plusieurs facteurs prédisposant, avec l'amélogénèse imparfaite portant le plus grand poids.

Pour rappel, dans le type hypoplasique, il y a une diminution de la quantité d'émail. L'émail est correctement minéralisée, apparaît dur et brillant, mais est malformé.

L'amélogénèse imparfaite aura une incidence sur toutes les dents de manière similaire.

De nombreux rapports de cas ont porté sur la prise en charge précoce des enfants et des adolescents, et l'utilisation des restaurations collées a remporté un grand nombre de voies en raison des matériaux utilisés, de l'excellente esthétique, l'approche conservatrice, l'amélioration de l'usure.

Leur utilisation est donc avantageuse.

Les composites résines, en particulier le type indirect (couronnes composites), sont choisies pour fournir une excellente alternative prothétique jusqu'à la fin de la croissance du squelette.

Le point à retenir est que la préparation de la dent impliquait la réduction de manière axiale et en occlusion, limitée à l'élimination des zones d'émail hypoplasiques et des contre-dépouilles.

Les couronnes composites finales sont livrées par le laboratoire dentaire et elles sont

essayées dans la bouche du patient.

Les contacts occlusaux, proximaux, l'ajustage cervical, la morphologie anatomique sont vérifiés.

Les restaurations finales sont ensuite renvoyées au laboratoire pour le polissage et le glaçage final.

Enfin, les couronnes sont scellées avec du ciment résine définitif.

L'étude souligne que les finales restaurations ont montré non seulement une bonne esthétique, mais aussi un retour à une fonction masticatoire optimale ainsi que de fournir une couverture complète de toutes les zones affectées par la dentine exposée.

Ces restaurations non seulement ont répondu à l'hypersensibilité du patient, mais ont aussi contribué à la prévention de l'accumulation de la plaque.

La prudence et l'adéquation du traitement de réhabilitation complète des dents touchées sur un adolescent qui n'a pas encore achevé la croissance du squelette ont été le fil conducteur du cas présenté dans l'article.

La longévité des résultats du traitement nécessite un entretien méticuleux de l'orale hygiène et l'observance du patient.

Le matériau de restauration au composite est considéré comme un excellent traitement transitoire conservateur pour la protection des dents faibles de l'AI.

On peut souligner également, que même si cela semble un peu excessif de mettre en place des couronnes sur un patient seulement âgé de 10 ans, considérant la précocité d'apparition des signes cliniques de l'amélogénèse imparfaite, avec tous les conséquences qui en découlent (sensibilité, esthétique, diminution de la DVO, dysfonction), le choix de mettre en place des restaurations au composite de type indirect peut être justifié.

De plus, ce type de restauration permet d'être conservateur (préparation à minima dans l'article) et de préserver le plus longtemps possible les tissus dentaires, qui dans le cas de l'amélogénèse imparfaite doit être considéré comme un objectif majeur.

d. Restauration en céramo-métallique

Cas d'un patient (14), dont l'examen radiologique a révélé une perte généralisée de l'émail.

Le patient est diagnostiqué avec une AI de type hypoplasique.

L'AI de type hypoplasique montre un émail bien minéralisé, mais sa quantité est réduite.

Dans ce cas, le patient s'est présenté avec une DVO (dimension verticale d'occlusion) diminuée, et un espace libre de 5 mm, donc la DVO est augmentée de 3 mm

Le choix de la restauration dans ce cas est porté sur des restaurations céramo-métalliques, permettant de doubler la durabilité mécanique, récupérer l'esthétique, et de protéger la dentine résiduelle.

L'article ne détaille pas les protocoles avant le scellement des restaurations céramo-métalliques (traitement de la dent, traitement des couronnes....)

Il ne fait que détailler chaque étape du plan de traitement.

e. Restaurations en céramo-métallique et en céramo-céramique

Les couronnes céramo-métalliques et les facettes céramiques constituent le traitement de choix pour ce cas (15).

L'examen intra buccal a révélé une AI de type hypoplasique et hypomature au niveau des dents postérieures et antérieures respectivement.

Les bords incisifs étaient minces et les structures des cuspidés étaient aberrantes. Les couronnes cliniques étaient courtes en particulier dans les régions postérieures.

Les incisives maxillaires et mandibulaires sont préparées pour des facettes et les autres dents sont préparées en vue des couronnes céramo-métalliques.

L'épaisseur de la préparation est guidée par la clé en silicone du wax-up.

Les facettes provisoires au composite sont fabriquées en utilisant les clés en silicone pour les incisives, et les couronnes provisoires dédiées aux dents restantes sont réalisées au laboratoire.

Les restaurations CCM (couronnes céramo-métalliques) et les facettes céramiques sont évaluées en bouche.

Pour le protocole de collage :

- ❖ Pour les incisives maxillaires et mandibulaires
 - Les facettes sont mordancées à l'acide fluorhydrique à 4,9 % pendant 20 secondes.
 - Un silane est appliqué dans l'intrados des facettes
 - La surface d'émail des incisives est mordancée avec 37% d'acide phosphorique pendant 40 secondes.
 - Les facettes sont ensuite collées et photopolymérisées.

- ❖ Pour les dents postérieures
 - Les restaurations CCM sont scellées avec un ciment verre ionomère.

Remarques

Les progrès dans la dentisterie esthétique, en particulier dans le collage à la dentine, aident les praticiens à restaurer la fonction et l'esthétique à un niveau acceptable, néanmoins l'adaptation marginale et les problèmes de collage sont signalés comme des inconvénients dans les facettes stratifiées.

Plusieurs facteurs peuvent influencer le résultat des traitements de restaurations y compris le mordantage à l'etching et le collage sur les dents affectées par l'AI.

Les nouveaux systèmes de collage fournissent une liaison plus fiable à la dentine et permettent une infiltration plus efficace à l'émail prismatique que l'ont fait les systèmes antérieurs.

Malgré de graves anomalies de l'émail, le succès de collage des restaurations en céramique peut être atteint, et peu de complications d'adhérences dans les cas d'études sont signalés.

La décision quant à savoir s'il faut ou non garder une couche d'émail et utiliser les restaurations adhésives, ou supprimer complètement l'émail et utiliser des couronnes complètes, dépend de l'extension et la profondeur des lésions de l'émail du patient.

Dans le cas présenté, les canines et les dents postérieures avaient besoin des restaurations

complètes. Les restaurations CCM sont choisies en raison de la situation financière du patient.

Le patient est réhabilité avec des restaurations provisoires, puis les restaurations définitives sont réalisées après 3 mois de chirurgie parodontale.

Dans la réhabilitation complète d'un patient atteint d'amélogénèse imparfaite, même si le praticien a une idée sur le type de restaurations qu'il souhaiterait mettre, la décision finale revient toujours au patient.

Pour des raisons financières, le choix s'est porté sur des facettes pour les incisives et des restaurations céramo-métalliques pour les dents restantes (même chose pour les articles **16**, **17**).

Les facettes permettent de conserver le plus longtemps possible les tissus dentaires. Quant aux couronnes céramo-métalliques, elles assurent une durabilité mécanique, permettent de retrouver l'esthétique et protègent la dentine résiduelle.

Néanmoins, les auteurs ne traitent pas en détail la partie du collage, notamment des composants qu'ils utilisent et de la provenance des produits.

Après l'étape de mordantage des surfaces dentaires, les auteurs ne disent pas si un agent adhésif est appliqué, le type d'adhésif (MR2 ou MR3) utilisé, ainsi que le temps d'application.

Il en va de même pour les couronnes céramo-métalliques, on ignore comment les surfaces dentaires sont préparées avant le scellement des couronnes.

f. Restauration en céramo- céramique

Les facettes en céramique sont utilisées pour restaurer les dents antérieures et les onlays/couronnes céramiques sont utilisés pour restaurer les dents postérieures. (**18**, **19**)

Dans le cas présenté, le patient atteint d'amélogénèse imparfaite, dont le sous-type n'est pas spécifié, présentait un émail de couleur jaune brun. Cependant, au niveau cervical, l'émail semblait normal.

Au niveau cervical, la couche de dentine et d'émail intacts sur les dents touchées, permettait l'utilisation de restaurations peu invasives.

Les préparations dentaires sont réalisées avec des fraises diamantées de diamètres moyen et gros.

Pour la préparation des couronnes, la finition de la limite cervicale est réalisée avec une fraise diamantée et un épaulement de largeur 1,2 à 1,5 mm.

❖ Protocole de collage

- La surface interne des facettes en céramique est mordancée avec de l'acide fluorhydrique à 5 % pendant 2 minutes.
- Un silane avec monobond-S est appliqué
- Les surfaces de préparation sont nettoyées avec de la pierre ponce et conditionnées avec du gel d'acide phosphorique à 35 % pendant 30 secondes, puis rincées et séchées.
- Un adhésif (Heliobond, vivadent) est appliqué sur la surface interne de la céramique et sur la préparation des restaurations. L'adhésif est séché à l'air.
- Les facettes garnies de colle bis GMA (Variolink) sont insérées en bouche
- L'excès de ciment est enlevé avec une sonde dentaire.

- La photopolymérisation est effectuée pendant 40 secondes à partir de chaque bord.
- L'occlusion est soigneusement contrôlée au cours de la procédure d'essai et après.
- La même procédure est réalisée pour les restaurations céramiques des dents restantes.

Le patient est contrôlé à des intervalles de 6 mois à 1 an.

Toutes les restaurations céramiques, collées de manière adhésive possédaient des critères esthétiques et fonctionnels satisfaisants à la fin de la première année clinique.

Remarques

L'utilisation de facettes céramiques, collées de manière adhésive pour la réhabilitation d'un malade atteint d'AI est signalée pour la première fois en 1991 par Patel et al.

Les auteurs rapportent un résultat clinique satisfaisant des 6 facettes collées sur des dents antérieures maxillaires après 1 an d'utilisation clinique sans décoloration, craquelure ou de lésion carieuse.

Dans le rapport clinique actuelle, un adhésif de type MR (Mordançage et Rinçage) est préféré à la fois pour le scellement des supports pendant le traitement orthodontique et des restaurations céramiques.

En comparaison avec les autres restaurations, le protocole de collage pour les restaurations céramo-céramiques est beaucoup plus détaillé dans les étapes de la procédure de collage, ce qui permet à n'importe quel praticien de le réappliquer facilement.

Néanmoins, le protocole de collage qui est présenté est un peu généralisé. Rares sont les articles qui mentionnent les différents temps d'application de l'acide fluorhydrique en fonction du type de céramique.

Un cas de réhabilitation complète en céramique (20) mentionne spécifiquement le type de céramique utilisé et le temps d'application des produits. Des couronnes céramiques en disilicate de lithium ont été utilisées dans les secteurs postérieurs (temps d'application de l'acide fluorhydrique : 30 secondes), alors que des facettes feldspathiques ont été choisies pour les dents antérieures (temps d'application de l'acide fluorhydrique : 1 min 30 à 2 min).

Connaître le type de céramique utilisé, pour un temps d'application adéquat de chaque produit est important pour réussir le collage, encore plus sur des cas comme dans celui de l'amélogénèse imparfaite. Un point à souligner également : rares sont les articles qui mentionnent l'utilisation de la digue, or son utilisation est capital pour assurer la pérennité du collage.

A la différence avec un autre cas d'amélogénèse imparfaite(21), dont le sous-type n'est pas mentionné, une micro-abrasion est réalisée en premier lieu afin de voir si les problèmes de coloration des dents liées à l'AI pouvaient s'atténuer.

La technique de micro-abrasion implique l'élimination d'une couche mince de 0,03 mm d'émail.

Suite au résultat de la micro-abrasion, la préparation des dents en vue des facettes en céramique ou des couronnes a été entreprise.

Le cas présenté mentionne un essai où les facettes sont insérées avec une pâte d'essai afin d'évaluer la couleur lors du collage.

Le patient et le dentiste ont exprimé leur satisfaction avec le résultat esthétique.

Concernant le protocole de collage, l'adhésif utilisé était de type MR3.

Les auteurs soulignent que l'adhésif n'a pas été photopolymérisé afin de ne pas compromettre l'ajustage des facettes.

Par contre, le temps d'application de l'acide fluorhydrique à 9% était seulement de 1 minute. Quant aux excès de colle, ils ont été enlevés avec des instruments diamantés rotatifs.

Pour n'importe quelle réhabilitation prothétique, le patient est fortement impliqué dans

le processus de prise de décision, et par conséquent ses attentes esthétiques doivent être intégrées dans le traitement final.

De manière générale, les patients atteints d'amélogénèse imparfaite souhaitent non seulement résoudre leurs problèmes fonctionnels (sensibilité, perte de la DVO...), mais aussi et surtout améliorer à la fois la couleur et la forme des dents.

Le résultat esthétique est considéré comme plus prévisible avec l'utilisation de la céramique.

De plus, la longévité des facettes en céramique a été montrée pour être supérieure à celle des facettes en composite.

Pour les facettes en céramique, une légère préparation de la dent était nécessaire.

Quelques articles mentionnent l'utilisation de couronnes céramiques usinées CAD/CAM (conception assistée par ordinateur/ Fabrication assistée par ordinateur) comme alternative aux vitro-céramiques. Leurs utilisations permettent de fabriquer des couronnes d'une épaisseur plus fine que celles des vitro-céramiques et peuvent être utilisées pour des restaurations finales no prep (c'est-à-dire avec très peu d'émail enlevé) (22). Mais il manque encore des données cliniques pour garantir leurs succès à long terme.

De très bons résultats relatés dans la littérature, sont signalés pour le suivi des cas d'AI, à la fois par les patients et par les praticiens.

Avec une forte demande dans les réhabilitations esthétiques, les restaurations céramo-céramiques sont ainsi de plus en plus sollicitées dans les réhabilitations complètes de la bouche, grâce aux progrès réalisés dans les procédures et matériaux de collage.

Pour conclure, dans la littérature, rares sont les articles qui mentionnent le protocole de collage en fonction du sous-type d'amélogénèse imparfaite dont est atteint le patient.

En effet, en clinique il est souvent très difficile de définir de quel sous-type d'amélogénèse imparfaite le patient souffre.

Les auteurs rapportent également que les sous-types hypocalcifié et hypomature sont extrêmement difficiles à distinguer l'un de l'autre cliniquement.

Ce qui explique pourquoi, la majorité des cas d'amélogénèse imparfaite relatés dans la littérature ne reporte que d'une manière générale le collage.

Dans tous les cas, les meilleurs résultats de collage sont obtenus en utilisant un composite d'assemblage de type bis GMA avec un respect des traitements de surface de la céramique (acide fluorhydrique + silane) et l'utilisation d'un adhésif amélo-dentinaire avec mordantage au préalable (MR2 et MR3).

Tableau synthétique du collage dans le cas d'un patient atteint d'amélogénèse imparfaite.

Ce tableau a été complété en prenant appui sur un cas d'amélogénèse imparfaite traité par le docteur JF Lasserre (voir chapitre IV : présentation d'un cas clinique), qui semblait être le protocole de collage le plus complet par rapport aux autres articles relatés dans la littérature.

I- Traitement de la céramique		III - Collage	
	1. Mordançage de l'intrados à l'acide fluorhydrique à 9% pendant 2 minutes (Porcelain Etch® Bisico)		7. Insertion de la facette garnie de colle Bis GMA (Choice® Bisico – Nexus® Kerr Variolink 2® et Variolink veneer® Ivoclar) (optita-stick® Ivoclar)
	2. Neutralisation dans une solution de bicarbonate de sodium, rinçage, séchage à l'air sec		8. Avant de polymériser, éliminer les excès avec un pinceau imprégné de résine non chargée (Heliobond® Ivoclar)
	3. Application d'un silane bicomposant (Bis silane® Bisico) en excès, laisser 1 minute puis le chauffer à l'aide d'un séchoir à cheveux		9. Mise en place du gel protecteur d'oxygène sur tout le joint (Oxyguard® Kuraray)
	4. Appliquer l'adhésif de 4 ^e génération, ne pas polymériser et mettre la facette à l'abri de la lumière		10. Polymérisation de 45 secondes par face en débutant par la face palatine, puis retrait de la digue et du cordonnet
II- Traitement de la dent		IV- Finition	
	5. Mordançage à l'H3PO4 gel à 35% pendant 45 secondes, puis rinçage pendant 45 secondes, sécher sans dessécher.		11. Finition proximale avec scie et strip diamanté rouge, pâte à polir non fluorée et fil de soie (Anterior case saw® DenMat)
	6. Application de l'adhésif de 4 ^e génération, étaler les excès à la soufflette et polymériser (M&B: All Bond 3® Bisico-Optibond FL® Kerr Scotch bond MP® 3M Syntac Classic® Vivadent)		12. Finition du joint cervical, élimination manuelle ou rotative des excès de colle, polissage aux pointes affûtées Diaceram
			13. Correction de l'occlusion statique et dynamique avec une fraise à congé bague rouge et polissage diamanté (Coffret Diaceram® Komert)

Fig 9 : Photographies issues de la fiche « step by step » esthétique par le Dr JF Lasserre groupe symbiose

II.1.2. Fluorose

Une consommation excessive de fluorure au cours des âges critiques perturbe la minéralisation de l'émail, inhibe la croissance des cristaux apatite d'émail, et interfère avec la dégradation des protéines de la matrice de l'émail, ce qui entraîne un aspect de l'émail marron blanchâtre. Les défauts dépendent de la gravité de la fluorose.

Sur la base de l'excellent travail de Dean et al en 1940, une forte relation a été trouvée entre la concentration de fluorure dans l'eau, la fréquence/prévalence et la gravité des DF (Fluorose dentaire).

En raison de son rôle important dans la prévention et le contrôle de la carie dentaire, le fluor a également été ajouté au lait et le sel au cours des dernières décennies. Par conséquent, les cliniciens sont confrontés à un nombre croissant de patient avec la fluorose.

La fluorose affecte la couleur et /ou la structure de l'émail, ce qui conduit à une apparence esthétique désagréable.

En effet, la fluorose affecte principalement l'émail, en raison de la minéralisation dysfonctionnelle qui conduit à l'hyperminéralisation extérieure et hypominéralisation intérieure.

Les cas bénins de fluorose sont caractérisés par des bandes de blanc opaque de l'émail. Dans les cas les plus graves, l'hypominéralisation est si invasive que l'émail peut être dénoyauté ou écaillé.

La dentine peut être également affectée dans les cas les plus graves.

Les solutions restauratrices pour la fluorose dépendent de la gravité de la maladie. En cas de fluorose, les approches invasives graves, telles que les restaurations en résine composite, facettes en céramique, ou même des couronnes sont généralement choisis.

Cependant la perte de la structure dentaire affaiblit ses propriétés mécaniques.

De plus, pour les jeunes patients, les procédures invasives accélèrent la destruction de la dent à un âge précoce.

Pour ces raisons, des approches plus prudentes qui sont moins chers et consomment moins de temps devraient être proposées pour les fluoroses, avant d'envisager les procédures invasives, plus destructrices en tissus dentaires et plus coûteuses.

a. méga-abrasion et micro-abrasion

La méga-abrasion (23) est réalisée en utilisant une pièce à main à grande vitesse avec une fraise diamantée de diamètre 105 micromètres, pour enlever l'émail superficiel de 200-400 micromètres.

Après cela, des disques abrasifs de tailles médium et fin sont utilisés pour remodeler la surface de l'émail et supprimer les angles vifs.

Puis, une digue en résine photopolymérisable est mise en place, et une petite quantité de pâte abrasive contenant du silicone de carbamide et de l'acide chlorhydrique à 6,6% est appliquée sur les dents.

Les surfaces des dents sont ensuite micro abrasées en utilisant une cupule de caoutchouc spécifique avec une pression légère pendant 120 secondes.

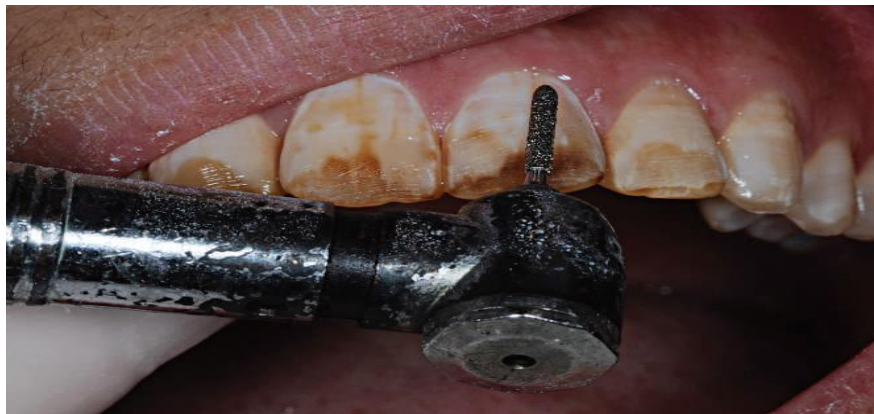

Fig10 : Photographie de la méga-abrasion issue de Wang Y, Sa Y, Liang S et al. Minimally invasive treatment for esthetic management of severe dental fluorosis : a case report. Oper Dent. 2013; 38 (4): 358-362




Fig11 : Photographie de la micro-abrasion issue de Wang Y, Sa Y, Liang S et al. Minimally invasive treatment for esthetic management of severe dental fluorosis : a case report. Oper Dent. 2013; 38 (4): 358-362

Pour résumer, la méga-abrasion initiale est choisie pour enlever la couche superficielle de l'émail fluoré qui représente la structure défectueuse avec une couleur non esthétique.

Cette procédure élimine les tâches les plus profondes dans l'émail et minimise le temps clinique au fauteuil.

Il a été postulé que la réduction de l'émail même sur 25 % à 33 % serait probablement méconnaissable et cliniquement acceptable.

Par conséquent, la méga-abrasion bien contrôlée pourrait être considéré comme une approche acceptable dans les cas sévères de fluorose sans sacrifice inutile de tissus dentaires durs.

b. Blanchiment

Un agent de blanchiment est effectué pour atténuer la couleur de la dent foncée.

Puis un agent de désensibilisation est appliqué et laissé au repos sur les surfaces des dents blanches pendant 5 minutes.

Par la suite, l'agent est enlevé par aspiration, rincé à l'eau en profondeur, et la digue photopolymérisable est retirée.

Pour mieux harmoniser la couleur, le blanchiment a été suggéré à la maison pour le patient.

Après application de 8 seringues de 10 % de peroxyde de carbamide, le patient est satisfait de l'effet du blanchiment.

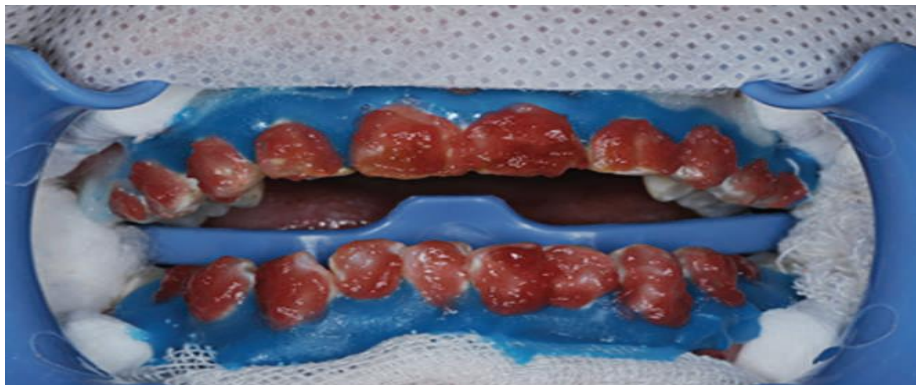


Fig12 : Photographie prise lors du blanchiment issue de Wang Y, Sa Y, Liang S et al. Minimally invasive treatment for esthetic management of severe dental fluorosis : a case report. Oper Dent. 2013; 38 (4): 358-362

En conclusion, pour produire des dents plus blanches et harmoniser la couleur de la dent, la micro-abrasion et le blanchiment des dents vitales sont réalisés à la suite de la méga-abrasion.

De plus, une application de fluorure est réalisée directement après le blanchiment pour éliminer la sensibilité dentaire potentielle.

c. Restauration au composite

Compte tenu de la structure hyperminéralisée de la fluorose, une approche par infiltration de résine est effectuée pour prévenir la carie de l'émail, 2 semaines après le blanchiment à la maison.

En terme générale, l'émail fluoré comprend des zones diffuses d'hypominéralisation et de porosités.

Lorsque la couche superficielle de l'émail fluoré est éliminée par méga-abrasion et micro-

abrasion, l'émail de sous-surface est exposé à l'air.

Les pores de l'émail agissent comme des voies pour les bactéries et les acides.

Ainsi, remplir ces pores serait une thérapie efficace de prévention de caries potentielles.

De plus, à cause des indices de réfraction similaires de la résine et de l'émail, l'infiltration de résine améliorerait l'aspect blanc opaque des pores et réduirait le contraste entre ceux-ci et l'émail, dû à la diffusion de la lumière, amenant à une apparence plus esthétique de l'émail.

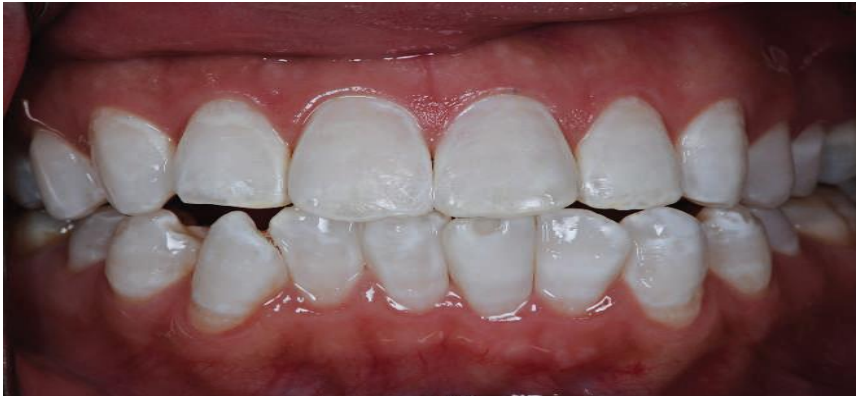

Fig13 : Photographie prise après l'infiltration par de la résine issue de Wang Y, Sa Y, Liang S et al. Minimally invasive treatment for esthetic management of severe dental fluorosis : a case report. Oper Dent. 2013; 38 (4): 358-362

Le traitement par abrasion de l'émail suivi d'un blanchiment des dents et la réalisation de l'infiltration par de la résine semble être une thérapie minimalement invasive pour la fluorose sévère.

De plus, ce traitement est moins cher et consomment moins de temps pour les patients.

d. Restauration en céramique

Les facettes sont généralement effectuées et collées sur les surfaces de l'émail, et dans certaines situations peuvent être placées sans préparation de la dent.

Une étude (24) portant sur les 2 systèmes adhésifs de type MR et SAM évalue leurs effets sur la résistance au cisaillement de la vitro céramique sur les tissus dentaires atteints de fluorose légère et l'émail non fluoré.

Les céramiques sont soumises à une procédure de sablage avec 50 micromètre d'AL₂O₃.

- Dans la procédure de collage des céramiques, 2 différents composites duals sont utilisés : variolink 2/ Excite DSC (système MR) et Clearfil Esthetic Cement /ED Primer II (système SAM)
- Avant de commencer, chaque dent est nettoyée avec de la pierre ponce, rincée et séchée à l'air en douceur avec un flux d'air propre sans huile.
- Puis l'adhésif est appliqué à la surface de chaque dent.

❖ Groupe VF et V (Variolink 2/ Excite DSC) (MR)

- L'intrados des céramiques est mordancée avec 5% d'acide fluorhydrique pendant 20 secondes, rincée pendant 30 secondes avec un jet d'eau et séché à l'air.
- Un agent de couplage au silane (Mono Bond S, Ivoclar Vivadent) est appliqué et séché à l'air pendant 60 secondes.
- L'émail est mordancé pendant 30 secondes avec 37% d'acide phosphorique, rincé à l'eau pendant 30 secondes et complètement séché à l'air exempt d'huile.
- L'adhésif d'une dose unique est activé et appliqué à la fois sur les surfaces de la céramique et des dents pendant 10 secondes.
- L'excès d'adhésif a été étalé à la soufflette, non durci à la lampe à photopolymériser.
- Le variolink 2 (base et catalyseur à haute viscosité sont mélangés sur le bloc de mélange avec une spatule en plastique) est appliqué sur la surface de la céramique.
- Avec une charge de 20N, simulant la pression du doigt, les céramiques IPS Empress 2 sont collées.
- La photopolymérisation initiale est effectuée pendant 10 secondes.
- L'excès de ciment est enlevé avec une sonde dentaire.
- La photopolymérisation est reprise dans chaque direction (mésial, distal, occlusal), pendant 40 secondes.

❖ Groupe CF et C (Clearfil Esthetic Cement/ ED Primer II) (SAM)

- L'intrados des céramiques est mordancée avec 37% d'acide phosphorique pendant 5 secondes, rincée pendant 30 secondes avec un jet d'eau et séchée à l'air.
- Un agent de couplage au silane est appliqué et séché pendant 60 secondes.
- La surface de la dent est séchée.
- Une quantité égale de ED Primer II liquide A et B est mélangée, appliquée à la surface de la dent pendant 30 secondes et soigneusement séchée à l'air.
- Le Clearfil Esthetic Cement (pâte A et B sont mélangées à l'aide de la seringue de distribution) est appliqué à la surface de la céramique. Les procédures de collage sont ensuite réalisées comme dans les groupes précédents.

Dans la présente étude, concernant l'évaluation des forces de cisaillement, une plus grande résistance au cisaillement a été enregistré pour le système de collage MR (Variolink 2/ Excite DSC) que le système de collage SAM (clearfil Esthetic Cement/ Ed Primer II) avec les surfaces d'émail fluoré et non fluoré.

Le collage émail-résine est plus stable dans le temps, quand elle est produite avec des adhésifs de type MR.

Plusieurs études ont indiqué que l'application d'acide phosphorique + adhésif augmente la force de collage à l'émail.

Dans l'étude in vitro, sur des dents atteintes de fluorose modéré et sévère, plus le temps de mordantage à l'acide avec de l'acide phosphorique est importante, plus forte est la force de collage.

De plus, le système de collage de type SAM est inférieur à celui de type MR (avec un mordantage à l'acide phosphorique) dans les cas de fluorose modéré et sévère.

Cela est probablement dû au fait que dans ces cas pathologiques, l'émail peut être plus résistant à l'acide qu'il ne l'est sur un émail non fluoré.

Le succès à long terme des couronnes céramiques dépend principalement de la résistance et de la durabilité de la liaison du composite de collage à la dent et aux substrats de la céramique.

L'adhérence entre la structure de la dent et la restauration est l'un des facteurs le plus important déterminant le succès d'une restauration.

Les systèmes de collage amélo-dentinaire sont conçus pour produire un joint entre une restauration composite et le tissu environnant de la dent.

Les conclusions de l'étude ont montré que seul, le système de collage de type MR n'a eu aucun effet sur la force d'adhérence au cisaillement des céramiques qu'il soit appliqué sur les tissus énamélaire sains et fluorés.

L'utilisation des adhésifs de type MR produit des forces de collage à la céramique plus forte sur les surfaces d'émail atteintes de fluorose que le système SAM.

II.1.3. MIH

Wright et Williams (25) ont postulé que la technique de « déprotéinisation – mordantage – scellement » peut être utilisée pour améliorer l'interface résine-émail sur un émail affecté par la MIH.

Le but de leur étude était de vérifier si un prétraitement de déprotéinisation de l'émail touché par la MIH affecte l'infiltration de la résine sealant.

- Traitement 1= 5% NAOCL, mordantage et scellement des sillons
- Traitement 2= 5% NAOCL et scellement des sillons sans mordantage

Pour cela, des vérifications au niveau microscopique sont réalisées pour constater si des différences ou non sont visibles dans la qualité de l'infiltration de sealant au niveau des sillons de l'émail affecté par la MIH traités conventionnellement avec :

- Mordantage + scellement des sillons (contrôle)
- Prétraitement à 5% NAOCL + **mordantage** + scellement des sillons (Traitement 1)
- Prétraitement à 5% NAOCL + scellement des sillons **sans mordantage** (Traitement 2)

L'objectif de l'étude était de tester l'hypothèse nulle que le prétraitement de déprotéinisation de la dent affectée par la MIH utilisant 5% NAOCL (traitement 1 et 2) ne vas pas augmenter la qualité de l'infiltration des scellements de sillons, comparé aux techniques préparatoires conventionnels de mordantage et scellement de sillons (contrôle).

- Contrôle= traitement 1 = traitement 2

Il a été démontré à la fois que la profondeur de pénétration de résine est liée à la concentration de l'acide phosphorique utilisée.

- 37% d'acide phosphorique produit le mordantage optimale de l'émail sain, ce qui a depuis été utilisé comme un « standard or ».

Il a été suggéré que les produits sealants et les restaurations sur les enfants touchés par la MIH peuvent nécessiter plus de traitement et d'intervention que les enfants non atteints de MIH.

Kotsanos et al ont trouvé que les dents atteintes de MIH ont 11 fois plus de chance de subir des traitements restaurateurs sur au moins 1 molaire permanente et ont 3 fois plus de risques d'échecs concernant les restaurations et les sealants.

Malgré cela, il semble y avoir peu de technique de restauration spécifique au traitement de l'émail touché par la MIH. Les techniques encore utilisées et préconisées proviennent originellement de la gestion de l'émail sain.

Le contenu organique élevé constaté dans la MIH ainsi que le faible collage entre son émail et la résine interface, a conduit à des similitudes entre la composition, le traitement et les gestions de l'émail affecté par l'AI.

Protocole du groupe contrôle (mordançage + sealant seul) :

- Le mordançage (35% acide phosphorique) est réalisé sur la surface occlusale de la dent utilisant une microbrush (30 secondes).
- La zone est rincée avec le risk control et séchée (30 secondes)
- Le sealant (Light cure Fissure sealant) est appliqué sur la surface occlusale avec une microbrush et polymérisé (20 secondes)

Protocole groupe traitement 1 (5% NAOCL + mordançage + sealant) :

- 5% NAOCL est appliqué sur la surface occlusale de la dent en utilisant une microbrush (60 secondes)
- La zone est rincée avec le risk control (30 secondes) et séchée (30 secondes)
- Les dents sont **mordancées** et obturées avec le sealant comme le groupe control

Protocole groupe traitement 2 (5% NAOCL + sealant) :

- 5% NAOCL est appliqué sur la surface occlusale de la dent en utilisant une microbrush (60 secondes).
- La zone est rincée (30 secondes) et séchée (30 secondes)
- **Aucun mordançage** n'est réalisé dans ce groupe
- Le Sealant est appliqué sur la surface occlusale avec une microbrush et polymérisé (20 secondes)

Microscopie électronique à balayage

La qualité des sealant tags semble similaire entre le groupe contrôle et le traitement 1 mais différent avec le groupe traitement 2.

Les analyses suggèrent que le groupe traitement 1 avait 88% de chance d'obtenir un type de sealant tag ou des multiples sealant tags types, similaire au groupe contrôle. Alors que le groupe traitement 2 n'avait que 14% de chance d'en obtenir.

Lorsque le groupe contrôle (mordançage + sealant) est comparé au groupe traitement 1 (5% NAOCL + mordançage + sealant), peu de différences dans la qualité des tags ne sont observées.

L'hypothèse nulle est donc prise en charge : **l'utilisation de NAOCL n'ajoute rien à la réussite de la technique.**

Par contre, il y avait une différence entre les résultats trouvés pour le groupe traitement 2 (5% NAOCL + sealant) et le groupe contrôle (mordançage + sealant).

L'hypothèse nulle n'est donc pas prise en charge. **L'absence de mordançage (cas des adhésifs de type SAM) à l'acide phosphorique compromet sérieusement l'efficacité du traitement.**

Remarques

Il a été montré que les techniques conventionnels de mordançage et sealant ne sont pas différents de la technique « déprotéinisation – mordançage – scellement » : pas de différences statistiquement significatives peuvent être vues entre les 2 groupes.

Les précédentes études ont décrit le succès clinique quand la « déprotéinisation-mordantage – scellement » a été utilisé sur l'émail affecté par l'AI (AI de type hypocalcifié) dans le cas d'un collage de bracket orthodontique.

De possibles explications pour les différentes conclusions dans l'étude peuvent s'expliquer par le fait que l'émail pathologique utilisé présentait une forme légère de MIH avec de subtiles différences dans la composition organique.

En effet, la zone enquêtée n'était pas trop sévère pour être affectée avec la détérioration post-éruptive.

Dans l'étude, la profondeur de l'infiltration de l'émail a été utilisée pour mesurer le succès de chaque traitement. Car elle a été identifiée comme étant l'un des facteurs qui influt sur la force de liaison mécanique des restaurations sur l'émail.

Les conclusions déduites à partir de l'étude montrent que la formation de tags était généralement médiocre dans tous les 3 groupes : il y avait une forte probabilité d'obtenir de faible sealant tags quelque soit le groupe qui était utilisé avec 47%, 49% et 40% comme résultats pour les groupes contrôle, traitement 1 et traitement 2 respectivement.

La forte probabilité d'obtenir un faible sealant tags dans cette étude peut aider à expliquer pourquoi les traitements résineux de l'émail atteint de MIH dans le passé a connu un sort aussi mal.

Ces résultats peuvent aider à fournir un aperçu des raisons pour lesquelles les dents affectés par la MIH ont 11 fois plus de chances de subir des traitements restaurateurs sur au moins une molaire permanente et sont 3 fois plus à risque de nécessiter le remplacement de leurs obturations et sealant par rapport aux enfants du groupe témoin.

Jusqu'à présent, il a été démontré qu'il n'y avait pas d'avantage à utiliser la technique de « déprotéinisation – mordantage – scellement » sur l'émail atteint de MIH. Plus important, l'absence du mordantage (adhésif type SAM) à l'acide phosphorique compromet sérieusement l'efficacité du traitement. Il ne faut donc utiliser que des adhésifs de type MR.

III. Planification – Stratégie - Chronologie

III.1. Amélogénèse imparfaite

Traiter les patients atteints d'AI est important pour des raisons fonctionnelles et psychologiques, spécialement quand l'enfant souffre de cette pathologie depuis ces dents déciduales et permanentes, qui dans ces conditions cause un profond impact psychologique à un si jeune âge (26).

Selon la littérature, les patients atteints d'AI, peu importe le sous-type, ont des complications buccales similaires : sensibilité dentaire, esthétique dentaire pauvre, et une diminution de la DVO.

Le patient doit être traité de manière pluridisciplinaire, par un rangé de différents spécialistes comme les dentistes pédiatres, les orthodontistes, les chirurgiens maxillo-faciales, et les dentistes restaurateurs, mais pas nécessairement dans cet ordre.

La gestion est souvent complexe, prend beaucoup de temps (plus principalement de l'enfance au début de l'âge adulte), mais les effets psychologiques positives sur l'estime de soi est sans prix, remplaçant ainsi les thérapies de conseil qui pourraient être nécessaires autrement en plus de l'approche dentaire.

Etant donné que l'émail dur d'un individu atteint d'AI est privé de la structure normale prismatique, beaucoup de questions se posent sur l'efficacité de l'option restauratrice basé sur le collage.

L'âge du patient est un facteur significatif pour décider quel traitement le parcours sera suivi. Les restaurations au composite directes sont fortement recommandées pour les enfants et adolescents atteints d'AI, car elles peuvent être facilement ajustées selon le développement dento-alvéolaire et sont minimalement invasives.

Les restaurations indirectes représentent une solution plus préférable pour les adultes, où un traitement surtout extensif peut être requis.

Pour obtenir le meilleur résultat possible, le substrat dentaire doit être réduit le moins possible (1)

Les traitements ont pour but de rétablir le bon fonctionnement et de prévenir la sensibilité thermique des dents (27).

La phase finale du traitement doit répondre aux demandes émotionnelle et esthétique, pour que les jeunes patients puissent regagner en confiance.

En plus des défauts des dents, peut se produire une hypercémentose, une malformation de la racine, des anomalies de position dentaire, ou même une déviation squelettique.

Dans ces cas, un traitement orthodontique doit précéder le traitement prothétique et chirurgical définitif.

Une hygiène appropriée est essentielle car l'inflammation gingivale et les saignements ne permettent pas des traitements conservateurs et prothétiques suffisants. La planification du traitement est liée à de nombreux facteurs, tels que l'âge, le statut socio-économique du patient, le type et la sévérité des désordres, la situation intra orale.

III.1.1. Réhabilitation chez un jeune adolescent

Voici un exemple de planification de traitement basé sur plusieurs articles (2, 27, 28, 13), non détaillé, qui permet d'avoir une vue d'ensemble des étapes à réaliser chez un enfant n'ayant pas encore fini sa croissance osseuse.

Une couverture complète de toutes les dents avec une prothèse fixe a été identifiée comme le traitement idéal. Cependant, cette approche nécessite l'élimination d'une quantité considérable de structure dentaire.

En outre, la croissance du squelette incomplet du patient exclue cela comme une option immédiate.

C'est pourquoi, les **composites résines**, en particulier le **type indirect**, sont choisies pour fournir une excellente alternative prothétique jusqu'à la fin de la croissance du squelette.

❖ Phase de prévention

- L'émail d'un patient atteint d'AI est généralement rugueux et dénoyauté, donc une source d'accumulation de plaque.
- La thérapie préventive vise à enseigner aux parents et aux patients l'importance et les différentes techniques requises pour l'auto-control à la maison.
- Le choix d'un dentifrice chez le patient adulte doit inclure une concentration de fluorure élevée pour augmenter la force de l'émail.
- De plus, l'utilisation de l'eau chaude durant le détartrage peut être préconisée pour éviter la sensibilité.
- L'intervalle de rappel pour ces patients doit être initialement tous les 3 mois, et après une période de stabilité de la santé buccodentaire, changer pour tous les 6-12 mois.

❖ Phase restauratrice

- Cette phase est la plus difficile du traitement et est prévue sur une base individuelle au cas par cas.
- La phase de planification comprend un examen dentaire et occlusal détaillé, la nécessiter d'une approche réorganisée ou conforme à la restauration de l'occlusion doit être également considérée.
- Les enregistrements de l'arcade maxillaire et mandibulaire sont pris.
- Un arc facial est réalisé avec un enregistrement en relation centrée, puis les modèles sont montés sur un articulateur semi-adaptable.
- L'évaluation des modèles articulés révèle s'il y a nécessité ou pas d'augmenter la DVO (Dimension Verticale d'Occlusion). Cela permet de voir si l'espace est suffisant pour l'épaisseur du matériau de restauration de dents postérieures.
- Un wax-up de diagnostic de toutes les dents est réalisé, suivi par l'empreinte de chaque arcade pour la réalisation des matériaux utilisés plus tard pour la temporisation.
- La préparation des dents à minima est réalisée afin de recevoir les restaurations finales au composite.
Cela implique la réduction au niveau axiale et en occlusion, limitée à l'élimination des zones d'émail défectueuses et des contre-dépouilles.
- Les empreintes complètes de l'arcade maxillaire et mandibulaire sont prises avec un

matériau d'empreinte au silicone avec l'enregistrement de l'occlusion.

Le tout est envoyé au laboratoire pour la confection des couronnes composites prothétiques.

- Les restaurations provisoires sont scellées au ciment temporaire.
- Les couronnes composites finales sont livrées par le laboratoire dentaire et les couronnes sont essayées en bouche.
- Les contacts occlusaux, proximaux, l'ajustage cervical et la morphologie anatomique sont vérifiés.
- Les restaurations finales sont renvoyées au laboratoire dentaire pour le polissage et le glaçage final.
- Les couronnes composites sont scellées avec du ciment résine définitif.
- Le réglage de l'occlusion s'effectue et le polissage est effectué.

❖ Phase de maintenance

- Le maintien à long terme devrait viser à renforcer l'hygiène bucco dentaire, la stabilité parodontale et la stabilité occlusale.
Cela peut être maintenu par le praticien à des rendez-vous réguliers.

❖ Autre solution : snap-on smile®

Cas d'un patient de 12 ans atteint d'amélogénèse imparfaite (29).

Une faible estime de soi et une perte de confiance ont amené le patient à consulter un dentiste afin de trouver une solution pour ses dents. Plusieurs membres du côté de la mère avaient les mêmes symptomatologies.

Compte-tenu de l'âge du patient, une réhabilitation complète de la bouche avec des couronnes n'était pas une option à considérer, avec une gencive encore immature.

C'est pourquoi, l'option du Snap-on smile® a été considérée.

Le Snap-on smile®, est un système breveté, réalisé sans douleurs, sans préparation des dents, qui permet d'avoir un joli sourire. Il a été inventé par un chirurgien-dentiste qui a réalisé que certains patients ne pouvaient pas dépenser beaucoup d'argent pour avoir un magnifique sourire.

Le dispositif est une arcade amovible, non invasive et totalement réversible et à un prix abordable.

Snap-on Smile est confortable, très flexible, extrêmement robuste et facile à utiliser: il peut être très facilement mis sur les dents existantes du patient, sans aucune préparation. Il permet aux patients de manger et de boire.

Il constitue une option de restauration non-invasive pour un large éventail de défis cliniques à court et à long terme.

Après 3 ans, le patient a été rééquipé d'une nouvelle prothèse.

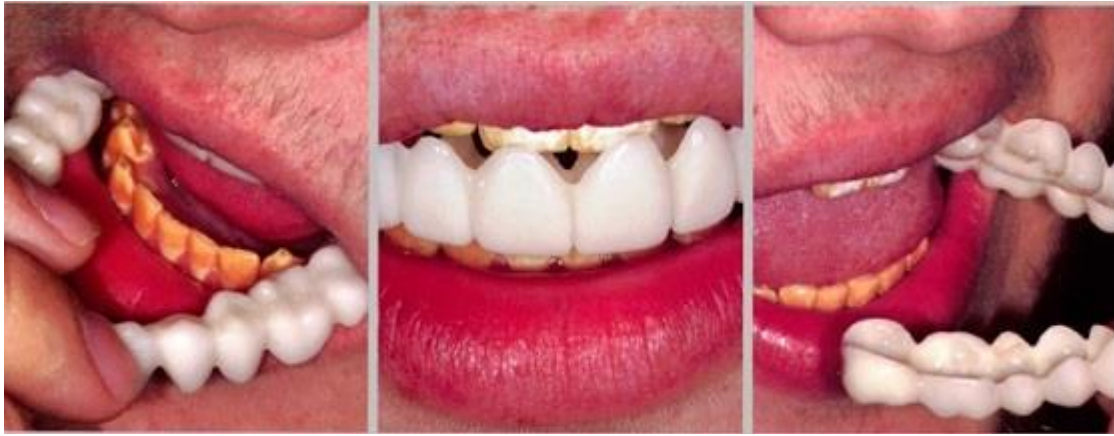

Fig14: Photographies du snap-on smile® issues de Wilson OL, Bradshaw JP, Marks MK. Amelogenesis imperfect, facial esthetics and snap-on smile®. J Tenn Dent Asso. 2015 spring-summer ; 95 (1) : 18-21

III.1.2. Réhabilitation chez un adulte

Voici un exemple de plan de traitement, généralisé (et non basé sur un cas particulier), s'appuyant sur plusieurs articles (30, 17, 14, 16, 15, 21, 31, 5), traitant de la réhabilitation minimalement invasive d'un patient atteint d'amélogénèse imparfaite à l'âge adulte. Il s'agit d'une réhabilitation complète de la bouche avec mise en place de facettes sur les incisives maxillaires et mandibulaires, et de couronnes céramo-céramiques sur les dents restantes.

❖ Evaluation et plan de traitement

- En accord avec le patient, un plan de traitement étapes par étapes est établi.
- La première étape a consisté à faire un blanchiment à domicile.
- Si les tâches sont encore présentes dans les couches profondes de la dent, une technique de micro abrasion pourrait être appliquée. Cette procédure implique l'élimination d'une couche mince de 0,03 mm de l'émail.
- En fonction du résultat de la micro abrasion, la troisième étape serait entreprise : préparation des dents pour les facettes en céramique et/ou des couronnes.

➤ Traitements nécessaires

- Les traitements endodontiques, les extractions qui sont nécessaires sont effectués.
- Le traitement orthodontique si besoin est également effectué.

➤ Réalisation de modèles

- Les empreintes primaires de l'arc maxillaire et mandibulaires sont prises en utilisant un matériau d'empreinte lourd et léger vinyl polysiloxane.
- Les modèles de diagnostic (2 ensembles) sont réalisés.
- Un modèle est utilisé pour le diagnostic wax-up et l'autre modèle est enregistré pour le dossier patient.
- Un enregistrement de la relation centrée est pris.
- Les 2 modèles maxillaire et mandibulaire sont montés sur un articulateur semi-ajustable en utilisant l'arc facial et les enregistrements en relation centrée.

❖ **Mock-up= Maquette**

- La cire de diagnostic est réalisée en prenant compte de l'esthétique et de la fonction optimale.
Après le détartrage et l'assainissement de l'hygiène buccale, l'adhésion du patient au programme de soins de santé bucco-dentaire est démontrée après 2 semaines.
- Le mock-up sert comme moyen de communication, et le résultat du traitement prospectif peut être discuté avec le patient.
- Cela aide également le praticien à estimer l'ampleur de l'allongement coronaire qui serait nécessaire.

❖ **Allongement coronaire**

- Les procédures de chirurgie parodontale sont réalisées sur les dents nécessaires.
- Le mock-up est utilisé pour vérifier la longueur totale de la couronne.

❖ **Blanchiment à domicile**

- Pour la procédure de blanchiment de toutes les dents, des gouttières de blanchiment sont fabriquées au laboratoire.
- Un gel de peroxyde de carbamide d'une concentration de 15% est administré au patient pendant 2h par jour pendant 3 semaines.
- Après un suivi de 2 semaines après le dernier blanchiment, une amélioration majeure est observée.

❖ **Micro abrasion**

- La micro abrasion est réalisée sur les dents antérieures.
- La couche la plus superficielle de l'émail est attaquée et éliminée par la suite avec une pâte abrasive et une cupule en caoutchouc.
- A nouveau, lors de la visite de suivie, une nouvelle amélioration est remarquée mais les tâches ne sont pas totalement supprimées.

❖ **Réévaluation avant la phase finale de traitement prothétique**

- Après le prétraitement, la situation clinique est réévaluée dans le but de déterminer le traitement proposé par le biais de facettes pour l'amélioration de l'esthétique.
- La couleur des dents est améliorée par un blanchiment et la micro abrasion pour que les facettes soient possibles d'un point de vue esthétique.
- Les dents n'ont plus les tâches sombres qui peuvent se voir à travers les fines facettes en céramique.
- L'alignement des gencives est harmonisé avec succès par la gingivectomie.
- Les conditions biologiques, tels que la vitalité des dents, la profondeur des poches, le saignement au sondage et l'indice de plaque sont idéaux.

❖ **Préparations pour facettes/ couronnes céramo-céramiques et empreinte**

- Une clé en silicone est réalisée sur le wax up pour faciliter la correction.
- Les dents antérieures sont préparées de manière minimalement invasive pour recevoir les facettes.

- Les dents restantes sont préparées en vue de recevoir les couronnes céramo-céramiques.
- L’empreinte finale est prise à l’aide de 2 cordonnées rétracteurs.
- Afin d’éviter le traumatisme de la gencive et éviter les risques de récession, un fil de suture est utilisé comme premier fil de rétraction. Le deuxième cordonnet de rétraction est le plus mince cordonnet disponible sur le marché.
Avec cette technique, les limites de préparation peuvent être suffisamment exposées.
- Les facettes provisoires au composite sont fabriquées en utilisant les clés en silicone pour les incisifs, et les couronnes provisoires faites au laboratoire sont mises pour les autres dents.
- L’occlusion est ajustée sur les restaurations provisoires pour établir une protection mutuelle dans la bouche.

❖ Fabrication des facettes et couronnes céramo-céramiques au laboratoire

- Les restaurations provisoires sont portées pendant une période de 6 mois pour permettre l’ajustement et évaluer la tolérance par le patient pour le changement proposé.

❖ Intégration de la reconstruction

- Les couronnes céramo-céramiques et les facettes en céramique sont évaluées en bouche.
Les facettes sont insérées avec un gel de glycérine afin d’améliorer l’évaluation de la couleur.
- Le patient et le dentiste sont satisfaits avec le résultat esthétique.
- Les couronnes céramo-céramiques sont mises sur les dents postérieures en premier lieu.
- L’intrados des céramiques est mordancé avec l’acide hydrofluorhydrique (9%) pendant 1 min.
- Un silane et un adhésif à deux composants OptiBond FL est appliqué.
- L’adhésif n’est pas photopolymérisé afin de ne pas compromettre l’ajustage des céramiques
- Dans un environnement sec, les dents piliers sont mordancées avec 35% d’acide phosphorique et un adhésif de type MR est appliqué et photopolymérisé.
- Les couronnes céramo-céramiques sont collées avec une colle composite duale (variobond II). Les restaurations sont photopolymérisées pendant 60 secondes de chaque côté.
- L’excès de ciment est enlevé avec des instruments diamantés rotatifs.
- La correction de l’occlusion statique, dynamique, est effectuée et le polissage est réalisé.
- Les facettes en céramique sont collées sur les dents antérieures en suivant le même protocole de collage.

❖ Phase de maintenance

- Des visites de suivi sont programmées à 3 mois puis à 6 mois.
- Le maintien à long terme devrait viser à renforcer l’hygiène bucco dentaire, la stabilité parodontale et la stabilité occlusale.
Cela peut être maintenu par le praticien dentaire général à des rendez-vous réguliers.
- La provision d’une gouttière occlusale de protection appropriée peut être portée

pendant la nuit, et peut être préconisée en raison du nombre de restaurations placées.

Voici quelques résultats des traitements prothétiques finals :

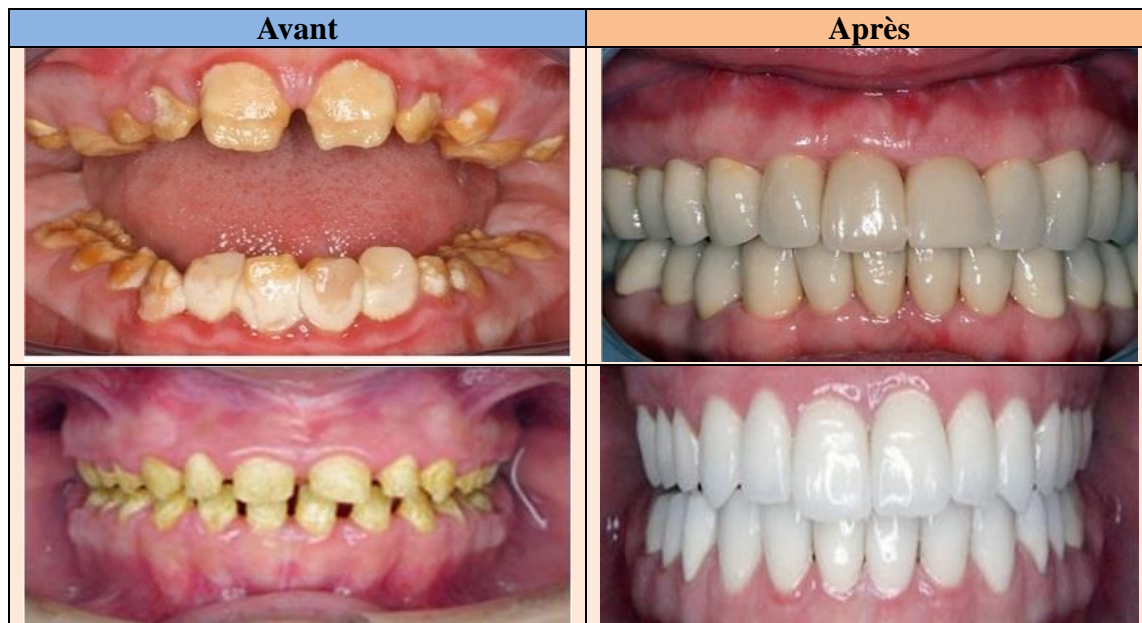


Fig15 : Photographies montrant les cas d'AI avant et après traitement prothétique issues de Millet C, Duprez JP, Khoury C et al. Interdisciplinary care for a patient with amelogenesis imperfecta: a clinical report. J.Prostodont. 2015; 24: 424-431, et de Suchancova B, Holly D, Janska M et al. Amelogenesis imperfecta and the treatment plan- interdisciplinary team approach. Bratisl Lek Listy. 2014 ; 115 (1) : 44-48

Il n'existe pas de plan de traitement universel dans la réhabilitation complète de la bouche d'un patient atteint d'amélogénèse imparfaite.

La majorité des patients atteints d'amélogénèse imparfaite sont traités avec des couronnes conventionnelles. Une grande quantité de structure saine est donc supprimée, ce qui est un paradoxe car les patients souffrent déjà d'une grave perte de tissus dentaires dû à l'émail manquant.

La préparation pour les couronnes en céramique étant difficile en raison d'une chambre pulpaire large, surtout chez les jeunes, c'est pourquoi le traitement diffère d'un cas à l'autre et il n'y a pas de méthodes ou de traitements meilleurs que d'autre.

Toutefois, les praticiens peuvent se baser sur cet exemple, et l'adapter au cas par cas.

III.2.Fluorose

L'utilisation de fluor est considérée comme un facteur important dans la prévention et la gestion des caries, en inhibant la déminéralisation et en stimulant la reminéralisation.

Contrôler la prise de fluor est la meilleure mesure de prévention pour la fluorose dentaire, cependant, quand cela est déjà installé, et cause des problèmes esthétiques chez le patient, des traitements esthétiques sont décrits dans la littérature et vont dépendre de la sévérité de la condition.

III.2.1. Sans traitement

Basé sur quelques cas de fluorose (6, 7) relatés dans la littérature, d'une manière générale, lorsque le diagnostic de la fluorose est établi, et qu'elle apparaît avant l'âge adulte, aucun traitement n'est envisagé.

En effet, les enfants qui présentent une fluorose sont presque toujours accompagnés d'une absence totale de lésion carieuse. Le fluor joue bien un rôle primordial dans la carioprotection. Toutefois, la quantité de fluor apportée à l'enfant doit être adaptée.

Peu ou presque pas de cas de problèmes de sensibilités dentaires ne sont reportés.

Mise à part le problème esthétique, qui tient une place moins importante dans l'adolescence, aucun traitement n'est nécessaire.

Seul, une surveillance régulière chez le dentiste doit être préconisée afin de contrôler l'évolution de la fluorose.

Les parents doivent être informés sur les différentes sources de fluor.

Le préjudice esthétique entraîné par la fluorose justifie une prévention dans ce domaine.

Le bilan permet également le maintien, la modulation ou encore la suppression d'une supplémentation médicamenteuse existante.

Cependant, le traitement de la fluorose doit être évalué au cas par cas.

Il dépend de la gravité de la maladie.

Dans les cas sévères de fluorose, ou quand la demande esthétique du patient est importante, des approches invasives sont abordées, telles que les restaurations en résine composite, facettes en céramique, ou même des couronnes.

Cependant, la perte de la structure dentaire affaiblit ses propriétés mécaniques.

Ainsi, en particulier pour les jeunes patients, les procédures invasives accélèrent la destruction de la dent à un âge précoce.

III.2.2. Avec traitement

❖ Traitement minimalement invasif

▪ Méga-abrasion

La méga-abrasion permet d'enlever la couche superficielle de l'émail fluoré, non esthétique, et présentant une structure défectueuse.

Cela permet d'éliminer les tâches les plus profondes dans l'émail et préserve au maximum les tissus dentaires durs.

Même une réduction de 25 à 33% de la surface de l'émail serait probablement méconnaissable et cliniquement acceptable.

Pour le protocole de la méga-abrasion, voir le chapitre sur les protocoles de collage concernant la fluorose.

▪ Micro-abrasion

La micro-abrasion suit généralement la méga-abrasion, et permet d'affiner le travail de cette dernière.

Elle permet d'éliminer les anomalies de structure ou de coloration confinées à la surface de

l'émail.

Voir également le chapitre sur les protocoles de collage pour le protocole de la micro-abrasion.

▪ **Blanchiment**

Le blanchiment, permet d'atténuer et d'harmoniser la couleur de la dent et de produire des dents plus blanches.

Dans le traitement de la fluorose, le blanchiment est généralement réalisé après les étapes de méga-abrasion et micro-abrasion, pour permettre d'obtenir un meilleur résultat esthétique.

Toutefois, une application de fluorure est appliquée à la suite du blanchiment afin d'éviter d'éventuels inconvénients liés à la sensibilité dentaire.

Voir le chapitre sur les protocoles de collage, partie fluorose pour le protocole d'utilisation.

▪ **Restaurations au composite**

Peu de temps après les étapes de méga-abrasion, micro-abrasion et de blanchiment, une infiltration de résine est réalisée.

Cela permet d'améliorer l'apparence esthétique de l'émail.

En effet, la couche superficielle de l'émail fluoré, qui est éliminée par étapes successives d'abrasion, se retrouve exposée à l'air.

Les pores de l'émail agissent comme des voies pour les bactéries et les acides.

De ce fait, remplir ces pores de résine composite permet de prévenir de potentielles caries et d'améliorer l'aspect blanc opaque des pores.

Ces successions d'étapes de méga-abrasion, micro-abrasion, blanchiment, et restaurations au composite constituent des traitements minimalement invasifs dans le traitement de la fluorose lorsque celle-ci est dans un stade modérée à sévère.

Ces traitements sont moins chers et prennent moins de temps pour le patient.

Cependant, dans les cas où les résultats esthétiques et fonctionnels ne seraient pas assez suffisants, il existe des traitements plus invasifs.

❖ **Traitements plus invasifs**

Il s'agit des restaurations en céramique, telles que les facettes, inlays/onlays, couronnes céramo-céramiques, et couronnes céramo-métalliques.

Voici un exemple de collage de facettes en céramique sur les incisives et canines maxillaires, en prenant appui sur quelques articles (24, 32).

Étapes préalables au scellement :

- Un mock-up en composite est réalisé avant de commencer les préparations.
La taille et la forme des dents sont approuvées par le patient.
- Une empreinte au silicone (vinylpolysiloxane) est réalisée et utilisée comme modèle de préparation dans les autres procédures.

- La préparation des dents est effectuée sur une profondeur de 0,5 mm à l'aide d'une fraise diamantée.
Les faces proximales sont gardées intactes.
- La rétraction gingivale est faite à l'aide d'un cordonnet de rétraction et une empreinte au silicone est réalisée et envoyée au laboratoire afin de réaliser les facettes en céramique en IPS e.max
- Les dents préparées sont rincées et polies avec de la pierre ponce avant de réaliser le collage.
- L'ajustement des facettes en céramique est vérifié sur le modèle en plâtre et sur les dents préparées.
- Un essai de la colle composite (Variolink II, Ivoclar Vivadent AG, Schaan/Liechtenstein, Germany) est réalisé pour déterminer la teinte de la colle.
- Les facettes sont rincées, mordancées avec de l'acide fluorhydrique à 5% pendant 20 secondes, puis rincées à l'eau et silanées.
- L'adhésif est mise en place.

Scellement

- La dent est mordancée à l'acide phosphorique à 37%
- L'adhésif est mise en place.
- La colle composite est placée dans l'intrados de la facette : le positionnement de la facette est vérifié pour que la facette n'interfère pas sur la dent adjacente.
- La photopolymérisation a lieu pendant 1-2 secondes, puis les excès de colle sont enlevés avec précaution, et la photopolymérisation est reprise.
- Les autres facettes sont collées en suivant le même protocole.
- L'occlusion du patient est évaluée et ajustée de manière à éviter toute fracture de la céramique.
- La patiente est informée des précautions à prendre suite au collage des facettes en céramique.
- Un suivi périodique est prévu pour évaluer la santé gingivale et le confort du patient.

Le type d'adhésif utilisé n'a pas été mentionné.

Néanmoins, des études révèlent que l'utilisation des procédures de collage avec des adhésifs de type MR produit des forces de collage à la céramique plus forte sur les surfaces d'émail fluoré que les adhésifs de type SAM.

Donc l'utilisation des adhésifs de type MR doivent être utilisés de préférence pour le collage des restaurations sur l'émail fluoré.

Dans le protocole de collage présenté, toute la préparation de la dent est limitée à l'émail pour obtenir une liaison fiable. Cela garantit la conservation des tissus dentaires et permet d'allonger la durée de vie des facettes. La dentine étant non impliquée, les incidences sur la sensibilité peropératoire et postopératoire sont aussi considérablement réduites.

Ainsi, même si de meilleurs résultats du point de vue esthétique et fonctionnel sont obtenus avec les matériaux en céramique, ces traitements sont plus coûteux pour le patient, plus invasifs, et s'ils sont entrepris à un âge précoce, accélèrent la destruction de la dent.

De ce fait, dans le traitement de la fluorose, il est toujours préconiser de commencer par les traitements moins invasifs, puis de réévaluer au cas par cas si les traitements plus invasifs sont nécessaires ou pas.

III.3.MIH

III.3.1. Prévention et reminéralisation

Les patients atteints de MIH au niveau des premières molaires permanentes et incisives souffrent de sensibilité, de douleurs ainsi que de problèmes esthétiques. Pour réduire ces problèmes, le praticien doit agir le plus tôt possible. (33)

❖ Prévention

Du fait de sa surface hypominéralisée, les dents atteintes (première molaire permanente/ incisives) durant leur éruption dentaire sont plus sensibles à la carie et à l'érosion que les dents normales.

C'est pourquoi, il est important de connaître le régime alimentaire du patient, et dans certains cas le modifier pour éviter que les dents ne soient plus exposées à ces risques.

Les dents étant sensibles, un dentifrice désensibilisant est vivement recommandé pour diminuer les sensibilités.

❖ Reminéralisation

La reminéralisation des zones hypominéralisées va permettre à la fois de créer une couche hyperminéralisée et désensibiliser la dent.

Les dérivés de la caséine de lait, contenant du calcium et du phosphate amorphe en concentrations élevées (**CPP-ACP, Recaldent**) ont beaucoup contribué à la reminéralisation des structures dentaires.

Ces produits vont sursaturer la surface dentaire à l'aide de concentrations élevées de calcium et de phosphate. Etant donné que les principaux composants de la dent sont le calcium et le phosphate, le résultat final sera une reminéralisation des structures dentaires et notamment celles qui sont affaiblies par l'hypominéralisation de la MIH.

Si le CPP-ACP est associé au fluor (MI Paste Plus, GC Europe), le fluor va favoriser la reminéralisation en permettant la formation de fluoroapatite de manière prédominante, empêchant le dépôt de fortes concentrations de calcium et de phosphate du CPP-ACP, responsable de grandes quantités de brushite (minéral appelé aussi phosphate dicalcique hydraté).

3 Produits dentaires contenant du CPP-ACP sont disponibles dans le commerce en Australie, aux Etats-Unis, en Europe et au Japon :

- Une crème topique (Tooth Mousse ou MI Paste, GC Corporation, Tokyo, Japon)
- Un chewing-gum sans sucre (Recaldent Pty Ltd, Melbourne, Australie)
- Des pastilles (Adams / de Cadbury Schweppes, Morris Plains, NJ) contenant du CPP-ACP

Contrairement au vernis ou aux gels à base de fluor qui doivent être administrés tous les deux à quatre mois, les produits à base de CPP-ACP doivent être administrés plus souvent pour obtenir des meilleurs résultats.

Le CPP-ACP est un dérivé de la caséine de lait, donc même à fortes concentrations, il ne constitue pas un danger. C'est pourquoi, il peut être prescrit au patient qui pourra gérer lui-même les applications sans problèmes.

Application du CPP-ACP :

- Appliqué par le dentiste, après des soins d'hygiène dentaires. Cela permet de reminéraliser les surfaces détartrées et traiter les hypersensibilités dentinaires légères qui surviennent généralement après un soin prophylactique.
- En remplacement ou complément du dentifrice normal pour davantage d'application à domicile.

Il permet une protection quotidienne des patients qui sont exposés aux risques de caries de manière importante.

- Il peut être appliqué à l'aide de gouttières personnalisées, comme celles utilisées pour le blanchiment.

Cela permet une application prolongée, de préférence la nuit. Le produit est ainsi en permanence en contact avec les dents pendant un long moment permettant la reminéralisation.

Il existe aussi des produits topiques à base de fluor, tels que les vernis fluorés ou sous forme de gels concentrés, qui permettent de reminéraliser, réduire la sensibilité, et offrent une meilleure résistance à la déminéralisation.

En effet, le fluor va permettre la formation de fluoroapatite au cours de la reminéralisation.

Parmi les produits, on trouve :

- Vernis (Duraphat, colgate Oral Care, Sydney, Australie), contenant 50 mg de NaF/ml (2,26% F, 22600 ppmF)
- Gel (Gelkam, colgate Oral Care, Sydney, australie), contenant 0,4% SnF (3000 ppm Sn, 1000 ppmF).

Ils peuvent être appliqués en une seule goutte sur un coton-tige à l'image de l'application « d'un vernis à ongle » plusieurs fois par semaine.

Pour conclure, informer les parents et les patients sur les mesures de prévention et de reminéralisation, permet d'éviter que les problèmes liés à la MIH ne s'aggravent davantage.

III.3.2. Restauration des premières molaires permanentes

La restauration des premières molaires permanentes est souvent confrontée à des problèmes tels que :

- Difficulté dans l'anesthésie
- Coopération et comportement du patient
- Déterminer et enlever l'email affecté
- Choix d'un matériau de restauration approprié

Pour éviter les échecs de restauration, l'email défectueux et poreux doit être retiré, jusqu'à obtention d'une résistance de la fraise à l'email.

Le choix du matériau de restauration va dépendre de plusieurs facteurs notamment de l'âge du patient, de sa coopération, et de la gravité du cas.

Parmi les matériaux, on trouve les ciments verres ionomères, les ciments verre ionomères modifiés par adjonction de résine, les résines composites, les amalgames, les couronnes en acier inoxydables, les restaurations adhésives indirectes, les onlays, ou les couronnes.

Les matériaux adhésifs sont souvent choisis en raison de la forme de la cavité atypique due à l'hypominéralisation.

Les ciments verres ionomères sont utilisés de manière temporaire, car ils sont faciles à utiliser, permettent le relargage du fluor, et leur liaison se fait de manière chimique, cependant, ils ne sont pas recommandés sur les zones où les contraintes de forces sont importantes, notamment sur les faces occlusales des premières molaires permanentes.

C'est pourquoi, les résines composites sont les matériaux de choix dans la MIH, car leurs propriétés physiques sont supérieures aux ciments verres ionomères. De plus, ce sont des matériaux esthétiques avec une résistance à l'usure et une meilleure adhérence. Elles peuvent être utilisées seules ou en technique sandwich suivant la temporisation précédente avec le ciment verre ionomère.

III.3.3. Restauration des incisives permanentes

Les problèmes esthétiques liées à l'aspect hypominéralisée des incisives dans le cas de la MIH poussent les patients à consulter le dentiste.

La micro abrasion peut être un traitement efficace lorsque les défauts sont peu profonds. Mais généralement, les défauts s'étendent à travers toute l'épaisseur de la couche d'émail.

Le protocole utilisé était :

- Mordançage à l'acide phosphorique à 37%
- Application de l'hypochlorite de sodium (NAOCL) à 5%
- Puis, mordançage à nouveau à l'acide phosphorique
- Mise en place de la résine sealant sur la surface pour obturer les porosités et empêcher les recolorations.

Un rapport décrit le succès clinique 5 ans après le traitement.

Cependant, d'autres reportent qu'une légère amélioration est constatée avec la micro abrasion seule.

Pour avoir de meilleurs résultats esthétiques, la réduction de l'émail doit être accompagnée de résines opaques, puis de facettes en composites.

Les facettes en céramiques ne seront proposées que dans l'adolescence tardive, lorsque les dents auront finis leur éruption et que la gencive sera stabilisée.

III.3.4. Restauration prothétique

En ce qui concerne les premières molaires permanentes, dans les cas modérés à sévères, les couronnes préformées en acier inoxydable sont le traitement de choix dans le cas des enfants.

En effet :

- Elles empêchent de nouvelles détériorations de la dent
- Elles évitent les problèmes de la sensibilité.
- Elles établissent de bons contacts proximaux et occlusaux
- Elles sont moins sensibles à la technique, et moins coûteuses que les restaurations coulées
- Elles nécessitent peu de temps de préparation et d'insertion

Dans le cas des enfants, les couronnes préformées sont idéaux, car souvent les couronnes cliniques sont courtes, la chambre pulpaire est large, la coopération de l'enfant est limitée.

Dans le cas des adultes, des restaurations adhésives de type indirect (onlays, couronnes céramiques) peuvent être utilisées, tout comme les couronnes coulées.

- Pour les restaurations prothétiques, le choix va dépendre :
- Des besoins immédiat et à long terme du patient
 - De la coopération du patient
 - Du coût du traitement
 - Des compétences du clinicien et du choix des matériaux.

III.3.5.Extraction des premières molaires permanentes

Dans les cas le plus sévères, il arrive que les restaurations soient impossibles à réaliser sur les premières molaires en raison des conditions cliniques. L'extraction de la dent est alors envisagée.

Extraire une première molaire permanente est très rarement dans le choix de l'orthodontiste. C'est pourquoi si l'extraction a lieu, un traitement orthodontique précoce doit être recommandé, pour éviter d'ultérieures complications.

IV. Présentation d'un cas clinique

Cas d'une patiente atteinte d'amélogénèse imparfaite traité par le Dr JF LASSERRE.

❖ Historique

Jeune patiente de 17 ans, avec une AI de type hypoplasique généralisée, son père avait la même pathologie. La mère et la sœur de la patiente ne sont pas touchées. On suspecte ainsi une transmission de type autosomique dominante.

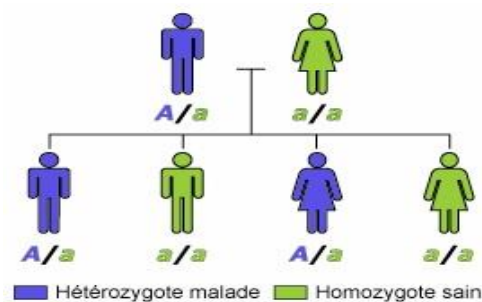


Fig 15 : Schéma d'un modèle de transmission autosomique dominante : le père malade et porteur du gène déficient, a 50% de chance de le transmettre à chacun de ces enfants. La patiente a 1 chance sur 2 d'être atteinte par la même maladie que son père. Orphanet. Orphaschool- Transmission des maladies génétiques. Disponible sur <http://www.orpha.net/orphaschool/elearn1.htm>

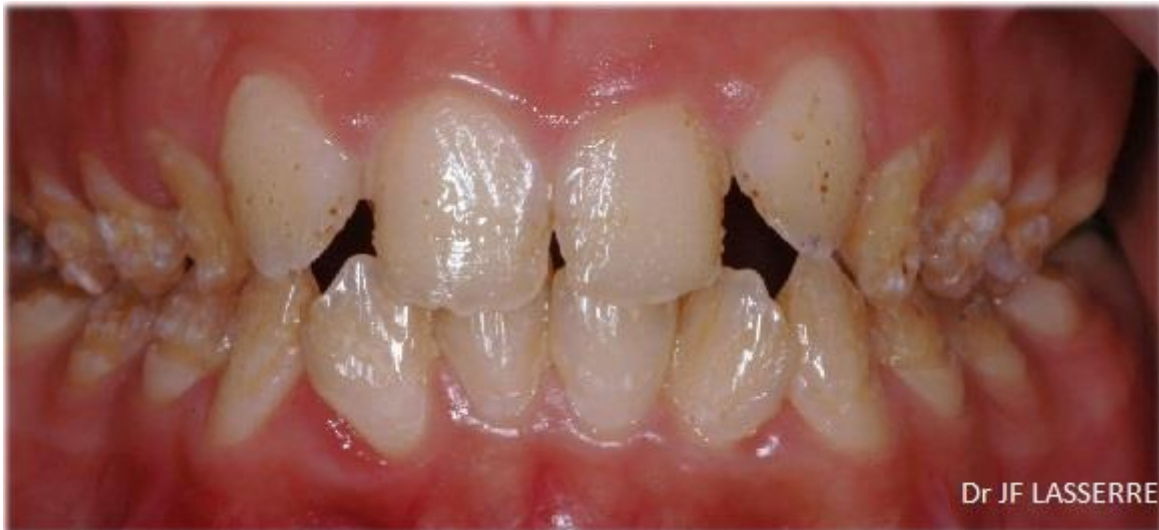

Fig 16 : Photographie des dents de la patiente avant traitement, prises par le Dr JF LASSERRE

Notons que les incisives latérales sont positionnées très hautes dans le vestibule.

❖ Orthodontie

Elle termine la mise en place des dents qui est perturbée par l'absence de coques d'émail, règle la désharmonie dento-dentaire de la mandibule où il y a des chevauchements importants des incisives, et remet la place proximale qui correspond à peu près à l'épaisseur manquante d'émail pour la suite du traitement.

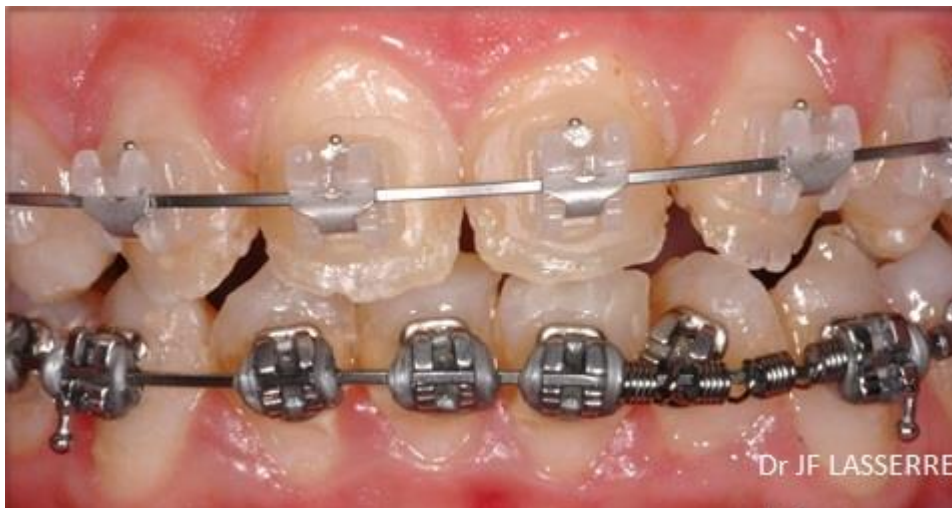

Fig 17 : Photographie du Dr JF LASSERRE montrant la période du traitement orthodontique

❖ Traitement du substrat

Un sablage est réalisé.

Le nettoyage de la dentine infiltrée, des colorations, se fait à l'aide des micro fraises ou des micro inserts ultrasonics.

Afin de procéder au collage, la digue est mise en place. Un adhésif de type MR2 ou MR3 est appliqué sur les substrats dentaires, et l'hybridation de ces substrats de perle d'émail est réalisée à l'aide d'un composite flow (G-aenial flo de GC).

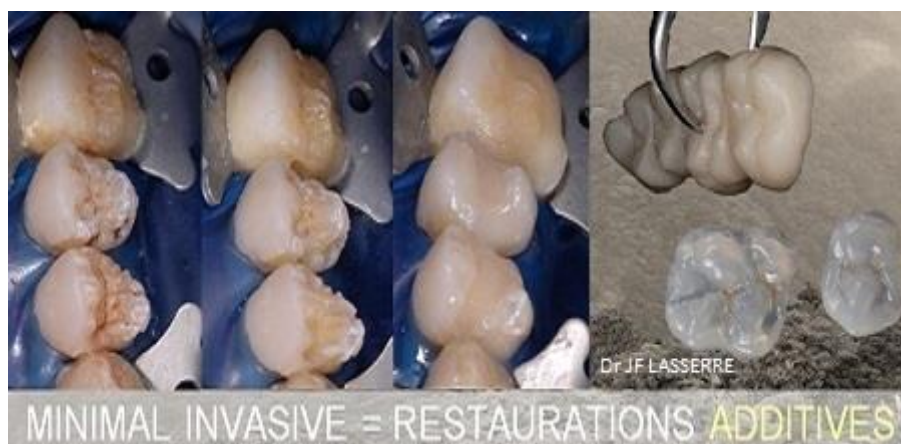

Fig 18 : Photographies de l'hybridation des substrats de perle d'émail avec du composite flow, prises par le Dr JF LASSERRE

❖ Planification – Stratégie - Chronologie

Un wax up est réalisé.

L'augmentation de la DVO (Dimension verticale d'occlusion) est évaluée afin de préparer le moins possible les dents du secteur postérieur, tout en pouvant garder un guide antérieur efficace.

Dans le cas de la patiente, l'angulation inter-incisif est assez importante, ce qui rend difficile la gestion du guide antérieur immédiat et le risque d'inocclusion labiale est possible si l'on augmente trop la DVO.

L'augmentation de la DVO visible sur cette photo est d'environ 3 mm au niveau des deuxièmes molaires, ce qui correspond à 6 mm au niveau des incisives, et 9 mm sur la tige incisive (règle des tiers)



Fig 19 : Photographies montrant l'augmentation de la DVO, prises par le Dr JF LASSERRE

❖ Préparation des secteurs postérieurs

Avant de préparer les dents, un masque en composite ainsi que les clés en silicone sont réalisés.

La préparation des dents débute dans le secteur 1, allant des dents 13 à 17, puis les dents sont polies avec des inserts diamantés.

Même chose pour les dents situées dans le secteur 2, allant des dents 23 à 27.

Les concepts de préparation sont ceux de Fradeani Mauro (34) au niveau postérieur, c'est-à-dire, minimal invasive crown 0,8 mm avec environ 1 mm de céramique en occlusale sur les couronnes dans le secteur postérieur.

Réalisation des provisoires par iso-moulage à l'aide des clés en silicone de 13 à 17 et de 23 à 27.

Les dents antérieures de 12 à 22 sont reconstruites en composite-up pour mettre en place l'esthétique, mais aussi pour aider le prothésiste dans la morphologie des futures céramiques, car il a très peu de repère.

A la mandibule à lieu ensuite, la dépose des tubules et l'arc dentaire de 46 à 43 et de 36 à 33.

Puis, même procédé que pour le maxillaire : les dents mandibulaires sont reconstruites au composite-up. Les clés en silicone sont ensuite réalisées.

Les dents sont préparées à minima et les provisoires sont réalisés par iso-moulage.

La dépose des provisoires au maxillaire et à la mandibule a lieu afin de procéder aux empreintes double-mélange.

Pour cela, des cordonnets de rétraction sont mises en place.

L'empreinte tient compte de la présence d'un fil de contention après orthodontie, avec mise en place d'opaldam pour éviter d'arracher le fil et d'arracher le silicone.

❖ Intégration des reconstitutions postérieures

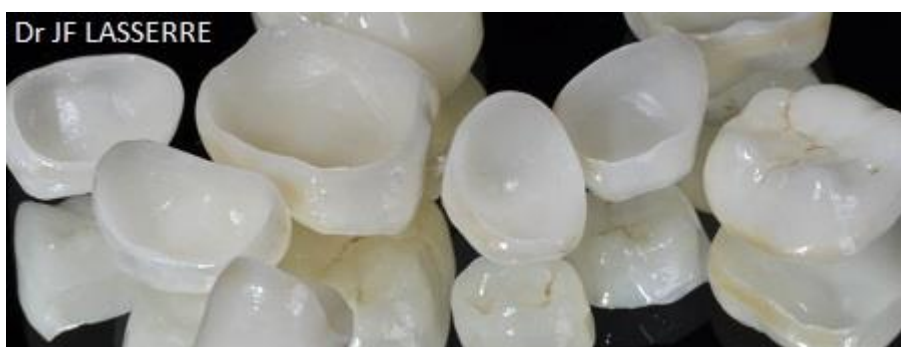

Fig 20 : Photographie des coques d'émail en IPS emax, prise par le Dr JF LASSERRE

Les coques d'émail visibles sur la photographie sont en IPS emax, medium opacité.

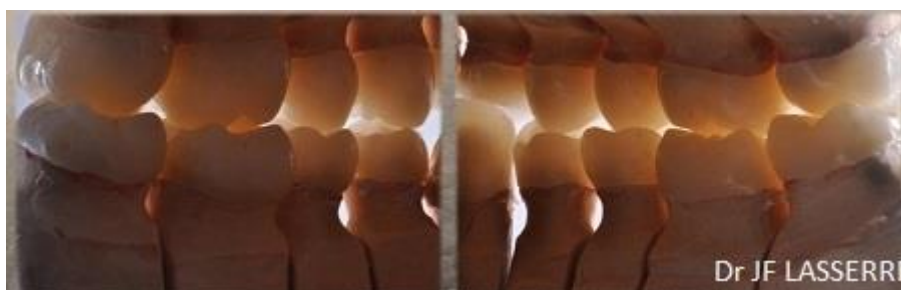

Fig 21 : Photographies des restaurations en céramique montées sur les modèles en plâtre, avec une OIM stable, prises par Dr JF LASSERRE

Sur cette photo on recherche une bonne OIM stable, bien engrenée, simultanée avant de finir dans la chronologie le secteur antérieur.

Une grosse étape de collage de tout le secteur postérieur est entreprise, alors que le devant avait été fait en étapes provisoires au composite up, qui met en place l'esthétique des dents antérieures.

Protocole de collage

- **Traitement de la céramique**
 - Mordançage de l'intrados de la céramique à l'acide fluorhydrique à 9% pendant 30 secondes
 - Mordançage à l'H₃PO₄ gel à 35% pendant 45 secondes, puis rinçage pendant 45 secondes (enlève les excès de carbonates).
 - Neutralisation dans une solution bicarbonate de sodium, rinçage, séchage à l'air sec.
 - Application d'un silane bicomposant (Bis silane® Bisico) en excès, laisser 1 minute puis le chauffer à l'aide d'un séchoir à cheveux
 - Application d'un adhésif de 4^o génération, ne pas polymériser et mettre à l'abri de la lumière

- **Traitement de la dent**
 - Mordançage à l'H₃PO₄ gel à 35% pendant 45 secondes, puis rinçage pendant 45 secondes, sécher sans dessécher
 - Application de l'adhésif de 4^o génération, étaler les excès à la soufflette et polymériser

- **Collage**
 - Insertion de la facette garnie de colle Bis GMA
 - Avant de polymériser, éliminer les excès avec un pinceau imprégné de résine non chargée.
 - Mise en place du gel protecteur d'oxygène sur tout le joint
 - Polymérisation de 45 secondes par face, puis retrait de la digue et du cordonnet

- **Finition**
 - Finition proximale avec scie et strip diamanté rouge, pâte à polir non fluorée et fil de soie
 - Finition du joint cervical, élimination manuelle ou rotative des excès de colle, polissage aux pointes affûtées Diacéram
 - Correction de l'occlusion statique et dynamique avec une fraise à congé bague rouge et polissage diamanté

Une fois cette augmentation de DVO faite par les minimales invasives crowns au fond, on s'est retrouvé, avec le composite up fait à main libre en début de traitement, qui avait établi le guide antérieur.

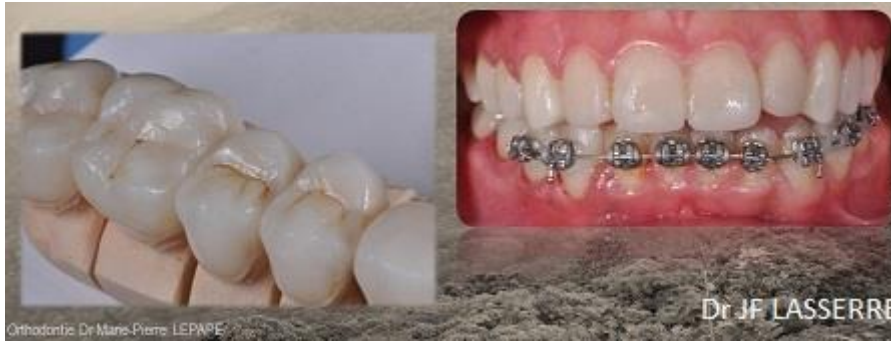

Fig 22 : Photographies des restaurations céramiques sur le modèle en plâtre à gauche, et en bouche à droite, prises par le Dr JF LASSERRE

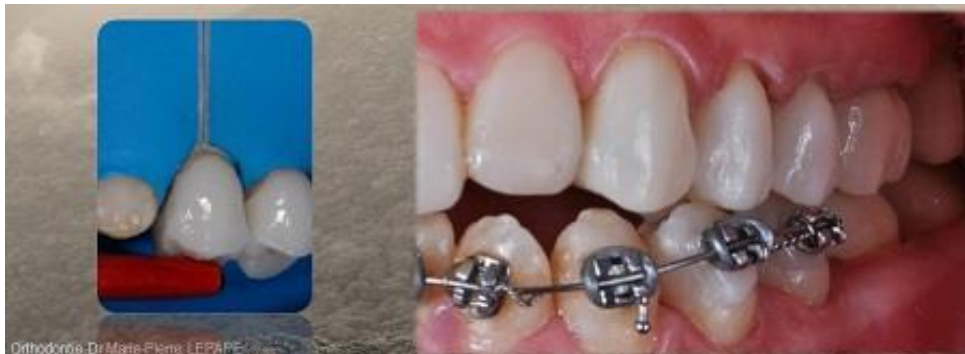

Fig 23 : Photographies des restaurations céramiques en bouche avec encore de l'orthodontie au niveau des dents antérieures, prises par le Dr JF LASSERRE

Dans son cas particulier, l'orthodontie était difficile en raison d'une dent qui ne voulait pas roter,

Il y avait encore de l'orthodontie en cours, alors qu'on avait mis le secteur postérieur pour ne pas perdre de temps, et on a recollé les brackets sur les dents antérieures à la mandibule.

❖ Préparation des secteurs antérieurs

Le débagage des dents antérieures mandibulaires est réalisé des dents 42 à 32.

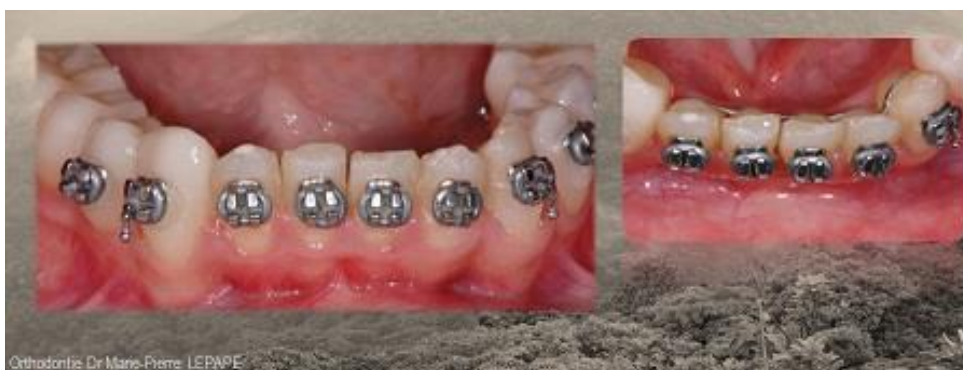

Fig 24 : Photographies réalisées par le Dr JF LASSERRE lors de la dépose du traitement orthodontique

La préparation des dents est faite à minima.

Les instruments sonores dans l'étapes de la facette du bas sont des micro instrumentations rotatifs, micro fraises de komet (à droite de la photo), perfect margin d'acteon (à gauche de la photo), le substrat préparé de manière pratiquement minimal invasive no prep, c'est-à dire qu'il y a très peu d'émail enlevé, on retrouve les bords incisifs anciens de départ.

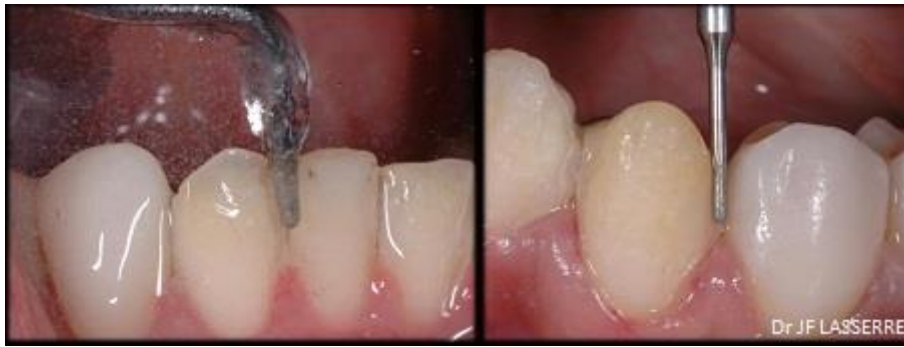

Fig 25 : Photographies réalisées par le Dr JF LASSERRE lors de la préparation minimal invasive crown des dents antérieures mandibulaires avec le perfect margin d'acteon (à gauche) et une micro fraise de komet (à droite)

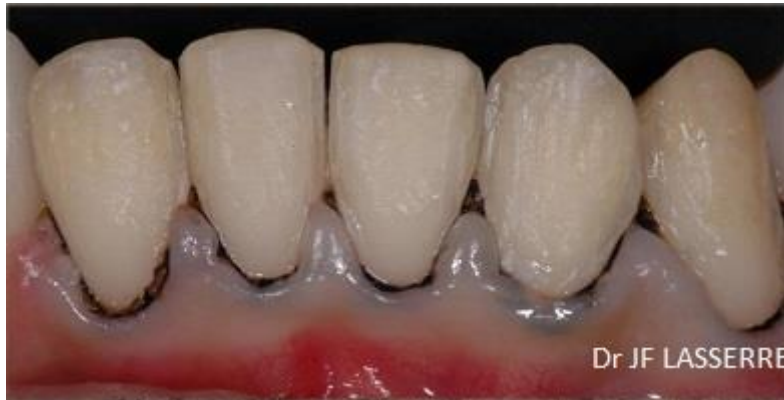

Fig 26 : Photographie prise par le Dr JF LASSERRE, une fois la préparation des dents antérieures mandibulaires terminée, avec mise en place des cordonnets de rétraction

Les cordonnets de rétraction sont mises en place, et l’empreinte double-mélange est réalisée. L’empreinte tient compte de la présence d’un fil de contention après orthodontie, avec mise en place d’opaldam pour éviter d’arracher le fil et d’arracher le silicone.

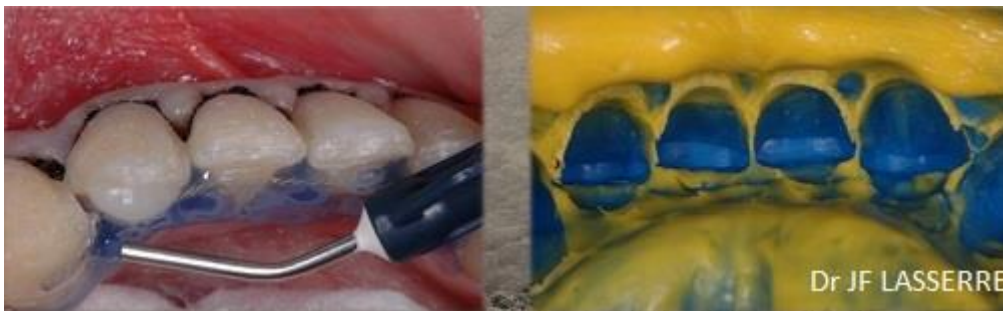

Fig 27 : Photographies lors de la mise en place de l'opaldam (à gauche) et de l'empreinte des dents antérieures mandibulaires, prises par le Dr JF LASSERRE

Les provisoires sont réalisées et mises en bouche. Réglage de l’occlusion.

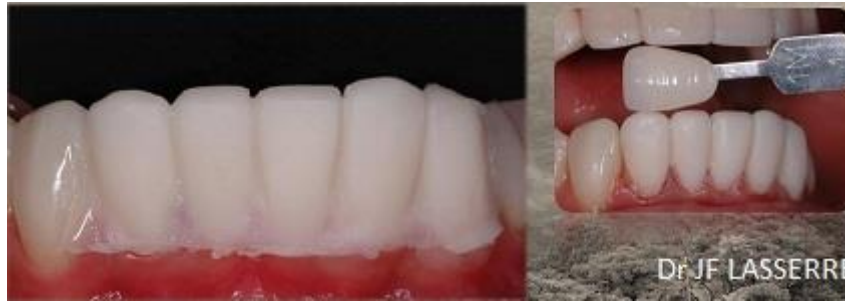

Fig 28 : Photographies réalisées par le Dr JF LASSERRE avec réalisation des provisoires (à gauche) et choix de la teinte (à droite) pour faciliter la communication avec le laboratoire de prothèse

Même procédé pour les dents antérieures maxillaires (dents de 12 à 22).

Les minimales invasives crowns sont réalisées avec pénétration contrôlée dans le composite up de première étape provisoire, un double contrôle est réalisé avec la clé en silicone, l'épaisseur de pénétration à 0,8 mm environ. La finition est réalisée avec des instruments US perfect margins veneers, les becs d'émail proximaux sont supprimés.

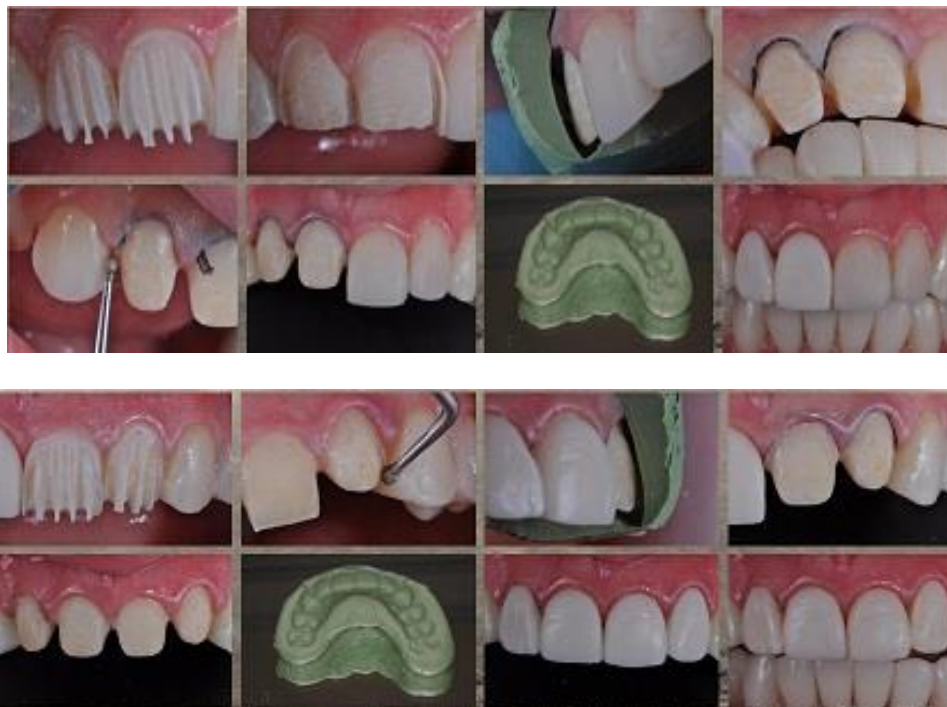

Fig 29 : Photographies des préparations minimales invasives crowns des dents antérieures maxillaires dans le composite up, prises par le Dr JF LASSERRE

La technique de chevauchement est très important pendant la chronologie de cette étape : ne préparer que d'un côté à l'autre. On fait les provisoires, ce qui permet de s'aligner avec les dents d'à côté, puis on fait la préparation des autres dents, on met les provisoires qui ont été fait au laboratoire, et on garde ainsi la position et la morphologie exacte du composite up du départ qui guide toute la préparation.

❖ **Intégration des reconstitutions antérieures**

Le collage des facettes céramiques du secteur incisivo canin (dent 42 à 33) mandibulaire est réalisé avec le même protocole que celui pour les reconstitutions postérieures.

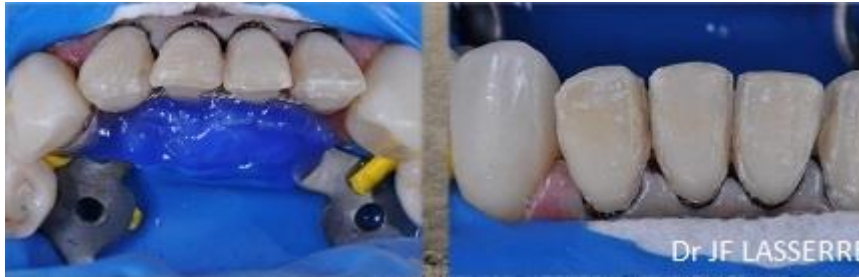

Fig 30 : Photographies de l'étape de collage des facettes céramiques antérieures mandibulaires, avec mise en place de la digue et des cordonnets de rétraction, prises par le Dr JF LASSERRE

Puis on termine par les dents antérieures du haut.

Les provisoires de 12 à 22 sont déposées.

Les surfaces dentaires sont nettoyées au sérum physiologique, les excès de colle sont retirés.

Les couronnes en céramique sont essayées en bouche (vérification ajustage cervical, point de contact), l'essayage avec la pâte d'essai est validé par la patiente.

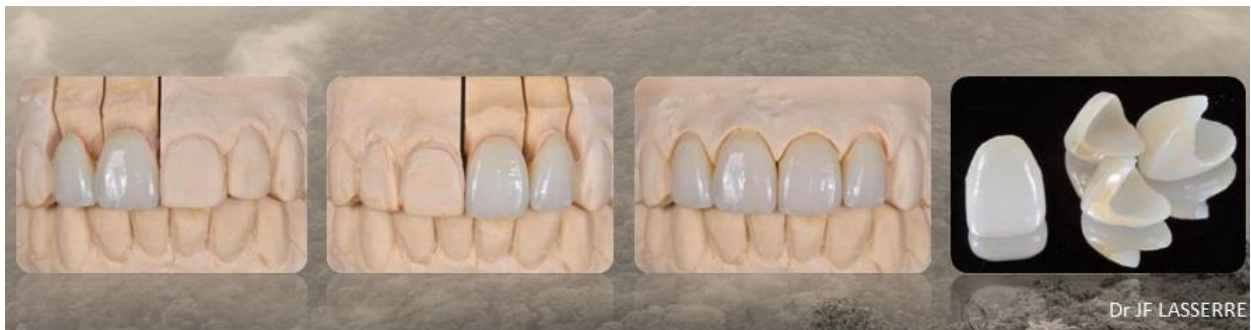

Fig 31 : Photographies des couronnes céramiques contrôlées sur les modèles en plâtre 2 à 2, puis les 4 ensemble, prises par le Dr JF LASSERRE

Le collage est réalisé avec une digue fenestrée.

Les cordonnets de rétraction sont mises en place sur les dents.

Le collage débute d'abord sur les dents 12 et 11 (en respectant les protocoles de collage mentionnés précédemment).

Puis ces protocoles sont appliqués sur les dents 21 et 22.

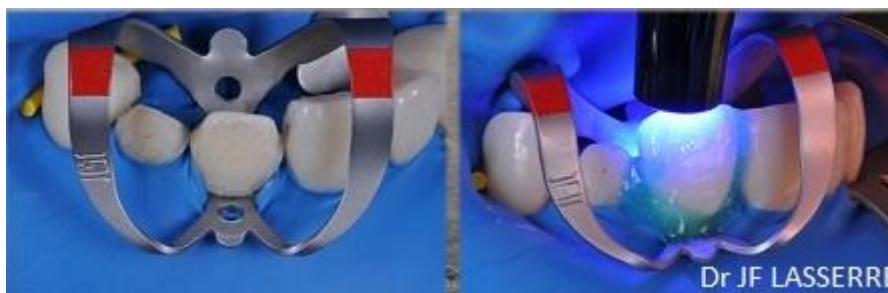


Fig 32 : Photographies réalisées par le Dr JF LASSERRE lors de l'étape de collage des couronnes céramiques sur les dents maxillaires antérieures

Photo de la céramique avec une épaisseur 0,8 mm en vestibulaire, 1 voir 1,5 mm en occlusale.




Fig 33 : Photographies de contrôle des épaisseurs des couronnes céramiques prises par le Dr JF LASSERRE

Ci-dessous, la stratification d'une pressée en emax Mo avec la dentine opaque, l'émail, et les pièces terminées.

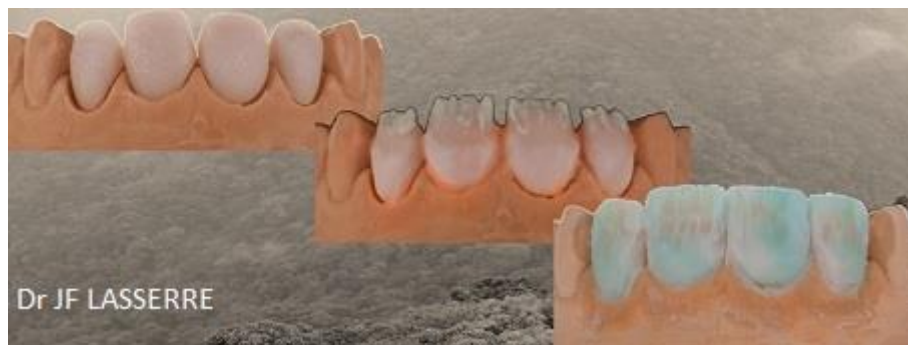

Fig 34 : Photographies de stratification des céramiques prises par le Dr JF LASSERRE



Fig 35 : Photographies des couronnes céramiques terminées prises par le Dr JF LASSERRE

❖ Résumé

- 1- Evaluation de la DVO sur articulateur pour peu préparer les dents du secteur postérieur et conserver le guide antérieur.
- 2- Mise en place de l'augmentation de la DVO par le composite up à main levée en bouche, qui crée une sorte de gig antérieure de lucia pour positionner les provisoires du fond.
- 3- Finition des minimales invasives crowns du secteur postérieur (toujours finir le calage et le centrage en premier).
- 4- Finition de la partie mobile, c'est-à-dire des bords incisifs et canins du bas (facettes du bas), et finition des minimales invasives crowns du haut.

La chronologie est importante pour la précision de l'occlusion, et l'absence de retouche.

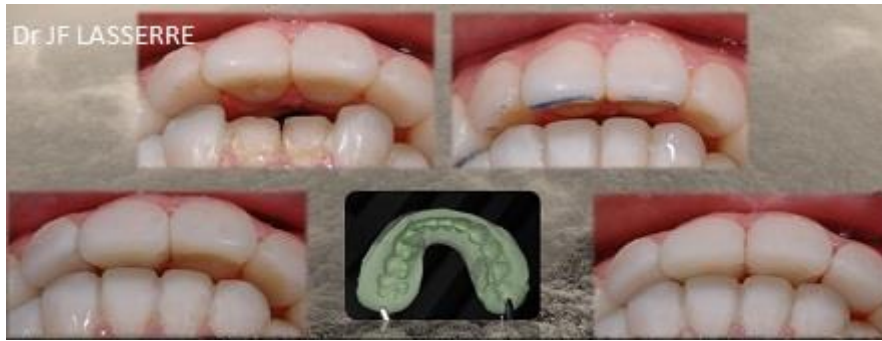

Fig 36 : Photographies des dents avec le composite up fait à main levée avec le regonflement des cingulums, prises par le Dr JF LASSERRE

Notons une augmentation très importante de la DVO.

Du fait de la forte angulation inter-incisive, la difficulté réside dans le regonflement suffisant des cingulums (en bas à droite), pour avoir des dents de morphologie à peu près normale, avec des proportions esthétiques, tout en ayant un guide antérieur immédiat.

La limite de ces augmentations, est la possibilité de recréer un guide antérieur immédiat, l'esthétique et l'inocclusion labiale qui constitue un risque.

❖ Photographie des facettes

Réalisation de facettes en emax par Didier et Hélène de CRESZENZO avec la technique de « cut back » avec stratification du bord incisif (ce n'est pas que de la pressée), alors que les couronnes dans le secteur postérieur sont totalement monolithiques.

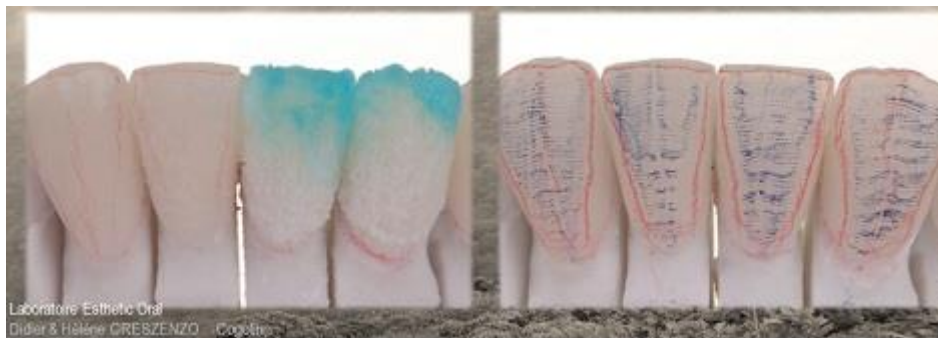

Fig 37 : Photographies de la stratification des facettes céramiques des dents antérieures mandibulaires réalisées par Didier et Hélène de CRESZENZO



Fig 38 : Photographies des facettes céramiques terminées réalisées par Didier et Hélène de CRESZENZO

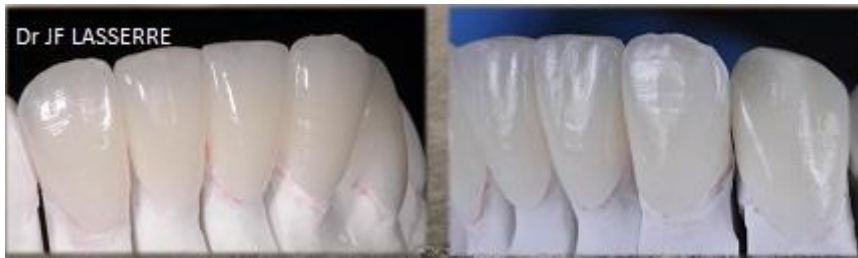

Fig 39 : Photographies prises par le Dr JF LASSERRE des facettes céramiques antérieures mandibulaire contrôlées sur le modèle en plâtre

On voit la qualité de surfaces des striations, de stratification, la différenciation morphologique entre incisives centrales et latérales est intéressante.

Une fois collée, on peut voir que la gencive aime la céramique, les papilles se reforment autour de la céramique.

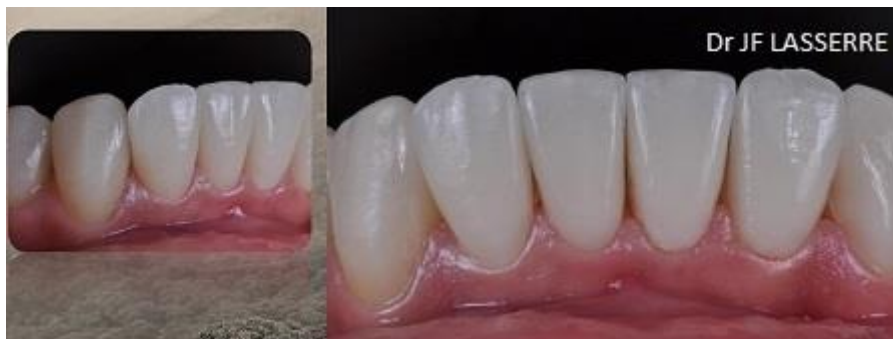

Fig 40 : Photographies de la gencive 3 mois après l'intégration des restaurations céramiques en bouche, prises par le Dr JF LASSERRE

❖ Communication praticien - prothésiste

Finalement, la communication avec le laboratoire comprend pour le secteur antérieur (sourire) :

- 1 modèle des 4 incisives
- 1 modèle des 2 incisives d'un côté et 1 modèle des 2 incisives de l'autre , de tel sorte que l'on puisse à tout moment contrôlé la réalisation conforme aux provisoires des morphologies deux à deux, puis quatre à quatre pour bien régler le point interincisif,
- 1 modèle de montage des provisoires pour respecter la pente incisive
- 1 modèle de l'antagoniste

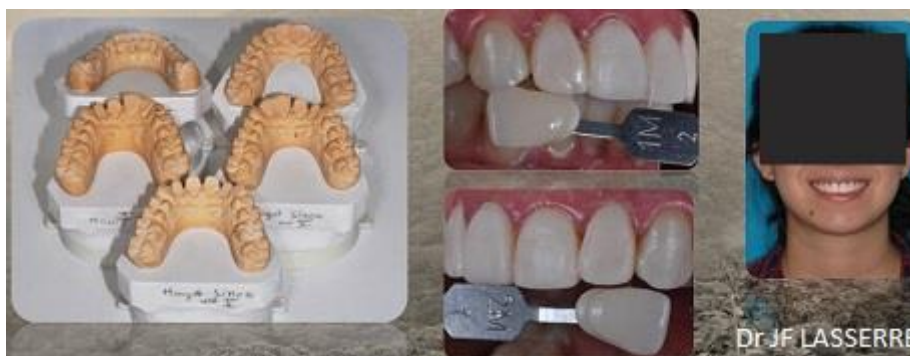

Fig 41 : Photographies des 5 modèles en plâtre (à gauche), de la communication de la teinte avec le laboratoire de prothèse (au milieu) et de la réhabilitation complète de la bouche une fois terminée (à droite), prises par le Dr JF LASSERRE

Les photos de teinte sont envoyées avec échantillons en place au laboratoire à toutes les étapes.

Le principe du chevauchement est un principe classique en prothèse avec un croisement des modèles,

Tous les modèles sont montés sur articulateur et sont inter-changeables.

❖ Contrôle de l'occlusion

Un contrôle final est réalisé au niveau de la stabilité, de l'OIM latérale, du centrage, calage, et de la bonne équilibration du guide antérieur, où un papier schemstok 0,8mm b432 coulisse alors que l'OIM est bien effective et serrée sur les dents du fond.

À 40 microns, s'il se déchire au niveau incisif, cela veut dire que l'occlusion est bien réglée, sans surcharge antérieur.

Le rapport labial et le rapport bout à bout qui provoque la désocclusion sont contrôlés.

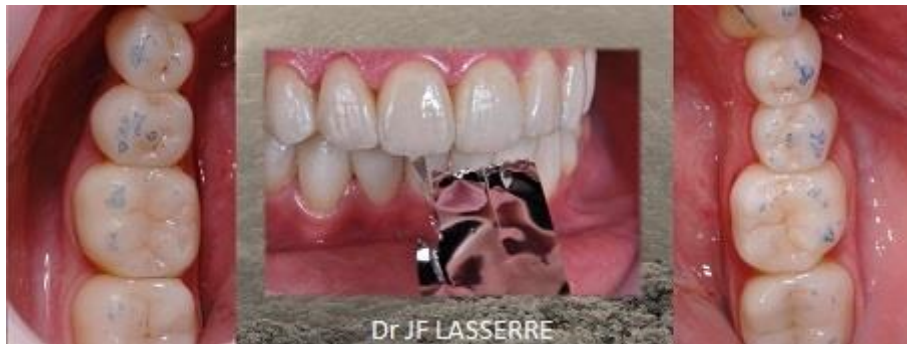

Fig 42 : Photographies prises par le Dr JF LASSERRE lors du contrôle de l'occlusion avec le papier schemstock (au milieu)

❖ Résultats finaux

Voici l'état de départ, l'état d'arrivée de l'arcade du haut. On réalise un véritable émaillage des dents qui n'est possible qu'avec un traitement pluridisciplinaire d'orthodontie + prothèse.

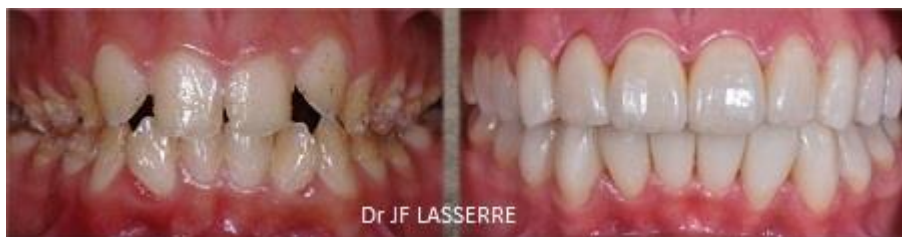

Fig 43 : Photographies vue frontale des dents de la patiente avant traitement (à gauche) et après traitement (à droite) prises par le Dr JF LASSERRE

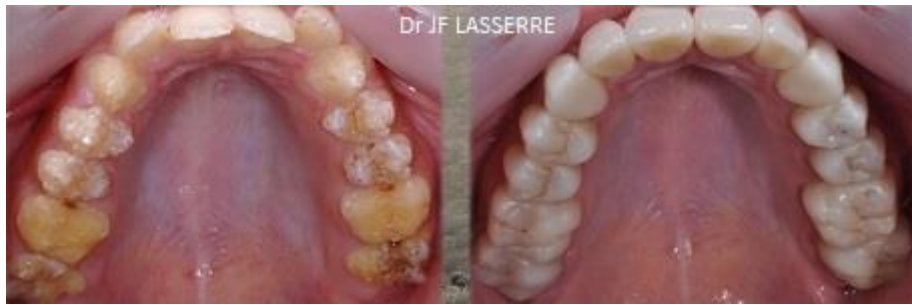

Fig 44 : Photographies vue occlusale des dents de la patiente avant traitement (à gauche) et après traitement (à droite) prises par le Dr JF LASSERRE

Voici l'arcade du bas, la contention finale, les facettes et les coqs d'émail postérieurs.

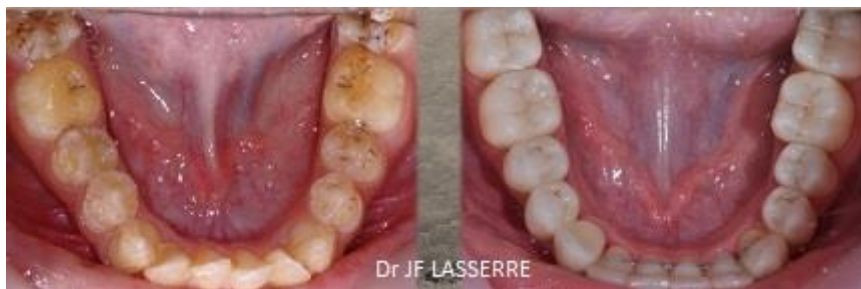

Fig 45 : Photographies vue occlusale des dents de la patiente avant traitement (à gauche) et après traitement (à droite) prises par le Dr JF LASSERRE

L'arcade du haut : l'alignement des lignes gingivales, des lignes de finition, des lignes incisives, dans l'esprit vivant du montage.

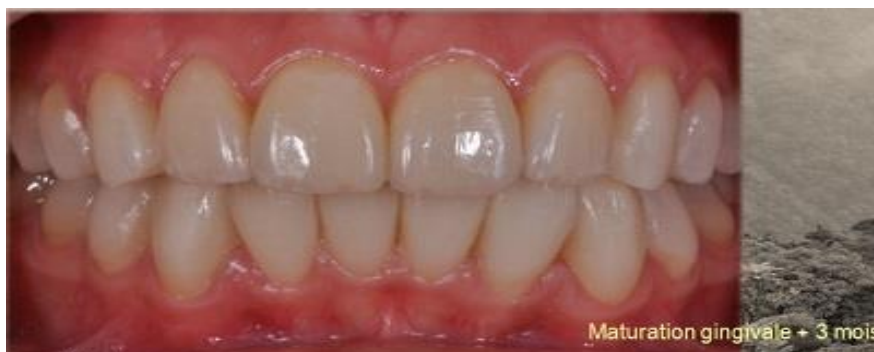

Fig 46 : Photographies de l'intégration des restaurations céramiques en bouche et de la maturation gingivale après 3 mois, prises par le Dr JF LASSERRE

3 mois après, les papilles se sont reformées, la gencive se moule au profil d'émergence de la céramique, car c'est un matériau extrêmement compatible.

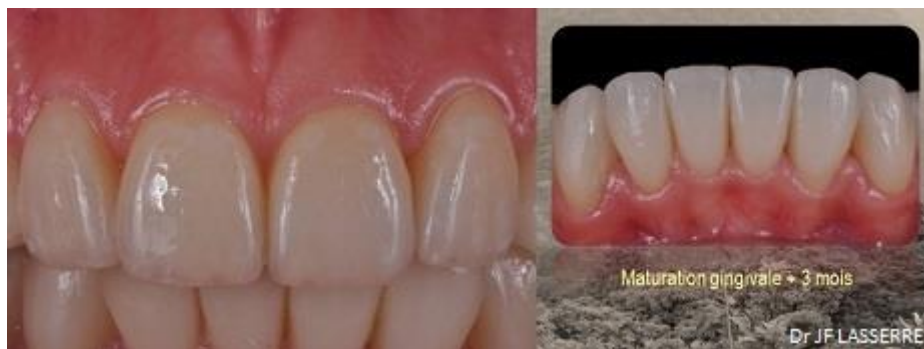

Fig 47 : Photographies de la gencive 3 mois après le traitement, prises par le Dr JF LASSERRE

Voici des photos du visage où on constate un changement psychologique majeur. La patiente regarde désormais droit dans les yeux, ce qu'elle ne faisait pas auparavant.

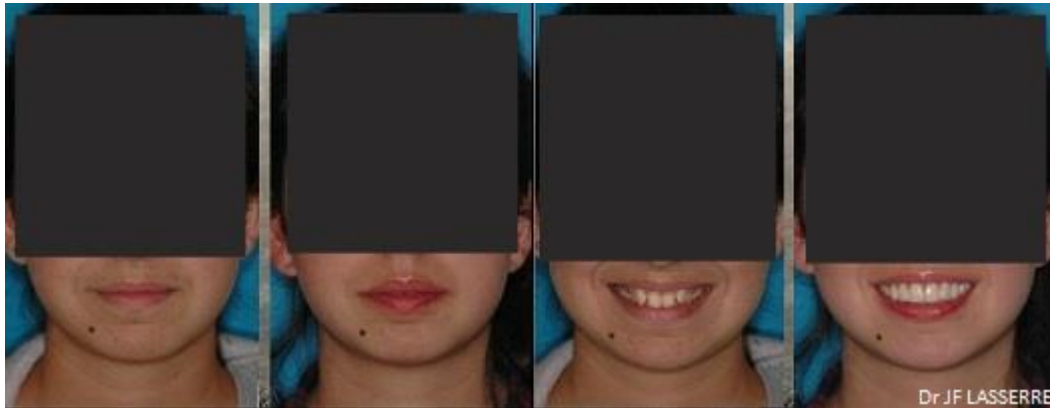

Fig 48 : Photographies réalisées par le Dr JF LASSERRE de la patiente avant traitement/ après traitement sans sourire (à gauche) et avec sourire (à droite)

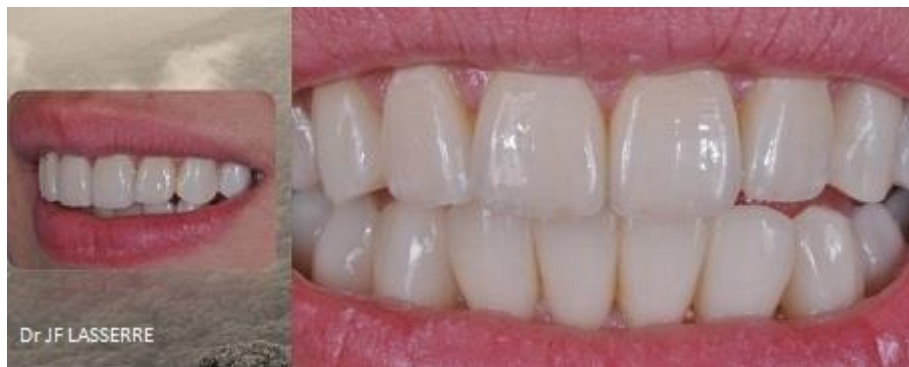

Fig 49 : Photographies prises par le Dr JF LASSERRE avec grossissement du sourire de la patiente

Notons le sourire, l'éclaircissement et l'harmonisation du sourire

Dr Jean-François LASSERRE

Docteur en sciences Odontologiques
Maître De Conférences des Universités – Université Bordeaux Ségalen
U.F.R. d'Odontologie - prothèses


12 rue Fondaudège – 33000 BORDEAUX
Tel : 05 56 44 35 56
Fax : 05 56 81 47 16
Jf.lasserre@wanadoo.fr

**AUTORISATION D'UTILISATION SCIENTIFIQUE
DE DOCUMENTATION DE CAS CLINIQUES**

Je soussignée **Melle Margot SIMON**, née le 7 juin 1996 autorise le
Dr Jean-François LASSERRE, chirurgien dentiste, à utiliser la documentation
me concernant dans un but scientifique (conférences, publications, thèses),
à l'exception des visages complets, seul l'étage inférieur du sourire doit être
visible.

Fait à Bordeaux le 12/11/15.

Signature du patient

A handwritten signature in black ink, appearing to be 'M. Simon', enclosed within a large, loopy oval scribble.

CONCLUSION

Les pathologies dentaires telles que l'amélogénèse imparfaite, la fluorose dentaire ou la MIH (Molar Incisor Hypominéralisation) ne sont pas des pathologies dentaires communes. Leurs manifestations cliniques et les problèmes d'ordre fonctionnel, esthétique et psychologique majeurs qui en découlent amènent le chirurgien dentiste à modifier ses protocoles en matière de collage et de prise en charge de ces patients.

L'altération de la structure de surface et de la composition de l'émail oblige le chirurgien dentiste à se mettre à jour sur ces pathologies, sur les protocoles réalisés dans le passé ainsi que sur les nouvelles technologies afin de prendre soin des patients dans les meilleures conditions et de répondre au mieux à leurs attentes esthétiques et fonctionnelles.

Ce que nous pouvons dire, c'est qu'il est encore difficile de conclure sur le réel bénéfice que procure le traitement à l'hypochlorite de sodium (NAOCL) sur un émail défectueux.

Dans le cas de l'amélogénèse imparfaite de type hypocalcifié (peu d'études ont été réalisées sur les autres types d'AI), dans l'étude sur le collage des brackets orthodontiques, l'effet du NAOCL a eu un effet bénéfique et a permis d'améliorer le collage. Mais les tests ont été réalisés que sur quelques cas, donc non concluants pour déterminer son efficacité.

De plus, des études évaluant la force de collage d'un adhésif de type MR à un émail atteint d'amélogénèse imparfaite de type hypocalcifié, concluent que l'exposition au NAOCL n'influence pas la force de liaison pour les dents atteintes. Les autres types d'AI n'ont pas été testés avec l'hypochlorite.

Dans le cas des MIH, les études montrent que l'utilisation de l'hypochlorite de sodium n'ajoute rien à la réussite de la technique. Le point le plus important est que l'absence d'étape de mordantage (adhésifs type SAM) à l'acide phosphorique compromet sérieusement l'efficacité du traitement. Il faut donc n'utiliser que des M&R.

Dans tous les cas, les meilleurs résultats de collage sont obtenus en utilisant un composite d'assemblage de type bis GMA avec un respect des traitements de surface de la céramique (acide fluorhydrique + silane) et l'utilisation d'un adhésif amélo-dentinaire avec mordantage au préalable (MR2 et MR3).

Pour ce travail, l'objectif n'était pas de proposer un protocole de collage spécifique à chaque situation, mais plutôt de mettre en lumière les protocoles réalisés avec succès, de voir les stratégies et les étapes du plan de traitement pour aider au mieux les chirurgiens dentistes dans la prise en charge des patients atteints de ces pathologies rares. Il s'agit donc plus d'un guide clinique pour réaliser des restaurations adhésives de céramiques sur des substrats amélo-dentaires altérés ou anormaux.

BIBLIOGRAPHIE

- (1) Alachioti XS, Dimopoulou E, Vlasakidou A et al. Amelogenesis imperfecta and anterior open bite : Etiological, classification, clinical and management interrelationships. *J Orthod Sci.* 2014 Jan-Mar; 3(1): 1-6
- (2) Crawford PJM, Aldred M, Bloch-Zupan A. Amelogenesis imperfect. *Orphanet J Rare Dis.* 2007; 2: 17
- (3) Orphanet.Orphaschool- Transmssion des maladies génétiques. Disponible sur <http://www.orpha.net/orphaschool/elearn1.htm>
- (4) Gadhia K, McDonald S, Arkutu N et al. Amelogenesis imperfect: an introduction. *Br Dent J.* 2012 ; 212 : 377-379
- (5) Gerdolle D, Mortier E, Richard A et al. Full-mouth adhesive rehabilitation in a case of amelogenesis imperfecta : a 5-year follow-up case report. *Int J Esthet Dent.* 2015 Spring; 10 (1): 12-31
- (6) Arbad Chirani R, Foray H. Fluorose dentaire : diagnostic étiologique. *Arcped.* 2005 ; 284-287
- (7) Abanto JA, Rezende KMPC, Marocho SMS et al. Dental fluorosis : Exposure, prevention and management. *Med Oral Patol Oral Cir Bucal.* 2009 Feb 1 ;14 (2) : E103-107
- (8) Mejare I, Bergman E, Grindefjord M. Hypomineralized molars and incisors of unknown origin: treatment outcome at age 18 years. *Int J Paediatr Dent.* 2005 ; 15 : 20-28
- (9) Allazzam SM, Alaki SM, El Meligy OAS. Molar Incisor Hypomineralization, Prevalence, and Etiology. *Int J Dent.* 2014: 8p
- (10) Venezie RD, Vadiakas G, Christensen JR et al. Enamel pretreatment with sodium hypochlorite to enhance bonding in hypocalcified amelogenesis imperfecta : case report and SEM analysis. *Pediatr Dent.* 1994; 16: 433-436
- (11) Hashimoto M, De Gee AJ, Feilzer AJ. Polymerization contraction stress in dentin adhesives bonded to dentin and enamel. *Dent Mater.* 2008; 24: 1304-1310
- (12) Faria-e-Silva AL, De Moraes RR, Menezes Mde S, Capanema RR, De Moura AS, Martelli H Jr. Hardness and microshear bond strength to enamel and dentin of permanent teeth with hypocalcified amelogenesis imperfecta .*Int J Paediatr Dent.* 2011 Jul;21(4):314-20
- (13) Turkistani JM, Almushayt AS, Farsi SA et al. Multidisciplinary treatment approach of a patient with amelogenesis imperfecta : A case report. *O J ST.*

- (14) Rajesh P, Prasad M, Haldal S. Full Mouth Rehabilitation of a Patient with Amelogenesis Imperfecta : A case Report. *J Int Oral Health*. 2014; 6 (4): 76-79
- (15) Khodaeian N, Sabouhi M, Ataei E. An Interdisciplinary Approach for Rehabilitating a Patient with Amelogenesis Imperfecta : A case Report. *Case Rep Dent*. 2012; 8p
- (16) Muddugangadhar BC, Amarnath GS, Tripathi Siddhi et al. Interdisciplinary Approach for Rehabilitation of a patient with Amelogenesis Imperfecta. *J Adv Oral Res*. 2012 Apr; 3 (1): 19-22
- (17) Canger EM, Celenk P, Yenisey M, Odyakmaz SZ et al. Amelogenesis Imperfecta, Hypoplastic Type Associated with Some Dental Abnormalities: A case Report. *Braz Dent J*. 2010; 21 (2): 170-174
- (18) Gemalmaz D, Isik F, Keles A et al. Use of Adhesively Inserted Full-ceramic Restorations in the Conservative Treatment of Amelogenesis Imperfecta: A case Report. *J Adhes Dent*. 2003; 5: 235-242
- (19) Millet C, Duprez JP, Khoury C et al. Interdisciplinary care for a patient with amelogenesis imperfecta: a clinical report. *J.Prostodont*. 2015; 24: 424-431
- (20) Savi A, Turillazzi O, Crescini A, et al. Esthetic treatment of a diffuse amelogenesis imperfecta using pressed lithium disilicate and feldspathic ceramic restorations: a 5 year follow-up. *J Esthet Restor Dent*. 2014; 26: 363-373
- (21) Büchi D, Fehmer V, Sailer I et al. Minimally invasive rehabilitation of a patient with amelogenesis imperfecta. 2014; 9 (2): 134-145
- (22) Pour RS, Edelhoff D, Prandtner O, et al. Rehabilitation of a patient with amelogenesis imperfecta using porcelain veneers and CAD/CAM polymer restorations: a clinical report. *Quintessence Int*. 2015; 46 (10): 843-852
- (23) Wang Y, Sa Y, Liang S et al. Minimally Invasive Treatment for Esthetic Management of Severe Dental Fluorosis : A case Report. *Oper Dent*. 2013; 38 (4): 358-362
- (24) Toman M, Cal E, Türkün M et al. Bond strength of glass-ceramics on the fluorosed enamel surfaces. *J Dent*. 2008; 36: 281-286
- (25) Gandhi S, Crawford P, Shellis P. The use of a “bleach-etch-seal” deproteinization technique on MIH affected enamel. *Int J Paediatr Dent*. 2012; 22: 427-434
- (26) Goswami M, Chattopadhyay S, Arora R et al. Complete oral rehabilitation of a young girl suffering with amelogenesis imperfecta in association with analysis

of her chromosomal pattern. Case Rep. 2013; 2p

- (27) Suchancova B, Holly D, Janska M et al. Amelogenesis imperfecta and the treatment plan – interdisciplinary team approach. Bratisl Lek Listy. 2014; 115 (1): 44-48
- (28) Malik K, Gadhia K, Arkutu N et al. The interdisciplinary managements of patients with amelogenesis imperfecta – restorative dentistry. Br Dent J. 2012; 212: 537-542
- (29) Wilson OL, Bradshaw JP, Marks MK. Amelogenesis imperfect, facial esthetics and snap-on smile®. J Tenn Dent Asso. 2015 Spring-summer; 95 (1): 18-21
- (30) Mete JJ, Dange SP, Khalikar AN et al. Functional and Esthetic Rehabilitation of Mutilated Dentition Associated with Amelogenesis Imperfecta. J Indian Prosthodont Soc. 2012 Apr-Jun; 12 (2): 94-100
- (31) Preissner S, Kostka E, Blunck U. A noninvasive treatment of amelogenesis imperfecta. Quintessence Int. 2013; 44: 303-305
- (32) Jhajharia K, Shah HH, Paliwal A et al. Aesthetic Management of fluorosed teeth with ceramic veneers and direct composite bonding- An overview and a case presentation. J Clin Diagn Res. 2015 Jun; 9 (6): 28-30
- (33) William V, Messer LB, Burrow MF. Molar Incisor Hypomineralization: Review and Recommendations for Clinical Management. Pediatr Dent. 2006; 28: 224-232
- (34) Fradeani M, Barducci G, Bacherini L, et al. Esthetic rehabilitation of a severely worn dentition with minimally invasive prosthetic procedures (MIPP). Int J Periodontics Restorative Dent. 2012; 32: 135-147
- (35) Yamaguti PM, Acevedo AC, de Paula LM. Rehabilitation of an Adolescent with Autosomal Dominant Amelogenesis Imperfecta: case report. Oper Dent. 2006 Mar-Apr; 31(2):266-72
- (36) Siadat H, Alikhasi M, Mirfazaelian A. Rehabilitation of a patient with amelogenesis imperfecta using all-ceramic crowns: a clinical report. J Prosthet Dent. 2007; 98: 85-88
- (37) Ertugrul F, Türkün M, Türkün LS et al. Bond strength of different dentin bonding systems to fluorotic enamel. J Adhes Dent. 2009; 11: 299- 303
- (38) Preis V, Weisser F, Handel G, et al. Wear performance of monolithic dental ceramics with different surface treatments. Quintessence Int 2013; 44 (5): 393-405
- (39) Ma L, Guess PL, Zhang Y. Load-bearing properties of minimal invasive monolithic lithium disilicate and zirconia occlusal onlays finite element and theoretical analyses. Dent Mater 2013; 29: 742-751

- (40) Guess PL, Schultheis S, Wolkewitz M, et al. Influence of preparation design and ceramic thickness on fracture resistance and failure mode of premolar partial coverage restoration. *J Prosthet Dent.* 2013; 110: 264-273

Vu, le Président du Jury,

Date, Signature :

Vu, la Directrice de l'UFR des Sciences Odontologiques,

Date, Signature :

Vu, le Président de l'Université de Bordeaux

Date, Signature :

Thi Thuy Thao DO, le 07 décembre 2015

Thèse pour l'obtention du DIPLÔME D'ETAT DE DOCTEUR EN CHIRURGIE DENTAIRE 2015-n°91

Discipline : Prothèse

RESTAURATIONS ADHESIVES DE CERAMIQUES SUR SUBSTRATS ALTEREES OU ANORMAUX

Résumé

Certaines pathologies affectent la structure dentaire de l'émail telles que : les amélogénèses imparfaites, les fluoroses et les MIH. Elles sont responsables de graves altérations de la structure de surface et de la composition de l'émail. Les protocoles de collage peuvent être modifiés. L'hypochlorite de sodium est connu pour être un excellent agent de dénaturation de protéines. Il donne une topographie ultra structurale plus propice au collage en éliminant l'excès de protéines qui interfèrent avec l'établissement d'un modèle de mordantage à l'acide.

Un prétraitement à l'hypochlorite de sodium a été réalisé mais ses résultats ne sont pas concluants concernant ses effets sur l'amélioration du collage sur un émail défectueux.

Une adhésion fiable et pérenne à l'aide d'un composite de type bis GMA est obtenue en respectant les traitements de surface de la céramique (acide fluorhydrique + silane) et l'utilisation d'un adhésif amélo-dentinaire avec mordantage au préalable (MR2 ou MR3).

Mots- Clés

Amélogénèse imparfaite, Fluorose, Hypominéralisation molaires incisives, Céramique, Restaurations adhésives, Traitement esthétique, Réhabilitation minimalement invasive,

CERAMIC ADHESIVE RESTORATIONS ON ENAMEL- DENTIN SUBSTRATES ALTERED OR ABNORMAL

Summary

Certain pathologies affecting dental enamel structure such as: amelogenesis imperfecta, fluorosis and MIH. They are responsible for serious alterations of the surface structure and on the enamel composition. The bonding protocols can be modified. Sodium hypochlorite is known to be an excellent protein denaturing agent. It gives an ultra structural topography more conducive to bonding by removing excess proteins that interfere with the establishment of a model of acid etching.

Pretreatment with sodium hypochlorite was performed but the results are not conclusive about its effects on improving the bonding to defective enamel.

A reliable and durable adhesion with a bis GMA composite is obtained by observing the surface treatment of ceramic (hydrofluoric acid + silane) and the use of an enamel-dentin adhesive pre-etch (MR2 or MR3).

Key-words

Amelogenesis imperfect, Fluorosis, Molar Incisor Hypomineralization, Ceramic, Adhesive restorations, Esthetic treatment, Minimally invasive rehabilitation

Université de Bordeaux-Collège des Sciences de la Santé

UFR des Sciences Odontologiques

16-20 Cours de la Marne

33082 BORDEAUX CEDEX

