



HAL
open science

Revue de cas cliniques utilisant la technique du wax-up/mock-up dans le cadre de facettes céramiques sur dents antérieures : mise en évidence d'un protocole simple, fiable et reproductible

Noémie Le Tual-Potin

► **To cite this version:**

Noémie Le Tual-Potin. Revue de cas cliniques utilisant la technique du wax-up/mock-up dans le cadre de facettes céramiques sur dents antérieures : mise en évidence d'un protocole simple, fiable et reproductible. Chirurgie. 2015. dumas-01241392

HAL Id: dumas-01241392

<https://dumas.ccsd.cnrs.fr/dumas-01241392v1>

Submitted on 10 Dec 2015

HAL is a multi-disciplinary open access archive for the deposit and dissemination of scientific research documents, whether they are published or not. The documents may come from teaching and research institutions in France or abroad, or from public or private research centers.

L'archive ouverte pluridisciplinaire **HAL**, est destinée au dépôt et à la diffusion de documents scientifiques de niveau recherche, publiés ou non, émanant des établissements d'enseignement et de recherche français ou étrangers, des laboratoires publics ou privés.

Université de Bordeaux
Collège des Sciences de la Santé
UFR des Sciences Odontologiques

Année 2015

N°80

Thèse pour l'obtention du
DIPLOME d'ETAT de DOCTEUR EN CHIRURGIE DENTAIRE

Présentée et soutenue publiquement

Par Noémie Le Tual-Potin

Née le 11/09/1984 à Brest (29), France

Le 04/12/2015

Revue de cas cliniques utilisant la technique du wax-up/mock-up dans le cadre de facettes céramiques sur dents antérieures: mise en évidence d'un protocole simple, fiable et reproductible.

Directeur de thèse

Docteur TERENCE BARSBY

Membres du Jury

Président	Mme Marie-Josée BOILEAU	Professeur des Universités
Directeur	M. TERENCE BARSBY	Assistant Hospitalo-Universitaire
Rapporteur	M. Michel BARTALA	Maître de Conférences des Universités
Assesseur	Mme Odile LAVIOLE	Maître de Conférences des Universités
Invité	M. Bertrand BARRERE	Chef du service d'Odontologie R.Picqué

UNIVERSITE DE BORDEAUX

<i>Président</i>	M.	Manuel TUNON de LARA
<i>Directeur de Collège des Sciences de la Santé</i>	M.	Jean-Luc PELLEGRIN

COLLEGE DES SCIENCES DE LA SANTE UNITE DE FORMATION ET DE RECHERCHE DES SCIENCES ODONTOLOGIQUES

<i>Directrice</i>	Mme	Caroline BERTRAND	58-02
<i>Directrice Adjointe – Chargée de la Formation initiale</i>	Mme	Dominique ORIEZ	58-01
<i>Directeur Adjoint – Chargé de la Recherche</i>	M.	Jean-Christophe FRICAIN	57-02
<i>Directeur Adjoint – Chargé des Relations Internationales</i>	M.	Jean-François LASSERRE	58-02

ENSEIGNANTS DE L'UFR

PROFESSEURS DES UNIVERSITES

Mme	Caroline	BERTRAND	Prothèse dentaire	58-02
Mme	Marie-José	BOILEAU	Orthopédie dento-faciale	56-02
Mme	Véronique	DUPUIS	Prothèse dentaire	58-02
M.	Jean-Christophe	FRICAIN	Chirurgie buccale – Pathologie et thérapeutique	57-02

MAITRES DE CONFERENCES DES UNIVERSITES

Mme	Elise	ARRIVÉ	Prévention épidémiologie – Economie de la santé – Odontologie légale	56-03
Mme	Cécile	BADET	Sciences biologiques	57-03
M.	Etienne	BARDINET	Orthopédie dento-faciale	56-02
M.	Michel	BARTALA	Prothèse dentaire	58-02
M.	Cédric	BAZERT	Orthopédie dento-faciale	56-02
M.	Jean-Pierre	BLANCHARD	Prothèse dentaire	58-02
M.	Christophe	BOU	Prévention épidémiologie – Economie de la santé – Odontologie légale	56-03
Mme	Sylvie	BRUNET	Chirurgie buccale – Pathologie et thérapeutique	57-02
M.	Sylvain	CATROS	Chirurgie buccale – Pathologie et thérapeutique	57-02
M.	Stéphane	CHAPENOIRE	Sciences anatomiques et physiologiques	58-03
M.	Jacques	COLAT PARROS	Sciences anatomiques et physiologiques	58-03
M.	Reynald	DA COSTA NOBLE	Parodontologie	57-01
M.	François	DARQUE	Orthopédie dento-faciale	56-02
M.	François	DE BRONDEAU	Orthopédie dento-faciale	56-02
M.	Yves	DELBOS	Odontologie pédiatrique	56-01
M.	Raphael	DEVILLARD	Odontologie conservatrice- Endodontie	58-01
M.	Emmanuel	D'INCAU	Prothèse dentaire	58-02
M.	Bruno	ELLA NGUEMA	Sciences anatomiques et physiologiques	58-03
M.	Dominique	GILLET	Odontologie conservatrice – Endodontie	58-01
M.	Jean-François	LASSERRE	Prothèse dentaire	58-02

M.	Yves	LAUVERJAT	Parodontologie	57-01
Mme	Odile	LAVIOLE	Prothèse dentaire	58-02
M.	Jean-Marie	MARTEAU	Chirurgie buccale – Pathologie et thérapeutique	57-02
Mme	Javotte	NANCY	Odontologie pédiatrique	56-01
Mme	Dominique	ORIEZ	Odontologie conservatrice – Endodontie	58-01
M.	Jean-François	PELI	Odontologie conservatrice – Endodontie	58-01
M.	Philippe	POISSON	Prévention épidémiologie – Economie de la santé – Odontologie légale	56-03
M.	Patrick	ROUAS	Odontologie pédiatrique	56-01
M.	Johan	SAMOT	Sciences biologiques	57-03
Mme	Maud	SAMPEUR	Orthopédie dento-faciale	56-02
M.	Cyril	SEDARAT	Parodontologie	57-01
Mme	Noélie	THEBAUD	Sciences biologiques	57-03
M.	Eric	VACHEY	Odontologie conservatrice – Endodontie	58-01

ASSISTANTS

Mme	Audrey	AUSSEL	Sciences biologiques	57-03
M.	Terence	BARSBY	Odontologie conservatrice – Endodontie	58-01
Mme	Aurélié	BARSBY-EL-KHODER	Prothèse dentaire	58-02
M.	Julien	BROTHIER	Prothèse dentaire	58-02
M.	Mathieu	CLINKEMAILLIE	Prothèse dentaire	58-02
M.	Mathieu	CONTREPOIS	Prothèse dentaire	58-02
M.	Guillaume	CRESTE	Prothèse dentaire	58-02
Mme	Clarisse	DE OLIVEIRA	Orthopédie dento-faciale	56-02
Mme	Hélène	DENOST	Prévention épidémiologie – Economie de la santé – Odontologie légale	56-03
M.	Guillaume	FENOUL	Odontologie conservatrice – Endodontie	58-01
Mme	Elsa	GAROT	Odontologie pédiatrique	56-01
M.	Nicolas	GLOCK	Sciences anatomiques et physiologiques	58-03
Mme	Sandrine	GROS	Orthopédie dento-faciale	56-02
Mme	Olivia	KEROUREDAN	Odontologie conservatrice – Endodontie	58-02
Mme	Alice	LE NIR	Sciences anatomiques et physiologiques	58-03
Mme	Karine	LEVET	Prévention épidémiologie – Economie de la santé – Odontologie légale	56-03
M.	Alexandre	MARILLAS	Odontologie conservatrice – Endodontie	58-01
M.	Mathieu	MEYER	Chirurgie buccale – Pathologie et thérapeutique	57-02
Mme	Darrène	NGUYEN	Sciences biologiques	57-03
Mme	Virginie	PANNEREC	Chirurgie buccale – Pathologie et thérapeutique	57-02
Mme	Chloé	PELOURDE	Orthopédie dento-faciale	56-02
Mme	Candice	PEYRAUD	Odontologie pédiatrique	56-01
M.	Jean-Philippe	PIA	Prothèse dentaire	58-02
M.	Mathieu	PITZ	Parodontologie	57-01
M.	Clément	RIVES	Odontologie conservatrice – Endodontie	58-01
M.	François	VIGOUROUX	Parodontologie	57-01

A notre présidente de Jury

Madame le Professeur Marie-Josée BOILEAU

Professeur des Universités – Praticien Hospitalier

Sous section Orthopédie dento-faciale 56-02

Merci de l'honneur que vous me faites en acceptant la présidence de cette thèse. Je n'ai pas eu l'occasion de travailler à vos côtés pendant mon cursus hospitalier, mais j'ai eu le grand plaisir d'apprendre à travers vos cours magistraux. Je suis très heureuse de partager avec vous ce moment solennel qui clôture mes études.

Veillez trouver l'expression de mes remerciements les plus sincères.

A notre Directeur de thèse

Monsieur le Docteur TERENCE BARSBY

Assistant Hospitalo-Universitaire - Docteur d'état en Chirurgie dentaire

Sous section Odontologie conservatrice - Endodontie 58-01

Je vous remercie d'avoir accepté la direction de cette thèse. Merci pour votre disponibilité, vos conseils et votre implication dans ce travail. Je tenais également à vous remercier pour votre pédagogie, votre patience et votre gentillesse lors des heures de travaux pratiques tout au long de mon cursus universitaire. Vous m'avez beaucoup apporté pour la suite de mon parcours.

Je vous prie de trouver dans ce travail toute l'expression de ma gratitude.

A notre rapporteur de thèse

Monsieur le Docteur Michel BARTALA

Maître de Conférences des Universités – Praticien Hospitalier

Sous section Prothèse dentaire 58-02

Je vous suis reconnaissante d'avoir accepté de collaborer à ce travail en tant que rapporteur. Merci pour votre aide, pour votre rigueur et pour votre disponibilité. Je vous remercie également de m'avoir permis d'utiliser les photos d'un de vos cas cliniques pour illustrer ce travail.

Au cours de mes années universitaires, j'ai eu la chance et le plaisir d'assister à vos cours magistraux. Je vous remercie pour tout ce que vous m'avez appris et pour la transmission de votre passion du métier de chirurgien-dentiste.

Je vous prie de trouver dans cette thèse une marque de profond respect et de reconnaissance.

A notre assesseur

Madame le Docteur Odile LAVIOLE

Maître de Conférences des Universités – Praticien Hospitalier

Sous section Prothèse dentaire 58-02

Je vous remercie d'avoir accepté de siéger dans ce jury, j'en suis honorée. Par ailleurs j'aimerais vous remercier pour la qualité de votre enseignement et pour votre gentillesse.

Je vous prie de trouver ici le témoignage de ma sincère reconnaissance.

A notre invité

Monsieur le Docteur Bertrand BARRERE

Chef de service de l'unité d'odontologie de l'hôpital d'instruction des armées Robert Picqué à Villenave d'Ornon

Je vous remercie d'avoir accepté de faire partie de mon jury. Merci pour cette année passée dans votre service au sein duquel vous faites régner la bonne humeur. Ce fût pour moi une dernière année de stage très formatrice, une transition idéale vers la vie « sans filets » de chirurgien dentiste. Je vous remercie de m'avoir fait confiance. Merci pour vos conseils, vos anecdotes drôles et rassurantes et pour les MI-CHO-KO !

Veillez recevoir mes sincères remerciements et l'expression de ma haute considération.

Aux enseignants et aux assistants de la faculté d'odontologie de Bordeaux,

Merci pour votre patience et pour votre enseignement de qualité au cours de nos cours magistraux, de nos séances de travaux pratiques et de nos stages hospitaliers.

A toute l'équipe de Robert Picqué,

Docteur Barrère, Docteur Fronty, Docteur Rateau, Vanessa, Valérie, Sylvie, Lucie et tous les autres. Grâce à vous tous, j'ai passé une superbe année dans le travail et la bonne humeur, merci pour tout ce que chacun de vous m'a apporté.

A toute l'équipe de Saint André,

Merci pour ces premiers pas, pour tout ce que j'ai appris durant ces deux premières années de stage.

Au Docteur Laran,

Merci pour ce stage actif et pour ce que vous m'avez transmis. Merci de m'avoir fait confiance pour vous remplacer par la suite. Vous avez une superbe équipe.

Aux Docteurs Leclerc, Roquette, Verdoux, Lauga, Maubras, de Buffières,

Merci de m'avoir formé au métier d'assistante dentaire, de m'avoir fait découvrir et aimer le métier de chirurgien dentiste.

A Monsieur et Madame Vigneras,

Vous m'avez vu débiter, merci de m'avoir fait confiance pendant ces trois ans. Merci aussi pour toutes vos petites attentions. Je suis ravie de vous connaître.

A ma Famille,

A ma maman, Merci pour ton soutien infaillible, pour ne jamais avoir eu de doutes, pour avoir cru en moi simplement. Quel chemin parcouru depuis ce fameux jour où je t'ai dit que je voulais reprendre mes études ! Tu n'as pas sourcillé, tu n'as pas été étonnée ou surprise, tu n'as pas eu peur et tu m'as fait confiance. Évidemment, cette ambition c'est toi qui me l'as donnée. Toi qui as eu le cran et le courage de passer des concours au milieu de ta carrière professionnelle. Je t'admire pour ça, parce que ça n'a pas été facile. Mais je t'admire surtout pour ce que tu es, pour ce cœur énorme que tu as ! Tu es toujours là, tu donnerais tout, quitte à te sacrifier, pour tes enfants et les personnes que tu aimes. Tu es une belle personne, extraordinaire et je suis tellement heureuse d'avoir été tirée au sort pour être ta fille ☺ Merci pour tout ce que tu m'as donné, apporté, appris, merci pour ta gentillesse et ton amour. Une dédicace toute particulière pour ton écoute et ta patience parce que mon dieuuuuuu il t'en a fallu une sacrée dose !! Tu n'as jamais flanché devant mes doutes, mes peines, mes colères durant ce long parcours, tu ne m'as jamais abandonnée. Merci aussi pour avoir rendu mes moments de joie, de réussite, de bonheur encore plus significatifs, parce que « quand vous êtes heureux, je suis heureuse ». Sache que même du haut de mes 31 ans (es tu bien certaine que j'en ai autant d'ailleurs ?), sans toi maman, je suis perdue.

Nota bene : « On est pas bizarres, on est attachants »

Je t'aime de tout mon cœur

A mon papa, merci de m'avoir donné cette capacité de ne jamais abandonner, d'aller au bout de mes projets. C'est grâce à cette petite tape dans le dos que tu m'as donnée tout au long de mon éducation, signifiant: « allez relève toi, tu as toutes les cartes en mains maintenant pour avancer » que j'ai gardé cette motivation du début à la fin. Je sais que la vie n'a pas été très sympa avec toi au début, mais tu as su avancer, te construire, nous construire. Tu peux être fier de toi, parce que nous c'est un peu toi ! Garde cette force, cette détermination. Merci aussi de m'avoir donné le goût du sport, cette bouffée d'oxygène indispensable au bien être (surtout de toutes les personnes ayant eu à me supporter ☺).

Merci d'avoir cru en moi, d'être fier de moi. Tu es le plus beau de tous les papas.

Je t'aime fort

A mon frère, Merci d'avoir inversé les rôles dans les moments où j'ai eu besoin d'être la petite et que tu sois le grand. Une de tes paroles a été un élément clé dans ma réussite, je ne sais pas si tu t'en souviens ? Le jour où je suis rentrée à Urrugne après le résultat négatif de ma première tentative du concours de médecine, pendant quelques secondes, je me suis sentie incapable de recommencer une telle année et tu m'as dit : « c'est ce que tu veux faire ? alors tu vas y retourner ! » Encore jeunot à l'époque, tu ne communiquais pas beaucoup, tes mots ont été très importants pour moi ! Merci d'avoir cru en moi, de m'avoir dit que tu étais fier de moi. Sache que moi aussi je suis fière de toi, je crois en toi, en ton projet quel qu'il soit. Tu as de grandes capacités intellectuelles et cette détermination sans faille, cette passion inébranlable pour le sport. Être passionné ce n'est pas donné à tout le monde, c'est quelque chose de transcendant, de personnel et donc de difficilement compréhensible pour les autres. Ne lâche rien, garde ça c'est trop précieux ! On met du temps les Le Tual mais une fois qu'on a trouvé notre voie, rien ne nous arrête.

PS : n'oublie pas d'inviter ta sœur aux diners de musclors ;)

Avec tout mon amour

A mes grands-parents, Merci de m'avoir chouchouté tout au long de mes études. Merci pour toutes vos attentions, pour tous vos petits mots d'encouragement. Merci de m'avoir accueilli, d'avoir supporté et compris mes longues heures de travail de la première année de médecine à la thèse. Vous avez eu peur au départ mais vous avez eu confiance en moi, je cite : « Tu peux le faire », « nous avons toujours cru en ta réussite ».

Vous n'imaginez pas à quel point vous comptez pour moi.

Petit papy et petite mamie, je vous dédie cette thèse, merci d'être là.

Je vous aime fort

A Marc, merci d'être là pour ma maman, de la soutenir. Je suis très contente de t'avoir rencontré.

A mes amis,

A Marie, *Yo ma pouf, copine de bac à sable ! Forcément tu es la première que j'ai rencontré! Merci pour cette longue amitié, merci pour ton humour, ton écoute et ta spontanéité si rafraichissante ! A notre enfance : aux allées de boules, au jokari, au club Barbie, ma maison et ton ferry, à tes hamsters qui ont failli m'amener à l'hosto ☺, à nos gouters Delichoc-orangina-sirop de menthe, à l'école de Ploumanach, à ses quelques minutes où on a pu être voisines de classe, à Christophe et Eric pour nous faire tellement rire encore, à Corinne de la maternelle, à Madame Lessire, Monsieur lesdent, Monsieur Le Vot, à notre superbe chorégraphie à guichets fermés sur le grand bleu, à la danse, à Anne Lemaître, les pointes et l'elasto, au club mickey de Saint Guirec, au forum de Trégastel et cette découverte improbable, aux bonnets de bain trop petits pour nos gros cheveux, à Hélène et les garçons et les filles d'à côté. A nos retrouvailles des années plus tard, à cette aventure sur l'île de ré et tes acrobaties, à BOB, à la Bretagne, à ces weekends sur Bordeaux où nous avons refait le monde, à tes 30 ans surprises, à mes 31 ans à la guinguette, à la quête de l'homme perdu, à nos premiers cheveux blancs et à nos premières rides (snif!) Qui aurait cru que tu deviendrais médecin et que je deviendrais dentiste ! Je pensais que nous serions stars ou danseuses étoiles mouahaha ! Merci pour tes conseils, merci de m'avoir encouragé « YOU CAN DO IT !!!! », merci de m'avoir dit que mon parcours était exceptionnel même si je ne voulais pas l'entendre. Sache que je t'admire aussi pour ton long parcours, je suis fière de toi ! Que d'émotions à ta thèse !
A ces nombreuses années à venir
Je t'aime de la bombe de balle*

A Sharky, *Merci de m'avoir transmis cette passion, je veux être le même docteur que toi ☺
Merci pour ton aide précieuse et ton soutien au départ de ce long périple. Merci pour ton amour et tous ces moments partagés, je ne retiens que les bons. A Lisbeth Salander, à Sébastien le crabe, à Ariel, à spyer, à la passion, au TAS TAS de Sansé, à Bouliac, à hk, à Caudalie, à ta voiture de kéké et la costa brava, au ski, au cap ferret, aux frères Ibarboure et ses plaids, aux bars à vins et à tant d'autres moments.
Merci d'avoir lu ma thèse.
La vie est parfois étrange.
Tu sais que tu garderas toujours cette petite place cachée au fond de mon cœur*

A Aurélie, *ma Gwi ! A notre belle rencontre sur les bancs de la P1. Merci d'avoir partagé une de ces années de galère avec moi. Merci pour ton soutien, pour ta présence, pour ton écoute (la vraie !). Merci d'être venue sans hésiter quand j'avais besoin. Merci pour tes attentions, tes kinders buenos, tes petits mots et tes milliards de post it. Merci de m'avoir accueilli comme colloc quelques mois, à ton spray anti moustique, à tes biscottes, à escargot, à bob l'éponge et aux souris ! A toutes nos larmes et bouderies partagées mais surtout à tous nos rires, à tous nos fous rires : T-A-B-O-U-R-E-T, Gwinette, Hémiplégiane, merci aux Robins des bois ! Tu me manques beaucoup ! Je suis nulle avec le téléphone, je préfère nos éternelles discussions en terrasse ! Reviens !ah non, c'est moi qui part maintenant, mais rdv sous les cocotiers !
Je t'aime fort*

A Pauline, *ma Pau ! Deuxième année de P1, à ce fameux jour où tu as atterri dans ma colloc ! La Bretagne ça vous gagne ! On a tout de suite su qu'on allait bien s'entendre (on en parle du carton « coin... » Ou pas ?) Merci d'avoir supporté mon autisme, mes gros gilets, mes joggings et mes grosses chaussettes pendant ces longues heures de travail. Merci d'avoir fait les courses et la bouffe pour moi (exception faite de l'andouillette ;)). Merci pour tous ces petits moments importants qu'on a partagé, merci d'être là et d'être une personne si unique ☺ Merci de m'avoir fait confiance pour être témoin de ton mariage, de m'avoir permis de rencontrer Clément dès son premier jour ! Je suis tellement fière de toi ! pour ce chemin parcouru, pour ta réussite en tant que psychomotricienne, pour ce magnifique petit bout de chou né de ton amour avec ton Flo !
Tu seras toujours dans mon cœur, je te kiffe graaaave !*

A Flo, *merci d'être un mari si parfait pour mon petit Pau, c'est grâce au bonheur que tu lui apportes qu'elle peut être là pour moi*

A Clément, *petit Bibou, petite perle de vie, bébé magique, ta maman sera toujours plus originale que les autres ☺ tu as bien de la chance parce qu'elle est exceptionnelle ! Merci pour tes premiers sourires*

A Paul, mon Paulo ! Rencontre dans la somptueuse colloc de porte de bourgogne. Merci pour toutes ces soirées, pour tous ces tête-à-tête dans les bars à vins. A nos longues discussions sur la vie, les filles, les garçons, tout ça tout ça ! Merci de m'avoir dit que tu admires mon parcours, que je mérite d'en être arrivée là, c'est important pour moi. Merci d'être mon ami depuis 5 ans, je suis tellement contente de t'avoir rencontré.

Je t'adore

A Camille, ma coss, mon chouchou ! Il était une fois un escalier que tu as descendu plus vite que moi ☺ (P2). Merci d'être mon acolyte de soirée depuis si longtemps, de ne jamais vouloir rentrer, c'est un grand soulagement à chaque instant ☺. Grâce à toi mes soirées sont sereines parce que oui il y a des abandons, certains athlètes sont fatigués, en perte de vitesse mais toi et moi gagnons chaque maillot jaune, chaque ceinture noire, chaque médaille d'or, chaque coupe ! Merci d'être aussi drôle et géniale. A notre année en binôme à saint André, à nos dejs, à nos soirées poker, aux journées canap et aux mignons, aux weekends à Rougnac, à cette semaine en colloc car toi seule me pond un œuf tous les jours sans rien me demander en échange.

Tu es une amie en or.

Love « Go to bed »

A Astrid et Marion, mes collocs de cœur, à nos deux ans de vie commune dans notre appart de rêve et à notre amitié qui dure depuis. Merci de croire aussi fort en moi, merci d'avoir été là pour moi et merci pour votre précieuse écoute. A notre rencontre qui aurait pu se solder par une faute stylistique ! A tous nos diners et à toutes nos soirées, aux afters boulimie, aux journées plaid-séries et cette télécommande toujours trop loin, aux weekends Pool-barbeuk à saint Denis, à cette semaine à Paris. Je suis tellement heureuse que vous ayez trouvé l'amour, ces deux là ont bien de la chance d'avoir rencontré des perles comme vous. J'ai l'impression de vous avoir vu grandir au fil de ces années, comme une maman ☺ Vous pourrez toujours compter sur moi.

Mon petit Astridou et mon petit MP, je vous garde cette place toute particulière dans mon cœur.

Je vous aime (ah naaaaaan trop d'amour !)

A Jenny et à Thomas, mes tiny toons ! A notre rencontre en Italie et ces 15 jours de vacances fabuleuses ! Merci Jen de m'avoir accueillie alors qu'on se connaissait à peine. Aux journées farniente et aux BG, aux tomates mozza, à Sébastien Loeb notre chauffeur de taxi, au bus dans le vide, aux visites sous un soleil de plomb, à notre Espagnol, à Capri et surtout à nos fous rires et à nos phrases cultes : « Le mode est en chinois », une histoire avec le « péroné ».

A nos diners-potins, à ce fameux gala « CITRONNNNNNN » , à la foire au jambon et à nos chansons en yaourt. Merci pour votre amitié, pour votre bonne humeur permanente, merci d'être présents dans ma vie. Vous êtes géniaux ! Je serais toujours là pour vous, dans les bons comme dans les mauvais moments, même tout là-bas sous les cocotiers

Cœur cœur, love love

A Sarah, mon petit caca, mon alter ego d'amitié, mon mentor. Le hasard de la vie a fait que tu as été mon maitre et que je fus ton élève. Quelle chance j'ai eu de tomber sur toi pour démarrer ma pratique à l'hôpital, merci pour tout ce que tu m'as appris, pour ta rigueur et ton perfectionnisme. Mais surtout merci d'être mon amie, merci d'avoir été là pour moi, merci pour cette soirée pyjama et toutes nos confidences. A toutes nos soirées : toujours réussies, toujours fun, toujours sans fin ! A la course des crêtes et à notre détermination d'arriver au bout des 14kms, au repas basque qui a suivi, au paquito et notre traversée épique, à l'after improbable à Espelette. A ce weekend magique à Cestas et ta chasse au trésor digne d'un semi ! Merci pour tous ces bons moments, merci d'être toi, tu es AMAZING !

A cette aventure qui commence à La Réunion et qui j'espère continuera en Nouvelle Calédonie

Je t'aime fort

A Camille, mon boubou, je me souviens de toi au début à Saint André, avec ton air renfrogné ;) Je m'étais bien trompée. Je t'ai demandé d'être ma binôme au cours d'une soirée avec Coss, chez les réus sans les réus haha ! (mais siii quand on a bizuté lapinou) et puis comme on est devenues très rapidement amies, nous sommes parties en Guyane. Merci d'avoir partagé cette folle aventure avec moi ! c'était tellement génial ! A cette première nuit dans un hôtel miteux au milieu de la téci guyannaise, à cette deuxième nuit en carbet hamac avec les singes hurleurs, à toutes les autres sous

notre moustiquaire au dessus de cadavres de...bêtes! À la pirogue, aux maracujas, à l'ouverture des noix de coco, aux araignées, à Talhuen notre petit village amérindien, à Sandra, à ces longues heures à soigner nos petits patients et à tout ce qu'on a appris, à Christophe et à Arnold, à ce weekend du 14 Juillet chez ceux qui n'ont pas l'enzyme et leur dégoutant cocktail à base de manioc, à tous ces lieux magiques que l'on a découvert et surtout au wakeboard tiré par la pirogue, nono rider! A la Martinique, nos 600kms et ces plages magnifiques, à ton masque pour dormir ☺. Au crit de D2 parce qu'au moins on l'aura fait une fois ! Je suis tellement contente d'avoir partagé ces moments avec toi mon boubou. Merci d'être ma copine de sport, à tous ces km de footing-potins, à toutes nos confidences et nos rigolades. Tu es la première à être Docteur, tu as tellement bossé, mental de ouf, je suis fière de toi ! Petit Boubou deviendra grand, très grand ! A cette nouvelle vie qui commence.
Cœur cœur

A Alexia, merci pour tes paroles rassurantes et ta sagesse. Merci pour tes chants à la Ophélie Winter, c'est rassurant d'être deux ☺ Merci de m'avoir fait la surprise d'être là pour mes 30 ans avec ton joli bidou. Merci de m'avoir présenté Eliott, votre petit bout. Merci pour ces soirées, tu es pétillante et lumineuse !
Je t'adore jolie maman

A Nadège, ma petite Nadj, premier tête à tête au vintage! trop contente de t'avoir découverte, tu es géniale!
Au gala médecine : « namaste », au gala dentaire et à nos photobombs de choc!
Merci pour ce weekend à Cognac, pour celui dans les landes qui était au top du top! A tes 25 ans et tes chorées déjantées, à nos révisions entrecoupées de repas fabuleux, aux blind tests, au cranium, à la balade en 4X4! Merci d'être si attentionnée, si adorable et si drôle !
Merci d'avoir été ma copine de thèse pendant quelques semaines, c'était plus facile avec toi ! à toutes nos heures de BU, à toutes les BU, à nos dejs chronométrés et au Starbucks.
C'est toi la prochaine !
Love

A Clémence, mon petit Clémou, merci pour toutes ces soirées magiques, pour toutes nos discussions. Je suis ravie que tu sois venue sur Bordeaux et que tu sois mon amie. A cette chasse au trésor (« merci à ma cheville »), au pantalon troué, au café brun, au vintage, aux afters terrasse, ses jeux de cartes et ses secrets ☺
Bravo pour ton parcours, ça n'a pas été facile, pleins d'encouragements pour la suite.
Je t'adore de ouf

A la team des ingés : Emile, Fafa, Gaillac, Mathieu, Rémi, Vincent, Xavier, aux weekends ski et ses repas « légers », à Espelette témoin de nos nombreuses performances ! Merci pour tous ses moments de détente et d'humour potache.

A Anana, Axoule et Claro, merci pour ces dejs et diners « girly » et tous vos petits mets fameux. Merci pour toutes ces soirées partagées. Vous êtes au top !

A Théo, mon fillot, très heureuse que tu m'ais tirée au sort. Merci d'avoir fait confiance à mes fiches ☺, merci pour ta reconnaissance et merci d'être mon fillot ! binôme marraine-fillot au top! Je suis fière de ton parcours, accroche toi, cette année l'ODF est pour toi !

A ma promo, merci pour toutes ces années. A nos 5 ans d'études et à toutes nos soirées.

Simon, merci d'être là pour mon petit Guenny et de lui donner tout cet amour

Talib, grâce à toi j'ai mangé des fleurs et des dents, c'était idiot oui mais tellement rigolo! au crit et à de nouvelles aventures à La Réunion

Alex, c'est la fin mais j'espère bien qu'on va se revoir ;)

Sabrina, contente d'avoir passé cette année à RP avec toi, je te souhaite plein de bonheur

Pablo, bien contente d'avoir trouvé un autre « vieux » en P2 haha ! plein de bonheur avec ta petite famille

Julien, merci d'avoir été notre papa ronéos

TABLE DES MATIERES

1	ABREVIATIONS	11
2	INTRODUCTION GENERALE	12
3	LES TECHNIQUES DE PREPARATION POUR FACETTES CERAMIQUES SUR DENTS ANTERIEURES	13
3.1	NOTION DE GRADIENT THERAPEUTIQUE.....	13
3.2	NOTION DE FACETTES SANS PREPARATIONS (NO-PREP)	14
3.3	LES PREPARATIONS STANDARDISEES.....	15
3.3.1	<i>Méthode de réduction progressive</i>	15
3.3.1.1	Technique des rainures à main levée	15
3.3.1.2	Technique des clés	15
3.3.2	<i>Méthode de pénétration contrôlée</i>	16
3.3.2.1	Technique directe.....	16
3.4	LES PREPARATIONS INDIVIDUALISEES : TECHNIQUE DU WAX-UP/MOCK-UP	17
3.4.1	<i>Définitions, intérêts et limites</i>	17
3.4.1.1	La cire de diagnostic	17
3.4.1.2	Le masque esthétique	19
3.4.1.2.1	Méthode à main levée.....	19
3.4.1.2.2	Les masques esthétiques diagnostiques	19
3.4.1.2.2.1	Le masque esthétique diagnostique primaire ou masque esthétique direct.....	19
3.4.1.2.2.2	Le masque esthétique diagnostique secondaire ou masque esthétique indirect	19
3.4.1.2.3	Le masque esthétique provisoire.....	21
3.4.2	<i>Technique et étapes du plan de traitement</i>	22
3.4.2.1	De L'anamnèse au masque esthétique diagnostique secondaire.....	22
3.4.2.2	Préparation à travers le masque esthétique	27
3.4.2.2.1	Avantages, indications et limites	27
3.4.2.2.2	Protocole de préparation	30
4	REVUE SYSTEMATIQUE DE LA LITTERATURE : CAS CLINIQUES UTILISANT LA TECHNIQUE DU WAX-UP/MOCK-UP DANS LE CADRE DE FACETTES CERAMIQUES SUR DENTS ANTERIEURES: RECHERCHE D'UN PROTOCOLE SIMPLE, FIABLE ET REPRODUCTIBLE	35
4.1	INTRODUCTION	35
4.2	MÉTHODES	35
4.3	RÉSULTATS	36
4.4	DISCUSSION.....	71
4.5	CONCLUSION.....	75
5	CONCLUSION GENERALE	76
6	REFERENCES BIBLIOGRAPHIQUES	77
7	TABLES DES ILLUSTRATIONS ET AUTORISATIONS DE REPRODUCTION	81

1 ABREVIATIONS

APR	Aesthetic Pre Recontouring : Pré remodelage esthétique
APT	Aesthetic Pre evaluative Temporary : Pré évaluation esthétique temporaire
DSD	Digital Smile Design : Conception numérique du sourire
E.C.	Examens Complémentaires
IDS	Immediate Dentin Sealing : Scellement dentinaire immédiat
OIM	Occlusion d'Intercuspidie Maximale

2 INTRODUCTION GENERALE

Traditionnellement, les préparations en prothèse fixée s'effectuent de manière standardisée, l'épaisseur de matériau enlevé dépend plus de la technique prothétique que de la situation clinique (1,2).

Cette approche mécanique et mutilante est basée sur l'obtention de formes rétentives et résistantes, permettant un scellement ou un collage efficace.

Actuellement :

Les performances des matériaux de collage répondent au principe de rétention, notamment lorsque l'adhésion s'effectue sur l'émail (1,3-7).

Les améliorations des matériaux céramiques, autorisent la fabrication de facettes de faible épaisseur alliant esthétique et résistance mécanique (3,6,8,9).

Une approche plus conservatrice prend une place importante sur l'échelle du gradient thérapeutique : les préparations pour facettes céramiques collées (10).

Économisant les tissus dentaires minéralisés, elle supplante peu à peu l'approche traditionnelle délabrante (1,7,8,11), répond aux critères de résistance mécanique directement liés à la perte des tissus et permet de garder un éventail thérapeutique plus large lors de réinterventions futures (6), repoussant « l'effet domino » (12) des préparations mécaniques.

Plusieurs techniques de préparations pour facettes céramiques collées existent (6,13) mais une seule permet de déterminer les épaisseurs exactes de tissu à retirer, à partir d'un projet individuel, spécifique, adapté à chaque cas clinique (14). « Gold standard » d'après Pascal Magne (12), cette technique allie confection d'une cire de diagnostic (wax-up) et préparation *a minima* à travers le masque esthétique (mock-up).

Le wax-up, pierre angulaire de toute l'approche, est la simulation à l'aide de cire diagnostique sur modèle en plâtre, du projet esthétique final. Le mock-up, masque en résine, réplique exacte du wax-up est la simulation *in vivo*, guidant les épaisseurs de préparation.

Cependant, le protocole et les indications cliniques pour utiliser cette technique du wax-up /mock-up peuvent échapper au praticien, compte tenu des variabilités de sensibilités de chacun et d'un manque de généralisation des données.

Afin de nous aider dans notre pratique quotidienne, une revue systématique de cas cliniques utilisant la technique du wax-up /mock-up, dans le cadre de facettes céramiques sur dents antérieures, a été réalisée.

L'objectif principal était de trouver un protocole simple, fiable et reproductible.

L'objectif secondaire était de déterminer les indications et limites de cette technique.

3 LES TECHNIQUES DE PREPARATION POUR FACETTES CERAMIQUES SUR DENTS ANTERIEURES

3.1 Notion de gradient thérapeutique

La préservation tissulaire, impératif biologique, est devenue un facteur essentiel à tout traitement de dentisterie moderne (7).

Pour y répondre, le praticien a accès à un éventail thérapeutique.

Pour plus de facilité, de clarté, ces thérapeutiques sont regroupées et classées sur un axe horizontal de la plus conservatrice à la plus mutilante, au sein du « gradient thérapeutique » (10).

Proposé par Magne et Belser en 2003 (15), mis en avant par Tirlet et Attal en 2009, ce cadre guide la réflexion et le choix du praticien devant une demande esthétique (9).

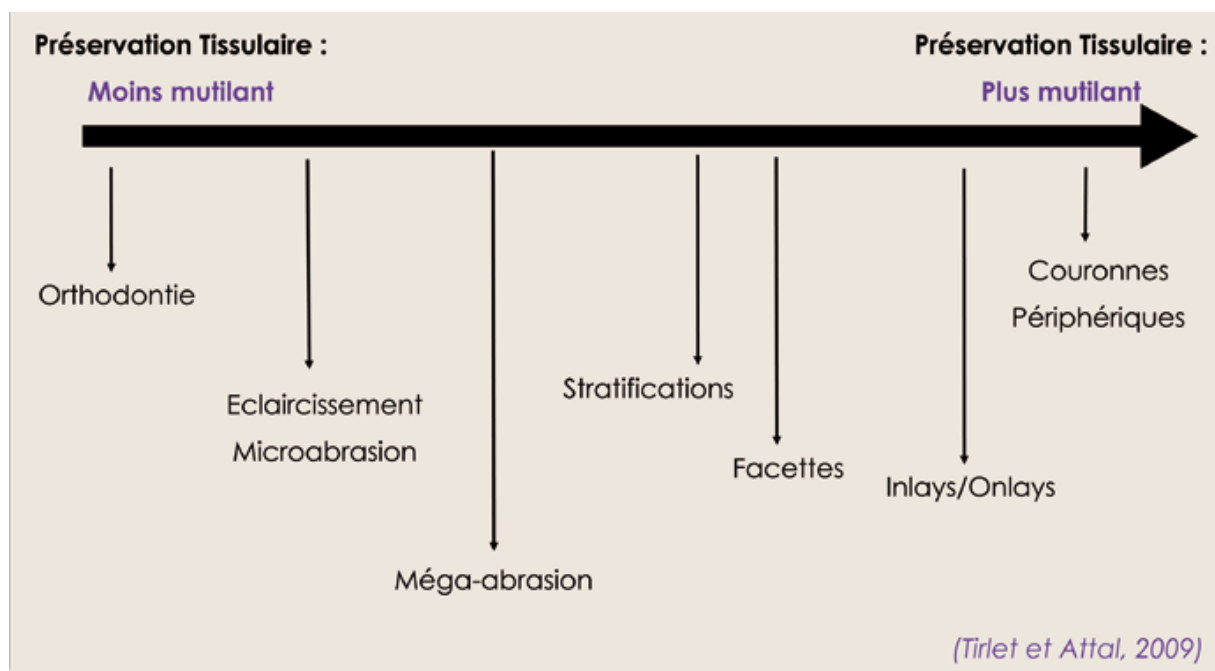


Figure 1 (10) : Échelle du gradient thérapeutique

Dans certains cas cliniques, plusieurs thérapeutiques peuvent être utilisées.

Le but du « gradient thérapeutique » est de reporter le plus tard possible les traitements invasifs afin d'éviter d'entamer le capital tissulaire des dents (16).

Ainsi plus de choix sont à la disposition des praticiens lors des ré interventions futures (12).

- Première intention : mise en œuvre de la thérapeutique la moins invasive.
 - o Succès : mutilation minimale.
 - o Échec : il est encore temps d'utiliser une thérapeutique plus invasive.

- Deuxième intention : mise en œuvre d'une thérapeutique plus à droite sur l'échelle du « gradient thérapeutique » jusqu'à obtenir un résultat satisfaisant (17).

Le « gradient thérapeutique » nous permet de nous rendre compte que l'orthodontie, thérapeutique la moins délabrante, est souvent laissée de côté (7).

Pourtant elle permet :

- Une économie tissulaire maximale.
- De répondre à la demande et aux besoins du patient à elle seule dans certains cas cliniques.
- Ou de simplifier le traitement post orthodontie en permettant des thérapeutiques moins mutilantes (10,18–22).

Elle doit être systématiquement proposée au patient, si le cas clinique s'y prête (23).

3.2 Notion de facettes sans préparations (no-prep)

Concept datant de 1938, il est exposé pour la première fois par le Docteur Charles Pincus, afin de recouvrir les dents des acteurs le temps d'un tournage.

Il devient une véritable tendance encouragée par les principes d'économie tissulaire et par sa réversibilité.

Cette technique du no-prep est réalisable grâce à des facettes céramiques de fine épaisseur (23), collées directement sur les dents sans préparation.

Ce concept est controversé par de nombreux auteurs.

Le travail de l'esthétique est plus facile après une préparation a minima et le collage est plus efficace sur un émail fraîchement coupé, la couche superficielle aprismatique de l'émail étant moins propice au collage (8).

Pour Calamia, il y a un risque de sur contour, de défaut du profil d'émergence pouvant créer des problèmes parodontaux (24).

Pour Magne (12), la manipulation des facettes de si faible épaisseur est délicate avec un fort risque de fracture lors de la manipulation ou du transport.

Dans les années 1950, les travaux de Buonocore et de Bowen, révolutionnent le domaine des facettes céramiques, aidés par les progrès dans le domaine du collage (9,23).

Puis une succession d'évolutions a permis aux facettes céramiques de faire partie intégrante de l'arsenal thérapeutique du chirurgien dentiste. Alternative aux couronnes périphériques

dans les années 1980, elles privilégient le concept de préparation *a minima* au concept sans préparation (7,23,25,26).

Depuis 25 ans, le traitement par facette céramique est le traitement de dentisterie esthétique moderne le plus utilisé (27) et connaissant le plus de succès à long terme (24).

Les techniques de préparations, facteur d'une importance capitale pour la réussite du traitement par facette céramique ont connu plusieurs approches.

3.3 Les préparations standardisées

(6,28–30)

3.3.1 Méthode de réduction progressive

Une référence permet d'estimer le volume dentaire éliminé :

- La dent adjacente.
- La fraise de préparation.
- La clé en silicone de contrôle progressif et visuel.

3.3.1.1 Technique des rainures à main levée

Approche la plus simpliste

➔ Rainures verticales au début de la préparation : contrôle visuel.

- Référence : la dent adjacente.
- Limite :
 - Opérateur-dépendant : les résultats sont très variables : sur ou sous préparation.
 - La dent adjacente n'est pas toujours parfaitement alignée.
 - Non adéquation avec le principe d'économie tissulaire.
- Référence : le diamètre de la fraise.
- Intérêts :
 - Rationalisation de la préparation.
 - Méthode de choix si le volume est à restaurer dans les mêmes proportions que le volume initial.
- Limites :
 - Se réfère uniquement au volume initial de la dent à restaurer.

3.3.1.2 Technique des clés

Mise en place au cours de la préparation, régulièrement, de clés en silicone coupées selon différents axes : vertical et horizontal pour contrôler la forme et les épaisseurs.

- Référence : Clés en silicone issues du wax-up.
- Intérêts :
 - Prise en compte du volume final de la restauration : réduction suffisante et homothétique à la morphologie finale.
 - Respect des principes d'économie tissulaire.
 - Utilisation de la clé pour les restaurations provisoires.
- Limites :
 - Complexe.
 - Durée de réalisation car recours fréquents aux clés de contrôle.

3.3.2 Méthode de pénétration contrôlée

- Référence : Fraises dédiées aux techniques de pénétration contrôlée.
 - Fraises boules, cylindriques ou à trois disques de diamètres connus :
 - Partie active diamantée.
 - Mandrin.
- Intérêts :
 - Réduction homothétique et graduelle des tissus dentaires.
 - Limitation physique des sources d'erreurs : le mandrin bloque la pénétration à la profondeur désirée.
- Limites :
 - Ne fonctionne pas pour la réduction incisale : pas de blocage du mandrin.

3.3.2.1 Technique directe

- Intérêts :
 - Profondeur contrôlée et connue.
 - Technique suffisante si forme finale=forme initiale.
 - Dents parfaitement alignées, sans perte de volume (31,32).
- Limites :
 - On ne connaît pas l'épaisseur d'émail initiale : pas de garantie d'une préparation amélaire.
 - Pas de projet esthétique : pas de prise en compte du volume final de la dent.

Les préparations traditionnelles standard, « opérateurs dépendantes », peuvent facilement amener à des expositions dentinaires (5,11).

3.4 Les préparations individualisées : technique du wax-up/mock-up

Le choix d'un traitement par facettes céramiques demande de la réflexion, de la rigueur et des compétences de la part du prothésiste et du praticien, ce n'est pas juste un traitement « à la mode » visant à améliorer l'esthétique (26).

L'objectif de tout soin dentaire est d'être le plus prévisible, le moins invasif et le moins risqué (1).

Définir le volume final de la dent est un élément déterminant : grâce à un projet esthétique en amont, cette stratégie permet de prédire le résultat final, d'éviter les expositions inutiles de dentine et de préserver au maximum l'émail (7,15).

3.4.1 Définitions, intérêts et limites

3.4.1.1 La cire de diagnostic

➤ Définition :

Procédure dentaire diagnostique :

Planification des restaurations par définition à l'aide de cire, des contours désirés des dents sur modèle en plâtre avant préparation = modèle 3D du plan thérapeutique : apporte les informations diagnostiques affectant le plan de traitement (14,15).

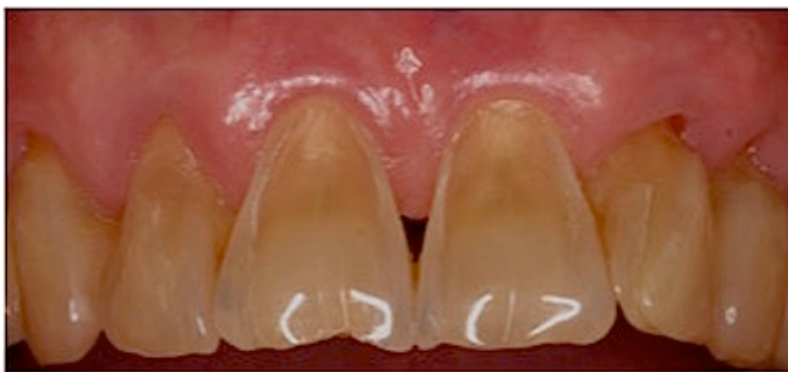

Figure 2 : Cas Clinique du Dr Michel Bartala. Situation pré opératoire.

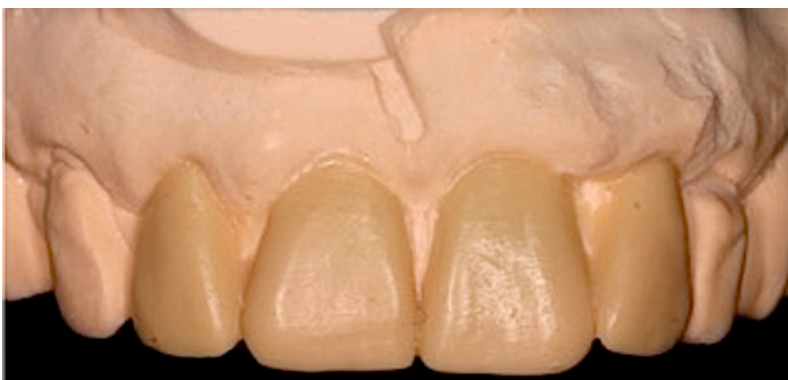

Figure 3 : Cas clinique du Dr Michel Bartala. Wax-up diagnostique.

➤ Intérêts :

- Plan de traitement individualisé, unique, adapté à chaque cas clinique (33–35).
- Projet esthétique : prédictibilité du résultat esthétique final (12,20,34–40).
- Planification : détermination des étapes cliniques et de laboratoire nécessaires à l'obtention des résultats esthétiques et fonctionnels voulus (12,19–21,34,37–43).
- Sélection de la restauration appropriée.
- Détermination des interventions pré prothétiques : anticipation des problèmes éventuels (38).
- Évaluation du plan d'occlusion.
 - Modifications si nécessaires.
- Réversible : en amont de toute préparation.
- Communication praticien-prothésiste.
- Outil éducatif du patient :
 - Communication (44).
 - Évaluation.
 - Compréhension, acceptation et approbation du traitement indiqué.
- Pas de perte de temps.
- Guide de préparation et de remodelage parodontal (18) par :
 - Fabrication d'une gouttière thermoformée ou d'une clé en silicone issue du wax-up= matrice : référence pour la préparation (11).
- Guide pour la temporisation :
 - Création de restaurations provisoires à partir de la matrice : prototype des restaurations d'usage : test du design établi par le wax-up.

➤ Limites: (14)

- Dents en malposition :
 - Préparation en amont du wax-up-> irréversibilité.
- Ne donne pas d'informations sur la relation avec les lèvres ou le visage : le prothésiste ne voit pas le patient (18): intérêt de lui transmettre des photos pour limiter les risques d'erreurs :
 - Manque de références.
 - Définition arbitraire de la longueur, de la forme, de la taille, des axes (16).

➔ Comment transmettre les informations cliniques au prothésiste ?

3.4.1.2 *Le masque esthétique*

Il permet une communication importante et indispensable au sein de la triade patient-praticien-prothésiste (15,19,21,22,31,34–36,39).

Plusieurs types de mock-up sont définis :

3.4.1.2.1 Méthode à main levée

Définition (14)

Composite sur une dent :

Détermination de la position du bord incisif au sein de la denture existante et transmission par empreinte au prothésiste.

➤ Intérêts :

- Simple.
- Réversible.

➤ Limites :

- Seulement pour les petites altérations.

3.4.1.2.2 Les masques esthétiques diagnostiques

3.4.1.2.2.1 *Le masque esthétique diagnostique primaire ou masque esthétique direct*

➤ Définition :

Montage à main levée grâce à de la résine composite, sur dent séchée, sans mordantage ni adhésif: redéfinition *in vivo* des contours d'une ou plusieurs dents (6,9,13).

➤ Intérêts (22,31,34,38,44–46):

- Modelage sommaire des changements envisagés.
- Avant le wax-up :
 - guide pour le prothésiste : wax-up diagnostique basé sur la clinique.
- Simple.
- Tests phonétiques et rétablissement du guide antérieur.
- Proposition initiale au patient : évaluation et modifications avec lui.
- Très bon outil d'obtention des informations cliniques.
- Bonne perception du projet par le patient.
- Réversible.

3.4.1.2.2.2 *Le masque esthétique diagnostique secondaire ou masque esthétique indirect*

➤ Définition (9,11,14,18,47,48) :

Équivalent clinique du wax-up diagnostique de laboratoire :

Dents modelées directement sur le patient grâce à une matrice issue du wax-up remplie de résine composite bis-acryl type Luxatemp Star (DMG).

Démontrant le résultat esthétique final désiré, il permet de voir si le wax-up est correct et de valider le projet esthétique.

Nommé APT ou Aesthetic Pre evaluative Temporary par Galip Gürel (13,19,27,32,34,36,38) il est retirable ou fixe (14).

- Technique directe : mise en place sur les dents non préparées, de la matrice en silicone issue du wax-up remplie de résine autopolymérisable et retrait de la matrice après polymérisation : rétention mécanique du masque dans les embrasures (solidarisation).
- Technique indirecte : confection du mock-up par le prothésiste et essayage en bouche par le praticien (14,15).

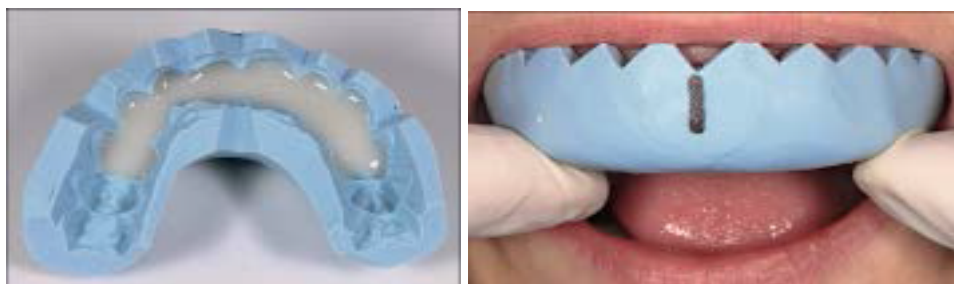

Figure 4 (36) : Utilisation de la clé en silicone remplie de résine acrylique pour la confection du mock-up: Test du design en bouche.

➤ Intérêts :

- Procédure relativement simple et rapide (38,40).
- Reproduction du wax-up sur dents naturelles : évaluation clinique par le praticien : esthétique, fonction, phonétique.
- Évaluation facilitée par un sourire naturel, non perturbé par l'anesthésie (18,31,34).
- Visualisation en situation de l'esthétique par le patient et modifications faciles avant l'étape de préparation des dents (11,22,31,35,40,42,43,46,48).
 - Modifications à l'aide de composite direct jusqu'à satisfaction du patient et du praticien.
 - Transmission des informations au prothésiste : photographies et modèles.
- Définition précise de la configuration et des contours des restaurations planifiées.

- Guide de remodelage parodontal (18,31,34).
 - Guide de préparation (12,22,31,34,36–38):
 - Réduction prévisible, homothétique à la restauration finale.
 - Optimisation de la préparation : économie tissulaire maximale requise pour les facettes céramiques qui sont des restaurations conservatrices.
 - Peut être conservé de quelques jours à une voire deux semaines en période d’essai : évaluation plus réaliste par le patient et par son entourage (12,18,21,41)
 - Remodelage progressif des lèvres (15).
 - Permet de limiter les échecs (43).
 - Retour clinique avant le début du traitement.
 - Patient impliqué dans la procédure diagnostique : acceptation plus facile du résultat (12,19–22,31,34,35,37–43,46).
- Limites :
- Retirable : fragile, difficile de le retirer sans le casser.
 - Gel de glycérine sur dents et parodonte et comblement des contre dépouilles et espaces inter dentaires avec de la cire collante avant insertion de la clé (15).
 - Dents en rotation, malposition (6,32,33,38,42,43,47) :
 - Risque de malposition du moule au moment de l’insertion avec la résine.
 - Préparation préalable de la zone débordant du masque :
 - ◆ Délabrement plus important.

3.4.1.2.3 Le masque esthétique provisoire

➤ Définition :

Une fois les dents préparées, mise en place des restaurations provisoires :

- Technique directe : même protocole que pour le mock-up diagnostique secondaire, directement sur les dents préparées et séchées (19,22,37–39) ou dans certains cas scellées (9,41,43) ou collées (21,23,31,34).
- Technique indirecte : facettes provisoires réalisées *a minima* à partir du wax-up par le prothésiste. Rebasage par le praticien sur les dents préparées

avec l'aide d'une clé de repositionnement. Cette technique permet un meilleur rendu esthétique mais est plus exigeante.

➤ Intérêts :

- Temporisation simple et facile.
- Protection de l'émail, réduction des sensibilités, esthétique et maintien des tissus mous.
- Nouvelle période d'évaluation esthétique, fonctionnelle et sociale par le patient avec famille et amis : période d'essai plus réaliste et retour plus objectif (27).
- Retrait facile après la période de temporisation:
 - Si directement sur dents préparées séchées ou collage en spot (28).

➤ Limites :

- Difficile à retirer si collé sur toute la surface ou scellé.
- Les excès inter proximaux interfèrent avec les procédures d'hygiène (16,28).
- Durée de vie courte des restaurations provisoires car rétention limitée : une semaine dans l'idéal.
- Éviter les mouvements d'incision pendant cette période.

Ces techniques peuvent être utilisées seules ou combinées : résultats plus prévisibles dans les cas cliniques difficiles.

3.4.2 Technique et étapes du plan de traitement

3.4.2.1 De L'anamnèse au masque esthétique diagnostique secondaire

1/ Anamnèse :

- Historique médical
- Motif de consultation
- Évaluation des demandes et besoins du patient

2/ Examen clinique du patient :

- Examen exobuccal

- Analyse esthétique : sourire, visage. Des photographies et une aide par simulation informatique (Protocole DSD: Digital Smile Design) permettent une analyse esthétique plus précise (8,9,33,45,49–51).
- Examen endobuccal :
 - Contrôle de l'hygiène.
 - Dents, parodonte, occlusion, fonction.
- Radiographies et photographies.
- Modèles d'étude de la situation initiale.
- Enregistrement de l'occlusion et arc facial -> montage sur articulateur.
- Informations, explications du traitement et de ses objectifs : consentement éclairé du patient.
- Détermination de la chronologie du plan de traitement (23).

3/ Détermination des soins et interventions nécessaires :

- Éclaircissement
- Composites directs
- Orthodontie
- Gingivectomie ou élongation coronaire

4/ Masque esthétique diagnostique primaire :

✓ Définition des contours :

- Position du bord incisif :
 - Augmentation de la longueur : montage à main levée de résine composite sans préparation.
 - Diminution de la longueur : visualisation par masquage au feutre noir (6,14).
- Définition du volume et soutien de la lèvre (27).
- Position du milieu inter incisif.
- Position de la marge cervicale :
 - Augmentation de la longueur de la couronne cervicalement (chirurgie muco gingivale prévue): extension par positionnement de résine composite par dessus la gencive à la limite voulue (16,27).
 - Diminution de la longueur de la couronne apicalement = gencive déficiente : résine composite couleur gencive par dessus la dent.

➔ Possibilité de faire plusieurs essais : dents plus courtes ou plus longues pour que le patient soit convaincu de la décision finale ou pour les patients exigeants (16).

➔ Jusqu'à acceptation par le patient.

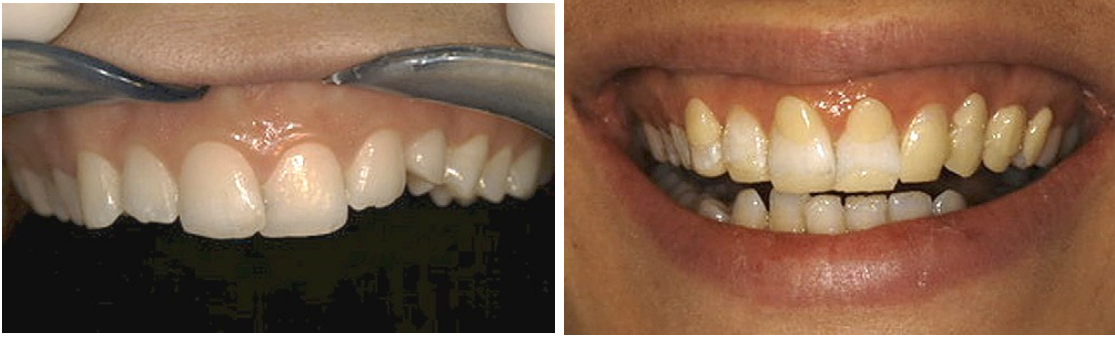

Figure 5 (27) : Situation pré opératoire et mock-up diagnostique primaire.

- ✓ Photographies de face et de profil, mock-up en place :
 - Visualisation de la position du bord incisif par rapport aux lèvres :
 - Sourire
 - Position de repos
 - Visualisation du contour des dents avec les caractéristiques du visage.

- ✓ Empreintes mock-up en place.
- ✓ Modèles en plâtre= guide clinique pour le prothésiste pour le wax-up (14).
- ✓ Transmission de toutes les informations au prothésiste : photographies, modèles en plâtre, instructions.
- ✓ Conception du wax-up par le prothésiste: basé sur le mock-up clinique mais plus précis.

5/ Pré remodelage esthétique :

Concept nommé APR ou Aesthetic Pre Recontouring par Galip Gürel consistant à préparer les dents en amont afin d'avoir un meilleur alignement: les parties dépassant du masque sont fraisées (9,13,27,32).

La réduction est progressive, guidée par les clés en silicone de réduction issues du wax-up.

➔ Selon le cas clinique :

- Si dents en malposition : encombrement, non alignées, en rotation.
 - Refus d'un traitement orthodontique par le patient.
 - Gêne l'insertion passive de la clé en silicone permettant la mise en place du mock-up.
 - Risque de sur contour des facettes.

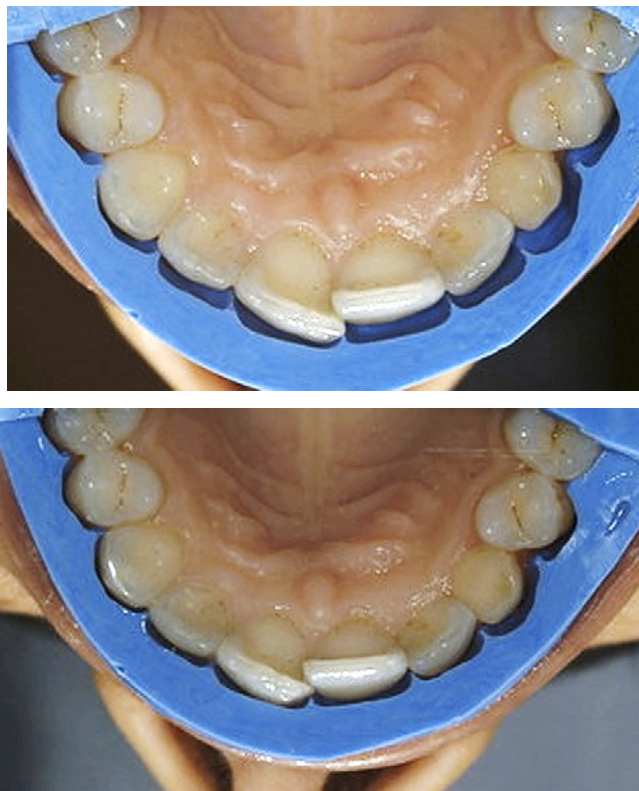


Figure 6 (27) : Avant/après APR de l'angle mésial de 11 pour une insertion passive de la clé en silicone.

6/ Masque esthétique diagnostique secondaire :

- ✓ A partir du wax-up.
- ✓ Clé en silicone issue du wax-up.
 - Réalisée sur la réplique en plâtre du wax-up monté sur le modèle initial.
 - Suffisamment épaisse pour être rigide.
 - Extension de quelques millimètres au niveau des tissus mous.
 - Extension à quelques dents en distal (9,30).
- ✓ Après retrait :
 - Dégager une fenêtre palatine jusqu'à la dent adjacente de chaque côté, en conservant l'empreinte des bords incisifs.
 - Dégager les empreintes des tissus mous pour ne garder que l'empreinte des dents: diminution du risque d'interférences à l'insertion de la clé.
 - Conserver 1mm au niveau cervical.

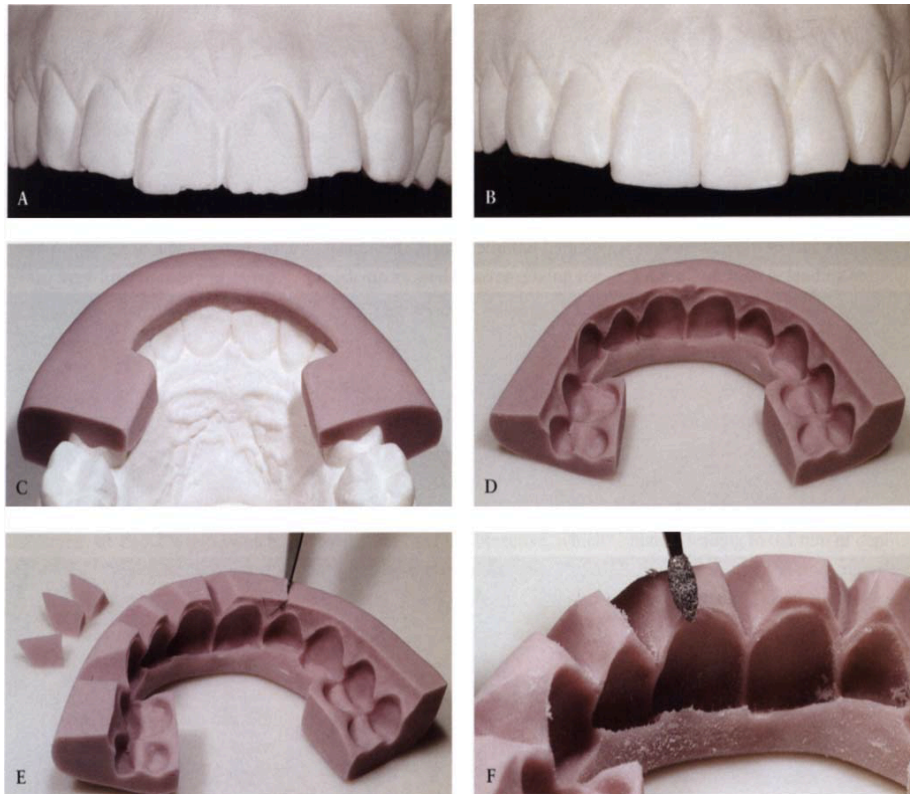


Figure 7 (30): Réalisation de la clé en silicone issue du wax-up.

- ✓ Essai de la clé dans la bouche du patient : vérification de l'insertion passive et de l'ajustage.
- ✓ Certains auteurs préconisent le collage en spot (30,32).
- ✓ Sécher les dents et vaseliner les gencives en vestibulaire et les faces palatines.
- ✓ Remplir la clé de composite flow ou de résine bis acrylique et insérer rapidement en bouche.
- ✓ Retirer les excès de matériau en cervical (sonde) et en palatin avant polymérisation (rouleau de coton).
- ✓ Retrait de la clé après polymérisation : caractérisations et glaçage possibles.
- ✓ Analyse de l'ajustage : symétrie, esthétique, occlusion et retrait des excès (lame de bistouri n°11 et fraises à polir) : visualisation, anticipation du projet esthétique final (6).
- ✓ Retrait immédiat ou période d'adaptation selon le praticien (47).

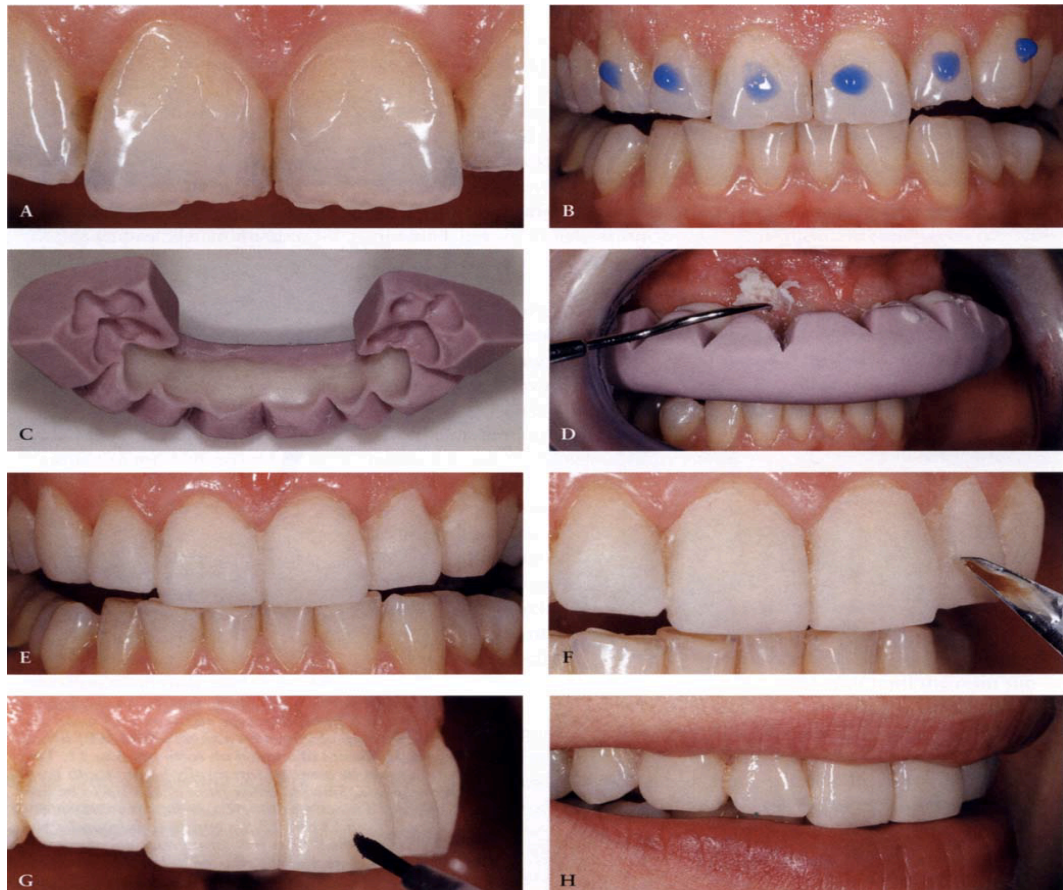

Figure 8 (30): Réalisation du mock-up diagnostique secondaire. Mordantage en spot pour obtenir une meilleure rétention. Retrait des excès et glaçage après retrait de la clé en silicone.

3.4.2.2 Préparation à travers le masque esthétique

3.4.2.2.1 Avantages, indications et limites

Technique indirecte de la méthode de pénétration contrôlée (cf 3.3.2) proposée par Galip Gürel.

La technique de préparation à travers le masque esthétique est le protocole le plus abouti: c'est une technique fiable, reproductible et facile à mettre en œuvre (6).

Respectant le gradient thérapeutique à chaque geste, à chaque décision, elle garantit une préservation maximale des tissus sains, une conservation maximale de l'émail :

Avantages:

- Prise en compte du volume et de la forme finale des restaurations (5,43,49,52).
- Réduction *a minima* : économie tissulaire (11,12,19,22,31,34,36,38).
- Respect de la pulpe (5,40).
- Moins de sensibilités post opératoires (5).
- Anesthésie rarement nécessaire (31,38).
- Collage plus efficace sur l'émail (7,9,11,15,23).

- Meilleure pérennité de la restauration (7,9,13).
- Possibilité de ré intervention dans le temps.

Indications (9,23,28,52–54)

- ➔ Correspondent aux indications des facettes déterminées par Magne et Belser (15): thérapeutique nécessitant un protocole de préparation le moins invasif possible. La technique du wax-up/mock-up répond parfaitement à cet impératif.
- Corrections de couleur :
 - Dents réfractaires aux techniques moins invasives : éclaircissement, micro abrasion.
 - Un éclaircissement préalable peut être réalisé afin de diminuer au maximum la profondeur de préparation et l'épaisseur de la facette.
- Corrections de forme :
 - Dents conoïdes.
 - Diastèmes inter incisifs.
 - Associés à des dents conoïdes.
 - Associés à des triangles noirs.
 - Allongements des bords libres.
- Anomalies de position :
 - Légères : non alignement, encombrement, rotation.
 - Proposer le traitement orthodontique en première intention : soit pour corriger l'anomalie, soit pour la diminuer rendant le traitement par facettes moins mutilant .
- Anomalies de structure :
 - Fractures coronaires.
 - Perte d'email.
 - Usure : érosion, abrasion, attrition
- Malformations congénitales et acquises de l'émail :
 - Amélogénèse imparfaite : même si l'émail est pathologique, il est stable et permet un collage efficace si celui ci est préparé en amont.
 - Hypominéralisation molaire-incisive de l'émail
 - Hypoplasies acquises

Ces indications entrent dans les limites, lorsque l'atteinte est sévère : adaptation à chaque cas clinique.

Limites (49)

1/ Quantité d'émail résiduel :

Principal critère à prendre en compte, indispensable à un collage efficace.

Il n'y a pas de consensus sur la quantité exacte d'émail résiduel à partir de laquelle les facettes sont contre indiquées.

Une revue de la littérature sélectionnant 24 études conclut que l'exposition dentinaire a un impact sur la survie des facettes (4).

Deux études rétrospectives sur 12 ans menées par Galip Gürel et al (3,5) concluent que le taux de survie des facettes céramiques augmente significativement lorsque la préparation et le collage restent dans l'email.

A partir de 4mm de céramique non soutenue, une restauration périphérique est indiquée (9).

L'épaisseur d'émail, varie selon :

- l'âge (7,13,55).
- L'histoire dentaire.
- Les usures éventuelles : érosion, abrasion, attrition (5,15).
- La dent et au sein d'une même dent : épaisseur amélaire vestibulaire moyenne sur dents antérieures (6):
 - Tiers cervical : 0,3 mm à 0,5 mm
 - Tiers moyen : 0,6 mm à 1 mm
 - Tiers incisif : 1 à 2,1 mm
 - Avec des disparités propres à chaque dent

➔ On n'a pas toujours suffisamment d'émail disponible :

- Moindre efficacité du collage, même si aujourd'hui le collage sur la dentine est plus efficace grâce à l'IDS ou Immediate Dentin Sealing (13).

➔ Pour une meilleure réalisation du masque et pour une conservation maximale de l'émail résiduel, le wax-up ou projet esthétique, doit mettre en évidence la quantité d'émail résiduel selon les zones et les plages d'exposition dentinaire (32).

2/ Malpositions importantes :

Dents en malposition, en rotation, non alignées, encombrements :

➔ APR en amont : préparation plus mutilante et irréversibilité.

- Délabrement plus important de l'émail.

➔ Contre indication absolue si aucun autre critère d'indication ne rentre en compte : adresser le patient à un orthodontiste ou abstention thérapeutique (9).

➔ Le traitement peut être précédé d'un traitement orthodontique préalable :

- La malposition devient moins importante : préparation moins agressive.
- Correction complète de la malposition mais dent nécessitant quand même un traitement par facette pour une autre indication comme un modification de teinte.

3/ Modification de teinte importante (5,6,31,36,40,42)

Contre indication relative :

- ➔ Une préparation plus agressive est nécessaire mais ne représente pas une contre indication absolue tant que l'exposition dentinaire n'est pas trop importante.
- ➔ La facette doit être plus épaisse pour masquer la couleur du substrat dentaire : attention à ne pas créer de sur contour gingival.
- ➔ Limite marginale intra sulculaire pour masquer la différence de coloration.

4/ Diastèmes importants (36)

- ➔ Limite intra sulculaire pour un profil d'émergence esthétique satisfaisant.
 - Soutien de la céramique.

5/ Contraintes occlusales et malocclusions (9,28)

- ➔ A évaluer selon le cas clinique :
 - Articulé exerçant des forces occlusales néfastes, forte pression occlusale, habitudes occlusales mettant en danger la pérennité des restaurations.
 - Gouttière de protection nocturne si contraintes d'intensité raisonnable.
- ➔ Bruxisme : la prise en charge doit être globale avec un rétablissement du calage postérieur permettant de restaurer les dents antérieures ensuite. Taux d'échec des facettes céramiques collées 7 fois plus important dans ce cadre (9).

6/ Facteurs environnementaux : Tabac et manque d'hygiène (28).

7/ Parodonte affaibli (28).

8/ Préparation de plusieurs dents : parfois nécessaire pour respecter les proportions, pour avoir un bon alignement (18,31).

9/ Technique mal connue et peu utilisée des praticiens (43).

10/ Méthodologie rigoureuse pour limiter les échecs (43).

Chaque cas doit être traité individuellement, en prenant en compte la balance bénéfices-risques.

3.4.2.2.2 Protocole de préparation

Une préparation correctement réalisée est garante de la résistance et du succès à long terme des facettes céramiques collées (7,13).

Le facteur le plus important est la conservation maximale de l'émail afin d'augmenter les propriétés mécaniques, esthétiques et l'efficacité du collage (5,8,15).

Devant le manque de consensus (8), certainement dû à l'individualité de chaque cas, nous allons décrire les principales étapes.

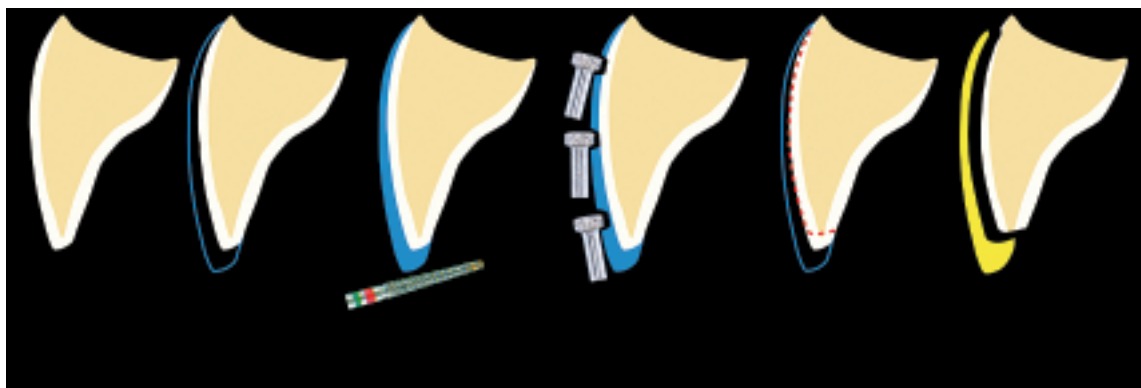


Figure 9 (36): Situation initiale/ Forme idéale définie par le wax-up/mock-up/Rainures incisales/ Rainures vestibulaires/Préparation finale/ Facettes

ETAPES (9,12,22,23,28,30,36,37,49) :

1. Choix du matériau.
2. Choix de l'épaisseur de la facette céramique (de 0,3 à 0,7 mm) en fonction du matériau et de l'intensité de la dyschromie à masquer s'il y en a une.
3. Choix du diamètre des fraises de préparation en fonction de la profondeur de préparation (épaisseur de la facette) : fraises diamantées bagues vertes sur contre angle bague orange de préférence.
4. Rainures de profondeur :
 - ➔ Horizontales : sur les faces vestibulaires : 3 pour les incisives centrales et les canines et 2 sur les incisives latérales.
 - Fraise parallèle à la surface jusqu'au contact du mandrin sur la résine du masque.
 - Incisives centrales et canines : selon trois angulations : cervicale, médiane, incisive.
 - Incisives latérales : selon deux angulations : cervicale et incisive.




Figure 10 (12) : Préparations guidées par le mock-up. En rouge: addition de résine ajoutée par le mock-up, évaluée par le wax-up : une quantité significative de tissu est sauvegardée. Rainures de profondeur: fraises boules calibrées

➔ **Limite marginale :**

- Marquage à la fraise boule long col suivant le profil gingival.
- Supra gingivale (7,13,27).
 - Pas d'agression des tissus parodontaux (12,20,39).
 - Moins de risques d'avoir une exposition dentinaire.
 - Limite plus lisible : meilleure empreinte.
 - Bonne isolation lors du collage.
 - Accès facile pour finition et polissage.
 - Pas d'empiètement sur l'espace biologique.
 - Contrôle visuel lors de l'essayage de la facette.
 - Hygiène plus aisée.
- Profondeur maximale de 0,3mm (49).
 - Pour rester dans l'émail.
 - Épaisseur minimale pour une facette en céramique.

➔ **Incisales : engage le démontage du mock-up.**

Deux techniques décrites par Galip Gürel (49):

- Pas de réduction occlusale : préparation amélaire pelliculaire vestibulaire du tiers incisal.
 - Moindre délabrement.
 - Conservation du guide occlusal initial.
 - Idéal pour les canines assurant un rôle fonctionnel en latéralité.
- Réduction du bord incisal de 1 à 2mm.
 - Fraise à congé perpendiculaire au bord incisif.
 - La céramique recouvre le bord et se termine sur la face linguale (9,13,49).
 - Butt margin : limite plate à 90° par rapport à l'axe de la dent : angle droit arrondi externe.

- Retour palatin = « incisal overlap » : limite en forme de congé sur la face palatine à distance des points de contacts en OIM et de la plus grande concavité.
 - Meilleure assise de la facette céramique.
 - Caractérisation esthétique plus facile.
 - Augmentation de la résistance à la fracture ? (7,8,53,56).

Sujet à controverse, il n'y a pas de consensus sur la technique la plus fiable, le bord incisif sera donc incorporé dans la préparation si les critères esthétiques ou occlusaux l'imposent (25,49).

5. Souligner le fond de chaque rainure au crayon (5).

➔ Meilleure visualisation de la profondeur limite de la future préparation

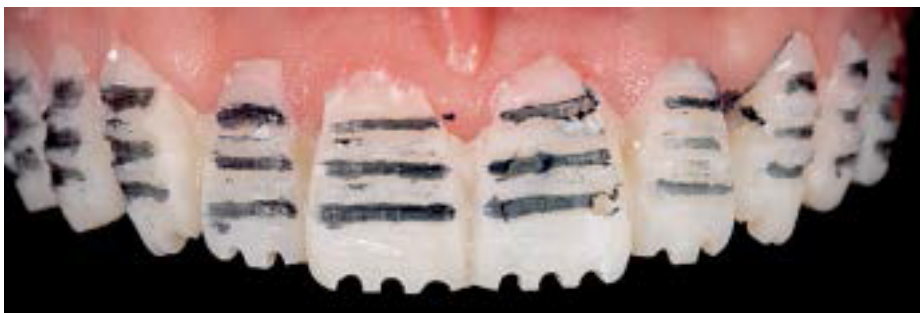

Figure 11 (36): Après rainures incisales, vestibulaires et crayonnage des rainures.

6. Retrait de la résine restante du masque.

7. Réunion des rainures crayonnées.



Figure 12 (12) : Homogénéisation de surface: fraises à congé

Réalisation d'un congé plutôt qu'un épaulement :

- Préservation amélaire (7).
- Meilleur amortissement des contraintes.
- Meilleure esthétique (49).

➔ Préparation proximale :

- Fraise à congé diamantée parallèle au grand axe de la dent.

- En vestibulaire du point de contact (7).
 - But : Préserver les surfaces de contact tout en plaçant la limite au delà de la zone visible.
 - Lissage des surfaces de contact avec un strip de faible granulométrie pour une meilleure lecture de l’empreinte.
 - Limites : Dyschromie ou limite visible, triangles noirs et diastèmes importants -> préparation plus étendue (13,33,57) jusqu’à recouvrement de toute la face proximale (49).
8. Vérifications des épaisseurs de préparations avec des clés en silicone issues du wax-up (une coupée dans le sens vertical et une coupée dans le sens horizontal).
 9. Finitions, arrondissement des angles et polissage : fraise diamantée à congé de faible granulométrie (bague rouge puis jaune). Pour ne pas léser le parodonte, un fil de rétraction gingivale non imprégné et une instrumentation ultrasonique peuvent être utilisés (9).

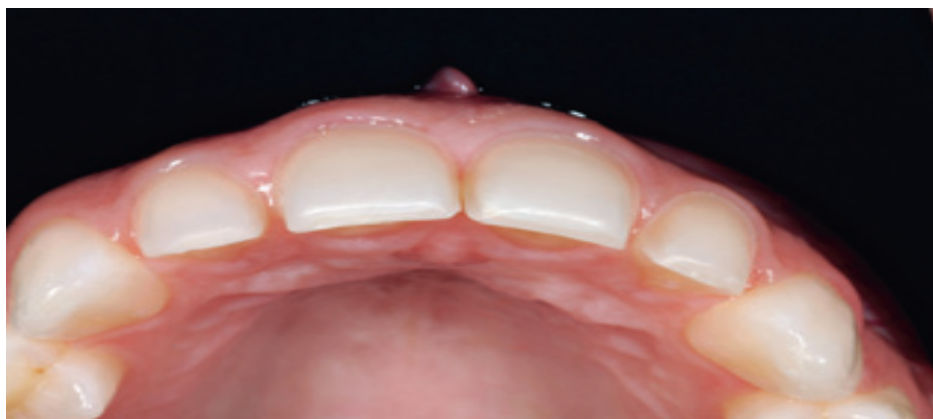

Figure 13 (12) : Préparations: pas d'exposition dentinaire, précision de la définition de la limite marginale permettant au prothésiste de produire un profil d'émergence naturel et un ajustage précis

10. Empreinte double mélange pour la confection des éléments prothétiques.
11. Réalisation des éléments provisoires : mock-up provisoire (6).
 - ➔ Rétention mécanique par solidarisation car les préparations ne sont pas rétentives ou scellement avec un ciment provisoire résineux à potentiel adhésif (43) ou collage en « spot » avant mise en place de la clé remplie de résine (16).

Nous allons étudier quelles sont les pratiques cliniques dans les cas exposés dans la littérature.

4 REVUE SYSTEMATIQUE DE LA LITTERATURE : CAS CLINIQUES UTILISANT LA TECHNIQUE DU WAX-UP/MOCK-UP DANS LE CADRE DE FACETTES CERAMIQUES SUR DENTS ANTERIEURES: RECHERCHE D'UN PROTOCOLE SIMPLE, FIABLE ET REPRODUCTIBLE

4.1 Introduction

Devant les nombreux avantages de la technique du wax-up/mock-up, nous nous sommes demandés si un protocole unique se distinguait des cas cliniques utilisant cette technique.

Pouvons nous définir un protocole simple, fiable, reproductible, permettant au plus grand nombre de praticiens d'introduire les facettes céramiques dans leur arsenal thérapeutique sans appréhension ?

4.2 Méthodes

- Schéma d'étude :
Afin de trouver un protocole simple, fiable et reproductible, une revue systématique de la littérature scientifique des sept dernières années a été réalisée.
- Stratégie de recherche :
Les bases de données utilisées ont été :
 - o PUBMED
 - o DOSS (Dentistry and Oral Science Source)
- Mots clés issus du MeSH :
 - o Clinical protocol
 - o Dental veneers
 - o Economics dental
 - o Tooth preparation
- Autres mots clés:
 - o mock up AND wax up
 - o mock up AND Veneers
 - o Economics, dental AND mock up
 - o Dental protocol AND mock up
 - o wax up AND Veneers
 - o Dentistry a minima AND mock up
 - o Minimally esthetic dentistry AND mock up
 - o Minimally invasive dentistry AND mock up
 - o mock up AND ceramics veneers AND case report
- Critères d'inclusion:

- Cas cliniques:
 - Entre 2008 et Juillet 2015.
 - En Anglais et en Français.
 - Utilisation de la technique du wax-up/mock-up dans le cadre de facettes céramiques sur dents antérieures.
 - Utilisation du mock-up comme guide de préparation des dents.
- Critères d'exclusion:
 - Cas cliniques:
 - Pas de préparation de la dent: no prep.
 - Réhabilitations globales.
- Sélection d'études:

Les titres et les résumés des articles obtenus ont été lus.

Les doublons ont été exclus et en fonction des critères d'inclusion et d'exclusion, les textes intégraux des articles sélectionnés ont été lus.

Certains articles, obtenus dans les bibliographies d'autres articles, considérés comme importants pour répondre à la problématique et n'apparaissant pas lors de la recherche électronique, ont été intégrés à la revue de la littérature.

4.3 Résultats

- Recherche d'études :

Nous avons trouvé 16 articles grâce à PUBMED et DOSS. Après mise en application des critères d'inclusion, d'exclusion et lecture d'articles récupérés dans les bibliographies d'autres articles, nous avons sélectionné 17 articles.
- Description des études :

Nous avons obtenu les résultats suivants, matérialisés sous forme de tableaux, selon les articles :

Référence	Côttert et al. 2015
Anamnèse	Femme de 20 ans ATCD médicaux : RAS Motif de consultation : demande esthétique
Examen clinique	Endobuccal : <ul style="list-style-type: none"> - Dents et parodonte sains - Anomalie de position : Transposition entre 12 et 13 - Morphologies irrégulières et poly diastèmes du bloc antérieur maxillaire Exobuccal : <ul style="list-style-type: none"> - Rapport défavorable dents-gencive-lèvres
Examens Complémentaires = E.C.	Radiographies Photographies : pré per et post opératoires
Diagnostic : Recueil des données	Problématique esthétique : Dents antérieures maxillaires Problématique parodontale : Dysharmonie des collets et mauvais rapport hauteur-largeur des dents
Objectifs du traitement	Restaurer l'esthétique du sourire: Transformer la 12 en 13 et la 13 en 12 Fermer les diastèmes du bloc antérieur maxillaire Rétablir une morphologie régulière des dents Restaurer l'harmonie dento-gingivo-labiale
Décision thérapeutique et plan de traitement	Facettes céramiques de 13 à 23 Plan de traitement : <ul style="list-style-type: none"> - Empreintes primaires -> modèles d'étude - Diagnostic : wax-up 1 et analyse : <i>Corrections nécessaires :</i> Gingivectomie du bloc antérieur : augmentation de la hauteur incisale, alignement des collets et temps de cicatrisation <ul style="list-style-type: none"> - Wax-up2 - Mock-up: gouttière thermoformée issue du wax-up2+résine composite Flow après spot d'etching - Essayage du mock-up pour validation esthétique et fonctionnelle : une semaine+ empreinte pour clé de contrôle des préparations - Préparations à travers le mock-up - Empreintes+ enregistrement de l'occlusion - Fabrication de facettes IPS e.max Press - Temporisation : même technique que pour le mock-up=restaurations provisoires scellées - Collage des facettes - Contrôle à une semaine
Protocole de préparation	<ul style="list-style-type: none"> - A travers le mock-up - Congé supra-gingival/retour palatin/extensions proximales - Clé en silicone pour vérifier les préparations

<p>Intérêts De la technique du WAX UP-MOCK UP</p>	<ul style="list-style-type: none"> - <u>Guide</u> : préparation-réduction et remodelage gingival - <u>Planification</u> : projet esthétique pré-opératoire - <u>Visualisation</u> des corrections et aménagements pré-prothétiques nécessaires - <u>Prédictibilité</u> du résultat final - <u>Economie tissulaire</u> - <u>Participation du patient</u> à la validation du projet : esthétique, fonction, phonétique - <u>Temporisation simple et rapide</u> à partir de la clé utilisée pour le mock-up - <u>Communication</u> du triangle Patient-Praticien-Prothésiste - <u>Protocole reproductible</u>
<p>Limites de la technique</p>	<p>Pas de détails</p>

Référence	Thomas et al. 2014
Anamnèse	Femme de 24 ans Post traitement orthodontique ATCD médicaux : RAS Motif de consultation : colorations des dents antérieures maxillaires et saignements occasionnels des gencives au brossage
Examen clinique	Endobuccal : <ul style="list-style-type: none"> - Restaurations composites du bloc incisif maxillaire colorées - Diastèmes du bloc incisif maxillaire - Gencive inflammée - Insertion basse du frein labial Exobuccal : <ul style="list-style-type: none"> - Ligne du sourire harmonieuse
E.C.	Radiographies Photographies pré per et post opératoires
Diagnostic : Recueil des données	Problématique esthétique : Dents antérieures maxillaires Problématique parodontale : Mauvais ratio hauteur-largeur des dents et insertion basse du frein labial
Objectifs du traitement	Restaurer l'esthétique du sourire : Redistribution proportionnelle de l'espace du bloc antérieur maxillaire
Décision thérapeutique et plan de traitement	Facettes céramiques de 13 à 23 Plan de traitement : <ul style="list-style-type: none"> - Prophylaxie et motivation à l'hygiène puis contrôle - Empreintes1-> modèles d'étude1 -> wax-up1-> analyse : <u>Corrections nécessaires</u> : Remodelage gingival région antérieure maxillaire et frénectomie <ul style="list-style-type: none"> - Empreintes2 -> modèles d'étude2 ->wax-up2 - Mock-up (résine bis-acrylique provisoire) - Évaluation de l'esthétique, longueur incisale , occlusion, phonétique - Empreinte3 mock-up en bouche -> référence pour la fabrication des facettes par le prothésiste - Préparations à travers le mock-up - Empreintes4 des dents préparées - Empreintes 3 et 4+teinte transmises au prothésiste - Restaurations temporaires à partir de la clé utilisée pour le mock-up - Fabrication de facettes IPS e.max Press
Protocole de préparation	<ul style="list-style-type: none"> - A travers le mock-up : pour facettes céramiques de 0,6mm d'épaisseur : 1/ Rainures de profondeur vestibulaires 2/ Réduction incisale de 2mm 3/ Retrait du mock-up 4/ Réduction vestibulaire avec fraise à congé diamantée: réunion des rainures

Intérêts De la technique du WAX UP-MOCK UP	<ul style="list-style-type: none"> - <u>Planification</u> : projet esthétique pré opératoire - <u>Communication</u> du triangle Patient-Praticien-Prothésiste - <u>Participation du patient</u> à la validation du projet : esthétique, fonction, phonétique - <u>Économie tissulaire</u> - <u>Temporisation simple et rapide</u> : mise sous restaurations provisoires à partir de la clé utilisée pour le mock-up - <u>Guide</u> de préparation-réduction et de remodelage gingival
Limites de la technique	Pas de détails

Référence	Coachman C., Gürel G. et al. 2014
Anamnèse	Homme 40-50 ans ATCD médicaux : ? Motif de consultation : esthétique : teinte, dimensions, embrasures ouvertes
Examen clinique	Longueur insuffisante des incisives maxillaires antérieures
E.C.	Photographies et vidéos (DSD)
Diagnostic : Recueil des données	Problématique esthétique : Dents antérieures maxillaires
Objectifs du traitement	Restaurer l'esthétique du sourire Augmentation des 3 dimensions des dents Changement d'une teinte : de A2 à A1
Décision thérapeutique et plan de traitement	Facettes céramiques de 15 à 25 Plan de traitement : <ul style="list-style-type: none"> - Empreintes1 ->modèles d'étude - Wax up1 guidé par le DSD -> clé en silicone - Mock-up : APT (résine bis-acrylique) : ajustements, modifications - Empreinte2 du mock-up ajusté, transmise au prothésiste - Préparations à travers le mock-up - Empreintes3 - Fabrication de facettes IPS e.max Press
Protocole de préparation	<ul style="list-style-type: none"> - Alliance de la technique du wax-up/mock-up avec la technique « Do the math » : = application d'une formule à 4 zones de la dent : cervicale/médiane/incisale/proximales : EV-LT=P <ul style="list-style-type: none"> • EV= volume rajouté par le mock-up • LT=épaisseur de la facette • P=quantité de tissu enlevé - Préparations à travers l'APT sur le mock-up : avec fraises diamantées de diamètres adaptés à LT selon les zones 1/ Rainures bord incisif (1 à 1,5mm avec P=0 à 0,5mm) : -> Fraise cylindrique 2/ Rainures vestibulaires : 3 rainures horizontales (cervicale : 0,3mm/médiane : 0,3mm/incisale : 0,5mm avec préservation amélaire) : -> Fraises anneau 3/ Marquage au crayon des rainures et réunion + préparation des zones proximales 4/ Retrait du mock-up 5 / Finitions
Intérêts De la technique du WAX UP-MOCK UP	<ul style="list-style-type: none"> - <u>Prédictibilité</u> du résultat final - <u>Communication</u> du triangle Patient-Praticien-Prothésiste - <u>Économie tissulaire</u> (++)en alliant les deux techniques) - <u>Guide</u> de préparation-réduction
Limites de la technique	<p><u>Modification de plus de deux teintes</u> = Facette plus épaisse nécessaire= préparation moins économe en tissu</p> <p><u>Dents avec anomalie de position ou encombrement</u> empêchant l'insertion passive de la clé pour le mock-up = Préparation ou ODF préalable</p> <p><u>Teinte très foncée</u> : préparation intrasulculaire pour cacher la limite = Préparation plus délabrante</p> <p><u>Diastèmes importants</u> : préparation intrasulculaire en proximal pour soutenir la céramique=préparation moins économe en tissu</p>

Référence	Hammond et al 2014
Anamnèse	<p>Homme de 27 ans ATCD médicaux : RAS Motif de consultation : Diastèmes</p>
Examen clinique	<p>Exobuccal :</p> <ul style="list-style-type: none"> - Dents non visibles en position de repos <p>Endobuccal :</p> <ul style="list-style-type: none"> - Bonne hygiène - Quelques restaurations - Diastèmes du bloc antérieur maxillaire - Attrition localisée région antérieure - Petites dents antérieures - Ratio hauteur-largeur disproportionné des incisives centrales maxillaires - Ligne gingivale maxillaire antérieure non harmonieuse - Insertion basse du frein labial <p>Occlusal :</p> <ul style="list-style-type: none"> - Fonction de groupe bilatérale
E.C.	<p>Photographies Radiographies</p>
Diagnostic : Recueil des données	<p>Problématique esthétique : Dents antérieures maxillaires Problématique fonctionnelle : Diduction Problématique parodontale : Non alignement des collets</p>
Objectifs du traitement	<p>Restaurer l'esthétique du sourire Rétablir la fonction Restaurer l'harmonie dento-gingivo-labiale : élongations coronaires</p>
Décision thérapeutique et plan de traitement	<p>Facettes céramiques de 13 à 23 Plan de traitement :</p> <ul style="list-style-type: none"> - Empreintes1-> modèles d'étude->mise en articulateur - Wax-up1 (aide DSD) - Mock-up1 - Élongation coronaire avec guide chirurgical (après retrait du mock-up) - mock-up2 - Préparations à travers le mock-up - Empreintes - Temporisation : scellement provisoire des restaurations - Wax-up2 - Fabrication des facettes IPS e.max Press - Essayage +Try in gel - Collage sous digue - Contrôle et réglages de l'occlusion : fonction canine et protection des dents postérieures par les incisives en propulsion - Gouttière de protection nocturne : protection des restaurations

Protocole de préparation	1/ Rainures de profondeurs : <ul style="list-style-type: none"> ➔ Fraise diamantée « round donuts-shaped » - Incisales : 1mm - Vestibulaires : 2 horizontales de 0,5mm ➔ Fraise cylindrique - Proximales 2/ Marquage au crayon et retrait du mock-up 3/ Réunion des rainures 4/ Finition et polissage
Intérêts De la technique du WAX UP-MOCK UP	<ul style="list-style-type: none"> - <u>Planification</u> : projet esthétique pré opératoire - <u>Participation du patient</u> à la validation du projet : esthétique, fonction - <u>Prédictibilité</u> du résultat final - <u>Guide</u> de préparation-réduction, remodelage gingival - <u>Economie Tissulaire</u> - <u>Temporisation simple et rapide</u> : restaurations provisoires à partir de la clé utilisée pour le mock-up
Limites de la technique	Pas de détails

Référence	Gurrea et al 2014
Anamnèse	Femme de 28 ans Post traitement orthodontique ATCD médicaux : ? Motif de consultation : Esthétique : Diastèmes de part et d'autre des incisives latérales maxillaires
Examen clinique	Endobuccal : <ul style="list-style-type: none"> - Diastèmes de part et d'autre de 12 et 22 - Espaces mésio-distaux trop larges - Incisives centrales asymétriques - Incisives latérales plus longues que les canines Exobuccal : <ul style="list-style-type: none"> - Ligne des collets non harmonieuse - Sourire gingival
E.C.	Photographies pré, per et post opératoires
Diagnostic : Recueil des données	Problématique esthétique : Dents antérieures maxillaires Problématique parodontale : Non alignement des collets
Objectifs du traitement	Restaurer l'esthétique du sourire : Équilibrer les proportions Rétablir l'harmonie dento gingivo labiale : Élongations coronaires
Décision thérapeutique et plan de traitement	Facettes céramiques de 13 à 23 <ul style="list-style-type: none"> - Empreintes : modèles d'études - Arc facial : montage sur articulateur - Transmission des informations au prothésiste : modèles, photographies - Wax-up de 13 à 23 -> Clé en silicone - Mock-up : clé+ résine acrylique - Retrait des excès au niveau du contour gingival avec une lame de bistouri - Période d'essai mock-up en bouche - Élongations coronaires 11, 13 et 23 : mock-up conservé pour guider la gingivectomie Puis retiré pour les mesures et la résection osseuse - Après 8 semaines de cicatrisation : nouvelles empreintes et wax-up2 - Mock-up2 - Préparations à travers le mock-up - Empreintes - Envoi des informations au prothésiste : empreintes mock-up en place et des préparations, teinte - Temporisation : fabrication des restaurations provisoires : clé silicone + résine acrylique - Réglages de l'occlusion et polissage - Fabrication des facettes Feldspathiques - Collage - Retrait des excès, finition et polissage - Vérification et réglages de l'occlusion

Protocole de préparation	1/ Rainures de profondeur : → Fraise calibrée à trois disques
Intérêts De la technique du WAX UP-MOCK UP	<ul style="list-style-type: none"> - <u>Visualisation</u> et prédictibilité du résultat final : projet esthétique - <u>Communication</u> praticien-patient-prothésiste - <u>Modifications et validation du projet avec le patient</u> - <u>Guide de remodelage</u> parodontal - <u>Période d'essai</u> : adaptation, acceptation du patient - <u>Économie tissulaire</u> - <u>Temporisation simple et rapide</u> : même technique que pour le mock-up
Limites de la technique	<ul style="list-style-type: none"> - Inclusion des incisives centrales et des canines dans le plan de traitement pour équilibrer les proportions du sourire (refus d'un nouveau traitement orthodontique pour resserrer les espaces mésio-distaux)

Référence	Soares et al 2014
Anamnèse	Jeune homme de 24 ans ATCD médicaux : ? Motif de consultation : Esthétique : insatisfait de son sourire : Diastèmes Phonétique : déficiences, ne peut parler en public
Examen Clinique	Endobuccal : Diastèmes des incisives mandibulaires Occlusion satisfaisante Évaluation parodontale, recherche de caries, d'interférences occlusales Exobuccal : Évaluation de l'esthétique du sourire et de la symétrie faciale
E.C.	Radiographies pré opératoires Photographies pré per et post opératoires
Diagnostic : recueil des données	Problématique esthétique : Dents antérieures mandibulaires
Objectifs du traitement	Restaurer l'esthétique du sourire : Fermeture des diastèmes
Décision thérapeutique et plan de traitement	Facettes céramiques de 42 à 32 Plan de traitement : <ul style="list-style-type: none"> - Modèles d'étude-> wax-up-> Matrice en silicone issue du wax-up - Mock-up : clé silicone + résine bis-acrylique-> après retrait des excès : analyse (symétrie, esthétique, contacts occlusaux) et ajustement du mock-up - Préparations - Empreintes - Fabrication des facettes IPS e.max Press - Essayage des facettes (Veneer Try in gel) - Collage - Vérification de l'occlusion statique et dynamique
Protocole de préparation	A travers le mock-up <ul style="list-style-type: none"> - Préparation a minima -> Fraise diamantée - Préparation plus invasive sur 32 en rotation
Intérêts De la technique du WAX UP-MOCK UP	<ul style="list-style-type: none"> - Diagnostic : planification <u>projet esthétique</u> - <u>Visualisation in vivo du projet</u> - <u>Communication patient-praticien-prothésiste</u> - <u>Participation du patient</u> : choix forme, teinte, matériau - <u>Validation du projet avec le patient</u> - <u>Économie tissulaire</u> : conservation maximale de l'email
Limites de la technique	<ul style="list-style-type: none"> - Epaisseur des facettes : 0,3 à 0,5mm : limite pour les <u>changements de teinte</u> - Dents en <u>rotation</u>

Référence	Magne et Al 2013
Anamnèse	Jeune femme <i>Pas d'autres informations</i>
Examen clinique	<u>Endobuccal :</u> Incisives maxillaires courtes et coniques Teinte non uniforme Papilles plates
E.C.	Photographies pré et post opératoires
Diagnostic : Recueil des données	Problématique esthétique : Dents antérieures
Objectifs du traitement	Restaurer l'esthétique du sourire : Longueur et forme des incisives maxillaires et donner l'illusion d'une papille plus volumineuse
Décision thérapeutique et plan de traitement	<u>Facettes céramiques 12 à 22</u> Plan de traitement : <ul style="list-style-type: none"> - Empreintes->modèles d'étude->wax up->modèle réplique du wax-up - Mock-up (clé en silicone issue du wax-up +résine) - Adaptation : port du mock-up pendant une à deux semaines - Fabrication des facettes - Collage - Composites bords libres des canines
Protocole de préparation	-Préparation amélaire : pas d'exposition dentinaire 1 / Rainures de profondeur : -> Fraises boules calibrées selon l'épaisseur de la future facette : - 0,6mm au niveau du tiers incisal - 0,4mm au niveau du tiers gingival 2/ Réunion des rainures et congé : - Fraise cylindrique pour uniformiser la préparation 3/ Finition et polissage
Intérêts De la technique du WAX UP-MOCK UP	- <u>Économie tissulaire</u> et conservation de la vitalité pulpaire - <u>Projet esthétique</u> - <u>Prédictibilité</u> du résultat final - <u>Participation du patient</u> à la validation du projet : esthétique, fonction et phonétique - <u>Guide</u> de préparation-réduction - <u>Respect du tissu parodontal</u> : limite supra gingivale - <u>Autorise plus de choix de traitements si réintervention</u> nécessaire à long terme
Limites de la technique	Pas de détails

Référence	Nahas de Castro Pinto et al 2013
Anamnèse	Femme de 33 ans ATCD médicaux : ? Motif de consultation : esthétique Post orthodontie
Examen clinique	Endobuccal : - Altération de forme des incisives centrales maxillaires - Sondage parodontal : 4 mm au niveau des incisives maxillaires (pas de perte osseuse) - Biotype parodontal : intermédiaire Exobuccal : - Manque d'harmonie dento gingivo labiale avec l'esthétique du visage
E.C.	Radiographies pré opératoires Photographies pré et post opératoires
Diagnostic : Recueil des données	Problématique esthétique : Dents antérieures : Problématique parodontale : Non alignement des collets des incisives maxillaires
Objectifs du traitement	Restaurer l'esthétique du sourire Forme et longueur des incisives maxillaires Rétablir l'harmonie dento gingivo labiale avec l'esthétique du visage
Décision thérapeutique et plan de traitement	Facettes céramiques de 12 à 22 Plan de traitement : - Motivation à l'hygiène et prophylaxie - Empreintes->modèles d'étude->wax-up->Duplicata-> clé en silicone - Mock-up en résine Acrylique - Gingivectomie et cicatrisation - Préparations - Empreintes - Fabrication des facettes - Collage
Protocole de préparation	A travers le mock-up
Intérêts De la technique du WAX UP-MOCK UP	- <u>Planification</u> : projet esthétique - <u>Prédictibilité</u> du résultat final - <u>Participation du patient</u> à la validation du projet : esthétique, fonction et phonétique - <u>Guide de préparation</u> -réduction et remodelage gingival - <u>Économie tissulaire</u> - <u>Santé parodontale</u>
Limites de la technique	Pas de détails

Référence	Gürel G. 2013
Anamnèse	Jeune femme ATCD médicaux : RAS Motif de consultation : Esthétique : dents antérieures courtes et de teinte foncée Sensoriel : dents sensibles
Examen clinique	Érosion cervicale et attrition des dents antérieures maxillaires : email fin Obturation défailante sur 12 Couronnes périphériques 13 14 Bridge 23 à 25 Pas de pathologie fonctionnelle
E.C.	Photographies intra et extra buccales - Video post mock-up
Diagnostic : Recueil des données	Problématique esthétique : Dents antérieures
Objectifs du traitement	Restaurer l'esthétique du sourire et remédier aux sensibilités
Décision thérapeutique et plan de traitement	Facettes céramiques de 15 à 25 Plan de traitement : « Three step approach » : <u>Etape1 : Mock-up ET communication</u> : <ul style="list-style-type: none"> - Empreintes -> modèles d'étude (situation initiale) - Mock-up primaire en composite : sculpture à main levée (dent sèche, pas de collage) - Ajustages - Empreintes mock-up primaire en bouche+ photographies et vidéos ➔ guides pour le prothésiste : réplique en plâtre du mock-up primaire et confection du wax-up sur modèles d'étude - Clé pour mock-up secondaire + Clés de contrôle en silicone <u>Etape2 : Aesthetic Pre-Evaluative Technique (APT)</u> : <ul style="list-style-type: none"> - Mock-up secondaire (clé + résine provisoire) - Vérification de la bonne mise en place grâce aux clés en silicone de vérification - Période d'adaptation et réglages <u>Etape3 : Préparation des dents</u> <ul style="list-style-type: none"> - Choix de la teinte - Temporisation - Fabrication des facettes céramiques en Disilicate de Lithium : IPS e.max Press - Collage des facettes
Protocole de préparation	A travers l'APT (mock-up secondaire) 1/ Rainures de profondeur de 0,5mm selon 3 angulations : cervicale, médiane, incisale 2/ Crayonnage des rainures 3/ Rainures bord incisif 1,5 à 2mm 4/ Retrait du mock-up2 ou APT 5/ Réunion des rainures et congé fin 6/ Finitions

<p>Intérêts De la technique du WAX UP-MOCK UP</p>	<ul style="list-style-type: none"> - Permet à tous les praticiens d’obtenir des résultats esthétiques, tout en répondant aux attentes du patient : <u>projet esthétique pré opératoire</u> - <u>Économie tissulaire</u> - <u>Moyen de communiquer</u> avec le patient et avec le prothésiste - <u>Participation du patient</u> à la validation du projet : esthétique, fonction et phonétique - <u>Prédictibilité</u> du résultat final - <u>Temporisation simple et rapide</u> : restaurations provisoires à partir de la clé utilisée pour le mock-up - <u>Anesthésie non nécessaire</u> - <u>Guide de préparation-réduction</u> basée sur le volume final de la restauration - <u>Gain de temps</u> - <u>Anticipation des potentiels problèmes</u> au cours des étapes
<p>Limites de la technique</p>	<p><u>Dents en malposition</u>: mauvaise insertion de la clé en silicone pour la confection de l’APT</p>

Référence	Gürel G. 2013
Anamnèse	Jeune femme ATCD médicaux : RAS Motif de consultation : esthétique : couronnes courtes et teinte non satisfaisante
Examen clinique	Attrition des bords libres des dents antérieures maxillaires et mandibulaires Restaurations composites infiltrées au niveau des incisives centrales maxillaires (vestibulaire)
E.C.	Photographies pré per et post opératoires
Diagnostic : Recueil des données	Problématique esthétique : Dents antérieures
Objectifs du traitement	Restaurer l'esthétique du sourire
Décision thérapeutique et plan de traitement	<p>Facettes céramiques de 15 à 25</p> <p>Plan de traitement :</p> <p>« Three step approach » :</p> <p><u>Etape1 : Mock-up ET communication :</u></p> <ul style="list-style-type: none"> - Empreintes -> modèles d'étude situation initiale - Mock-up primaire en composite : sculpture à main levée (dent sèche, pas de collage) - Ajustages - Empreintes mock-up primaire en bouche + photographies et vidéos -> guides pour le prothésiste : réplique en plâtre du mock-up primaire et confection du wax-up sur modèles d'étude - Clé en silicone transparente pour mock-up secondaire + Clés de contrôle <p><u>Etape2 : Aesthetic Pre-Evaluative Temporary (APT) :</u></p> <ul style="list-style-type: none"> - Mock-up secondaire (clé +résine provisoire bis acrylique) - Vérification de la bonne mise en place grâce aux clés en silicone de vérification <p><u>Etape3 : Préparation des dents :</u></p> <ul style="list-style-type: none"> - Choix de la teinte - Empreintes - Relevé par arc facial - Transmission de toutes les données au prothésiste - Temporisation : <p>1 / Clé transparente coupée horizontalement à 2mm de la gencive : adhésif +clé remplie de résine=provisoires collées parties médiane et incisale=rétention du provisoire.</p> <p>2/ La partie cervicale est sculptée à la main, non collée, sans contact avec les tissus mous= pas de retouche à la fraise et retrait facile=pas de saignements et protection de la limite de la préparation</p> <ul style="list-style-type: none"> - Fabrication des facettes céramiques en Disilicate de Lithium : IPS e.max Press - Essayage : Try in paste : stabilisation des facettes pour visualisation statique et dynamique du patient (sourire, parler, videos) +esthétique exacte du projet final - Collage des facettes

Protocole de préparation	Préparation entièrement dans l'email A travers l'APT (mock-up2) 1/ Rainures de profondeur horizontales 2/ Rainures de profondeur verticales bords libres 3/ Crayonnage 4/ Retrait du mock-up2 5/ Préparation de la limite marginale et au niveau proximal : - Fraise diamantée ultrasonique 6/ Finition et polissage (pierre d'Arkansas et disque pop-on) 7/ Vérification des lignes de préparations inter-proximales : pas de contact sinon : création d'un espace minime (pour que le prothésiste puisse recréer un point de contact correct)
Intérêts De la technique du WAX UP-MOCK UP	<ul style="list-style-type: none"> - <u>Projet esthétique</u> pré opératoire - <u>Économie tissulaire</u> - Moyen de <u>communiquer</u> avec le patient et avec le prothésiste - <u>Plan de traitement individualisé, unique</u> - <u>Participation du patient</u> à la validation du projet : esthétique, fonction et phonétique - <u>Prédictibilité</u> du résultat final - <u>Guide de préparation-réduction</u> basée sur le volume final de la restauration - <u>Temporisation simple et rapide</u> : restaurations provisoires à partir de la clé utilisée pour le mock-up
Limites de la technique	Pas de détails

Référence	Roberts et al 2011
Anamnèse	Jeune femme de 18 ans Post traitement orthodontique ATCD médicaux : ? Motif de consultation : Esthétique : Traitement à long terme (remplacement des composites mis en place pour élargir ses incisives latérales sous dimensionnées et masquer les marbrures blanches et marrons)
Examen clinique	Reconstitutions composites sur 12 et 22
E.C.	Radiographies et photographies
Diagnostic : Recueil des données	Problématique esthétique : Dents antérieures
Objectifs du traitement	Restaurer l'esthétique du sourire Masquer les colorations et rétablir la taille des incisives latérales maxillaires
Décision thérapeutique et plan de traitement	Facettes céramiques de 13 à 23 Plan de traitement : <ul style="list-style-type: none"> - Empreintes/enregistrement de l'occlusion/Arc facial - Modèles d'étude-> wax-up - Préparations - Mock-up1 (clé silicone issue du wax-up+ résine bi acrylique) - Retrait du mock-up1 et examination des épaisseurs - Réduction de la dent au niveau des régions trop fines du mock-up - Mock-up2 et retrait pour examination - Empreintes et enregistrement de l'occlusion - Photographies (pour visualisation teinte) - Transmission de toutes les informations au prothésiste - Collage en spot du mock-up2 - Période d'adaptation : 4 jours mock-up en bouche - Évaluation : satisfaction du patient - Vérification de l'occlusion statique et dynamique-> Retouches - Empreintes et photographies du mock-up -> prothésiste - Fabrication des facettes IPS e.max Press - Retrait du mock-up et essayage avec gel try-in paste - Retour des facettes au laboratoire +nouvelles photographies : insatisfaction du patient : stries blanches et manque de translucidité des bords libres - Nouveau provisoire - Deuxième essayage ok - Collage des facettes - Contrôle à 2 jours et réglages occlusion +photographies
Protocole de préparation	Retrait des restaurations composites existantes Préparations : pas de détails
Intérêts De la technique du WAX UP-MOCK UP	<ul style="list-style-type: none"> - <u>Projet esthétique</u> : diagnostic et prédictibilité du résultat final - <u>Communication</u> du triangle patient-Praticien-prothésiste +++ - <u>Temporisation simple et rapide</u> : restaurations provisoires à partir de la clé utilisée pour le mock-up - <u>Participation du patient</u> à la validation du projet : esthétique, fonction et phonétique
Limites de la technique	Réfection des facettes : Mauvaise compréhension des résultats attendus par le patient

Référence	Koubi et al 2011
Anamnèse	Femme d'une quarantaine d'années ATCD médicaux : ? Motif de consultation : Esthétique : sourire disgracieux
Examen clinique	Sourire timide et tendu Triangles noirs au niveau des dents antérieures maxillaires Dents saines, triangulaires Parodonte sain, pas de mobilités Perte des papilles inter dentaires Récession 12 Alvéolyse horizontale généralisée régulière
E.C.	Photographies pré et post opératoires Radiographies pré opératoires
Diagnostic : Recueil des données	Problématique esthétique : dents antérieures maxillaires
Objectifs du traitement	Restaurer un sourire harmonieux
Décision thérapeutique et plan de traitement	Facettes céramiques de 13 à 23 Plan de traitement : <ul style="list-style-type: none"> - Chirurgie gingivale et cicatrisation - Empreintes->modèles d'étude - Wax-up-> clé en silicone pour mock-up et clés de contrôle des épaisseurs de préparation - Mock-up (clé + composite flow Bis-GMA) - Préparations - Retrait du mock-up : larges plages d'email préservées - Photographie (teinte) Empreintes - Restaurations temporaires - Empreintes restaurations temporaires en place - Fabrication des facettes IPS e.max Press 0,3mm d'épaisseur minimum - Essayage avec Variolink veneer try in paste - Collage des facettes
Protocole de préparation	A travers le mock-up : basée sur la technique décrite par Gürel
Intérêts De la technique du WAX UP-MOCK UP	<ul style="list-style-type: none"> - <u>Planification</u> : projet esthétique - <u>Prédictibilité</u> du résultat final - <u>Participation du patient</u> à la validation du projet - <u>Communication</u> du triangle : patient-praticien-prothésiste - <u>Guide de préparation-réduction</u> - <u>Économie tissulaire</u> - <u>Santé parodontale</u>
Limites de la technique	<ul style="list-style-type: none"> - Limites sous gingivales en proximal (masquer les triangles noirs/céramique soutenue/points de contacts efficaces)

Référence	Koubi et al 2011
Anamnèse	Femme d'une quarantaine d'années ATCD médicaux : ? Motif de consultation : Esthétique : dents invisibles, grises et mal positionnées.
Examen clinique	Exobuccal : Visage équilibré avec prédominance du regard par rapport au sourire Sourire : crispé, découvre peu car complexée Endobuccal : Dyschromie généralisée (tétracyclines) Malpositions : encombrement antérieur avec 21 en rotation : vestibulée Formes harmonieuses Biotype parodontal favorable avec architecture gingivale correcte
E.C .	Photographies pré per et post opératoires
Diagnostic : Recueil des données	Problématique esthétique : Dents antérieures maxillaires
Objectifs du traitement	Restaurer l'esthétique du sourire
Décision thérapeutique et plan de traitement	Facettes céramiques de 15 à 25 Plan de traitement : <ul style="list-style-type: none"> - Wax-up-> clés en silicone : une pour le prothésiste (cadre de travail précis) + une pour le praticien-> pour la réalisation du mock-up en bouche. - Mock-up - Préparations - Temporisation : (clé en silicone +résine Bis GMA), solidarisation des restaurations (préparations non rétentives) et scellement (ciment provisoire résineux à potentiel adhésif) - Fabrication des facettes e.max - Collage - Contrôle à 15 jours : insatisfaction de la patiente : sourire trop présent, ne peut se l'approprier Nouveau projet : réduction de la blancheur de l'opacité des facettes et des formes trop bombées Dans l'idéal, la solution aurait été : <ul style="list-style-type: none"> - Meulage sélectif sur plâtre des modèles : wax-up1->clé en silicone - Mock-up1 sur dents non préparées : insertion non parfaite dans le sens vestibulo palatin : visualisation des plages dentaires dépassant du projet - Réduction de ces plages après explications et accord du patient (APR) - Mock-up2 : l'insertion de la clé en silicone doit être passive, pas de contacts entre la clé et les dents. - Préparations à travers le mock-up2 Adaptation à la situation clinique : <ul style="list-style-type: none"> - Les facettes sont déjà réalisées et collées : réduction sur la céramique jusqu'à obtention d'un volume satisfaisant= devient le projet esthétique->utilisation comme mock-up - Préparations à travers la céramique (0,5mm) (les préparations sont donc plus importantes qu'initialement) - Fabrication de facettes e.max plus translucides.

<p>Protocole de préparation</p>	<p>A travers le mock-up (technique de Gürel 2003)</p> <ol style="list-style-type: none"> 1/ Rainures de profondeur horizontales <ul style="list-style-type: none"> - Fraises calibrées avec butées d'enfoncement 2/ Dépose du mock-up 3/ Homogénéisation des rainures : <ul style="list-style-type: none"> - Fraise à congé 4/ Vérification des épaisseurs avec clé en silicone
<p>Intérêts De la technique du WAX UP-MOCK UP</p>	<ul style="list-style-type: none"> - <u>Projet esthétique</u> : diagnostic - <u>Guide</u> de préparation, réduction - Obtention d'une <u>homothétie au volume final</u> et non au volume initial (technique enseignée auparavant) - <u>Économie tissulaire</u> - <u>Visualisation</u> du projet final par le patient - <u>Participation</u> à sa validation : fonction, esthétique, phonétique - <u>Communication</u> patient-praticien-prothésiste
<p>Limites de la technique</p>	<ul style="list-style-type: none"> - <u>Dent en malposition</u> : dans ce cas, si le projet esthétique est réalisé uniquement par addition sur le volume existant, on obtient des dents trop globuleuses, des formes trop bombées : la dent la plus vestibulée étant la référence pour la confection du wax-up : projection en avant de l'ensemble du projet. - Seul cas où le patient ne peut visualiser le projet final sans préparation préalable : La réduction doit se faire en amont du projet esthétique pour une insertion passive de la clé en silicone utilisée pour le mock-up - Le patient doit repartir avec le mock-up en bouche pour l'intégrer et avoir des avis extérieurs pour éviter l'échec - Technique mal connue et peu utilisée par les praticiens - Technique « opérateur dépendant » : la méthodologie doit être rigoureuse pour éviter les échecs

Référence	Gresnigt et al, 2011
Anamnèse	Jeune femme de 32 ans ATCD médicaux : ? Motif de consultation : Esthétique : Inconfort dû à l'usure de ses dents antérieures Etiologie : bruxisme
Examen clinique	Usure des dents antérieures uniquement Usure incisale 12 et 22 Compensation dento alvéolaire 11 et 21 Ligne du sourire et ligne gingivale non harmonieuses Tissu parodontal sain
E.C.	Photographies pré per et post opératoires
Diagnostic : Recueil des données	Problématique esthétique : Dents antérieures maxillaires Problématique parodontale : Non alignement des collets Problématique fonctionnelle : Bruxisme
Objectifs du traitement	Restaurer l'esthétique du sourire
Décision thérapeutique et plan de traitement	Facettes céramiques de 12 à 22 : Plan de traitement : <ul style="list-style-type: none"> - Mock-up à main levée : allongement des bords incisifs de 12 à 22 avec résine composite-> discussion et modifications avec le patient - Alignement des collets : gingivectomie de 11 et 21 (refuse l'intrusion orthodontique) - Wax-up-> gouttière - Mock-up : gouttière transparente (permet la photopolymérisation) issue du wax-up +résine composite flow-> retrait de la gouttière puis des excès - Correction au composite de la longueur de 23 (déséquilibre avec la ligne de la lèvre inférieure) - Préparations - Empreintes - Fabrication des facettes Feldspathiques - Essayage des facettes (avec « try in paste »translucide car pas de changement de teinte) : vérification de l'ajustage, de l'adaptation marginale, des contacts proximaux - Collage - Contrôles
Protocole de préparation	A travers le mock-up : <ol style="list-style-type: none"> 1/ Rainures de profondeurs : <ul style="list-style-type: none"> ➔ Fraises boules - 0,1 à 0,3mm : région cervicale - 0,3 à 0,7mm : reste de la face vestibulaire 2/ Retrait Du mock-up résiduel 3/ Réunion des rainures <ul style="list-style-type: none"> ➔ Fraise cylindrique 4/Finition sous microscope <ul style="list-style-type: none"> ➔ Fraise grain ultrafin

<p>Intérêts De la technique du WAX UP-MOCK UP</p>	<ul style="list-style-type: none"> - <u>Économie tissulaire</u> : préparation a minima-> préservation maximale du tissu amélaire : succès du collage - <u>Communication</u> patient-praticien-prothésiste - <u>Visualisation et essayage</u> avant traitement irréversible : <u>projet esthétique</u> - <u>Participation et validation</u> du patient : moins de doléances per et post restaurations - <u>Guide de préparation</u>, réduction
<p>Limites de la technique</p>	<ul style="list-style-type: none"> - Dyschromies importantes

Références	PENA et al 2009
Anamnèse	Jeune femme de 22 ans Post traitement orthodontique ATCD médicaux : ? Motif de consultation : Esthétique : incisives latérales maxillaires conoïdes
Examen clinique	Niveau de la gencive en regard de 12 et 22 : 3mm coronaire aux incisives centrales et aux canines Composite insatisfaisant : classe 4 angle mésial 21 11 : bord libre inversé 13 : tâches blanches 23 : petit composite décoloré en vestibulaire
E.C.	Radiographies pré opératoires Photographies pré per et post opératoires
Diagnostic : Recueil des données	Problématique esthétique : Dents antérieures Problématique parodontale : Non alignement des collets : 12 13 22
Objectifs du traitement	Restaurer l'esthétique du sourire Rétablir l'harmonie de la ligne gingivale
Décision thérapeutique et plan de traitement	Facettes céramiques sur 12 et 22 : Plan de traitement <ul style="list-style-type: none"> - Modèles d'étude - Éclaircissement avec gouttières nocturnes - Gingivectomie 12 13 et 22 - Nouveaux modèles d'étude après cicatrisation - Envoi des informations au laboratoire de prothèse : photographies et modèles d'étude-> wax-up-> clé en silicone - Mock-up : clé + résine méthacrylate (vaseline sur les dents) -> retrait des excès - Période d'essai et d'adaptation de plusieurs jours mock-up en bouche - Préparation à travers le mock-up - Vérification du besoin de réduction incisale avec clé en silicone palatine - Empreintes - Envoi des informations au prothésiste : empreintes + photographies du mock-up en bouche - Provisoires : même technique que pour le mock-up - Fabrication des facettes céramiques IPS Empress par le prothésiste - Essayage avec « Try in paste » pour simulation et choix de teinte - Collage - Retrait des excès, finition, polissage - Restauration des incisives centrales avec une résine composite avec l'aide de la clé en silicone palatine - Restaurations des canines : réfection du composite 23 et restauration de la tâche blanche 13

<p>Protocole de préparation</p>	<ul style="list-style-type: none"> - A travers le mock-up : Technique de Magne et Belser 1/ 2 Rainures de profondeur vestibulaires : <ul style="list-style-type: none"> → Fraises boules : <ul style="list-style-type: none"> . Rainure entre le tiers cervical et le tiers médian : 0,5mm . Rainure entre le tiers médian et le tiers incisal : 0,7mm 2/ Marquage au crayon des rainures 3/ Retrait du mock-up résiduel 4 / Réunion des rainures jusqu'à disparition des marques de crayon <ul style="list-style-type: none"> → Préservation maximale de l'émail
<p>Intérêts De la technique du WAX UP-MOCK UP</p>	<ul style="list-style-type: none"> - <u>Économie tissulaire</u> : conservation de l'email= succès du collage à long terme - <u>Respect de la pulpe</u> - <u>Diagnostic</u> : <u>projet esthétique</u> - <u>Visualisation et participation du patient</u> à la validation du projet : prise en compte de sa demande - <u>Période d'adaptation</u> avant traitement irréversible - <u>Gain de temps</u> - <u>Guide de préparation, réduction</u> - <u>Temporisation simple et rapide</u> : utilisation de la même clé en silicone que pour le mock-up - <u>Communication</u> - <u>Prédictibilité des résultats</u>
<p>Limites de la technique</p>	<p>Masquer les colorations : préparations plus invasives</p>

Référence	Gürel G. 2008
Anamnèse	Pas d'information
Examen clinique	<p>Analyse des 3 dimensions :</p> <p>1. <u>Vue de face :</u> (sens mésio - distal et vertical)</p> <ul style="list-style-type: none"> - Chevauchement des incisives centrales - Dents courtes - Teinte foncée - Non alignement des collets <p>2. <u>Vue sagittale :</u> (sens vestibulo - lingual)</p> <ul style="list-style-type: none"> - 11 Vestibulée par rapport à 21 - 63 présente : plan d'occlusion court, concavité, non-respect des courbes
E.C.	<p>Radiographies pré opératoires</p> <p>Photographies : pré per et post opératoires</p>
Diagnostic : Recueil des données	<p>Problématique esthétique : Dents antérieures maxillaires</p> <p>Problématique parodontale : Non alignement des collets</p> <p>Problématique occlusale : Fonction de groupe : 63 ne pouvant supporter une fonction canine</p>
Objectifs du traitement	Restaurer le plan d'occlusion et l'esthétique du sourire
Décision thérapeutique et plan de traitement	<p>Facettes céramiques de 15 à 22 (+ couronnes 63 24)</p> <p>Plan de traitement :</p> <ul style="list-style-type: none"> - Mock-up primaire en composite à main levée=définition de la position des bords incisifs et alignement. - Validation de l'esthétique, de la fonction et de la phonétique avec le patient - Mock-up inversé pour définir la future position des tissus mous - Chirurgie gingivale et cicatrisation - Eclaircissement - mock-up secondaire - Transmission au prothésiste : Empreintes du mock-up secondaire en bouche + empreintes de la situation initiale post cicatrisation gingivale +indications : positionner l'angle mésial de la 11 lingualement + couronnes solidarisées 63-24 - wax-up final : à partir d'une clé silicone issue du modèle en plâtre représentant le mock-up secondaire - Essayage de la clé silicone vestibulaire issue du wax up représentant les contours finaux des dents - APR (Aesthetic Pré Recontouring) de l'angle mésial de 11 jusqu'à obtenir l'insertion passive de la clé et l'alignement de l'arc dentaire final - APT (mock-up3) : empreinte « clé » transparente issue du wax-up (avec porte empreinte) + composite Flow et photopolymérisation

	<ul style="list-style-type: none"> - Retrait, finition, vérification du bon positionnement avec clés en silicone de vérification, analyse esthétique et fonctionnelle avec le patient - Empreinte de l'APT en bouche - Préparations - Provisoires collées (idem APT) - Fabrication des facettes pressées avec clé issue du modèle représentant l'APT comme référence. - Collage
<p>Protocole de préparation</p>	<p>A travers l'APT :</p> <ul style="list-style-type: none"> - Rainures de profondeur : fraises boules calibrées - Limite supra gingivale (congé) <p>= conservation de l'émail excepté angle mésial 11</p>
<p>Intérêts De la technique du WAX UP-MOCK UP</p>	<ul style="list-style-type: none"> - <u>Visualisation</u> du projet esthétique final - <u>Communication</u> praticien-patient - <u>Participation du patient</u> à la validation du projet : esthétique, fonction, phonétique - <u>Guide pour le prothésiste</u> (mock-up-> wax-up) - <u>Communication</u> praticien-prothésiste - <u>Guide de préparation</u>, réduction, remodelage parodontal - <u>Pas d'anesthésie</u> - <u>Économie tissulaire</u> - <u>Temporisation facile et rapide</u> (même système que pour l'APT) permettant une dernière évaluation par le patient et son entourage
<p>Limites de la technique</p>	<ul style="list-style-type: none"> - <u>Sur préparation ou préparation agressive des dents en rotation ou en protrusion</u> -> Préparation dans la dentine = diminution des valeurs de collage + augmentation de la flexibilité de la dent -> Non-préparation préalable des dents en rotation ou protrusion= insertion non passive de la clé pour APT ou mock-up= projet faussé -> solution idéale : ODF avant - <u>Dents palato versées</u> : préparation ? - <u>Changement de plusieurs teintes ou diastèmes importants</u> =limite sous gingivale - Parfois nécessaire de <u>préparer plusieurs dents</u> pour alignement

Référence :	Reshad, Cascione, Magne 2008
Anamnèse	Jeune femme de 21ans ATCD médicaux : RAS Motif de consultation : esthétique : Non satisfaite des facettes provisoires en résine mise en place par un autre praticien : peur que les facettes d'usage aient la même forme et la même teinte
Examen clinique	Facettes provisoires <ul style="list-style-type: none"> - Asymétrie et manque d'harmonie entre les incisives maxillaires - Sur contour Après retrait des facettes provisoires: <ul style="list-style-type: none"> - Dents antérieures préparées - Échec du traitement orthodontique précédent : persistance des diastèmes entre les incisives latérales et les canines maxillaires Patiente définie comme exigeante Refus d'un nouveau traitement orthodontique Bout à bout incisif et canines: classe III d'angle
E.C.	Photographies pré, per et post opératoires
Diagnostic : Recueil des données	- Problématique esthétique : Dents antérieures
Objectifs du traitement	Rétablir l'esthétique du sourire Comprendre et répondre à la demande d'une patiente très exigeante
Décision thérapeutique et plan de traitement	Facettes céramiques de 13 à 23 Plan de traitement : <ul style="list-style-type: none"> - Plusieurs RDV permettant le recueil des données et l'évaluation du profil psychologique du patient : compréhension de ses demandes et besoins pour s'assurer du succès du traitement - Wax up sur modèles d'étude et réplique pour meilleure visualisation du projet-> clés en silicone - RDV pour communication directe entre le prothésiste et le patient - Clé en silicone de contrôle des épaisseurs de préparation : les préparations effectuées par le précédent praticien sont insuffisantes - Mock-up : clé en silicone + résine acrylique - Retrait des excès - Maquillage et glaçage des facettes pour un meilleur rendu esthétique - Période d'adaptation : conservation du mock-up : une semaine (conseils d'hygiène Super Floss : fil dentaire) - Patiente satisfaite mais demande que les dents aient un aspect plus « doux »

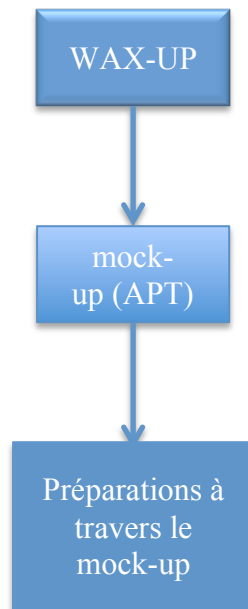
	<ul style="list-style-type: none"> - Modifications -> wax-up2-> Réplique en plâtre - Mock-up2-> satisfaction de la patiente - Reprise des préparations - Vérification des préparations avec clé de contrôle en silicone issue du wax-up2 - Fabrications des facettes - Contrôle : respect de la forme, phonétique, fonction (rétablissement d'un chevauchement vertical et horizontal adéquat : augmentation de volume incisal et vestibulaire + protection occlusale mutuelle) - Contrôle à un an : pas de complications
Protocole de préparation	Dents déjà préparées mais préparations insuffisantes
Intérêts De la technique du WAX UP-MOCK UP	<ul style="list-style-type: none"> - <u>Communication</u> patient-praticien-prothésiste - Permet de <u>lever les barrières psychologiques du patient réfractaire</u> et de <u>répondre à la demande esthétique et fonctionnelle du patient très exigeant</u> - Permet une analyse de la demande du patient, des possibilités de traitement et des limites : <u>consentement éclairé du patient</u> - <u>Participation du patient</u> à l'évaluation et à la validation du projet - <u>Visualisation in vivo du projet final et période d'adaptation</u> avant tout traitement irréversible : <u>technique fiable</u> - <u>Avis des proches</u> avant traitement irréversible - <u>Prédictibilité des résultats</u> - <u>Economie tissulaire</u> : préservation maximale de l'email : meilleur collage, esthétique et résistance mécanique - <u>Traitement individualisé</u>
Limites de la technique	Pas de détails

Tableau 1 (12,18–22,31,34–43): Résumé des articles inclus

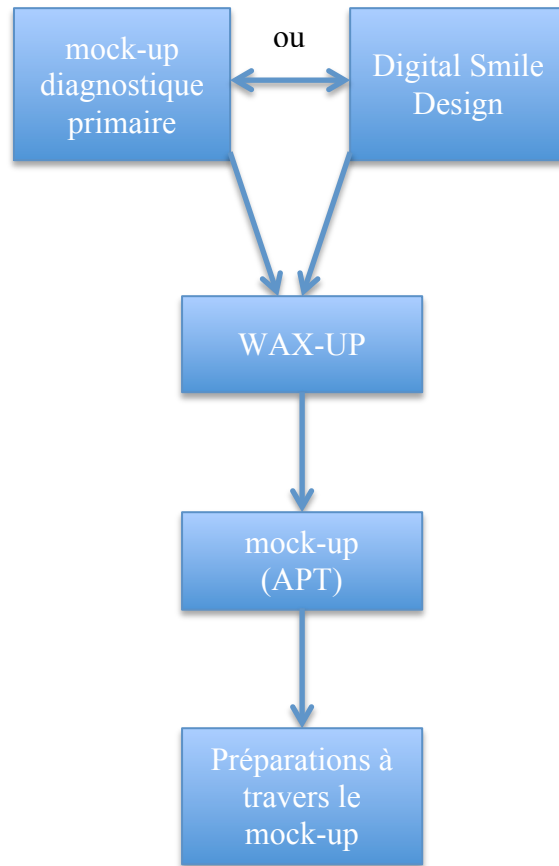
On distingue quatre protocoles utilisés :

Les deux principaux:

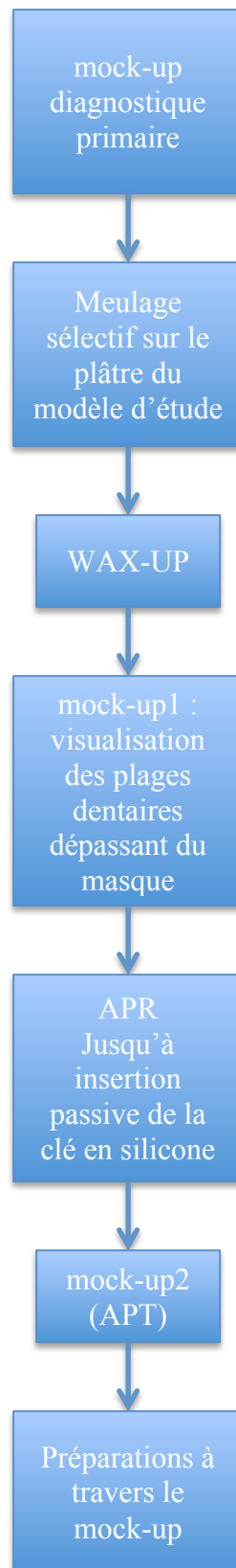➔ Protocole 1 (12,18–20,35,39–42)



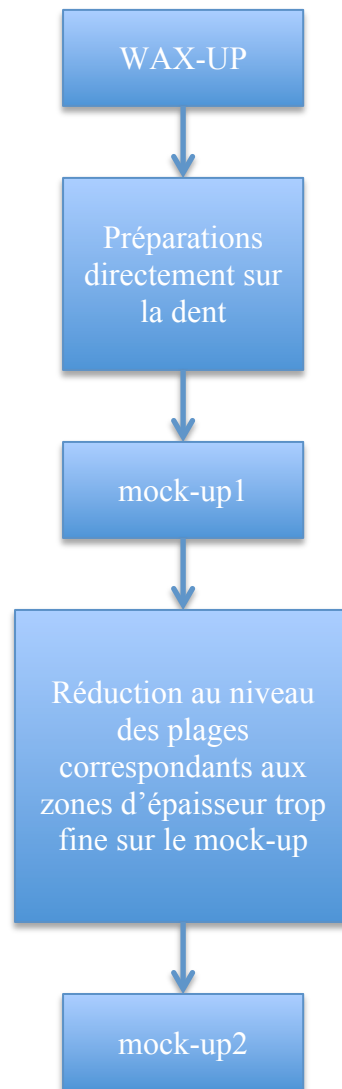
➔ Protocole 2 :La « 3 step approach » de Galip Gürel (22,34,36–38)



➔ Protocole 3 : utilisé lorsque l'on rentre dans une des limites de la technique du wax-up/mock-up : dents non alignées, en rotation, malposition, encombrements (31,43)



➔ Protocole 4 utilisé dans un cas isolé (21)



Les deux dernières étapes sont refaites autant de fois que nécessaire, jusqu'à obtenir un mock-up d'épaisseur suffisante partout.

Le mock-up final est collé en « spot ».

Conservation du mock-up :

Seulement quatre cas cliniques donnent la durée de la période d'essai mock-up en bouche : 4 jours (21), une semaine (35,41) et entre une et deux semaines (12).

Préparation à travers le mock-up :

Les articles ne décrivent pas précisément les étapes du protocole de préparation à travers le mock-up.

Des fraises calibrées : à trois disques, anneau, « donuts » ou boules majoritairement, sont utilisées pour les rainures de profondeur horizontales vestibulaires.

Celles ci sont réalisées selon trois angulations pour les incisives centrales et les canines: cervicale, médiane, incisale.

Seulement deux rainures sont réalisées sur les incisives latérales : entre le tiers cervical et médian et entre le tiers médian et incisal.

Les rainures de profondeur du bord incisif, la réunion des rainures, la préparation proximale et la limite marginale sont réalisées avec une fraise à congé.

La réunion des rainures et le congé sont réalisés après crayonnage et retrait du mock-up restant.

La préparation proximale est effectuée avant ou après la réunion des rainures, donc sur le mock-up ou lors de l'homogénéisation de la préparation.

Peu de détails sont donnés sur la profondeur de préparation, lorsque l'information est donnée, elle se situe entre 0,3 et 0,7 mm selon la région de la dent et entre 1 et 2mm pour le bord incisif.

L'application d'une formule mathématique est utilisée par Coachman et Gürel en 2014 (36), en plus de la technique du wax-up/mock-up permettant de connaître la quantité de tissu retiré selon la zone de la dent.

Les indications :

Les motifs de consultation sont tous d'ordre esthétique.

Les principales indications retrouvées sont les anomalies de forme : dimensions, dents conoïdes et diastèmes, combinées ou non, souvent associées à des anomalies de teinte.

Un cas traite de triangles noirs et un autre d'une transposition entre 12 et 13.

Trois cas d'anomalies de dimension ont pour étiologie des phénomènes d'usure : attrition et/ou érosion.

Une anomalie de position s'ajoute dans trois cas cliniques.

Dans neuf cas cliniques, nous retrouvons une ligne des collets non harmonieuse participant au défaut de longueur de la dent. Une procédure de gingivectomie est réalisée, guidée par le wax-up ou le mock-up.

Les limites :

Les limites discutées dans les cas cliniques concernent pour la plupart les changements importants de teinte et les anomalies de position.

Les changements importants de teinte sont souvent associés à un éclaircissement préalable. Ils nécessitent une préparation plus délabrante et une facette céramique plus épaisse afin de masquer la teinte initiale. La limite marginale doit être intra sulculaire.

Les anomalies de position requièrent une préparation en amont du mock-up.

Cette préparation ou APR, permet un alignement des dents nécessaire à l'insertion passive de la clé en silicone utilisée pour la confection du mock-up. L'intérêt est d'éviter de créer des dents globuleuses avec un profil d'émergence vestibulé.

Autres limites retrouvées :

Les diastèmes importants : ils nécessitent une limite intra sulculaire en proximal afin de soutenir la céramique, de créer un espace prophylaxique et un point de contact efficace.

L'inclusion de plusieurs dents : il est parfois indispensable de préparer des dents sans anomalie pour équilibrer les proportions.

Galip Gürel suggère que la technique du wax-up/mock-up est mal connue et peu utilisée par les praticiens.

Les échecs :

Trois cas d'échecs : Deux pour un défaut de préparation entraînant un profil trop « bombé » des dents. Les trois concernent une insatisfaction du patient du point de vue esthétique : morphologie trop anguleuse, facettes trop opaques, manque de translucidité et de caractérisation.

Les vitrocéramiques renforcées en Disilicate de lithium (e.max Press) sont les plus utilisées par les praticiens.

4.4 Discussion

Nous ne retrouvons pas un protocole unique au travers de l'analyse de ces cas cliniques.

Cependant, un protocole nous apparaît simple, fiable et reproductible : le protocole 2 ou la « Three step approach » de Galip Gürel (34,38) pouvant se décliner en protocole 3 lors d'une anomalie de position.

La différence avec le protocole 1, le plus souvent employé par les praticiens, est l'utilisation d'un mock-up diagnostique primaire avant la confection du wax-up.

La fabrication du wax-up directement sur les modèles d'étude par le prothésiste, se base sur des normes esthétiques standardisées. Ce protocole peut mener à des erreurs, le prothésiste ne voyant pas le patient. Il peut être aidé par des photographies du patient de face, de profil, en position de repos, de sourire normal et de sourire forcé pour plus de précision.

L'utilisation d'un mock-up diagnostique primaire avant la confection du wax-up permet d'être très précis. Le praticien modèle en bouche grâce à du composite, sans préparation de la dent, les corrections envisagées : augmentation de la longueur du bord incisif : coronaire et/ou apicale, position de la ligne interincisive alignée à la ligne sagittale médiane, largeur, fermeture de diastèmes, augmentation du volume et définition du profil d'émergence. Le prothésiste se base sur les modèles d'étude de la situation initiale, sur les modèles mock-up primaire en place et sur les photographies transmises par le praticien. Le wax-up représente alors le mock-up diagnostique primaire perfectionné.

Il serait intéressant de mettre systématiquement en place une séance en présence du prothésiste, pour une communication entre les trois protagonistes. Cette étape permettrait de trouver un compromis entre la subjectivité des souhaits du patient et l'objectivité des critères définis par le praticien et le prothésiste (8,14,33). Cet échange de points de vue est essentiel, pour une meilleure définition du projet esthétique et acceptation du traitement. Le prothésiste pourrait ainsi recueillir un maximum d'informations cliniques et avoir une vision réaliste du projet : rapports de la denture avec le visage et les lèvres, définition de la teinte initiale et finale.

Le mock-up diagnostique primaire peut être remplacé par l'utilisation d'un logiciel informatique type DSD fondé par C. Coachman. Celui-ci met en avant le gain de temps et la validation à 99% des restaurations d'usage par le patient et le praticien (36,37,51). Cette technique est controversée par des arguments de facilité d'utilisation et de gain de temps en faveur de la technique du mock-up (47). De plus il est difficile pour le patient de se rendre compte sur une image informatique.

Après la confection du wax-up, un mock-up diagnostique secondaire ou APT est mis en place à partir d'une clé en silicone issue du wax-up remplie de résine bis-acrylique. Celui-ci permet de valider le wax-up et donc le projet esthétique.

Le succès des facettes après utilisation de cette technique a été prouvé dans une étude rétrospective sur 12 ans (5).

Il paraît évident que le mock-up diagnostique secondaire doit être conservé par le patient quelques temps. Cette période d'essai permet au patient de vivre avec son futur sourire, de s'y adapter, d'émettre des suggestions de corrections et surtout d'avoir le sentiment et l'approbation de son entourage : famille et amis (47).

La question que l'on se pose réside dans la durée de cette période. Une période de « déprogrammation » d'une semaine est recommandée. En dessous d'une semaine, le délai peut être trop court pour que le patient s'habitue, se projette. Le changement étant important, il est parfois non approuvé au départ, notamment chez les patients exigeants (11).

Le masque peut être maquillé et glacé pour un meilleur rendu esthétique. La résine n'ayant pas les capacités biomimétiques de la céramique, une insatisfaction du patient et une réfection des facettes est possible (21).

Au-delà d'une semaine, non seulement la fragilité du mock-up de par sa faible épaisseur peut être un problème, mais en plus il existe un risque d'inflammation gingivale et d'infiltration bactérienne, le mock-up n'étant pas hermétique puisque non collé ou collé en « spot ».

Certains praticiens scellent le mock-up. Dans ce cas, le masque doit être délicatement retiré après polymérisation pour l'application du ciment : il existe un fort risque de fracture (16).

Pour cette période d'essai, le retrait des excès, les finitions et le polissage sont des étapes importantes :

On a ainsi une meilleure visualisation du profil d'émergence, de l'harmonie gingivale et une facilitation des procédures d'hygiène (16).

Le mock-up étant solidarisé, les embrasures gingivales doivent être suffisamment dégagées pour permettre le passage de brossettes inter dentaires, d'un hydropulseur type Airfloss (Philips) ou d'un fil dentaire type Superfloss (Oral B). Celui-ci possède un embout fin et rigide pouvant s'insérer directement dans l'espace prophylaxique puisque le masque est solidarisé.

Un brossage avec une brosse à dents souple sera facilité par une surface polie, sans accroche.

Le mock-up est modifié jusqu'à satisfaction totale du patient. Les modifications engendrent une réfection du wax-up, un nouveau mock-up et vice et versa (18).

Une fois validé par le patient et par le praticien, une empreinte mock-up définitive en place est transmise au prothésiste. La clé issue du modèle en plâtre représentant l'APT sert de référence au prothésiste pour la fabrication des facettes (27).

Les protocoles de préparation ont pu évoluer grâce au perfectionnement des systèmes adhésifs (5).

La préparation à travers le mock-up permet une économie tissulaire maximale. Rentrant dans les critères de dentisterie *a minima*, cette technique peu invasive préserve l'émail permettant un collage fiable.

La liaison céramique-email lors du collage peut atteindre des valeurs d'adhésion supérieures à la jonction amérodentinaire (9).

Toute exposition dentinaire diminue l'efficacité du collage, notamment si elle se situe au niveau des limites. Il existe alors un risque de microinfiltration pouvant altérer le joint de collage et l'esthétique dans le temps (8,9).

Leurs modules d'élasticité étant très proches, l'émail, un peu plus rigide, prend en charge les forces occlusales, protégeant la céramique.

Moins il y a d'email, plus la déformation de surface est élevée lors de la fonction, la dentine ayant un module d'élasticité plus faible que la céramique, de forts risques de décollements, de fissures et de fractures sont à prévoir (5,11,31).

Le collage amélaire étant toujours supérieur au collage dentinaire, le praticien doit rechercher le meilleur compromis entre une préservation maximale de l'émail sur le support dentaire préparé et une épaisseur de céramique suffisante pour assurer sa résistance et son esthétique (6,7,9).

L'apparition des céramiques pressées renforcées en leucite (Empress) ou en disilicate de lithium (e.max Press) ont permis une augmentation du taux de succès des facettes céramiques (23). On remarque une nette tendance à l'utilisation des facettes céramiques renforcées en disilicate de lithium : 10 cas au moins sur 17, tous à partir de 2011 (Tableau 1).

En plus de reconstruire le volume de la dent, elles allient propriétés esthétiques par leur comportement biomimétique, économie tissulaire par leur faible épaisseur (pouvant atteindre 0,3mm) et résistance mécanique, rétablissant l'incision et le guide antérieur, permettant un transport et une manipulation plus aisés. Elles permettent ainsi de répondre à plus d'indications et de demandes esthétiques (7,8,11).

Le protocole 2 peut se décliner en protocole 3 lorsqu'une anomalie de position rentre en compte.

Pour Ahmad Bunashi (47) c'est une contre indication absolue, nécessitant la mise en place d'une couronne périphérique.

Pour Galip Gürel (31) il suffit d'ajouter une étape supplémentaire entre l'étape du wax-up et l'étape du mock-up diagnostique secondaire.

Le prothésiste réalise le wax-up en meulant les zones en dehors de l'alignement de l'arcade : dents en rotation, malposition : chevauchement, encombrements. Plusieurs clés en silicone

sont issues du wax-up : une pour la confection du mock-up diagnostique secondaire et une ou deux pour le contrôle des épaisseurs de réduction. Ces clés de contrôle sont utilisées pour l'APR : guide pour le praticien pour fraiser les zones en dehors du masque. Ces réductions permettent l'insertion passive de la clé nécessaire à la fabrication du mock-up diagnostique secondaire.

Lorsque la dent est lingualée, la technique de préparation à travers le mock-up permet d'économiser les tissus d'autant de millimètres que son décalage, comparativement aux préparations standardisées. Pour exemple : lingualisation de 0,2mm et préparation avec une fraise à butée d'enfoncement de 0,3mm. Sans mock-up, on enlève donc 0,3mm de tissus sains pour une facette collée de 0,5mm d'épaisseur afin de réaligner la dent.

Le mock-up réaligne la dent en amont par apport de résine. On enlève donc seulement 0,1mm de tissus puisque 0,2mm de la fraise se situent dans la résine pour une facette collée de 0,3mm (49).

Un traitement orthodontique doit être proposé en amont, lors des anomalies de position, soit pour les corriger, soit pour les diminuer, permettant une préparation moins délabrante. Pour des questions financières, esthétique et/ou de temps, les patients sont souvent réfractaires à ce traitement.

Le protocole 4 n'est ni simple, ni fiable, ni reproductible. Le masque est utilisé pour vérifier les épaisseurs de préparations, a posteriori. Il nécessite de reprendre les préparations et de refaire un masque à chaque fois qu'une plage trop fine est retrouvée sur le masque (21) Il n'est pas utilisé en tant que guide de préparation. Ce protocole peut donc être long et laborieux.

Pour un traitement par facettes céramiques réussi, il est important d'avoir un protocole clinique fiable (5).

Le protocole 2 nous apparaît être le protocole le plus adapté à un traitement par facettes céramiques sur dents antérieures. Reproductible, fiable et simple, il peut être utilisé par tous les praticiens, du plus jeune au plus expérimenté, sans appréhension, tant que la rigueur dans le suivi des étapes est respectée.

Les indications sont multiples :

Souvent utilisées pour des anomalies de forme : augmentation de longueur, d'épaisseur et de largeur, diastèmes, triangles noirs et dents conoïdes.

Pour les anomalies de teinte, une technique d'éclaircissement peut être utilisée en amont. Un délai de 6 à 8 semaines est nécessaire pour stabiliser la teinte. On peut alors choisir des facettes plus translucides avec un rendu plus naturel (9). Elles entrent dans les limites lorsque le changement de teinte est important, engendrant une préparation plus délabrante, des limites

intra sulculaires et une facette plus épaisse : 0,2mm supplémentaires par changement de teinte (7).

Nous retrouvons également les anomalies d'usure : érosion, attrition, abrasion, seules ou combinées rentrant dans les limites lorsque l'atteinte est sévère, laissant une quantité d'email résiduelle trop faible pour un collage fiable. Ces dernières engendrent souvent une réhabilitation globale, lorsque l'anomalie touche les dents postérieures, nécessitant une augmentation de dimension verticale pour restaurer les dents antérieures (16).

Le mock-up sert aussi de guide de remodelage gingival, permettant de marquer la limite du futur collet lors de la gingivectomie et de guider la cicatrisation ensuite. Il est indispensable lorsqu'une double augmentation de longueur est nécessaire. Sans visualiser la position du futur bord incisif, il est difficile de se rendre compte de l'augmentation apicale nécessaire(18). Une simple gingivectomie sera effectuée si une mesure d'au moins 4mm (2mm de sulcus+2mm d'espace biologique) est obtenue entre la crête gingivale et l'os. En deçà, une élongation coronaire est nécessaire, le minimum requis étant 1mm de sulcus et 2mm d'espace biologique (9).

Le mock-up provisoire sera collé partiellement : aux deux tiers : incisif et médian comme proposé par Galip Gürel (38) ou en « spot » préférentiellement. Les résidus de résine restant ancrés au niveau de la zone mordancée, ils peuvent interférer avec le collage final. La zone de collage doit donc être minimale (9).

4.5 Conclusion

En croisant et en compilant les données de plusieurs cas cliniques, nous arrivons à définir un protocole simple, fiable et reproductible. Adapté à chaque cas clinique, un projet esthétique final : le wax-up est défini à partir d'un mock-up diagnostique primaire. Ce dernier devra être confectionné en communication entre les trois protagonistes : le patient, le praticien et le prothésiste. Chacun a un rôle affectant le projet, permettant une élaboration précise, diminuant le risque d'échec. A partir d'une clé en silicone issue du wax-up, la mise en place du mock-up diagnostique secondaire permet une mise en situation réelle du projet. Une fois ce dernier validé par les trois protagonistes, la préparation à travers le mock-up est réalisée, les épaisseurs correspondant à l'épaisseur définie de la facette. Strictement respectées par des fraises à butée d'enfoncement, l'orientation de la fraise suit l'angulation de chaque zone de la dent. Le mock-up provisoire est mis en place après l'empreinte, collé en « spot », suivant le même protocole que pour l'APT. Une fois fabriquées par le prothésiste, prenant pour référence la clé issue du dernier APT, les facettes seront essayées avec une colle d'essai simulant la future teinte, puis collées selon un protocole rigoureux sous champ opératoire.

5 CONCLUSION GENERALE

Les patients sont de plus en plus soucieux de leur sourire, de plus en plus informés sur les critères d'un beau sourire. Les facettes céramiques répondent à cette demande esthétique croissante. A travers l'utilisation de la technique du wax-up /mock-up, ce traitement permet une préservation maximale de l'email, un collage fiable et une longévité des restaurations d'usage. Les facettes restent tout de même un traitement irréversible, il ne faut donc pas oublier de proposer des thérapeutiques moins mutilantes si elles sont envisageables. Prenant la place des couronnes périphériques nécessitant des préparations très délabrantes, elles permettent une conservation des structures de résistance de la dent. Pour Magne, la résistance de l'organe dentaire résiduel est liée au cingulum (67%) et aux crêtes marginales linguales (27%) en ce qui concerne les incisives. La continuité de l'email périphérique, permise par le traitement par facettes céramiques est aussi un critère déterminant pour la qualité du collage et la pérennité du joint.

Aujourd'hui, pour Belser, les couronnes périphériques ne doivent être utilisées que dans deux cas : pour remplacer des couronnes déficientes ou pour restaurer des dents ne présentant pas une structure résiduelle suffisante pour un collage fiable.

L'utilisation de la technologie CAD/CAM corrélée à l'utilisation du logiciel DSD pourrait encore améliorer l'efficacité du traitement par facettes céramiques sur dents antérieures.

6 REFERENCES BIBLIOGRAPHIQUES

1. Belser U. Changement de paradigmes en prothèse conjointe. *Réal Clin.* 2010; 21(2): 70-95.
2. Podhorsky A, Rehmann P, Wöstmann B. Tooth preparation for full-coverage restorations—a literature review. *Clin Oral Investig.* 2015 Jun;19(5):959-68
3. Gurel G, Sesma N, Calamita MA, Coachman C, Morimoto S. Influence of enamel preservation on failures rates of porcelain laminate veneers. *Int J Periodontics Restorative Dent.* 2013 Jan-Feb;33(1):31-9.
4. Burke FJT. Survival rates for porcelain laminate veneers with special reference to the effect of preparation in dentin: a literature review. *J Esthet Restor Dent.* 2012 Aug;24(4):257-65.
5. Gurel G, Morimoto S, Calamita MA, Coachman C, Sesma N. Clinical performance of porcelain laminate veneers: outcomes of the aesthetic pre-evaluative temporary (APT) technique. *Int J Periodontics Restorative Dent.* 2012 Dec;32(6):625-35.
6. Etienne O. Préparations pour céramiques collées: technique des masques et préservation tissulaire. *Réal Clin.* 2010;21(4):289-97.
7. LeSage B. Establishing a classification system and criteria for veneer preparations. *Compend Contin Educ Dent.* 2013 Feb;34(2):104-12.
8. DiMatteo AM. Prep vs. no-prep: the evolution of veneers. *Inside Dent.* 2009;5(6):72-9.
9. Etienne O. Les facettes en céramique. Rueil Malmaison: Éditions CdP; 2013. 288 pages.
10. Tirlet G, Attal JP. Gradient thérapeutique. *Inf Dent.* 2009;25(41/42):2561-2568.
11. Magne P, Douglas WH. Additive contour of porcelain veneers: a key element in enamel preservation, adhesion, and esthetics for aging dentition. *J Adhes Dent.* 1999 Spring;1(1):81-92.
12. Magne P, Hanna J, Magne M. The case for moderate « guided prep » indirect porcelain veneers in the anterior dentition. The pendulum of porcelain veneer preparations: from almost no-prep to over-prep to no-prep. *Eur J Esthet Dent.* 2013 Autumn;8(3):376-88.
13. D. KP, Shetty M, Chandy BK. Esthetic and Functional Considerations in Preparation Designs for Porcelain Laminate Veneers. *Guident.* 2014 Aug;7(9):14-18.
14. Simon H, Magne P. Clinically based diagnostic wax-up for optimal esthetics: the diagnostic mock-up. *J Calif Dent Assoc.* 2008 May;36(5):355-62.
15. Magne P, Belser U. Restaurations adhésives en céramique sur dents antérieures: approche biomimétique. Paris: Quintessence International; 2003. 406 pages.
16. Vailati F, Belser UC. Full-mouth adhesive rehabilitation of a severely eroded dentition: the three-step technique. Part 1. *Eur J Esthet Dent.* 2008 Spring;3(1):30-44.
17. Büchi D, Fehmer V, Sailer I, Wolleb K, Jung R. Minimally invasive rehabilitation of a patient with amelogenesis imperfecta. *Int J Esthet Dent.* 2014 Summer;9(2):134-45.

18. Gurrea J, Bruguera A. Wax-up and mock-up. A guide for anterior periodontal and restorative treatments. *Int J Esthet Dent*. 2014 Summer;9(2):146-62.
19. Thomas M, David K. Importance of anatomic mock-up for predictable esthetic smile design with ceramic veneers. *J Interdiscip Dent*. 2014;4(1):55-58.
20. Pinto RC, Chambrone L, Colombini BL, Ishikiriama SK, Britto IM, Romito GA. Minimally invasive esthetic therapy: A case report describing the advantages of a multidisciplinary approach. *Quintessence Int*. 2013 May;44(5):385-91.
21. Roberts M, Shull GF. Treating a young adult with bonded porcelain veneers. *J Am Dent Assoc*. 2011 Apr;142 Suppl 2:10S-13S.
22. Gresnigt M, Ozcan M, Kalk W. Esthetic rehabilitation of worn anterior teeth with thin porcelain laminate veneers. *Eur J Esthet Dent*. 2011 Autumn;6(3):298-313.
23. Radz GM. Minimum thickness anterior porcelain restorations. *Dent Clin North Am*. 2011 Apr;55(2):353-70.
24. Calamia JR, Calamia CS. Porcelain laminate veneers: reasons for 25 years of success. *Dent Clin North Am*. 2007 Apr;51(2):399-417.
25. Jordan A. Clinical aspects of porcelain laminate veneers: considerations in treatment planning and preparation design. *J Calif Dent Assoc*. 2015 Apr;43(4):199-202.
26. Friedman MJ. Porcelain veneer restorations: a clinician's opinion about a disturbing trend. *J Esthet Restor Dent*. 2001;13(5):318-27.
27. Gürel G. Porcelain laminate veneers: minimal tooth preparation by design. *Dent Clin North Am*. 2007 Apr;51(2):419-31.
28. Patel M, Durey K, Brunton PA. Porcelain laminate veneers. What, when and how? *Dent Nurs*. 2010 Oct;6(10):556-64.
29. Brunton PA, Aminian A, Wilson NH. Tooth preparation techniques for porcelain laminate veneers. *Br Dent J*. 2000 Sep 9;189(5):260-2.
30. Magne P, Belser UC. Novel porcelain laminate preparation approach driven by a diagnostic mock-up. *J Esthet Restor Dent*. 2004;16(1):7-16; discussion 17-8.
31. Gürel G. Predictable and precise tooth preparation techniques for PLVs in complex cases. *Australasian Dental Practice*. 2008 Jan/Feb;140-150.
32. Gürel G. Predictable tooth preparation for porcelain laminate veneers in complicated cases. *Quint Dent Tech*. 2003;26:99-111.
33. Javaheri D. Considerations for planning esthetic treatment with veneers involving no or minimal preparation. *J Am Dent Assoc*. 2007 Mar;138(3):331-7.
34. Gürel G. Discovering the artist inside: a three-step approach to predictable aesthetic smile designs, Part I. *Dent Today*. 2013 May;32(5):74, 76-8.
35. Reshad M, Cascione D, Magne P. Diagnostic mock-ups as an objective tool for predictable outcomes with porcelain laminate veneers in esthetically demanding patients: a clinical report. *J Prosthet Dent*. 2008 May;99(5):333-9.

36. Coachman C, Gurel G, Calamita M, Morimoto S, Paolucci B, Sesma N. The influence of tooth color on preparation design for laminate veneers from a minimally invasive perspective: case report. *Int J Periodontics Restorative Dent*. 2014 Jul-Aug;34(4):453-9.
37. Hammond BD, Kim JS, Londono J, Tadros M, Torosian A. A Blended, Novel Team Approach in Academic Esthetic Dentistry. *J Cosmet Dent*. 2014;30(3):50-60
38. Gürel G. Discovering the artist inside: A three-step approach to predictable aesthetic smile designs, part 2. *Dent Today*. 2013 Jul;32(7):126, 128-31.
39. Koubi S, Ubassy G. Radiant, beautiful anterior teeth, Clinical case: Restoring a smile after severe periodontitis. *Australas Dent Pract*. 2011 Jan/Feb;166-70.
40. Pena CE, Viotti RG, Dias WR, Santucci E, Rodrigues JA, Reis AF. Esthetic rehabilitation of anterior conoid teeth: comprehensive approach for improved and predictable results. *Eur J Esthet Dent*. 2009 Autumn;4(3):210-24.
41. Çötert HS, Gülcan M. Transformation of teeth by using porcelain laminate veneers designed by diagnostic additive wax-up and resin composite mock-up. 2015 [cité 9 juill 2015]; Disponible sur: <http://www.oraljournal.com/vol1issue2/pdf/1-2-46.1.pdf>
42. Soares PV, Spini PH, Carvalho VF, Souza PG, Gonzaga RC et al. Esthetic rehabilitation with laminated ceramic veneers reinforced by lithium disilicate. *Quintessence Int*. 2014 Feb;45(2):129-33.
43. Koubi S, Weisrock G, Margossian P, Laborde G, Tassery H. Gestion d'un échec lors d'une réhabilitation d'un sourire à l'aide de facettes en céramique : à propos d'un cas clinique. *Rev Odont Stomat*. Févr 2011;(40):33-50.
44. Marzola R, Derbabian K, Donovan TE, Arcidiacono A. The science of communicating the art of esthetic dentistry. Part I: Patient-dentist-patient communication. *J Esthet Dent*. 2000;12(3):131-8.
45. Fradeani M. Evaluation of dentolabial parameters as part of a comprehensive esthetic analysis. *Eur J Esthet Dent*. 2006 Apr;1(1):62-9.
46. Mintrone F, Kataoka S. Previsualization: A useful system for truly informed consent to esthetic treatment and an aid in conservative dental preparation. *Quintessence of Dental Technology*. 2010;189-98.
47. Bunashi A. Easy esthetic mock-up. *J Dent*. 2011;1(4):104-6.
48. Wahlmann J. Mock-up technique with Luxatemp Star. *Australasian Dental Practice*. 2011 Sept/Oct;178-80.
49. Gürel G. Les facettes en céramique: de la théorie à la pratique. Paris: Quintessence International; 2005. 526 pages
50. Sulikowski A, Yoshida A. Three-dimensional management of dental proportions: A new esthetic principle - « The frame of reference ». *Quintessence of Dental Technology*. 2002;25:8-20.
51. Hue C. Intérêt d'une analyse diagnostique au labo avant wax-up. Un futur sourire à l'aide du DSD. *Tech Dent*. Mai 2015;(341):14-19.

52. Magne P, Magne M. Use of additive waxup and direct intraoral mock-up for enamel preservation with porcelain laminate veneers. *Eur J Esthet Dent.* 2006 Apr;1(1):10-9.
53. Belser UC, Magne P, Magne M. Ceramic Laminate veneers: continuous evolution of indications. *J Esthet Dent.* 1997;9(4):197-207.
54. Dhanda M, Srivastava M, Dobhal A, Sharma N. Ceramic laminate veneers: A conservative approach to esthetics. *Indian J Dent Sci.* 2011 March;3(1):20-22
55. Atsu SS, Aka PS, Kucukesmen HC, Kilicarslan MA, Atakan C. Age-related changes in tooth enamel as measured by electron microscopy: implications for porcelain laminate veneers. *J Prosthet Dent.* 2005 Oct;94(4):336-41.
56. da Costa DC, Coutinho M, de Sousa AS, Ennes JP. A meta-analysis of the most indicated preparation design for porcelain laminate veneers. *J Adhes Dent.* 2013 Jun;15(3):215-20.
57. Rouse JS. Full veneer versus traditional veneer preparation: a discussion of interproximal extension. *J Prosthet Dent.* 1997 Dec;78(6):545-9.

7 TABLES DES ILLUSTRATIONS ET AUTORISATIONS DE REPRODUCTION

Figure 1 (10) : Échelle du gradient thérapeutique.....	13
Figure 2 : Cas Clinique du Dr Michel Bartala. Situation pré opératoire.....	17
Figure 3 : Cas clinique du Dr Michel Bartala. Wax-up diagnostique.....	17
Figure 4 (36) : Utilisation de la clé en silicone remplie de résine acrylique pour la confection du mock-up: Test du design en bouche.....	20
Figure 5 (27) : Situation pré opératoire et mock-up diagnostique primaire.....	24
Figure 6 (27) : Avant/après APR de l'angle mésial de 11 pour une insertion passive de la clé en silicone.....	25
Figure 7 (30): Réalisation de la clé en silicone issue du wax-up.....	26
Figure 8 (30): Réalisation du mock-up diagnostique secondaire. Mordançage en spot pour obtenir une meilleure rétention. Retrait des excès et glaçage après retrait de la clé en silicone.....	27
Figure 9 (36): Situation initiale/ Forme idéale définie par le wax-up/mock-up/Rainures incisales/ Rainures vestibulaires/Préparation finale/ Facettes.....	31
Figure 10 (12) : Préparations guidées par le mock-up. En rouge: addition de résine ajoutée par le mock-up, évaluée par le wax-up : une quantité significative de tissu est sauvegardée. Rainures de profondeur: fraises boules calibrées.....	32
Figure 11 (36): Après rainures incisales, vestibulaires et crayonnage des rainures.....	33
Figure 12 (12) : Homogénéisation de surface: fraises à congé.....	33
Figure 13 (12) : Préparations: pas d'exposition dentinaire, précision de la définition de la limite marginale permettant au prothésiste de produire un profil d'émergence naturel et un ajustage précis.....	34
Tableau 1 (12,18–22,31,34–43): Résumé des articles inclus.....	64

Demandes d'autorisation de publication:

Une demande d'autorisation de publication des images a été effectuée pour l'ensemble des illustrations présentes dans ce travail auprès des éditeurs Français et internationaux.

Mail envoyé le 30 Août 2015:

Madame, Monsieur

Je suis actuellement étudiante en odontologie à l'université de Bordeaux 2 en attente de soutenance de thèse, dont l'intitulé est « Revue de cas cliniques utilisant la technique du wax-up/mock-up dans le cadre de facettes céramiques sur dents antérieures: mise en évidence d'un protocole simple, fiable et reproductible »

Des illustrations présentes dans l'une de vos publications ont suscité mon intérêt. Je souhaiterais pouvoir inclure ces dernières au sein de mon travail universitaire afin de l'enrichir. Ces illustrations seront référencées avec le nom des auteurs et un renvoi vers la bibliographie où l'ensemble de la référence sera donnée.

Je me permets donc de vous envoyer ce courrier électronique afin de vous demander votre autorisation, en vous assurant qu'aucune utilisation de vos illustrations ne sera envisagée sans votre accord préalable donné.

Dans l'attente d'une réponse favorable de votre part, veuillez recevoir, mes salutations distinguées.

Référence concernée:

Figure 1

Réponse le 1er Septembre 2015:

Chère Madame,

C'est avec plaisir que nous vous donnons l'autorisation de reprendre l'illustration figurant en page 2561 de l'article « Le gradient thérapeutique, un concept médical pour tous les traitements esthétiques » des Drs Tirlet et Attal, paru dans L'Information Dentaire n° 41/42 de novembre 2009, dans le cadre de votre thèse « Revue de cas cliniques utilisant la technique du wax-up/mock-up dans le cadre de facettes céramiques sur dents antérieures: mise en évidence d'un protocole simple, fiable et reproductible ».

Bien entendu, il conviendra de mentionner la source de cette illustration (revue, date de parution, titre de l'article, auteurs de l'article).

Bien cordialement.

Nathalie Devaux

ndevaux@information-dentaire.fr

Mail envoyé le 31 Août 2015:

Dear Sir/Madam,

I am currently studying dentistry at University of Bordeaux 2 (France) pending for thesis defense, which title is « Journal of clinical cases using the wax up/mock up technique, in the context of ceramic veneers on anterior teeth: highlighting a simple, reliable and repeatable protocol »

Illustrations, in one of your publication matched perfectly for my work.

In order to enrich it, I would like to include it in my academic work.

These illustrations will be referenced with the author's name and a link with the full bibliography will be given.

I therefore send you this email to ask for your permission, ensuring that none of your work/illustration will be considered without your given prior consent.

Waiting for a favorable response from you, please accept dear Sir/Madam, my sincere salutation

Références concernées:

Figures 4 et de 9 à 13

Réponse le 1er Septembre 2015:

Dear Mrs. Noémie Le Tual-Potin

We grant you permission to use the figures in question. The permission is only for your thesis. Please refer in your list of references both to Quintessence and to the authors.

Kind regards

Frau Chris Kaufmann

Berlin www.quintessenz.tv c.kaufmann@quintessenz.tv

Le 1er Novembre 2015:

Deux demandes de permission de publication ont été faites en ligne:

- Sur le site de Wiley Online Library pour les figures 7 et 8, avec pour réponse immediate: This license provides you with the right to reuse content you already have. If you need assistance in acquiring the content for your reuse, please contact the publisher directly.
- Sur le site de ScienceDirect pour les figures 5 et 6: Réponse favorable le 04 Novembre: Dear Le Tual-Potin Noémie, Thank you for placing your order through Copyright Clearance Center's RightsLink service. Elsevier has partnered with RightsLink to license its content. This notice is a confirmation that your order was successful.

Vu, Le Président du Jury,

Date, Signature:

Vu, la Directrice de l'UFR des Sciences Odontologiques,

Date, Signature:

Vu, le Président de l'Université de Bordeaux,

Date, Signature:

Serment

En présence de mes Maîtres et de mes condisciples, je promets et je jure d'être fidèle aux lois de l'honneur et de la probité dans l'exercice de l'art dentaire.

Je donnerai mes soins gratuits à l'indigent et n'exigerai jamais un honoraire au-dessus de mon travail. Ma langue taira les secrets qui me seront confiés. Admis à l'intérieur des maisons, mes yeux ne verront pas ce qui s'y passe.

Mes connaissances et mon état ne serviront ni à diffuser des propos non avérés, ni à corrompre les mœurs, ni à favoriser le crime.

Je ne permettrai pas que des conditions de croyance, de nation et de race viennent s'interposer entre mon devoir et mon patient.

Je promets et je jure de conformer strictement ma conduite professionnelle aux principes et aux règles prescrites par le code de déontologie.

Si je remplis ce serment sans l'enfreindre, qu'il me soit donné de jouir heureusement de la vie et de ma profession, honorée à jamais parmi les hommes. Si je le viole et que je me parjure, puissé-je avoir un sort contraire.



Discipline : Prothèse fixée

Revue de cas cliniques utilisant la technique du wax-up/mock-up dans le cadre de facettes céramiques sur dents antérieures: mise en évidence d'un protocole simple, fiable et reproductible.

Résumé: L'économie tissulaire est un devoir pour le chirurgien dentiste d'aujourd'hui. Chaque plan de traitement doit être choisi en prenant en compte l'individualité du cas clinique et la solution la moins invasive. Cette décision, aidée par l'échelle du gradient thérapeutique, nous amène de moins en moins vers l'utilisation systématique de couronnes périphériques. Répondant à de nombreuses indications, l'utilisation de facettes céramiques sur dents antérieures est une solution thérapeutique de choix. Pour un délabrement *a minima*, une technique de préparation se démarque : la technique du wax-up/mock-up. Le succès de cette technique est lié à la prise en compte du volume final de la dent, permettant une préservation de l'émail, indispensable à un collage efficace et au maintien de la résistance mécanique de la dent. A travers l'étude de plusieurs cas cliniques issus de la littérature et utilisant cette technique, nous retrouvons un protocole simple, fiable et reproductible. La cire de diagnostic (wax-up) est la clé de voute de tout le projet. Elaboré à partir d'un masque esthétique (mock-up) diagnostique primaire pour plus de précision, il permet la mise en place du mock-up diagnostique secondaire ou APT (Pré évaluation esthétique temporaire). Ce masque en résine réalisé directement sur les dents sans préparations, est testé par le patient environ une semaine. Les préparations sont faites à travers le masque, une fois le projet validé par le praticien, le patient et le prothésiste. Seule la quantité de tissu nécessaire à la mise en place d'une facette en céramique de fine épaisseur est enlevée.

Mots clés:

Wax-up, Mock-up, Facettes céramiques, Economie tissulaire.

Journal of clinical cases using the wax-up/mock-up technique, in the context of ceramic veneers on anterior teeth: highlighting a simple, reliable and repeatable protocol.

Summary: Saving tissue is a duty for today's dentist. Each treatment plan must be specific and less invasive as possible. The therapeutic gradient scale is a helpful tool to make this decision. While less and less peripheral crowns are used, ceramic veneers on anterior teeth become a top therapeutic solution. Responding to many indications, the wax-up/mock-up technique stands out. Taking into account the final volume of the tooth, allowing preservation of the enamel, it's a successful technique with a minimal disrepair. Through the study of several clinical cases from the literature, using this technique, we find a simple, reliable and repeatable Protocol. The keystone of the whole project is the wax-up. Developed from a primary mock-up diagnostic for greater precision, it allows setting up the secondary mock-up diagnostic or APT (Aesthetic Pre evaluative Temporary). Without teeth preparations, the patient tests this resin mask for a week or so. Once the practitioner, the patient and the prosthetist have validated the project, preparations are made through the mask. Only the amount of tissue needed for the establishment of a thin ceramic veneer is removed.

Key-words: Wax-up, Mock-up, Dental veneers, Dental economics.

Université de Bordeaux – Collège des Sciences de la Santé
UFR des Sciences Odontologiques
16-20 Cours de la Marne
33082 BORDEAUX CEDEX