



HAL
open science

Dégénérescence maculaire liée à l'âge : étude de la qualité de vie et du ressenti des patients traités par injections intra-vitréennes

Fanny Santarelli

► **To cite this version:**

Fanny Santarelli. Dégénérescence maculaire liée à l'âge : étude de la qualité de vie et du ressenti des patients traités par injections intra-vitréennes. Médecine humaine et pathologie. 2015. dumas-01243054

HAL Id: dumas-01243054

<https://dumas.ccsd.cnrs.fr/dumas-01243054>

Submitted on 6 Jan 2016

HAL is a multi-disciplinary open access archive for the deposit and dissemination of scientific research documents, whether they are published or not. The documents may come from teaching and research institutions in France or abroad, or from public or private research centers.

L'archive ouverte pluridisciplinaire **HAL**, est destinée au dépôt et à la diffusion de documents scientifiques de niveau recherche, publiés ou non, émanant des établissements d'enseignement et de recherche français ou étrangers, des laboratoires publics ou privés.



Distributed under a Creative Commons Attribution - NonCommercial - NoDerivatives 4.0 International License

Dégénérescence Maculaire liée à l'Age

Etude de la qualité de vie et du ressenti
des patients traités par injections intra-
vitréennes

Mémoire en vue de l'obtention du certificat de capacité
d'orthoptiste

Fanny SANTARELLI

26/05/2015

Tables des Matières

I.	Introduction.....	5
II.	Rappels théoriques.....	6
A.	La dégénérescence maculaire liée à l'âge.....	6
1.	Rappel sur l'œil.....	6
2.	Anatomie de la rétine.....	7
a.	Anatomie macroscopique.....	7
b.	Topographie de la rétine.....	8
c.	Histologie.....	9
d.	Vascularisation rétinienne.....	10
1)	Artérielle.....	10
2)	Veineuse.....	10
3.	Les différents types de DMLA.....	11
a.	La maculopathie liée à l'âge.....	11
b.	La DMLA sèche (ou atrophique).....	12
c.	La DMLA humide (ou exsudative ou néovasculaire).....	14
4.	Les facteurs de risques de la DMLA.....	16
a.	Facteurs non soumis au contrôle du patient.....	17
1)	Les facteurs constitutionnels.....	17
1.	L'âge.....	17
2.	Les facteurs oculaires.....	18
3.	Les facteurs cardiovasculaires.....	18
a)	L'hypertension artérielle.....	18

b) Le cholestérol.....	18
2) Les facteurs génétiques	19
1. Le sexe.....	19
2. La race	19
3. L'hérédité	19
b. Facteurs soumis au contrôle du patient : les facteurs environnementaux	21
1) Le tabagisme	21
2) L'exposition à la lumière	21
3) Le régime alimentaire	22
5. Les symptômes de la DMLA	23
a. Liste des symptômes	23
b. Le test de la grille d'Amsler.....	25
B. Le diagnostic de la DMLA	29
1. Les examens	29
a. Les examens cliniques	29
1) L'acuité visuelle.....	29
2) L'examen du fond d'œil	30
b. Les examens complémentaires.....	32
1) L'angiographie à la fluorescéine	32
2) La tomographie à cohérence optique (OCT).....	35
3) L'angiographie au vert d'indocyanine.....	37
2. Evolution et surveillance	39
a. Dans le cadre d'une DMLA sèche	39
b. Dans le cadre d'une DMLA exsudative.....	39
C. Traitement et Prise en charge de la DMLA	40
1. Prévention : traitement des facteurs de risques	40
2. Traitement de la DMLA atrophique	41
a. Compléments alimentaires	41

b.	Traitement paramédical : la rééducation « basse vision »	42
3.	Traitement de la DMLA exsudative	44
a.	Photocoagulation au laser	44
b.	Visudyne (Thérapie photodynamique PDT)	46
c.	Les injections intra-vitréennes	48
1.)	Le facteur VEGF	48
2.)	Mode d'administration	49
3.)	Les médicaments anti-angiogéniques	50
1.	Lucentis (ou le ranibizumab)	51
a)	Indications	51
b)	Posologie	52
c)	Mécanismes d'action	53
2.	Eylea (ou l'aflibercept)	54
a)	Indications	54
b)	Posologie	55
c)	Mécanismes d'action	55
3.	Macugen (ou le pegaptanib de sodium)	55
a)	Indications	56
b)	Posologie	56
c)	Mécanismes d'action	57
4.	Avastin (ou le bevacizumab)	57
a)	Indications	58
b)	Posologie	58
c)	Mécanismes d'action	59
4)	Effets secondaires	59
III.	Etude Clinique avec questionnaire	60
A.	Principe et Objectif de l'étude	60
B.	Méthode utilisée	61

1. Patients	61
a. Suivi ophtalmologique.....	61
b. Profils	62
2. Questionnaire de ressenti.....	62
C. Résultats.....	68
D. Discussion.....	76
1. Points essentiels de l'étude	76
2. Limites de l'étude.....	78
IV. Conclusion.....	79
V. Bibliographie	80
VI. Remerciements	82

I. Introduction

La dégénérescence maculaire liée à l'âge (ou DMLA) est une atteinte maculaire tardive due à plusieurs facteurs, apparaissant chez des individus ayant souvent des prédispositions génétiques.

Cette pathologie se développe en fonction de différents facteurs additionnels et environnementaux.

Sa fréquence augmente de plus en plus, de par l'allongement de l'espérance de vie. Elle est devenue la cause principale de cécité dans les pays développés chez les personnes de plus de 50 ans.

Grâce au développement des techniques d'imageries ces dernières années, notamment de la rétine et de la choroïde, la prise en charge de la dégénérescence maculaire liée à l'âge s'améliore. Les progrès de la recherche en génétique, en biochimie ou en biologie moléculaire ont aussi amené à une meilleure connaissance de la maladie.

La dégénérescence maculaire liée à l'âge se divise en deux types :

- La DMLA sèche (ou atrophique)
- La DMLA humide (ou exsudative)

Actuellement, seule la DMLA exsudative bénéficie de traitements pour ralentir l'évolution de la maladie. Cependant, cette pathologie reste incurable à ce jour, quel que soit son type.

Dans ce mémoire, nous allons tout d'abord, en première partie, évoquer la DMLA en elle-même. Puis, dans un second temps, nous expliquerons les étapes du diagnostic de la DMLA, avant d'étudier en troisième partie, les traitements et la prise en charge globale de la DMLA. Pour terminer, nous nous intéresserons à une étude clinique sur la qualité de vie et le ressenti des patients pris en charge dans le cadre de la dégénérescence maculaire liée à l'âge de type exsudative par traitement d'injections intra-vitréennes d'anti-VEGF, réalisée au CHU Gabriel Montpied de Clermont-Ferrand.

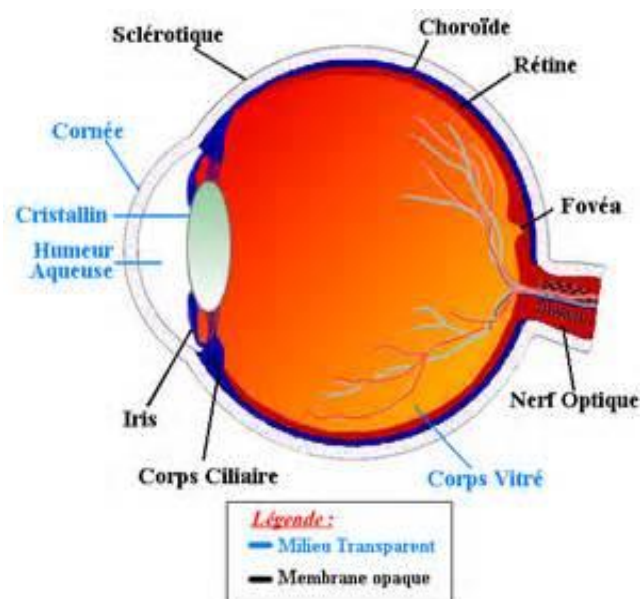
II. Rappels théoriques

A. La dégénérescence maculaire liée à l'âge

1. Rappel sur l'œil (s1)

L'œil est un organe chargé de recevoir les informations de l'environnement et de les transformer en influx nerveux. Il transmet ensuite ces signaux lumineux au cerveau à travers le nerf optique.

Dans un œil sans pathologie particulière, la lumière passe par la pupille, traverse le cristallin et forme une image nette sur la rétine, qui est un prolongement du cerveau dans l'œil. Les informations sont ensuite transmises au cerveau par l'intermédiaire du nerf optique et des voies visuelles jusqu'au lobe occipital, siège du cortex visuel.



2. Anatomie de la rétine [1], [2], (S1)

La rétine est une fine membrane tapissant la surface interne du globe. C'est un tissu neurosensoriel qui est capable de capter les rayons lumineux et de transmettre les informations visuelles au système nerveux central. Il s'agit d'une structure nerveuse constituée de neurones et de cellules gliales. Elle est caractérisée par la présence de cellules spécialisées, les photorécepteurs, qui réagissent aux signaux lumineux. La densité de ces cellules ainsi que l'aspect de la rétine varient de la zone centrale à la périphérie. Sa double vascularisation est fournie par un système artériel propre, issu de l'artère centrale de la rétine et par un apport de voisinage situé au niveau de la choriocapillaire.

a. Anatomie macroscopique

La rétine forme la tunique la plus interne du globe oculaire, recouvrant toute sa surface depuis la papille jusqu'à l'ora serrata, zones auxquelles elle adhère fortement. Plus en avant, elle se prolonge sur le corps ciliaire et l'iris, cette partie ayant perdu ses capacités photoréceptrices.

La rétine est une fine membrane, de coloration rosée, transparente, bien vascularisée. Elle est solidaire de la choroïde de par sa couche la plus externe, l'épithélium pigmentaire, et du vitré de par sa couche la plus interne, la membrane limitante interne.

b. Topographie de la rétine

On distingue 2 grandes zones :

La rétine centrale : Elle a de 5 à 6 mm de diamètre. Elle est située au pôle postérieur de l'œil, dans l'écartement des artères temporales (l'artère supérieure et l'artère inférieure). Elle comprend la fovéa, la macula et la région maculaire.

La fovéa est une dépression au centre de la macula, située à 2 diamètres papillaires en dehors du bord temporal de la papille. Elle a un diamètre de 150 μm et est constituée uniquement de cônes, ce qui en fait donc la zone privilégiée pour une acuité visuelle maximale.

La macula est une zone elliptique de 1,5 mm de large pour 1 mm de hauteur située au centre de la rétine. Elle comprend la fovéa en son centre, épaisse d'environ 130 μm , et le clivus, d'environ 410 μm , qui borde latéralement la dépression fovéolaire. Son aspect légèrement jaunâtre est dû à la présence d'un pigment xanthophylle. Les capillaires rétiens s'arrêtent à 200 μm du centre de la fovéola, limitant ainsi une aire avasculaire centrale de 400 μm de diamètre. Cette zone très importante de la rétine, permettant la vision fine des détails, est celle atteinte dans la DMLA.

La région maculaire : Elle est formée par la fovéa, ainsi que des régions para-fovéale et péri-fovéale qui entourent la fovéa.

La rétine périphérique s'étend du pôle postérieur à l'ora serrata. L'épaisseur de la rétine s'amenuise progressivement en allant vers l'avant de l'œil atteignant 100 μm au niveau de l'ora serrata.

c. Histologie

La rétine humaine présente du point de vue histologique 10 couches. De l'extérieur vers l'intérieur, on trouve :

- L'épithélium pigmentaire (EP), qui comporte approximativement 120 millions de cellules disposées en monocouche et reliées en jonctions serrées. Il sépare la rétine neurosensorielle de la choriocapillaire. Il participe au renouvellement des bâtonnets et des cônes et au contrôle de la diffusion d'oxygène et de l'apport de nutriments aux photorécepteurs. Dans la région maculaire, il y a une cellule de l'épithélium pigmentaire par cône.
- La couche des photorécepteurs, qui est constituée de cônes et de bâtonnets, cellules absorbant la lumière du milieu extérieur.
 - ✓ Les cônes sont situés dans la région maculaire et permettent une vision centrale fine, détaillée, et la perception des couleurs.
 - ✓ Les bâtonnets sont situés en rétine périphérique et sont le siège de la vision périphérique, de la perception des contrastes et des mouvements.
- La membrane limitante externe
- La couche nucléaire externe
- La couche plexiforme externe
- La couche nucléaire interne
- La couche plexiforme interne
- La couche des cellules ganglionnaires
- La couche des fibres optiques
- La membrane limitante interne.

La membrane de Bruch approvisionne la rétine en oxygène et sépare l'épithélium pigmentaire de la choroïde, tissu pigmenté et très vascularisé, nourrissant la rétine.

d. Vascularisation rétinienne

1) Artérielle

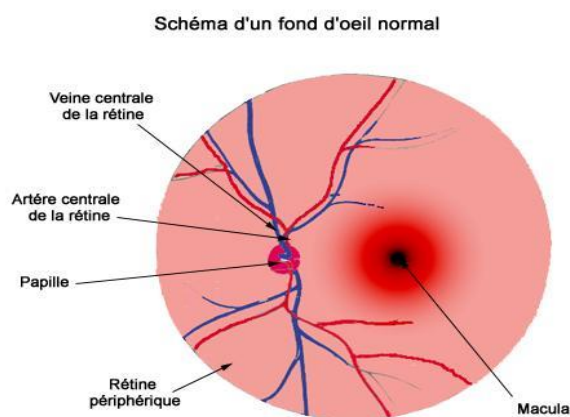
La choriocapillaire vascularise les couches externes de la rétine, notamment les photorécepteurs et la région fovéolaire.

Les artères intra-réiniennes, branches de l'artère centrale de la rétine, vascularisent les couches internes de la rétine. Cette artère centrale se divise en deux branches, supérieure et inférieure qui se redivisent en deux, temporales et nasales. Elles donnent ensuite naissance aux artéioles puis aux capillaires rétiniens.

2) Veineuse

Le drainage veineux de la rétine est principalement assuré par la veine centrale de la rétine. Les veinules se réunissent de l'ora serrata vers la papille pour fournir les veines temporales supérieure et inférieure, et nasales, supérieure et inférieure.

La fovéa est dépourvue de tous capillaires rétiniens, elle est donc appelée « zone avasculaire centrale ».



3. Les différents types de DMLA [3], [4], [5], (I1), (I2), (I3), (I4)

Il existe différentes formes de maculopathies liées à l'âge :

- La maculopathie liée à l'âge, manifestée par des drusens et des altérations de l'épithélium pigmentaire, pouvant être interprétés comme des signes avant-coureurs de la DMLA ou de simples signes de vieillissement.
- La dégénérescence maculaire liée à l'âge (DMLA), divisée en deux types :
 - ✓ La DMLA de type sèche (également appelée atrophique, non-néovasculaire ou non-exsudative). Cette forme concerne environ 90% des cas de DMLA. C'est une forme qui progresse lentement avec pas ou peu de symptômes au début de la maladie. Actuellement, aucun traitement n'existe pour cette forme de la maladie.
 - ✓ La DMLA de type humide (également appelée néovasculaire ou exsudative). Cette forme concerne environ 10% des cas de DMLA. C'est la forme qui progresse le plus rapidement et qui peut causer le plus de dégâts. Des traitements sont mis en place pour cette forme de la maladie.

a. La maculopathie liée à l'âge

Elle est souvent considérée comme une forme précoce de la DMLA.

L'apparition de drusens est la manifestation la plus fréquente du vieillissement de la rétine. Après 50 ans, on en retrouve chez environ 30% de la population. Ils sont dus à l'accumulation de mitochondries et de résidus de la phagocytose des photorécepteurs par les cellules de l'épithélium pigmentaire et s'accumulent sous la rétine, apparaissant comme des taches blanches à l'examen du fond d'oeil. On distingue quatre différents types de drusens :

- Les drusens militaires (ou durs)
- Les drusens séreux (ou colloïdes)
- Les drusens membraneux
- Les drusens calcifiés et les pseudo-drusens réticulés

Leur augmentation en nombre et en taille aboutit souvent à une DMLA de forme atrophique ou exsudative.

Les altérations de l'épithélium pigmentaire reposent sur un problème de pigmentation. Il peut s'agir soit d'une hypopigmentation, soit d'une hyperpigmentation. L'hypopigmentation se caractérise par une transparence au niveau de l'épithélium pigmentaire, due à un déficit de mélanine. L'hyperpigmentation peut, elle, être isolée ou généralement, associée à la présence de drusens séreux. Cette combinaison génère un risque important de néovascularisation.

b. La DMLA sèche (ou atrophique)

Elle représente environ 90% des cas de DMLA. Survenant généralement de façon bilatérale, cette forme de DMLA intervient souvent de façon asymétrique, c'est-à-dire qu'elle touche plus un œil que l'autre.

La DMLA de type sec apparaît comme asymptomatique au début de la maladie et est généralement d'évolution lente. Cela aboutit à un élargissement des lésions au niveau fovéolaire et maculaire, créant un scotome central qui devient la cause d'une importante baisse d'acuité visuelle.

Ce type de DMLA est dû à l'atteinte de la couche la plus externe de la rétine : l'épithélium pigmentaire rétinien. Sa couche de cellules commence à vieillir et à s'amincir puis ses cellules tendent à disparaître, en particulier au niveau de la macula qui donne la vision centrale. L'atteinte s'étend ensuite progressivement sur la couche des photorécepteurs de la macula et la choriocapillaire se raréfie.

Le diagnostic de cette forme atrophique est essentiellement clinique.

A l'examen du fond d'œil, on peut alors observer des plages atrophiques de l'épithélium pigmentaire à travers lesquelles des vaisseaux choroïdiens deviennent anormalement visibles. Des examens complémentaires permettent de localiser les zones d'atrophies et de déterminer leurs contours et leurs étendues : les photographies en lumière rouge et en autofluorescence ainsi que l'angiographie. L'OCT, quant à lui, permet de montrer la disparition des couches externes de la rétine et une hyper-réflexivité en postérieure.

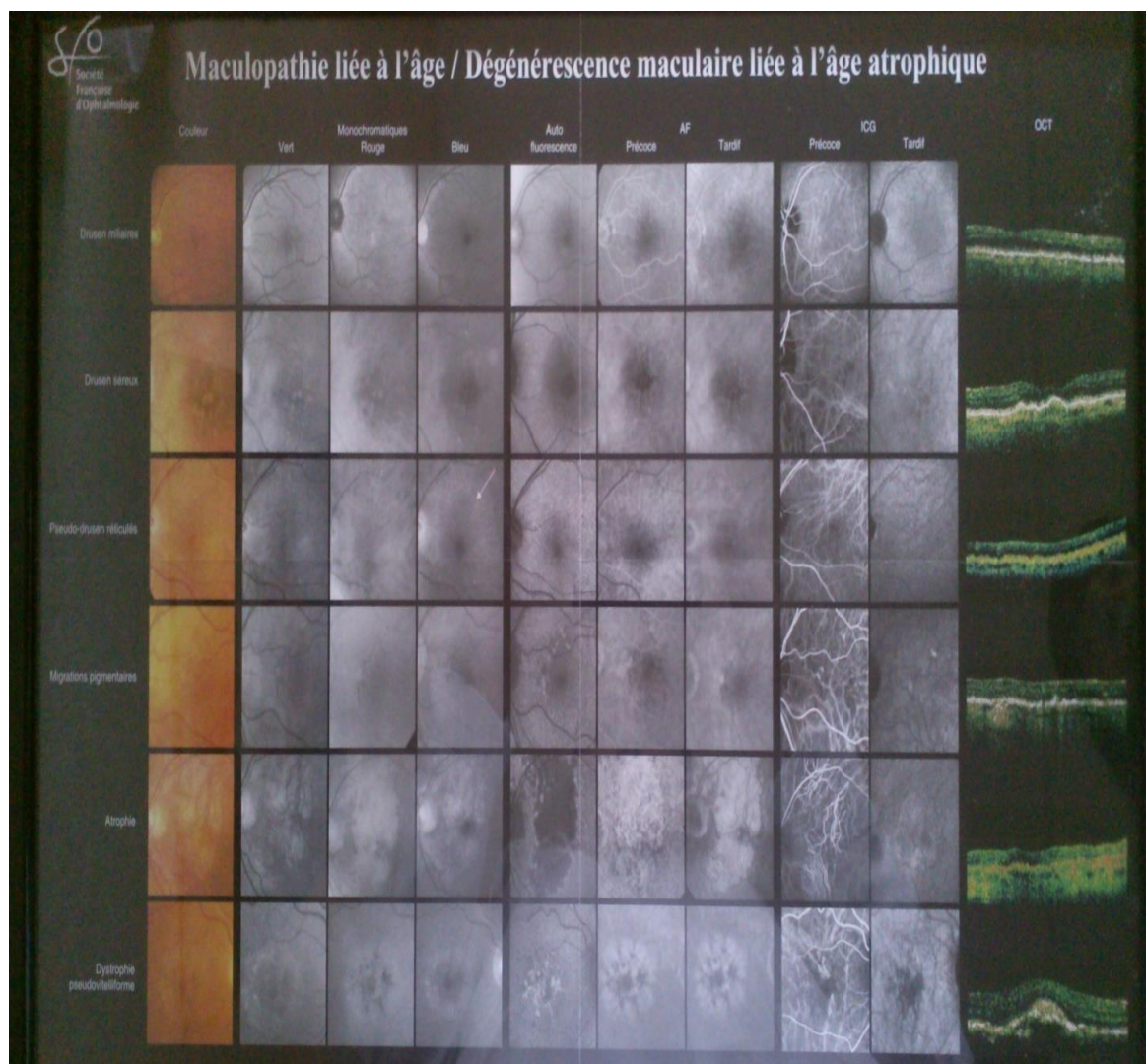


Tableau des signes de la DMLA atrophique et examens complémentaires (photos avec différents filtres) et coupes d'OCT

c. La DMLA humide (ou exsudative ou néovasculaire)

Elle représente environ 10% des cas de DMLA.

La DMLA de type humide reste toujours la forme la plus sévère de la maladie malgré les progrès thérapeutiques.

Un néo-vaisseau est un vaisseau nouvellement formé. C'est une réponse normale aux nouveaux besoins des organes comme le renforcement des muscles ou du cœur par exemple. Si ce nouveau vaisseau se développe dans un endroit où il est inutile et gênant, cela devient anormal. Dans le cadre de la DMLA exsudative, les néo-vaisseaux proviennent de la choroïde, traversent l'épithélium pigmentaire et se développent au-dessous de la rétine maculaire.

Il existe deux principaux types de néo-vaisseaux sous-rétiniens :

- Les néo-vaisseaux visibles, aux limites nettes à l'angiographie à la fluorescéine, ont un développement rapide et, sans traitement, provoquent une importante baisse de vision. Néanmoins, ce sont les moins fréquents, ne concernant que 15% des personnes ayant des néo-vaisseaux.
- Les néo-vaisseaux occultes, visibles à l'angiographie au vert d'indocyanine, sont plus fréquents mais d'évolution lente et variable.

Elle comporte des symptômes évolutifs : baisse d'acuité visuelle, métamorphopsies, micropsies. Ils sont causés par un décollement exsudatif de la rétine maculaire, engendré par cette néovascularisation choroïdienne.

Devant cette forme de DMLA, le diagnostic est évoqué s'il y a existence d'un œdème, d'un décollement séreux rétinien, d'hémorragies et/ou d'exsudats à l'examen du fond d'œil.

Des examens complémentaires sont effectués aujourd'hui pour confirmer le diagnostic :

- L'OCT, qui permet de vérifier la présence de manifestation exsudative ; avec des signes directs, comme une néovascularisation avec un épaissement localisé de la couche profonde, ou avec des signes indirects, comme un œdème intrarétinien, un décollement séreux rétinien ou un décollement de l'épithélium pigmentaire.
- L'angiographie à la fluorescéine, qui permet de différencier les principales formes de vaisseaux choroïdiens : forme visible ou occulte.
- Une angiographie au vert d'indocyanine peut être demandée en complément.

En l'absence de traitement, le décollement de la rétine maculaire, les exsudats et les hémorragies sous-rétiniennes sont la cause de la destruction des photorécepteurs et ainsi, d'une baisse sévère de l'acuité visuelle et d'apparition d'un scotome central définitifs. L'évolution se fera ensuite vers une cicatrice fibreuse avec une atrophie progressive du tissu chorio-rétinien.

Si les différents signes fonctionnels apparaissent brutalement, une visite en urgence chez un ophtalmologiste est conseillée pour dépister et prendre en charge au plus tôt l'éventuelle présence de néo-vaisseaux choroïdiens.

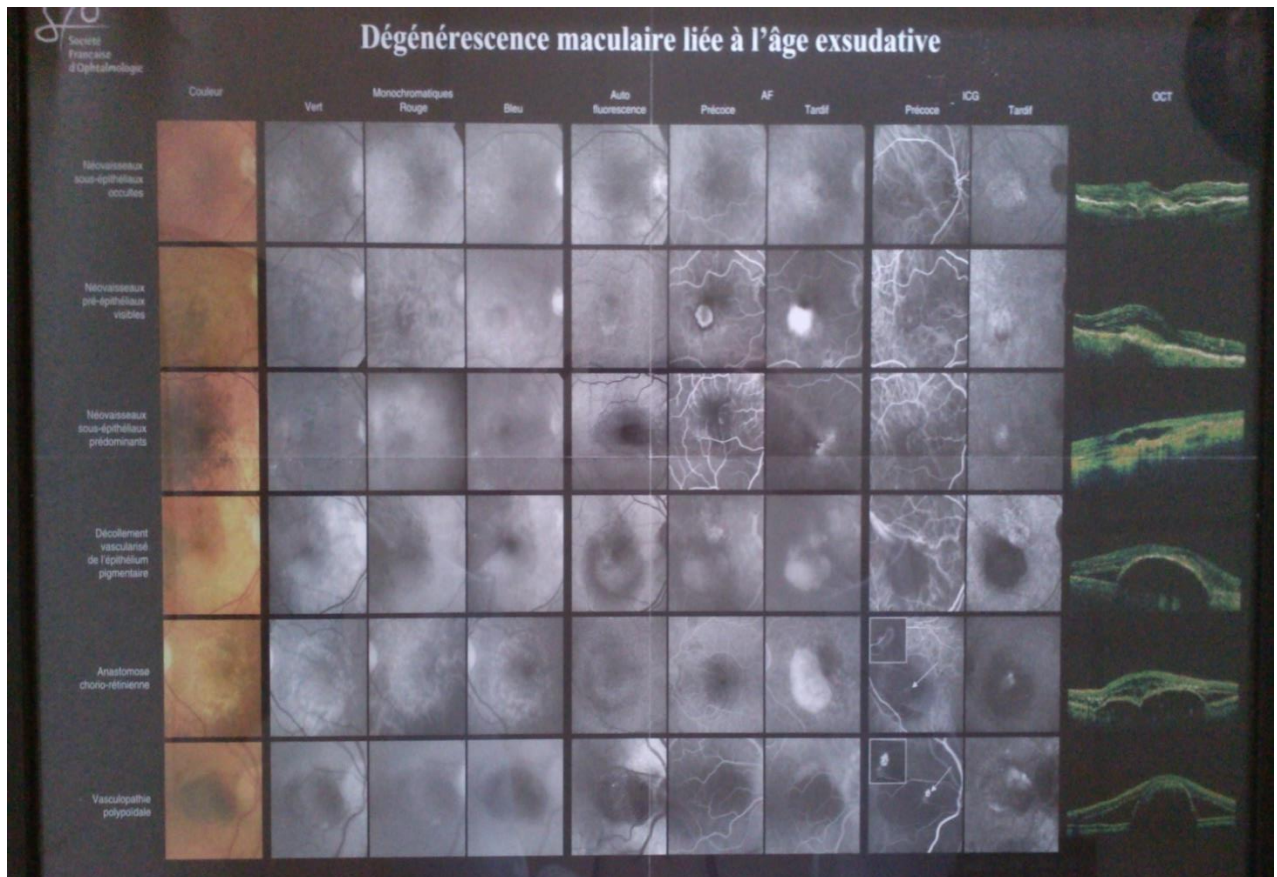


Tableau des signes de la DMLA exsudative et examens complémentaires (photos avec différents filtres) et coupes d'OCT

4. Les facteurs de risques de la DMLA [4], [5], (I1), (I2), (I3), (I4)

La DMLA est actuellement une maladie incurable, aucun remède n'a été déterminé. C'est pour cela qu'il est très important de prévenir cette maladie pour en limiter les risques.

Il faut donc connaître les facteurs de risque pour pouvoir modifier les habitudes et comportements dangereux qui peuvent être changés.

Les causes véritables de la DMLA ne sont pas encore vraiment établies mais certains facteurs accentuant le risque de la maladie ont pu être répertoriés par les chercheurs. Certains ne sont pas contrôlables et d'autres peuvent être modifiés.

a. Facteurs non soumis au contrôle du patient

1) Les facteurs constitutionnels

1. L'âge

Comme son nom l'indique, cette dégénérescence maculaire est avant tout liée à l'âge, ce qui en fait le plus grand facteur de risque de cette maladie. La majorité des individus atteints sont des personnes de plus de 50 ans et à chaque tranche d'âge supérieure, la proportion de personnes atteintes augmente.

On estime qu'en France actuellement 1 million de personnes sont touchées par la DMLA : avec environ 1 personne sur 4 après 75 ans, puis 1 personne sur 2 après 80 ans. Pour dépister au plus tôt cette pathologie, les personnes de plus de 50 ans doivent consulter un ophtalmologiste au moins une fois par an.

Avec l'augmentation de l'espérance de vie et la difficulté du dépistage précoce de cette maladie, l'évolution de la DMLA inquiète dans les pays développés.

2. Les facteurs oculaires

D'autres facteurs pourraient être liés à l'apparition de la DMLA comme l'hypermétropie, la pâleur du teint et de l'iris ou encore la chirurgie de la cataracte. Des études à propos de ces différentes causes sont en cours.

3. Les facteurs cardiovasculaires

a) L'hypertension artérielle

Ce facteur de risque concerne plutôt la DMLA de type exsudative.

Selon une étude, il y aurait un lien entre la DMLA humide et des hausses moyennes à élevées de la pression artérielle. Les patients atteints par ce type de DMLA sont 4 fois plus susceptibles de souffrir d'hypertension artérielle que les patients sans DMLA.

b) Le cholestérol

Des études ont montré qu'avec l'âge, les acides gras et le cholestérol s'accumulent au niveau de la membrane de Bruch. Ces dépôts peuvent interférer avec les fonctions de l'épithélium pigmentaire et donc favoriser le développement de la DMLA.

2) Les facteurs génétiques

1. Le sexe

Des études ont montré qu'il y avait une tendance plus élevée à ce que la DMLA touche les femmes, et plus particulièrement celle qui ont une ménopause précoce, ce qui amène à l'hypothèse que l'œstrogène (hormone sexuelle féminine) jouerait un rôle de protection réduisant ainsi les risques du développement de la DMLA. Le fait que les femmes est une plus grande espérance de vie que les hommes est une donnée qui pourrait aussi expliquer les résultats de ces études.

2. La race

Les conclusions d'études ont montré que les cécités liées à la DMLA étaient rares chez les sujets noirs. Certains facteurs comme le facteur protecteur de la mélanine choroïdienne vis-à-vis du stress oxydatif sont évoqués pour expliquer ces résultats.

3. L'hérédité

Certaines études ont pu démontrer le caractère héréditaire de la DMLA. Les personnes ayant un parent atteint de cette maladie sont plus à risque de la développer à leur tour.

Les publications majeures sur la responsabilité de la mutation de certains gènes jouant un rôle dans l'apparition de la DMLA sont parues en 2005.

Elles montrent une relation entre la DMLA et les différents haplotypes du facteur H du gène CFH localisé sur le chromosome 1. D'autres gènes codant pour d'autres facteurs du gène ont eux aussi été associés avec le risque de DMLA. La responsabilité du gène de l'Apo E (protéine de transport des lipides) et du gène ABCA4 (gène de la maladie de Stargardt) ont aussi été démontrés.

Une nouvelle hypothèse a été avancée selon laquelle les drusens seraient le résultat de la production d'un processus inflammatoire local chronique, caractérisé par une activation anormale de la cascade du complément au niveau de l'interface entre l'épithélium pigmentaire et la choroïde.

Dans le cas de la DMLA tardive, un autre gène serait impliqué : le gène HTAR1. Il faciliterait la dégradation de la membrane de Bruch, ce qui pourrait précéder la néo-vascularisation choroïdienne et favoriser la mort des cellules de l'épithélium pigmentaire et donc l'atrophie.

Des chercheurs ont aussi récemment découvert un lien entre la DMLA et une mutation du gène de la fibuline-5. Malgré cela, les anomalies de ce gène semblent être impliquées dans seulement 1,7% des cas.

L'absence de recul nécessaire et d'études de plusieurs générations d'une même famille rend ce facteur de risque difficile à déterminer. Ainsi, un environnement à risque partagé par plusieurs membres d'une même famille peut aussi être la cause de l'apparition de la DMLA chez plusieurs mêmes parents.

b. Facteurs soumis au contrôle du patient : les facteurs environnementaux

1) Le tabagisme

Certaines études ont montré que le tabagisme multiplie par 34 le risque de développement de la DMLA et que celui-ci augmente en fonction de la fréquence et de la quantité de tabac quotidienne. On ne sait pas encore si l'arrêt du tabac, sur le long terme aurait un impact sur le développement de la maladie chez les patients atteints de DMLA, mais il leur est quand même conseillé d'arrêter leur consommation.

Le tabagisme passif (exposition à la fumée de cigarette) est aussi un risque supplémentaire.

En effet, le tabac réduit les antioxydants circulants, diminuant ainsi le taux d'enzymes antioxydantes au niveau de la rétine et réduit la protection de celle-ci lors de l'exposition aux UV. Il altère aussi le flux sanguin choroïdien et la nicotine est un facteur encourageant de la néovascularisation, augmentant ainsi le risque d'une DMLA exsudative.

2) L'exposition à la lumière

L'exposition excessive aux rayons du soleil, en particulier aux longueurs d'ondes bleues, aurait un lien avec la détérioration des cellules visuelles de la rétine et donc pourrait entraîner une apparition de la DMLA en touchant les cellules de la macula.

Des études sont en cours à ce sujet, mais il est conseillé de protéger ses yeux des ultra-violets pour éviter un vieillissement précoce de la rétine et en particulier de la macula, zone de la vision centrale.

3) Le régime alimentaire

Des études ont démontré que le type d'alimentation peut modifier le risque de DMLA.

Des carences en oligo-éléments et en vitamines pourraient être en cause dans la survenue de la DMLA, du fait qu'avec l'âge, le régime alimentaire devient moindre et moins diversifié.

Par exemple, une forte consommation d'acide linoléique, de gras mono-insaturés, polyinsaturés et végétaux (des gras très présents dans les collations ou la « malbouffe ») double le risque de DMLA exsudative.

Des recherches ont aussi pu démontrer que les individus ingérant peu d'acide linoléique et consommant du poisson riche en acide gras oméga-3, deux fois ou plus par semaine, présentaient moins de risque d'atteinte de la DMLA.

La consommation de fruits ou des régimes riches en caroténoïdes (présents dans les légumes verts et certains fruits) peuvent eux aussi réduire le risque d'être touché par la DMLA.

Une étude récente montre que la consommation de viande rouge augmenterait le risque d'avoir une DMLA alors qu'au contraire, une consommation de viande de poulet aurait un effet plutôt protecteur contre cette maladie.

5. Les symptômes de la DMLA [4], [5], (I1), (I2), (I4)

a. Liste des symptômes

Au stade initial, aucun symptôme n'est en général perceptible, le deuxième œil permettant une vision peu invalidante. Cela peut conduire à une découverte tardive de la maladie.

Les symptômes généraux de la DMLA sont :

- La diminution de la sensibilité au contraste
- La diminution de l'acuité visuelle
- La déformation des lignes droites (métamorphopsies)
- L'apparition d'un scotome central
- L'altération de la vision des couleurs
- La sensibilité d'éblouissement augmentée (photophobie)

Les contrastes sont des amplitudes de variation de la lumière. Une baisse de la sensibilité aux bas contrastes est souvent ressentie dans la DMLA et est un facteur prédictif de baisse d'acuité visuelle sévère. Un éclairage d'appoint devient souvent nécessaire pour effectuer des tâches précises en plus de l'éclairage ambiant.

Dans les deux formes de DMLA (sèche et humide), l'atteinte caractéristique est la perte de la vision centrale (scotome), entraînant de graves difficultés à la lecture, la conduite, l'écriture, les déplacements et influençant donc la qualité de vie.

La vision des couleurs, étant une des fonctionnalités des cônes (atteints dans cette pathologie), est, elle aussi, perturbée. Ce déficit affecte la reconnaissance des visages, la lecture, des actions du quotidien (valeur d'une pièce de monnaie, verre vide ou plein sur la table...).

- Dans la DMLA sèche, une baisse d'acuité visuelle est tout d'abord ressentie par le patient. Elle est due à la zone atrophique de la rétine centrale, créant une baisse de la vision dans les milieux avec une faible intensité lumineuse et une diminution de la sensibilité aux contrastes.

Tout d'abord, un scotome relatif apparaît puis il évolue en scotome absolu.

Un scotome est une lacune immobile dans le champ visuel (étendue de l'espace perçue par l'œil quand celui-ci est immobile) due à un dysfonctionnement d'une zone de la rétine ; dans la DMLA, cela correspond à la zone centrale de la rétine, la macula.

Le scotome relatif correspond à une zone où la perception lumineuse est affaiblie.

Le scotome absolu correspond à une zone de non perception lumineuse.

La baisse de vision est lente et progressive. L'atteinte de la vision de près est la principale raison de la consultation au départ. Une fois que l'atrophie atteint le centre de la fovéa, une baisse d'acuité brutale est ressentie. Une difficulté à la lecture ainsi qu'une baisse de capacité d'adaptation à l'obscurité est décrite par les patients.

A ce stade, le fonctionnement des cônes mais aussi des bâtonnets est retardé dans leur rôle d'adaptation à la diminution lumineuse.

- Dans la DMLA exsudative, une baisse d'acuité modérée à forte est constatée. Environ un quart des patients examinés au stade précoce de la maladie gardent une acuité visuelle à plus de 6/10^{ème} et selon le stade de la maladie, la moitié obtiennent une acuité visuelle entre 3/10^{ème} et 6/10^{ème}.

Cette baisse d'acuité visuelle est généralement associée à la présence de métamorphopsies. Il s'agit d'un trouble de la vision caractérisée par la déformation des images. Les patients décrivent des lignes droites ondulées, incurvées ou brisées et les lettres déformées, rendant la lecture difficile.

b. Le test de la grille d'Amsler

La grille d'Amsler (du nom de son inventeur le Docteur Mark Amsler) est un test efficace de dépistage pour le diagnostic précoce des maladies rétiniennes.

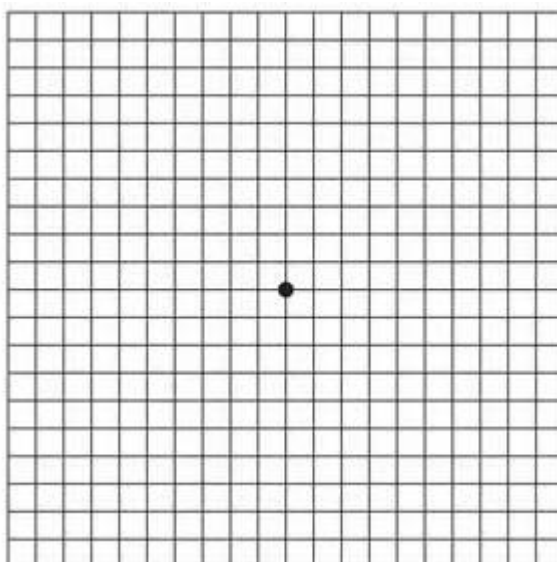
Grâce à ce simple examen, il est possible de détecter précocement de nombreuses pathologies du centre de la rétine (la macula) telle que la dégénérescence liée à l'âge et l'œdème maculaire dans la rétinopathie diabétique.

Il est également utile pour surveiller les modifications de la vision après un traitement.

Dans le test utilisant la grille d'Amsler, chaque œil est testé séparément.

Cela permet d'identifier les symptômes visuels qui ne touchent qu'un seul œil.


La grille d'Amsler originale, créée par le Dr Mark Amsler en 1947, était à lignes blanches sur fond noir. Elle est constituée de lignes horizontales et verticales, formant un quadrillage au centre duquel se trouve un point de fixation.



Grille d'Amsler

Lorsque l'acuité est inférieure à 4/10^{ème}, les altérations de la vision centrale liées à des pathologies dégénératives de la rétine s'avèrent plus facilement identifiables avec une grille à fond noir.


Il existe une variante avec des lignes rouges sur fond noir (la grille d'Amsler rouge) qui permet de détecter les déformations subjectives en cas d'altérations de la rétine externe, de l'épithélium pigmentaire rétinien et des cônes centraux, souvent impliqués dans la dégénérescence maculaire liée à l'âge.



Grille d'Amsler rouge sur fond noir

L'utilisation de cette variante du test classique présente un intérêt scientifique, en particulier chez les patients atteints de pathologies rhumatismales (lupus, polyarthrite rhumatoïde) sous traitement pharmacologique contenant de l'hydroxychloroquine.

Enfin, certains sujets peuvent présenter une plus grande sensibilité pour la version à lignes jaunes sur fond bleu. Cette version de la grille peut être utilisée pour révéler de nombreuses anomalies de la vision, notamment celles associées à des atteintes de la rétine ou du nerf optique.



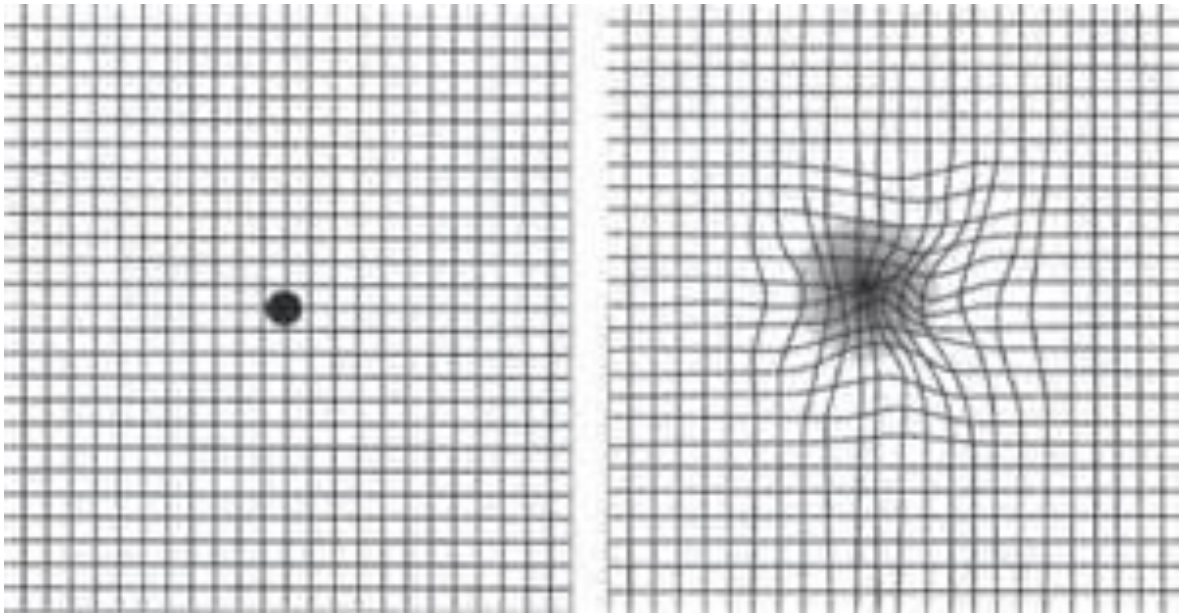
Grille d'Amsler jaune sur fond bleu

L'utilisation de la grille d'Amsler s'effectue en quatre étapes :

- Le patient doit se cacher un œil avec sa main en portant ses lunettes habituelles de lecture.
- Il doit se positionner à une distance de lecture normale (à environ 30 centimètres de la grille).

- Il doit fixer le point central.
- Puis, il doit recommencer ces trois étapes avec son autre œil.

Une consultation avec un ophtalmologiste rapide doit être effectuée si une tâche blanche ou des déformations de lignes sont perçues.



Test de la grille d'Amsler normal (à gauche) et pathologique (à droite)

B. Le diagnostic de la DMLA

1. Les examens [1], [4], [5], (17)

a. Les examens cliniques

1) L'acuité visuelle

Par définition, l'acuité visuelle est le pouvoir séparateur de l'œil à contraste maximal. Elle se mesure à l'aide d'optotypes (dessins, lettres, chiffres...), sur l'échelle de Monoyer à 5 mètres, au contraste maximal, ce qui en fait un test d'exploration de la fonction maculaire, avec une correction optique adaptée.

De nombreux facteurs influencent l'acuité visuelle, comme l'âge, l'excentricité rétinienne, la luminance, la taille pupillaire, les amétropies, la durée d'exposition ou encore le contraste.

La dégradation de l'acuité visuelle survenant avec l'âge est reliée à des changements structuraux incluant des changements dans les performances optiques de l'œil (opacification du cristallin, myosis) et de facteurs neuronaux, comme la perte de photorécepteurs (comme dans la DMLA au niveau de la macula) et d'autres éléments neuronaux impliqués dans le système visuel (vigilance, coopération...).

Dans le cadre de la DMLA, la zone rétinienne atteinte étant la région maculaire, une baisse de vision est ressentie car seul le centre de la fovéa possède les capacités anatomiques d'une bonne acuité visuelle. Un scotome central se développant chez les

personnes atteintes de DMLA, la fixation fovéale n'est plus possible. Les patients décalent alors leur regard, fixant avec une zone périphérique plus ou moins éloignée de la fovéa, ne permettant pas une haute acuité visuelle. Pour exemple, un excentrement de 1 degré par rapport à la fovéa fait chuter l'acuité visuelle à environ 4/10^{ème} et un excentrement de 4 degrés la fait tomber à 2/10^{ème}.

La baisse de l'acuité visuelle de près, mesurée à l'échelle de Parinaud, est un signe laissant présager une atteinte rétinienne maculaire.

La maladie entraîne une plus grande importance de la luminance. Les patients atteints de DMLA ont besoin d'un éclairage plus fort et adapté pour percevoir au mieux leur environnement. La zone centrale de la rétine étant constituée de cônes, ce sont les bâtonnets qui sont sauvegardés et qui, au fur et à mesure de l'évolution de la maladie, assurent une vision, bien que périphérique. Sachant qu'en faible intensité lumineuse, les bâtonnets limitent l'acuité visuelle à 8 minutes d'arc, soit 1,3/10^{ème}, la dégradation de celle-ci est donc conséquente.

La baisse de la sensibilité aux contrastes se corrèle aussi à la baisse d'acuité visuelle.

2) L'examen du fond d'œil

Pour effectuer un examen du fond d'œil, la pupille doit être dilatée. Pour cela, on instille des gouttes de collyre dans les yeux, comme le Mydriaticum ou la Néosynéphrine 0,1, pour obtenir une dilatation rapide.

Cet examen n'est pas invasif, non douloureux et non dangereux. Il reste juste désagréable du fait de la lumière intense projetée par la lampe à fente pour examiner en détail la rétine.

L'appareil utilisé par l'ophtalmologiste est donc une lampe à fente. L'installation du patient est simple et rapide : menton posé sur la mentonnière, front collé vers l'avant. La lampe à fente permet d'examiner les différentes parties de l'œil :

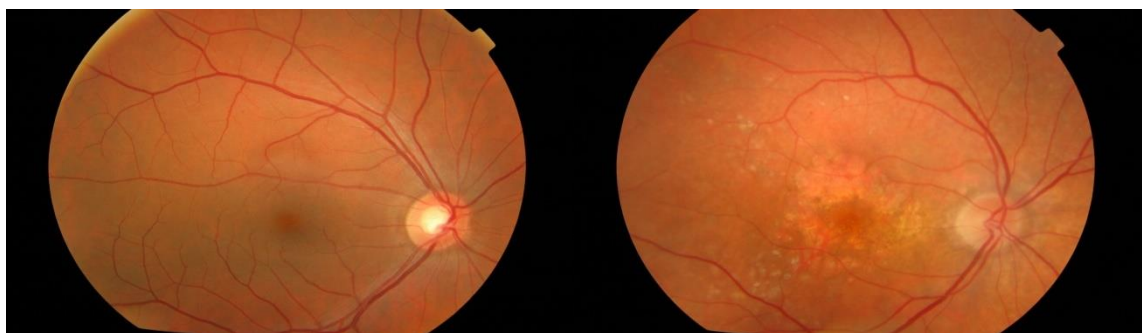
- Le segment antérieur avec une fente fine, permettant de voir la cornée, le cristallin...
- Le segment postérieur de l'œil à l'aide d'une lentille, interposée entre la lampe à fente et l'œil du patient, traversée par la lumière de la lampe. On peut utiliser plusieurs sortes de lentilles. Certaines ne touchent pas l'œil et d'autres se posent sur l'œil après instillation d'un collyre anesthésiant dans l'œil examiné. Cette lentille est utilisée pour voir la rétine plus en détails.

Un examen du fond d'œil est nécessaire lorsqu'une pathologie rétinienne est suspectée. Dans la démarche diagnostic de la DMLA, l'ophtalmologiste recherche la présence de drusens ou d'irrégularités au niveau des couches de la rétine.

Le dépistage n'est pas encore systématique. Souvent, la maladie n'est évoquée et recherchée qu'après l'apparition des premiers symptômes. La précocité de la prise en charge est donc malheureusement rare.

A l'examen du fond d'œil au diagnostic de la DMLA, on peut donc déjà constater des lésions rétiniennes :

- Dans le cas de la DMLA atrophique, on peut retrouver des zones atrophiques de l'épithélium pigmentaire.
- Dans le cas de la DMLA exsudative, on peut retrouver des hémorragies, des exsudats secs (dépôts de lipides) avec plus ou moins un décollement de la rétine.



Fond d'œil normal

Fond d'œil DMLA sèche

A la suite de cet examen et de l'éventuelle découverte de certains de ces signes, des examens complémentaires sont demandés pour poser véritablement le diagnostic de la dégénérescence maculaire liée à l'âge et de sa forme.

b. Les examens complémentaires

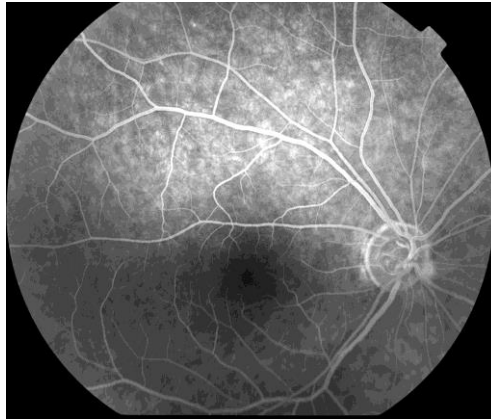
Pour confirmer le diagnostic d'une dégénérescence maculaire liée à l'âge et déterminer son type, trois examens sont possibles :

- L'angiographie à la fluorescéine
- La tomographie à cohérence optique (OCT)
- L'angiographie au vert d'indocyanine

1) L'angiographie à la fluorescéine

Une angiographie consiste à injecter un produit en intraveineux, photographier des vaisseaux, ici de la rétine, grâce à un colorant (produit de contraste) qui devient fluorescent lorsqu'on l'éclaire et étudier son comportement. L'examen utilise des filtres colorés qui modifient l'aspect du fond d'œil.

Il s'agit d'un examen montrant, à la fois, les vaisseaux (morphologie), les anomalies des parois vasculaires de la rétine et de la choroïde (perméabilité) et les anomalies de l'épithélium pigmentaire. En revanche, elle ne permet pas d'observer les tissus que le colorant ne pénètre pas.



Angiographie d'une rétine normale

Le colorant utilisé est la fluorescéine. Elle montre, en plus des vaisseaux, les tissus de la rétine. Elle absorbe dans le bleu et émet dans le vert. 80% du colorant se lie à l'albumine et seulement 20% reste libre et émet la lumière fluorescente.

Ses principaux rôles sont de montrer les lésions non vues au fond d'œil, de poser les indications thérapeutiques puis, dans le suivi de la maladie, de contrôler l'efficacité des traitements.

Cet examen est essentiel dans le diagnostic de la DMLA car il en détermine sa forme et sa gravité.

L'angiographie à la fluorescéine ne nécessite pas d'hospitalisation. Elle s'effectue à l'hôpital, en clinique spécialisée ou chez un ophtalmologiste, s'il dispose de l'appareil.

En pratique, l'examen dure une quinzaine de minutes environ et peut être effectué soit par un orthoptiste, soit par un ophtalmologiste.

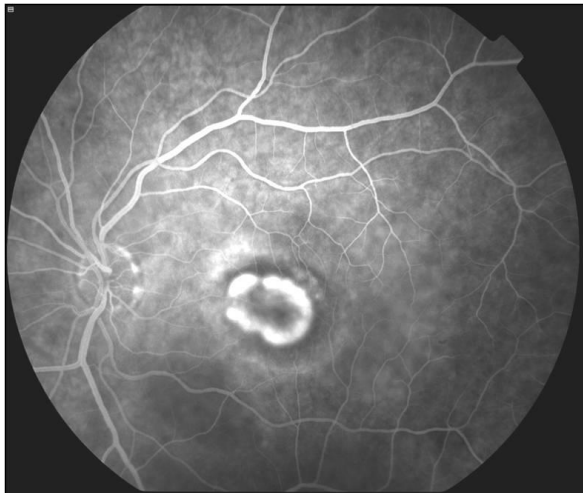
On instille tout d'abord, du collyre dans chaque œil afin de dilater les pupilles pour pouvoir effectuer les clichés.

Après dilatation des pupilles, le patient s'installe derrière l'angiographe, menton posé sur la mentonnière et front collé en avant.

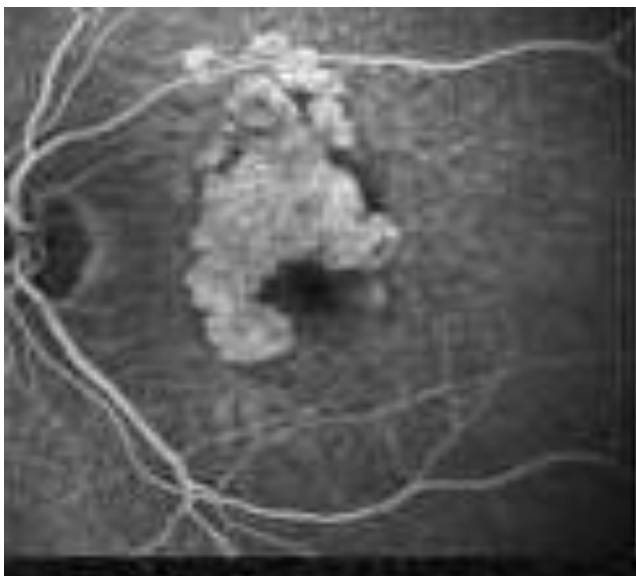
Des rétinoscopes sont souvent prises avant l'injection intraveineuse du colorant. On effectue une photo sur chaque œil du pôle postérieur en infrarouge puis en auto fluorescence.

Ensuite, la fluorescéine est injectée dans une veine du bras, de l'avant-bras ou de la main du patient. Le patient doit être déjà en bonne position lors de l'injection car le colorant ne met qu'une dizaine de secondes à atteindre la circulation sanguine de l'œil.

Plusieurs séries de clichés sont faites : au temps précoce (entre 10 et 30 secondes après l'arrivée du colorant dans les vaisseaux rétiniens), au temps moyen (entre 2 et 3 minutes), au temps tardif (entre 4 et 5 minutes).



Angiographie DMLA humide



Angiographie DMLA sèche

Ces photos, prises à des temps différents, permettent d'observer le comportement du colorant dans la rétine et donc l'état des vaisseaux et de la circulation

rétinienne, au niveau artériel (arrivée du colorant) puis veineux (retour du colorant vers la circulation générale).

L'angiographie rétinienne est un examen courant mais pas anodin. Dans certains cas, elle peut causer des effets secondaires bénins, comme des urines jaunes quelques heures après l'injection, des nausées, des vertiges... Plus rarement, on observe des manifestations plus sévères comme un œdème ou une baisse de tension et exceptionnellement, des cas de décès par arrêt cardiaque ont été recensés (un décès pour deux millions d'angiographies en moyenne).

En cas de grossesse ou d'allaitement, cet examen est déconseillé.

La seule contre-indication importante à l'angiographie à la fluorescéine est la présence d'antécédents allergiques lors d'une précédente injection de fluorescéine ou des antécédents personnels de réactions allergiques sévères (eczéma, gonflements, asthme...). Dans ce cas, le médecin peut prescrire un antihistaminique pour prévenir toutes réactions allergiques au colorant lors de l'injection.

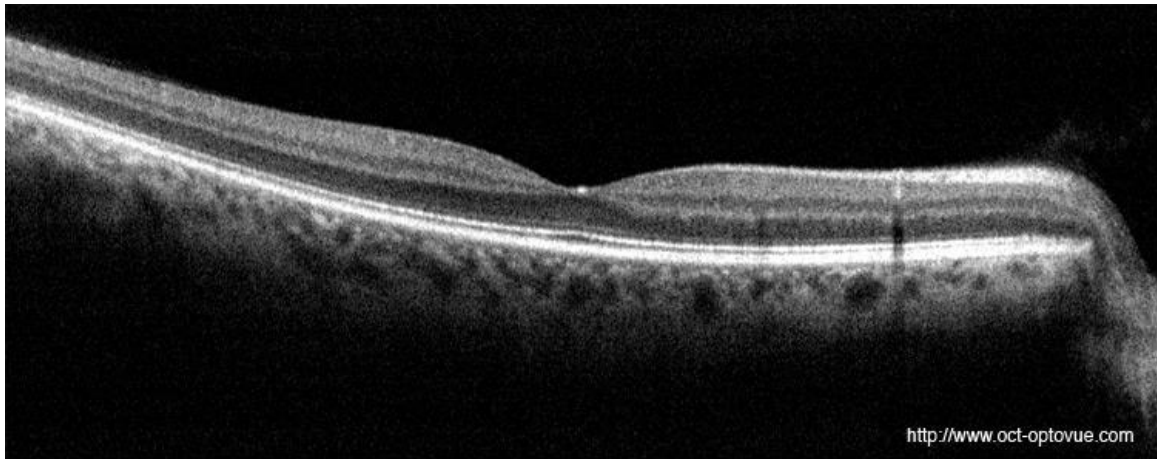
2) La tomographie à cohérence optique (OCT)

L'OCT (Optical Coherence Tomography) est un examen apparu récemment (1996), très utile en ophtalmologie, notamment dans la pose du diagnostic de la DMLA.

L'OCT est une technique d'imagerie du fond d'œil, non invasive, non douloureuse, qui permet d'obtenir in vivo des images en coupes de la rétine, des couches superficielles au plus profondes. Il montre le tissu rétinien dans toute son épaisseur au niveau maculaire et permet d'analyser les modifications de sa structure.

Il s'agit du même principe qu'une échographie mais c'est un petit faisceau infrarouge qui est utilisé pour fabriquer l'image, à la place des ultrasons.

L'appareil le plus courant et présent au CHU Gabriel Montpied de Clermont-Ferrand est l'OCT Spectralis de la société Heidelberg, qui permet d'obtenir des images sans dilater les pupilles.



Coupe d'une rétine saine, prise à l'OCT Spectralis

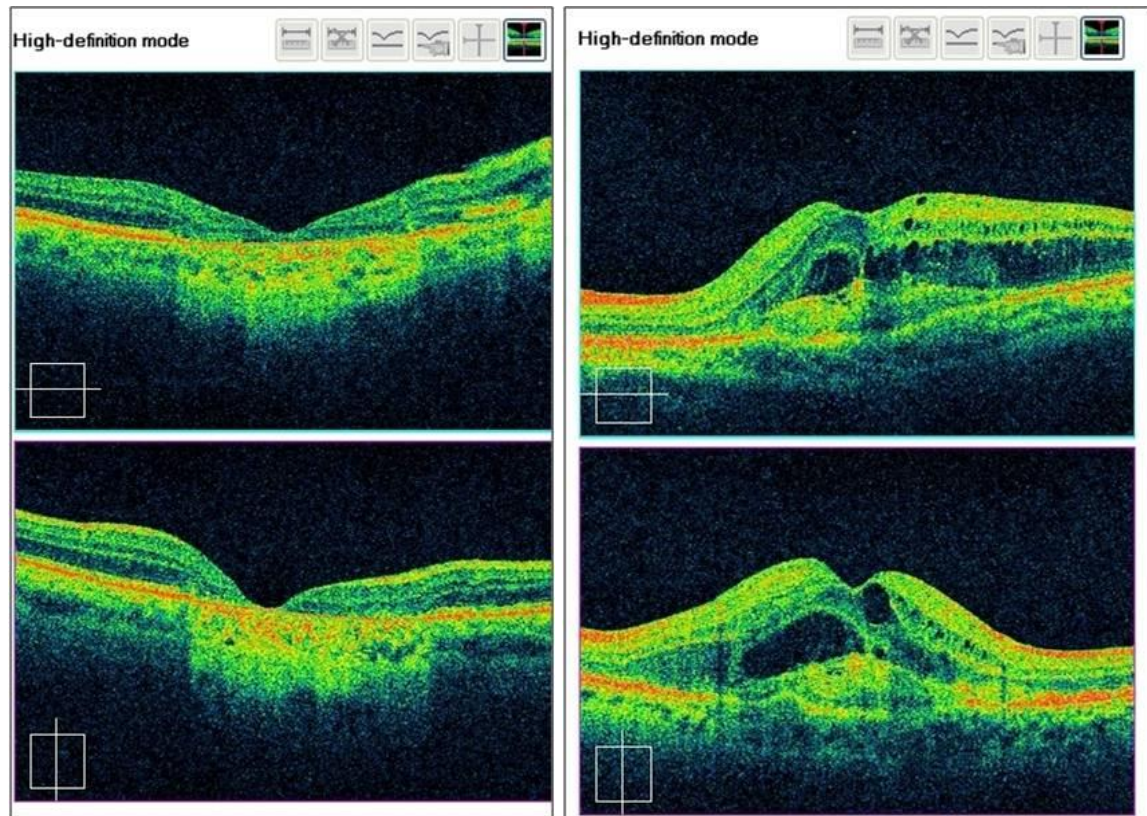
Cet examen complète celui de l'angiographie pour poser le diagnostic de la DMLA et ensuite, surveiller l'évolution de la maladie ainsi que l'efficacité des traitements (comme les injections intra-vitréennes).

Du fait de sa facilité et de sa rapidité d'exécution, l'OCT obtient une place grandissante dans les suivis des pathologies rétinienne. Dans la DMLA exsudative, il permet de montrer la présence de remaniements de l'épithélium pigmentaire, comme des œdèmes maculaires ou des décollements (séreux rétinien ou de l'EP).

L'angiographie est actuellement utilisée pour le diagnostic initial de la DMLA, l'OCT prend le relais pour le suivi et la surveillance de l'évolution de la maladie. Une angiographie peut être redemandée par l'ophtalmologiste en cas d'évolution inhabituelle.

Par contre, l'OCT ne peut pas diagnostiquer seul une DMLA de forme exsudative. Les angiographies à la fluorescéine et éventuellement au vert d'indocyanine, restent

nécessaires. L'OCT n'intervient alors qu'en complément de l'angiographie afin de montrer les éventuels remaniements de l'épithélium pigmentaire néovascularisé.



OCT DMLA sèche

OCT DMLA humide

3) L'angiographie au vert d'indocyanine

L'angiographie au vert d'indocyanine montre la circulation choroïdienne, car elle dispose d'une lumière infrarouge qui traverse facilement les pigments de l'épithélium pigmentaire et de la choroïde, mais aussi les hémorragies légères.

Le vert d'indocyanine est un colorant préparé dans un sérum glucosé à 5% et qui est perçu fluorescent grâce à la lumière infrarouge. Il se lie aux protéines plasmatiques, passant ainsi lentement dans l'espace extravasculaire choroïdien, ce qui permet

d'observer le comportement du colorant à l'intérieur des vaisseaux au début de l'examen.

Cet examen est aussi appelé « ICG », d'après l'abréviation de « Indocyanine Cardiogreen », ceci étant le nom commercial du premier produit commercialisé aux Etats-Unis.

L'angiographie au vert d'indocyanine fait souvent suite, parfois pendant la même séance, à une angiographie à la fluorescéine. Ces deux examens couplés permettent ainsi un diagnostic encore plus précis, étudiant en détails la circulation rétinienne et choroïdienne.

Cet examen est donc effectué en cas de doutes sur la forme de la DMLA car il permet de mieux observer les vaisseaux choroïdiens et notamment les néo-vaisseaux choroïdiens, responsables de la DMLA exsudative.

L'angiographie au vert d'indocyanine nécessite tout de même un temps plus long que l'angiographie à la fluorescéine. Les photos au temps précoce sont prises dans les premières secondes, à l'arrivée du colorant. Celles du temps moyen sont prises entre la 5^{ème} et la 10^{ème} minute, et enfin, pour les temps tardifs, aux alentours de 30 minutes après l'injection du colorant.

Des effets indésirables peuvent être ressentis en cas de réaction allergique au produit. La peau et les selles peuvent être de couleur verte pendant quelques jours après l'injection. Il est aussi déconseillé pendant la grossesse et la dose du produit est réduite pour les patients ayant une insuffisance hépatique, car le colorant mettrait trop de temps à s'évacuer et repousserait ainsi la prise des clichés des temps tardifs, qui pourrait atteindre plusieurs heures.

2. Evolution et surveillance [5], (I1)

La dégénérescence maculaire liée à l'âge est une maladie chronique qui nécessite une surveillance étroite et régulière. Elle n'aboutit généralement pas à une cécité complète car elle ne concerne que la vision centrale et précise, la vision périphérique restant intacte. La capacité visuelle est définitivement perdue une fois le tissu rétinien détruit.

a. Dans le cadre d'une DMLA sèche

La DMLA sèche conduit à une lésion cicatricielle au centre de la rétine, dans la région maculaire.

Aucun traitement n'est actuellement possible mais, étant d'évolution lente, elle nécessite un suivi ophtalmologique, en particulier s'il s'agit d'une atteinte unilatérale. L'observation et la surveillance régulière de l'autre œil est conseillée pour prévenir tout signe précurseur de la maladie car le risque d'atteinte du deuxième œil lorsque le premier présente une DMLA est plus élevé.

b. Dans le cadre d'une DMLA exsudative

La DMLA humide est la forme la plus rapide et évolutive et celle qui nécessite la plus étroite surveillance, de par ses risques d'œdèmes maculaires, d'hémorragies et de remaniements rétinien.

Plusieurs types de traitements (injections d'anti-VEGF, laser...) ont pu être mis en place durant ces dernières années, uniquement pour stabiliser ou ralentir la progression de la maladie mais pas encore pour la soigner.

La plupart du temps, une DMLA de type exsudative évolue vers une DMLA de type atrophique après disparition des néo-vaisseaux choroïdiens.

C. Traitement et Prise en charge de la DMLA

La dégénérescence maculaire liée à l'âge est une maladie chronique nécessitant un suivi régulier et une thérapeutique adaptée. Celle-ci n'est pas la même suivant le type de DMLA, exsudative ou atrophique. La conduite à tenir est divisée en plusieurs étapes.

Tout d'abord, la prévention de la maladie en atténuant les comportements et les environnements à risque qui peuvent être contrôlés. Puis, une fois le diagnostic posé, des traitements médicaux sont mis en places ainsi que paramédicaux pour aider à la réadaptation visuelle.

1. Prévention : traitement des facteurs de risques (15)

Les facteurs soumis au contrôle du patient, énumérés plus tôt dans ce mémoire, doivent être anticipés pour diminuer les risques du développement de la DMLA.

L'arrêt du tabac est fortement conseillé.

La protection face aux UV avec le port de lunettes disposant de verres teintés pendant l'exposition au soleil est recommandée.

L'adaptation du régime alimentaire est aussi expliquée au patient avec une augmentation d'aliments apportant de la lutéine (choux frisés, épinards, navets, haricots verts...), de la vitamine E (huiles végétales, margarines végétales, olives...), de la vitamine C (agrumes, kiwis, fraises, choux verts, brocolis, cassis...), des acides gras Oméga 3 (poissons, crustacés...) et du zinc (coquillages, foie, légumes secs, pain complet, viande rouge, jaune d'œuf...).

Ces habitudes à changer pour le patient permettent de ralentir l'apparition de la pathologie, qu'elle soit de type humide ou sèche.

2. Traitement de la DMLA atrophique [6]

Cette forme de dégénérescence maculaire liée à l'âge, bien qu'étant majoritaire dans la proportion d'atteintes (80% des cas), ne bénéficie actuellement d'aucun traitement.

a. Compléments alimentaires

Cependant, la prise de suppléments de vitamines antioxydantes peut ralentir sa progression. Ces vitamines n'ont pas d'effet préventif si la maladie n'est pas acquise. Depuis la publication des résultats de l'étude AREDS en 2001, les médecins recommandent à leurs patients atteints de dégénérescence maculaire liée à l'âge de forme sèche de prendre chaque jour un supplément qui renferme des vitamines antioxydantes, des minéraux et d'autres substances antioxydantes, comme de la lutéine. On en trouve en pharmacie, par exemple : ICaps, Macuvision, Ocuvite PreserVision, Super Vision, Vitalux Areds, et Nutrof.

Des recherches sont en cours afin d'améliorer le traitement de la DMLA de type atrophique. Par exemple, des essais cliniques ont évalué l'intérêt d'employer un traitement au laser à faible intensité pour en ralentir la progression. Cette méthode s'est malheureusement avérée inefficace.

b. Traitement paramédical : la rééducation « basse vision »

Cette prise en charge est indiquée lorsqu'une baisse d'acuité visuelle sévère est présente.

Elle est effectuée par un orthoptiste, pouvant détenir un Diplôme Universitaire de Basse Vision et exerçant, soit en cabinet libéral, soit en milieu hospitalier.

La rééducation ne doit pas commencer immédiatement après le traitement de la DMLA. Après certains d'entre eux, comme la photocoagulation au laser, des processus inflammatoires périlésionnels apparaissent et doivent se calmer avant la mise en place d'une prise en charge rééducative utile. De plus, l'adaptation au scotome central met du temps à s'établir et une période d'au moins 2 mois de cicatrisation est nécessaire avant l'apparition d'une aire de fixation préférentielle pour le patient.

Cette période est dure à vivre pour le patient car c'est un moment de transition et d'attente pendant lequel rien n'est fait, ni en thérapeutique, ni en rééducation alors que les symptômes sont toujours présents. C'est pourquoi un dialogue et des explications entre les professionnels et le patient sont nécessaires afin qu'il comprenne et traverse au mieux la situation.

Tous les patients ne sont pas demandeurs d'une rééducation visuelle et leurs attentes sont toutes différentes, il faut donc bien les cerner. Car si tous souhaitent une amélioration dans leur vie quotidienne, certains veulent plus approfondir que d'autres et dans quelques cas, des patients pensent qu'une rééducation pourrait les mener à une guérison et leur rendre la vision. Il y a donc un côté psychologique important à prendre en compte.

Dans la rééducation, un bilan orthoptique initial est réalisé, généralement en deux ou trois séances de 40 à 60 minutes. Il contient quatre parties :

- L'entretien : il permet de prendre connaissance du mode de vie du patient, de l'évolution de la maladie, des difficultés, des espoirs et demandes du patient.
- La prise d'acuité visuelle et l'évaluation des capacités de lecture.

- Un premier essai d'aides optiques (plus tard, affiné avec l'opticien) ainsi qu'un bilan de la vision binoculaire.
- La recherche d'une zone de fixation préférentielle et l'étude de la coordination œil/main dans différentes actions.

Le projet de rééducation est établi à la suite de ce bilan initial.

Les atteintes essentielles liées à la DMLA sont la perturbation de la fixation et de la motricité conjuguée (poursuite, saccades), la perte de la discrimination fine (baisse d'acuité visuelle, difficultés de lecture), des troubles de la localisation visuelle se répercutant sur la précision du geste.

Une séance de rééducation se déroule donc généralement en trois étapes avec :

- Un travail de la motricité oculaire composé de la recherche, de la mise en place et de l'entraînement de la zone de suppléance.
- Un travail de la discrimination sollicitant la motricité oculaire pour le captage et l'excentration, pour la finesse de la perception.
- Un travail de la coordination œil/main mettant en œuvre le geste sous contrôle visuel nécessitant une maîtrise suffisante des deux précédents points.

La prise en charge en basse vision s'étale sur plusieurs mois et dépend de la demande et de la motivation du patient. Celles-ci peuvent évoluer au cours de la prise en charge, car le patient peut redécouvrir ses capacités visuelles et se rendre compte de ses possibilités qui peuvent s'avérer plus nombreuses que ce qu'il pensait.

Cette prise en charge peut ainsi améliorer la qualité de vie et le moral du patient atteint de DMLA pour lequel plus aucun traitement médical n'est possible.

3. Traitement de la DMLA exsudative [5], (I6), (I7), (I8), (I9), (I10), (I11), (I12), (S2)

Plusieurs traitements médicaux ont été mis en place pour stabiliser la DMLA exsudative ces dernières années. Les techniques de photocoagulations thermiques au laser, utilisées dès les années 1960, et de photothérapie dynamique, appliquée dès 2002, ont été majoritairement remplacées par les injections d'anti-angiogéniques, mises en place dès 2006.

a. Photocoagulation au laser

Différents types de laser sont utilisés en ophtalmologie et celui pour traiter la DMLA est un laser photocoagulateur thermique.

Le but de ce traitement est de brûler de façon ponctuelle la partie atteinte de la rétine à l'aide d'un faisceau laser qui dégage de la chaleur à proximité des néo-vaisseaux. Le laser interagit ainsi avec l'épithélium pigmentaire rétinien qui absorbe la lumière grâce à sa pigmentation. Le laser permet d'éviter la propagation des néo-vaisseaux à d'autres zones saines de la rétine, mais en contrepartie, laisse une zone cicatricielle sur la rétine qui ne donnera plus jamais de vision.

La photocoagulation thermique au laser fut l'un des premiers traitements de la DMLA exsudative. Elle est maintenant rarement utilisée car elle est indiquée seulement dans le traitement de néo-vaisseaux extra- ou juxta-fovéolaire. Le traitement par laser empêche ceux-ci d'atteindre le centre de la macula. Cette photocoagulation, dite « destructive », n'a donc pas pour but de faire regagner de la vision, mais de limiter la propagation des néo-vaisseaux et donc l'extension des scotomes visuels.

Plusieurs sortes de lasers existent, se différenciant par leurs longueurs d'onde. Les deux plus utilisés sont le laser rouge (krypton) et le laser vert (argon). Leurs longueurs d'onde étant plus élevées (respectivement, 647 nm et 514 nm), leurs actions agissent au niveau des couches les plus profondes de la rétine. Aucune étude n'a démontré un avantage certain de l'utilisation d'un de ces lasers par rapport à l'autre.

Généralement, une seule séance de laser suffit pour brûler tous les néo-vaisseaux choroïdiens et les empêcher de s'étendre. Néanmoins, une surveillance par angiographies, OCT et fond d'œil est nécessaire pour prévenir les récurrences, exigeant des traitements supplémentaires.

La séance de laser s'effectue sans hospitalisation, par l'ophtalmologiste, pupille de l'œil atteinte dilatée, et cornée anesthésiée par collyre. Le menton est posé sur la mentonnière, le front collé en avant. L'ophtalmologiste place une lentille sur l'œil à traiter pour examiner le fond d'œil et ajuster le tir de laser avec l'aide d'un faisceau de visée. La photocoagulation se fait par plusieurs impacts. Le faisceau laser donne une impression d'éblouissement intense mais la séance ne dure que quelques minutes.

Ce traitement n'est pas douloureux et présente très peu de risques pour l'œil mis à part, de façon exceptionnelle, une hémorragie de la rétine ou une brûlure de la macula si l'œil bouge, c'est pourquoi il est nécessaire que le patient soit détendu et coopérant pour éviter tout accident.

Le traitement par photocoagulation au laser peut laisser quelques effets secondaires, comme la présence de petites taches sombres dans le champ visuel, correspondant aux zones de la rétine impactées par le laser. Ces taches peuvent entraîner des difficultés à la lecture en cachant quelques lettres ou mots, s'accroissant aux changements de luminosité (du sombre à l'éclaircissement ou inversement). Chez certaines personnes (une sur six), le traitement par laser peut entraîner des phénomènes lumineux ou colorés comme des hallucinations mais ceci est transitoire après la séance.

b. Visudyne (Thérapie photodynamique PDT)

Le principe de ce traitement consiste à injecter dans une veine du bras, au moyen d'une perfusion intraveineuse, un médicament photosensibilisant, la Visudyne (ou vertéporfine), qui se fixe sur les cellules endothéliales proliférantes des néo-vaisseaux choroïdiens, et sera ensuite activé par une irradiation à la lumière infrarouge faible et indolore, éclairant le fond d'œil.

Ce traitement est destiné à diminuer le risque d'une baisse d'acuité visuelle sévère liée aux néo-vaisseaux choroïdiens qui se développent derrière la macula en les bouchant, provoquant ainsi leurs disparitions. L'efficacité du traitement a été prouvée pour les différents types de vaisseaux de la DMLA exsudative (les néo-vaisseaux visibles, qui sont très actifs, et les néo-vaisseaux occultes rétrofovéolaires, moins actifs). Contrairement à la photocoagulation au laser, l'avantage de la PDT est de respecter la couche des photorécepteurs et l'épithélium pigmentaire de la rétine, elle permet donc de ne pas la détruire et de garder des possibilités visuelles sur les zones traitées.

Dans les études qui ont permis de valider ce traitement, il a fallu souvent retraiter les patients au bout de 3 mois. En moyenne, sur une période de 2 ans, cinq traitements ont été nécessaires pour stabiliser la maladie. Certains patients n'ont eu besoin que d'une ou de deux injections, d'autres en ont eu besoin tous les 3 mois pendant toute la durée du suivi. Enfin, certains patients semblent n'avoir pas réagi au traitement.

Pour effectuer l'examen, il faut dilater la pupille de l'œil à traiter. La séance dure environ une heure. La Visudyne se présente sous forme de poudre que l'ophtalmologiste dilue dans un solvant, la dose dépendant du poids et de la taille du patient. La solution est administrée en perfusion par une seringue électrique reliée à un cathéter placé dans une veine au niveau du coude, du bras ou de la main. Le médicament est perfusé pendant dix minutes. Le laser produisant une lumière rouge est effectué cinq minutes après la fin de la perfusion. Une lentille est posée sur l'œil par l'ophtalmologiste et l'éclairage en lumière rouge dure 83 secondes précisément. Le laser s'applique sur toute

la zone de la rétine atteinte ce qui équivaut à une zone beaucoup plus large que celle traitée par la photocoagulation au laser.

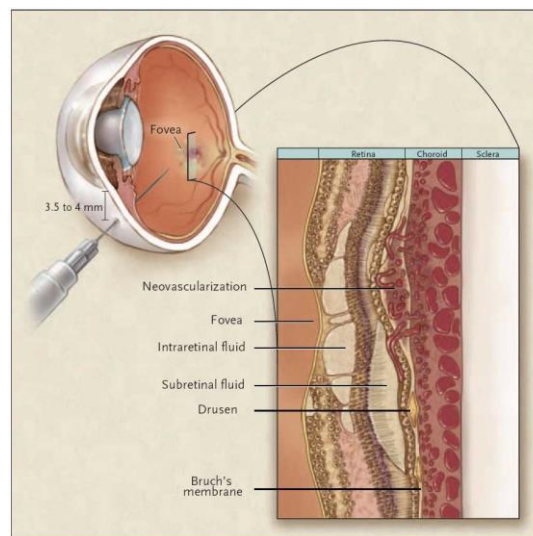
Peu d'effets secondaires de la PDT sont connus à ce jour. Le traitement est bien toléré dans la grande majorité des cas. Néanmoins, des effets indésirables, rares et sans gravité sont possibles comme une douleur transitoire au point d'injection du médicament photosensibilisant ou une douleur au bas du dos pendant la durée de la perfusion. Les complications du traitement sont rares. D'autres effets indésirables ont été rapportés, liés à une photosensibilisation cutanée : brûlures s'apparentant à des coups de soleil, nécrose cutanée au point d'injection. En effet, en raison du caractère photosensibilisant du médicament qui est injecté, et bien que le produit soit quasiment éliminé en 24 heures, il est bien recommandé de se protéger de la lumière vive naturelle ou artificielle pendant 48 heures car le produit peut réagir et donner des brûlures cutanées. Des lunettes spécifiques masquant à la fois la lumière bleue et la lumière rouge sont remises à la fin de la séance de traitement.

Durant les 48 heures suivant la perfusion et le laser, il est recommandé d'éviter, à l'intérieur, les lampes halogènes et les autres lumières trop vives, sans se plonger dans une obscurité totale, ce qui retarderait l'élimination du produit. A l'extérieur, la lumière vive du soleil est à proscrire et le port de manches longues, de lunettes et de chapeau en cas de sortie est recommandé durant cette période.

Actuellement, d'après la Haute Autorité de Santé (HAS), la photothérapie dynamique utilisant la Visudyne est indiquée uniquement dans le traitement de la DMLA exsudative avec une néovascularisation rétrofovéolaire à prédominance visible, mais ne constitue plus le traitement de première intention de ce type de néo-vaisseaux. La PDT n'est plus indiquée dans le traitement des néo-vaisseaux occultes. Il est possible de l'utiliser en cas de contre-indication ou de non-réponse aux anti-VEGF et dans certaines formes cliniques en combinaison aux anti-VEGF.

c. Les injections intra-vitréennes

L'injection intra-vitréenne (IVT) est la méthode la plus efficace et la plus utilisée actuellement dans le traitement de la DMLA exsudative, mise à disposition depuis 2006. Elle consiste en une injection intraoculaire d'anti-VEGF faite par l'ophtalmologiste afin de réduire la prolifération des néo-vaisseaux choroïdiens. L'injection de médicaments directement à l'intérieur de l'œil permet dans certains cas une action très efficace sur la maladie oculaire à traiter, tout en minimisant les effets indésirables généraux.



Injection intra-vitréenne

1) Le facteur VEGF

La famille du VEGF (Vascular Endothelial Growth Factor) est constituée du PlGF (Placenta Growth Factor) et des VEGF-A, B, C, D et E. Le VEGF-A est la forme la plus étudiée. Il s'agit d'une protéine glycosylée dimérique impliquée dans l'angiogénèse (la croissance de néo-vaisseaux). Le VEGF existe sous différentes isoformes actives : 121, 145, 165, 183 et 206. Le VEGF-A 165 est l'isoforme prédominante retrouvée au niveau de la rétine et joue un rôle important dans les processus de néovascularisation oculaire.

Trois récepteurs du VEGF ont été identifiés : le VEGFR1, le VEGFR2 et le VEGFR3. Le VEGF-A se lie au VEGFR1 et VEGFR2, tous deux impliqués dans la migration et la prolifération des cellules endothéliales.

Le facteur VEGF augmente la perméabilité vasculaire, joue un rôle dans l'angiogénèse et stimule la prolifération et la migration des cellules endothéliales.

Physiologiquement, le VEGF est présent dans la rétine mais, dans le DMLA exsudative, on remarque une surexpression du VEGF dans les membranes néo-vasculaires.

En résumé, les modifications liées à l'âge de la membrane de Bruch, de l'épithélium pigmentaire rétinien et de la choroïde provoquent une sécrétion importante de VEGF. Ceux-ci augmentent la perméabilité vasculaire entraînant des œdèmes maculaires. Le VEGF crée aussi une prolifération vasculaire aboutissant à une néovascularisation choroïdienne. Ces deux conséquences de la sécrétion excessive de VEGF entraînent une perte de vision, c'est pourquoi le protocole de traitement par injections d'anti-VEGF doit être mis en place précocement afin de stopper l'action de ce facteur au plus tôt.

Le VEGF est donc un facteur important de la genèse de néo-vaisseaux choroïdiens. L'angiogénèse induite par le VEGF peut être bloquée à différents stades : la production de VEGF peut être diminuée par inhibition de la synthèse de son ARNm (ARN messenger) ou par inhibition de sa transcription. L'effet du VEGF peut donc être inhibé par une action directement au niveau de la protéine.

2) Mode d'administration

En ophtalmologie, les anti-VEGF sont administrés directement à l'intérieur de l'œil par injection intra-vitréenne, sous forme d'une solution liquide, dans une seringue pré-remplie à usage unique, réservée à la voie intra-vitréenne. Il s'agit d'une piqûre faite

directement à travers la sclère, dans le vitré, en arrière du cristallin. L'aiguille, extrêmement fine, pénètre dans l'œil anesthésié à 4 mm en arrière du limbe et est orientée vers le centre de l'œil pour ne pas léser les différentes structures oculaires (cornée, cristallin, rétine).

Concernant les conditions d'injection, le médecin injecteur doit se désinfecter les mains, porter des gants, un masque, une charlotte, des sur-chaussures et une tenue stériles, utiliser un champ stérile ainsi qu'un spéculum à paupière stérile. Un antibactérien local doit être appliqué avant l'injection.

Après injection, le médecin injecteur doit s'assurer de la perception lumineuse de l'œil injecté. Si son absence causée par une hypertonie perdure plus de trois minutes, une paracentèse peut être effectuée (opération sous anesthésie locale ayant pour but de retirer le liquide à l'intérieure de la cavité orbitaire).

Un pansement oculaire sur l'œil injecté peut être mis en place après injection.

3) Les médicaments anti-angiogéniques

Deux médicaments anti-VEGF sont actuellement utilisés par le service d'ophtalmologie au CHU Gabriel Montpied de Clermont-Ferrand pour le traitement de la DMLA exsudative : Lucentis et Eylea. Il existe aussi deux autres inhibiteurs du VEGF en solution pour injection intra-vitréenne : le Macugen et l'Avastin.

Actuellement, Lucentis et Eylea sont les solutions les plus utilisées dans le traitement de la DMLA exsudative rétrofovéolaire, et aucun avantage clinique n'a été démontré à utiliser Eylea, plus récemment commercialisé, plutôt que Lucentis, dans la baisse d'acuité visuelle due à cette pathologie.

Validés par des études internationales, ces traitements, en plus de pouvoir être utilisés dans la grande majorité des cas, permettent de stabiliser la vision de quasiment

tous les patients traités, et même pour la première fois d'espérer une amélioration de l'acuité visuelle au prix d'injections directement à l'intérieur de l'oeil, éventuellement répétées (s'ils stabilisent voire font un peu régresser la maladie, ils ne la guérissent pas définitivement).

Si ces médicaments sont très efficaces dans les phases actives de développement des néo-vaisseaux, ils sont sans intérêt sur des formes cicatrisées ou trop évoluées, ce qui implique que le diagnostic ait été fait à un stade précoce.

1. Lucentis (ou le ranibizumab)

Le ranibizumab est un fragment Fab d'anticorps monoclonal recombinant de souris et d'humain. Il est formé d'une séquence humanisée pour le rendre moins antigénique et d'une partie dérivant de la souris, ayant une grande affinité de liaison avec le VEGF.

Il s'agit du premier traitement de la DMLA exsudative à augmenter l'acuité visuelle de trois lignes ou plus, dans 33% des cas après 2 ans de traitement par injections intra-vitréennes.

Il est injecté par dose de 0,05mL en une seule injection.

Le Lucentis dispose de l'AMM (autorisation de mise sur le marché) depuis 2007.

a) Indications

Le Lucentis est un traitement de première intention dans le traitement de la baisse d'acuité visuelle due à la DMLA exsudative rétrofovéolaire.

D'après la Haute Autorité de Santé (HAS), il est recommandé de débiter le traitement moins de 10 jours après la pose du diagnostic de DMLA exsudative rétrofovéolaire et ce, quel que soit le niveau d'acuité visuelle initial.

L'injection de Lucentis est actuellement contre-indiquée en cas d'infection péri-ou intraoculaires, ainsi qu'en présence d'une hypersensibilité au ranibizumab.

L'efficacité de l'utilisation du Lucentis a été révélée dans deux études principales :

- L'étude MARINA, effectuée sur 716 patients, durant 24 mois. Elle a comparé l'efficacité d'injection de ranibizumab (0,3 mg chez 238 patients et 0,5 mg chez 240 patients) par rapport à des injections neutres (238 patients).
- L'étude ANCHOR, effectuée sur 426 patients, durant 12 mois. Elle a comparé l'efficacité d'un traitement par injections de ranibizumab à celle d'un traitement par photothérapie dynamique.

Les résultats de ces études ont démontré un maintien de l'acuité visuelle chez environ 95% des patients et elle a même augmenté de plus de 15 lettres dans 34 à 41% des cas.

b) Posologie

On observe deux stratégies de traitement : la stratégie PRN (de l'étude PRONTO, réalisée sur 24 mois) ou la stratégie « treat and extend ».

Dans les deux cas, trois injections mensuelles de Lucentis sont réalisées en début de traitement.

Dans la **méthode PRN**, le patient est revu 4 semaines après les trois premières injections par l'ophtalmologiste qui décide d'une nouvelle injection si un de ces critères

est présent : une baisse d'acuité visuelle (supérieure ou égale à 5 lettres avec présence de fluide à l'OCT), une augmentation de l'épaisseur centrale de plus de 100µm (œdème maculaire vu à l'OCT), un fluide persistant à l'OCT (provoquant un DSR). Dans cette étude, une surveillance tous les mois, avec un contrôle de l'acuité visuelle, un OCT, un fond d'œil et si nécessaire une rétinographie, est nécessaire pour décider d'une réinjection.

A la suite du bilan mensuel, une angiographie peut être demandée pour prendre une décision dans le cadre d'une baisse d'acuité visuelle ou du maintien de celle-ci accompagné d'une persistance de l'exsudation (dans ce cas, une réinjection est nécessaire).

Si un assèchement total est observé, une surveillance mensuelle suffit. Une nouvelle injection de Lucentis est nécessaire en cas de récurrence exsudative. Si l'assèchement est durable, un espacement des contrôles est envisagé.

Le principe de la **méthode « treat and extend »** diffère de celle de l'étude PRONTO avec comme objectif de diminuer le nombre d'injections et de contrôles.

Le contrôle après les trois injections initiales est fait à 6 semaines où une injection systématique est réalisée. Si une baisse d'acuité visuelle et/ou des signes exsudatifs à l'OCT sont perçus et/ou des hémorragies au fond d'œil sont observées, le prochain contrôle est fixé 4 semaines plus tard. Dans le cas où aucun signe exsudatif n'est décelé, le rendez-vous de contrôle est fixé à 8 semaines.

Les injections sont ainsi systématiques et anticipent les récurrences, bien que certaines soient inutiles.

c) Mécanismes d'action

Le ranibizumab est un anticorps anti-VEGF, qui se lie à toutes les isoformes du VEGF-A pour les neutraliser. Il empêche la liaison du VEGF-A à ses récepteurs VEGFR-1 et

VEGFR-2. Ainsi, il bloque l'activation de ces récepteurs à la surface des cellules endothéliales, ce qui inhibe la prolifération des cellules endothéliales et l'augmentation de la perméabilité vasculaire, ces facteurs étant considérés comme contribuant à la progression de la forme néovasculaire de la DMLA.

2. Eylea (ou l'aflibercept)

L'aflibercept est une protéine de fusion recombinante composée des fragments des domaines extracellulaires des récepteurs VEGFR1 et VEGFR2 du VEGF humain fusionnés au fragment Fc de l'IgG1 (immunoglobine) humaine.

Ce principe actif est obtenu par la technologie de l'ADN recombinant.

Il est injecté par dose de 0,04mL en une seule injection.

Eylea est un produit récent, ayant obtenu son AMM en 2013.

a) Indications

Eylea se compose d'un nouveau principe actif, l'aflibercept. Il s'agit d'une solution pour injection intra-vitréenne, indiquée dans le traitement de première intention de la forme humide d'une DMLA rétrofovolaire.

Il existe les mêmes contre-indications que pour l'injection de Lucentis.

b) Posologie

La posologie d'aflibercept dispose des mêmes stratégies que le Lucentis.

Le choix thérapeutique s'effectue entre la stratégie PRONTO et la stratégie « treat and extend ».

c) Mécanismes d'action

Ce médicament appartient à la classe pharmacothérapeutique des médicaments ophtalmiques contre la néovascularisation.

L'aflibercept agit en se liant à toutes les isoformes du VEGF-A (facteur de croissance de l'endothélium vasculaire) et au PlGF (facteur de croissance placentaire).

Grâce au blocage de ces facteurs, l'aflibercept réduit la croissance des vaisseaux sanguins et limite donc la néovascularisation.

3. Macugen (ou le pegaptanib de sodium)

Le Macugen est un oligonucléotide synthétique (aptamère), sélectionné pour sa grande affinité pour l'isoforme 165 du VEGF-A. Il bloque ainsi sa fixation au récepteur VEGFR2 des cellules endothéliales.

Selon l'étude VISION, qui s'est étendue sur 3 ans et qui comprenait 1190 patients de plus de 50 ans, l'injection d'une dose de 1,0 mg ou 3,0 mg de pegaptanib n'apporte aucun bénéfice thérapeutique supplémentaire à une injection de 0,3 mg.

Le Macugen est le premier médicament anti-angiogénique à obtenir son AMM en 2006 dans le cadre du traitement de la DMLA de type exsudative. La déclaration d'arrêt de commercialisation du Macugen a été décrétée le 17 octobre 2014 du fait de sa moindre efficacité par rapport au Lucentis, dans les études et dans la clinique, pour le traitement de la DMLA exsudative.

a) Indications

Les injections de Macugen étaient indiquées dans le traitement de la dégénérescence maculaire liée à l'âge de forme humide rétrofovéolaire comportant tous types de néo-vaisseaux (visibles ou occultes).

Le Macugen était contre-indiqué en cas d'infections oculaires ou péri-oculaires ou en cas d'hypersensibilité à l'un des composants du produit.

b) Posologie

Le pegaptanib de sodium, dosé à 0,3 mg, doit être injecté toutes les 6 semaines par injections intra-vitréennes. Il ne peut y avoir injections de ce produit plus rapprochées.

Une surveillance clinique du patient doit être instaurée rapidement compte tenu du risque de réactions allergiques. Après injection de Macugen, des hausses de la pression intraoculaire temporaires ont été remarquées. Un fond d'œil pour étudier la tête du nerf optique ainsi que la surveillance de la pression intraoculaire sont donc nécessaires.

Un risque d'endophtalmie (inflammation) est aussi possible. Le patient doit donc être revu en consultation dans la première semaine post-injection.

c) Mécanismes d'action

Le pegaptanib de sodium se lie avec une haute affinité au VEGF-A 165 extracellulaire, ce qui empêche sa fixation au récepteur VEGFR2. Il s'oppose donc aux effets pathologiques de cette isoforme du VEGF-A.

Il s'agit d'un oligonucléotide hautement spécifique et sélectif, attiré seulement par l'isoforme 165, laissant les autres isoformes se lier à leurs récepteurs.

4. Avastin (ou le bevacizumab)

Le bevacizumab est un anticorps monoclonal complet humanisé de type IgG1 (immunoglobine de type G) qui se lie à toutes les isoformes du VEGF, inhibant leurs actions. C'est une immunoglobine de type G modifiée par transfert de fragments Fab.

L'Avastin ne possède pas à ce jour l'Autorisation de Mise sur le Marché pour son utilisation dans le cadre de la DMLA exsudative, malgré son action anti-VEGF. Il ne dispose que d'une recommandation d'utilisation temporaire (RTU) pour son utilisation en ophtalmologie.

Cependant, le 19 mars 2015, la Commission d'évaluation initiale du rapport bénéfice/risque des produits de santé de l'ANSM a donné un avis favorable à l'utilisation d'Avastin dans le cadre de la DMLA exsudative. Un projet de protocole de suivi devrait bientôt être soumis au laboratoire Roche, commercialisant l'Avastin.

a) Indications

L'Avastin est actuellement utilisé par voie intraveineuse pour le traitement de différents cancers comme le cancer colorectal métastatique, le cancer du sein métastatique, le cancer bronchique et le cancer du rein avancé et/ou métastatique.

En ophtalmologie, le bevacizumab a été utilisé hors indication par injection intra-vitréenne pour son action anti-VEGF dans le traitement de la DMLA exsudative rétrofovéolaire, avant l'autorisation de mise sur le marché du pagaptanib de sodium et du ranibizumab. Des études sont en cours pour déterminer son efficacité dans plusieurs pathologies rétinienne comme la rétinopathie diabétique proliférante ou les œdèmes maculaires dus au diabète ou aux occlusions de vaisseaux rétiniens.

En plus des mêmes contre-indications que pour les autres anti-angiogéniques, l'Avastin est déconseillé en cas d'antécédents cardio-vasculaires.

b) Posologie

Le bevacizumab est commercialisé sous forme de flacons de 4 mL mais finalement, la dose injectée est de 1,25 mg dans 0.05 mL. Une injection intra-vitréenne d'Avastin est réalisée tous les mois.

Actuellement, aucun protocole de suivi n'a été officiellement décrété pour l'utilisation d'Avastin en injection intra-vitréenne dans le cadre du traitement de la DMLA exsudative.

Certains auteurs préconisent trois injections intra-vitréennes d'Avastin, espacées d'un intervalle d'un mois chacune, pour obtenir une stabilisation de la néovascularisation choroïdienne. Un suivi clinique régulier devrait être mis en place à la suite de ces injections pour déterminer la nécessité ou non d'une nouvelle injection (Stone, 2006). D'autres proposent d'effectuer une seule injection et de déterminer si

une suivante est nécessaire à partir des données de l'acuité visuelle et de l'OCT (Rosenfeld, 2005).

c) Mécanismes d'action

Le mode d'action de l'Avastin est similaire à celui du Lucentis.

Le bevacizumab se fixe au VEGF, cependant avec moins d'affinité que le ranibizumab, et empêche donc sa liaison aux récepteurs VEGFR1 et VEGFR2, situés à la surface des cellules endothéliales. La néovascularisation choroïdienne est donc bloquée.

4) Effets secondaires

Les tolérances des différents anti-angiogéniques sont comparables. Ils sont généralement très bien supportés.

Les complications éventuelles d'une injection intra-vitréenne d'un de ces produits sont rares et principalement liées à l'acte de l'injection en elle-même. Les effets indésirables peuvent être une endophtalmie, une hémorragie sous-conjonctivale, une lésion du cristallin, une cataracte, une augmentation de la pression intraoculaire ou un décollement de rétine. Les risques sont considérablement réduits avec le respect des normes d'hygiène durant cette injection.

Aucun effet systématique n'a été rapporté et observé après des injections intra-vitréennes.

III. Etude Clinique avec questionnaire

A. Principe et Objectif de l'étude

Un questionnaire a été soumis aux patients atteints de dégénérescence maculaire liée à l'âge de forme exsudative. Il évaluait l'avis des patients sur leur prise en charge, leur ressenti et leur inquiétude vis-à-vis de la maladie, des modalités de traitement par injections intra-vitréennes de Lucentis ou d'Eylea et de la prise en charge globale de leur pathologie.

Cette étude permet de s'intéresser à l'impact de la maladie et des modalités de traitement sur la vie quotidienne et le moral des patients, ainsi que d'adapter et d'améliorer leur prise en charge en fonction des réponses données à ce questionnaire de satisfaction.

B. Méthode utilisée

1. Patients

a. Suivi ophtalmologique

La méthode actuelle mise en place au CHU Gabriel Montpied pour le traitement de la dégénérescence maculaire liée à l'âge humide rétrofovéolaire est celle basée sur la stratégie PRN dont nous avons parlé auparavant.

Les patients sont vus en consultation une première fois. Différents examens sont effectués : la prise d'acuité visuelle, un OCT maculaire, un fond d'œil dilaté, une angiographie à la fluorescéine et, si nécessaire, une autre au vert d'indocyanine.

Une fois le diagnostic posé, une série de trois injections de Lucentis ou d'Eylea est programmée, chaque injection étant espacée d'un mois.

Le patient est ensuite revu en consultation 4 semaines après la dernière injection pour effectuer un contrôle, avec une prise d'acuité visuelle, un OCT maculaire et un fond d'œil dilaté. La décision d'une réinjection est donc prise à la suite de ce rendez-vous sur la base des résultats des examens complémentaires réalisés. Une consultation de contrôle est prévue chaque mois jusqu'à l'assèchement de la zone rétinienne atteinte, ensuite les rendez-vous sont espacés.

b. Profils

Les patients sélectionnés présentaient une dégénérescence maculaire liée à l'âge de type exsudatif uni- ou bilatérale. Ce questionnaire a été distribué et récupéré lors de séances d'injections intra-vitréennes de Lucentis ou d'Eylea, durant les années 2014 et 2015, au service ophtalmologie du CHU Gabriel Montpied de Clermont-Ferrand.

Les critères d'acceptation de cette étude étaient :

- une atteinte uni- ou bilatérale de dégénérescence maculaire liée à l'âge exsudative
- un traitement par injections intra-vitréennes
- un suivi de la pathologie au CHU Gabriel Montpied supérieur à 6 mois

Pour tous les patients, l'âge, le sexe et le nombre d'IVT ont été relevés.

Cette étude comprend 100 patients réunissant 60 femmes et 40 hommes, âgés de 51 à 99 ans, la moyenne d'âge étant de 78,3 ans. Le nombre d'IVT durant la prise en charge variait de 5 à 80, avec une moyenne de 20,7 injections intra-vitréennes par patient.

2. Questionnaire de ressenti

Un questionnaire sur le ressenti des patients en 22 questions de 11 pages a été distribué aux patients recevant des injections intra-vitréennes au CHU de Clermont-Ferrand dans le cadre d'une prise en charge d'une DMLA de forme exsudative, traitée par IVT depuis au moins 6 mois.

Il se présentait comme ceci :

Lors de la pose du diagnostic

1 Connaissez-vous cette maladie ? Oui / Non

Si oui, comment : proches atteints / spot télévisuel / infos dans les magazines grand public / médecin traitant / autres

2 Avez-vous été inquiet du diagnostic de cette maladie ? Oui / Non

Si oui, cotez l'inquiétude de 1 à 10 (1 = faible, 10 = élevé) :

1 2 3 4 5 6 7 8 9 10

3 Avez-vous été inquiet des modalités de traitement ?

a Injections Intra-vitréennes Oui / Non

Si oui, cotez de 1 à 10 :

1 2 3 4 5 6 7 8 9 10

Si oui, motif : douleur / infections / autre

b Fréquence des injections Oui / Non

Si oui, cotez de 1 à 10 :

1 2 3 4 5 6 7 8 9 10

Si oui, motif : douleur / infections / effets secondaires éventuels / autre

c Rythme de surveillance Oui / Non

Si oui, cotez de 1 à 10 :

1 2 3 4 5 6 7 8 9 10

Si oui, motif : coût des traitements / cout des bilans / difficultés des transports / autre

Maintenant, après plus de 6 mois de prise en charge

4 Avez-vous conscience qu'il s'agit d'une maladie chronique nécessitant une surveillance régulière ? Oui / Non

**5 Avez-vous toujours la même inquiétude quant au pronostic de la maladie ?
Oui / Non**

Si oui, cotez de 1 à 10 :

1 2 3 4 5 6 7 8 9 10

Si différent du moment du diagnostic, motif : connaissance de la maladie / efficacité du traitement / prise en charge / autre

6 La réalisation d'un bilan mensuel est-il un point rassurant pour vous ? Oui / Non

**7 La réalisation d'un bilan mensuel est-il un point contraignant pour vous ?
Oui / Non**

Si oui, motif principal : trajet / vacances, activités / contrainte de temps (consultation longue) / autre

Si oui, accepteriez-vous d'espacer les bilans par la réalisation d'IVT systématiques d'entretien ? Oui / Non / Ne sait pas

Voudriez-vous en savoir plus et discuter de cet autre protocole avec votre ophtalmologiste ? Oui / Non / Ne sait pas

8 Bénéficiez-vous d'aides pour vos transports lors de consultations ? Oui / Non

Si oui : ALD (100%) / Art. 324-1 soins (soins longue durée)

Sur le conseil : de votre ophtalmologiste traitant / de votre ophtalmologiste du CHU / de votre médecin traitant / autre

Si non, qui vous accompagne : votre conjoint / vos enfants / des amis / autre

9 Avez-vous eu envie d'arrêter votre prise en charge ? Oui / Non

Si oui, motif : lourdeur de la prise en charge / trajet / mauvais résultats / stress lié au protocole de prise en charge / autre

Si oui, au bout de combien de temps : moins de 6 mois / moins d'un an / plus d'un an / plus de deux ans

Les IVT

10 Lors de votre toute première IVT, étiez-vous inquiet ?

Si oui, cotez l'inquiétude de 1 à 10 :

1 2 3 4 5 6 7 8 9 10

Si oui, motif : peur de l'inconnu / peur de la douleur / peur d'éventuels effets secondaires / autre

11 Gardez-vous un mauvais souvenir de cette injection ? Oui / Non

12 Actuellement, avez-vous toujours de l'inquiétude lors des IVT ? Oui / Non

Si oui, cotez l'inquiétude de 1 à 10 :

1 2 3 4 5 6 7 8 9 10

Si oui, motif : peur de l'inconnu (opérateur variable) / peur de la douleur / peur d'éventuels effets secondaires / autre

Votre centre a opté pour une surveillance mensuelle avec la réalisation d'injections intra-vitréennes uniquement en fonction du résultat de votre bilan (pas de traitement en dehors des poussées).

13 Cela impose le plus souvent un second rendez-vous pour la réalisation d'une injection. Aimerez-vous que l'IVT soit faite le même jour ? Oui / Non

Si non, motif : trop d'attente dans la structure / difficulté d'obtention du produit / autre

14 Cela vous inquiète-t-il de devoir attendre le résultat du bilan pour savoir si une IVT est nécessaire ? Oui / Non

Si oui, cotez de 1 à 10 :

1 2 3 4 5 6 7 8 9 10

Si oui, accepteriez-vous un protocole différent où les injections seront fixes à un rythme défini avec votre ophtalmologiste selon vos bilans (injections régulières même en dehors des poussées) : Oui / Non / Ne sait pas

Voudriez-vous en savoir plus et discuter de cet autre protocole avec votre ophtalmologiste ? Oui / Non / Ne sait pas

15 Vous devez recevoir un traitement pour vos deux yeux, seriez-vous d'accord pour recevoir le traitement des deux côtés le même jour ? Oui / Non

Si non, motif : infection / pansement / stress d'une complication éventuelle / autre

16 Vous arrive-t-il d'avoir des douleurs post-injections ? Jamais / Occasionnellement / Régulièrement / Systématiquement

Globalement ? Bilan de satisfaction et de confort de vie

17 Etes-vous globalement satisfait de votre prise en charge ?

A coter de 1 à 10 (1 = pas satisfait du tout, 10 = très satisfait)

1 2 3 4 5 6 7 8 9 10

18 Etes-vous satisfait de l'accueil en consultation ?

A coter de 1 à 10 (1 = pas satisfait du tout, 10 = très satisfait)

1 2 3 4 5 6 7 8 9 10

19 Etes-vous satisfait des explications données et du suivi par votre ophtalmologiste ?

A coter de 1 à 10 (1 = pas satisfait du tout, 10 = très satisfait)

1 2 3 4 5 6 7 8 9 10

20 Etes-vous satisfait de l'accueil aux IVT ?

A coter de 1 à 10 (1 = pas satisfait du tout, 10 = très satisfait)

1 2 3 4 5 6 7 8 9 10

21 Etes-vous satisfait du médecin injecteur ?

A coter de 1 à 10 (1 = pas satisfait du tout, 10 = très satisfait)

1 2 3 4 5 6 7 8 9 10

22 Ressenti global sur votre qualité de vie ?

Depuis le début de votre traitement, votre état de santé au niveau des yeux est globalement (en ne cochant qu'une seule case) :

Très fortement aggravé

Fortement aggravé

Légèrement aggravé

Pas de changement

Légèrement amélioré

Fortement amélioré

Très fortement amélioré

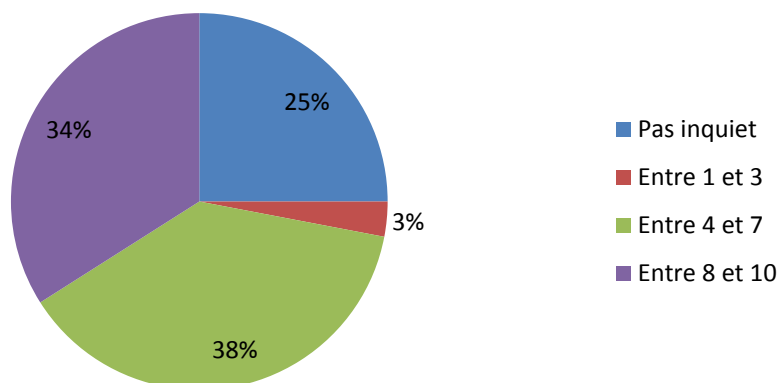
C. Résultats

La première partie du questionnaire était axée sur le tout début de la prise en charge, lors du diagnostic.

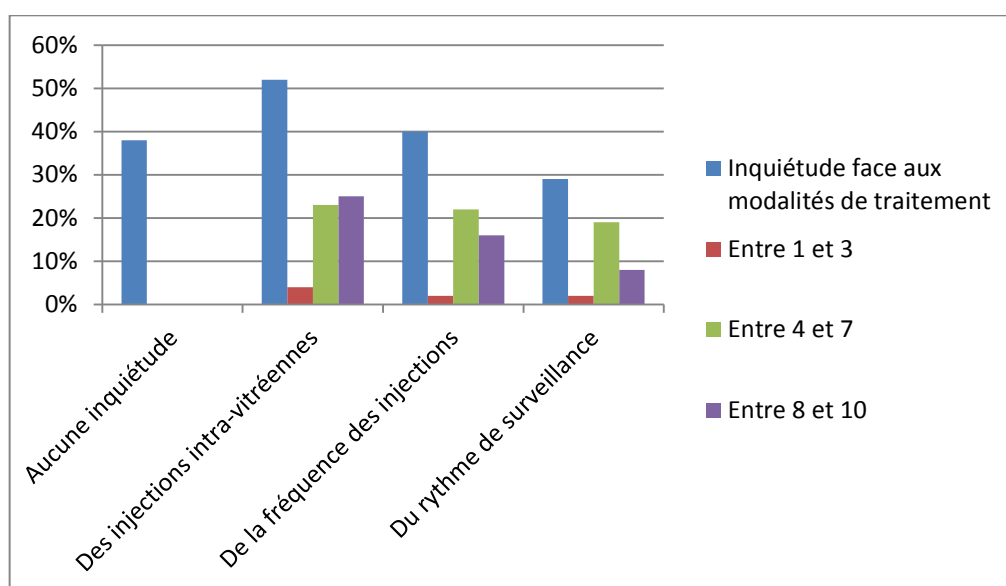
50% des patients interrogés ne connaissaient pas la dégénérescence maculaire liée à l'âge au moment du diagnostic. Ceux restant avaient été renseignés par des magazines (8%), des spots télévisuels (18%) ou par l'atteinte de proches (13%).

Une quantification de leur inquiétude et de l'impact que cela pouvait leur causer a été demandée. Voici les résultats :

Inquiétude au diagnostic



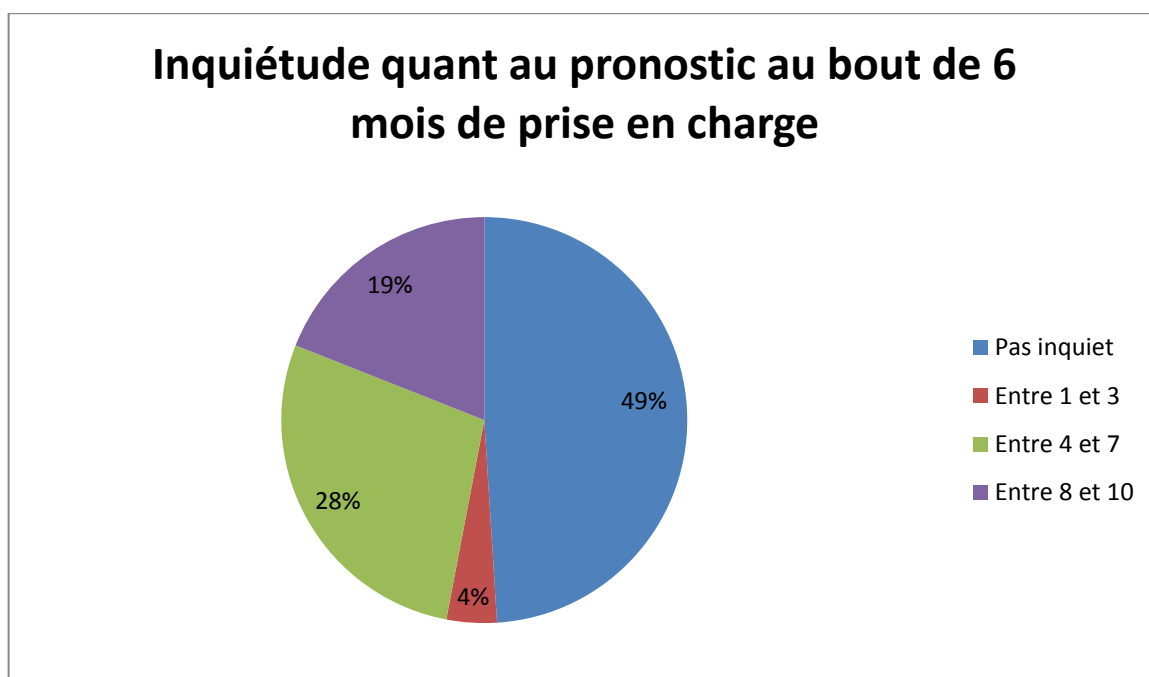
Inquiétude face aux modalités de traitements



D'après les résultats, nous pouvons observer que l'étape du diagnostic de la DMLA est importante et source de grande inquiétude pour la plupart des patients. Il est donc nécessaire d'apporter de bonnes explications pour rassurer en les informant au mieux.

Dans une seconde partie, le questionnaire traitait du ressenti du patient après 6 mois de prise en charge de la maladie.

Une évaluation du degré d'inquiétude au bout de 6 mois ou plus de prise en charge a été soumise aux différents patients. En voici les résultats :



On observe une baisse globale de l'inquiétude. 97% des patients interrogés sont rassurés par la réalisation systématique d'un bilan de surveillance tous les mois et seulement 5% ont hésité à arrêter leur prise en charge en cours de traitement.

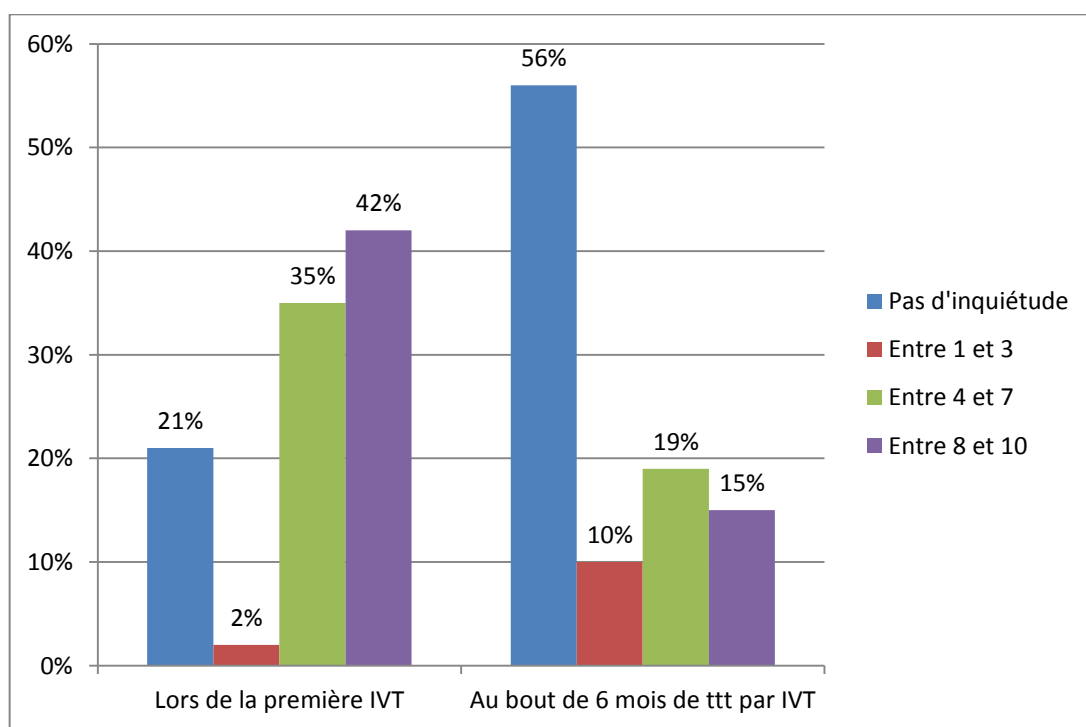
Malgré cela, ces rendez-vous réguliers restent contraignants pour 41% d'entre eux, principalement à cause du trajet à effectuer (29%).

63% des patients interrogés bénéficient d'aides aux transports : 62% d'entre eux dispose d'une ALD hors liste (prise en charge à 100% pour les consultations et les trajets) et 1% dispose de l'application de l'article 324-1s pour les soins de longue durée (65% de prise en charge pour les consultations et trajets, le restant est couvert par la mutuelle). Ces aides sont prescrites par le médecin traitant référent, valables deux ans et reconductibles.

Une troisième partie comportait des questions à propos des injections intra-vitréennes.

Le traitement par injections intra-vitréennes reste le plus inquiétant pour les patients, du fait de la piqûre directement à l'intérieur de l'œil. Les motifs d'inquiétude évoqués sont la peur de la douleur, la peur de l'inconnu ou des effets secondaires.

Différences d'inquiétude entre le début des injections et après 6 mois de traitement

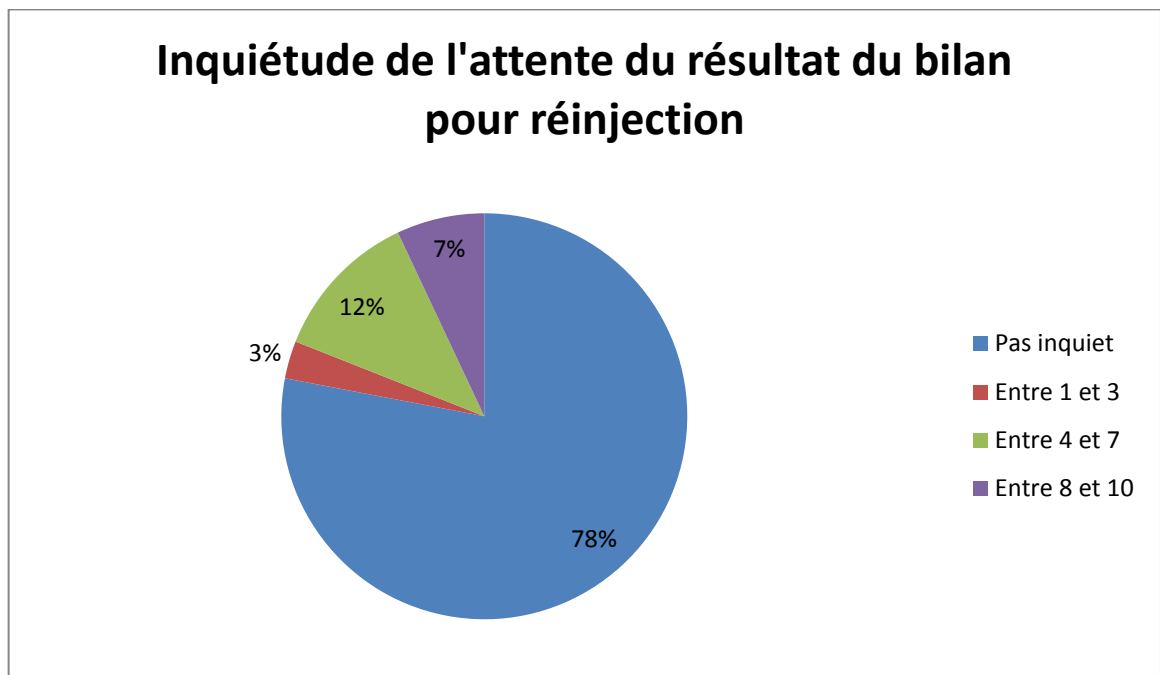


Il en ressort que l'inquiétude est largement diminuée après des mois de prise en charge (79% d'inquiets à la première, 44% au bout de 6 mois).

Seul 8% garde un mauvais souvenir de leur première injection. L'habitude des injections par la suite permet la diminution de l'appréhension d'une injection intra-vitréenne.

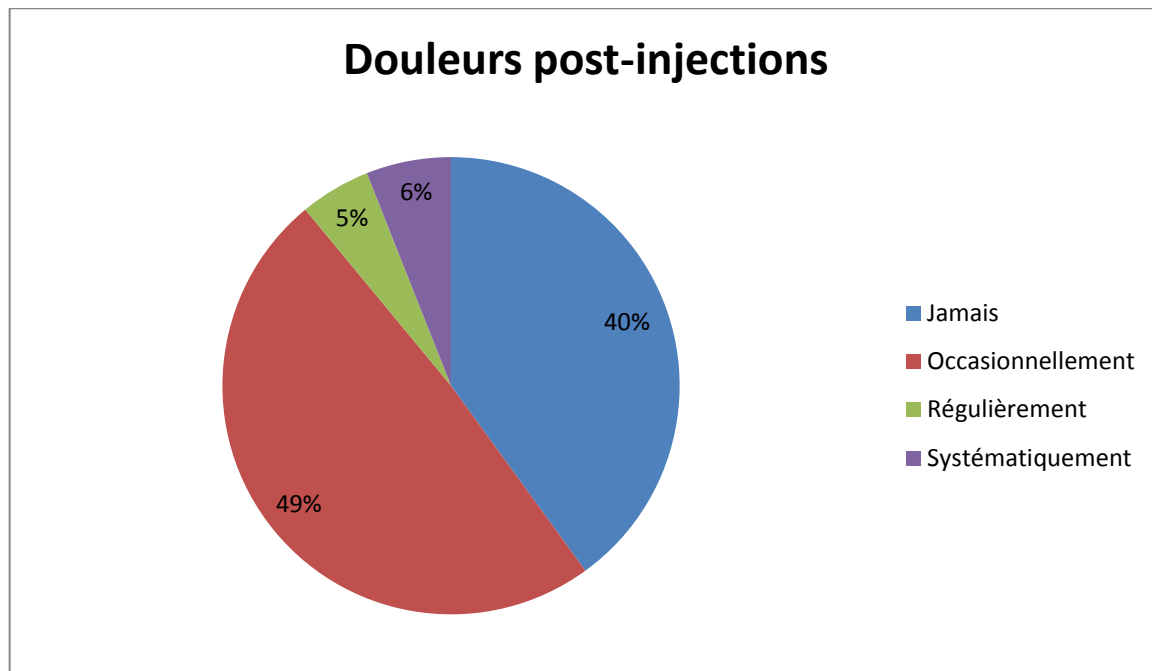
La quatrième partie du questionnaire portait sur l'avis des patients concernant la stratégie thérapeutique choisie : au CHU Gabriel Montpied, la méthode PRN. C'est-à-dire, une surveillance mensuelle accompagnée de la réalisation d'IVT uniquement en fonction des résultats du bilan de contrôle.

Une cotation de l'inquiétude par rapport à l'attente du résultat du bilan mensuel a été réalisée :



On observe une très nette majorité de personnes n'évoquant pas d'inquiétude (78%). Seul 14% serait prêt à évoquer un protocole différent avec leur ophtalmologiste.

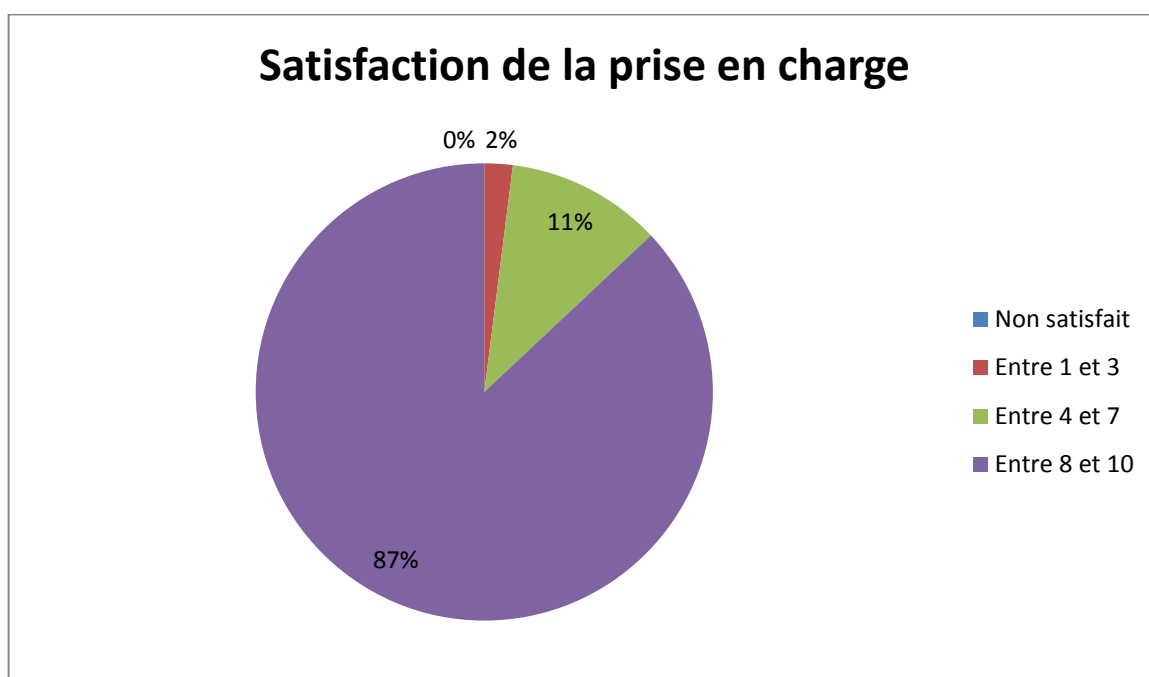
La question de la présence d'éventuelles douleurs a aussi été posée à ces patients. Les résultats sont :



Il en ressort une absence de douleur dans 40% des cas, une douleur occasionnelle dans 49% des cas, et une douleur régulière ou systématique dans respectivement 5% et 6% des cas. Les douleurs recensées sont souvent légères et immédiates après l'injection mais temporaires.

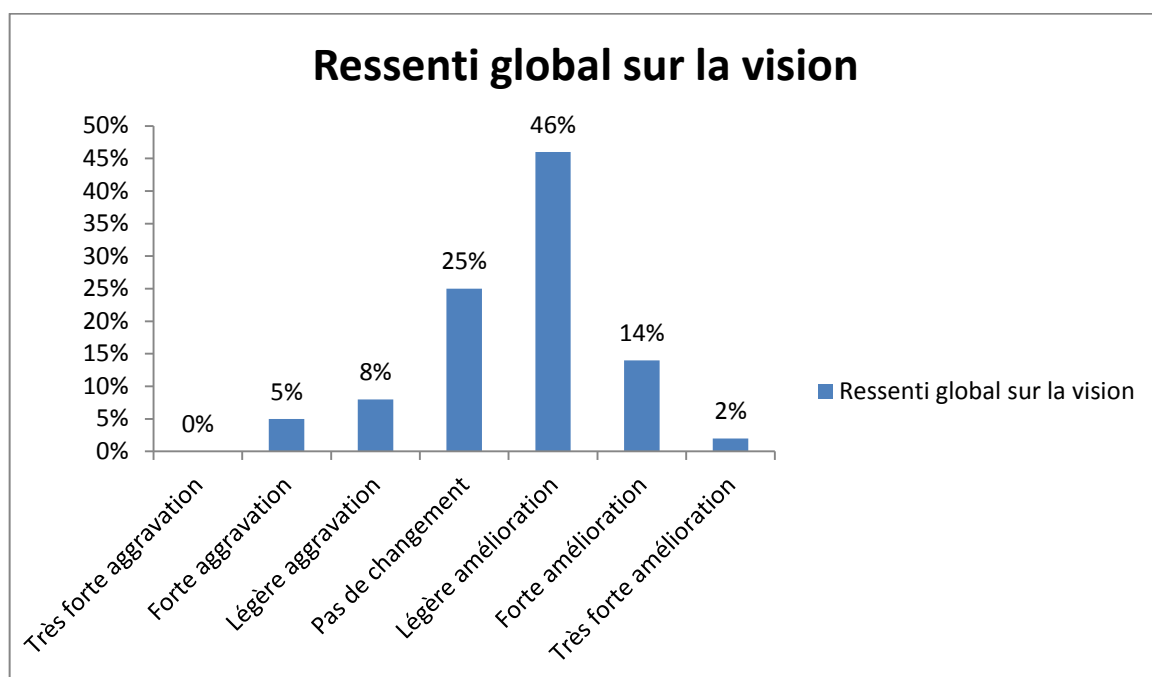
La dernière partie était un bilan de satisfaction et de qualité de vie sur la prise en charge globale de la DMLA exsudative.

Différents points ont été évalués : la satisfaction concernant la prise en charge globale de la pathologie, l'accueil en consultation, les explications données et le suivi de l'ophtalmologiste, l'accueil aux IVT, le médecin injecteur, le ressenti global sur la qualité de vie et l'état visuel.



On observe une importante part de grande satisfaction de la prise en charge mise en place actuellement avec 87% de très satisfait.

Les effets sur le ressenti de la qualité de vie et sur le plan visuel ont été évalués :



Les injections permettent une impression de stabilisation des fonctions visuelles dans 25% des cas et s'accompagne d'une amélioration légère dans 46% des cas, forte dans 14% des cas et très forte dans 2% des cas. Seulement 5% et 8% des patients ont rapporté, respectivement, une forte et une légère aggravation visuelle.

D. Discussion

1. Points essentiels de l'étude

Grâce à ce questionnaire, nous avons pu mettre en évidence le réel ressenti des patients par rapport à la dégénérescence maculaire liée à l'âge néovasculaire et à ses modalités de traitement. Il s'agit de données subjectives, provenant directement du public concerné dont la prise en charge doit permettre une amélioration de leur confort et de leur qualité de vie.

Le questionnaire a reçu, en règle générale, un bon accueil malgré la difficulté pour certains patients déficients visuels à le lire et le remplir, ou pour certains autres de se confronter à la maladie et devoir en parler.

Seulement 17 études ont été réalisées sur la qualité de vie des patients atteints de dégénérescence maculaire liée à l'âge. Toutes se basaient sur des données objectives. Cette étude est la première à s'intéresser directement aux avis et aux ressentis subjectifs des patients traités par injections intra-vitréennes dans le cadre de leur DMLA néovasculaire. Elle a été présentée au congrès de la SFO 2015.

Au moment de la prise en charge initiale, nous observons une assez bonne efficacité de la sensibilisation à cette maladie, grâce à différents vecteurs (télévision, magazines, proches...). Malgré cela, cette première phase entraîne un important stress lié au pronostic. Il se révèle être plus important que les contraintes de la prise en charge mensuelle en elle-même.

Une très grande importance est attachée à la vision. Une étude démontre la véritable motivation des patients touchés par une baisse d'acuité visuelle sévère. Les patients ayant entre 1/10^{ème} et 2/10^{ème} seraient prêts à sacrifier 48% de leur temps de

vie pour retrouver une acuité visuelle optimale, ceux atteints de cécité complète en donneraient 60%. En comparaison, les malades atteints du SIDA abandonneraient 21% de leur durée de vie, les personnes ayant subi un AVC, ne pouvant plus se laver et marcher sans aide, 46%, et ceux devant rester alités et incontinents, 66%. **(S3)** La valeur apportée à la vision est donc extrêmement importante et mérite une attention particulière de la recherche scientifique.

Après 6 mois de prise en charge, une baisse d'inquiétude est relevée en lien avec l'efficacité du traitement. Une réticence à espacer les bilans de contrôles malgré les différentes contraintes de la prise en charge (trajets, attente...) est tout de même révélée.

Le traitement par injections intra-vitréennes occasionne un important stress aux patients avant la première injection, qui ne laisse majoritairement pas de mauvais souvenir. L'inquiétude des injections diminuent très fortement avec le temps. Le temps d'attente dans les structures est une contrainte pour de nombreux patients, c'est pourquoi seuls 56% seraient d'accord pour effectuer le bilan et l'injection le même jour.

Les modalités de traitement utilisées actuellement (stratégie PRN avec contrôle mensuel et réinjection si nécessaire) sont considérées comme rassurantes et préférées à celle de la méthode « treat and extend » par la plupart des patients traités.

Le ressenti global des patients montre une efficacité significative du traitement par injections intra-vitréennes. On retrouve une amélioration subjective (légère, forte ou très forte) chez 62% des patients, une stabilisation de la vision chez 25% d'entre eux et une aggravation (légère, forte ou très forte) chez seulement 13%.

Les réponses de ce questionnaire révèlent un avis majoritairement bon pour la globalité de la prise en charge de cette pathologie, au CHU Gabriel Montpied de Clermont-Ferrand.

Il serait intéressant de corréliser ses données subjectives aux données cliniques, ainsi que de comparer l'inquiétude occasionnée par une prise en charge de cette pathologie dans les établissements privés et les établissements publics, ceux-ci bénéficiant de plus d'aides financières pour la prise en charge.

La relation entre le patient et le personnel soignant est un élément très important, influençant le ressenti du patient. L'écoute et le soutien psychologique se révèlent nécessaires dans ce genre de pathologie chronique.

2. Limites de l'étude

Les principales limites de cette étude sont :

- Il n'y a pas eu de différenciation entre les patients traités par Lucentis ou par Eylea.
- Certains présentaient une durée de prise en charge beaucoup plus longue que d'autres (la durée du traitement s'étendait de 6 mois de traitement pour les uns à plusieurs années pour d'autres), et le nombre d'IVT était donc très variable.
- Les patients ont été sélectionnés directement parmi ceux en cours de traitement par injections intra-vitréennes. Ceux ayant refusé ou arrêté leur prise en charge n'ont donc pas été inclus dans l'étude. Il serait intéressant d'en savoir les raisons pour améliorer la prise en charge.

IV. Conclusion

La DMLA est la principale cause de cécité en France et dans les pays industrialisés, et se révèle être un véritable problème de santé publique.

Elle dépend de nombreux facteurs, et apparaît après 50 ans. Sa fréquence augmente de plus en plus avec comme cause principale, l'allongement de l'espérance de vie et les nouvelles habitudes quotidiennes (tabac, régime alimentaire).

Ces dernières années, de nombreuses études ont permis une importante avancée dans la connaissance de cette maladie, améliorant ainsi sa prise en charge.

La DMLA atrophique reste actuellement sans traitement. Au contraire, le traitement de la DMLA exsudative a connu une importante avancée avec l'apparition des techniques de photocoagulation thermique au laser, suivi de la photothérapie dynamique, remplacés depuis 2006 par la mise sur le marché de médicaments anti-angiogéniques injectés par voie intra-vitréenne.

Actuellement, en France, la DMLA exsudative est majoritairement traitée par injections de Lucentis ou Eylea en monothérapie, de par ses bons résultats et ses capacités à faire récupérer quelques lignes d'acuité visuelle. Comme révélé dans l'étude clinique, la stratégie PRN semble être plus rassurante pour le patient et efficace.

Cette pathologie continue d'être très largement étudiée car aujourd'hui, elle concerne une part importante des plus de 50 ans et reste à ce jour incurable.

V. Bibliographie

Livres :

- [1] FAJNKUCHEN Franck, COHEN Salomon-Yves. *La rétine médicale de la clinique au traitement*. Med'Com, 2009.
- [2] PULIDO José S. *Rétine, Choroïde, Vitré*. Les prérequis en Ophtalmologie. Elsevier, 2005.
- [3] COHEN Salomon-Yves, QUENTEL Gabriel. *Dégénérescence Maculaire Liée à L'âge (DMLA) – Myopie et Ethologie de la néovascularisation choroïdienne*. Médecine Sciences Publications / LAVOISIER, 2014.
- [4] COHEN Salomon-Yves, DESMETTRE Thomas. *DMLA – Dégénérescence Maculaire Liée à L'âge – Guide à l'usage des patients et de leur entourage*. Bash Editions Médicales, 2004.
- [5] Société Française d'Ophtalmologie, SOUBRANE Gisèle. *Les DMLAs: rapport présenté à la Société française d'ophtalmologie*. Société Française d'Ophtalmologie. Masson, 2007.
- [6] COHEN Salomon-Yves, DELHOSTE Bruno, BEUNOIR Marie-Pierre, CAN Florence, MARTIN Dominique, PESSANA Janine. *Guide pratique de rééducation des basses visions – Réhabilitation visuelle des personnes adultes malvoyantes atteintes de DMLA ou autre maladies maculaires*. EMC Encyclopédie Médico-Chirurgicale, 2000.

Sites Internet :

- (11) <http://www.association-dmla.com/>
- (12) <http://www.quantel-medical.fr/pathologies-dmla.php>
- (13) <http://www.cnib.ca/fr/vos-yeux/maladies-oculaires/dmla/oeil/Pages/default.aspx>
- (14) <http://www.inserm.fr/thematiques/neurosciences-sciences-cognitives-neurologie-psychiatrie/dossiers-d-information/degenerescence-maculaire-liee-a-l-age-dmla>

(15) <http://www.sciencesetavenir.fr/sante/20140609.OBS9880/la-dmla-definition-symptomes-traitement.html>

(16) <http://www.ophtalmologie-lariboisiere.fr/fr/patients/maladies-traitements>

(17) <http://www.chups.jussieu.fr/polys/ophtalmo/POLY.Chp.5.html#ID-63>

(18) <http://www.has-sante.fr/>

(19) <http://lcrbw.pharmacie.univ-paris5.fr/spip.php?article146>

(110) [https://www.quinze-vingts.fr/maladies de l oeil/dmla/traitement](https://www.quinze-vingts.fr/maladies_de_l_oeil/dmla/traitement)

(111) <http://www.vidal.fr/>

(112) <http://www.fnro.net/documents/Officiel/ANSM/files/06IVT.pdf>

Autres documents :

(S1) SANTALLIER Martine, PECHEREAU Jocelyne, PECHEREAU Alain. *Anatomie pour les écoles d'Orthoptie, v1.0*. Editions A & J Pêchereau. Nantes, 2008.

(S2) BAYER. *Votre guide de traitement par Eylea*. 2012.

(S3) Knauer C, Pfeiffer N. The value of vision. *Graefes Arch Clin Exp Ophthalmol*. 2008;246:477–482. [PubMed]

VI. Remerciements

Je remercie tous les patients d'avoir participé à cette étude. Ainsi que :

Madame le Docteur DALENS, ophtalmologiste et directrice de l'école d'orthoptie de Clermont Ferrand, pour son enseignement de grande qualité et ses conseils.

Monsieur le Professeur CHIAMBARETTA, ophtalmologiste et chef de service du CHU de Clermont Ferrand, pour son enseignement.

Madame le Docteur SILLAIRE, ophtalmologiste, pour ses conseils et son aide durant la rédaction de ce mémoire, ainsi que Camille BOSCH, interne, pour son aide.

L'ensemble des médecins et internes du service ophtalmologie, pour leur enseignement, leurs explications et leur gentillesse.

Madame Michèle NEYRIAL, orthoptiste, pour son enseignement et sa patience.

L'ensemble des orthoptistes du service, Coralie COLLA, Hélène GRELEWIEZ, Sylvie MICHEL, Florie MOSNIER, Nathalie MONNEYRON, Constance PELTIER, Diane ARDUINI, Jean-Jacques MARCELLIER, Romain BORDAS et Laurent PARIS, pour leur enseignement pratique, leur disponibilité et leur gentillesse pendant mes trois années d'études.

L'ensemble du personnel du service, et plus particulièrement les infirmières et les aides-soignantes pour leur accueil, leur gentillesse et leur sourire.

L'équipe du CRDV, pour leur enseignement en basse vision et leur gentillesse.

L'équipe du CHU de Limoges et Isabelle TRAVADE, orthoptiste au centre Baudin, pour leur accueil et leur enseignement.

Madame Sylvie CHARRETIER, orthoptiste au Puy-en-Velay, pour son enseignement et sa gentillesse.

L'ensemble des élèves orthoptistes ainsi que mes proches, pour m'avoir soutenue et encouragée durant ces trois années.