



**HAL**  
open science

## L'achromatopsie

Éva Picornell

► **To cite this version:**

| Éva Picornell. L'achromatopsie. Médecine humaine et pathologie. 2015. dumas-01243076

**HAL Id: dumas-01243076**

**<https://dumas.ccsd.cnrs.fr/dumas-01243076>**

Submitted on 6 Jan 2016

**HAL** is a multi-disciplinary open access archive for the deposit and dissemination of scientific research documents, whether they are published or not. The documents may come from teaching and research institutions in France or abroad, or from public or private research centers.

L'archive ouverte pluridisciplinaire **HAL**, est destinée au dépôt et à la diffusion de documents scientifiques de niveau recherche, publiés ou non, émanant des établissements d'enseignement et de recherche français ou étrangers, des laboratoires publics ou privés.



Distributed under a Creative Commons Attribution - NonCommercial - NoDerivatives 4.0 International License



**Ecole d'Orthoptie – Université d'Auvergne  
CHU G. Montpied  
2012-2015**

# **L'achromatopsie**

**Picornell Eva**

## Remerciements

A Madame Dalens, Ophtalmologiste du CHU de Clermont Ferrand et directrice de l'école d'orthoptie, pour la qualité de son enseignement et sa disponibilité pendant ces 3 années. Ainsi que pour son investissement dans la réalisation de ce mémoire.

A Monsieur le professeur Chiambaretta, ophtalmologiste et chef du service ophtalmologie du CHU G. Montpied de Clermont Ferrand, pour son enseignement et son accueil au sein de son service.

A tous les ophtalmologistes du service du CHU G. Montpied pour leur enseignement durant ces 3 années.

A l'ensemble des orthoptistes : Coralie Colla, Hélène Grelewicz, Nathalie Monneyron, Sylvie Michel, Diane Arduini, Constance Peletier, Laurent Paris et Jean-Jacques Marcellier, pour leur accueil, leur écoute et leur précieuse pédagogie.

A toute l'équipe du service d'ophtalmologie, aux internes, aux infirmières, aux aides-soignantes et aux secrétaires, pour leur gentillesse, leur aide et leur disponibilité.

A l'équipe du service d'Ophtalmologie du CHU Dupuytren et de l'hôpital de jour Baudin de Limoges pour leur accueil.

A l'équipe du cabinet Buffet-Franco à Montluçon, pour leur accueil, leur disponibilité et leur enseignement.

A l'équipe du CMI de Romagnat dont Bénédicte Manuby pour son accueil, sa gentillesse et son enseignement.

A l'ensemble de mes camarades étudiantes pour tous les bons moments passés et particulièrement à Tess Gomez, Marie Rousserie, Emilie Rambaud, Elodie Leca.

A Julia Gourret qui a toujours été présente et encourageante durant ces 3 années.

# L'achromatopsie

## Sommaire :

Partie 1 : Anatomie rétinienne.....	2
I. Anatomie macroscopique.....	2
A. Les limites de la rétine.....	2
B. L'épaisseur rétinienne.....	2
C. Les différentes zones de la rétine.....	3
1. La rétine centrale.....	3
a. La macula.....	3
b. La fovéola.....	3
c. La fovéa.....	3
2. La rétine périphérique.....	4
II. Anatomie microscopique.....	4
A. L'épithélium pigmentaire.....	5
B. La couche des photorécepteurs.....	6
1. Les bâtonnets.....	7
2. Les cônes.....	7
a. Les cônes L.....	7
b. Les cônes M.....	7
c. Les cônes S.....	8
C. La membrane limitante externe.....	8
D. La couche nucléaire externe.....	8
E. La couche plexiforme externe.....	8
F. La couche nucléaire interne.....	9
1. Les cellules bipolaires.....	9
2. Les cellules horizontales.....	10
3. Les cellules amacrines.....	10
4. Les cellules gliales.....	10
G. La couche plexiforme interne.....	11
H. La couche des cellules ganglionnaires.....	11
1. Les cellules ganglionnaires naines.....	11
2. Les cellules ganglionnaires parasols.....	12
I. La couche des fibres nerveuses.....	12
J. La membrane limitante interne.....	13

# L'achromatopsie

Partie 2 : Physiologie de la vision colorée.....	14
I. Caractéristiques chromatiques.....	14
A. Caractéristiques physique de la sensation chromatique.....	14
B. Caractéristiques sensoriels de la sensation chromatique.....	15
II. Facteurs de variation de la perception colorée.....	16
A. Facteurs intrinsèques.....	16
1. Le niveau lumineux.....	16
2. La longueur d'onde.....	16
3. La sensibilité à la tonalité.....	17
4. La luminance.....	17
5. La saturation.....	17
6. Le point d'entrée pupillaire.....	17
7. Le champ environnant.....	18
8. Les variations spatiales.....	18
B. Facteurs intrinsèques.....	18
1. L'âge.....	19
2. L'amétropie.....	20
III. Physiologie de la vision chromatique.....	20
A. A l'étage rétinien.....	20
1. les cônes.....	20
2. la phototransduction.....	21
3. les photopigments.....	22
B. chemin du message nerveux chromatique.....	23
1. cellules bipolaires et cellules ganglionnaires.....	23
2. corps géniculé latéral.....	26
3. cortex visuel.....	27
Partie 3 : L'achromatopsie.....	29
I. Les différentes formes d'achromatopsie.....	29
A. Anomalie d'origine rétinienne.....	29
1. L'achromatopsie complète.....	29
2. L'achromatopsie incomplète.....	30
B. Anomalie d'origine centrale.....	31
3. L'achromatopsie cérébrale.....	31
II. L'achromatopsie totale.....	32

# L'achromatopsie

A. Génétique.....	32
1. Maladie héréditaire autosomique récessive.....	32
2. Le gène CNGB3.....	33
3. Le gène CNGA3.....	34
4. Le gène GNAT2.....	34
5. Le gène PDE6C.....	35
III. Les signes cliniques de l'achromatopsie complète.....	35
A. Le nystagmus congénital .....	35
B. La photophobie.....	36
C. L'amblyopie bilatérale.....	36
D. L'amétropie.....	37
E. L'absence de vision des couleurs.....	37
F. Comportement visuel.....	38
IV. Examens complémentaires nécessaires au diagnostic.....	37
A. Electrorétinogramme.....	37
1. Généralités.....	37
2. Electrorétinogramme par flashes.....	38
a. Les différents protocoles d'électrorétinogramme par flashes utilisés dans le diagnostic de l'achromatopsie.....	38
i. L'ambiance photopique.....	39
ii. L'ambiance scotopique.....	40
3. ERG flash et achromatopsie.....	41
B. Tests de vision des couleurs.....	42
1. Tests de dénomination.....	42
a. Test des laines colorées.....	43
2. Tests de confusion.....	43
a. Anomalies d'axe rouge-vert.....	43
b. Anomalies d'axe bleu-jaune.....	44
c. Anomalies d'axe rouge-vert et bleu jaune.....	44
3. Tests de classement.....	44
C. La tomographie à cohérence optique (ou OCT).....	45
D. Examen du fond d'œil.....	45
V. Evolution de la maladie.....	46
VI. Aspects thérapeutiques.....	46
A. Traitements.....	46

# L'achromatopsie

B. Prise en charge.....	47
VII. Diagnostics différentiels.....	47
A. Achromatopsie totale et monochromatisme à cônes S.....	48
B. Achromatopsie totale et achromatopsie cérébrale.....	48
Partie 4 : Etude clinique.....	49
I. Dossiers patients.....	50
A. Patient 1.....	50
B. Patient 2.....	51
C. Patient 3.....	53
D. Patient 4.....	54
E. Patient 5.....	55
F. Patient 6.....	56
II. Analyse des résultats.....	56
A. Signes fonctionnels.....	57
1. Nystagmus congénital.....	57
2. Amblyopie bilatérale.....	57
3. Photophobie.....	58
4. Amétropie.....	58
C. Examens complémentaires.....	58
1. Electrorétinogramme.....	58
2. Tomographie à cohérence optique.....	59
3. Vision des couleurs.....	59
4. Fond d'œil.....	59
D. Le suivi.....	59
III. Discussion.....	60
Conclusion.....	63
Bibliographie.....	64

Ce mémoire traitera de la forme complète de l'achromatopsie et sera développé sur plusieurs points. La première partie portera sur des rappels anatomiques rétiniens avec une description macroscopique et microscopique de ce tissu. Puis il se poursuivra sur une partie plus physiologique de la rétine avec le fonctionnement de la perception colorée et le

## L'achromatopsie

cheminement du message nerveux chromatique de la rétine au cortex visuel. La partie suivante traitera de la pathologie à proprement dite, c'est-à-dire les différentes formes de l'achromatopsie et la description de l'achromatopsie complète.

Ce mémoire se terminera sur une partie clinique avec l'étude et l'analyse de dossiers concernés par cette pathologie.

### **Introduction sur la maladie :**

Le terme d'achromatopsie vient du grec *chroma* qui signifie « couleur » et *opsis* qui signifie « vue » accompagnés du préfixe *a-*, achromatopsie définit donc une vision sans couleur.

L'Achromatopsie fut décrite la première fois en 1684 par le Dr. Tuberville. Elle possède une incidence de 1/30 000 à 1/100 000 en fonction de la forme.

C'est un type très rare de déficience de la vision des couleurs puisqu'aucune couleur n'est perçue. Elle est une cause de malvoyance congénitale héréditaire car c'est un syndrome de dysfonctionnement congénital des photorécepteurs que sont les cônes pour les formes congénitales. Un grand nombre de patients atteints par cette pathologie sont considérés comme légalement aveugles, pourtant, l'achromatopsie est souvent compatible avec une scolarité normale ainsi que la poursuite d'études supérieures.

### **Partie 1 : Anatomie rétinienne [1] [2]**



# L'achromatopsie

## I. Anatomie Macroscopique de la rétine

La rétine est une unité fonctionnelle du système nerveux central qui permet la conversion d'un signal lumineux en un influx nerveux. C'est la tunique la plus interne du globe oculaire qu'elle tapisse de la papille jusqu'à l'ora serrata. Elle est composée de deux tuniques : la rétine neuronale et l'épithélium pigmentaire.

### A. Les limites de la rétine.

La limite antérieure de la rétine est l'ora serrata. C'est à cet endroit qu'elle est en continuité avec l'épithélium non pigmenté de la pars plana.

La rétine s'étend de l'ora serrata jusqu'à la papille optique en postérieur. Elle se présente sous la forme d'un disque. C'est la tête du nerf optique, elle contient donc tous les axones des cellules ganglionnaires. Elle est aussi la zone d'émergence des artères et veines ophtalmiques qui alimentent la rétine interne. Son diamètre est variable, environ 1,9 mm en vertical et 1,7mm en horizontal.

### B. L'épaisseur rétinienne

L'épaisseur de la rétine ne dépasse pas 500  $\mu\text{m}$ . En extrême périphérie elle est d'environ 100 $\mu\text{m}$ , elle s'épaissit petit à petit jusqu'à l'aire maculaire jusqu'à 240 $\mu\text{m}$ . L'aire maculaire correspond à la zone la plus épaisse de la rétine avec ses 500 $\mu\text{m}$ . L'épaisseur minimale, elle, se trouve au niveau de la fovéa : 130 $\mu\text{m}$

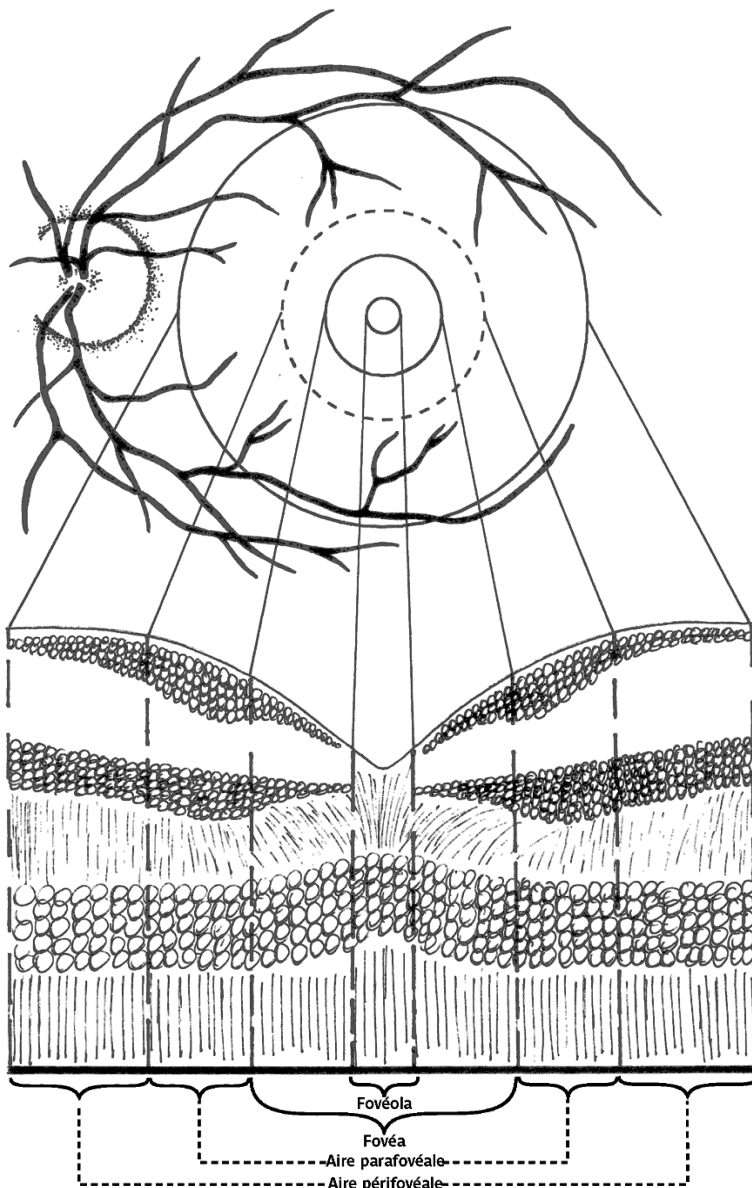
## C. Les différentes zones de la rétine

### 1. La rétine centrale

Située au pôle postérieur de l'œil, dans l'écartement des artères temporales (l'artère supérieure et l'artère inférieure). Elle comprend la macula, la fovéola et la fovéa.

#### a. La macula

Elle correspond à la zone de la rétine postérieure qui fait 5,5mm de diamètre. Elle est facilement repérable grâce à la tâche jaune qu'elle forme au fond d'œil due à la présence de pigment xanthophylle (qui assure la protection des photorécepteurs).



#### b. La fovéola

La fovéola est la dépression centrale et l'endroit le plus mince de la rétine. Elle contient les cônes et les pigments maculaires.

#### c. La fovéa

La fovéa et sa périphérie sont dépourvues de vaisseaux sanguins, elles forment la zone avasculaire de la rétine. Cette

Figure 1 Architecture des différentes zones de la rétine avec leur histologie  
partie est alimentée par les vaisseaux choroidiens.

## 2. La rétine périphérique

Elle est divisée en 4 zones depuis Duke-Elder :

- La rétine périphérique proche, au contact du pôle postérieur. Elle s'étend sur 1,5 mm.
- La rétine périphérique moyenne qui mesure 3 mm.
- La rétine périphérique éloignée qui s'étend sur 9 à 10 mm du côté temporal et 16 mm du côté nasal.
- Et L'ora serrata ou extrême périphérie qui mesure 2,1 mm en temporal et 0,8 mm en nasal.

### II. Anatomie microscopique

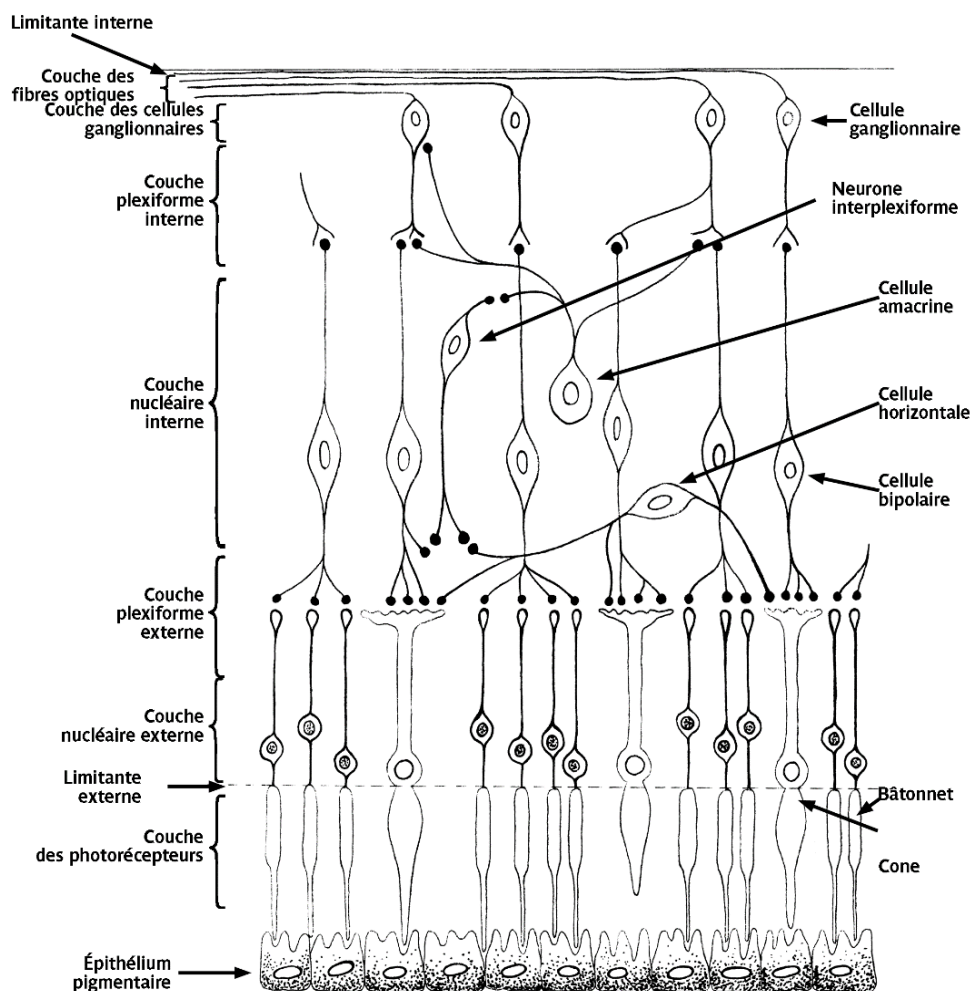


Figure 2 Cellules rétiniennes et leurs synapses avec description des 10 couches de la rétine

## L'achromatopsie

On distingue dix couches différentes dans la rétine. De la couche la plus externe à la couche la plus interne on a l'épithélium pigmentaire, la couche des photorécepteurs, la membrane limitante externe, la couche nucléaire externe, la couche plexiforme externe, la couche nucléaire interne, la couche plexiforme interne, la couche des cellules ganglionnaires, la couche des fibres nerveuses et la membrane limitante interne. Ces 10 couches seront décrites ci-dessous.

### A. L'épithélium pigmentaire

L'épithélium pigmentaire est la partie la plus externe de la rétine. C'est une couche unique de cellules cuboïdales épithéliales serrées entre elles par des tight junctions, séparant l'article externe des photorécepteurs de la choroïde. L'article externe des photorécepteurs est enchâssé dans la surface apicale de l'épithélium pigmentaire. Le cytoplasme de ces cellules contient des pigments de mélanine, surtout au niveau du pôle apical, et de lipofuschine.

Chaque cellule de l'épithélium pigmentaire participe au renouvellement des articles externes de 30 à 40 photorécepteurs. C'est un renouvellement permanent et rapide puisque les articles externes des bâtonnets sont totalement renouvelés en 10 jours. L'article externe des photorécepteurs est phagocyté par l'épithélium pigmentaire puis se retrouve dans le cytoplasme sous forme de phagosome. L'épithélium pigmentaire peut ainsi se transformer en macrophage et éliminer les débris rétinien.

Il joue également le rôle d'écran puisqu'il est plus ou moins opaque selon la pigmentation.

Il a un rôle très important dans les échanges entre la choroïde et les photorécepteurs. Il est aussi une zone de stockage et de métabolisme de la vitamine A. Il exerce avant tout un contrôle des échanges de nutriments solubles dans l'eau et de métabolites entre la choroïde et l'espace sous rétinien du fait de la présence de jonctions serrées. C'est le siège de la Barrière hémato-rétinienne externe.

Il adhère fortement à la membrane de Bruch, membrane perméable dont l'épaisseur augmente avec l'âge (de 1,6 à 6 $\mu$ ).

# L'achromatopsie

## B. la couche des photorécepteurs

La couche des photorécepteurs contient l'article externe des cellules spécialisées qui permettent le phénomène de transduction, c'est à dire la transformation d'une onde électromagnétique en un signal électrique.

Elles sont constituées de plusieurs parties :

L'article externe, qui est la partie sensible, est composé de photopigments contenus dans les disques. Il est renouvelé toute la journée par l'épithélium pigmentaire.

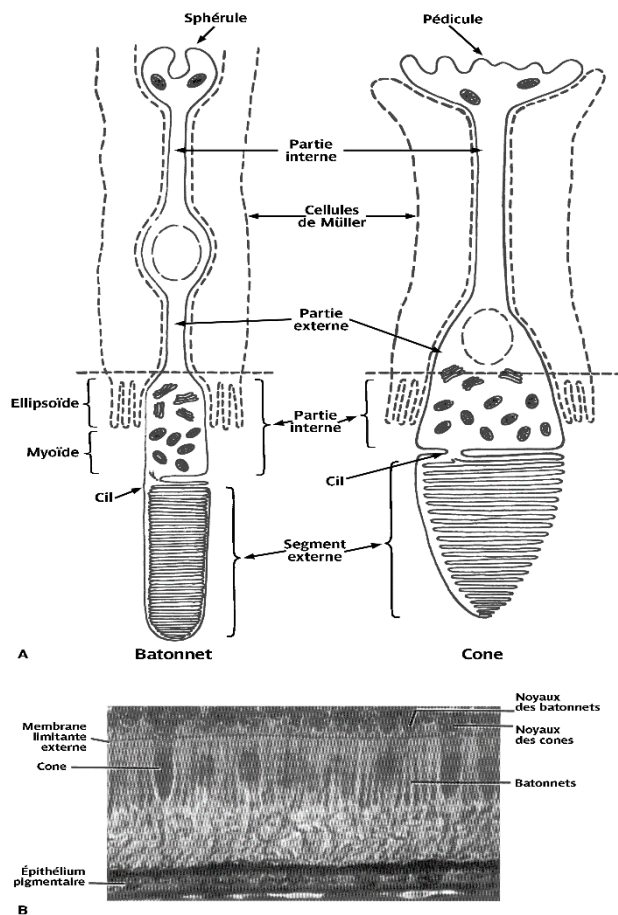
Un cil connecteur, qui relie le segment externe et le segment interne.

L'article interne avec les ellipsoïdes contenant les mitochondries et des myoïdes riches en glycogène et en ribosomes pour la synthèse des protéines. Il contient aussi le réticulum endoplasmique rugueux et l'appareil de Golgi très développé, séparés entre eux par les prolongements des cellules de Müller.

Et un corps cellulaire, contenant le noyau et donc l'information génétique permettant la synthèse des protéines.

Il existe deux formes de photorécepteurs : les Bâtonnets et les cônes.

# L'achromatopsie



## 1. Les bâtonnets

Les Bâtonnets qui sont au nombre d'environ 130 millions et qui sont répartis majoritairement sur la rétine périphérique, assurent la vision scotopique. Ils ont une perception achromatique et sont très sensibles aux basses luminances et aux mouvements.

Les bâtonnets contiennent de la rhodopsine comme photopigment.

## 2. Les cônes

Les cônes sont concentrés au centre de la rétine (4 à 7 millions). Ils ont une perception chromatique. Ils assurent la vision centrale et la vision

des détails grâce à une haute résolution. Ils sont à l'origine de la vision photopique et sont moins sensibles que les bâtonnets, c'est pourquoi ils ont un temps d'adaptation plus rapide aux changements de luminance. Il existe 3 types de cônes qui sont sensibles à des longueurs d'ondes différentes.

### a. Les cônes L.

Les cônes L (60%) qui sont plus sensibles aux longueurs d'ondes de la couleur rouge, soit 560nm et sont présent sur la fovéa.

### b. Les cônes M.

Les cônes M (30%) qui eux, répondent à une longueur d'onde de 530 nm (vert) et sont aussi présent sur la fovéa.

## L'achromatopsie

### c. Les cônes S.

Les cônes S (10%) qui sont les moins nombreux et qui répondent à une longueur d'onde plus petite, soit 420 nm. Ils sont situés sur les pentes maculaires.

Le neurotransmetteur des cônes est le glutamate.

### C. La membrane limitante externe

La membrane limitante externe est située à la jonction des expansions externe et interne des photorécepteurs, elle se présente comme une fine lame perforée par des cellules. Ce n'est pas une véritable membrane mais une zone d'adhérence entre les articles internes des photorécepteurs et les cellules de Müller.

### D. La couche nucléaire externe

La couche nucléaire externe est constituée par le corps cellulaire de quelques cellules de Müller et par leurs expansions internes des photorécepteurs. L'expansion interne des photorécepteurs comporte trois parties : la fibre externe, le corps cellulaire et la fibre interne dont l'extrémité va participer à la constitution de la couche plexiforme externe. Elle est plus épaisse au centre de la fovéa.

### E. La couche plexiforme externe

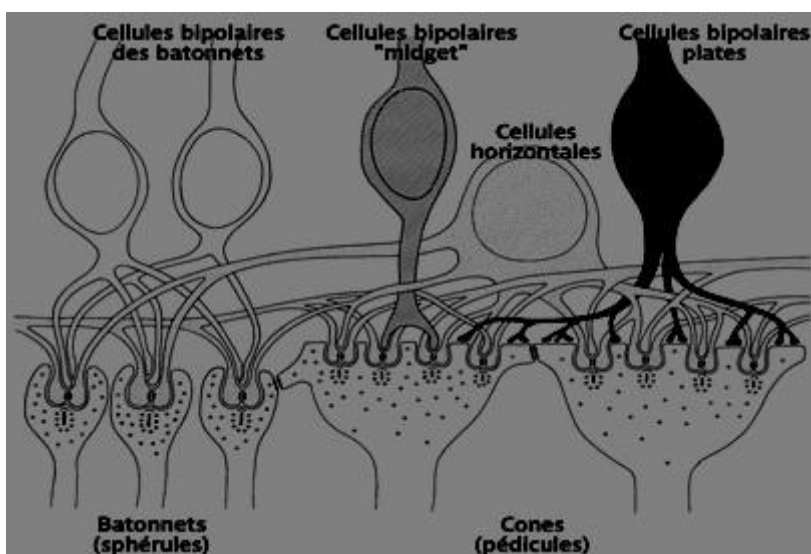


Figure 4 couche plexiforme externe

## L'achromatopsie

La couche plexiforme externe est la couche des synapses entre les photorecepteurs et les cellules horizontales et bipolaires. Elle contient également les prolongements cytoplasmiques des cellules de Müller. Cette couche est située à la jonction des deux systèmes de vascularisation rétinienne. Sa partie externe est sous la dépendance de la choriocapillaire alors que sa partie interne est vascularisée par le réseau capillaire de la rétine.

Les cellules horizontales et bipolaires pénètrent la sphérule des bâtonnets afin de former une triade. Le pédicule des cônes est plus grand que la sphérule des bâtonnets afin de former plusieurs triades. Chaque pédicule a des expansions qui le relient aux autres photorécepteurs et communiquent par des gap junctions ou jonctions électriques.

### F. La couche nucléaire interne

La couche nucléaire interne contient les cellules horizontales, amacrines, bipolaires et de Müller. Ces différentes cellules ont un rôle important dans la physiologie rétinienne.

#### 1. Les cellules bipolaires

On retrouve plusieurs types de cellules bipolaires. Celles en connexion avec des cônes, dites bipolaires à cônes. Il existe les bipolaires à cônes ON qui sont dépolarisées, donc excitées par la lumière et les bipolaires OFF, qui sont elles hyperpolarisées par la lumière. Et celles en connexion avec des bâtonnets, dites bipolaires à bâtonnets, qui sont toujours dépolarisées ON à la lumière. L'illumination dépolarise le centre des cellules ON et hyperpolarise le pourtour. C'est l'inverse pour les cellules bipolaires OFF. Les cellules bipolaires à contact invaginant avec les photorécepteurs envoient leurs prolongements sur des cellules ganglionnaires ON alors que les cellules bipolaires à contact plat avec les photorécepteurs vont vers les cellules ganglionnaires OFF.

Les bipolaires ON mesurent les contrastes positifs et les bipolaires OFF les contrastes négatifs. Le neurotransmetteur est le glutamate.

Il n'existe qu'un seul type de cellules bipolaires à bâtonnets et 8 à 10 types de cellule bipolaires différentes pour les cônes, dont les bipolaires diffuses, connectant avec plusieurs cônes et les bipolaires midget à la fovéa connectant avec un seul cône.

Les bipolaires maintiennent leur activité tout le temps du stimulus.



## L'achromatopsie

Certaines bipolaires interrompent l'excitation sur les ganglionnaires de façon régulière transformant ainsi une modulation de d'amplitude en modulation de fréquence ce qui permet aux ganglionnaires de transmettre le message nerveux sur une distance plus importante.

On a les cellules bipolaires naines ON et OFF par la voie parvocellulaire pour les cônes L et M.

On a les cellules bipolaires diffuses ON et OFF par la voie magnocellulaire pour les cônes L et M conjoints.

On a les cellules bipolaires à bâtonnets qui sont toujours ON.

### **2. Les cellules horizontales**

Les cellules horizontales sont connectées latéralement à plusieurs cônes, bâtonnets et neurones bipolaires. On a des cellules horizontales de type A, elles reçoivent un message excitateur d'un cône et inhibent en réponse les cônes avec lesquelles elles sont connectées. On a des cellules de type B qui, excitées par un cône, excitent à leur tour des cônes qu'elles connectent, permettant ainsi de diffuser l'information et d'augmenter l'acuité du signal sensoriel. Les cellules horizontales assurent que seul le signal des photorécepteurs bien illuminés est transmis aux cellules ganglionnaires pour améliorer le contraste du stimulus visuel.

### **3. Les cellules amacrines**

Les cellules amacrines n'interviennent que dans le chemin rétinien des bâtonnets. Elles assurent le lien entre les cellules ganglionnaires et les cellules bipolaires à bâtonnets. Les plus importantes sont les cellules amacrines A II glycinergiques à bâtonnets. En effet c'est à ce niveau qu'a lieu le phénomène de transduction, c'est à dire la transformation d'une modulation d'amplitude en modulation de fréquence. C'est la dépolarisation de la cellule A II qui va entraîner un train de potentiel d'action au niveau des cellules ganglionnaires.

### **4. Les cellules gliales**

Les cellules gliales sont de 4 types : les cellules de Müller, les astrocytes, les microgliales et les cellules gliales qui entourent les cellules ganglionnaires quand elles sont

## L'achromatopsie

myélinisées. Les cellules gliales occupent toute la profondeur de la rétine neurale. Il existe des complexes jonctionnels entre les cellules de Müller et les photorécepteurs qui forment la limitante externe alors que les pieds des cellules de Müller forment la limitante interne. Elles ont un rôle de régulation du taux de K<sup>+</sup> et absorbent le glutamate dans l'espace extranucléaire. Elles stockent le glycogène et délivrent le glucose aux cellules rétinienne.

Cette couche n'existe pas au niveau de la fovéola.

### G. La couche plexiforme interne

La couche plexiforme interne est la couche où les cellules bipolaires, amacrines et ganglionnaires font synapse. La plupart des cellules bipolaires font synapses à une cellule amacrine et une cellule ganglionnaire ou deux amacrines et forment une dyade.

Cette couche est absente au niveau de la fovéola.

### H. La couche des cellules ganglionnaires

La couche des cellules ganglionnaires est absente au niveau de la fovéola. Elle contient 8 à 10 rangées de noyaux dans la région maculaire et ailleurs n'est constituée que d'une seule couche de noyaux. Le corps de la cellule ganglionnaire se trouve dans cette couche et ses dendrites font synapse dans la couche plexiforme interne. Les axones forment le nerf optique et se terminent dans le corps géniculé latéral. 10% se projettent dans la région sous-thalamique pour le rythme circadien ou le réflexe pupillaire.

Ce sont de grosses cellules, soit 10 à 20 µm dont l'axone très long forme la couche des fibres optiques.

Il existe plusieurs types de cellules ganglionnaires : les cellules ganglionnaires naines et les cellules ganglionnaires parasols.

#### 1. Les cellules ganglionnaires naines

Les cellules ganglionnaires naines (ou midget, ou bêta) ont une connexion avec les cellules bipolaires naines à cônes et les cellules bipolaires à bâtonnets (jusqu'au niveau lumineux mésopique à partir duquel les cônes répondent). Elles représentent 80% des fibres du nerf optique. Elles possèdent un champ récepteur petit, participent au traitement de

## L'achromatopsie

l'information visuelle colorée, de la vision des formes et des détails. C'est une voie plutôt lente qui rejoint la voie parvocellulaire.

### **2. Les cellules ganglionnaires parasols**

Les cellules ganglionnaires parasols (ou alpha) ont une connexion avec les cellules bipolaires diffuses. Elles constituent 20% des fibres du nerf optique. Elles ont un grand champ récepteur, effectuent le traitement des informations de faible contraste ainsi que la détection des mouvements. Elle est rapide et forme la voie magnocellulaire.

Les cellules ganglionnaires répondent en modulation de fréquence ce qui permet au message nerveux de parcourir une distance plus importante. Elles ont des champs récepteurs concentriques ON et OFF.

#### **I. La couche des fibres nerveuses**

La couche des fibres nerveuses est constituée par les axones des cellules ganglionnaires et forme le nerf optique avec ses 1,5 millions de fibres.

Les fibres convergent au nerf optique avec une orientation radiaire, sauf en ce qui concerne les fibres maculaires qui forment un réseau rectiligne interpapillo-maculaire.

Le faisceau temporal correspond à toutes les fibres situées en dehors de la papille.

Le faisceau nasal correspond à celles situées en dedans de la papille.

Le faisceau temporal étant moins dense, le bord de la couche des fibres optiques est moins charnu que le côté nasal.

# L'achromatopsie

## **J. La membrane limitante interne**

La membrane limitante interne est formée par les pieds des cellules de structures que sont les cellules de Müller. C'est la partie la plus interne de la rétine

Elle est au contact du vitré, elle répond à la base du vitré en avant et à la hyaloïde postérieure en arrière.

L'étage rétinien qui va nous intéresser dans ce mémoire sera celui des photorécepteurs étant donné que ce sont à leur niveau que se trouve l'anomalie de la pathologie qu'est l'achromatopsie.

# L'achromatopsie

## Partie 2 : Physiologie de la vision colorée [3] [4] [5]

La perception des couleurs est un phénomène cérébral, propre à l'espèce humaine et quelques mammifères. Engendrée par l'excitation des différents cônes rétiniens par les photos et à son codage très spécifique dès le niveau rétinien

### I. Caractéristiques chromatiques

#### A. Caractéristiques physique de la sensation chromatique

Le spectre de la lumière visible est une infime partie du rayonnement électromagnétique de celle-ci. Il se situe entre 380 et 770nm.

On peut différencier plusieurs caractéristiques physiques du rayonnement lumineux :

➤ Sa luminance, notée  $L$ . Exprimée en candela par mètre carré ( $\text{cd}/\text{m}^2$ ), elle correspond à l'intensité lumineuse émise par unité de surface de la source étendue.

➤ Sa longueur d'onde, notée  $\lambda$ . S'exprime en nanomètres (nm) et correspond à la périodicité spatiale des oscillations soit la distance parcourue par une onde pendant une période temporelle ;

La longueur d'onde n'étant pas caractéristique de l'onde, elle peut donc varier selon le milieu de propagation.

Elle marque l'étendue du spectre visible entre les ultraviolets et les infrarouges (*figure 5*).

# L'achromatopsie

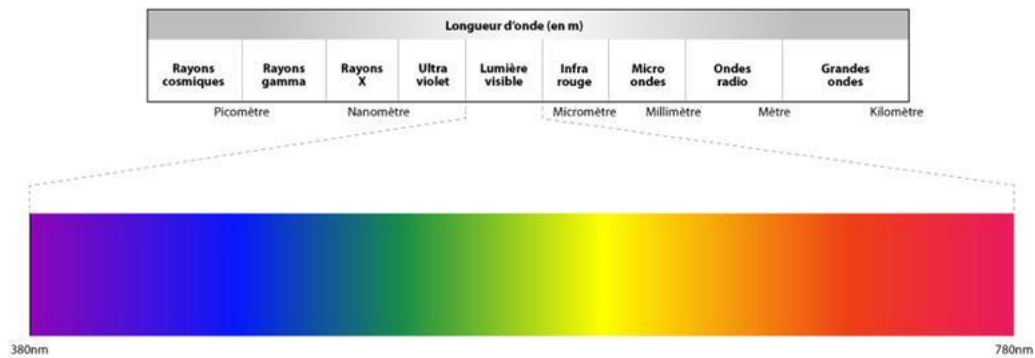


Figure 5 Spectre lumineux

- Lorsqu'il s'agit d'un rayonnement polychromatique, on peut ajouter un troisième paramètre aux caractéristiques du rayonnement lumineux, soit la pureté (noté P). Elle définit la proportion de lumière blanche incluse dans le mélange polychromatique.

## B.Caractéristiques sensoriels de la sensation chromatique

Les paramètres psychophysiques qui définissent la sensation colorée sont au nombre de trois :

- La luminosité, qui est la grandeur énergétique d'une source colorée, caractérise son intensité subjective, mais elle dépend aussi de la longueur d'onde émise. Pour les sources primaires qui produisent la lumière, on parlera de phanie. Alors que pour les sources secondaires, qui modifient le rayonnement émit par une source primaire par la réflexion, la transmission ou l'absorption, on parle de leucie.
- La tonalité, ou teinte (hue) qui est définie par la longueur d'onde de l'onde lumineuse. Ainsi, l'œil humain est capable de distinguer près de 200 tonalités pures.
- Et la saturation (chroma) qui se rapporte à l'aspect pur ou délavé d'une couleur.

# L'achromatopsie

Un récepteur visuel normal est capable de différencier au moins 15 000 nuances colorées en ambiance photopique avec un éclairage optimal.

Pourtant, plusieurs facteurs aussi bien intrinsèques qu'extrinsèques peuvent influencer sur la vision chromatique.

## II. Facteurs de variation de la perception colorée

### A. Facteurs extrinsèques

#### 1. Le niveau lumineux

Le niveau lumineux d'une onde correspond à son niveau énergétique. Si on stimule la rétine avec une intensité lumineuse croissante, celle-ci sera d'abord perçue par les bâtonnets, qui sont plus sensibles à la stimulation lumineuse que les cônes. Il n'y aura donc aucune notion de perception des couleurs, uniquement une sensation lumineuse, c'est le seuil achromatique, ou seuil absolu.

Avec l'augmentation de l'intensité lumineuse apparaît la sensation colorée, car on atteint un seuil où les cônes sont activés, c'est le seuil chromatique.

Entre ces deux seuils, on a l'intervalle photochromatique (*figure 6*) qui varie selon la

longueur d'onde du rayonnement lumineux et sa

position sur la rétine (qui augmente du centre vers la périphérie.)

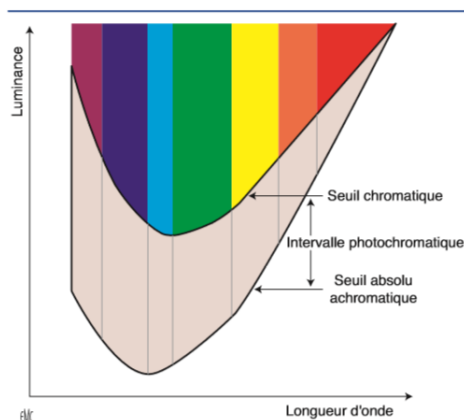


Figure 6 Schéma de Wald; intervalle photochromatique

#### 2. La longueur d'onde

La sensibilité est différente en fonction de la longueur d'onde du rayonnement lumineux et en fonction du niveau de luminance. On distingue trois pics de sensibilités correspondants aux trois ambiances lumineuses principales à savoir l'ambiance photopique,

## L'achromatopsie

scotopique et mésopique. Ces trois pics de sensibilité sont présents aux longueurs d'onde 510, 530 et 555 nm.

La vision photopique, ou diurne, est celle où les cônes sont activés. Leur efficacité maximale correspond à une longueur d'onde de 555 nm.

La vision scotopique, ou nocturne, est, elle, possible par les bâtonnets qui ont leur efficacité maximale à une longueur d'onde de 507 nm.

La vision mésopique, ou crpusculaire, active en même temps les cônes et les bâtonnets. La longueur d'onde où cette vision est optimale est 530 nm. (figure 7)

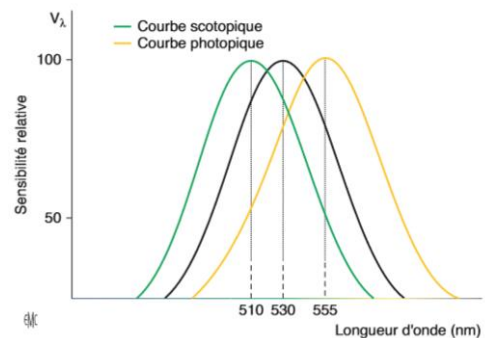


Figure 7 sensibilité de la rétine aux différentes longueurs d'onde et niveaux lumineux

La perception chromatique n'est possible qu'en ambiance photopique. Ainsi on aura un dégradé de gris en vision mésopique et scotopique.

### 3. Sensibilité à la tonalité

L'œil est sensible à une toute petite variation de longueur d'onde, donc de teinte, de la lumière à une luminosité et une saturation constante.

### 4. La luminance

L'augmentation de la luminance modifie l'apparence d'une couleur.

### 5. La saturation

On a une modification de la teinte d'une couleur lorsqu'on lui ajoute une petite quantité de lumière blanche.

### 6. Le point pupillaire d'entrée

Le point pupillaire d'entrée du rayon lumineux va en partie déterminer l'excitation plus ou moins efficace des cônes. En effet un rayon pénétrant dans l'œil par la périphérie de la pupille sera moins efficace qu'un rayon pénétrant en son centre. L'efficacité lumineuse du rayon incident sur un cône dépend de sa position par rapport à l'axe du cône.



### 7. Le champ environnant

Le champ environnant peut influencer sur la perception d'une couleur. En effet, le contraste entre l'objet et le fond environnant peut modifier le ressenti : La juxtaposition de deux plages colorées produit soit un effet d'égalisation de la couleur de l'objet et du fond, ou un effet d'accentuation.

### 8. Les variations spatiales

La taille du stimulus ainsi que sa position dans le champ visuel peuvent modifier sa teinte.

➤ Si la taille de la stimulation augmente au-delà des 2° usuels, on a une augmentation de la luminosité ainsi qu'une saturation. Lorsque la taille diminue, les couleurs sont encore bien perçues mais au-dessous de 15' d'arc, on a une vision dichromatique avec l'apparition de la tritanopie fovéale.

➤ Si la position du test dans le champ visuel excède les 20° d'excentricité les couleurs rouge et verte vont être mal perçues, car les couleurs se désaturent. Au-delà de 30-40° d'excentricité, la vision est dichromatique.

La sensibilité chromatique différentielle diminue vers la périphérie car il y a une diminution de la densité des cônes et une augmentation de celle des bâtonnets. La vision colorée se limite en fait à une zone péricentrale représentant un pourcentage inférieur à 10% de la rétine.

### B. Facteurs intrinsèques

Certains facteurs intrinsèques influencent la vision des couleurs de manière peu importante mais peuvent quand même faire varier celle-ci de façon presque imperceptible.

- La densité du pigment visuel contenu dans les photorécepteurs.
- Le niveau socio-culturel de l'individu qui influencera son « vocabulaire coloré ».

## L'achromatopsie

- La profession du sujet. En effet certaines professions comme coloristes du textile, peintres et d'autres requièrent une sensibilité particulière dans les nuances colorées.
- Et certains tests, comme les tests de classements, demandent une certaine stratégie qui fait intervenir un facteur cognitif.

D'autres facteurs intrinsèques ont une importance plus élevée dans la perception chromatique :

### 1. L'âge

Pendant son premier mois de vie, le nourrisson voit en noir et blanc. À partir d'un mois, il voit en rouge, puis en rouge et vert à 2 mois pour enfin voir toutes les couleurs vers 4 mois. La vision des couleurs est mature vers 13-14 ans et est maximum à 25-30 ans, avant de s'altérer. Il faut donc tenir compte de l'âge de l'âge du patient pour l'interprétation d'un test de vision des couleurs.

À 3 ans, les tests psychophysiques sont possibles, comme les tests d'appariements. Mais en pratique, les tests de dépistage d'une anomalie de vision des couleurs sont réalisés à partir de 6 ans.

À la vieillesse, le corps se transforme et s'altère. Au niveau de l'œil, on observe certains changements qui peuvent diminuer la perception chromatique. Le cristallin, avec l'âge, connaît un jaunissement et une augmentation de sa densité optique qui entraîne un déplacement des courbes d'efficacité lumineuses relative vers les courtes longueurs d'ondes, ce qui provoque un effet de mésopisation, où la perception colorée est moins performante qu'en situation photopique.

On observe également avec l'âge une diminution de la sensibilité de l'axe bleu-jaune, provoqué par une perte de l'efficacité lumineuse dans les courtes longueurs d'ondes en photopique et scotopique.

## 2. L'amétropie

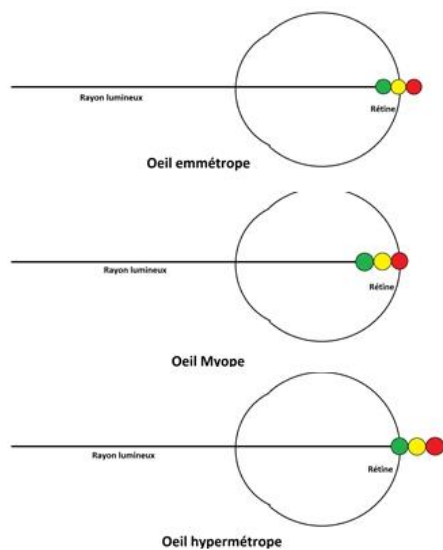


Figure 8 Perception des couleurs en fonction de l'amétropie

Même si l'amétropie modifie peu la vision des couleurs, il faut prendre en compte que chez un patient myope ou hypermétrope, la perception des couleurs sera un peu différente (Figure 8).

Chez un emmétrépe, les radiations jaune-vert vont se focaliser sur la rétine.

Chez le myope, qui a un œil plus long ou plus puissant, les grandes longueurs seront mieux perçues puisqu'elles focaliseront vers un point

plus proche de la rétine que les petites longueurs d'ondes. Donc le rouge sera mieux perçu.

Chez l'hypermétrope, qui a un œil plus court ou moins puissant, les petites longueurs

d'ondes seront mieux perçues que les grandes puisqu'elles convergeront vers un point plus proche de la rétine que celui des grandes longueurs d'onde. Ainsi le vert sera mieux perçu que le rouge. Pour que cette théorie soit vraie, il faut que l'hypermétropie ne soit pas compensée par la convergence.

### III. Physiologie de la vision chromatique

#### A. A l'étage rétinien

##### 1. Les cônes

Les cônes sont les photorécepteurs rétiniens responsables de la vision photopique, chromatique et fine. Ils sont principalement concentrés sur la macula. Cette macula est perçue au fond d'œil comme une tâche de couleur jaune qui est due à la présence du pigment xanthophylle, qui contribue à la netteté de l'image en diminuant les aberrations

## L'achromatopsie

chromatiques dues aux différences d'indice de réfraction des milieux transparents de l'œil en fonction des longueurs d'onde.

Ces cônes sont de trois types : Les cônes S (*short wavelength*), les cônes M (*middle wavelength*) et les cônes L (*long wavelength*). On les catégorise ainsi car ils contiennent des photopigments codant pour des longueurs d'onde différentes.

Les photopigments sont constitués d'un chromophore, le rétinaldéhyde 11-cis ou rétinal, qui est spécifiquement chargé d'absorber les photons et d'une protéine, appelée opsine. L'opsine se compose d'une chaîne d'acides aminés enroulés en sept hélices alpha alignées les unes à côté des autres.

L'opsine des cônes S, donc sensibles aux courtes longueurs d'ondes, est constituée de 348 acides aminés.

Les opsines des cônes M et L (sensibles aux moyennes, et grandes longueurs d'onde), sont formés de 364 acides aminés. Leur chaîne protéique ne différant que de 15 acides aminés.

## 2. La phototransduction

C'est la transformation de l'énergie lumineuse en courant biochimique au travers des photorécepteurs.

Lors de l'absorption d'un photon, on a un phénomène d'isomérisation du rétinal qui le fait passer de sa forme 11-cis à sa forme tout-trans. Ce qui modifie l'équilibre ionique de la membrane plasmique du cône, provoquant une hyperpolarisation.

La phototransduction est la suppression transitoire du courant d'obscurité qui résulte de la fermeture des canaux ioniques GMPc-dépendants au niveau de la membrane plasmique des segments externes des photorécepteurs.

L'amplitude du signal crée augmente avec le nombre de photons absorbés. Mais le signal reste identique quelque soit la longueur d'onde du rayon lumineux. C'est la loi de l'univariance de l'information. En effet, l'amplitude et la forme de la réponse dépendent seulement du nombre de photons absorbés.

### 3. Les photopigments

Les photopigments captent donc le photon et sont contenus dans les photorécepteurs. Les 3 photopigments différents des cônes sont sensibles à des longueurs d'ondes différentes. Ce qui signifie qu'un cône ne répond pas seulement à une seule longueur d'onde mais que l'isomérisation de l'opsine de son photopigment est optimale en présence d'une certaine longueur d'onde.

Pour les cônes S, sensibles aux petites longueurs d'onde, la valeur sera de 419,0 +/- 3,6 nm. Ils sont beaucoup moins nombreux que les autres cônes puisqu'ils représentent 10% de l'ensemble des cônes. Ils ont une densité maximale à 1° du point de fixation pour ensuite se raréfier en périphérie.

Les cônes M sont sensibles à une longueur d'onde moyenne, comme la couleur verte, avec une valeur de 530,8 +/- 3,5 nm. Ils représentent 30% des cônes.

Les cônes L, sensibles aux plus grandes longueurs d'onde de l'ordre de 558,4 +/- 5,2 nm. Ce sont les cônes les plus nombreux avec un pourcentage de 60%.

Pour que les différentes opsines soient sensibles à des longueurs d'ondes différentes, on peut penser qu'elles ont une structure différente et donc que le gène qui leur est associé est différent pour chaque opsine. D'après le *Molecular Genetics of Human Color Vision: The Genes Encoding Blue, Green, and Red Pigments* de Jeremy Nathans, Darcy Thomas et David S. Hogness qui date de 1986, on connaît les chromosomes porteur de ces gènes (*figure 9*) et leurs similitudes et différences.

## L'achromatopsie

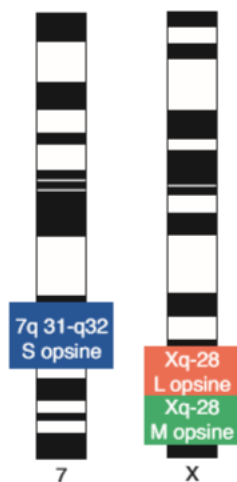


Figure 9 gènes codant pour les différentes opsines

L'opsine sensible aux plus petites longueurs d'onde est codée par un gène se situant sur le chromosome 7 (7q 31-32).

Les opsines sensibles aux moyennes et grandes longueurs d'onde sont codées par des gènes homologues, ayant leur locus sur la branche q du chromosome X (Xq 28). Ils sont l'un au-dessus de l'autre : Celui du dessus étant le gène codant pour l'opsine des cônes L. Ces deux gènes sont à côté d'un gène régulateur, le gène de contrôle du locus (*locus control region*). Un locus étant un endroit précis du chromosome où se trouve un gène. Un gène étant

spécifique à un locus. Les allèles sont les différentes versions d'un gène.

Comme une grande proximité des gènes codant pour les opsines des cônes L et M existe, et que leur constitution offre de grandes similitudes, des recombinaisons dues au brassage génétique inter et intrachromosomique (crossing-over) sont possibles. Ce qui entraîne plusieurs variantes de ces gènes ou des gènes supplémentaires, qui pourraient alors expliquer les nombreuses variances phénotypiques chez les trichromates anormaux.

L'achromatopsie totale ici étudiée ne présente pas d'anomalie sur les photopigments qui sont présents et de constitution normale. L'anomalie se retrouve au niveau de la transduction.

### B.Chemin du message nerveux chromatique

#### 1. Cellules bipolaires et cellules ganglionnaires

Le message nerveux est acheminé dans la rétine en suivant un chemin vertical avec les cellules bipolaires et ganglionnaires, et est modulé par les cellules horizontales et amacrines.

On repère dès le niveau rétinien deux canaux antagonistes, à savoir le canal « rouge-vert » et le canal « bleu-jaune ». Il existe également un canal parallèle achromatique noir et blanc.

## L'achromatopsie

Les cônes L et M font synapses séparées avec des cellules bipolaires naines et des cellules bipolaires diffuses, fonctionnant selon un mode *on* ou *off*.

Chaque cône L ou M fait synapse avec quatre cellules bipolaires alors que les cônes S font synapse avec des cellules bipolaires à cônes S qui fonctionnent selon un mode *on*.

Le message nerveux, arrivé aux cellules bipolaires va continuer son chemin en fonction du type de cellule bipolaire qu'il emprunte.

Les cellules bipolaires naines font synapse avec les cellules ganglionnaires naines pour ensuite former la voie parvocellulaire (ou voie P), qui représente 80% des cellules formant le nerf optique. C'est donc la voie la plus densément représentée. Elle est le support du canal « rouge-vert ».

Les cellules bipolaires à cônes S font synapse avec les cellules ganglionnaires bistratifiées, et forment ainsi la voie koniocellulaire (ou voie K) qui, elle, concerne moins de 1% des cellules du nerf optique. Elle est le support du canal spectral « bleu-jaune ». Les cellules ganglionnaires bistratifiées reçoivent également des signaux des cellules bipolaires diffuses qui sont elles-mêmes en relation avec les cônes L et M par la voie magnocellulaire (ou voie M).

L'organisation du chemin nerveux est différente suivant la topologie rétinienne, donc dépend de la zone rétinienne. En périphérie, 125 photorécepteurs convergent vers une unique cellule ganglionnaire alors que dans une zone plus centrale comme la fovéa, un cône fait synapse avec une cellule bipolaire qui fait synapse par la suite avec une cellule ganglionnaire. On a ainsi un traitement de l'information qui sera différent avec plus ou moins de détails véhiculés par le message nerveux.

Les cellules horizontales et amacrines ont un rôle de modulatrices du message nerveux : Les cellules horizontales ont un rôle de contrôle automatique de régulation de la sensibilité rétinienne en fonction de l'éclairement rétinien. Les cellules amacrines, quant à elles, jouent un rôle dans l'équilibre chromatique pour une perception optimale des couleurs.

Dans le cheminement de la vision des couleurs, on distingue deux types de cellules ganglionnaires : les cellules ganglionnaires toniques et les cellules ganglionnaires phasiques. Les cellules ganglionnaires toniques sont actives durant toute la stimulation lumineuse. Elles

## L'achromatopsie

sont aussi considérées comme les cellules chromatiques puisqu'elles sont le support des voies konio et parvocellulaires. Elles possèdent un champ récepteur petit, à antagoniste centre-pourtour.

Les cellules ganglionnaires phasiques, qui, elles, sont actives en début et fin de stimulation lumineuse. Elles possèdent un grand champ récepteur à antagoniste centre-pourtour. Elles sont nombreuses en périphérie et transportent la voie magnocellulaire.

Les cellules ganglionnaires se démarquent aussi les unes des autres par l'organisation spatiale et spectrale de leur champ récepteur.

On a un chevauchement des champs récepteurs de cellules ganglionnaires voisines, on aura alors une stimulation des photorécepteurs pouvant être à la fois excitateur sur une cellule ganglionnaire et inhibiteur sur une autre.

Les champs récepteurs des cellules ganglionnaires présentent une organisation spatiale antagoniste marquée avec un centre *on* et une périphérie *off* ou inversement. C'est le cas pour les champs récepteurs des cellules ganglionnaires parvocellulaires et magnocellulaires à l'instar des cellules ganglionnaires de la voie koniocellulaire.

Pour les cellules ganglionnaires de la voie koniocellulaire et parvocellulaire, on a une organisation spectrale antagoniste de leur champ récepteur. C'est-à-dire qu'elles répondent à une stimulation comprise dans une certaine partie du spectre lumineux et sont inhibées par l'autre partie. Pour les cellules ganglionnaires naines de la voie parvocellulaire, il s'agit de l'antagoniste spectral rouge/vert alors que pour les cellules de la voie koniocellulaire il est question de l'antagoniste spectral bleu/jaune. Pour les cellules ganglionnaires parasols de la voie magnocellulaire il n'existe pas d'antagoniste spectral dans leur champ récepteur. Elles sont le support du canal de luminance blanc/noir.

Le message nerveux quitte la rétine pour le nerf optique, formé par les axones des cellules ganglionnaires (soit environ 1,2 million de fibres nerveuses), puis rejoint le corps géniculé latéral, le chiasma optique et enfin l'hémicerveau opposé au niveau du cortex occipital.



## 2. Corps géniculé latéral

Il y a 90% des axones des cellules ganglionnaires qui convergent vers le relais synaptique qu'est le corps géniculé latéral. Elles feront synapse avec les cellules thalamo-corticales.

Le corps géniculé latéral a une organisation spatiale en 6 couches : 4 couches dorsales de petites cellules pour la voie parvocellulaire et 2 couches ventrales de grosses cellules pour la voie magnocellulaire. On a également une alternance des cellules issues de l'œil ipsilatéral et controlatéral (*figure 10*).

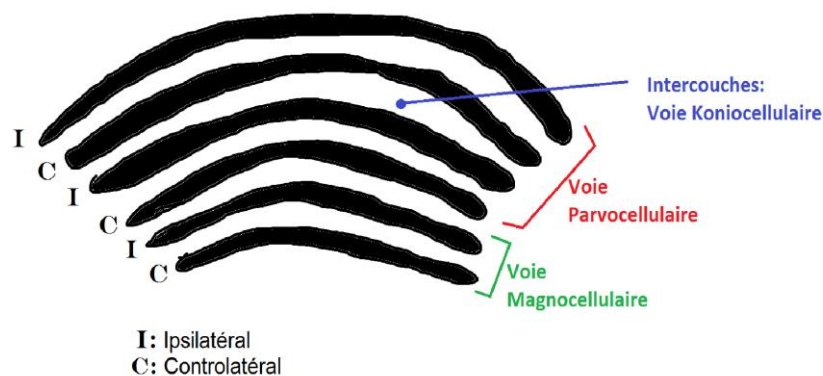


Figure 10 Organisation spatiale du corps géniculé latéral

Pour la voie parvocellulaire on retrouve des champs récepteurs à antagonistes spatial et spectral de type rouge/vert.

Les cellules de la voie koniocellulaire font leur relais synaptique au niveau des intercouches.

On retrouve à ce niveau des champs récepteurs à antagoniste bleu/jaune mais pas d'antagoniste spatial.

Les canaux chromatiques fonctionnent comme au niveau rétinien.

Les couleurs claires et foncées sont codées par deux systèmes différents : les cellules N (*Narrow spectral bandwidth*) et les cellules W (*Wide spectral bandwidth*).

## 3. Cortex visuel

Les cellules du corps géniculé latéral se projettent dans le cortex strié, spécifiquement dans l'aire 17 de Brodmann ou V1, entourée par les aires 18 parastrée et 19 péristrée.

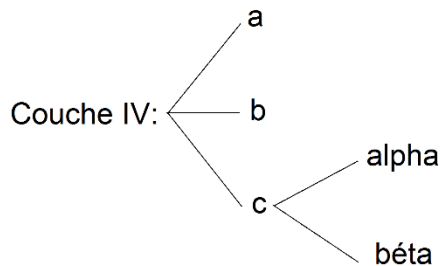


Figure 11 Organisation de la couche IV du cortex visuel

Les corps cellulaires sont répartis en 6 couches : de VI à I en allant de la substance blanche à la périphérie. La couche IV est divisée en 3 sous-couches a, b et c ; et la couche c est elle-même divisée en deux : alpha et béta (figure 11).

Il n'y a pas de centre chromatique dans le cortex visuel, c'est à ce niveau que se produit le codage final.

Les cellules thalamo-corticales vont dans la couche IVc bêta des aires visuelles primaires V1 et envoient des afférences à des amas de cellules ayant des propriétés communes, appelées *blobs*, situées aux couches II et III. Pour la voie koniocellulaire, les afférences géniculées se terminent directement dans les couches II et III. Pour la voie magnocellulaire, il s'agira de la couche IVc alpha.

La couche IVc est divisée en colonne de dominance oculaire avec des informations dérivant de l'œil droit et de l'œil gauche en zones juxtaposées. L'information devient binoculaire dans les couches intermédiaires IVb et III.

Les cellules de la voie magnocellulaire de la couche IVc alpha se projettent dans la couche IVb alors que les cellules de la voie parvocellulaire de la couche IVc bêta se projettent

## L'achromatopsie

dans la couche III. Les cellules de la voie koniocellulaire quant à elles, ont un trajet direct du corps géniculé latéral aux *blobs* la couche III de l'aire visuelle V1 du cortex strié.

Au sein de ces *blobs* sensibles à la couleur, les champs récepteurs concentriques sont de 3 types :

- Des champs récepteurs traitant des informations sur la luminance avec antagonisme spatial achromatique.
- Des champs récepteurs à double antagonisme spectral rouge/vert.
- Des champs récepteurs à double antagonisme : soit à la fois spatial avec le contraste et spectral avec l'antagonisme bleu/jaune.

Après cette étape, on a une sélection de l'information au niveau de V2 puis une dispersion de celle-ci dans les aires extrastriées V4 et VA alpha qui sont le lieu de l'élaboration de la perception des couleurs et du maintien de leur constance. On a également une projection de l'information dans les cortex frontal et temporal qui correspondent à la mémoire colorée et au langage chromatique.

# L'achromatopsie

## Partie 3 : l'achromatopsie

### I. Les différentes formes d'Achromatopsie

Il existe trois formes différentes d'achromatopsie : deux formes dont l'anomalie est d'origine rétinienne et une forme où l'anomalie est d'origine cérébrale.

#### A. Anomalie d'origine rétinienne.

##### 1. L'achromatopsie complète ou totale [6] [7] [3] [14]

C'est la forme la plus fréquente d'achromatopsie avec une incidence allant de 1/30 000 à 1/50 000. C'est aussi la seule forme que ce mémoire développera dans les paragraphes suivant en détaillant, les signes cliniques de cette pathologie, les examens complémentaires permettant de poser le diagnostic, son évolution dans le temps, ses aspects thérapeutiques et les diagnostics différentiels possibles.

Dans cette forme d'achromatopsie, les trois photopigments L, M et S sont présents et normaux mais sont non fonctionnels. On a une perte de fonction totale de tous les types de cônes. C'est au niveau de la transduction rétinienne que se trouve l'anomalie : les cônes récepteurs sont inaptes à répondre à la stimulation lumineuse par l'hyperpolarisation qui serait appropriée. Seuls les bâtonnets, majoritairement en périphérie rétinienne, sont fonctionnels. La rhodopsine, photopigment de ces derniers, code pour un spectre lumineux allant de 400 à 620 nm mais ne permet pas de vision colorée. La saturation des bâtonnets à la lumière est beaucoup plus importante que celle des cônes puisqu'ils ont une sensibilité plus grande. Ce phénomène explique la photophobie dont sont victime les patients atteints d'achromatopsie totale.

Selon certains auteurs [6], il existe un aspect très particulier de la macula chez ces patients avec une disparition brutale et totale de la ligne de jonction entre les articles internes et externes des photorécepteurs dans toute l'aire maculaire avec la création d'un espace optiquement vide en rétine externe.

# L'achromatopsie

## 2. L'achromatopsie incomplète [6] [7] [3] [14]

L'achromatopsie incomplète, ou monochromatisme à cônes S est une maladie héréditaire liée à l'X. L'emplacement des gènes (OPN1LW, OPN1MW et LCR) responsables de cette mutation est le locus Xq28. C'est une pathologie rare avec une incidence de l'ordre de 1/100 000.

Seuls les cônes S, sensibles à la lumière bleue, sont fonctionnels. On a une perte des opsines des cônes L et M, donc aucune sensibilité aux longueurs d'ondes excédant environ 500 nm.

De plus, les cônes S ne représentent que 10% de l'ensemble des cônes, donc leur action seule n'est pas suffisante pour avoir une bonne acuité visuelle.

Généralement, l'acuité visuelle chez les patients atteints de monochromatisme bleu est de 3/10<sup>ème</sup> voire plus et subnormale en vision de près, soit Parinaud 3 voire Parinaud 2. L'acuité visuelle est meilleure en ambiance moins lumineuse.

On retrouve chez ces patients un nystagmus congénital et une photophobie. A cause de l'absence des deux photopigments M et L, les patients n'auront pas de véritable vision colorée mais plutôt une perception fautive de nuances de luminosité. Les signes cliniques de cette maladie sont les mêmes que pour l'achromatopsie totale mais sont moins importants. On retrouve aussi fréquemment chez ces patients une amétropie de myopie forte.

Une achromatopsie incomplète suspectée chez un nourrisson avec un nystagmus, une photophobie, une myopie forte et un électrorétinogramme photopique discernable avec juste une amplitude diminuée (*figure12*), pourra être confirmée chez le grand enfant qui a une réponse des cônes aux stimulations bleues (440nm) sur fond jaune et qui perçoit normalement les planches d'axes bleu-jaune des albums-isochromatiques. Ce qui n'est pas le cas pour les patients souffrants d'une achromatopsie complète.

# L'achromatopsie

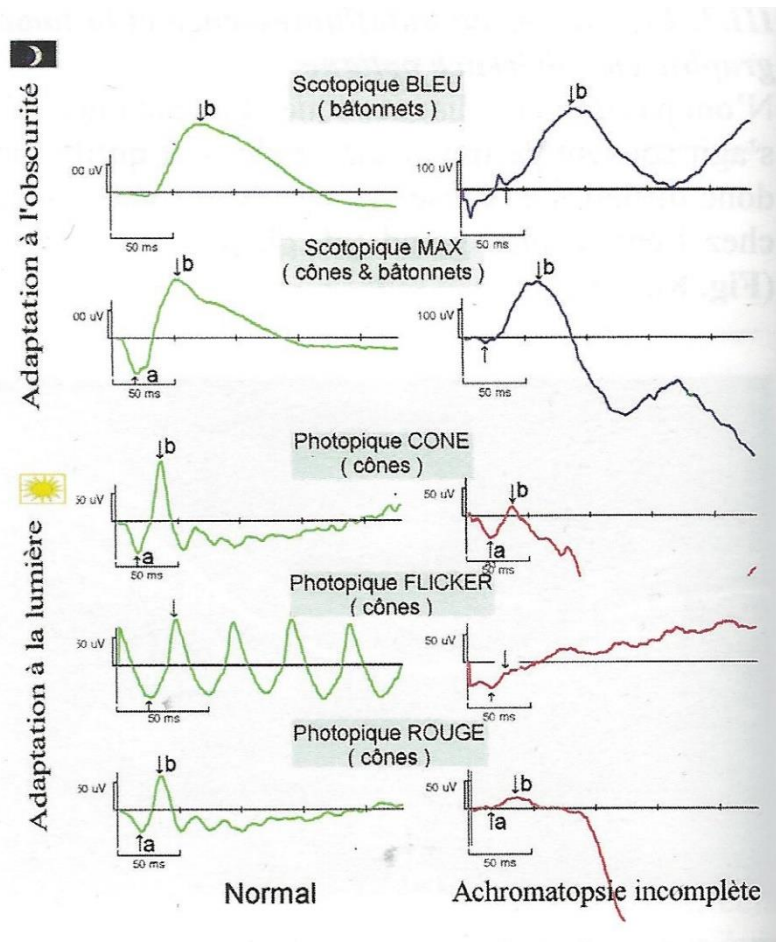


Figure 12 Comparaison d'un ERG normal avec un ERG de patient atteint d'achromatopsie incomplète

## B. Anomalie d'origine cérébrale

### 1. L'achromatopsie cérébrale ou centrale [6] [9] [10] [11] [12] [13]

L'achromatopsie cérébrale correspond à un trouble acquis de la perception de la vision des couleurs secondaire, à une lésion corticale au niveau de l'aire V4 où se trouve la région correspondante à la zone du cerveau spécialisée dans le traitement des couleurs : le gyrus lingual et fusiforme.

Les patients décrivent un monde gris, délavé. Une perte totale des couleurs. Pourtant, l'achromatopsie cérébrale reste rare, il s'agit le plus souvent d'une dyschromatopsie, avec une conservation réduite de la perception colorée, ou d'une anomie des couleurs, et donc une impossibilité de la part du patient de nommer les couleurs alors que celles-ci sont normalement perçues.

La cause la plus fréquente est un infarctus bilatéral des artères cérébrales postérieures. Elle est aussi souvent associée à une hémianopsie latérale homonyme, ainsi

## L'achromatopsie

qu'à une prosopagnosie ou une agnosie des objets, un trouble de l'orientation spatiale ou encore à une alexie pure.

L'achromatopsie cérébrale peut concerner tout, ou juste une partie du champ visuel et elle n'est pas associée à une amblyopie. Les patients atteints par cette pathologie ont un électrorétinogramme standard normal.

On peut explorer cette pathologie grâce au scanner X cérébral, à l'IRM, à la tomographie par émissions de positons et par l'imagerie fonctionnelle par résonance magnétique.

Dans ce mémoire ne sera développée que la forme complète de l'achromatopsie

## **II. L'achromatopsie totale**

### **A. Génétique [6] [3] [22]**

L'achromatopsie complète est une maladie héréditaire autosomique récessive pouvant être portée par les chromosomes 1, 2, 8 ou 10. On dénombre quatre gènes responsables de cette anomalie génétique : le gène CNGB3 qui est responsable dans 50 à 80% des cas, le gène CNGA3, qui lui, est responsable dans 5 à 20% des cas, et les gènes GNAT2 et PDE6C tous deux responsables dans 2% des cas.

#### **1. Maladie héréditaire autosomique récessive**

Une maladie est dite de transmission autosomique récessive lorsque le gène muté ne se situe pas sur les chromosomes sexuels X et Y et que l'expression de ce gène n'est possible que si les 2 chromosomes concernés sont porteurs du même allèle muté. Un sujet est dit homozygote pour l'allèle muté s'il possède la mutation sur ses deux chromosomes. Il sera hétérozygote composite si la mutation est différentes sur un des deux chromosomes.

## L'achromatopsie

Ainsi, un sujet porteur d'un seul chromosome malade sera sain. Et les deux parents d'un enfant malade ne sont pas obligatoirement atteints par cette maladie mais sont considérés comme des porteurs sains.

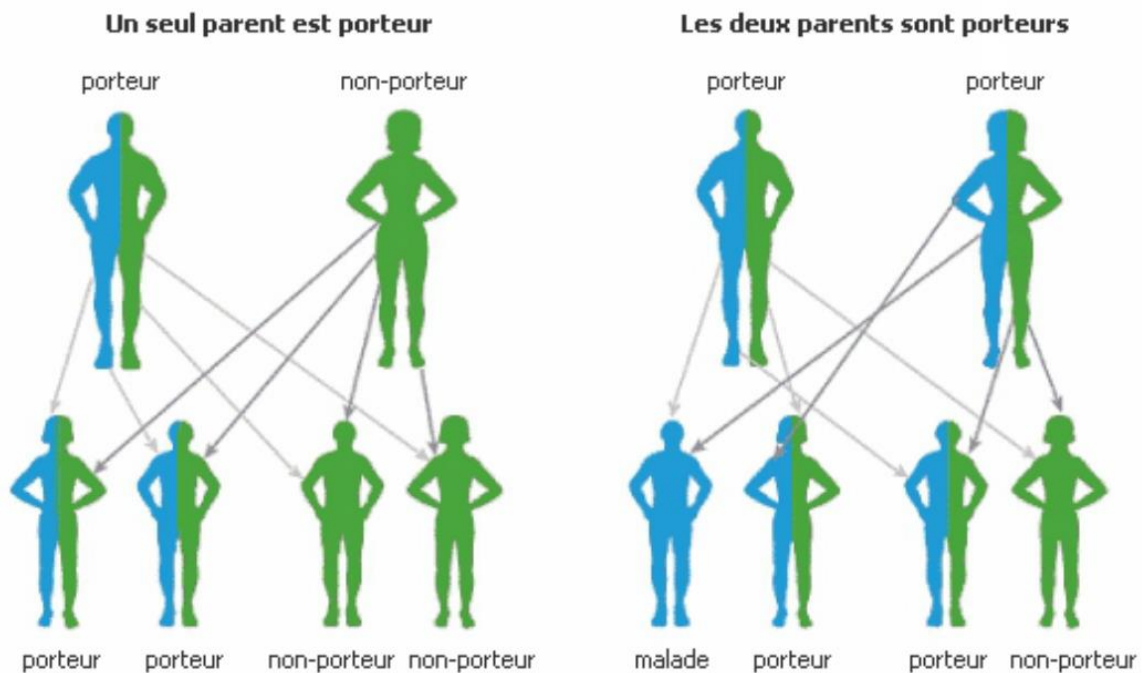


Figure 13 Illustration de la transmission autosomique récessive

## 2. Le gène CNGB3

Présent sur le chromosome 8, à l'emplacement 8q21. On dénombre environ une dizaine de mutations différentes de ce gène qui engendreraient une achromatopsie.

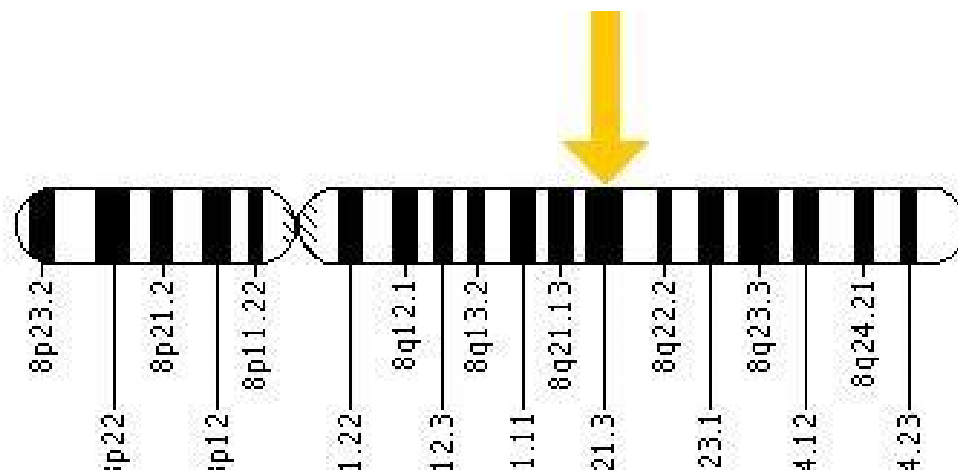


Figure 14 Emplacement du gène CNGB3 sur le chromosome 8



### 3. Le gène CNGA3

Ce gène est porté par le chromosome 2, sur le bras q à l'emplacement 2q11. On dénombre environ 50 mutations différentes de ce gène.

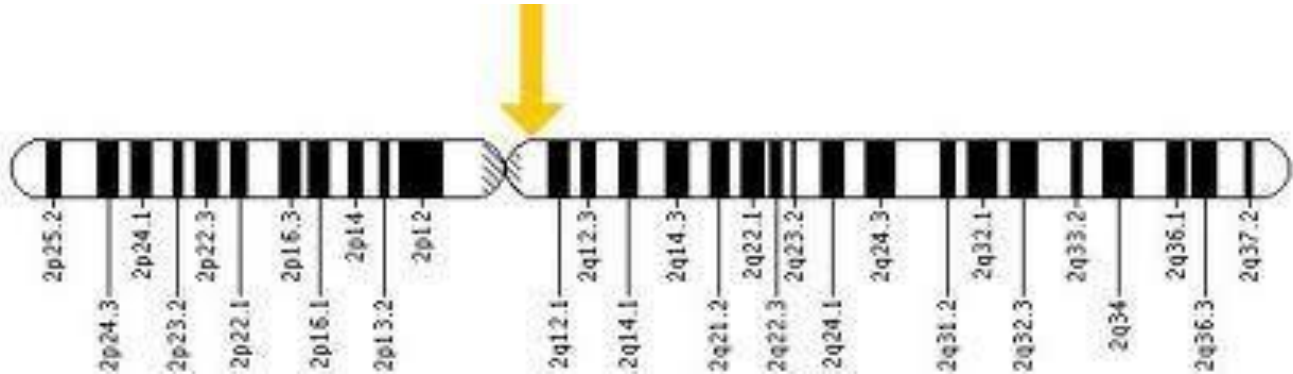


Figure 15 Emplacement du gène CNGA3 sur le chromosome 2

### 4. Le gène GNAT2

Ce gène est localisé sur la petite branche p du chromosome 1, à l'emplacement 1p13.

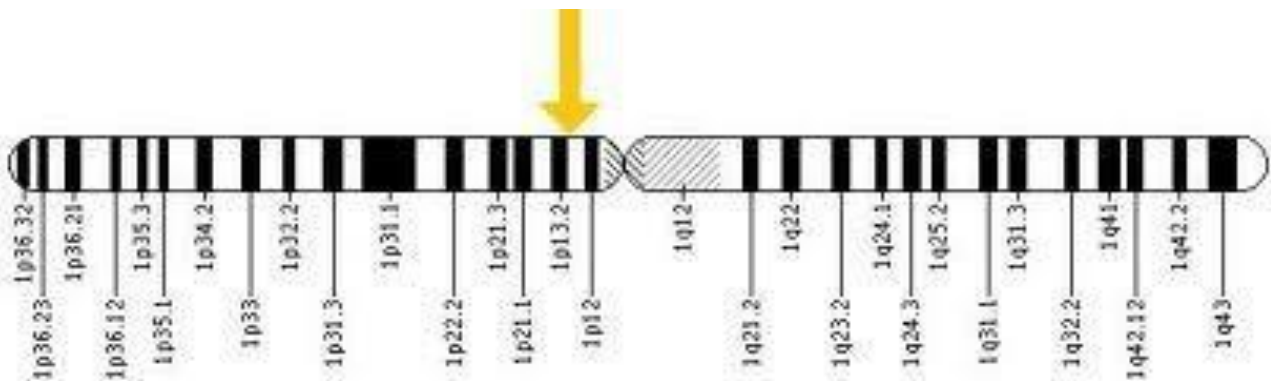


Figure 16 Emplacement du gène GNAT2 sur le chromosome 1

## 5. Le gène PDE6C

Les mutations de ce gène en lien avec l'achromatopsie sont récentes puisque datant de 2009. Ce gène se situe sur le chromosome 10 à l'emplacement 10q24.

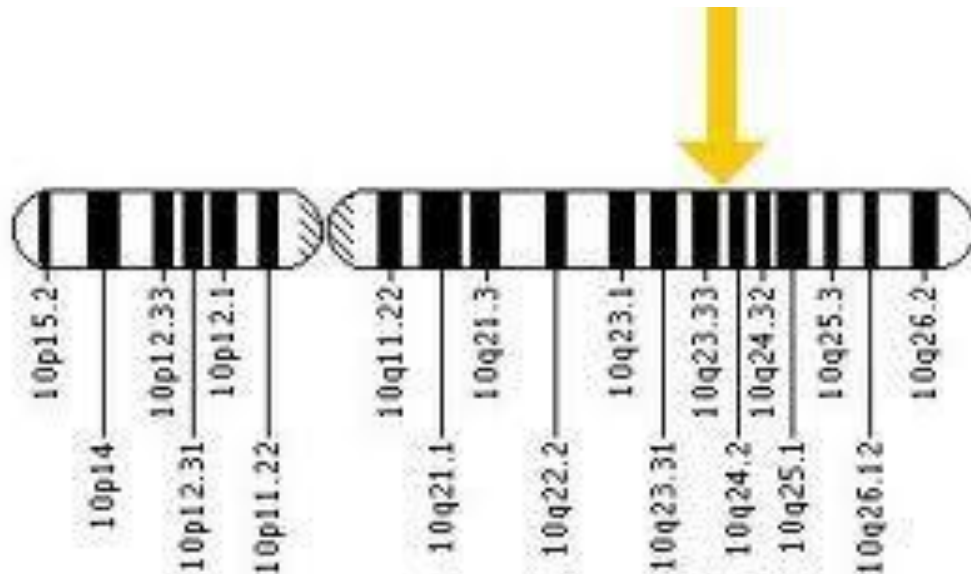


Figure 17 Emplacement du gène PDE6C sur le chromosome 10

## II. Les signes cliniques de l'achromatopsie complète [6] [7] [15]

Il existe plusieurs signes cliniques en rapport avec cette pathologie qui sont les suivants : un nystagmus congénital, une photophobie, une amblyopie bilatérale, une amétropie importante et une vision des couleurs absentes.

### A. Le nystagmus congénital

Le nystagmus apparaît généralement entre 2 et 4 mois. Il est, la plupart du temps, pendulaire avec des mouvements rapides de faible amplitude. Il peut être horizontal, horizonto-rotatoire voire vertical. Il augmente en ambiance fortement lumineuse et a tendance à diminuer dans la pénombre et même à disparaître.

## L'achromatopsie

C'est souvent le premier signe d'appel chez le bébé et le motif principal de la demande de consultation par les parents. Ce nystagmus est synonyme de malvoyance et le plus souvent il diminue et tend à disparaître avec l'âge.

### **B. La photophobie**

La photophobie chez les achromates est très intense, elle est due à la saturation des bâtonnets en ambiance photopique, seuls photorécepteurs fonctionnels chez les achromates. En effet, les bâtonnets ont une sensibilité plus grande à la lumière que les cônes, ils interviennent lors de la vision en ambiance scotopique et sont presque non fonctionnels lors de la vision en ambiance photopique puisque le seuil de saturation est dépassé. On a donc une aversion pour la lumière aux intensités moyennes ou élevées.

Cette photophobie est presque constante et très invalidante. Et, bien que très fréquemment décrite lors de l'interrogatoire, elle reste un motif rare de consultation.

La photophobie associée à un nystagmus chez un enfant est très évocatrice de l'achromatopsie, quoique non pathognomonique puisqu'elle est aussi décrite dans d'autres pathologies associant ces deux signes cliniques tels que l'amaurose congénitale de Leber.

### **C. L'amblyopie bilatérale**

Du fait de l'anomalie touchant tous les types de cônes de la rétine des patients atteints par cette pathologie, les rendant non fonctionnels, l'acuité visuelle, c'est-à-dire le pouvoir de discrimination morphoscopique de l'œil, en sera affectée.

On parle ici d'amblyopie bilatérale sévère avec une acuité visuelle de l'ordre de  $1/10^{\text{ème}}$  qui s'améliore quand le niveau d'illumination diminue.

## **D. L'amétropie**

Une forte hypermétropie est souvent présente dans les symptômes associée aux signes cliniques des achromatopsies.

## **E. L'absence de vision des couleurs**

Chez les patients atteints d'achromatopsie complète, on a une très importante altération de la vision des couleurs. Comme aucun cône n'est fonctionnel, aucune couleur n'est perçue. Cette atteinte est constante et systématique.

Les achromates apprennent à vivre sans couleur et s'adaptent en utilisant les différences de luminance ou en apprenant les couleurs des objets. C'est pour cela que même si ce symptôme est toujours présent dans les syndromes d'achromatopsie, il est rarement un motif de consultation.

## **III. Examens complémentaires nécessaires au diagnostic**

### **A. Electrorétinogramme [16] [17] [18]**

#### **1. Généralités**

L'électrorétinogramme est une méthode d'exploration du fonctionnement rétinien. Il permet d'enregistrer l'activité électrique produite par la rétine en réponse à une stimulation lumineuse.

On peut explorer la rétine de manière globale avec l'électrorétinogramme par flashes ou de manière plus localisée avec l'électrorétinogramme multifocal. Ici, nous ne nous intéresseront qu'à l'électrorétinogramme par flash.

## 2. L'électrorétinogramme par flashes

Ce procédé teste les couches externe et moyenne de la rétine, soit les couches des photorécepteurs et celle des cellules bipolaires.

Le patient est assis face à la machine qui délivrera les flashes, les pupilles dilatées et les différentes électrodes installées.

Il existe trois types d'électrodes pour cet examen :

- Une électrode active qui est en contact direct (*figure 18*) ou indirect avec la cornée et qui enregistre le potentiel cornéen.

- Une électrode de référence qui est cutanée ou sous-cutanée et qui est placée du côté de l'œil étudié. La différence de potentiel entre l'électrode active et l'électrode de référence est l'électrorétinogramme.




Figure 18 Electrode active cornéenne

- Une électrode de terre qui est la masse et qui est généralement placée sur le front du patient. Elle permet d'éliminer les signaux électriques parasites.

Il existe également plusieurs protocoles qui permettent d'étudier la réponse de cellules rétiniennes différentes.

### a. Les différents protocoles d'électrorétinogramme par flashes utilisés dans le diagnostic de l'achromatopsie

Il existe deux grandes ambiances de test employées dans cet examen : l'ambiance photopique et l'ambiance scotopique.

# L'achromatopsie

## i. L'ambiance photopique

Elle explorera principalement la fonction des cônes rétiniens avec différents flashes.

Pour une exploration en ambiance photopique il faudra une totale saturation des bâtonnets.

Dans le protocole standard [14], en ambiance photopique on utilisera les séquences 3 à 5.

Séquence 3 : Elle correspond à un flash photopique et produit la réponse *Phot-OPs*, c'est-à-dire uniquement une réponse du système photopique. L'amplitude de leurs ondes est mesurée du creux d'une onde au pic de la suivante. Elle est constituée de 3 ondes : OP2, OP3 et OP4.

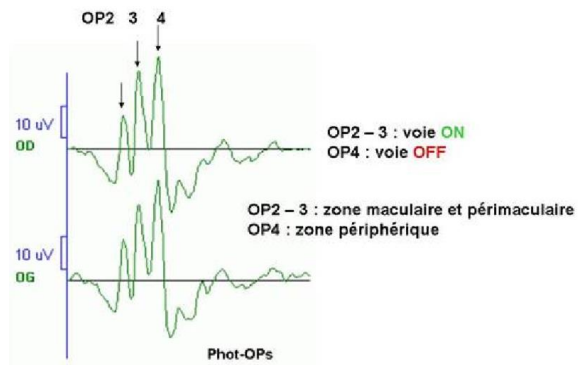


Figure 19 Réponse Phot-Ops avec les ondes OP2, OP3 et OP4 et leurs descriptions

Séquence 4 : Qui, elle, correspond à la *cone-response* et reflète la réponse des trois types de cônes. Elle met en activité les deux systèmes mais seul le système photopique est

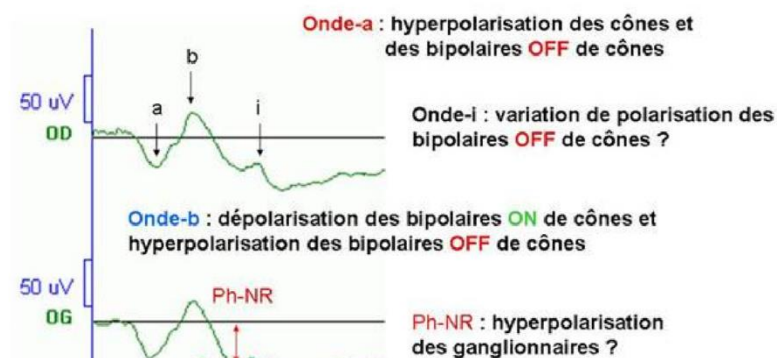


Figure 20 Cone-response et la description des différentes ondes la constituant

## L'achromatopsie

graduable puisque le scotopique est saturé. Elle se compose d'une onde a, négative (hyperpolarisation) et d'une onde b, positive (dépolariation). Ces ondes sont suivies d'une déflection négative lente appelée *photopic-negative-response* (Ph-NR) et d'une troisième onde positive inconstante appelée onde i.

Séquence 5 : La séquence 5 est appelée la *flicker-response* et met en évidence les signaux des voies ON et OFF issues des cônes M et L. Elle a un aspect pseudo-périodique et a une origine essentiellement post-réceptorale. A condition que les cônes soient normaux, la *flicker-response* renseigne sur l'état de la transmission du message des cônes vers les cellules bipolaires ON et OFF.

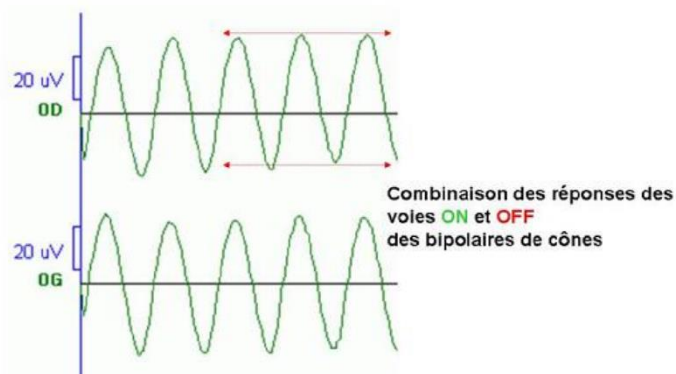


Figure 21 Flicker-response

### ii. L'ambiance scotopique

Pour cet examen, il faudra une adaptation préalable du patient à une ambiance scotopique de 20 min dans l'obscurité. On pratiquera pour cet examen les séquences 1 et 2 du protocole standard de l'ERG global.

Séquence 1 : On envoie dans la coupole un flash de niveau lumineux scotopique pour une *rod-response*, c'est-à-dire une réponse du système scotopique seul. Le flash stimulera uniquement les bâtonnets sans activer une réponse de la part des cônes, à qui il faut une intensité de stimulation plus importante. Elle se compose d'une onde b positive d'origine post réceptorale qui reflète la dépolariation des cellules bipolaires ON à bâtonnets.

## L'achromatopsie

Séquence 2 : Le flash utilisé sera d'un niveau lumineux photopique, mais présenté en ambiance scotopique. Ainsi on aura une réponse des deux systèmes, photopique et scotopique, avec une prédominance du système scotopique. Ces réponses sont appelées *mixed-response* et *Scot-OPs*. Les potentiels oscillatoires scotopiques sont au nombre de deux : Scot-OP2 et Scot-OP5

Les cônes et les bâtonnets s'hyperpolarisent conjointement, mais l'hyperpolarisation globale des bâtonnets est plus importante que celle des cônes du fait du nombre plus important de ces derniers. La réponse se compose de deux ondes : une onde a négative, suivie d'une onde b, elle, positive.

### 3. ERG flash et achromatopsie.

Chez les achromates, les cônes sont non fonctionnels. On a donc des résultats altérés aux examens d'électrorétinogramme. On aura une absence de composante photopique avec une composante scotopique normale.

L'électrorétinogramme est l'examen le plus important dans le diagnostic d'une achromatopsie et peut permettre de poser le diagnostic dès l'âge de 3 à 4 mois.



## L'achromatopsie

Pour l'ERG scotopique on a des réponses normales ou subnormales. Et pour l'ERG photopique, les résultats ne sont pas détectables, on a un ERG plat (figure 22).

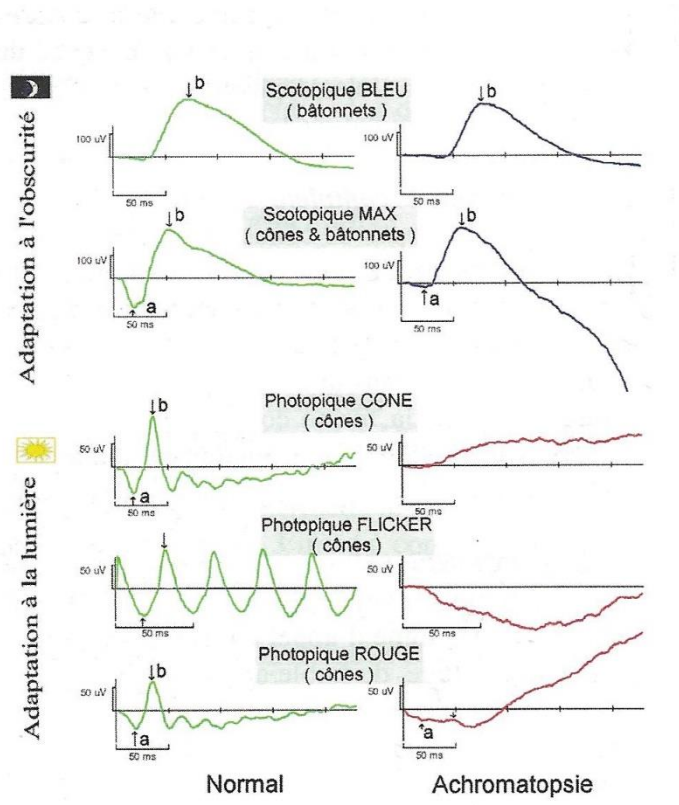


Figure 22 Comparaison d'un ERG normal avec un ERG de patient atteint d'achromatopsie complète

### B. Tests de vision des couleurs [3] [7]

Le test de vision des couleurs n'est pas fiable avant 7 ans.

Il existe trois types différents de tests de la vision des couleurs : des tests de dénomination, de confusion ou de classement.

#### 1. Tests de dénomination

Ils sont le plus souvent utilisés pour apprécier la capacité d'un individu à différencier les couleurs pour un travail où celles-ci seront utiles.

# L'achromatopsie

## a. Test des laines colorées

Il comporte 3 brins de référence et 160 ou 40 brins tests (suivant le test). Il y a 20 couleurs différentes et 8° de saturation. Le sujet doit classer les brins en fonction de leur tonalité puis en fonction de leur saturation apparente.

Dans le même principe de classement, et pour la même utilisation visant à détecter des anomalies chez des professionnels, il existe les tests des fils téléphoniques colorés (de Stevens et Lakowski), ou les résistances (Voke) ou encore le test de capacité chromatique professionnelle.

## 2. Tests de confusion

Ces tests sont basés sur la confusion colorée. Il existe des tests pour enfants, où les objets à distinguer sont des lignes sinueuses ou des dessins, et des tests pour adultes où les objets à distinguer sont des chiffres.

Les atlas de planches pseudo-isochromatiques sont nombreux mais sont différents suivant le type d'axe qu'ils explorent :

### a. Anomalies d'axe rouge-vert

Le plus courant est le test d'Ishihara. Il est composé de 38 planches : 2 pour repérer les simulateurs (1 et 38), et 36 planches de test (2 à 37). Les planches 2 à 5 et 6 à 9 sont des planches de confusion qui ne sont pas vues en cas d'achromatopsie. Les planches 4 et 5 sont parfois mal lues par les gens sains. Les planches 10 à 17 sont non perçues par les dyschromates d'axe rouge-vert ou en cas d'achromatopsie. Les planches 22 à 25 sont lues de façon différente pour les deutans et les protans et elles ne sont pas perçues par les achromates ou les sujets atteints de dyschromatopsie majeure.

Il existe aussi l'atlas de Boström-Kugelberg qui est très précis mais donne une lecture difficile du fait du peu de saturation des planches qu'il présente.

## L'achromatopsie

### **b. Anomalies d'axe bleu-jaune**

Il s'agit de l'album tritan de Lanthony qui permet un diagnostic qualitatif des dyschromatopsies d'axe bleu-jaune en donnant un score sur 5 en fonction du nombre de planches lues.

Il comporte 6 planches isochromatiques (dont 1 de référence).

### **c. Anomalies d'axe rouge-vert et bleu-jaune**

L'album tritan plate de Farnsworth avec son unique planche de pastilles pourpres, vertes et bleues est peu utilisé.

L'atlas de Hardy Rand Rittler (HRR) permet de détecter les anomalies des axes rouge-vert et bleu-jaune, de qualifier les types d'anomalies et de les quantifier.

Le *city university colour vision test* comporte une partie de dépistage et une partie de diagnostic quantitatif. On a une page de démonstration et 10 pages de tests. Elles se présentent sous la forme de 5 pastilles (*figure 9*) : une pastille centrale et quatre autres pastilles qui l'entourent. Une de ces quatre pastilles est identique à celle du milieu. Les autres correspondent à des choix d'axe protan, deutan ou tritan.

Il existe également des tests de vision des couleurs sur écrans cathodiques mais ils sont principalement utilisés pour la recherche, ils ne seront donc pas décrits ici.

## **3. Tests de classement**

Il s'agit de classer des pions colorés selon leur tonalité à partir d'un pion de référence. Les pions peuvent être placés de façon circulaire ou de façon linéaire selon le test.

Il existe plusieurs tests basés sur ce même principe : le 15 hue de Farnsworth (où il s'agit de 15 pions à classer), Le 15 hue désaturé de Lanthony, le Farnsworth Munsell 100 hue, le 28 hue de Roth selon Farnsworth-Munsell.

## L'achromatopsie

Il existe également des tests utilisant les couleurs spectrales, mais ils ne seront pas développés dans ce mémoire.

Le test le plus communément utilisé en France est celui de l'album des planches pseudo-isochromatiques d'Ishihara, basées sur la confusion. Les achromates auront des résultats particulièrement perturbés à ce test puisqu'ils n'ont aucune vision des couleurs, comme le montre le tableau suivant, provenant de la source [9].

### **C. La Tomographie à cohérence optique (ou OCT) [6] [19]**

Cet examen permet d'avoir, in vivo, puisque non invasif, une image des différentes couches rétiniennes très précise. Elle permet d'étudier de cette façon la macula et la papille, zones clés de la rétine.

Une étude récente a montré que chez les achromates, une particularité peut être retrouvée à l'examen de l'OCT. En effet, on retrouve au niveau de la macula une zone optiquement vide de la rétine externe créée par la disparition brutale et totale de la jonction entre les articles externes et les articles interne des photorécepteurs.

D'après les sources citées, cette particularité est caractéristique de l'achromatopsie et la tomographie à cohérence optique pourrait alors permettre un apport dans le diagnostic positif de la maladie.

### **D. Examen du fond d'œil**

L'examen du fond d'œil chez ces patients est normal le plus souvent, mais dans certains cas, le reflet fovéolaire peut paraître anormal.

## **IV. Evolution de la maladie [6] [7] [8] [19]**

Pour certains auteurs, l'achromatopsie est une maladie non évolutive. Cependant, certaines études récentes ont montré que dans 12% des cas on observe une dégradation des fonctions visuelles ainsi que l'apparition d'une maculopathie.

Les signes cliniques tels que le nystagmus et la sensibilité à la lumière peuvent diminuer lentement au fil du temps.

Dans une étude de Thiadens et al. en 2011, après l'étude de photos d'OCT de patients achromates, les remarques suivantes ont été établies : Pour des patients de moins de 8 ans, on observait une atrophie de la couche des photorécepteurs. Pour des patients âgés de plus de 10 ans, on retrouvait cet aspect de vide optique en rétine externe au niveau maculaire. Et des interruptions de l'épithélium pigmentaire rétinien avec, parfois, une atrophie de l'ensemble des couches rétinienne maculaires ont été retrouvées chez des patients achromates de plus de 40 ans. Les auteurs en ont conclu que l'achromatopsie n'est pas une atteinte maculaire stable mais qu'elle est évolutive, avec un aspect âge-dépendant et non gène-dépendant.

## **V. Aspects thérapeutiques [6] [7] [20] [21]**

### **A. Traitements**

Il n'existe aucun traitement curatif pour cette atteinte, cependant, l'espoir de l'apport positif de la thérapie génique est présent. Bien que pour l'instant au stade d'expérimentations animales, elle offre des résultats encourageants.

La thérapie génique consiste soit à compenser la perte de fonctionnalité d'une cellule due à un gène muté, ou soit à apporter une nouvelle fonction thérapeutique à cette cellule. Les premiers essais cliniques de thérapie génique ont débutés en 1990.

# L'achromatopsie

## **B. Prise en charge**

Une fois dépistée, des mesures doivent être prises de manière à ce que l'individu puisse apprendre au mieux à vivre avec sa maladie.

Il faut proscrire les codes colorés comme les craies de couleurs, ou l'encre. Apprendre les nuances de luminosité pour reconnaître les couleurs. Certains parents écrivent le nom de la couleur sur les crayons de couleurs.

Utiliser un matériel adapté pour que l'enfant évolue dans des conditions optimales. Des systèmes optiques grossissants ainsi qu'utiliser un bas niveau d'éclairage est recommandé.

Ainsi que prévenir le corps enseignant qui encadrera sa scolarité pour que l'enfant puisse être placé près du tableau et que sa position dans la classe soit adaptée en fonction de la luminosité de la pièce. L'enfant sera alors plus en confiance pour utiliser ses verres teintés en classe et se rapprocher de sa feuille.

Pour parer la photophobie, qui est très souvent invalidante chez ces patients, on peut proposer le port de verres teintés photochromiques ou le port de verres polarisés. La teinte des verres reste très subjective, le choix en est donc individuel.

Une prise en charge dans des centres spécialisés en basse vision est également nécessaire pour accompagner l'enfant dans son quotidien en trouvant des solutions pouvant contourner les problèmes engendrés par la maladie que peuvent rencontrer ces enfants. Ces instituts permettent une prise d'autonomie et la possibilité d'apprendre à vivre avec sa maladie.

## **VI. Diagnostics différentiels**

Dans ce point, ce mémoire développera les différences entre l'achromatopsie congénitale et les achromatopsies incomplète et cérébrale.

## L'achromatopsie

### **A. Achromatopsie complète et monochromatisme à cônes S [7]**

Dans l'achromatopsie complète, l'atteinte concerne les 3 types de cônes alors que dans l'achromatopsie incomplète, les cônes S restent fonctionnels. Donc, à l'examen d'électrorétinogramme, on aura une activité rétinienne amoindrie mais néanmoins présente en ambiance photopique, contrairement à l'achromatopsie totale.

Les signes fonctionnels sont généralement moins importants dans l'achromatopsie incomplète que dans la forme complète. La faible acuité visuelle sera plus modérée avec un score aux alentours de 3/10<sup>ème</sup>.

### **B. Achromatopsie complète et achromatopsie cérébrale [6] [7] [9] [10] [11] [12] [13]**

La différence entre ces deux formes d'achromatopsie est que l'une est une forme congénitale de non vision des couleurs venant d'une anomalie rétinienne (l'achromatopsie totale) et l'autre est une forme de non perception colorée acquise, due à un traumatisme cérébrale, et ne touchant en aucun cas l'étage rétinien (l'achromatopsie cérébrale).

L'acuité visuelle est conservée dans la forme cérébrale, il n'y aura pas de nystagmus congénitale, ni de photophobie et d'amétropie associée. Les résultats à l'électrorétinogramme seront normaux.

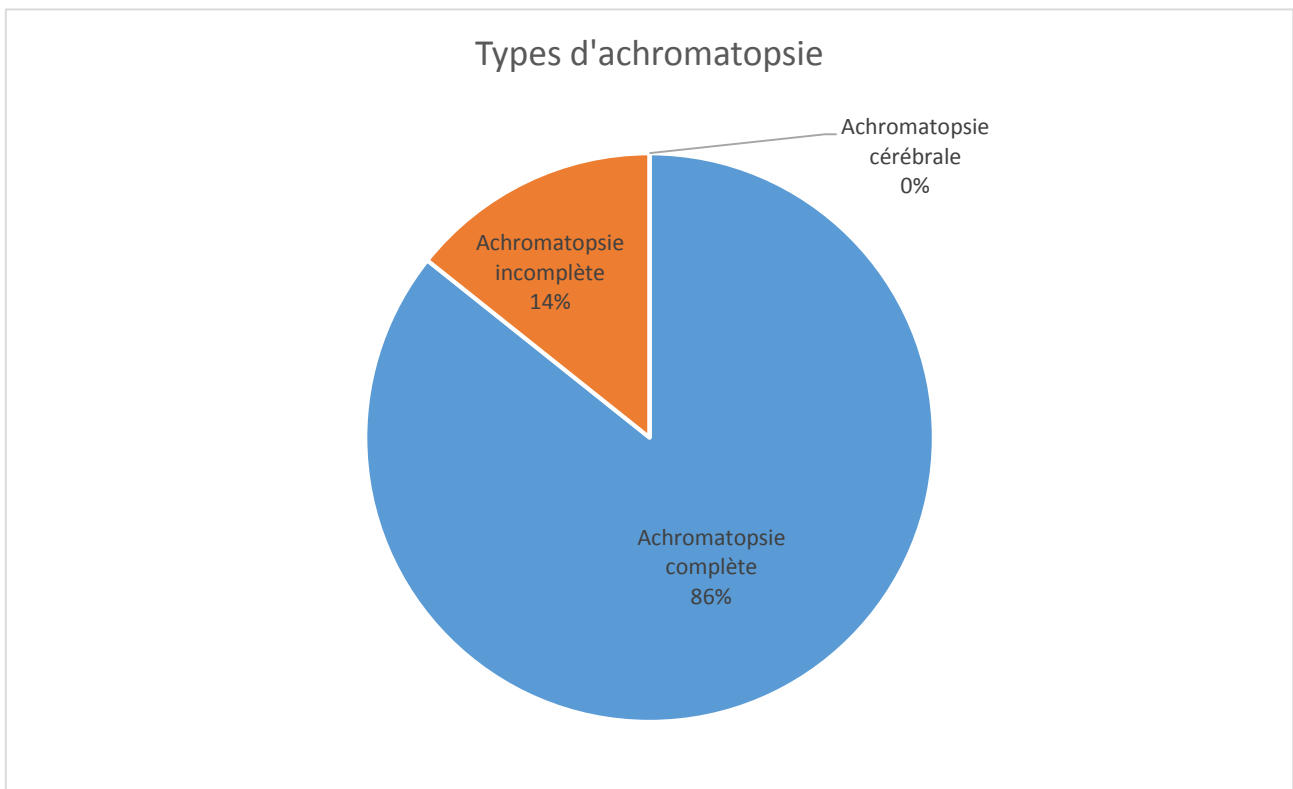
# L'achromatopsie

## Partie 4 : Etude clinique

Dans cette partie, seront analysées les données des dossiers relatifs à des patients atteints d'achromatopsie totale.

Les détails des dossiers seront répertoriés sous forme de tableaux.

Nous avons 6 patients atteints d'achromatopsie complète de 5 à 23 ans, 3 garçons et 3 filles. Et un patient de 1 an atteint d'achromatopsie incomplète de sexe masculin. Aucun patient atteint d'achromatopsie cérébrale ne fait partie de l'étude.



Le reste de l'étude ne concernera que les 6 patients atteints d'achromatopsie totale.



# L'achromatopsie

## I. Dossiers patients

### A. Patient n°1

Patient 1	
Sexe	Féminin
Âge	14 ans
Hérédité	Aucun parent atteint
Âge de début des troubles	3 mois
Nystagmus	Pendulaire, rotatoire à amplitude moyenne
Acuité visuelle ODG	1/10e
Photophobie	Importante
Amétropie:	Forte hypermétropie
ERG scotopique	Normal
ERG photopique	Plat
Tomographie à Cohérence Optique (OCT)	Interruption de la jonction des articles internes et externes des photorécepteurs dans la région fovéolaire
Vision des couleurs	Altérée ODG
Fond d'œil	Normal

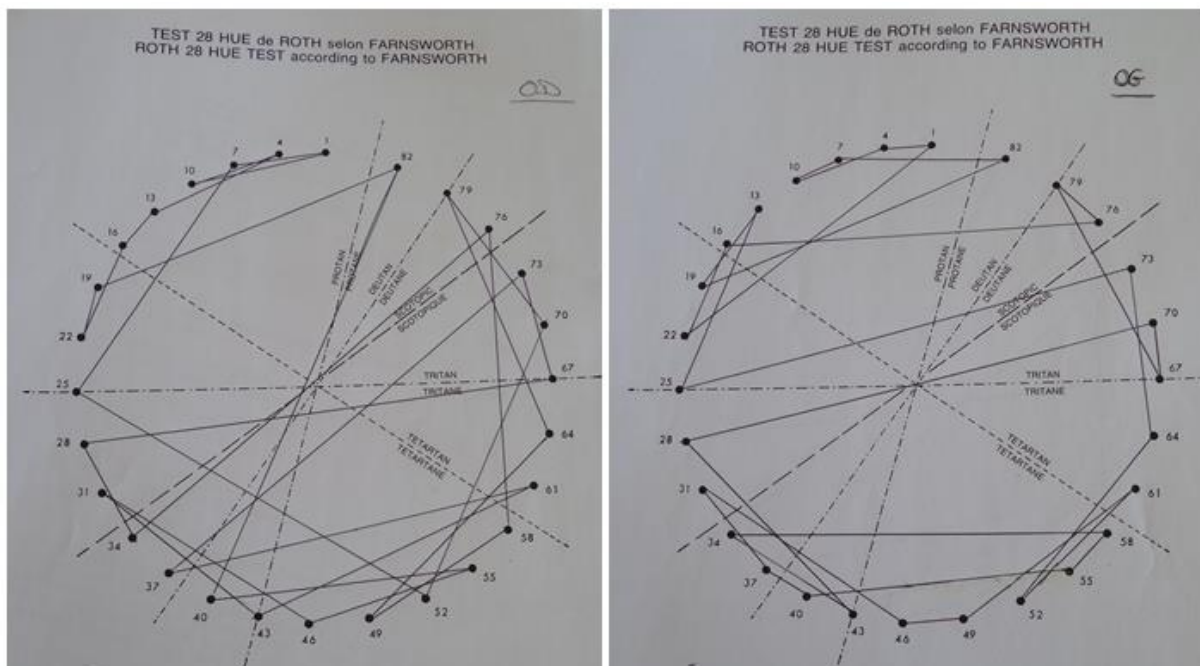


Figure 23 Vision des couleurs 28 hue réalisée sur le patient 1 sur les deux yeux

## L'achromatopsie

La figure 23 ci-dessus représente le résultat à un test de vision des couleurs au 28 hue. On remarque l'absence totale de sens chromatique de la part du patient. En effet, l'examen ne met en évidence aucun axe particulier d'anomalie de la vision colorée. Aucune couleur n'étant perçue, le tracé paraît « désordonné ».

### B. Patient n°2 :

Patient 2	
Sexe	Masculin
Âge	15 ans
Hérédité	Aucun parent atteint
Âge de début des troubles	3 mois
Nystagmus	Pendulaire, horizontal à vertical
Acuité visuelle ODG	1,25/10e
Photophobie	Importante
Amétropie:	Petite hypermétropie
ERG scotopique	Normal
ERG photopique	Plat
Tomographie à Cohérence Optique (OCT)	Interruption de la jonction des articles internes et externes des photorécepteurs dans la région fovéolaire
Vision des couleurs	Altérée ODG
Fond d'œil	Normal

Sur la figure 24 ci-dessous, représentant une tomographie à cohérence optique chez le patient 2 sur les deux yeux, on peut remarquer une anomalie fovéale.

En effet, une « tâche noire » sous la dépression fovéale signe la présence d'une interruption de la jonction des articles internes et externes des photorécepteurs, souvent présent dans cette pathologie.

L'achromatopsie

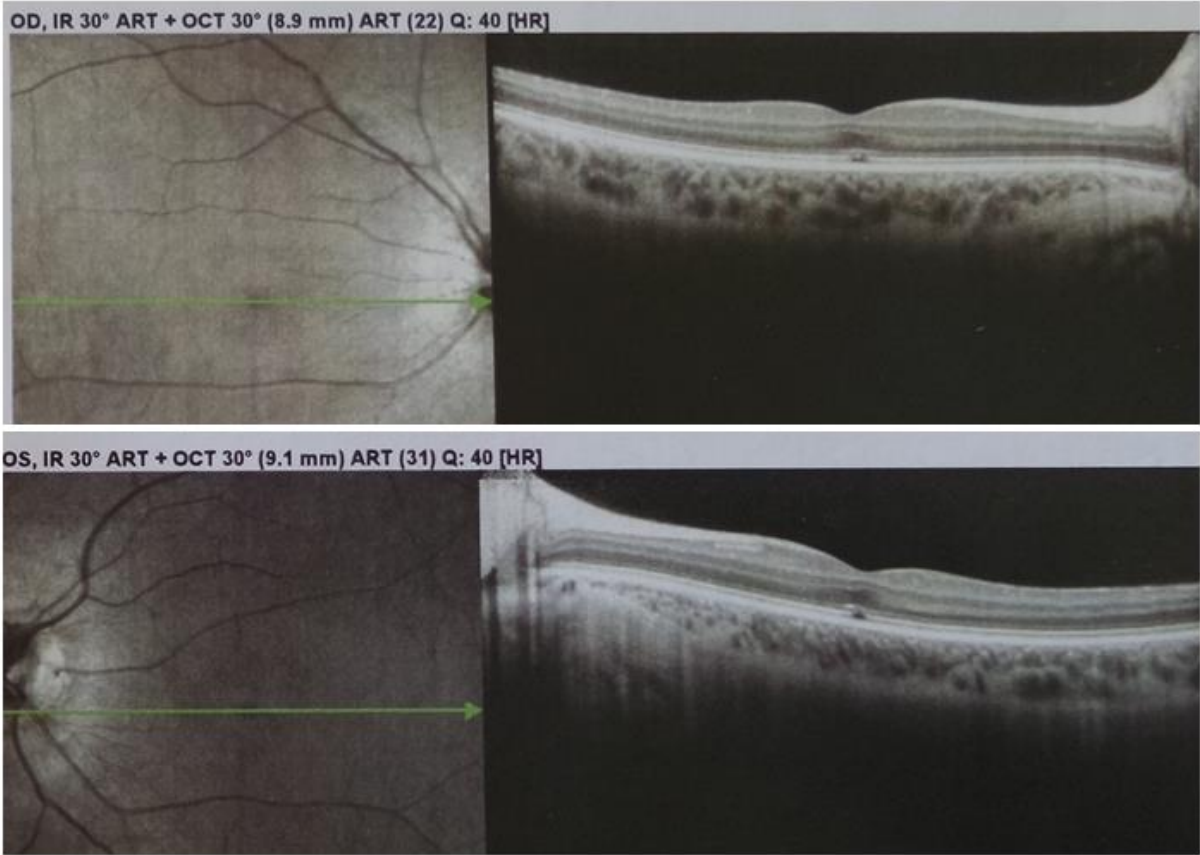


Figure 24 OCT réalisée sur le patient 2 sur les deux yeux

**C. Patient n°3 :**

Patient 3	
Sexe	Féminin
Âge	5 ans
Hérédité	Aucun parent atteint
Âge de début des troubles	3 mois
Nystagmus	Pendulaire, vertical et rotatoire avec vitesse et amplitude moyenne
Acuité visuelle ODG	1/10e
Photophobie	Importante
Amétropie:	Forte Hypermétropie
ERG scotopique	Normal
ERG photopique	Plat
Tomographie à Cohérence Optique (OCT)	Normal
Vision des couleurs	Altérée ODG
Fond d'œil	Normal

## L'achromatopsie

### D. Patient n°4

Patient 4	
Sexe	Masculin
Âge	23 ans
Hérédité	Aucun parent atteint
Âge de début des troubles	4 mois
Nystagmus	Pendulaire horizontal
Acuité visuelle ODG	1/10e
Photophobie	Importante
Amétropie:	Petite Hypermétropie
ERG scotopique	Normal
ERG photopique	Plat
Tomographie à Cohérence Optique (OCT)	Normal
Vision des couleurs	Altérée ODG
Fond d'œil	Normal

## L'achromatopsie

### E. Patient n°5 :

Patient 5	
Sexe	Féminin
Âge	17 ans
Hérédité	Aucun parent atteint
Âge de début des troubles	3 mois
Nystagmus	Pendulaire horizontal
Acuité visuelle ODG	1/10e
Photophobie	Importante
Amétropie:	Forte Hypermétropie
ERG scotopique	Normal
ERG photopique	Plat
Tomographie à Cohérence Optique (OCT)	Interruption de la jonction des articles internes et externes des photorécepteurs dans la région fovéolaire
Vision des couleurs	Altérée ODG
Fond d'œil	Normal

## L'achromatopsie

### F. Patient n° 6 :

Patient 6	
Sexe	Masculin
Âge	20 ans
Hérédité	Aucun parent atteint
Âge de début des troubles	3 mois
Nystagmus	Pendulaire horizontal
Acuité visuelle ODG	2/10e
Photophobie	Importante
Amétropie:	Forte Hypermétropie
ERG scotopique	Normal
ERG photopique	Plat
Tomographie à Cohérence Optique (OCT)	Interruption de la jonction des articles internes et externes des photorécepteurs dans la région fovéolaire
Vision des couleurs	Altérée ODG
Fond d'œil	Normal

### II. Analyse des résultats

D'après les dossiers étudiés, on peut convenir des résultats suivants :

Dans cette étude, on retrouve le même nombre de patients de sexe masculin que de patients de sexe féminin. L'achromatopsie n'est pas une maladie à transmission gonosomique. De plus, chez tous les sujets étudiés, aucun des parents n'est malade. La pathologie ne peut donc pas être une maladie à transmission dominante. Les auteurs décrivent cette maladie comme étant à transmission autosomique récessive. Ces dires sont ici en cohérence avec les résultats trouvés.

L'âge du début des troubles repérés par les parents coïncide avec l'âge d'apparition du nystagmus. Qui est, pour tous les patients de cette étude, le motif de consultation principal. Il est de 3 mois pour 5 d'entre eux et de 4 mois pour un d'entre eux.

# L'achromatopsie

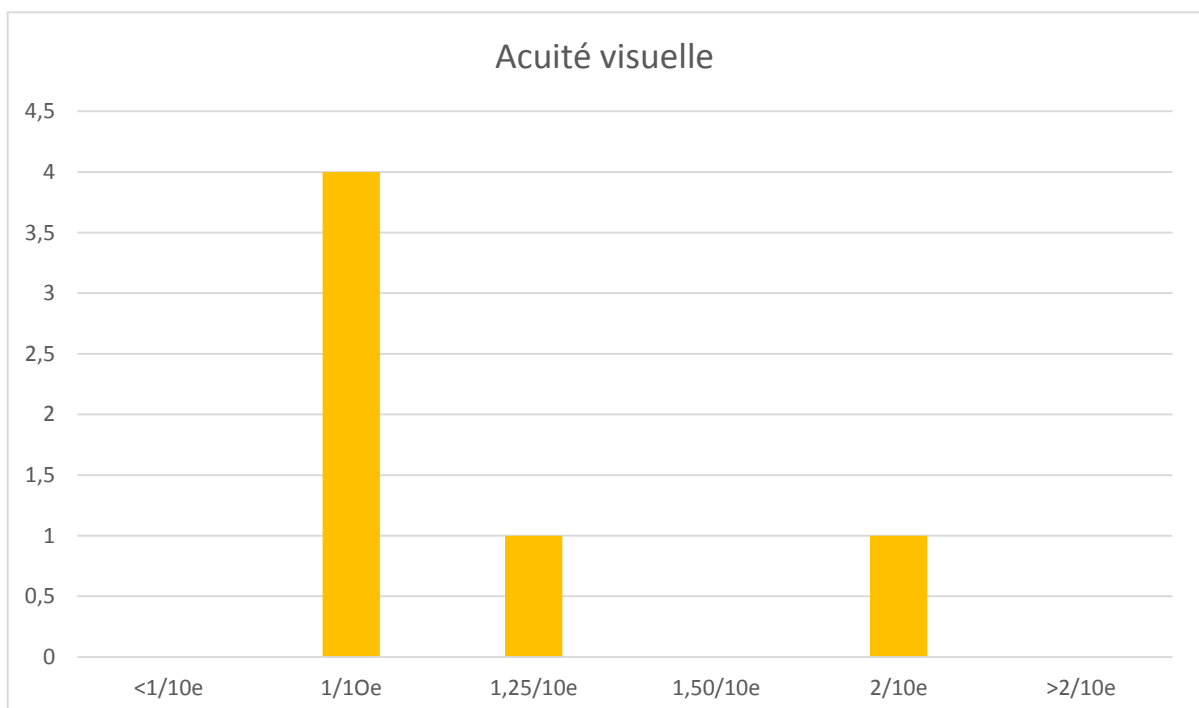
## A. Signes fonctionnels

### 1. Le nystagmus congénital

Tous les patients présentent un nystagmus congénital pendulaire. On retrouve quelques différences avec la forme du mouvement de ce dernier. En effet, 3 des sujets présentent des nystagmus pendulaires avec des composantes spécifiques : un sujet possède un nystagmus pendulaire avec un mouvement allant d'un mouvement horizontal à un mouvement vertical, un autre sujet ne possède qu'un mouvement de rotation et pour le 3<sup>ème</sup>, on retrouve une composante verticale s'ajoutant aux mouvements de rotation. Les 3 autres sujets ont un nystagmus pendulaire horizontal.

### 2. L'amblyopie bilatérale

On retrouve une amblyopie bilatérale pour 100% des patients, oscillant entre 1/10<sup>ème</sup> et 2/10<sup>ème</sup>. Comme le répertorie le tableau ci-dessous, 4 des patients ont une acuité visuelle de 1/10<sup>ème</sup> sur les deux yeux, 1 patient a 1,25/10<sup>ème</sup> et le sixième a une acuité visuelle sur les deux yeux de 2/10<sup>ème</sup>.





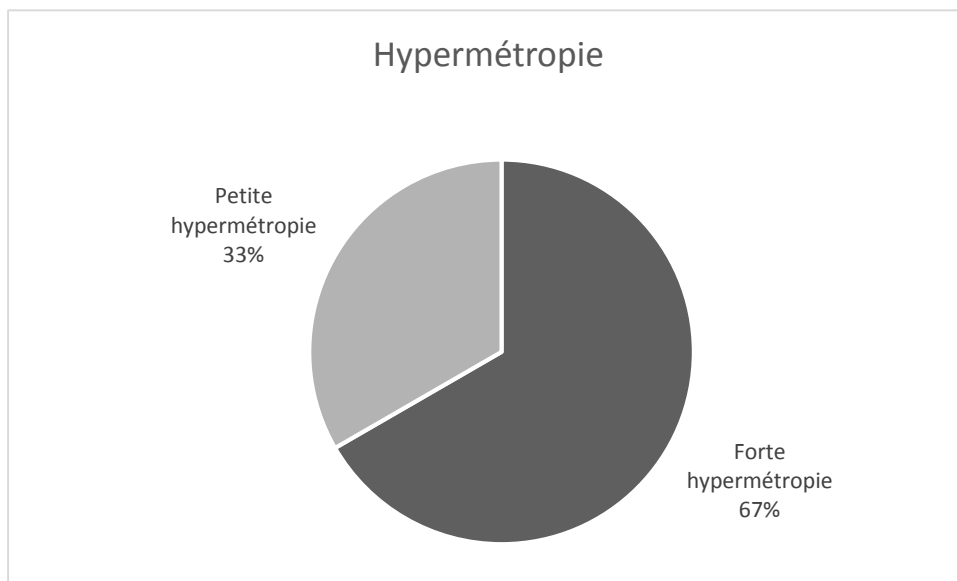
## L'achromatopsie

### 3. La photophobie

Chez 100% des patients une importante photophobie est retrouvée à l'interrogatoire. Elle est invalidante et nécessite le port de filtres ou de verres solaires.

### 4. L'amétropie

Une amétropie est retrouvée chez tous les patients, il s'agit dans tous les cas d'une hypermétropie. Seule la sévérité de l'hypermétropie est changeante.



Dans cette étude clinique, 33% des sujets présentent une petite hypermétropie et 67% des sujets étudiés présentent une forte hypermétropie.

## B. Les examens complémentaires

### 1. L'électrorétinogramme

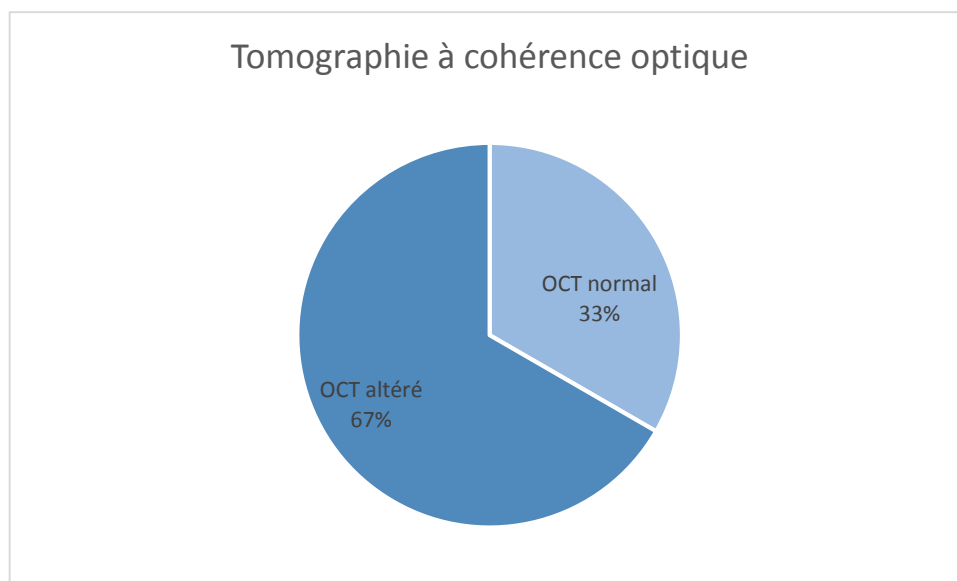
Tous les patients présents dans cette étude ont un résultat normal au test de l'électrorétinogramme (ERG) scotopique et une courbe altérée, dite plate, pour l'ERG

## L'achromatopsie

photopique. Ce qui correspond à une non-réponse de la part des cônes, alors que les bâtonnets réagissent normalement à l'examen.

### 2. La tomographie à cohérence optique

Pour l'examen de la tomographie à cohérence optique (OCT) on retrouve deux résultats différents : Chez 33% l'OCT est normal. Chez 67% on retrouve une anomalie qui correspond à une interruption de la ligne de jonction entre les articles externes et internes des photorécepteurs, et ce, uniquement dans la région fovéale.



### 3. La vision des couleurs

On retrouve des résultats altérés au test de vision des couleurs dans tous les cas. En effet, aucun des sujets de cette étude ne possède une vision chromatique.

### 4. Le fond d'œil

L'examen du fond d'œil est normal dans 100% des cas étudiés.

### C. Le suivi

Tous les patients de cette étude sont suivis ou ont été suivi dans le cadre de leur déficience visuelle dans des structures spécialisés.

## L'achromatopsie

De plus, un des sujets a signalé poursuivre des études supérieures.

### III. Discussion

Dans cette discussion, nous allons comparer les résultats trouvés dans cette étude clinique avec les chiffres donnés dans la littérature.

Les auteurs décrivent l'achromatopsie complète comme étant la plus fréquente des achromatopsies d'origine rétinienne. Nous retrouvons également un pourcentage plus important d'achromatopsie complète que d'achromatopsies incomplète avec 86% pour la forme complète et 14% pour la forme incomplète.

Le mode de transmission de cette maladie héréditaire est rapporté dans la littérature comme étant autosomique récessif. L'étude clinique de ce mémoire le confirme également avec un nombre de sujet masculin et féminin égal ainsi qu'un nombre nul de parent atteint.

Le nystagmus est rapporté comme étant le premier signe d'appel pour les parents, et apparait entre 2 et 4 mois. Ces informations coïncident avec les données trouvées dans l'étude clinique de ce mémoire, ainsi que la forme du nystagmus qui est pendulaire, avec un sens horizontal, vertical ou rotatoire.

La photophobie, l'amblyopie et l'absence de vision des couleurs sont également des signes qui sont retrouvés chez 100% des sujets de cette étude et qui sont en accord avec les données avancées par la littérature.

Pour l'amétropie, les auteurs décrivent une importante hypermétropie souvent associée à l'achromatopsie totale. Ici, sur 6 patients, 4 présentent une forte hypermétropie et 2 une petite hypermétropie. Mais aucune autre forme d'amétropie n'est ici rencontrée.

Les résultats aux tests d'électrorétinogramme scotopique et photopique coïncident parfaitement avec ceux cités dans la littérature. Soit un ERG scotopique normal et un ERG photopique plat. C'est aussi l'un des examens les plus importants dans cette pathologie puisqu'il permet en partie de poser le diagnostic.

## L'achromatopsie

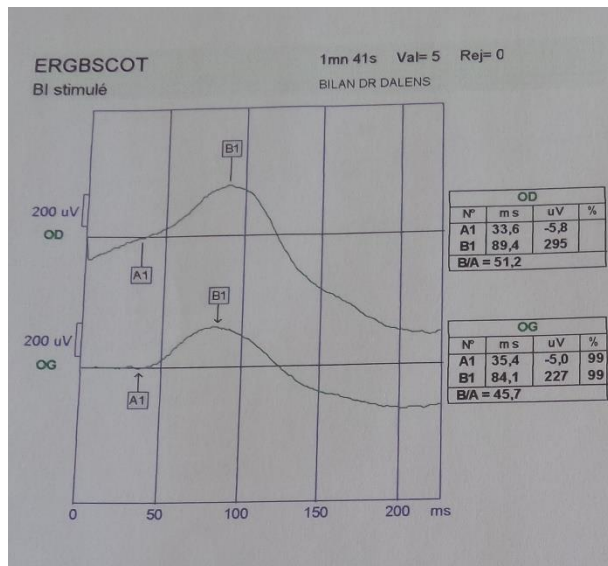


Figure 25 ERG scotopique normal d'un patient achromate

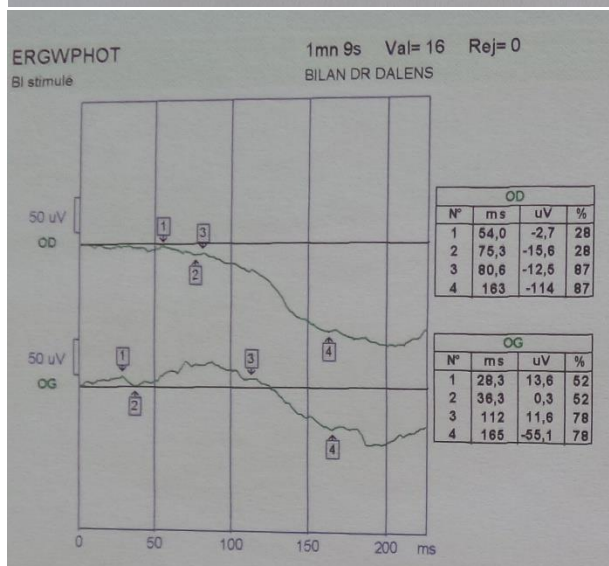


Figure 26 ERG photopique plat d'un patient achromate

L'examen de la tomographie à cohérence optique peut être altéré chez les achromates avec un espace optiquement vide dans la région fovéale à cause d'une disparition brutale de la ligne de jonction entre les articles externes et les articles internes des photorécepteurs. Cette anomalie est rapportée par certains auteurs comme étant caractéristique de l'achromatopsie totale. Pourtant, dans l'étude clinique de ce mémoire, sur 6 patients, 2 ne présentent pas cette particularité et ont un examen strictement normal.

Tous les patients sont suivis par des professionnels spécialisés dans la déficience visuelle afin de pouvoir acquérir de l'autonomie dans la vie quotidienne.

De plus, on retrouve dans la littérature que l'achromatopsie n'empêche pas les sujets atteints de poursuivre des études supérieures. En effet, le sujet de plus âgé de cette étude,

## L'achromatopsie

soit 23 ans, suit des études dans des classes préparatoires aux grandes écoles. Il confirme ainsi les dires des auteurs.

## L'achromatopsie

### **Conclusion :**

En conclusion, l'achromatopsie est une maladie rare, car autosomique récessive, congénitale et dont le premier signe d'appel est un nystagmus pendulaire.

Cette pathologie se caractérise par une absence totale de vision des couleurs, une photophobie très importante, jusqu'à être invalidante et nécessitant une protection par filtres solaires.

Un fond d'œil normal associé à un examen d'électrorétinogramme scotopique normal et photopique atteint permet de poser le diagnostic.

Cette maladie est synonyme de déficience visuelle car les patients atteints présentent une amblyopie bilatérale importante de l'ordre de 1/10<sup>ème</sup>. Un suivi dans un centre spécialisé est donc nécessaire afin de mettre en place des stratégies de manière à adapter la vie quotidienne au handicap de ces personnes.

Aucun traitement n'est actuellement existant pour soigner ces patients, en revanche, la recherche médicale se penche sur la thérapie génique qui permettrait une action directe sur les cellules exploitant les gènes mutés, bien qu'elle soit encore au stade de l'expérimentation animale.

Sans traitement, les achromates doivent apprendre à vivre avec leur handicap. C'est-à-dire à apprendre les couleurs en fonction des différences de contrastes et de luminances qu'ils sont capable de percevoir et en utilisant des outils permettant de contrer leur photophobie. Ainsi que des dispositifs optiques pour parer à leur basse vision.

## **Bibliographie :**

- [1] Jeanrot, N., Jeanrot, F. (2011). Manuel de strabologie : Aspects cliniques et thérapeutiques. Elsevier Masson. Issy les Moulineaux. 3-4 p.
- [2] Santallier, M., Péchereau, J., Péchereau, A. Anatomie : version 1.0. Alain et Jocelyne Péchereau. 87-98 p.
- [3] Froussart-Maille F, Maille M. Physiologie, examen clinique et pathologie de la vision des couleurs. EMC – ophtalmologie 2012 ;9(3) :1-25[article 21-030-B-10]
- [4] Yohann Benard. Mesure et prédiction de la vision subjective en présence d'aberrations monochromatiques.. Other. Université Paris Sud - Paris XI, 2011. French.  
Site :<https://tel.archives-ouvertes.fr/tel-00663420> consulté le 21/02/2105
- [5] M. Doly, I. Ranchon-Cole. Phénomènes chimiques de la vision et transmission synaptique de la rétine. EMC - Ophtalmologie 2006:1-11 [Article 21-026-K-10]
- [6] Largueche, L., Chebil, A., Bouladi, M., Bouraoui, R., Kort, F., Charfi, H., El Matri, L. (2014). Contribution du SD-OCT de la macula dans le diagnostic de l'achromatopsie congénitale : à propos de 6 patients, Journal français d'ophtalmologie, 37, 296-302.
- [7] Defoort-Dhelllemmes, S., Meunier, I. (2012). Du signe clinique au diagnostic : Imagerie et Exploration de la vision, Rapport annuel-novembre 2012. Les Pennes Mirabeau : Groupe Ciel. 112-119 p. et 311-13 p.

## L'achromatopsie

- [8] Francois, J., Verriest, G., De Rouck, A. (1995). L'achromatopsie congénitale. *Doc Ophthalmol*, 9, 338-424.
- [9] Milea, D., LeHoang, P. (Service d'Ophtalmologie, Hôpital de la Pitié-Salpêtrière, 83, Boulevard de l'Hôpital, 75651 Paris Cedex 13) (2002). *Anomalies de la vision d'origine centrale*. Paris : Masson.
- [10] Tourbah, A., Schaison-Cusin, M., Bakchine, S., Pierrot-Deseilligny, C., Cabanis, EA., et Lyon-Caen, O. Manifestations ophtalmologiques au cours de l'atteinte du système nerveux. *Encycl Méd Chir*. Paris : Elsevier. 21-540-A-10, 1999, 21 p.
- [11] Duvelleroy-Hommet, C., Gillet, P., Cottier, JP., De Toffol, B., Saudeau, D., Corcia, P., Autret, A. (1997) Achromatopsie cérébrale sans prosopagnosie ni alexie ni agnosie des objets. *Rev. Neurol*. Paris : Masson. 157 : 10, 554-560.
- [12] Gulyas, B., Heywood, CA., Popplewell, DA., Roland, PE., Cowey, A. (1994). Visual form discrimination from color or motion cues : functional anatomy by positron emission tomography. *Proc Natl Acad Sci USA*, 91, 9965-9969.
- [13] Haxby, JV., Horwitz, B., Ungerleider, LG., Maisog, JM., Pietrini, P., Grady, CL. (1994). The functional organization of human extrastriale cortex : a PET-rCBF study of selective attention to faces and locations. *J Neurosci*, 14, 6336-6353.
- [14] Bui Quoc, E. (2007). *Ophtalmologie infantile*. EMC, Pédiatrie. Paris : Elsevier Masson SAS. 4-120-A-10.



## L'achromatopsie

- [11] Traboulsi, El., Maumenee, IH. (1995). Photoaversion in Leber's congenital amaurosis. *Ophthalmic Genet*, 16, 27-30.
- [12] Defoort-Dhelllemmes, S., Meunier, I. (2012). Du signe clinique au diagnostic : Imagerie et Exploration de la vision, Rapport annuel-novembre 2012. Les Pennes Mirabeau : Groupe Ciel. 84-89 p.
- [13] Defoort Dhellemmes, S., Vincent, F., Arndt, C., Bouvet Drumare, I., Hache, J.C. ; (1999) Simplified protocol of electroretinography for diagnosis of retinal dystrophy in children ; *J. Fr. Ophtalmol.* ; 22, 3 : 383-387 p.
- [14] Florence Rigaudière et Jean-François Le Gargasson , «V-4 : L'ELECTRORETINOGRAMME GLOBAL», *Oeil et Physiologie de la Vision* [En ligne], V-Exploration électrophysiologique, mis à jour le : 22/10/2008, URL : <http://lodel.irevues.inist.fr/oeiletphysiologiedelavision/index.php?id=115>
- [15] J. Sherman, J., Nath, S., Madonna, R., Zweifel, S., Yannuzzi, L., Whitney, J. ; (2010) Is There a Pathognomonic SD OCT Sign for Achromatopsia? Support : <http://www.abstractsonline.com/plan/ViewAbstract.aspx?mID=2511&sKey=7e09ff7b-10d9-4bda-8a07-689b12617904&cKey=93d94371-e89f-4e58-b436-620833da8426&mKey=1ea90e66-c548-49e0-9f05-30da7938d511> consulté le 08/04/2015
- [16] Carvalho, L.S., Xu, J., Pearson, R.A., Smith, A.J., Bainbridge, J.W., Morris, L.M., et al. (2011). Long-term and age-dependent restoration of visual function in a mouse model of CNGB3-associated achromatopsia following gene therapy. *Hum. Mol. Genet.* 20 ;3161-75 p.

## L'achromatopsie

[17] Collinet, P., Lanvin, D., Verecque, R., Quesnel, B., Querleu, D. (2000). Thérapie génique et cancer de l'ovaire : exposé des essais cliniques en cours. Journal de gynécologie obstétrique et de biologie de la reproduction. Masson ; Paris. 29: 532-537

[18] Beziau, S. Bases moléculaires des modes de transmission héréditaires. Service de génétique médicale. CHU de Nantes. <http://le-daltonisme-origines.e-monsite.com/medias/files/modes-de-transmission-hereditaire.pdf> Consulté le 13/01/2015.