



HAL
open science

Le syndrome de Brown

Tess Gomez

► **To cite this version:**

| Tess Gomez. Le syndrome de Brown. Médecine humaine et pathologie. 2015. dumas-01243138

HAL Id: dumas-01243138

<https://dumas.ccsd.cnrs.fr/dumas-01243138>

Submitted on 6 Jan 2016

HAL is a multi-disciplinary open access archive for the deposit and dissemination of scientific research documents, whether they are published or not. The documents may come from teaching and research institutions in France or abroad, or from public or private research centers.

L'archive ouverte pluridisciplinaire **HAL**, est destinée au dépôt et à la diffusion de documents scientifiques de niveau recherche, publiés ou non, émanant des établissements d'enseignement et de recherche français ou étrangers, des laboratoires publics ou privés.



Distributed under a Creative Commons Attribution - NonCommercial - NoDerivatives 4.0 International License



Mémoire présenté en vue de l'obtention du
CERTIFICAT DE CAPACITE D'ORTHOPTISTE

LE SYNDROME DE BROWN

REMERCIEMENTS

A Madame le Docteur DALENS, ophtalmologiste du CHU de Clermont-Ferrand et Directrice de l'école d'orthoptie, pour sa précieuse aide à l'élaboration de ce mémoire ainsi que pour son enseignement, ses conseils et la transmission de ses savoirs au cours de ces trois années.

A Monsieur le Professeur CHIAMBARETTA, ophtalmologiste et chef de Service du CHU de Clermont-Ferrand, pour son enseignement et son accueil au sein du service.

A l'ensemble des médecins du service : Professeur BACIN, Docteur FARGUETTE, Docteur BONNIN, Docteur SILLAIRE, Docteur ROUSSEAU, Docteur DANIEL, Docteur PAULON, Docteur NEZZAR, Docteur BOCCARD, Docteur SABADEL, Docteur GUERIN, Docteur REBIKA (mère et fille) pour le partage de leurs connaissances, leur pédagogie et leur disponibilité au sein de ces trois années

A Madame Michèle NEYRIAL, orthoptiste, pour la richesse de son savoir et le partage de ses connaissances.

Sans oublier l'ensemble des orthoptistes du service pour leur patience, leur accompagnement, leurs précieux conseils et leur écoute tout au long de ces trois années : Coralie COLLA, Sylvie MICHEL, Florie MOSNIER, Laurent PARIS, Jean-Jacques MARCELLIER, Romain BORDAS, Hélène GRELEWIEZ, Nathalie MONNEYRON, Diane ARDUINI et Constance PELETIER.

Merci à l'ensemble des internes qui se sont succédés au sein du service pour leur patience, leur gentillesse, leurs conseils ainsi que leur soutien au cours de ces trois années.

A l'ensemble du personnel du service d'ophtalmologie en particulier le personnel soignant : Viviane, Catherine, Régine, et Nadine mais aussi Carole et Christophe pour leur aide, leur accueil, leur bonne humeur, leur soutien ainsi que leur sourire.

A l'ensemble du personnel du CRDV, plus particulièrement aux orthoptistes : Isabelle CARRE, Béatrice MESSY, Régine GANOT, Amaël LE BIGOT, Bénédicte MANUBY, pour leur accueil chaleureux, leur enseignement, leur disponibilité, et leur immense gentillesse.

A l'ensemble du personnel, en particulier les orthoptistes, du CHU Dupuytren de Limoges et de l'Hôpital de la mère et de l'enfant, sans oublier Isabelle TRAVADE, orthoptiste du centre Baudin pour leur accueil, leur enseignement, leurs conseils, leur disponibilité et leur confiance pendant ce mois de stage.

Merci à Corinne SCHAAD-DENEUVE, orthoptiste libérale, de m'avoir reçue dans son cabinet à Issoire pour un mois de stage mais aussi pour sa grande patience, ses précieux conseils, sa sympathie, son soutien, son expérience.

A Léa BOUQUIN, étudiante orthoptiste, pour sa participation, sa patience et sa sympathie.

A l'ensemble de mes camarades orthoptistes pour ces trois années inoubliables et pleines de bons moments. Je pense surtout à Emilie RAMBO, Elodie RENAUD, Marie ROUSSERIE, Julia GOURRET, Eva PICO.

Et pour finir un grand merci à ma famille et mes amis pour leur patience, leur soutien, leurs conseils et leur amour.

SOMMAIRE

| | |
|-----------------------------------------------------------------------------|----|
| INTRODUCTION..... | 7 |
| <u>PARTIE 1: PARTIE THEORIQUE</u> | 8 |
| <u>I .GENERALITES</u> | 9 |
| <u>1. Historique</u> | 9 |
| <u>2. Rappels anatomiques du muscle oblique supérieur</u> | 10 |
| <u>3. Rappels anatomiques de la trochlée</u> | 22 |
| <u>4. Rappels physiologiques du muscle oblique supérieur</u> | 23 |
| <u>II. LE SYNDROME DE BROWN</u> | 29 |
| <u>1. Epidémiologie/Hérédité</u> | 29 |
| <u>2. Etiologie</u> | 29 |
| A) <i>Syndrome congénital</i> | 29 |
| B) <i>Syndrome acquis, le click syndrome</i> | 31 |
| ➤ Origine inflammatoire, infectieuse..... | 32 |
| ➤ Origine traumatique..... | 33 |
| ➤ Origine iatrogène..... | 34 |
| <u>3. Les caractéristiques du syndrome (motrices et sensorielles)</u> | 36 |
| <u>4. Evolution</u> | 38 |
| <u>5. Diagnostique différentiel</u> | 40 |
| <u>6. Différencier le syndrome congénital du syndrome acquis</u> | 43 |
| <u>7. Classification en fonction de la sévérité</u> | 44 |

| | |
|------------------------------------------|----|
| III. EXAMENS | 49 |
| 1. <u>Examens orthoptiques</u> | 49 |
| 2. <u>Examens ophtalmologiques</u> | 62 |
| 3. <u>Examen paraclinique</u> | 63 |

| | |
|--------------------------------------------------------|----|
| IV.TRAITEMENTS | 69 |
| 1. <u>Traitement général</u> | 69 |
| A) <i>Traitement optique</i> | 69 |
| B) <i>Traitement orthoptique</i> | 70 |
| 2. <u>Traitements médicaux et chirurgicaux</u> | 70 |
| A) <i>Les techniques chirurgicales</i> | 70 |
| B) <i>Indications selon le type de strabisme</i> | 73 |
| ➤ <i>Traitement du syndrome congénital</i> | 73 |
| ➤ <i>Traitement du syndrome acquis</i> | 74 |
| ➤ <i>Traitement du click syndrome</i> | 74 |
| C) <i>Complications</i> | 75 |

PARTIE 2: PARTIE CLINIQUE

| | |
|-----------------------------------------------------------|----|
| I.PRESENTATION DE L'ETUDE | 78 |
| II. MATERIEL ET METHODES | 79 |
| 1. <u>Interrogatoire-Généralités sur le patient</u> | 79 |
| 2. <u>Observation du patient</u> | 79 |
| 3. <u>Examen orthoptique</u> | 79 |
| A) <i>Bilan sensoriel</i> | 79 |

| | |
|-----------------------------------------------------------|-----|
| <i>B) Bilan oculomoteur</i> | 80 |
| 4. <u>Examens complémentaires</u> | 80 |
| 5. <u>Examens ophtalmologiques</u> | 80 |
| 6. <u>Examen paraclinique</u> | 80 |
| 7. <u>Traitement et évolution</u> | 81 |
| III. LES RESULTATS | 82 |
| 1. <u>Interrogatoire-Généralités sur le patient</u> | 82 |
| 2. <u>Observation du patient</u> | 86 |
| 3. <u>Examen orthoptique</u> | 89 |
| <i>A) Bilan sensoriel</i> | 89 |
| <i>B) Bilan oculomoteur</i> | 92 |
| 4. <u>Examens complémentaires</u> | 99 |
| 5. <u>Examens ophtalmologiques</u> | 104 |
| 6. <u>Examen paraclinique</u> | 105 |
| 7. <u>Traitement et évolution</u> | 105 |
| DISCUSSION..... | 109 |
| CONCLUSION..... | 111 |
| BIBLIOGRAPHIE..... | 112 |

INTRODUCTION

Le syndrome de Brown, aussi appelé syndrome de rétraction de la gaine du muscle oblique supérieur fait partie des strabismes anatomiques dits syndromes restrictifs. Il se caractérise par un désordre de l'oculomotricité dû à une anomalie située au niveau du muscle oblique supérieur et se manifeste par une limitation active et passive de l'élévation en adduction, c'est-à-dire dans le champ d'action du muscle oblique inférieur simulant sa paralysie. Le diagnostic est confirmé par le test de duction forcée, impossible dans le champ d'action du petit oblique.

Il existe deux types de syndrome de Brown, le syndrome congénital et le syndrome acquis secondaire à des causes multiples : inflammation-infection, traumatisme, iatrogène.

L'évolution conduit soit à une amélioration spontanée soit à une amélioration après traitement étiologique ou encore à un état stationnaire.

L'imagerie cérébrale et orbitaire (IRM) est devenue particulièrement utile pour le diagnostic, le suivi ainsi que la surveillance de l'efficacité du traitement de ce syndrome.

Les résultats chirurgicaux sont assez variables malgré les différentes techniques opératoires. Un torticolis, une hypotropie en position primaire, un strabisme associé ainsi qu'une dégradation de la vision binoculaire sont les quatre signes conduisant à l'intervention chirurgicale.

Dans ce mémoire, nous allons tout d'abord faire un rappel sur l'anatomie du muscle oblique supérieur responsable de ce syndrome. Puis nous décrirons toutes les caractéristiques propres à ce syndrome ainsi que les examens à effectuer pour le mettre en évidence. Nous terminerons par décrire les traitements à mettre en place.

Notre deuxième partie portera sur une étude réalisée au CHU de Clermont-Ferrand sur 16 patients atteints du syndrome de Brown.

PARTIE 1 : PARTIE THEORIQUE

I.GENERALITES

1. Historique | [1][2][3][5][7][10]

Ce syndrome fut décrit pour la première fois par Harold Whaley Brown (un ophtalmologiste Américain) en 1949 au Symposium d'Ophtalmologie sur le strabisme à Iowa City et publié en 1950 sous le terme du « syndrome de rétraction de la gaine du muscle oblique supérieur ».

Il suspecta ce syndrome, découvert accidentellement, lors de l'examen d'une patiente au Brooklyn Eye and Ear Hospital en 1944. Afin de déterminer l'étendue d'une paralysie de l'oblique inférieur, il demanda à la patiente de fixer avec l'œil malade dans le champ nasal inférieur, l'œil sain étant caché. Quand le point de fixation fut rapidement élevé, il observa que le mouvement d'élévation de l'œil en adduction se bloquait juste au-dessous de la ligne horizontale.

Après plusieurs tentatives d'élévation en adduction, la patiente se plaignait de sensation de tiraillement et de douleur dans la région de la trochlée. Elle refusa le test de duction forcée sous anesthésie générale.

En Novembre 1945, chez un autre patient, l'intervention révéla sans équivoque une gaine du tendon du grand oblique trop courte, d'origine congénitale. Il y avait une limitation de l'élévation en adduction au test de duction. Après libération chirurgicale du tendon de sa gaine, une suture fut placée autour de la gaine. Lors de l'élévation forcée de l'œil en adduction, la tension de la gaine fut aisément démontrée par la traction sur la suture. Ensuite la gaine fut coupée transversalement et la résistance à l'élévation disparut.

Plusieurs découvertes et expériences sont faites entre temps par divers auteurs.

Brown en 1973, complète sa description initiale en évoquant un vrai et un pseudosyndrome de la gaine du muscle oblique supérieur différenciables par leurs facteurs étiologiques. En effet, les vrais syndromes sont les syndromes restrictifs congénitaux comprenant uniquement les cas avec une gaine du tendon réfléchi de l'oblique supérieur trop courte et

les pseudosyndromes sont les syndromes restrictifs acquis c'est-à-dire tous les cas où les signes cliniques sont dus à une anomalie autre que la gaine trop courte.

2. Rappels anatomiques du muscle OS [1][4][5][7][12]

L'œil se déplace dans son orbite grâce à l'action de six muscles oculomoteurs : quatre muscles droits qui sont le droit supérieur, le droit inférieur, le droit médial et le droit latéral, ainsi que deux muscles obliques qui sont l'oblique supérieur et l'oblique inférieur

Ces muscles constituent un ensemble anatomique en forme de cône à sommet postérieur s'insérant au fond de l'orbite (sauf pour l'oblique inférieur).

Ce sont des muscles striés, solidarités entre eux par des formations fibreuses à expansions multiples : chaque muscle est entouré d'un fascia musculaire propre qui s'unit en avant à la gaine du bulbe de l'œil. Des fascias intermusculaires relient les fascias des muscles voisins. Le tout forme la capsule de Tenon.

Leur vascularisation artérielle est importante mais variable.

○ **Embryologie**

Les muscles oculomoteurs, les fascias orbitaires et la périorbite (périoste qui revêt la fosse orbitaire) proviennent du mésoblaste céphalique para-axial provenant lui-même des crêtes neurales. Les premières ébauches des muscles oculomoteurs sont constituées très tôt par des condensations de cellules myotomiques des somites préotiques qui prennent place au voisinage de la vésicule optique. Les muscles vont se développer indépendamment de la vésicule optique. Ils se différencient à partir de deux condensations du tissu mésenchymateux orbitaire, l'une supérieure à l'origine des muscles droit supérieur, releveur de la paupière supérieure et oblique supérieur, l'autre inférieure à l'origine des muscles droit inférieur et oblique inférieur, les muscles droits médial et latéral provenant des deux complexes. Tous les muscles se développent simultanément et en même temps au niveau de leur origine squelettique, de leur corps et de leur insertion sclérale.

La différenciation de la capsule de Tenon apparaît à la dixième semaine d'aménorrhée.

Pour résumer, chez tous les vertébrés la musculature oculaire dérive du mésoblaste des trois premiers somites céphaliques. C'est le deuxième ou somite mandibulaire qui donne le muscle oblique supérieur. Le nerf pathétique qui est un nerf somato moteur innerve le muscle oblique supérieur du deuxième somite.

Nous allons ici décrire le muscle oblique supérieur responsable de ce syndrome ainsi que sa poulie.

Anciennement appelé muscle grand oblique, il s'agit du plus long, du plus arrondi et du plus mince de tous les muscles de l'orbite. C'est un muscle digastrique, c'est dire qu'il est constitué de deux parties :

-la première va de son origine à la trochlée et constitue la partie directe ou chef antérieur, elle agit sur la torsion.

-la deuxième, tendineuse, va de la trochlée au globe oculaire et constitue la deuxième partie réfléchie ou chef postérieur qui agit sur l'abaissement.

Son tendon terminal change donc de direction au niveau d'un anneau fibrocartilagineux : la trochlée, située à la partie antérosupérieure de l'orbite.

○ **Origine**

Son origine se situe au niveau de l'apex orbitaire.

Elle se fait par un court tendon de 5 mm de large qui s'insère sur la partie supérieure du tendon de Zinn. Il est fixé entre l'origine du droit supérieur et du droit médial, en arrière. Il se trouve en dedans et au-dessus de l'orifice orbitaire du canal optique (ou trou optique) et en dedans de l'origine du muscle releveur de la paupière supérieure.

Le tendon de Zinn est une formation fibreuse, solide, blanc nacré se trouvant au sommet de l'orbite.

○ **Trajet**

Comme nous l'avons dit précédemment, le trajet du muscle oblique supérieur est constitué de deux grandes parties : une portion musculaire et une portion tendineuse.

L'oblique supérieur suit dans la première partie de son trajet, longue de 30 mm, l'angle supéro-interne de l'orbite. Ce corps musculaire, charnu est parallèle à la partie supérieure de la paroi interne de l'orbite jusqu'à la trochlée c'est-à-dire qu'il longe les muscles droits supérieurs et médial d'arrière en avant dans l'angle dièdre supéro-interne de l'orbite.

Le muscle se transforme à 10 mm en arrière de la trochlée en un tendon ou corde fibreuse de 2 mm de diamètre et continue en direction du corps musculaire sur une longueur d'environ 1 cm avant de pénétrer la trochlée de l'oblique supérieur où il va se réfléchir et changer complètement de direction. Il va conserver cette taille jusqu'à ce qu'il soit à quelques millimètres du bord interne du droit supérieur, où il devient plus large et plus mince.

La trochlée est un anneau fibro cartilagineux long d'environ 5 mm, large de 4 mm inséré dans la fossette trochléaire de l'os frontal (à la partie antéro-médiale du plafond orbitaire). La trochlée est située à 5 mm de l'angle supéro-interne du rebord orbitaire. Le tendon glisse par l'intermédiaire d'une bourse séreuse. L'amplitude du mouvement intra-trochléen peut atteindre 16 mm.

L'oblique supérieur change de direction après la trochlée, il se dirige en bas, en dehors et en arrière, faisant un angle d'environ 50-55° avec le corps musculaire. Sur un trajet d'environ 20 mm, il se dirige en direction de la partie supéro externe de l'hémisphère postérieur du globe. Le bord antérieur du tendon passe à 2 - 2.5 mm en arrière de l'hémisphère nasale de l'insertion du droit supérieur lorsque le globe est en position primaire, sa largeur est alors de 6 mm.

○ **Insertion**

Il prend ensuite la forme d'un éventail pour aller s'insérer dans le quadrant supéro externe et postérieur du globe oculaire. Il est alors très mince, presque transparent.

L'extrémité antérieure de l'insertion est située à 4.5 - 5 mm en arrière de l'extrémité temporale de l'insertion du droit supérieur, c'est-à-dire au niveau de l'équateur du globe. Le muscle oblique supérieur passe en fait en dessous du droit supérieur, puis s'enroule sur le globe oculaire et s'épanouit en éventail. L'extrémité postérieure de son insertion se trouve à environ 8 mm au-dessus de la macula et du nerf optique.

Le tendon réfléchi forme un angle d'environ 54° avec le plan visuel du globe.

C'est la plus variable de toutes les insertions des muscles oculomoteurs de l'œil, variabilité qui dépend de deux facteurs : la longueur de l'insertion, l'angle d'insertion.

Ps : environ 50% des fibres du tendon s'insèrent dans l'épaisseur de la capsule de Tenon.

La longueur est en moyenne de 11 mm, avec des extrêmes de 7 à 18 mm . Sur les yeux myopes, elle est toujours plus étroite (moyenne 9.6mm).

L'angle d'insertion est également variable, deux types sont décrits :

- une large concavité antérieure.
- une plus étroite et aplatie, située presque entièrement du côté interne, et presque parallèle au méridien vertical.

Ces variations auront une importance capitale dans l'abord chirurgical du tendon du grand oblique.

Sa longueur totale est de 30 mm avec 10 mm en arrière de la poulie, 2 à 3 mm dans la poulie elle-même, 10 mm de la poulie au droit supérieur et 8 mm en dessous du droit supérieur.

Des études récentes sur le tendon et la trochlée ont permis de constater que le tendon dans sa portion intra-trochléaire était constitué d'environ 270 fibres séparées les unes des autres, avec seulement quelques connexions latérales les reliant. Chaque fibre tendineuse avait entre 0.01 et 0.1 mm de diamètre.

○ **Vascularisation**

L'oblique supérieur est irrigué en arrière par une ou deux artérioles venues de l'artère sous-orbitaire ou de l'ethmoïdale postérieure et en avant par une branche issue du

tronc de l'ophtalmique. Le tendon réfléchi reçoit près de son origine un fin réseau venu de la capsule de Tenon, et près de son insertion un autre réseau venu du réseau épi scléral. Les réseaux du corps musculaire et du tendon réfléchi sont en continuité au niveau de la poulie de l'oblique supérieur.

Dans la partie antérieure de l'oblique supérieur, les veines vont à la racine inférieure de la veine ophtalmique. Dans la partie moyenne, les veines vont à la veine ophtalmique ou canal collatéral supérieur lorsqu'il existe. En arrière, les veines se rendent au réseau supérieur du sommet de l'orbite à la veine transversale sus-optique; parfois à la veine ophtalmique inférieure en bas.

Au niveau de la poulie de l'oblique supérieur, quelques branches fines vont à la racine inférieure de la veine ophtalmique. Les veines du tendon réfléchi sont en continuité avec des réseaux veineux épiténoniens et des ailerons. Près de l'insertion sclérale du tendon, les veines vont aux vaisseaux épiscléaux postérieurs.

○ **Rapports**

Dans sa première portion, le muscle oblique supérieur longe le bord supéro-médial de l'orbite et entre en rapport :

-en arrière avec le muscle releveur de la paupière supérieure situé en dehors de lui. Entre eux, l'artère supra-orbitaire et supra-ethmoïdale postérieure. La première se recourbe en dehors pour cheminer sur le releveur, alors que l'artère ethmoïdale postérieure se dirige en dedans vers le foramen ethmoïdal postérieur, en passant au-dessus du muscle dans 94 % des cas. Dans 23 % des orbites cette artère est absente. Le nerf ethmoïdal postérieur, branche du nerf nasociliaire, également inconstant, l'accompagne dans le foramen. Tout à fait en arrière, le nerf trochléaire émerge de la fissure orbitaire et se termine après un court trajet dans la partie moyenne du muscle qu'il innerve.

-le bord inférieur est en rapport avec le bord supérieur du muscle droit médial dont il est séparé par le nerf nasal, l'artère ophtalmique, l'artère ethmoïdale antérieure et le nerf ethmoïdal antérieur (partie antérieure de l'orbite). La partie terminale de l'artère ophtalmique passe au-dessous de la trochlée accompagnée par le nerf infra trochléaire.

-en dedans et au-dessus le corps musculaire répond à la partie supérieure de la face interne de l'orbite : corps du sphénoïde, os planum et ethmoïde recouverts par la périorbite.

En dehors de la trochlée passe le nerf supra trochléaire (branche du nerf frontal), et en dessous de celle-ci passent les deux racines de la veine ophtalmique.

Proche de sa terminaison, émerge la veine vorticineuse (ou vortiqueuse) supérolatérale.

Les rapports avec les structures adjacentes de l'oblique supérieur - la gaine de l'oblique supérieur :

La poulie et le tendon adjacent sont en rapport avec :

-le septum orbitaire en avant.

-deux paquets vasculo-nerveux :

.l'un au niveau de la poulie avec l'artère ophtalmique qui donne les artères palpébrales avant de devenir artère nasale, la racine inférieure de la veine ophtalmique supérieur, le nerf frontal interne et le nerf nasal externe.

.l'autre au niveau de l'échancrure sus-orbitaire avec la racine supérieur de la veine ophtalmique, l'artère sus-orbitaire et le nerf sus-orbitaire.

-de la graisse.

○ **Innervation**

Il est innervé par le nerf trochléaire ou nerf pathétique c'est-à-dire à IV ème paire crânienne.

○ **La gaine du grand oblique**

La gaine du muscle oblique supérieur comprend classiquement deux parties :

-la partie rétrotrochléaire qui va de l'origine du muscle à la trochlée. Elle est mince et transparente, et adhère au muscle.

-la partie prétréchléaire qui va de la tréchlée à l'insertion du muscle sur le globe et qui présente une constitution différérente selon que l'on considère la portion située en dedans du droit supérieur ou la portion située sous le droit supérieur lui-même.

Dans la première partie (en dedans du bord nasal du droit supérieur), sa constitution est complexe ; elle est formée :

- d'une expansion de la gaine du releveur et du muscle droit supérieur qui forme l'enveloppe externe
- d'une expansion de la capsule de Tenon qui forme l'enveloppe interne.

Entre la gaine et le tendon se trouve un espace qui correspond à l'espace épiscléral, avec lequel il est en continuité.

Dans cet espace se trouvent de fins trabécules qui unissent le tendon à sa gaine.

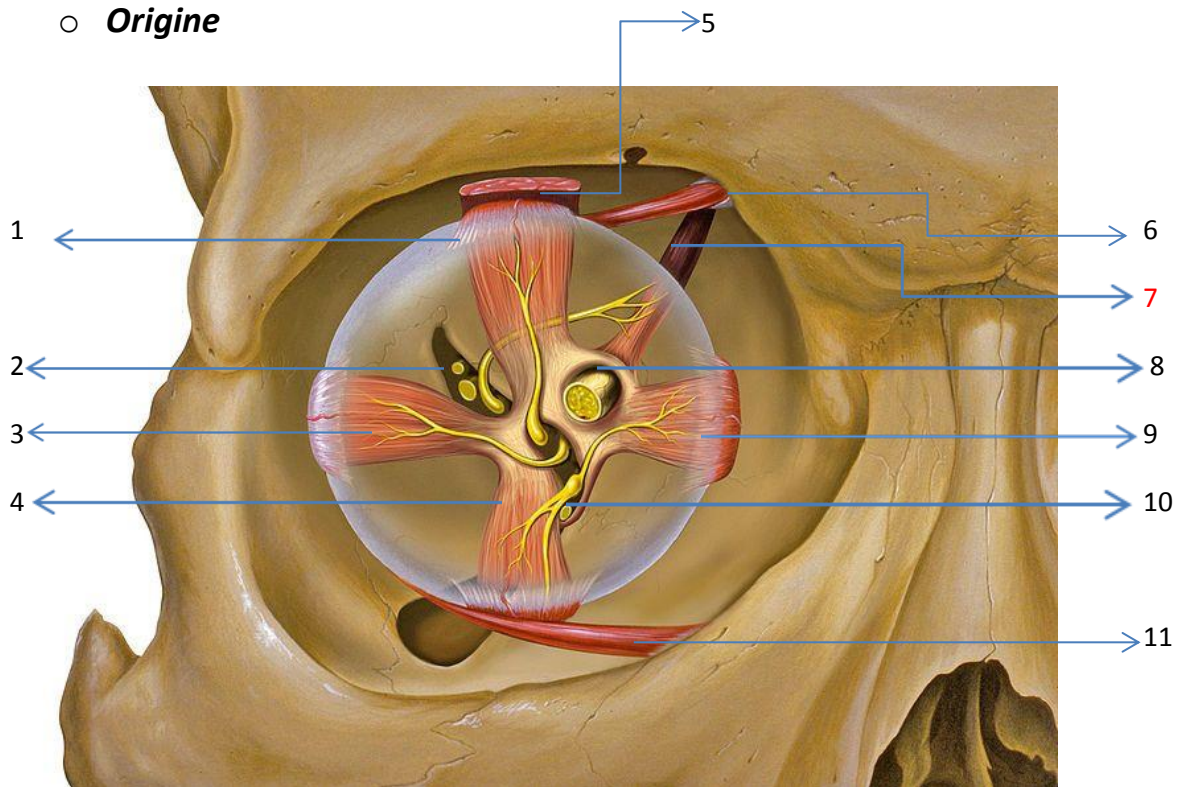
Dans la deuxième partie (sous le muscle droit supérieur), la gaine est de constitution plus simple ; elle est formée de la capsule de Tenon, elle-même recouverte par l'aponévrose du muscle droit supérieur, le tendon est dans l'espace épiscléral.

De petites fibres unissent le tendon à sa gaine et à la sclère. Souples, elles permettent d'amples mouvements du tendon sur le globe.

La gaine fibreuse est richement vascularisée au niveau de la portion intra-tréchléaire du tendon de l'oblique supérieur. Ce serait le seul muscle extrinsèque où le tendon posséderait une tunique vasculaire aussi riche. La présence de ces vaisseaux crée également les bases anatomiques d'une possible vasodilatation, avec œdème localisé, qui, s'il survient dans l'espace inextensible de la tréchlée, peut limiter le passage du tendon entraînant un syndrome de Brown permanent ou intermittent.

Quelques schémas pour mieux comprendre l'anatomie du muscle oblique supérieur :

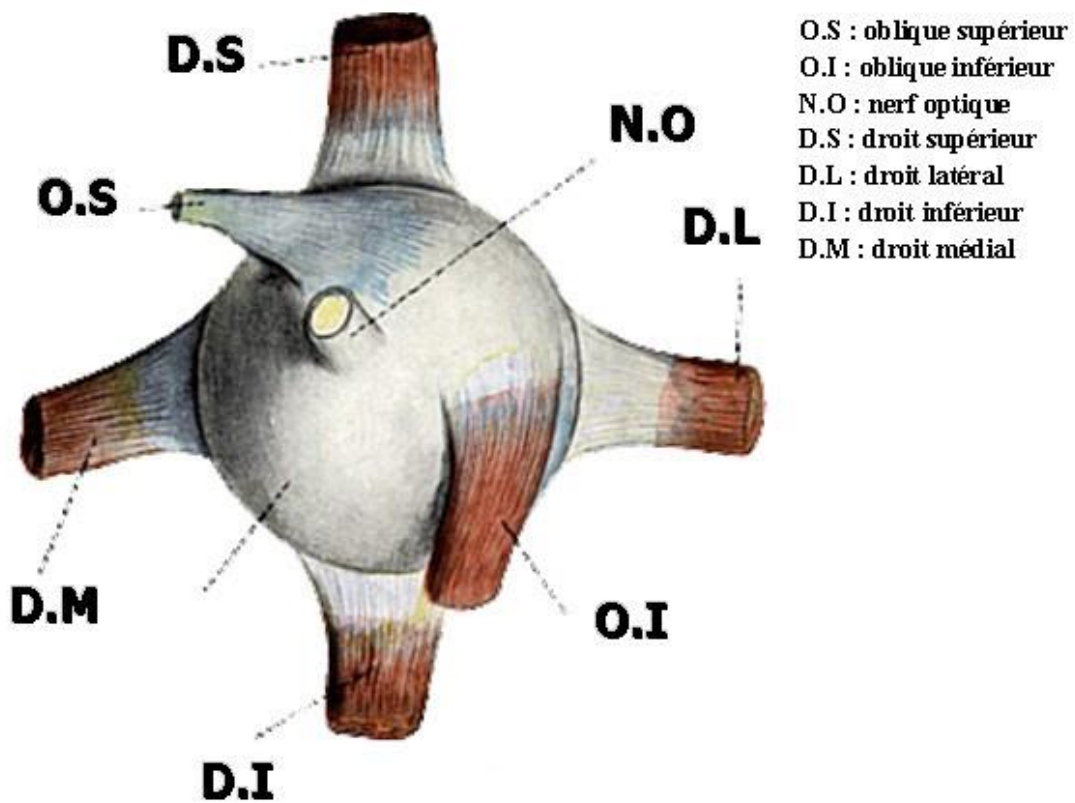
○ **Origine**



Légende :

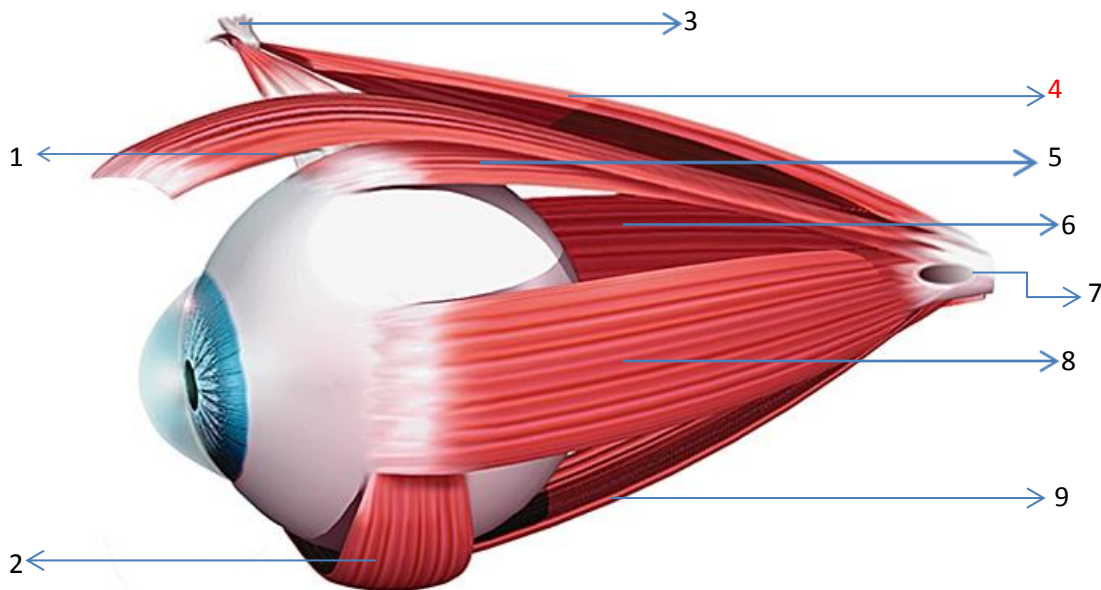
1. Muscle droit supérieur
2. Fissure orbitaire supérieur (contenant de haut en bas : le nerf lacrymal, le nerf frontal, le nerf trochléaire et la veine ophtalmique supérieure)
3. Muscle droit latéral
4. Muscle droit inférieur
5. Muscle releveur de la paupière supérieure
6. Trochlée
7. **Muscle oblique supérieur**
8. Canal optique (contenant le nerf optique et l'artère ophtalmique)
9. Muscle droit médial
10. Fissure orbitaire inférieure (contenant de haut en bas : le nerf abducens, la branche supérieure du nerf oculomoteur, la veine ophtalmique moyenne, la branche inférieure du nerf oculomoteur, la racine sympathique du ganglion ciliaire et le nerf nasociliaire)
11. Muscle oblique inférieur

Vue antérieure de l'origine des muscles oculomoteurs



Vue postérieure de l'œil montrant l'insertion sclérale des muscles obliques supérieurs et inférieurs

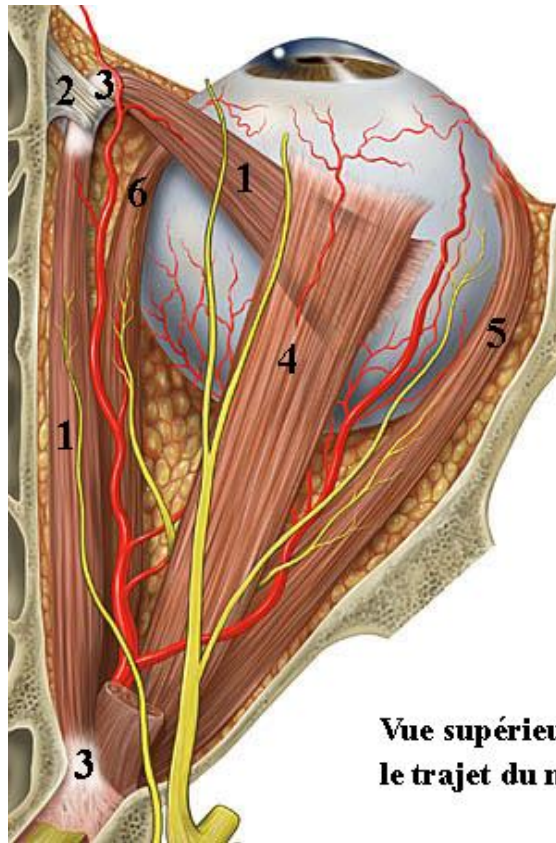
○ **Trajet**



Légende :

- | | |
|----------------------------------------------|---------------------------|
| 1. Muscle releveur de la paupière supérieure | 7. Trochlée |
| 2. Muscle oblique inférieur | 8. Muscle droit latéral |
| 3. Trochlée | 9. Muscle droit inférieur |
| 4. Muscle oblique supérieur | |
| 5. Muscle droit supérieur | |
| 6. Muscle droit médial | |

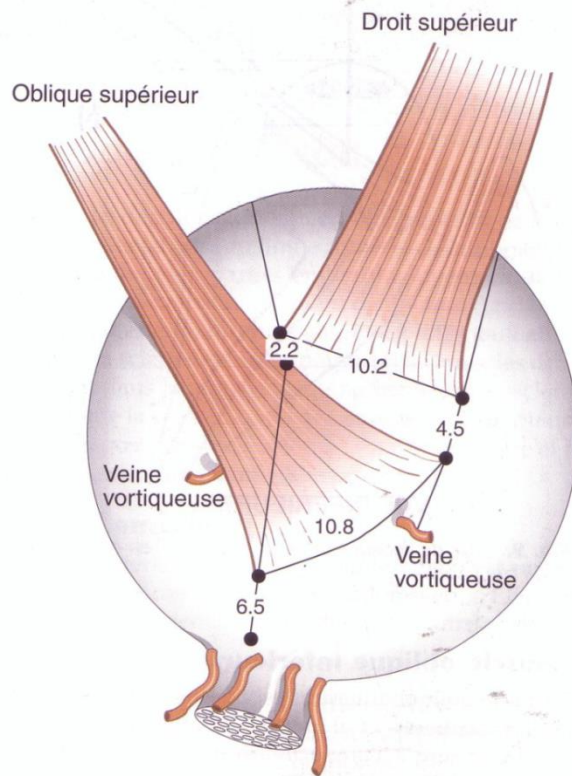
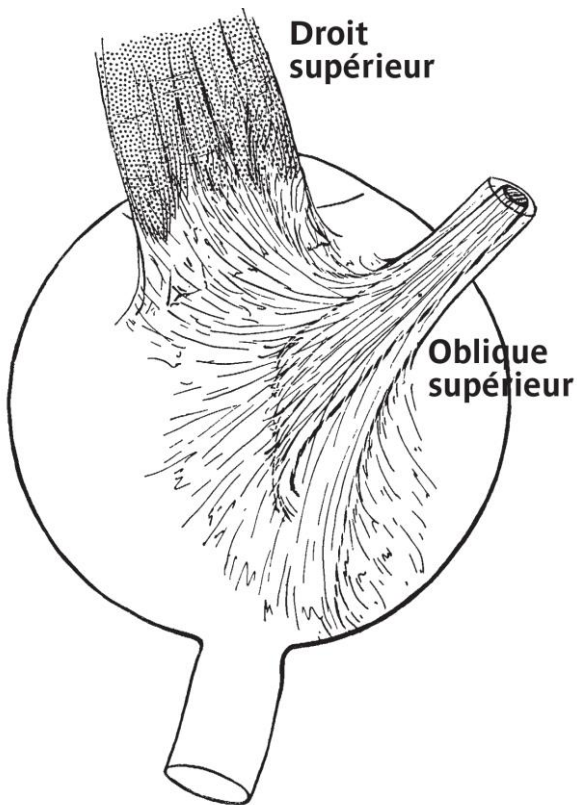
Vue latérale du trajet des muscles oculomoteurs



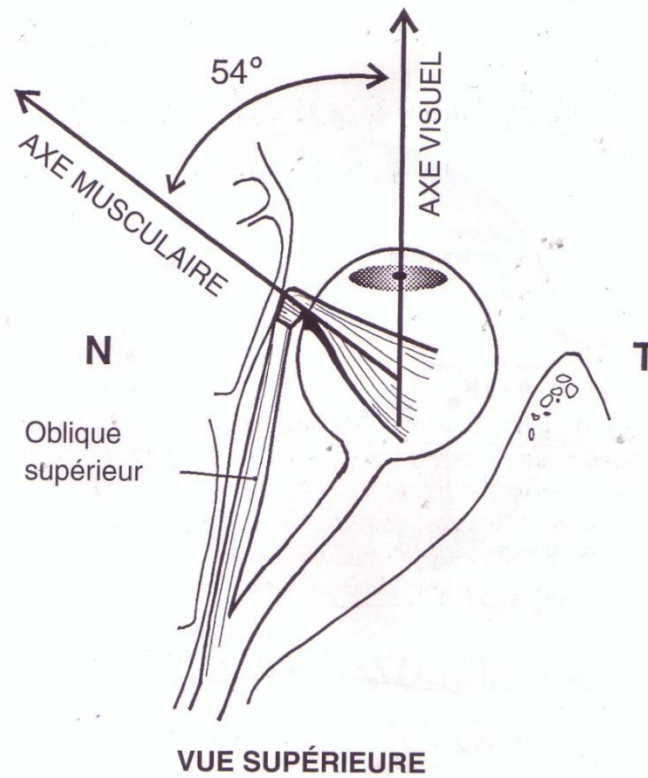
- 1- Muscle oblique supérieur
- 2- Poulie de l'O.S
- 3- Tendons de l'O.S
- 4- Muscle droit supérieur
- 5- Muscle droit latéral
- 6- Muscle droit médial

Vue supérieure de l'orbite montrant le trajet du muscle oblique supérieur

○ **Insertion**

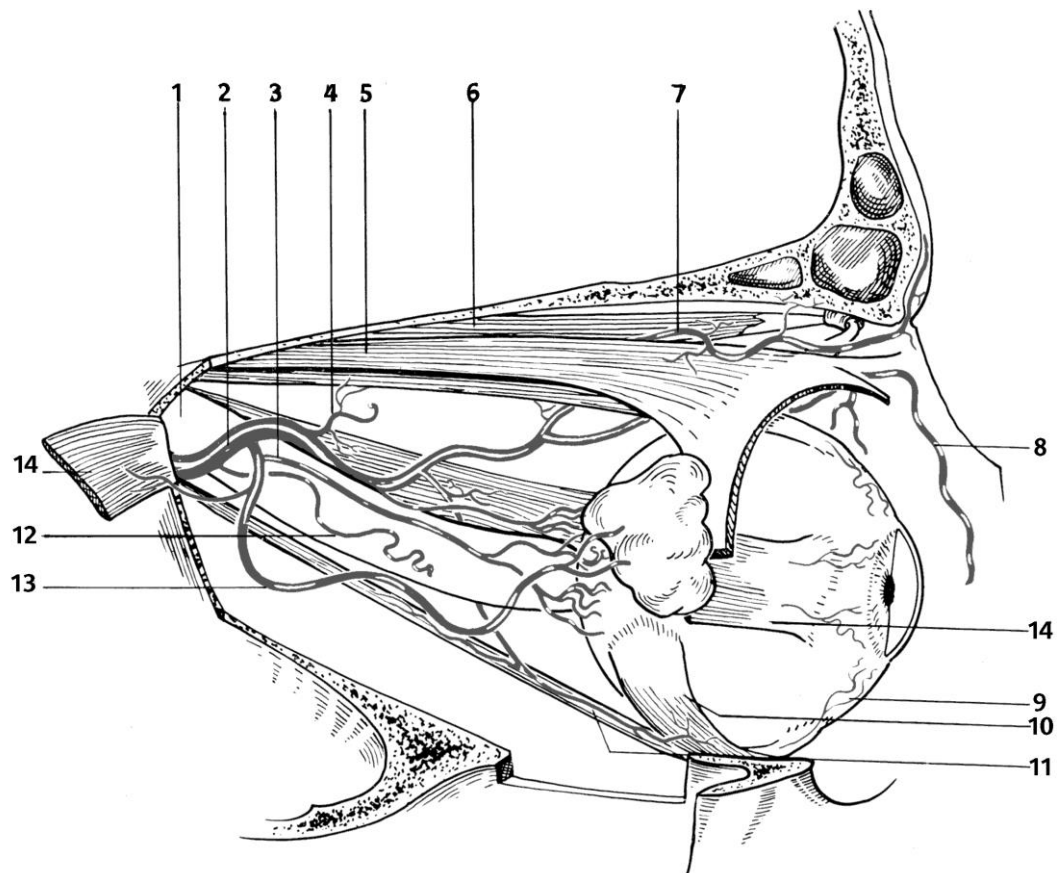


Insertion du muscle oblique supérieur



L'axe fonctionnel musculaire de l'oblique supérieur (de la trochlée à l'insertion) fait un angle de 54° en nasal par rapport à l'axe visuel

○ **Vascularisation**



Légende :

1. nerf optique
2. artère ophtalmique
3. artère ciliaire postéro externe
4. artère ethmoïdale postérieure
5. muscle releveur de la paupière
6. muscle oblique supérieur
7. artère sus-orbitaire
8. artère angulaire
9. artère ciliaire antérieure
10. muscle oblique inférieur
11. terminaison dans l'oblique inférieur de l'artère musculaire inférieure
12. artère centrale de la rétine
13. artère lacrymale
14. muscle droit latéral sectionné.

Vue latérale du réseau artériel de l'orbite

3. Rappels anatomiques de la trochlée [1][4][5][7]

La poulie a la forme d'une selle à grand axe oblique en haut et en avant (forme de « U »). C'est un anneau fibrocartilagineux placé à la partie antéromédiale du plafond orbitaire, à 5 mm en arrière de l'angle supéro-interne du rebord orbitaire. Elle s'insère dans la fossette trochléaire de l'os frontal creusée sur la paroi supérieur de l'orbite dans la portion orbitaire du frontal. On lui décrit quatre composants :

- un cartilage en forme de croissant, biconcave, long de 5,5 mm, large de 4 mm et épais de 4 mm, à grand axe antéropostérieur formant son squelette

- son contenu : la partie intracartilagineuse du tendon musculaire de 1,5 mm de diamètre

- un fascia fibrillovasculaire entourant ce tendon

- une condensation fibreuse dense qui unit le cartilage à l'os et au périoste.

La trochlée a la forme générale d'un anneau fermé au 5/6 mais sa forme peut varier suivant les sujets.

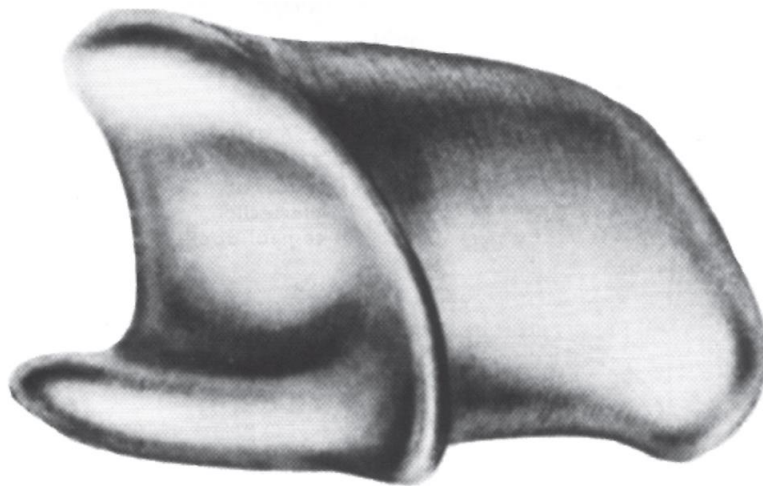
Concave en haut dans le sens latéral, elle est convexe en haut dans le sens antéro-postérieur.

On lui décrit deux faces : médiale et latérale ainsi que deux extrémités : supérieure et inférieure, reliées au périoste de l'os frontal par des tractus fibreux : ce sont les ligaments de la trochlée, longs de 2 à 3 mm, qui peuvent s'ossifier et constituent alors l'épine trochléaire (10 à 15 % des cas). La trochlée peut être séparée par de l'os par simple décollement périosté . La fossette trochléaire répond par l'intermédiaire de l'os frontal au sinus frontal.

On lui décrit également un canal arqué à concavité latérale oblique en avant et en bas d'une longueur de 4 mm, à travers laquelle coulisse le tendon du muscle oblique supérieur. La majeure partie du canal est formée de tissu fibreux, dense, et au niveau de la paroi externe, là où le frottement et la pression du tendon s'exercent le plus, il existe une petite plaque cartilagineuse. Le tendon glisse dans la poulie par l'intermédiaire d'une bourse séreuse, qui présente parfois un développement important et entoure le tendon comme une synoviale.

Une accumulation de liquide synovial ou peut être de concrétions solides dans cette bourse pourraient rendre compte de syndrome de Brown acquis permanents ou intermittents. Une distension de cet espace pourrait entraver les mouvements du tendon avec ou sans douleur, réalisant le « click syndrome » ou pseudo-syndrome de Brown intermittent.

On peut, par la palpation à travers la paupière, percevoir la poulie à peu de distance en arrière du rebord orbitaire, près de son angle interne.



La trochlée

4. Rappels physiologiques du muscle OS [1][4][5][12]

Le bulbe de l'œil se mobilise par la contraction ou le relâchement des muscles oculomoteurs.

Les mouvements de l'œil s'exécutent autour du centre de rotation de l'œil, selon un axe de rotation.

La contraction d'un muscle dépend de sa ligne et de son plan d'action, de la position de l'axe visuel par rapport à ce dernier et de la situation de l'insertion oculaire par rapport au centre de rotation.

- **Centre de rotation de l'œil**

Le centre de rotation de l'œil est un point théorique situé à 13.5 mm du centre de la cornée, et à 10.5 mm en avant du pôle postérieur du globe. Ces distances, bien entendu, varient avec la réfraction.

- **Axe de rotation de l'œil**

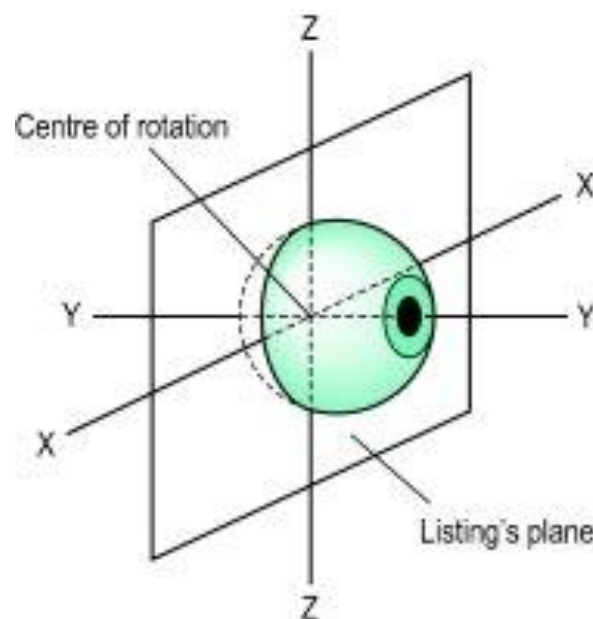
Tous les mouvements du globe sont des mouvements de rotations qui s'effectuent suivant trois axes principaux, qui sont définis par rapport au plan de Listing. Ce plan est le plan frontal qui passe par le centre de rotation du globe, lorsque celui-ci est en proposition primaire.

Les trois axes principaux de rotations sont :

-l'axe horizontal X autour duquel se font les mouvements verticaux d'élévation ou d'abaissement

-l'axe vertical Z autour duquel se font les mouvements horizontaux d'abduction ou d'adduction

-l'axe antéro-postérieur Y pour les mouvements de torsion : extorsion et intorsion



Plan de Listing avec un axe horizontal (xx), un axe vertical (zz) et un axe oblique (yy)

Les axes X et Z définissent le plan de Listing. À partir de ces mouvements principaux, toutes les combinaisons sont possibles pour mobiliser les yeux dans les neuf directions du regard.

- ***Notion de ligne d'action et de plan musculaire-Arc de contact***

La ligne d'action d'un muscle est la ligne qui réunit l'origine orbitaire et l'insertion oculaire.

L'origine orbitaire étant fixe, la contraction du muscle rapproche cette origine de l'insertion oculaire.

La contraction musculaire correspond au raccourcissement du muscle.

L'arc de contact est la zone où le muscle est en contact avec le globe, par simple juxtaposition. Le point de contact distal avec le globe définit l'insertion physiologique.

Le muscle imprime un mouvement au globe, au niveau de cette insertion physiologique (et non au niveau de l'insertion anatomique oculaire). La contraction musculaire diminue l'arc de contact.

Le plan d'action du muscle est le plan défini par la ligne d'action du muscle et le centre de rotation du globe.

Il est défini par trois points :

- l'origine orbitaire du muscle
- son insertion oculaire
- le centre de rotation du globe

- ***Rôle de la position de l'axe visuel par rapport au plan de rotation***

Si l'axe visuel est dans le plan de rotation, le muscle n'aura qu'une seule action (cas des muscles droits horizontaux).

Si l'axe visuel n'est pas dans le plan de rotation, le muscle aura une triple action : horizontale, verticale ou de torsion (cas des muscles droits verticaux et des obliques).

- ***Rôle de la position de l'insertion oculaire par rapport au centre de rotation***

Si l'insertion du muscle est en avant du centre de rotation (cas des muscles droits), sa contraction entraîne un mouvement du pôle cornéen en direction du muscle qui se contracte (par exemple le droit supérieur élève le pôle antérieur de la cornée).

Si l'insertion du muscle est en arrière du centre de rotation (cas des obliques), sa contraction entraîne un mouvement du pôle cornéen vers la direction opposée au muscle qui se contracte (par exemple : la contraction du grand oblique élève le pôle postérieur du globe, donc abaisse le pôle antérieur de la cornée).

- ***Muscle oblique supérieur***

Le muscle oblique supérieur a trois actions il est abaisseur, abducteur et intorteur c'est-à-dire qu'il permet au globe oculaire de s'abaisser, de diverger et de subir un mouvement de rotation interne (en se contractant, il amène la partie postérieure du globe en haut et en dedans, et donc la partie antérieure du globe en bas et en dehors, et il provoque une torsion du globe en dedans). Mais son action clinique principale est l'abaissement.

Lorsque l'œil est en adduction de 51° , il est abaisseur pur (l'axe visuel et le plan d'action des muscles coïncident, seule l'action verticale persiste), lorsque l'œil est en abduction de 39° (c'est-à-dire dans une position telle que l'axe visuel soit perpendiculaire au plan d'action des obliques, l'action verticale devient nulle, et seule persiste alors l'action de torsion) il est intorteur pur.

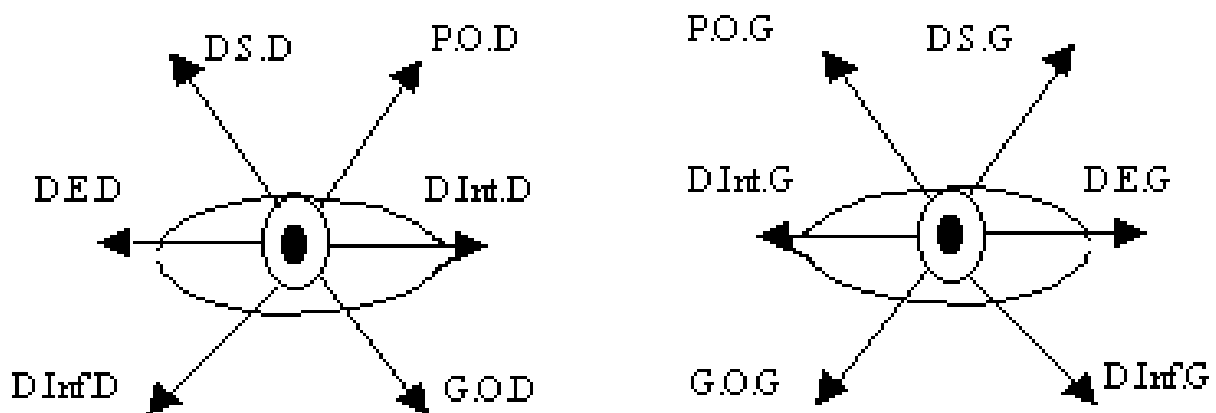
De tels mouvements d'abduction ou d'adduction sont, sinon impossibles, du moins jamais utilisés en vision courante. Il faut donc retenir que les obliques ont leur action verticale maximale en adduction.

Lorsque l'œil est en abduction, son élévation et son abaissement sont provoqués essentiellement par les droits verticaux.

Lorsque l'œil est en adduction, son élévation et son abaissement sont provoqués surtout par les obliques.

Son champ d'action est en bas et en dedans.

Son plan d'action est oblique en avant et en dedans et fait avec l'axe visuel un angle de 51°.



Champs d'action des muscles oculomoteurs, celui du grand oblique est en bas et en dedans

○ **Muscles synergiques et antagonistes**

Les antagonistes homolatéraux : les 6 muscles oculomoteurs de chaque œil peuvent être groupés en trois paires musculaires. Pour chaque paire, les muscles antagonistes ont une action principale opposée, chaque muscle est l'antagoniste direct de l'autre. Quand un muscle se contracte son antagoniste se relâche (Loi de Herring).

Les muscles synergiques opposés : ce sont les muscles qui dans les deux yeux ont le même champ d'action. Il y a six paires de muscles opposés. Pour chaque couple synergique, chaque muscle reçoit la même quantité d'influx nerveux permettant de se contracter de façon égale (Loi de Sherrington).

Les muscles antagonistes opposés : le synergique controlatéral d'un muscle possède lui-même un antagoniste direct qui s'appelle l'antagoniste opposé.

Le grand oblique est antagoniste du droit supérieur pour les actions verticales et horizontales, mais synergique pour l'action de torsion. Le grand oblique est parfois appelé « muscle de lecture ». Les grands oblique sont, en effet, abaisseur lorsque l'œil est en adduction, et ils agissent ainsi en synergie avec les deux droits internes qui permettent la convergence pour la lecture.

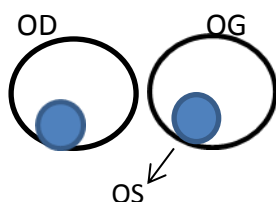
Le muscle droit inférieur est le synergique controlatéral au muscle oblique supérieur, le muscle oblique inférieur est son antagoniste homolatéral et le droit supérieur est son antagoniste controlatéral.

○ **Notion de champ d'action musculaire**

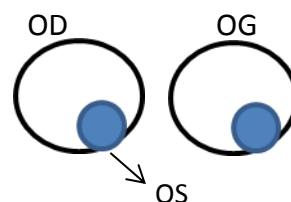
Cette notion est capitale en clinique. Elle indique la position dans laquelle il faut mettre l'œil pour être dans le champ d'action de tel ou tel muscle.

Le champ d'action du muscle oblique supérieur est le suivant :

- oblique supérieur droit : regard en bas et à gauche
- oblique supérieur gauche : regard en bas et à droite



Regard en bas à droite : action de l'oblique supérieur gauche



Regard en bas à gauche : action de l'oblique supérieur droit

II. LE SYNDROME DE BROWN

1. Epidémiologie/ Hérédité [1][2][3][5][6] [8][10][12]

Le syndrome congénital de Brown est un dérèglement oculaire relativement rare, puisque sa fréquence correspond à 1 cas sur 450 strabismes et par extrapolation 1 sur 20 000 naissances si la fréquence du strabisme dans la population générale est estimée à 2-3%.

Cette affection est découverte le plus souvent dans l'enfance, mais la découverte peut être tardive, dans 65 % des cas elle se fait avant l'âge de 7 ans et dans 85 % des cas avant l'âge de 12 ans.

La bilatéralité de ce syndrome est présente dans 10% à 20% des cas, il est donc majoritairement unilatéral (dans 90% des cas), atteignant préférentiellement l'œil droit (62%), chez des sujets en général du sexe féminin.

Concernant l'hérédité, la majorité des cas sont sporadiques. Les quelques cas familiaux décrits (fratries avec existence d'un syndrome de Brown sur une ou deux générations ou chez des jumeaux homozygotes) sont de transmission autosomique dominante à pénétrance incomplète et expression variable, la transmission autosomique récessive étant aussi proposée.

2. Etiologie [1][2][3][5][6][7][10][12]

A) Syndrome congénital

Présent dès la naissance, ce syndrome est la forme la plus classique. Il provient d'une transmission génétique rare. Les enfants étant souvent amenés à solliciter le regard en haut pour voir leur environnement et leur entourage, ce syndrome, souvent caractérisé, est assez facile à déceler dans l'enfance.

Une importante déviation verticale apparaît alors quand l'enfant regarde vers le haut dans une certaine direction. C'est ainsi que les parents remarquent une certaine déviation entre les deux yeux.

L'étiologie du syndrome de Brown congénital reste inconnue. Plusieurs auteurs proposent différentes conceptions :

-pour Brown, le syndrome congénital est dû à une gaine antérieure du tendon de l'oblique supérieur trop courte et fibreuse. Il le nomme alors « syndrome de rétraction de la gaine du grand oblique ».

-pour Bielschowsky, il s'agit d'un allongement insuffisant, de la partie rétrochléaire du tendon et du corps musculaire, faisant obstacle au passage dans le canal trochléaire.

-Parks évoque un manque d'élasticité du tendon plutôt qu'une rétraction de sa gaine. Cette perte d'élasticité peut entraîner une difficulté d'élévation en adduction.

-pour Sevel, il y aurait une relation entre la persistance de septa intratrochléaire embryonnaires.

-Spielmann suggère l'existence d'une anomalie congénitale développementale du muscle oblique supérieur par défaut fœtal d'innervation, comparable au phénomène évoqué dans la genèse du syndrome de Stilling-Türk-Duane.

Lors d'interventions ou de dissections, des études morphologiques ont avancé plusieurs hypothèses anatomiques sans preuve formelle du défaut initial :

❖ des anomalies au niveau de l'insertion du tendon :

-une insertion anormale du tendon avec œdème et usure précoce de celui-ci, entraînant une relation déficiente entre la gaine du tendon et la trochlée.

-des insertions fines et dédoublées de la portion antérieure.

❖ des anomalies du tendon lui-même:

-l'existence de connexions par un rameau musculaire avec le releveur de la paupière supérieure.

-l'existence de travées fibreuses entre le tendon et sa gaine.

-brièveté, fibrose et inextensibilité, adhérence anormale à la poulie.

❖ Des anomalies de la portion musculaire :

-l'absence de ventre musculaire et la substitution de la portion tendineuse par un tissu musculaire qui a son origine dans la zone de la trochlée, peut-être du fait d'un retour phylogénétique.

❖ Des anomalies au niveau de la trochlée :

- l'interruption du muscle au niveau de la trochlée.

❖ Des adhérences de la gaine au droit supérieur.

La théorie la plus largement admise, au moins pour le syndrome congénital, est une anomalie morphologique de l'oblique supérieur présente à la naissance et faisant obstacle à son relâchement : le tendon étant inélastique et trop court. Ce relâchement est indispensable pour que l'oblique inférieure puisse se contracter. Des anomalies primitives du complexe tendon/trochlée peuvent y être associées. Ce peut être une anomalie pré-trochléaire, une brièveté de la gaine ou du tendon de l'oblique supérieur, des anomalies intra-trochléaires ou des anomalies rétro-trochléaires. Elles sont dues à une brièveté ou à un épaissement constitutionnel de la portion intraoculaire du tendon de l'oblique supérieur. De ce fait, le tendon de celui-ci ne peut plus franchir l'orifice postérieur de la trochlée.

B) *Syndrome acquis*

Dans le syndrome de Brown acquis ou pseudo syndrome de Brown, le contexte est tout à fait différent puisque l'atteinte peut survenir sur la portion musculaire du muscle oblique supérieur et/ou sur le tendon réfléchi de ce muscle et/ou sur la trochlée et/ou le complexe tendon/trochlée qui sont auparavant sain(e)s.

On parle de ténosynovite si la bourse séreuse est atteinte et de myosite ou de myopathie si le corps musculaire est atteint. Le complexe trochlée-muscle oblique supérieur peut être touché simultanément.

Les étiologies de cette atteinte peuvent être multiples : inflammatoires ou infectieuses, traumatiques ou iatrogènes. Quelle que soit la cause, on aboutit à une anomalie structurelle qui fait que le passage du tendon à travers la poulie ne se fait plus correctement.

Dans certains cas le passage pourra s'effectuer de manière brutale, réalisant un « click » qui peut être audible et/ou palpable, souvent douloureux, qualifié alors de click syndrome.

Il nécessite un bilan étiologique clinique.

➤ Origine infectieuse ou inflammatoire

Dans le cas d'une atteinte inflammatoire ou infectieuse, il existe une ténosynovite du complexe tendon-trochlée à l'origine d'un mauvais coulissage du muscle à travers la trochlée. Les différentes causes infectieuses sont locorégionales à type de sinusite, pan sinusite, infection dentaire. Plus généralement toutes les causes de cellulites péri-orbitaires peuvent entraîner un syndrome de Brown acquis.

Les différentes causes inflammatoires peuvent être secondaires :

-A une inflammation locale idiopathique sans cause générale.

-A une tumeur :

.primitive du muscle oblique supérieur (rhabdomyosarcome).

.secondaire de l'orbite.

.périorbitaire à type d'ostéome du sinus frontal.

-A une maladie générale comme la polyarthrite rhumatoïde, l'arthrite entéropathique, l'arthrite juvénile rhumatoïde, le syndrome de Sjögren, le lupus érythémateux disséminé, l'ophtalmopathie associée aux maladies thyroïdiennes (myopathie

de l'oblique supérieur), la maladie de Marfan, le lichen et atrophique associé à une sclérodermie en plaque entraînant une attache mécanique du tendon par fibrose profonde sous-cutanée.

-A l'imprégnation du tendon :

.hormonale et à la rétention liquidienne lors de la grossesse créant une ténosynovite secondaire.

.par les mucopolysaccharides au cours d'une maladie de Hurler et de Scheie.

C'est plus particulièrement dans les étiologies inflammatoires et infectieuses que la symptomatologie est intermittente et peut évoluer vers la régression spontanée ou sous traitement adapté. C'est également dans ces étiologies que l'on peut rencontrer un « click ».

➤ Origine traumatique

Les syndromes de Brown secondaires à un traumatisme sont la conséquence d'une atteinte directe du muscle de la trochlée, du complexe tendon-trochlée (hématome, fracture, corps étranger, bris de glace, morsure, piqure d'insecte...). Ils peuvent initialement se présenter sous la forme d'une paralysie de l'oblique supérieur puis à moyen terme s'installe spontanément un processus inflammatoire chronique évoluant vers une phase de cicatrisation rétractile des structures anatomiques avec apparition de la limitation caractéristique du syndrome. Le traumatisme est le plus souvent orbitofacial à type de disjonction craniofaciale ou de fracture fronto-orbitaires, de plaies palpébro-orbitaires. L'imagerie neuroradiologique est indispensable pour faire le bilan des lésions osseuses, évaluer l'état du complexe poulie-trochlée, du corps musculaire oblique supérieur (qui peut être épaissi....) mais aussi dans les cas où les antécédents de traumatisme sont mal déterminés (vague notion de traumatisme facial) et par conséquent peu ou pas signalés.

➤ Origine iatrogène

Le syndrome de Brown iatrogène s'observe essentiellement au cours d'actes chirurgicaux.

Il peut s'agir :

-de chirurgie oculomotrice à type de plissement du muscle oblique supérieur (surtout si la plicature est pratiquée en nasal), à type de mise en place d'un fil de Cuppers dans le droit supérieur.

-d'anesthésie péribulbaire.

-de chirurgie rétinienne avec mise en place de matériau scléral placé dans le quadrant supérotemporal à proximité de l'oblique supérieur. L'atteinte de l'oblique supérieur se fait soit par déplacement antérieur du tendon, soit par ténotomie intentionnelle ou accidentelle.

-de chirurgie de filtration lors de glaucomes réfractaires avec interposition de valve pouvant entraîner des adhésions fibroaponévrotiques au niveau du muscle oblique supérieur.

-de chirurgie des sinus à proximité du complexe trochlée-poulie soit lors d'une chirurgie des sinus frontaux ou ethmoïdaux, soit lors de l'ablation des polypes nasaux.

Le click syndrome :

Le click syndrome ou signe du click peut exister dans le syndrome congénital (syndrome du «click idiopathique») comme dans l'acquis (syndrome du « click inflammatoire »). Dans certains cas, le passage du tendon dans la poulie peut s'effectuer de manière brutale réalisant un « click » qui peut être audible et/ou palpable, souvent douloureux, qualifié alors de click syndrome. Il est dû à un obstacle mécanique d'origine

congénitale ou inflammatoire situé dans la région trochléaire, venant gêner le jeu musculaire. Il existe une entrave qui empêche le tendon de coulisser librement dans le canal trochléaire. Il peut s'accompagner d'une douleur au niveau de l'angle interne de l'orbite ou d'une simple gêne au niveau de la poulie pendant le mouvement du globe. Ce forçage se définit comme une levée brutale de la diplopie (déclat) ressentie, parfois même entendue, par le malade et l'entourage alors que l'impotence en adduction disparaît. Ce phénomène peut être traduit sur une coordimétrie.

On le rencontre essentiellement dans les étiologies inflammatoires et infectieuses. Il est souvent dû à une atteinte de la bourse séreuse. On parle alors de ténosynovite inflammatoire.

Tableau récapitulatif des étiologies des syndromes de Brown acquis

| Inflammation/infection/autre | Traumatisme | iatrogène postopératoire |
|----------------------------------------------------------------------------------------------------------------------------------------------------------------------------------|--------------------------------------------------------------------------------------------------|-------------------------------------------------------------------------------------------------------------------------------------------------------------------------------------------------------------|
| <u>Infections locorégionales :</u> -Sinusite -Pansinusite -Infection dentaire -Cellulite péri-orbitaire | <u>Choc direct :</u> -Hématome -Fracture -Corps étrangers -Morsure | <u>Chirurgie oculomotrice :</u> -Muscle oblique supérieur : plicature en nasal, résection -Muscle droit supérieur : fi de Cüppers -Muscle droit latéral : plissement -Oblique inférieur : recul |
| <u>Inflammation générale :</u> -Polyarthrite rhumatoïde -Arthrite juvénile rhumatoïde -Arthrite entéropathique -Syndrome de Sjögren -Lupus érythémateux disséminé | <u>Plaie avec incarceration :</u> -Corps étranger métallique ou végétal | <u>Chirurgie rétinienne :</u> -Mise en place de sangle ou de rail de silicone |
| <u>Inflammation secondaire à une tumeur :</u> -Rhabdomyosarcome, métastase orbitaire -Ostéome du sinus frontal | <u>Fracture du crâne :</u> -Avec implication du toit de l'orbite et destruction de la trochée | <u>Chirurgie des glaucomes :</u> -Avec interposition de valves |
| <u>Autre :</u> -Grossesse -Dysthyroïdie -Maladie de Marfan -Mucopolysaccharidose (Huller/scheie) Lichen scléreux et atrophique | | <u>Chirurgie région orbitaire :</u> -Chirurgie des sinus frontaux et ethmoïdaux -Chirurgie des paupières supérieures (blépharoplastie) -Anesthésie péribulbaire |

3. Les caractéristiques du syndrome (motrices et sensorielles) [1][2][3][5][6][7][10][11][12]

Sur le plan moteur, les caractères cliniques du syndrome sont :

-une limitation de l'élévation en adduction de l'œil atteint, mimant un déficit du petit oblique ; c'est le maître signe de ce syndrome

-une absence ou faible hyperaction du muscle oblique supérieur (et très rarement une hypofonction de ce muscle)

-l'existence ou non d'une hyperaction modérée du synergique controlatéral, le droit supérieur controlatéral

-une élévation en abduction normale (formes typiques) ou limitée plus rarement (formes atypiques avec limitation du droit supérieur homolatéral)

-un élargissement de la fente palpébrale et abaissement en adduction du côté atteint

-une exophtalmie de 1 à 3 mm associée à un élargissement de la fente palpébrale au cours des tentatives d'élévation en adduction.

-une orthophorie en position primaire ; plus rarement une hypotropie, exophorie, exotropie (déviation horizontale associée).

-une divergence des axes visuels dans le regard en haut, conditionnant un syndrome V (hyperaction des obliques inférieurs). Il est dû à l'intégrité du muscle oblique inférieur qui maintient son action en abduction : la gaine ne permet pas au globe de s'élever en adduction, mais celui-ci peut effectuer un mouvement en abduction.

-une intorsion dans le regard en haut de 2 à 3 dioptries

-un test de duction forcée positif en élévation adduction (dans le champ d'action de l'oblique inférieur)

Sur le plan sensoriel, l'acuité visuelle est souvent maximale. La vision binoculaire est normale (surtout en position primaire et dans le regard en bas bien mise en évidence avec

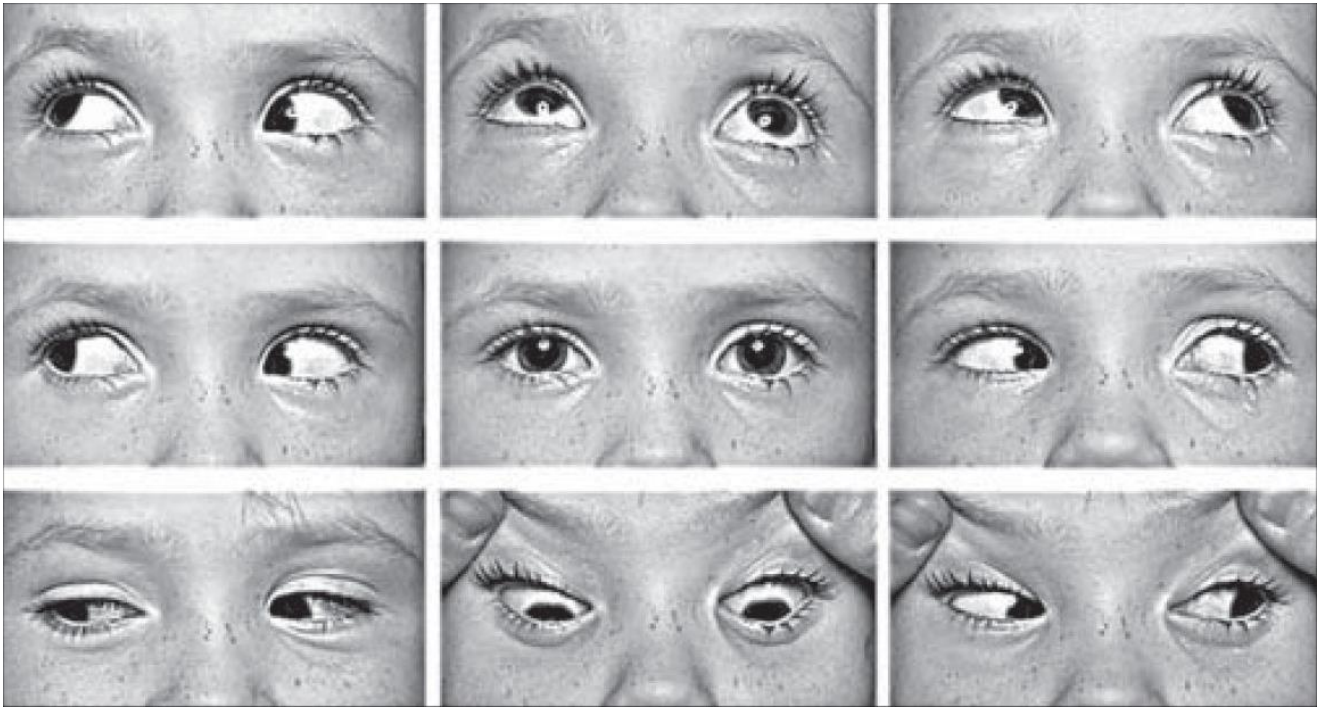
les stéréotests) et il peut y avoir un torticolis oculaire compensateur (30% des cas pour Brown), face tournée et cou légèrement défléchi du côté de l'œil atteint. Lorsque le torticolis est présent, il faut rechercher l'existence d'une fusion dans cette position. On retrouve également certains cas de CRA en cas d'ésotropie congénitale précoce associée. Il y a neutralisation lorsque le globe du côté atteint passe en adduction. L'amblyopie est généralement absente (sinon due à une amétropie non corrigée, une ésotropie congénitale associée, une déviation verticale en position primaire dans les formes sévères, un apanage de la forme sévère du syndrome et créant une déviation horizontale secondaire). Elle est retrouvée pour certains dans 4 à 14% des cas. C'est l'état sensoriel typique d'un syndrome de rétraction congénital.

La diplopie est à rechercher dans toutes les directions du regard. Lors des tentatives d'élévation en adduction, on peut retrouver une neutralisation ou une diplopie.

La présence du torticolis est un facteur de gravité, de même que la perte de sensorialité.

Tableau récapitulatif des signes cliniques du syndrome de Brown

| Classification des signes du syndrome de Brown selon Wilson (1989) | |
|---------------------------------------------------------------------------------|------------------------------------------------------|
| Signes constants | Signes variables |
| 1. Déficit de l'élévation en adduction | 1. Downshoot ou hypotropie en adduction |
| 2. Moins de déficit de l'élévation sur la ligne médiane | 2. Elargissement de la fente palpébrale en adduction |
| 3. Pas ou peu de déficit de l'élévation en abduction | 3. Torticolis |
| 4. Pas ou peu d'hyperaction de l'oblique supérieur | 4. Hypotropie en position primaire |
| 5. Syndrome V avec divergence dans le regard en haut | |
| 6. Duction forcée positive | |
| Classification des signes du syndrome de Brown selon von Noorden (1990) | |
| Signes | |
| 1. Absence d'élévation en adduction | |
| 2. Elévation en position primaire et en abduction normale ou près de la normale | |
| 3. Test de duction forcé positif | |
| 4. Elargissement de la fente palpébrale en adduction occasionnel | |
| 5. Hyperaction occasionnelle de l'oblique supérieur | |
| 6. Fréquente hypotropie de l'œil en adduction d'origine mécanique | |
| 7. Divergence dans le regard en haut (syndrome V) | |



Enfant atteint d'un syndrome de Brown de l'œil gauche (dans les 9 positions du regard) : on remarque une limitation de l'élévation de l'œil gauche en adduction, un petit abaissement de l'œil gauche dans les efforts d'adduction avec un élargissement de la fente palpébrale en adduction, l'élévation de l'œil gauche est un peu limitée dans le regard en haut avec en plus un petit syndrome V, son abduction est normale. En position primaire il est en orthoporie

4. Evolution [1][2][3][5][6][10]

Initialement Brown a décrit ce syndrome comme un syndrome de rétraction congénital fixe et non évolutif. Cette notion ne paraît concerner que les formes vraies du syndrome congénital.

Elle a été remise en question en ce qui concerne les pseudosyndromes de Brown congénitaux et acquis, qui sont susceptibles de régresser de façon plus ou moins complète à des âges parfois avancés.

Globalement le pourcentage d'amélioration et de guérison est de 67% ; il passe à 78% si on exclut la tranche d'âge 5-10 ans et à 82% en ne tenant compte que des sujets âgés de plus de 12 ans. L'amélioration s'effectue le plus souvent après l'âge de 7 ans et passe par un maximum à l'âge de 12 ans.

➤ Amélioration spontanée :

Le syndrome de Brown peut s'améliorer spontanément. Il faudra tenir compte de ces possibles disparitions ou améliorations spontanées lors de la conduite thérapeutique notamment lors de l'indication chirurgicale.

La disparition du syndrome est plus fréquente dans certaines formes acquises intermittentes que dans les formes congénitales. L'amélioration peut être obtenue après des efforts répétés de fixation d'élévation en adduction aussi bien dans les formes congénitales que dans les formes intermittentes acquises.

➤ Amélioration après traitement étiologique :

Dans le syndrome acquis l'évolution est très variable car elle dépend de l'étiologie. Dans les formes inflammatoires, il peut exister un caractère intermittent, on assiste alors à une régression totale ou spontanée ou sous traitement médical.

Wright décrit une amélioration spontanée dans 16% des cas acquis non traumatiques. Ainsi, la régression dans les causes infectieuses locorégionales après institution d'un traitement adapté général ou local (injection ou corticoïdes) n'est pas rare. Il en est de même dans les causes de certaines maladies générales comme par exemple les rhumatismes (instillation de corticoïdes locaux). Mais l'amélioration ne peut être qu'incomplète et temporaire.

➤ Pas d'amélioration :

Pour le syndrome de Brown congénital, l'évolutivité est variable et difficilement prévisible. Le plus souvent, l'état est stationnaire. Néanmoins, la fréquence de ce syndrome à l'âge adulte est assez faible. Ceci peut s'expliquer par le fait que le regard en haut est moins sollicité chez l'adulte que chez l'enfant ; l'affection passe alors plus volontiers inaperçue.

Pour le syndrome de Brown acquis, dans les formes cicatricielles notamment post-traumatique (inclusion de corps étranger, plaie dans la région de la poulie), post-tumorale ou iatrogène (intervention filtrante de glaucome...), il n'y a pas de régression. Certaines

formes iatrogènes, notamment après plicature trop importante de l'oblique supérieur, obligent à retourner sur le foyer chirurgical ou à affaiblir le droit supérieur controlatéral.

5. Diagnostic différentiel [1][2][3][5][10]

Le diagnostic différentiel du syndrome acquis et intermittent de la gaine du grand oblique se pose principalement avec les autres cas de déficit de l'élévation du globe et occasionnellement face à un déficit du grand oblique.

Il faut différencier le syndrome de Brown de :

-la paralysie de l'oblique inférieur: isolée elle est très rare et s'accompagne alors d'une hyperfonction du muscle oblique supérieur homolatéral et du muscle droit supérieur opposé, d'un syndrome alphabétique de type A, d'une enophtalmie en adduction, d'un torticolis inconstant, et surtout d'un test de duction forcée négatif dans le champ d'action de l'oblique inférieur.

-le syndrome d'adhérence de l'oblique inférieur qui s'accompagne d'une limitation de l'élévation par bride postopératoire. Ces brides limitent le mouvement dans le sens opposé au mouvement. L'adhérence de l'oblique inférieur-droit externe se retrouve soit après une chirurgie du recul de l'oblique inférieur ou de plicature ou de recul du droit externe, soit plus rarement, après ténectomie du petit oblique (techniques actuellement abandonnées).

-le syndrome de rétraction, notamment syndrome de Stilling-Türk Duane, c'est essentiellement le déficit en adduction avec downshoot que l'on peut retrouver dans certains types II, mais il y a une fermeture de la fente palpébrale en adduction qui aide au diagnostic

-la fracture du plancher de l'orbite « blow-out » ; la limitation de l'élévation du globe est identique en adduction et en abduction, due à l'incarcération du muscle droit inférieur. Le test de duction est positif dans le champ d'action du muscle droit inférieur

-la paralysie des deux éleveurs ; elle comporte une limitation de l'élévation identique en adduction et en abduction, une orthotropie en position primaire et un test de duction forcé négatif

-certaines affections centrales : elles peuvent entraîner une paralysie unilatérale de l'élévation (tel un syndrome de Parinaud unilatéral) mais elles sont alors associées à des signes neurologiques d'accompagnement, un déficit identique en adduction et en abduction et un test de duction forcé négatif

Diagnostic différentiel du syndrome de Brown

| Affection | Clinique | Test de duction forcée |
|---------------------------------------------------------|-----------------------------------------------------------------------------------------------------------------------------------------------------------------------------------------------------------------------------------------|-------------------------------------------------------|
| <u>Paralysie du muscle oblique inférieur</u> | .Hyperfonction du muscle oblique supérieur homolatéral .Hyperfonction du droit supérieur opposé .Syndrome A .Enophtalmie en adduction .Torticolis important | Négatif |
| <u>Syndrome d'adhérence du muscle oblique inférieur</u> | Adhérence oblique inférieur-droit externe après chirurgie : -de recul de l'oblique inférieur -de plicature, de recul du droit externe -de ténectomie ou ténotomie de l'oblique inférieur (techniques actuellement abandonnées) | Positif Champ d'action du muscle oblique supérieur |
| <u>Syndrome de Stilling-Türk-Duane de type II</u> | .Syndrome de rétraction .Déficit en adduction et en abduction | Positif Champ d'action de plusieurs muscles |
| <u>Paralysie unilatérale des deux élévateurs</u> | .Affection congénitale .Orthotropie en position primaire .Limitation de l'élévation identique en adduction et en abduction | Variable |
| <u>Fracture du plancher de l'orbite « Blow-out »</u> | .Limitation de l'élévation du globe identique en adduction et en abduction .Incarcération du muscle droit inférieur | Positif Champ d'action du muscle droit inférieur |
| <u>Affections centrales</u> | .Paralysie unilatérale de l'élévation possible .Signes neurologiques d'accompagnements .Déficit identique en adduction et en abduction | Négatif |

Il existe deux associations du syndrome de Brown, elles sont rares mais méritent d'être connues pour savoir les reconnaître :

-association syndrome de Brown d'un côté et syndrome de Duane de l'autre chez un enfant de 5 ans rapporté en 2005 par Bagheri et Repka

-association paralysie de l'oblique supérieur et syndrome de Brown : cette association a été rapportée en 1991 par Castanera et Molina et plus récemment par Bhola en 2004. Ce dernier rapporte un cas où la paralysie est confirmée par les résultats de l'IRM et le syndrome de Brown par le test de traction.

6. Différencier le syndrome congénital du syndrome acquis [1][2][3][5][6]

Le syndrome acquis se différencie du syndrome congénital par l'intermittence de sa symptomatologie. Il existe dans cette forme une diplopie absente dans le syndrome congénital (par neutralisation). Nous ne retrouvons pas de torticolis (présent dans la forme congénitale). La présence du click syndrome est plus importante dans le syndrome acquis (moins de douleur dans le congénital).

Tableau récapitulatif de différenciation entre les deux syndromes :

| | <u>Syndrome congénital</u> | <u>Syndrome acquis</u> |
|-------------------------|-----------------------------------|---------------------------------|
| Apparition | dès la naissance | dans l'enfance ou chez l'adulte |
| Symptômes | constants | intermittents |
| Associations | associé à un strabisme convergent | trauma |
| Douleurs | moins douloureux | click syndrome |
| Hypotropie en PP | Possible dans les cas sévères | Parfois importante |
| Torticolis | oui | non |
| Diplopie | Non car neutralisation | oui |

Il est nécessaire de pratiquer un bilan étiologique complet avec si besoin une imagerie de la région poulie-trochlée et du cadre orbitaire.

La réversibilité sous traitement est observée particulièrement dans les syndromes acquis, dans certaines étiologies comme par exemple l'étiologie rhumatismale chez l'enfant comme chez l'adulte.

7. Classification en fonction de la sévérité [1][2][3][5]

Brown a initialement décrit un vrai et un pseudosyndrome. La classification en congénitale ou acquis reste simple et valable quant à l'étiologie, mais si on considère l'importance de la forme clinique, certains auteurs proposent trois formes :

- légère sans hypotropie ni en position primaire ni en adduction, seulement en haut et en adduction, pas de position compensatrice de la tête (ou PCT)

- modérée sans hypotropie en position primaire mais avec une hypotropie en adduction et dans le regard en bas, +/- PCT

- sévère avec hypotropie en position primaire, en adduction et dans le regard en bas, présence d'une PCT

Le torticolis est pris en compte par Jampolski qui classe en « vrai syndrome » sans torticolis, sans déviation verticale en position primaire et « syndrome plus » avec ou sans déviation verticale en position primaire.

On peut proposer une autre classification qui tient compte de la présence ou non du torticolis et de la sévérité de la forme clinique.

On distingue plusieurs classifications :

JAMPOLSKI :

- vrai syndrome : sans torticolis et sans déviation verticale en position primaire

- syndrome plus : avec ou sans torticolis et déviation verticale en position primaire

VON NOORDEN (association de signes cliniques) :

- déficit d'élévation en adduction

- fréquente hypotropie en adduction ou en abduction quasi normale

- test de duction forcée positif
- hyperaction occasionnelle du grand oblique
- élargissement de la fente palpébrale en adduction
- syndrome « V » en haut

WILSON (association de signes constant et variables) :




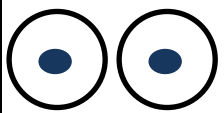





Signes constants :

- déficit de l'élévation en adduction, meilleure élévation en position primaire et très peu ou pas de déficit en abduction
- peu ou pas d'hyperaction du grand oblique
- syndrome V avec divergence dans le regard en haut
- duction forcée positive

Signes variables :

- hypotropie an adduction ou en position primaire, torticolis, élargissement de la fente palpébrale.

Classification des syndromes de Brown en fonction de la sévérité

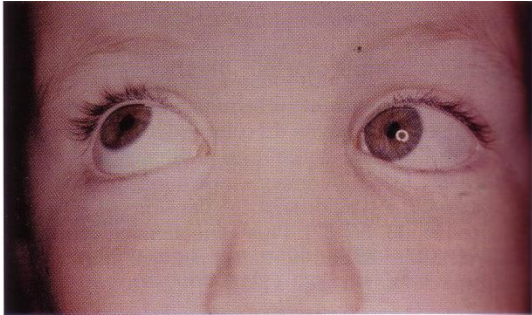| | | | | |
|----------------------|----------------------------------------------------------------------------------------------------------------------------------|--------------------------------------------------------------------------------------------------------------------------|-----------------------------------------------------------------------------------------------------------------------------|------------------|
| Forme légère | Absence d'hypotropie en position primaire  | Absence d'hypotropie en adduction  | Hypotropie en adduction et élévation  | Torticolis 0 |
| Forme modérée | Absence d'hypotropie en position primaire  | Présence d'hypotropie en adduction  | Hypotropie en adduction et élévation  | Torticolis 0 à + |
| Forme sévère | Présence d'hypotropie en position primaire  | Présence d'hypotropie en adduction  | Hypotropie en adduction et élévation  | Torticolis + |

| Syndrome de Brown | <u>Dévi</u> ation en position primaire | <u>Limitation en haut et en adduction</u> | <u>Limitation en adduction</u> | <u>Limitation en abduction</u> | <u>Torticolis</u> |
|--------------------------|----------------------------------------|-------------------------------------------|--------------------------------|--------------------------------|-------------------|
| <i>Léger</i> | 0 | + | 0 | 0 | 0 |
| <i>Moyen</i> | 0 | ++ | + | 0 à + | 0 à + |
| <i>Sévère</i> | <u>Hypotropie</u> | +++ Hypotropie | ++ | + à ++ | + à ++ |

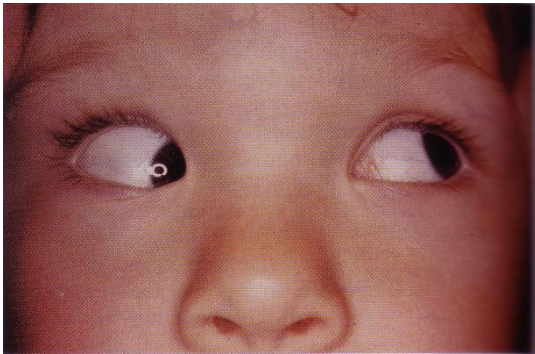
Forme clinique en fonction de la sévérité du syndrome

| <u>Syndrome de Brown congénital</u> | | <u>Syndrome de Brown acquis</u> | | |
|-------------------------------------------------------------|------------------------------------------------------------------------------------|------------------------------------------------------------------|--------------------------------------------|------------------------------------------------------------------|
| Torticolis absent Déviation en position primaire absente | Torticolis important Déviation en position primaire significative Asthénopie | Infectieux Inflammatoire | Traumatique | Iatrogène |
| Abstention thérapeutique | Chirurgie | Traitement médical : corticoïdes locaux et traitement général | Exploration radiologique ± chirurgicale | Exploration chirurgicale si antécédent de chirurgie oculomotrice |

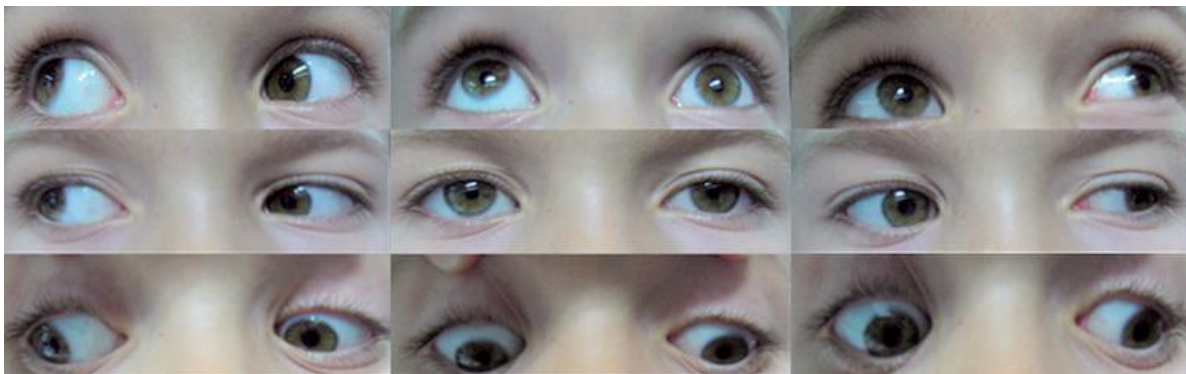Classification des sévérités en image :



→ Syndrome de Brown gauche léger : aux versions, limitation active de l'élévation en adduction de l'œil atteint, ici, l'œil gauche, dans le champ d'action du muscle oblique inférieur. Le déficit se situe au niveau du muscle oblique supérieur. L'œil paraît bloqué sans pouvoir dépasser la ligne horizontale. Rappelons qu'il n'y a pas d'hypotropie en position primaire ni en adduction. Pas de PCT.



→ Syndrome de Brown droit modéré, sans hypotropie en position primaire avec hypotropie en adduction et dans le regard en haut ainsi que dans le regard en bas. +/- PCT.



→ Syndrome de Brown gauche sévère : les neuf positions du regard. On peut noter l'hypotropie de l'œil gauche en position primaire. En adduction, l'œil est dévié vers le bas et il existe un élargissement de la fente palpébrale. Présence d'une PCT

III. EXAMENS

1. Examens orthoptiques [1][2][3][5][7][8][12]

INTERROGATOIRE

C'est un temps fort de l'examen. Il permet d'observer le patient afin de voir son comportement visuel (adopte-t-il une position compensatrice ? A-t-il un strabisme évident, le voit-on alterner spontanément ou pas ?..)

L'interrogatoire permet de rechercher les signes fonctionnels, on questionne le patient ou l'entourage sur :

-motif de la consultation, qui l'envoie ? (médecin scolaire, pédiatre, autre médecin, vient de lui-même...) Pourquoi vient-il ? (problème esthétique, position compensatrice, baisse d'acuité visuelle, vision double...).

-la date et les circonstances d'apparition ou de constatation du syndrome (depuis la naissance ou plus tard ? Apparition soudaine ou progressive ? Qui l'a remarqué ? Dans quelle circonstance (élévation anormale de l'œil sain, torticolis..) ? Quand il regarde la télé, à la fatigue, dans un regard particulier (en haut, hypertropie de l'œil sain remarquée par les parents) permettant parfois de distinguer les syndromes congénitaux (présents à la naissance) des syndromes acquis.

-le caractère constant ou intermittent avec la notion d'un click.

-circonstances déclenchantes ou d'apparitions (traumatisme, contexte pathologique connu, maladie inflammatoire générale, acte chirurgicale...) .

-la présence de douleurs, notamment dans le regard en haut et en adduction (dans l'angle supéro-interne avec rougeur, chémosis ou céphalées) ou le caractère asymptomatique.

-l'existence d'une diplopie (verticale).

-la présence d'un torticolis (tête inclinée du côté atteint et menton relevé).

-traitement antérieur : correction optique ?occlusion ? Chirurgie ?

-les antécédents personnels et familiaux de strabisme (prématurés, problème pendant l'accouchement (forceps, oxygénation...) maladie générale, maladie du système, antécédents de strabisme de fibrose musculaire, traumatisme facial ancien, problèmes oculaires autres, familiaux : y a-t-il des syndromes de Brown, des amblyopies ou autres strabismes dans la famille ?

-un éventuel traumatisme facial...

Pendant l'interrogatoire, l'orthoptiste en profite pour observer le patient (recherche d'une éventuelle position de tête) et se faire une idée sur son profil psychologique.

On recherche également des signes d'accompagnement comme :

-un syndrome grippal

-une infection oto-rhino-laryngologique

-des signes inflammatoires locaux

-une maladie générale ou dermatologique

-une maladie auto immune...

On questionne l'entourage sur la découverte de signes cliniques moteurs tel que :

-une limitation active et passive de l'élévation en adduction (signe majeur du syndrome de Brown).

-une hypotropie en position primaire ou en adduction témoin de la sévérité du syndrome, caractéristique des Brown traumatiques ou tumoraux. Elle est peu fréquente dans les cas congénitaux.

-une abduction normale et adduction le plus souvent normale (en adduction l'œil à tendance à être dévié vers le bas avec élargissement de la fente palpébrale).

-une exophtalmie minime avec élargissement de la fente palpébrale dans le regard en haut en adduction (dû au relâchement du droit inférieur et à la contraction de l'oblique inférieur) surtout dans les formes inflammatoires ou tumorales.

EXAMEN CLINIQUE

➤ Acuité visuelle

Elle est mesurée, un œil après l'autre, de près à 33 cm ainsi que de loin à 5m. Le patient portera sa correction optique s'il en a une.

La méthode pour mesurer cette acuité sera choisie en fonction de l'âge du patient.

Dans le syndrome de Brown, l'acuité est le plus souvent maximale.

➤ Tests à l'écran

L'orthoptiste le pratique avec un écran opaque ou translucide. Il permet d'apprécier l'alignement oculaire grâce à la localisation du reflet cornéen de la lumière par rapport à la pupille. Il recherche les déséquilibres oculomoteurs en étudiant la direction des axes visuels. Le patient doit fixer un point lumineux ou un objet réel de près à 33cm puis de loin à 5m en veillant à bien garder la tête droite en position primaire.

Avant de pratiquer n'importe quel examen, il faut regarder les reflets qui nous donnent avant tout une idée de ce que l'on va trouver par la suite. Ensuite, l'orthoptiste pratique le Cover test unilatéral puis le Cover test alterné.

Chez les patients atteints du syndrome de Brown, on remarque le plus souvent une orthoporie en position primaire. Le nombre déviation verticale est aussi important, plus particulièrement une hypotropie du globe atteint en position primaire ou en adduction. Elle témoigne de la sévérité du syndrome, elle est significativement plus importante dans les cas traumatiques. En effet l'hypotropie est peu fréquente dans les cas congénitaux et acquis non traumatiques même dans les cas où la limitation de l'élévation est sévère. Lorsqu'elle est supérieure à 10-12 dioptries, cela doit orienter vers la recherche d'une cause acquise traumatique ou tumorale.

L'orthoptiste peut trouver plus rarement une déviation horizontale (exophorie ou exotropie la plupart du temps).

Il faut aussi rechercher intorsion dans le regard en haut de 2 à 3D. Elle signifie que le syndrome de Brown est dû à l'inextensibilité du complexe tendon/trochée et non à un tendon trop court.

Les patients présentent aussi une exophtalmie de 1 à 3 mm associée à un élargissement de la fente palpébrale au cours de la tentative d'élévation en adduction. Elle est secondaire au relâchement du droit inférieur et à la contraction du muscle oblique inférieur (diagnostic différentiel avec la paralysie du petit oblique). Elle est l'apanage des formes inflammatoires ou tumorales.

➤ Motilité oculaire

Elle permet d'étudier l'intégrité des différents muscles oculomoteurs, et c'est donc l'examen essentiel pour diagnostiquer le syndrome de Brown.

Le signe le plus évident et constant du syndrome de Brown est la limitation active et passive de l'élévation en adduction (dans le champ d'action de l'oblique inférieur or l'atteinte est bien celle de l'oblique supérieur). En complète adduction l'œil atteint ne peut, dans les tentatives d'élévation, dépasser la ligne horizontale (ou la dépasse de peu).

Il faut donc exclure l'hypothèse d'une paralysie de l'oblique inférieur on doit observer une hyperaction de l'oblique supérieur homolatéral et du droit supérieur controlatéral. Or dans le syndrome de Brown il n'existe pas d'hyperaction d'autre muscle sur l'œil concerné mais seulement une hyperaction du droit supérieur sur l'œil controlatéral. Il peut y avoir d'autres hypo actions musculaires associées.

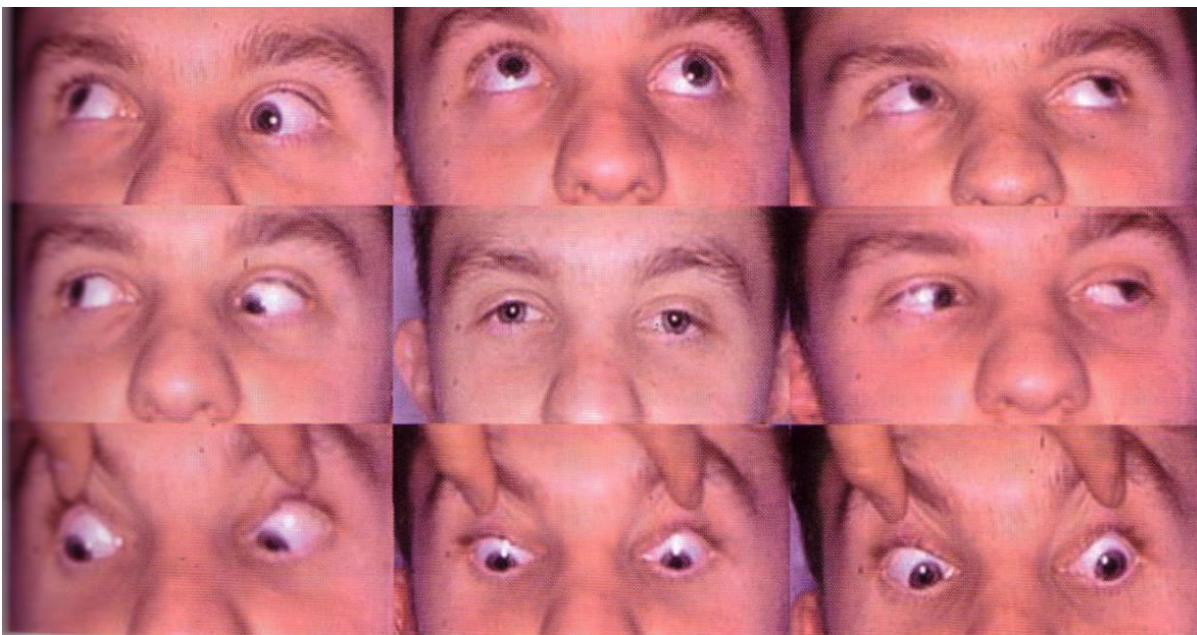
L'œil ne dépassant pas la ligne horizontale, il n'y aura pas de vision binoculaire dans le regard en haut et en dedans. Il y aura donc tendance au torticolis (30% des cas pour Brown), tête inclinée discrètement du côté atteint, légère élévation du menton quand le syndrome est unilatéral.

Cette limitation de l'élévation diminue progressivement lorsqu'on quitte le champ d'action du petit oblique, c'est-à-dire lorsque le globe passe en adduction où elle devient pratiquement normale.

L'abduction est normale et l'adduction est elle aussi le plus souvent normale, toutefois, dans cette dernière position, on remarque que l'œil a tendance à être dévié vers le bas ainsi qu'un élargissement de la fente palpébrale.

L'étude des versions montre un syndrome alphabétique, de type V, avec divergence dans le regard en haut : il est dû à l'intégrité du muscle oblique inférieur qui maintient son action en abduction : la gaine ne permet pas au globe de s'élever en adduction, mais celui-ci peut effectuer un mouvement en abduction.

L'orthoptiste recherchera l'existence un « click » idiopathique dans le syndrome congénital et d'un « click » inflammatoire dans le syndrome acquis avec un ressaut audible, visible ou palpable lors de l'apparition ou de la disparition du blocage plus ou moins associé à une douleur dans l'angle supéro-interne ou une gêne.



Syndrome de Brown gauche modéré (9 positions du regard): on remarque une limitation de l'élévation marquée de l'œil gauche en adduction qui ne dépasse pas la ligne médiane, un abaissement de l'œil gauche en adduction avec un élargissement de la fente palpébrale, une hypotropie de l'œil gauche en position primaire, un syndrome V.

➤ Etude du torticolis ou position compensatrice

La position vicieuse aussi appelée position compensatrice ou torticolis est due à la recherche par le patient d'un regard où il est en situation d'orthoporie ou au plus proche de celle-ci. Elle existe dans les déséquilibres oculomoteurs tels que les paralysies ou syndromes alphas, le sujet cherche alors un regard où sa vision binoculaire peut s'exercer. Elle peut également exister dans les nystagmus lorsqu'il existe un blocage dans un certain regard. On peut observer si la tête est tournée, penchée, ou inclinée. Il peut avoir une combinaison de ces trois éléments suivant le regard cherché par le patient.

Généralement les patients atteints du syndrome de Brown ont une position compensatrice tête inclinée discrètement du côté atteint avec une légère élévation du menton (tête rejetée en arrière) quand le syndrome est unilatéral. Ce torticolis est présent dans 30% des cas pour Brown, et survient pour compenser la déviation verticale en position primaire.

A la différence des paralysies oculomotrices, il ne sert pas à éviter la diplopie car la suppression survient dès que l'œil sain franchit la limite du champ fusionnable du regard. C'est l'inextensibilité du tendon qui provoque, selon son degré de sévérité, un torticolis en rotation et en inclinaison : il est l'apanage des formes sévères.

Le champ du regard binoculaire dans ces syndromes restrictifs congénitaux est exploité au maximum expliquant peut être l'absence de torticolis malgré le trouble moteur dans les formes légères ou modérées.

Lorsque le syndrome de Brown est bilatéral, le torticolis devient plus évident, tête fléchie, menton levé en permanence.

➤ Mesure de la déviation dans l'espace

Elle est réalisée grâce à la baguette de Maddox de loin et de près, ou grâce au prisme s'il s'agit d'un hétérophorie. On peut l'effectuer en position primaire mais également dans les différentes positions du regard pour observer l'incomitance de la déviation. Dans le cas du Brown on note une déviation plus importante dans le regard en haut et en adduction de l'œil atteint.

➤ Etude de la qualité de la vision binoculaire

On peut étudier les vergences aux prismes pour voir si le patient possède une bonne amplitude de fusion. On peut également tester le PPC qui examine le pouvoir de convergence. Ces deux examens nous renseignent sur la qualité de la vision binoculaire. Si la convergence est de faible amplitude on peut parler d'insuffisance de convergence ce qui ne montre pas une vision binoculaire de bonne qualité, le patient qui est atteint peut souffrir de céphalées, de vision double... On peut rééduquer ces personnes pour leur redonner une convergence suffisante et leur éviter ces signes fonctionnels. Dans le cas d'un syndrome de Brown on retrouve généralement une vision binoculaire normale.

➤ Etude de la vision stéréoscopique

Elle correspond à la vision du relief. Elle peut être quantifiée par différents tests dont le LANG Le WIRT et le TNO.

Les patients atteints du syndrome de Brown ont généralement une bonne vision stéréoscopique en position primaire.

➤ Etude de la diplopie

On utilise le verre rouge : on place un verre rouge devant l'œil pour lui faire prendre conscience de sa diplopie si elle n'est pas spontanée. On fait regarder le patient dans les différentes positions du regard pour voir s'il existe une incomitance de cette diplopie. Dans le cadre d'un syndrome de Brown, les patients n'ont généralement pas de diplopie en position primaire mais elle apparaît dans les regards en haut et elle est maximale dans le regard en haut et en adduction de l'œil atteint car il ne peut pas s'élever. Généralement c'est une diplopie verticale. Elle est conditionnée par la perte de parallélisme des axes visuels lorsque le regard est porté dans le champ d'action du petit oblique de l'œil concerné; intermittente et le plus souvent fugace, elle est décrite par les patients comme un décalage vertical des images dont l'écart est d'importance variable.

Il peut observer cette diplopie dans ce regard spontanément s'il ne neutralise pas d'un œil.

➤ Synoptophore

Permet d'étudier la vision binoculaire. Il y a 3 mires différentes :

-Mire de perception simultanée (PS) : permet de mesurer l'angle de l'hétérophorie ou du strabisme et de voir la correspondance rétinienne. Un patient atteint d'un syndrome de Brown aura généralement des perceptions simultanées à 0° en position primaire. Par contre dans le regard en haut du côté opposé de l'œil atteint, on aura une déviation importante surtout en verticale car l'œil atteint ne s'élève pas en adduction.

-Mires de fusion (F°) : on présente deux images ayant un détail différent sur chaque œil, ce qui permet de voir si le patient peut décompenser son hétérophorie en fusionnant. Ensuite on le fait diverger jusqu'à ce qu'il voit deux images, puis on le fait converger jusqu'à ce qu'il voit aussi deux images. On peut ainsi voir s'il existe une insuffisance de convergence. La fusion est de bonne qualité chez un patient atteint de syndrome de Brown.

-Mire de vision stéréoscopique : le patient atteint de Brown aura une bonne vision stéréoscopique.

❖ Coordimétrie ou Lancaster

Il ne peut être réalisé qu'en présence d'un CRN (correspondance rétinienne normale). Il peut y voir les déficits musculaires ou les hyperactions ainsi que la déviation entre les deux yeux. Dans le cadre d'un syndrome de Brown on remarque un déficit dans le champ d'action de l'oblique inférieur de l'œil atteint mais pas d'hyperaction de l'oblique supérieur (celle-ci est très rare, on peut observer parfois une hypo-fonction de ce muscle).

Le Lancaster ou Heiss-Weiss confirment les données cliniques. Il faut distinguer la forme congénitale de la forme acquise.

Forme congénitale :

Pour la forme congénitale, on note au début :

-la normalité de chaque œil en position primaire et dans le champ inférieur, la vision binoculaire étant conservée.

-une hypoaction du muscle oblique inférieur de l'œil atteint.

-une hyperaction plus ou moins marquée du droit supérieur controlatéral (synergique controlatéral).

-l'absence d'hyperfonction du muscle oblique supérieur atteint.

L'évolution peut se faire vers l'amélioration de la coordimétrie avec l'âge adulte une meilleure excursion dans le champ du muscle oblique inférieur homolatéral et une réduction de l'hyperaction du droit supérieur controlatéral.

Forme acquise :

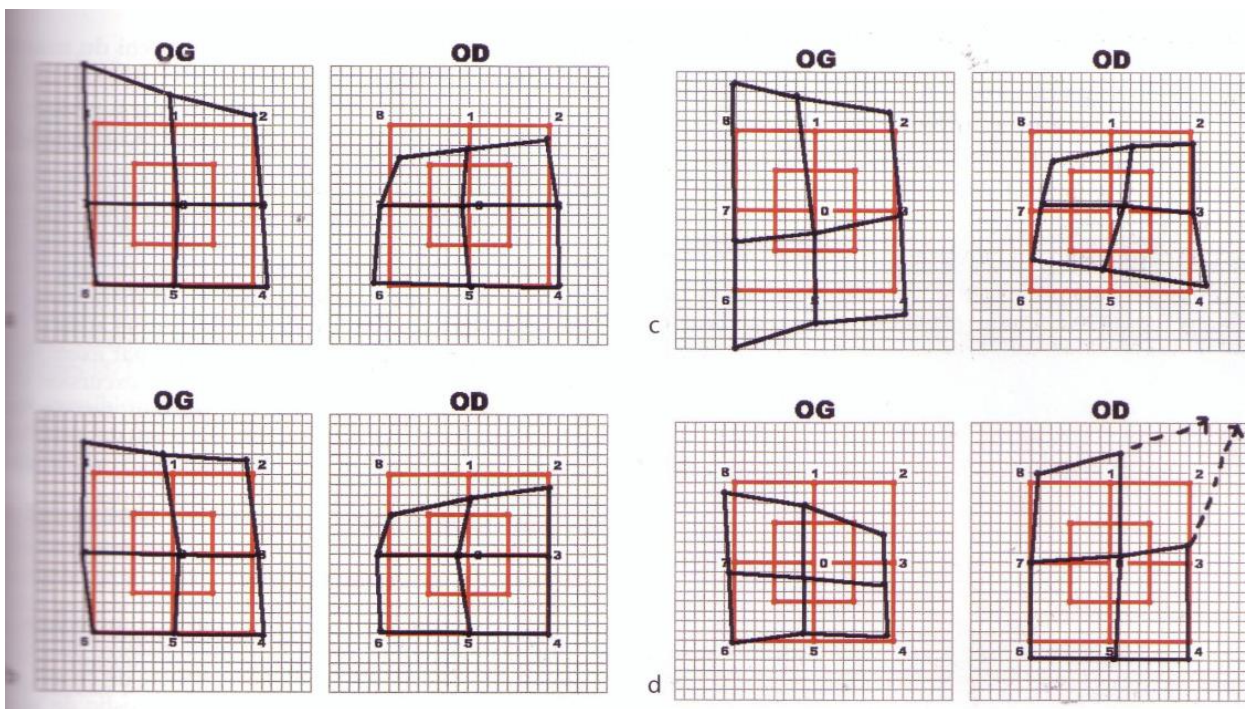
Pour les formes acquises, en particulier dans les formes traumatiques, on note :

-la normalité de chaque œil à la fois en position primaire et dans le champ inférieur est rarement observée : soit on note une diplopie en position primaire avec conservation de la vision binoculaire en bas, soit certaines formes gardent une vision simple en position primaire avec diplopie dans le regard en bas.

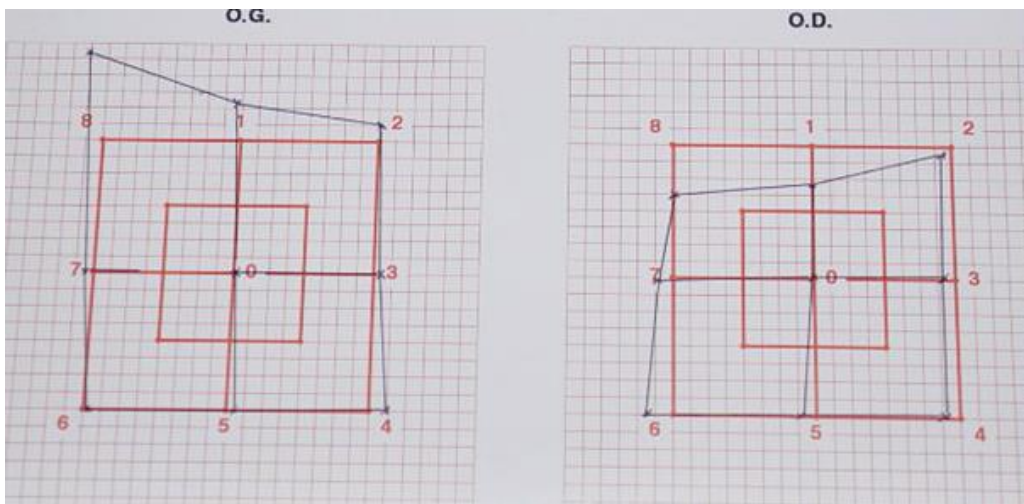
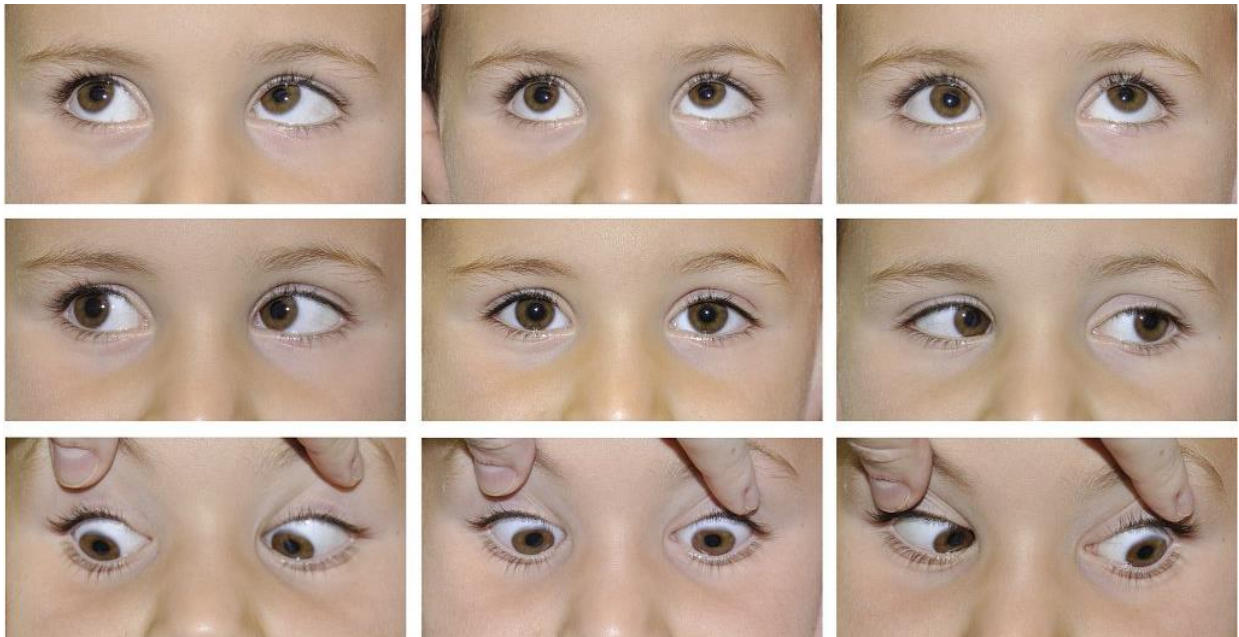
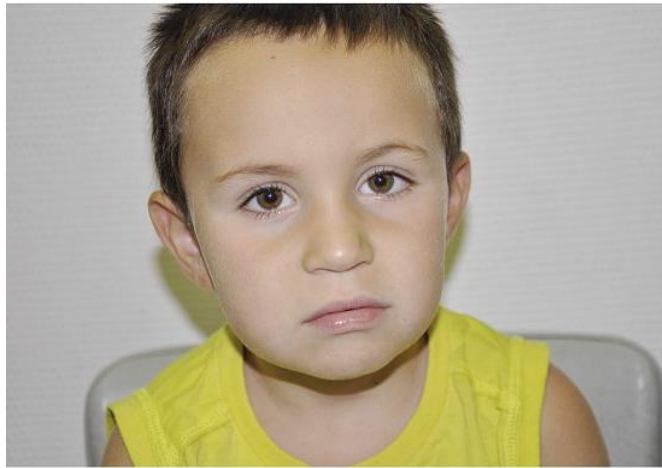-une hypo-action du muscle oblique inférieur de l'œil atteint qui peut être sévère.

-une hyperaction du droit supérieur et du droit inférieur controlatéraux plus accentuée. Weiss décrit des formes asymétriques, l'une avec atteinte de l'oblique supérieur et atteinte de l'oblique inférieur a minima et inversement.

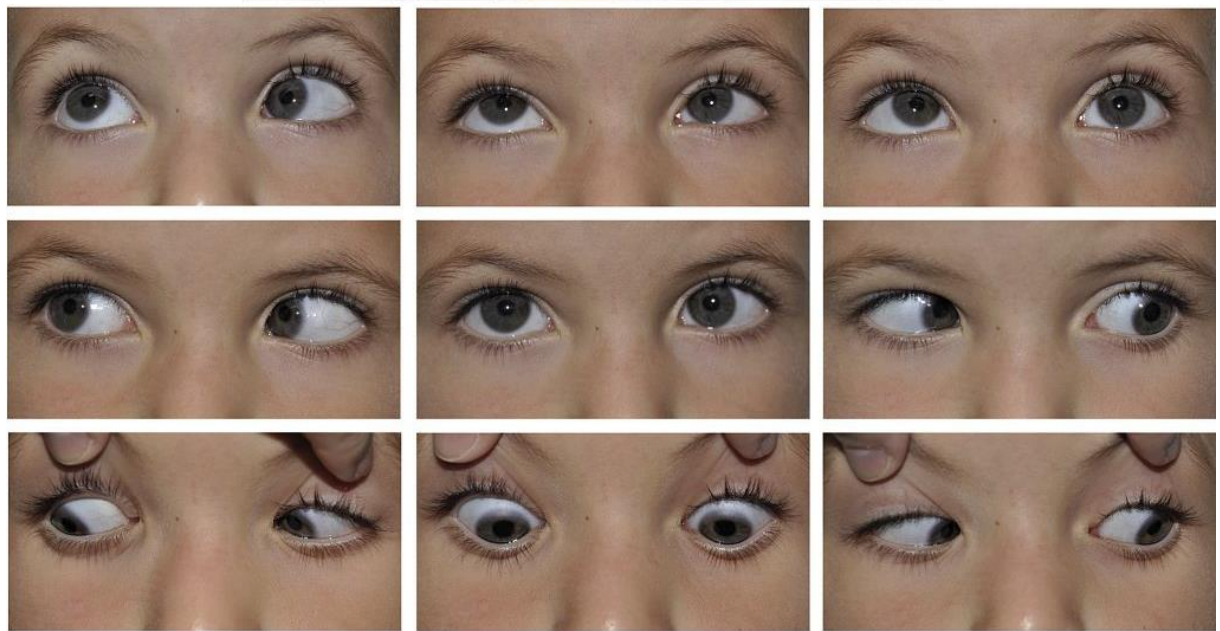
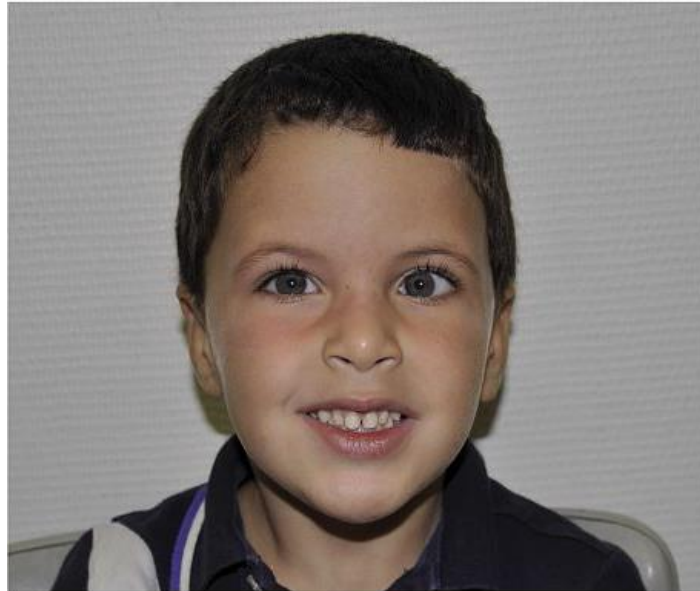-une hypo-action plus ou moins marquée de l'oblique supérieur de l'œil atteint.



Coordimétrie au cours du syndrome de Brown congénital (a, b) et acquis (c et d). A :
normalité de chaque œil en position primaire et dans le champ d'action inférieur, vision binoculaire
conservée : hypo-action du muscle oblique inférieur de l'œil atteint(OD), hyperaction plus ou moins
marquée du droit supérieur controlatéral(OG), absence d'hyperfonction du muscle oblique
supérieur du côté atteint. B : évolution vers l'amélioration à l'âge adulte : réduction de
l'hyperaction du muscle droit supérieur controlatéral. C et D : formes acquises en particulier
traumatiques, c : diplopie dans le regard en bas ; hypo-action muscle oblique inférieur de l'œil
atteint (OD, hypo-action de l'oblique supérieur de l'œil atteint (OD), hyperaction du synergique
controlatéral : droit supérieur (OG), hyperaction de l'antagoniste controlatéral : droit inférieur (OG)
d : hypo-action du muscle oblique inférieur de l'œil atteint généralement sévère (OG) avec
hyperaction du synergique controlatéral : droit supérieur (OD) ainsi que de l'antagoniste
controlatéral : droit inférieur (OD), très faible hypoaction de l'oblique supérieur de l'œil atteint.

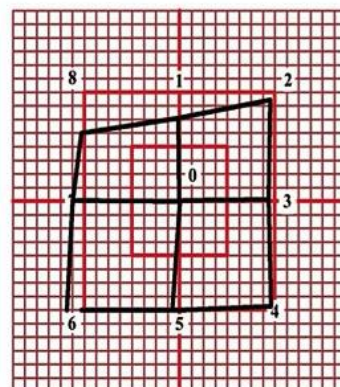
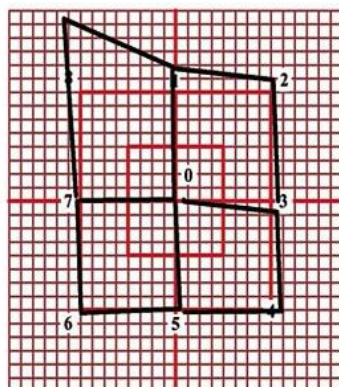


Cet enfant est atteint d'un syndrome de Brown congénital modéré droit avec torticollis modéré, absence de déviation en position primaire, hypotropie en adduction et hypotropie dans le regard en haut et à gauche.



OD

OG



Cet enfant est atteint d'un syndrome de Brown congénital gauche avec torticolis, ésoptropie de l'œil gauche, hypotropie gauche en position primaire. L'examen coordimétrique met en évidence une importante limitation de l'élévation en adduction.

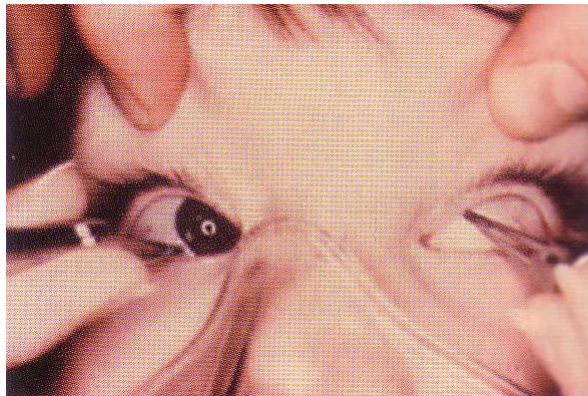➤ Test de duction forcée

Ce test confirme l'existence d'un obstacle mécanique à l'origine de la limitation de l'élévation passive du globe atteint en adduction. La positivité de ce test est capitale car il permet de poser le diagnostic du syndrome de Brown.

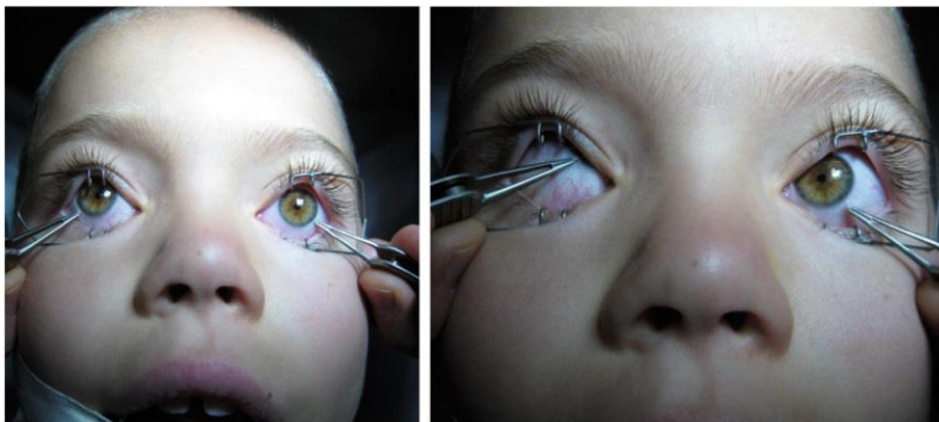
Ce test est effectué chez l'enfant sous anesthésie générale, il doit être bilatéral et comparatif. Il consiste à amener le globe atteint par traction dans le champ d'action du muscle oblique inférieur (vers le haut et l'intérieur) et à noter l'existence ou non d'un « click ».

Le test est positif quand l'œil ne parvient pas à effectuer ce mouvement passif.

L'importance de la limitation de l'élévation de l'œil atteint sera la même lors des ductions, des versions, ou des ductions passives.



Test de duction forcée sous anesthésie générale. L'œil atteint ne va pas dans le champ d'action du muscle oblique inférieur.



Test de duction forcée sous anesthésie générale : bilatéral et comparatif.

Ce test met en évidence l'impossibilité d'élévation en haut et en adduction de l'œil droit (champ d'action du muscle oblique inférieur).

➤ Signes cutanés locaux

L'examen peut mettre en évidence au niveau de l'angle supéro-interne de l'orbite des signes inflammatoires, des cicatrices de traumatismes anciens.

2. Examens ophtalmologiques [1][2][3][5][7]

LE FOND D'ŒIL

Il est plus facilement réalisable si le patient a été préalablement dilaté à l'aide de collyres tel que le Mydriaticum et la Néosynéphrine (5% chez les enfants jusqu'à l'âge de 14ans puis 10%). Il permet d'écarter tous problèmes organiques. Généralement normal chez les patients atteints de Brown.

LA REFRACTION

Elle sert à définir le défaut réfractif de l'œil et peut conduire à la prescription de lunettes.

Pour le syndrome de Brown, la réfraction après cycloplégique retrouve le plus souvent une emmétropie mais certains auteurs ont décrit des astigmatismes hypermétropiques et des hypermétropies.

3. Examen paraclinique [1][2][3][5][7][9]

IRM : IMAGERIE CEREBRALE ET ORBITAIRE

L'imagerie centrée sur la région orbitaire et péri orbitaire incluant le scanner et l'imagerie par résonance magnétique (IRM) est devenue un complément particulièrement utile pour le diagnostic étiologique du syndrome de Brown ainsi que pour son traitement.

Pendant de nombreuses années, l'évaluation du muscle oblique supérieur dans le syndrome de Brown a été effectuée par l'analyse chirurgicale surtout de la partie antérieure du tendon, plus rarement de la poulie.

Grâce aux progrès technologiques réalisés au cours de ces vingt dernières années avec l'évolution de la scannographie et de l'émergence de l'IRM, le contenu orbitaire a pu être analysé par des coupes minces des orbites et de leur contenu (épaisseur pouvant aller de 10mm à 2mm), permettant une meilleure analyse anatomique et fonctionnelle du muscle oblique supérieur.

Le scanner est indiqué dans les causes traumatiques car en appréciant le cadre osseux, il met en évidence les fractures et/ou le déplacement de l'orbite osseuse, les incarceration musculaires. Ce sont essentiellement les lésions de l'angle supéro-interne de l'orbite par traumatisme fronto-orbito-nasal qui lèsent le muscle oblique supérieur et le complexe trochlée/tendon. Cet examen peut aussi être très utile lors de traumatisme de l'orbite passé inaperçu, indiquant la nécessité d'une IRM complémentaire pour la visualisation du complexe tendon/trochlée.

L'IRM est indiquée pour une étude anatomique et fonctionnelle (avec mise en évidence de la contractilité) des muscles extra oculaires dans les strabismes complexes. Les études concernent surtout la paralysie de l'oblique supérieur (évaluation qualitative de l'atrophie de l'oblique supérieur) et plus rarement le syndrome de Brown.

Néanmoins, certaines anomalies anatomiques retrouvées par l'analyse chirurgicale du complexe tendon/trochlée sont mise en évidence sur l'IRM.

En effet, l'IRM permet de visualiser le muscle oblique supérieur dans sa partie orbitaire, le complexe poulie/trochlée, le tendon réfléchi et les poulies des muscles droits. Les lésions retrouvées peuvent être classées radio anatomiquement en :

- dommages au niveau de la trochlée par chirurgie du sinus frontal avec sinusite, traumatisme de l'orbite, morsure de chien ou accident automobile : cicatrices extensives trochléennes, anomalies du tendon réfléchi avec bandes adhérentes dans la région trochléaire, élargissement du tendon en arrière de la trochlée, désorganisation du complexe tendon/trochlée, avulsion de la trochlée avec désengagement du tendon et fracture trochléaire

- dommages au niveau du tendon réfléchi du muscle oblique supérieur

- dommages au niveau du muscle oblique supérieur avec présence des structures nodulaires dans le tendon jouxtant la partie latérale de la trochlée (kystes dans le tendon) 9 mois après blépharoplastie, avec nodules à la palpation au niveau de la trochlée ou click syndrome.

- anomalies au niveau de la poulie du muscle droit latéral survenant brutalement, d'origine idiopathique à type d'instabilité de la poulie dans le regard en bas, soit après décompensation orbitaire dans le cadre d'une ophtalmopathie thyroïdienne

Le diagnostic du syndrome de Brown congénital et clinique ; l'IRM peut retrouver les anomalies suivantes :

- des anomalies des poulies du muscle droit latéral, à type de déplacement inférieur augmenté dans le regard en bas.

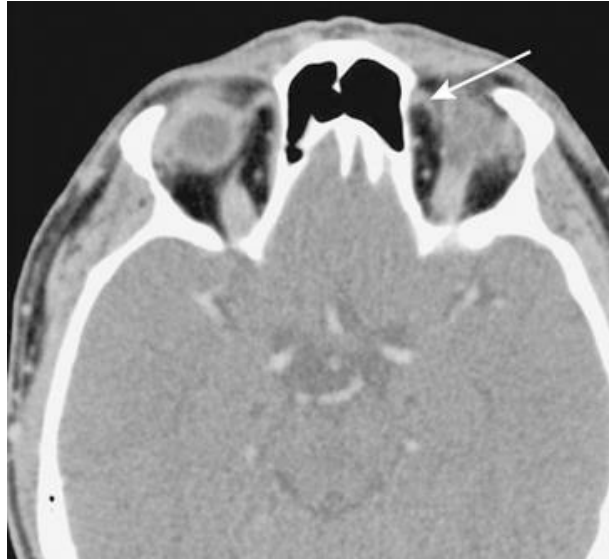
- des anomalies congénitales du muscle oblique supérieur :

- .absence du corps musculaire de l'oblique supérieur avec un tendon réfléchi présent et anormalement inséré dans sa portion terminale sur la trochlée.

- .diminution du corps musculaire avec tendon réfléchi (bande fibreuse dense) se terminant directement sur la trochlée allant de la sclère à la trochlée.

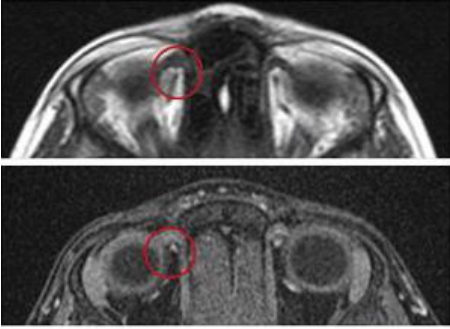
Cette étude démontre l'importance de l'IRM pour une meilleure physiopathologie et l'aide qu'elle représente, tant sur le plan diagnostique que thérapeutique dans l'indication chirurgicale. L'IRM permet aussi d'exclure les faux syndromes de Brown dus par exemple à un processus orbitaire qui peut gêner l'excursion du globe oculaire en haut et en adduction comme un hémangiome de la paroi orbitaire médiale.

En d'autres termes l'IRM est devenu un complément indispensable qu'elle que soit la forme congénitale ou acquise du syndrome .Cependant, la nécessité d'une anesthésie générale chez le petit enfant peut faire discuter son indication.

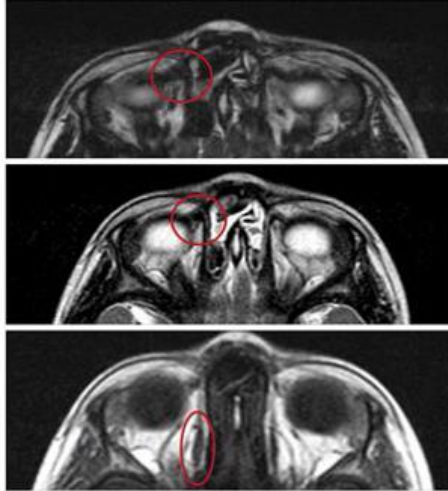


Anomalie congénitale à type d'élargissement du complexe tendon-trochlée visualisée par IRM chez un sujet présentant un syndrome de Brown

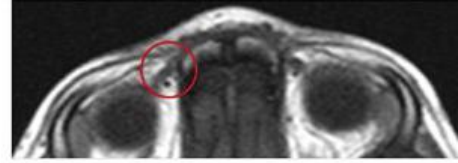a.



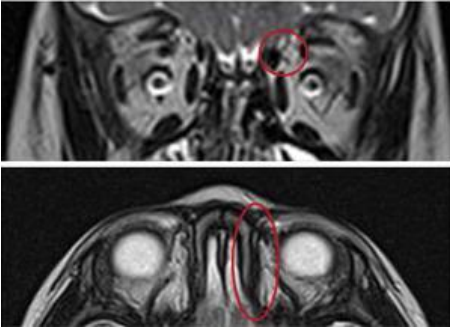
c.



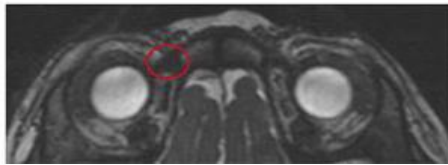
e.



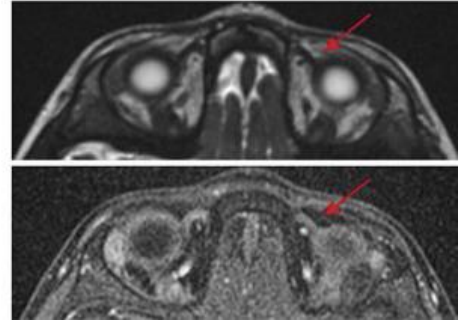
b.



d.



f.



Syndrome de Brown congénital : aspects en IRM. a. Hypertrophie du complexe tendon-poulie droit (coupes axiales en T2 et T1 avec injection de gadolinium). b. Hypertrophie du complexe tendon-poulie-corps musculaire de l'oblique supérieur gauche (coupes coronale et axiale en séquence CISS) (muscle oblique supérieur entouré en rouge). c. Hypertrophie du complexe tendon-poulie-corps musculaire de l'oblique supérieur droit (coupes axiales mettant en évidence l'hypertrophie du muscle oblique supérieur droit au niveau du tendon, de sa poulie et du corps musculaire dans sa portion antérieure sur les deux premières coupes, et du corps musculaire dans sa portion postérieure sur la troisième coupe). d. Hypertrophie de la poulie droite (coupe axiale en séquence T1). e. Allongement du tendon droit (coupe axiale en séquence T2). f. Amincissement du tendon gauche au niveau de son insertion sclérale (coupes axiales en séquence CISS et T1 avec injection de gadolinium).

BILANS COMPLEMENTAIRES

Les examens complémentaires sont essentiellement prescrits dans les syndromes acquis lors de la recherche étiologique et pour la surveillance.

➤ *Bilan biologique*

Le caractère acquis intermittent du syndrome, l'association à des manifestations inflammatoires loco-régionales ou générales incitent à pratiquer un bilan sanguin visant à mettre en évidence une origine inflammatoire (accélération de la vitesse de sédimentation (VS), augmentation des immunoglobulines G (IgG), leucocytose, anémie, Waaler-Rose et test au latex.

Celui-ci s'avère en pratique uniquement positif dans les affections compliquées du syndrome locorégionale inflammatoire évolutives (cellulites orbitaire, ethmoïdite, sinusite frontale, granulome apical). Il est négatif dans les formes isolées du syndrome.

➤ *Bilan radiologique*

Il peut préciser une cause locale (traumatisme orbitaire, obésité) régionale (sinusite, infection dentaire) ou générale (stigmata radiologiques des affections rhumatismales). Il n'apporte pas d'arguments étiologiques.

➤ *L'échographie orbitaire*

On recherche d'une forme localisée de myosite, des signes de pseudotumeurs inflammatoires orbitaires hautes (épaississement du GO et des tissus péri-trochléaires, hyporéflexivité du GO)

➤ *L'électro-oculomotogramme (EOMG)*

Il permet une étude dynamique objective du déficit oculomoteur et montre un ralentissement de la vitesse d'élévation de l'œil atteint, suivi d'une saccade de rattrapage.

L'intérêt de cet examen est de mettre clairement en évidence l'atteinte oculomotrice qui peut être difficile à piéger cliniquement compte tenu de la variabilité du déficit et de la rapidité habituelle de la résolution.

IV. LES TRAITEMENTS

Le traitement du syndrome de Brown est chirurgical bien que l'indication d'un geste opératoire soit rarement requise

Les indications, elle, se limitent à certaines formes :

-lorsqu'il existe une attitude compensatrice de la tête permettant de maintenir la fusion.

-lorsqu'il existe une déviation des axes visuels en position primaire.

-dans les formes bilatérales.

-en cas d'esotropie ou d'hypotropie associée.

Il n'existe pas de protocole opératoire univoque en raison de la diversité des anomalies anatomiques rencontrées. Brown préconise dans les syndromes vrais de la gaine du tendon du grand oblique, une excision de la gaine avec ou sans plissement du petit oblique, ou des sections marginales multiples avec étirement du tendon.

1. Traitement général [1][2][3][5][12]

A. Traitement optique

L'ophtalmo prescrit des lunettes si un défaut réfractif est constaté lors de la réfraction. La mesure sera faite sous cycloplégique afin de bloquer l'accommodation. Ces lunettes ne vont pas améliorer le syndrome de Brown mais elles vont permettre à l'enfant de mieux voir et de moins forcer sur ses yeux.

B. *Traitement orthoptique*

L'orthoptiste pourra traiter deux problèmes :

-une amblyopie (qui est une différence d'acuité visuelle de 2/10 entre les deux yeux) par occlusion du bon œil. Plus l'amblyopie est profonde, plus la durée de l'occlusion augmentera.

-une insuffisance de convergence par des séances de rééducation

2. Traitements médicaux et chirurgicaux

[1][2][3][5][6][10][12]

A) *Les techniques chirurgicales*

Plusieurs techniques ont été proposées, mais aucune ne fait l'unanimité. Les interventions concernent :

-soit le complexe trochlée-oblique supérieur uniquement.

-soit en association avec un geste sur le muscle oblique inférieur.

-soit avec interposition de bandes de silicone sur l'oblique supérieur.

La voie d'abord du muscle oblique supérieur est le plus souvent transconjonctivale nasale supérieur, pour exposer au mieux le tendon réfléchi.

➤ **Intervention sur la gaine du muscle oblique supérieur :**

-Gainotomie ou gainectomie simple initialement proposée par Brown après isolation du tendon : la gaine peut être entièrement ou bien partiellement sectionnée par des incisions marginales

-Gainotomie ou gainectomie associée ou non à des exercices tractionnels : ce sont des exercices précoces d'élévation du globe ou une traction orthopédique avec fixation du globe en adduction : l'élévation est obtenue par des fils de traction mis au limbe et fixés à travers la paupière supérieure.

Les résultats se sont avérés très variables et généralement décevants.

➤ **Intervention sur le tendon du muscle oblique supérieur :**

Ces interventions ont pour but de libérer le tendon afin de diminuer la traction sur le muscle oblique supérieur :

-section des brides qui solidarisent le tendon à la sclère avoisinante

-pelage de tout le tendon réfléchi depuis l'insertion sclérale jusqu'à la poulie

-ténotomie simple par abord nasal du tendon avec incision de la gaine ou section si elle est inextensible. Pour Crawford, la technique la plus efficace sur le syndrome de Brown est la ténotomie mais c'est aussi celle qui entraîne le plus de paralysie de l'oblique supérieur. La ténotomie peut également être effectuée à la partie postérieure du tendon.

-ténotomie simple ou contrôlée par une suture des deux extrémités de la ténectomie. Les résultats à court terme ont été satisfaisants avec amélioration de l'élévation voire récupération complète dans 60% des cas. Evolution à plus long terme a montré une forte proportion de paralysie de l'oblique supérieur, atteint aussi bien avec les ténotomies de 44 à 82% qu'avec les ténectomies (66% cas).

L'efficacité de la ténotomie ou de la ténectomie est d'autant plus importante que le geste est effectué à proximité de la trochlée.

D'autres techniques ont associés :

-une gainectomie à un renforcement de l'oblique inférieur initialement décrit par Brown en 1950

-une ténotomie de l'oblique supérieur à, secondairement, un renforcement du petit oblique pour un meilleur résultat

-une ténotomie à un recul de l'oblique inférieur (10 à 14 mm) avec 94% de bons résultats, afin de réduire la survenue de la paralysie de l'oblique supérieur

-enfin Wright en 1991 propose d'interposer du silicone entre les deux sections du tendon dont la longueur est proportionnelle à la sévérité du syndrome et ne doit pas dépasser 7 mm à 8 mm de longueur.

Ce traitement a montré son efficacité immédiate mais des restrictions dans le regard vers le bas ont été décrites par adhésions entre le bord nasal du droit supérieur et le silicone et par contracture du muscle droit supérieur homolatéral.

➤ **Affaiblissement du muscle oblique supérieur :**

Cet affaiblissement consiste à reculer l'insertion du muscle oblique supérieur en respectant la veine vortiqueuse qui présente des rapports anatomiques étroits avec ce muscle. Par rapport aux autres procédés, cette technique simple et rapide donne de bons résultats sans paralysie post-opératoire de l'oblique supérieur.

Elle a deux avantages, elle ne nécessite pas l'utilisation d'un corps étranger et elle est réversible. Les résultats de cette chirurgie sont satisfaisants dans les formes sévères avec torticolis puisque celui-ci peut disparaître progressivement dans plus de 80% des cas avec une course du muscle oblique supérieur améliorée dans 61% des cas. L'amélioration peut survenir jusqu'à 1 an après la chirurgie.

➤ **Intervention sur la trochlée :**

-trochléotomie partielle associée à une injection locale de corticoïdes.

-trochléotomie avec reconstitution artificielle de la poulie.

-incision de la trochlée avec luxation du tendon en dehors de la trochlée ou luxation de la trochlée en dehors de sa fosse par une approche périostée sans ouvrir la trochlée elle-même.

Ces techniques sont critiquées par certains, car les résultats se sont avérés très aléatoires, et plébiscitées par d'autres.

B) *Indications selon le type de syndrome :*

La décision d'un traitement chirurgical repose sur trois critères : la présence ou non d'un torticolis et/ou d'une déviation verticale et le caractère congénital ou acquis.

➤ *Traitement du syndrome de Brown congénital*

On s'abstient de toute intervention chirurgicale :

-si le torticolis est très discret sans signes fonctionnels (céphalées et douleurs cervicales), somatiques, psychologiques et fonctionnels

-s'il existe une bonne vision binoculaire dans le regard vers le bas (pour la lecture)

-en l'absence de désordre oculomoteur associé

Une chirurgie précoce reste encore à discuter si la gêne signalée par ces enfants se situe dans le regard en haut pour voir le monde adulte car elle diminuera avec la croissance.

En revanche, l'intervention chirurgicale sera envisagée :

-si le torticolis est important avec modifications irréversibles de la musculature du cou et du rachis cervical

-s'il y a une décompensation de la déviation verticale avec hypotropie importante

-si la vision binoculaire s'altère en position primaire et dans le regard vers le bas (lecture) avec installation d'une amblyopie

Le but est de normaliser le test de duction afin d'obtenir en fin d'intervention une élévation passive d'élévation en adduction.

➤ *Traitement du syndrome acquis*

Un geste chirurgical sur le muscle oblique supérieur n'est pas indiqué en première intention. En effet, les interventions sur un foyer inflammatoire, infectieux, tumoral, traumatique ou cicatriciel se soldent souvent non seulement par un échec mais aussi par un risque d'aggravation. Un traitement médical doit être entrepris dans un premier temps :

- Injections de corticoïdes dans la région de la poulie au niveau de l'inflammation causale ou du traumatisme.

- anti-inflammatoires par voie générale.

- exercices de mouvements oculaires : ce sont des exercices volontaires d'élévation en adduction qui ont pour but la libération du passage du tendon dans la poulie. On peut au cours de ces tentatives aboutir à un clic audible qui accompagne la diminution de la restriction dans le champ d'action du muscle oblique inférieur. Ce phénomène peut constituer une étape intermédiaire vers la guérison.

Dans un deuxième temps, on peut envisager trois autres types de chirurgie pour traiter le torticolis et la limitation d'élévation en adduction :

- une intervention sur les muscles controlatéraux devenus hyperactifs secondairement à cette pseudoparalysie du muscle oblique inférieur.

- une intervention sur le muscle oblique supérieur associé ou non à l'affaiblissement du muscle oblique inférieur homolatéral.

- une fadenopérotation du droit supérieur controlatéral.

➤ *Traitement du click syndrome*

Généralement on ne traite pas. Une surveillance est préconisée. Le patient est amené à consulter en cas de gêne.

C) Complications

- Hypercorrection : paralysie de l'oblique supérieur

Les interventions classiques d'affaiblissement de l'oblique supérieur à type de ténectomie et ténotomie entraînent dans la majorité des cas une paralysie de l'oblique supérieur. Pour Eutis, cette paralysie apparaît dans 85% des cas et nécessite un traitement secondaire dans 30%, il compare la ténectomie de la partie postérieure du tendon, la Z-ténotomie et le recul du tendon à la ténectomie standard : les résultats restent médiocres et la paralysie se développe dans la majorité des cas.

En d'autres termes, cette complication iatrogène peut survenir après toute chirurgie d'affaiblissement de ce muscle.

La paralysie s'installe progressivement et se caractérise par une diplopie dans le regard en bas, une hyperaction de l'oblique inférieur, une hypo-action de l'oblique supérieur affaibli avec torticolis du côté sain et excycloptropie de l'œil atteint. La diplopie de même que la torsion sont difficilement annulables. Les résultats chirurgicaux sur la paralysie sont décevants et difficilement réversibles. Cette complication est plus invalidante que la situation de départ représentée par le syndrome de Brown, le regard vers le bas étant plus utilisé que le regard vers le haut.

- Hypo correction :

Elle est asymptomatique et ne s'accompagne pas de diplopie ni de trouble torsionnel. Elle peut survenir après toute technique d'affaiblissement de ce muscle et peut s'améliorer avec le temps.

➤ Autres complications :

Elles sont rares et spécifiques de chaque technique : ptosis, dilacération du droit supérieur, adhérences dans le quadrant supéronasal.

Les résultats ne sont pas entièrement satisfaisants, selon Brown il y aurait 50% d'échecs.

PARTIE 2 : PARTIE CLINIQUE

I. PRESENTATION DE L'ETUDE

Il s'agit d'une étude rétrospective portant sur 16 patients atteints du syndrome de Brown issus des consultations de strabologie du CHU Gabriel Montpied de Clermont Ferrand. La recherche de dossiers a été effectuée sur 15 ans (Août 2000 à Février 2015) chez différents médecins ophtalmologistes (DR Dalens, DR Paulon, DR Nezzar).

Le peu de dossiers trouvés concorde avec la rareté du syndrome de Brown.

L'ensemble des dossiers traités ont été inclus dans cette étude sans caractéristique particulière, comme une tranche d'âge spécifique par exemple.

Cette étude a pour but de mettre en évidence les caractéristiques cliniques et épidémiologiques propres à ce syndrome, tout en comparant nos résultats aux données de la littérature lorsque ceci est possible.

Il est important de signaler qu'un patient n'est jamais revenu après son indication chirurgicale donc on ne connaît rien de l'évolution de son syndrome.

II. MATERIEL ET METHODES

Ce travail est basé sur l'étude des dossiers des patients porteurs du syndrome. Tous ces patients ont bénéficié d'un bilan orthoptique, d'un examen ophtalmologique et d'une réfraction (avec ou sans cycloplégique).

Toutes ces données ont été analysées puis synthétisées afin de réaliser des statistiques.

Pour terminer ces statistiques ont été comparées aux données de la littérature dès que cela a été possible.

1. Interrogatoire

Pour notre étude, il nous informe sur plusieurs points, dont les plus importants sont :

- l'âge de découverte du syndrome (+/-) en s'aidant de l'âge de première consultation
- le motif de première consultation et les plaintes du patient
- les antécédents familiaux et personnels

2. Observations du patient

L'inspection du patient lors de l'interrogatoire peut nous renseigner sur l'existence d'une position compensatrice de la tête (PCT), une particularité de la fente palpébrale (élargissement dans les efforts de regard en haut et en adduction accompagnée d'une exophtalmie), une déviation.

3. Examen orthoptique

A) Bilan sensoriel

Le bilan sensoriel consiste à mesurer l'acuité visuelle avec la correction adaptée à la recherche d'une éventuelle amblyopie. L'orthoptiste étudiera également la correspondance rétinienne grâce aux verres striés et/ou au synoptophore, l'état de la vision binoculaire en mesurant le PPC (ponctum proximum de convergence) ou le réflexe de convergence mais

aussi les amplitudes de fusion. Pour terminer il mesurera l'acuité stéréoscopique à l'aide de plusieurs tests si cela est possible.

B) Bilan oculomoteur

Le bilan moteur sera dans notre étude constitué d'un test de Hirschberg et d'un Cover-test pour la mesure de la déviation avec et sans PCT quand celle-ci existe, d'une étude de la motilité oculaire pour déceler les limitations, les hypo et hyper actions musculaires associées.

Parfois un test de Bielschowsky a été réalisé mais très rarement. Il doit être négatif dans le syndrome de Brown.

4. Examen complémentaire

Le Lancaster sera très utile dans notre étude lorsque celui-ci aura été réalisé.

Le test de duction en pré-op permet d'affirmer le diagnostic du syndrome de Brown.

5. Examen ophtalmologique

Il a pour but de mettre en évidence les anomalies du segment antérieur et du segment postérieur dans le but d'éliminer toute amblyopie organique. De plus une réfraction automatique ou manuelle est réalisée afin de mettre en évidence les anomalies de réfractations pour pouvoir ensuite réaliser une bonne prise en charge médicale.

6. Examens paracliniques

Ils peuvent être demandés en complément d'un bilan ophtalmologique et orthoptique pour pouvoir affirmer le diagnostic. Il peut être demandé de réaliser un IRM ainsi que des bilans complémentaires (bilan étiologique, bilan radiologique, échographie orbitaire)

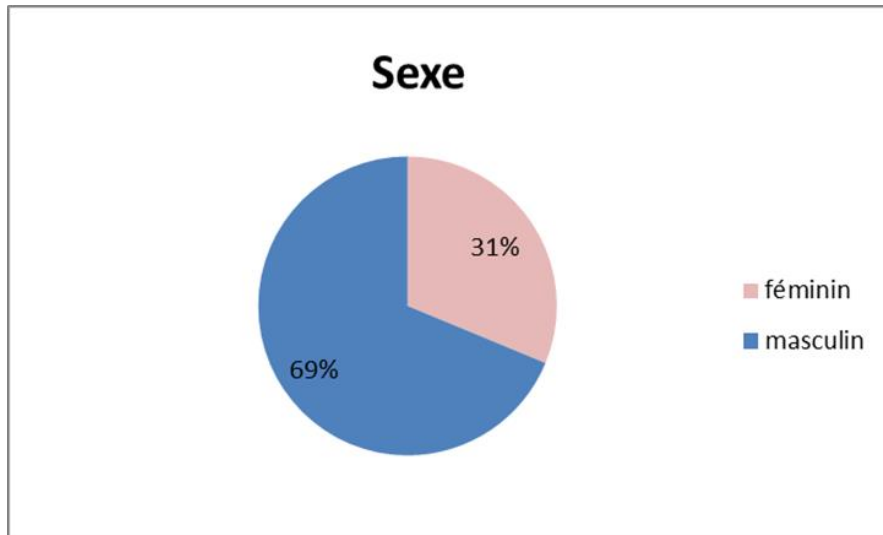
7. Traitements et évolution

Il s'agit de répertorier les traitements médicaux et chirurgicaux administrés. Pour le traitement chirurgical, il est intéressant d'évaluer l'âge, l'indication chirurgicale, le type de chirurgie...

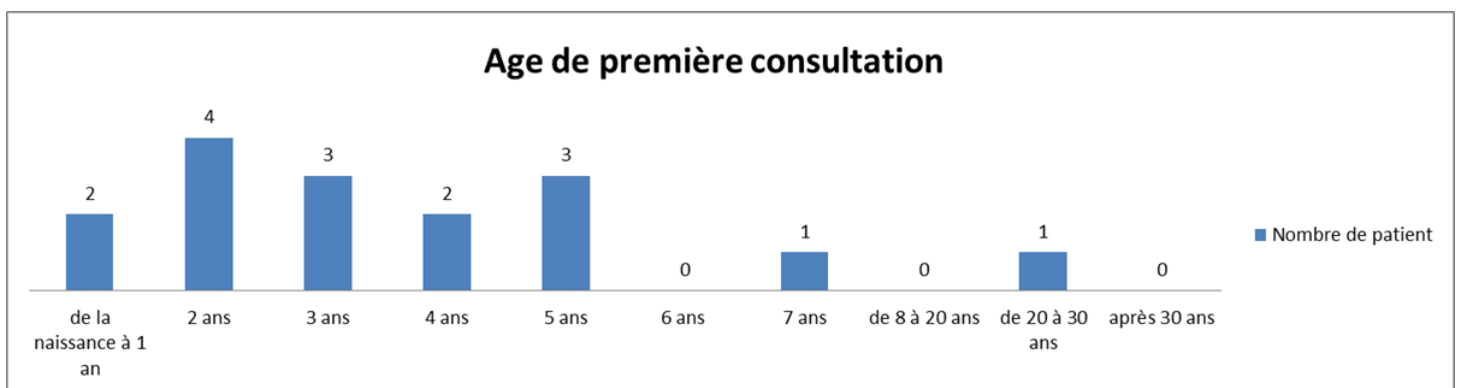
Pour terminer, nous allons étudier l'évolution de ces syndromes sans traitement ainsi qu'après intervention chirurgicale.

III. LES RESULTATS

1. Interrogatoire-Généralités sur le patient



→ Dans notre étude, on remarque que plus deux tiers des patients sont des hommes (11 garçons pour 5 filles) contrairement aux écrits où généralement le sexe n'a pas de corrélation significative mais les femmes peuvent être majoritairement touchées.

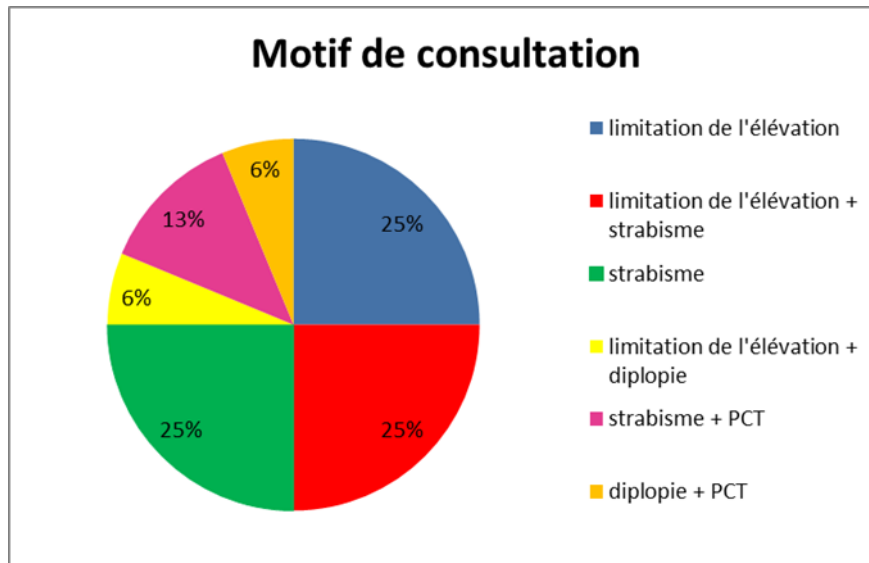


→ On extrapole l'âge de la première consultation à l'âge de découverte du syndrome de Brown. On remarque une augmentation des découvertes vers l'âge de 2 ans ainsi qu'à 3 et 5 ans. Ceci peut s'expliquer par le fait qu'à cet âge le regard en haut est beaucoup sollicité mais aussi du fait de la consultation de contrôle généralement effectuée vers 3 ans avant

l'entrée à l'école ou encore du dépistage scolaire en petite section effectué par la PMI et en grande section par la médecine scolaire.

Notre étude portera donc que sur des enfants à l'exception d'une seule patiente âgée de 22 ans.

Dans la littérature, cette affection est découverte le plus souvent dans l'enfance.

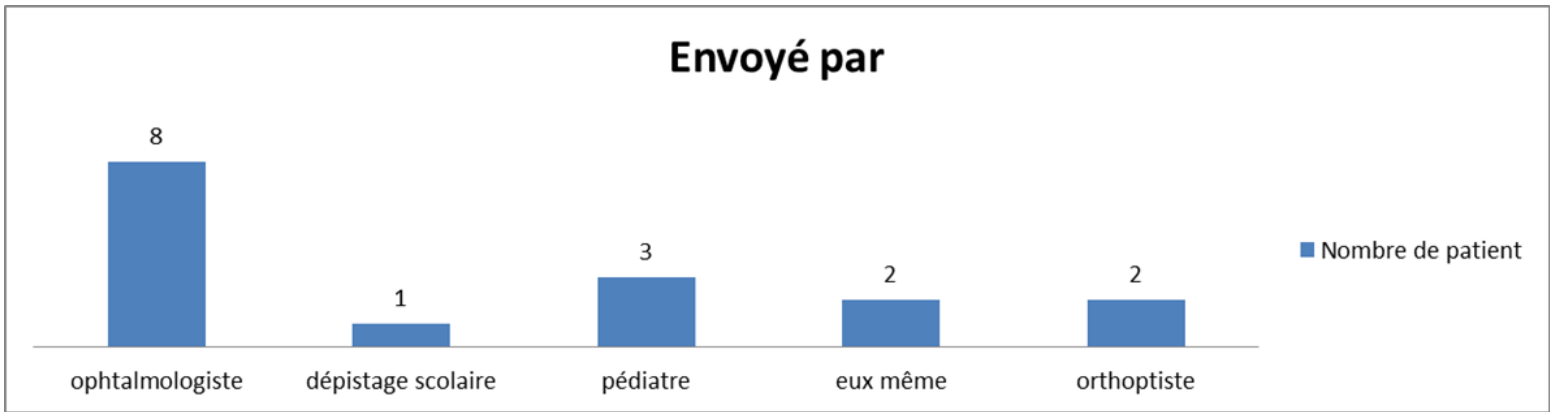


→ Dans notre étude, les patients ont majoritairement consultés pour trois raisons :

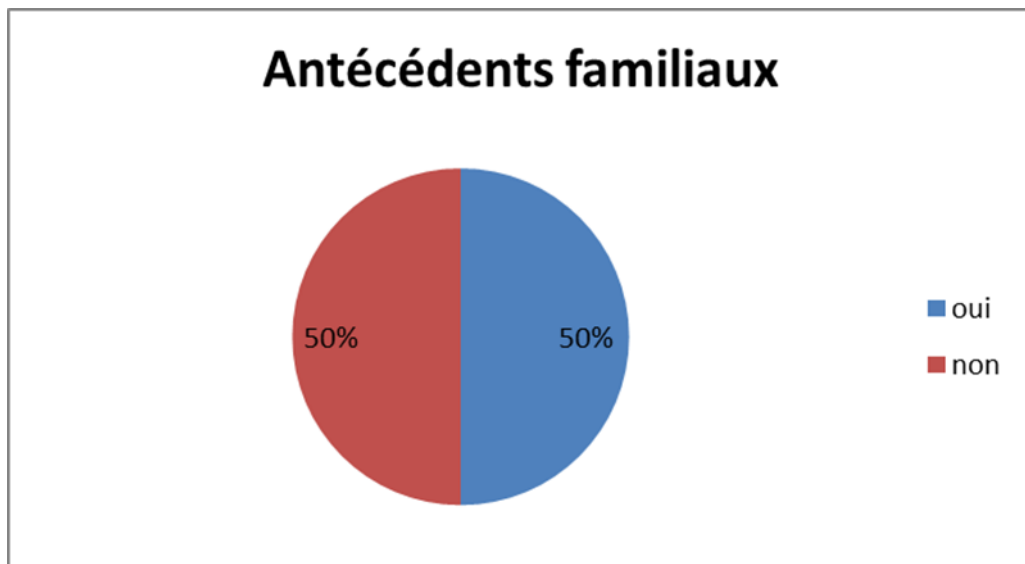
- une impression de strabisme d'apparition brutale ou qui se dégrade (25%).
- une limitation d'élévation d'un œil avec une impression de déviation verticale dans le regard en haut (25%).
- une limitation de l'élévation d'un œil associé à une impression de strabisme (25%).

Cependant, il existe de nombreux autres motifs comme une vision double associée à un torticolis, un strabisme associé à un torticolis, une limitation de l'élévation d'un œil accompagné d'une vision double.

Dans la littérature, le principal motif de consultation est une limitation d'élévation d'un œil remarqué par les parents ou l'entourage (ou simplement un décalage entre les deux yeux dans le regard en haut et en dedans).



→ La plupart des patients sont envoyés par leur ophtalmo pour un avis complémentaire (8 patients sur 16). Les pédiatres sont aussi beaucoup à l'origine de ces consultations (3 patients). Deux patients ont été envoyés par leur orthoptiste, un autre par la médecine scolaire et les deux derniers sont venus d'eux-même.

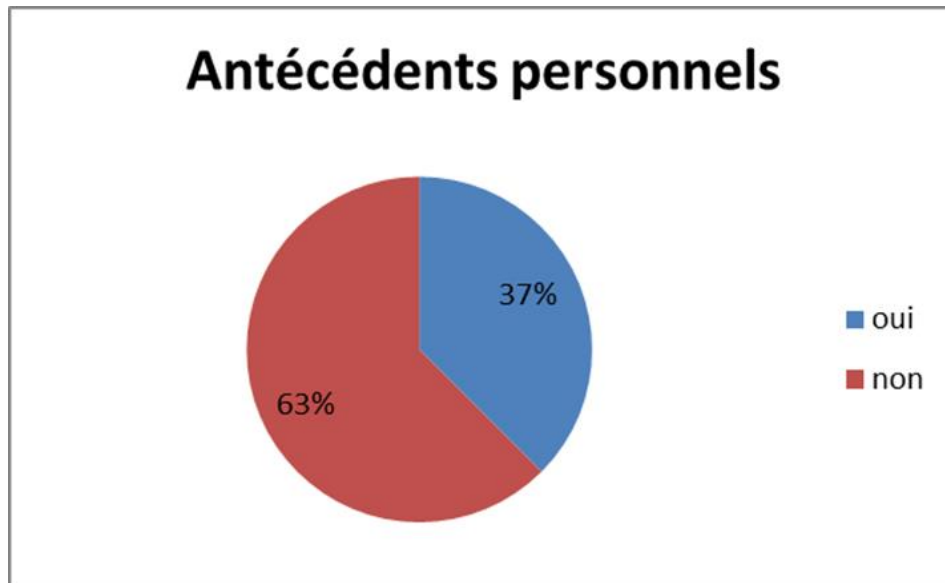


→ Un patient sur deux décrit un antécédent familial.

Chez 5 patients il s'agit d'un strabisme chez un membre de leur famille (plus ou moins éloigné sur l'arbre généalogique : mère, oncle, grand-mère, arrière-grand-père...)

Un enfant a signalé que son oncle était atteint d'une paralysie oculomotrice avec torticolis.

Notre étude a recensé deux cas familiaux, un frère et une sœur (tous deux venus en consultation au CHU) ainsi que deux cousines (mais une seule est venue consulter). On n'a aucune information complémentaire sur la transmission.



→ 6 patients sur 16 sont porteurs d'antécédent personnel. Il s'agit :

- d'eczéma (inflammation de la peau, non contagieuse accompagnée de rougeurs, de desquamations et de démangeaisons).

- d'une thalassémie mineure (maladie génétique de l'hémoglobine) accompagnée d'une discrète hypotrophie (naissance avec un poids (et/ou une taille, et/ou un périmètre crânien significativement inférieur(s) à la normale pour l'âge gestationnel, quel que soit cet âge)

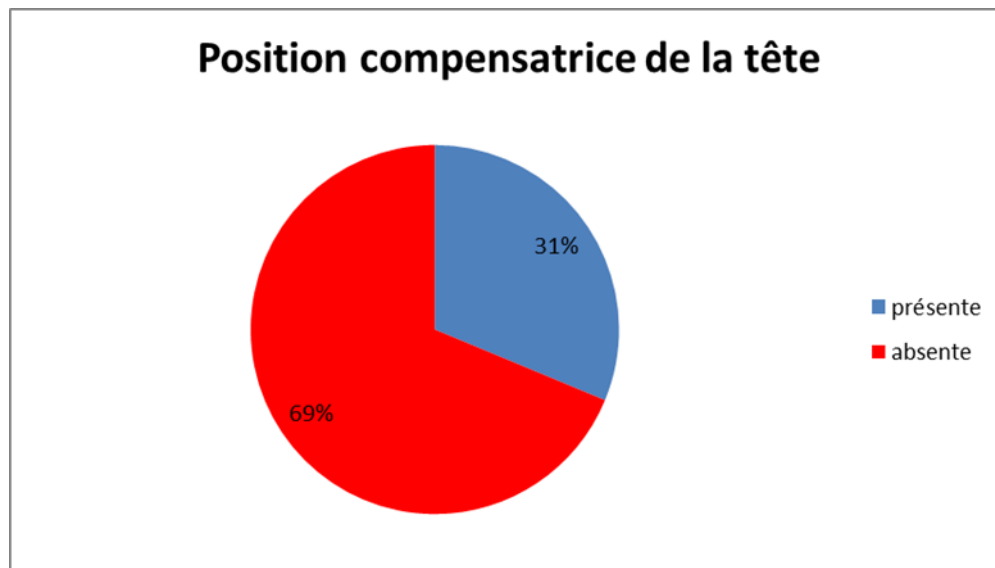
- d'une prématurité de 3 semaines et d'un accouchement difficile.

- d'une prématurité (avec néonatalogie pendant 2 semaines pour transfusion et détresse respiratoire) et plus tard une opération de pose de diabolos.

- d'une infection urinaire et une fièvre à la naissance.

- un stridor congénital (flaccidité anormale du vestibule laryngé provoquant un bruit inspiratoire, permanent ou intermittent, déclenché ou aggravé par les repas, l'agitation et les infections respiratoires comme la rougeole, coqueluche, bronchiolites...), accompagné d'une otite (hospitalisation).

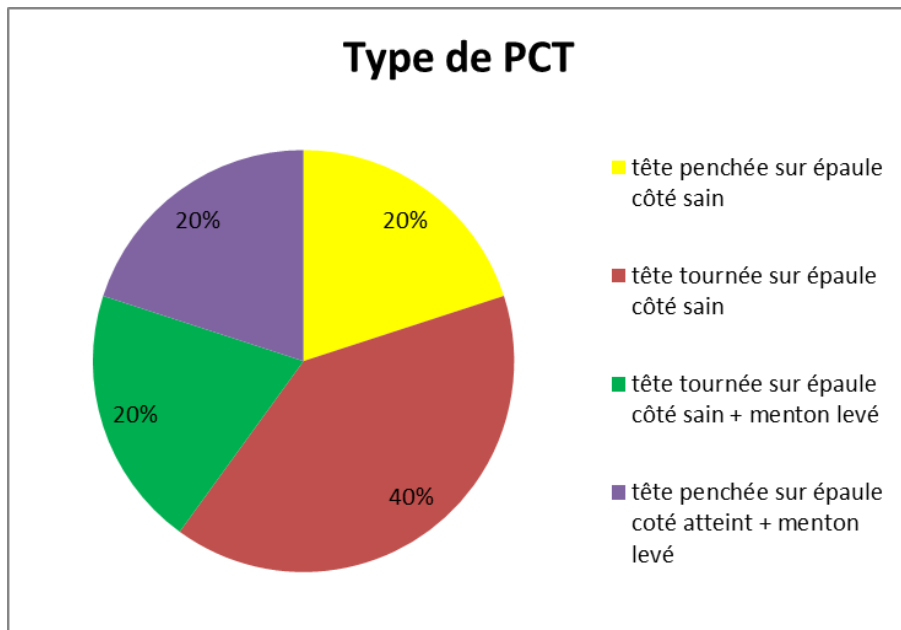
2. Observations du patient



→ Dans notre étude, moins d'un tiers des patients adoptent un torticolis oculaire compensateur (31%).

Nos statistiques concordent avec la littérature dans laquelle 30% des patients adoptent un torticolis.

Rappelons qu'il est dû à la recherche d'une position d'orthoporie ou au plus proche de celle-ci pour compenser la déviation verticale existant en position primaire, une position de meilleur confort et que sa présence est un facteur de gravité du syndrome.



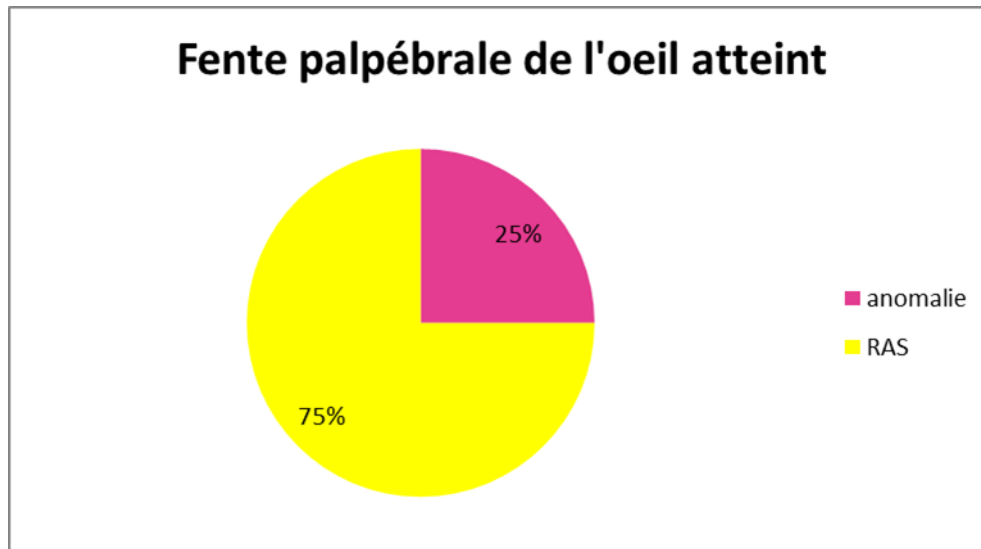
→ Parmi les 30% de patients possédant une position compensatrice de la tête (PCT), celle qui est majoritairement retrouvée (à 40%) est la tête tournée vers l'épaule du côté sain (regard du côté atteint) de manière à se placer hors du champ d'action du petit oblique de l'œil atteint.

Les trois autres PCT retrouvées sont réparties de manières égales (20%) :

- tête penchée sur l'épaule du côté sain
- tête tournée sur l'épaule du côté sain et tête défléchie
- tête penchée sur l'épaule du côté atteint et tête défléchie

Nous n'avons pas d'explications pour expliquer l'origine de ces différentes PCT

Dans la littérature la PCT prédominante dans les syndromes de Brown unilatéraux est la tête inclinée discrètement du côté atteint avec une légère élévation du menton. C'est l'inextensibilité du tendon qui provoque, selon son degré de sévérité, un torticolis en rotation et en inclinaison, il est l'apanage des formes sévères.

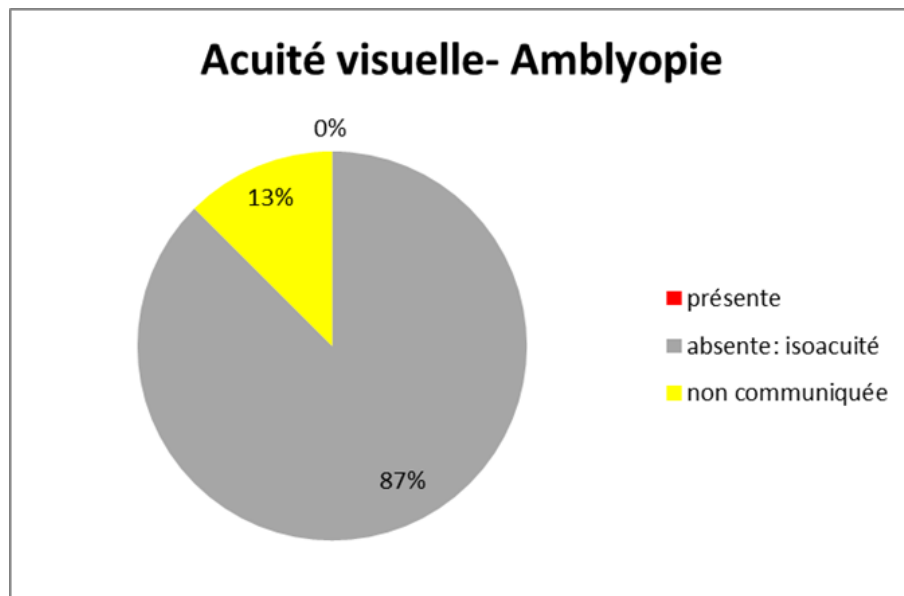


→ Chez 4 patients sur 16 on relève une anomalie de la fente palpébrale de l'œil atteint. Celle-ci est soit plus petite en position primaire et s'élargit lors des efforts pour regarder en haut et en dedans (dans le champ d'action du petit oblique) soit déjà un peu plus ouverte en position primaire.

Dans la littérature, elle est accompagnée généralement d'une exophtalmie et est due au relâchement du droit inférieur et à la contraction du petit oblique. Un seul cas d'exophtalmie a été retrouvé dans notre étude.

3. Examen orthoptique

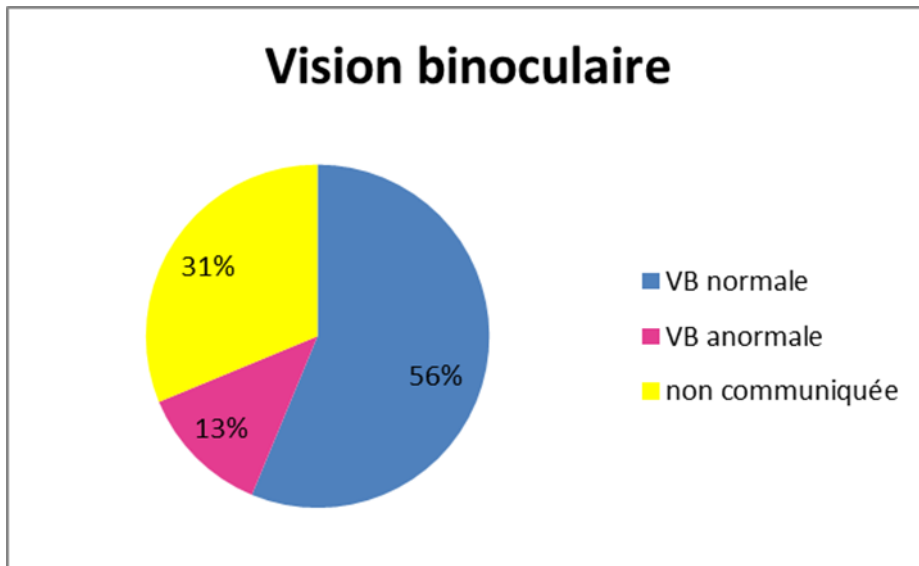
A) *Bilan sensoriel*



→ Dans notre étude, tous les patients ont une acuité visuelle normale. Deux dossiers ne nous apportaient pas d'information sur l'acuité par manque de coopération.

Aucun patient ne présente d'amblyopie. Cependant, certains sont traités par occlusion pour une dominance qui récupère généralement bien.

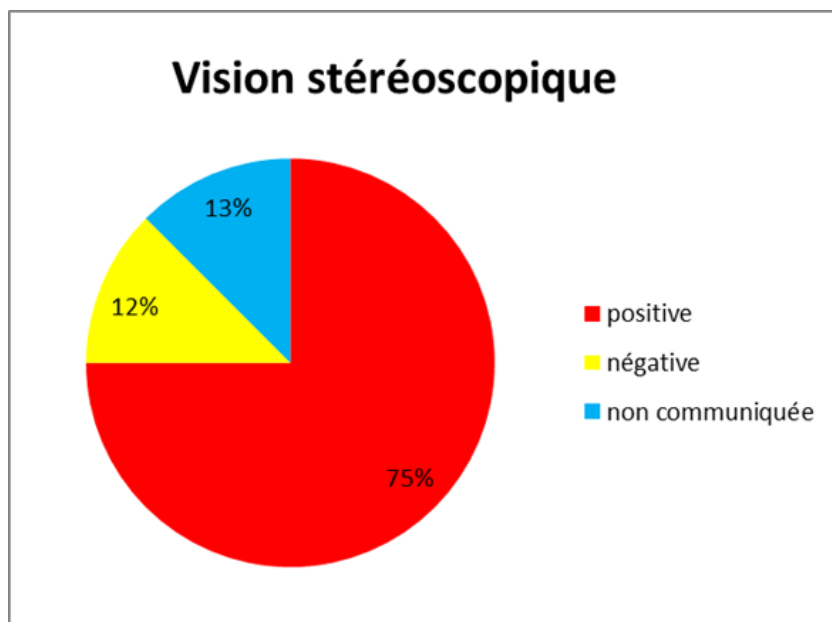
Dans la littérature, l'acuité est souvent maximale et l'amblyopie généralement absente.



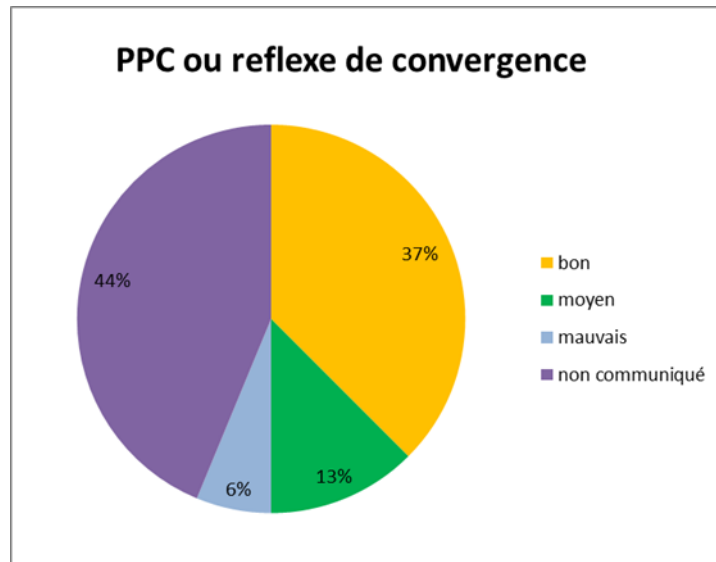
→ Plus de la moitié des patients ont une vision binoculaire normale (correspondance rétinienne normale) étudiée grâce aux verres striés et/ou au synoptophore.

Chez 5 patients aucune information ne permet de déterminer si la correspondance rétinienne est normale ou anormale, surement par manque de coopération.

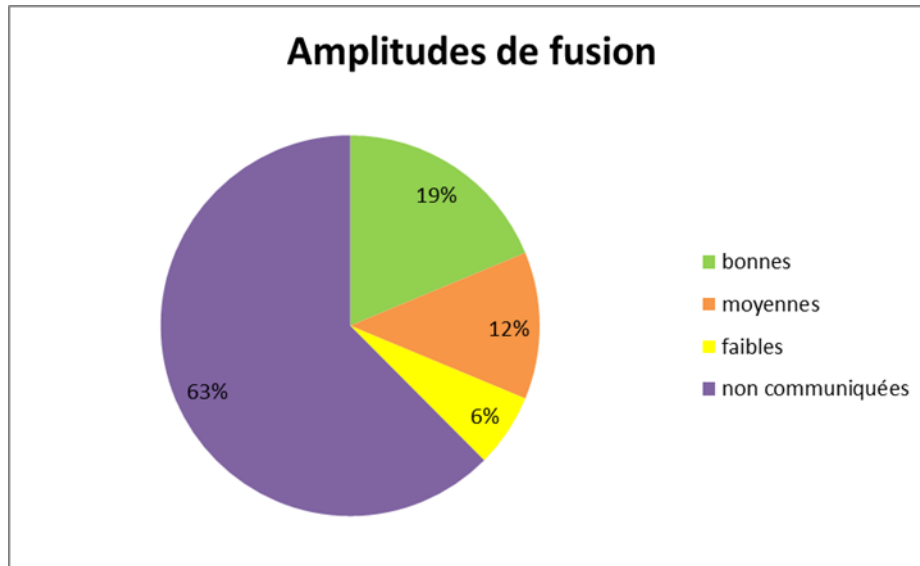
Deux patients ont une vision binoculaire anormale (CRA) due à une grosse déviation verticale en position primaire associée à une déviation horizontale précoce.



→ 75% des patients ont une vision stéréoscopique normale ce qui concorde avec la littérature. Les deux patients ayant une vision stéréoscopique négative sont ceux ayant une CRA.

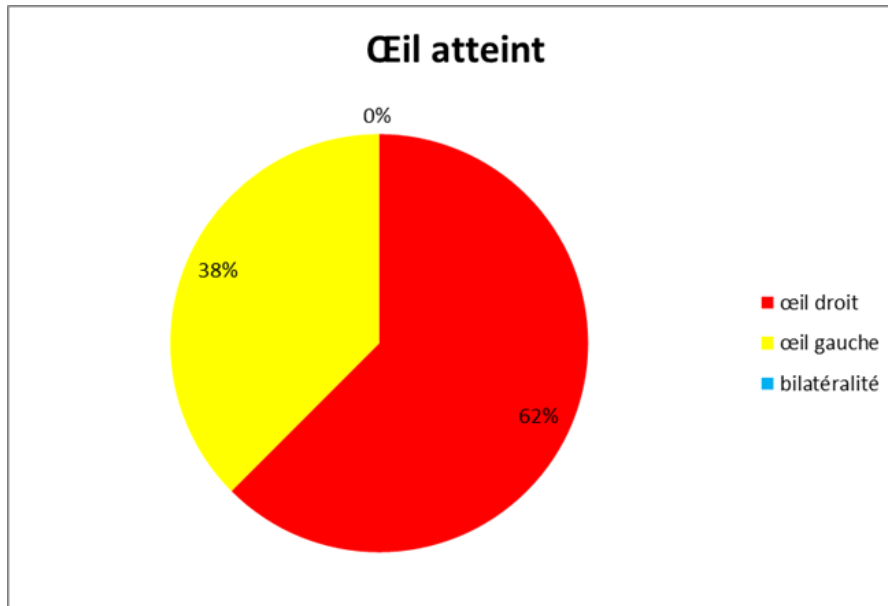


→ Chez le peu de patients où il a été réalisé, on remarque une majorité de bon (à 33%) ce qui concorde avec la littérature.

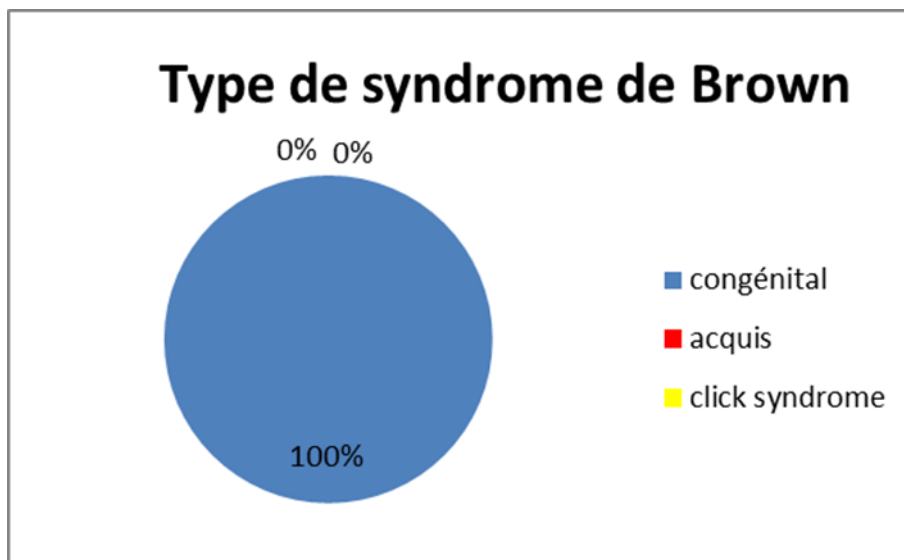


→ Sur le peu de patients où elles ont été réalisées, elles sont plutôt bonnes (à 19%), on retrouve les mêmes informations dans les écrits.

B) Bilan oculomoteur

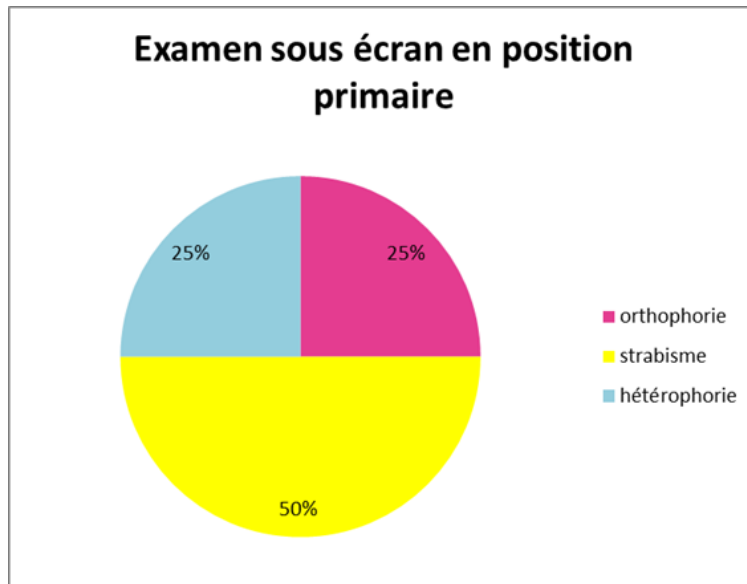


→ On observe que tous nos patients présentent un syndrome de Brown unilatéral, qui touchent majoritairement l'œil droit (62%). Nous relevons dans la littérature une atteinte de l'œil droit prédominante à 62% également et un syndrome de Brown unilatéral à 90%.



→ Tous nos patients sont atteints de syndromes de Brown congénitaux.

Dans la littérature, la forme congénitale est la forme la plus classique.

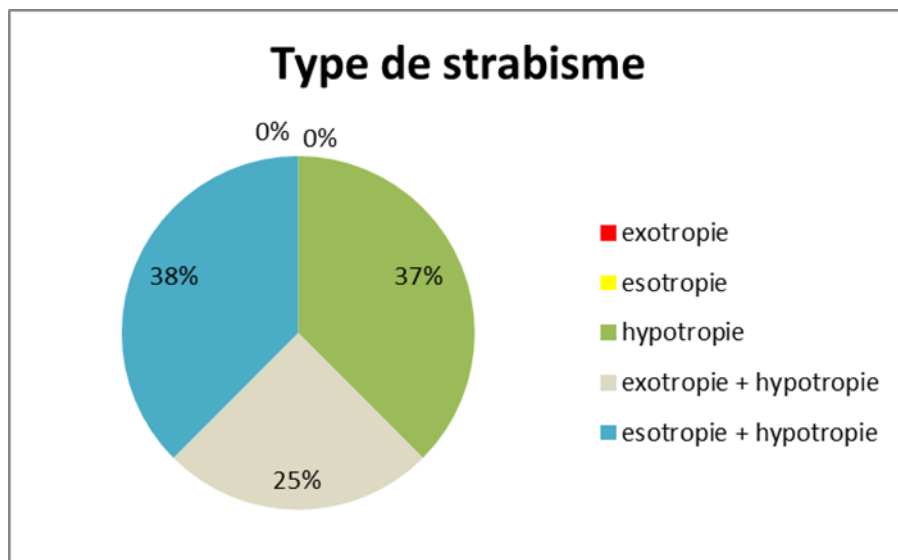


→ On prend en compte la déviation lors de la première consultation.

Un patient sur deux atteints du syndrome de Brown est porteur d'un strabisme en position primaire. Il est témoin de la gravité du syndrome. Parmi eux, certains sont centrés au départ puis décompensent un strabisme.

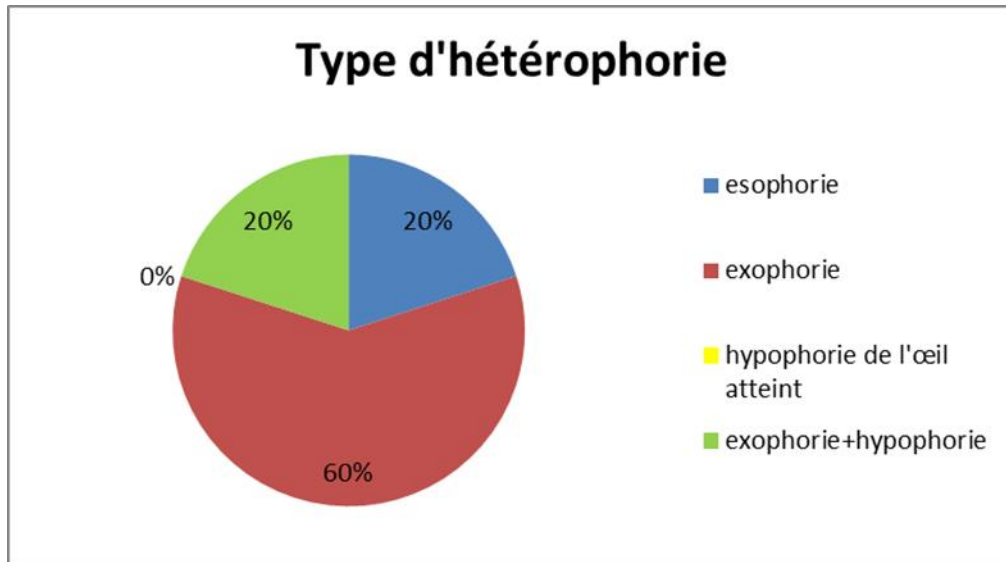
Deux patients ayant un strabisme en position primaire sont orthophoriques avec leur PCT les autres diminuent seulement leur déviation.

La littérature décrit le plus souvent une orthoporie en position primaire puis plus rarement une hypotropie de l'œil atteint ou une esoporie ou une exotropie.

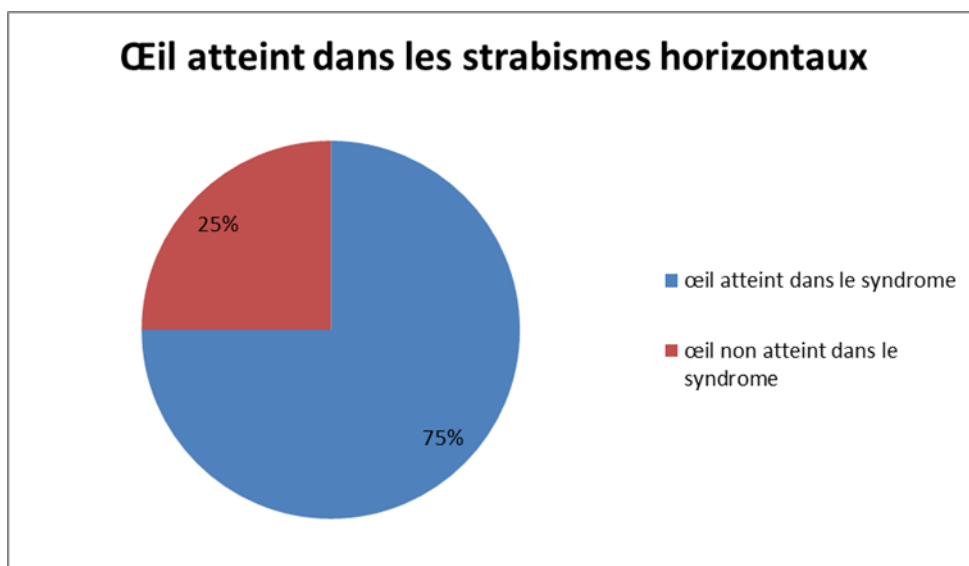


→ Dans les 50% de patients porteurs d'un strabisme, on remarque une majorité d'hypotropie de l'œil atteint associé à un strabisme convergent (38%). Il y a aussi un grand

nombre d'hypotropie de l'œil atteint (37%) ainsi qu'une esotropie associée à une hypotropie de l'œil atteint (25%).



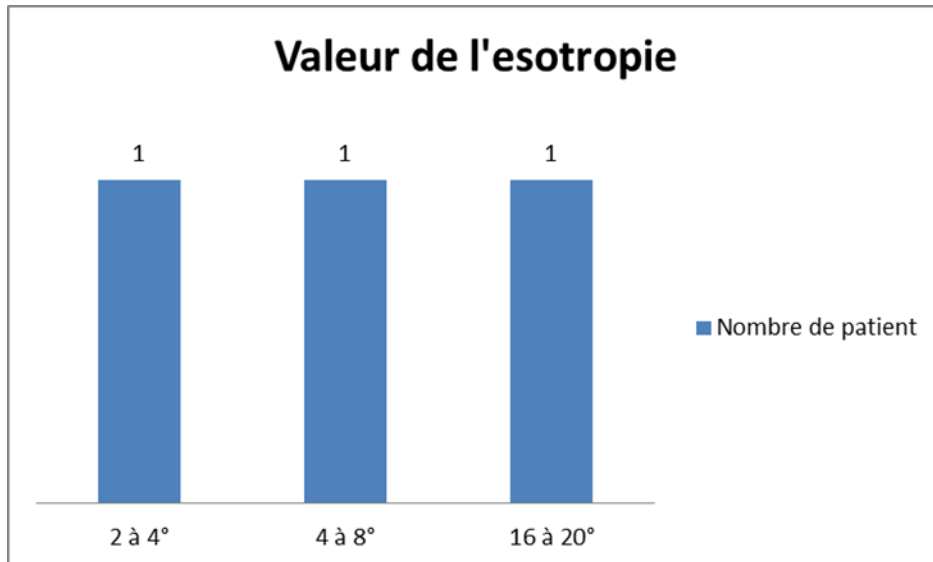
→ Dans les 25% d'hétérophories on remarque que la plupart sont des exophories (67%) ce qui concorde avec la littérature. Le nombre de patients esophoriques et exophoriques et hypophoriques sont égaux.



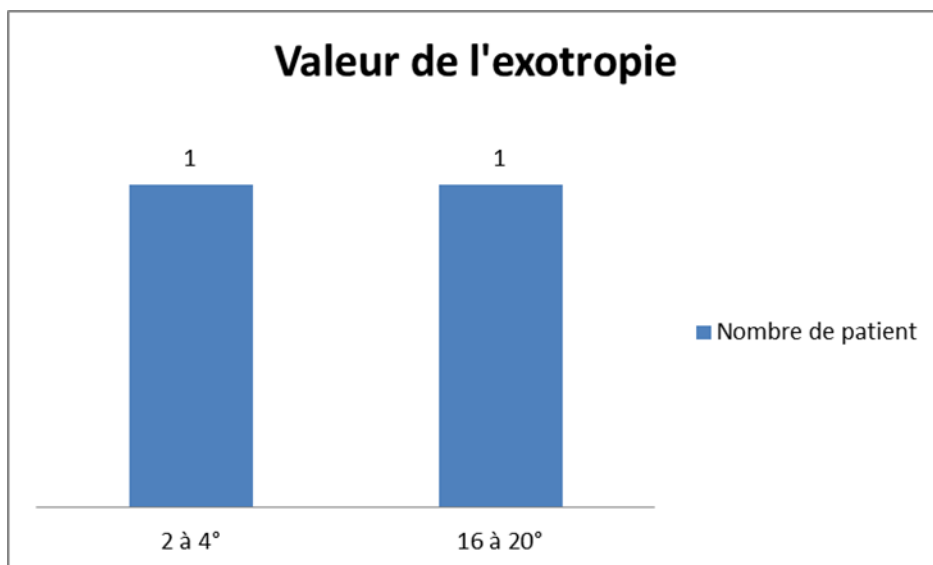
→ Quand on parle d'hypotropie de l'œil atteint, on considère que les deux yeux sont touchés, c'est pour cela que cette statistique ne va s'intéresser qu'aux strabismes horizontaux.

L'œil atteint par le syndrome est dans la majorité des cas l'œil dévié dans les strabismes horizontaux associés (75%). Les malades fixent donc avec l'œil sain.

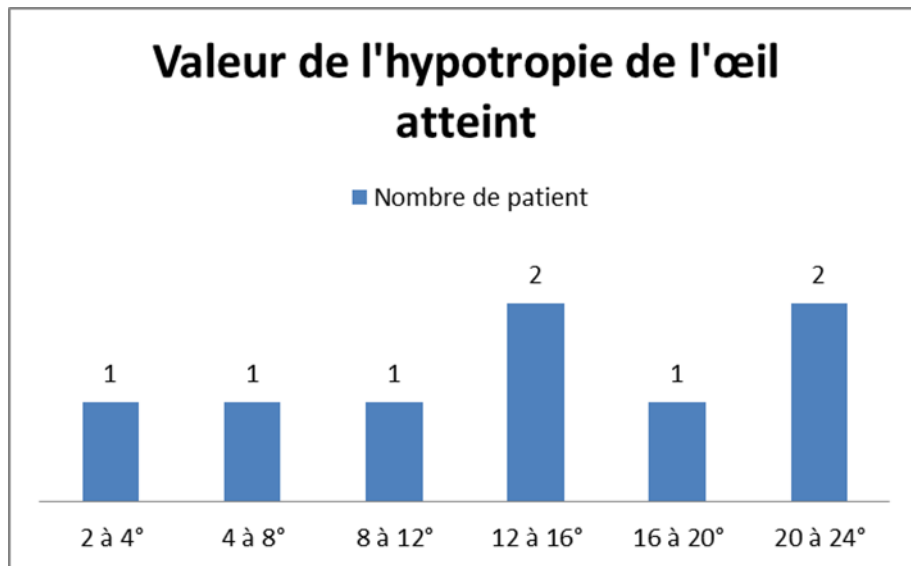
Parmi ces patients il y a un cas de strabisme alternant.



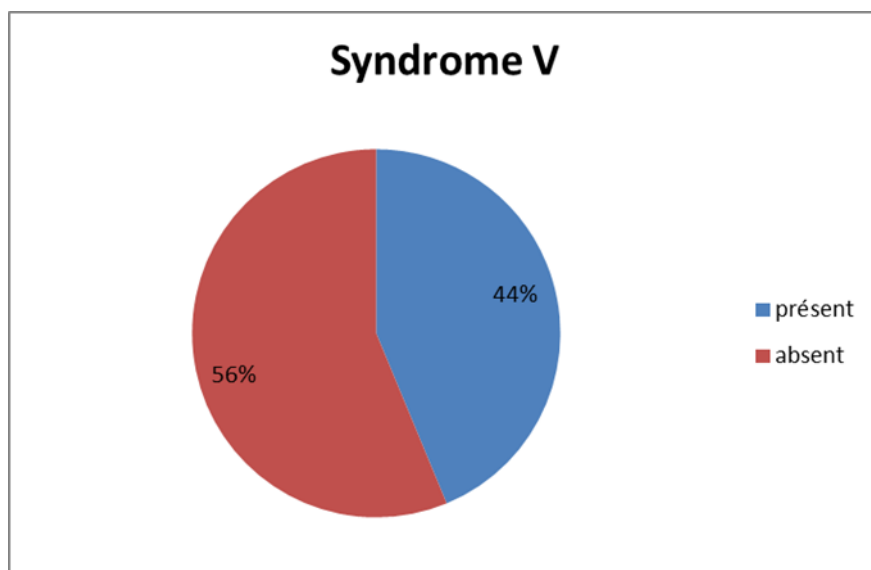
→ Le degré de l'esotropie est très variable, il passe par un minimum de 2 à 4° et un maximum de 16 à 20°.



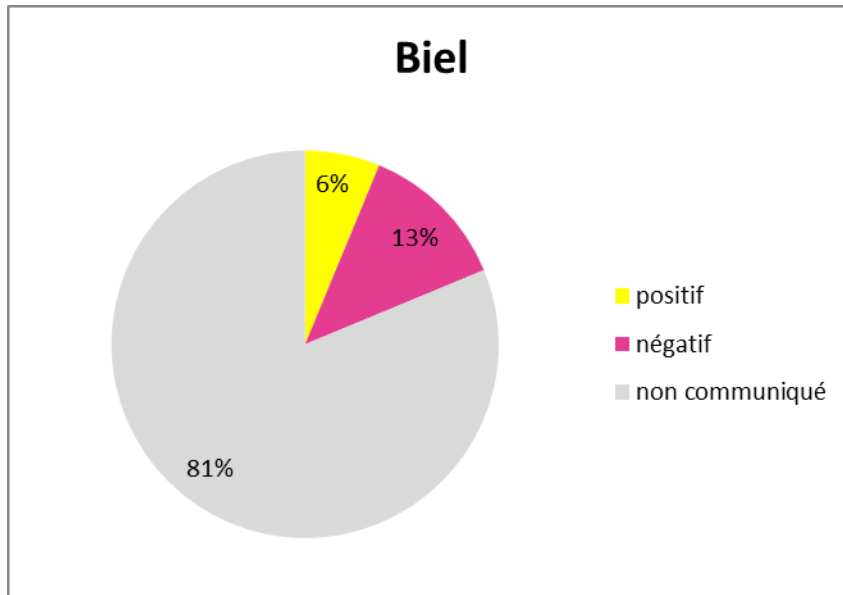
→ Parmi les deux patients ayant une exotropie, l'un en a une de 2 à 4° et l'autre de 16 à 20°.



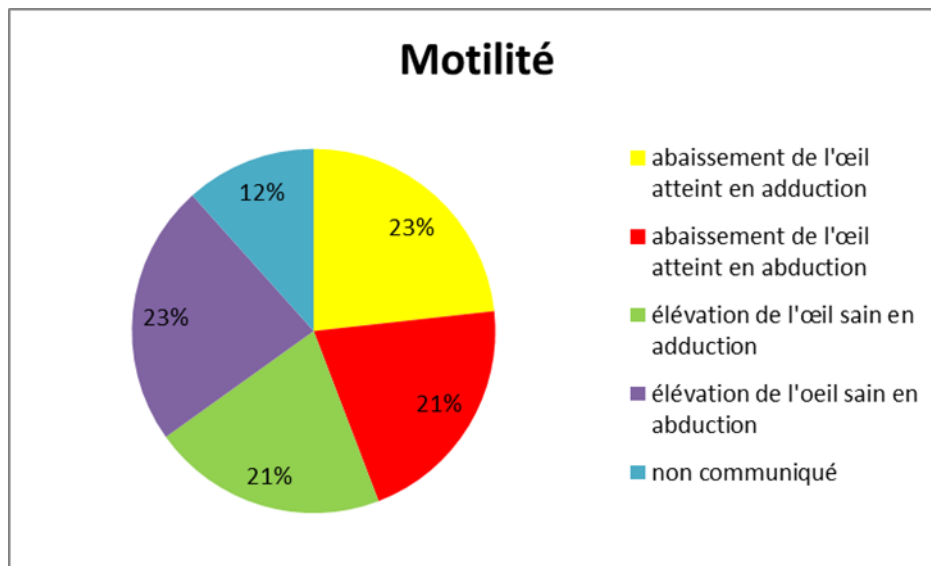
→ Dans notre étude, l'hypotropie est généralement de 12 à 16° ou alors 20 à 24°. Cependant elle peut être minimale de 2 à 4° ou entre ces valeurs.



→ Un peu plus d'un patient sur deux présente un syndrome V (divergence des axes visuels) dans le regard en haut) dû à une hyperaction des obliques inférieurs.

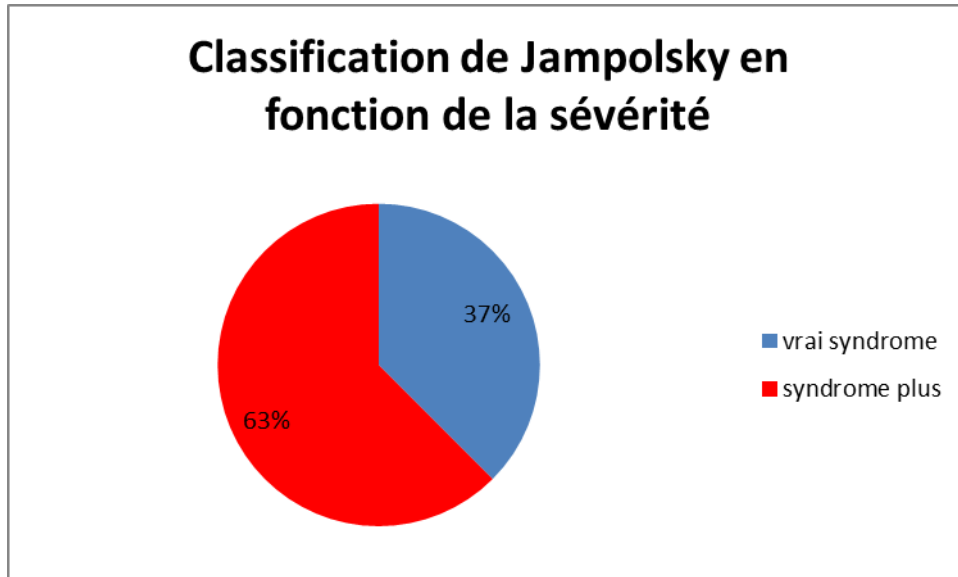


→ Le test de Bielschowsky a été très peu réalisé, on remarque qu'il est toujours négatif sauf chez une patiente.

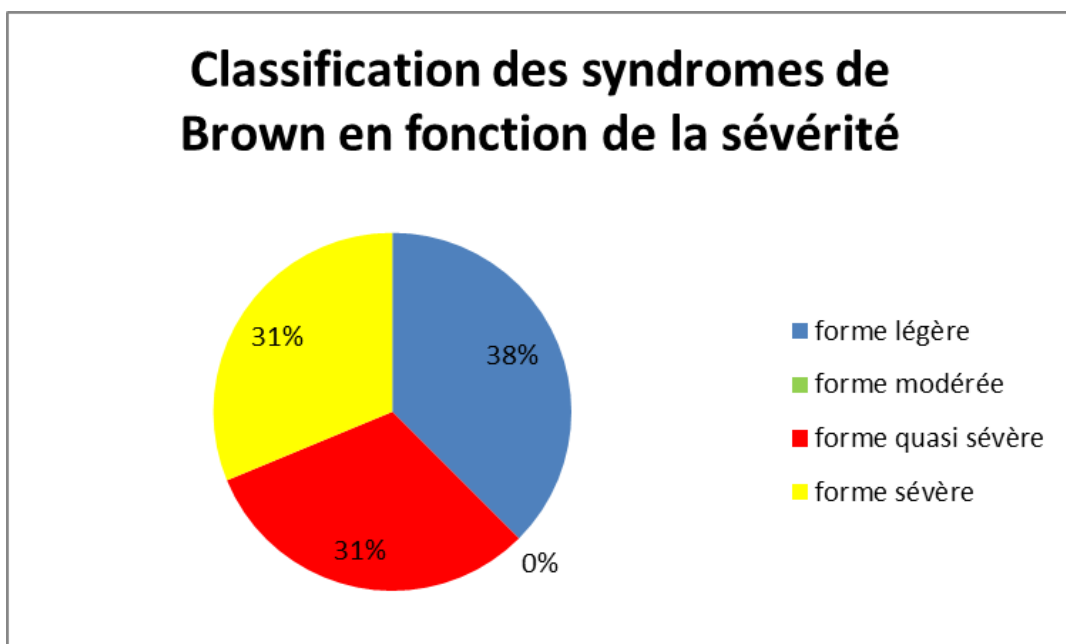


→ Lors de la motilité, on remarque l'hypoaction du muscle oblique inférieur de l'œil atteint avec l'abaissement de celui-ci en adduction, l'hyperaction du muscle droit supérieur controlatéral par l'élévation de l'œil sain en abduction. Un petit moins souvent, on retrouve aussi, une hyperaction de l'oblique inférieur de l'œil sain lorsque celui-ci est en adduction (élévation de cet œil) et une hyperaction du droit inférieur de l'œil atteint lorsque celui-ci est en abduction (par un abaissement de cet œil).

→ Rappelons que le syndrome de Brown possède plusieurs classifications, nous allons, dans notre étude, nous intéresser à deux d'entre elles, celle de Jampolsky ainsi qu'à celle de Brown.



→ Le syndrome plus est majoritairement retrouvé (63%) dans notre étude, il correspond à la présence d'une déviation verticale en position primaire accompagné ou non d'un torticolis. Le vrai syndrome est plus rare (37%) il est décrit lors de l'absence de déviation verticale en position primaire ainsi que l'absence de torticolis.



→ Rappelons les critères de Brown :

-forme légère : absence d'hypotropie en position primaire ainsi qu'en adduction, présence seulement en adduction et élévation, absence de PCT

-forme modérée : absence d'hypotropie en position primaire, présence de celle-ci en adduction ainsi qu'en adduction et élévation, présence ou non d'une PCT

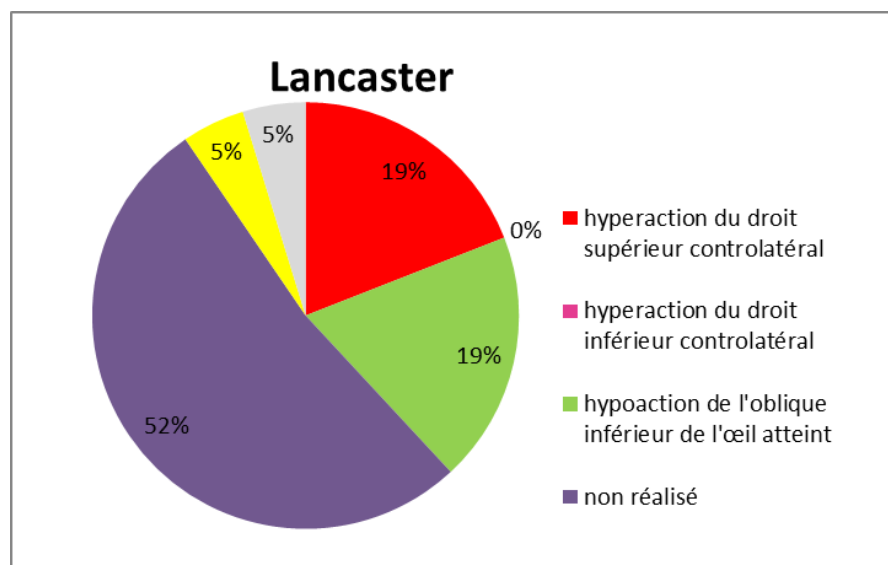
-forme sévère : présence d'hypotropie en position primaire, en adduction ainsi qu'en adduction et élévation, présence également d'une PCT.

Un grand nombre de nos patients présentaient une hypotropie en position primaire mais pas de PCT, ils ne rentraient donc dans aucune de ses formes, nous avons rajouté pour cette étude la forme « quasi sévère » incluant une déviation verticale en position primaire sans PCT.

On constate que la forme la plus fréquente est la forme légère à 38%, puis la forme quasi sévère et la forme sévère à égalité avec 31%.

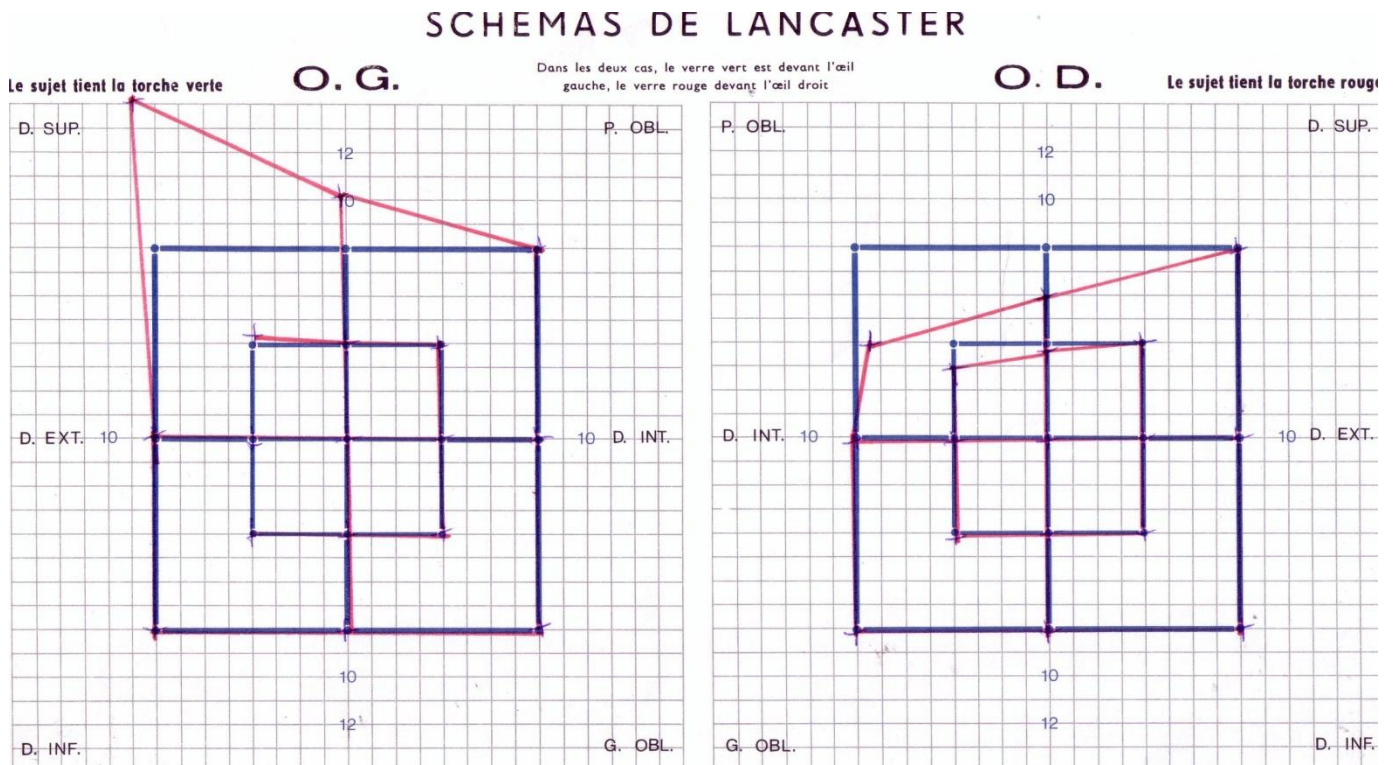
Aucune forme modérée n'a été retrouvée.

4. Examens complémentaires



→ Il a été réalisé seulement chez la moitié des patients. On remarque que tous les patients présentent une hypoaction de l'oblique inférieur de l'œil atteint (responsable de la limitation d'élévation de l'œil atteint) ainsi qu'une hyperaction du droit supérieur

controlatéral (qui provoque une élévation de l'œil controlatéral lorsque celui-ci est en abduction). Chez un patient, on retrouve une hyperaction de l'oblique supérieur de l'œil atteint. Chez un patient le Lancaster a été réalisé après la guérison on ne relève donc aucun signe de syndrome de Brown.



→Lancaster d'un patient montrant l'hypoaction du muscle oblique inférieur atteint (œil droit) ainsi que l'hyperaction du synergique controlatéral (droit supérieur de l'œil gauche).

SCHÉMAS DE LANCASTER

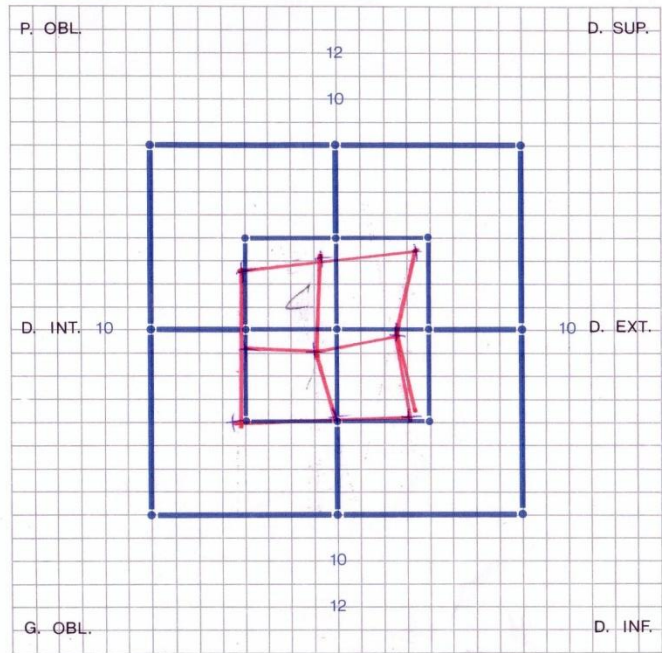
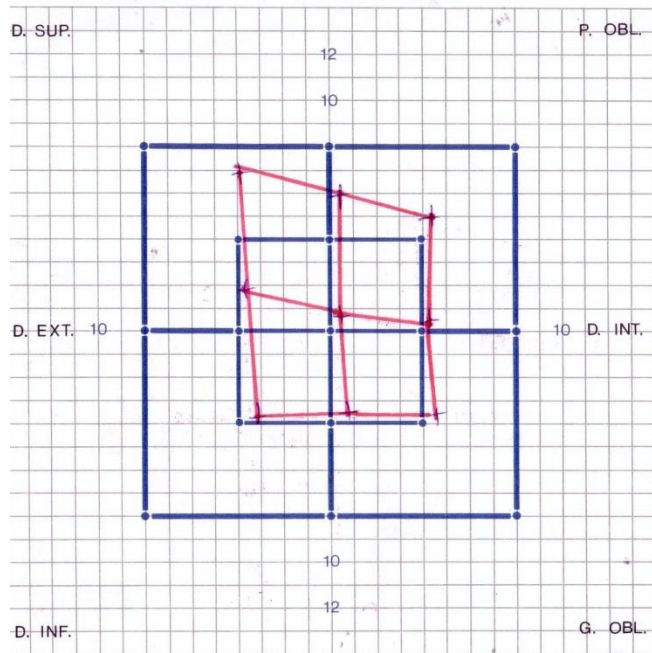
Le sujet tient la torche verte

O. G.

Dans les deux cas, le verre vert est devant l'œil gauche, le verre rouge devant l'œil droit

O. D.

Le sujet tient la torche rouge



SCHÉMAS DE LANCASTER

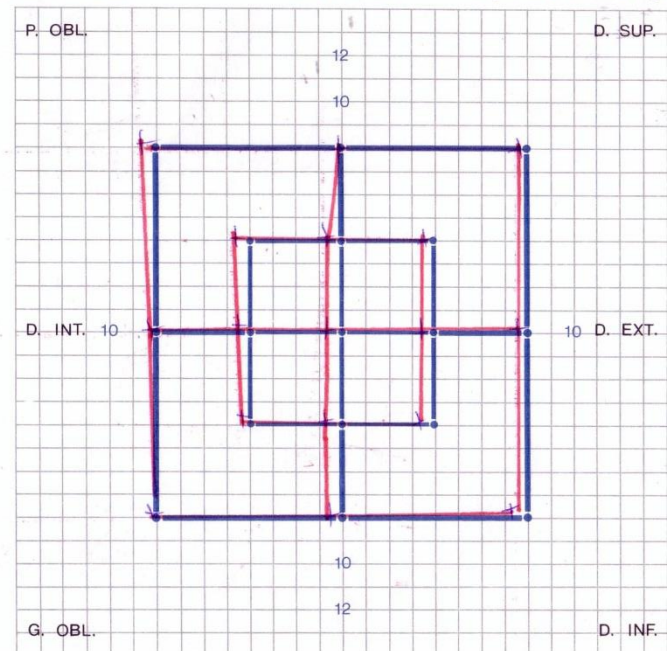
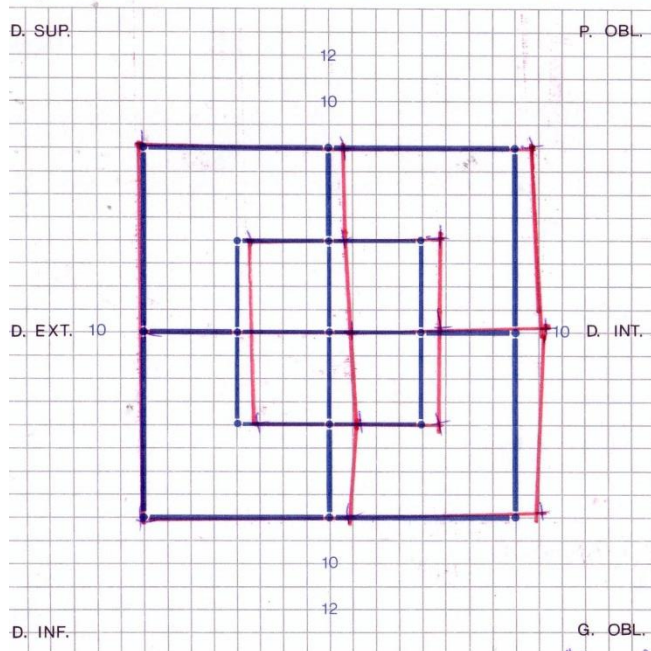
Le sujet tient la torche verte

O. G.

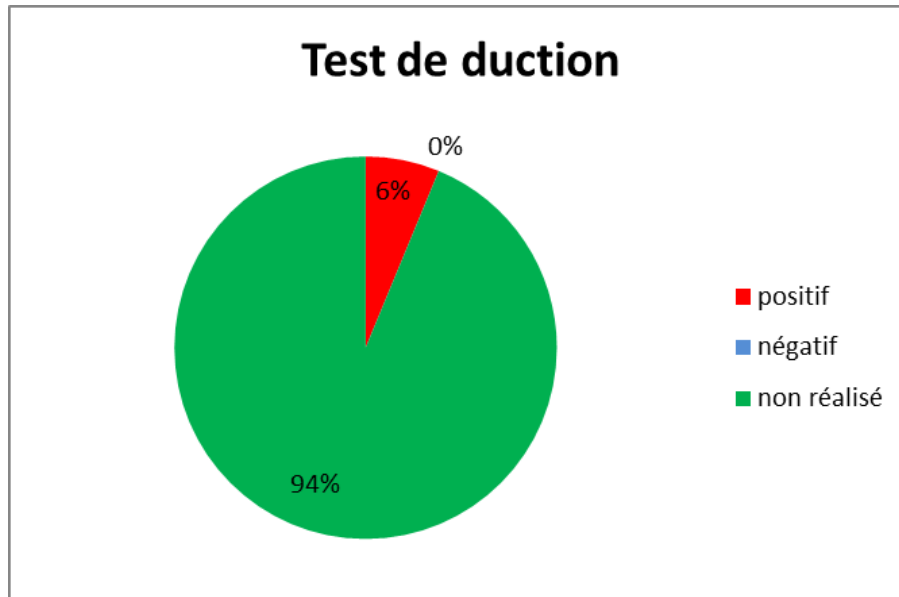
Dans les deux cas, le verre vert est devant l'œil gauche, le verre rouge devant l'œil droit

O. D.

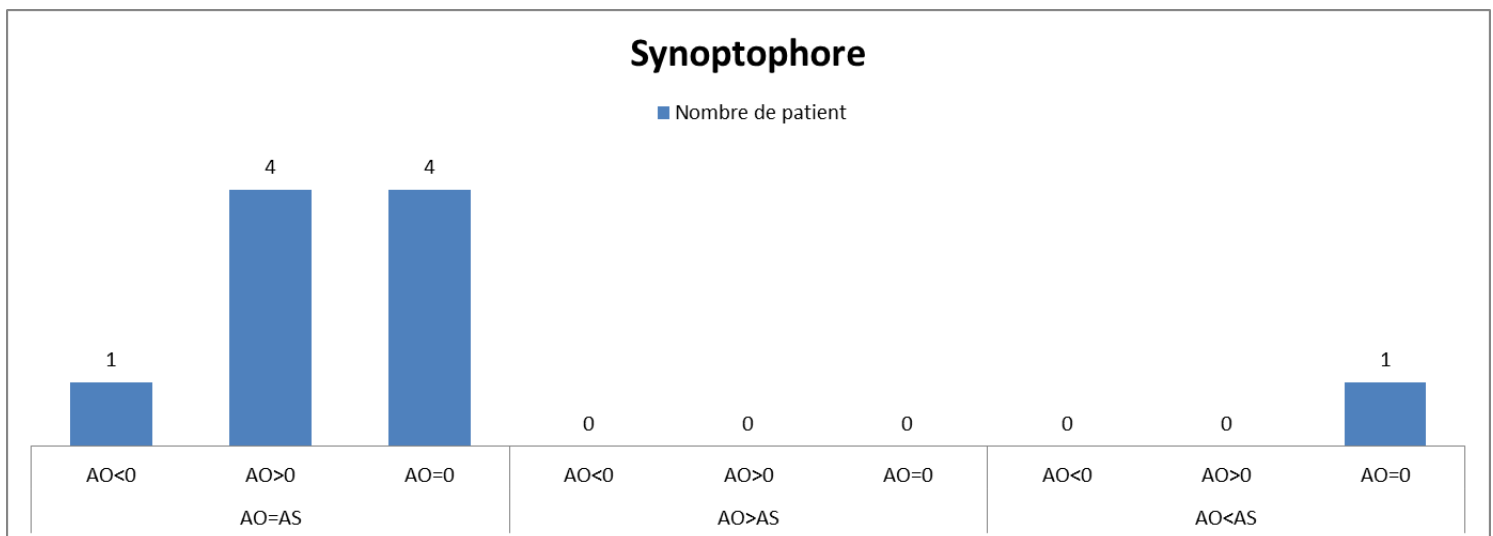
Le sujet tient la torche rouge



→ Ces deux Lancaster ont été réalisés chez le même patient atteint d'un syndrome de Brown droit. Le premier date de l'apparition du syndrome de Brown. On remarque l'hypoaction de l'oblique inférieur droit ainsi que l'hyperaction du droit supérieur gauche. Une petite esophorie est aussi décelable. Le deuxième Lancaster a été réalisé après la récupération du syndrome, on constate que seule l'esophorie persiste.



→ Il n'a été réalisé que chez un seul patient en pré-op, il est positif.



→ Le synoptophore en position primaire n'a été réalisé que chez 10 patients sûrement à cause du trop jeune âge des autres patients et de leur manque de coopération.

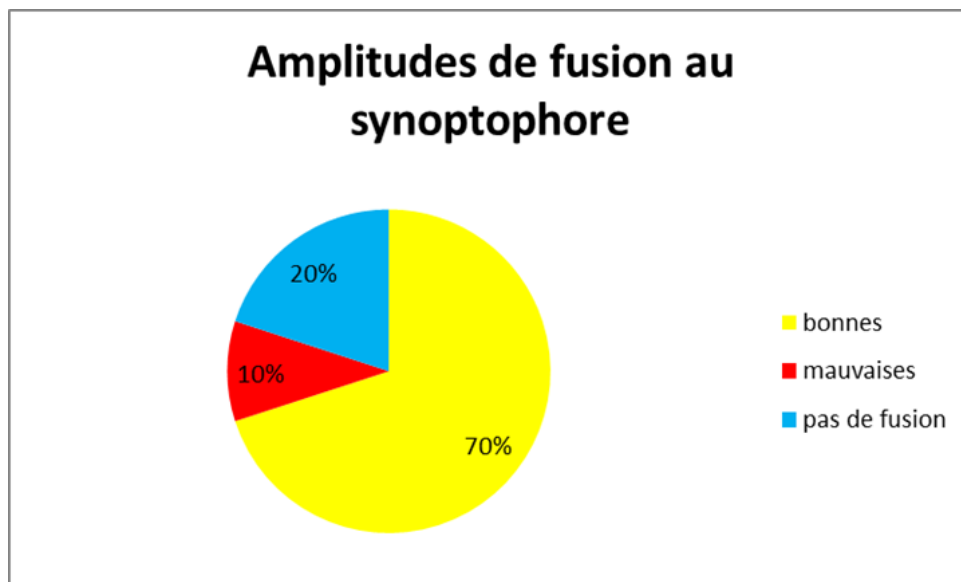
On retrouve chez 9 patients un AOS (AO=AS) donc une CRN avec une perception simultanée, et chez un patient une CRA (AO#AS) ce qui concorde avec nos résultats de vision binoculaire précédents puisqu'un seul patient en CRA a eu un synoptophore.

Parmi les AOS 4 patients ont un AO égal à 0°, 4 également ont un AO supérieur à 0° et 1 a un AO inférieur à 0°.

Le dernier patient a un AO inférieur à l'AS avec un AO égale à 0°.

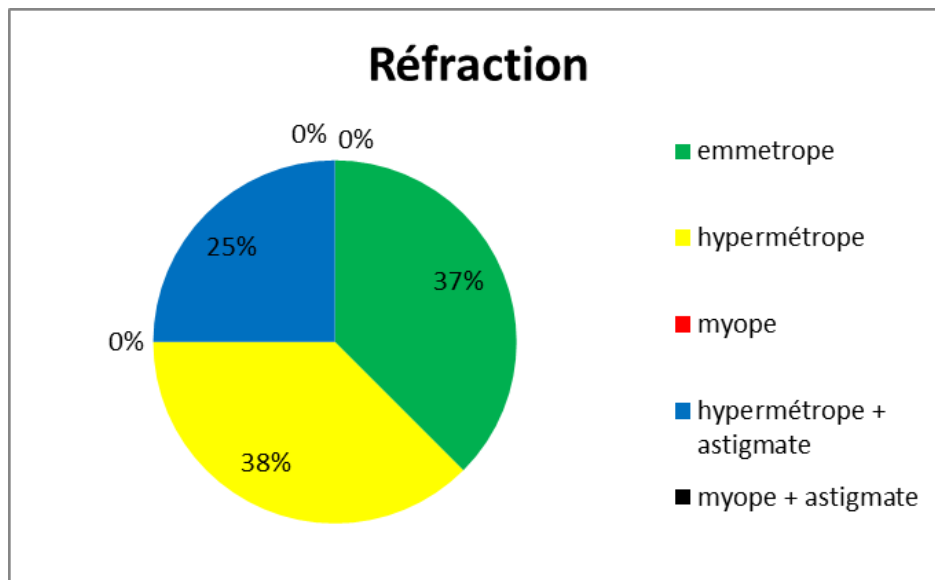
Ces résultats sont en accord avec les données de la littérature dans lesquelles on retrouve le plus souvent un AOS à 0° avec une perception simultanée à 0° en position primaire.

Concernant la verticalité un seul patient en possède une de 13 dioptries.



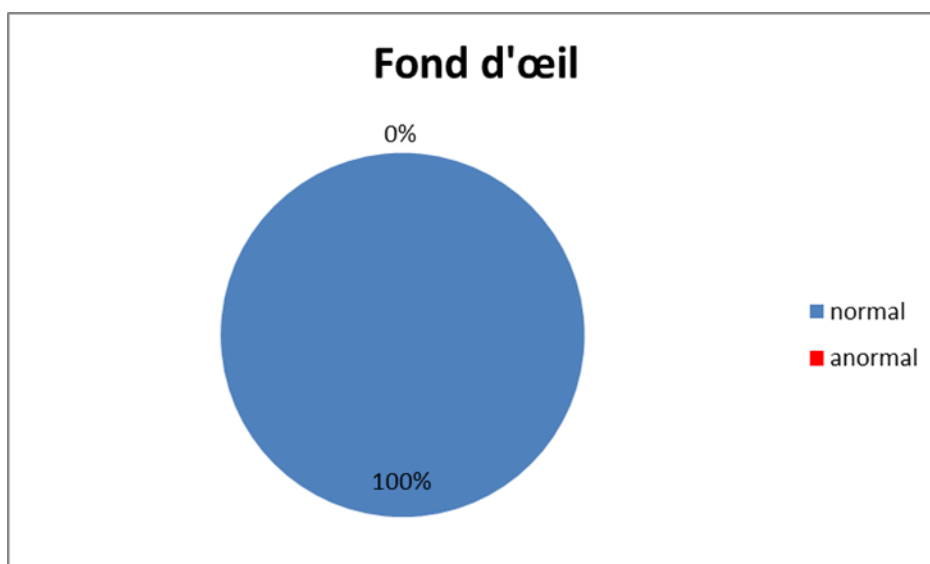
→ On constate qu'elles sont en grand majorité (à 70%) bonnes comme dans les écrits.

5. Examens ophtalmologiques



→ Les patients sont pour la plupart emmétropes ou hypermétropes. Il faut prendre en compte le fait que la plupart des enfants sont hypermétropes dans les premières années de leur vie. Un astigmatisme hypermétropique est retrouvé chez les autres patients.

Dans la littérature, les auteurs décrivent le plus souvent une emmétropie, mais aussi certains cas d'astigmatismes hypermétropiques et des hypermétropies.



→ Tous les fonds d'œil et examens du segment antérieur sont normaux, ce qui concorde avec la littérature.

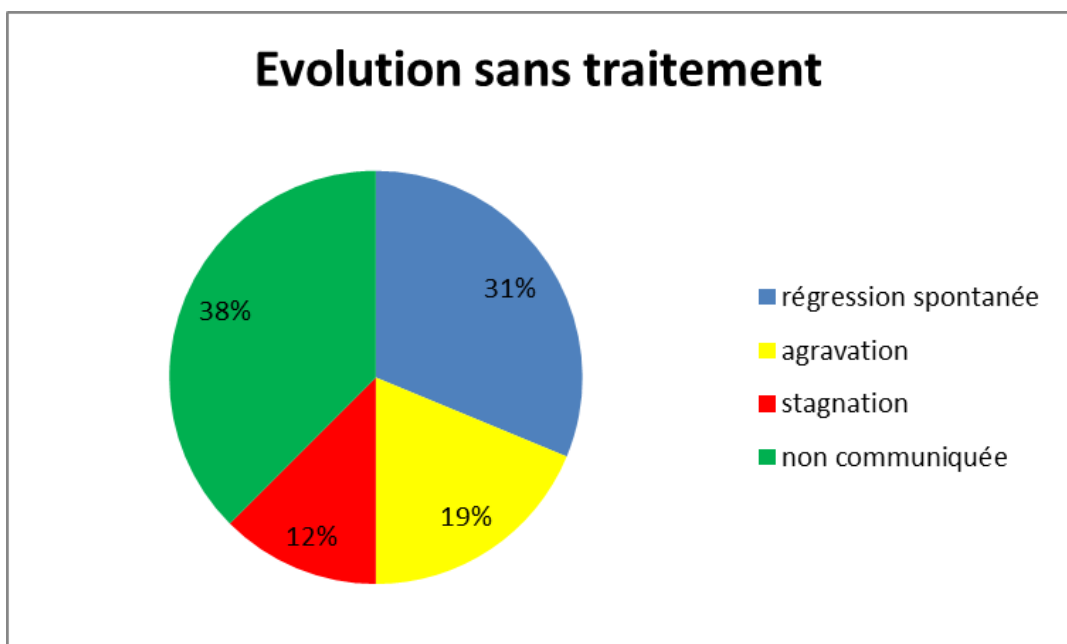
6. Examens paracliniques

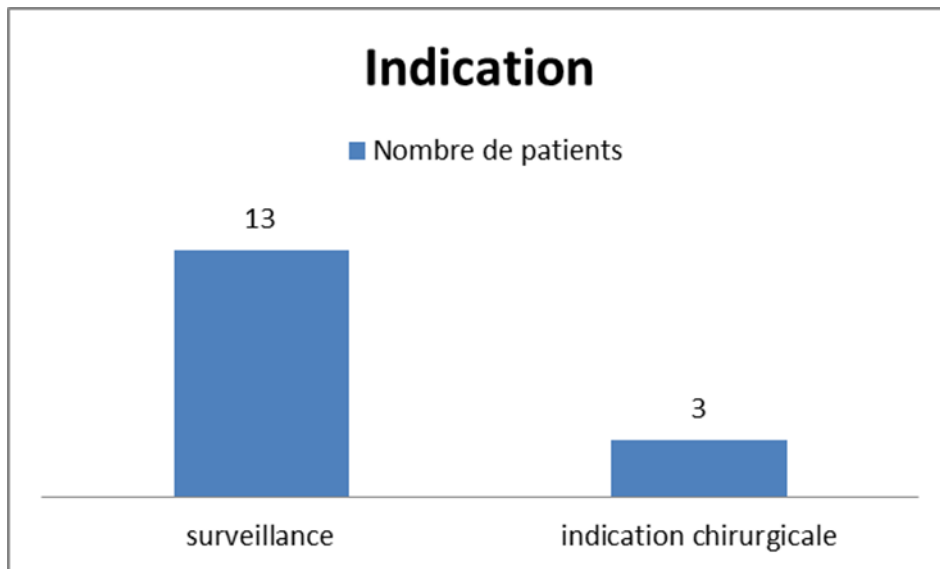
Le premier patient a eu un IRM ainsi qu'un examen neurologique et un bilan sanguin, tout était normal.

Le deuxième patient a eu un IRM encéphalique et un scanner cérébral pendant son hospitalisation tout était normal.

Le dernier, a eu un IRM, un examen tomodensitométrique normaux

7. Traitement et évolution





→5 patients ont eu la chance d'avoir une régression spontanée de leur syndrome de Brown.

3 patients ont vu leurs symptômes se dégrader, PCT plus présente, apparition d'un syndrome V, augmentation de la déviation en position primaire...etc... Une chirurgie leur a été proposée, après cela un patient n'est jamais revenu on ne connaît pas la suite de son histoire.


Beaucoup de patients ne sont jamais revenus après l'indication d'une simple surveillance par l'ophtalmo, on sait seulement que trois patients ont une stagnation de leur syndrome qui reste sans évolution car ils ont consulté de nouveau dernièrement.

On compte les autres patients dans la catégorie « non communiquée » (6 patients sur 16).

Dans la littérature, le pourcentage d'amélioration et de guérison est de 67%.

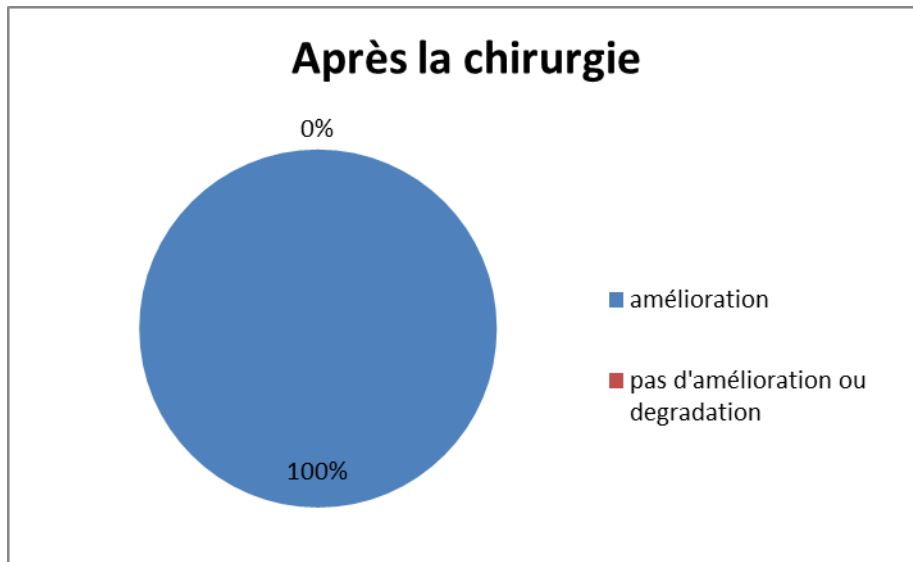
Souvent l'amélioration se fait après 7 ans dans les écrits et passe par un maximum à 12 ans, dans notre étude, elle se fait vers 4 ans et demi (4 ans, 4 ans et demi et 5 ans).

Evolution en fonction de la sévérité



→ Beaucoup de patients ne sont jamais revenu suite à l'indication d'une simple surveillance, nous ne connaissons donc pas l'évolution de leur syndrome. Dans la forme légère un patient a connu une stagnation de son syndrome et un autre une régression spontanée. Dans la forme quasi sévère, 2 patients ont eus la chance d'assister à une régression spontanée de leur syndrome, un à une aggravation et un a une stagnation. Pour terminer, pour les patients présentant une forme sévère, deux ont connu une régression spontanée et 2 une aggravation.

La régression spontanée a une part importante dans l'évolution du syndrome de Brown congénital même dans les formes sévères. L'aggravation est plus présente dans les formes sévères. La stagnation, elle, est plus retrouvée dans les formes légères.



→ Les deux patients ayant eu une intervention chirurgicale ont assisté à une amélioration de leurs symptômes, sans récurrence.

En effet, la verticalité a été nettement diminuée en position primaire ainsi que la déviation horizontale pour un. On a aussi constaté une amélioration aux versions ainsi que la disparition de la PCT.

Concernant l'âge de la chirurgie, l'un s'est fait opérer à 6 ans et demi et l'autre à 9 ans.

TYPE DE CHIRURGIE :

Anse à 4mm sur l'oblique supérieur de l'œil atteint (pour un des patient le muscle était très rétracté et fibreux).

L'enfant qui avait une exotropie a, en plus, subi un recul du muscle droit externe à 7mm.

DISCUSSION

Dans notre étude, nous avons pu observer que le syndrome de Brown est un syndrome rare, que le type congénital est le plus fréquent (uniquement ce type dans notre étude) ce qui concorde bien avec les données de la littérature.

Il apparaît également que ce syndrome a atteint majoritairement les hommes, contrairement aux écrits. Il est découvert généralement dans l'enfance (entre 2 et 5 ans) car à cet âge le regard en haut est beaucoup sollicité.

La bilatéralité du syndrome n'a pas été retrouvée dans notre étude, tous les cas atteints de ce syndrome sont unilatéraux et c'est l'œil droit qui est majoritairement atteint.

Beaucoup de patients ont été adressés par leur ophtalmo ou par un pédiatre.

La plupart ont des antécédents familiaux certains même personnels mais qui ont peu d'importance dans ce syndrome de Brown hormis les deux cas familiaux.

Nous avons également noté que le principal motif de consultation est un défaut d'élévation d'un œil associé ou non à une impression de strabisme, ou un strabisme d'apparition brutale ou progressif seul remarqué par l'entourage ou les parents.

Tous les patients ont une bonne acuité visuelle, égale sur les deux yeux.

On observe que la moitié des patients atteints du syndrome de Brown ont un strabisme en position primaire, et que ce strabisme est dans les deux tiers des cas sur l'œil atteint par ce syndrome. Tous ces patients ont une verticalité en position primaire (hypotropie de l'œil atteint) associé ou non à une déviation horizontale.

Dans presque tous les cas il y a des hyperactions et/ ou hypoactions d'autres muscles associées retrouvées dans la motilité, comme une hyperaction du droit supérieur de l'œil sain mais aussi un oblique inférieur controlatéral hyperactif et pour terminer une hyperaction du droit inférieur homolatéral. On retrouve un seul cas avec un oblique supérieur de l'œil atteint hyperactif avec le Lancaster.

Un peu plus d'un patient sur deux présente un syndrome V.

Plusieurs PCT ont été retrouvées mais la plus fréquente est la tête tournée sur épaule du côté sain afin de placer le regard hors du champ d'action du muscle atteint.

La majorité des patients sont en correspondance rétinienne normale avec une bonne vision stéréoscopique ainsi qu'une bonne vision binoculaire.

Le syndrome de Brown ne s'aggrave que très rarement (3 patients sur 16) et dans ce cas une intervention chirurgicale leur est proposée qui permet une nette amélioration sans rechute. Cette intervention a lieu la plupart du temps dans l'enfance, vers 4 ans et demi. Cette aggravation est constatée surtout dans les formes sévères du syndrome de Brown.

La plupart des patients assistent à une amélioration spontanée de leur syndrome qui disparaît sans traitement et peut se décompenser de nouveau dans les cas de grande fatigue. Elle est observée dans toutes les formes du syndrome même les formes sévères.

On remarque aussi que dans notre étude beaucoup de patient ont une stagnation de leur syndrome de Brown qui reste fixe, qui n'évolue pas. Elle est surtout retrouvée dans les formes légères du syndrome de Brown congénital.

Dans les deux derniers cas une simple surveillance est conseillée, en cas de décompensation avec majoration des symptômes (PCT, déviation en position primaire et dégradation de la VB) une intervention chirurgicale pourra leur être proposée.

CONCLUSION

Le syndrome de Brown est un syndrome rare et encore discuté quant à l'étiologie du syndrome congénital. Il semble cependant qu'il résulte d'un obstacle au passage libre du tendon à travers la trochlée qui empêche le mouvement d'élévation en adduction. Le syndrome de Brown acquis se caractérise par une grande variété étiologique. L'imagerie centrée sur la région orbitaire ou périorbitaire (IRM) est devenu un complément indispensable, quelle que soit la forme congénitale ou acquise. Elle représente une aide à la fois physiopathogénique, diagnostique et thérapeutique (indication chirurgicale) qui permettra dans l'avenir une classification anatomique. L'amélioration spontanée du syndrome est très souvent retrouvée. Il faut rester prudent face à la chirurgie, les résultats étant variables malgré les différentes techniques. Les seules indications chirurgicales sont l'existence d'une hypotropie en position primaire, d'un torticolis, et une altération de la vision binoculaire. Il ne faut cependant pas oublier que la technique chirurgicale doit être adaptée à chaque cas.

BIBLIOGRAPHIE

- [1] Espinasse-Berrod M.A., Strabologie : approches diagnostique et thérapeuthique. 2^{ème} édition. Elsevier Masson. Issy-les-Moulineaux. 2008. ISBN : 978-2-84299-939-1. Chapitre 1 p 4 à 7 + Chapitre 2 p 17 à 25 + Chapitre 23 p 214 à 225.
- [2] Denis D., Hadjadj E., Toesca E., Syndrome de Brown, EMC. ISBN : 21-550-A-13. 2008. Elsevier Masson SAS. p 1 à 13.
- [3] Pechereau A., Denis D., Speeg-Schatz C., Société Française d'Ophtalmologie, Strabisme. Rapport 2013. Elsevier Masson. ISBN : 978-2-294-73838-8
- [4] Sebat L., Mazouat C., L'évolution de la paralysie congénitale de l'oblique supérieur. Université Paul Sabatier. Toulouse. Juin 2007. II p 7 à 15
- [5] Poullaouec T., Rat L., Vialatte A., Syndrome de Brown : examens et traitements, Certificat de capacité d'orthoptiste. Université Claude Bernard Lyon 1. Juin 2012 p 4 à 9 + p 11 à 27
- [6] Duthoit L., « Click syndrome » du grand oblique : sa place dans le syndromes de Brown. Thèse pour le doctorat en médecine. Lille. 1987. p 1 à 17 + p 53 à 57
- [7] Falanga J-B., Le syndrome de Brown conceptions actuelles. Thèse. Marseille. 1987. P 1 à 8 + p 45 à 56 + p 88 à 97
- [8] Hadjadj E., Conrath B., Denis D., Syndrome de Brown: actualités. Journal Français d'Ophtalmologie. Vol 21, N° 4. Elsevier Masson SAS. Avril 1998. p. 276
- [9] Cousin M., Girard N., Denis D., Apport de l'IRM dans le syndrome de Brown congénital. Journal Français d'Ophtalmologie. Volume 36, numéro 3. p 202-209 (mars 2013)
- [10] Denis D., Hadjadj E., Le syndrome de Brown (site internet)

http://www.strabisme.net/strabologie/Colloques/QuestActualite/QActu_SdBrown/QActu_SdBrown.html

[11]Denis D., Torticolis, Traité EMC, Ophtalmologie[21-550-A-12], paragraphe sur les fibroses congénitale : syndrome de Brown.

[12]Jeanrot N., Jeanrot F., Manuel de strabologie : Aspects cliniques et thérapeutiques, 3^{ème} édition, Elsevier Masson, 2011. p 6 à 7 + p 12 à 19 + p140 à 143