



HAL
open science

Mélanome uvéal : rôle de l'orthoptiste dans le diagnostic et la prise en charge

Émilie Rambaud

► **To cite this version:**

Émilie Rambaud. Mélanome uvéal : rôle de l'orthoptiste dans le diagnostic et la prise en charge. Médecine humaine et pathologie. 2015. dumas-01243156

HAL Id: dumas-01243156

<https://dumas.ccsd.cnrs.fr/dumas-01243156>

Submitted on 6 Jan 2016

HAL is a multi-disciplinary open access archive for the deposit and dissemination of scientific research documents, whether they are published or not. The documents may come from teaching and research institutions in France or abroad, or from public or private research centers.

L'archive ouverte pluridisciplinaire **HAL**, est destinée au dépôt et à la diffusion de documents scientifiques de niveau recherche, publiés ou non, émanant des établissements d'enseignement et de recherche français ou étrangers, des laboratoires publics ou privés.



Distributed under a Creative Commons Attribution - NonCommercial - NoDerivatives 4.0 International License

**Université de Clermont-Ferrand Faculté de
médecine**

MEMOIRE EN VUE DE L'OBTENTION DU CERTIFICAT DE CAPACITE D'ORTHOPTIE

Mélanome uvéal

Rôle de l'orthoptiste dans le diagnostic et la
prise en charge



Emilie RAMBAUD

Promotion 2012-2015

SOMMAIRE

REMERCIEMENT

INTRODUCTION [2] [5]	5
1 ^{ère} Partie : Rôle de l'orthoptiste [7]	6
2 ^{ème} Partie : Pré-requis	8
1. CARACTERISTIQUES DE LA TUMEUR [10] [11]	8
1.1 Définition	8
1.2 CLASSIFICATION	8
2. MELANOME UVEAL	9
2.1 Mélanome de l'iris [2] [5] [21]	9
2.2 Mélanome du corps ciliaire [2]	12
2.3 Mélanome de la choroïde [2]	12
3. FACTEURS DE RISQUE [4]	14
3.1 Age	14
3.2 Sexe	15
3.3 Race	15
3.4 Origines ethniques	15
3.5 Mélanocytose congénitale	15
3.6 Génétique [2] [4]	16
3.7 Autres facteurs de risque	16
4. DIAGNOSTIC CLINIQUE DU MELANOME CHOROÏDIEN [2] [4]	16
4.1 Circonstance de découverte	16
4.2 Clinique	17
4.3 Formes cliniques	18
4.4 Forme et taille des mélanomes choroïdiens [4]	18

5.	BILAN D'EXTENSION [6] [4]	21
6.	SURVEILLANCE [2]	21
7.	PRINCIPAUX TRAITEMENTS [2]	22
7.1	Irradiation.....	22
7.2	Chirurgie mutilante [3] [8].....	26
8.	CONCLUSION.....	29
3 ^{ème} Partie : Examens du mélanome uvéal [2]		30
1.	FOND D'OEIL	30
2.	ECHOGRAPHIE [1] [2] [15].....	30
2.1	Echographie Mode A (graphique)	31
2.2	Echographie mode B (image) à 10 MHz	32
2.3	Echographie mode B à 20 MHz	33
2.4	Echographie mode UBM à 50 MHz	33
3.	TRANSILLUMINATION [12]	35
4.	RETINOGRAPHIE [1] [2]	35
4.1	Définition.....	35
4.2	Conclusion	39
5.	ANGIOGRAPHIE [1] [2] [4] [14].....	39
5.1	Définition.....	39
5.2	Réalisation pratique	40
5.3	Interprétation.....	45
5.4	Conclusion	46
6.	OCT [1] [16]	46
6.1	Définition.....	46
6.2	Principe et technique de l'oct du segment postérieur.....	47

6.3	Limites	48
6.4	Conclusion	48
7.	RESONNANCE MAGNETIQUE NUCLEAIRE (IRM) [2] [13]	49
7.1	Définition.....	49
7.2	Pratique de l'IRM.....	49
8.	AUTRES EXAMENS COMPLEMENTAIRES [2].....	49
4 ^{ème}	PARTIE : ETUDE CLINIQUE	50
1.	PRESENTATION DE L'ETUDE : RÔLE DE L'ORTHOPTISTE DANS LE DEPSITAGE ET LA PRISE EN CHARGE DES MELANOMES UVEAUX	50
2.	MATERIELS ET METHODES	50
3.	CARACTERISTIQUES DES PATIENTS	51
3.1	Sexe et âge.....	51
3.2	Durée de surveillance	52
3.3	Types de mélanome	52
4.	RESULTATS	53
4.1	Baisse de l'acuité visuelle	53
4.2	Les examens complémentaires de l'orthoptiste ayant contribué au diagnostic.....	54
4.3	les examens complémentaires de l'orthoptiste pour le suivi après le traitement.....	55
5.	CONCLUSION PARTIE CLINIQUE	55
	CONCLUSION [1] [2] [4] [14]	56

Remerciements :

A **Monsieur le Dr. BONNIN**, ophtalmologiste pour son aide et sa patience précieuse qui ont permis la réalisation de ce mémoire.

A **Madame le Dr. DALENS**, directrice de l'école d'Orthoptie, pour la richesse de ses enseignements au cours de ces trois années.

A **Monsieur le Pr. CHIAMBARETTA**, chef du service ophtalmologie du C.H.R.U. de Clermont-Ferrand pour son enseignement.

A l'ensemble des Ophtalmologistes du service pour leur sympathie et leurs enseignements.

A l'ensemble des orthoptistes : Michèle **NEYRIAL**, Jean Jacques **MARCELLIER**, Sylvie **MICHEL**, Coralie **COLLA**, Laurent **PARIS**, Helene **GRELEWIEZ**, Nathalie **MONNEYRON**, Florie **MONIER**, Constance **PELTIER** et Diane **ARDUINI** pour leur accueil lors des différents stages, leur disponibilité et leur écoute, mais surtout pour leur précieuse pédagogie.

A toute **l'équipe du service**, les infirmières, les aides-soignantes, les secrétaires et les internes pour leur gentillesse, leur disponibilité et leur bonne humeur.

Aux **orthoptistes du CHU de Limoges** pour leur accueil, leur disponibilité, et leur conseil pendant les trois semaines de stage.

A Chantal **Carrat-Tinet**, orthoptiste en libéral à Bellerive-sur-Allier pour son accueil chaleureux et pour le temps qu'elle m'a consacré tout au long de mon stage.

A toute **l'équipe du CRDV** pour le formidable accueil dans leur structure.

A tous les étudiants orthoptistes qui ont partagé ces trois années d'études notamment à Tess **GOMEZ**, Marie **ROUSSERIE**, Julia **GOURRET**, Eva **PICORNELL** et Elodie **LECA**.

INTRODUCTION [2] [5]

Les mélanomes uvéaux sont les tumeurs intraoculaires malignes les plus fréquentes chez l'adulte. On dénombre 500 à 600 nouveaux cas de mélanomes uvéaux par an en France. La tumeur, très rare chez l'enfant, atteint principalement des patients autour de la cinquantaine et au début de la soixantaine ; elle survient de façon préférentielle chez des patients peu pigmentés. En effet, le mélanome uvéal touche très faiblement les personnes africaines, latino-américaines ou asiatiques.

En clinique, on distingue généralement les mélanomes de l'uvée antérieurs (iriens) et postérieurs (corps ciliaires et choroïdes). Les mélanomes de l'iris ne représentent qu'un dixième ou moins des mélanomes uvéaux.

Longtemps considéré comme la première tumeur maligne intraoculaire, sa fréquence est légèrement inférieure à celle des métastases oculaires.

L'ophtalmologiste oncologue est confronté à la difficulté de prendre sa décision thérapeutique sans preuve histologique et doit s'appuyer sur un faisceau d'arguments. Ce diagnostic s'est affiné en 20 ans, la fréquence d'énucléation pour un diagnostic erroné de mélanome est passée de 20 % à moins de 1 %.

Face aux mélanomes uvéaux, Shields a décrit les **critères TFSOM** : *To Find Small Ocular Melanomas*. En effet, « Le diagnostic et le traitement du mélanome de la choroïde au début de son développement sont essentiels pour fournir au patient le meilleur pronostic. Les patients atteints de petit mélanome choroïdien (<4 mm d'épaisseur) développent des métastases dans 16% des cas après 5 ans de suivi, tandis que ceux qui ont un mélanome choroïdien moyen (épaisseur 4-8 mm) et grand (> 8 mm d'épaisseur) développent des métastases dans 32 % et 53%, respectivement. La difficulté du diagnostic précoce du mélanome de la choroïde se rapporte à sa similitude clinique avec un nævus bénin de la choroïde ».

Dans le cas des tumeurs ne correspondant pas à des tumeurs franchement évocatrices de mélanome la surveillance est de rigueur et le principal argument reste actuellement la croissance de la tumeur. Si cette attitude de surveillance ne semble pas affecter le pronostic vital, elle n'apparaît pas complètement satisfaisante alors que pour la plupart des autres cancers l'amélioration du pronostic vital passe par le dépistage et le traitement précoce, au stade in situ.

Alors que le pronostic vital et fonctionnel du patient sont en jeu, il est important de connaître les caractéristiques cliniques et les modalités de prise en charge de cette pathologie. Le diagnostic repose sur un faisceau d'arguments : l'aspect clinique, échographique, rétinographique, angiographique et le bilan d'extension.

1^{ERE} PARTIE : ROLE DE L'ORTHOPTISTE [7]

En France, l'orthoptique est exercée par un auxiliaire médical diplômé d'État, l'ORTHOPTISTE, dont la vocation est le dépistage, la rééducation et la réadaptation de la vision. Cette profession a été reconnue par décret du 11 août 1956 et est réglementée par quelques articles du Code de la Santé Publique.

Les orthoptistes ne peuvent pratiquer leur art que sur ordonnance médicale ou, dans le cadre notamment du cabinet d'un médecin ophtalmologiste, sous la responsabilité d'un médecin.

Ils collaborent avec tous les médecins, au premier lieu desquels se trouve l'ophtalmologiste. Ils exercent en relation avec les autres professionnels paramédicaux de la rééducation (orthophonistes...) et les opticiens.

L'exercice de l'orthoptie, quel que soit son mode, salarié ou libéral, est réglementé par les articles suivants du Décret n° 65-240 du 25 mars 1965, inscrits dans le Code de la Santé Publique. Son activité est réglementée par un Décret de Compétence fixant la liste des actes professionnels pouvant être accomplis par lui.

Depuis quelques années, le rôle et le statut des orthoptistes se sont grandement modifiés.

Aujourd'hui, l'orthoptie est une profession de santé paramédicale qui consiste principalement en des actes de rééducation, de réadaptation et d'exploration de la vision. Elle ne se limite plus aux stricts troubles de la vision binoculaire (strabisme, amblyopie, paralysie oculomotrices) mais embrasse l'ensemble des problèmes oculaires soit en tant qu'actes propres soit en tant qu'actes délégués par le médecin. Le rôle de l'orthoptiste du 21^{ème} siècle est toujours de prendre en charge les déséquilibres oculomoteurs et les troubles de la vision binoculaire mais aussi les déficiences visuelles profondes (basse vision) chez l'adulte comme chez l'enfant. Il consiste également à réaliser des examens complémentaires en ophtalmologie comme le champ visuel ou l'exploration fonctionnelle. Ces examens, souvent fondamentaux au diagnostic sont effectués dans le cadre de la collaboration étroite avec l'ophtalmologiste; collaboration en pleine expansion avec le développement du "travail aidé".

Dans le cadre des examens du mélanome uvéal, selon le code de santé publique, les orthoptistes sont habilités à :

- déterminer l'acuité visuelle et la réfraction sur prescription médicale ;
- effectuer la rétinographie non mydriatique ;
- participer aux enregistrements effectués à la rétinographie mydriatique sous la responsabilité d'un médecin en mesure d'en contrôler l'exécution et d'intervenir immédiatement ;

- réaliser la tomographie par cohérence optique (OCT) et l'angiographie rétinienne (à l'exception de l'injection qui doit être effectuée par un professionnel de santé habilité) sur prescription médicale et sous la responsabilité d'un médecin ophtalmologiste en mesure d'en contrôler l'exécution et d'intervenir immédiatement.

En effet, l'orthoptiste est impliqué dans son dépistage, son diagnostic et son suivi par l'intermédiaire des examens complémentaires : la pré-consultation, la rétinographie, l'angiographie et l'OCT.

1. CARACTERISTIQUES DE LA TUMEUR [10] [11]

1.1 DEFINITION

La tumeur est une augmentation du volume d'un tissu, sans précision de cause. C'est une néoformation de tissus corporels (néoplasie) qui se produit à la suite d'un dérèglement de la croissance cellulaire, de type bénin ou malin (quand il s'agit d'une tumeur maligne, on parle de cancer). Un néoplasie peut concerner n'importe quel type de tissu. En fonction de la localisation de la tumeur et de la fonction du tissu affecté, elle peut conduire à un dysfonctionnement des organes et nuire à l'ensemble de l'organisme, voire causer sa mort.

1.2 CLASSIFICATION

On distingue les tumeurs bénignes et malignes:

- Les tumeurs bénignes sont des tumeurs souvent sans gravité, c'est-à-dire ne pouvant donner lieu à des tumeurs secondaires ou métastases qui ne mettent pas en jeu le pronostic vital. Les tumeurs bénignes affectant la peau sont néanmoins souvent perçues comme inesthétiques et peuvent donner lieu à une ablation. Cependant, une tumeur bénigne peut entraîner des complications graves (compression, inflammation...) par son action mécanique.
- Les tumeurs malignes sont souvent désignées sous le terme de cancer. En plus d'attaquer les tissus environnants, elles produisent des tumeurs filles (métastases) qui se propagent à travers le sang ou la lymphe. Leur spécificité est la multiplication importante et la modification de morphologie des cellules, ainsi que leur capacité à envahir les tissus de voisinage ou plus lointains (métastases). Cette variété de tumeur est donc totalement opposée aux tumeurs bénignes. En effet, elles sont susceptibles de présenter un volume très important et sont mal délimitées. D'autre part, les tumeurs malignes ont tendance à récidiver fréquemment après leur ablation. Parmi les tumeurs cancéreuses, on distingue les tumeurs primitives et les tumeurs secondaires qui sont des métastases.

Les tumeurs bénignes se développent en général lentement et ne nuisent pas l'organisme. Certaines d'entre-elles peuvent néanmoins par la suite dégénérer et muter en tumeurs malignes.

2. MELANOME UVEAL

2.1 MELANOME DE L'IRIS [2] [5] [21]

2.1.1 DEFINITION

Les mélanomes de l'iris représentent 3 à 10 % de tous les mélanomes de l'uvée. Ils se développent aux dépens du stroma irien. Il en existe deux formes cliniques : le **mélanome irien circonscrit** (ou nodulaire) qui se présente comme une masse solide dans le stroma et le **mélanome irien diffus** où le mélanome remplace progressivement le stroma irien. La pigmentation des mélanomes de l'iris est variable, ceux-ci pouvant être achrome (environ 10% des cas) comme très pigmentés.

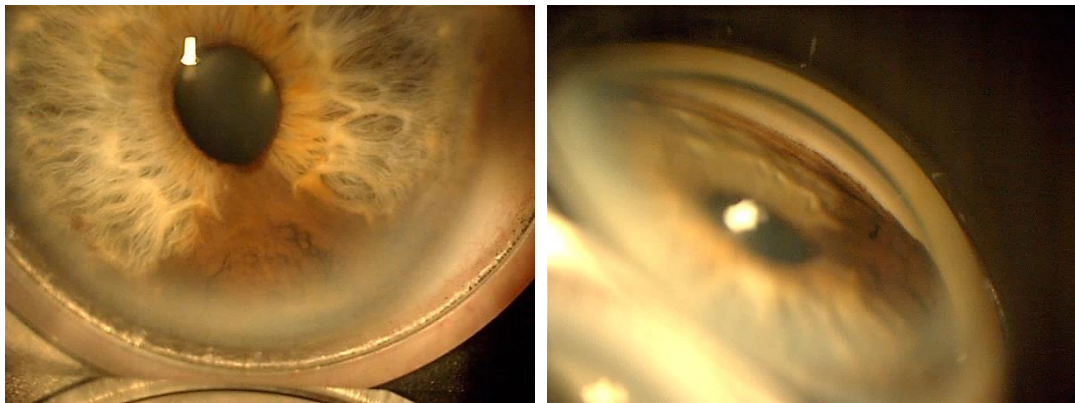


Figure1 : Clichés de rétinographie en couleur d'un mélanome irido-ciliaire [17]

Dans l'étude de Shields, on retrouve des facteurs de risques prédictifs d'une transformation maligne d'un nævus irien et en propose un moyen mnémotechnique dit « **ABCDEF** » en comparaison du nævus cutané :

- **A** pour l'âge inférieur ou égal à 40 ans au diagnostic
- **B** pour l'hyphéma (Blood)
- **C** pour la localisation horaire inférieure (Clock hour location)
- **D** pour une tumeur diffuse
- **E** pour ectropion uvéal
- **F** pour bords flous (feathery) de la tumeur

Les progrès dans l'échographie haute fréquence permettent une excellente caractérisation de la taille tumorale et de ses rapports avec les structures oculaires normales. Dans de rares cas, la cytoponction à l'aiguille fine en cornée claire peut permettre d'obtenir un diagnostic si la quantité de matériel prélevée est

suffisante pour l'analyse cytologique. Une biopsie incisionnelle peut être envisagée afin d'obtenir plus de matériel, mais il s'agit d'un geste plus invasif que la cytoponction.

2.1.2 DIAGNOSTICS DIFFERENTIELS

Les petits mélanomes de l'iris peuvent être impossibles à différencier cliniquement d'un nævus de l'iris ou d'autres lésions. Les pathologies suivantes doivent être incluses dans le diagnostic différentiel d'un mélanome de l'iris :

- Nævus de l'iris,
- Kyste de l'épithélium pigmenté ou du stroma irien,
- Syndrome iridocornéen,
- Corps étranger irien,
- Synéchie antérieure périphérique,
- Métastase irienne d'un carcinome,
- Kyste iris post chirurgical,
- Atrophie irienne, divers,
- Hyperplasie de l'épithélium pigmenté ou migration (voir diagnostics différentiels mélanome choroïdien),
- Xanthogranulome juvénile,
- Masses cristalliniennes simulant un nodule de l'iris.

PRINCIPAL DIAGNOSTIC DIFFERENTIEL : NÆVUS IRIEN

Un nævus irien correspond généralement à une lésion pigmentée du stroma irien n'entraînant que peu de modifications de l'architecture de l'iris. La prévalence des nævus iriens est inconnue car ces lésions sont rarement symptomatiques et sont souvent retrouvées de façon fortuite au cours d'un examen ophtalmologique de routine. Les nævus iriens peuvent se présenter sous deux formes :

- Nævus irien circonscrit : typiquement, lésion nodulaire circonscrite, atteignant une petite partie de l'iris ;
- Nævus irien diffus : peut atteindre tout un secteur irien ou plus rarement l'iris en son entier.

L'évaluation d'un nævus irien est au mieux faite par un examen à la lampe à fente couplé à l'examen de l'angle par gonioscopie. Il faut tout particulièrement être attentif aux lésions siégeant au niveau de l'angle iridocornéen pour vérifier l'absence d'une tumeur du corps ciliaire qui serait passée inaperçue. Le principal diagnostic différentiel d'une lésion nævique irienne est le mélanome de l'iris. En cas de doute avec un mélanome de l'iris, une surveillance très étroite est nécessaire. L'évaluation clinique des nævus iriens suspects

doit inclure des photographies à la lampe à fente et une échographie haute fréquence. Le nævus de l'iris ne nécessite aucun traitement, mais lorsqu'il est suspect, une surveillance étroite et des photographies sont nécessaires pour vérifier l'absence de toute croissance.

2.1.3 TRAITEMENTS

Le traitement des mélanomes de l'iris circonscrits de petite taille peut être une exérèse chirurgicale par iridectomie mais les complications sont fréquentes (diplopie, éblouissement, cataracte et aspect inesthétique). Si la tumeur atteint l'angle iridocornéen, une résection partielle du corps ciliaire est nécessaire (iridocyclectomie), ce qui augmente la morbidité oculaire. Une simple surveillance est possible chez des patients dont l'espérance de vie est réduite du fait de l'existence de comorbidités associées.

La radiothérapie est une autre modalité thérapeutique possible pour les mélanomes circonscrits de l'iris qui permet d'éviter les complications possibles d'une chirurgie endoculaire. Elle comporte cependant un risque de complications postradiques pouvant dans certains rares cas compromettre la fonction visuelle. Les mélanomes iriens s'étendant au corps ciliaire sont à traiter par radiothérapie plutôt que par iridocyclectomie du fait des risques inhérents à cette chirurgie.

L'énucléation est rarement nécessaire dans le traitement des mélanomes de l'iris. Elle reste cependant nécessaire pour certains mélanomes iriens circonscrits de grande taille et pour les mélanomes iriens diffus. Chez des patients monophthalmes ou refusant l'énucléation, une radiothérapie (protonthérapie ou curiethérapie) est à envisager.

Le pronostic de la plupart des patients ayant un mélanome de l'iris est excellent, avec une mortalité inférieure (1 à 4 %) à celle de mélanome du corps ciliaire et de la choroïde, possiblement parce que le comportement biologique de la plupart de ces tumeurs semble nettement différent de celui du mélanome du corps ciliaire ou de la choroïde.

2.1.4 SURVEILLANCE

La surveillance doit être biannuelle, avec la réalisation d'un examen ophtalmologique et d'un bilan à la recherche de métastases asymptomatiques.

Sur le plan ophtalmologique, le lieu de prédilection des récives de mélanome irien est situé au niveau de l'angle iridocornéen inférieur, d'où l'importance de réaliser à chaque consultation un examen détaillé incluant une gonioscopie.

2.2 MELANOME DU CORPS CILIAIRE [2]

Les mélanomes du corps ciliaire peuvent être asymptomatiques dans les formes débutantes. En raison de leur localisation en arrière de l'iris, ils peuvent être relativement avancés au moment où ils sont diagnostiqués. Les patients qui ont des signes fonctionnels ont le plus souvent une baisse de vision, des phosphènes ou une amputation du champ visuel. Les mélanomes du corps ciliaire ne sont habituellement pas visibles sans une dilatation complète. Certains envahissent la base de l'iris et l'angle iridocornéen et peuvent être visibles à un examen à la lampe à fente ou en gonioscopie. Dans de rares cas, la tumeur s'étend au travers de la sclère dans la région ciliaire, entraînant une masse épibulbaire foncée.

L'un des premiers signes cliniques d'un mélanome du corps ciliaire peut être l'apparition d'un ou de plusieurs vaisseaux dilatés épiscléraux dans le quadrant de la tumeur. Finalement, la tumeur peut devenir volumineuse, entraînant une cataracte sectorielle ou diffuse, une subluxation du cristallin irienne. Dans de rares cas, le mélanome du corps ciliaire peut atteindre de façon diffuse le corps ciliaire sur 180° à 360°. Ce type de mélanome est appelé mélanome annulaire.

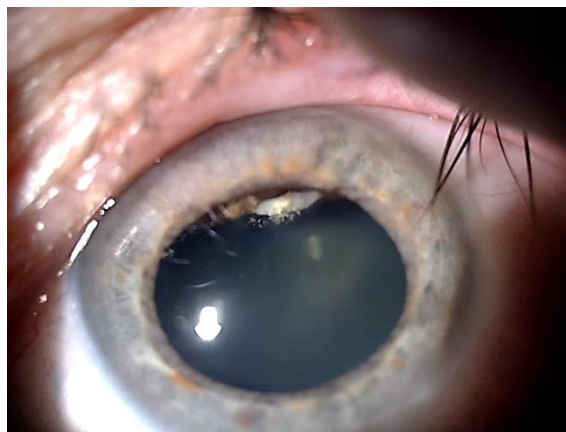


Figure 2 : Cliché de rétinographie en couleur d'un mélanome ciliaire [17]

2.3 MELANOME DE LA CHOROÏDE [2]

2.3.1 DEFINITION

Le mélanome de la choroïde typique est une tumeur maligne, pigmentée, en dôme, saillante. La pigmentation est variable, allant d'une lésion totalement achromie à une lésion fortement pigmentée. Au cours de leur évolution, beaucoup de tumeurs rompent la membrane de Bruch et prennent un aspect en champignon. Des amas de pigments oranges peuvent se voir à la surface de la tumeur au niveau de l'épithélium pigmentaire rétinien, et un décollement séreux rétinien est souvent présent. Lorsque le

décollement de la rétine est très étendu, il peut entraîner un déplacement antérieur iridocristallinien et parfois un glaucome par fermeture de l'angle. Une néovascularisation irienne (rubéose) peut aussi apparaître, ainsi qu'une hémorragie sous-rétinienne d'apparition spontanée. La présence d'une hémorragie intra-vitréenne se voit plutôt lorsque le mélanome a franchi la membrane de Bruch.

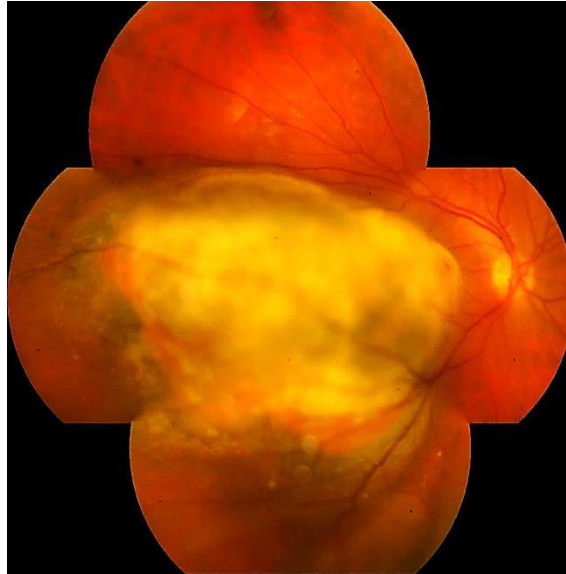

Figure 3 : Cliché panoramique de rétinographie en couleur d'un mélanome choroïdien [17]

2.3.2 DIAGNOSTICS DIFFÉRENTIELS

Les lésions les plus fréquentes qu'il faut évoquer dans les diagnostics différentiels d'un mélanome de l'uvée postérieure sont :

- les nævus choroïdiens suspects,
- la dégénérescence maculaire liée à l'âge,
- l'hypertrophie congénitale bénigne de l'épithélium pigmentaire rétinien,
- l'hémangiome choroïdien,
- le mélanocytome de la tête du nerf optique,
- un décollement hémorragique choroïdien ou de l'épithélium pigmentaire rétinien,
- une métastase choroïdienne d'un carcinome,
- l'ostéome choroïdien,
- hyperplasie de l'épithélium pigmentaire.

PRINCIPAL DIAGNOSTIC DIFFERENTIEL : NÆVUS CHOROÏDIEN

Devant une lésion pigmentée de petite taille, le principal diagnostic est celui de nævus. Les nævi sont présents chez 1% à 2% de la population. Dans la plupart des cas, il n'y a pas de signes cliniques et ils sont vus lors d'un examen de routine. Cette lésion bénigne se retrouve surtout au pôle postérieur, mais peut être présente au niveau de l'iris ou du corps ciliaire. Le nævus typique apparaît comme une lésion plane ou très modérément saillante, pigmentée (gris-brun) au niveau de la choroïde, avec des bords flous. Certains nævi sont achromes et peuvent être moins visibles. Le nævus choroïdien peut être associé à des altérations de l'épithélium pigmentaire rétinien (EPR) sus-jacent, des drusen, un décollement séreux rétinien, des néovaisseaux choroïdiens et du piment orange. Il peut entraîner des anomalies du champ visuel.

Considéré comme une lésion stable, il a une croissance lente avec une accélération à la puberté. Le diagnostic ne pose pas de problème lorsqu'il est plan, de petite taille, de couleur brune ardoisée avec des contours peignés. Il est suspect lorsque l'épaisseur est supérieure à 1 mm et le diamètre supérieur à 6mm. La présence de drusen sur toute la surface est un élément rassurant, de même que la présence de remaniement de l'épithélium pigmentaire juxta tumoral.

L'échographie montre une lésion plane sans excavation choroïdienne. En angiographie à la fluorescéine, les nævi de la choroïde peuvent être hypo- ou hyperfluorescents, en fonction des caractéristiques cliniques.

La prise en charge des lésions næviques nécessite la réalisation de clichés photographiques pour les lésions de 1mm ou moins d'épaisseur, et des photographies et une échographie pour les lésions de plus de 1mm d'épaisseur, avec également des contrôles réguliers pour vérifier l'absence de croissance.

3. FACTEURS DE RISQUE [4]

Les principaux facteurs de risque démontrés de la survenue des mélanomes de l'uvée sont l'âge, le sexe, la race, l'origine ethnique et la présence d'une mélanocytose congénitale.

3.1 AGE

Les mélanomes de l'uvée sont exceptionnels avant 20 ans et représenteraient moins de 2 % de tous les mélanomes de l'uvée. Le pic d'incidence se trouve entre 55 et 65. Contrairement à d'autres tumeurs, l'incidence du mélanome diminue après 80 ans.

3.2 SEXE

Le mélanome de l'uvée est plus fréquent chez l'homme que chez la femme. Cette prépondérance est faible, environ 5 % dans les groupes d'âge sauf pour les jeunes femmes en âge de procréer où le risque serait comparable ou supérieur à celui des hommes.

3.3 RACE

Les mélanomes choroïdiens sont rares en dehors des populations caucasiennes. Dans la population nord-américaine, le risque de mélanome oculaire chez un homme blanc est environ 8 fois celui d'un homme noir et, chez les femmes blanches, le risque serait 50 fois plus élevé que chez les femmes noires. En Amérique, le risque de mélanomes chez les patients d'origine hispanique sud-américaine est 5 fois plus important que chez les patients noirs américains. En revanche, le risque chez les patients asiatiques est aussi faible que dans la population noire.

3.4 ORIGINES ETHNIQUES

Les descendants de famille d'Europe du Nord ont un risque 6 fois plus important de développer ce type de cancer que ceux de familles méditerranéennes ou d'Europe du Sud.

3.5 MELANOCYTOSE CONGENITALE

Elle est composée de deux entités, la mélanocytose oculaire qui se caractérise par une hyperpigmentation plane de la sclère et du tractus uvéal (iris-choroïde) et oculopalpébrale (appelée nævus Ota) où il existe, en plus une hyperpigmentation du derme périoculaire. Elle prédispose à la survenue de mélanome de l'uvée (mais aussi de la peau, de l'orbite, des méninges ou du système nerveux central). Un patient sur 400 présentant une mélanocytose développera un mélanome et 1 % des patients avec un mélanome uvéal ont une mélanocytose congénitale.

3.6 GENETIQUE [2] [4]

Il n'a pas été clairement démontré de prédisposition génétique pour le mélanome choroïdien. La majorité des cas sont sporadiques, sans antécédents familiaux connus de mélanomes. Quelques familles avec plusieurs cas de mélanomes dans ses membres ont toutefois été recensées. Une étude récente montre que les patients atteints de mélanome uvéal ont un risque de mélanome cutané élevé et que la fréquence des cancers héréditaires (sein, côlon, mélanomes cutanés) est importante chez ces patients (environ 10%). Il semblerait donc que certains patients atteints de mélanome uvéal soient plus à risque de développer un deuxième cancer. Les antécédents familiaux ou personnels de cancers du sein, coliques ou de mélanomes doivent entraîner chez ces patients une recherche génétique de cancers héréditaires.

Enfin, l'activation d'oncogène ou certaines mutations somatiques dans le tissu tumoral pourraient expliquer le développement des mélanomes et leur pronostic. L'analyse cytogénétique des mélanomes a montré un certain nombre d'altérations de mauvais pronostic telles que les monosomies du chromosome 3 et les anomalies des chromosomes 8, 6 et 1.

3.7 AUTRES FACTEURS DE RISQUE

D'autres facteurs de risque ont été associés à la survenue du mélanome choroïdien comme la couleur claire de l'iris, la présence de naevi atypique ou de mélanomes cutanés, l'exposition aux ultraviolets ou au soleil, la grossesse et les facteurs hormonaux... Les études de ces facteurs sont souvent peu nombreux et leurs résultats souvent contradictoires pour en tirer des conclusions solides.

4. DIAGNOSTIC CLINIQUE DU MELANOME CHOROÏDIEN [2] [4]

4.1 CIRCONSTANCE DE DECOUVERTE

Le mélanome choroïdien se développe à l'intérieur du globe oculaire et n'est donc pas visible extérieurement. Il est souvent découvert de façon fortuite car leur symptomatologie est très peu spécifique et découle plus de leur localisation et des complications rétinienne que de la tumeur elle-même. Il peut rester longtemps asymptomatique ou être découvert incidemment pendant un contrôle ophtalmologique de routine. La découverte d'un naevus choroïdien lors d'un fond d'œil incite à une surveillance régulière car certains naevi peuvent dégénérer en mélanome. Egalement, la découverte d'une lésion de petite taille ou de taille moyenne en périphérie sans aucun signe fonctionnel est associée à un pronostic vital et fonctionnel plus

favorable. En général, plus le cancer est antérieur au niveau de l'œil, plus les symptômes tardent à apparaître cliniquement.

Les symptômes visuels dus au décollement partiel de la rétine sont les suivants :

- *baisse de l'acuité visuelle* : qui peut être due à l'extension de la tumeur si elle est située au pôle postérieur mais souvent, la baisse d'acuité est due à un décollement de rétine exsudatif ou à un œdème maculaire associé au mélanome même si ce dernier est à distance de la macula. Plus rarement, il s'agit de membranes épimaculaires secondaires entraînant des métamorphopsies ou une cataracte secondaire.
- *Amputation du champ visuel* et *scotome* indolore et progressive : est aussi un motif de découverte, surtout en cas de volumineuse tumeur périphérique associée ou non à un décollement exsudatif.
- *Corps flottants, phosphènes et métamorphopsies* : peuvent être perçus en cas de déchirure rétinienne ou d'hémorragie intravitréenne.
- *Douleurs oculaires* : peuvent motiver une consultation. Les mélanomes choroïdiens peuvent occasionner des douleurs ciliaires par atteinte directe par la tumeur ou par inflammation secondaire. La poussée vers l'avant du bloc irido-cristallinien par une tumeur volumineuse peut également entraîner un glaucome par fermeture de l'angle très douloureux.

Le plus fréquemment, le patient consulte pour une baisse d'acuité visuelle (43 %) qui peut être secondaire à une lésion postérieure dont le développement empiète sur l'aire maculaire, ou à un décollement de rétine exsudatif qui peut masquer la masse sous-rétinienne. Dans 10% des cas, la baisse d'acuité visuelle est brutale et profonde, provoquée par une hémorragie du vitré. Cette hémorragie secondaire à une névrose tumorale, complique le diagnostic : le fond d'œil n'est pas visible et en échographie l'aspect habituel d'excavation choroïdienne peut être masqué.

4.2 CLINIQUE

Le diagnostic est évident devant une tumeur plus souvent pigmentée, saillante surtout si celle-ci s'associe à une rupture de la membrane de Bruch donnant à la tumeur un aspect en champignon. La lésion peut avoir une teinte hétérogène, ardoisée, avec à sa surface des zones de migrations de l'épithélium pigmentaire alternant zone dépigmentée et zone d'hyperplasie de l'épithélium pigmentaire. Un décollement séreux rétinien et des plages d'exsudats jaunâtres peuvent être présents à la surface.

Le diagnostic et la décision thérapeutique sont délicats devant une lésion choroïdienne pigmentée de petite taille. Il n'existe pas d'examen permettant de donner un diagnostic de certitude, en dehors de l'anatomopathologie qui est trop invasive pour être effectuée.

4.3 FORMES CLINIQUES

Les mélanomes choroïdiens se distinguent cliniquement par leur localisation, leur forme, leur taille, leur coloration, l'état de l'épithélium pigmentaire et de la membrane de Bruch sus-jacents, l'atteinte extrasclérale ou du nerf optique par la tumeur. Certaines de ces caractéristiques cliniques ont un impact sur le pronostic vital des patients. L'examen clinique doit comporter l'examen de l'œil controlatéral qui peut exceptionnellement être atteint ou au contraire révéler une pathologie, comme une DMLA exsudative qui peut parfois aider à poser un diagnostic différentiel. Evaluer la fonction de l'œil controlatéral peut aussi influencer la prise en charge : un traitement conservateur sera proposé si l'autre œil est non fonctionnel. Enfin un examen physique général devrait être fait à la recherche de métastases. Ces dernières sont toutefois exceptionnelles au moment du diagnostic puisque seuls 1 à 3 % des patients en sont atteints initialement. On se limitera donc souvent à un bilan paraclinique qui recherchera en premier lieu des métastases hépatiques, pulmonaires et osseuses.

Malgré ces critères, le doute peut persister. L'augmentation de taille de lésion est considérée comme un argument majeur en faveur du caractère malin de la tumeur, mais il n'est pas pathognomonique de cancer.

4.4 FORME ET TAILLE DES MELANOMES CHOROÏDIENS [4]

4.4.1 TAILLE DES MELANOMES

La taille du mélanome peut être évaluée au fond d'œil en nombre de diamètre papillaire (équivalent à 1.5 mm). Le plus grand diamètre de la base tumorale a un intérêt à la fois pronostique, puisqu'il est corrélé au risque vital, mais également thérapeutique car, au-delà de 20 mm, les risques de complications des traitements conservateurs sont importants.

Les mélanomes sont classiquement classés en trois catégories selon leur taille :

- les petits mélanomes,
- les mélanomes de taille moyenne,
- et les gros mélanomes.

Cette classification dérive des études randomisées de la COMS (Collaborative Ocular Melanoma Study) dont les critères de taille permettaient l'inclusion des patients dans les différents essais menés depuis 1986. Les petits mélanomes ont une épaisseur inférieure à 2.5 mm, les moyens de 2.5 à 10 mm et les gros dépassent 10 mm d'épaisseur. Certains sous-groupes prenaient en compte la distance supérieure ou inférieure à 2 mm par rapport à la papille et la taille du diamètre basal supérieur ou inférieur à 16 mm. Les petits mélanomes sont à

l'origine d'une mortalité à 5 ans d'environ 10 % ; les mélanomes moyens de 20 à 30 % et les gros mélanomes de 50 %.

TAILLE		PARAMÈTRES		
		ÉPAISSEUR (mm)	DIAMÈTRE BASAL (mm)	DISTANCE DE LA PAPILLE (mm)
Gros	Sous-groupe 1	> 10	–	–
	Sous-groupe 2	≥ 2	> 16	–
	Sous-groupe 3	> 8	–	< 2
Moyen		2,5-10	≤ 16	≥ 2
Petit	Sous-groupe 1	< 2,5	< 16	–
	Sous-groupe 2	< 2	> 16	–

Figure 4 : Classification par taille des mélanomes choroïdiens selon la COMS [4]

Le problème de diagnostique se pose surtout pour les petits mélanomes dont le diagnostic différentiel avec les nævi bénins est souvent difficile. Shields propose un moyen mnémotechnique pour se le rappeler : *To Find Small Ocular Melanoma (TFSOM)* :

- **T** pour *thickness* (épaisseur > 2 mm),
- **F** pour *fluid* (détachement séreux rétinien),
- **S** pour *symptoms* (baisse de vision, métamorphopsies, myodésopsies),
- **O** pour *orange* (présence de pigment orange),
- **M** pour *margin* (bord de la lésion touchant la papille).

Si aucun de ces critères n'est retrouvé, le risque de croissance de la lésion n'est que de 4 % ; si 2 facteurs sont réunis, le risque est de 40 % et si 3 facteurs ou plus sont réunis, le risque dépasse 50 %.

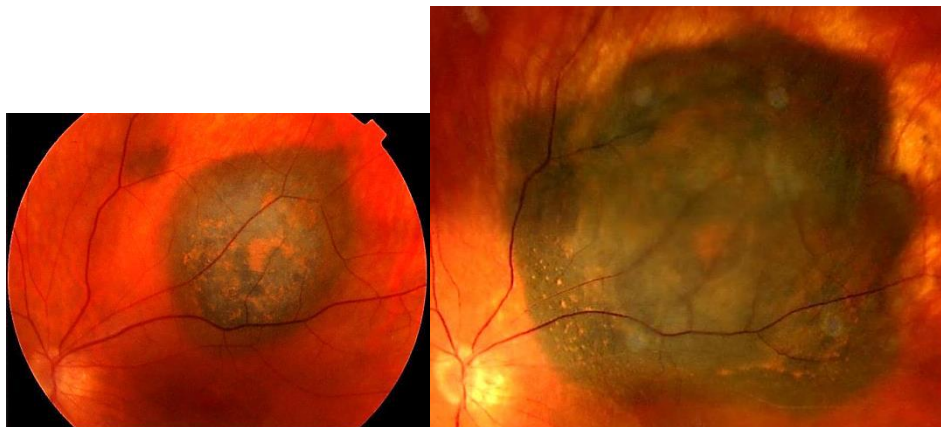


Figure 5 : Clichés de rétinographie en couleur montrant un nævus choroïdien évoluant en mélanome choroïdien en 2 ans [17]

4.4.2 FORME DES MELANOMES

On distingue plusieurs formes de mélanomes. Les petits mélanomes sont souvent nodulaires, bien circonscrits, en forme de dôme.

La croissance des mélanomes est limitée en arrière par la sclère, en avant par la membrane de Bruch et la croissance centripète est freinée par les structures non vascularisées ou de plus grande résistance physique comme le nerf optique, les cicatrices chorioretiniennes ou le limbe sclérocornéen. Ainsi, la croissance différentielle de certaines parties de la tumeur peut donner aux mélanomes de plus grande taille des aspects irréguliers : bilobés, multinodulaires ou typiquement en champignon lorsqu'une rupture de la Bruch se produit au sommet de la tumeur et permet la prolifération tumorale en regard.

Rarement, les mélanomes dépassent la barrière rétinienne et se développent dans la cavité vitréenne.

Enfin, on distingue une entité particulière appelée mélanomes diffus (ou plats), caractérisés par une croissance latérale à travers la choroïde avec une élévation minime. Ils ne représenteraient que 3 à 5 % des mélanomes. Ils s'étendent de manière extensive dans la tunique uvéale et dépassent souvent le quart de la superficie choroïdienne totale. La pigmentation de ces mélanomes est partielle et inhomogène, avec des plages plus foncées. L'épithélium pigmentaire sus-jacent est fréquemment remanié et on note souvent la présence de patches d'atrophie, de drusen et de pigment orange à la surface de la tumeur. Les mélanomes diffus peuvent s'associer à un décollement de rétine exsudatif plan, rendant le diagnostic positif complexe. Il existe enfin des formes mixtes diffuses et nodulaires.

4.4.3 LOCALISATION DES MELANOMES

Les mélanomes localisés à la choroïde représentent 80 à 90 % des cas de mélanomes. La localisation au corps ciliaire est plus rare. Les mélanomes de l'iris sont encore plus rares. La localisation du mélanome par rapport à l'équateur, au corps ciliaire ou à la papille optique a une importance pronostique et/ou thérapeutique.

Les mélanomes localisés au pôle postérieur sont souvent symptomatiques et diagnostiqués précocement. Inversement, les mélanomes plus périphériques sont découverts de façon fortuite ou lorsque leur taille est importante et entraîne une symptomatologie. Ceci explique en partie pourquoi les mélanomes antérieurs à l'équateur sont de plus mauvais pronostic que les mélanomes plus postérieurs. Malgré cela, la localisation en avant de l'équateur est un facteur de mauvais pronostic indépendant de la taille de la tumeur. L'agressivité de ces mélanomes est possiblement due à la vascularisation particulière du corps ciliaire en réseau.

5. BILAN D'EXTENSION [6] [4]

Lors du diagnostic d'un mélanome de l'œil, il est assez rare de déceler la présence de métastases puisque moins de 5 % des patients ont d'emblée un mélanome métastasé. Toutefois, quelques années après le diagnostic (en moyenne 3 ans, parfois 10 à 20 ans), des métastases sont décelées chez 30 à 50 % des patients. L'uvéa ne possédant pas de système lymphatique, les cellules tumorales se propagent par le système sanguin. Dans environ 80 % des cas, le foie est atteint en premier. Plus rarement et plus tardivement, des métastases se développent au niveau des os, de la peau ou des poumons. Les métastases cutanées et cérébrales sont rares.

La particularité du mélanome uvéal concernant cette prédominance hépatique des métastases serait peut-être liée à l'expression par le foie de chémokines dont les récepteurs spécifiques seraient présents à la surface des cellules tumorales.

Très invasifs, ces mélanomes sont, une fois qu'ils ont disséminé, très difficiles à traiter. En moyenne, le traitement des métastases hépatiques survient 68 mois après le diagnostic du mélanome de l'œil. Il est donc important que le patient fasse des échographies abdominales régulièrement.

6. SURVEILLANCE [2]

Dans certains cas de tumeurs intraoculaires, l'abstention thérapeutique avec surveillance régulière peut être indiquée. La plupart des lésions rétinienne et choroïdiennes bénignes, comme les nævi choroïdiens, l'ostéome choroïdien et les hyperplasies de l'EPR, sont surveillées. Une petite lésion mélanocytaire de l'uvéa de moins de 1mm en épaisseur peut être surveillée afin de vérifier l'absence de croissance, par des contrôles cliniques et échographiques réguliers. La prise en charge des petits mélanomes de la choroïde fait le sujet de nombreux débats et controverses.

Pour les lésions de plus de 1mm d'épaisseur, et ayant une croissance documentée, un traitement doit être envisagé. La surveillance d'une lésion de grande taille peut être proposée à des patients âgés en mauvais état général qui ne pourraient pas être traités.

Le mélanome choroïdien est une lésion tumorale maligne avec un risque métastatique hémotogène qui varie entre 25 et 50 % des patients traités en fonction des séries. Le pronostic est lié à la taille au moment du diagnostic (diamètre et épaisseur), au type histologique de la tumeur et aux anomalies génétiques retrouvées au niveau du caryotype des cellules tumorales (monosomie 3, addition de tout ou partie du chromosome 8).

Les études rétrospectives publiées depuis plusieurs années afin d'évaluer l'efficacité des différentes techniques de traitement en termes de survie et d'apparition de métastases ont permis de montrer qu'il n'y a pas de différence entre les traitements conservateurs par une modalité d'irradiation et l'énucléation. Le

protocole prospectif du COMS (Collaborative Ocular Melanoma Study) mis en place il y a une vingtaine d'années a confirmé à moyen et long termes ces résultats.

La prise en charge thérapeutique du mélanome de l'uvée repose sur plusieurs techniques, les plus répandues et reconnues sont l'énucléation et l'irradiation tumorale. Le choix thérapeutique se fait en fonction des caractéristiques tumorales au moment du diagnostic, mais aussi en fonction de l'état de l'œil controlatéral et de l'état général du patient.

7. PRINCIPAUX TRAITEMENTS [2]

La prise en charge du mélanome de l'uvée postérieure est depuis longtemps sujette à beaucoup de controverse. Deux facteurs sont à l'origine de ces controverses :

- Le manque de données sur l'évolution naturelle des patients atteints de mélanome de l'uvée postérieure en dehors de tout traitement ;
- Le manque de groupes de patients comparables en termes de facteurs de risques connus et inconnus et pris en charge par les différentes modalités thérapeutiques afin de comparer l'efficacité de chaque technique.

Actuellement, chirurgie et radiothérapie sont utilisées dans le cas du mélanome intraoculaire. La COMS a publié les résultats d'une étude prospective randomisée de traitement pour les mélanomes de tailles moyenne et grande. La prise en charge du patient dépend de plusieurs facteurs :

- Taille, localisation et étendue de la tumeur ;
- Vision de l'œil atteint et controlatéral ;
- Age et état général du patient.

7.1 IRRADIATION

L'irradiation est la modalité thérapeutique la plus répandue. Les deux principales techniques actuellement utilisées sont la curiethérapie et l'irradiation par particules lourdes (dont les faisceaux de protons), qui permettent le traitement de la majorité des lésions de petit, moyen et grand volumes.

7.1.1 BRACHYTHERAPIE (CURIETHERAPIE OU TRAITEMENT PAR PLAQUE OU DISQUE RADIOACTIF)

La pose d'une plaque radioactive sur la sclère en regard d'une tumeur intraoculaire dont le diamètre peut aller de 12 à 20 mm qui contient les grains radioactifs, est probablement l'une des techniques les plus utilisées pour traiter le mélanome de l'uvée. Cela permet l'administration d'une forte dose d'irradiation à la tumeur avec une dose relativement faible aux structures oculaires avoisinantes. La base tumorale est repérée au cours d'une intervention par transillumination, le disque est ensuite fixé à la sclère afin de recouvrir toute la surface de la tumeur ainsi qu'une marge de sécurité. Cette technique est disponible depuis les années 1950. Bien que de nombreux isotopes aient été utilisés (par exemple strontium 90, iridium 192, palladium 103), les plus fréquemment utilisés actuellement sont l'iode 125 et le ruthénium 106. Les disques de cobalt 60, qui étaient le mode de curiethérapie couramment utilisé dans le passé, sont désormais exceptionnellement utilisés.

Le Ru106 émet de particules bêta de haute énergie. Ses particularités physiques avec parcours limité des rayons émis permettent de traiter des tumeurs qui ne dépassent pas les 6 mm d'épaisseur.

L'I125 émet un rayonnement gamma de faible énergie qui est freiné par une protection (celle utilisée est en or) et permet donc d'irradier de façon unidirectionnelle une tumeur pouvant aller jusqu'à 10 mm d'épaisseur. Ce sont ces disques qui ont été utilisés pour l'étude COMS et sont employés de façon la plus courante dans le monde.

Le temps de pose est calculé afin de délivrer une dose au sommet de la tumeur de 90 Gy ; ce temps passé, le disque est retiré. Pendant tout le temps de pose nécessaire à l'irradiation du volume tumoral, le patient reste hospitalisé dans une chambre protégée.

Le contrôle local après curiethérapie varie selon le type de radio-isotope utilisé avec des taux de récurrences qui vont de 4 % pour les disques d'I125 à près de 40 % pour le Ru106 pour les études ayant un grand recul.

Chez la plupart des patients, la tumeur diminue de taille ; chez d'autres, on peut observer soit une cicatrice totalement plane, soit aucune modification de la taille de la lésion, bien que des modifications de son aspect clinique et échographique puissent être observées. Une reprise évolutive peut se voir dans 10% des cas après traitement. Les complications postradiques tardives, en particulier une neuropathie optique ou une rétinopathie postradique, peuvent entraîner une baisse de vision chez près de 50% des patients traités. Les complications postradiques semblent dose-dépendantes et elles sont plus importantes pour les tumeurs à proximité du nerf optique ou de la macula.

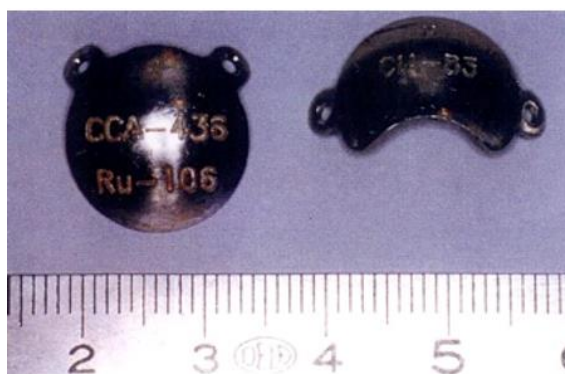

Figure 6 : Photographie de deux disques ophtalmiques de Rub106 utilisés pour la Curiethérapie des tumeurs de l'iris [17]

7.1.2 IRRADIATION PAR PARTICULES ACCELERÉES (OU PAR FAISCEAUX DE PROTONS OU PROTONTHÉRAPIE)

L'irradiation par des particules accélérées (protons et ions hélium) a été utilisée avec succès pour le traitement des mélanomes du corps ciliaire et de la choroïde. Cette modalité d'irradiation nécessite la pose chirurgicale de clips de repérage scléaux en tantale, afin de marquer la base tumorale avant le début du traitement. Le faisceau de particules accélérées délivre une dose plus homogène qu'un disque radioactif, et l'irradiation au niveau des marges latérales est moins étendue (effet du pic de Bragg). L'intérêt de ce type d'irradiation réside dans la distribution des doses en profondeur, on obtient en effet grâce à cette technique une concentration des doses, localisées au niveau de la tumeur et épargnant les tissus environnants. Cette technique permet de traiter des tumeurs de petite, moyenne à grande taille. La réponse est comparable à celle observée après traitement par disque radioactif.

Dans un premier temps, la base tumorale est repérée selon la même technique que pour les disques radioactifs, et des clips de repérage sont posés afin d'en délimiter les bords. Le patient est ensuite pris en charge pour irradiation par les centres de protonthérapies ; en France, ils sont deux : le centre Antoine Lacassagne à Nice et le centre de protonthérapie d'Orsay.

Cette technique nécessite cependant un patient valide et coopérant. Les résultats sur le contrôle local sont excellents puisque les récurrences sont rares, de l'ordre de 3-5 %.

7.1.3 RADIOTHERAPIE EXTERNE

La radiothérapie externe conventionnelle n'est pas efficace à elle seule pour le traitement du mélanome de l'uvéa. Une irradiation externe avant une énucléation semble diminuer les risques de rechute orbitaire en

cas de mélanomes de gros volume, et a montré une amélioration de la survie à 5ans, non significative, dans l'étude sur les mélanomes de gros volume de la COMS.

7.1.4 COMPLICATIONS LIEES A L'IRRADIATION DU GLOBE OCULAIRE

Elles sont très variables, il peut apparaitre une perte des cils, un syndrome sec, une hypertension oculaire, une cataracte, des uvéites, des nécroses sclérales, voire une rétinopathie ou une neuropathie optique, ces deux dernières complications mettant en jeu le pronostic fonctionnel.

En effet, lorsque la lésion est postérieure, tout ou partie de la macula ou du nerf optique sera irradié ; il existe dans ces cas un risque majeur d'apparition de maculopathie ou de neuropathie optique ischémiques (respectivement de 65% et 35 %) avec une baisse de l'acuité visuelle à moins de 2/10e pour près de 70 % des patients traités.

De plus, après tout type d'irradiation, la chirurgie de la cataracte est indiquée si la tumeur est cicatricielle et que le patient a une baisse de vision attribuable à la cataracte (ou mieux surveiller le fond d'œil. Lorsque la tumeur est cicatricielle, il n'y a pas de contre-indication à une chirurgie oculaire telle que la cataracte, le glaucome, voire des complications rétiniennees.

7.1.5 CONCLUSION DES TRAITEMENTS UTILISANT L'IRRADIATION

Les résultats fonctionnels de l'irradiation, que ce soit par disque radioactif ou faisceaux de protons sont très variables en fonction de la taille tumorale initiale et de sa localisation par rapport tout particulièrement à la macula et le nerf optique. Malheureusement, le taux d'énucléation secondaire est de l'ordre de 10 % et est principalement lié souvent à une forte dose aux structures du segment antérieur dû à l'irradiation par particules accélérées délivrées. Les complications, essentiellement antérieures, peuvent aboutir à une perte de vision, à un glaucome néovasculaire ou des complications post-radiques telles que des phénomènes hémorragiques ne permettant pas une surveillance satisfaisante de la cicatrice tumorale résiduelle. Les faisceaux de protons délivrent effectivement une forte dose de rayons à la porte d'entrée. Cependant, le positionnement du globe au cours de traitement est adapté autant que possible afin d'éviter d'irradier les structures les plus sensibles et, dans la plupart des cas, la tolérance est bonne.

7.2 CHIRURGIE MUTILANTE [3] [8]

Il est parfois possible ou nécessaire, en dernier recours, de réaliser un geste chirurgical débouchant sur l'amputation d'un œil. Quelle que soit la technique chirurgicale utilisée, le but de cette intervention est de retirer l'œil (énucléation) ou son contenu (éviscération) et de remplacer la perte de volume par un implant biocolonisable (afin qu'il soit mieux intégré et toléré par l'organisme). Dans de rares cas, un implant ne peut être mis en place et il est le plus souvent remplacé par une greffe dermo-graisseuse (prélevée au niveau de l'abdomen ou du postérieur).

Le choix de l'intervention dépend du chirurgien la pratiquant. Les partisans de l'énucléation (ablation chirurgicale du globe oculaire) estiment que le risque d'ophtalmie (nom générique de toutes inflammations de l'œil) sympathique est un facteur limitant pour proposer l'éviscération (ablation chirurgicale du contenu du globe oculaire en conservant la sclère). Ceux de l'éviscération rétorquent que l'incidence de l'ophtalmie sympathique est très rare lorsque tout le tissu uvéal est bien retiré, et de plus, s'appuient sur les résultats esthétiques bien supérieurs après éviscération. Le respect de certaines règles permet d'obtenir un résultat fonctionnel et esthétique élevé. L'idéal est de restituer une anatomie propice à la mise en place d'une prothèse fine, mobile, et esthétique ainsi que la restitution du « regard perdu ».

Nous ferons un bref rappel sur les principales indications de ces chirurgies et sur leur technique opératoire.

7.2.1 EVISCERATION

Elle consiste à vider le globe oculaire de son contenu (rétine, choroïde, iris, cristallin et corps vitré), en préservant intacts la conjonctive, la capsule de Tenon, la sclère et le nerf optique.

Elle est indiquée lorsque l'œil en question est non voyant, sans aucune chance de récupération visuelle, douloureux, inesthétique et/ou phtisique. L'éviscération peut être décidée si l'état de la sclère permet sa conservation, en l'absence de lésion évolutive intraoculaire. Le plus souvent après évolution ultime d'une pathologie maligne comme le glaucome néovasculaire, un décollement de rétine compliqué... ; ou à la suite d'un traumatisme oculaire perforant à la suite d'un accident de la voie publique ou d'un accident domestique par exemple.

Le résultat d'une chirurgie d'éviscération réussie est la suppression de la maladie intraoculaire avec disparition de la douleur et l'obtention d'une cavité confortable et mobile.

L'anesthésie la plus fréquente utilisée est l'anesthésie générale. Lors de ces opérations, le volume du globe oculaire est remplacé par un implant intra orbitaire constitué d'un biomatériau inerte, dont la taille, proche de celle de l'œil normal, permet l'adaptation d'une prothèse oculaire. Les muscles assurant les mouvements oculaires sont fixés sur cet implant de manière à assurer sa mobilité. Les tissus recouvrant l'œil

(capsule de Tenon et conjonctive) sont suturés en avant de l'implant pour pouvoir placer un conformateur (petite coque en matière plastique) qui tient place à la future prothèse oculaire. La cavité orbitaire sera ensuite équipée du conformateur pendant le mois post-opératoire.

L'éviscération sur table est une variante de l'éviscération. Elle est indiquée en particulier dans les cas de glaucomes congénitaux de l'adulte, lorsque la partie antérieure de la sclère est trop faible, pour accueillir une prothèse oculaire. Le globe est énucléé, puis la partie postérieure de la sclère, plus rigide, est récupérée afin d'habiller la partie antérieure de la bille avant sa réimplantation dans l'orbite. Les muscles sont fixés sur la sclère en position anatomique et assurent une parfaite mobilité de la prothèse. La fermeture sera faite en deux plans, ténonien et conjonctival de façon à réduire les risques d'extériorisation secondaire de la bille.

7.2.2 L'ENUCLÉATION

Le but de l'énucléation est de retirer l'œil lorsqu'il contient une lésion évolutive qui ne peut pas être traitée autrement, comme les tumeurs qui en sont les seules indications.

Elle consiste en l'ablation du globe oculaire et de la partie antérieure du nerf optique. On réalise une énucléation après désinsertion de la conjonctive et de la tenon au limbe et désinsertion des 6 muscles oculomoteurs associée à une section du nerf optique.

L'avantage de l'énucléation est de pouvoir examiner dans sa totalité le globe oculaire, ce qui est indispensable dans les tumeurs oculaires. Si l'œil est le siège d'une lésion évolutive, il sera confié à un médecin anatomo-pathologiste qui l'analysera au microscope pour parvenir au diagnostic définitif et précis.

7.2.3 LES PROTHESES OCULAIRES

Une prothèse n'a jamais la forme sphérique d'un globe oculaire. Au maximum, elle peut présenter le volume d'une demi-sphère mais dans la plupart des cas c'est l'équivalent d'un grand verre scléral coloré.

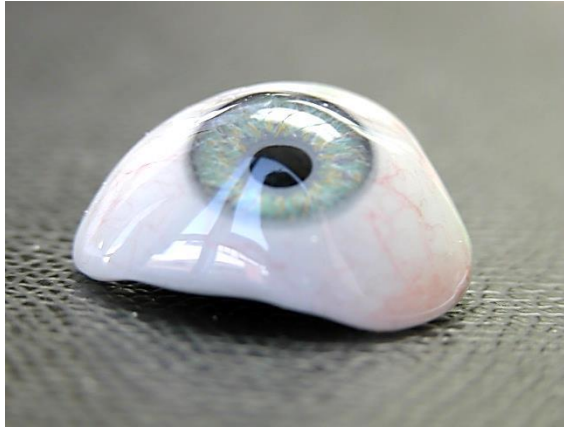

Figure 7 : Prothèse oculaire [20]

Chaque prothèse est conçue et réalisée spécialement sur mesure pour chaque patient. La variété des formes, des couleurs et des dimensions est donc infinie, il n'y a pas deux prothèses identiques, cependant, il est possible de retrouver quelques critères assez constants d'une prothèse à l'autre.



Figure 8 : palette de couleur d'iris pour la prothèse oculaire [19]

Ensuite, des contrôles réguliers effectués chez l'oculiste (en général 1 à 2 fois par an) seront nécessaires pour réaliser un polissage et s'assurer de la bonne tolérance de la prothèse.

Les risques et complications à cours terme d'une énucléation/ éviscération sont très rare et sont principalement représentés par le risque d'infection et d'exposition de l'implant.

Historiquement, l'énucléation a été le traitement de choix des tumeurs intraoculaires malignes. La COMS a comparé l'utilisation d'une radiothérapie externe en préopératoire suivie d'énucléation à l'énucléation seule chez les patients présentant des mélanomes de la choroïde de grande taille et n'a pas trouvé de différence statistiquement significative dans la survie à 5ans. L'énucléation reste l'un des traitements les plus utilisés du mélanome de la choroïde.

8. CONCLUSION

Il existe trois localisations du mélanome uvéal : iris, corps ciliaire et choroïde. Le problème de diagnostic se pose surtout pour les petits mélanomes dont le diagnostic différentiel avec les nævi bénins est souvent difficile. Pour le mélanome de la choroïde, Shields propose un moyen mnémotechnique pour se le rappeler : *To Find Small Ocular Melanoma (TFSOM)*. Pour le mélanome de l'iris, Shields propose un moyen mnémotechnique dit « **ABCDEF** » en comparaison du nævus cutané.

Il est souvent découvert de façon fortuite car leur symptomatologie est très peu spécifique et découle plus de leur localisation et des complications rétinienne que de la tumeur elle-même. Les symptômes visuels sont la baisse d'acuité visuelle, des métamorphopsies, des corps flottants, des phosphènes, une amputation du champ visuel, un scotome progressive et indolore et des douleurs oculaires.

Les principaux facteurs de risques sont l'âge, le sexe, la race, l'origine ethnique et la présence d'une mélanocytose congénitale.

Tous les patients ont eu à la suite de l'examen un bilan d'extension (échographie hépatique, radiographie pulmonaire, IRM orbitaire, scanner abdominal) pour déterminer le siège de la lésion, son aspect, ses rapports avec les organes de voisinages ainsi que pour rechercher la présence ou l'absence de métastases de certains organes cibles notamment le foie et les poumons.

Le diagnostic est évident devant une tumeur plus souvent pigmentée, saillante surtout si celle-ci s'associe à une rupture de la membrane de Bruch donnant à la tumeur un aspect en champignon. La lésion peut avoir une teinte hétérogène, ardoisée, avec à sa surface des zones de migrations de l'épithélium pigmentaire alternant zone dépigmentée et zone d'hyperplasie de l'épithélium pigmentaire. Un décollement séreux rétinien et des plages d'exsudats jaunâtres peuvent être présents à la surface.

Le diagnostic et la décision thérapeutique sont délicats devant une lésion choroïdienne pigmentée de petite taille. Il n'existe pas d'examen permettant de donner un diagnostic de certitude, en dehors de l'anatomopathologie qui est trop invasive pour être effectuée.

Après le diagnostic, un traitement est mis en place : principalement la curiethérapie et protonthérapie. Mais quand la tumeur est trop importante, le seul traitement restant est l'énucléation.

Par conséquent, le diagnostic du mélanome uvéal repose sur un faisceau d'arguments cliniques et para cliniques. Le rôle de l'orthoptiste est donc important pour son diagnostic grâce aux examens complémentaires. Nous allons nous intéresser aux différents examens complémentaires utilisés pour le mélanome uvéal.

3^{EME} PARTIE : EXAMENS DU MELANOME UVEAL [2]

Aucun examen complémentaire ne permet d'établir un diagnostic de certitude. Cependant, ils apportent des éléments qui viennent compléter le faisceau d'arguments. De plus, ils sont essentiels pour guider le traitement, notamment la protonthérapie où une modélisation du globe oculaire et de la tumeur est effectuée à l'aide des mesures échographiques et angiographiques.

L'évaluation clinique de toute suspicion de mélanome de l'uvée doit inclure une anamnèse, l'examen du fond d'œil et des examens complémentaires pour en établir le diagnostic. Les lésions atypiques peuvent être caractérisées par d'autres moyens tels que la ponction à l'aiguille.

1. FOND D'OEIL

C'est l'examen clé pour visualiser la tumeur. Il s'agit du moyen diagnostique le plus utile pour évaluer un patient ayant une tumeur, car il permet une visualisation stéréoscopique avec un grand champ et la visualisation de la périphérie, en particulier si l'on indente la sclère. Elle permet aussi d'évaluer le diamètre de la tumeur (l'épaisseur est mieux mesurée en échographie B). Cependant, elle n'est pas contributive en cas d'opacité des milieux qui nécessitent d'utiliser d'autres moyens diagnostiques comme la tomodensitométrie (TDM) et/ou l'imagerie par résonance magnétique (IRM).

L'examen en lampe à fente permet de mettre en évidence la néovascularisation irienne.

Un verre de Hruby ou de Goldmann, ainsi que d'autres lentilles grand champ peuvent être utilisés pour évaluer les lésions du fond d'œil avec un fort grossissement. Cela permet de voir facilement le décollement séreux rétinien, la présence de pigment orange, une rupture de la membrane de Bruch, une invasion intrarétinienne par la tumeur et une éventuelle atteinte vitréenne. L'examen au verre à trois miroirs est utile pour les tumeurs en périphérie.

2. ECHOGRAPHIE [1] [2] [15]

C'est une technique d'imagerie utilisant les ultra-sons. L'ultrason est un son, c'est-à-dire une onde mécanique, diffusée par les gaz, les liquides, les tissus mous (chair, organes) ou les solides dont la fréquence est supérieure à 20 000 Hz.

L'échographie est un examen non invasif, rapide et dynamique. Elle permet l'étude du segment antérieur ainsi que du segment postérieur mais plus rarement de l'orbite.

C'est l'examen complémentaire le plus utile pour l'évaluation des mélanomes de la choroïde et du corps ciliaire. C'est aussi un examen de choix pour détecter une extension extrasclérale orbitaire associée à la lésion maligne intraoculaire. L'échographie en mode A et B est utilisé dans les cas de mélanomes postérieurs alors que l'échographie UBM dans les cas de mélanomes antérieurs.

Des examens répétés en mode B peuvent être utilisés pour évaluer la croissance ou la régression d'une tumeur. En cas de doute avec un nævus bénin (nævus suspect), une surveillance rapprochée est parfois indiquée avec traitement en cas de croissance documentée.

NB : plus la fréquence est élevée, moins les ultrasons iront loin mais plus de précision.

2.1 ECHOGRAPHIE MODE A (GRAPHIQUE)

Elle permet l'analyse quantitative de l'écho structure d'une lésion. On place une sonde 8 MHz sur la cornée. On l'utilise pour la biométrie. On obtient plusieurs pics :

1er pic: la cornée

2e pic: la face antérieure du cristallin

3e pic: la face postérieure du cristallin

Dernier pic: la rétine




Figure 9 : Cliché d'échographie mode A normale [18]

L'échographie standardisée en mode A permet d'évaluer précisément la réflectivité et la vascularité d'une lésion ainsi que d'obtenir une mesure de l'épaisseur. Actuellement, le mode A est rarement utilisé au profit du mode B. L'échographie en mode A montre habituellement un aspect de tumeur solide avec une haute amplitude des échos initiaux et une réflectivité interne basse.

2.2 ECHOGRAPHIE MODE B (IMAGE) A 10 MHZ

Elle permet l'étude morphologique de l'œil et de l'orbite ainsi que l'étude multidirectionnelle explorant les différents méridiens.

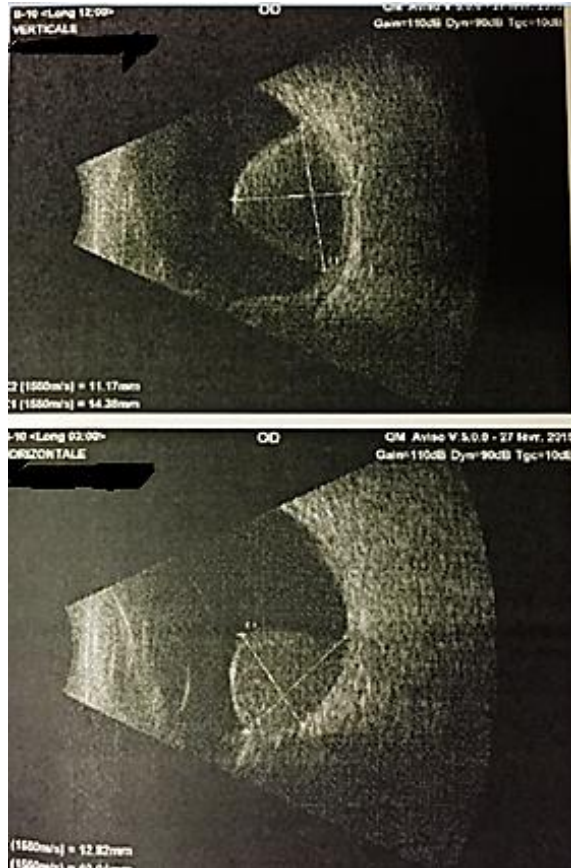


Figure 10 : Cliché d'une échographie mode B à 10 MHz d'un mélanome choroïdien [17]

Le patient étant en position allongée, l'examineur applique un gel ophtalmique sur les paupières. L'examineur est placé devant la tête du patient. La sonde est marquée d'un trait blanc qui matérialise le plan de coupe et correspond au haut de l'image. Elle est placée à l'opposé de la zone examinée.

L'échographie en mode B permet d'obtenir des informations sur la taille (diamètre de la base et épaisseur), la forme et la position des tumeurs intraoculaires. Parfois, la forme et la présence d'un soulèvement peuvent être mieux visibles en échographie, sur une coupe transversale, qu'en ophtalmoscopie (en cas d'opacités des milieux). Elle montre habituellement une masse choroïdienne en forme de dôme ou de champignon avec un bord antérieur très échogène, un vide acoustique, une excavation choroïdienne et parfois la visualisation de l'orbite. L'échographie en mode B peut être utilisée pour détecter des tumeurs en cas de milieux clairs ou troubles.

Dans le cas du mélanome de l'uvée antérieure, l'échographie en mode B est plus difficile à interpréter car la localisation périphérique de ces tumeurs rend l'examen techniquement plus difficile à réaliser.

2.3 ECHOGRAPHIE MODE B A 20 MHZ

Elle permet l'étude du segment antérieur: la cornée, la chambre antérieure, l'iris, le cristallin, le corps ciliaire et l'angle irido-cornéen. Elle est utile pour les mélanomes du segment antérieur.

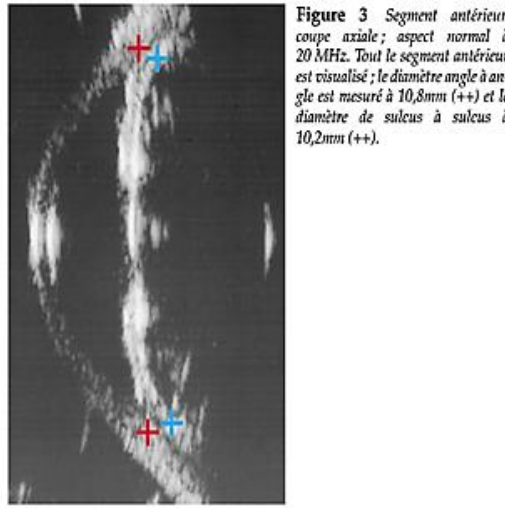


Figure 11 : Cliché d'échographie mode B à 20 MHz normale [18]

2.4 ECHOGRAPHIE MODE UBM A 50 MHZ

L'échographie UBM ou ultra-biomicroscopie est une méthode d'imagerie ultrasonique en haute définition permettant l'exploration des structures du segment antérieur avec une précision de 20 à 50 µm selon les appareils (résolution axiale). Du fait de l'emploi d'ultra-sons et non de rayonnements lumineux, les structures iriennes et en particulier l'épithélium pigmentaire irien ne représentent plus un obstacle pour l'analyse des structures rétro-iriennes. Les applications de cette technologie sont extrêmement variées avec en premier lieu le bilan des glaucomes et en particulier les formes par fermeture de l'angle qui représentent une part importante des cas de glaucomes pédiatriques et adultes, mais aussi l'exploration des tumeurs iriennes et des corps ciliaires, et enfin l'analyse biométrique du segment antérieur comme pré-requis dans certains cas de chirurgie réfractive.

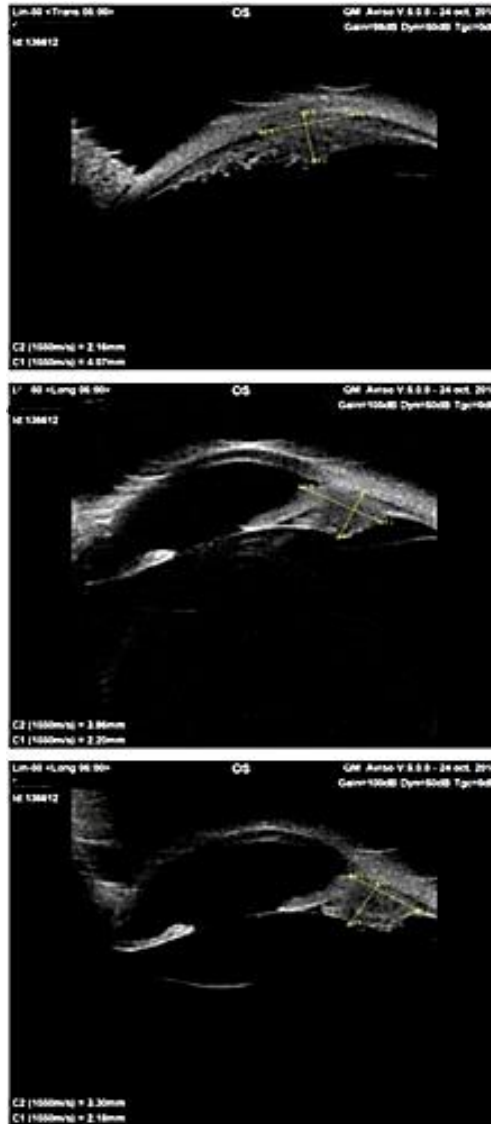


Figure 12 : Cliché d'échographie UBM d'un mélanome irido-ciliaire [17]

L'échographie UBM n'est pas limitée par les difficultés techniques du mode B et permet l'obtention d'images excellentes du segment antérieur, du corps ciliaire et du complexe irido-ciliaire. L'analyse échographique nous permet entre autres choses de façon très aisée de déterminer si une lésion rétro-irienne est une tumeur solide ou kystique mais aussi de déterminer le caractère unique ou multiple des lésions (certaines non visualisables en biomicroscopie). Les lésions iriennes apparentes sur la face antérieure de l'iris peuvent être purement iriennes mais parfois n'être aussi que la partie émergée de l'iceberg d'une tumeur plus volumineuse infiltrant les structures adjacentes (corps ciliaires, sclère...) ou se développant initialement aux dépens de ces mêmes structures. De même l'aspect échographique (échogénicité, forme, base d'implantation...) des tumeurs iriennes va nous orienter vers leur caractère bénin ou malin, aidé par leur profil évolutif au cours d'examens répétés dans le temps.

3. TRANSILLUMINATION [12]

C'est un procédé d'examen d'une tuméfaction consistant à appliquer une petite source lumineuse sur l'un des côtés de celle-ci et à observer si la lumière est visible ou non par transparence de l'autre côté.

La transillumination peut être utile lors de l'évaluation d'une possible tumeur du corps ciliaire ou d'un mélanome choroïdien antérieur. Elle est précieuse pour évaluer la pigmentation d'une lésion et pour déterminer les diamètres de la base tumorale des lésions antérieures. L'ombre de la tumeur est visible avec une transillumination utilisant une source lumineuse de haute intensité, de préférence au moyen d'un dispositif utilisant une fibre optique, placé sur la surface du globe oculaire, sous anesthésie topique, dans le quadrant opposé à la tumeur, ou directement sur la cornée grâce à un embout sombre et lisse conçu à cet effet. La transillumination à l'aide d'une fibre optique est utilisée lors de la chirurgie pour pose de disque radioactif afin de localiser le mélanome de l'uvée et d'en marquer ses bords.

4. RETINOGRAPHIE [1] [2]

4.1 DEFINITION

La rétinographie est la photographie du fond d'œil en noir et blanc ou en couleur, afin d'obtenir un document objectif de l'aspect de ses structures au moment de l'examen.

La rétinographie s'effectue avec plusieurs filtres qui sont :

- Un filtre vert (anérythre) permettant l'étude des couches les plus internes de la rétine,
- Un filtre rouge pour l'étude de la choroïde,
- Un filtre bleu pour l'étude du pigment xanthophylle, présent principalement au niveau de la macula,
- L'auto fluorescence permettant d'étudier l'épithélium pigmentaire.

L'avantage de la rétinographie est qu'elle ne nécessite pas d'injection de produit. Elle permet ainsi d'étudier la papille et l'état général de la rétine.

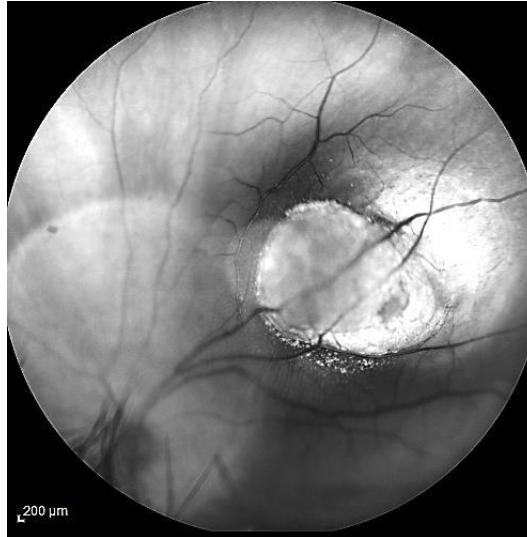

Figure 13 : Cliché de rétinographie en noir et blanc d'un mélanome choroïdien [17]

4.1.1 RETINOGRAPHIE EN COULEUR

La rétinographie en couleur est une méthode de base servant à la documentation des pathologies du segment postérieur et permettant d'obtenir une image réelle du fond de l'œil à un temps donné (surveillance).

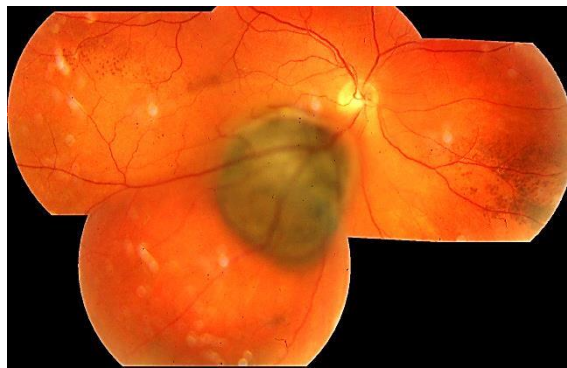


Figure 14 : Cliché panoramique de rétinographie en couleur d'un mélanome choroïdien [17]

4.1.1.1 RETINOGRAPHIE MONOCHROMATIQUE

Cliché en filtre vert (anérythre) :

Il permet la meilleure analyse des structures vasculaires du fond d'œil et des hémorragies.

Cliché en filtre rouge :

Le filtre permet de passer à travers l'épithélium pigmentaire, permettant de réaliser une étude de la choroïde. Il permet d'analyser les tumeurs choroïdiennes, les tumeurs épithéliales pigmentées et les anomalies pigmentaires périphériques, mais également les formes atrophiques de DMLA et les décollements de l'épithélium pigmentaire.

Cliché en filtre bleu :

Le filtre bleu permet une visualisation aisée du pigment xanthophylle. Il permet la localisation de la fovéa. Il est utile en cas d'anomalie de répartition du pigment liée à une menace de constitution d'un trou maculaire, d'une membrane épirétinienne maculaire ou d'un œdème maculaire cystoïde.

Cliché en auto fluorescence :

L'auto fluorescence est une technique d'imagerie non invasive qui permet de mettre en évidence des dysfonctionnements de l'épithélium pigmentaire. Elle permet de réaliser une carte topographique de la distribution de la lipofuscine dans les cellules de l'épithélium pigmentaire mais aussi d'autres fluorophores qui peuvent s'accumuler de façon pathologique dans la rétine externe et l'espace sous-rétinien. L'accumulation en quantité excessive de lipofuscine est toxique pour l'épithélium pigmentaire et aboutit à une dégénérescence des photorécepteurs.

4.1.2 PHOTO DU SEGMENT ANTERIEUR**4.1.2.1 PHOTOGRAPHIE EXTERNE DU SEGMENT ANTERIEUR**

La photographie en lumière diffuse (sans fente) des structures externes de l'œil peut se réaliser grâce au rétinographe. Un cadrage classique est la prise de l'ensemble de la surface oculaire ou pôle antérieur : la conjonctive, la sclère, la cornée et la portion ciliaire des paupières.

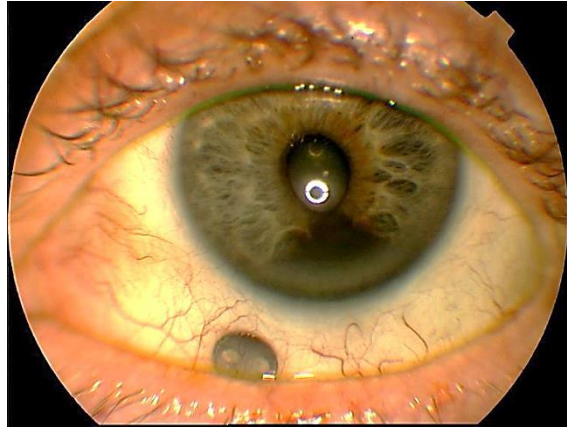


Figure 15 : Cliché de rétinographie en lumière diffuse d'un mélanome irido-ciliaire [17]

4.1.2.2 PHOTOGRAPHIE EXTERNE EN FLUORESCENCE

La fluorescence, excitée par la lumière bleue, souligne typiquement les défauts de l'épithélium cornéen. Elle révèle aussi les irrégularités de sa surface sans défaut épithéliale par un effet de «coloration négative ». la dilution progressive du colorant par une fuite d'humeur aqueuse est la méthode la plus sensible pour détecter une perforation du globe. La distribution du colorant sous une lentille de contact permet de mettre en évidence ses relations géométriques d'adaptation à la surface cornéenne.

4.1.2.3 PHOTOGRAPHIE A LA LAMPE A FENTE

La lampe à fente est l'instrument primordial à l'exploration de la cornée, de la chambre antérieure, de l'iris et du cristallin. Son importance en photographie du segment antérieur n'est qu'une conséquence de ce fait. Les techniques de photographie avec lampe à fente se superposent à celles d'exploration avec cet instrument, en fonction des modalités d'illumination, de largeur de fente d'angle d'incidence. Cela permet de prendre des images de coupe de la cornée.

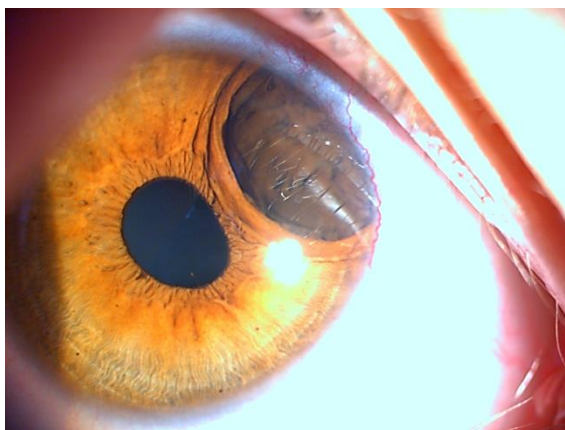


Figure 16 : Cliché à la lampe à fente d'un mélanome irido-ciliaire [17]

4.2 CONCLUSION

La rétinographie couleur est utile pour documenter l'aspect ophtalmoscopique du mélanome de la uvéal et pour suivre les modifications de la base d'une lésion au cours des examens de suivi.

Des photographies grand angle (60° à 180°) du fond d'œil des tumeurs intraoculaires permettent d'évaluer toute leur étendue dans la majorité des cas, et de documenter les rapports entre les lésions et les autres structures intraoculaires. La position par rapport aux vaisseaux rétiniens peut servir de repère des changements de taille d'une lésion. Les rétinographes grand angle permettent des mesures précises du diamètre de la base tumorale d'un mélanome de la choroïde ainsi que d'évaluer les modifications de la taille tumorale à l'aide d'échelles intégrées.

Les photographies en lumière diffuse au rétinographe et à la lampe à fente permettent d'étudier les mélanomes du segment antérieur.

5. ANGIOGRAPHIE [1] [2] [4] [14]

5.1 DEFINITION

L'angiographie est une technique d'imagerie invasive permettant l'étude des vaisseaux sanguins rétiniens et choroïdiens et permet également l'étude des barrières hémato-rétiniennes. Cet examen consiste en la prise de photographie du fond d'œil après injection intra-veineuse d'un colorant fluorescent tels que la fluorescéine et le vert d'indocyanine. Les clichés sont pris du début de l'injection jusqu'à la disparition de la fluorescence, aux temps précoce, moyen et tardif. L'angiographie fluorescéinique (AF) montre des lésions que

l'examen du fond d'œil ne voit pas. Elle sert à poser les indications thérapeutiques et à contrôler l'efficacité des traitements. L'angiographie au vert d'indocyanine (AICG) est un complément à l'angiographie à la fluorescéine (AF). Elle visualise la choroïde et ses interactions avec la rétine.

On retrouve :

- Une circulation rétinienne avec un temps artériel, artérioveineux, veineux et tardif.
- Une circulation choroïdienne avec temps vasculaire et un temps tissulaire.

La sclère s'imprègne tardivement.

5.2 REALISATION PRATIQUE

5.2.1 ANGIOGRAPHIE A LA FLUORESCÉINE (AF)

L'angiographie à la fluorescéine consiste à injecter en intraveineuse un colorant identifiable par sa fluorescence et permet d'identifier les tissus qu'il pénètre.

Cet examen nécessite que le patient ait les pupilles dilatées. L'examen utilise un filtre bleu d'excitation de la fluorescéine et un filtre jaune d'arrêt qui supprime la lumière bleue réfléchie et diffusée.

La fluorescéine injectée peut provoquer des effets indésirables qui peuvent être des manifestations bénignes (nausées, vomissements, malaise), sévères (œdème, hypotension, détresse respiratoire, défaillance cardiaque) ou exceptionnelles (infarctus du myocarde, convulsions, coma, AVC...). Pour dépister ces risques d'intolérance, il faut effectuer un interrogatoire (antécédents d'allergies et bêta bloquants). Les bêta bloquants peuvent annuler l'efficacité du traitement anti choc. Si c'est le cas, on effectue une prémédication avec de l'Atarax (anxiolytique) ou Virlix (antiallergique). Il faut surveiller le patient pendant l'examen et dans les 30 minutes qui suivent.

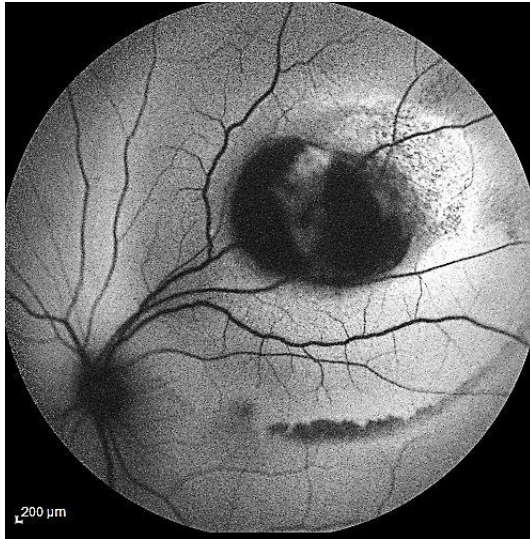
Centre Hospitalier Universitaire
Hôpital Gabriel MONTPIED
Service OPHTALMOLOGIE
B.P. 69 - 63003 CLERMONT-FERRAND CEDEX 1

QUESTIONNAIRE TYPE

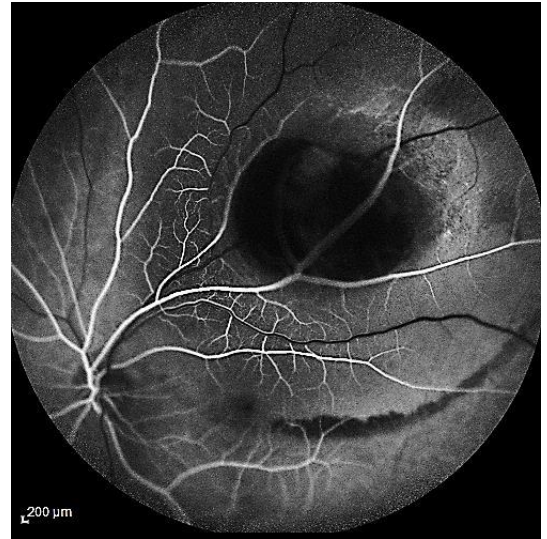
	OUI	NON
1. Avez-vous déjà eu une angiographie ?	<input type="checkbox"/>	<input type="checkbox"/>
Y-a-t'il eu des incidents ?	<input type="checkbox"/>	<input type="checkbox"/>
2. Avez-vous déjà eu des allergies ?	<input type="checkbox"/>	<input type="checkbox"/>
Si oui : spécifiez à quoi		
• médicaments :		
antibiotiques	<input type="checkbox"/>	<input type="checkbox"/>
aspirine, AINS	<input type="checkbox"/>	<input type="checkbox"/>
produit iodé (radio)	<input type="checkbox"/>	<input type="checkbox"/>
• aliments :		
kiwi, banane, avocat, châtaigne, (latex)	<input type="checkbox"/>	<input type="checkbox"/>
charcuteries, pâtisserie, (gélatine)	<input type="checkbox"/>	<input type="checkbox"/>
fraises, tomates, crustacés, (histamine)	<input type="checkbox"/>	<input type="checkbox"/>
• latex :		
(0,5% en 1990 ⇒ 20% en 1994)		
autres	<input type="checkbox"/>	<input type="checkbox"/>
3. Avez-vous eu dans l'enfance ou souffrez-vous actuellement :		
• d'asthme	<input type="checkbox"/>	<input type="checkbox"/>
• de rhume des foies	<input type="checkbox"/>	<input type="checkbox"/>
• d'eczéma	<input type="checkbox"/>	<input type="checkbox"/>

Figure 17 : Questionnaire type avant l'injection de la fluorescéine [17]

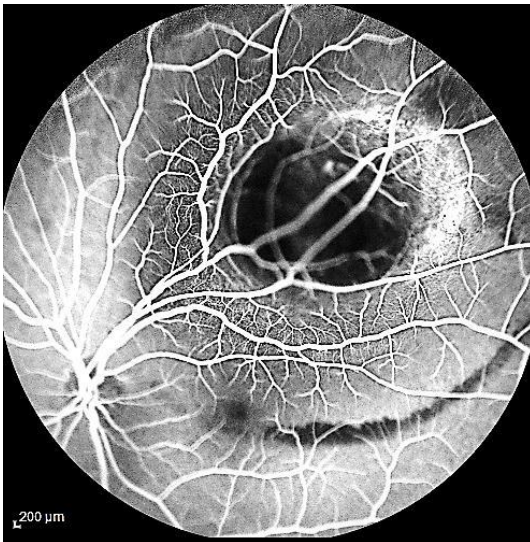
Les clichés sont pris du début de l'injection jusqu'à la disparition de la fluorescence (temps précoce, temps moyen et temps tardif). En effet, c'est une pathologie diffuse, l'angiographie doit donc explorer une surface rétinienne maximale. C'est l'angiographie pan rétinienne (montage).



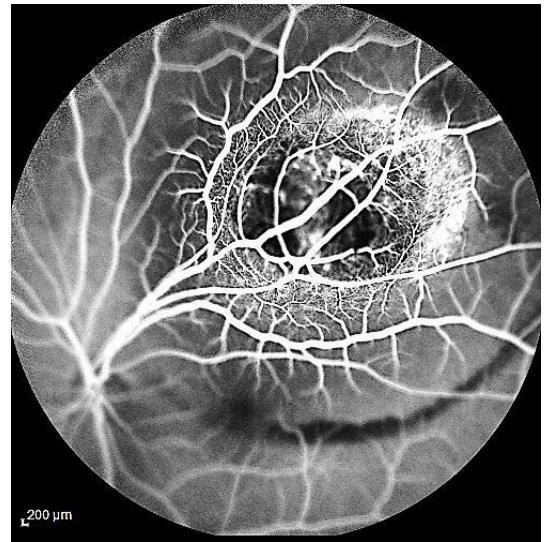
TEMPS PRECOCE (0 :16 :89)



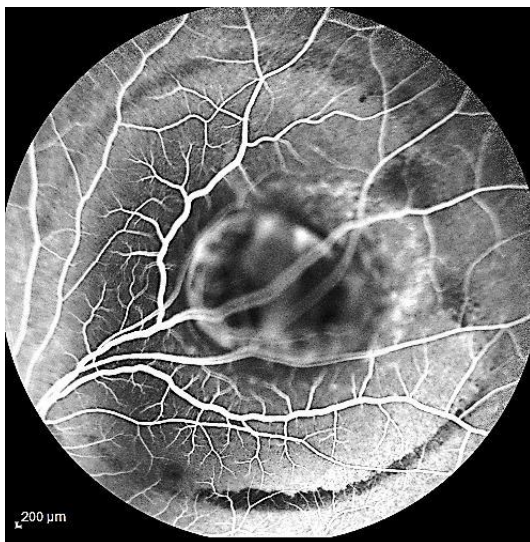
TEMPS PRECOCE (0 :25 :79)



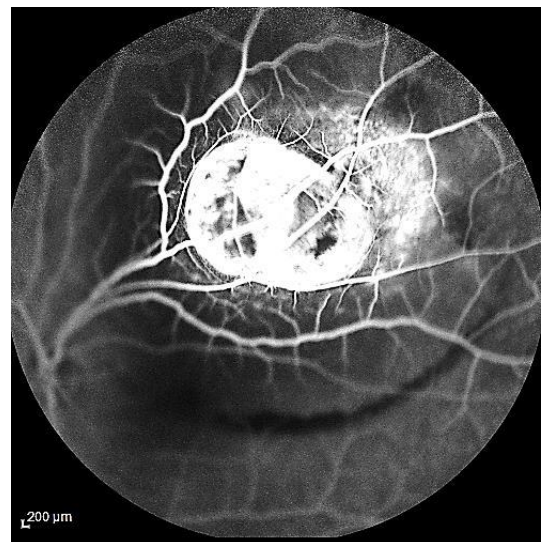
TEMPS PRECOCE (0 :35 :77)



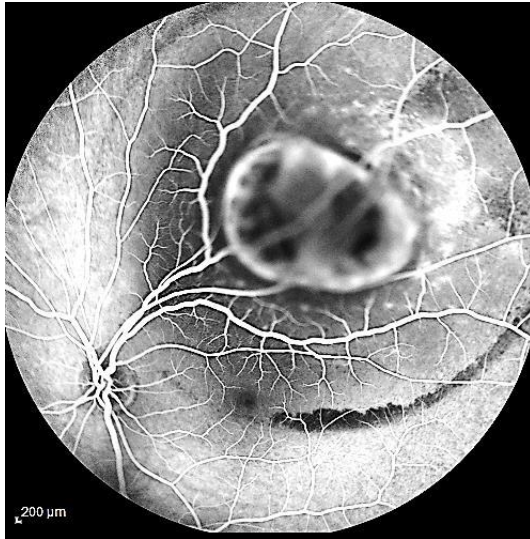
TEMPS PRECOCE (0 :47 :86)



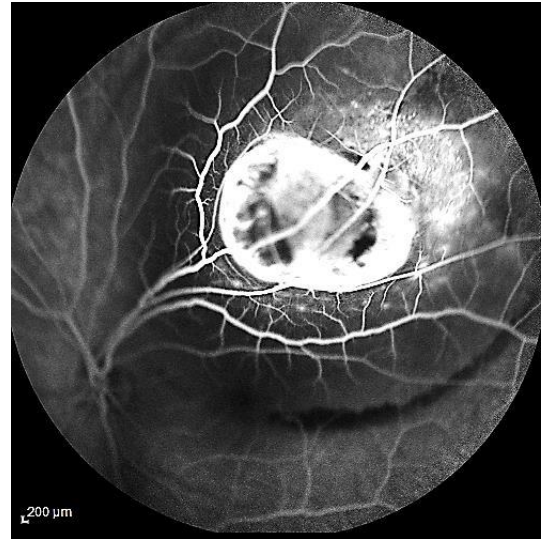
TEMPS MOYEN (2 :48 :55)



TEMPS MOYEN (3 :11 :66)



TEMPS TARDIF (5 :38 :12)



TEMPS TARDIF (5 :53 :18)

Figure 18 : Clichés d'angiographie à la fluorescéine aux temps précoce, moyen et tardif d'un mélanome choroïdien [17]

5.2.2 ANGIOGRAPHIE AU VERT D'INDOCYANINE (AICG)

La pupille doit être dilatée. On utilise une lumière infrarouge pour un meilleur franchissement de l'épithélium pigmentaire qui s'imprègne tardivement, nécessitant des clichés très tardifs. On a un rétinographe équipé une caméra infrarouge avec une numérisation qui montre de multiples superpositions, et un ophtalmoscope laser à balayage qui permet une imagerie en lumière confocale qui évite les superpositions et supprime les fluorescences parasites.

L'ICG permet une définition très nette des limites des tumeurs pigmentées, apportant un avantage réel dans le suivi de la croissance tumorale et dans la stratégie thérapeutique.

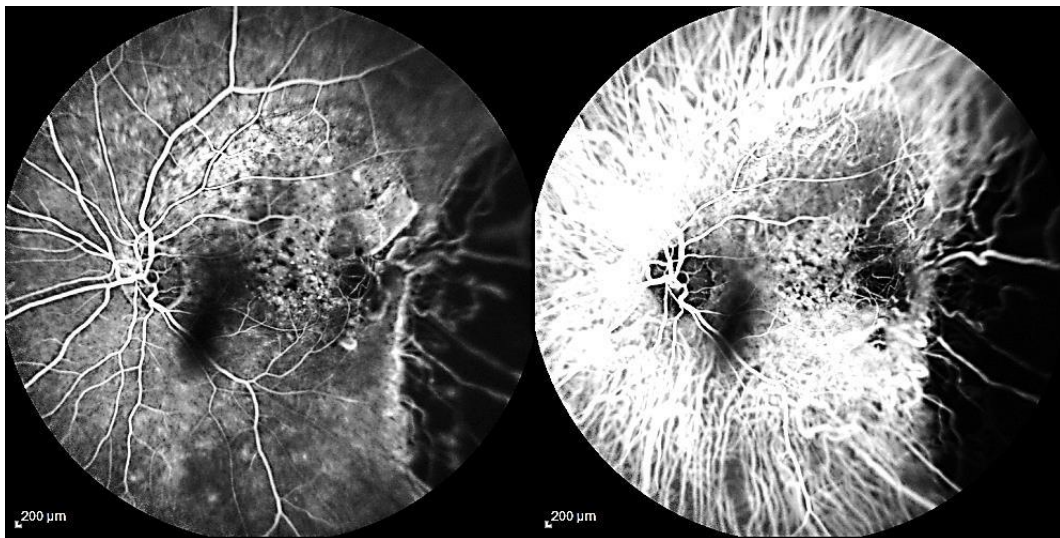
A l'état normal, l'ICG ne quitte pas les vaisseaux rétiniens mais quitte les vaisseaux choroïdiens. Il diffuse faiblement dans le tissu choroïdien et imprègne l'endothélium vasculaire et l'épithélium pigmentaire. Elle ne les franchit pas.

On retrouve plusieurs temps :

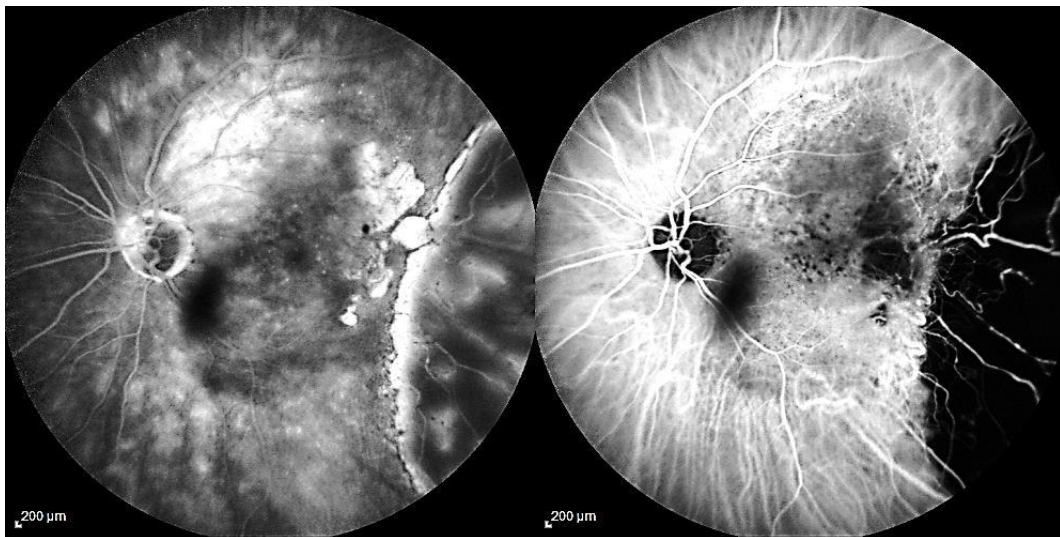
- Temps artériel choroïdien: disposition triangulaire
- Temps choriocapillaire: aspect grisé
- Temps veineux choroïdien (TVC): 1 à 2 secondes après le temps artériel dont
 - TVC précoce : simultanée au temps artériel
 - TVC moyen: premiers troncs veineux
 - TVC tardif: gros troncs veineux

On considère le temps précoce à jusqu'à 5 minutes ce qui correspond à la visualisation artérioles puis les veines choroïdiennes. Puis la fluo gagne ensuite (5-15 minutes) le stroma choroïdien et l'épithélium pigmentaire donnant un aspect au fond choroïdien. Au temps tardif (plus de 15 minutes) il y a une inversion du contraste avec une fluo du stroma plus importante que celle des vaisseaux rétiniens qui apparaissent alors sombres.

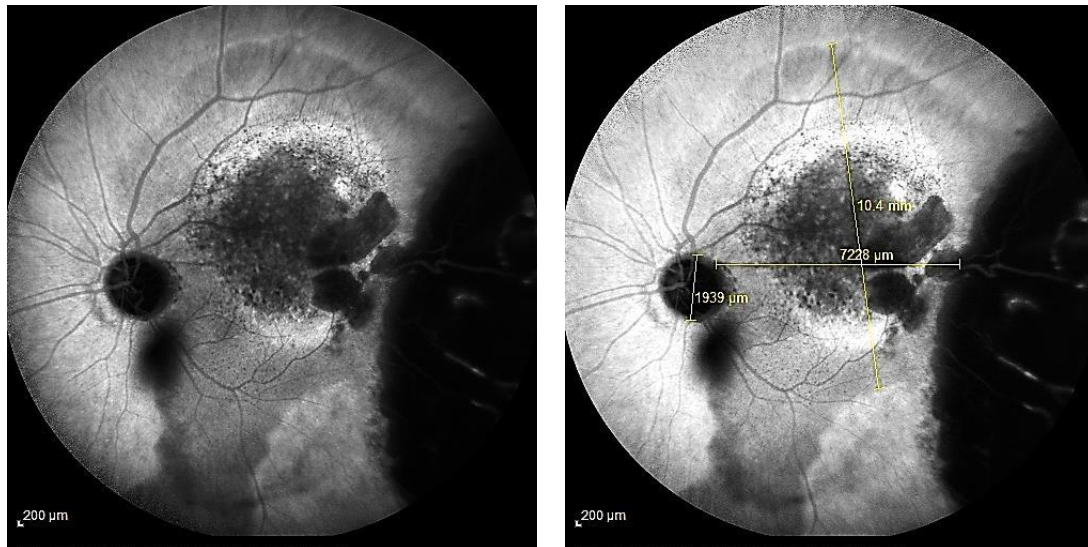Durant l'examen, la papille reste noire. La phase d'inversion est très tardive : 15-30 min après l'injection. Le champ rétinien est peu fluorescent par imprégnation de l'épithélium pigmentaire. Les vaisseaux rétiniens ne sont plus fluorescents. Les vaisseaux choroïdiens ne sont plus visibles.



TEMPS PRECOCE FA&ICGA 1 :48 :39 55° ART (18) 3 :05 :62 ART (18)



TEMPS MOYEN FA&ICGA 8 :39 :99 55° ART (19) 9 :57 :21 ART (19)



TEMPS TARDIF ICGA 31 :44 :94

TEMPS TARDIF ICGA 31 :50 :86

Figure 19 : Clichés d'angiographie à la fluorescéine et au vert d'indocyanine aux temps précoce, moyen et tardif d'une récurrence d'un mélanome de la choroïde au niveau de la macula [17]

5.3 INTERPRETATION

On retrouve différentes anomalies à l'angiographie à la fluorescéine telles que :

- Effet de masque : on le retrouve dans les hémorragies rétiniennes ou pré rétiniennes qui ne s'imprègnent pas par le colorant. Elles cachent la rétine sous-jacente.
- Effet d'imprégnation : dans les drusens, le colorant imprègne les lésions sans diffuser (bords nets).
- Effet de fenêtre : la destruction de l'épithélium pigmentaire laisse voir les tissus sous-jacents.
- Diffusion : les néovaisseaux rétiniens laisse diffuser le colorant de façon précoce intense et prolongée.
- Zones de non perfusion : en cas d'obstruction des capillaires, des zones entières sont dépourvues de vaisseaux (zones noires). Ceci indique un état d'ischémie rétinienne.
- Accumulation : présent dans le cadre d'œdème maculaire cystoïde diffus (non localisé). Le colorant a diffusé à partir de lésions diffusées du lit capillaire maculaire. Il remplit des espaces du lit capillaire maculaire. Il remplit des espaces intra rétiniens extra cellulaires (logettes).

Dans une angiographie à la fluorescéine normale au niveau de la circulation rétinienne, on a un temps artériel, un temps artério-veineux, un temps veineux et un temps tardif. Au niveau de la circulation choroïdienne, on a un temps vasculaire et un temps tissulaire. L'angiographie à la fluorescéine montre la morphologie des vaisseaux et les anomalies des parois vasculaires de la rétine et de la choroïde (perméabilité). Elle montre également les anomalies de l'épithélium pigmentaire, mais elle ne montre pas les tissus où les colorants ne pénètrent pas.

A l'angiographie au vert d'indocyanine, la papille reste noire, le champ rétinien est peu fluorescent par imprégnation de l'épithélium pigmentaire, les vaisseaux rétiniens et choroïdiens ne sont plus visibles.

Ce que l'on recherche également à l'angiographie à la fluorescéine ou à l'angiographie au vert d'indocyanine sont les hyper fluorescences ou les hypo fluorescences, c'est ce qui permet de détecter une fluorescence pathologique.

5.4 CONCLUSION

L'angiographie à la fluorescéine apporte une variabilité de résultats sur les mélanomes choroïdiens. Certains critères sont néanmoins fréquents. Elle peut montrer une décompensation éventuelle de l'épithélium pigmentaire sous la forme d'hyperfluorescence ponctiformes intenses aux temps tardifs (pin points).

Les mélanomes choroïdiens présentent en ICG des images variées dépendant de leur taille, forme, degré de pigmentation et degré de vascularisation. Dans les tumeurs à haut degré de pigmentation, les vaisseaux sont difficilement visualisés. À l'opposé, les mélanomes achromes s'accompagnent d'une meilleure visualisation des vaisseaux choroïdiens et d'une fluorescence plus prononcée. D'autre part, plus l'épaisseur de la tumeur est grande, plus elle a des chances d'être associée à des vaisseaux intrinsèques dilatés et anarchiques se manifestant par une plus grande fluorescence.

Comme dans le cas des naevi de grande taille, les grosses veines choroïdiennes situées en bordure des mélanomes peuvent être repoussées latéralement par la croissance de la tumeur et donner un anneau d'hyperfluorescence soulignant les limites de la tumeur.

L'ICG permet de mieux définir les limites du mélanome et représente dès lors un avantage sur la biomicroscopie et la angiographie à la fluorescéine, surtout quand la tumeur est associée à un décollement de rétine exsudatif.

6. OCT [1] [16]

6.1 DEFINITION

La tomographie par cohérence optique du segment postérieur est une technique d'imagerie non invasive obtenant in vivo des images en coupe de la rétine. Ces images analysant la jonction vitréo-rétinienne, les modifications de structures du tissu rétinien et l'épaisseur rétinienne. L'OCT permet ainsi de faire le diagnostic et le suivi d'une pathologie.

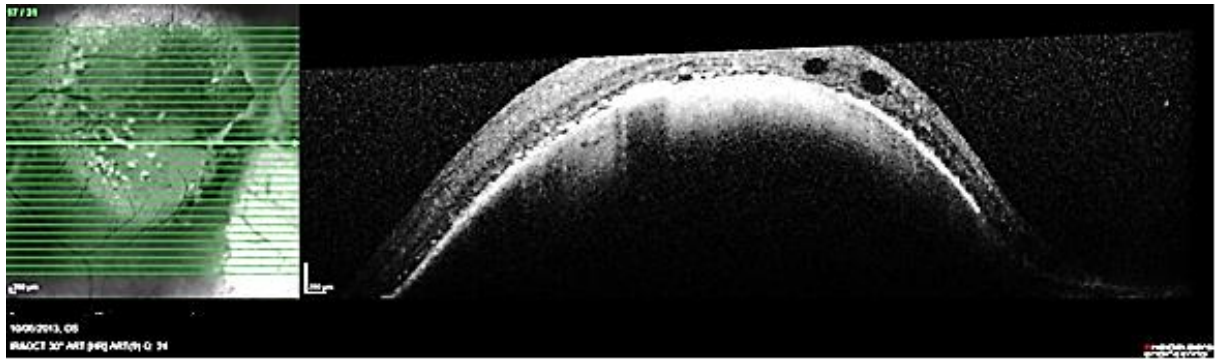


Figure 20 : Cliché d'OCT au niveau de la macula d'un mélanome choroidien [17]

L'OCT du segment antérieur apporte plusieurs éléments utiles :

- Il visualise l'angle irido-cornéen à la lumière et dans l'obscurité. Il peut ainsi compléter l'examen clinique de l'angle (gonioscopie), en cas de doute.
- Il apprécie la forme de l'iris.
- Il mesure l'épaisseur de la cornée centrale (pachymétrie).
- Il apprécie la participation du cristallin à la fermeture de l'angle.

Les appareils récents autorisent une focalisation de l'optique OCT antérieur avec une très haute résolution d'analyse mais avec une limitation de pénétration liée à la longueur d'ondes utilisée et une limitation de la fenêtre d'acquisition ne permettant pas, pour la plupart, d'obtenir une coupe entière de tout le segment antérieur.

6.2 PRINCIPE ET TECHNIQUE DE L'OCT DU SEGMENT POSTERIEUR

L'OCT permet de localiser et de mesurer les discontinuités de l'indice de réfraction à l'intérieur du tissu rétinien. C'est un fin faisceau proche des infrarouges balayant la rétine. Il permet la visualisation des dix couches rétiniennes. L'épithélium pigmentaire, la couche des photorécepteurs, la membrane limitante externe, la couche nucléaire externe, la couche plexiforme externe, la couche nucléaire interne, la couche plexiforme nucléaire interne, la couche des cellules ganglionnaires, la couche des fibres optiques et la membrane limitante interne. Ces différentes couches successives s'étendent de la choroïde jusqu'au vitré.

Les rayons réfléchis ont des intensités et des fréquences différentes selon la réflexion des tissus. La réflectivité d'un tissu dépend de son ultrastructure. La structure à organisation régulière aura peu de réflexion, contrairement à une organisation irrégulière qui aura une forte réflexion.

Chaque valeur de la réflectivité tissulaire est convertie en échelle de couleur ou en niveau de gris (le plus foncé pour l'hyper réflectivité, le moins foncé pour l'hypo réflectivité).

L'OCT permet la mesure de l'épaisseur rétinienne qui correspond à la distance comprise entre la ligne du profil antérieur de la rétine (hypo réflectivité vitréenne) et la face antérieure du complexe épithélium pigmentaire/choriocapillaire.

Pour la cartographie maculaire, le logiciel calcule la valeur moyenne de l'épaisseur maculaire dans différents secteurs du pôle postérieur. L'épaisseur fovéolaire moyenne est de 220 μm plus ou moins 20 μm .

6.3 LIMITES

Les milieux intraoculaires doivent être transparents. On obtient peu d'information sur la choroïde. On peut avoir différents artéfacts : les mouvements (nystagmus), les mauvaises fixations, les fortes myopies, les troubles des milieux, les masquages intraoculaires (hémorragies).

6.4 CONCLUSION

Dans le cas du mélanome choroïdien, cet appareil est utile pour vérifier si le profil fovéolaire est préservé et de noter un bombement au niveau de la macula expliquant la baisse d'acuité visuelle. Par ailleurs, l'OCT a permis aussi de mesurer la distance de la tumeur par rapport au nerf optique et de la macula pour le traitement conservateur. En effet, le mélanome choroïdien ne pouvant être biopsié facilement, il est très important d'avoir des explorations fonctionnelles très précises pour aider au diagnostic avant le traitement. Le suivi de l'aplatissement de la tumeur se fait avec une grande précision avec l'OCT.

L'exploration du segment antérieur par les appareils OCT et UBM représente un autre champ d'application pour les surveillances de tumeurs de l'iris et du corps ciliaire. Les images par OCT donnent une première approche laissant deviner un relief irien ou un comblement de l'angle iridocornéen mais la meilleure pénétration de l'UBM le rend incontournable pour cette application. Le recours à l'UBM pour les mesures des tumeurs irido-ciliaires permet de compléter le suivi clinique des patients avec diagnostic et traitement conservateur du mélanome.

7. RESONNANCE MAGNETIQUE NUCLEAIRE (IRM) [2] [13]

7.1 DEFINITION

L'IRM ou Imagerie par résonance magnétique est l'une des techniques d'imagerie médicale les plus récentes. Elle permet de visualiser avec une grande précision les organes et tissus mous, dans différents plans de l'espace. Il est ainsi possible de déterminer la position exacte de lésions autrement invisibles. Réalisé sous la direction d'un médecin radiologue, cet examen ne provoque aucune irradiation. Il ne fait appel en effet, qu'aux propriétés des champs magnétiques.

7.2 PRATIQUE DE L'IRM

Dans la mesure où l'IRM permet une analyse très fine de la structure des tissus, ses champs d'application sont larges. C'est ainsi que cet examen est particulièrement utilisé dans l'exploration des pathologies cérébrales, rachidiennes, osseuses, articulaires, digestives, gynécologiques, vasculaires et cardiaques.

8. AUTRES EXAMENS COMPLEMENTAIRES [2]

Le test au phosphore 32 n'est plus pratiqué. L'utilisation d'anticorps monoclonaux marqués n'est pas de pratique courante. La cytoponction a été préconisée dans les cas difficiles, mais elle expose à la dissémination de cellules tumorales dans le vitré. De plus, le diagnostic anatomopathologique de mélanome est délicat et repose sur l'architecture tumorale.

4^{EME} PARTIE : ETUDE CLINIQUE

1. PRESENTATION DE L'ETUDE : RÔLE DE L'ORTHOPTISTE DANS LE DEPSITAGE ET LA PRISE EN CHARGE DES MELANOMES UVEAUX

Cette étude a été réalisée au sein du service d'ophtalmologie du Centre Hospitalier Universitaire de Gabriel Montpied à Clermont-Ferrand.

Nous avons observé cinquante patients atteints d'un mélanome uvéal. Nous nous sommes intéressés au rôle de l'orthoptiste dans le diagnostic et la prise en charge du mélanome uvéal par l'intermédiaire des différents examens complémentaires. En effet, ils apportent des éléments qui viennent compléter le faisceau d'arguments. De plus, ils sont essentiels pour guider le traitement, notamment la protonthérapie où une modélisation du globe oculaire et de la tumeur est effectuée à l'aide des mesures échographiques et angiographiques.

L'évaluation clinique de toute suspicion de mélanome de l'uvée doit inclure une amamnèse, l'examen du fond d'œil et des examens complémentaires (angiographie et rétinographie, OCT, échographie) pour en établir le diagnostic. Les lésions atypiques peuvent être caractérisées par d'autres moyens tels que la ponction à l'aiguille.

2. MATERIELS ET METHODES

Chaque patient reçu au CHU a eu :

- un interrogatoire : âge, gêne (photophobie, baisse acuité visuelle, métamorphopsies, phosphène, scotome, douleur, ...) ; antécédents ophtalmologiques, antécédents personnels (notamment cancer), antécédents familiaux (cas de mélanome uvéal dans la famille) ;
- Une acuité visuelle de loin qui a été réalisée grâce à l'échelle de Monoyer, en monoculaire pour chaque patient et avec port de leur correction optique. Pour l'acuité visuelle de près, l'échelle de Parinaud a été utilisée, en monoculaire et avec port de leur correction optique ;
- un fond d'œil.

Par la suite, certains examens complémentaires (OCT, rétinographie, angiographie à la fluorescéine et angiographie au vert d'indocyanine) peuvent être pratiqués. Toutefois, dans chaque cas, l'ophtalmologiste a réalisé une échographie (B ou UBM) pour déterminer le diamètre et l'épaisseur de la tumeur.

Tous les patients ont eu à la suite de l'examen un bilan d'extension (échographie hépatique, radiographie pulmonaire, IRM orbitaire, scanner abdominal) pour déterminer le siège de la lésion, son aspect, ses rapports avec les organes de voisinage ainsi que pour rechercher la présence ou l'absence de métastases de certains organes cibles notamment le foie et les poumons.

Ensuite pour le diagnostic du mélanome uvéal, deux cas de figures ont été retrouvés :

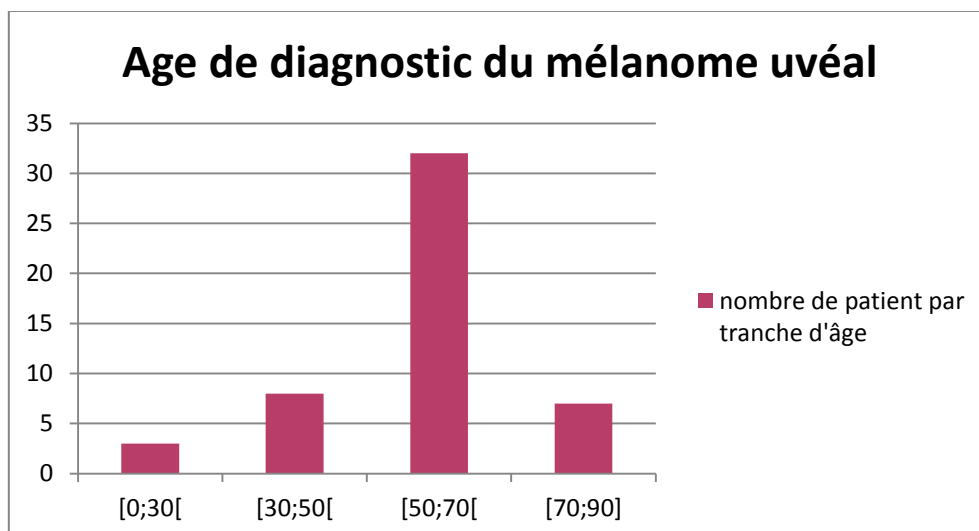
- soit le diagnostic est évident devant une tumeur plus souvent pigmentée et saillante.
- Soit la tumeur ne correspond pas à une tumeur franchement évocatrice de mélanome, la surveillance (3-4 mois) est donc de rigueur et le principal argument reste actuellement la croissance de la tumeur.

Après le diagnostic, un traitement a été mis en place : le plus souvent la curiethérapie et protonthérapie. Mais quand la tumeur est trop importante, le seul traitement restant est l'énucléation.

3. CARACTERISTIQUES DES PATIENTS

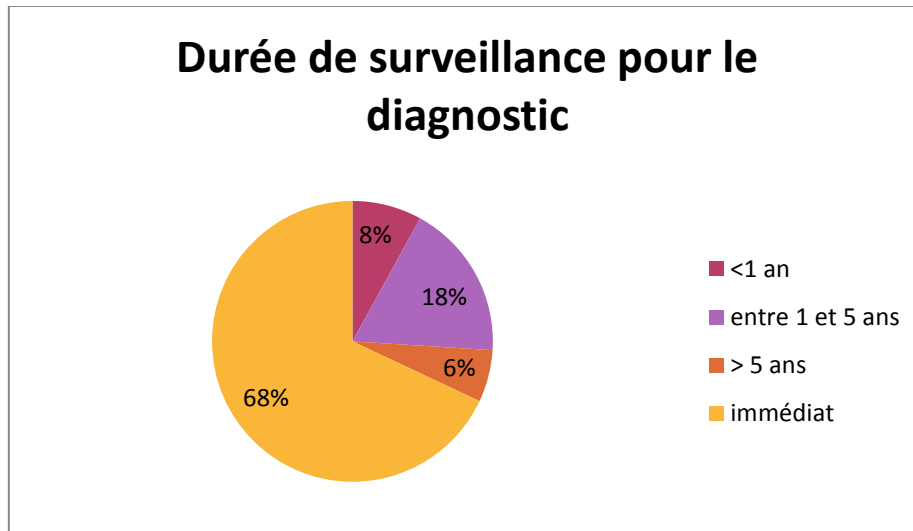
3.1 SEXE ET AGE

Sur 50 patients, on retrouve 25 hommes et 25 femmes, âgés de 9 ans à 82 ans. L'âge moyen lors de leur diagnostic est de 57 ans. Nous retrouvons un nombre de patient important dans la tranche d'âge de 50- 70 ans. Ces résultats confirment les données de la littérature.



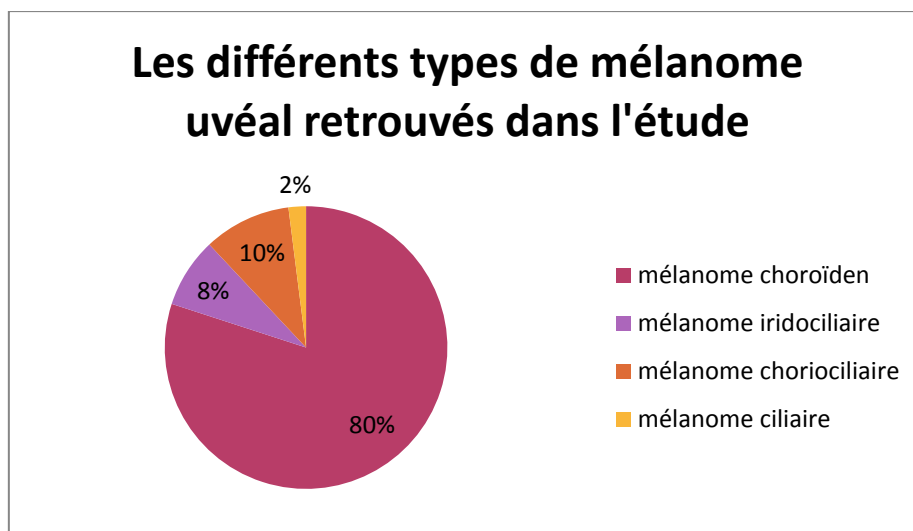
3.2 DUREE DE SURVEILLANCE

Nous avons retrouvé 34 patients dont le diagnostic a été évident et 16 dont nous avons dû surveiller régulièrement la croissance et qui par la suite ont été diagnostiqués. Nous avons constaté que la durée de surveillance varie de 2 mois à 10 ans.



3.3 TYPES DE MELANOME

Dans notre étude, nous avons retrouvé : 40 patients atteints d'un mélanome choroïdien, 4 atteints d'un mélanome iridociliaire, 5 atteints d'un mélanome choriociliaire et 1 patient ayant un mélanome ciliaire.



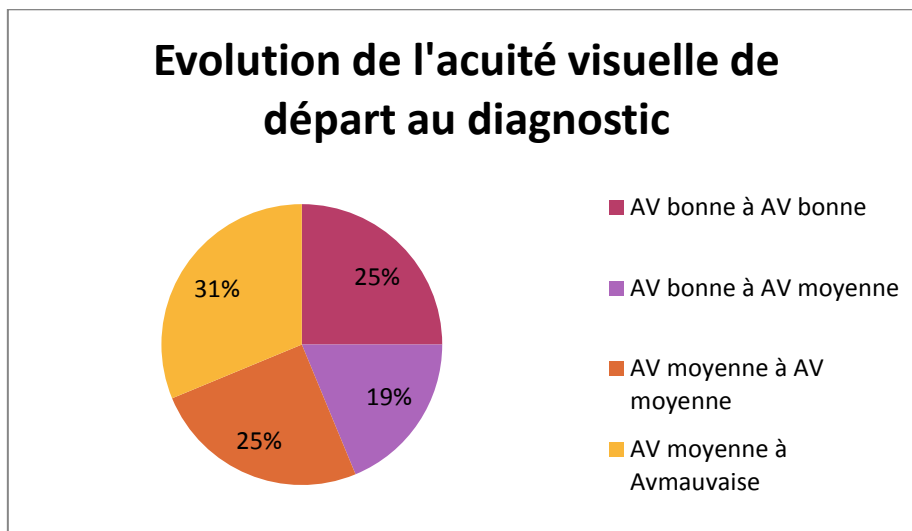
Par ailleurs, aucun patient n'a présenté de mélanome uvéal bilatéral. Par contre, un patient est atteint d'un mélanome choroïdien sur un œil et un nævus choroïdien suspect sur l'autre œil.

4. RESULTATS

4.1 BAISSSE DE L'ACUITE VISUELLE

La baisse d'acuité visuelle est souvent le premier motif de consultation. Pour nous aider à quantifier cette baisse acuité visuelle, nous avons divisé l'acuité visuelle en trois niveaux : bonne pour une acuité visuelle supérieure à 6/10, moyenne comprise entre 2 et 5/10 ; et mauvaise pour celle inférieure à 1/10. Au moment du diagnostic, l'acuité visuelle était bonne dans 44% des cas, moyenne dans 36% et mauvaise dans 20%.

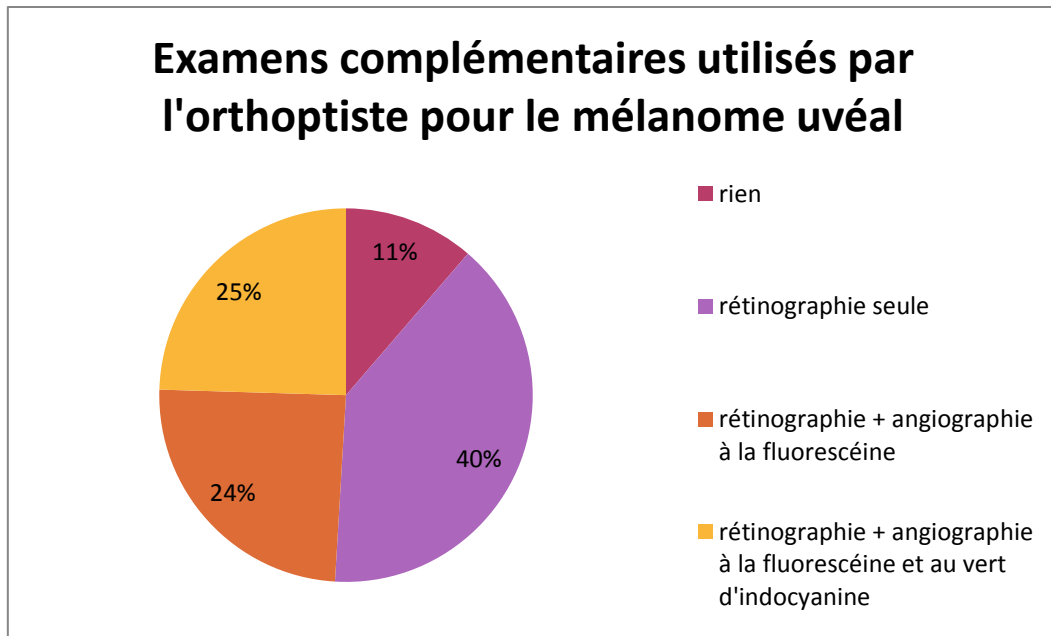
Pour les 16 patients ayant été surveillés avant d'être diagnostiqués, l'acuité visuelle de départ a diminué dans 50% des cas jusqu'au diagnostic. On ne retrouve pas de patient passant de bonne à mauvaise acuité visuelle et de patient ayant une mauvaise acuité visuelle de départ.



La surveillance de l'acuité visuelle est une donnée importante pour établir une évolution de la tumeur.

4.2 LES EXAMENS COMPLEMENTAIRES DE L'ORTHOPTISTE AYANT CONTRIBUE AU DIAGNOSTIC

L'orthoptiste est intervenu dans 89 % des cas.



Pour les rétinographies seules, on retrouve deux rétinographies du segment antérieur pour des mélanomes irido-ciliaires ; et 19 rétinographies du segment postérieur pour 18 mélanomes choroïdiens et un mélanome chorio-ciliaire.

Pour les angiographies à la fluorescéine, on retrouve 13 mélanomes choroïdiens et 3 mélanomes chorio-ciliaires.

L'angiographie au vert d'indocyanine n'a concerné que les mélanomes choroïdiens.

Pour les 11% de patients qui n'ont pas eu d'examen complémentaires :

- 1 patient avait une tumeur du corps ciliaire,
- 1 autre une tumeur chorio-ciliaire,
- 2 avaient une tumeur irido-ciliaire
- et 3 autres patients avaient une tumeur de la choroïde en extrême périphérie.

Pour les tumeurs irido-ciliaires, un autre examen a été utilisé : la photographie à la lampe à fente. De plus, sauf pour les tumeurs irido-ciliaires, la localisation des autres tumeurs ne permettait pas d'avoir un bon aperçu de la tumeur au rétinographe. Dans ce cas, une échographie UBM a été réalisée pour compléter les données sur l'aspect et la localisation de la tumeur.

Nous avons retrouvé 3 OCT du segment postérieur accompagnées d'une rétinographie du segment postérieur. Par contre, il n'y a eu aucune OCT du segment antérieur réalisée.

4.3 LES EXAMENS COMPLEMENTAIRES DE L'ORTHOPTISTE POUR LE SUIVI APRES LE TRAITEMENT

Après le traitement, les patients sont surveillés 2 à 3 fois par an par l'ophtalmologiste pour risque de complication ou de récurrence de la tumeur.

11 patients n'ont pas bénéficié des examens de l'orthoptiste car 5 ont été énucléés et 1 venait d'être traité. On retrouve 24 patients ayant eu des rétinographies, 8 ayant eu des rétinographies et des angiographies à la fluorescéine. Egalement, lors de suspicions de récurrence, 2 patients ont eu une angiographie au vert d'indocyanine qui a confirmé le diagnostic.

Durant le suivi, le nombre de récurrence est de 4 et un doute de récurrence pour un patient.

5. CONCLUSION PARTIE CLINIQUE

La rétinographie est un examen devenu quasi systématique à chaque prise en charge des mélanomes uvéaux. L'angiographie à la fluorescéine et au vert d'indocyanine sont moins utilisés. Toutefois, l'angiographie au vert d'indocyanine est un examen important et commence à être de plus en plus utilisée.

Par ailleurs, l'orthoptiste spécialisé en prothèse oculaire (oculariste) est intervenu pour 5 patients énucléés pour la mise en place d'une prothèse oculaire.

CONCLUSION [1] [2] [4] [14]

Le mélanome de l'uvée est la plus fréquente des tumeurs intra-oculaires malignes de l'adulte. Son diagnostic différentiel entre un nævus et un mélanome est parfois très difficile cliniquement.

En effet, le diagnostic est évident devant une tumeur le plus souvent pigmentée et saillante ; surtout si les mélanomes choroïdiens s'associent à une rupture de la membrane de Bruch donnant à la tumeur un aspect en champignon. La lésion peut avoir une teinte hétérogène, ardoisée, avec à sa surface des zones de migrations de l'épithélium pigmentaire alternant zone dépigmentée et zone d'hyperplasie de l'épithélium pigmentaire. Un décollement séreux rétinien et des plages d'exsudats jaunâtres peuvent être présents à la surface.

Toutefois, le diagnostic et la décision thérapeutique sont délicats devant une lésion choroïdienne pigmentée de petite taille. Il n'existe pas d'examen permettant de donner un diagnostic de certitude, en dehors de l'anatomopathologie qui est trop invasive pour être effectuée.

Pour l'établir, le ressenti du patient et l'observation de la tumeur sont très importants. Le premier motif de consultation reste la baisse d'acuité visuelle. Les examens de l'ophtalmologiste (fond d'œil, l'échographie B et UBM) ainsi que le bilan d'extension apportent des informations considérables pour sa localisation, son aspect et ses dimensions ainsi que sur la formation de métastases.

Toutefois, la rétinographie, l'angiographie à la fluorescéine et au vert d'indocyanine ainsi que l'OCT sont des examens apportant des informations complémentaires.

La rétinographie couleur est utile pour documenter l'aspect (perforation de la membrane de Bruch, décollement séreux de la rétine, sa pigmentation ...) du mélanome antérieur et postérieur ainsi que pour suivre les modifications de la base d'une lésion au cours des examens de suivi. Les montages du fond d'œil des tumeurs postérieures permettent d'évaluer toute leur étendue dans la majorité des cas, et de documenter les rapports entre les lésions et les autres structures intraoculaires. La position par rapport aux vaisseaux rétiens sert de repère des changements de taille d'une lésion. Elle permet des mesures précises du diamètre de la base tumorale d'un mélanome choroïdien ainsi que d'évaluer les modifications de la taille tumorale à l'aide d'échelles intégrées.

L'angiographie à la fluorescéine apporte une variabilité de résultats sur les mélanomes choroïdiens. Certains critères sont néanmoins fréquents. Elle peut montrer une décompensation éventuelle de l'épithélium pigmentaire sous la forme d'hyperfluorescences ponctiformes intenses aux temps tardifs (pin points).

Devant une lésion suspecte, l'angiographie au vert d'indocyanine vient compléter ces examens. Elle permet de mieux définir les limites du mélanome. Outre son apport diagnostique, l'angiographie au vert d'indocyanine apporte un avantage majeur par rapport à la photographie en couleur et à l'angiographie à la

fluorescéine, en l'occurrence une meilleure délimitation des tumeurs pigmentées, assurant ainsi une meilleure documentation dans le suivi de la croissance tumorale et une meilleure stratégie de traitement. C'est un examen que l'orthoptiste sera de plus en plus amené à réaliser pour la prise en charge des mélanomes choroïdiens.

C'est pourquoi la combinaison des différents moyens d'investigations que sont l'examen clinique, l'échographie, l'angiographie à la fluorescéine et l'ICG ; est importante.

Après son diagnostic, l'ablation de la tumeur avec conservation du globe oculaire (curiethérapie ou protonthérapie) n'est possible que dans certains cas. Si la tumeur est trop volumineuse ou lorsque le nerf optique présente déjà un envahissement tumoral ou en cas de récurrence/de complications majeures du traitement conservateur, une ablation chirurgicale de l'œil peut être envisagée. L'acte chirurgical est, dans la mesure du possible, suivi de la mise en place d'un implant intra-orbitaire sur lequel seront greffés les muscles oculomoteurs afin d'assurer un aspect esthétique satisfaisant et une bonne motilité de la prothèse.

Après le traitement, une surveillance régulière de la tumeur (avec photographie du fond d'œil) est essentielle car il y a un risque de complications liées à l'irradiation du globe oculaire (cataracte, hémorragie, décollement séreux de la rétine, déchirure, rétinopathie...) et de récurrence. Elle permet ainsi d'apprécier sa régression et l'empreinte des disques.

De ce fait, l'orthoptiste, étant impliqué dans l'aide à la consultation de l'ophtalmologiste, détermine les gênes du patient (douleurs, baisse d'acuité visuelle, métamorphopsies, scotomes...). Il effectue également les examens complémentaires sous le contrôle de l'ophtalmologiste. Il a donc un rôle crucial dans le diagnostic, la prise en charge ainsi que dans le suivi des mélanomes uvéaux. Après une énucléation, l'orthoptiste spécialisé dans les prothèses oculaires permet la mise en place d'une prothèse adaptée au patient (dimensions, couleurs de l'iris).

De plus, il est important d'accompagner le patient atteint d'un mélanome uvéal dans l'acceptation de sa maladie et de le préparer au risque iatrogène important de cécité. Néanmoins, l'objectif doit rester un traitement rapide de chaque patient atteint de tumeur intraoculaire, le pronostic vital prévalant classiquement sur le pronostic fonctionnel.

BIBLIOGRAPHIE

Ouvrages :

- [1] Cours d'Orthoptie Ecole d'orthoptie Clermont-Ferrand
- [2] American Academy of Ophthalmology. *Anatomie pathologique en ophtalmologie - tumeurs intraoculaires*. Elsevier Masson, 2013. 375 p. Cours de sciences fondamentales et cliniques. ISBN : 978-2-294-73305-5.
- [3] Franchini Emilie. *D'une vision binoculaire à une vision monoculaire*. Mémoire de fin d'étude en de l'obtention du certificat de capacité d'orthoptiste. Année 2006/2007
- [4] Livia LUMBROSO-LE ROUIC, Sarah TICK, Salomon-Yves COHEN. *Tumeurs choroidiennes et rétinienne / Divers. Coffret Rétine 8*. MÉDECINE SCIENCES PUBLICATIONS / LAVOISIER. Année : 05/2014
- [5] SHIELDS CL. Demirci H. Materin MA et al. Clinical factors in the identification of small choroidal melanoma. *Can J Ophthalmol*. 2004 Jun; 39(4):351-7.

Sites internet :

- [6] INSTITUT MARIE CURIE. « *Le mélanome de l'œil* », [en ligne]. <http://curie.fr/sites/default/files/dossier-melanome-oeil-recherche-traitements.pdf> (page consultée début 2015)
- [7] LA PAGE DES ORTHOPTISTES DE FRANCE. « *Décret de compétences* », [en ligne]. orthoptie.net (page consultée début 2015)
- [8] CHIRURGIE DE LA PAUPIERE LYON. « *Chirurgie mutilante* », [en ligne]. <http://chirurgie-paupiere-lyon.fr/pathologie/chirurgie-des-cavites/> (page consultée début 2015)
- [10] WIKIPEDIA. « *Tumeur* », [en ligne]. <http://fr.wikipedia.org/wiki/Tumeur> (page consultée début 2015)
- [11] VULGARIS MEDICAL. « *Tumeur* », [en ligne]. <http://www.vulgaris-medical.com/encyclopedie-medicale/tumeur> (page consultée début 2015)
- [12] LAROUSSE. « *Transillumination* », [en ligne]. <http://www.larousse.fr/dictionnaires/francais/transillumination/79144> (page consultée début 2015)
- [13] FUTURA SCIENCES. « *IRM* », [en ligne]. <http://www.futura-sciences.com/magazines/sante/infos/dico/d/medecine-irm-8096/> (page consultée début 2015)

[14] EM-CONSULTE. «*Intérêt de l'angiographie numérisée au vert d'indocyanine dans le diagnostic des tumeurs choroïdiennes* », [en ligne]. <http://www.em-consulte.com/en/article/111742> (page consultée début 2015)

[15] 13^e JOURNEE D'OPHTALMOLOGIE PRATIQUE. «*Imagerie UBM iris et corps ciliaire* », [en ligne]. http://ophtalmologies.org/files/2012/05/PO46_P168A173.pdf (page consultée début 2015)

[16] REFLEXION OPHTALMOLOGISQUES «*OCT ET UBM du segment antérieur en pratique courante* », [en ligne]. <http://www.quantel-medical.fr/document/pdf/aviso/AVISO%20UBM%20SEGMENT%20ANTERIEUR%20ECHOGRAPHIE%20SEGMENT%20POSTERIEUR.pdf> (page consulté en avril 2015)

[21] ISSUU «*Les mélanomes iriens diagnostic et prise en charge* » [en ligne]. http://issuu.com/expressionspharma/docs/po71_p37a41_zoomsur (page consulté en avril 2015)

Images :

[17] clichés pris au CHU de Gabriel Montpied au service d'ophtalmologie

[18] Cliché pris dans les cours d'Orthoptie de l'école de Clermont-Ferrand

[19] OUSTALET, Pascal. Prothèse oculaire sur mesures. In : «*Prise de mesure* », [en ligne] mise à jour 29/03/2014. prothese-oculaire.com (page consultée début 2015)

[20] http://www.peo.fr/pages/prothese_oculaire_oculariste_a_paris_pag.html