



HAL
open science

Les neuropathies optiques ischémiques antérieures

Julia Gourret

► **To cite this version:**

Julia Gourret. Les neuropathies optiques ischémiques antérieures. Médecine humaine et pathologie. 2015. dumas-01243521

HAL Id: dumas-01243521

<https://dumas.ccsd.cnrs.fr/dumas-01243521v1>

Submitted on 6 Jan 2016

HAL is a multi-disciplinary open access archive for the deposit and dissemination of scientific research documents, whether they are published or not. The documents may come from teaching and research institutions in France or abroad, or from public or private research centers.

L'archive ouverte pluridisciplinaire **HAL**, est destinée au dépôt et à la diffusion de documents scientifiques de niveau recherche, publiés ou non, émanant des établissements d'enseignement et de recherche français ou étrangers, des laboratoires publics ou privés.



Distributed under a Creative Commons Attribution - NonCommercial - NoDerivatives 4.0 International License

Ecole d'Orthoptie – Université d'Auvergne

CHU G. Montpied
2012-2015

Les neuropathies optiques ischémiques antérieures

Mémoire de fin d'étude en vue de l'obtention du certificat
de capacité d'orthoptiste

Gourret Julia

Remerciements

A Madame Dalens, Ophtalmologiste du CHU de Clermont Ferrand et directrice de l'école d'orthoptie, pour la qualité de son enseignement et sa disponibilité pendant ces 3 années.

A Monsieur le professeur Chiambaretta, ophtalmologiste et chef du service ophtalmologie du CHU G. Montpied de Clermont Ferrand, pour son enseignement et son accueil au sein de son service.

A tous les ophtalmologistes du service, et plus particulièrement au Docteur Bonnin qui m'a suivie pour la réalisation de mon mémoire.

A l'ensemble des orthoptistes du service pour leur accompagnement et leur écoute tout au long de ces 3 années et en particulier Laurent Paris qui m'a été d'une grande aide pour la réalisation de ce mémoire.

A l'ensemble du personnel du service que j'ai eu la chance de côtoyer pendant ces 3 années. Les internes pour leur savoir, les infirmières, aides-soignantes et secrétaires pour leur disponibilité, leur gentillesse et leurs éternels sourires.

A l'ensemble du personnel du CHU Dupuytren et de l'hôpital de jour de Baudin de Limoges pour leur accueil et leur gentillesse.

A l'ensemble du personnel du CRDV et d'ABV de Clermont Ferrand pour leur accueil, le partage de leurs connaissances et leur gentillesse.

A Caroline Chouvy et Marie Pierre Faure, orthoptistes libérales à Riom pour leur accueil dans leur cabinet, pour le partage de leur joie de vivre et de leur plaisir à travailler en libéral.

A l'ensemble des élèves orthoptistes avec qui j'ai eu la chance de travailler. Merci pour les bons (et moins bons) moments qu'on a partagés.

Enfin, merci à mes parents qui m'ont toujours suivie dans mes choix professionnels, merci à Sylvain et Pauline d'être toujours là ainsi qu'à toutes les personnes qui me soutiennent au quotidien et en particulier Morgane.

Sommaire

Remerciements	2
Introduction	5
Abréviations	6
Partie 1 : Généralités	7
I. Définition	7
II. Rappel anatomique et physiologique	8
1. Anatomie: La papille.....	8
2. Physiologie de la vascularisation artérielle.....	15
Partie 2: Étiologie de la NOIAA	17
I. La NOIAA non artérielle	18
1. Physiopathologie de la NOIAA non artérielle.....	18
2. Facteurs de risques.....	19
II. La NOIAA artérielle	20
1. La maladie de Horton.....	20
2. Physiopathologie de la NOIAA artérielle.....	21
3. Facteurs de risque.....	21
4. Autres NOIAA artérielles.....	22
Partie 3: Examen de la NOIAA	22
I. Examen clinique	24
1. Circonstance de découverte.....	24
2. Acuité visuelle.....	24
3. Réflexe photomoteur.....	25
4. Fond d'œil.....	25
II. Examen complémentaire : Bilan du nerf optique	26
1. Champ visuel.....	26
2. Angiographie.....	28
3. Vision des couleurs.....	32
4. Électrophysiologie.....	33
5. Tomographie à cohérence optique (OCT).....	35
III. Examen paraclinique	37
1. Bilan biologique.....	37
2. Biopsie de l'artère temporale.....	38
Partie IV : Evolution	39
I. Traitement	39
II. Pronostic visuel	39

Partie clinique: Rôle discriminant de l'angiographie dans la différenciation des NOIAA artérielles et non artérielles	39
Présentation de l'étude.....	41
I. Caractéristique épidémiologique	41
II. Rôle discriminant de l'angiographie	49
III. Limites de l'angiographie: cas atypique d'une NOIAA non artérielle	56
IV. Conclusion	59
Bibliographie.....	61

Introduction

Les neuropathies optiques ischémiques antérieures aiguës (NOIAA) sont communément rencontrées par l'ophtalmologiste. L'orthoptiste a lui aussi une grande place dans le diagnostic de cette pathologie par la réalisation des examens complémentaires nécessaires à l'ophtalmologiste.

Dans ce mémoire, nous rappellerons tout d'abord ce qu'est une neuropathie ischémique antérieure aiguë.

Par la suite, une partie clinique a été réalisée afin d'évaluer le rôle de l'angiographie dans la différenciation des deux types de NOIAA. Nous étudierons le nombre de cas où l'angiographie montre des arguments permettant de différencier les formes artéritiques, c'est à dire liées à la maladie de Horton, et non artéritiques, c'est à dire liées à un terrain cardio-vasculaire, ces deux formes requérant une prise en charge totalement différente. Cette connaissance est nécessaire à l'orthoptiste pour réaliser les examens les plus fiables possibles afin de pouvoir réaliser le diagnostic ainsi que de comprendre l'intérêt de la rapidité de diagnostic dans la forme de NOIAA de la maladie de Horton.

Abréviations

NOIAA : Neuropathie optique ischémique antérieure aiguë

AAPO : Anastomose artériolaire péri-optique

ACCP-PO : Artères ciliaires centrales postérieures péri-optiques

OACR : Occlusion de l'artère centrale de la rétine

HTA : Hypertension artérielle

OCT : Tomographie à cohérence optique

PEV : Potentiel évoqué visuel

ERG : Electrorétinogramme

VS : Vitesse de Sédimentation

CRP : Protéine C Réactive

Partie 1 : Généralités

I. Définition [1], [2], [3]

Les neuropathies optiques sont des affections pathologiques du nerf optique. «Ce terme s'applique, quelle qu'en soit l'étiologie, à toute affection atteignant par divers mécanismes tout ou une partie des fibres du nerf optique en un point quelconque de son trajet. »¹

Les neuropathies optiques sont dites ischémiques lorsqu'elles sont «dues à un trouble de la vascularisation du nerf optique en un point quelconque de son trajet.»²

Elles sont dites antérieures lorsqu'elles touchent la papille. Elles sont rarement postérieures avec un tableau clinique très différent.

Les neuropathies optiques ischémiques antérieures aiguës (NOIAA) sont dues à une ischémie aiguë de la tête du nerf optique dont les artères ciliaires courtes postérieures forment la principale source de vascularisation. Elles comportent alors une diminution d'acuité visuelle, un déficit campimétrique et un œdème papillaire.

Une NOIAA a deux formes principales:

- La NOIAA non artérielle qui correspond à un mécanisme d'hypoperfusion de la tête du nerf optique, du fait des altérations vasculaires liées aux facteurs de risques cardio-vasculaires
- La NOIAA artérielle liée à la maladie de Horton dont le mécanisme est une thrombose des artères ciliaires postérieures courtes du fait d'une vascularite des vaisseaux encéphaliques.

¹<http://dictionnaire.academie-medecine.fr>, neuropathie optique

²<http://dictionnaire.academie-medecine.fr>, neuropathie optique ischémique

II. Rappel anatomique et physiologique

1. Anatomie: La papille [4], [5], [6], [7], [8]

Située au pôle postérieur du globe dans le quadrant nasal inférieur, la papille occupe le canal scléro-choroïdien jusqu'à la lame criblée. Elle correspond au point de départ de la voie optique par la convergence des axones des cellules ganglionnaires.

a) Anatomie descriptive et fonctionnelle

Le nerf optique

Il se divise en plusieurs portions :

- La portion intraoculaire naît de la convergence des axones des cellules ganglionnaires. Elle forme la papille, tête du nerf optique.
- La portion rétrobulbaire formée de la portion intraorbitaire et de la portion intracanaliculaire qui cheminent respectivement dans le cône musculo-apronévrotique dont le nerf optique forme l'axe et le canal optique.
- La portion intracrânienne, représente le tiers postérieur du nerf optique.

Les cellules ganglionnaires

On compte 1 à 1,2 million de cellules ganglionnaires avec des extrêmes situées entre 0,8 et 1,5 million. Cette variabilité s'explique probablement pendant la phase d'embryogénèse du nerf optique. La formation des cellules est suivie d'une régression variable par apoptose jusqu'à la naissance.

Les cellules ganglionnaires se situent entre la couche plexiforme interne et la couche des fibres optiques de la neurorétine. On distingue plusieurs classifications : la voie magnocellulaire et parvocellulaire sont les principales et montrent un grand intérêt en pathologie.

La couche des fibres optiques

La couche des fibres optiques est formée par les axones des cellules ganglionnaires (ou fibres optiques) ainsi que par des astrocytes, des cellules de Müller et les vaisseaux rétinien.

Elle répond en dedans au vitré via la limitante interne et en arrière aux corps cellulaires des cellules ganglionnaires et forme un relais métabolique et énergétique par sa richesse en mitochondries.

Physiologiquement, la perte de fibres liée à l'âge est de l'ordre de 7000 par an après 55 ans.

L'organisation des fibres rétinienne au niveau de la bordure neurorétinienne est systématisée : les fibres les plus proches de la papille sont les plus au centre de l'anneau neurorétinien, les fibres venant de la périphérie sont les plus proches du canal scléral. On retrouve les fibres intermédiaires entre les deux.

En pathologie, ceci entraîne une cohérence des atteintes du champ visuel inversée par rapport à la situation des fibres sur le pourtour de l'anneau neuro-rétinien.

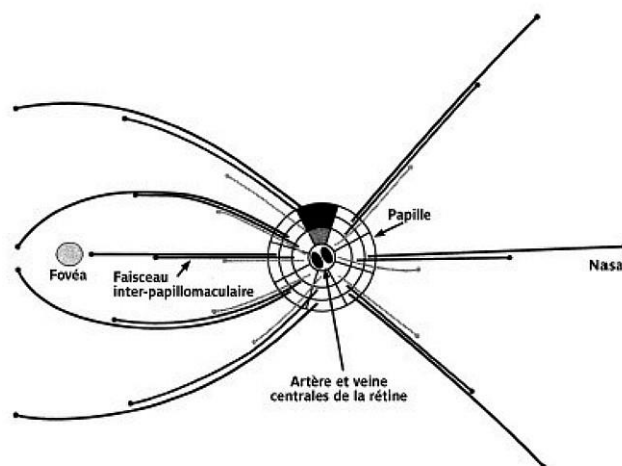


Figure 1 Positionnement des axones dans la tête du nerf optique en fonction de l'emplacement rétinien. A. Pechereau et al., La papille optique, Anatomie, 2006, p119

Sa taille est variable. La surface de l'excavation corrélée à celle du disque laisse supposer que la taille du canal scléral est une composante familiale.

Tête du nerf optique

Anatomie macroscopique

Plus ou moins ovale à axe vertical, la papille présente un diamètre d'environ 1,88 mm dans son axe vertical et 1,78 mm dans son axe horizontal.

On distingue deux parties: l'excavation papillaire et la bordure neurorétinienne.

L'excavation papillaire est la portion centrale de la tête du nerf optique dépourvue de toute fibre axonale. Le passage de l'ensemble des fibres nerveuses se fait par la bordure neurorétinienne.

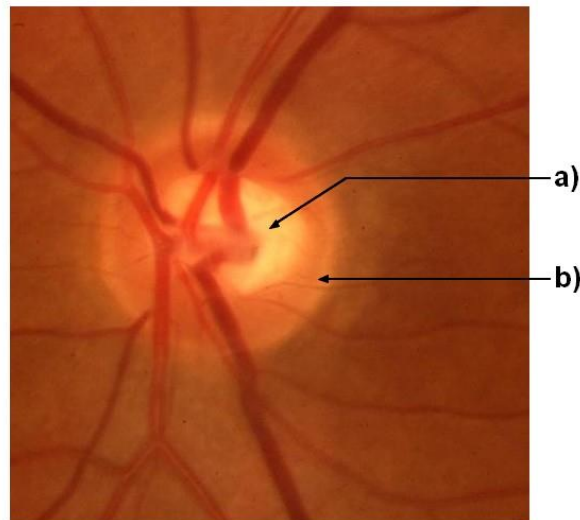


Figure 2 Papille optique;
a) excavation papillaire. b) bordure neurorétinienne

On définit ainsi le rapport Cup/disc correspondant à la taille de l'excavation par rapport à la taille de la papille. Il est chiffrable de 0,0 à 0,84. Son intérêt est clinique.

Anatomie microscopique

On divise la papille en trois portions.

- La portion pré-laminaire est limitée latéralement et de façon circulaire par la rétine. En avant elle répond au corps vitré, en arrière à la face antérieure de la lame criblée. Elle est constituée de fibres nerveuses, de vaisseaux et de cellules gliales principalement d'astrocytes ayant un rôle essentiel de soutien des fibres rétiniennes. Les astrocytes en continuité avec la limitante interne rétiniennne forme « le Ménisque de Kuhnt » séparant le vitré des fibres nerveuses.

Elle a un rôle physiologique dans l'absorption et le tamponnement de certaines substances liées au métabolisme axonal.

- La portion intralaminaire correspondant à la lame criblée.

En rapport avec les parois du canal scléral et de la choroïde, elle est limitée en avant par la terminaison de la membrane de Bruch et l'épithélium pigmentaire. En arrière sa face est plus large, correspondant à la sclérotique. Le canal scléral est ainsi évasé en arrière.

Sa fonction principale est de laisser le passage aux fibres nerveuses, aux vaisseaux et de préserver le gradient de pression.

Morphologiquement, la lame criblée est un tamis formé de 10 à 20 lames à concavité postérieure. Elle est constituée principalement d'élastine, de collagène (I, III et IV) et d'astrocytes. Sa partie interne est en relation avec le réseau glial prélaminaire. Sa portion externe débouche sur le septum rétrobulbaire du nerf optique.

500 à 600 orifices irréguliers, dont les plus petits pores sont retrouvés en nasal et les plus grands en supérieur et inférieur, perforent la lame criblée. Les dimensions et les densités sont également variables le long de la lame criblée.

- La portion rétrobulbaire est le point de départ du nerf optique proprement dit.

Composée de fibres nerveuses, d'oligodendrocytes, d'astrocytes et des vaisseaux centraux de la rétine, elle forme le canal scléro-choroïdien qui sépare les éléments du nerf optique grâce aux gaines méningées. (dure-mère, arachnoïde et pie-mère)

b) Vascularisation de la papille

Les variations anatomiques sont nombreuses en ce qui concerne la vascularisation artérielle et veineuse de l'orbite.

La vascularisation de la papille est assurée principalement par l'artère ophtalmique, branche de l'artère carotide interne. Elle donne de nombreuses collatérales dont principalement les artères ciliaires et l'artère centrale de la rétine.

L'artère centrale de la rétine est destinée aux couches internes de la rétine. Naissant directement de l'artère ophtalmique pour la moitié de la population, en dessous et en dehors du nerf optique, elle chemine à l'intérieur du nerf jusqu'à la papille où elle donne ses branches terminales.

L'artère centrale de la rétine vascularise les fibres nerveuses mais ne participe pas à la vascularisation de la papille.

On distingue les artères ciliaires postérieures courtes et longues, ces dernières participant à la vascularisation du segment antérieur de l'œil en rejoignant le grand cercle artériel de l'iris.

L'artère ophtalmique donne naissance à des troncs ciliaires postérieurs, dont deux sont constants: le latéral et le médial. Ces artères pénètrent à l'intérieur du globe autour de la papille pour alimenter le cercle de Zinn Haller.

Il ne s'agit pas d'un vrai cercle anatomique. Le terme d' «anastomose artériolaire péri-optique» (AAPO) est plus approprié. L'observation des AAPO est fréquente pour les yeux humains, avec une grande variabilité individuelle.

Nombreuses, les artères ciliaires courtes postérieures peuvent naître directement de l'artère ophtalmique mais généralement de ses troncs ciliaires longs postérieurs latéraux et médiaux.

Un cercle de Zinn Haller complet, par anastomose entre les artères ciliaires centrales postérieures péri-optique (ACCP-PO) et les AAPO supérieure et inférieure, est présent chez 77% (Olver et al., 1994) de la population.

Il existe probablement une zone de séparation fonctionnelle du flux sanguin provenant des ACCP-PO temporale et médiale, le long des régions supérieures et inférieures des ACCP-PO, et résultant *in vivo* en des zones de partage des eaux.

Cette hypothèse est cliniquement importante en ce qui concerne la neuropathie optique ischémique antérieure non artéritique : une hypoperfusion le long de ces zones de partage des eaux entraînerait une réduction du flux sanguin dans les artérioles piales verticales qui approvisionnent le nerf optique rétro-laminaire et mènerait pas conséquent à des altérations altitudinales du champ visuel.

De plus, la papille peut être divisée en plusieurs parties.

La partie la plus superficielle est vascularisée par les artérioles rétiniennes pour la plus grande majorité. La zone temporale est parfois irriguée directement par les artères ciliaires courtes postérieures.

La portion pré-laminaire est vascularisée par des branches artérielles centripètes des artères choroïdiennes péripapillaires issues des artères ciliaires courtes postérieures. La lame criblée est la zone de la papille où la maille vasculaire est la plus dense. Elle est irriguée par des branches des artères ciliaires courtes postérieures ou par le cercle de Zinn-Haller.

La portion rétro-laminaire, en arrière de la lame criblée, est vascularisée par les artères choroïdiennes péripapillaires issues du réseau artériel ciliaire court postérieur.

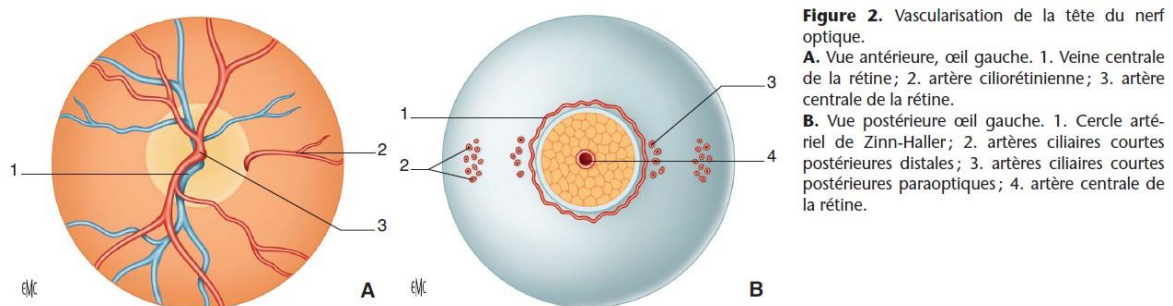


Figure 3 NOIAA, EMC, A. Darugar, M. Robert, 21-480-E-40

Tout le sang qui pénètre par l'artère centrale de la rétine en ressort par la veine centrale de la rétine. Il n'y a pas d'anastomose avec la circulation voisine : un arrêt de circulation sanguine entraîne donc des lésions ischémiques définitives.

c) Variations individuelles

Quatre éléments sont très importants en clinique : l'excavation papillaire et le contenu vasculaire, l'aspect de l'anneau neurorétinien, la forme et la taille du disque optique ainsi que la portion de rétine entourant la tête du nerf optique.

L'excavation papillaire est proportionnelle à la papille par sa forme, sa taille ou sa profondeur avec une partie centrale légèrement décalée en temporal et dépourvue de toute fibre axonale.

Elle a une forme arrondie ou ovale à grand axe horizontal avec un diamètre vertical entre 0 et 2,13mm et un diamètre horizontal entre 0 et 2,08 mm.

Sa surface varie de 0 à 3,41 mm².

Absente pour les petites papilles, l'excavation papillaire occupe la majeure partie de la surface papillaire pour les grandes papilles permettant de voir la lame criblée pour certaines d'entre elles. Ainsi Jonas a décrit trois classes de papilles: les papilles sans excavation (de petite taille), les papilles à pente temporale douce et les papilles avec excavation à l'emporte-pièce où l'excavation est centrale et concentrique.

L'anneau neurorétinien est délimité par l'anneau scléral en dehors et l'excavation papillaire en dedans. Il est le reflet du nombre de fibres axonales constituant le nerf optique. En moyenne sa surface est de 1,97 +/- 0,50 mm².

La portion la plus large de l'anneau neurorétinien se situe en inférieur puis diminue en supérieur, en nasal et en temporal (indice ISNT). La violation de cette règle désigne une papille suspecte.

Le disque optique est le plus souvent ovale mais varie en fonction de la réfraction, de l'amblyopie, de l'astigmatisme cornéen ou encore des dysversions papillaires.

Sa surface moyenne est de 2,69 +/- 0,70 mm². Son diamètre vertical est de 1,92 +/- 0,29 mm, son diamètre horizontal est de 1,76 +/- 0,31 mm. Ces diamètres sont donc très variables.

Les vaisseaux de la papille sont issus des vaisseaux centraux de la rétine avec une disposition variable. La portion prélaminaire du trajet dépend de la forme et de la taille de l'excavation papillaire.

Dans les papilles de grande taille, les vaisseaux se dirigent vers la portion nasale de l'anneau neurorétinien : c'est un facteur favorisant l'atrophie papillaire.

La réfraction joue un rôle sur la structure de la papille seulement en cas de fortes amétropies. Ainsi une surface papillaire supérieure à la moyenne est retrouvée dans la myopie d'indice supérieur à 8 dioptries, les hypermétropies d'indice supérieur à 4 dioptries présentent au contraire une surface papillaire inférieure à la moyenne.

De plus, les myopies fortes présentent de nombreux remaniements atrophiques péri- et parapapillaires.

L'âge a un impact moindre sur la structure de la papille. Entre 3 et 20 ans, la papille a une taille normale. Avant 3 ans, l'excavation papillaire est plus petite. Après 40 ans, on ne retrouve plus de corrélation papille et âge, la taille et la forme de la papille étant génétiquement déterminées par le Cup/disc.

Enfin, la race noire présente une papille plus grande que les caucasiens. Les hommes présentent, eux, une surface papillaire supérieure à celle des femmes.

L'ensemble de ces facteurs a des importances sur la survenue d'une neuropathie optique ischémique antérieure.

2. Physiologie de la vascularisation artérielle [3], [9]

a) Anatomie descriptive

La paroi des artères est constituée de trois tuniques distinctes : l'intima, la média et l'adventice de dedans et dehors.

L'intima est la tunique interne de l'artère composée de trois couches : l'endothélium, l'endartère et la limitante élastique interne.

L'endothélium joue un rôle fondamental dans le métabolisme des vaisseaux et dans le développement de la maladie athéro-scléreuse.

L'endartère est une couche de tissu conjonctif et de cellules musculaires lisses.

La limitante élastique interne est constituée de fibres élastiques. Celles-ci sont organisées en lames élastiques très résistantes mais détruites par les enzymes présentes dans les macrophages ou les granulocytes. Abondantes chez les jeunes, elles sont remplacées par du tissu collagène avec l'âge: c'est la sclérose.

Le média est constitué de cellules musculaires lisses et de tissus conjonctifs offrant une résistance à l'étirement de l'artère.

L'adventice protège l'artère à l'extérieur en laissant passer les éléments nerveux et vasculaires.

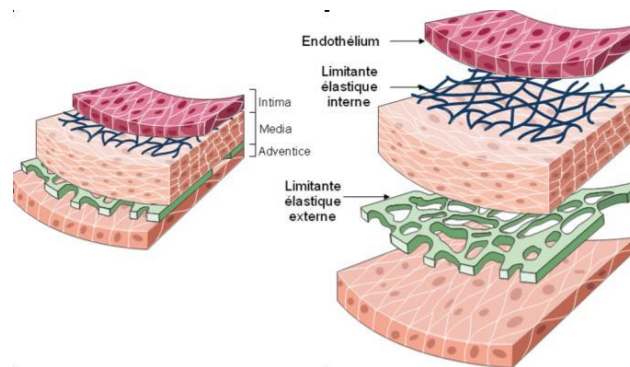


Figure 4 <http://collettemathieu.blog.lemonde.fr/category/cours-sur-la-rigidite-arterielle>, consulté le 24-09-2014

Avec l'âge, les artères deviennent plus rigides entraînant une augmentation de la pression artérielle.

b) Facteurs déterminant la circulation

On peut distinguer trois facteurs principaux qui sont le débit sanguin, la pression artérielle et la résistance au débit.

Le débit sanguin (Q) correspond à la quantité de sang qui circule par unité de temps.

Il est directement dépendant de la pression de perfusion (P) et inversement proportionnel à la résistance (R) par la formule physique $Q=P/R$.

La pression de perfusion (P) correspond à la pression artérielle moyenne moins la pression intra-oculaire, la pression artérielle étant la pression exercée par le sang. Elle se divise en pression hydrostatique présente lorsque le sang est immobile et en pression hydrodynamique fonction de sa vitesse de déplacement et liée à l'activité du cœur.

La résistance (R) est la force qui s'oppose au débit sanguin et dépend de la contractibilité des muscles lisses des artéioles. Elle est directement proportionnelle à la viscosité du sang et inversement proportionnelle aux rayons moyens des vaisseaux sanguins.

Ainsi, le débit sanguin dépend d'au moins quatre paramètres: la pression artérielle moyenne, la pression intra-oculaire, les résistances vasculaires ainsi que de l'efficacité de l'autorégulation, phénomène vasculaire permettant un débit vasculaire constant malgré les variations de pression artérielle.

Le caractère de l'écoulement sanguin est très important dans l'hémodynamique des artériopathies. Le sang qui s'écoule peut prendre deux formes : laminaire, avec un écoulement du sang tout à fait ordonné, ou turbulent lors duquel les différentes couches de sang se déplacent de façon tout à fait désordonnée.

Le caractère du sang dépend du nombre de Reynolds (Re) et aussi de la vitesse du fluide (v), du diamètre des vaisseaux (d), de la densité du fluide (ρ) ainsi que de la viscosité du liquide (η) tel que $Re = v \cdot d \cdot \rho / \eta$.

L'écoulement sanguin peut être turbulent dans certaines situations pathologiques affectant les vaisseaux. Une sténose artérielle entraîne un rétrécissement du calibre du vaisseau et conduit à un cercle vicieux entraînant l'aggravation d'une ischémie.

Partie 2: Étiologie de la NOIAA

I. La NOIAA non artérielle [2], [3], [10], [11]

Elle représente 95% des NOIAA. La prévalence est comprise entre 2 et 10 pour 100 000 habitants. Elle survient généralement chez les patients de plus de 50 ans dans un ratio homme-femme de 1.

1. Physiopathologie de la NOIAA non artérielle

La physiopathologie de la NOIAA non artérielle est encore mal connue. Elle est liée aux facteurs de risques cardio-vasculaires : hypertension artérielle (HTA), tabac, diabète, surpoids, apnées du sommeil... Elle peut résulter de causes locales ou systémiques telles que les drüsens papillaires, l'hypoplasie de la carotide interne, ou être favorisée par certains médicaments comme le sifénafil, le sumatriplan, l'interféron alpha, l'amiodarone, les décongestionnants nasaux.

Généralement la NOIAA non artérielle est idiopathique avec une pathogénèse multifactorielle.

Une insuffisance circulatoire des petits vaisseaux entraînant une hypoperfusion de la tête du nerf optique est à l'origine de la NOIAA. Cette hypoperfusion, correspondant à une baisse de la pression sanguine, peut être liée à une diminution de la pression artérielle, à une augmentation de la pression intra-oculaire, une augmentation des résistances vasculaires ou d'une défaillance de l'autorégulation. Généralement, ces phénomènes sont associés.

Cependant le mécanisme de l'ischémie reste incertain. C'est un processus multifactoriel chez des patients vulnérables à une baisse de pression sanguine ayant une morphologie de papille à risque et un mécanisme d'autorégulation du flux sanguin altéré.

Cette autorégulation déficitaire est une modification microvasculaire en rapport avec les maladies systémiques vasculaires. Cette mauvaise régulation associée à la compression mécanique des fibres dans une petite papille est responsable d'une

interruption du transport axoplasmique permis grâce aux axones ganglionnaires et consistant en un transport actif et bidirectionnel de toutes les substances chimiques et des organites nécessaires à la production d'ATP (Adénosine triphosphate) pour le bon fonctionnement des cellules. Une compression secondaire du lit capillaire accentue la stase axonale : c'est un cercle vicieux pouvant aller jusqu'à l'accident ischémique aigu de la papille.

2. Facteurs de risques

On distingue deux types de facteurs de risques : ceux liés aux mécanismes d'autorégulation du flux sanguin et ceux liés à la papille.

Les rôles du diabète, de l'hypertension artérielle et de l'hypercholestérolémie sont très importants dans l'atteinte ischémique des petits vaisseaux. Dans l'étude IONDT (*ischémic optic neuropathy decompression trial*) 60% des patients atteints de NOIAA présentaient au moins un facteur de risque cardiovasculaire.

Le syndrome d'apnée du sommeil est retrouvé dans 70 à 90% des cas lorsqu'une recherche est réalisée. Il entraîne entre autres des épisodes de désaturation-réoxygénation, d'augmentation des efforts respiratoires et de micro-réveil. Ces événements entraînent une adaptation du système cardiovasculaire à l'origine d'une majoration du risque cardiovasculaire. De même une hypotension nocturne peut être induite par des traitements antihypertenseurs.

On retrouve de manière inconstante les infarctus du myocarde et des accidents vasculaires cérébraux (AVC).

De manière générale, tous les terrains vasculaires avec troubles métaboliques associés sont des facteurs de risques de NOIAA.

Les risques liés à la papille sont physiologiques et concernent les petites papilles non excavées (faible ratio Cup/disc). En effet, les axones qui constituent le nerf optique sont d'autant plus serrés que la taille de la papille est petite. En cas d'œdème au sein d'un nerf optique où les fibres sont déjà confinées, il y a une compression supplémentaire des fibres et des vaisseaux de la tête du nerf optique aggravant ainsi l'ischémie.

Ainsi, les femmes, les forts hypermétropes et les caucasiens représentent une population à risque pour la survenue de NOIAA.

ii. La NOIAA artérielle [2], [3], [11], [12], [13], [14], [15], [16]

La NOIAA artérielle est l'atteinte ophtalmologique la plus fréquente de la maladie de Horton. L'âge moyen de survenue est compris entre 62 et 72 ans avec une prédominance féminine. (ratio femmes - hommes de 2,5)

1. La maladie de Horton

La maladie de Horton ou artérite géantocellulaire de Horton est une artérite inflammatoire touchant les sujets âgés. Touchant principalement la carotide externe, elle associe une artérite, un syndrome inflammatoire biologique et une altération de l'état général. La gravité de la maladie de Horton est liée aux complications ischémiques potentielles.

La maladie de Horton est la plus fréquente des vascularites des sujets de plus de 50 ans. Exceptionnelle avant cet âge, son incidence augmente avec l'âge. L'incidence la plus importante est retrouvée entre 70 et 80 ans. Deux fois plus fréquente chez la femme que chez l'homme, l'incidence annuelle de la maladie se situe entre 15 et 25 pour 100 000 habitants.

L'apparition de la maladie est généralement progressive. Dans les cas d'apparition brutale, la maladie est découverte par l'atteinte oculaire.

Les patients peuvent ainsi présenter des céphalées avec une hyper-sensibilité du cuir chevelu, une claudication de la langue et des mâchoires liées à une artérite extracrânienne des branches de la carotide. L'atteinte systémique entraîne également une fièvre plus ou moins marquée.

La possibilité de développer une complication vasculaire oculaire pouvant aller jusqu'à la cécité rend cette maladie grave. On retrouve des complications, suivant les études, dans 20 à 70%.

Les artères ciliaires postérieures courtes sont les artères les plus fréquemment affectées par l'inflammation de la paroi vasculaire et sont responsables de la NOIAA artérielle. Celle-ci entraîne une cécité irréversible dans 15% des cas dont 5% de cécité bilatérale.

L'inflammation peut entraîner une occlusion totale mais pas nécessairement : la NOIAA peut intervenir lors d'une baisse de pression de perfusion oculaire dans une artère suite à une occlusion partielle.

Les complications visuelles sont donc variables. Cependant, certains signes comme une amaurose fugitive, du brouillard visuel ou une diplopie précèdent dans la majorité des cas la cécité.

Les autres branches de l'artère ophtalmique, les artères vertébrales et les branches terminales de la carotide interne, peuvent aussi être touchées entraînant une grande diversité d'atteintes oculaires auxquelles on ne s'intéresse pas ici.

2. Physiopathologie de la NOIAA artérielle

La maladie de Horton est une réaction granulomateuse segmentaire de la paroi vasculaire artérielle. Elle entraîne une interruption, une fragmentation ou une duplication de la lame élastique interne ainsi qu'un épaissement de l'intima et une hyperplasie des cellules musculaires lisses vasculaires.

Ainsi toutes les artères dotées d'une limitante élastique interne peuvent être affectées, ce qui entraîne des sténoses et des occlusions expliquant l'ischémie.

C'est un processus inflammatoire précoce entraînant un infiltrat polymorphe faisant intervenir l'immunité cellulaire. (Lymphocytes T, plasmocytes, macrophages et cellules géantes polynucléées)

Certains micro-organismes infectieux seraient les promoteurs probables.

Ce processus entraîne une occlusion inflammatoire conduisant à l'ischémie massive dans les territoires vascularisés par les artères ciliaires courtes postérieures. La NOIAA résulte de l'ischémie sévère de la papille. Cependant, elle peut intervenir lors de la baisse de la pression de perfusion oculaire dans une artère: l'occlusion est alors partielle.

3. Facteurs de risque

Il n'y a pas de facteur de risque propre comme dans la NOIAA non artérielle. Cependant, la maladie de Horton est rare chez les noirs et les asiatiques. Certains auteurs décrivent une distribution géographique qui laisse à penser que l'allèle HLA DR01*04 (Weyand et Goronzy, 1995) peut être liée. Celle-ci étant retrouvée chez une majorité des sujets.

4. Autres NOIAA artérielles

Bien plus rarement rencontrées que la maladie de Horton, de nombreuses vascularites peuvent également entraîner une NOIAA.

Les vascularites nécrosantes systémiques désignent un groupe d'affections caractérisées par une atteinte inflammatoire des vaisseaux sanguins aboutissant à l'altération de la paroi vasculaire, la constitution de sténoses ou l'occlusion des lumières vasculaires par une thrombose ou une prolifération intinale. Leur pathogénie reste incertaine. Elles présentent des tableaux cliniques différents.

On distingue 3 types de vascularites pouvant entraîner des NOIAA :

- La péri-artérite noueuse qui est une vascularite des moyens vaisseaux,
- La granulomatose avec polyangéite ou Maladie de Wegener,
- La granulomatose éosinophile avec polyangéite ou Syndrome de Churg et Strauss qui est une vascularite des petits vaisseaux.

On retrouve également la **granulomatose de Takayashu**, vascularite primitive des vaisseaux de gros et moyens calibres. Sa manifestation ischémique est liée à la constitution progressive de sténoses artérielles.

D'autres affections, n'étant pas des vascularites à proprement parler peuvent être responsables de NOIAA tel que le **lupus systémique érythémateux**, une maladie auto-immune. L'atteinte artérielle des gros troncs et des artères peut être responsable d'ischémie distale ou de nécrose viscérale, pouvant conduire à la NOIAA.

Partie 3: Examen de la NOIAA

I. Examen clinique [2], [3], [11], [17], [18]

1. Circonstance de découverte

Le premier signe de la NOIAA est une baisse d'acuité visuelle unilatérale s'installant en quelques heures. Cette baisse d'acuité visuelle étant brutale, elle est toujours constatée spontanément par le sujet. Elle ne s'accompagne pas de douleurs pour la NOIAA non artérielle.

Dans le cas de la NOIAA artérielle, l'atteinte oculaire peut être le premier signe d'appel pour une maladie de Horton. Dans le cas contraire, la NOIAA est précédée d'épisodes d'amaurose ou de diplopie transitoire associés aux premiers signes systémiques de la maladie tels que les céphalées, le signe du peigne, de la fièvre...

L'interrogatoire doit donc rechercher ces signes fonctionnels et physiques suspectant une maladie de Horton.

2. Acuité visuelle

L'acuité visuelle varie de 10/10 à l'absence de perception lumineuse.

Dans le cadre de la NOIAA non artérielle, l'acuité visuelle est très variable et conservée dans la moitié des cas. La baisse de vision s'aggrave progressivement sur deux semaines puis se stabilise. La vision ne se détériore plus une fois que l'œdème papillaire est résorbé.

Dans le cadre de la NOIAA artérielle, la baisse d'acuité visuelle est d'emblée profonde : l'acuité est inférieure à 1/10 dans 70% des cas. Il y a une absence de perception lumineuse dans 30% des cas.

On retrouve des épisodes d'amaurose précédant la NOIAA dans 40% des cas.

3. Réflexe photomoteur

Le réflexe photomoteur est une voie à 4 neurones qui aboutit à une iridoconstriction sous l'effet de la lumière. Elle comprend une voie afférente à deux neurones et une voie efférente constituée par la voie parasympathique à deux neurones.

Dans les NOIAA artérielles ou non artérielles, il existe un déficit pupillaire afférent relatif avec une pupille en mydriase. L'importance du déficit pupillaire est corrélée à celle du champ visuel. Un vaste scotome épargnant le point de fixation se traduira par une atteinte modérée de l'acuité visuelle et un déficit pupillaire important.

Ceci s'explique par le fait que la voie afférente démarre au niveau des photorécepteurs et chemine via le nerf optique. Dans une NOIAA, la transmission de l'influx nerveux est altérée par atteinte des cellules ganglionnaires rétiniennes altérant ainsi la voie afférente du réflexe photomoteur.

4. Fond d'œil

Le fond d'œil est marqué par un œdème papillaire.

Dans les NOIAA non artérielle, la papille est plutôt rose. L'œdème papillaire peut être diffus ou, dans la majorité des cas, sectoriel: il touche alors l'hémipapille supérieure ou inférieure. Il peut être associé à des hémorragies en flammèches.

On retrouve un œdème papillaire diffus important concernant la totalité de la papille optique dans les NOIAA artérielles. La papille est plutôt blanche avec peu d'hémorragies en flammèches péripapillaire et parfois des nodules cotonneux. (Foyer d'œdème ischémique des fibres optiques dû à l'occlusion d'artéioles précapillaires) Une OACR (occlusion de l'artère centrale de la rétine) peut parfois être observée.

II. Examen complémentaire : Bilan du nerf optique

1. Champ visuel [11], [19], [21], [22]

L'examen du champ visuel est une méthode non invasive qui contribue au diagnostic et au suivi des pathologies de la rétine et des voies optiques. Il nous renseigne sur la localisation du déficit fonctionnel et sur son importance.

La forme et la topographie du déficit du champ visuel permettent de différencier les atteintes des voies visuelles.

Le champ visuel est la portion de l'espace que l'œil immobile fixant droit devant peut appréhender, c'est à dire la région dans laquelle il peut détecter des stimuli lumineux. Le champ établit les limites périphériques, définies en partie par la morphologie de la face, et détermine en différents points à l'intérieur de sa surface ainsi délimitée la sensibilité à des stimuli lumineux.

Le champ visuel peut se faire par confrontation avec le patient ou en lui faisant compter les doigts dans les différents cadrans pour un premier dépistage simple et rapide.

Pour une étude plus précise, il existe deux principes de périmètres utilisés en clinique : la périmétrie statique automatisée et la périmétrie cinétique soit manuelle selon Goldmann soit automatisée.

Le champ visuel Goldmann permet de déterminer les points de même sensibilité différentielle réunis par un isoptère en faisant varier la taille et la luminance du stimulus. Trois isoptères sont généralement testés afin de déterminer où peut se trouver le déficit. Il est très utile pour détecter les déficits étendus comme les hémianopsies. Il est le champ visuel de référence dans les neuropathies optiques.

Les atteintes du champ visuel par atteinte du nerf optique se caractérisent par leur grand polymorphisme mais leur unilatéralité est la marque de la localisation préchiasmatique de l'atteinte.

Le déficit fasciculaire témoigne le plus souvent d'une lésion de la tête du nerf optique

sans être pathognomonique. En effet, les occlusions vasculaires rétiniennes produisent typiquement des déficits fasciculaires puisque les principaux vaisseaux rétiniens suivent le même trajet que les faisceaux des fibres nerveuses.

Le scotome peut être absolu et bien délimité relatif à l'étendue des lésions et à la gravité de l'altération de la circulation. Lorsque le déficit est absolu et atteint l'isoptère le plus périphérique, on parle d'amputation du champ visuel. Dans la NOIAA, cette amputation entraîne le plus souvent un déficit altitudinal inférieur ou inféronasal.

Chez certains patients, le champ visuel ne révèle qu'un élargissement de la tache aveugle par œdème de stase.

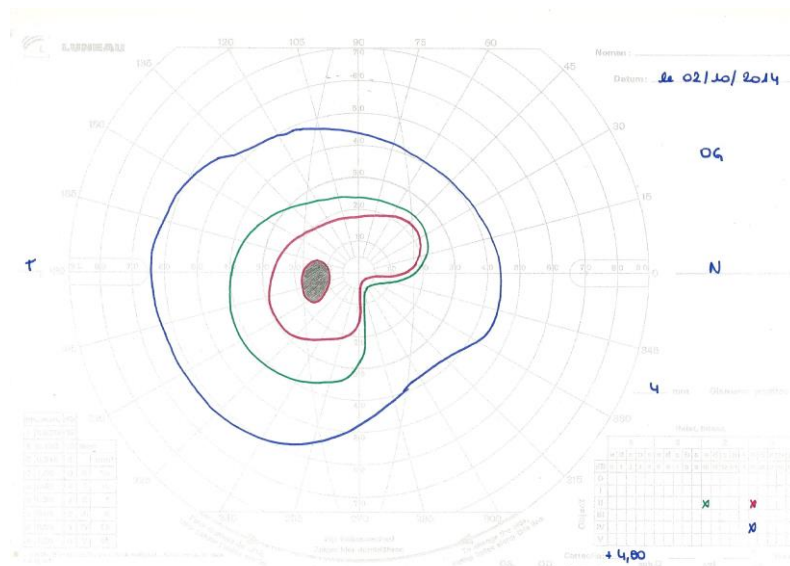


Figure 5 Champ Visuel Goldmann d'un patient présentant une NOIAA non artérielle de l'œil gauche avec une baisse d'acuité visuelle et une sensation d'amputation du champ visuel. Le déficit altitudinal inférieur est ici confirmé par le champ visuel.

La configuration anatomique de la papille peut expliquer le caractère altitudinal de l'ischémie papillaire et du déficit visuel. En effet le cercle de Zinn Haller irriguant la papille présente de nombreuses branches para-optique des artères ciliaires postérieures courtes médiales et latérales mais une seule supérieure et inférieure.

Cependant, la variabilité des relevés périmétriques liée aux fluctuations dans le temps, à la fatigabilité du malade peuvent gêner l'interprétation du champ visuel. Le champ visuel est donc un bon outil de dépistage sans jamais à lui seul être capable de fournir de certitude.

2. Angiographie [6], [19], [20], [21]

L'angiographie est une technique d'exploration dont l'objectif initial est d'étudier le réseau vasculaire. Elle permet l'analyse statique et dynamique des réseaux vasculaires en particulier, rétinien et choroïdien. On utilise deux colorants particuliers : la fluorescéine et le vert d'indocyanine.

La fluorescéine, molécule de faible poids moléculaire, hydrophile, utilise une lumière d'excitation située dans le spectre de la lumière bleue (c'est à dire entre 495 et 490 nm). Du fait de son faible poids moléculaire, elle diffuse facilement à travers les parois vasculaires.

Le vert d'indocyanine, molécule de grande taille, amphiphile, utilise une lumière d'excitation située dans le proche infra-rouge (entre 790 et 800 nm). Cette molécule diffuse beaucoup moins que la fluorescéine et permet d'étudier l'arbre vasculaire choroïdien. Cependant, les images sont moins précises que lors de l'angiographie à la fluorescéine.

C'est un examen invasif comportant des risques: la recherche d'antécédents allergique est essentielle avant l'instillation du produit. En effet, il y a un risque d'intolérance à la fluorescéine (hyper-sensibilité sévère dans 1/247 000 examens) ainsi que des effets indésirables allant du simple malaise à l'infarctus ou au coma dans les cas les plus graves.

Dans le cas du vert d'indocyanine, les accidents d'intolérance sont exceptionnels.

Le colorant est injecté par voie intraveineuse. C'est un examen dynamique se déroulant en plusieurs phases avec des temps précoces, intermédiaires, tardifs. Ils sont permis grâce à un chronomètre mis en place au moment de l'injection du produit.

Lors d'une angiographie normale, le colorant arrive au fond d'œil en moyenne 10 à 15 secondes après l'injection.

Pour la fluorescéine, les temps précoces (entre 0 et 2 minutes) sont d'abord marqués par la visualisation des vaisseaux choroïdiens. Rapidement le colorant apparaît dans les artères puis les veines rétiniennes. Aux temps tardifs on observe une imprégnation de la choroïde.

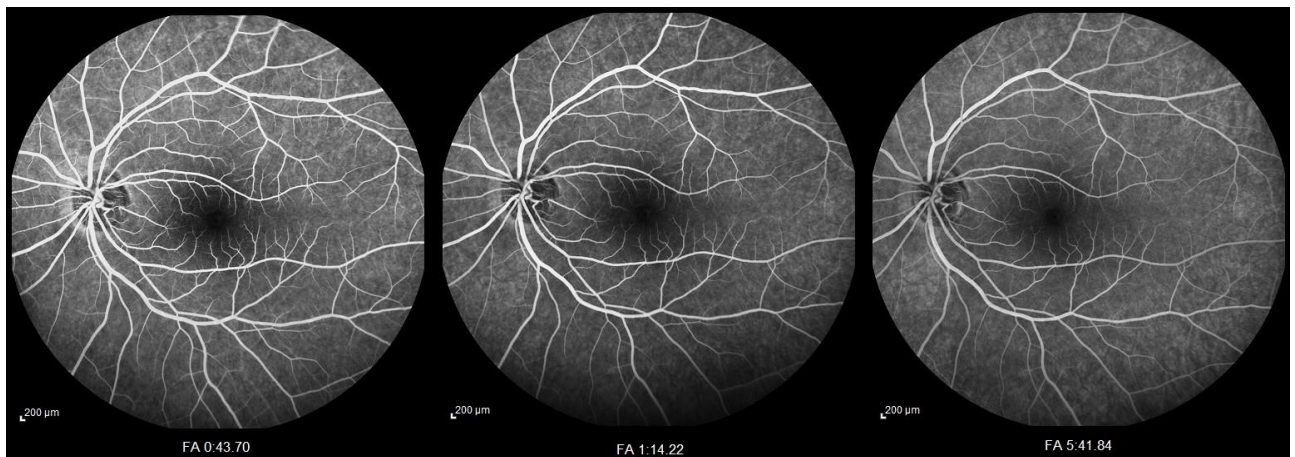


Figure 6 Angiographie à la fluoresceine d'un oeil gauche sain

Pour l'angiographie au vert d'indocyanine, les temps précoces (jusqu'à 5 minutes) permettent de visualiser les artérioles puis les veines choroïdiennes. Le vert d'indocyanine gagne ensuite le stroma choroïdien et l'épithélium pigmentaire. Aux temps tardifs, la fluorescence du stroma devient plus importante que celle des vaisseaux rétiniens devenus sombres.

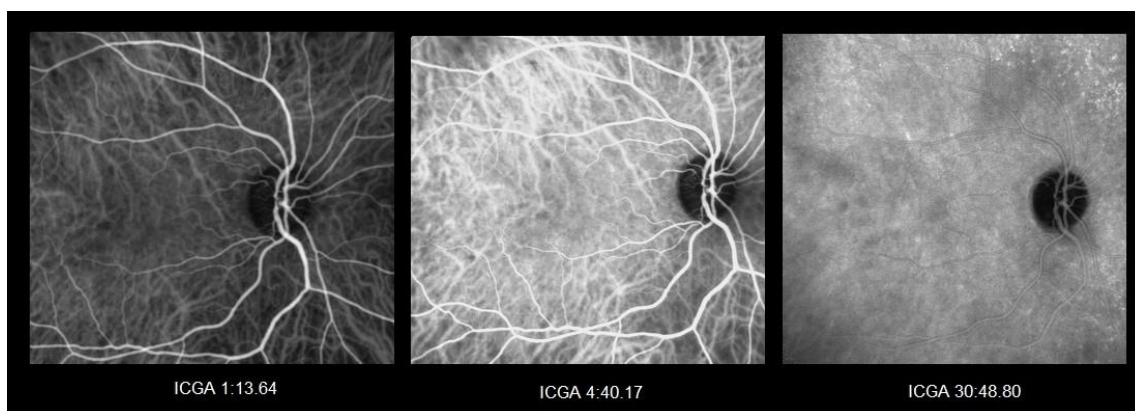


Figure 7 Angiographie au vert d'indocyanine d'un oeil droit sain.

Dans le cas de la NOIAA non artérielle, à la fluorescéine, on observe un retard de perfusion de la circulation pré-laminaire de la papille optique. Il s'observe pendant la phase aiguë œdémateuse et est caractéristique de l'œdème papillaire ischémique. Il permet le diagnostic différentiel avec la papillite qui est impliquée dans la sclérose en plaques et la maladie de Leber (qui, à la phase aiguë, montre des microangiopathies télangiectasiques, des vaisseaux dilatés et tortueux: aspect de pseudo œdème).

Le temps d'apparition du colorant, le temps de perfusion ainsi que le temps de remplissage sont généralement plus longs.

On peut également retrouver une hyperhémie segmentaire correspondant à une réaction d'auto-régulation. Elle concorde avec le champ visuel épargné : l'hyperfluorescence met en évidence la dérivation du flux sanguin vers le tissu toujours viable.

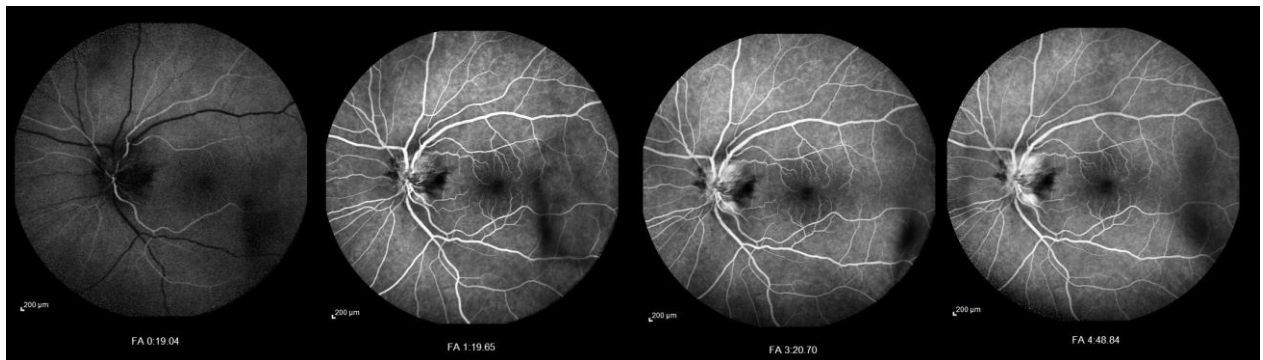

Figure 8 Angiographie à la fluorescéine. Patient présentant NOIAA non artérielle de l'œil gauche avec une basse d'acuité visuelle de l'œil gauche avec une atteinte importante du champ visuel. Le fond d'œil présente une hémorragie en flammèche et un œdème papillaire. L'angiographie à la fluorescéine montre un retard de remplissage veineux au temps précoce ainsi qu'une diffusion papillaire aux temps tardifs.

L'utilisation de l'angiographie au vert d'indocyanine dans le cadre de la NOIAA non artérielle permet de visualiser les zones de partage ainsi que d'apprécier le temps de remplissage choroïdien.

Cependant, les résultats de l'angiographie à la fluorescéine et au vert d'indocyanine apportent les mêmes informations : l'ischémie segmentaire est visible sur les deux examens.

Dans le cas de la NOIAA artérielle, à la fluorescéine, on observe un temps de remplissage choroïdien plus lent avec un retard significatif d'apparition du colorant dans la choroïde ainsi qu'un remplissage total plus long lié à une vascularite des vaisseaux choroïdiens et des artères ciliaires.

L'angiographie au vert d'indocyanine apporte plus de détails sur la circulation choroïdienne. Le retard choroïdien est net.

Aux temps tardifs, on obtient une hyperfluorescence paradoxale des territoires atteints, la circulation dans ce territoire étant beaucoup plus lente que dans le reste du fond d'œil.

On retrouve un retour à la normal du remplissage choroïdien en quelques jours ou quelques semaines après le début de la pathologie dû au remplissage rétrograde lié au développement des vaisseaux choroïdiens collatéraux.

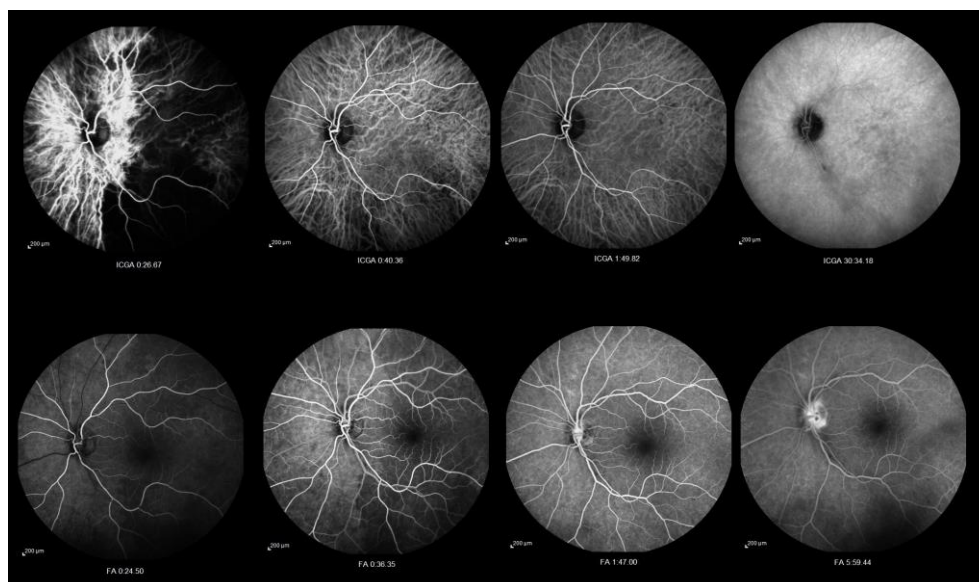


Figure 9 Angiographie au vert d'indocyanine (en haut) et à la fluorescéine (en bas). Patient présentant une NOIAA artérielle de l'œil gauche avec une baisse d'acuité visuelle et un rétrécissement sévère du champ visuel. L'angiographie montre un retard net du remplissage choroïdien.

Quel que soit le type d'angiographie, la non perfusion choroïdienne massive fait presque toujours le diagnostic de la maladie de Horton.

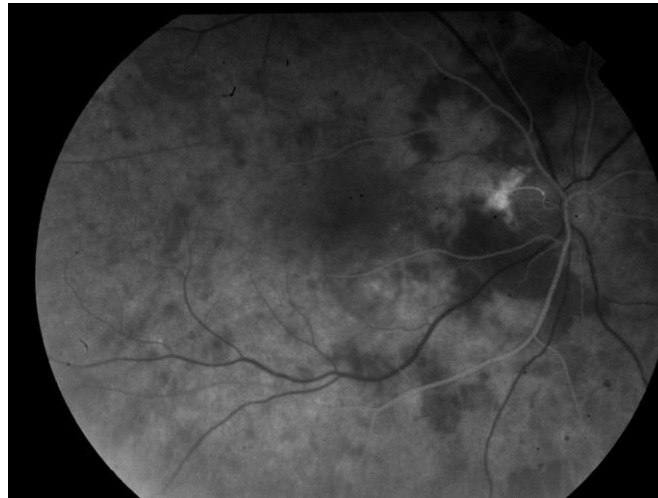

Figure 10 Patient de 80 ans adressé aux urgences ophtalmiques pour une baisse d'acuité visuelle brutale de l'œil droit non chiffrable (perception lumineuse positive). Il est noté chez ce patient des céphalées intenses ainsi qu'une altération de l'état général. L'angiographie fait ici le diagnostic de Maladie de Horton avec un silence choroïdien diffus.

3. Vision des couleurs [21], [23]

La vision des couleurs dépend de l'excitation des cônes rétiniens par une onde lumineuse et d'un codage très spécifique tout au long de la voie optique. La papille optique en est le premier étage.

La rétine comporte 4,5 millions de cônes dont les articles externes contiennent les photopigments. Les cônes rétiniens se classent en 3 catégories en fonction du type de photopigment. Ils se répartissent au niveau de la fovéa de manière constante.

On appelle dyschromatopsie toute vision anormale des couleurs. On distingue les dyschromatopsies acquises et congénitales.

La dyschromatopsie acquise est secondaire aux pathologies oculaires et des voies visuelles. Elle est classiquement unilatérale, évolutive et très consciente. Il existe un lien entre le type de dyschromatopsie et le siège de la lésion caudale. L'examen de la vision des couleurs permet donc de compléter le diagnostic de NOIAA sans permettre la différenciation entre la Maladie de Horton et la NOIAA non artérielle.

Le test le plus utilisé est le 28 Hue. Il permet l'évaluation de la capacité des sujets à classer des pions de couleurs différentes selon une progression régulière. C'est un test qui permet une évaluation rapide et met en évidence les lignes de confusion.

Dans les NOIAA, la vision des couleurs est altérée de façon similaire à la baisse d'acuité visuelle.

Cependant, la vision des couleurs est un examen de plus en plus délaissé n'apportant que peu d'informations supplémentaires par rapport aux autres examens complémentaires. Elle peut également être perturbée par une dyschromatopsie antérieure ou héréditaire passée inaperçue du patient.

4. Électrophysiologie [6], [21], [24], [25]

Les explorations électrophysiologiques apportent des informations aussi bien dans la phase aiguë que pour le diagnostic rétrospectif devant une atrophie optique.

Les potentiels évoqués visuels (PEV)

Les PEV testent le fonctionnement des voies maculaires depuis les aires maculaires jusqu'aux aires visuelles primaires. Ils résultent de l'amplification de signaux issus du système photopique situé sur toute la surface maculaire (PEV flashes) ou en différents secteurs (PEV pattern) et de leur conduction le long des voies visuelles.

On utilise les PEV pattern donnant une stimulation plus précise que par flash. Ils reflètent la conduction des signaux jusqu'aux aires primaires le long de la voie parvocellulaire. La stimulation se fait par damier alternant sur lui-même (PEV réalisé au CHU G. Montpied, Clermont Ferrand) donnant une impression de cases qui alternent de taille allant de 60 à 15 minutes d'arc ou avec un damier alternant avec un champ lumineux homogène.

Le signal est recueilli grâce à deux électrodes actives en regard des lobes occipitaux. Le signal recueilli est sommé et comparé à l'électroencéphalogramme dits « bruits de

fonds ».

Les PEV sont le reflet de la vision centrale et particulièrement du faisceau maculaire. La vision centrale a donc un rôle prédominant dans la genèse des PEV.

Lorsque l'acuité visuelle est normale et qu'une neuropathie optique est possible, les PEV disent si les voies optiques sont atteintes.

L'atteinte du PEV est liée à l'atteinte des fibres du nerf optique. Les PEV dans les NOIAA sont différents selon les affections (totales ou partielles).

Lorsqu'on réalise un PEV à la phase aiguë de la NOIAA, on remarque une légère augmentation de la latence ainsi qu'une diminution d'amplitude sans différence entre une NOIAA artérielle et non artérielle.

Cette quasi normalité de latence permet de faire le diagnostic avec des pathologies en rapport avec une démyélinisation dans lesquelles les latences sont très augmentées.

Les PEV permettent également le diagnostic différentiel avec la papillite dans laquelle les PEV sont très atteints.

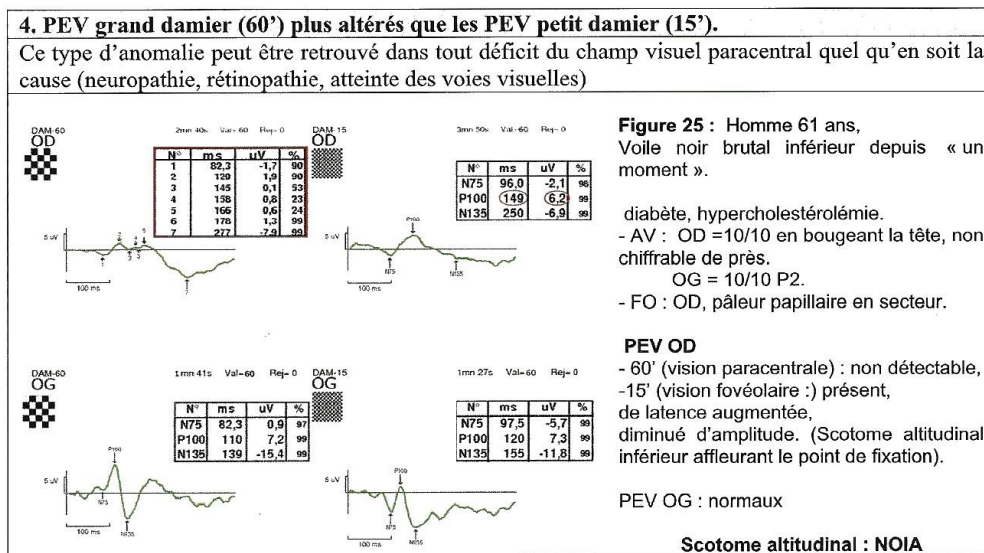


Figure 11 S. DEFOORT-DHELLEMES, I. MEUNIER, Du signe clinique au diagnostic, Rapport BSOF 2012, Elsevier Masson, p66

L'interprétation des PEV se fait en connaissant l'ERG, reflet du fonctionnement de la rétine.

L'électrorétinogramme pattern (pERG)

L'ERG pattern est un ERG local reflétant le fonctionnement de l'aire maculaire limitée aux 15° centraux par enregistrement évoqué par damier alternant, réponse globale des deux premiers étages rétiniens et des cellules ganglionnaires.

On obtient un signal permettant d'isoler plusieurs pics :

La P50 est l'onde positive située à 45 ms. Elle reflète le fonctionnement des deux premiers étages rétiniens de la zone maculaire.

La N95 est une onde négative ayant un temps de culmination compris entre 95 et 105 ms. Elle est liée au fonctionnement des cellules ganglionnaires de cette zone.

On retrouve une altération de l'onde P50 pour 70% des NOIAA non artérielle (Holder, 1987). L'atteinte des cellules ganglionnaires est rétrograde en cas de neuropathie ischémique et évolue vers l'abolition de la N95.

L'électrophysiologie est aujourd'hui délaissée au profit d'un champ visuel, elle peut être utile si le patient n'est pas en mesure de réaliser le champ visuel.

5. Tomographie à cohérence optique (OCT) [21]

La tomographie à cohérence optique (OCT) permet l'obtention in vivo d'une segmentation en couches quasi histologiques des structures du segment postérieur : la macula, la zone interpapillo-maculaire, la papille.

Dans le cadre de la NOIAA, la papille est l'élément clé étudié par l'OCT. On analyse l'épaisseur des fibres rétiniennes obtenues par un scan circulaire centré sur la papille.

Les résultats sont comparés à une base de données de référence. L'épaisseur calculée en un point est comparée à la valeur supérieure et inférieure du même point chez un sujet normal. Cette projection peut être représentée en cadran avec les données de référence TSNIT (Temporal, Supérieur, Nasal, Inférieur, Temporal).

Lors de la découverte de l'œdème papillaire, on peut l'objectiver à l'OCT des fibres sans apporter d'information complémentaire. Des coupes de la papille peuvent être réalisées afin de quantifier la taille de l'œdème.

A distance de l'épisode de NOIAA, on peut observer le déficit des fibres se corrélant au champ visuel.

En pratique, cet examen reste secondaire et ne permet pas de faire de diagnostic de la NOIAA.

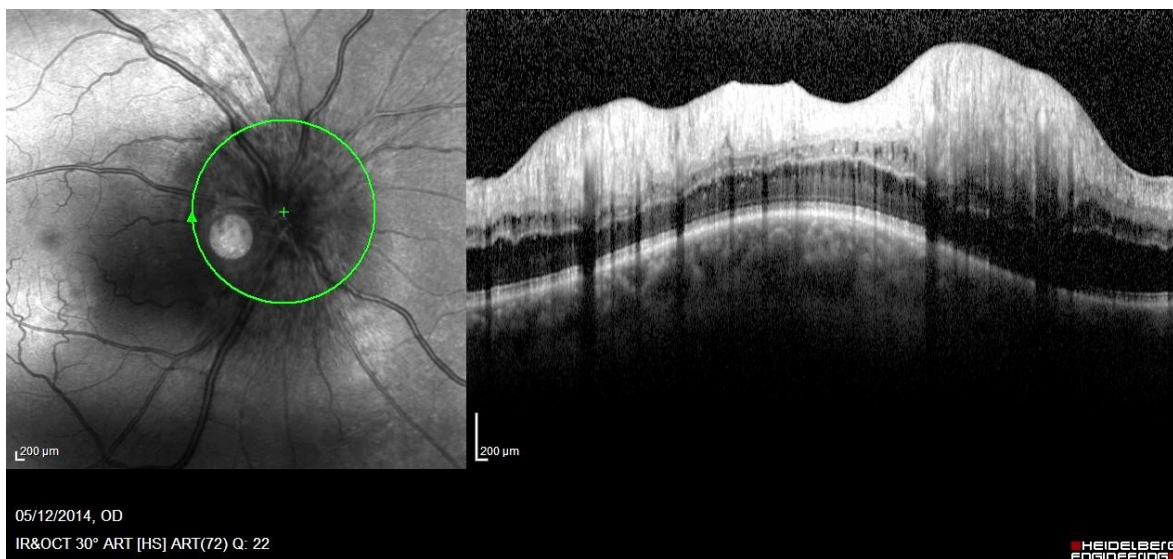


Figure 12 OCT de la papille objectivant l'œdème papillaire. Patient présentant une NOIAA de l'œil droit avec un œdème papillaire sans baisse d'acuité visuelle au moment de son examen.

III.Examen paraclinique

1. Bilan biologique [2], [3], [26]

L'urgence de la NOIAA est de différencier la NOIAA non artérielle de la maladie de Horton qui oblige à une prise en charge rapide du patient.

La maladie de Horton s'accompagnant de syndrome inflammatoire, un bilan biologique en urgence est réalisé : les deux marqueurs de l'inflammation les plus courants sont la CRP et la VS.

Ces examens de sang sont systématiques à partir de l'âge de 50 ans.

La CRP est l'abréviation courante pour la Protéine C réactive. C'est une protéine positive de l'inflammation, c'est à dire que son taux plasmatique augmente en cas d'inflammation.

Physiologiquement, on retrouve une CRP inférieure à 12 mg/l.

En cas d'inflammation, elle est très élevée.

La VS est l'abréviation de vitesse de sédimentation. C'est un paramètre simple, sensible mais peu spécifique. Elle correspond à la hauteur de plasma formée en une heure dans un tube à essai dans lequel a été collecté le sang.

Sa valeur normale, mesurée en millimètre (mm), est inférieure à la moitié de l'âge chez l'homme et à la moitié de l'âge augmenté de 10 chez la femme.

Elle est augmentée dans la plupart des infections.

Dans la Maladie de Horton, elle est très accélérée, supérieure à 100 mm la première heure. Elle peut cependant être normale dans 6 à 8 % des cas.

Elle a une valeur de diagnostic et de pronostic. Sa normalisation est progressive et elle constitue un paramètre biologique essentiel pour la diminution puis l'arrêt de la corticothérapie.

L'association d'une NOIAA avec une VS et une CRP élevées traduit la présence d'une maladie de Horton dans 97% des cas. La VS et la CRP peuvent être normales

dans 8 à 22% des cas.

La certitude diagnostic repose sur l'analyse anatomopathologique d'une biopsie de l'artère temporale.

2. Biopsie de l'artère temporale [2], [11], [12]

Lorsqu'il existe une forte suspicion de maladie de Horton, et malgré le traitement immédiat, une biopsie de l'artère temporale est demandée. Elle est l'outil diagnostic principal.

La sensibilité de la biopsie unilatérale représente 87% en moyenne.

Cependant 3 à 10% des biopsies temporales peuvent être négatives. En raison du caractère focal et segmentaire de l'atteinte certains segments vasculaires peuvent ne pas être affectés. La biopsie doit être de taille suffisante et l'analyse doit se faire sur toute la longueur du segment.

Une biopsie controlatérale peut être réalisée si la première biopsie est négative et que la suspicion de Horton repose sur plusieurs arguments cliniques et paracliniques.

On estime la sensibilité de la biopsie bilatérale à 94%.

Partie IV : Evolution

I. Traitement [2], [3]

Lors de la maladie de Horton, le processus inflammatoire est actif entraînant un risque de bilatéralisation importante. La mise en place du traitement est donc une urgence.

Il se fait par corticoïdes systémiques par bolus intraveineux. Initialement, à raison de 1 gramme par jour puis il décroît en fonction de l'évolution des facteurs biologiques (VS et CRP).

Le traitement dure au moins un an.

Il peut également être complété par un traitement antiagrégants plaquettaires pour diminuer le risque de complications ischémiques cérébrales.

Dans le cas de NOIAA non artérielle, aucun traitement ni curatif ni préventif secondaire n'a fait la preuve de son efficacité.

Quelques études ont suggéré que l'aspirine pourrait prévenir l'atteinte de l'œil controlatéral. Même si ce point reste débattu, l'aspirine représente un traitement préventif des risques cardiovasculaires associés.

II. Pronostic visuel [2], [3], [11]

Le pronostic visuel est variable.

Dans les **NOIAA artérielles**, l'altération de la fonction visuelle est généralement profonde d'emblée. Le processus thrombotique étant actif, le risque d'aggravation de l'œil atteint et d'atteinte de l'œil adelphe est très important. Le risque de bilatéralisation des NOIAA artérielles est deux fois plus important que pour les NOIAA non artérielles.

On retrouve une bilatéralisation de l'atteinte en 7 jours ou au plus tard en 2 mois chez 50 à 70% des patients sans traitement.

Le pronostic visuel dépend de la mise en place précoce du traitement. L'amélioration de l'acuité visuelle est possible et d'autant plus grande que la corticothérapie est instaurée précocement.

On retrouve une récupération visuelle chez 34% des patients après traitement.

Cependant, on retrouve peu de récupération du champ visuel. Ainsi, l'amélioration de la fonction visuelle (champ visuel et acuité visuelle) est rare.

Dans les **NOIAA non artériques**, il y a généralement une baisse d'acuité visuelle importante sur deux semaines puis une stabilité s'installe. Lorsque l'œdème papillaire est résorbé, il n'y a plus de baisse d'acuité visuelle.

Après 6 mois d'évolution, on retrouve une amélioration spontanée chez 15 à 50% des patients alors que 5 à 30% décrivent une dégradation.

Plus l'acuité visuelle est basse, plus grand est le pourcentage d'amélioration spontanée. Cependant, pour un tiers des patients, l'acuité visuelle reste inférieure ou égale à 1/10.

L'atteinte du champ visuel est généralement stable. D'après l'étude de Hayreh et al. (2007), l'évolution du champ visuel des patients à 6 mois montre une amélioration pour 26% d'entre eux, une stabilité pour 59% d'entre eux et une détérioration pour 15%.

Le suivi de patients sur deux ans a montré que les altérations du champ visuel semblent intervenir dans les premiers 6 mois de la maladie.

Les récurrences de NOIAA sur le même œil sont exceptionnelles mais, les atteintes de l'autre œil sont fréquentes et de l'ordre de 15% à 5 ans en raison de la symétrie anatomique des papilles.

On retrouve le pourcentage le plus important de bilatéralisation (40%) chez les hommes de moins de 50 ans, diabétiques.

Partie clinique: Rôle discriminant de l'angiographie dans la différenciation des NOIAA artérielles et non artérielles

Présentation de l'étude

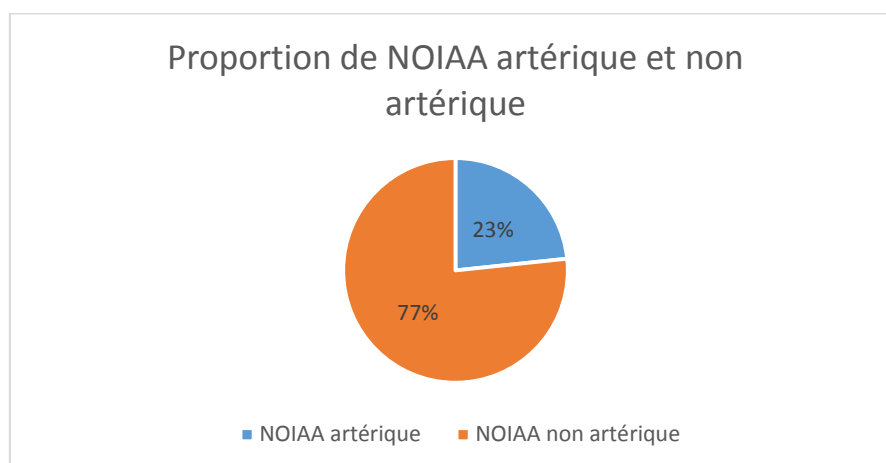
L'étude s'est réalisée dans le service ophtalmologique du CHU G Montpied à Clermont Ferrand. Elle concerne 30 patients, pour 38 yeux, ayant consulté au CHU entre septembre 2013 et Février 2015 : 21 d'entre eux pour une première consultation et 9 pour leur suivi.

Elle a pour but de déterminer l'importance de l'angiographie dans la différenciation des NOIAA artérielles et non artérielles, cette différenciation étant très importante pour la prise en charge précoce de la maladie de Horton.

I. Caractéristique épidémiologique

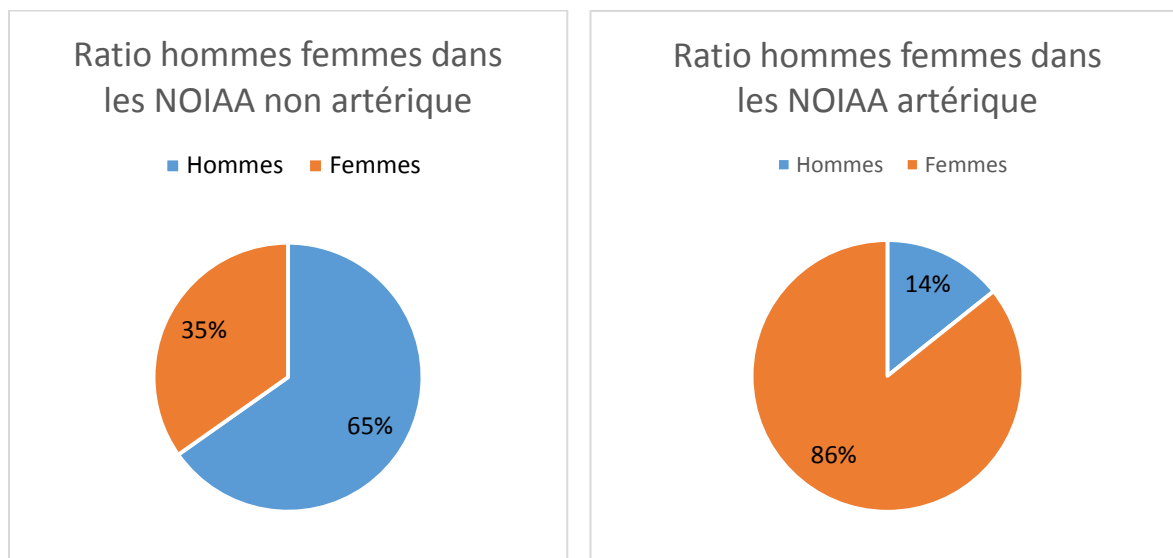
Sur les 30 patients, 23 ont présenté une NOIAA d'origine non artérielle, 7 ont présenté une maladie de Horton. Deux patients, non comptabilisés dans l'étude ont eu un bilan oculaire dans le cadre de la maladie de Horton. Celui-ci s'est révélé sans anomalie.

On retrouve donc 76,5% de NOIAA non artérielles.



Pour les patients ayant présenté une NOIAA non artériques, on retrouve 15 hommes et 8 femmes, soit 65% d'hommes.

Pour les patients ayant présenté une NOIAA artériques, dans le cadre de la maladie de Horton, on retrouve 1 homme et 6 femmes, soit 85,7% de femmes.



Les patients atteints de NOIAA non artériques sont âgés de 48 à 84 ans avec une moyenne de 68,5 ans et une médiane à 69 ans.

Ceux présentant une maladie de Horton sont âgés de 70 à 87 ans avec une moyenne de 77,5 ans et une médiane à 77 ans.

Chaque patient faisait l'objet d'un interrogatoire complet (avec ses antécédents généraux et ophtalmiques), un contrôle de l'acuité visuelle de loin et de près avec sa correction. Un fond d'œil était ensuite réalisé.

Devant l'œdème papillaire unilatéral, un bilan du nerf optique était réalisé avec un champ visuel de Goldmann (lorsque l'acuité visuelle le permettait) ainsi qu'une angiographie avant d'être revu par le médecin.

L'OCT n'était réalisée que pour certains patients. C'est un examen plus facilement réalisé à distance de l'épisode de NOIAA pour le suivi.

Tous les patients, ont eu, à la suite de l'examen ophtalmologique, un examen biologique comprenant une CRP, une VS.

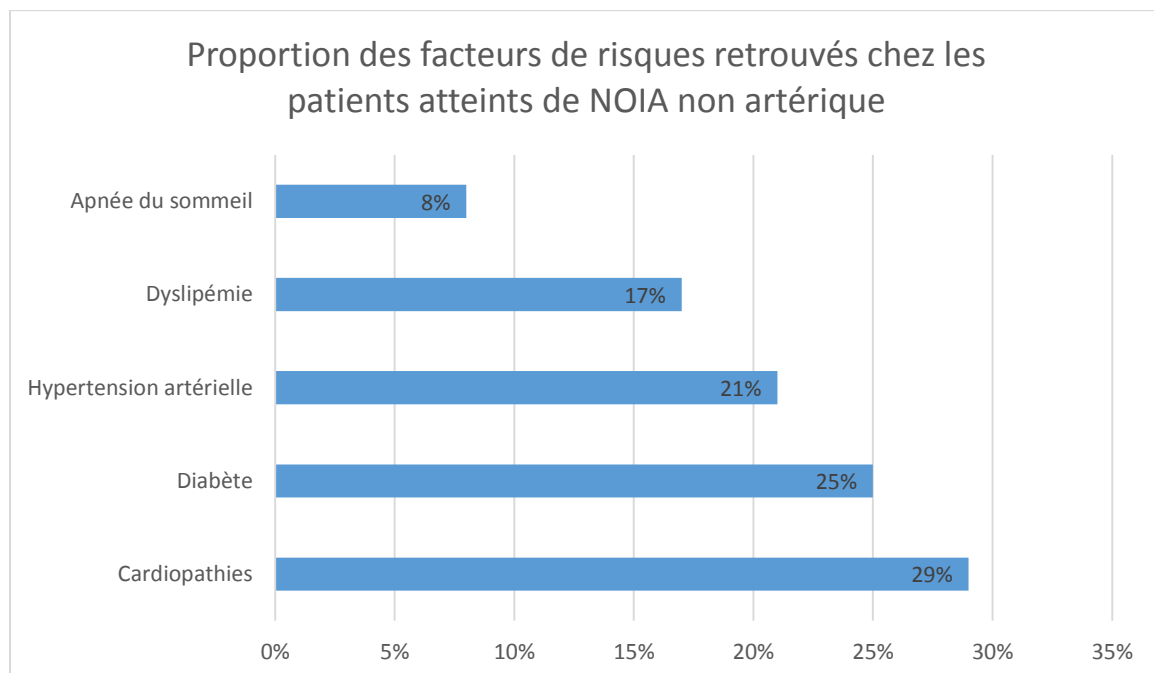
Lorsque ces examens ne révèlent pas d'inflammation, un bilan cardiovasculaire en ville est demandé. Le patient est revu à 15 jours ou un mois pour suivre l'évolution de la pathologie.

En cas d'élévation des marqueurs inflammatoires, les patients sont adressés en urgence dans le service de médecine interne afin de commencer des bolus de corticoïdes et de réaliser une biopsie de l'artère temporale devant la forte suspicion de maladie de Horton.

A l'interrogatoire,

Dans les cas de NOIA non artérielle, on retrouve des facteurs cardiovasculaires chez 17 patients (73,9%) dont 7 présentaient plusieurs problèmes cardio-vasculaires.

Parmi ces facteurs de risques on note particulièrement: 5 cas d'hypertension artérielle, 6 de diabète, 4 de dyslipémie, 7 cardiopathies ainsi que 2 apnées du sommeil.



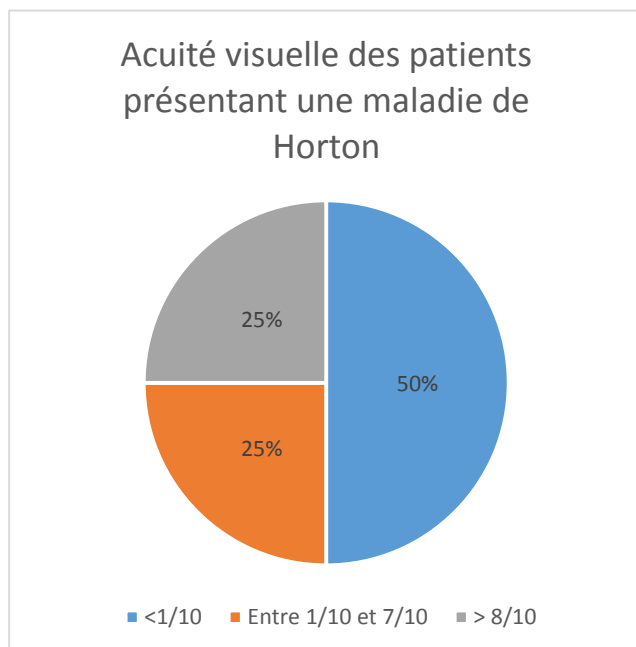
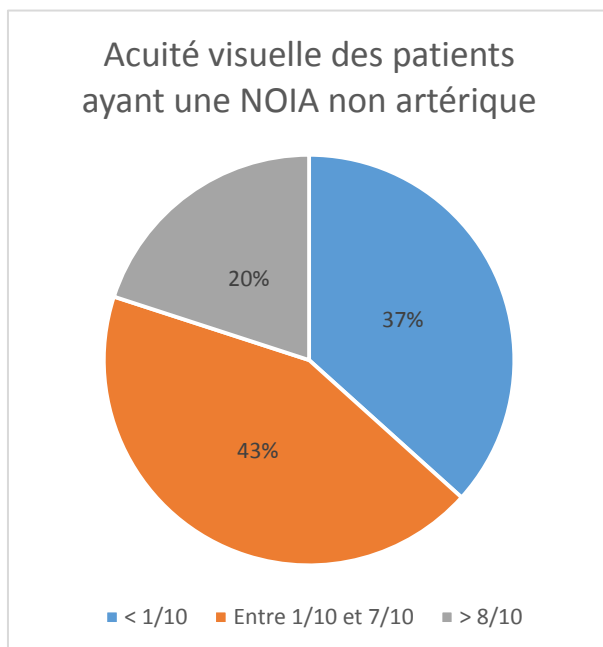
On trouve des signes fonctionnels en faveur de la maladie de Horton (claudication de la mâchoire, dysesthésies du scalp, asthénie,...) chez 1 seul patient présentant une NOIAA artérielle. Seulement l'un d'entre eux a présenté une amaurose transitoire. Ce sont donc les examens qui vont permettre de différencier rapidement la NOIAA artérielle et non artérielle.

Acuité visuelle,

Elle est très variable quel que soit le type de NOIAA. On retrouve une acuité visuelle allant de la cécité à 10/10.

Chez les patients atteints de NOIAA non artérielle, une acuité visuelle inférieure à 1/10 est retrouvée pour 11 yeux, une acuité visuelle comprise entre 1/10 et 7/10 pour 13 yeux et une acuité visuelle conservée au-delà de 8/10 chez 6 d'entre eux.

Une acuité visuelle inférieure à 1/10 est retrouvée chez 4 yeux atteints de maladie de Horton, une acuité visuelle entre 1/10 et 7/10 chez 2 patients et une acuité visuelle conservée au-delà de 8/10 chez 2 patients.



Au fond d'œil,

Tous les patients présentent un œdème papillaire.

On retrouve chez les patients atteints de NOIAA non artérielle un œdème papillaire diffus pour 19 yeux, 7 œdèmes papillaires sectoriels. Ces œdèmes papillaires sont associés à des hémorragies péri-papillaires pour 13 yeux.

Dans les cas où le Cup/Disc ont été mesurés sur l'œil contro-latéral, on retrouve des ratios faibles autour de 0,3.

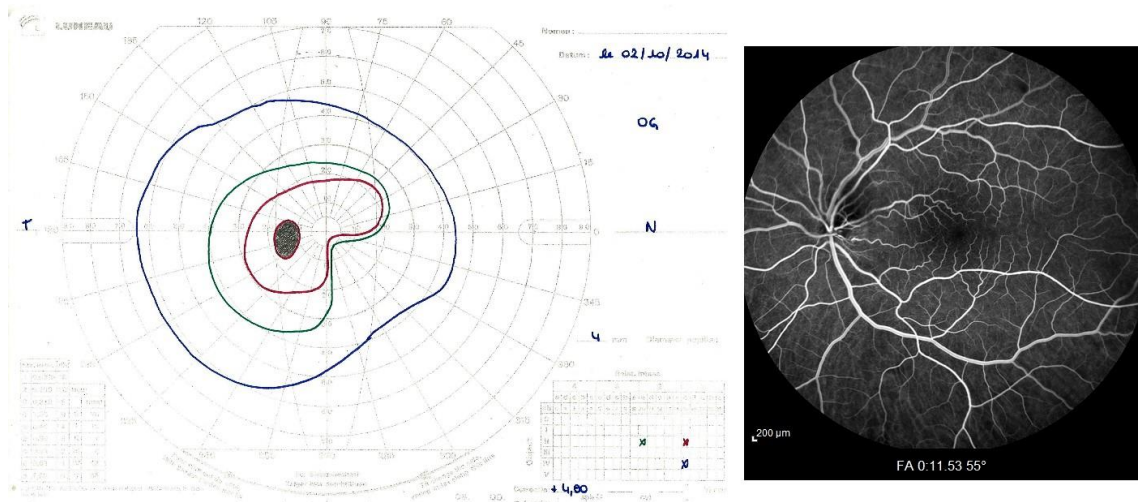
Dans les NOIAA artérielles, les œdèmes papillaires sont tous diffus, avec des hémorragies en flammèches retrouvées chez 3 yeux.

Chez une patiente, on observe également des nodules cotonneux.

Au champ visuel Goldmann,

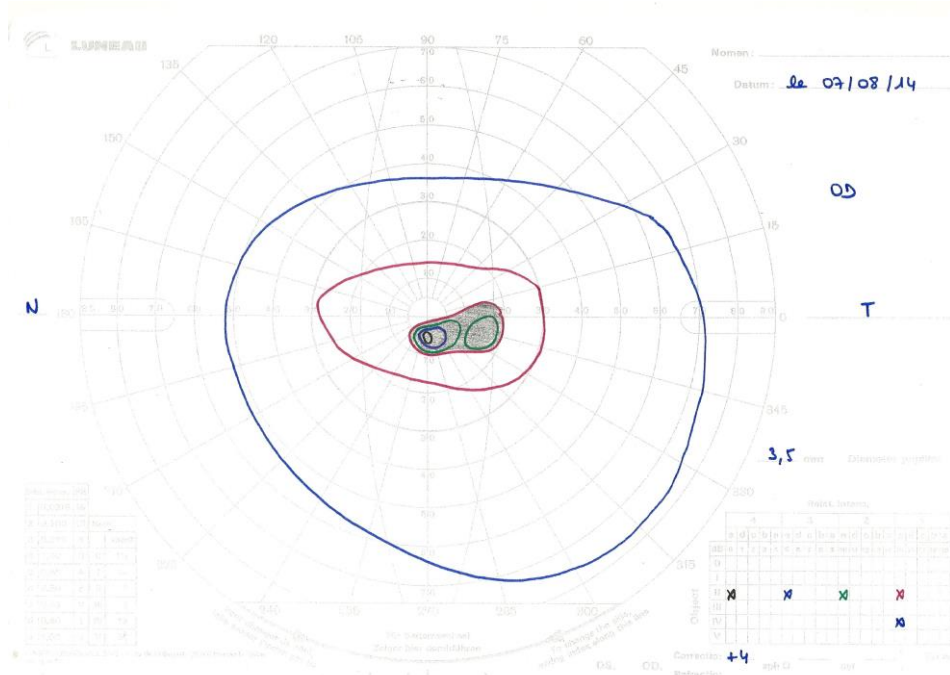
Il est demandé devant l'œdème papillaire lorsque l'acuité visuelle le permet. 4 patients n'ont pas eu de champ visuel en raison de leur acuité visuelle à hauteur de la perception lumineuse.

Les déficits altitudinaux sont en majorité inférieurs (on retrouve une atteinte inférieure pour 13 champs visuels, supérieure pour 4) et nasaux. (déficit nasal pour 9 champs visuels, temporal pour 3 yeux)



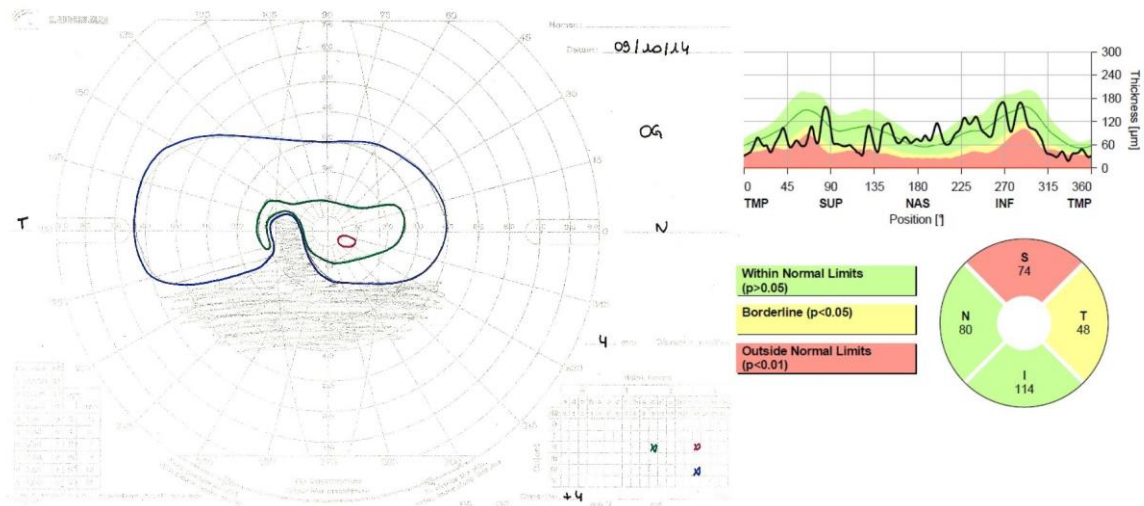
Patient de 84 ans consultant pour une baisse d'acuité visuelle de l'œil gauche. Son acuité visuelle est de 7/10 P8 sur cet œil avec sa correction optique. Le fond d'œil révèle un œdème papillaire. Son champ visuel montre un déficit altitudinal inféro nasal. Son angiographie révélera un retard circulatoire au niveau du cadran supéro-temporal de la papille aux temps précoces ainsi qu'une prise de fluorescence de la papille aux temps tardifs.

7 yeux présentent une atteinte du champ visuel très importante avec un rétrécissement concentrique des isoptères, 4 yeux présentent un scotome caeco central.

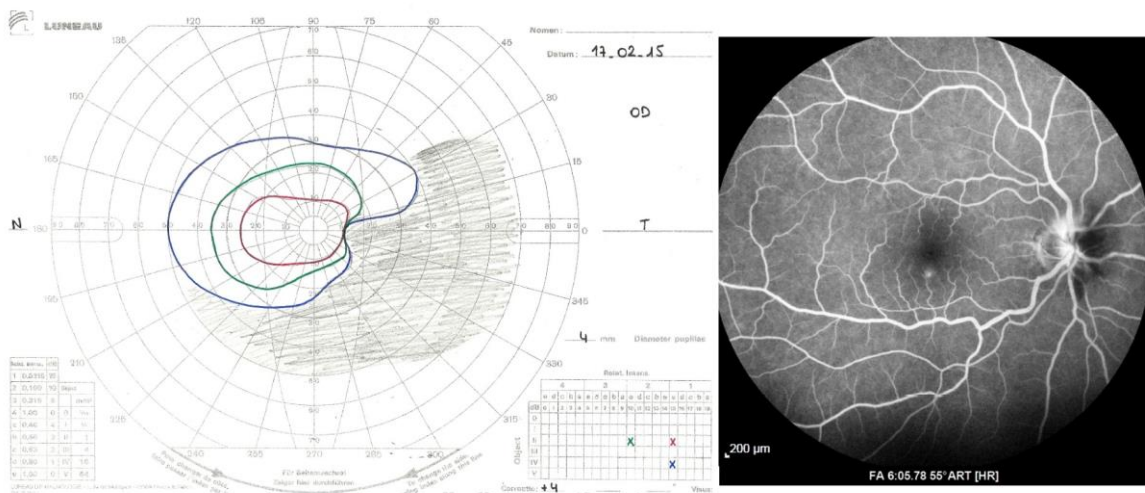


Patient de 48 ans présentant une NOIAA non artérielle de l'œil droit. Le champ visuel met en évidence un scotome caeco central.

Le champ visuel Goldmann ne permet pas de différencier le type de NOIAA. On obtient des résultats très variables en fonction de l'atteinte de la papille.



Patient de 71 ans consultant pour une baisse d'acuité visuelle de l'œil gauche. Son acuité visuelle n'est pas chiffrable sur cet œil (compte les doigts à 1 mètre) malgré sa correction optique. Le fond d'œil révèle un œdème papillaire supérieur parfaitement corrélé avec une amputation du champ visuel inférieur. A distance de l'épisode de NOIAA, l'OCT de la papille permet de quantifier ce déficit supérieur.



Patiente de 82 ans consultant pour une perte visuelle de son hémichamp latéral depuis 3 jours. Son acuité visuelle sur l'œil droit est de 8/10 P2 avec sa correction. Son champ visuel est très atteint avec un déficit fasciculaire temporel inférieur en corrélation avec son angiographie à la fluorescéine qui montre une diffusion papillaire très importante au niveau de la partie nasale de la papille.

Pour résumer,

En comparaison avec les données de « *Constantin J. Pournaras et al., Pathologies vasculaires oculaires, Rapport de la Société Française d'Ophtalmologie (SFO), elvisier masson, 2008, p584* » [11]

Dans les NOIAA non artérielles,

Caractéristique	Littérature [11]	Notre Etude
Age moyen	60 ans	68,5 ans
Femme : Homme	1:1	1:1,8
Symptômes associés	Rarement : gêne ou douleur oculaire ou péri-oculaire (10%)	Pas retrouvés dans l'étude
Maladies systémiques associées	Diabète sucré, syndrome d'apnées obstructives du sommeil, hyper- ou hypotension artérielle	Diabète sucré, syndrome d'apnées obstructives du sommeil, hyper- ou hypotension artérielle
Baisse visuelle	Souvent modérée mais l'acuité visuelle peut être normale	57% d'atteinte modérée
Papille optique	œdème hyperhémique > Œdème pâle œdème sectoriel > œdème diffus Petite taille et excavation petite ou absente de la papille optique adelphe	œdème sectoriel (28%)<œdème diffus C/D en moyenne de 0,3
Marqueurs inflammatoires	Normaux	Normaux
Examen angiographique	Retard de remplissage papillaire	Retard de remplissage papillaire 43%

Dans les NOIAA artérielles,

Caractéristique	Littérature [11]	Notre Etude
Age moyen	70 ans	77 ans
Femme : Homme	2:1	6:1
Symptômes associés	Très souvent (80%) Mais existence de formes occultes	1 seul patient
Amaurose fugace	Souvent (40%)	16,00%
Baisse visuelle	Souvent sévère	Sévère 50%
Papille optique	Œdème pâle > œdème hyperhémique œdème diffus > œdème sectoriel Taille et excavation physiologique de la papille optique adelphe	œdème diffus > œdème sectoriel
Marqueurs inflammatoires	Élevés (80%)	100,00%
Biopsie temporale positive	Très souvent (87% si unilatérale, 94% si bilatérale)	100%

II. Rôle discriminant de l'angiographie

A la suite de l'examen du champ visuel, les patients ont réalisé une angiographie. Afin de déterminer son rôle discriminant dans le diagnostic des NOIAA, je me suis intéressée aux premières consultations des patients au CHU.

L'angiographie à la fluorescéine.

Elle est l'angiographie de première intention et a été réalisée chez tous les patients. Les clichés sont pris au temps précoce, dès l'arrivée du colorant dans les vaisseaux rétiniens régulièrement jusqu'à 3 minutes puis vers 6 minutes correspondant au temps tardif.

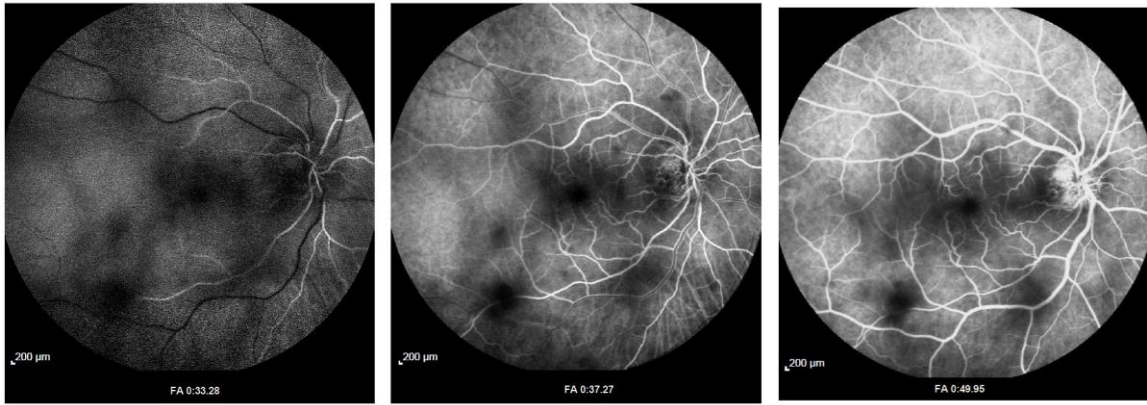
Les temps précoces permettent d'apprécier une possible ischémie choroïdienne évocatrice d'une maladie de Horton. Cette ischémie choroïdienne se traduit par un retard de remplissage sectoriel dû à l'occlusion des artères ciliaires postérieures. Une hypofluorescence caractérise les temps précoces et peut durer de plusieurs dizaines de secondes à plusieurs minutes.

Cette hypoperfusion choroïdienne est en général très étendue occupant la totalité de la surface alimentée par l'artère ciliaire postérieure nasale ou temporale. [27]

A la phase tardive de l'angiographie, la choriocapillaire finit par se remplir de façon plus ou moins homogène. Parfois, un secteur de la choroïde reste totalement hypofluorescent.

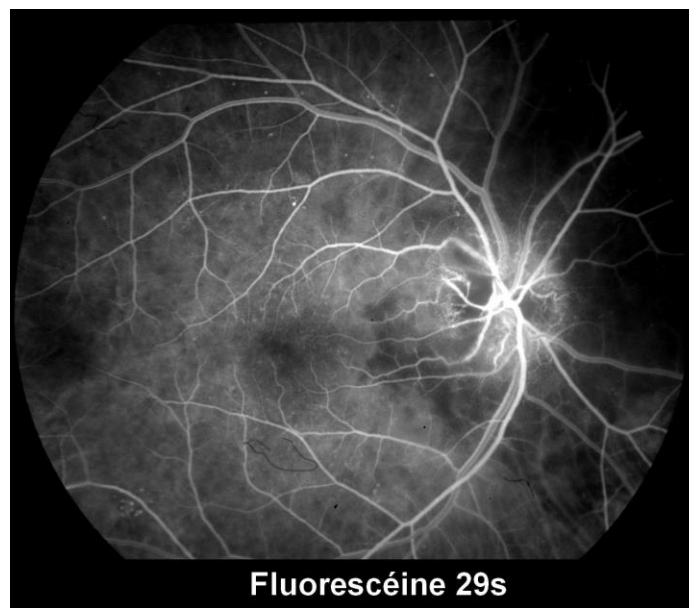
Dans cette étude, dans les NOIAA non artériques, l'analyse de l'angiographie à la fluorescéine a pu être faite pour 21 yeux.

Aux temps précoces, on observe un retard veineux chez 7 patients. L'arrivée du colorant se fait en moyenne à 28,5 secondes, le temps de remplissage étant de 45,5 secondes.



Patient de 67 ans présentant une baisse d'acuité visuelle de l'oeil droit depuis quelques jours. L'angiographie montre un retard de remplissage veineux

On observe une ischémie choroïdienne chez 4 patients. L'ischémie est très marquée chez deux d'entre, en nasal pour l'un, en temporal pour l'autre.

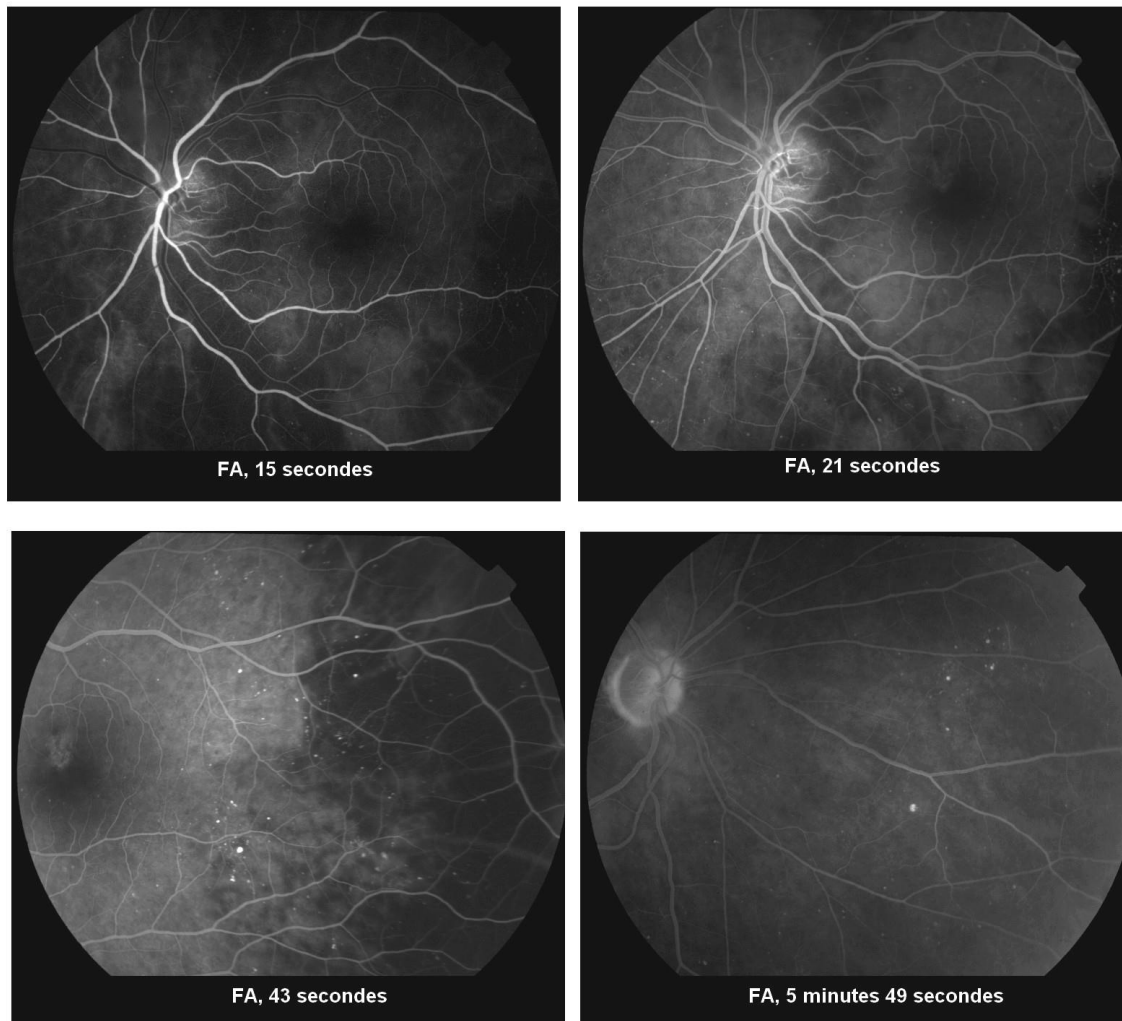


Patient de 67 ans présentant une amaurose de l'œil droit depuis 2 jours. Il présente un diabète non insulino dépendant ainsi qu'une cardiopathie. L'ischémie choroïdienne est très marquée en nasal de la papille au temps précoce.

Dans cette étude, dans les NOIAA artérielles, l'analyse de l'angiographie à la fluorescéine a pu être faite pour 7 yeux.

Aux temps précoces, on retrouve une ischémie choroïdienne très étendue chez 5 patients.

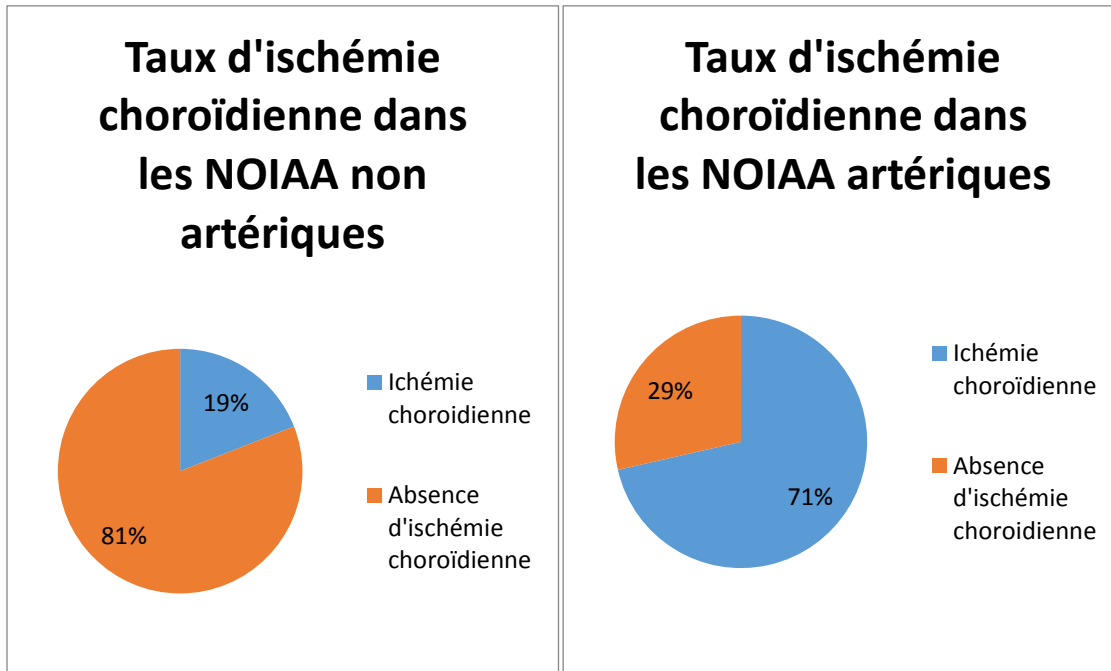
On retrouve également une nécrose de l'épithélium pigmentaire par ischémie choroïdienne chez une patiente.



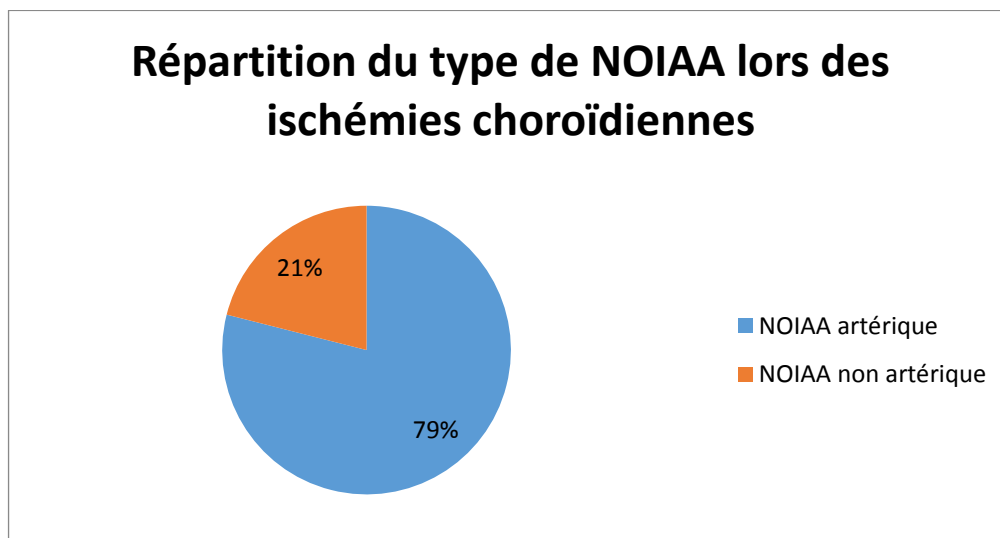
Patiente de 70 ans présentant une baisse d'acuité visuelle brutale de l'œil gauche non chiffrable (voit bouger la main). L'angiographie montre une ischémie choroïdienne diffuse. Le bilan biologique montre une VS élevée ainsi qu'une biopsie de l'artère temporale positive confirmant le diagnostic de maladie de Horton.

Au temps tardif, il persiste une surface de choriocapillaire non perfusée

On obtient donc une proportion faible d'ischémie choroïdienne dans les NOIAA non artérielles (19%) alors qu'elle est importante (71%) dans le cas des maladies de Horton

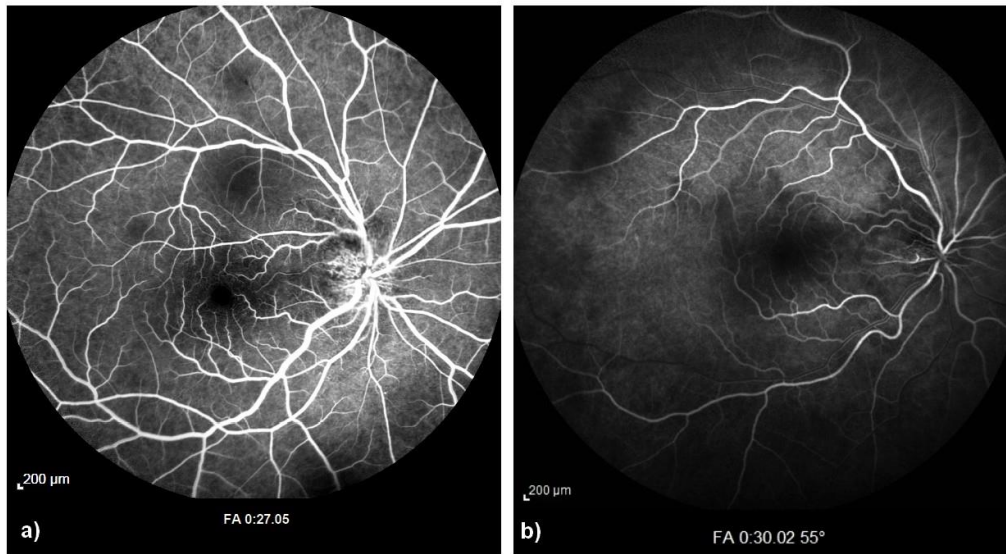


Les ischémies choroïdiennes révélées par les angiographies à la fluorescéine ont pour origine une NOIAA non artérielle pour 21% et une maladie de Horton pour 79%.



L'ischémie choroïdienne est donc retrouvée majoritairement dans le cadre de la maladie de Horton.

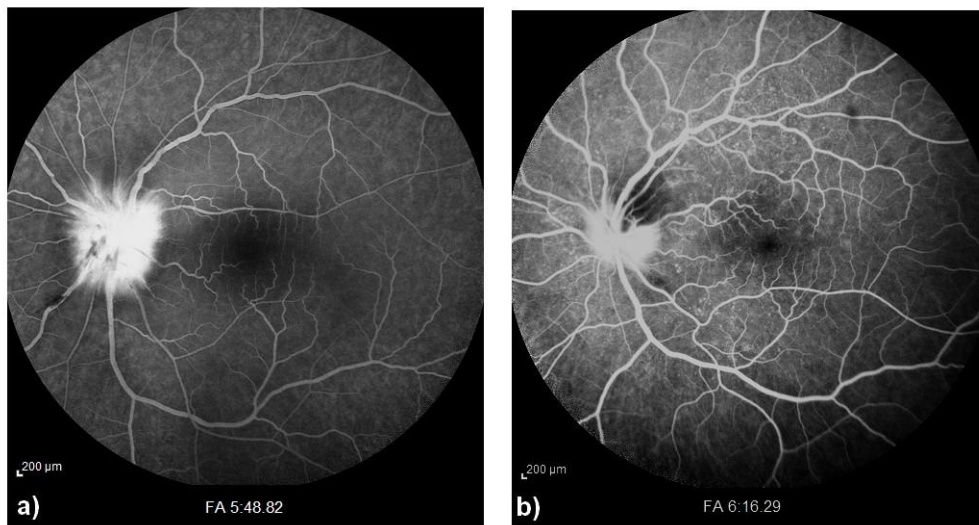
Chez les patients atteints de NOIAA non artérielle, on note également une hyperhémie segmentaire chez 2 patients. La diffusion de la fluorescéine n'est pas homogène dans les vaisseaux. En effet certaines zones semblent plus irriguées que d'autres: c'est la réaction d'auto-défense des vaisseaux afin de préserver au maximum le champ visuel.



a) Patiente de 71 ans présentant une baisse d'acuité visuelle associée à un scotome central. L'angiographie révèle une hyperhémie segmentaire. b) Patient de 70 ans présentant une baisse d'acuité visuelle associée à un scotome central de l'oeil droit.

Aux temps tardifs, on retrouve une diffusion papillaire chez tous les patients au moment de l'épisode de NOIAA non artérielle. Cependant, cette diffusion est plus ou moins importante: On retrouve une diffusion sectorielle chez les patients ayant conservé une acuité visuelle correcte (au delà de 8/10e).

Au contraire, la diffusion est très importante chez les patients dont l'acuité visuelle est effondrée.



a) Patiente de 70 ans adressée pour œdème papillaire par son ophtalmologiste. Son acuité visuelle est de 1.6/10. b) Patient de 84 ans présentant une amputation altitudinale sans baisse d'acuité visuelle.

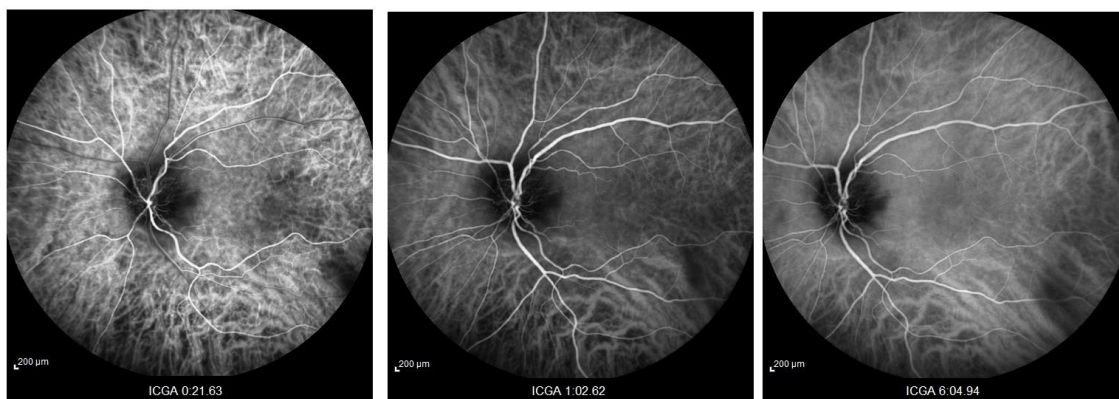
Dans les cas de maladie de Horton, la diffusion papillaire est très importante chez 3 patients, sectorielle chez un patient. On ne retrouve pas de diffusion chez deux patients.

L'angiographie au vert d'indocyanine,

Devant une hétérogénéité de la vascularisation choroïdienne, on suspecte une ischémie choroïdienne. On peut dans ce cas demander la réalisation d'une angiographie au vert d'indocyanine.

A l'angiographie au vert d'indocyanine, on observe alors le même retard sectoriel de la perfusion choroïdienne. Elle peut également montrer des arrêts circulatoires sur les branches artérielles choroïdiennes. [27]

Dans cette étude, elle a été réalisée chez 4 patients présentant tous une NOIAA non artérielle. On retrouve une seule ischémie choroïdienne.



Patiente de 63 ans présentant une baisse d'acuité visuelle de l'œil gauche. On ne retrouve pas d'ischémie choroïdienne au vert d'indocyanine.

III. Limites de l'angiographie: Cas atypique d'une NOIAA non artérielle

Madame B, née en 1944, est adressé au CHU, en mars 2014, pour une recherche de neuropathie optique par son ophtalmologiste de ville. Elle présente une baisse d'acuité visuelle de l'œil gauche depuis 3 semaines avec une amputation du champ visuel supérieur gauche. Son ophtalmologiste retrouve un œdème papillaire au fond d'œil.

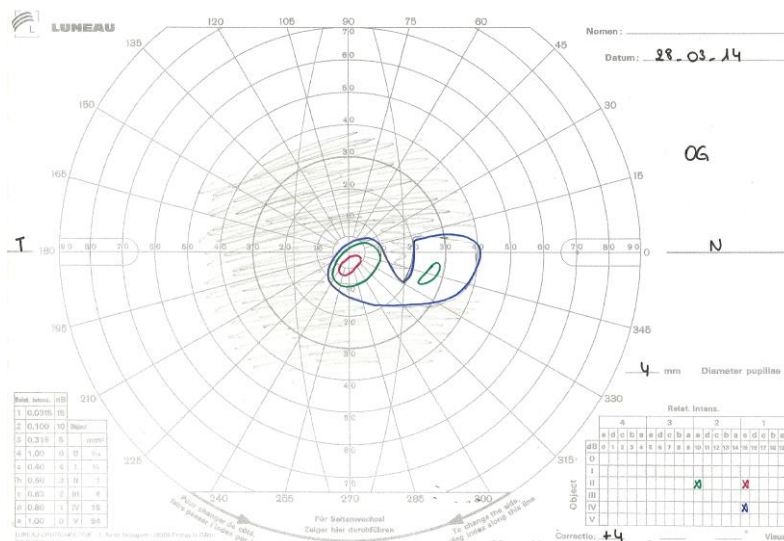
Madame B n'a pas d'antécédent ophtalmologique mais présente une hypertension artérielle, une fibromyalgie et une dyslipidémie pour lequel elle suit un traitement par zanidip, bisoprolol, pravastatine.

Elle ne présente cependant pas de signe du peigne, ni de céphalées.

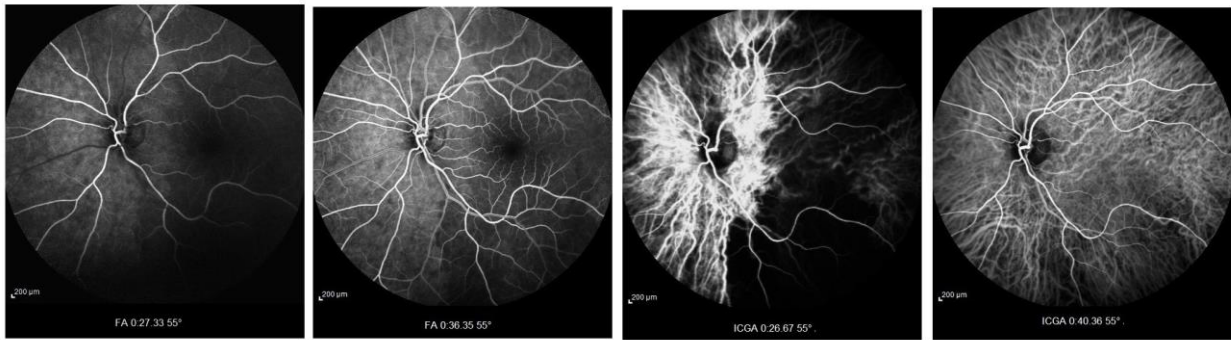
Elle porte une correction d'hypermétropie OD +2, OG +2,25 avec une addition +2

A l'examen, on retrouve une acuité visuelle avec sa correction de 10/10 P2 sur son œil droit et 2/10 P10 sur son œil gauche.

Devant ce tableau, un champ visuel est demandé: on retrouve un champ visuel normal sur son œil droit, un rétrécissement important du côté gauche.



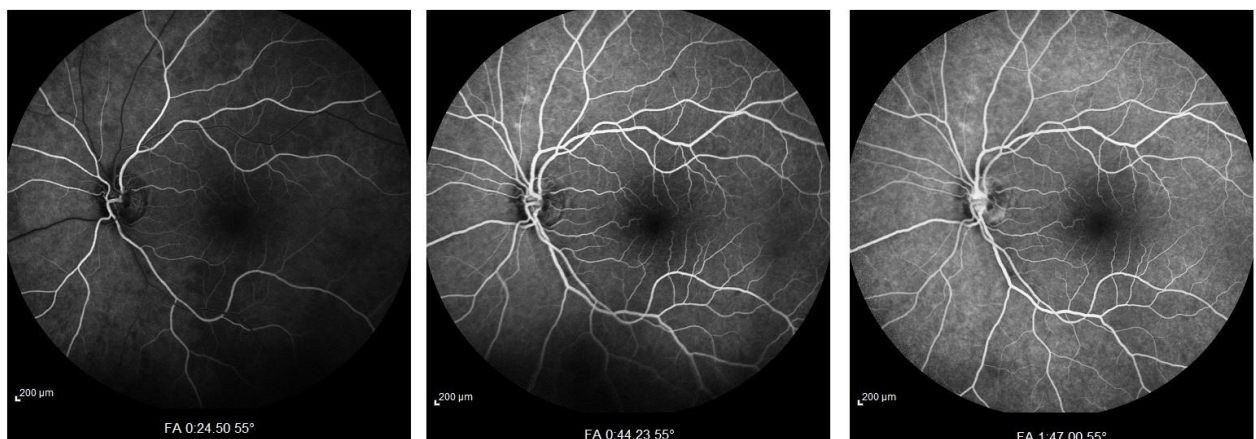
Une angiographie au vert d'indocyanine est réalisée en parallèle de son angiographie à la fluorescéine : l'angiographie au vert d'indocyanine montre un net retard de remplissage choroïdien également visible à l'angiographie à la fluorescéine.



Les deux clichés de gauche sont les clichés de l'angiographie à la fluorescéine. Les deux de droite ceux au vert d'indocyanine.

L'angiographie laisse fortement suspecter une maladie de Horton. Un bilan biologique est demandé en urgence : La CRP est retrouvée à 13,6mg/l, la VS à 29 à la première heure. La biopsie de l'artère temporale ne révèle pas d'artérite géantocellulaire.

Madame B, a fait une visite de contrôle en Avril 2014. Son bilan ne retrouve pas de syndrome inflammatoire. Une nouvelle angiographie est réalisée afin de prouver la cause athéroscléreuse de la NOIAA. Son acuité est alors de 10/10 P2 à droite, 4/10 faible P40 sur son œil gauche.



Madame B a donc fait une NOIAA non artérielle. Ses antécédents cardiovasculaires ainsi que son petite hypermétropie ont probablement favorisé cette atteinte.

Le retour à la normale du remplissage choroïdien se fait en quelques jours ou semaines après le début de la pathologie grâce au remplissage rétrograde lié au développement de vaisseaux choroïdiens collatéraux.

Ainsi, l'angiographie réalisée un mois après l'épisode de NOIAA laisse à penser que **le retard choroïdien bien visible sur l'angiographie est physiologique chez cette patiente.**

IV. Conclusion

Malgré les différents examens, la différenciation précoce entre les deux formes peut être difficile.

C'est pourquoi l'angiographie à la fluorescéine reste un élément clé du bilan de NOIAA. Elle permet une distinction entre les deux formes de NOIAA ainsi que de comprendre les mécanismes physiopathologiques à la base de ces pathologies. Cependant, la différenciation n'est pas toujours aisée et l'examen biologique reste l'élément le plus important pour une prise en charge précoce en cas de maladie de Horton.

De nombreux articles établissent le net retard choroïdien comme le principal élément permettant de différencier la maladie de Horton de la NOIAA non artérielle. C'est la raison pour laquelle l'indication à l'angiographie à la fluorescéine éventuellement complétée par une angiographie au vert d'indocyanine peut être indiquée.

Les résultats angiographiques de notre étude sont variables pour les formes de NOIAA non artérielle avec quelques cas de retards choroïdiens.

Cependant, dans les maladies de Horton, les retards choroïdiens sont présents chez 80% des patients ce qui corrobore avec les écrits.

Pour poser le diagnostic d'une NOIAA, l'observation des temps très précoces à l'angiographie est nécessaire. C'est pourquoi le rôle de l'orthoptiste est crucial dans la prise en charge de la NOIAA.

Sa connaissance en pathologie clinique est nécessaire afin d'apporter au médecin les examens les plus précis et les plus parlants pour qu'il puisse poser le bon diagnostic.

L'examen du champ visuel nécessite de savoir ce que l'on cherche afin de ne pas passer à côté d'un élément clinique. La compensation du patient ne doit pas perturber l'examen et l'orthoptiste doit rester attentif à tous ces éléments.

Pour l'angiographie, les temps précoces afin d'apprécier le retard choroïdien ainsi que la netteté des clichés est indispensable.

D'autre part, les NOIAA présentent le risque de se bilatéraliser ou peuvent arriver chez un patient amblyope (Dans notre étude, 8 patients ont une atteinte qui s'est bilatéralisée). Le patient devient alors malvoyant. (D'après l'OMS, sont considérées comme malvoyantes, les personnes dont l'acuité visuelle du meilleur œil et après correction est située entre 1/20^{ème} et 3/10^{ème} ou dont le champ visuel est égal ou inférieur à 20°). Le rôle de l'orthoptiste est alors la rééducation et la réadaptation de la vision afin que le patient puisse apprendre à utiliser le reste de sa vision pour conserver une autonomie.

Bibliographie

- [1] Dictionnaire médical de l'Académie de Médecine, version 2014. La neuropathie optique <http://dictionnaire.academie-medecine.fr>, consulté le 13/09/2014
- [2] A. Darugar, M. Robert. Neuropathies optiques ischémiques. EMC - Ophtalmologie 2013;10(2):1-9 [Article 21-480-E-40].
- [3] Laurent Mahieu et Vincent Soler. La neuropathie optique ischémique antérieure, Les cahiers d'ophtalmologie, septembre 2013, n°172, p42-46
- [4] Jean- François Rouland, Anatomie de la papille optique. Ophtalmologie [21-008-A-05] (1997), EMC 2007
- [5] Alain Bron, Jean François, la papille optique, elvisier 2006, p4-8, p56-125
- [6] Constantin J. Pournaras et al., Pathologies vasculaires oculaires, Rapport de la Société Française d'Ophtalmologie (SFO), elvisier masson, 2008, p247-290
- [7] A. Pechereau et al., La papille optique, Anatomie, 2006, p115-120
- [8] A. Ducasse. Anatomie et vascularisation de l'orbite. EMC - Ophtalmologie 2013;10(1):1-23 [Article 21-006-A-10]
- [9] V. Aboyans et al., Physiologie de la circulation artérielle, au nom du groupe vasculaire de la Société française de cardiologie. Physiologie de la circulation artérielle. EMC - Cardiologie 2011:1-9 [Article 11-600-A-10].
- [10] R. Taoufiq, (2013) Les neuropathies optiques, Thèse doctorat de médecine. Fes, 271 p.
- [11] Constantin J. Pournaras et al., Pathologies vasculaires oculaires, Rapport de la Société Française d'Ophtalmologie (SFO), elvisier masson, 2008, p576-587

- [12] M. De Bandt. Pseudopolyarthrite rhizomélique et maladie de Horton. EMC - Appareil locomoteur 2014;9(3):1-14 [Article 14-243-A-10]
- [13] Coffin S et al. Complications ophtalmologiques de la maladie de Horton. EMC – Ophtalmologie 2012;9(2):1-7 [Article 21-452-C-30]
- [14] L. Guillevin, C. Pagnoux. Principales vascularites nécrosantes systémiques. EMC - Appareil locomoteur 2006:1-23 [Article 14-245-F-10]
- [15] O. Meyer. Lupus érythémateux systémique. EMC - Appareil locomoteur 2004:1-22 [Article 14-244-A-10]
- [16] L. Kodjikian, œil et maladie systémique, Médecine sciences publication, Lavoisier, 2014, p 218-244
- [17] Rougier MB et Riss I. Motricité pupillaire, Encycl Med Chir (Editions scientifiques et médicales Elsevier SAS, Paris) Neurologie. 17-023-A-42, 2000, 8p.
- [18] A. Gaudric et al, Pathologie vasculaire du fond d'œil, Medecine sciences publications, Lavoisier, 2012, p66-85
- [19] Constantin J. Pournaras et al., Pathologies vasculaires oculaires, Rapport de la Société Française d'Ophtalmologie (SFO), Elvieser masson, 2008, p576-587
- [20] Salomon Yves Cohen et al, Angiographie infra-rouge au vert d'indocyanine, Elvieser Masson, 2001
- [21] Sabine Defoort-dhellemmes, Isabelle Meunier, Du signe clinique au diagnostic, Rapport BSOF, Edition L Groupe CIEL, 2012
- [22] Risse JF et Delplace MP. Champ visuel neurologique : méthode d'examen – sémiologie. Encycl Med Chir (Elsevier, Paris) Ophtalmologie, 21-480-E50, 1998, 14p

[23] F. Froussart-Maille, M. Maille. Physiologie, examen clinique et pathologie de la vision des couleurs. EMC - Ophtalmologie 2012;9(3):1-25 [Article 21-030-B-10].

[24] Florence Rigaudière, «V-5 : Les POTENTIELS ÉVOQUÉS VISUELS corticaux (PEV)», *Oeil et physiologie de la vision, V-Les signaux électrophysiologiques*, URL : <http://odel.irevues.inist.fr/oeiletphysiologiedelavision/index.php?id=120>,
doi:10.4267/oeiletphysiologiedelavision.120

[25] Florence Rigaudière et Jean-François Le Gargasson, «V-4 : L'ELECTRORETINOGRAMME LOCAL», *Oeil et physiologie de la vision, V-Les signaux électrophysiologiques*, URL :
<http://odel.irevues.inist.fr/oeiletphysiologiedelavision/index.php?id=119>,
doi:10.4267/oeiletphysiologiedelavision.119

[26] S. Liotet, Y. Morin, *Guide pratique des examens de laboratoires en ophtalmologie*, Masson, 1998, p160

[27] Privat E., Gaudric A. *Ischémie choroïdienne aigue*. EMC (Elvisier Masson SAS, Paris), Ophtalmologie, 21-235-B-18, 2009.