HAL
open science

Neuropathies optiques aiguës de l'enfant. Étude rétrospective sur 41 patients au CHU d'Amiens

Clémence Élalouf

To cite this version:

Clémence Élalouf. Neuropathies optiques aiguës de l'enfant. Étude rétrospective sur 41 patients au CHU d'Amiens. Médecine humaine et pathologie. 2015. dumas-01243522

HAL Id: dumas-01243522

https://dumas.ccsd.cnrs.fr/dumas-01243522

Submitted on 4 Jan 2016

HAL is a multi-disciplinary open access archive for the deposit and dissemination of scientific research documents, whether they are published or not. The documents may come from teaching and research institutions in France or abroad, or from public or private research centers.

L'archive ouverte pluridisciplinaire **HAL**, est destinée au dépôt et à la diffusion de documents scientifiques de niveau recherche, publiés ou non, émanant des établissements d'enseignement et de recherche français ou étrangers, des laboratoires publics ou privés.

Université de Picardie Jules Verne

UFR de Médecine d'Amiens

Année 2015 N° 2015-143

THESE pour l'obtention

DU DIPLOME D'ETAT DE DOCTEUR EN MEDECINE

SPECIALITE PEDIATRIE

Présentée et soutenue publiquement le 13 Octobre 2015

Par

Mme ELALOUF Clémence

Neuropathies Optiques Aiguës de l'enfant

Etude rétrospective sur 41 patients au CHU d'Amiens

Directrice de Thèse : Madame le Docteur LE MOING

Président du Jury : Monsieur le Professeur BERQUIN

Jury : Monsieur le Professeur BOUDAILLIEZ

Madame le Professeur MILAZZO

Monsieur le Professeur TOURNEUX

Remerciements

A Monsieur le Professeur Patrick BERQUIN

Professeur des Universités-Praticien Hospitalier (Pédiatrie)

Responsable du centre d'activité « neurologie pédiatrique »

Pôle « Femme – Couple – Enfant »

Monsieur,

Vous m'avez accueillie et formée avec rigueur et exigence, me donnant les armes nécessaires pour mon exercice futur dans une spécialité difficile. Etre votre élève est une fierté, avoir reçu votre enseignement, un honneur. Je vous prie d'accepter l'expression de ma sincère reconnaissance et de mon profond respect.

A Monsieur le Professeur Bernard BOUDAILLIEZ

Professeur des Universités-Praticien Hospitalier (Pédiatrie)

Responsable du centre d'activité « Pédiatrie médicale et médecine de l'adolescent »

Pôle « Femme – Couple – Enfant »

Chevalier dans l'Ordre des Palmes Académiques

Monsieur,

Vous m'avez initiée à la Pédiatrie et vous avez, par votre enseignement, attisé ma curiosité et donné l'envie de m'engager dans cette discipline. Vos conseils m'ont permis de grandir et de trouver ma voie. Votre présence dans ce jury m'honore, je vous prie d'accepter l'expression de ma sincère reconnaissance et de mon profond respect.

A Madame le Professeur Solange MILAZZO

Professeur des Universités-Praticien Hospitalier (Ophtalmologie)

Pôle des 5 sens

Madame,

Vous me faites l'honneur de juger cette thèse. Je vous sais gré de l'accueil que vous m'avez réservé et de l'intérêt porté à ce travail. Je vous prie de bien vouloir accepter l'expression de mes respectueux remerciements.

A Monsieur le Professeur Pierre TOURNEUX

Professeur des Universités-Praticien Hospitalier (Pédiatrie)

Pôle « Femme – Couple – Enfant »

Monsieur,

Avoir été interne dans votre service fût pour moi un honneur dont j'espère avoir été digne. Vos conseils m'ont permis de grandir et de trouver ma voie au sein de la néonatalogie. Votre rigueur et votre précision ponctuées d'attentions bienveillantes sont des modèles qui ont enrichi ma connaissance pédiatrique. Vous m'avez prise sous votre aile, aidée, guidée et éduquée médicalement comme humainement.

Soyez ici remercié de tout ce temps passé et de cette patience dépensée.

A Madame le Docteur Anne-Gaelle LE MOING

Praticien Hospitalier (Pédiatrie)

Pôle « Femme – Couple – Enfant »

Madame,

Vous m'avez accueillie et formée avec la rigueur et l'exigence d'une mère, certes sévère, mais toujours juste et bienveillante. Etre votre élève est une fierté, avoir reçu votre enseignement, un honneur dont j'espère avoir été digne. Je vous prie d'accepter l'expression de ma plus sincère reconnaissance et de mon profond respect.

Aux docteurs Raqbi, Karoubi et Dhahbi, mes pères de la Néonatalogie. Merci de m'avoir donnée le goût pour cette magnifique discipline.

A mes chefs d'Amiens, Ghida, Sabrina, Mr Leke, Cécile, Yasser, Guy, Anais, Audrey, Karine, Mr Djeddi et bien d'autres. Merci de m'avoir encadrée, d'avoir cultivé cette étincelle et de m'avoir fait grandir. Et merci pour les soirées Sushi Pierre.

A mes amis de longue date, June, Clémence, Mélanie, Cécile : ça y est, normalement là j'ai presque fini mes études! Que de chemin parcouru les filles, et on ne s'est pas perdu. Merci.

A mes amis Amiénois, les incontournables, sans qui rien n'aurait été possible : Arnaud (ami indéfectible, présent dans les meilleurs comme dans les pires moments et ce de manière réciproque) et Claire (mon minion/villageois préféré, ma coloc adorée. Tant de fous rires et de larme partagés mais au final que de souvenirs passés à tes côtés). Je vous adore.

A l'AIJA mais surtout à l'AIFJA, spécialement Tania, Hanna & Yehiel, je vous adore, merci pour votre soutient. Cet internat a été plus chaleureux grâce à vous.

A mes collègues internes/chefs mais néanmoins amis, Julia, Géraldine, Reda, Emilie, Morgane (mon koala), Bénédicte, Aimen, Eleonore, Axelle, Lucile, Clémence, Camille, Clémentine, Hayat, Maxine, Margot, Anais, Guillaume, Stefany, Marion, Ophélie, Anne Sophie et Philippine…. Laure, et tous les autres…. Merci d'avoir contribué de près ou de loin à mes années d'internat et de les avoir rendues inoubliables.

A ma collègue de DU, coloc d'hôtel, Laura, encore un an de cohabitation.

A Mickael pour les images.

A mes tous récents amis Rouennais (ou presque), Caroline, Lise, Marie, Lucile, Ronan et Coline : merci à vous pour m'avoir permis d'apprendre, de travailler dans la bonne humeur, et de m'avoir soutenu pendant ces moments de stress. Ces 6 mois ont été magiques grâce à vous, à nos fous rires malgré nos coups durs. Mes amis canetons, j'espère que Maman Canard et Bip Bip sont fiers de nous… Coline (ma blonde): vivement nos colinades, et Lucile (mon flamant rose) : à un prochain brunch…

A mes chefs de Rouen, Lena, Gaelle, Alexandra, Dodo, Sophie & Thierry tout particulièrement. Ce semestre a été magnifique aussi grâce à vous.

A ma coloc, Sophie qui m'a soutenu dans cette dernière ligne droite.

A tout le personnel de Pédiatrie du CHU d'AMIENS : Bénédicte, Isabelle, Audrey & Hélène, Nelly, Sandrine, ma petite Odile Vanille, et la liste est longue … vous avez contribué à ma formation. Merci de m'avoir soutenue et tant aidée.

A ma famille, mes parents pour être toujours présents à mes côtés. Depuis ma naissance, votre soutien, votre confiance en moi parfois dure à porter et votre amour m'ont permis de grandir, ainsi que d'avoir foi en moi. On dit que « les parents sont le cadre, l'enfant la peinture ». J'espère vous rendre fière de votre œuvre un peu plus chaque jour. Je vous aime.

A mes frères, Vincent et Laurent pour m'avoir éduquée et montrée toujours le droit chemin. Je ne vous le dirai jamais assez mais merci pour tout ce que vous faite. Je vous aime.

A ma belle sœur Audrey, merci d'être comme une grande sœur pour moi.

A Léa, qui me rappelle depuis maintenant 4 mois au combien la pédiatrie est merveilleuse, et qui comble de bonheur toute sa famille.

Au reste de ma famille, pour son soutien sans faille.

Merci à tous.

Sommaire

Abréviations 10
1 Introduction 11
2 Généralités 13
2.1 Définition et rappel anatomique 13
2.2 Physiopathologie de la neuropathie optique aiguë 15
2.3 Données épidémiologiques 16
2.4 Etiologies et facteurs précipitants 16
2.4.1 Pathologies inflammatoires démyélinisantes 16
2.4.2 Autres étiologies 19
2.4.3 Les facteurs infectieux précipitants 20
2.5 Diagnostic clinique 20
2.6 Diagnostic paraclinique 21
2.6.1 Examen ophtalmologique 21
2.6.2 Explorations électroneurophysiologiques 24
2.6.3 Examen radiologique 25
2.6.4 Examens biologiques 27
3 Matériel et Méthode 29
3.1 Population 29
3.2 Recueil des données 29
4 Résultats 30
4.1 Données épidémiologiques 30
4.2 Descriptions cliniques et paracliniques du 1e épisode de NOA 31
4.3 Devenir des patients après le 1er épisode de NOA 34
4.4 Etiologies des NOA 34
4.5 Traitement 35
5 Discussion 37
5.1 Données épidémiologiques 37
5.1.1 Généralités 37
5.1.2 Prédominance Féminine 38
5.1.3 Saisonnalité 38
5.1.4 Rôles des facteurs infectieux et vaccination 39

5.2 L'atteinte clinique 40
5.2.1 Signes cliniques inauguraux 40
5.2.2 Spécificité de la latéralité 40
5.3 Données paracliniques 41
5.4 Etiologies 41
5.4.1 NOA et pathologies inflammatoires démyélinisantes 41
5.4.2 Autres étiologies 44
5.5 Evolution vers une SEP et facteurs prédictifs lors d'un premier épisode de NOA ... 44
5.5.1 Evolution vers une SEP 44
5.5.2 Facteurs prédictifs d'évoluer vers une SEP 45
5.6 Evolution et NOA récidivantes 46
5.7 Traitement 47
6 Conclusion 49
Bibliographie 50
Sommaire des illustrations 58
Bibliographie des illustrations 59
Résumés

Abréviations

ADEM : encéphalomyélite aiguë disséminée

ADN : acide désoxyribonucléique

BAV : baisse d'acuité visuelle

BCG : bacille de Calmette et Guérin

CMV : cytomégalovirus

CRION : chronic relapsing inflammatory optic neuropathy

CV : champ visuel

EBV : epstein barr virus

EEG : electro encéphalogramme

FO : fond d'œil

HSV : herpes simplex virus

IFP : isoelectrofocalisation des protéines

IRM : imagerie par résonnance magnétique

LCR : liquide céphalo rachidien

LF : lampe à fente

MS : multiple sclerosis

NMSS : national multiple sclerosis society

NOA : neuropathie optique aiguë

NORB : névrite optique rétro bulbaire

ONTT : optic neuritis treatment trial

PEV : potentiel évoqué visuel

ROR : rubéole oreillon rougeole

RPM : réflexe photomoteur

SEP : sclérose en plaques

SNC : système nerveux central

VZV : varicelle zona virus

1 Introduction

Ces dernières années, on ne peut que constater l'intérêt que suscitent les maladies inflammatoires du système nerveux central (SNC) y compris chez l'enfant. La littérature scientifique rapporte de nombreuses descriptions dans la population adulte. Les causes de la survenue des neuropathies optiques chez l'enfant sont souvent mal connues, d'autant que les séries pédiatriques concernent souvent de petites cohortes. Nous nous sommes attachés dans ce travail à décrire une population pédiatrique qui au cours de son développement a présenté un premier épisode de neuropathie optique aiguë (NOA).

L'enjeu du diagnostic et de la prise en charge d'une neuropathie optique aiguë est essentiellement celui de prévenir le pronostic neurovisuel pour le patient. Chez les adultes, la neuropathie optique aiguë (ou dénommée également névrite optique) fait, le plus souvent, état d'une des premières manifestations cliniques de la sclérose en plaques. Mais qu'en-est-il de la population pédiatrique ?

L'inflammation et la démyélinisation du nerf optique sont caractérisées par une atteinte visuelle symptomatique et une douleur oculaire rétrobulbaire, et sont associées à une diminution de l'acuité visuelle, à une diminution de la sensibilité des couleurs et du contraste, à un retard des potentiels évoqués visuels (PEV), et à des anomalies du champ visuel (CV). Le plus souvent, la vision se normalise spontanément les semaines ou les mois suivants. Cela dépend de la guérison des phénomènes de l'inflammation, de la remyélinisation et de la restauration de la conduction axonale.

Les étiologies de la neuropathie optique aiguë sont diverses. Plusieurs facteurs ont été incriminés en particulier les causes infectieuses. Mais la neuropathie optique peut être la première manifestation d'une pathologie démyélinisante inflammatoire aiguë du système nerveux central qui peut être isolée ou s'inscrire dans le cadre des atteintes inflammatoires du système nerveux central [1] telles que la sclérose en plaques (SEP), la neuromyélite optique de Devic, mais la NOA peut récidiver sans autres atteintes du SNC telles que les névrites optiques récurrentes idiopathiques**.** La sclérose en plaques est une maladie démyélinisante du système nerveux central touchant les adultes mais aussi les enfants. Elle peut se révéler chez les enfants sous la forme d'épisodes récurrents de neuropathies optiques aiguës mais également par un premier épisode démyélinisant semblable à une encéphalomyélite disséminée aiguë ou ADEM [2]. La neuromyélite optique de Devic [3] est définie par

l’association d’une névrite optique et d’une myélite transverse sans autre signe neurologique. Beaucoup de patients sont d’ailleurs diagnostiqués initialement comme une SEP car ces deux présentations peuvent en être les manifestations inaugurales respectivement dans 20% et 5% des cas [4, 5].

Nous rapportons dans ce travail une série de 41 cas de neuropathies optiques aiguës chez les enfants de moins de 18 ans.

2 Généralités

2.1 Définition et rappel anatomique

La neuropathie optique aiguë (NOA) est un terme regroupant toutes les atteintes du nerf optique de survenue aiguë, depuis son origine au niveau de la rétine jusqu'au chiasma optique. Il existe plusieurs types d'atteintes, ayant chacun des mécanismes physiopathologiques propres et des évolutions différentes, sans préjuger de leur mécanisme, de leur évolutivité, ou de leur caractère uni ou bilatéral [6].

L'œil est composé de 3 enveloppes (Illustration 1). La première enveloppe la plus externe comprend la sclère qui se poursuit par la cornée ; à sa partie postérieure s'insère l'origine du nerf optique appelé tête du nerf optique ou papille. La deuxième enveloppe s'appelle l'uvée ou couche intermédiaire avec, d'arrière en avant, la choroïde, les corps ciliaires et l'iris. La troisième et dernière enveloppe la plus interne, tapisse la face interne de la choroïde et se nomme la rétine.

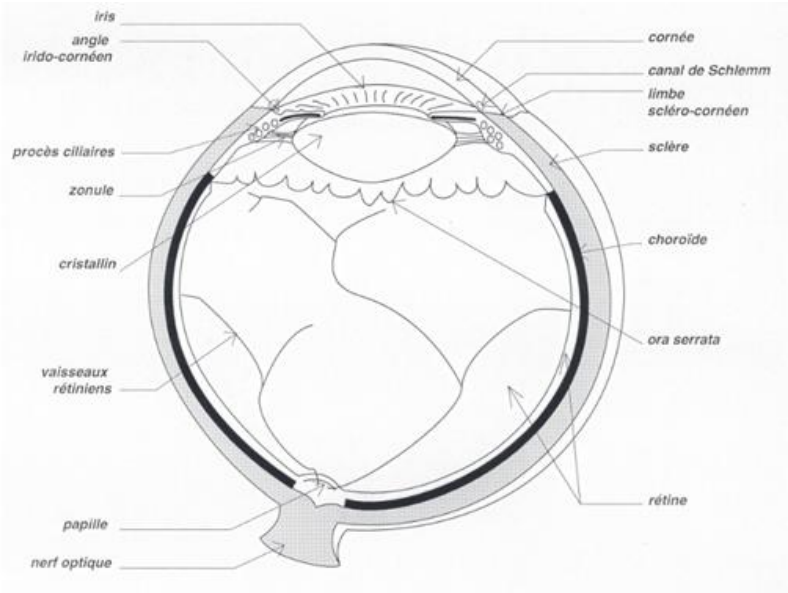

ILLUSTRATION 1 : Schema en coupe horizontale du globe oculaire

A l'intérieur de ces différentes enveloppes se trouvent des milieux transparents permettant le passage des rayons lumineux jusqu'à la rétine : l'humeur aqueuse dans la chambre antérieure (entre la cornée et l'iris), le cristallin qui est une lentille biconvexe, et le corps vitré en avant de la rétine. Ces différents éléments délimitent l'œil en deux régions comprenant les structures précédemment décrites : le segment antérieur comprenant la cornée, l'iris, la chambre antérieure, le cristallin, et le segment postérieur avec la sclère, la choroïde, la rétine et le corps vitré.

Les voies optiques permettent le passage de la lumière et des informations visuelles vers les centres corticaux de la vision. Elles comprennent le nerf optique avec sa tête qui est visible au fond d'œil (la papille), qui croise l'autre nerf optique controlatéral au niveau du chiasma (décussation des fibres). Ces nerfs optiques se prolongent en bandelettes optiques jusqu'aux corps genouillés externes. De là partent des radiations optiques jusqu'au cortex occipital (Illustration 2).

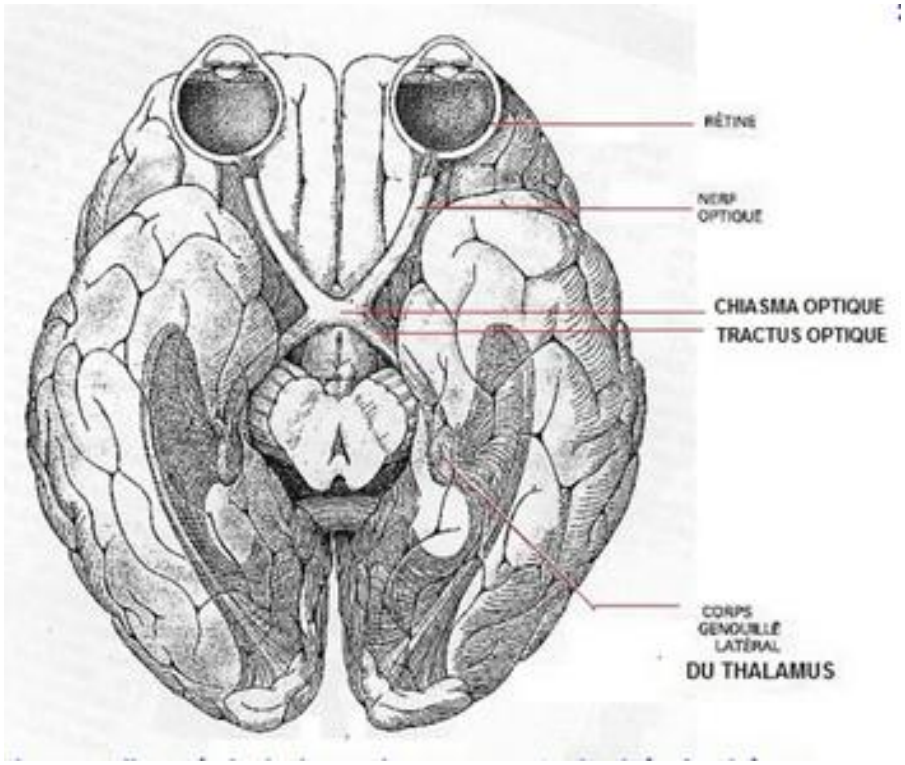

ILLUSTRATION 2 : Encéphale humain, vue centrale, hémisphères cérébraux « écartés », et voies optiques

2.2 Physiopathologie de la neuropathie optique aiguë

Les NOA inflammatoires sont secondaires à une agression du nerf optique. Les étiologies sont diverses, d'origine inflammatoire ou démyélinisante (par des cascades immuno-médiées). L'étiologie inflammatoire démyélinisante la plus connue est la sclérose en plaques. Les réactions immunologiques sont dirigées de façon spécifique contre les constituants du nerf optique, que ce soit contre la gaine de myéline pour la sclérose en plaques ou bien l'aquaporine 4, canal hydrique ubiquitaire du SNC pour la neuromyélite optique de Devic. Les lésions de démyélinisation sont de tailles très variables, bien limitées et disséminées au hasard dans la substance blanche du système nerveux central constituant alors des tableaux cliniques variés. Ces lésions prédominent dans les régions riches en myéline c'est à dire dans les régions périventriculaires des hémisphères cérébraux, sur le nerf optique, ou touchent la moëlle épinière ou encore le cervelet. Au sein d'une plaque de démyélinisation, les gaines de myéline constituées par les prolongements des oligodendrocytes sont électivement détruites. Les lésions ne concernent que la myéline du SNC.

Histologiquement il existe 3 processus successifs lors de la formation de plaques de démyélinisation. L'inflammation qui survient en premier lieu est suivie d'une infiltration périvasculaire de cellules mononuclées, de macrophages et de lymphocytes. S'en suit une cascade de réactions immunomédiées conduisant à la phagocytose des protéines de la myéline par les macrophages. Progressivement, l'inflammation ainsi que les macrophages disparaissent laissant place à une prolifération astrocytaire qui, par la production accrue de fibrine, participe à la constitution d'une cicatrice gliale irréversible caractéristique des plaques anciennes. La lésion myélinique a pour conséquence un bloc de conduction nerveuse signifié par un ralentissement des vitesses de conduction lors de la réalisation de PEV (potentiel évoqué visuel) en cas d'atteinte du nerf optique. Initialement, grâce aux possibilités de remyélinisation des fibres intactes par les oligodendrocytes, les signes neurologiques régressent entre les poussées. Dans les cas d'une maladie démyélinisante chronique, au fur et à mesure des poussées, les signes déficitaires peuvent persister entre les poussées du fait d'une dégénérescence axonale secondaire et/ou d'une remyélinisation insuffisante [7, 8].

2.3 Données épidémiologiques

L'incidence des neuropathies optiques aiguës est difficile à évaluer car il s'agit d'une pathologie peu fréquente. En 1992, l'incidence annuelle des neuropathies optiques aiguës d'origine inflammatoire aux Etats Unis était de 1 à 5/100000 habitants tout âge confondu [9]. Cette même étude rapportait une prévalence des neuropathies optiques de 115/100000 habitants.

Dans la population pédiatrique canadienne, l'incidence annuelle de survenue des maladies démyélinisantes du système nerveux central était de 0.9 pour 100000 enfants canadiens jusqu'en 2007 [10]. D'après une étude plus récente de 2011, cette même incidence était de 1.66 pour 100000 enfants sud-californiens quelque soit l'ethnie [11]. Dans l'étude de Heussinger et al. [12], l'incidence annuelle des neuropathies optiques aiguës d'origine inflammatoire dans la population pédiatrique en 2015 était de 0.2/100000 enfants.

La prédominance féminine des NOA est souvent rapportée dans la littérature. En effet, les patients présentant une neuropathie optique aiguë étaient des filles dans 77% des cas dans la série rapportée de l'Optic Neuritis Study Group [13], 67% des cas dans l'étude de Bee et al. [14] tout âge confondu, et 55% dans les études pédiatriques de Roussat et al. [15] et Visudhiphan et al. [16].

La neuropathie optique aiguë affecte le plus souvent l'adulte jeune entre 18 et 45 ans avec une moyenne d'âge entre 30 et 35 ans [9]. La moyenne d'âge de survenue des neuropathies optiques aiguës pédiatriques était de 10.7 ans ±3.67 dans l'étude de Roussat et al. [15], et de 13.6 ans pour l'étude de Heussinger et al. [12].

2.4 Etiologies et facteurs précipitants

2.4.1 Pathologies inflammatoires démyélinisantes

Les pathologies chroniques inflammatoires démyélinisantes sont les causes les plus fréquentes des neuropathies optiques aiguës. Les étiologies sont multiples et peuvent survenir chez les enfants.

2.4.1.1 La sclérose en plaques

Le nerf optique peut être affecté par un processus inflammatoire démyélinisant dont l'étiologie la plus connue est la sclérose en plaques ou SEP.

La névrite optique aiguë peut en être le premier signe dans 2 à 20% des patients atteints de SEP [17, 4]. La SEP domine par sa fréquence les étiologies de neuropathies optiques chez l'adulte. Dans la population pédiatrique spécifiquement, la NOA est le premier symptôme d'une SEP dans environ 34% des cas [18].

La SEP affecte 2 millions de personnes dans le monde dont 60 000 à 80 000 en France. L'âge de début varie de 20 à 40 ans dans 70 % des cas. Il se dégage un pic de fréquence vers 25 ans chez les femmes et plus tardivement, vers 40 ans chez les hommes. Le sex-ratio en France est de 1,7 femmes pour 1 homme. De nombreuses études épidémiologiques ont été réalisées dans la sclérose en plaques ce qui a permis d'établir des prévalences pour les pays industrialisés et de l'hémisphère Nord entre 20 à 180 pour 100000 habitants [19].

La sclérose en plaques est considérée comme une pathologie de l'adulte mais dans 2 à 5 % des cas, elle concerne la population pédiatrique âgée de moins de 16 ans. Certaines séries estiment de 0,2% à 0,7% la proportion des enfants atteints âgés de moins de 10 ans [20]. La National Multiple Sclerosis Society (NMSS) estime qu'il y a 8 000 à 10 000 enfants et adolescents atteints de SEP aux Etats-Unis et environ de 10 000 à 15 000 enfants susceptibles de présenter des pathologies démyélinisantes du système nerveux central [21].

En France a été créé un registre KIDSEP répertoriant tous les cas français d'enfants ayant présenté un premier épisode démyélinisant du système nerveux central. On y dénombre depuis 1990 plus de 500 cas. La SEP peut survenir dès l'âge de deux ans. Dans la cohorte française, l'âge médian de début est de 11,9 ans ; 14 % des enfants ont débuté avant l'âge de six ans et 30% avant dix ans [22].

Le tableau ci-dessous regroupe les pourcentages rapportés par McAlpine et al. (1972), qui avait revu toutes les séries antérieures à 1972, par Weinshenker et al. (1989) qui a réalisé une étude de population en Ontario et par Comi et al. (2000). Ces séries classent aux trois premiers rangs les troubles moteurs, visuels et sensitifs comme symptômes inauguraux de la SEP quelque soit l'âge de survenue.

TABLEAU 1: Séries de la littérature reprenant les signes inauguraux de la SEP

Etudes	Névrite optique	Déficit moteur	Troubles sensitifs	Tronc cérébral	Ataxie	Troubles sphinctériens
Mc Alpine	22%	40%	21%	17%	-	5%
Weinshenker	17,2%	20,1%	45,4%	12,9%	13,2%	-
Comi	31,7%	34,1%	48,3%	22,6%	-	-

2.4.1.2 La neuromyélite optique de Devic

La neuromyélite optique de Devic associe une neuropathie optique unilatérale ou bilatérale, et une myélite transverse survenant de façon concomitante ou à environ huit semaines d'intervalle. Elle est souvent rapportée chez l'adulte mais touche également les enfants [23, 24, 25, 26].

Elle est plus fréquente chez la femme que chez l'homme dans plus de 80%. Elle n'est pas associée au typage HLA-DRB1 comparativement à la SEP qui l'est fréquemment. Souvent d'autres maladies auto-immunes sont associées chez ces patients. Des causes infectieuses ont été évoquées telles que les infections virales, ou encore la tuberculose [27].

2.4.1.3 L'ADEM ou encéphalomyélite aiguë disséminée

L'encéphalomyélite aiguë disséminée est une pathologie fréquente chez les enfants. Elle reste parfois difficile à distinguer d'une première poussée de SEP [28, 29]. Quand la maladie inflammatoire touche plusieurs zones du SNC, on utilise le terme d'ADEM. Il a été montré également que des poussées de SEP peuvent survenir immédiatement après une ADEM.

Pouvoir distinguer la SEP de l'ADEM est devenu un problème majeur et préoccupant car le pronostic et la prise en charge thérapeutique ne sont pas les mêmes. Selon les études, il apparaît que la proportion des enfants ayant présentés initialement un tableau d'ADEM évoluant par la suite vers une SEP est de l'ordre de 0 à 29% [18, 28, 30]. Il est donc difficile de différencier complètement ces deux pathologies, et la question posée est celle de savoir si elles n'appartiennent pas à un même spectre.

Une définition a été proposée par l'*International Pediatric Multiple Sclerosis study Group*. Dans la définition, une des caractéristiques requises au diagnostic d'ADEM, est la présentation encéphalopathique. Mais il convient pour certains que l'encéphalopathie puisse être absente. L'*International Pediatric MS study Group* définit alors cette situation par le terme de « CIS » ou « clinically isolated syndrome ». Il faut savoir également que l'encéphalopathie peut être une complication possible d'une première manifestation démyélinisante inflammatoire de début précoce. On définit donc comme une ADEM, le diagnostic d'un enfant dont le premier épisode inflammatoire démyélinisant comprend une encéphalopathie (changement de comportement ou altération de la conscience). Si l'enfant répète ces épisodes avec une caractéristique de dissémination dans le temps et dans l'espace, cette évolution est alors prédictive d'une évolution vers une SEP.

2.4.2 Autres étiologies

D'autres étiologies selon le mécanisme physiopathologique de NOA sont rapportées [31] dont certaines concernent préférentiellement la population adulte. Les causes les plus souvent responsables sont les causes ischémiques, et notamment la maladie de Horton ou l'athérosclérose. Des causes compressives par un processus expansif (dont le plus fréquent est le méningiome) sont également retrouvées [32]. Les causes métaboliques (le diabète [33], ou l'hypothyroidie [34]), traumatiques [35], postradiques, génétiques héréditaires (plus rare comme la neuropathie optique de Leber due à une mutation de l'ADN mitochondrial) peuvent également être responsables [36]. Les causes toxiques et carentielles rapportées dans certaines séries sont l'alcool [37] et le tabac [38, 39, 40]. Les médicaments (dont les plus connus sont l'éthambutol [41] et l'isoniazide), ou la carence en vitamine du groupe B constituent d'autres étiologies responsables de neuropathie optique aiguë.

Chez certains patients, l'étiologie reste inconnue, et l'épisode est alors dit isolé. L'étiologie n'était pas retrouvée dans l'étude de Roussat et al. [15] dans 7 cas sur 20

initialement puis l'évolution de la cohorte montrait une évolution pour 4 cas vers une SEP, soit au total dans 45% de cas l'étiologie n'était pas retrouvée.

Pour d'autres auteurs, il existe des récidives qui peuvent s'organiser en syndrome à part entière comme le CRION (chronic relapsing inflammatory optic neuropathy) [42, 43].

2.4.3 Les facteurs infectieux précipitants

Les facteurs précipitants de la survenue de NOA sont différents des causes propres aux NOA. Chez l'enfant, une des principales étiologies rapportée est la survenue d'une infection virale notamment les virus neurotropes tel que le virus EBV [44, 45, 46]. Dans la série de Roussat et al. [15], 25% des enfants présentaient une cause virale, dont le virus EBV. Une infection bactérienne est également possible. Une infection par la bactérie Borrelia Burgdorferi responsable de la maladie de Lyme est souvent impliquée dans le déclenchement d'une NOA [47, 48, 49, 50]; quelques cas de syphilis due à Treponema Pallidum peuvent s'observer avec une atteinte préférentiellement bilatérale et de survenue dans la population adulte.

2.5 Diagnostic clinique

A l'interrogatoire, le clinicien recherche des antécédents personnels de troubles sensori-moteurs, ophtalmologiques (notamment une dyschromatopsie) ou toute autre anomalie à l'examen neurologique faisant évoquer un antécédent d'épisode démyélinisant inflammatoire. Les antécédents familiaux de type immunologique, neurologique sont également recherchés. L'interrogatoire recherche également les facteurs précipitants tels un épisode infectieux, un traumatisme crânien ou une vaccination précédant la survenue des symptômes ophtalmologiques.

Les neuropathies optiques aiguës se manifestent typiquement par une baisse de l'acuité visuelle allant de la simple gêne visuelle avec scotome central ou caecocentral à la cécité totale. La baisse d'acuité est rapide (ni brutale ni progressive) à œil blanc, unilatérale le plus souvent (22 cas sur 27 soit 81.5% des cas par exemple dans l'étude de Bee et al. [14], associée à une douleur péri et rétro-orbitaire majorée à la mobilisation du globe oculaire dans 44.4% des cas dans la même étude [14]. Une dyschromatopsie est fréquemment associée [15].

Elle se manifeste habituellement par une vision altérée et une confusion de deux couleurs complémentaires d'axe rouge-vert dans la neuropathie optique aiguë.

Un examen clinique rigoureux consiste à rechercher des arguments évocateurs d'étiologies ou de complications des neuropathies optiques. La NORB (névrite optique rétrobulbaire) unilatérale pouvant être le premier signe d'entrée dans une pathologie chronique démyélinisante, et principalement la SEP, l'examen clinique recherche alors la présence de syndromes neurologiques (syndrome pyramidal, syndrome cérébelleux, ophtalmoplégie internucléaire, anomalies des paires crâniennes, troubles sphinctériens, troubles neurocognitifs…). Le phénomène de Uhthoff qui traduit la thermolabilité des axones démyélinisés, correspond à l'apparition lors d'un effort physique ou d'une exposition à des températures élevées d'une baisse transitoire et réversible de l'acuité visuelle [51].

La neuropathie optique aiguë pédiatrique est considérée par certains comme une entité à part entière en comparaison à celle de l'adulte [52]. En effet, elle présente des caractéristiques cliniques spécifiques. La présentation clinique commune dans la population pédiatrique est une baisse d'acuité visuelle, plus sévère qu'à l'âge adulte, une dyschromatopsie [15]. Peu d'études chez l'enfant ont été réalisées. Une méta-analyse [53] révélait que la plupart des études étaient observationnelles ou descriptives. L'atteinte bilatérale était plus fréquente chez l'enfant [54].

2.6 Diagnostic paraclinique

2.6.1 Examen ophtalmologique

L'examen ophtalmologique recherche une Baisse d'Acuité Visuelle ou BAV (diagnostiquée par les échelles de Parinaud et Monoyer). Dans la vision de loin, l'échelle de lecture est placée à cinq mètres, l'acuité visuelle étant chiffrée en 10e. L'échelle utilisée est l'échelle de Monoyer qui avec des lettres de taille décroissante permet de chiffrer l'acuité de 1/10e à 10/10e. Dans la vision de près, l'échelle de Parinaud utilise un texte dont les paragraphes sont écrits avec des caractères de taille décroissante et l'acuité visuelle est ainsi chiffrée de Parinaud 14 (P14) à Parinaud 1.5 (P1.5). La vision normale correspondant à P2.

Dans les neuropathies optiques, le réflexe photomoteur direct est en général diminué. Ce réflexe est obtenu en éclairant un œil. Chez un sujet sain, l'éclairement de l'œil provoque un myosis réflexe du même côté que l'on appelle «réflexe photomoteur direct» (RPM direct). Du fait d'une décussation des fibres pupillomotrices au niveau du chiasma, un myosis est observé également sur l'œil opposé (appelé «Réflexe photomoteur consensuel»). Lors d'une mydriase secondaire à une baisse d'acuité visuelle sévère observée dans les neuropathies optiques par exemple, l'éclairement de l'œil atteint ne provoque pas de myosis. On dit que le RPM direct est aboli puisque la voie efférente est supprimée du fait de la baisse d'acuité, le RPM consensuel est ainsi également aboli. A l'éclairement de l'autre œil, la voie efférente sur cet œil étant normale et la voie afférente normale sur les 2 yeux, le RPM est conservé aux 2 yeux. Ce signe s'appelle le signe de Marcus Gunn et est caractéristique d'une atteinte du nerf optique.

L'examen de la Lampe à Fente (LF) et un Fond d'œil (FO) sont réalisés (Illustration 3). Au fond d'œil, 3 éléments principaux sont retrouvés: la papille qui correspond anatomiquement à la tête du nerf optique et à la tache aveugle au champ visuel; les vaisseaux artériels et veineux, et la macula (= fovéa) située à proximité et en dehors de la papille (Illustrations 3 et 4).

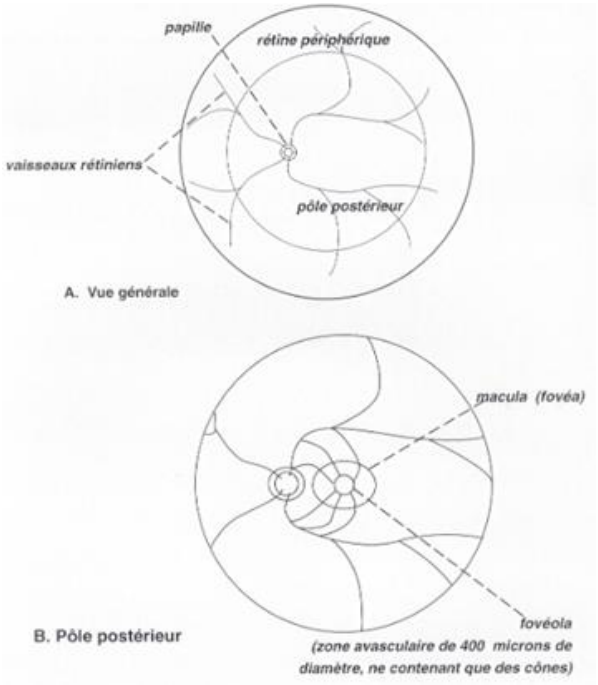

ILLUSTRATION 3 : Fond d'œil schématique

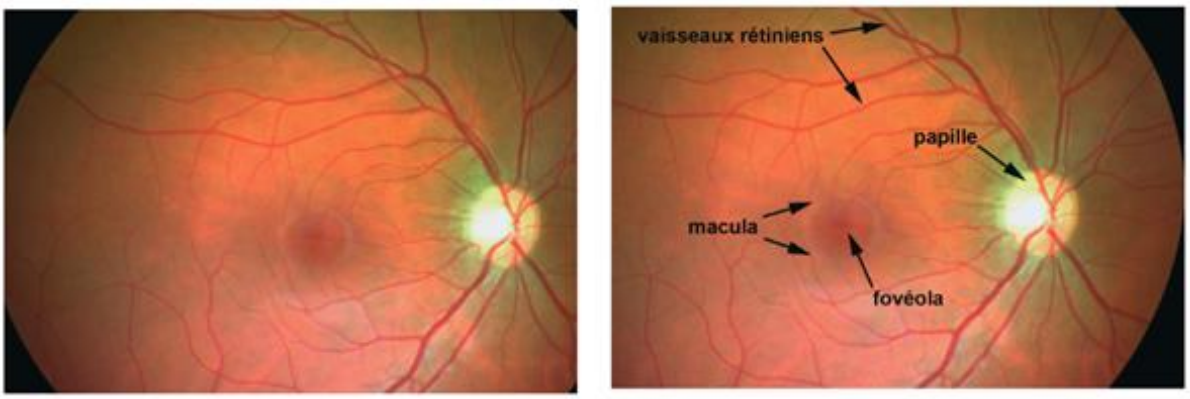

ILLUSTRATION 4 : Fond d'œil normal

Au fond d'œil, il existe fréquemment un œdème papillaire dans les neuropathies optiques (Illustration 5). Cet œdème se caractérise par un aspect flou des bords de la papille avec comblement de l'excavation physiologique. En cas d'atteinte d'origine inflammatoire (papillite), l'œdème est discret voire souvent absent (névrite optique rétrobulbaire volontiers unilatéral). Il existe deux formes topographiques différentes de névrite optique. La névrite optique antérieure ou papillite qui correspond à la présence d'un œdème papillaire avec une papille pâle au fond d'œil. Par opposition, la névrite optique rétrobulbaire (NORB) est la forme la plus fréquente. Le fond d'œil dans les NORB est normal dans 42 à 64 % des cas car l'atteinte est postérieure [13].

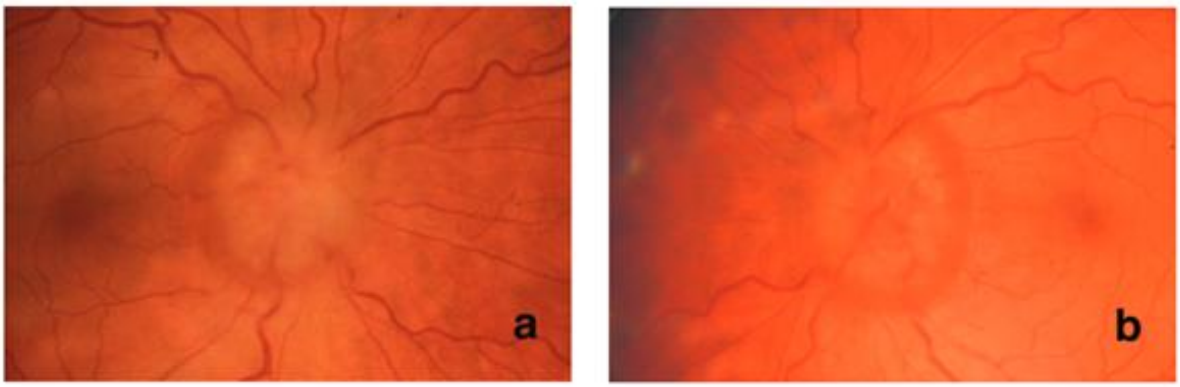

ILLUSTRATION 5 : Fond d'œil pathologique : œdème papillaire

Cet œdème papillaire est également plus fréquent chez l'enfant [55, 56, 57]. Dans une étude de Boomer et al. [54] était retrouvée au fond d'œil une atrophie optique dans 85 % des cas.

Sur le plan ophtalmologique, l'effet Tyndall est un facteur d'évolution ultérieure vers une SEP [58]. Cet effet Tyndall correspond à une diffraction de la lumière sur des protéines et cellules inflammatoires en suspension dans l'humeur aqueuse, visibles en fente à fort grossissement.

La réalisation d'un champ visuel est un des moments primordiaux dans le diagnostic de la NOA. Il est recherché un défect campimétrique tel qu'un scotome central classiquement (par atteinte du faisceau maculaire), ou caeco central (par atteinte du faisceau maculaire mais également des fibres inter-papillo-maculaires, réalisant alors un scotome central relié à la tache aveugle soit un scotome caeco central) (Illustration 6).

Tâche aveugle	Scotome central	Scotome caeco central

ILLUSTRATION 6 : Champ visuel normal (œil droit) et exemples de scotomes

2.6.2 Explorations électroneurophysiologiques

Les potentiels évoqués visuels (ou PEV) étudient le fonctionnement des voies visuelles, principalement celui du nerf optique en lien avec une stimulation visuelle. Ils sont utilisés lorsqu'il existe une baisse prononcée de l'acuité visuelle, à la suite d'un traumatisme crânien, ou pour apporter un argument supplémentaire au diagnostic de sclérose en plaques.

L'intérêt est de tester les voies optiques, soit par visualisation de motifs alternés types "damiers", soit par flash lumineux. L'enregistrement s'effectue au niveau du cortex visuel (à l'aide d'un EEG à montage simplifié). On observe les variations de P100 (qui est une pointe onde apparaissant avec une latence de 100 ms après la stimulation visuelle). L'amplitude normale de l'onde doit être supérieure à 5 µvolts comme illustré ci-dessous (Illustration 7).

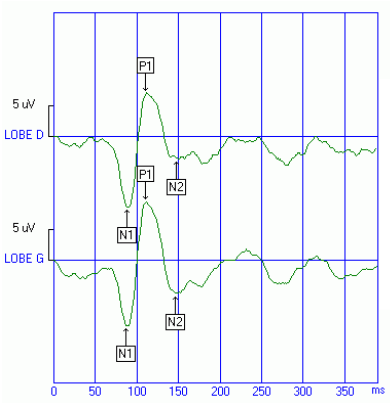

ILLUSTRATION 7 : Illustration d'un PEV normal bilatéral avec onde P100

Les PEV sont très altérés au stade aigu de la névrite optique. Les PEV mettent en évidence sur l'œil controlatéral sain un allongement de la latence de l'onde P100 (traduisant un ralentissement de la conduction reflet d'une lésion démyélinisante). Ainsi les PEV permettent de confirmer le diagnostic de NOA [14]. La latence de conduction précédemment décrite n'est cependant présente que chez 43% des yeux de l'étude de Cuendet Graf et al. [56], ce qui représente moins de la moitié de ce que l'on décrit chez l'adulte atteint de névrite optique. En ce qui concerne l'étude de Roussat et al. [15], 17 enfants ont bénéficié de PEV sur 20 cas, 88.2% étaient anormaux. Les PEV permettaient ainsi de confirmer le diagnostic de neuropathie optique aiguë.

2.6.3 Examen radiologique

L'examen standard est l'imagerie par résonnance magnétique ou IRM cérébrale et des voies optiques. Elle est réalisée afin d'éliminer une origine compressive ou malformative, et permet de rechercher des signes de démyélinisation en faveur d'une atteinte inflammatoire chronique démyélinisante comme dans les SEP [59]. Cette atteinte inflammatoire démyélinisante se caractérise par des signaux ou plaques iso ou hypointenses en T1, hyperintenses en T2 et particulièrement visibles en séquence FLAIR. Les lésions inflammatoires d'origine démyélinisante sont préférentiellement situées dans les régions périventriculaires, de formes ovoïdes et perpendiculaires à la surface ventriculaire. Ces lésions actives inflammatoires se réhaussent après injection intraveineuse de gadolinium, alors que les anciennes lésions restent hypointenses [60]. Il en va de même pour le nerf optique où une

prise de contraste est recherchée, ainsi qu'une augmentation de volume du nerf optique et un hypersignal en T2, reflets de l'inflammation aiguë.

Certains aspects retrouvés en imagerie peuvent évoquer d'autres étiologies. Dans la maladie de Lyme, il existe un aspect d'encéphalomyélopathie aigue ou progressive avec des prises de contraste des espaces sous-arachnoidiens fréquents et des gaines des nerfs optiques s'associant à des lésions disséminées au sein de la substance blanche. Des atteintes médullaires pouvant prendre le contraste, et des lésions de «pseudo SEP» comme décrites précédemment peuvent s'observer mais ces lésions mimant une SEP restent exceptionnelles [61, 62].

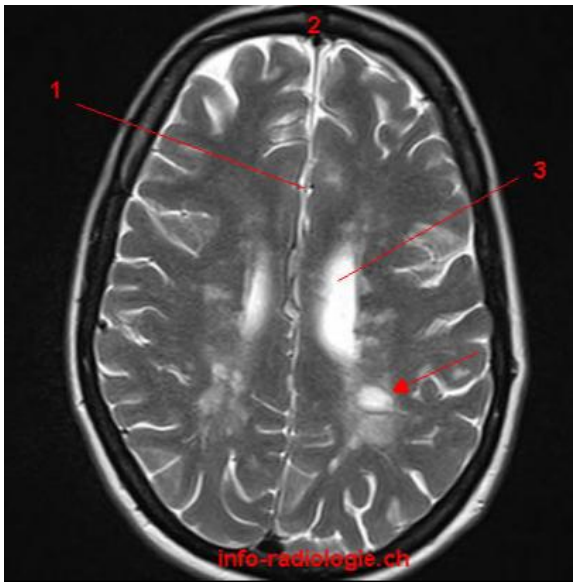

ILLUSTRATION 8 : IRM cérébrale, coupe axiale, T2

1 : scissure inter hémisphérique

2 : région frontale

3 : ventricule latéral

Flèche : lésion démyélinisante péri ventriculaire

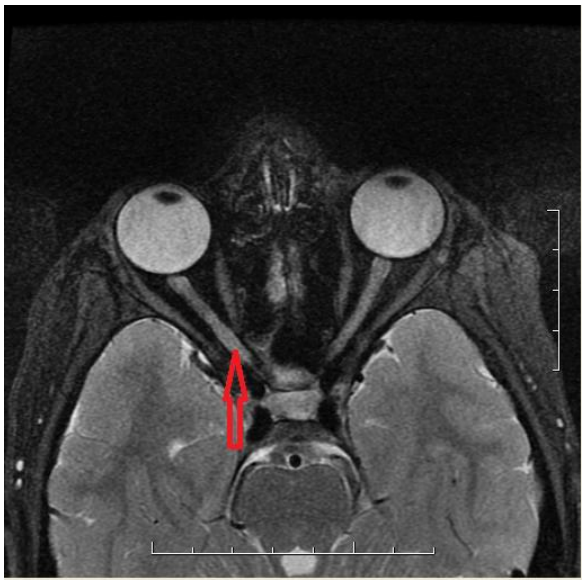

ILLUSTRATION 9 : IRM cérébrale d'un patient de notre cohorte, coupe axiale centrée sur les voies optiques, T2

Flèche : hypersignal T2 avec épaississement du nerf optique droit

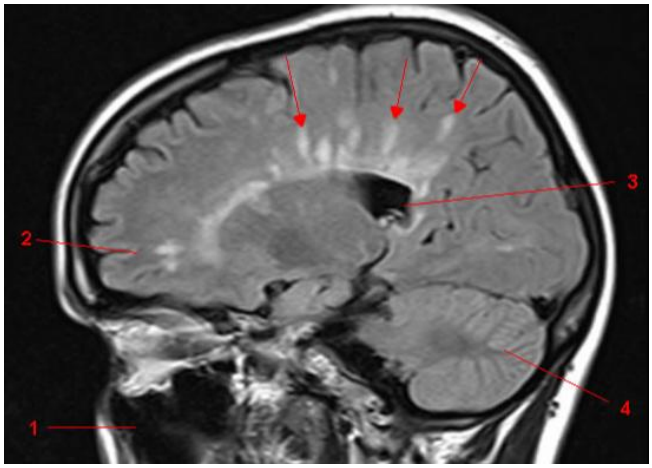

ILLUSTRATION 10 : IRM cérébrale, coupe sagittale FLAIR

1 : sinus maxillaire

2 : région frontale

3 : ventricule latéral

4 : cervelet

Flèche : lésion démyélinisante radiaire péri calleuse

L'IRM cérébrale doit être complétée par une IRM médullaire dans le cadre de la recherche d'autres atteintes inflammatoires du SNC dont la présence oriente vers le diagnostic d'une pathologie inflammatoire démyélinisante (SEP, DEVIC…).

2.6.4 Examens biologiques

Comme cité précédemment, la neuropathie optique aiguë peut survenir au décours d'une infection virale ou bactérienne ou encore être le 1e symptôme d'une pathologie démyélinisante. Un bilan biologique standard à la recherche de signes infectieux et inflammatoire est recommandé dans la prise en charge du patient. Des sérologies virales et bactériennes complètent ce bilan à la recherche d'infection à EBV, CMV, HSV, VZV ou encore syphilis, chlamydia pneumoniae, borrelia burgdorferi pour la maladie de Lyme et mycoplasme pneumoniae.

Pour orienter le diagnostic vers d'éventuelles pathologies immunologiques et inflammatoires sous-jacentes, un bilan auto-immun, et une analyse du LCR (liquide céphalo rachidien obtenu lors d'une ponction lombaire) avec isoélectrofocalisation des protéines (IFP) afin de rechercher la présence ou non de bandes oligoclonales permettront de compléter le bilan étiologique. Dans le LCR, les études cytologique et biochimique analysent le nombre de cellules, le taux de glucose et de protéines. Il existe une élévation modérée du nombre de cellules et des protéines en cas de SEP. L'isoélectrofocalisation permet d'affirmer la présence d'un processus inflammatoire du système nerveux central par la mise en évidence d'immunoglobulines IgG dans le LCR. Il s'agit de la synthèse locale dite intra-thécale des

immunoglobulines qui forment de petites bandes caractéristiques sur le profil d'isoélectrofocalisation appelées bandes oligoclonales. Elles ont une grande valeur diagnostique pour la SEP et font parties des critères diagnostiques de Poser et McDonald [63] mais n'en sont pas spécifiques car elles peuvent témoigner de la survenue d'autres pathologies inflammatoires ou infectieuses du système nerveux central. Un dosage spécifique des anticorps anti-NMO (anticorps anti-aquaporine 4) est réalisé dans le sang et le LCR en cas de suspicion de neuromyélite optique de Devic. Des analyses virales et bactériologiques sont également réalisées sur le LCR afin d'éliminer des infections pouvant être à l'origine de l'épisode inflammatoire optique (virus EBV ou VZV, maladie de Lyme).

Les neuropathies optiques étant peu fréquentes, et d'autant plus chez l'enfant, il n'existe que peu d'études ayant dégagée les spécificités cliniques, les différentes étiologies et le devenir de ces pathologies en milieu pédiatrique. Ces études portaient sur de faibles effectifs étant donné la rareté de la pathologie.

L'objectif de notre étude était de rapporter les particularités cliniques, étiologiques et évolutives des patients pédiatriques hospitalisés pour une neuropathie optique aiguë en Neurologie Pédiatrique au CHU d'Amiens.

Le deuxième objectif était d'évoquer quelques facteurs prédictifs de survenue et de récidive des neuropathies optiques aiguë chez l'enfant de moins de 18 ans.

3 Matériel et Méthode

3.1 Population

Nous avons mené une étude rétrospective, monocentrique, descriptive, des patients âgés de moins de 18 ans, hospitalisés et suivis dans le service de Neurologie Pédiatrique de 1998 à Mai 2015 au CHU d'Amiens, pour un premier épisode de neuropathie optique aiguë. 41 patients ont été inclus à partir du programme de cotation d'acte PMSI (Programme de Médicalisation des Systèmes d'Information) dans le logiciel Web100T. Les mots clés utilisés pour l'inclusion étaient un diagnostic posé de «neuropathie optique aiguë», unilatéral ou bilatéral, sans facteur d'exclusion.

3.2 Recueil des données

Nous avons relevé pour chacun des patients à l'aide de leurs dossiers informatiques les données concernant l'âge de survenue du symptôme inaugural de la NOA, l'âge au diagnostic, les antécédents personnels et familiaux, les données de l'examen ophtalmologique, la présence de symptômes neurologiques associés, les résultats des imageries cérébrales et médullaires, les résultats biologiques sanguins et de LCR à visée infectieuse ou immunologique. Ces mêmes données étaient relevées pour chaque épisode de neuropathie optique si le patient présentait des récidives.

Pour chaque patient était indiqué également les traitements entrepris, l'évolutivité avec la présence ou non de séquelles, et la survenue éventuelle d'un ou plusieurs nouvel(s) épisode(s) de névrite optique. Les données de suivi étaient issues des données d'évolution rapportées lors de consultations de réévaluation clinique ou en cas de réhospitalisation pour récidive.

Tous les enfants avaient été examinés par un ophtalmologiste spécialisé et un neuropédiatre.

4 Résultats

4.1 Données épidémiologiques

Notre cohorte rapportait 41 patients atteints de neuropathie optique aiguë entre 1998 et mai 2015, suivis au CHU d'Amiens. L'incidence sur notre période d'étude était de 2.4 nouveaux cas par an. Ces 41 patients ont présentés au total 68 épisodes de neuropathies optiques sur une période de suivi allant de 3 mois à 15 ans, soit une moyenne de suivi de 7.6 ans.

L'âge moyen de survenue du premier épisode de neuropathie optique aiguë était de 11.1 ans ±3.6, avec un âge minimum de 2.5 ans et un âge maximum de 16.6 ans. Une prédominance féminine a été mise en évidence dans notre population (63.4% soit 26 filles et 15 garçons). La survenue des premiers épisodes de NOA était répartie sur l'année avec une fréquence pendant la période hivernale (n = 11) plus importante. Un pic de fréquence de 12.2% au mois de mars était décrit. Pour 6 épisodes datant du début de la période de recueil de donnée, l'information n'était pas renseignée.

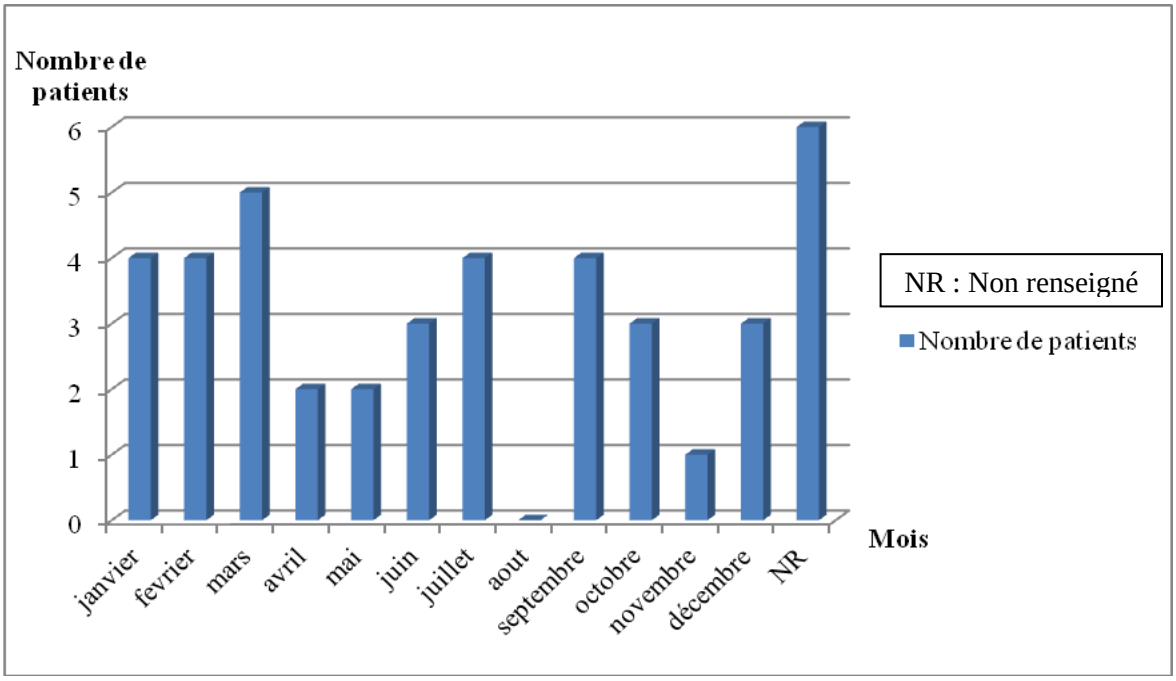

GRAPHIQUE 1 : Répartition saisonnière des 1e épisodes de NOA

4.2 Descriptions cliniques et paracliniques du 1er épisode de NOA

Lors du premier épisode de neuropathie optique aiguë, le motif de consultation était une baisse d'acuité visuelle ou une gêne visuelle dans 98% des cas. Une découverte fortuite de neuropathie optique a été faite lors du suivi pour strabisme chez un patient. Une douleur rétro-orbitaire ou à la mobilisation des globes oculaires était rapportée dans 29.3% des cas. La neuropathie optique était unilatérale dans 63.4% des cas (26 sur 41 patients). Elle touchait 12 yeux droits (46.2%) et 14 yeux gauches (53.8%).

Dans 39% des cas, des signes neurologiques étaient associés à l'épisode de neuropathie optique initial. Ces symptômes étaient la survenue de céphalées (22% des cas soit 9 patients), la présence d'un syndrome pyramidal (7.3% des cas soit 3 patients). Le syndrome pyramidal était isolé dans 4.9% des cas ou associé dans 2.4% des cas à un syndrome cérébelleux statique ou cinétique. Il existait dans 7.3% des cas des paresthésies (membres supérieurs, ou inférieurs voire de la face).

A l'examen ophtalmologique initial, une baisse d'acuité visuelle (BAV) était objectivée chez 26 enfants soit 63.4% des cas, avec une atteinte unilatérale dans 39% des cas (soit 16 enfants sur les 26 présentant une BAV). Dans 9 cas (22%), aucune baisse d'acuité visuelle n'était objectivée à l'examen ophtalmologique malgré la plainte visuelle. Une absence de perception lumineuse était objectivée pour 2 enfants (4.9%). Dans 2 cas ne persistait qu'une perception lumineuse (4.9%). L'acuité visuelle n'était supérieure à 7/10e que chez 12 enfants soit 29.2%. Une dyschromatopsie était rapportée dans 5 cas soit 12.2% des cas.

Le champ visuel a été réalisé dans 27/41 cas. Dans 75% des cas, le CV était anormal par la présence d'un scotome central ou paracentral. Le fond d'œil réalisé lors du premier épisode de neuropathie optique aiguë retrouvait un œdème papillaire dans 20 cas (soit 54% des 37 cas renseignés).

Au cours de l'hospitalisation initiale pour NOA, une IRM cérébrale et des voies optiques ont été réalisées chez 39 patients soit 95.1% des cas. Un patient a bénéficié d'une tomodensitométrie cérébrale à la suite d'un traumatisme crânien, et devant la présence d'un hématome extradural temporal gauche, l'étiologie étant retrouvée, l'IRM cérébrale n'a pas été réalisée. Pour un autre patient, l'information n'a pas été retrouvée. Une IRM médullaire a été réalisée chez 20 patients, soit d'emblée (14 patients) soit secondairement (6 patients) devant la présence de symptômes neurologiques associés ou de récidive.

Les IRM encéphaliques et des voies optiques étaient anormales pour 18 enfants lors du 1er épisode de neuropathie optique aiguë soit 46.1% des IRM réalisées. Les imageries mettaient en évidence des signes en faveur d'une atteinte inflammatoire démyélinisante du nerf optique et/ou de l'étage encéphalique dans 17 cas soit 43.6% des IRM réalisées. Dans 11 cas, soit 28.2%, une inflammation du nerf optique était présente (hypersignal et épaississement du nerf optique en T2). A l'étage encéphalique, des lésions de démyélinisation typiques étaient retrouvées à type d'hypersignaux paraventriculaires, sous corticaux sur les séquences en T2 et Flair, se réhaussant au produit de contraste pour 5 cas sur 39 (12.8%). Un patient avait une atteinte médullaire isolée (soit 2.6% des cas) sans signe d'atteinte optique.

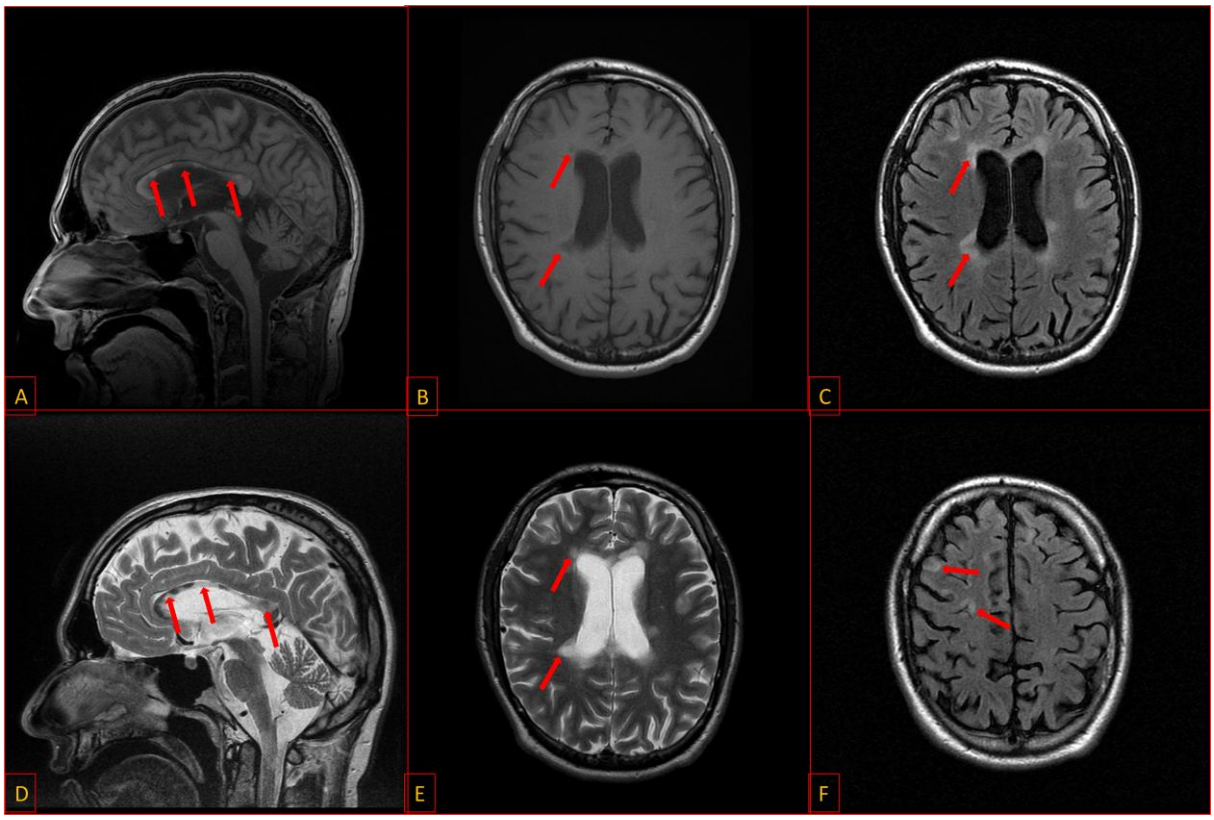

ILLUSTRATION 11 : IRM cérébrales d'un patient de notre cohorte :

A et D : coupe sagittale T1 (A), T2 coupes fines (D)

B, C et E : coupes axiales T1 (B), T2 FLAIR (C), T2 (E)

F : coupe axiale T2 FLAIR

Flèches : lésions démyélinisantes calleuse (A, D), sous corticale (F), périventriculaire (B, C, E)

Sur le plan biologique, dans 17% des cas, il existait une hyperleucocytose sanguine, reflet d'une atteinte infectieuse probable lors de la survenue du premier épisode de NOA. Les analyses des ionogrammes sanguins, du bilan hépatique et de l'électrophorèse des protéines sériques étaient normales lors du premier épisode de NOA. Dans 12.2% des cas, il a été mis en évidence une positivité dans les sérologies réalisées dans le cadre du bilan étiologique: 3 infections récentes à Mycoplasme Pneumoniae (7.3%) et deux sérologies virales positives à EBV (4.8%). Des anticorps anti-nucléaires ont été réalisés dans 26 cas dès le premier épisode, et étaient positifs dans 17.1% des cas à >1/160. Le dosage des anticorps anti-NMO (anti-aquaporine 4) étaient positifs pour 1 cas sur 14 dosés, et 1 cas avait des anticorps anti-MOG positifs.

Une analyse du liquide céphalo-rachidien par ponction lombaire a été réalisée dans 36 cas dès le premier épisode de neuropathie optique aiguë. Dans 2 cas, au vue du contexte de traumatisme crânien évident, cette analyse n'a pas été réalisée, et dans 3 cas l'information n'était pas renseignée dans le dossier informatique. La ponction lombaire mettait en évidence dans 2 cas (5.6%) une cellularité anormale (>5 cellules /mm3) et une protéinorachie normale dans tous les cas. L'étude en isoélectrofocalisation des protéines a été réalisée dans 34 cas. Dans 4 cas (11.8%), il a été retrouvé la présence de bandes dès le 1er épisode. Dans un cas, au cours d'une ponction lombaire de contrôle dans le cadre d'une récidive survenant un an après sont apparues des bandes oligoclonales. Le nombre de bandes oligoclonales allait de 2 (5.9%) à 12 bandes (2.9%). Au premier épisode de NOA, l'IRM cérébrale et optique étaient anormales lorsque des bandes oligoclonales étaient présentes dans 3 cas sur les 4.

Des PEV ont été réalisés chez 31 patients et étaient altérés dans 48.4% des cas (soit 15 cas). Les PEV étaient anormaux chez 15 patients, de façon unilatérale dans 5 cas (16.1%) et bilatérale dans 5 cas également (16.1%) ; 5 résultats n'étaient pas renseignés. Les PEV étaient altérés quand il existait un ralentissement de conduction avec augmentation des latences dans 19.3%, une diminution d'amplitude (29%) ou une absence complète de réponse (12.9%).

4.3 Devenir des patients après le 1er épisode de NOA

Sur la période de suivi s'étendant de 3 mois pour les patients inclus début mars 2015 à 15 ans pour ceux inclus en début d'étude, une régression complète des symptômes a été observée dans 63.4% des cas qu'il y ait eu ou pas un traitement instauré lors de la survenue de la NOA. Le suivi de 2 patients n'était pas renseigné. La récupération complète visuelle survenait en moyenne sous 16 jours.

Parmi les 13 patients n'ayant pas récupéré complètement au terme du suivi, des séquelles visuelles ont été rapportées sous la forme d'une BAV (dans 46.2% des cas), de la persistance d'un œdème papillaire (46.1%) avec dans 15.4% des cas, une évolution vers une atrophie optique séquellaire au fond d'œil.

Pour 12 patients (29.3%), l'épisode de neuropathie optique aiguë a été suivi d'une (2/41 soit 4.9% des cas) ou de plusieurs récidives de névrite optique isolée (2/41 soit 4.9% des cas), d'épisodes ne se manifestant que par des troubles neurologiques autres que l'atteinte ophtalmologique (2/41 soit 4.9% des cas). Enfin pour les 6 derniers cas (14.6%), plusieurs récidives associant des épisodes de NOA et des troubles neurologiques ont été observées sur la période de suivi. Six patients ont présenté dans leur évolution au minimum 5 récidives de NOA (14.6% des cas), 4 patients (9.7%) ont présenté un épisode ultérieur neurologique (NOA ou symptôme neurologique).

4.4 Etiologies des NOA

Le diagnostic étiologique final était soit confirmé dès le premier épisode de NOA selon les résultats des différents examens paracliniques, soit au décours d'une période de suivi. Une étiologie était retrouvée pour 20 patients sur 41 (48.8%).

Dans notre cohorte de 41 patients, 4 patients (9.8%) ont évolué vers une SEP. La NOA était donc alors le mode d'entrée dans cette pathologie inflammatoire chronique démyélinisante. Le diagnostic de SEP a été confirmé selon les critères diagnostiques, 2 mois à 10 ans après la survenue du premier épisode de NOA.

D’autres étiologies ont été mises en évidence. 3 patients (7.3%) avaient subi un traumatisme crânien peu de temps avant d’avoir déclaré des symptômes visuels. 6 patients (14.6%) avaient eu une infection en moyenne 10 jours avant l’épisode de NOA (1 épisode viral à type de rhinopharyngite, 3 infections à Mycoplasme Pneumoniae et 2 primo-infections à EBV).

Par ailleurs, l’évolution a été marquée pour 7 autres patients par la confirmation d’autres diagnostics. Un patient était atteint d’une neuropathie optique héréditaire de Leber confirmée génétiquement. Deux autres patients ont présenté respectivement une maladie inflammatoire de la substance blanche à type d’ADEM, et l’autre patient une uvéite postérieure chronique. Le diagnostic de neuromyélite optique de Devic a été posé chez 2 patients avec anticorps anti-NMO positif dans le LCR pour l’un et pour l’autre avec anticorps anti MOG positif.

Deux patients, enfin, ayant présenté de nombreuses récidives visuelles sans anomalies aux examens complémentaires ont été étiquetés syndrome de type CRION probables.

4.5 Traitement

Lors du premier épisode de neuropathie optique aiguë, un traitement par corticothérapie intraveineuse a été entrepris dans 80.5% des cas. Le traitement consistait selon le protocole du service de Neurologie Pédiatrique du CHU d’Amiens, en une cure de 3 bolus de corticoides par méthylprednisolone par voie intraveineuse à la dose de 1 gramme / 1.73m² par jour pendant 3 jours. Une abstention thérapeutique était réalisée lorsque l’épisode et les troubles visuels avaient régressé rapidement et spontanément.

Un traitement d’entretien a été instauré après le premier épisode d’emblée pendant 1 mois par corticoïdes oraux (prednisone) à la dose de 1 mg/kg/jour (avec une décroissance progressive) dans 3 cas (7.3%) lorsque les symptômes persistaient lors de la visite de contrôle à 15 jours ou lors de récidives.

Chez les 4 patients dont le diagnostic de SEP a été posé, d’autres traitements spécifiques ont été instaurés. Un traitement par interferon β1a (Avonex®) a été instauré en première intention chez 3 patients puis a été relayé pour 2 d’entre eux par du diméthyle

fumarate (Tecfidera®) ou du mycophénolate mofétil (Cellcept®). Le dernier patient atteint a bénéficié d'un traitement par du glatiramère acétate (Copaxone®) en première intention.

Pour une des patiente atteinte d'une neuromyélite optique de Devic, le traitement initial avait comporté de l'azathioprine (Imurel®) avant d'être relayé par de l'interferon β1a puis la réalisation de cures de rituximab (Mabthera®) tous les 6 mois.

Une antibiothérapie a été instaurée dans les cas d'épisodes infectieux responsables de la survenue de NOA (7.3%) en phase aiguë.

5 Discussion

La population pédiatrique atteinte de NOA présente des spécificités cliniques et paracliniques. L'incidence de survenue des NOA chez les enfants est difficile à évaluer car les facteurs précipitants et les étiologies sont multiples. L'étiologie la plus rapportée, tout comme dans la population adulte, est la sclérose en plaques, car la NOA reste une des premières manifestations d'entrée dans une pathologie neurologique inflammatoire chronique.

5.1 Données épidémiologiques

5.1.1 Généralités

Dans les séries de Banwell et al. et Langer-Gould et al., l'incidence annuelle des maladies démyélinisantes du système nerveux central était estimée entre 0.9 et 1.66/100000 enfants [10, 11]. Dans la population pédiatrique de l'étude de Heussinger et al. [12], l'incidence annuelle des NOA était estimée à 0.2/100000 enfants.

Les NOA peuvent survenir à des âges précoces. L'âge moyen de la population dans notre étude était de 11.1 ans ±3.6, avec un âge minimum de 2.5 ans et un âge maximum de 16.6 ans. Ceci est comparable avec les résultats obtenus dans l'étude de Roussat et al. [15] avec une moyenne d'âge de 10.7 ans ±3.67. Dans l'étude rétrospective de Hutchinson et al., à propos de 144 patients adultes et enfants, la moyenne d'âge de survenue du premier épisode de névrite optique était de 29 ans; vingt-quatre patients appartenaient à une tranche d'âge de 10 à 19 ans; aucun patient n'était âgé de moins de 10 ans [64]. Quelques séries sont exclusivement pédiatriques: la moyenne d'âge était de 10.9 ans dans la série de Lana-Peixoto et al. [65]; 9.3 ans pour Leernsnyder et al. [66]; 11 ans pour Lucchinetti et al. [55] ou encore 7.1 ans pour Visudhiphan et al. [16].

5.1.2 Prédominance Féminine

D'après les données de la littérature, une prédominance féminine de 55 et 62% est rapportée dans des séries pédiatriques de NOA [15, 16, 55]. Plus récemment, Wilejto et al. dans une cohorte pédiatrique de trente-six enfants d'âge compris entre 2 et 17 ans, rapportait une prédominance féminine de 58 % [67]. Cette prédominance était rapportée aussi à l'âge adulte, notamment dans la série de Landy et al. de 110 patients, âgés de 10 à 50 ans, dont la prédominance féminine atteignait 62% [68] et dans la série de Hutchinson et al. 73% de femmes âgées de 14 à 59 ans [64]. Dans les populations pédiatriques atteintes de maladies inflammatoires démyélinisantes, la prédominance féminine était significative dès l'âge 10 ans. Avant l'âge de 10 ans, il est rapporté autant d'atteintes chez les filles que chez les garçons [18, 69]. Cette même prédominance féminine était retrouvée dans notre population (63.4% de sujets de sexe féminin). Des hypothèses hormonales et immunologiques sont avancées. Le mécanisme physiopathologique de la neuropathie optique reste mal connu. Cependant, il existerait une stimulation antigénique à l'origine d'un mécanisme immunologique responsable de phénomènes de démyélinisation lors d'atteinte du SNC. Ainsi, le sexe féminin présentant une susceptibilité plus importante aux pathologies auto-immunes se retrouverait dès la période de l'adolescence, confronté à de multiples facteurs précipitant une dysrégulation hormonale et immunologique [70].

5.1.3 Saisonnalité

Une répartition homogène durant l'année des épisodes de neuropathie aiguë a été observée dans de nombreuses études, avec toutefois un pic d'incidence de 20% des cas au cours du printemps, en avril dans l'étude de Roussat et al. [15] et de Cuendet Graf et al. [56]. Cette spécificité printanière était retrouvée dans notre étude puisque notre pic d'incidence était au mois de mars (12.2%).

5.1.4 Rôles des facteurs infectieux et vaccination

Les étiologies incriminées de la NOA sont diverses; les facteurs postinfectieux et postvaccinaux sont les plus fréquemment rapportés. L'implication infectieuse est souvent proposée comme facteurs précipitants dans la littérature. La responsabilité virale des NOA est suggérée entre un tiers et la moitié des cas décrits dans la plupart des séries [55, 71]. L'étude de Roussat et al. [15] rapportait 5 cas d'infection virale dont 1 cas à EBV et un cas d'infection bactérienne due au Mycoplasme Pneumoniae était également décrit. Dans notre cohorte, 3 cas d'infection à Mycoplasme Pneumoniae et 2 cas d'EBV étaient diagnostiqués. D'autres étiologies infectieuses sont rapportées dans la littérature: les oreillons (Myxovirus parotidis) [55], la maladie des griffes du chat, la varicelle liée au VZV (varicelle zona virus) [72]. Pohl et al. [73] en 2006 ont décrit un cas ayant présenté de multiples récidives de NOA après la survenue initiale d'une infection par Chlamydia Pneumoniae. La rougeole et les oreillons ont également été rapportés [72, 55].

La survenue de NOA après une vaccination a été également incriminée avec certaines vaccinations notamment à virus vivants (2 cas décrits dans l'étude de Roussat et al. [15] après vaccination par Genhevac, vaccin contre le virus de l'hépatite B, et 1 cas après le Bacille Calmette Guerin BCG [74], ou après le vaccin contre la Rougeole Oreillon Rubéole (ROR) [75]. De nombreux travaux de Mikaeloff et al. ont permis de déterminer que la vaccination contre l'hépatite B n'était pas un facteur de risque de survenue de SEP [76]. Les études ont montré également que la vaccination contre l'hépatite B après un premier épisode de démyélinisation du SNC dans l'enfance n'augmentait pas le risque d'évolution vers une SEP. Les études de Karussis et al. [77] et Langer-Gould et al. [78] en 2014 confirmaient qu'il n'existait aucun lien entre la vaccination et la survenue d'une maladie démyélinisante du SNC. Dans la cohorte KidSEP en France, il était montré qu'il n'existait pas d'augmentation de risque d'un 1er épisode de SEP après une vaccination par le vaccin de l'hépatite B [76].

5.2 L'atteinte clinique

5.2.1 Signes cliniques inauguraux

Le motif de consultation rapporté dans les différentes séries était principalement la survenue d'une baisse d'acuité visuelle provoquant une gêne visuelle [15, 16]. Une douleur oculaire était observée également en cas de neuropathie optique aussi bien dans la littérature que dans notre étude. Chez l'adulte, cette douleur était rapportée dans plus de 50% des situations pour certaines études [13, 14]. Dans la population pédiatrique, la douleur était rapportée également dans 50% des cas [15]. Dans notre cohorte, 29.3% des enfants se plaignaient de ce symptôme.

40% des enfants présentaient un scotome central ou caeco central diagnostiqué au champ visuel dans la série de Roussat et al. [15]. Dans notre étude, le champ visuel était perturbé dans 49% des cas. Le scotome était associé à une dyschromatopsie dans les études de Cuendet Graf et al. [56] et de Roussat et al. [15].

L'acuité visuelle était très altérée, allant de l'absence de perception lumineuse à 4/10 (22 yeux sur 28 avaient moins de 1/10) dans l'étude de Roussat et al. [15]. Dans notre étude, la BAV n'avait été objectivée que dans 63.4% des cas, avec une atteinte sévère également puisque presque 30% des enfants (et 50% des enfants dont l'acuité visuelle était connue) présentait une acuité visuelle inférieure à 2/10 (4.9% de cécité). Un œdème papillaire était retrouvé chez 48.8% des patients contre 36.6% où l'œdème était absent. L'œdème papillaire est une spécificité fréquente chez l'enfant [55, 56, 57].

5.2.2 Spécificité de la latéralité

Les atteintes bilatérales sont plus fréquentes dans les différentes séries pédiatriques contrairement aux séries d'adultes: 71 % chez Leernsnyder et al. [66], 42% chez Lucchinetti et al. [55], et 64% chez Kriss et al. [79, 56, 57]. Dans l'étude de Bee et al. [14] portant sur des patients de 13 à 54 ans, il existait 22 cas unilatéraux sur 27 avec 13 yeux gauches et 9 yeux droits. Dans la population pédiatrique, l'atteinte touchait de manière bilatérale 40 à 45% des

enfants des études de Roussat et al. [15] et Cuendet Graf et al. [56] versus 20% dans notre série.

5.3 Données paracliniques

Des anomalies sur l'IRM encéphalique et la présence de bandes oligoclonales dans le LCR contribuent à orienter le diagnostic vers les pathologies démyélinisantes inflammatoires telle que la SEP [80, 81, 60]. Dans l'étude de Roussat et al. [15], l'analyse du LCR mettait en évidence la présence de bandes oligoclonales seulement dans 10% des cas. L'IRM cérébrale dans cette même série était pathologique dans 9 cas sur les 13 imageries réalisées (69.2%); il était mis en évidence de multiples atteintes de la substance blanche (signaux en hypoT1 et hyperT2) périventriculaires et sous-corticales cérébrales, mais également parfois des épaississements des nerfs optiques rehaussés après injection de produit de contraste. Dans notre étude, l'IRM cérébrale et l'analyse du LCR étaient réalisées selon le protocole du service de neurologie pédiatrique du CHU d'Amiens (Protocole devant un premier épisode démyélinisant inflammatoire suspecte). Les IRM cérébrales et des voies optiques étaient anormales dans 46.1% des cas de neuropathie optique aiguë. La présence de bandes oligoclonales étaient notées dans 9.7% des cas.

Concernant les PEV, ils étaient anormaux (temps de latence allongé ou absent) entre 43 et 75% des cas dans les cohortes de Cuendet Graf et al. [56] et Roussat et al. [15]. Dans notre étude, les PEV étaient anormaux dans 36.5% des cas lors du premier épisode de NOA. Les PEV sont le plus souvent moins altérés chez les patients pédiatriques compte-tenu de la moindre fréquence de survenue de pathologie démyélinisante, les épisodes infectieux étant plus fréquemment incriminés.

5.4 Etiologies

5.4.1 NOA et pathologies inflammatoires démyélinisantes

La cause la plus fréquente des neuropathies optiques inflammatoires est l'entrée dans une pathologie démyélinisante telle la sclérose en plaques tout âge confondu.

La sclérose en plaques est une maladie chronique inflammatoire et progressive du système nerveux central. La cause de la SEP n'est à ce jour pas connue. Il existe plusieurs facteurs incriminés à l'origine du déclenchement de la maladie. Une des hypothèses émises est celle d'un processus auto-immun dont l'antigène n'est pas déterminé [82]. Cette maladie fait intervenir des mécanismes auto-immuns complexes à médiation cellulaire du SNC. En effet, les bandes oligoclonales témoignent de la présence d'auto-anticorps contre les antigènes de la myéline dans le sérum et le LCR, qui attaquent les cellules chargées de synthétiser la gaine de myéline entourant les axones dans le système nerveux central. Ce mécanisme génère des plaques de démyélinisation à l'origine des zones inflammatoires responsables de différents symptômes en lien avec la région atteinte [83]. Une dégénérescence axonale peut faire suite à la démyélinisation chronique telle une maladie neurodégénérative [84]. La prévalence de la SEP tout âge confondu selon plusieurs études était en augmentation progressive. En 2004, la CNAMTS (Caisse nationale de l'assurance maladie des travailleurs salariés) rapportait une prévalence de 94.7/100000 patients. Cette prévalence était de 1/1000 habitants (soit 80000 personnes en France) en 2013 d'après les XXVIIe Entretiens Annuels de la Fondation Garches. L'incidence entre 2000 et 2007 était de 6.6 pour 1000000 habitants en France, tout âge confondu. La SEP est ainsi une maladie plus rare chez l'enfant d'après le *Centre national de références des maladies neuro-inflammatoires de l'enfant* en 2012. D'après l'étude de Brissaud et al. [85] la France étant en zone de prévalence intermédiaire, elle comptait entre 25 et 60 cas pour 100000 personnes. Dans l'étude de Dell'Avvento et al. [86] en 2012, l'incidence était de 2.85 cas pour 100000 enfants et la moyenne annuelle d'incidence était de 0.68 cas pour 100000 enfants. La prévalence de la SEP dans cette même étude en 2012 était de 26.92 pour 100000 enfants. Dans la cohorte française KIDSEP, la SEP est survenue entre 2,7% et 10 % chez des enfants de moins de 16 ans (entre 0,2% et 0,7% des enfants de moins de 10 ans). Seulement 3 à 10% de l'ensemble des patients présentant une SEP ont débuté la maladie avant l'âge de 18 ans [18]. La maladie se révélait le plus souvent chez l'enfant sous forme d'atteintes polysymptomatiques [18] et la neuropathie optique en était une manifestation révélatrice fréquente [85, 87]. Dans l'étude de Steinlin et al. [88] portant sur 17 enfants atteints de SEP et présentant des signes ophtalmologiques comme signes d'entrée dans la maladie, 12 cas (70%) étaient des neuropathies optiques. 35% des patients atteints de SEP dans la cohorte Kidsep avaient présenté un épisode de neuropathies optique aiguë inaugural dans l'étude de Mikaeloff et al. [18]. Dans notre étude, les 4 patients atteints de neuropathies optiques ayant évolué vers une sclérose en plaques avaient des caractéristiques communes. L'âge moyen de survenue du 1er épisode de NOA était de 14.1

ans, et étaient tous âgés de plus de 12 ans. Cet âge avancé de l'enfance était retrouvé par d'autres auteurs et notamment dans l'étude de Roussat et al. [15] où les sujets atteints étaient tous âgés de plus de 10 ans lors du 1er épisode de NOA [55, 15] versus 70% dans l'étude de Mikaeloff et al. [18].

L'encéphalomyélite aiguë disséminée (ADEM) est une maladie inflammatoire du système nerveux central affectant la substance blanche cérébrale avec parfois une atteinte médullaire [89]. Elle correspondait dans 10 à 30% des cas à la première manifestation clinique d'une SEP dans plusieurs séries [18].

La Neuromyélite Optique de Devic a longtemps été considérée comme une forme atypique de sclérose en plaques mais constitue une entité à part entière rare puisque représentant moins de 1% des maladies inflammatoires démyélinisantes du système nerveux central [90, 24]. Elle se distingue par l'association d'une myélite transverse aiguë et d'une neuropathie optique rétrobulbaire [91]. En 2004, Lennon et al. [92] décrivaient un nouvel auto-anticorps attaquant l'aquaporine 4, l'un des plus abondants canaux hydriques transmembranaires du système nerveux central. Il est surexprimé dans la moëlle épinière et le nerf optique. Cet auto-anticorps permet désormais de poser le diagnostic lorsqu'il est présent dans le sang ou le LCR. Dans notre étude, deux patientes étaient atteintes par cette pathologie avec les anticorps anti-NMO positifs pour l'une. Dans certains cas, les anticorps anti-NMO sont absents alors même que la clinique évoque une neuromyélite optique de Devic. La recherche d'anticorps anti-MOG peut alors être proposée car la présence de cet anticorps est également un argument pour poser le diagnostic [93]. Ceci était le cas pour la seconde patiente de notre cohorte. Une récente étude de 2015 [12], portant sur 357 enfants, montrait que 40.6% (soit 145 enfants) avaient évolué vers une SEP au cours du suivi à 4 ans, 167 enfants avaient présenté un épisode isolé de NOA, 40 cas des épisodes isolés étaient idiopathiques et 5 enfants avaient évolué vers une neuromyélite optique de Devic.

La neuropathie optique héréditaire de Leber [36, 94] est une maladie génétique héréditaire de transmission maternelle puisque touchant l'ADN mitochondrial. Elle atteint les adultes jeunes de sexe masculin. A l'examen clinique, le fond d'œil retrouve un œdème papillaire et rétinien avec des hémorragies de types exsudats rétiniens normalement absents dans les neuropathies optiques [56]. Dans notre étude, un patient a présenté ce diagnostic, confirmé génétiquement par une mutation (A11778G).

5.4.2 Autres étiologies

Les causes de névrites optiques sont multiples. Cependant, l'épisode de neuropathie optique aiguë restait parfois idiopathique lorsqu'il n'était pas retrouvé de causes. Dans les séries de Visudhiphan et al. [16] et Roussat et al. [15], respectivement 73% et 45% des cas étaient idiopathiques. Dans notre étude, aucune étiologie n'a été retrouvée pour 51.2% des patients, cependant il était difficile de confirmer qu'il s'agisse de cas idiopathiques compte-tenu du peu de recul des années de la série et du manque de données pour certains patients.

Dans des séries plus anciennes, Kennedy et al. [95] évoquaient dans les années 1950 la participation d'agents toxiques ou de malnutrition. Enfin, des causes compressives, tumorales, ischémiques ont été rapportées [68].

5.5 Evolution vers une SEP et facteurs prédictifs lors d'un premier épisode de NOA

5.5.1 Evolution vers une SEP

La proportion de risque de développer une SEP après une première névrite optique aiguë était très variable d'une série à l'autre. Brissaud et al. [85] reprenaient les grandes séries de la littérature retraçant le risque d'évolution des névrites optiques vers une SEP: 26 % chez Carter et al. (1960)[95], 56 % chez Riikonen et al. (1988)[96], 19 % chez Lucchinetti et al. (1997)[55] et Kinnunen et al. (1983)[97], 78% dans la série de Hutchinson et al (1976)[64]. Hely et al. parmi 82 patients âgés de 10 à 50 ans (moyenne d'âge de 29,2 ans) l'estimaient à 32 % dont 92% n'avait eu aucun symptôme évocateur les quatre premières années après l'épisode initial [98]. Dans l'étude de Rizzo, Lessel et al. [99], le risque de développer une SEP, 14.9 ans après un premier épisode de neuropathie optique, était de 74% des cas pour les femmes et 34% pour les hommes. La probabilité cumulée de développer une SEP à 15 ans après un premier épisode de neuropathie optique était de 50% dans la cohorte de l'étude de l'Optic Neuritis Treatment Trial (ONTT) [100]. Cette évolution était sensiblement équivalente entre les populations pédiatriques et adultes. Une grande disparité de la prévalence de l'évolution vers une SEP s'expliquait par la localisation géographique des populations étudiées dans ces différentes études puisque la fréquence d'évolution vers une SEP

augmentait dans les régions tempérées (9% en Asie versus 56% en Scandinavie) [15, 12, 55, 56, 96, 101, 18, 16]. Dans notre étude, 4 enfants ont développé une SEP dans les suites d'un épisode de neuropathie optique aiguë, soit 9.7% alors que dans d'autres cohortes françaises, la proportion était plus élevée allant de 25 à 35% dans les autres études françaises [15, 18]. Ce taux plus faible dans notre étude rétrospective est à mettre en relation avec un recul de suivi peut être pour certains patients insuffisant, et un taux important de perdu de vue.

La névrite optique aiguë est une des manifestations inaugurales fréquentes de la SEP. Sur dix enfants atteints de SEP dans l'étude de Hwang et al. [102], 80% avaient présenté quelques années auparavant une poussée de neuropathie optique (dont 60% étaient de localisation bilatérale). De nombreuses observations cliniques, d'enfants atteints d'une forme bilatérale de NOA, ont rapporté l'évolution vers une SEP [100].

5.5.2 Facteurs prédictifs d'évoluer vers une SEP

Certains facteurs semblaient favoriser le risque de SEP après une névrite optique aiguë. Depuis longtemps des facteurs ont été identifiés comme l'âge, le sexe féminin, la présence de bandes oligoclonales dans le liquide céphalo-rachidien, les récurrences des poussées, les typages HLA DR2, B7, DR4 [71]. Pour Roussat et al. [15], Lucchinetti et al.[55], Mikaeloff et al. [18] et Heussinger et al. [12] l'âge de survenue de la 1ère poussée supérieur à 10 ans était un facteur de risque. Le risque est également plus élevé dans les neuropathies optiques bilatérales simultanées [15, 55, 100].

Miller et al. [103] montraient significativement un risque plus élevé chez les patients atteints de névrite optique aiguë lorsqu'ils présentaient des lésions démyélinisantes sur leur IRM cérébrale. 50% des patients présentant des lésions cérébrales lors de leur 1e épisode de NOA avaient un risque plus élevé de SEP [104] versus 16% lorsque les lésions n'étaient pas retrouvées. Les anomalies à l'IRM cérébrale, et notamment le nombre de lésions présentes dès le 1er épisode de NOA représentaient également un risque d'évoluer vers une SEP dans la série de Heussinger et al. [12] et de la même façon chez les adultes dans la cohorte ONTT (*optic neuritis treatment trial*)[57]. Une étude de 2008 chez l'adulte [105] montrait également que la probabilité cumulée de développer une SEP dans les 15 ans suivant la survenue d'une NOA était de 50%. Cette probabilité était d'autant plus forte que la neuropathie optique était

accompagnée de lésions à l'IRM cérébrale initiale. En effet, 25% des patients n'ayant pas de lésions sur l'IRM cérébrale versus 72% des patients s'il existait une ou plus d'une lésion cérébrale à l'IRM développaient à 15 ans une SEP. Des critères d'IRM prédictifs de l'évolution vers une SEP ont été identifiés dans les travaux de Mikaeloff et al. sur une population pédiatrique [106, 107]. Les critères prédictifs étaient la présence de lésions inflammatoires perpendiculaires au grand axe du corps calleux, et la présence seule de lésions bien limitées. Ces mêmes facteurs étaient décrits également dans l'étude de Neuteboom et al. [108] comme des facteurs prédictifs d'évolution précoce vers une SEP cliniquement sévère.

La présence de bandes oligoclonales dans le LCR lors du premier épisode de NOA était un facteur prédictif souvent rapporté dans les séries [12]. Chez 50 à 90 % des enfants atteints de SEP sont retrouvés des bandes oligoclonales [109, 110, 107]. La présence de bandes oligoclonales augmenterait avec l'âge, passant de 27% des enfants ayant présenté leur 1er épisode avant 10 ans versus 52% si ce 1e épisode survenait après 10 ans [107]. Elles seraient le reflet de facteurs évolutifs de cette pathologie [110].

La plupart de tous ces facteurs prédictifs rapportés ci-dessus sont retrouvés dans notre étude chez les 4 patients ayant évolués vers une SEP. Ils étaient tous âgés de plus de 12 ans lors du 1er épisode de neuropathie optique. Ces patients avaient présenté des récidives (2 épisodes minimum à type de neuropathie optique aiguë ou trouble sensitivo-moteur). Le 1er épisode de neuropathie optique aiguë était unilatéral. Enfin, l'IRM cérébrale mettait en évidence des anomalies de signal de localisation prédictive.

5.6 Evolution et NOA récidivantes

Selon l'étude de Bee et al. [14], la récupération d'acuité visuelle et de la vision des couleurs était meilleure quand l'atteinte était unilatérale (63.6% avaient une AV > 0.5/10, 86.4% avaient regagné une vision >20/200 dans le groupe NOA unilatérale alors qu'un cas seulement (20%) regagnait une AV >20/200 dans le groupe NOA bilatérale). Dans l'étude pédiatrique de Roussat et al. [15], 25% ont présenté une récidive de NOA, dont 2 dans le cadre d'une SEP diagnostiquée secondairement.

Dans notre étude, les résultats étaient comparables avec 29.3% de récidives. Plus de 60% ont récupéré une fonction visuelle complète.

Il existe également une forme toute particulière de NOA récidivantes appelée CRION (Chronic Relapsing Inflammatory Optic Neuropathy). La littérature rapportait une étude portant sur 122 patients avec CRION entre 2003 et 2013 [42]. Cette étude faisait état d'une entité nosologique à part entière, décrite dès 2003. Les patients présentaient en effet des névrites optiques à répétition, pouvant ainsi faire évoquer le diagnostic de SEP. Cependant, il n'existait aucune lésion inflammatoire sur l'imagerie cérébrale. Le diagnostic de CRION est un diagnostic d'exclusion, basé sur l'absence d'anticorps anti-NMO, la normalité de l'imagerie du SNC et après avoir éliminé les diagnostics différentiels [42, 43, 111].

Dans notre étude, deux enfants (4.9%) ont présenté plus de 3 récidives de NOA durant la période de suivi associés à des IRM cérébrales normales, arguments évocateurs d'une probable CRION.

5.7 **Traitement**

La prise en charge thérapeutique des neuropathies optiques aiguë consiste au traitement de la cause comme par exemple le retrait du facteur de compression.

Les névrites optiques proprement dites sont connues pour évoluer parfois sans traitement mais les résultats au long cours peuvent laisser des défects visuels.

Il existait peu d'étude prospective contrôlée sur la prise en charge thérapeutique des neuropathies optiques aiguës de l'enfant. La prise en charge thérapeutique a de plus évoluée à travers les décennies. Jusqu'en 1985, aucun traitement n'était préconisé [71, 15]. Puis l'utilisation des corticostéroïdes était indiquée en première intention. Le mode d'administration était parfois controversé dans l'atteinte visuelle: voie orale, rétrobulbaire ou intraveineuse. L'*ONTT ou optic neuritis treatment trial* a montré que l'utilisation précoce de méthylprednisolone intraveineuse permettait une réponse favorable rapide quant à la normalisation du déficit visuel mais qu'il n'y avait pas de différence significative à un an sur le pronostic visuel dans les autres modes d'administration du traitement [112]. Certaines équipes utilisaient la dexaméthasone intraveineuse aidant à l'amélioration rapide de la vision. Beck et al. dans une étude multicentrique de 389 patients présentant une poussée de névrite optique aiguë avait traité un groupe par méthylprednisolone intraveineuse pendant trois jours puis onze jours par corticothérapie par voie orale, un deuxième groupe uniquement par

corticostéroïdes per os durant quatorze jours, et enfin un troisième groupe par placebo pendant quatorze jours [113]. Le groupe traité par méthylprednisolone intraveineuse suivi d'un traitement oral avait un risque moins élevé de développer des manifestations cliniques de SEP les deux ans suivants la première névrite optique par rapport aux deux autres groupes. Dans une méta-analyse de Gal et al. [6], qui rapportaient 6 essais randomisés, tout âge confondu, les traitements des neuropathies optiques aiguës étaient comparés. L'auteur relatait l'utilisation de doses variant de 200 mg à 3770 mg en dose cumulée. Au total, les auteurs concluaient qu'il n'existait aucun bénéfice en termes de récupération de l'acuité visuelle ou du champ visuel pour les doses étudiées que ce soit avec l'utilisation de corticoïdes intraveineux ou per os et quelques soit la posologie. Une corticothérapie orale à la dose de 1 mg/kg/jour pendant 10 jours (avec décroissance de dose) était proposée par les auteurs Roussat et al. [15], Brady et al. [114], Cuendet Graf et al. [56], et Beck et al. [115, 116, 117]. D'autres proposaient une corticothérapie intraveineuse par bolus pendant 3 jours avec relai par voie orale à 1mg/kg/jour pendant 15 jours en diminuant progressivement jusqu'à l'arrêt [15, 113, 114].

Différents protocoles sont donc appliqués. D'autres études multicentriques, comparatives dans la population pédiatrique seraient nécessaires.

6 Conclusion

La neuropathie optique aiguë de l'enfant est une maladie peu fréquente. Il existe des spécificités cliniques et paracliniques pédiatriques. Les étiologies incriminées chez l'enfant sont diverses. Les facteurs postinfectieux et postvaccinaux sont de loin les plus fréquemment rapportés. Mais la neuropathie optique aiguë peut être la première manifestation d'une pathologie démyélinisante du SNC.

L'évolution clinique et le pronostic visuel de la neuropathie optique aiguë sont différents selon l'étiologie évoquée. Le protocole consistant à administrer du méthylprednisolone en intraveineux pendant trois jours permet une récupération rapide et favorable dans la majorité des poussées de NOA.

Bibliographie

1. Pohl D. Epidemiology, immunopathogenesis and management of pediatric central nervous system inflammatory demyelinating conditions. Curr Opin Neurol. juin 2008;21(3):366‑72.

2. Banwell B, Ghezzi A, Bar-Or A, Mikaeloff Y, Tardieu M. Multiple sclerosis in children: clinical diagnosis, therapeutic strategies, and future directions. Lancet Neurol. oct 2007;6(10):887‑902.

3. Wingerchuk DM, Lennon VA, Pittock SJ, Lucchinetti CF, Weinshenker BG. Revised diagnostic criteria for neuromyelitis optica. Neurology. mai 2006;66(10):1485‑9.

4. De Seze J, Stojkovic T, Ferriby D, Gauvrit J-Y, Montagne C, Mounier-Vehier F, et al. Devic's neuromyelitis optica: clinical, laboratory, MRI and outcome profile. J Neurol Sci. mai 2002;197(1-2):57‑61.

5. De Seze J. NEuromyelitis optica. Arch Neurol. sept 2003;60(9):1336‑8.

6. Gal RL, Vedula SS, Beck R. Corticosteroids for treating optic neuritis. Cochrane Database Syst Rev. 2012;4:CD001430.

7. Haberland C. Clinical neuropathology: text and color atlas. New York : Demos Medical Publishing ; 2007. p. 157 -168 Chapter 8 Demyelinating diseases.

8. Danziger N., Alamowitch S. Neurologie. Clamecy : Med-line ; 2009. 5e édition, chap 16 p.108

9. Rodriguez M, Siva A, Cross SA, O'Brien PC, Kurland LT. Optic neuritis: a population-based study in Olmsted County, Minnesota. Neurology. févr 1995;45(2):244‑50.

10. Banwell B, Kennedy J, Sadovnick D, Arnold DL, Magalhaes S, Wambera K, et al. Incidence of acquired demyelination of the CNS in Canadian children. Neurology. janv 2009;72(3):232‑9.

11. Langer-Gould A, Zhang JL, Chung J, Yeung Y, Waubant E, Yao J. Incidence of acquired CNS demyelinating syndromes in a multiethnic cohort of children. Neurology. sept 2011;77(12):1143‑8.

12. Heussinger N, Kontopantelis E, Gburek-Augustat J, Jenke A, Vollrath G, Korinthenberg R, et al. Oligoclonal bands predict multiple sclerosis in children with optic neuritis. Ann Neurol. juin 2015;77(6):1076‑82.

13. The clinical profile of optic neuritis. Experience of the Optic Neuritis Treatment Trial. Optic Neuritis Study Group. Arch Ophthalmol Chic Ill 1960. déc 1991;109(12):1673‑8.

14. Bee Y-S, Lin M-C, Wang C-C, Sheu S-J. Optic neuritis: clinical analysis of 27 cases. Kaohsiung J Med Sci. mars 2003;19(3):105‑12.

15. B. Roussat. Les neuropathies optiques aiguës de l'enfant : particularités cliniques et thérapeutiques. À propos de 28 yeux chez 20 enfants. /data/revues/01815512/00240001/36/ [Internet]. août 2008; Disponible sur: http://www.em-consulte.com/en/article/111495

16. Visudhiphan P, Chiemchanya S, Santadusit S. Optic neuritis in children: recurrence and subsequent development of multiple sclerosis. Pediatr Neurol. nov 1995;13(4):293‑5.

17. Ness JM, Chabas D, Sadovnick AD, Pohl D, Banwell B, Weinstock-Guttman B, et al. Clinical features of children and adolescents with multiple sclerosis. Neurology. avr 2007;68(16 Suppl 2):S37‑45.

18. Mikaeloff Y, Suissa S, Vallée L, Lubetzki C, Ponsot G, Confavreux C, et al. First episode of acute CNS inflammatory demyelination in childhood: prognostic factors for multiple sclerosis and disability. J Pediatr. févr 2004;144(2):246‑52.

19. Ouallet J-C, Brochet B. Aspects cliniques, physiopathologiques, et thérapeutiques de la sclérose en plaques. EMC - Neurol. oct 2004;1(4):415‑57.

20. Weng W-C, Yang C-C, Yu T-W, Shen Y-Z, Lee W-T. Multiple Sclerosis With Childhood Onset: Report of 21 Cases in Taiwan. Pediatr Neurol. nov 2006;35(5):327‑34.

21. Krupp LB, Hertz DP. Pediatric multiple sclerosis Conference Report overview. Neurology. avr 2007;68(16 suppl 2):S1‑2.

22. Mikaeloff Y, Maurey H, Tardieu M. [Innovations on multiple sclerosis]. Arch Pédiatrie Organe Off Sociéte Fr Pédiatrie. déc 2007;14(12):1468‑71.

23 Bernard-Valnet R, Marignier R. [Evolution of Devic's neuromyelitis optica spectrum disorders]. Presse Médicale Paris Fr 1983. avr 2015;44(4 Pt 1):401‑10.

24. Bencherif MZ, Karib H, Tachfouti S, Guedira K, Mohcine Z. [Devic's neuromyelitis optica. A childhood case and review of the literature]. J Fr Ophtalmol. mai 2000;23(5):488‑90.

25. Inaloo S, Haghbin S, Moradi M, Dashti H, Safari N. Acquired CNS Demyelinating Syndrome in Children Referred to ShirazPediatric Neurology Ward. Iran J Child Neurol. 2014;8(2):18‑23.

26. Djemal N, Ben Salah M, Ben Hlima N, Ben Rhomdhane W, Ben Ammar H, Chaabouni M, et al. [Devic's neuromyelitis optica in children: a case report and review of the literature]. Arch Pédiatrie Organe Off Sociéte Fr Pédiatrie. nov 2007;14(11):1337‑40.

27. Mandler RN. Neuromyelitis optica — Devic's syndrome, update. Autoimmun Rev. oct 2006;5(8):537‑43.

28. Belman AL, Chitnis T, Renoux C, Waubant E, International Pediatric MS Study Group. Challenges in the classification of pediatric multiple sclerosis and future directions. Neurology. avr 2007;68(16 Suppl 2):S70‑4.

29. Tardieu M, Mikaeloff Y. What is acute disseminated encephalomyelitis (ADEM)? Eur J Paediatr Neurol EJPN Off J Eur Paediatr Neurol Soc. 2004;8(5):239‑42.

30. Mikaeloff Y, Caridade G, Husson B, Suissa S, Tardieu M. Acute disseminated encephalomyelitis cohort study: Prognostic factors for relapse. Eur J Paediatr Neurol. mars 2007;11(2):90‑5.

31. Alphandari A, Milea D. Névrite optique. Diagnostics différentiels. Rev Neurol (Paris). 2010;166(12):970‑7.

32. Bouyon M, Blanc F, Ballonzoli L, Fleury M, Zaenker C, Speeg-Schatz C, et al. [Optic neuropathy and meningioma: a diagnostic trap]. J Fr Ophtalmol. mars 2013;36(3):221‑9.

33. Cavallerano J. Ocular manifestations of diabetes mellitus. Optom Clin Off Publ Prentice Soc. 1992;2(2):93‑116.

34. Federico P, Guarino G, Mattera E, Rossi V, Viteritti N, Iacono G. [Hypothyroidism associated with retrobulbar optic neuritis. A clinical case]. Clin Ter. déc 1995;146(12):865‑8.

35. Raigal Caño A, Hortigüela Martín V, Sánchez Carretero MJ, Sánchez Casado M, López de Toro Martín-Consuegra I, Marina Martínez L. [Ischemic optic neuropathy in the multiple trauma victim]. Med Intensiva Soc Esp Med Intensiva Unidades Coronarias. sept 2008;32(6):312‑4.

36. Guy J, Feuer WJ, Porciatti V, Schiffman J, Abukhalil F, Vandenbroucke R, et al. Retinal ganglion cell dysfunction in asymptomatic G11778A: Leber hereditary optic neuropathy. Invest Ophthalmol Vis Sci. févr 2014;55(2):841‑8.

37. Wilczyński M, Wilczyńska O. Severe acute bilateral alcohol-induced toxic optic neuropathy–case report. Klin Oczna. 2012;114(3):208‑12.

38. Kesler A, Pianka P. Toxic optic neuropathy. Curr Neurol Neurosci Rep. sept 2003;3(5):410‑4.

39. Miléa D. [Nutritional, toxic and drug-induced optic neuropathies]. Rev Prat. 15 déc 2001;51(20):2215‑9.

40. Woon C, Tang RA, Pardo G. Nutrition and optic nerve disease. Semin Ophthalmol. sept 1995;10(3):195‑202.

41. Heng JE, Vorwerk CK, Lessell E, Zurakowski D, Levin LA, Dreyer EB. Ethambutol is toxic to retinal ganglion cells via an excitotoxic pathway. Invest Ophthalmol Vis Sci. janv 1999;40(1):190‑6.

42. Petzold A, Plant GT. Chronic relapsing inflammatory optic neuropathy: a systematic review of 122 cases reported. J Neurol. janv 2014;261(1):17‑26.

43. Colpak AI, Kurne AT, Oguz KK, Has AC, Dolgun A, Kansu T. White matter involvement beyond the optic nerves in CRION as assessed by diffusion tensor imaging. Int J Neurosci. janv 2015;125(1):10‑7.

44. Anderson MD, Kennedy CA, Lewis AW, Christensen GR. Retrobulbar Neuritis Complicating Acute Epstein-Barr Virus Infection. Clin Infect Dis. mai 1994;18(5):799‑801.

45. Peponis VG, Chatziralli IP, Parikakis EA, Chaira N, Katzakis MC, Mitropoulos PG. Bilateral Multifocal Chorioretinitis and Optic Neuritis due to Epstein-Barr Virus: A Case Report. Case Rep Ophthalmol. oct 2012;3(3):327‑32.

46. Pahor D. Bilateral optic neuritis in a child following Epstein-Barr virus infection. Coll Antropol. 2005;29 Suppl 1:129‑32.

47. Verhey LH, Banwell BL. Chapter 104 - Inflammatory, vascular, and infectious myelopathies in children. In: Olivier Dulac ML and HBS, éditeur. Handbook of Clinical Neurology [Internet]. Elsevier; 2013. p. 999‑1017. Disponible sur: http://www.sciencedirect.com/science/article/pii/B9780444529107000209

48. Blanc F, Ballonzoli L, Marcel C, De Martino S, Jaulhac B, de Seze J. Lyme optic neuritis. J Neurol Sci. août 2010;295(1):117‑9.

49. Bodaghi B. Manifestations oculaires de la maladie de Lyme. Médecine Mal Infect. 2007;37(7–8):518‑22.

50. Rothermel H, Hedges TR, Steere AC. Optic Neuropathy in Children With Lyme Disease. Pediatrics. août 2001;108(2):477‑81.

51. Fromont A, Bénatru I, Gignoux L, Couvreur G, Confavreux C, Moreau T. Phénomène d'Uhthoff lié à l'effort, isolé, précédant une sclérose en plaques. Rev Neurol (Paris). janv 2010;166(1):61‑5.

52. Pérez-Cambrodí RJ, Gómez-Hurtado Cubillana A, Merino-Suárez ML, Piñero-Llorens DP, Laria-Ochaita C. Optic neuritis in pediatric population: a review in current tendencies of diagnosis and management. J Optom. sept 2014;7(3):125‑30.

53. Waldman AT, Stull LB, Galetta SL, Balcer LJ, Liu GT. Pediatric optic neuritis and risk of multiple sclerosis: meta-analysis of observational studies. J AAPOS Off Publ Am Assoc Pediatr Ophthalmol Strabismus Am Assoc Pediatr Ophthalmol Strabismus. oct 2011;15(5):441‑6.

54. Boomer J, Siatkowski M. Optic neuritis in adults and children. Semin Ophthalmol. janv 2003;18(4):174‑80.

55. Lucchinetti CF, Kiers L, O'Duffy A, Gomez MR, Cross S, Leavitt JA, et al. Risk factors for developing multiple sclerosis after childhood optic neuritis. Neurology. nov 1997;49(5):1413‑8.

56. Cuendet Graf F, Taylor DS. [Optic neuritis in children]. Bull Société Belge Ophtalmol. 1991;241:7‑23.

57. The 5-year risk of MS after optic neuritis: experience of the optic neuritis treatment trial. 1997. Neurology. déc 2001;57(12 Suppl 5):S36‑45.

58. Lightman S, McDonald WI, Bird AC, Francis DA, Hoskins A, Batchelor JR, et al. Retinal venous sheathing in optic neuritis. Its significance for the pathogenesis of multiple sclerosis. Brain J Neurol. avr 1987;110 (Pt 2):405‑14.

59. Hygino da Cruz LC, Batista RR, Domingues RC, Barkhof F. Diffusion magnetic resonance imaging in multiple sclerosis. Neuroimaging Clin N Am. févr 2011;21(1):71‑88, vii ‑ viii.

60. Janardhan V, Suri S, Bakshi R. Multiple sclerosis: hyperintense lesions in the brain on nonenhanced T1-weighted MR images evidenced as areas of T1 shortening. Radiology. 2007

61. Kremer S, Holl N, Schmitt E, de Sèze J, Moser T, Dietemann J-L. le point sur… - Imagerie des lésions médullaires non traumatiques et non tumorales. Datarevues0221036300919-C2969 [Internet]. févr 2010; Disponible sur: http://www.em-consulte.com/en/article/264693

62. Mati M, Bouarfa A. Neuropathie optique : un mode de révélation atypique de la maladie de Lyme. Rev Neurol (Paris). 2015;171, Supplement 1:A18.

63. Polman CH, Reingold SC, Banwell B, Clanet M, Cohen JA, Filippi M, et al. Diagnostic criteria for multiple sclerosis: 2010 Revisions to the McDonald criteria. Ann Neurol. févr 2011;69(2):292‑302.

64. Hutchinson WM. Acute optic neuritis and the prognosis for multiple sclerosis. J Neurol Neurosurg Psychiatry. mars 1976;39(3):283‑9.

65. Lana-Peixoto MA, Andrade GC. The clinical profile of childhood optic neuritis. Arq Neuropsiquiatr. juin 2001;59(2-B):311‑7.

66. De Leersnyder H, Bursztyn J, Ponsot G, Dulac O, Arthuis M. [Optic neuritis in children. Clinical aspects and evolution in 14 patients (author's transl)]. Arch Fr Pédiatrie. oct 1981;38(8):563‑8.

67. Wilejto M, Shroff M, Buncic JR, Kennedy J, Goia C, Banwell B. The clinical features, MRI findings, and outcome of optic neuritis in children. Neurology. 25 juill 2006;67(2):258‑62.

68. Landy PJ. A prospective study of the risk of developing multiple sclerosis in optic neuritis in a tropical and sub-tropical area. J Neurol Neurosurg Psychiatry. juill 1983;46(7):659‑61.

69. Banwell B, Reder AT, Krupp L, Tenembaum S, Eraksoy M, Alexey B, et al. Safety and tolerability of interferon beta-1b in pediatric multiple sclerosis. Neurology. févr 2006;66(4):472‑6.

70. Greer JM, McCombe PA. Role of gender in multiple sclerosis: clinical effects and potential molecular mechanisms. J Neuroimmunol. mai 2011;234(1-2):7‑18.

71. Hierons R, Lyle TK. Bilateral retrobulbar optic neuritis. Brain J Neurol. mars 1959;82(1):56‑67.

72. Selbst RG, Selhorst JB, Harbison JW, Myer EC. Parainfectious optic neuritis. Report and review following varicella. Arch Neurol. juin 1983;40(6):347‑50.

73. Pohl D, Rostasy K, Gieffers J, Maass M, Hanefeld F. Recurrent optic neuritis associated with Chlamydia pneumoniae infection of the central nervous system. Dev Med Child Neurol. sept 2006;48(9):770‑2.

74. Yen MY, Liu JH. Bilateral optic neuritis following bacille Calmette-Guérin (BCG) vaccination. J Clin Neuroophthalmol. déc 1991;11(4):246‑9.

75. Kazarian EL, Gager WE. Optic neuritis complicating measles, mumps, and rubella vaccination. Am J Ophthalmol. oct 1978;86(4):544‑7.

76. Mikaeloff Y, Caridade G, Assi S, Tardieu M, Suissa S, KIDSEP study group of the French Neuropaediatric Society. Hepatitis B vaccine and risk of relapse after a first childhood episode of CNS inflammatory demyelination. Brain J Neurol. avr 2007;130(Pt 4):1105‑10.

77. Karussis D, Petrou P. The spectrum of post-vaccination inflammatory CNS demyelinating syndromes. Autoimmun Rev. mars 2014;13(3):215‑24.

78. Langer-Gould A, Qian L, Tartof SY, Brara SM, Jacobsen SJ, Beaber BE, et al. Vaccines and the risk of multiple sclerosis and other central nervous system demyelinating diseases. JAMA Neurol. déc 2014;71(12):1506‑13.

79. Kriss A, Francis DA, Cuendet F, Halliday AM, Taylor DS, Wilson J, et al. Recovery after optic neuritis in childhood. J Neurol Neurosurg Psychiatry. oct 1988;51(10):1253‑8.

80. Iannetti P, Marciani MG, Spalice A, Spanedda F, Raucci U, Trasimeni G, et al. Primary CNS demyelinating diseases in childhood: multiple sclerosis. Childs Nerv Syst ChNS Off J Int Soc Pediatr Neurosurg. mars 1996;12(3):149‑54.

81. Frederiksen JL, Larsson HB, Olesen J. Correlation of magnetic resonance imaging and CSF findings in patients with acute monosymptomatic optic neuritis. Acta Neurol Scand. sept 1992;86(3):317‑22.

82. Rush CA, MacLean HJ, Freedman MS. Aggressive multiple sclerosis: proposed definition and treatment algorithm. Nat Rev Neurol. juill 2015;11(7):379‑89.

83. Frischer JM, Bramow S, Dal-Bianco A, Lucchinetti CF, Rauschka H, Schmidbauer M, et al. The relation between inflammation and neurodegeneration in multiple sclerosis brains. Brain J Neurol. mai 2009;132(Pt 5):1175‑89.

84. Dyment DA, Ebers GC, Sadovnick AD. Genetics of multiple sclerosis. Lancet Neurol. févr 2004;3(2):104‑10.

85. Brissaud O, Palin K, Chateil JF, Pedespan JM. [Multiple sclerosis: pathogenesis and manifestations in children]. Arch Pédiatrie Organe Off Sociéte Fr Pédiatrie. sept 2001;8(9):969‑78.

86. Dell'Avvento S, Sotgiu MA, Manca S, Sotgiu G, Sotgiu S. Epidemiology of multiple sclerosis in the pediatric population of Sardinia, Italy. Eur J Pediatr. juill 2015;

87. Boutin B, Esquivel E, Mayer M, Chaumet S, Ponsot G, Arthuis M. Multiple sclerosis in children: report of clinical and paraclinical features of 19 cases. Neuropediatrics. août 1988;19(3):118‑23.

88. Steinlin MI, Blaser SI, MacGregor DL, Buncic JR. Eye problems in children with multiple sclerosis. Pediatr Neurol. avr 1995;12(3):207‑12.

89. Olofsson IA, Skov L, Miranda MJ. [Acute disseminated encephalomyelitis is an important differential diagnosis in the acutely affected child]. Ugeskr Laeger. juill 2015;177(29).

90. Jarius S, Wildemann B. Devic's disease before Devic: Bilateral optic neuritis and simultaneous myelitis in a young woman (1874). J Neurol Sci. août 2015;

91. Jeffery AR, Buncic JR. Pediatric Devic's neuromyelitis optica. J Pediatr Ophthalmol Strabismus. oct 1996;33(5):223‑9.

92. Lennon VA, Kryzer TJ, Pittock SJ, Verkman AS, Hinson SR. IgG marker of optic-spinal multiple sclerosis binds to the aquaporin-4 water channel. J Exp Med. 15 août 2005;202(4):473‑7.

93. Kitley J, Waters P, Woodhall M, et al. Neuromyelitis optica spectrum disorders with aquaporin-4 and myelin-oligodendrocyte glycoprotein antibodies: A comparative study. JAMA Neurol. mars 2014;71(3):276‑83.

94. DiMauro S, Schon EA. Mitochondrial Disorders in the Nervous System. Annu Rev Neurosci. 2008;31(1):91‑123.

95. Kennedy C, Carter S. Relation of optic neuritis to multiple sclerosis in children. Pediatrics. sept 1961;28:377‑87.

96. Riikonen R, Donner M, Erkkilä H. Optic neuritis in children and its relationship to multiple sclerosis: a clinical study of 21 children. Dev Med Child Neurol. juin 1988;30(3):349‑59.

97. Kinnunen E. The incidence of optic neuritis and its prognosis for multiple sclerosis. Acta Neurol Scand. déc 1983;68(6):371‑7.

98. Hely MA, McManis PG, Doran TJ, Walsh JC, McLeod JG. Acute optic neuritis: a prospective study of risk factors for multiple sclerosis. J Neurol Neurosurg Psychiatry. oct 1986;49(10):1125‑30.

99. Rizzo JF, Lessell S. Risk of developing multiple sclerosis after uncomplicated optic neuritis: a long-term prospective study. Neurology. févr 1988;38(2):185‑90.

100. Multiple Sclerosis Risk after Optic Neuritis: Final Optic Neuritis Treatment Trial Follow-Up. Arch Neurol. juin 2008;65(6):727‑32.

101. Riikonen R. The role of infection and vaccination in the genesis of optic neuritis and multiple sclerosis in children. Acta Neurol Scand. nov 1989;80(5):425‑31.

102. Hwang JS, Kim S-J, Yu YS, Chung H. Clinical characteristics of multiple sclerosis and associated optic neuritis in Korean children. J AAPOS Off Publ Am Assoc Pediatr Ophthalmol Strabismus Am Assoc Pediatr Ophthalmol Strabismus. déc 2007;11(6):559‑63.

103. Miller DH, Ormerod IE, McDonald WI, MacManus DG, Kendall BE, Kingsley DP, et al. The early risk of multiple sclerosis after optic neuritis. J Neurol Neurosurg Psychiatry. déc 1988;51(12):1569‑71.

104. CHAMPS Study Group. Interferon beta-1a for optic neuritis patients at high risk for multiple sclerosis. Am J Ophthalmol. oct 2001;132(4):463‑71.

105. Optic Neuritis Study Group. Multiple sclerosis risk after optic neuritis: final optic neuritis treatment trial follow-up. Arch Neurol. juin 2008;65(6):727‑32.

106. Mikaeloff Y, Adamsbaum C, Husson B, Vallée L, Ponsot G, Confavreux C, et al. MRI prognostic factors for relapse after acute CNS inflammatory demyelination in childhood. Brain J Neurol. sept 2004;127(Pt 9):1942‑7.

107. Mikaeloff Y, Caridade G, Assi S, Suissa S, Tardieu M. Prognostic factors for early severity in a childhood multiple sclerosis cohort. Pediatrics. sept 2006;118(3):1133‑9.

108. Neuteboom RF, Boon M, Catsman Berrevoets CE, Vles JS, Gooskens RH, Stroink H, et al. Prognostic factors after a first attack of inflammatory CNS demyelination in children. Neurology. sept 2008;71(13):967‑73.

109. Ghezzi A, Caputo D, Zaffaroni M, Giussani D, Cazzullo CL. Electrophysiological tests and CSF examination in patients with optic neuritis. Acta Neurol Belg. avr 1983;83(2):80‑7.

110. Pohl D, Rostasy K, Reiber H, Hanefeld F. CSF characteristics in early-onset multiple sclerosis. Neurology. nov 2004;63(10):1966‑7.

111. Petzold A, Plant GT. Diagnosis and classification of autoimmune optic neuropathy. Autoimmun Rev. mai 2014;13(4-5):539‑45.

112. Cleary PA, Beck RW, Anderson MM, Kenny DJ, Backlund JY, Gilbert PR. Design, methods, and conduct of the Optic Neuritis Treatment Trial. Control Clin Trials. avr 1993;14(2):123‑42.

113. Beck RW, Cleary PA, Anderson MM, Keltner JL, Shults WT, Kaufman DI, et al. A randomized, controlled trial of corticosteroids in the treatment of acute optic neuritis. The Optic Neuritis Study Group. N Engl J Med. févr 1992;326(9):581‑8.

114. Brady KM, Brar AS, Lee AG, Coats DK, Paysse EA, Steinkuller PG. Optic neuritis in children: clinical features and visual outcome. J AAPOS Off Publ Am Assoc Pediatr Ophthalmol Strabismus Am Assoc Pediatr Ophthalmol Strabismus. avr 1999;3(2):98‑103.

115. Beck RW, Kupersmith MJ, Cleary PA, Katz B. Fellow eye abnormalities in acute unilateral optic neuritis. Experience of the optic neuritis treatment trial. Ophthalmology. mai 1993;100(5):691‑7; discussion 697‑8.

116. Visual function 5 years after optic neuritis: experience of the Optic Neuritis Treatment Trial. The Optic Neuritis Study Group. Arch Ophthalmol Chic Ill 1960. déc 1997;115(12):1545‑52.

117. Beck RW, Cleary PA. Optic neuritis treatment trial. One-year follow-up results. Arch Ophthalmol Chic Ill 1960. juin 1993;111(6):773‑5.

Sommaire des illustrations

ILLUSTRATION 1 : Schéma en coupe horizontale du globe oculaire P. 12

ILLUSTRATION 2 : Encéphale humain, vue centrale, hémisphères cérébraux « écartés », et voies optiques p. 13

ILLUSTRATION 3 : Fond d'œil schématique P. 21

ILLUSTRATION 4 : Fond d'œil normal P. 22

ILLUSTRATION 5 : Fond d'œil pathologique : œdème papillaire P. 22

ILLUSTRATION 6 : Champ visuel normal œil droit et exemples de scotome p. 23

ILLUSTRATION 7 : Illustration d'un PEV normal bilatéral avec onde P100 p. 24

ILLUSTRATION 8 : IRM cérébrale, coupe axiale, T2 p. 25

ILLUSTRATION 9 : IRM cérébrale d'un patient de la cohorte, coupe axiale centrée sur les voies optiques, T2 p. 25

ILLUSTRATION 10 : IRM cérébrale, coupe sagittale FLAIR p. 26

GRAPHIQUE 1 : Répartition saisonnière des 1ers épisodes de NOA p. 29

ILLUSTRATION 11 : IRM cérébrales d'un patient de notre cohorte p. 31

Bibliographie des illustrations

ILLUSTRATION 1 : Schéma en coupe horizontale du globe oculaire : illustration issue du « collège national des enseignants d'ophtalmologie »

ILLUSTRATION 2 : Encéphale humain, vue centrale, hémisphères cérébraux « écartés ». Voies optiques : illustration issue de « encéphale modifié d'après « Pour la science ».181,p.60-67, nov.1992 »

ILLUSTRATION 3 : Fond d'œil schématique : illustration issue du « collège national des enseignants d'ophtalmologie »

ILLUSTRATION 4 : Fond d'œil normal : illustration issue du « collège national des enseignants d'ophtalmologie »

ILLUSTRATION 5 : Fond d'œil pathologique : œdème papillaire : illustration issue du « collège national des enseignants d'ophtalmologie »

ILLUSTRATION 6 : Champ visuel normal (œil droit) et exemples de scotomes

ILLUSTRATION 7 : Illustration d'un PEV normal bilatéral avec onde P100 : illustration issue du Laboratoire d'explorations fonctionnelles de la vision, Centre Basse vision

ILLUSTRATION 8 : IRM cérébrale, centrée sur les voies optiques d'un patient de notre cohorte issue de notre logiciel DxMM

ILLUSTRATION 9 : IRM cérébrale, coupe axiale, T1 : illustration issue du site « http://info-radiologie.ch/sclerose-en-plaque.php »

ILLUSTRATION 10 : IRM cérébrale, coupe sagittale FLAIR : illustration issue du site « http://info-radiologie.ch/sclerose-en-plaque.php »

ILLUSTRATION 11 : IRM cérébrales d'un patient de notre cohorte issue de notre logiciel DxMM

Neuropathies Optiques Aiguës de l'enfant

Etude rétrospective sur 41 patients au CHU d'Amiens

Introduction : La neuropathie optique aiguë (NOA) est une pathologie rare de l'enfant correspondant à une inflammation de survenue aiguë. L'objectif était de rapporter les particularités cliniques, étiologiques et évolutives des patients hospitalisés pour NOA.

Matériel et Méthode : Etude rétrospective, monocentrique, descriptive, de patients de moins de 18 ans, hospitalisés et suivis dans le service de Neurologie Pédiatrique de 1998 à Mai 2015 au CHU d'Amiens, pour un 1e épisode de NOA. 41 patients furent inclus et pour lesquels les données cliniques et paracliniques furent colligées.

Résultats : L'âge moyen de survenue du 1e épisode de NOA était de 11.1 ans ±3.6 avec une prédominance féminine (63.4%). L'atteinte était unilatérale dans 63.4% des cas. L'IRM cérébrale était anormale dans 46.1% des cas. La NOA était idiopathique dans 53.7% des cas. 6 patients avaient présenté une infection dont 3 infections virales. 4 patients ont évolué vers une sclérose en plaques (SEP). Une corticothérapie par bolus intraveineux de 3 jours fût réalisée chez 80.5% des patients.

Discussion : Nos données sont comparables à la littérature pour l'âge de survenue, le sexe, l'unilatéralité. Le risque d'évoluer vers une SEP était moindre (9.7%), et des facteurs prédictifs ont été identifiées : la présence de lésions à l'IRM cérébrale, de bandes oligoclonales et le nombre de récidives de NOA. Le traitement par corticothérapie avait toujours permis une bonne récupération visuelle.

Conclusion : La NOA est une maladie rare avec des spécificités pédiatriques, et des étiologies diverses. La NOA peut être la 1e manifestation d'une pathologie démyélinisante du système nerveux central telle que la SEP. La prise en charge thérapeutique précoce est primordiale pour limiter le risque de déficit visuel à plus long terme.

Mots-clés : Neuropathie optique aiguë, Neuropathie optique rétrobulbaire, Sclérose en plaques, Corticothérapie

Acute Optic Neuropathy in children

Retrospective study of 41 patients at the University Hospital of Amiens

Introduction: The acute optic neuritis (AON) is a rare disease. It's corresponding to acute optic nerve inflammation. The objective was to report the clinical, etiologic and evolutionary particularities of patients who were hospitalized for AON.

Materials and Methods: This is a retrospective, single-center, descriptive study, including patients who have less than 18 years old, hospitalized and followed in the Pediatric Neurology service at the University Hospital of Amiens, from 1998 to May 2015, for a first episode of AON. 41 patients were included and analyzed for which clinical and laboratory data were collected.

Results: The mean age of onset of first episode of AON was 11.1 ± 3.6 years with a female predominance (63.4%). The disease was unilateral in 63.4% of cases. Brain MRI was abnormal in 46.1% of cases. The AON was idiopathic in 53.7% of cases. 6 patients had an infection which was viral for 3, and 4 evolved in MS. An intravenous corticosteroid bolus of 3 days was performed in 80.5% of patients.

Discussion: Our data are similar to literature for the age of onset, gender, and sidedness. The risk of moving towards a multiple sclerosis (MS) was lower (9.7%). Predictors of developing MS have been identified: the presence of lesions on brain MRI, of oligoclonal bands and the number of recurrences AON. Treatment with corticosteroids has always allowed a good visual recovery.

Conclusion: The AON is an uncommon disease with pediatric specificities. The causes are many. The AON may be the first manifestation of a demyelinating disease of the central nervous system such as MS. Early therapeutic management is vital to limit the risk of longer-term visual impairment.

Keywords: acute optic neuritis, retrobulbar optic neuropathy, multiple sclerosis, corticosteroids