HAL
open science

Carcinome sécrétant mammaire : un spectre histopathologique et génomique caractérisé par un gène de fusion récurrent ETV6-NTRK3. Analyse clinique, morphologique, immunohistochimique, cytogénétique et moléculaire d'une série de 12 cas de carcinome sécrétant mammaire et revue de la littérature

Marie del Castillo

To cite this version:

Marie del Castillo. Carcinome sécrétant mammaire : un spectre histopathologique et génomique caractérisé par un gène de fusion récurrent ETV6-NTRK3. Analyse clinique, morphologique, immunohistochimique, cytogénétique et moléculaire d'une série de 12 cas de carcinome sécrétant mammaire et revue de la littérature. Médecine humaine et pathologie. 2015. dumas-01245108

HAL Id: dumas-01245108

https://dumas.ccsd.cnrs.fr/dumas-01245108v1

Submitted on 16 Dec 2015

HAL is a multi-disciplinary open access archive for the deposit and dissemination of scientific research documents, whether they are published or not. The documents may come from teaching and research institutions in France or abroad, or from public or private research centers.

L'archive ouverte pluridisciplinaire **HAL**, est destinée au dépôt et à la diffusion de documents scientifiques de niveau recherche, publiés ou non, émanant des établissements d'enseignement et de recherche français ou étrangers, des laboratoires publics ou privés.

Université de Bordeaux

U.F.R. DES SCIENCES MEDICALES

Année 2015 N°3129

Thèse pour l'obtention du

DIPLOME D'ETAT de DOCTEUR EN MEDECINE

Discipline : Anatomie et Cytologie Pathologiques

Présentée et soutenue publiquement le 12 Octobre 2015

Par Marie DEL CASTILLO

Née le 12 Octobre 1987 à Bayonne (64)

CARCINOME SECRETANT MAMMAIRE : UN SPECTRE HISTOPATHOLOGIQUE ET GENOMIQUE CARACTERISE PAR UN GENE DE FUSION RECURRENT *ETV6-NTRK3*

Analyse clinique, morphologique, immunohistochimique, cytogénétique et moléculaire d'une série de 12 cas de carcinome sécrétant mammaire et revue de la littérature

Directeur de thèse

Monsieur le Docteur Gaëtan Mac Grogan, Institut Bergonié

Membres du jury

Monsieur le Professeur et Doyen Pierre DUBUS	Président
Monsieur le Professeur Jean-Michel COINDRE	Juge
Madame le Professeur Béatrice VERGIER	Juge
Madame le Docteur Christine TUNON DE LARA	Juge

REMERCIEMENTS

A mes parents, Louté et Christian, qui ont toujours été là pour moi. Vous nous avez toujours offert le meilleur sans ménager vos efforts. Chacun à votre façon, vous nous avez inculqué les bases essentielles pour avancer dans la vie et dans le travail. Merci de m'avoir permis de faire ces longues études de médecine, c'est grâce à vous que je vais demain exercer un métier qui me passionne. A ma sœur, Hélène, qui a toujours été d'un soutien sans faille dans les moments difficiles, et à mon frère Michel, qui aime tant me taquiner. Je vous aime.

A mon Papé Michel, je suis si triste que tu ne sois pas des nôtres ce jour… Tu as été un modèle pour moi par ta rigueur, ton pragmatisme et ta sagesse. J'espère te faire honneur. A Tatie, qui s'est toujours occupé de nous. A mes grands-parents Mamimona, Abuelo, à mes oncles et tantes Antonio, Paquita, Marie, Isabelle, Kakou, Gérard, Jean-Louis, Philippe, Marie-Caroline, à mes cousins et cousines François, Camille, Romain, Antoine, Thomas, Alexandra, Mathieu, Marine, et la petite Maliya, merci pour votre tendresse, votre affection et votre soutien sans faille. Je suis heureuse des moments que nous partageons ensemble. A ma grand-mère Mamée, à mes oncles et tantes Philippe, Joëlle, Cécile et Jo, à mes cousins Baptiste, Pierre, Paloma, Anna et Antoine, merci pour votre amitié et votre bienveillance.

A Aude, mon petit Pioupiou, ton amitié a illuminé ma vie. Qu'elle dure toujours. Merci pour tout.

A ma chère Christelle, depuis le début de ces longues études, tu es ma plus proche et plus fidèle amie. Même si nos routes sont séparées par les océans, je serai toujours là pour toi.

A Marie-Laure, merci pour cette belle amitié qui se renouvelle à chaque rencontre.

A Ségolène et sa grande famille, je suis heureuse que notre amitié continue malgré la distance.

A Ummuhan et Hilal, mes belles princesses, chaque moment passé avec vous est d'une saveur toute particulière. Merci pour votre amitié.

A mes amis de fac, à ceux que la vie ou l'ECN a emportés plus ou moins loin, je suis heureuse que vous ayez trouvé votre voie.

A mes co-internes anapaths, Benjamin, Fanny, Léa, Marie, Clémence, Frantz, Sarah, Adeline, Elodie, Clémence, Sophie, Boubou, Debbie, Magchou, Bertrand, Lisa, Julie, Tuka, Abir, nous formons une belle promo dans le travail et dans les à-côtés. A Houda, Amira, Rym, Ihsane, je suis très heureuse d'avoir pu faire votre connaissance, et d'avoir eu la chance de venir dans vos charmants pays. Vous êtes des pathologistes brillantes. A l'adorable Camille qui a été d'un grand soutien dans la préparation de cette thèse et d'une compagnie géniale pendant notre semestre à Bergonié. A tous les internes avec qui j'ai travaillé et partagé de bons moments. A tous ceux que je retrouve avec plaisir à chaque congrès.

A Claire et sa patience exemplaire, à la douce Marie, à Sophie qui m'a donné de bons conseils pour ce travail, je suis heureuse d'avoir travaillé avec vous. A Geneviève et notre goût prononcé pour la beauté des artéfacts et de la jungle histologique. A Anne pour ses conseils et son bon sens. A Mr Goussot pour nos ballades en scooter. A tous les pathologistes qui m'ont reçu à leur microscope et à leur paillasse pour m'apprendre l'anatomie pathologique, à Bergonié, Pellegrin et Haut-Lévêque. Merci à tous pour votre patience et votre dévouement. A tous les techniciens et techniciennes et toutes les secrétaires avec qui j'ai pris plaisir à travailler et à plaisanter.

Aux anapaths bayonnais et biarrots, qui m'ont reçu avec une grande gentillesse dès le premier jour. J'espère travailler bientôt avec vous. Aux équipes des urgences, d'hématologie et de radiologie du CHCB, j'ai énormément appris à vos côtés et auprès des malades.

A toute l'équipe de biologie moléculaire et de cytogénétique de Bergonié, merci pour les moments passés en votre compagnie et pour tout ce que vous m'avez appris.

A Frédéric pour son aide précieuse dans la préparation de ce travail, son analyse et son beau schéma. A Agnès pour son travail sur la CGH et son amitié. A Isabelle pour son travail sur la

biologie moléculaire et sa bonne humeur. A Gaëlle pour son travail sur la FISH, ses relectures d'une efficacité redoutable, son dévouement et son goût du travail bien fait.

A Pippa McKelvie-Sebileau et Jone Iriondo pour la correction du manuscrit en langue anglaise et la soumission du papier. A Virginie Duvignau pour son travail sur les figures.

A notre rapporteur,

Madame le Professeur Emmanuelle Charafe-Jauffret

Professeur des Universités

Praticien Hospitalier

Institut Paoli-Calmettes, Marseille

Cher Professeur,

Vous m'honorez en acceptant de juger de ce travail.

Je tiens à vous exprimer tout mon respect et toute ma reconnaissance.

A notre juge,

Monsieur le Professeur Jean-Michel Coindre

Professeur des Universités

Praticien Hospitalier

Institut Bergonié, Bordeaux

Cher Monsieur Coindre,

J'ai eu la grande chance de pouvoir travailler à vos côtés pendant trois semestres passés à l'Institut Bergonié. Votre enseignement clair et précis et l'immensité de vos connaissances font de vous un enseignant formidable. Vous êtes un modèle pour nous tous par votre rigueur et votre efficacité. A côté de votre grande sagesse, vous avez un humour irremplaçable et je garde de très bons souvenirs des repas partagés avec vous. Je suis extrêmement honorée que vous ayez accepté de juger cette thèse. Veuillez trouver ici le témoignage de mon profond respect.

A notre juge,

Madame le Professeur Béatrice Vergier,

Professeur des Universités

Praticien Hospitalier

Hôpital Haut-Lévêque, CHU de Bordeaux

Chère Béatrice,

Vous me faites un grand honneur et un grand plaisir en acceptant de juger ce travail. J'ai eu la chance de travailler à vos côtés, et je vous suis extrêmement reconnaissante pour le dévouement sans faille que vous manifestez à notre égard, en tentant continuellement d'optimiser notre formation, en portant tant de projets, et en vous battant pour que chaque interne puisse évoluer selon ses aspirations. Au-delà du côté professionnel, vous nous considérez avec beaucoup d'humanité et de bienveillance. Vous êtes une coordinatrice et une enseignante formidable.

Veuillez recevoir le témoignage de mon profond respect et toute ma gratitude.

A notre juge,

Madame le Docteur Christine Tunon de Lara

Praticien Hospitalier

Institut Bergonié, Bordeaux

Chère Christine,

Vous me faites un grand honneur en acceptant de faire partie de ce jury de thèse. Je vous en remercie vivement. Veuillez recevoir le témoignage de tout mon respect et de toute ma reconnaissance.

A notre directeur,

Monsieur le Docteur Gaëtan Mac Grogan

Praticien Hospitalier

Institut Bergonié, Bordeaux

Cher Gaëtan,

Je suis vraiment très heureuse de présenter notre travail ce jour. Il est le fruit d'une collaboration longue et efficace, qui a démarré dès le début de mon internat. Tu as été un directeur merveilleux, de par tes conseils précieux, tes relectures scrupuleuses et interactives, et surtout ta patience. Nous avons partagé les moments d'attente, de déception, puis la joie de voir notre travail publié. Je suis fière du chemin accompli grâce à toi. Bien avant ce travail de thèse, lorsque je suis passée dans le service pendant mon externat, tu m'as donné envie de faire partie du monde fabuleux de l'anatomie pathologique, et je t'en remercie de tout cœur car je suis comblée par mon choix. Ton enseignement clair, pertinent et agréable est infiniment précieux. Tu m'as donné le goût de la pathologie mammaire, et j'espère te faire honneur dans mon activité professionnelle. Je tiens à te témoigner mon profond respect et toute mon amitié.

A notre président,

Monsieur le Professeur Pierre Dubus,

Doyen de la Faculté de Médecine de Bordeaux

Directeur de l'UFR des Sciences Médicales

Directeur du département des formations santés dans les DOM-TOM

Professeur des Universités

Praticien Hospitalier

CHU Haut Lévêque, Bordeaux

Cher Monsieur Dubus,

Je ne sais comment vous remercier pour l'attention bienveillante que vous m'avez manifestée depuis la première année de médecine. Vos cours d'histologie m'ont réellement passionné, et ont éveillé en moi une curiosité et un attrait pour ce qui allait devenir ma spécialité, l'anatomie pathologique. Vous répondiez patiemment à mes listes interminables de questions à la fin de chaque cours. En deuxième année, vous m'avez fait confiance et nous avons travaillé ensemble pour préparer les colles du tutorat. Je vous en remercie. Pendant ces dix années d'études passées à la faculté de médecine, puis à l'hôpital, vous avez toujours été d'une grande gentillesse à chacune de nos rencontres, et je suis vraiment très honorée et très heureuse que vous présidiez aujourd'hui mon jury de thèse.

Je tiens à vous exprimer toute ma gratitude et mon profond respect.

TABLE DES MATIÈRES

REMERCIEMENTS 2

TABLE DES MATIÈRES 11

LISTE DES ABRÉVIATIONS UTILISÉES : 13

1. INTRODUCTION 15

A. GÉNÉRALITÉS 15
CLASSIFICATION MOLÉCULAIRE DES CANCERS DU SEIN 15
CARCINOMES À TRANSLOCATION 18
B. DESCRIPTION HISTORIQUE DU CARCINOME SÉCRÉTANT 19
C. EVOLUTION DES CONCEPTIONS ÉPIDÉMIOLOGIQUES À TRAVERS LES SÉRIES 19
D. CARCINOME SÉCRÉTANT : DESCRIPTION MORPHOLOGIQUE ET IMMUNOHISTOCHIMIQUE 20
E. *ETV6-NTRK3* : UN GÈNE DE FUSION COMMUN À DIFFÉRENTS TYPES DE TUMEUR 21
F. *ETV6-NTRK3* : UN GÈNE DE FUSION RÉCURRENT ET SPÉCIFIQUE DU CARCINOME SÉCRÉTANT EN CANCÉROLOGIE MAMMAIRE 23
G. GÈNE DE FUSION *ETV6-NTRK3* : TRIGGER DE L'ONCOGÉNÈSE 23
GÈNE *ETV6* 23
GÈNE *NTRK3* 25
GÈNE DE FUSION *ETV6-NTRK3* 26
LA FISH *ETV6* ET LA RT-PCR SONT LES TECHNIQUES DE CHOIX 29
H. *ETV6-NTRK3* : CIBLE THÉRAPEUTIQUE POTENTIELLE ? 29
I. OBJECTIFS DE L'ÉTUDE 30

2. MATERIEL ET METHODES 31

A. SÉLECTION DES CAS 31
B. ETUDE MORPHOLOGIQUE 31
C. ETUDE IMMUNOHISTOCHIMIQUE 31
D. ETUDE CYTOGÉNÉTIQUE : RÉARRANGEMENT DU GÈNE *ETV6* EN HYBRIDATION IN-SITU FLUORESCENTE 32
E. EXTRACTION D'ADN ET D'ARN 34
F. ETUDE MOLÉCULAIRE : DÉTECTION DU TRANSCRIT DE FUSION PAR RT-PCR EN TEMPS RÉEL 35
G. ETUDE CYTOGÉNÉTIQUE : PROFIL GÉNOMIQUE PAR HYBRIDATION GÉNOMIQUE COMPARATIVE MICRO-ARRAY 36

3. RESULTATS 37

A. DONNÉES CLINIQUES 37
B. PRISE EN CHARGE THÉRAPEUTIQUE ET ÉVOLUTION CLINIQUE 38
C. ANALYSE MORPHOLOGIQUE 40
D. ANALYSE IMMUNOHISTOCHIMIQUE 44
E. ANALYSE PAR FISH *ETV6* 46
F. ANALYSE PAR CGH 46
G. RÉSULTATS DE LA RT-PCR *ETV6-NTRK3* 50

4. DISCUSSION 51

MESSAGES PRINCIPAUX 51
RÉVISION DU CONCEPT DE CANCER TRIPLE NÉGATIF BASAL-LIKE 51
CS : UN CANCER AU PROFIL GÉNOMIQUE SIMPLE 52
LE GÈNE DE FUSION *ETV6-NTRK3* PEUT ÊTRE DUPLIQUÉ 53
CS : PREMIER CAS DE HAUT GRADE RAPPORTÉ DANS LE SEIN 54
CS : PRONOSTIC GÉNÉRALEMENT BON, MAIS… 55

5. CONCLUSION 59

BIBLIOGRAPHIE 60

ANNEXES 67

ANNEXE 1 : CLASSIFICATION OMS 2012 DES TUMEURS DU SEIN INVASIVES EPITHELIALES 67
ANNEXE 2 : GRADE HISTOLOGIQUE DES CANCERS DU SEIN 67
ANNEXE 3 : CLASSIFICATION PTNM DES CANCERS DU SEIN SELON L'AJCC 2010 (7E ÉDITION) 68
ANNEXE 4 : CLASSIFICATION MOLÉCULAIRE DES CANCERS DU SEIN 69
ANNEXE 5 : SOUS-CLASSIFICATION DES CANCERS DU SEIN TRIPLE NÉGATIF BASAL-LIKE 70
ANNEXE 6 : PLACE DE LA PROTÉINE TYROSINE-KINASE NTRK3/TRKC DANS LE KINOME HUMAIN 71
ANNEXE 7 : ARTICLE PUBLIÉ EN LIGNE PAR THE AMERICAN JOURNAL OF SURGICAL PATHOLOGY, EN ATTENTE D'IMPRESSION (AJSP-D-15-00187) 72

LISTE DES ABRÉVIATIONS UTILISÉES :

ASCO : American Society of Clinical Oncology

CGH : Hybridation génomique comparative (comparative genomic hybridization)

CPT : Carcinome papillaire de la thyroïde

CS : Carcinome sécrétant

EN : Protéine Etv6-Ntrk3 codée par le gène de fusion *ETV6-NTRK3*

ETS : E26 transformation-specific ou E-twenty-six

ETV6 : *ETS* variant 6. Synonyme : *TEL*

FISH : Hybridation in-situ fluorescente (Fluorescent in situ hybridization)

Her2 : Human epidermal growth factor receptor-2

IGFR1 : Récepteur du facteur de croissance insulino-mimétique 1 (Insuline-like growth factor 1 receptor)

InVS : Institut national de Veille Sanitaire

IRS : Substrat du récepteur de l'insuline (insulin receptor substrate)

MAP kinase : Mitogen-activated protein kinase

MASC : Mammary analogue secretory carcinoma

NST : de type non spécifique (non specific type)

NTRK3 : Neurotrophic tyrosine kinase receptor 3. Synonyme : *TRKC*

PI3K : Phosphatidyl inositol-3-kinase

RA : Récepteur de l'Androgène

RE : Récepteur de l'Estrogène α

RH : Récepteurs hormonaux

RP : Récepteur de la Progestérone

RT-PCR : Réverse transcription - amplification en chaine par polymérase (polymerase chain reaction)

TEL : Translocation, *ETS,* leukemia. Synonyme : *ETV6*

TRKC : Tropomyosin receptor kinase C. Synonyme : *NTRK3*

1. INTRODUCTION

A. GÉNÉRALITÉS

Le cancer du sein est le cancer le plus fréquent de la femme et la première cause de décès par cancer chez la femme dans le monde. Il représente 23 % des cancers de la femme dans le monde, et 27 % dans les pays industrialisés. En Europe, en Australie, ou en Amérique du Nord, 6 % des femmes développeront un cancer invasif du sein avant l'âge de 75 ans (1).

En France, le cancer du sein représente un problème majeur de santé publique. Selon le dernier rapport de l'Institut National de Veille Sanitaire (InVS), en 2012, 48 763 nouveaux cas ont été enregistrés. Malgré un pronostic globalement favorable, en particulier pour les cas détectés précocement grâce au dépistage organisé, 11 886 patient(e)s sont décédé(e)s de l'évolution de leur cancer (2).

Le cancer du sein a autrefois été considéré comme une maladie homogène. Il y a 40 ans, l'expression des récepteurs hormonaux (RH), plus précisément du récepteur α de l'œstradiol (RE) et du récepteur de la progestérone (RP), a commencé à être recherchée en routine. Environ 80% des cancers invasifs du sein montrent une expression nucléaire de RE. Cette positivité constitue un facteur prédictif fort de réponse aux traitements anti-hormonaux et a permis l'avènement de la première thérapie ciblée en cancérologie, le Tamoxifène (3). Depuis 20 ans, un groupe particulier de cancers invasifs du sein se distingue par une hyperexpression de Her2 liée à une amplification du gène *HER2* (*ERBB2*), situé sur le chromosome 17. Ces cancers représentent environ 15 % des cas, et répondent favorablement aux thérapies ciblées anti-Her2 comme le Traztuzumab (4).

On considère à présent que les cancers du sein forment une maladie hétérogène et complexe, présentant de nombreux sous-types histologiques (plus de vingt sous-types dans la dernière édition de l'OMS (1), ***Annexe 1***), différents grades histologiques (Classification de Elston et Ellis (5), ***Annexe 2***), pris à en charge à différents stades (classification TNM UICC 2010 (1), ***Annexe 3***), présentant des pronostics variables.

CLASSIFICATION MOLÉCULAIRE DES CANCERS DU SEIN

Le développement de la technologie et de la compréhension des bases moléculaires et cellulaires du cancer a apporté de nouveaux outils pour mieux définir les cancers du sein. L'hybridation génomique comparative (CGH) a montré que les cancers du sein ont une hétérogénéité génomique remarquable. Les carcinomes invasifs de type non spécifique (NST, anciens

CCI/carcinomes canalaires invasifs) de grade 1 selon Elston et Ellis sont généralement diploïdes et présentent de façon récurrente des délétions en 16q (> 85 %), des gains en 1q (60 %) et en 16p (40 %) résultant vraisemblablement de réarrangements déséquilibrés entre les chromosomes 1 et 16 (6). De l'autre côté, les carcinomes invasifs NST de grade 3 ont un profil génomique souvent très réarrangé et complexe, mais les délétions en 16q n'y sont retrouvées que dans 30 % des cas, et le plus souvent dans des tumeurs exprimant le RE (7,8). Ces données font suggérer que la transformation des carcinomes invasifs NST de bas grade en carcinomes de haut grade est un évènement rare, limité à certaines tumeurs exprimant le RE.

Les carcinomes invasifs NST Her2+ ont une amplification en 17q23, correspondant à l'amplification du gène *HER2/ERBB2* (9).

Un gain du 1q plus ou moins associé à une délétion du 16q est retrouvé dans les lésions de métaplasie cylindrique atypique (MCA), d'hyperplasie canalaire atypique (HCA) et de carcinome canalaire in situ de bas grade, suggérant l'existence d'un continuum lésionnel morphologique et génétique de ces lésions avec les carcinomes invasifs NST de bas grade (10). Le gain du 1q plus ou moins associé à une perte du 16q est également retrouvé dans les lésions d'hyperplasie lobulaire atypique, de carcinome lobulaire in situ de bas grade et de carcinome lobulaire infiltrant (10,11).

L'analyse du transcriptome, grâce à la technique du cDNA array, a ouvert la voie à une approche complètement nouvelle de la pathologie mammaire en classant les tumeurs en fonction de pattern d'expression des gènes par les cellules tumorales (12,13). Il existe une différence nette entre le profil d'expression des carcinomes invasifs NST RE+ et RE-, les premiers exprimant de nombreux gènes spécifiques des cellules luminales mammaires, les seconds exprimant des gènes caractéristiques des cellules myoépithéliales mammaires. Les classes moléculaires suivantes, associées à des pronostics propres, ont ainsi été établies :

- Tumeurs de phénotype Luminal (80 %) : Il s'agit de tumeurs exprimant les gènes codant pour le RE α, ayant un profil d'expression de type luminal (gènes des *cytokératines 8 et 18, GATA3…*). Les tumeurs luminales exprimant peu les gènes liés à la prolifération ont été classées en « luminal A », celles les exprimant beaucoup sont dites « luminal B ». Les tumeurs luminales A ne sur-expriment pas Her2, les tumeurs luminales B se divisent en luminal B Her2- et luminal B Her2+,
- Tumeurs de phénotype Her2 enrichi : tumeurs n'exprimant pas les gènes codant pour REet sur-exprimant le gène *ERBB2/HER2,*
- Tumeurs de phénotype Basal-like : tumeurs n'exprimant pas les gènes codant pour RE, RP ni Her2, ayant un profil d'expression de type myoépithélial/ « basal » (gènes des

cytokératines 5, *15* et *17*, gènes *Her1/EGFR, KIT…*), et le plus souvent un pronostic défavorable à court terme. Cette classe moléculaire se divise en plusieurs sous-groupes, que nous n'aborderons pas dans ce travail (claudin low, interferon rich, basal, molecular apocrine Her2-),

- Tumeurs de phénotype Normal Breast like : Tumeurs au profil d'expression ressemblant à celui des cellules épithéliales mammaires normales, par artéfact de dilution de l'ARN tumoral dans l'ARN de tissu mammaire normal.

Les différentes publications se basent sur une méthode bioinformatique de classification hiérarchique non supervisée appelée classification intrinsèque, car cet outil permet de grouper les tumeurs en fonction de gènes dont le niveau d'expression varie le moins pour deux échantillons d'une même tumeur par rapport à deux échantillons de deux tumeurs différentes (14). Cette analyse intégrée du génome somatique et du transcriptome de milliers de cas de cancer du sein a montré que les variations en nombre de copies du génome entrainent des modifications de l'expression des gènes en CIS (proches dans le génome) ou en TRANS (éloignés dans le génome). Les régions amplifiées comportent des gènes drivers connus et surexprimés, tels que *ZNF703* en 8p, *MYC* en 8q, *CCND1* en 11q, *MDM2* en 12q, *ERBB2* en 17q, ou *CCNE1* en 19q (15).

L'intégration de données issues de l'analyse du profil génomique, du séquençage de l'exome, des ARNm et des microARN, du profil de méthylation de l'ADN, et du protéome des cancers du sein par le réseau de l'Atlas Génomique du Cancer (16) a mis en évidence un nombre très important de mutations, variations structurales et changements du nombre de copies de l'ADN tumoral dans les cancers du sein. Les gènes mutés sont plus nombreux dans les cancers du groupe luminal que dans ceux du groupe basal-like ; les cancers de type luminal A présentent des mutations des gènes *PIK3CA* (45 %), *MAP3K1* (13 %), *GATA3* (14 %), *TP53* (12 %), *CDH1* (9 %) ou *MAP2K4* (7 %), tandis que les cancers de type luminal B présentent des mutations des gènes *PIK3CA* dans 29 % des cas et de *TP53* dans 29 % des cas et que les cancers de type basal-like sont majoritairement mutés pour *TP53* (80 %), et parfois *PIK3CA* (9 %). Les cancers de type Her2 enrichi sont mutées pour *TP53* (72 %) ou *PIK3CA* (39 %). Tous ces gènes sont impliqués dans de nombreux cancers solides.

La classe moléculaire d'un cancer du sein est appréciée en routine par l'évaluation immunohistochimique systématique de l'expression de RE, RP, Her2, et Ki-67, qui conditionne la prise en charge thérapeutique des patient(e)s (17) (***Annexe 4***). Les cancers triple négatif basal-like expriment les cytokératines basales Ck5, Ck14 et Ck17, ainsi que l'EGFR et KIT (18,19). Parmi les carcinomes invasifs triple négatif, il existe également des sous-types rares, qui

présentent des caractéristiques morphologiques distinctes et un pronostic propre (***Annexe 5***), différent de celui des carcinomes invasifs NST triple négatif, dont le carcinome sécrétant qui est l'objet de ce travail de thèse.

CARCINOMES À TRANSLOCATION

La génétique des carcinomes invasifs NST du sein est donc particulièrement complexe, comme dans la majorité des carcinomes. Il existe des anomalies moléculaires variées, récurrentes, mais non spécifiques.

En contraste avec la génétique complexe des cancers du sein NST, il existe, en particulier en hématologie ou en pathologie tumorale des os et des tissus mous, des entités caractérisées par un réarrangement chromosomique unique, récurrent, aboutissant à l'expression d'un gène de fusion driver dans l'oncogenèse tumorale (20–23). Dans ce type de lésion, l'anomalie moléculaire a une portée diagnostique, et parfois pronostique et théranostique, lorsqu'elle permet de traiter le patient avec une thérapie ciblée visant le produit du gène de fusion (21,23).

De rares carcinomes à translocation sont connus (24,25). Certaines translocations sont récurrentes mais non obligatoires, comme *RET-PTC* dans les carcinomes papillaires et *PAX8-PPAR gamma* dans les carcinomes vésiculaires de la thyroïde (26), ou *CTNNB1-PLAG1* dans les adénomes pléomorphes. La majorité des carcinomes prostatiques est caractérisée sur le plan moléculaire par le réarrangement d'un gène régulateur des androgènes, en 5', qui fusionne avec un gène membre de la famille des facteurs de transcription ETS (27,28). Le gène de fusion le plus commun est *TMPRSS2-ERG*, retrouvé dans un cas sur deux. La présence d'un gène de fusion et son type ont des implications diagnostiques et pronostiques.

Certaines translocations sont drivers dans l'oncogénèse, et ont une portée diagnostique, comme dans le carcinome rénal *TFE3* (29) ou le carcinome de la ligne médiane *BRD4-NUT* (30).

Il peut aussi s'agir de réarrangements récurrents, mais non obligatoires, ayant une portée *diagnostique*, comme *CRTC1-MAML2 d*ans le carcinome mucoépidermoïde (30), *pronostique* ou *théranostique* comme les translocations de *ALK*, *ROS*, *RET* et les amplifications de *MET* dans les adénocarcinomes pulmonaires (30,31).

Deux sous-types de cancer du sein particuliers sur le plan morphologique et génétique se distinguent par une translocation récurrente et diagnostique (1) : il s'agit du carcinome adénoïde kystique, qui présente une translocation t(6 ;9) aboutissant à un gène de fusion *MYB-NFIB* ; et du carcinome sécrétant du sein, anciennement appelé carcinome sécrétant juvénile,

caractérisé par une translocation t(12 ;15) et un gène de fusion *ETV6-NTRK3,* et qui est l'objet de notre travail de thèse.

B. DESCRIPTION HISTORIQUE DU CARCINOME SÉCRÉTANT

Cette entité a été décrite pour la première fois par McDivitt et Stewart (32), en 1966, à partir d'une série de 7 fillettes ayant développé une tumeur du sein d'aspect histologique particulier, caractérisé par la présence d'un matériel sécrétoire intra et extra-cellulaire éosinophile et mucoide. Il s'agissait d'une relecture de cas reçus pour avis au cours des 15 années précédentes au Département de Pathologie du Memorial Hospital for Cancer and Allied Diseases de New-York. Les patientes étaient âgées de 3 à 15 ans (moyenne 9 ans), et avaient présenté une tumeur unilatérale péri-aréolaire d'évolution lente. Le terme de Carcinome Sécrétant Juvénile a été proposé.

Les différentes publications rapportées par la suite montraient un excellent pronostic de ce type de carcinome mammaire, y compris en cas de métastase ganglionnaire, avec une survie proche de 100 % (33,34).

C. EVOLUTION DES CONCEPTIONS ÉPIDÉMIOLOGIQUES À TRAVERS LES SÉRIES

Différentes séries (33–37), ont rapporté des cas de carcinome sécrétant chez des patientes d'âge adulte. Le terme de Carcinome Sécrétant (CS) a été préféré. L'OMS rapporte que l'âge moyen de présentation est de 25 ans, avec des âges extrêmes allant de 3 à 87 ans (38). Des formes plus agressives et des décès dus à la maladie ont été publiés dans des case reports (Cf Discussion).

Aux Etats-Unis, the National Cancer Institute's Survival, Epidemiology and End Results database entretient une base de données couvrant environ 28 % de la population américaine. Une étude épidémiologique a été réalisée à partir de cette vaste base de données afin de mieux caractériser les cas de CS (39). Entre 1983 et 2007, 725 733 cas de cancer du sein ont été enregistrés, dont 109 cas de CS du sein (0,015 %). Des données suffisantes pour l'étude étaient disponibles pour 83 des patients (***Tableau 1***). L'âge médian était de 53 ans, avec des âges extrêmes allant de 11 à 86 ans. Avec une durée médiane de suivi de 70 mois, et malgré une fréquence élevée de métastases ganglionnaires, une seule patiente est décédée de la maladie.

Tableau 1 *: Données démographiques des patients américains atteints de Carcinome Sécrétant dans l'étude du SEER (Survival, Epidemiology and End Results database)* (39)

Nombre de patients	83
Age médian (extrêmes)	53 (11-86)
Sexe	
Féminin (%)	81 (97,6)
Masculin (%)	2 (2,4)
Stade T AJCC	
1 (%)	44 (53,0)
2 (%)	32 (38,6)
3 (%)	4 (4,8)
4 (%)	3 (3,6)
Envahissement ganglionnaire	
Oui (%)	54 (65,1)
Non (%)	29 (34,9)

La même année, Li et al (40) ont mené une étude rétrospective à partir des archives du département d'anatomie pathologique du centre anti-cancéreux de l'Université de Shangaï. Entre 2006 et 2010, 10 000 cas de cancer du sein ont été enregistrés, dont 15 cas de CS du sein (0,15 %). L'âge médian était de 36 ans, avec des âges extrêmes allant de 10 à 67 ans. La série comportait treize femmes et deux hommes. Deux patients avaient des métastases ganglionnaires. Avec une durée médiane de suivi de 19 mois, tous les patients étaient en vie sans maladie au jour de la publication.

En l'état actuel des connaissances, le CS est un sous-type extrêmement rare de cancer du sein de l'adulte jeune, de pronostic favorable, même en cas de métastases ganglionnaires.

D. CARCINOME SÉCRÉTANT : DESCRIPTION MORPHOLOGIQUE ET IMMUNOHISTOCHIMIQUE

Microscopiquement, le CS est défini dans l'OMS comme un carcinome invasif de bas grade histologique (***Annexe 2***), d'architecture solide, microkystique et tubulaire, composé de cellules produisant deux types de sécrétion mucoide et éosinophile intra et extra cellulaire (38,40).

Le mode d'infiltration du parenchyme mammaire adjacent est classiquement de type pushing, mais il existe souvent une invasion franche. Les trois principaux patterns sont souvent combinés. Le pattern microkystique est composé de petits kystes mimant les follicules thyroïdiens, prenant un aspect en rayons de miel, alternant avec des zones tubulaires faites de tubes de taille variable dont la lumière contient du matériel sécrétoire, et des zones solides. Des zones d'architecture papillaire ou glomérulоïde peuvent également être observées. Du tissu fibreux peut être observé au centre de la tumeur. Les cellules sont polygonales, dotées d'un

cytoplasme granuleux éosinophile ou clarifié. Les noyaux sont réguliers, les nucléoles inconstants. L'activité mitotique est faible. Il existe constamment un matériel de sécrétion intra et/ou extra cellulaire sur la coloration HES, d'aspect éosinophile rehaussé par la coloration PAS et d'aspect mucoïde souligné par la coloration Bleu Alcian. Un contingent in-situ peut être associé, et présenter de la sécrétion éosinophile (38,40,41).

L'immunophénotype du CS est le plus souvent celui d'une tumeur triple négatif basal-like, avec une négativité conjointe du récepteur de l'Estrogène (RE), du récepteur de la Progestérone (RP) et de Her/neu, associée à une positivité plus ou moins intense de marqueurs de type basal (Ck5/6, Ck14, EGFR, Kit). La cytokératine 8/18, l'EMA et la protéine S100 (PS100) sont souvent positives (38,42).

Les principaux diagnostics différentiels morphologiques sont l'adénose microglandulaire, le carcinome à cellules acineuses, et le carcinome invasif NST (43,44).

E. *ETV6-NTRK3* : UN GÈNE DE FUSION COMMUN À DIFFÉRENTS TYPES DE TUMEUR

Tognon et al (45) ont démontré en 2002 que les CS présentent une translocation récurrente t(12;15)(p13;q25), aboutissant à la fusion du gène *ETV6* (gène de la famille *ETS*, variant 6) sur le chromosome 12p13 avec le gène *NTRK3* (neurotrophic tyrosine kinase receptor 3), situé en 15q25. Cette translocation était jusqu'alors connue dans deux tumeurs pédiatriques néonatales mésenchymateuses à cellules fusiformes, le fibrosarcome infantile (46) et le néphrome mésoblastique congénital cellulaire (47). Ces deux tumeurs pédiatriques ont une présentation clinique et histologique comparable, et certains auteurs ont suggéré qu'elles correspondent à deux localisations différentes d'une même entité (48,49).

Le réarrangement *ETV6-NTRK3* a également déjà été rapporté dans des cas de leucémie aigüe myéloïde (50–52).

Plus récemment, ce réarrangement a été identifié dans une nouvelle entité parmi les carcinomes primitifs des glandes salivaires, les MASC (Mammary Analogue Secretory Carcinoma) (53). Les MASC représentent une part non négligeable des carcinomes de bas grade des glandes salivaires, en particulier en situation extra-parotidienne (53,54). Ces tumeurs ont la même présentation morphologique que les CS du sein, et expriment la Mammaglobine et Gata 3 en immunohistochimie (53,55,56). Le diagnostic est confirmé par la détection d'un réarrangement du gène *ETV6*, en l'absence de primitif mammaire détecté.

Deux cas de tumeurs annexielles cutanées présentant des aspects histologiques et immunohistochimiques de carcinome sécrétant ont été rapportés de façon isolée. Ils ne présentaient pas de réarrangement du gène *ETV6*. La réalité des carcinomes sécrétants cutanés primitifs reste à prouver (57,58).

La ***Figure 1*** illustre les différents types de tumeurs partageant le gène de fusion *ETV6-NTRK3*.

Figure 1 *: Illustration du réarrangement t(12;15) ETV6-NTRK3 et des différents types de tumeurs portant cette anomalie. A partir de Cancer Cell 2002(2)5:347-348* (59)

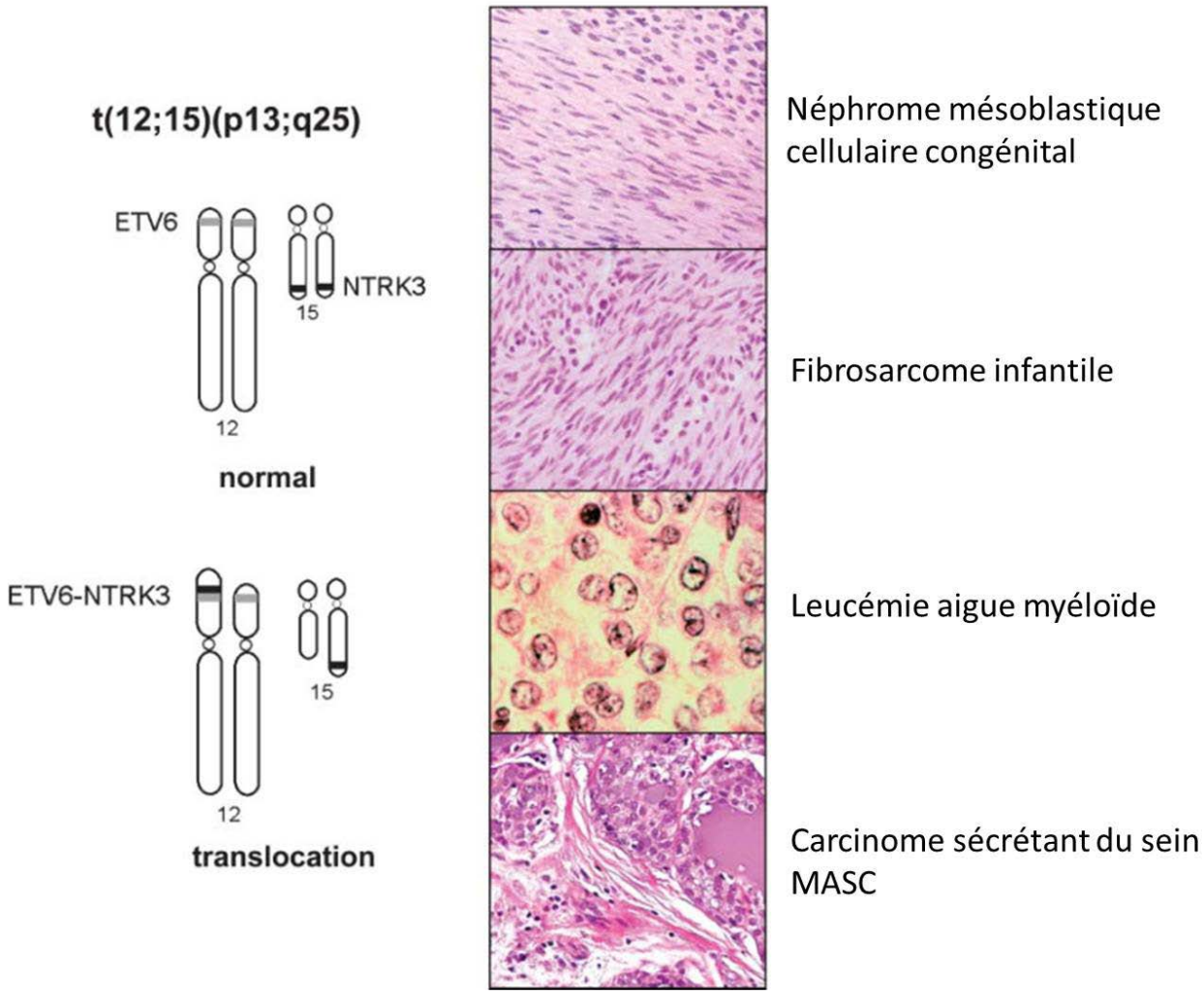

F. *ETV6-NTRK3* : UN GÈNE DE FUSION RÉCURRENT ET SPÉCIFIQUE DU CARCINOME SÉCRÉTANT EN CANCÉROLOGIE MAMMAIRE

L'expression du gène de fusion *ETV6-NTRK3* a été retrouvée dans 11 cas de CS sur 12 par l'équipe de Tognon et al, et dans un seul cas parmi 50 tumeurs témoins de carcinome invasif NST (45). Ce cas a finalement été reclassé en carcinome sécrétant devant l'existence de plusieurs foyers discrets de sécrétion éosinophile. Makretsov et al (60) n'ont trouvé aucune fusion des gènes *ETV6* et *NTRK3* par technique FISH parmi 201 cas de carcinome canalaire, lobulaire, mucineux, en bague à châton, papillaire ou médullaire du sein. Cette série comportait un cas de carcinome sécrétant, qui a montré une fusion des gènes *ETV6* et *NRK3* dans la majorité des cellules tumorales. Letessier et al (61) ont trouvé 5 réarrangements du gène *ETV6* à partir de TMA (tissue micro-array) contenant 632 tumeurs du sein de type carcinome canalaire, lobulaire, tubuleux, mixte, ou médullaire, dont 356 ont fourni des données interprétables par technique FISH. Il s'agissait de pertes de la région 5' ou 3' *d'ETV6*, mais sans produit de fusion *ETV6-NTRK3* détecté (témoins externes positifs).

G. GÈNE DE FUSION *ETV6-NTRK3* : TRIGGER DE L'ONCOGÉNÈSE

GÈNE *ETV6*

Le gène *ETV6*, aussi connu sous le nom de gène *Tel*, (translocation, *ETS*, leukemia) est situé sur le chromosome 12p13.1 et comprend 8 exons. Il code pour un facteur régulateur (répresseur) de la transcription ubiquitaire Etv6, d'expression nucléaire, qui est un membre de la famille des facteurs de transcription *ETS*. Ces facteurs sont caractérisés par un domaine N-terminal codé par les exons 3 et 4 formant un motif hélice-boucle-hélice (HLH), aussi appelé SAM (sterile alpha motif) qui constitue un site d'oligomérisation ; et par un domaine *ETS* carboxy-terminal de liaison à l'ADN et d'interaction protéine-protéine codé par les exons 6 à 8 (***Figure 2***) (62).

Etv6 joue un rôle crucial dans l'embryogénèse et intervient notamment aux stades précoces de l'hématopoïèse et dans l'angiogenèse (63,64).

Figure 2 *: Schéma des domaines majeurs de la protéine Etv6*

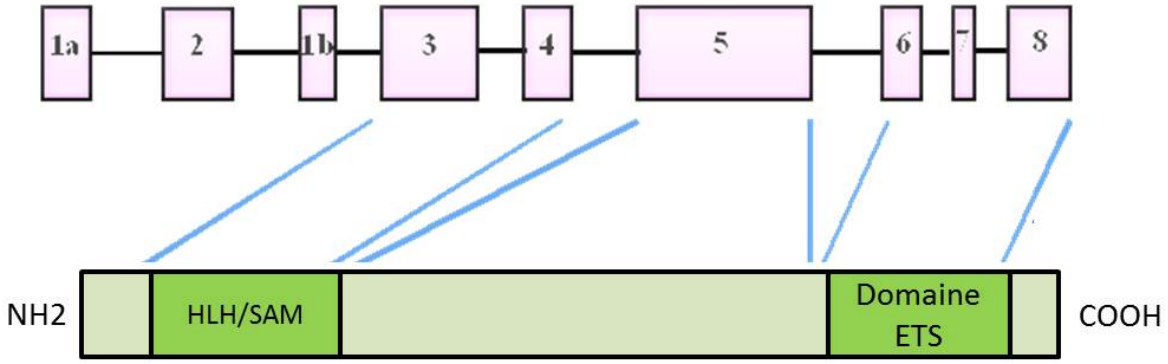

Le schéma du haut représente les exons du gène ETV6 ; le schéma du bas représente la protéine Etv6, constituée d'un domaine d'oligomérisation HLH (helix-loop-helix)/SAM (sterile alpha motif), et un domaine ETS de liaison à l'ADN et d'interaction protéine/protéine. D'après De Braekeleer et al (62)*, Fig 1.*

Le gène *ETV6* est historiquement connu pour être le partenaire de la translocation de *PDGFR* (platelet-derived growth factor receptor) au point de cassure t(5;12)(q33;p13) dans la leucémie myélo-monocytaire chronique (65). On sait aujourd'hui que la plupart des leucémies et des syndromes myélodysplasiques en pathologie humaine impliquent des réarrangements du gène *ETV6*, avec une trentaine de partenaires différents, codant pour des récepteurs tyrosine-kinase, d'autres protéines tyrosine-kinase, des gènes homeobox ou d'autres gènes (62). La ***Figure 3*** illustre les points de cassure du gène *ETV6* en fonction de ses différents partenaires.

Figure 3 *: Points de cassure du gène ETV6 selon ses partenaires de fusion*

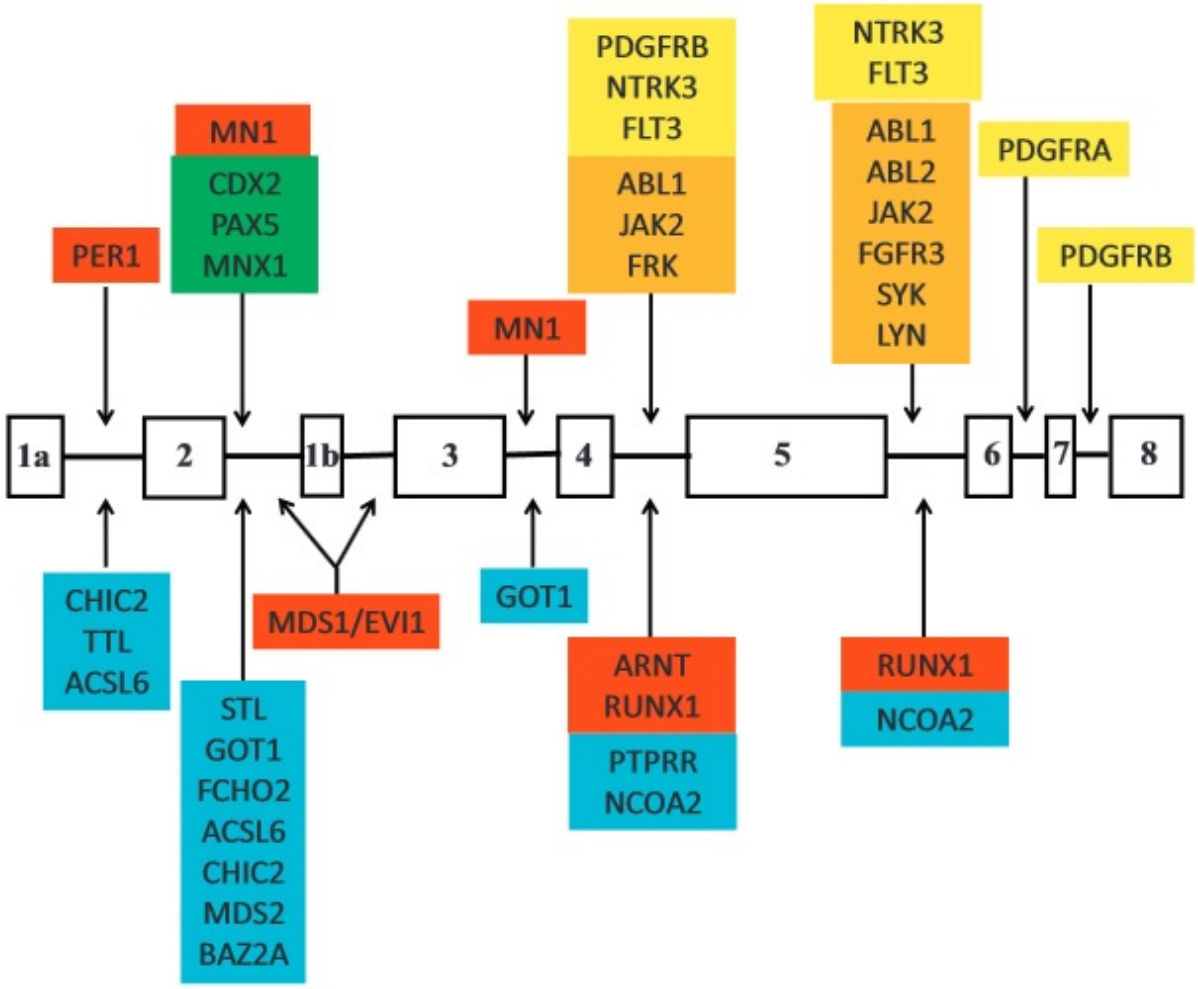

En jaune : gènes codant pour des récepteurs tyrosine-kinase. En orange : gènes codant pour d'autres protéines tyrosine-kinase non récepteur. En rouge : gènes codant pour des facteurs de transcription. En vert : gènes homeobox. En bleu : autres gènes. D'après De Braekeleer et al (62)*, Fig 3.*

Les produits de fusion du gène *ETV6* avec les gènes des récepteurs tyrosine-kinase codent pour des protéines de fusion chimériques possédant le domaine HLH/SAM de Etv6 fusionné au domaine tyrosine-kinase du partenaire.

GÈNE *NTRK3*

Le gène *NTRK3* (neurotrophic tyrosine kinase receptor, type 3), aussi appelé *TRKC*, appartient à la famille Trk, qui est constituée de gènes codant pour des récepteurs des neurotrophines à activité tyrosine-kinase (66). Il est situé sur le chromosome 15q25 et comporte 18 exons. Les exons 1 à 4 codent pour le domaine extra-cellulaire de liaison au ligand, la neurotrophine 3, les exons 10 à 11 codent pour le domaine transmembranaire et les exons 13 à 18 codent le domaine intra-cellulaire à activité tyrosine-kinase. La fixation de la neurotrophine 3 (NT-3) est

responsable d'une oligomérisation et d'une trans-phosphorylation du récepteur Ntrk3 aboutissant à l'activation de deux voies de signalisation principales : la voie Ras-MAP kinase (prolifération cellulaire) et la voie PIK3-Akt (survie cellulaire). L'***Annexe 6*** illustre la place de Ntrk3 dans le kinome humain.

Dans le développement normal, Ntrk3 joue un rôle important dans la croissance, le développement et la survie cellulaire des neurones dans le système nerveux central.

Figure 4 *: Schéma des domaines majeurs de la protéine Ntrk3*

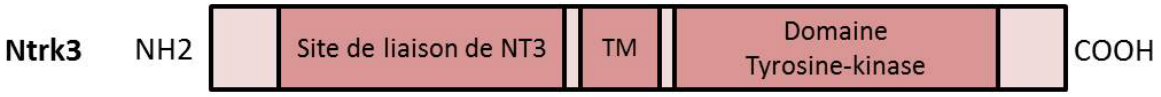

Ntrk3 est un récepteur tyrosine-kinase transmembranaire constitué d'un domaine extra-cellulaire de liaison au ligand NT3 (neutrophine 3), codé par les exons 1 à 4, d'un domaine transmembranaire (exons 10 et 11) et d'un domaine intra-cellulaire à activité tyrosine kinase. D'après Barbacid (66) *et Lannon* (67)*, Fig 1.*

GÈNE DE FUSION *ETV6-NTRK3*

Le réarrangement *ETV6-NTRK3* conduit à la formation d'un transcrit de fusion codant pour une protéine de fusion chimérique EN possédant le domaine d'oligomérisation HLH de Etv6 fusionné au domaine tyrosine-kinase de Ntrk3 (***Figure 5***, (46,67). Cette protéine EN est capable de s'auto-dimériser, entrainant une activation tyrosine-kinase constitutive, qui provoque une activation permanente des voies Ras-MAP kinase et PIK3-Akt via les protéines IRS1 et 2 (68).

En 2011, la même équipe de recherche a étudié le rôle de la voie d'IGFR dans les CS (69). Ils ont mis en évidence que l'activation des voies Ras-MAPkinase et PIK3-Akt était dépendante de la voie IGFR1. La protéine de fusion chimérique EN se lie à des protéines substrats appelées IRS1 et IRS2 (insulin-receptor substrate), et les phosphoryle pour former des ponts vers les protéines Shc, Grb10, et 14-3-3 indispensables à l'activation de la voie Ras-MAP kinase. La protéine EN phosphoryle également des protéines impliquées dans la voie PIK3-Akt via les protéines IRS1 et 2. La ***Figure 6*** illustre l'activation des voies de signalisation par la protéine EN.

La transfection du gène *ETV6-NTRK3* dans des cellules épithéliales mammaires murines immortalisées non transformées (lignée épithéliale Eph4 et lignée myoépithéliale Scg6) et dans des cellules fibroblastiques embryonnaires murines (lignée NIH/3T3) a entrainé leur transformation dans les expérimentations de l'équipe de Tognon et al (45). L'injection de ces cellules transformées dans les tissus sous-cutanés de souris nude a provoqué la formation de tumeurs.

Les tumeurs développées au site d'injection des cellules Scg6 (myoépithéliales) transformées et des cellules NIH/3T3 (fibroblastiques) transformées avaient un phénotype mésenchymateux, fibrosarcomateux. Il n'y avait pas de différenciation glandulaire ou épithéliale. Ces tumeurs n'exprimaient pas les cytokératines ni aucun autre marqueur épithélial en étude immunohistochimique.

Les tumeurs développées au site d'injection des cellules Eph4 (épithéliales) transformées étaient mixtes, tantôt d'aspect épithélioïde, glanduliformes, avec expression forte et intense de la pan-cytokératine et de l'EMA, tantôt d'aspect fibrosarcomateux.

Ces résultats sont en faveur du rôle moteur joué par le réarrangement *ETV6-NTRK3* dans l'oncogénèse des fibrosarcomes infantiles et des néphromes mésoblastiques congénitaux cellulaires et du CS. Ils font penser que le même évènement oncogénique initial provoque des tumeurs de phénotype différent selon la nature et la localisation de la cellule qui subit le réarrangement : une cellule mésenchymateuse des tissus mous des membres ou du rein de nouveau-né pour les fibrosarcomes infantiles et les néphromes mésoblastiques congénitaux cellulaires, une cellule épithéliale luminale mammaire pour le carcinome sécrétant du sein, une cellule épithéliale des glandes salivaires pour les MASC, une cellule myéloïde immature pour les leucémies aigues myéloïdes.

Figure 5 *: Schéma de la protéine de fusion Etv6-Ntrk3 (EN)*

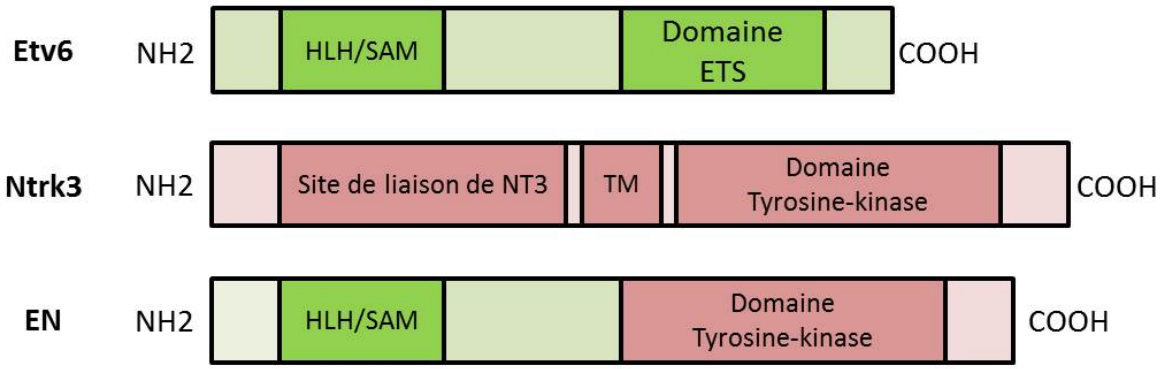

Le transcrit de fusion ETV6-NTRK3 code pour une protéine chimérique associant le domaine d'oligomérisation HLH/SAM de Etv6 avec le domaine à activité tyrosine-kinase de Ntrk3. D'après Lannon et Sorensen, (67)*, Fig 1.*

Figure 6 *: Activation des voies de signalisation cellulaire par la protéine de fusion Etv6-Ntrk3*

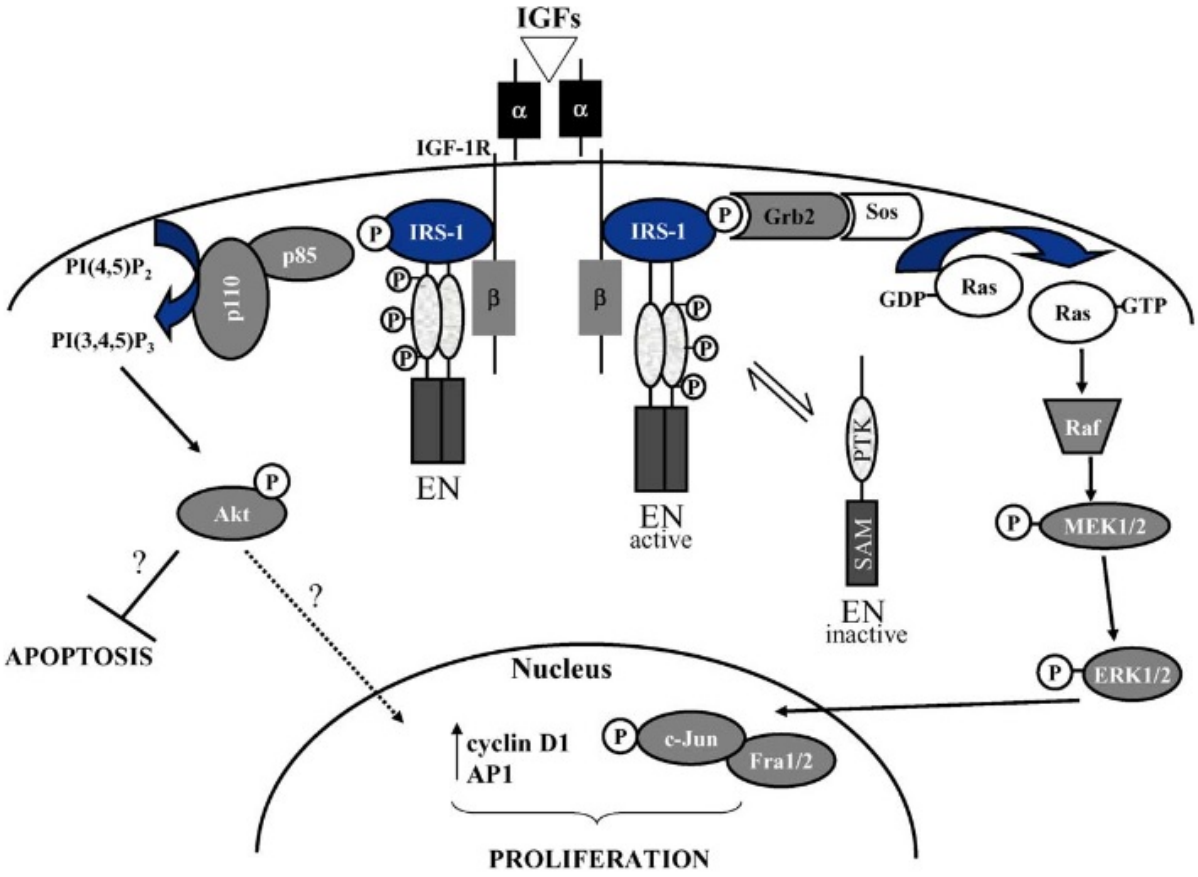

La protéine Etv6-Ntrk3 (EN) s'auto-dimérise grâce au domaine HLH de Etv6, ce qui induit son autophosphorylation et son activation. Cette protéine interagit avec la protéine substrat IRS1 pour activer les voies RAS-MAP kinase (prolifération cellulaire, partie droite du schéma) et PI3K-Akt (survie cellulaire, partie gauche du schéma). D'après Lannon and Sorensen, (67)*, Fig 2.*

LA FISH *ETV6* ET LA RT-PCR SONT LES TECHNIQUES DE CHOIX

L'équipe de Dubus et al (70) a étudié l'intérêt de l'immunohistochimie pour le diagnostic des fibrosarcomes infantiles, à l'aide d'un anticorps anti-Ntrk3. La majorité des cas de fibrosarcome infantile était positive, mais il existait également une positivité dans les tumeurs représentant des diagnostics différentiels majeurs, comme les myofibromatoses infantiles, les hémangiopéricytomes, les tumeurs desmoïdes, les fasciites nodulaires, les hamartomes fibreux, les tumeurs myofibroblastiques et les fibrosarcomes de type adulte. Cette technique n'est pas spécifique et n'est pas recommandée. La FISH *ETV6* et/ou la RT-PCR demeurent les techniques de référence.

H. *ETV6-NTRK3* : CIBLE THÉRAPEUTIQUE POTENTIELLE ?

Des inhibiteurs de l'activité tyrosine-kinase (TKI) ciblant IGF1R/INSR (insulin receptor) (BMS-536924 et BMS-754807) ont donné des résultats prometteurs in-vitro et in-vivo dans l'étude de l'équipe de l'université de Vancouver (69).

Une autre équipe a testé la molécule PKC412, aussi appelée midostaurine, sur des lignées cellulaires de leucémie aigüe myéloïde *ETV6-NTRK3* (71). Cette molécule est un inhibiteur multicible des protéines sérine-thréonine et tyrosine-kinase, incluant la PKC (protéine kinase C), le VEGFR (vascular endothelial growth factor receptor), FLT3 (fms-like tyrosine kinase), PDGFR et c-KIT. Elle est actuellement testée dans un essai clinique de phase IIB dans le traitement des leucémies aigues myéloïdes avec mutation de *FTL3*, avec une toxicité minime. Les essais in vitro sur les lignées cellulaires atteintes de leucémie aigüe myéloïde montrent des résultats encourageants, qui doivent être élargis à des essais sur des lignées de cellules de CS.

I. OBJECTIFS DE L'ÉTUDE

Peu d'études se sont intéressées aux profils génomiques des CS. Diallo et al (41) ont étudié 13 cas en CGH, et Lambros et al (72) ont décrit le profil génomique par tiling-path array d'un CS présentant une duplication *d'ETV6-NTRK3* .

Nous avons reçu en consultation un carcinome mammaire présentant des critères histologiques de haut grade de malignité, pour lequel nous avons suspecté et confirmé le diagnostic de CS de haut grade. La patiente ayant présenté cette tumeur a eu une évolution clinique défavorable.

Devant cette présentation inhabituelle, nous avons voulu étudier et comparer le profil génomique d'une série de CS présentant des degrés variables d'agressivité. Nous avons collecté les cas de CS répertoriés à l'Institut, ainsi que des cas issus d'autres centres, afin d'analyser leurs caractéristiques cliniques, morphologiques, immunohistochimiques, moléculaires et cytogénétiques.

2. MATERIEL ET METHODES

A. SÉLECTION DES CAS

Nous avons répertorié douze cas de carcinome sécrétant du sein (CS) survenus chez onze patientes entre 2006 et 2012, à l'exception de la patiente n°6 qui a présenté une première tumeur du sein en 1992 puis une seconde tumeur en 2008. Une des patientes a été diagnostiquée et prise en charge à l'Institut Bergonié. Quatre cas ont été adressés au Dr Mac Grogan pour avis diagnostique. Six autres patientes ont été diagnostiquées dans des laboratoires extérieurs (quatre à l'Institut Curie, Paris, et deux dans le centre GF Leclerc, Dijon,). Des blocs de paraffine appartenant à ces patientes ont été communiqués dans notre service pour les besoins de l'étude. Les données concernant la présentation clinique, les caractéristiques démographiques, la taille tumorale, les données macroscopiques, la prise en charge thérapeutique et le suivi ont été recueillies.

B. ETUDE MORPHOLOGIQUE

Les échantillons tumoraux fixés en formol neutre tamponné et inclus en paraffine ont été analysés après réalisation de coupes histologiques et coloration H.E.S. (hématoxyline, éosine, safran). Pour chaque cas, le grade histologique a été calculé selon les recommandations de Elston et Ellis, à partir de l'architecture tumorale, des atypies nucléaires et du compte mitotique (***Annexe 2***). Les principaux patterns histologiques ont été identifiés. La nécrose tumorale, les emboles vasculaires, les engainements périnerveux ont été recherchés. Les ganglions sentinelles et les curages axillaires ont été analysés à la recherche de métastase ganglionnaire.

C. ETUDE IMMUNOHISTOCHIMIQUE

L'analyse immunohistochimique a été réalisée sur un automate Benchmark Ultra (Roche Ventana, Meylan, France) avec les anticorps listés dans le ***Tableau 2***. Des témoins positifs ont été utilisés pour les RE, RP, RA et Her2.

Nous avons recherché un marquage nucléaire des cellules tumorales pour les immunomarquages anti-RE, RP, RA, et Ki-67 ; un marquage membranaire et cytoplasmique des cellules tumorales pour les immunomarquages anti-Her2 et EGFR ; un marquage cytoplasmique des cellules tumorales pour les immunomarquages anti-Ck5/6, Ck14, Ck8/18 ; un marquage nucléaire et cytoplasmique des cellules tumorales pour l'immunomarquage anti-PS100.

Le pourcentage de cellules tumorales positives a été estimé de 0 à 100% pour RE, RP, RA, Ki-67 et Her2. L'intensité du marquage a été évaluée pour RE, RP, RA et Her2 (faible, modéré, fort). Le seuil de positivité pour RE, RP et RA a été établi à 1% de cellules tumorales marquées, selon les recommandations de l'ASCO (73). L'immunomarquage anti-Her2 a été interprété selon les recommandations de l'ASCO (74). Les immunomarquages anti-Ck5/6, Ck14, Ck8-18, EGFR et PS100 ont été évalués selon un score semi-quantitatif, de + (marquage faible à fort d'une minorité de cellules) à +++ (marquage fort d'une majorité de cellules).

Tableau 2 *: Anticorps utilisés pour l'étude immunohistochimique*

Nom	Clone	Dilution	Distribution	Temps d'incubation	Prétraitement
Récepteur de l'Estradiol α (RE)	SP1	prédilué	Roche Ventana, *Meylan, France*	32 min	Prétraitement ultra CC1 standard
Récepteur de la Progestérone (RP)	1E2	prédilué	Roche Ventana *Meylan, France*	32 min	Prétraitement ultra CC1 standard
Récepteur de l'Androgène (RA)	SP107	prédilué	Roche Ventana *Meylan, France*	32 min	Prétraitement ultra CC1 standard
Her2	4B5	prédilué	Roche Ventana *Meylan, France*	16 min	Prétraitement ultra CC1 short
Epidermal growth factor receptor (EGFR)	3C6	prédilué	Roche Ventana *Meylan, France*	32 min	Prétraitement P1 8 min
Cytokératine 5/6	D5/16 B4	1/50	Dako, *Courtaboeuf, France*	32 min	Prétraitement ultra CC1 short
Cytokératine 14	LL02	1/50	Diagnostic Biosystems Clinisciences, *Montrouge, France*	40 min	Prétraitement ultra CC1 short
Cytokératine 8-18	5D3	1/200	Novocastra Leica Biosystems, *Nanterre, France*	20 min	Prétraitement P1 4 min
Protéine S100	Polyclonal Z311	1/500	Dako, *Courtaboeuf, France*	32 min	Pas de prétraitement
Ki-67	30-9	prédilué	Roche Ventana, *Meylan, France*	32 min	Prétraitement ultra CC1 standard

D. ETUDE CYTOGÉNÉTIQUE : RÉARRANGEMENT DU GÈNE *ETV6* EN HYBRIDATION IN-SITU FLUORESCENTE

L'hybridation in-situ fluorescente a été réalisée avec le kit Dako (Glostrup, Danemark) et avec la sonde commerciale Vysis LSI *ETV6* (*Tel*) (12p13) Dual-color break-apart (Abott, Chicago, IL) (***Figure 7***). Le signal orange correspond à la sonde télomérique 5'-*ETV6*. Le signal vert correspond à la sonde centromérique 3'-*ETV6*.

Des lames blanches de 5 µm ont été coupées à partir des blocs de paraffine, et déparaffinées par immersion dans trois bains successifs de Xylène de 10 min. Elles ont été réhydratées par des bains successifs dans des solutions d'éthanol de concentration décroissante (100%, 90% puis 70%) et rincées dans du tampon de lavage. Elles ont été prétraitées avec la solution de prétraitement du kit Dako, chauffée à 97°C pendant 10 minutes, et laissées à refroidir à température ambiante. Une zone riche en cellules tumorales a été préalablement sélectionnée et cerclée sur l'HES correspondant. Cette zone a été repérée sur la lame blanche, et cerclée à l'aide d'un stylo à pointe de diamant. Les lames ont été déposées dans l'Hybridizer (Dako, Danemark) chauffé à 37°C, et cinq gouttes de pepsine ont été déposées dans la zone cerclée pendant 7 minutes exactement. Les lames ont été rincées dans deux bains de tampon de lavage, puis déshydratées et séchées à l'air libre. Dix microlitres de la sonde ont été déposés sur chaque lame de chaque série au niveau de la zone cerclée, à l'abri de la lumière, puis couverts par une lamelle de 22 x 22 mm scellée avec une colle Ruber-ciment. Les lames ont ensuite été dénaturées dans l'Hybridizer humidifié pendant 5 min à 82°C et incubées dans l'étude à 37°C pendant la nuit.

Le jour suivant, les lamelles ont été décollées. Les lames ont été déposées dans une solution de tampon stringeant froide, à l'abri de la lumière, puis chauffées pendant 10 min à 65°C, en agitant manuellement de temps en temps. Elles ont été rincées, déshydratées dans trois bains d'éthanol de concentration croissante, et séchées à l'air et à l'obscurité. Vingt-cinq microlitres de solution DAPI/antifade ont été pipetés sur chaque lame pour contre-colorer les noyaux et prolonger la durée d'interprétabilité. Une grande lamelle de 24 x 50 mm a été montée sur chaque lame, sans bulle d'air captive. Elles ont été stockées dans un plateau à 4°C pendant la nuit et lues le lendemain.

Les signaux fluorescents jaunes, verts et oranges ont été comptés dans les noyaux tumoraux avec un microscope fluorescent Nikon Eclipse 80i en utilisant les filtres appropriés. Les images ont été capturées avec la caméra Hamamatsu C4742-95 CCD et analysées avec le software Genikon (Alphelys, Plaisir, France). Pour chaque cas, cent noyaux ont été évalués. Les cas ont été considérés positifs si les signaux orange et verts étaient séparés par une distance supérieure à la taille de deux signaux dans plus de 10% des noyaux.

Figure 7 *: Design de la sonde commerciale ETV6 (TEL) Dual Color Break-apart rearrangement probe (Vysis, Abott Molecular)*

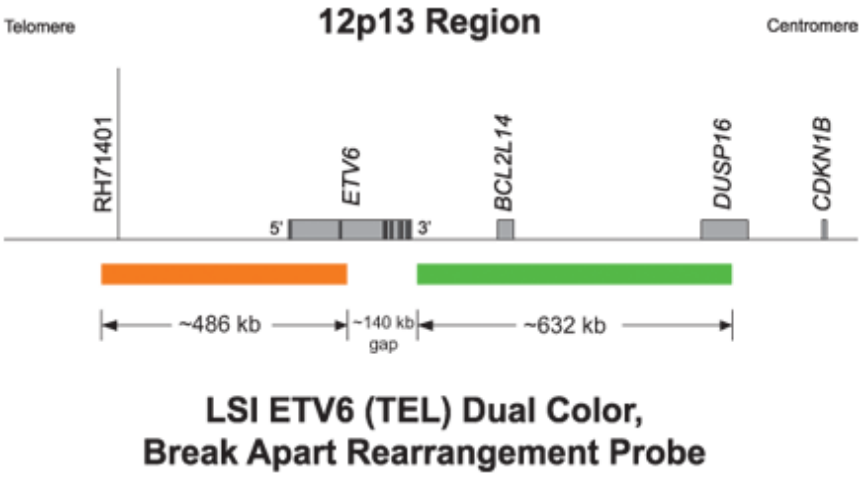

E. EXTRACTION D'ADN ET D'ARN

Les zones riches en cellules tumorales ont été cerclées sur l'HES et repérées sur le bloc de paraffine. L'ADN a été extrait selon le protocole Agilent (http://www.chem-agilent.com/pdf/G4410-90020v3_1_CGH_ULS_Protocol.pdf) (Agilent Technologies, Santa Clara, CA).

Pour l'extraction d'ARN, le bloc a été foré avec un trocart, et les carottes obtenues ont été déparaffinées par deux bains de toluène suivis de deux bains d'éthanol absolu. Les échantillons ont incubé toute la nuit à 55°C dans 200 µL de tampon ATL (Qiagen DNeasy Blood & Tissue Kit, Qiagen, Hilden, Germany) et 20 µL de protéinase K. Dix microlitres de protéinase K supplémentaires ont été ajoutés le lendemain et le surlendemain, et l'incubation a été poursuivie. L'ARN total a ensuite été extrait avec du Trizol (Life Technologies, Saint-Aubain, France)/chloroforme, puis précipité à l'isopranolol.

Les ADN et ARN ont été quantifiés avec le spectrophotomètre Nanodrop 1000 (Thermo Scientific, Illkirch, France).

F. ETUDE MOLÉCULAIRE : DÉTECTION DU TRANSCRIT DE FUSION PAR RT-PCR EN TEMPS RÉEL

La réaction de réverse transcription a été réalisée à partir de 5 µg d'ARN dans un volume de 20 µL contenant 50 mM de Tris-HCl, pH 8,3, 40 mM de KCl, 5 mM de $MgCl_2$, 0,5% Tween, 0,5 mM de mix dNTP, 10 mM de dithioreitol (Roche Diagnostics, Meylan, France), les amorces anti-sens spécifiques (200 nM *NTRK3* amorce réverse ou 150 nM *béta-2 microglobuline* amorce réverse, ***Tableau 3***), 12 U de RNasin (Promega, Madison, WI), et 10 U de Expand RT (Roche Diagnostics, Meylan, France). Les échantillons ont été incubés à 42°C pendant 1 h, puis à 95°C pendant 5 min.

L'amplification par PCR a été effectuée dans des plaques de 96 puits (Applied Biosystems, Foster City, CA), en duplicate dans un mélange de 50 µL contenant : 300 nM de chaque amorce, 100 nM de sonde *ETV6-NTRK3* doublement marquée ou 50 nM de sonde *béta-2 microglobuline* doublement marquée, 200 µM d'un mélange de dATP, dCTP, dGTP, dTTP, dUTP, 5 mM $MgCl_2$ 1,25 U de Taq polymérase et 0,25 U d'Ampérase UNG dans un tampon contenant une référence passive (fluorochrome Rox). Le paramétrage du thermocycleur était le suivant : 2 minutes à 50°C pour l'activation de l'ampérase, 10 minutes à 95°C pour l'activation de la Taq polymérase, puis 50 cycles de deux étapes de PCR consistant en 30 secondes à 95°C et 1 minute à 60°C. Toutes les réactions ont été réalisées dans l'appareil ABI Prism 7500 Sequence Detection System (Applied Biosystems, Foster City, CA).

Les séquences des amorces et des sondes (***Tableau 3***) ont été sélectionnées à l'aide du logiciel Primer Express (Applied Biosystems). Les amorces ont été fournies par Eurofins MWG operon (Les Ulis, France), les sondes, le kit de Q-PCR contenant le tampon de PCR temps-réel, les dNTP, le $MgCl_2$, l'ampérase UNG et la Taq polymérase, ont été fournis par Eurogentec (Herstal, Belgique).

Pour déterminer la positivité d'une PCR et/ou quantifier un échantillon par PCR en temps réel, nous avons observé le nombre de cycles à partir duquel le produit PCR devient détectable. Le moment d'apparition de ce signal seuil, dénommé cycle seuil ou Ct (Cycle threshold), est dépendant de la quantité de matrice initialement présente dans l'échantillon amplifié. Un delta de Ct a été calculé, correspondant à la différence de Ct entre l'amplification du transcrit *ETV6-NTRK3* et l'amplification du transcrit *béta-2-microglobuline*. Les résultats étaient considérés comme interprétables si la valeur Ct correspondant à l'amplification du contrôle *béta-2-microglobuline* était inférieure à 25. Un delta de Ct inférieur à 10 a été considéré comme un positif pour la détection du transcrit *ETV6-NTRK3*.

***Tableau 3** : Séquence des sondes et des amorces utilisées pour détecter le gène de fusion ETV6-NTRK3 par RT-PCR en temps réel*

Amorce sens *ETV6*	5'- CCT CTC TCA TCG GGA AGA CCT -3'
Amorce anti-sens *NTRK3*	5'- CTT CAG CAC GAT GTC TCT CCT CT -3'
Amorce sens *béta-2-microglobuline*	5'-TGA CTT TGT CAC AGC CCA AGA TA-3'
Amorce anti-sens *béta-2-microglobuline*	5'-AAT CCA AAT GCG GCA TCT TC-3'
Sonde *ETV6/NTRK3*	5'-6-FAM-TGG GAG AAT AGC AGA TGT GCA GCA CA -TAMRA-3'
Sonde *béta-2-microglobuline*	5'-6-FAM-TGA TGC TGC TTA CAT GTC TCG ATC CCA-TAMRA-3'

G. ETUDE CYTOGÉNÉTIQUE : PROFIL GÉNOMIQUE PAR HYBRIDATION GÉNOMIQUE COMPARATIVE MICRO-ARRAY

L'ADN extrait a été hybridé dans une plaque micro-array génome entier de 8 x 60 k Agilent (G4450A), selon le protocole du constructeur. L'algorithme ADM-2 de Agilent Genomic Workbench Lite Edition 6.5.0.18 a été utilisé pour identifier les anomalies du nombre de copies de l'ADN. Un gain du nombre de copies de l'ADN a été défini par un log 2 ratio supérieur à 0,25, et une perte du nombre de copies de l'ADN a été définie par un log 2 ratio inférieur à -0,25. Une amplification a été définie par un log 2 ratio supérieur à 1,5, et une délétion homozygote a été définie par un log 2 ratio inférieur à -1.

Pour prendre en compte le nombre et le type de changement du nombre de copies de l'ADN tumoral, nous avons calculé pour chaque cas l'index génomique (GI), tel que $GI = A^2/C$, avec A correspondant au nombre total de gains et de pertes et C correspondant au nombre de chromosomes impliqués (75).

3. RESULTATS

A. DONNÉES CLINIQUES

Les caractéristiques cliniques des patientes sont résumées dans le ***Tableau 4***. Tous les cas sont survenus chez des femmes, âgées de 14 à 62 ans. La patiente n°6 a présenté un CS à l'âge de 14 ans, traité par chirurgie conservatrice. Un second CS s'est développé dans le même sein à l'âge de 30 ans, mais le profil CGH était différent, sans point de cassure commun, en faveur d'une deuxième tumeur plus que d'une récidive (*Cf* ***Figure 14*** *: Analyse des résultats de CGH*). Nous avons considéré qu'il s'agissait de deux tumeurs différentes, 6-1 et 6-2. Cette patiente ne présentait par ailleurs pas d'autre antécédent carcinologique personnel ou familial.

Toutes les patientes ont développé des tumeurs uniques, à l'exception de la patiente n°1 qui a développé un CS trifocal du sein droit.

Tableau 4 *: Caractéristiques cliniques et histopathologiques de 12 cas de carcinome sécrétant du sein*

Patiente	Sexe/Age au diagnostic (ans)	Nombre de tumeur(s)	Taille tumorale (cm)	Grade histologique	Différenciation	Atypies nucléaires	Mitoses /mm^2	Nécrose Tumorale	Emboles vasculaires	Métastases axillaires
1	F/42	3	1,2, 1,5, 1,8	I	2	2	0	Non	Non	1/8
2	F/50	1	2,6	II	2	2	2,8	Non	Non	0/13
3	F/62	1	4,1	III	3	3	3,6	Extensive	Présents	2/12
4	F/53	1	0,9	I	2	2	0,5	Non	Non	0/14
5	F/38	1	0,5	I	2	2	0	Non	Non	0/1 stl
6-1*	F/14	1	2,7	I	2	2	0	Non	Non	-
6-2*	F/30	1	1,7	II	3	2	1,5	Non	Présent	1/11
7	F/39	1	0,9	I	2	2	0,5	Non	Non	0/1 stl
8	F/36	1	1,4	I	2	2	0	Non	Non	0/1 stl
9	F/59	1	1,1	I	2	2	0	Non	Non	0/5
10	F/34	1	2	II	3	2	1	Non	Non	0/1 stl
11	F/60	1	1,3	I	2	2	1	Non	Non	0/11

Abréviations : stl = technique du ganglion sentinelle

** Même patiente*

B. PRISE EN CHARGE THÉRAPEUTIQUE ET ÉVOLUTION CLINIQUE

La prise en charge thérapeutique et le suivi des patientes sont résumés dans le ***Tableau 5***. La durée de suivi des patientes va de 11 à 108 mois (médiane 43 mois). Toutes patientes ont eu une chirurgie première, par tumorectomie (n = 9) ou mastectomie (n = 2).

La patiente n°3 a développé en quelques mois une masse de 4 cm découverte par autopalpation. Elle a été mastectomisée d'emblée, puis a été traitée par radiothérapie adjuvante et chimiothérapie adjuvante (FEC100 + Taxol, puis FEC 100 seul). Elle a développé des métastases hépatiques, osseuses, cutanées puis séreuses sept mois après le début de la prise en charge, et est décédée onze mois après le diagnostic de l'évolution de la maladie.

La patiente n°5 a été traitée initialement par tumorectomie et technique du ganglion sentinelle pour son CS. Elle a présenté, trois ans après le diagnostic initial, une lésion tumorale dans le même sein. Elle a été traitée par mastectomie et curage axillaire. L'analyse histologique montrait un carcinome infiltrant de type non spécifique, sans métastase axillaire. La patiente demeure en rémission complète six ans et demi après le diagnostic initial.

La patiente n°6 a présenté des métastases axillaires 31 mois après la découverte de son deuxième CS. Elle a été traitée chirurgicalement (métastasectomie axillaire), puis par radiothérapie et chimiothérapie adjuvante (3 FEC, 3 Taxotere). Elle demeure en rémission complète 77 mois après le diagnostic du deuxième carcinome sécrétant, 46 mois après la prise en charge de ses métastases axillaires

La patiente n°11 a été traitée initialement par tumorectomie et curage axillaire, puis radiothérapie adjuvante. L'exérèse chirurgicale était complète. Elle a été perdue de vue au bout de 5 ans, puis a développé neuf ans après le diagnostic une lésion pulmonaire de 23 mm dans le lobe supérieur droit, avec nodules satellites bilatéraux. La biopsie était en faveur d'une métastase du CS connu. La scintigraphie ne montrait pas de localisation secondaire osseuse. Il s'agit d'une métastase récente, en cours de prise en charge.

Toutes les patientes à l'exception de la patiente n°3 sont en vie au jour de rédaction de ce travail.

Tableau 5 *: Prise en charge thérapeutique et suivi de 12 cas de carcinome sécrétant du sein*

Patiente	Chirurgie	RT	HT	CT	Evénements (mois)	Suivi (mois)
1	Tumorectomie curage axillaire	50 Gy+ boost	Tamox	-	-	SSR (35 m)
2	Tumorectomie curage axillaire	50 Gy+ boost	-	-	-	SSR (43 m)
3	Mastectomie curage axillaire	Oui	-	Oui	Métastases hépatiques, osseuses, cutanées puis séreuses (7m)	DM (11 m)
4	Tumorectomie curage axillaire	50 Gy+ boost	-	-	-	SSR (66 m)
5	Tumorectomie ganglion sentinelle	50 Gy+ boost	-	-	Carcinome mammaire de type non spécifique (35m) Mastectomie + curage axillaire	SSR (78 m)
6-1*	Tumorectomie	-	-	-	Récurrence locale (16 ans)	
6-2*	Tumorectomie curage axillaire	Oui	-	-	Métastase axillaire homolatérale (31m). Métastasectomie Radiochimiothérapie	SSR (46 m)
7	Tumorectomie ganglion sentinelle	-	-	-	-	SSR (21 m)
8	Tumorectomie ganglion sentinelle	Oui	-	-	-	SSR (28 m)
9	Tumorectomie ganglion sentinelle	Oui	Anast	-	-	SSR (81 m)
10	Mastectomie pour tumorectomie R1 ganglion sentinelle	50 Gy + boost	Tamox	-	-	SSR (41 m)
11	Tumorectomie curage axillaire	Oui	Oui	-	Métastase pulmonaire (9 ans)	SM (108 m)

Abréviations : RT, radiothérapie ; HT, hormonothérapie ; CT, chimiothérapie ; Tamox, tamoxifène ; Anast, anastrozole ; SSR, survie sans récidive ; DM, décédée de la maladie ; SM, survie avec la maladie.

** Même patiente*

C. ANALYSE MORPHOLOGIQUE

Les caractéristiques morphologiques des tumeurs sont résumées dans le ***Tableau 4***. Elles mesuraient 0,5 à 4,1 cm. L'examen macroscopique montrait des lésions fermes et bien limitées le plus souvent (***Figure 8***). La tumeur de la patiente n°3 était remaniée par de la nécrose centrale.

Figure 8 *: Photographie macroscopique d'un carcinome sécrétant du sein (patiente n°2)*

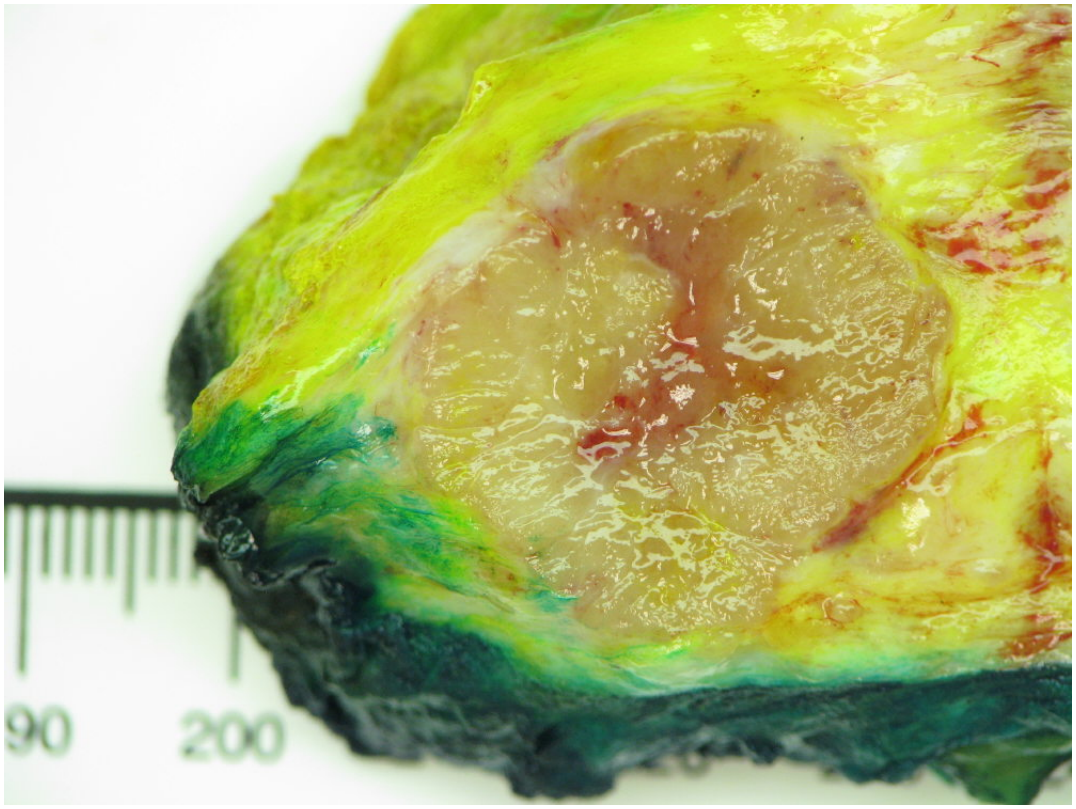

Pièce de tumorectomie parvenue à l'état frais, contenant une tumeur ferme, bien limitée, lobulée, mesurant 26 mm de plus grand axe.

L'examen microscopique montrait de nombreux patterns souvent mélangés dans une même tumeur, incluant des zones d'architecture polyadénoïde, tubulaire, microkystique, glomérulоïde, cribriforme ou solide, plus ou moins cloisonnées par des septa fibreux. Dans chaque tumeur, il existait au moins focalement du matériel sécrétoire éosinophile et mucoide, intra et extracellulaire, en quantité plus ou moins abondante (**Figure 9**).

Figure 9 *: Carcinome sécrétant du sein : nombreuses variantes architecturales*

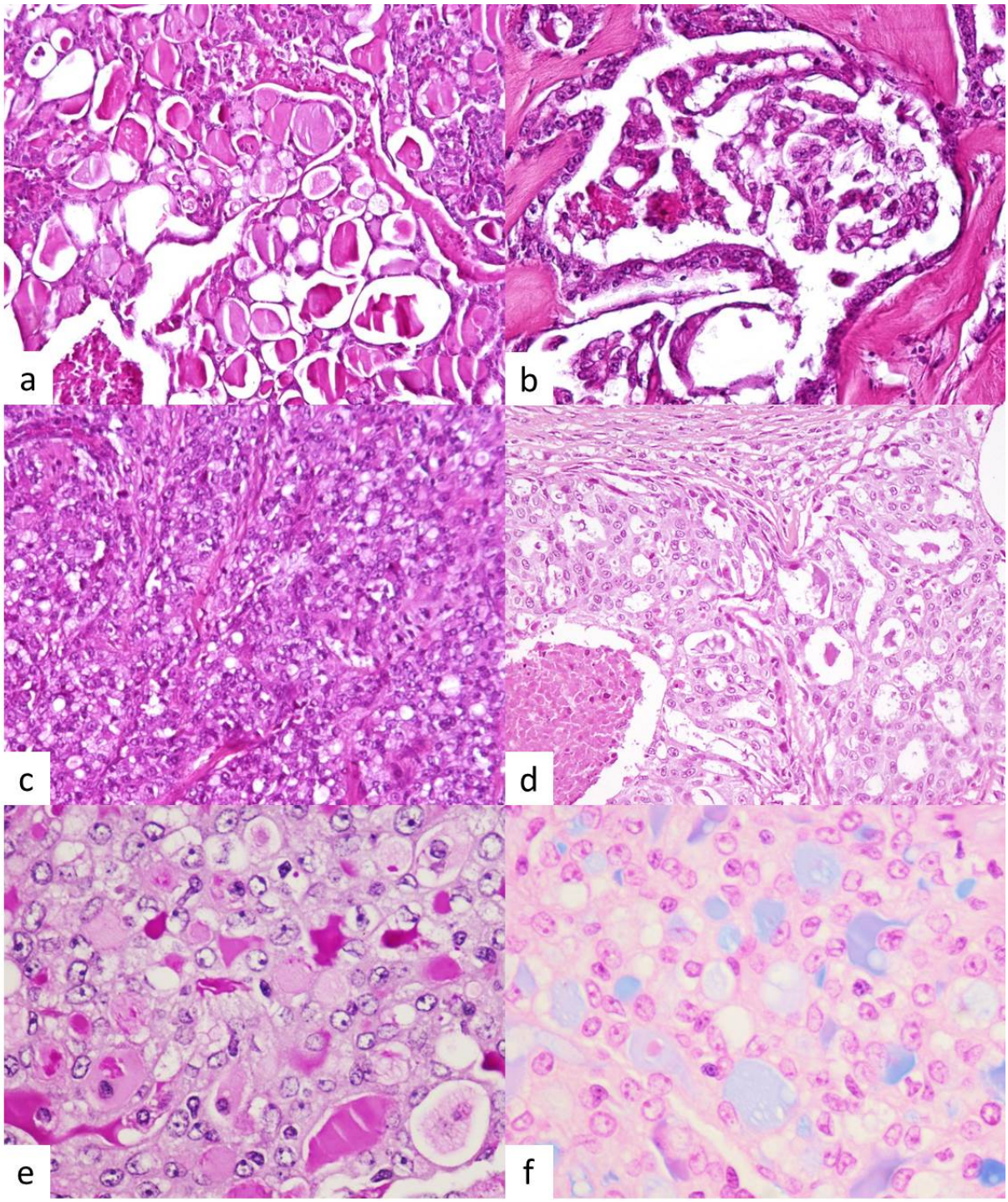

Coloration HES. Les tumeurs présentent des architectures variables et souvent multiples. La caractéristique commune est la présence de vacuoles de sécrétion éosinophile et mucoide, souvent facilement repérables dès le faible grossissement. a) Zone d'architecture microkystique. b) Zone d'architecture glomérulo ïde, réticulée. c) Plage massive de cellules tumorales. d) Massifs cribriformes avec plage de nécrose tumorale (patiente n°3). e) Coloration PAS. Réhaussement de certaines vacuoles de sécrétion par le PAS. f) Coloration Bleu Alcian. D'autres vacuoles de sécrétion ont un contenu mucoïde réhaussé par le Bleu Alcian.

Les cellules étaient de taille moyenne, avec un cytoplasme souvent abondant, éosinophile, et un noyau modérément atypique, doté d'un petit nucléole (score 2, n = 11). La tumeur de la patiente n°3 présentait des noyaux irréguliers en taille et en forme, dotés d'un ou plusieurs nucléoles proéminents (score 3, n = 1). L'activité mitotique était le plus souvent inférieure à 1,5 mitoses par mm^2 (n = 9). Elle s'élevait à 2,8 mitoses par mm^2 pour la patiente n°2 et 3,6 mitoses par mm^2 pour la patiente n°3. Les patientes n°3 et n°6-2 montraient des images d'invasion vasculaire. Aucune patiente ne présentait d'engainement périnerveux. Des plages de nécrose tumorale étaient visibles dans la tumeur de la patiente n°3. Les images de cette tumeur de haut grade sont présentées dans la ***Figure 10.***

Selon la classification histologique de Elston et Ellis (5), les tumeurs étaient de grade 1 dans huit cas, de grade 2 dans trois cas, et de grade 3 pour la patiente n°3. Des métastases axillaires étaient retrouvées chez trois patientes, dont les deux patientes dont les tumeurs montraient des images d'emboles vasculaires.

Figure 10 : *Carcinome sécrétant de haut grade du sein. Patiente n°3*

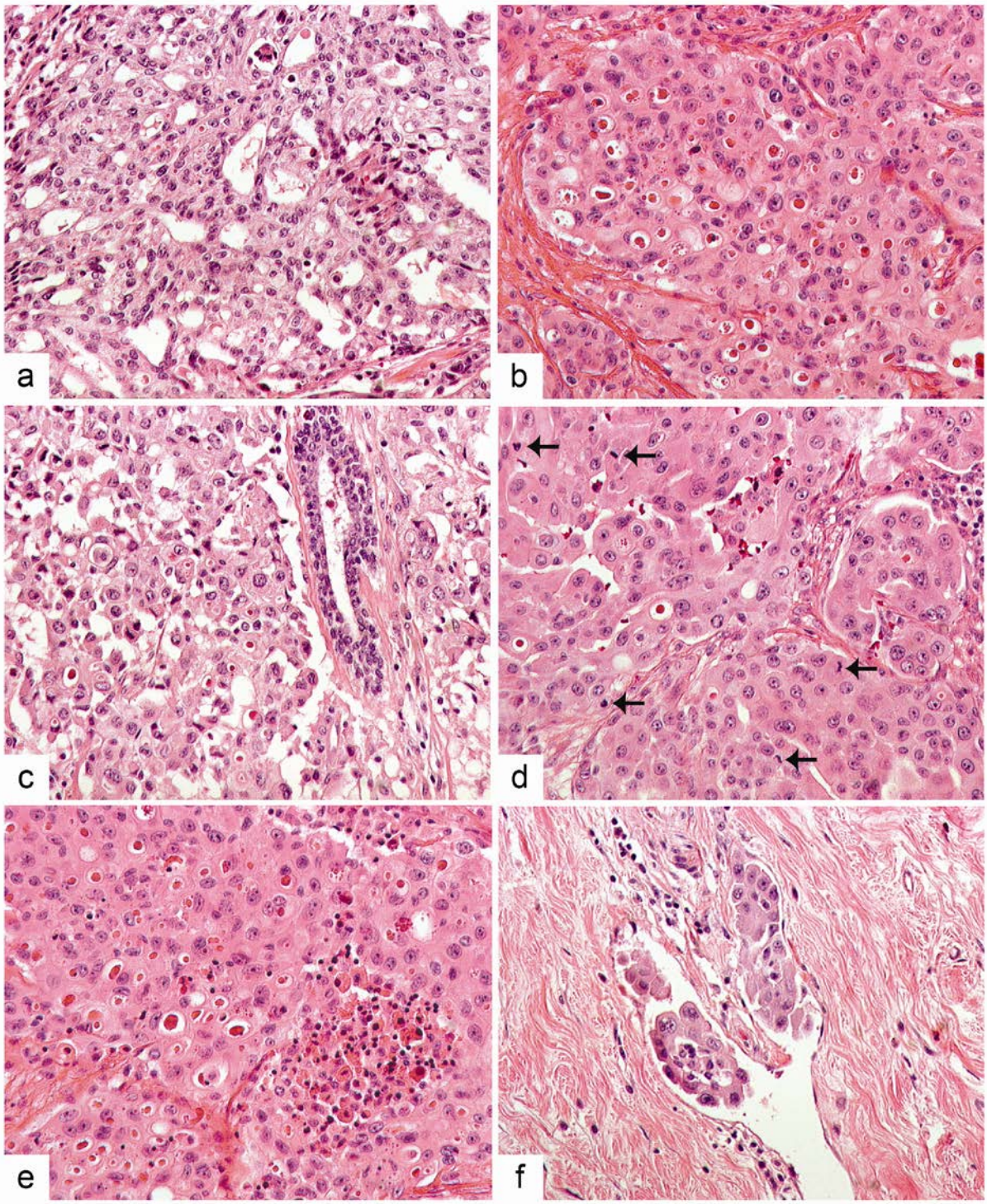

Coloration HES. a) Zone bien différenciée d'architecture glandulaire. Sécrétion éosinophile intra et extra-cellulaire. b) Zone d'architecture solide. Présence de corps apoptotiques et de nombreuses petites vacuoles de sécrétion éosinophile. c) Noyaux irréguliers en taille et en forme, très augmentés de taille par rapport aux cellules normales du canal adjacent. d) Présence de nombreuses mitoses (flèche). e) Cellules apoptotiques et nécrose tumorale. f) Embole lymphatique.

D. ANALYSE IMMUNOHISTOCHIMIQUE

Les caractéristiques immunohistochimiques des tumeurs sont résumées dans le ***Tableau 6***. Six lésions montraient un phénotype classique triple négatif (RE, RP, Her2 et RA négatifs), dont cinq exprimaient la Ck5/6, un marqueur basal-like. Dans les six autres cas, 5 à 20 % des cellules tumorales avaient une positivité faible pour RE, comme illustré dans la ***Figure 11***, et parfois pour RP et/ou RA, en association avec une co-expression du marqueur basal-like Ck5/6 dans un cas. La PS100 était positive dans les douze cas, la Ck8/18 dans dix cas. Aucune tumeur ne présentait d'expression de Her2 ou de la cytokératine 14. L'index de prolifération Ki-67 allait de 1 à 50 %.

Tableau 6 *: Résultats de l'analyse immunohistochimique de 12 cas de carcinome sécrétant du sein*

Patiente	RE	RP	RA	Her2	Ck5/6	Ck8/18	Ck14	PS100	Ki-67 (%)
1	15%, 3+	10%, 2+	10%, 2+	-	-	+++	-	+++	2
2	-	-	-	-	+	++	-	++	20
3	-	-	-	-	+	+	-	++	50
4	-	-	-	-	+	++	-	+++	2
5	-	-	-	-	+	+++	-	+++	1
6-1*	20%, 2+	5%, 1+	5%, 1+	-	-	++	-	+++	5
6-2*	-	-	-	-	++	++	-	+++	5
7	-	-	-	-	-	-	-	++	10
8	10%, 2+	-	-	-	+	-	-	++	10
9	5%, 2+	-	5%, 2+	-	-	+++	-	+++	2
10	10%, 1+	-	-	-	-	++	-	+++	1
11	10%, 1+	-	-	-	-	+++	-	+++	5

Les résultats sont exprimés en pourcentage de cellules positives pour RE, RP, RA, Her2 et Ki-67, et en niveau d'intensité négatif (-), faible (+), modéré (++) ou fort (+++) (tous les marqueurs sauf Ki-67).

** Même patiente*

Figure 11 *: Positivité possible du récepteur de l'estrogène α dans le carcinome sécrétant du sein*

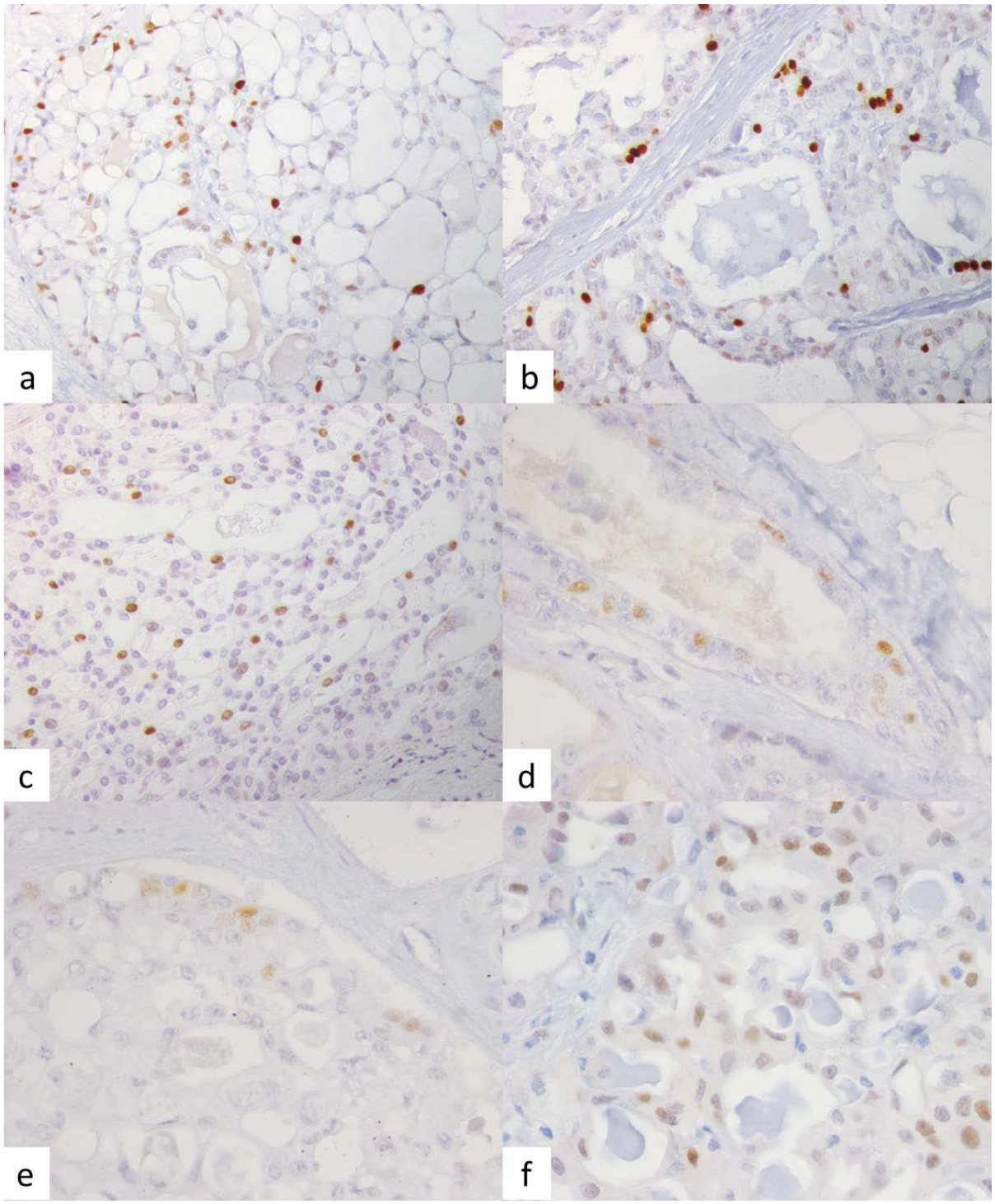

Immunomarquage anti-RE, peroxydase. Classiquement décrit comme un carcinome triple négatif, la moitié des cas de cette série exprimaient de façon faible et focale le récepteur de l'œstrogène, en association ou non avec une expression du récepteur de la progestérone et/ou du récepteur aux androgènes. a) cas n°1, b) cas n°6-1, c) cas n°8, d) cas n°9, e), cas n°10, f) cas n°11.

E. ANALYSE PAR FISH *ETV6*

Dix des douze tumeurs ont pu être interprétées après technique FISH *ETV6* (***Tableau 7***). Toutes ont montré un réarrangement du gène *ETV6*, le plus souvent équilibré, avec un signal de fusion, un signal rouge et un signal vert (n = 8/10). Concernant les patientes n°2 et 3, l'analyse FISH montrait un réarrangement équilibré *d'ETV6* dans 22 et 24 % des cellules, et déséquilibré avec gain du dérivé oncogénique (signal rouge supplémentaire) dans 56 % et 40 % des cellules, respectivement (***Figure 12***).

Figure 12 *: Réarrangement du gène ETV6 dans le carcinome sécrétant du sein*

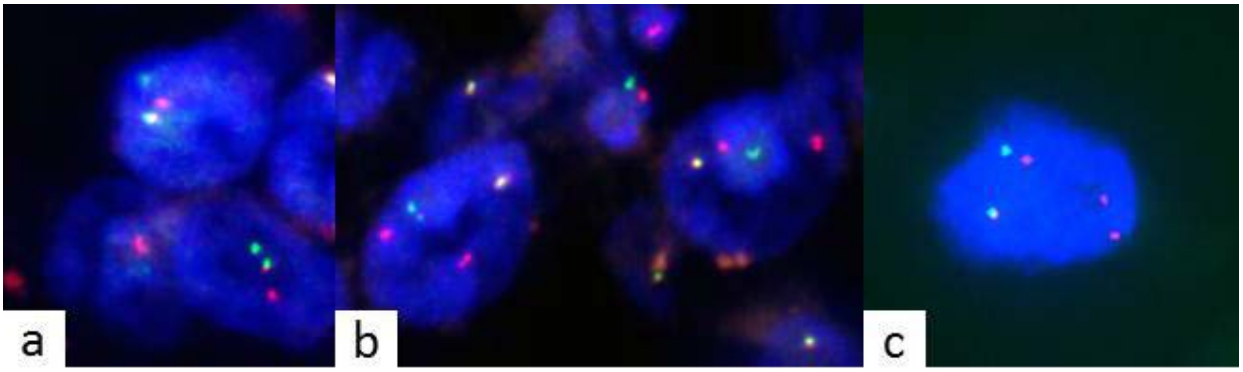

Analyse par hybridation in situ fluorescente dual-color break-apart d'ETV6. a) Patiente n°1 : Un signal de fusion, un signal rouge et un signal vert : réarrangement équilibré d'ETV6. b) Patiente n°2 : Un signal de fusion, deux signaux rouge (dérivé oncogène) et un signal vert : réarrangement déséquilibré d'ETV6. c) Patiente n°3 : Un signal de fusion, trois signaux rouge (dérivé oncogène) et un signal vert : réarrangement déséquilibré d'ETV6.

F. ANALYSE PAR CGH

La technique de CGH a donné un résultat interprétable dans dix des douze cas (***Tableau 7***). Les profils génomiques étaient le plus souvent plats, sans aucun gain ni perte dans trois cas (cas n°1, 4 et 10), ou avec un gain ou une perte unique dans quatre cas (cas n°6-2, 6-2, 8 et 11). Le profil était simple, avec quelques changements du nombre de copies, dans trois cas (n°2, 3 et 7).

Les changements observés étaient des gains et des pertes de chromosomes entiers ou de bras chromosomiques entiers. Trois changements étaient communs à plusieurs cas : gain du 12p (n = 2/10), gain du chromosome 16 entier (n = 3/10), et perte du chromosome 22 entier (n = 4/10). L'index génomique (GI) allait de 0 à 13,09 (cas °3).

Le carcinome sécrétant développé chez la patiente n°6 à l'âge de 14 ans présentait une perte du 22q. Celui développé dans le sein homolatéral à l'âge de 30 ans présentait un gain du 15q, sans perte du 22q, ce qui nous a amené à les considérer comme deux tumeurs différentes et non comme une récurrence tardive de la première tumeur. Les métastases axillaires apparues 31 mois après le deuxième CS ont également été analysées en CGH. Le profil génomique montrait

un gain du 15q, un profil normal du 22 et une perte d'un chromosome X. Nous avons conclu qu'il s'agissait de métastases du CS diagnostiqué à l'âge de 30 ans.

Chez les patientes n°2 et n°3, le réarrangement déséquilibré *d'ETV6* avec gain du dérivé oncogénique a été confirmé par la mise en évidence d'un gain du bras court du chromosome 12, débutant du locus *d'ETV6* et s'étendant jusqu'au télomère ***(Figure 13***). Ce gain était associé à un gain du bras long du chromosome 15 du centromère jusqu'à *NTRK3* sur le profil génomique de la patiente n°2. Sur le profil génomique de la patiente n°3, au lieu d'un gain du 15q, nous avons observé un profil normal jusqu'à *NTRK3*, puis une perte jusqu'au télomère. Ce profil peut être expliqué par une duplication du gène de fusion, révélée sur la FISH par une duplication du signal du dérivé oncogénique, associée à une perte du chromosome 15 non réarrangé.

Tableau 7: Analyse cytogénétique et moléculaire de 12 cas de carcinome sécrétant du sein.

Patiente	Réarrangement de *ETV6*	Transcrit de fusion *ETV6-NTRK3*	Gains	Pertes	Index Génomique (GI)
1	équilibré	+	-	-	0
2	duplication du dérivé oncogène	+	3q, 7whc, 12p, 15q, 16whc	22whc	6
3	duplication du dérivé oncogène	+	5p, 12p, 16whc, 21whc	3p, 5q, 9whc, 13whc, 15whc, 17p, 20p, 22whc	13,09
4	équilibré	+	-	-	0
5	équilibré	NI	NI	NI	NI
6-1*	équilibré	+	-	22q	1
6-2*	NI	+	15q	-	1
7	équilibré	+	-	2whc, 4whc, 14whc, 18whc, 21whc, 22whc	6
8	équilibré	+	11q	-	1
9	équilibré	+	NI	NI	NI
10	équilibré	NI	-	-	0
11	NI	+	16whc	-	1

Abréviations: NI, non interprétable ; whc, chromosome entier

** Même patiente*

Figure 13 *: Profils génomiques simples dans le carcinome sécrétant du sein*

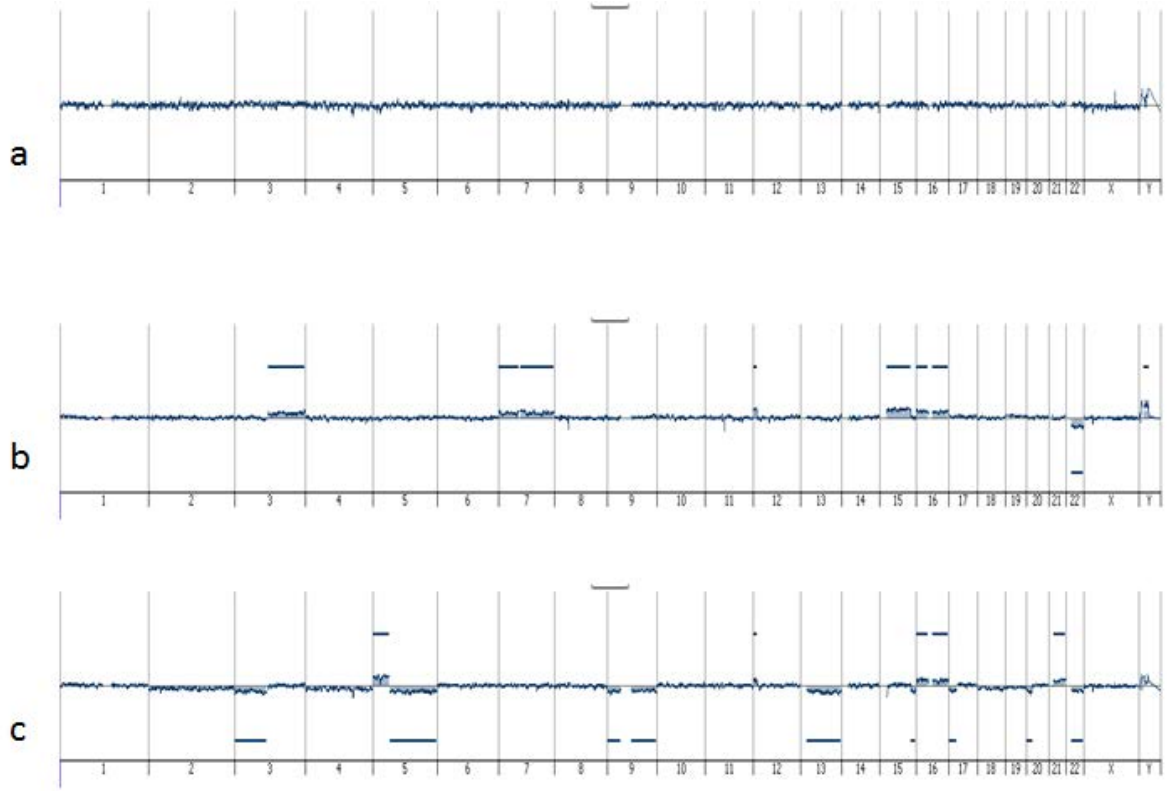

a) Patiente n°1 : pas de modification du nombre de chromosomes. Index génomique = 0. b) Patiente n°2 : gain des chromosomes 3q, 7, 12p, 15q et 16, et perte du chromosome 22. Le gain du 12p va du locus du gène ETV6 jusqu'au télomère, et le gain du 15q va du centromère à NTRK3. Index génomique = $6^2/6$ = 6. c) Patiente n°3 : gain des chromosomes 5p, 12p, 16 et 21, et perte des chromosomes 3p, 5q, 9, 13, 15q, 17p, 20p et 22. Le gain du chromosome 12p va d'ETV6 jusqu'au télomère. A la place du gain du 15q observé chez la patiente n°2, on observe un profil normal jusqu'à NTRK3 puis une perte jusqu'au télomère. Index génomique = $12^2/11$ = 13,09.

Figure 14 *: Profils génomiques des CS développés chez la patiente n°6*

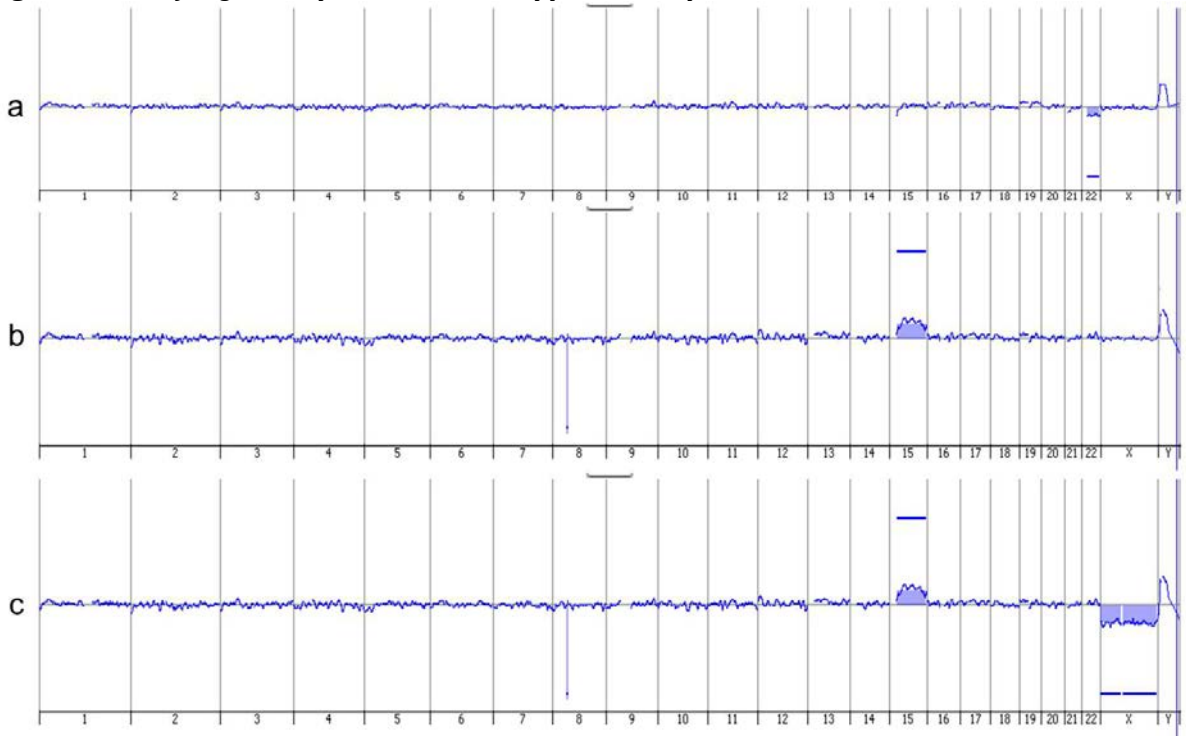

a) Patiente n°6 : Profil génomique de la tumeur développée à l'âge de 14 ans. Perte isolée du 22q. b) Patiente n°6 : Profil génomique de la tumeur développée dans le même sein à l'âge de 30 ans. Gain du 15q, profil normal du chromosome 22, en faveur d'un deuxième CS différent plus que d'une récurrence locale tardive. c) Profil génomique des métastases axillaires réséquées 31 mois après le diagnostic du deuxième CS. Gain du 15q, profil normal du 22, perte d'un chromosome X. Ces métastases ont été rattachées au deuxième CS.

G. RÉSULTATS DE LA RT-PCR *ETV6-NTRK3*

La RT-PCR a pu être interprétée dans dix cas (***Tableau 7***). Les courbes de PCR montraient la présence d'un gène de fusion *ETV6-NTRK3* dans tous ces cas (***Figure 15***)

Figure 15 *: Courbe de PCR temps réel spécifique du transcrit de fusion ETV6-TRK3*

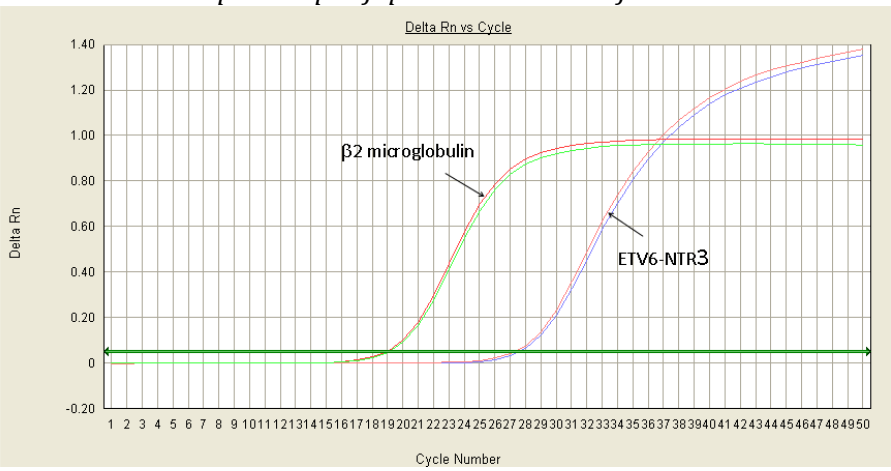

Détection d'un transcrit de fusion ETV6-NTRK3 spécifique du carcinome sécrétant (Patiente n°1).

4. DISCUSSION

Le but de ce travail était d'étudier les caractéristiques cytogénétiques et les profils génomiques d'une série de douze cas de carcinome sécrétant du sein, présentant des aspects morphologiques et cliniques variables d'agressivité. Avec cette série, nous apportons des précisions sur cette entité d'une extrême rareté, afin de permettre une meilleure appréhension et une meilleure prise en charge de ce type de tumeur par les pathologistes et par les cliniciens.

MESSAGES PRINCIPAUX

- Cliniquement, les patientes ont une présentation le plus souvent indolente, mais des formes agressives sont possibles, avec une évolution rapide et fatale, malgré une prise en charge thérapeutique optimale. Même en cas de présentation indolente, des métastases à long terme sont possibles.
- Histologiquement, ces tumeurs sont le plus souvent de bas grade ou de grade intermédiaire. Nous décrivons un premier cas de carcinome sécrétant de haut grade, avec vacuoles de sécrétion discrètes, nécrose tumorale et emboles vasculaires. Il faut penser au diagnostic devant des images de sécrétion, même en présence de critères histologiques d'agressivité.
- En immunohistochimie, l'expression faible et/ou focale du RE n'est pas exceptionnelle et ne doit pas faire écarter le diagnostic.
- D'un point de vue cytogénétique, la détection d'un réarrangement *d'ETV6* est récurrente et sensible. Il peut y avoir une duplication du dérivé oncogénique.
- La détection du transcrit de fusion *ETV6-NTRK3* en biologie moléculaire est récurrente et sensible.
- Concernant le profil génomique de ces tumeurs, il est simple, même dans les formes d'évolution péjorative.

RÉVISION DU CONCEPT DE CANCER TRIPLE NÉGATIF BASAL-LIKE

Le carcinome sécrétant a été décrit comme un cancer du sein triple négatif basal-like (18,42). Cependant dans notre série, la moitié des tumeurs exprimait faiblement et/ou focalement le RE. Dans une série de treize cas de CS, Diallo et al (41) ont également rapporté deux cas fortement positifs pour RE et RP, dont un cas Her2 +++. Dans la série de Li et al (40) comportant quinze patientes atteintes de CS, aucune tumeur n'exprimait les récepteurs hormonaux, ni Her2. Néanmoins, tous les cas ont été diagnostiqués à partir des aspects morphologiques et immunohistochimiques seuls (exclusion des tumeurs d'aspect sécrétoire RH+ ?). Quelques autres cas de CS exprimant le RE ont été rapportés (43,76).

Dans les séries et les cas rapportés (40,42,72,76), les CS expriment fréquemment au moins un marqueur basal-like Ck5/6 et/ou Ck14 et/ou EGFR. La cytokératine 14 n'était exprimée dans aucun des cas de notre série. Dans la littérature, lorsqu'elle a été testée, elle était le plus souvent négative (n = 9/11) (42,72,77). La cytokératine 8/18, un marqueur luminal, était exprimée dans tous les cas de notre série et dans presque tous les cas rapportés dans la littérature (n = 10/11) (42,72,77). La PS100 était positive dans tous les cas de notre série et dans tous les cas rapportés de CS à notre connaissance, à l'exception d'un cas de la série de Laé (34,40,42,43,72,77–83). Dans la littérature, l'expression de la PS100 n'est pas associée au sous-type moléculaire basal-like (12,18). Son rôle n'apparait pas clairement défini, mais son expression est commune dans les cancers du sein, en particulier dans les tumeurs RE+ et des tumeurs de bas grade (84).

CS : UN CANCER AU PROFIL GÉNOMIQUE SIMPLE

Tous les cas de notre série avaient un profil génomique simple par CGH micro-array, sans altération récurrente. Nous n'avons pas trouvé de gain du chromosome 1q ni de perte du chromosome 16q, qui sont fréquemment observés dans les carcinomes mammaires luminaux (6). La patiente n°3, qui présentait un CS de haut grade, avait un profil génomique simple, malgré un plus grand nombre de gains et de pertes de chromosomes entiers ou de bras de chromosomes entiers que dans les autres CS de la série. Ce profil était également différent de celui habituellement observé dans les cancers du sein triple négatif, très réarrangé (7). Les anomalies génomiques observées dans notre série sont davantage évocatrices d'anomalies de ségrégation lors de la mitose que d'une instabilité chromosomique.

Lambros et al (72) ont précédemment décrit le cas d'un CS de grade 1, triple négatif basal-like, avec profil génomique simple. Dans cette étude, 16 altérations du nombre de copies de l'ADN étaient retrouvées sur 10 chromosomes différents, essentiellement des gains et des pertes de courtes régions chromosomiques (GI = 25,6). Diallo et al (41) ont observé une moyenne de 2,0 altérations du nombre de copies de l'ADN par cas de CS (GI = 0 à 6).

Dans notre étude, nous avons trouvé une perte du chromosome 22 (n = 4/10), comme dans 2 des 8 cas de la série de Diallo (41), et un gain du chromosome 12p (n = 2/10) et 16 (n = 3/10), comme dans le cas de Lambros (72). Nous n'avons pas mis en évidence de trisomie du chromosome 11, comme décrit dans les néphromes mésoblastiques congénitaux cellulaires et les fibrosarcomes infantiles (49).

Lambros et al (72) ont été les premiers à décrire une duplication du transcrit de fusion *ETV6-NTRK3*, résultant du gain du dérivé chromosomique der(15)t(12 ;15), avec rétention des gènes *ETV6* et *NTRK3* normaux. Cette duplication était associée une délétion du dérivé chromosomique en miroir der(12)t(12 ;15) (***Figure 16***). Les auteurs émettaient l'hypothèse que des avantages sélectifs pour l'oncogénèse des CS puissent résulter de cette duplication.

Figure 16 *: Illustration des anomalies cytogénétiques du cas de CS rapporté par Lambros et al* (72)

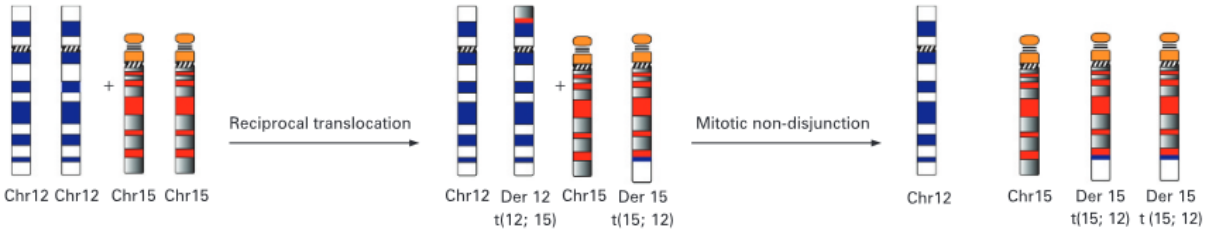

Dans le cas rapporté par Lambros et al (72)*, il existait une duplication du gène de fusion ETV6-NTRK3 liée à une duplication du dérivé chromosome der(15)t(12 ;15), associée à une perte du dérivé chromosomique en miroir der(12)t(12 ;15). D'après Fig 4.*

Dans notre étude, les patientes n°2 et 3 présentaient également une copie supplémentaire du gène de fusion. Les deux patientes ne présentaient pas de délétion du dérivé chromosomique en miroir der(12)t(12 ;15). En CGH micro-array, le cas n°3 montrait un chromosome 15 normal jusqu'à *NTRK3*, puis une délétion jusqu'au télomère. L'unique explication pour cette observation est celle d'une duplication du der(15)t(12 ;15) associée à une perte du chromosome parental 15 non réarrangé (***Figure 17***), conduisant à une unidisomie de la partie proximale du chromosome 15.

***Figure 17** : Mécanismes chromosomiques expliquant les résultats de FISH et de CGH chez les patientes n°2 et 3 présentant un carcinome sécrétant du sein avec duplication du gène de fusion ETV6-NTRK3*

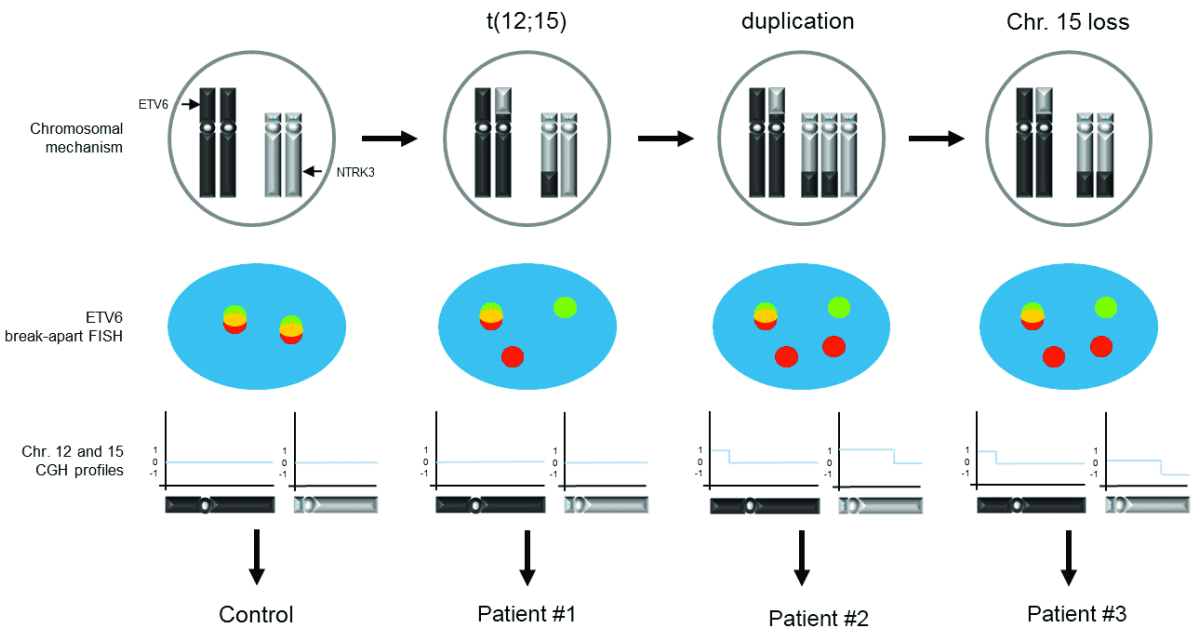

Les réarrangements chromosomiques résultant d'une translocation équilibrée t(12 ;15), d'une duplication du dérivé oncogénique der(15)t(12 ;15), et d'une perte du chromosome parental 15 non réarrangé sont présentés dans la ligne du haut comme explication pour les résultats de FISH (ligne du milieu) et pour les résultats de la CGH microarray (ligne du bas) concernant les patientes n°1, 2 et 3. Le chromosome 12 est représenté en foncé, le chromosome 15 est représenté en clair. Chez les patientes n°2 et 3, on observe un gain du chromosome 12p allant du locus du gène ETV6 jusqu'au télomère. Chez la patiente n°2, il est associé à un gain du chromosome 15q du centromère jusqu'au locus du gène NTRK3. Chez la patiente n°3, il est associé à un profil normal du chromosome 15q jusqu'au locus du gène NTRK3, puis à une perte allant de NTRK3 jusqu'au télomère, correspondant à une perte du chromosome 15 non réarrangé. Les signaux rouges, verts et jaunes représentent respectivement la sonde 5'-ETV6 (télomérique), la sonde 3'-ETV6 (centromérique), et le signal de fusion.

CS : PREMIER CAS DE HAUT GRADE RAPPORTÉ DANS LE SEIN

Dans la série de Diallo et al (41), huit CS étaient de grade histologique 1 selon Elston et Ellis, et cinq étaient de grade 2. Li et al (40) ont rapporté treize CS de grade 1 et deux de grade 2, tandis que Din et al (80) ont rapporté huit cas de CS de grade 1. Nous avons répertorié 18 case reports ou petites séries de CS, dont le grade histologique était bas ou intermédiaire lorsqu'il était précisé (42,43,45,72,76–83,85–90). Aucun de ces cas ne présentait d'embole vasculaire ou de nécrose tumorale. A notre connaissance, le CS de la patiente n°3 de notre série est le premier CS du sein de grade 3 confirmé par la biologie moléculaire. Il a davantage évolué comme un carcinome NST de grade 3 basal-like que comme un CS, avec évolution rapide vers des métastases disséminées et le décès de la patiente.

Plusieurs cas de MASC de haut grade histologique et d'évolution agressive ont déjà été décrits au niveau ORL (91).

CS : Pronostic généralement bon, mais…

L'étude épidémiologique de la banque de données du SEER (cf Généralités) n'a révélé qu'un décès lié au cancer parmi les 83 cas de CS enregistrés dans la population nord-américaine, sur 725 733 cas de cancer du sein enregistrés entre 1983 et 2007 (39). Cette étude est en faveur d'un bon pronostic global du CS à long terme. Cependant, les CS peuvent connaître une évolution défavorable.

La patiente n°3 de notre série a présenté une dissémination métastatique rapide de son cancer, malgré une chimiothérapie adjuvante par FEC100-Taxol (épirubicine, 5-fluorouracile, cyclophosphamide, paclitaxel) pendant quatre mois, puis deux cures de FEC100 seul, stoppées du fait de l'échappement de la maladie. La patiente n°11 de notre série a métastasé tardivement, neuf ans après la prise en charge initiale d'un CS du sein de petite taille, qui ne présentait pas de critère histologique défavorable. Les métastases pulmonaires sont de diagnostic récent, et l'efficacité du traitement complémentaire par chimiothérapie ne peut être appréciée à l'heure de notre travail. Plusieurs articles font mention de l'échec d'une ou plusieurs lignes de chimiothérapie (35,77,78,85,87,92). Nous présentons ici une synthèse de l'ensemble des cas rapportés (n = 10, ***Tableau 8***) dans la littérature ayant eu une évolution clinique péjorative (métastases à distance et/ou décès du patient), avec les détails des protocoles de chimiothérapie utilisés.

En 1980, Tavassoli et Norris (33) ont rapporté 19 cas de carcinomes du sein présentant des aspects sécrétoires. Une des patientes, âgée de 25 ans, présentait une tumeur de 6 cm avec huit métastases ganglionnaires sur les quatorze ganglions ramenés par le curage axillaire. Elle est décédée de l'évolution métastatique du cancer, sans plus de précisions dans l'article.

Le cas rapporté par Krausz et al (35) en 1989 correspondait à une récurrence tardive d'un carcinome d'aspect sécrétoire, sous forme de métastases multiples, vingt ans après la prise en charge initiale d'un CS du sein par chirurgie et radiothérapie. Le patient est décédé peu après le début de la radio-chimiothérapie de rattrapage. Les détails du traitement ne sont pas connus.

Krohn et al (92) ont rapporté la même année le cas d'un volumineux CS chez une jeune fille de 16 ans, avec métastases axillaires. Un premier cycle de FEC100 a été délivré en néo-adjuvant, puis trois cycles ont suivi la mastectomie radicale. Une récidive précoce s'est développée sur la cicatrice de mastectomie pendant la troisième cure de chimiothérapie adjuvante, et le bilan radiologique a montré des métastases pulmonaires qui n'existaient pas sur l'imagerie initiale.

Une deuxième ligne de chimiothérapie par vindésine, mitomycine C et prednisone a été délivrée. La suite de l'histoire de la maladie n'est pas connue.

La patiente présentée par Herz et al (87) en 2000 a été prise en charge pour une récidive tardive treize ans après la prise en charge initiale d'un CS du sein, sous forme de métastases pulmonaires multiples. Elle a reçu une première cure de chimiothérapie, par adriamycine 60 mg/m^2 IV à J1 et cyclophosphamide 600 mg/m^2 IV à J1 toutes les trois semaines. Après quatre cures, la patiente était améliorée sur le plan symptomatique, sans modification des lésions en imagerie. Elle a rapidement progressé à l'arrêt de la première ligne, et une deuxième ligne de traitement par Docétaxel 100 mg/m^2 IV à J1 toutes les trois semaines a été débutée. L'évaluation après trois cures ne montrait pas modification de la taille des métastases. Après deux cycles supplémentaires, la symptomatologie respiratoire s'est aggravée et l'imagerie a montré une progression des métastases pulmonaires. Une troisième ligne a été débutée, associant du carboplatine 100 mg/m^2 à J1 avec une perfusion continue de 5-FU 200 mg/m^2/j, toutes les trois semaines, par analogie avec un protocole de traitement des carcinomes adénoïdes kystiques en situation palliative (93). La maladie s'est stabilisée sous traitement, mais des problèmes récurrents sur la voie veineuse centrale ont conduit à l'arrêt définitif de la chimiothérapie. La patiente est restée active et autonome pendant douze mois, puis son état s'est dégradé et elle est décédée trois mois plus tard, deux ans et demi après le début de la prise en charge des métastases. Les auteurs ont conclu que le CS a une évolution indolente et est réfractaire aux protocoles de chimiothérapie.

Woto-Gaye et al (94) ont rapporté en 2004 le cas d'un jeune homme de 20 ans présentant une tumeur du sein de 12 cm développée en deux ans, avec des métastases axillaires palpables au moment de la consultation initiale. Une mastectomie a été proposée, et refusée par le patient qui a été perdu de vue pendant cinq mois. Il est revenu avec une tumeur ulcérée et un empâtement axillaire. La mastectomie droite montrait un CS de grade non précisé, d'exérèse limite à 2 mm de la tumeur. Le curage ganglionnaire correspondait à un volumineux paquet de ganglions métastatiques agglomérés avec rupture capsulaire. L'article ne fait pas mention d'un traitement complémentaire par chimiothérapie. Le patient est décédé de la maladie six mois plus tard de l'évolution de métastases pulmonaires.

Arce et al (78) ont rapporté en 2005 le cas d'un patient de 52 ans avec une tumeur du sein de 7 cm, évoluant depuis dix ans. La pièce de mastectomie comportait un CS de grade non précisé, confirmé par la mise en évidence d'un réarrangement du gène *ETV6* par technique FISH. Deux métastases étaient observées parmi les vingt-quatre ganglions du curage axillaire. Une chimiothérapie à base de 5-fluorouracile, adriamycine et cyclophosphamide a été débutée, mais

a été abandonnée par le patient après le second cycle. Il est revenu en consultation dix-huit mois plus tard avec deux nodules indurés de 4 et 8 cm de la paroi thoracique à proximité de la cicatrice de mastectomie, et trois nodules axillaires sous-cutanés de 2 à 3 cm. Le scanner thoracique a mis en évidence des métastases pulmonaires et un épanchement pleural droit. Il a reçu une radiothérapie thoracique (60 Gy) et une chimiothérapie par Tegafur-Uracile pendant trois mois. A la fin du traitement, les métastases pulmonaires étaient stables et les métastases axillaires et cutanées avaient légèrement régressé.

En 2009, Anderson et al (85) ont rapporté un cas de CS métastatique d'emblée chez une patiente de 61 ans. Elle a été traité par quatre cures de chimiothérapie néo-adjuvante (protocole non précisé), avec une efficacité minime, non chiffrée.

Wong et al (77) ont rapporté en 2012 le cas d'une patiente de 68 ans présentant une tumeur du sein de 6 cm lentement évolutive, sans localisation secondaire régionale ou à distance sur le bilan d'extension. La pièce de mastectomie montrait un CS de grade 1 d'exérèse complète, sans envahissement vasculaire ni nécrose tumorale. Il n'y avait pas de métastase parmi les seize ganglions axillaires examinés. Compte-tenu de la littérature médicale rapportant le caractère indolent du CS et son excellent pronostic, il a été décidé de façon collégiale de traiter la patiente par radiothérapie adjuvante seule, et de ne pas délivrer de chimiothérapie adjuvante complémentaire. Dix mois plus tard, elle a présenté des métastases pulmonaires et pleurales. Elle a reçu pendant deux mois sans succès une ligne de chimiothérapie associant paclitaxel hebdomadaire et carboplatine. Elle est décédée de la maladie trois mois plus tard.

Comme le rappellent plusieurs auteurs (81,87,88,90), la preuve de l'efficacité des chimiothérapies dans le CS n'a jamais été formellement apportée.

Tableau 8 *: CS d'évolution péjorative dans la littérature mondiale*

Auteurs, année	Sexe/Age (ans)	Taille tumorale en cm, *évolution*	Traitement	Métastases axillaires	Suivi
Tavassoli et Norris, 1980 (33)	F/25	6	M+C	8/14	DM (10 mois)
Krausz et al, 1989 (35)	H/4	4	M+RT	-	Métastases cutanées puis viscérales tardives. CT. DM (20 ans)
Krohn et al, 1989 (92)	F/16	Masse volumineuse	CT+M+C	Masse volumineuse	Progression métastatique au cours de la CT. Issue inconnue
Herz et al, 2000 (87)	F/15	Inconnue	M+C	0/ ?	Métastases pulmonaires tardives (13 ans). Echec de 3 lignes de CT. DM 2,5 ans plus tard
Woto-Gaye et al, 2004 (94)	H/20	12 *évoluant depuis 2 ans*	M+C	Masse volumineuse	DM (quelques mois)
Arce et al, 2005 (78)	H/52	3,5 *évoluant depuis 10 ans*	M+C+CT	2/24	Récidive locale et métastases pulmonaires. SAM (25 mois)
Anderson et al, 2009 (85)	F/61	8 *évoluant depuis 2 ans*	CT+M+C+RT	Métastases axillaires avec rupture capsulaire	Métastases hépatiques et osseuses au diagnostic. Réponse minime à la CT. SAM (3 mois)
Wong et al, 2012 (77)	F/68	6 *évoluant lentement*	M+C+RT	0/16	DM (10 mois)
Notre cas n°3	F/62	4,1 *apparue en moins de 6 mois*	M+C+RT+CT	2/12	DM (11 mois)
Notre cas n°11	F/60	1,3	T+C+RT	0/11	Métastases pulmonaires. SAM (9 ans)

Abréviations : ND, non déterminé ; M, mastectomie ; RT, radiothérapie ; DM : Décédé(e) de la maladie ; C, curage ; CT, chimiothérapie ; SAM, survie avec la maladie ; T, tumorectomie ; SSM, survie sans maladie

** Même patiente*

5. CONCLUSION

Nous avons décrit une série de douze cas de carcinome sécrétant du sein, ayant comme caractéristiques communes la présence d'un matériel de sécrétion éosinophile plus ou moins abondant, sous forme de vacuoles intra et/ou extra cellulaires, et la présence d'un réarrangement récurrent et spécifique du gène *ETV6* avec le gène *NTRK3* conduisant à un transcrit de fusion *ETV6-NTRK3*. Dans cette série, les CS étaient de grade histologique 1 à 3, exprimaient faiblement et/ou focalement les récepteurs hormonaux dans la moitié des cas, n'avaient que peu de remaniements génomiques, et étaient d'évolution clinique favorable, hormis pour deux d'entre eux.

La présence d'un matériel sécrétoire éosinophile et mucoïde, même dans une tumeur de haut grade ou dans une tumeur exprimant les récepteurs hormonaux, doit alerter le pathologiste quant à la possibilité d'un carcinome sécrétant.

Le diagnostic histologique de carcinome sécrétant ne doit pas conduire à une désescalade thérapeutique, et les patients atteints de ce sous-type rare de cancer du sein doivent être pris en charge de la même façon que les carcinomes de type non spécifique de stade TNM et grade histologique équivalents.

BIBLIOGRAPHIE

1. Lakhani S, Ellis I, Schnitt S, et al. WHO Classification of Tumours of the Breast. IARC: Lyon 2012. 4ème édition

2. Binder-Foucard F, Belot A, Delafosse P, et al. Estimation nationale de l'incidence et de la mortalité par cancer en France entre 1980 et 2012. Disponible sur: http://www.invs.sante.fr/Publications-et-outils/Rapports-et-syntheses/Maladies-chroniques-et-traumatismes/2013/Estimation-nationale-de-l-incidence-et-de-la-mortalite-par-cancer-en-France-entre-1980-et-2012

3. Early Breast Cancer Trialists' Collaborative Group (EBCTCG): Clarke M, Collins R, Darby S, et al. Effects of chemotherapy and hormonal therapy for early breast cancer on recurrence and 15-year survival: an overview of the randomised trials. Lancet Lond Engl. 2005;365(9472):1687−717

4. Bedard PL, Cardoso F, Piccart-Gebhart MJ. Stemming resistance to HER-2 targeted therapy. J Mammary Gland Biol Neoplasia 2009;14(1):55−66

5. Elston CW, Ellis IO. Pathological prognostic factors in breast cancer. The value of histological grade in breast cancer: experience from a large study with long-term follow-up. Histopathology 1991;19(5):403−10

6. Flagiello D, Gerbault-Seureau M, Sastre-Garau X, et al. Highly recurrent der(1;16)(q10;p10) and other 16q arm alterations in lobular breast cancer. Genes Chromosomes Cancer. 1998;23(4):300−6

7. Natrajan R, Lambros MB, Rodríguez-Pinilla SM, et al. Tiling path genomic profiling of grade 3 invasive ductal breast cancers. Clin Cancer Res Off J Am Assoc Cancer Res. 2009;15(8):2711−22

8. Natrajan R, Lambros MBK, Geyer FC, et al. Loss of 16q in high grade breast cancer is associated with estrogen receptor status: Evidence for progression in tumors with a luminal phenotype? Genes Chromosomes Cancer 2009;48(4):351−65

9. Bärlund M, Tirkkonen M, Forozan F, et al. Increased copy number at 17q22-q24 by CGH in breast cancer is due to high-level amplification of two separate regions. Genes Chromosomes Cancer 1997;20(4):372−6

10. Simpson PT, Reis-Filho JS, Gale T, et al. Molecular evolution of breast cancer. J Pathol 2005;205(2):248−54

11. Loo LWM, Grove DI, Williams EM, et al. Array comparative genomic hybridization analysis of genomic alterations in breast cancer subtypes. Cancer Res 2004;64(23):8541−9

12. Perou CM, Sørlie T, Eisen MB, et al. Molecular portraits of human breast tumours. Nature 2000;406(6797):747−52

13. Sørlie T, Perou CM, Tibshirani R, et al. Gene expression patterns of breast carcinomas distinguish tumor subclasses with clinical implications. Proc Natl Acad Sci U S A. 2001;98(19):10869−74

14. Mac Grogan G, Vincent-Salomon A, Arnould L. EPU Pathologie mammaire. Paris, 2014.

15. Curtis C, Shah SP, Chin S-F, et al. The genomic and transcriptomic architecture of 2,000 breast tumours reveals novel subgroups. Nature 2012;486(7403):346−52

16. The Cancer Genome Atlas Network: Koboldt D, Fulton R, McLellan M, et al. Comprehensive molecular portraits of human breast tumors. Nature 2012;490(7418):61−70

17. Goldhirsch A, Wood WC, Coates AS, et al. Strategies for subtypes—dealing with the diversity of breast cancer: highlights of the St Gallen International Expert Consensus on the Primary Therapy of Early Breast Cancer 2011. Ann Oncol 2011;22(8):1736−47

18. Nielsen TO, Hsu FD, Jensen K, et al. Immunohistochemical and Clinical Characterization of the Basal-Like Subtype of Invasive Breast Carcinoma. Clin Cancer Res 2004;10(16):5367−74

19. Laakso M, Loman N, Borg A, et al. Cytokeratin 5/14-positive breast cancer: true basal phenotype confined to BRCA1 tumors. Mod Pathol Off J U S Can Acad Pathol Inc 2005;18(10):1321−8

20. Mertens F, Antonescu CR, Hohenberger P, et al. Translocation-Related Sarcomas. Semin Oncol 2009;36(4):312−23

21. Pathologistes du Groupe Sarcome Français : Coindre J, Collin F, Decouvelaere A, et al. Enseignement Post-Universitaire. Tumeurs des Tissus Mous. Paris, 2015

22. Fletcher C, Bridge J, Hogendoorn P, et al. WHO Classification of Tumours of Soft Tissue and Bone. IARC: Lyon 2013

23. Swerdlow S, Campo E, Lee Harris N, et al. WHO Classification of Tumours of Haematopoietic and Lymphoid Tissues. IARC: Lyon 2008

24. Chad Brenner J, Chinnaiyan AM. Translocations in epithelial cancers. Biochim Biophys Acta. 2009;1796(2):201−15

25. Qi M, Li Y, Liu J, et al. Morphologic features of carcinomas with recurrent gene fusions. Adv Anat Pathol 2012;19(6):417−24

26. DeLellis R, Lloyd R, Heitz P, et al. WHO Classification of Tumors of Endocrine Organs. IARC: Lyon 2004

27. Tomlins SA, Rhodes DR, Perner S, et al. Recurrent fusion of TMPRSS2 and ETS transcription factor genes in prostate cancer. Science 2005;310(5748):644−8

28. Kumar-Sinha C, Tomlins SA, Chinnaiyan AM. Recurrent Gene Fusions in Prostate Cancer. Nat Rev Cancer 2008;8(7):497−511

29. Eble J, Sauter G, Epstein J, et al. WHO Classification of Tumours of the Urinary System and Male Genital Organs. IARC: Lyon 2004

30. Travis W, Brambilla E, Burke A, et al. WHO Classifications of Tumours of the Lung, Pleura, Thymus and Heart. IARC: Lyon 2015

31. Bos M, Gardizi M, Schildhaus H-U, et al. Activated RET and ROS: two new driver mutations in lung adenocarcinoma. Transl Lung Cancer Res 2013;2(2):112−21

32. McDivitt RW, Stewart FW. Breast carcinoma in children. JAMA 1966;195(5):388−90

33. Tavassoli FA, Norris HJ. Secretory carcinoma of the breast. Cancer 1980;45(9):2404−13

34. Rosen PP, Cranor ML. Secretory carcinoma of the breast. Arch Pathol Lab Med 1991;115(2):141−4

35. Krausz T, Jenkins D, Grontoft O, et al. Secretory carcinoma of the breast in adults: emphasis on late recurrence and metastasis. Histopathology 1989;14(1):25−36

36. Oberman HA. Secretory carcinoma of the breast in adults. Am J Surg Pathol 1980;4(5):465−70

37. Akhtar M, Robinson C, Ali MA, et al. Secretory carcinoma of the breast in adults. Light and electron microscopic study of three cases with review of the literature. Cancer 1983;51(12):2245−54

38. Eusebi V, Ichihara S, Vincent-Salomon A, et al. Secretory carcinoma. In: WHO Classification of Tumors of the Breast, IARC: Lyon 2012:71−2

39. Horowitz DP, Sharma CS, Connolly E, et al. Secretory carcinoma of the breast: Results from the survival, epidemiology and end results database. The Breast 2012;21(3):350−3

40. Li D, Xiao X, Yang W, et al. Secretory breast carcinoma: a clinicopathological and immunophenotypic study of 15 cases with a review of the literature. Mod Pathol Off J U S Can Acad Pathol Inc 2012;25(4):567−75

41. Diallo R, Schaefer K-L, Bankfalvi A, et al. Secretory carcinoma of the breast: a distinct variant of invasive ductal carcinoma assessed by comparative genomic hybridization and immunohistochemistry. Hum Pathol 2003;34(12):1299−305

42. Laé M, Fréneaux P, Sastre-Garau X, et al. Secretory breast carcinomas with *ETV6-NTRK3* fusion gene belong to the basal-like carcinoma spectrum. Mod Pathol Off J U S Can Acad Pathol Inc 2009;22(2):291−8

43. Osako T, Takeuchi K, Horii R, et al. Secretory carcinoma of the breast and its histopathological mimics: value of markers for differential diagnosis. Histopathology. 2013;63(4):509−19

44. Reis-Filho JS, Natrajan R, Vatcheva R, et al. Is acinic cell carcinoma a variant of secretory carcinoma? A FISH study using *ETV6*'split apart' probes. Histopathology 2008;52(7):840−6

45. Tognon C, Knezevich SR, Huntsman D, et al. Expression of the *ETV6-NTRK3* gene fusion as a primary event in human secretory breast carcinoma. Cancer Cell 2002;2(5):367−76

46. Knezevich SR, McFadden DE, Tao W, et al. A novel *ETV6-NTRK3* gene fusion in congenital fibrosarcoma. Nat Genet 1998;18(2):184−7

47. Ramachandran C, Melnick SJ, Escalon E, et al. Cytogenetic and molecular characterization of a congenital mesoblastic nephroma. Pediatr Dev Pathol Off J Soc Pediatr Pathol Paediatr Pathol Soc 2001;4(4):402−11

48. Henno S, Loeuillet L, Henry C, et al. Cellular mesoblastic nephroma: morphologic, cytogenetic and molecular links with congenital fibrosarcoma. Pathol Res Pract 2003;199(1):35−40

49. Knezevich SR, Garnett MJ, Pysher TJ, et al. *ETV6-NTRK3* Gene Fusions and Trisomy 11 Establish a Histogenetic Link between Mesoblastic Nephroma and Congenital Fibrosarcoma. Cancer Res 1998;58(22):5046−8

50. Eguchi M, Eguchi-Ishimae M, Tojo A, et al. Fusion of *ETV6* to neurotrophin-3 receptor *TRKC* in acute myeloid leukemia with t(12;15)(p13;q25). Blood 1999;93(4):1355−63

51. Setoyama M, Tojo A, Nagamura F, et al. A unique translocation of the *TEL* gene in a case of acute myelogenous leukemia with inv(12)(p13q15). Blood 1998;92(4):1454−5

52. Kralik JM, Kranewitter W, Boesmueller H, et al. Characterization of a newly identified *ETV6-NTRK3* fusion transcript in acute myeloid leukemia. Diagn Pathol 2011;6:19

53. Skálová A, Vanecek T, Sima R, et al. Mammary Analogue Secretory Carcinoma of Salivary Glands, Containing the *ETV6-NTRK3* Fusion Gene: A Hitherto Undescribed Salivary Gland Tumor Entity: Am J Surg Pathol 2010;34(5):599-608

54. Bishop JA, Yonescu R, Batista D, et al. Most Non-Parotid « Acinic Cell Carcinomas » Represent Mammary Analogue Secretory Carcinomas. Am J Surg Pathol 2013;37(7):1053−7

55. Bishop JA. Unmasking MASC: Bringing to Light the Unique Morphologic, Immunohistochemical and Genetic Features of the Newly Recognized Mammary Analogue Secretory Carcinoma of Salivary Glands. Head Neck Pathol 2013;7(1):35−9

56. Schwartz LE, Begum S, Westra WH, et al. GATA3 immunohistochemical expression in salivary gland neoplasms. Head Neck Pathol 2013;7(4):311−5

57. Brandt SM, Swistel AJ, Rosen PP. Secretory carcinoma in the axilla: probable origin from axillary skin appendage glands in a young girl. Am J Surg Pathol 2009;33(6):950−3

58. Kazakov DV, Hantschke M, Vanecek T, et al. Mammary-type secretory carcinoma of the skin. Am J Surg Pathol 2010;34(8):1226−7

59. Euhus DM, Timmons CF, Tomlinson GE. *ETV6-NTRK3*—Trk-ing the primary event in human secretory breast cancer. Cancer Cell 2002;2(5):347−8

60. Makretsov N, He M, Hayes M, et al. A fluorescence in situ hybridization study of *ETV6-NTRK3* fusion gene in secretory breast carcinoma. Genes Chromosomes Cancer 2004;40(2):152−7

61. Letessier A, Ginestier C, Charafe-Jauffret E, et al. *ETV6* gene rearrangements in invasive breast carcinoma. Genes Chromosomes Cancer 2005;44(1):103−8

62. De Braekeleer E, Douet-Guilbert N, Morel F, et al. *ETV6* fusion genes in hematological malignancies: A review. Leuk Res 2012;36(8):945−61

63. Wang LC, Swat W, Fujiwara Y, et al. The *TEL/ETV6* gene is required specifically for hematopoiesis in the bone marrow. Genes Dev 1998;12(15):2392−402

64. Edel MJ. The ETS-related factor TEL is regulated by angiogenic growth factor VEGF in HUVE-cells. Anticancer Res 1998;18(6A):4505−9

65. Golub TR, Barker GF, Lovett M, et al. Fusion of PDGF receptor beta to a novel ETS-like gene, *TEL*, in chronic myelomonocytic leukemia with t(5;12) chromosomal translocation. Cell 1994;77(2):307−16

66. Barbacid M. The Trk family of neurotrophin receptors. J Neurobiol 1994;25(11):1386−403

67. Lannon CL, Sorensen PHB. Etv6-Ntrk3: a chimeric protein tyrosine kinase with transformation activity in multiple cell lineages. Semin Cancer Biol 2005;15(3):215−23

68. Tognon CE, Martin MJ, Moradian A, et al. A tripartite complex composed of ETV6-NTRK3, IRS1 and IGF1R is required for ETV6-NTRK3-mediated membrane localization and transformation. Oncogene 2012;31(10):1334−40

69. Tognon CE, Somasiri AM, Evdokimova VE, et al. ETV6-NTRK3-Mediated Breast Epithelial Cell Transformation Is Blocked by Targeting the IGF1R Signaling Pathway. Cancer Res 2011;71(3):1060−70

70. Dubus P, Coindre JM, Groppi A, et al. The detection of Tel–TrkC chimeric transcripts is more specific than TrkC immunoreactivity for the diagnosis of congenital fibrosarcoma. J Pathol 2001;193(1):88−94

71. Chi HT, Ly BTK, Kano Y, et al. ETV6-NTRK3 as a therapeutic target of small molecule inhibitor PKC412. Biochem Biophys Res Commun 2012;429(1-2):87−92

72. Lambros MBK, Tan DSP, Jones RL, et al. Genomic profile of a secretory breast cancer with an *ETV6-NTRK3* duplication. J Clin Pathol 2009;62(7):604−12

73. Hammond MEH, Hayes DF, Dowsett M, et al. American Society of Clinical Oncology/College Of American Pathologists guideline recommendations for immunohistochemical testing of estrogen and progesterone receptors in breast cancer. J Clin Oncol Off J Am Soc Clin Oncol 2010;28(16):2784−95

74. Wolff AC, Hammond MEH, Hicks DG, et al. Recommendations for Human Epidermal Growth Factor Receptor 2 Testing in Breast Cancer: American Society of Clinical Oncology/College of American Pathologists Clinical Practice Guideline Update. J Clin Oncol 2013;31(31):3997−4013

75. Lagarde P, Pérot G, Kauffmann A, et al. Mitotic Checkpoints and Chromosome Instability Are Strong Predictors of Clinical Outcome in Gastrointestinal Stromal Tumors. Clin Cancer Res 2012;18(3):826−38

76. Yorozuya K, Takahashi E, Kousaka J, et al. A Case of Estrogen Receptor Positive Secretory Carcinoma in a 9-Year-old Girl With *ETV6–NTRK3* Fusion Gene. Jpn J Clin Oncol 2012;42(3):208−11

77. Wong M, Jara-Lazaro AR, Hui Ng RC, et al. *ETV6* Disruption Does Not Predict Indolent Clinical Behavior in Secretory Breast Carcinoma. Breast J 2012;18(6):604−6

78. Arce C, Cortes-Padilla D, Huntsman DG, et al. Secretory carcinoma of the breast containing the *ETV6-NTRK3* fusion gene in a male: case report and review of the literature. World J Surg Oncol 2005;3:35

79. Ding J, Jiang L, Gan Y, et al. A rare case of secretory breast carcinoma in a male adult with axillary lymph node metastasis. Int J Clin Exp Pathol 2015;8(3):3322−7

80. Din NU, Idrees R, Fatima S, et al. Secretory carcinoma of breast: clinicopathologic study of 8 cases. Ann Diagn Pathol 2013;17(1):54−7

81. Fathi M, Joudi M, Rajabnejad Y, et al. Case report: Secretory breast cancer in an 11-year-old girl. J Pediatr Surg Case Rep 2013;1(10):357−8

82. Gabal S, Talaat S. Secretory carcinoma of male breast: case report and review of the literature. Int J Breast Cancer 2011;1-5

83. Grabellus F, Worm K, Willruth A, et al. *ETV6-NTRK3* gene fusion in a secretory carcinoma of the breast of a male-to-female transsexual. Breast Edinb Scotl 2005;14(1):71−4

84. Matsushima S, Mori M, Adachi Y, et al. S100 protein positive human breast carcinomas: an immunohistochemical study. J Surg Oncol 1994;55(2):108−13

85. Anderson P, Albarracin CT, Resetkova E. A Large, Fungating Breast Mass. Arch Pathol Lab Med Online 2009. Disponible sur: http://www.archivesofpathology.org/doi/abs/10.1043/1543-2165%282006%29130%5Be50%3AALFBM%5D2.0.CO%3B2

86. Costa NM, Rodrigues H, Pereira H, et al. Secretory breast carcinoma—case report and review of the medical literature. The Breast 2004;13(4):353−5

87. Herz H, Cooke B, Goldstein D. Metastatic secretory breast cancer. Non-responsiveness to chemotherapy: Case report and review of the literature. Ann Oncol 2000;11(10):1343−7

88. Kavalakat AJ, Covilakam RK, Culas TB. Secretory carcinoma of breast in a 17-year-old male. World J Surg Oncol 2004;2:17

89. Lombardi A, Maggi S, Bersigotti L, et al. Secretory breast cancer. Case report Il G Chir. 2013;34(4):125

90. Vieni S, Cabibi D, Cipolla C, et al. Secretory breast carcinoma with metastatic sentinel lymph node. World J Surg Oncol 2006;4:88

91. Skálová A, Vanecek T, Majewska H, et al. Mammary analogue secretory carcinoma of salivary glands with high-grade transformation: report of 3 cases with the *ETV6-NTRK3* gene fusion and analysis of *TP53*, *β-catenin*, *EGFR*, and *CCND1* genes. Am J Surg Pathol 2014;38(1):23−33

92. Krohn M, Trams G, Brandt G. [Secretory breast cancer. A special morphologic entity, especially in children and young females]. Geburtshilfe Frauenheilkd. 1989;49(3):299−301

93. Hill ME, Constenla DO, A'Hern RP, et al. Cisplatin and 5-fluorouracil for symptom control in advanced salivary adenoid cystic carcinoma. Oral Oncol 1997;33(4):275−8

94. Woto-Gaye G, Kasse AA, Dieye Y, et al. Carcinome sécrétoire du sein chez l'homme: À propos d'un cas d'évolution rapide. Ann Pathol 2004;24(5):432−5

ANNEXE 1 : CLASSIFICATION OMS 2012 DES TUMEURS DU SEIN INVASIVES EPITHELIALES

Invasive carcinoma of no special type (NST)
- *Pleomorphic carcinoma*
- *Carcinoma with osteoclast-like stromal giant cells*
- *Carcinoma with choriocarcinomatous features*
- *Carcinoma with melanotic features*

Invasive lobular carcinoma
- *Classic lobular carcinoma*
- *Solid lobular carcinoma*
- *Alveolar lobular carcinoma*
- *Pleomorphic lobular carcinoma*
- *Tubulolobular carcinoma*
- *Mixed lobular carcinoma*

Tubular carcinoma
Cribriform carcinoma
Mucinous carcinoma
Carcinoma with medullary features
- *Medullary carcinoma*
- *Atypical medullary carcinoma*
- *Invasive carcinoma NST with medullary features*

Carcinoma with apocrine differentiation
Carcinoma with signet-ring-cell differentiation
Invasive micropapillary carcinoma
Metaplastic carcinoma of no special type
- *Low-grade adenosquamous carcinoma*
- *Fibromatosis-like metaplastic carcinoma*
- *Squamous cell carcinoma*
- *Metaplastic carcinoma with mesenchymal differentiation*
  - *Chondroid differentiation*
  - *Osseous differentiation*
  - *Other types of mesenchymal differentiation*
- *Mixed metaplastic carcinoma*
- *Myoepithelial carcinoma*

Rare types
Carcinoma with neuroendocrine features
- *Neuroendocrine tumour, well-differentiated*
- *Neuroendocrine carcinoma, poorly differentiated (small cell carcinoma)*
- *Carcinoma with neuroendocrine differentiation*

Secretory carcinoma
Invasive papillary carcinoma
Acinic cell carcinoma
Mucoepidermoid carcinoma
Polymorphous carcinoma
Oncocytic carcinoma
Lipid-rich carcinoma
Glycogen-rich clear cell carcinoma
Sebaceous carcinoma
Salivary gland/skin adnexal type tumours
- *Cylindroma*
- *Clear cell hidradenoma*

Selon la classification OMS 2012 des tumeurs du sein (1).

ANNEXE 2 : GRADE HISTOLOGIQUE DES CANCERS DU SEIN

Critères	Score
Différenciation tubuleuse ou glandulaire	
Majorité de la tumeur (> 75 %)	1
Représentation modérée (10-75%)	2
Absente ou minime (< 10 %)	3
Atypies nucléaire	
Petits noyaux réguliers	1
Noyaux augmentés de taille <3N	2
Noyaux augmentés de taille >3N ou irréguliers	3
Compte mitotique (diamètre du champ = 0,50 mm)	
0-7	1
8-14	2
> 14	3
Grade histologique (addition des trois scores)	
Grade 1	3 à 5
Grade 2	6 ou 7
Grade 3	8 ou 9

Selon Elston et Ellis (5).

ANNEXE 3 : CLASSIFICATION pTNM DES CANCERS DU SEIN SELON L'AJCC 2010 (7E ÉDITION)

T : Tumeur Primaire
Tx : la tumeur primitive ne peut pas être évaluée
T0 : Pas de tumeur primitive mise en évidence
Tis : carcinome in-situ
Tis (CCIS) : carcinome canalaire in situ
Tis (CLIS) : carcinome lobulaire in situ
Tis (Paget) : maladie de Paget du mamelon sans tumeur sous-jacente
NB : la maladie de Paget associée à une tumeur est classée en fonction de la taille de la tumeur
T1 : tumeur ≤ 2 cm dans sa plus grande dimension
T1mi : micro-invasion ≤ 1 mm dans sa plus grande dimension
NB : en cas de multiples foyers de microinvasion, seule la taille du plus grand foyer est utilisée pour déterminer le stade. Ne pas additionner la taille des différents foyers et préciser le caractère multifocal de la microinvasion.
T1a : 1 mm < tumeur ≤ 5 mm dans sa plus grande dimension
T1b : 5 mm < tumeur ≤ 1 cm dans sa plus grande dimension
T1c : 1 cm < tumeur ≤ 2 cm dans sa plus grande dimension
T2 : 2 cm < tumeur ≤5 cm dans sa plus grande dimension
T3 : tumeur > 5 cm dans sa plus grande dimension
T4 : tumeur, quelle que soit sa taille, avec une extension directe à la paroi thoracique et/ou à la peau
T4a : extension à la paroi thoracique (ne comprend pas l'invasion isolée du muscle pectoral)
T4b : œdème (y compris peau d'orange) ou ulcération de la peau du sein, ou nodules de
perméation situés sur la peau du sein homolatéral
T4c : T4a + T4b
T4d : cancer inflammatoire (définition clinique)

pN : Ganglions lymphatiques régionaux
Cette classification nécessite l'examen d'au moins six ganglions axillaires
Nx : l'envahissement des ganglions lymphatiques régionaux ne peut pas être évalué (par exemple déjà enlevés chirurgicalement, ou chirurgie sans curage)
N0 : absence d'envahissement ganglionnaire régional histologique et absence d'examen complémentaire à la recherche de cellules tumorales isolées
N0(i-) : absence d'envahissement ganglionnaire régional histologique, étude immunohistochimique négative (IHC)
N0(i+) : absence d'envahissement ganglionnaire régional histologique, IHC positive, avec des amas cellulaires ≤ 0,2 mm (considéré comme sans métastase ganglionnaire)
N0(mol-) : absence d'envahissement ganglionnaire régional histologique, biologie moléculaire négative (RT-PCR)
N0(mol+) : absence d'envahissement ganglionnaire régional histologique, biologie moléculaire positive (RT-PCR)
N1 : micrométastases ou métastases dans 1 à 3 ganglions axillaires homolatéraux ; et/ou dans les ganglions de la chaine mammaire interne (CMI) mais non détectables cliniquement
N1mi : micrométastases > 0,2 mm et ≤ 2 mm
N1a : métastase(s) dans 1 à 3 ganglions axillaires, dont une > 2 mm
N1b : envahissement de 1 à 3 ganglions de la CMI détecté sur ganglion sentinelle, non détectables cliniquement
N1c : envahissement de 1 à 3 ganglions axillaires et envahissement des ganglions de la CMI détecté sur ganglion sentinelle non détectables cliniquement (pN1a + pN1b)
N2 : envahissement de 4 à 9 ganglions axillaires ou envahissement des ganglions mammaires internes homolatéraux suspects, en l'absence d'envahissement ganglionnaire axillaire
N2a : envahissement de 4 à 9 ganglions axillaires avec au moins un amas cellulaire > 2 mm
N2b : envahissement des ganglions mammaires internes homolatéraux suspects, en l'absence d'envahissement ganglionnaire axillaire
N3 : envahissement d'au moins 10 ganglions axillaires ou envahissement des ganglions sous-claviculaires (niveau III axillaire) ; ou envahissement des ganglions mammaires internes homolatéraux détectable cliniquement avec envahissement ganglionnaire axillaire ; ou envahissement de plus de 3 ganglions axillaires et envahissement des ganglions de la CMI détecté sur ganglion sentinelle non détectables cliniquement ; ou envahissement des ganglions sus-claviculaires homolatéraux
N3a : envahissement d'au moins 10 ganglions axillaires (avec au moins un amas cellulaire > 2 mm) ou envahissement des ganglions sous-claviculaires
N3b : envahissement des ganglions mammaires internes homolatéraux cliniquement détectable avec envahissement ganglionnaire axillaire ; ou envahissement de plus de 3 ganglions axillaires et envahissement des ganglions de la CMI détectée sur ganglion sentinelle non détectable cliniquement
N3c : envahissement d'un ou plusieurs ganglions sus-claviculaires homolatéraux

M : Métastases à distance
Mx : renseignements insuffisants pour classer les métastases à distance
M0 : absence de métastases à distance
M1 : présence de métastase(s) à distance

Le système TNM distingue le stade clinique pré-thérapeutique noté "cTNM" et le stade anatomopathologique post-chirurgical noté "pTNM" ; Après traitement, on parle de stade ypTNM.

Selon la classification OMS 2012 des tumeurs du sein (1).

ANNEXE 4 : CLASSIFICATION MOLÉCULAIRE DES CANCERS DU SEIN

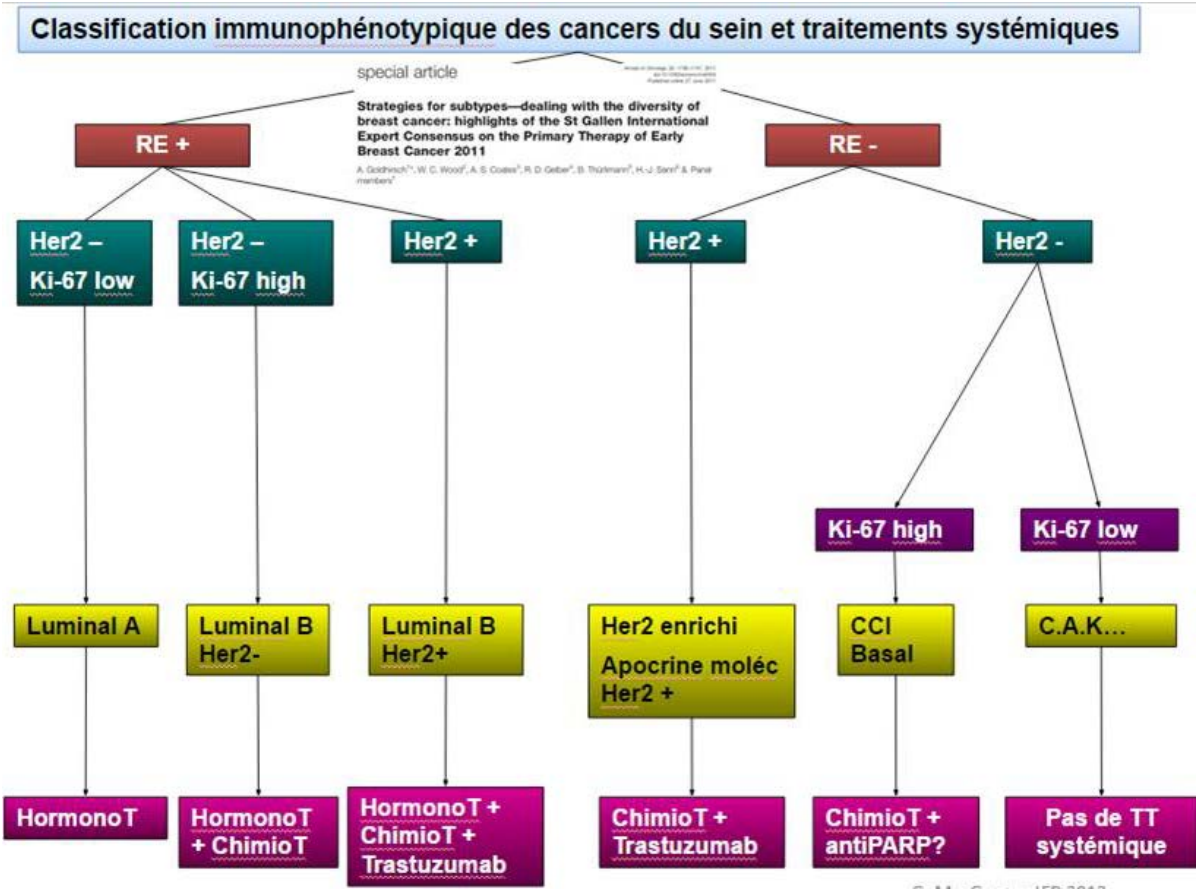

L'étude immunohistochimique des cancers du sein permet de déterminer leur classe moléculaire en routine et a un rôle théranostique majeur. Dr Mac Grogan, d'après Goldhirsch et al (17).

ANNEXE 5 : SOUS-CLASSIFICATION DES CANCERS DU SEIN TRIPLE NÉGATIF BASAL-LIKE

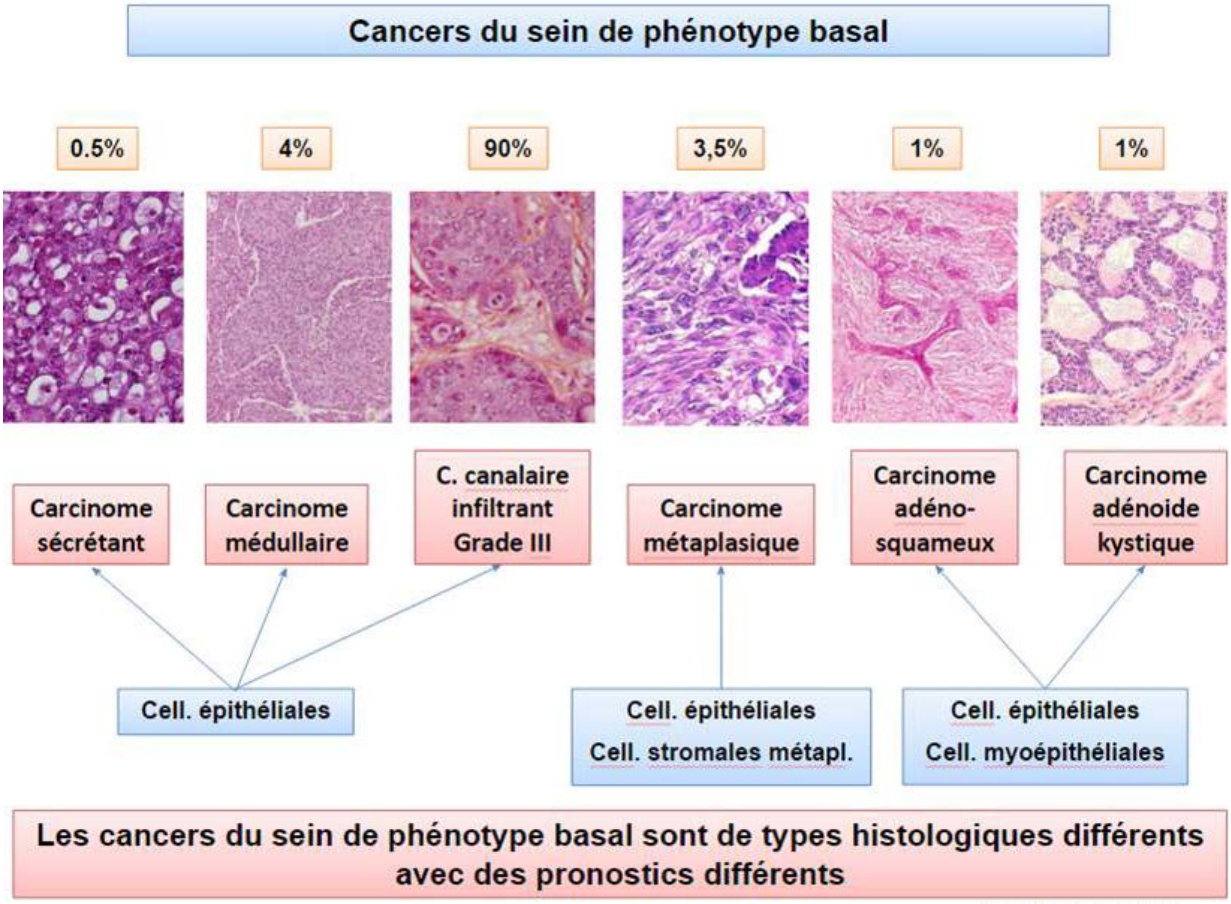

Les carcinomes invasifs NST représentent la majorité des tumeurs de phénotype triple négatif basal-like et ont un pronostic défavorable à court terme. D'autres tumeurs n'exprimant ni les récepteurs hormonaux ni Her2 peuvent être identifiées par leur morphologie particulière : les carcinomes sécrétants et les carcinomes adénoïdes kystiques, qui ont un pronostic favorable, les carcinomes médullaires de pronostic intermédiaire et les carcinomes métaplasiques, dont les carcinomes adéno-squameux, qui ont un pronostic généralement défavorable. Dr Mac Grogan, d'après la classification OMS 2012 des tumeurs du sein (1).

ANNEXE 6 : PLACE DE LA PROTÉINE TYROSINE-KINASE NTRK3/TRKC DANS LE KINOME HUMAIN

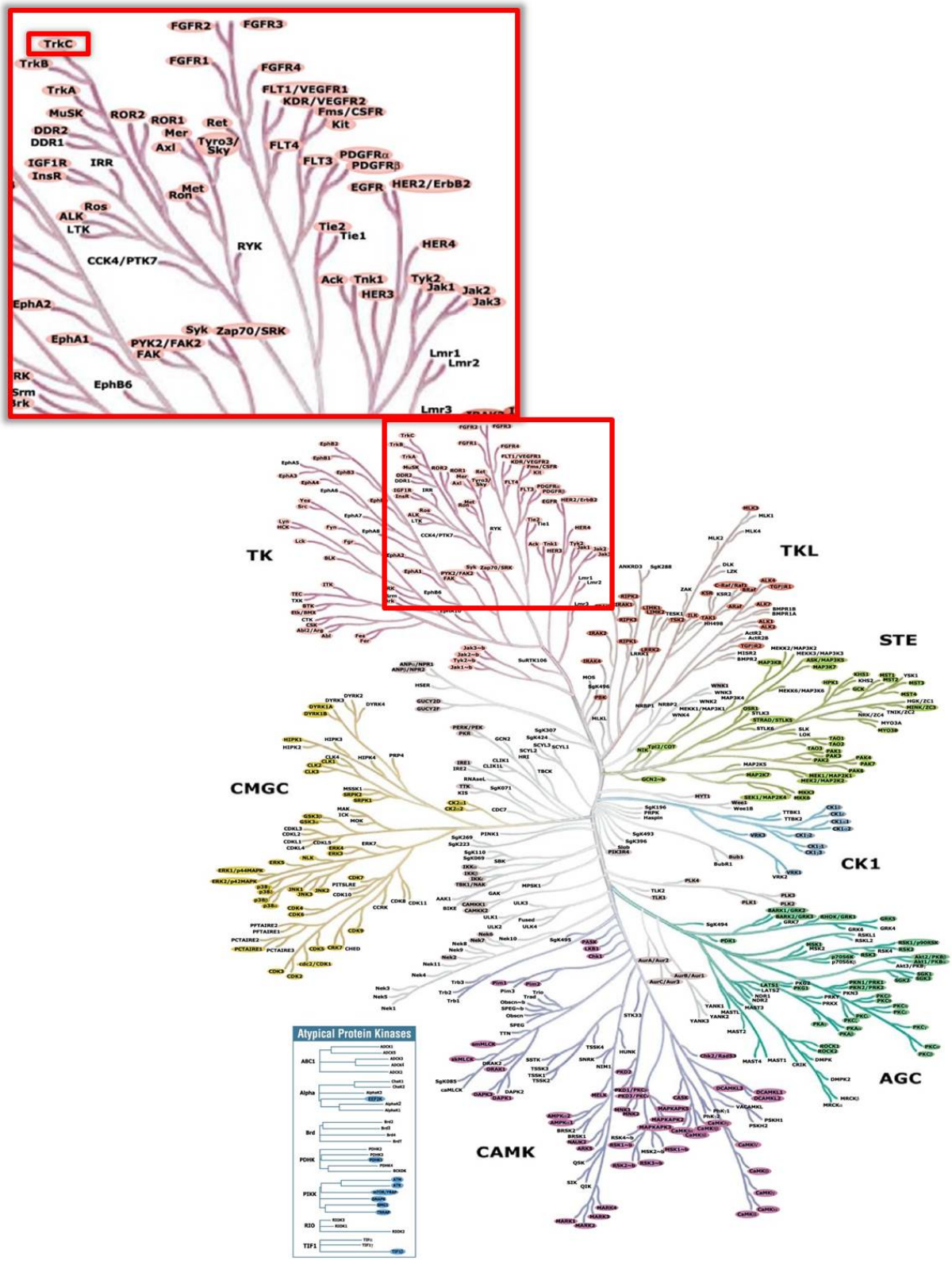

D'après www.cellsignal.com

ANNEXE 7 : ARTICLE PUBLIÉ EN LIGNE PAR THE AMERICAN JOURNAL OF SURGICAL PATHOLOGY, EN ATTENTE D'IMPRESSION (AJSP-D-15-00187)

Secretory Breast Carcinoma

A Histopathologic and Genomic Spectrum Characterized by a Joint Specific ETV6-NTRK3 Gene Fusion

Marie Del Castillo, MBBS,† Frédéric Chibon, PhD,*‡ Laurent Arnould, MD, PhD,§ Sabrina Croce, MD,‡ Agnès Ribeiro, MLT,*‡ Gaëlle Perot, PhD,*‡ Isabelle Hostein, PhD,* Sameh Geha, MD,‖ Catherine Bozon, MD,¶ Agnès Garnier, MD,# Marick Lae, MD,** Anne Vincent-Salomon, MD, PhD,** and Gaëtan MacGrogan, MD*‡*

Abstract: Secretory breast carcinoma (SBC) is a rare breast carcinoma with distinctive morphologic features and a recurrent specific chromosomal translocation t(12;15)(p13;q25), usually of low histologic grade and favorable prognosis. We describe the morphologic and genetic characteristics of 11 cases of SBC from 10 patients. Histologic and immunohistochemical analyses, fluorescence in situ hybridization using break-apart probes specific to *ETV6* on 12p13, reverse transcription polymerase chain reaction with in-house probes specific to the *ETV6-NTRK3* gene fusion, and DNA copy number variation by array comparative genomic hybridization analyses were performed on all cases. Seven cases were of low histologic grade, 3 were intermediate, and 1 had high-grade nuclear atypia, necrosis, and numerous mitoses. This patient had a fatal outcome. Five cases displayed low hormonal receptor expression, whereas the rest had basal-type immunoprofiles. All interpretable cases harbored an *ETV6-NTRK3* gene fusion by reverse transcription polymerase chain reaction and/or an *ETV6* rearrangement by fluorescence in situ hybridization, with duplication of the oncogenic derivative in 2 cases. Array comparative genomic hybridization analysis showed simplex genomic profiles. The 2 cases with *ETV6-NTRK3* duplication included a gain of 12p starting from the *ETV6* locus to the telomere, associated with a gain of the 15q from the centromere to *NTRK3* in 1 case, and in the other a normal profile up to *NTRK3* on 15q, and then a loss up to the telomere, suggesting loss of corresponding normal chromosome 15. These findings provide a novel insight into the morphologic and genetic spectrum of SBC, ranging from low-grade to high-grade histology, with occasional low hormonal receptor expression, simplex genomic profiles, and possible unfavorable course.

Key Words: secretory breast carcinoma, *ETV6-NTRK3*, comparative genomic hybridization, fluorescent in situ hybridization, triple-negative breast carcinoma

(*Am J Surg Pathol* 2015;00:000–000)

Secretory breast carcinoma (SBC) is a rare type of breast malignancy, representing 0.15% of all breast carcinomas, with specific histologic features and favorable prognosis, even in the presence of lymph node metastasis. Originally described in children and termed "juvenile secretory carcinoma" by McDivitt and Stewart in 1966, it appears that two thirds of the published cases actually occur in adults. The clinical course of SBC is characterized by late local recurrence and prolonged survival.[1,2]

Microscopically, prototypical SBCs are arranged in combinations of tubular, solid, and microcystic patterns. The tumor cells have an abundant granular eosinophilic cytoplasm. Nuclei display low-grade features and are small, ovoid, with discrete nucleoli and scant mitotic activity. Tumor secretion is located in intracytoplasmic vacuoles and in the extracellular compartment. This secretory material is either intensively positive for Alcian blue or periodic acid-Schiff. Ductal carcinoma in situ can be seen at the periphery or within the tumor.[2,3]

SBC usually presents as a triple-negative breast carcinoma showing no expression of either estrogen (ER) or progesterone receptors (PR) and no overexpression of HER2 by immunohistochemistry. Conversely, it expresses high–molecular weight cytokeratins (Ck) such as Ck5/6 and Ck14, akin to basal-like breast carcinoma.[3,4]

Tognon et al[5] demonstrated that SBCs harbor the chromosomal translocation t(12;15) that results in a fusion of the *ETS* variant gene 6 (*ETV6*) on 12p13 and the neurotrophic tyrosine kinase receptor 3 (*NTRK3*) on

From the *Department of Biopathology, Institut Bergonié, Comprehensive Cancer Centre; †University of Bordeaux; ‡INSERM U916, Bordeaux; §Pathology Department, Centre Georges François Leclerc, Dijon; ¶Technopole Pathologie, Saint Etienne; #CACP Les Tonnelles, Montpellier; **Department of Biopathology, Institut Curie, INSERM U830, Paris, France; and ‖Pathology Department, CHUS Hôpital de Fleurimont, Sherbrooke, QC, Canada.

Conflicts of Interest and Source of Funding: S.G. is a member of CRC Etienne Lebel Funded by FRSQ (Fonds de Recherche en Santé du Québec). The authors have disclosed that they have no significant relationships with, or financial interest in, any commercial companies pertaining to this article.

Correspondence: Gaëtan MacGrogan, MD, Department of Biopathology, Institut Bergonié, 229 Cours de l'Argonne, F-33076 Bordeaux Cedex, France (e-mail: g.macgrogan@bordeaux.unicancer.fr).

Copyright © 2015 Wolters Kluwer Health, Inc. All rights reserved.

Copyright © 2015 Wolters Kluwer Health, Inc. Unauthorized reproduction of this article is prohibited.

15q25. This translocation had already been described in pediatric spindle cell tumors, such as infantile fibrosarcoma and cellular congenital mesoblastic nephroma, in some myeloid acute leukemia, and recently in mammary analogue secretory carcinoma (MASC) of the salivary gland.[6–9] MASC represents a significant proportion of primitive low-grade adenocarcinomas of the salivary glands, particularly in extraparotid localizations.[9,10] It mimics SBC by morphology and shows positivity for mammaglobin and GATA3, and the diagnosis is supported by the presence of an *ETV6* rearrangement.[9,11] *ETV6-NTRK3* expression is confirmed in all SBCs, whereas it is negative in other breast carcinomas. The resulting *ETV6-NTRK3* protein functions as a chimeric protein tyrosine kinase with potent transforming activity. It induces activation of the Ras-MAP kinase pathway and the phosphatidyl inositol-3′-kinase-Akt pathway, as the first event in SBC genesis.[5] The insulin-like growth factor 1 receptor (IGFR1) signaling pathway is necessary for PI3K-Akt-mediated cyclin D1 induction and proliferative effects of *ETV6-NTRK3* on breast cells and may be a therapeutic target in SBC.[12]

Cytogenetic studies have also been performed on SBC by comparative genomic hybridization (CGH) in a series of 13 cases and by tiling path array-CGH in a single case with *ETV6-NTRK3* duplication.[13,14]

The aim of this study was to further analyze genomic alterations by array-CGH in a series of 11 proven SBCs with a joint *ETV6* gene rearrangement, presenting variable morphologic aspects of aggressiveness.

MATERIALS AND METHODS

Patient Samples

This study was approved by the ethical review board of Institut Bergonié and included 11 cases of SBC occurring in 10 patients between 2006 and 2012, except for patient #6 who presented with a first tumor in 1992 and a second tumor in 2008. Four patients were diagnosed at the pathology department of our Institute, and 6 were provided by other centers (4 from Institut Curie, Paris and 2 from Centre GF Leclerc, Dijon), and paraffin blocks were sent to our Institute for analysis for study purposes. Collected medical data included clinical presentation, tumor size, therapeutic management, and follow-up information.

Morphology

Tumor samples were formalin-fixed, paraffin-embedded (FFPE) and stained with hematoxylin and eosin. For each case, histologic grade was evaluated according to the Nottingham grading system, and tumoral pattern, nuclear atypia, and mitotic count were evaluated. Necrosis and vascular invasion were noted. Axillary lymph node resections or sentinel lymph node resections were searched for any axillary metastases.

Immunohistochemistry

Immunohistologic analysis was performed on a Benchmark Ultra automat (Roche Ventana, Meylan, France) with antibodies against ER (clone SP1; Roche Ventana; prediluted, 32 min incubation time, pretreatment ultra CC1 standard), PR (clone 1E2; Roche Ventana; prediluted, 32 min incubation time, pretreatment ultra CC1 standard), androgen receptor (AR) (clone SP107; Roche Ventana; prediluted, 32 min incubation time, pretreatment ultra CC1 standard), HER2 (clone 4B5; Roche Ventana; prediluted, 16 min incubation time, pretreatment ultra CC1 short), epidermal growth factor receptor (EGFR) (clone 3C6; Roche Ventana; prediluted, 32 min incubation time, pretreatment P1 8 min), Ck5/6 (clone D5/16 B4; Dako, Courtaboeuf, France; 1/50 dilution, 32 min incubation time, pretreatment Ultra CC1 short), Ck8/18 (clone 5D3; Novocastra Leica Biosystems, Nanterre, France; 1/200 dilution, 20 min incubation time, pretreatment P1 4 min), Ck14 (clone LL02; Diagnostic Biosystems Clinisciences, Montrouge, France; 1/50 dilution, 40 min incubation time, pretreatment ultra CC1 short), S100 protein (S100p) (polyclonal Z311; Dako, France; 1/500 dilution, 32 min incubation time, no pretreatment), and Ki-67 (clone 30-9; Roche Ventana; prediluted, 32 min incubation time, pretreatment Ultra CC1 standard). Positive control samples were used for ER, PR, AR, and HER2.

Immunohistochemical staining was estimated on invasive tumoral cells either in the nuclei for ER, PR, AR, and Ki-67, the cytoplasmic membrane for HER2 and EGFR, the cytoplasm for Ck5/6, Ck8/18, Ck14, and the nuclei and the cytoplasm for S100p. The number of positive tumoral cells per tissue section was determined semiquantitatively from 0% to 100% for ER, PR, AR, Ki-67, and for HER2, along with intensity of staining for the last antibody. The threshold of positivity for ER, PR, and AR was 1% of invasive tumoral cells.[15] ASCO-CAP guidelines for the interpretation of HER2 immunostaining were followed.[16] For Ck5/6, Ck14, Ck8/18, EGFR, and S100p, a semiquantitative scoring system was adopted ranging from + (any type of staining in a minority of tumor cells) to + + + (strong staining in a majority of tumor cells).

Fluorescent In Situ Hybridization

Fluorescence in situ hybridization (FISH) assay was performed using the Histology FISH accessory kit (Dako, Glostrup, Denmark). Briefly, sections from representative blocks were cut onto positively charged slides at 5 μm thickness. Deparaffinization of the sections was carried out with three 10-min immersions in xylene, followed by two 3-minute immersions in 100% ethanol, two 3-minute immersions in 90% ethanol, and two 3-minute immersions in 70% ethanol. We used specific Vysis LSI *ETV6* (TEL) (12p13) Dual-color break-apart rearrangement probes (Abbott, Chicago, IL), consisting of a spectrum green probe corresponding to the centromeric portion of the *ETV6* gene and a spectrum orange probe

Copyright © 2015 Wolters Kluwer Health, Inc. All rights reserved.

Copyright © 2015 Wolters Kluwer Health, Inc. Unauthorized reproduction of this article is prohibited.

corresponding to the telomeric portion of the *ETV6* gene. Slide pretreatment was performed by immersion in Dako pretreatment buffer (Dako, France) for 10 minutes at 97°C, then by slowly cooling to room temperature. Slides were then subjected to pepsin digestion for 7 minutes at 37°C, dehydrated, and air-dried. Codenaturation (82°C) and hybridization (37°C) were achieved by placing the slides into the Hybridizer (Dako, Denmark). The next day, slides were washed in stringent buffer (Dako, Denmark) for 10 minutes at 65°C, and nuclei were counterstained with the DAPI/antifade solution. Yellow, green, and orange fluorescent signals in tumor nuclei were counted under a Nikon Eclipse 80i fluorescent microscope with appropriate filters, and pictures were captured using a Hamamatsu C4742-95 CCD camera and analyzed with the Genikon software (Alphelys, Plaisir, France). For each case, 100 nuclei were counted, and a case was declared positive if red and green signals were separated by a distance > 2 hybridization signals (split-apart signals) in more than 10% of the nuclei.

DNA and RNA Extraction

Areas of high tumor cellularity (> 70%) were marked on a hematoxylin and eosin–stained histologic section and were bored on the FFPE tumor block. DNA was extracted according to Agilent protocol for DNA isolation on FFPE tissues (http://www.chem-agilent.com/pdf/G4410-90020v3_1_CGH_ULS_Protocol.pdf) (Agilent Technologies, Santa Clara, CA). For RNA extraction, paraffin was removed using 2 steps in toluene, followed by 2 steps in absolute ethanol. Samples were then incubated overnight at 55°C in 200 μL of ATL buffer (Qiagen DNeasy Blood & Tissue Kit, Qiagen, Hilden, Germany) and 20 μL of proteinase K. Additional 10 μL of proteinase K were added twice the 2 next days, and samples were incubated as previously described. Total RNA was then extracted using a standard TRIzol (Life Technologies, Saint-Aubain, France)/chloroform extraction, followed by an isopropanol precipitation. Finally, genomic DNA and RNA were quantified using a Nanodrop 1000 spectrophotometer (Thermo Scientific, Illkirch, France).

Reverse Transcription Polymerase Chain Reaction

Reverse transcription of 5 μg RNA extracted from fixed tissues was performed in a total volume of 20 μL with 50 mM Tris-HCl, pH 8.3, 40 mM KCl, 5 mM $MgCl_2$, 0.5% Tween, 0.5 mM dNTP Mix, 10 mM dithiothreitol (Roche Diagnostics, Meylan, France), specific reverse primer (200 nM *NTRK3* reverse primer or 150 nM *β2-microglobulin*-reverse primer, Table 1), 12 U RNAse inhibitor (Promega, Madison, WI), and 10 U expand reverse transcriptase (Roche Diagnostics). Samples were incubated at 42°C for 1 hour, then at 95°C for 5 minutes.

Polymerase chain reaction (PCR) amplification was performed in duplicate using a 96-well plate (Applied Biosystems, Foster City, CA) with a 50 μL final reaction mixture containing: 300 nM of each primer, 100 nM dual-labeled probe *ETV6-NTRK3* or 50 nM dual-labeled probe *β2-microglobulin*, 200 μM of an equal concentration of dATP, dCTP, dGTP, dTTP, dUTP, and $MgCl_2$ at 3 and 5 mM for *ETV6-NTRK3* and *β2-microglobulin* amplification, respectively, 1.25 U Taq polymerase, and 0.25 U Amperase UNG in a 1× real-time PCR buffer containing a passive reference (Rox fluorochrome). Thermal cycling conditions were 2 minutes at 50°C for amperase activation, 10 minutes at 95°C for Taq polymerase activation, then 50 cycles of 2 PCR steps consisting of 30 seconds at 95°C and 60°C for 1 minute. All reactions were performed in the ABI Prism 7500 Sequence Detection System (Applied Biosystems).

TABLE 1. Probes and Primer Sequences Used to Detect the *ETV6-NTRK3* Gene Fusion by Reverse Transcription PCR

Forward primer *ETV6*	5′-CCTCTCTCATCGGGAAGACCT-3′
Reverse primer *NTRK3*	5′-CTTCAGCACGATGTCTCTCCTCT-3′
Forward primer *β2-microglobulin*	5′-TGA CTT TGT CAC AGC CCA AGA TA-3′
Reverse primer *β2-microglobulin*	5′-AAT CCA AAT GCG GCA TCT TC-3′
Probe *ETV6-NTRK3*	5′-6-FAM-TGGGAGAATAGCAGATGTGCAGCA CA-TAMRA-3′
Probe *β2-microglobulin*	5′-6-FAM-TGA TGC TGC TTA CAT GTC TCG ATC CCA-TAMRA-3′

Primers and probe sequences (Table 1) were chosen with the software Primer Express (Applied Biosystems). Primers were purchased from Eurofins MWG operon (Les Ulis, France) and the probes and the QPCR Core kit containing real-time PCR buffer, dNTP, $MgCl_2$, amperase UNG, and Taq polymerase were purchased from Eurogentec (Herstal, Belgium).

Array-CGH Analysis

DNA was hybridized to 8×60k whole-genome Agilent arrays (G4450A) according to the manufacturer's protocol. The ADM-2 algorithm of Agilent Genomic Workbench Lite Edition 6.5.0.18 was used to identify DNA copy number anomalies at the probe level. A low-level copy number gain was defined as a log 2 ratio > 0.25, and a copy number loss was defined as a log 2 ratio < −0.25. A high-level gain or amplification was defined as a log 2 ratio > 1.5, and a homozygous deletion was suspected when the ratio was below −1.

To take into account the number and the type of changes, we applied the previously described Genomic Index (GI), which is calculated for each profile as follows: $GI = A^2/C$, where A is the total number of alterations (segmental gains and losses), and C is the number of involved chromosomes.[17]

RESULTS

Clinical Features

Clinical characteristics are summarized in Table 2. All cases occurred in women, ranging from 14 to 62 years

Copyright © 2015 Wolters Kluwer Health, Inc. All rights reserved.

Copyright © 2015 Wolters Kluwer Health, Inc. Unauthorized reproduction of this article is prohibited.

TABLE 2. Clinical and Morphologic Characteristics in 11 Cases of SBC

Patient	Sex/Age (y)	Tumor Number	Tumor Size (cm)	Nottingham Grade	Differentiation	Nuclear Atypia	Mitoses / mm^2	Tumoral Necrosis	Vascular Invasion	Axillary Metastasis
1	F/42	3	1.2, 1.5, 1.8	I	2	2	0	No	No	1/8
2	F/50	1	2.6	II	2	2	2.8	No	No	0/13
3	F/62	1	4.1	III	3	3	3.6	Extensive	Present	2/12
4	F/53	1	0.9	I	2	2	0.5	No	No	0/14
5	F/38	1	0.5	I	2	2	0	No	No	0/1 STL
6-1*	F/14	1	2.7	I	2	2	0	No	No	—
6-2*	F/30	1	1.7	II	3	2	1.5	No	Present	1/11
7	F/39	1	0.9	I	2	2	0.5	No	No	0/1 STL
8	F/36	1	1.4	I	2	2	0	No	No	0/1 STL
9	F/59	1	1.1	I	2	2	0	No	No	0/5
10	F/34	1	2	II	3	2	1	No	No	0/1 STL

*Same patient.
STL indicates sentinel lymphadenectomy.

old. Patient #6 developed an SBC at age 14 that was treated by conservative surgery. A second SBC occurred at age 30 in the same breast but with a different array-CGH profile, implying that it was a second tumor, rather than a later recurrence. She had no personal or familial history of malignancy. All patients presented with a single tumoral breast lesion, except patient #1 who presented with a right breast trifocal carcinoma.

Therapeutic Care and Clinical Outcomes

Therapeutic management and follow-up data are summarized in Table 3. The follow-up period ranged from 9 to 81 months (median 39 mo). All 10 patients underwent primary surgery, 9 received radiotherapy and 3 hormone therapy. Patient #3 also received adjuvant chemotherapy by 5-fluorouracil, epirubicin, cyclophosphamide, and paclitaxel. Shortly after chemotherapy, she progressed with distant metastases and died 11 months after initial diagnosis. Patient #5 developed a second breast carcinoma, classified as invasive carcinoma, no special type, 35 months after diagnosis and was treated by surgery. She was disease-free at 78 months of follow-up. Patient #6 presented an axillary metastasis 31 months after her second SBC, which was treated by radiotherapy and chemotherapy, and was disease-free at 67 months of follow-up. All patients except patient #3 remain disease-free at the time of submission.

Pathologic Findings

Morphologic characteristics are summarized in Table 2. Tumor size ranged from 0.5 to 4.1 cm. Gross examination most often showed a firm and well-limited mass, except in patient #3, whose tumor displayed central necrosis. There were several histologic patterns, including polyadenoid, tubular, microcystic, and solid patterns. Many tumors contained a combination of several patterns. In each case, there were more or less abundant intracellular and extracellular eosinophilic secretions. Most tumors were made of medium-sized cells with abundant granular eosinophilic cytoplasms, moderate (10/11) to marked (1/11) nuclear atypia with small nucleoli and low mitotic activity ($<1.5/mm^2$), except patients #2 ($2.8/mm^2$) and #3 ($3.6/mm^2$). Patients #3 and #6-2 presented vascular invasion. There was no perineural invasion. The lesion in patient #3 was predominantly solid, with scant eosinophilic secretion,

TABLE 3. Therapeutic Care and Clinical Outcomes in 11 Cases of SBC

Patient	Surgery	RT	Hormono-therapy	CT	Events	Follow-up (mo)
1	L + ALNR	50 Gy + boost	Tamox.	—	—	DFS (22)
2	L + ALNR	50 Gy + boost	—	—	—	DFS (37)
3	MRM + ALNR	Yes	—	Yes	Progression: Liver, bone, skin and serous metastases (7 mo)	DOD (11)
4	L + ALNR	50 Gy + boost	—	—	—	DFS (66)
5	L + SL	50 Gy + boost	—	—	Breast carcinoma, no special type: MRM, ALNR (35 mo)	DFS (78)
6-1*	L	—	—	—	Local recurrence (16 y)	—
6-2*	L + ALNR	Yes	—	—	Ipsilateral axillar metastasis: RT, CT (31 mo)	DFS (67)
7	L + SL	—	—	—	—	DFS (21)
8	L + SL	Yes	—	—	—	DFS (9)
9	L + SL	Yes	Anast.	—	—	DFS (81)
10	MRM (for lumpectomy R1) + SL	50 Gy + boost	Tamox.	—	—	DFS (41)

*Same patient.
ALNR indicates axillary lymph node resection; Anast., anastrozole; CT, chemotherapy; DFS, disease-free survival; DOD, died of disease; L, lumpectomy; MRM, modified radical mastectomy; RT, radiotherapy; SL, sentinel lymphadenectomy; Tamox., tamoxifene.

Copyright © 2015 Wolters Kluwer Health, Inc. All rights reserved.

Copyright © 2015 Wolters Kluwer Health, Inc. Unauthorized reproduction of this article is prohibited.

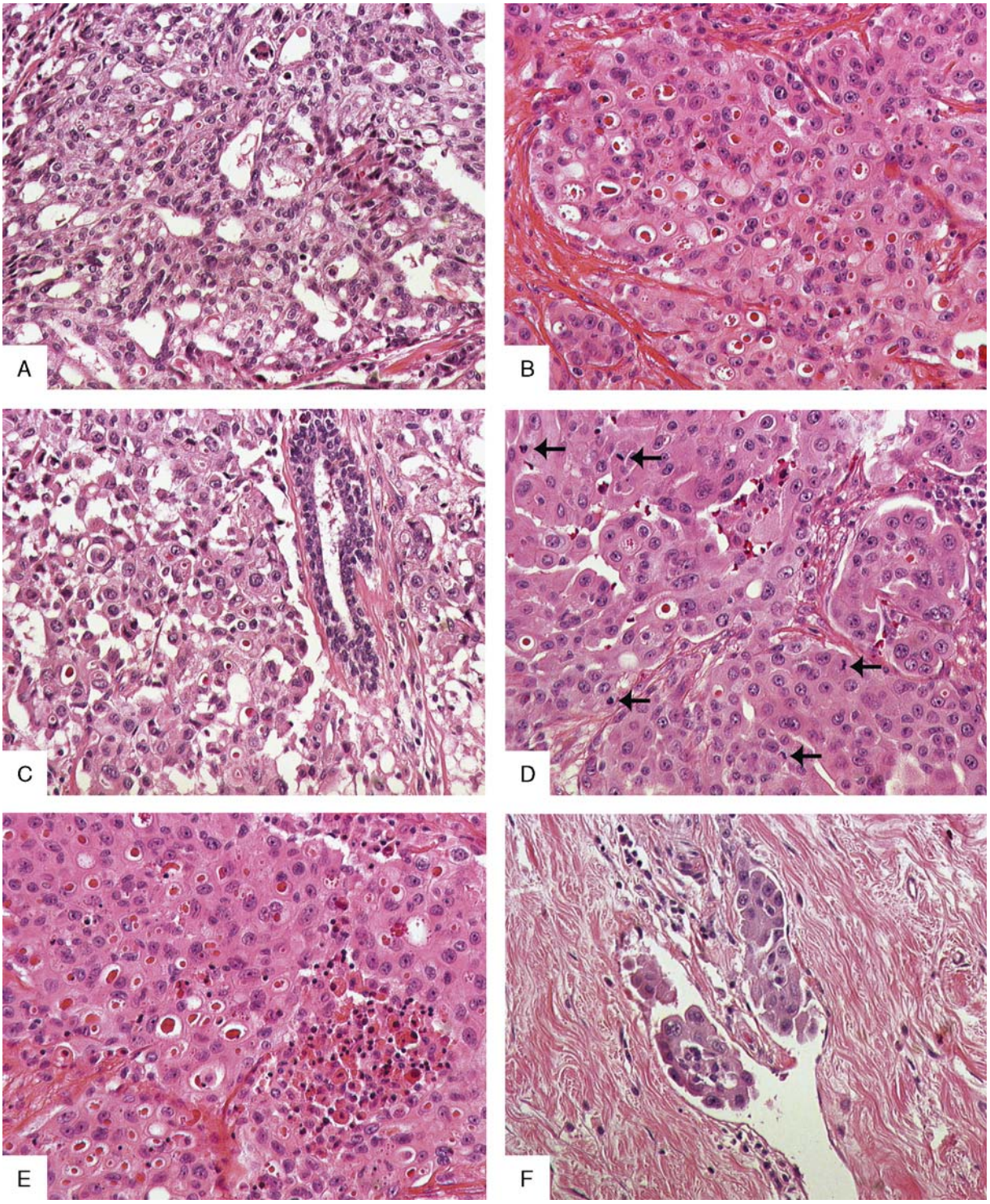

FIGURE 1. High-grade SBC (hematoxylin and eosin stains). Patient #3. A, Well-differentiated area with a glandular pattern, intracellular and extracellular eosinophilic secretion. B, Solid area. Presence of apoptotic cells and of many small intracellular eosinophilic secretory vacuoles. C, Large and irregular nuclei, in comparison with entrapped nontumoral luminal cells. D, Presence of numerous mitoses (arrows). E, Apoptotic cells and tumoral necrosis. F, Peritumoral lymphovascular involvement by tumor cells.

Copyright © 2015 Wolters Kluwer Health, Inc. All rights reserved.

Copyright © 2015 Wolters Kluwer Health, Inc. Unauthorized reproduction of this article is prohibited.

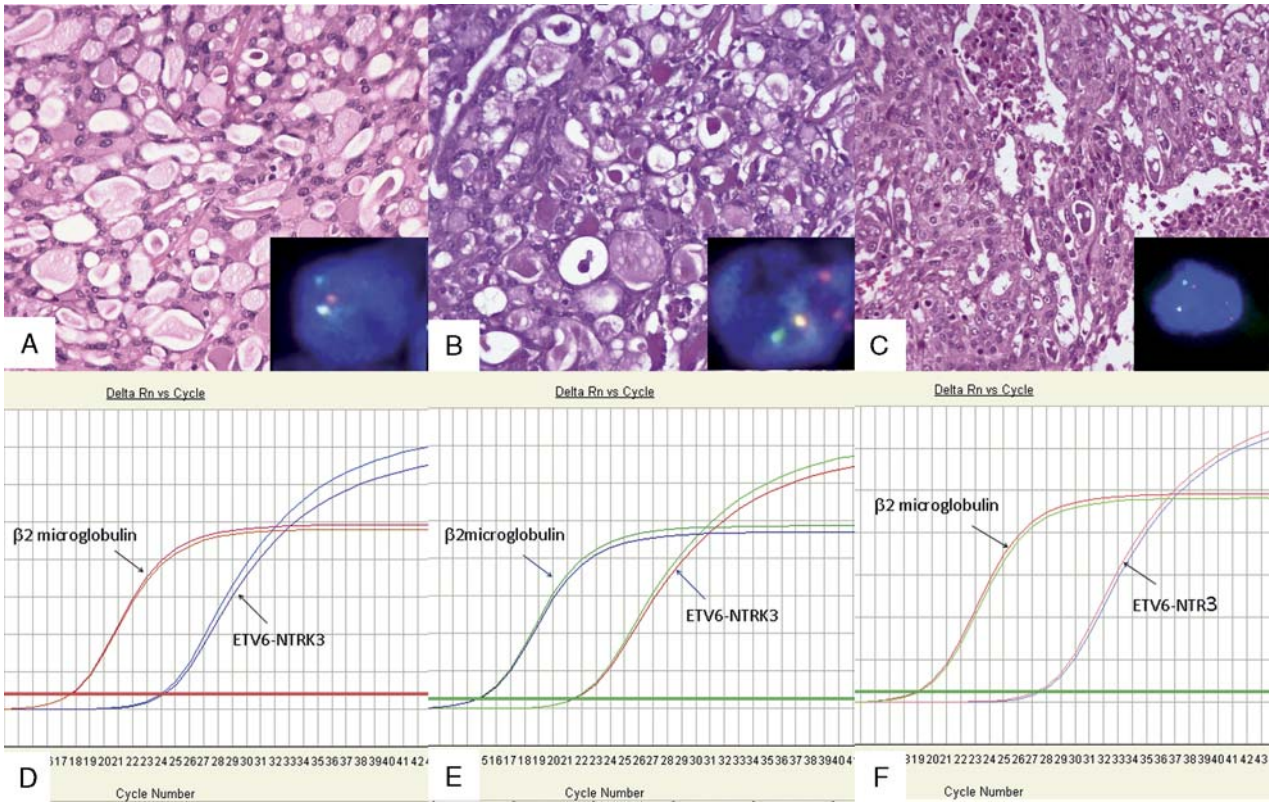

FIGURE 2. SBC: morphologic and genetic spectrum with increasing aggressiveness. Patients #1, #2 and #3. A–C, Morphologic features and fluorescent in situ hybridization analysis (hematoxylin and eosin stains). Insets show dual-color interphase FISH *ETV6* break-apart. A, Patient #1: Low-grade carcinoma with a regular polyadenoid pattern, abundant eosinophilic secretion, also present in extracellular microcystic cavities, small ovoid nuclei, low mitotic activity. Inset: Balanced break-apart in 46% cells. B, Patient #2: SBC with a typical microcystic and tubular pattern, with abundant intracellular and extracellular eosinophilic secretion. Intermediate nuclear atypia and moderate mitotic count (not seen). Inset: Balanced break-apart in 22% cells and unbalanced break-apart with gain of the oncogenic derivative (red signal) in 56% cells. C, Patient #3: High-grade SBC with a solid pattern, poor eosinophilic secretion, and tumoral necrosis. Inset: Balanced break-apart in 20% cells and unbalanced break-apart with gain of the oncogenic derivative (red signal) in 40% cells. D–F, Real-time PCR: Specific *ETV6-NTRK3* gene fusion detected.

and showed tumoral necrosis (Fig. 1). Seven cases were Nottingham histologic grade I, 3 were grade II, and 1 grade III (patient #3) (Figs. 2A–C). Axillary metastases were found in 3 patients.

Immunohistochemistry

Immunohistochemical characteristics are listed in Table 4. Six lesions showed classic triple-negative basal-like immunophenotypes (ER, PR, AR, and HER2 negative, Ck5/6, 8/18, and/or S100p positive). In 5 other cases 5% to 20% of tumor cells displayed hormone receptor nuclear expression (ER, PR, and AR). This was associated with expression of basal-like markers. No HER2 overexpression was observed for any lesions. The Ki-67 index ranged from 1% to 50%.

Fluorescence In Situ Hybridization

Ten of 11 lesions were interpretable by FISH (Table 5). They all harbored an *ETV6* rearrangement. Most cases revealed a balanced reciprocal translocation (8/10). Regarding patients #2 and #3, FISH analyses demonstrated an unbalanced rearrangement of *ETV6*. More precisely, a balanced break-apart was observed in 22% and 24% of cells and unbalanced break-apart with gain of oncogenic derivative (red signal) in 56% and 40% of cells, respectively (Figs. 2A–C, inset).

Real-time Reverse Transcription PCR

Real-time reverse transcription PCR was interpretable in 9 cases (Table 5). Analyses showed an *ETV6/NTRK3* fusion transcript in all cases (Figs. 2D–F).

Array-CGH

Array-CGH analysis was interpretable in 9 cases (Table 5). Genome profiling showed even profiles, without any gain or loss in 3 cases (#1, #4, and #10), a unique gain or loss in 3 cases (#6-1, #6-2, #8), and a simplex rearranged profile in 3 cases (#2, #3, and #7) (Fig. 3).

We observed gains and losses of whole chromosomes or entire chromosomal arms. Three alterations were common: gain of chromosomes 12p (2/9) and 16 (2/9) and loss of chromosome 22 (4/9). GI ranged from 0 to

Copyright © 2015 Wolters Kluwer Health, Inc. All rights reserved.

Copyright © 2015 Wolters Kluwer Health, Inc. Unauthorized reproduction of this article is prohibited.

TABLE 4. Immunohistochemical Results in 11 Cases of SBC

Patient	ER	PR	AR	HER2/neu	Ck5/6*	Ck8/18*	Ck14*	S100 Protein	Ki-67 (%)
1	15%, 3+	10%, 2+	10%, 2+	–	–	+ + +	–	+ + +	2
2	–	–	–	–	+	+ +	–	+ +	20
3	–	–	–	–	–	+	–	+ +	50
4	–	–	–	–	+	+ +	–	+ + +	2
5	–	–	–	–	+	+ + +	–	+ + +	1
6-1†	20%, 2+	5%, 1+	5%, 1+	–	–	+ +	–	+ + +	5
6-2†	–	–	–	–	+ +	+ +	–	+ + +	5
7	–	–	–	–	–	–	–	+ +	10
8	10%, 2+	–	–	–	+	–	–	+ +	10
9	5%, 2+	–	5%, 2+	–	–	+ + +	–	+ + +	2
10	10%, 1+	–	–	–	–	+ +	–	+ + +	1

Results are expressed as percentage of positive invasive carcinoma cells (ER, PR, AR, HER2, and Ki-67), and level of staining intensity, negative (–), low (+), intermediate (+ +), and high (+ + +) (all factors, except Ki-67).
*Ck5/6, 8/18, and 14.
†Same patient.

13.09 (case #3). Patient #6, who developed a first SBC when she was 14, was characterized by loss of 22q. At 30, she presented with a second SBC, with no loss of 22q but a gain of 15q, which led us to consider them as 2 different tumors. In patients #2 and #3, unbalanced rearrangement of *ETV6* was confirmed, as we observed a gain of the chromosome 12p arm, starting within the *ETV6* locus to the telomere. This gain was associated with a gain of chromosome 15q from its centromere to *NTRK3* in case #2. In case #3, instead of this 15q gain we observed a normal profile up to *NTRK3* and then a loss up to the telomere. This profile can be explained by a gain of the derivative as seen on FISH and a loss of normal chromosome 15 (Fig. 4).

DISCUSSION

The purpose of this study was to analyze the cytogenetic and genomic alterations in a series of 11 cases of SBC, with variable morphologic aspects and clinical aggressiveness.

With this series, we provide new insights in the knowledge of SBC. Clinically, patients with SBC may have an aggressive course with fatal outcome, despite appropriate therapeutic care. Morphologically, this tumor can be high grade, with scant secretory features, necrotic changes, and vascular involvement. Immunohistochemically, hormonal receptor expression, albeit low, is not unusual. Cytogenetically, *ETV6-NTRK3* gene fusion is recurrent and may be duplicated in some tumors. Genomic profiles are characterized by simplex chromosomal changes.

SBC has been described as a basal-like breast carcinoma.[4] However, 5 cases in our series had low expression for hormonal receptors. In their series including 13 SBCs, Diallo and colleagues also reported 2 cases with weak expression for ER, and 2 cases with strong expression for ER and PR. One of the latter was classified as highly positive for HER2.[13] In Li et al's[3] series of 15 SBCs, there was no positivity for hormonal receptors or HER2.

All cases in our study had a simplex genomic profile by array-CGH analysis, without recurrent alteration. We did not find the 1q gain and 16q loss that are common in breast malignancy, in particular in low-grade luminal tumors.[18] The high-grade SBC (patient #3) also had a simplex array-CGH profile, albeit with more gains and losses of whole chromosomes or entire chromosomal arms than

TABLE 5. Molecular Findings in 11 Cases of SBC

Patient	ETV6 split-apart	ETV6-NTRK3 Transcript	Gains	Losses	GI
1	Balanced	+	–	–	0
2	Gain of oncogenic derivative	+	3q, 7whc, 12p, 15q, 16whc	22whc	6
3	Gain of oncogenic derivative	+	5p, 12p, 16whc, 21whc	3p, 5q, 9whc, 13whc, 15whc, 17p, 20p, 22whc	13.09
4	Balanced	+	–	–	0
5	Balanced	NI	NI	NI	NI
6-1*	Balanced	+	–	22q	1
6-2*	NI	+	15q	–	1
7	Balanced	+	–	2whc, 4whc, 14whc, 18whc, 21whc, 22whc	6
8	Balanced	+	11q	–	1
9	Balanced	+	NI	NI	NI
10	Balanced	NI	–	–	0

*Same patient.
NI indicates not interpretable; whc, whole chromosome.

Copyright © 2015 Wolters Kluwer Health, Inc. All rights reserved.

Copyright © 2015 Wolters Kluwer Health, Inc. Unauthorized reproduction of this article is prohibited.

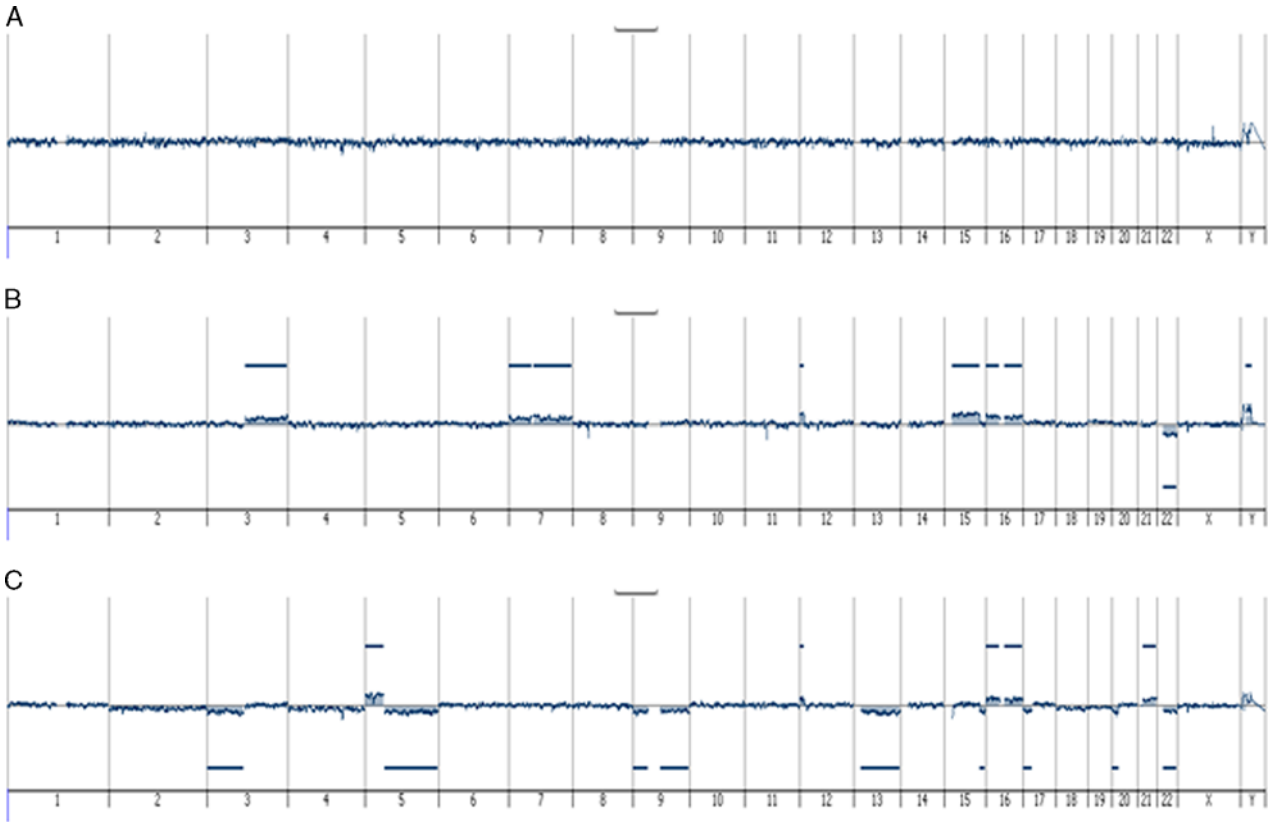

FIGURE 3. Chromosomal gains and losses and GI by array-CGH analysis in SBC. A, Patient #1: GI = 0, no genomic copy number alteration. B, Patient #2: GI = $6^2/6 = 6$. Gain of chromosomes 3q, 7, 12p, 15q, and 16, and loss of chromosome 22. The gain of 12p starts from the *ETV6* locus to the telomere, and the gain of 15q starts from the centromere to *NTRK3*. C, Patient #3: GI = $12^2/11 = 13.09$. Gain of chromosomes 5p, 12p, 16, and 21 and loss of chromosomes 3p, 5q, 9, 13, 15q, 17p, 20p, and 22. The gain of 12p starts from *ETV6* to the telomere. Instead of a 15q gain, we observe a normal profile up to *NTRK3*, and then a loss up to the telomere.

the other cases of the series. However, its profile was very different from the highly rearranged genomic profiles usually observed in triple-negative breast carcinoma. The array-CGH results in our study were more indicative of mitosis segregation defects than chromosomal instability.

Lambros et al[14] previously described the case of a histologic grade I SBC with a basal-type phenotype and a simplex genomic array-CGH profile. In their study, 16 chromosomal numerical alterations were observed in 10 chromosomes, and these concerned mainly short chromosomal segments (GI = 25.6).

Diallo et al[13] observed an average of 2.0 genomic alterations per SBC case (GI = 0 to 6), with a gain of 1q (2/8) or 8q (3/8) or loss of 22q (2/8). In our study, we observed a loss of chromosome 22 (4/9), as per Diallo et al,[13] and a gain of chromosomes 16 and 12p (2/9) as per Lambros et al.[14] We did not find any chromosome 11 trisomy, as in congenital fibrosarcoma or cellular mesoblastic nephroma.[19]

Lambros et al[14] were the first to describe a duplication of the *ETV6-NTRK3* gene fusion. This duplication resulted from the gain of 1 copy of derivative chromosome der(15)t(12;15), the retention of 1 normal copy of both *ETV6* and *NTRK3* genes, and was associated with the deletion of derivative chromosome der(12)t(12;15). In our study, cases #2 and #3 also presented an additional copy of the gene fusion, which reinforces the idea that the *ETV6-NTRK3* gene fusion confers a selective advantage for the resulting clone. However, we did not find a deletion of the corresponding derivative der(12)t(12;15). Furthermore, by array-CGH, case #3 also exhibited an even chromosome 15 up to *NTRK3* instead of a gain associated to the duplication of the oncogenic derivative. The only explanation for this observation is that duplication is associated with loss of non-rearranged chromosome 15, leading to unidisomy of the proximal part of chromosome 15 (Fig. 4).

In Diallo et al's[13] series, 8 tumors were histologic grade I, and 5 were grade II. In Li et al's[3] series, 13 were histologic grade I and 2 grade II. There was neither vascular invasion nor tumoral necrosis. To our knowledge, case #3 in our series is the first grade III SBC confirmed by molecular analysis. It progressed like a grade III basal carcinoma rather than like an SBC, with an aggressive course and fatal outcome. Some MASC cases of high histologic grade and with an aggressive course have also been described.[20]

Copyright © 2015 Wolters Kluwer Health, Inc. All rights reserved.

Copyright © 2015 Wolters Kluwer Health, Inc. Unauthorized reproduction of this article is prohibited.

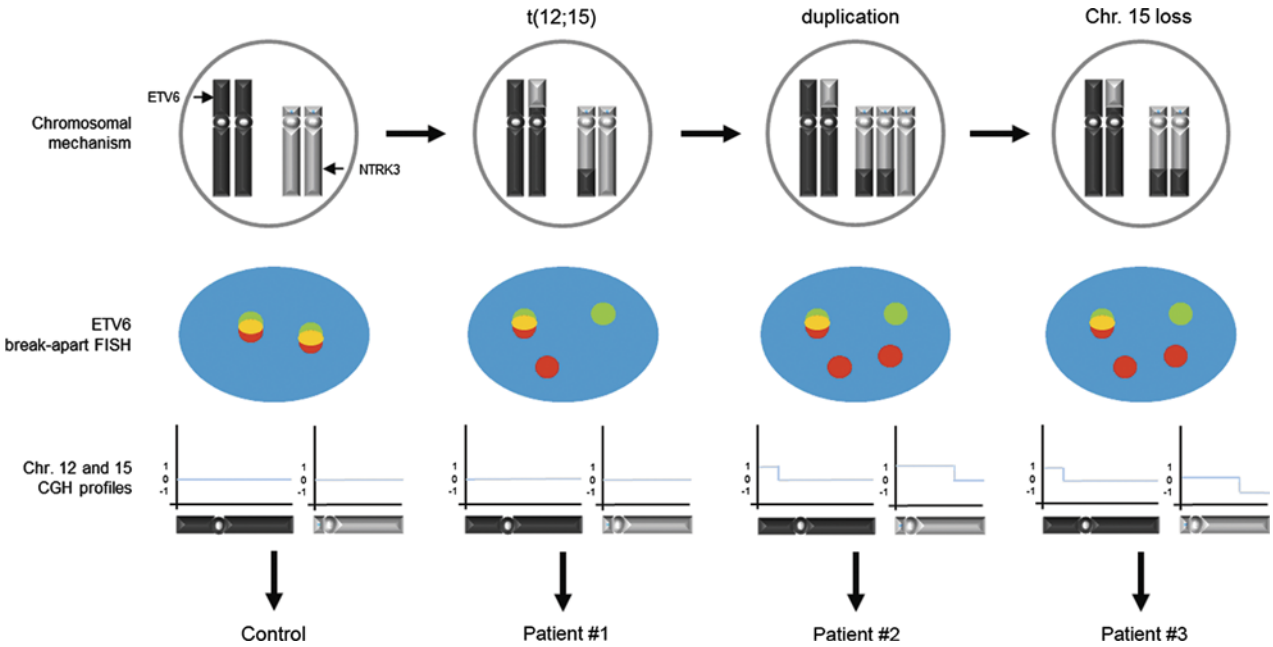

FIGURE 4. Chromosomal mechanisms underlying FISH and array-CGH results. Chromosomal rearrangements resulting from t(12;15) translocation, oncogenic der(15) duplication, and nonrearranged chromosome 15 loss are presented in the upper panel as an explanation to interphasic FISH results (middle panel) and the chromosome 12 (dark ideogram) and 15 (clear ideogram) array-CGH profiles. In patients #2 and #3, there is a gain of 12p starting from the *ETV6* locus to the telomere. In patient #2, it is associated with a gain of 15q from the centromere to *NTRK3*. In patient #3, it is associated with a normal profile up to *NTRK3* on 15q, and then a loss up to the telomere, corresponding to a loss of corresponding normal chromosome 15. Red, green and yellow dots represent 5′-*ETV6* probe (telomeric), 3′-*ETV6* (centromeric) probe, and fusion (normal), respectively.

A study of a series of 83 patients with SBC from the National Cancer Institute's Survival, Epidemiology, and End Results (SEER) database confirms the overall good long-term survival results, with only 1 patient dying of disease.[21] However, SBC with pejorative courses have also been described. Wong and colleagues reported the case of a 68-year-old woman with a 6-cm breast tumor slowly enlarging. It was an SBC of Nottingham grade I, with no vascular involvement or necrosis, negative margins, and no lymph node involvement (0/16). In view of the reported indolent nature of SBC, a joint decision was made not to deliver adjuvant chemotherapy in addition to adjuvant radiotherapy. She presented 10 months later with pleural and pulmonary metastases and died from disease 3 months later.[22] Arce and colleagues reported a 52-year-old man with a 7-cm breast tumor that had been present for 10 years before surgery, with axillary metastases at the time of diagnosis of SBC. The Nottingham grade was not mentioned. The patient abandoned chemotherapy and returned to the hospital 18 months later with subcutaneous and pulmonary metastases.[23] Woto-Gaye and colleagues reported the case of a 20-year-old Senegalese man with a 12-cm breast tumor, present for 2 years before diagnosis, with axillary metastases at the time of diagnosis of SBC. The Nottingham grade was not mentioned. The patient refused surgery and returned 5 months later with hepatic and pulmonary metastases, then died 6 months later.[24]

In conclusion, we describe a series of 11 cases of SBC, with common morphologic features and with a specific ETV6-NTRK3 gene fusion, presenting with histologic grades from I to III, occasional positivity for hormonal receptors, few genomic aberrations, and usually favorable outcomes except for the patient with high-grade SBC. The presence of intraeosinophilic and/or extraeosinophilic secretions in an invasive breast carcinoma, despite high-grade histologic features or hormonal receptor positivity, must raise the possibility of SBC. This study highlights that even in proven SBC, histologic grade and TNM stage overrule for prognosis and therapeutic management.

ACKNOWLEDGMENTS

The authors thank Jone Iriondo and Pippa McKelvie-Sebileau of Institut Bergonié for medical editorial assistance, and Virginie Duvignau for assistance in illustrations.

REFERENCES

1. McDivitt RW, Stewart FW. Breast carcinoma in children. *JAMA*. 1966;195:144–146.
2. Eusebi V, Ichihara S, Vincent-Salomon A, et al. Secretory carcinoma. *WHO Classification of Tumors of the Breast*. Lyon: IARC; 2012:71–72.
3. Li D, Xiao X, Yang W, et al. Secretory breast carcinoma: a clinicopathological and immunophenotypic study of 15 cases with a review of the literature. *Mod Pathol*. 2012;25:567–575.
4. Laé M, Fréneaux P, Sastre-Garau X, et al. Secretory breast carcinomas with ETV6-NTRK3 fusion gene belong to the basal-like carcinoma spectrum. *Mod Pathol*. 2009;22:291–298.
5. Tognon C, Knezevich SR, Huntsman D, et al. Expression of the ETV6-NTRK3 gene fusion as a primary event in human secretory breast carcinoma. *Cancer Cell*. 2002;2:367–376.

Copyright © 2015 Wolters Kluwer Health, Inc. All rights reserved.

Copyright © 2015 Wolters Kluwer Health, Inc. Unauthorized reproduction of this article is prohibited.

6. Knezevich SR, Madden DE, Tao W, et al. A novel ETV6-NTRK3 gene fusion in congenital fibrosarcoma. *Nat Genet*. 1998;18:184–187.
7. Ramachandran C, Melnick SJ, Escalon E, et al. Cytogenetic and molecular characterization of a congenital mesoblastic nephroma. *Pediatr Dev Pathol*. 2001;4:402–411.
8. Eguchi M, Eguchi-Ishimae M, Tojo A, et al. Fusion of ETV6 to neurotrophin-3 receptor TRKC in acute myeloid leukemia with t(12;15)(p13;q25). *Blood*. 1999;93:1355–1363.
9. Skálová A, Vanecek T, Sima R, et al. Mammary analogue secretory carcinoma of salivary glands, containing the ETV6-NTRK3 fusion gene: a hitherto undescribed salivary gland tumor entity. *Am J Surg Pathol*. 2010;34:599–608.
10. Bishop JA, Yonescu R, Batista D, et al. Most non-parotid "acinic cell carcinomas" represent mammary analog secretory carcinomas. *Am J Surg Pathol*. 2013;37:1053–1057.
11. Schwartz LE, Begum S, Westra WH, et al. GATA3 immunohistochemical expression in salivary gland neoplasms. *Head Neck Pathol*. 2013;7:311–315.
12. Tognon CE, Somasiri AM, Evdokimova VE, et al. ETV6-NTRK3-mediated breast epithelial cell transformation is blocked by targeting the IGF1R signaling pathway. *Cancer Res*. 2011;71:1060–1070.
13. Diallo R, Schaefer KL, Bankflavi A, et al. Secretory carcinoma of the breast: a distinct variant of invasive ductal carcinoma assessed by comparative genomic hybridization and immunochemistry. *Hum Pathol*. 2003;34:1299–1304.
14. Lambros MBK, Tan DSP, Jones RL, et al. Genomic profile of a secretory breast cancer with an ETV6-NTRK3 duplication. *J Clin Pathol*. 2009;62:604–612.
15. Hammond ME, Hayes DF, Dowsett M, et al. American Society of Clinical Oncology/College Of American Pathologists guideline recommendations for immunohistochemical testing of estrogen and progesterone receptors in breast cancer. *J Clin Oncol*. 2010;28:2784–2795.
16. Wolff AC, Hammond ME, Hicks DG, et al. Recommendations for human epidermal growth factor receptor 2 testing in breast cancer: American Society of Clinical Oncology/College of American Pathologists clinical practice guideline update. *J Clin Oncol*. 2013; 31:3997–4013.
17. Lagarde P, Perot G, Kauffmann A, et al. Mitotic checkpoints and chromosome instability are strong predictors of clinical outcome in gastrointestinal stromal tumors. *Clin Cancer Res*. 2012;18:826–838.
18. Curtis C, P.Shah S, Chin SF, et al. The genomic and transcriptomic architecture of 2,000 breast tumours reveals novel subgroups. *Nature*. 2013;486:346–352.
19. Knezevich SR, Garnett MJ, Pysher TJ, et al. ETV6-NTRK3 gene fusions and trisomy 11 establish a histogenetic link between mesoblastic nephroma and congenital fibrosarcoma. *Cancer Res*. 1998;58:5046–5048.
20. Skálová A, Vanecek T, Majewska H, et al. Mammary analogue secretory carcinoma of salivary glands with high-grade transformation: report of 3 cases with the ETV6-NTRK3 gene fusion and analysis of TP53, β-catenin, EGFR, and CCND1 genes. *Am J Surg Pathol*. 2014;38:23–33.
21. Horowitz DP, Sharma CS, Connolly E, et al. Secretory carcinoma of the breast: results from the survival, epidemiology and end results database. *Breast*. 2012;21:350–353.
22. Wong M, Jara-Lazaro AR, Hui Ng RC, et al. ETV6 disruption does not predict indolent clinical behavior in secretory breast carcinoma. *Breast J*. 2012;18:604–606.
23. Arce C, Cortes-Padilla D, Huntsman D, et al. Secretory carcinoma of the breast containing the ETV6-NTRK3 fusion gene in a male: case report and review of the literature. *World J Surg Oncol*. 2005; 3:35.
24. Woto-Gaye G, Kasse AA, Dieye Y, et al. Carcinome se' cre' toire du sein chez l'homme: A 'propos d un cas d'e'volution rapide [Secretory breast carcinoma of the breast in a male: report of a case with fatal evolution]. *Ann Pathol*. 2004;24:432–435.

 Copyright © 2015 Wolters Kluwer Health, Inc. All rights reserved.

Copyright © 2015 Wolters Kluwer Health, Inc. Unauthorized reproduction of this article is prohibited.

CODE DE DEONTOLOGIE MEDICALE,

édition Novembre 2012

SERMENT D'HIPPOCRATE

Au moment d'être admise à exercer la médecine, je promets et je jure d'être fidèle aux lois de l'honneur et de la probité.

Mon premier souci sera de rétablir, de préserver ou de promouvoir la santé dans tous ses éléments, physiques et mentaux, individuels et sociaux.

Je respecterai toutes les personnes, leur autonomie et leur volonté, sans aucune discrimination selon leur état ou leurs convictions. J'interviendrai pour les protéger si elles sont affaiblies, vulnérables ou menacées dans leur intégrité ou leur dignité. Même sous la contrainte, je ne ferai pas usage de mes connaissances contre les lois de l'humanité.

J'informerai les patients des décisions envisagées, de leurs raisons et de leurs conséquences.

Je ne tromperai jamais leur confiance et n'exploiterai pas le pouvoir hérité des circonstances pour forcer les consciences.

Je donnerai mes soins à l'indigent et à quiconque me les demandera. Je ne me laisserai pas influencer par la soif du gain ou la recherche de la gloire.

Admise dans l'intimité des personnes, je tairai les secrets qui me seront confiés.

Reçue à l'intérieur des maisons, je respecterai les secrets des foyers et ma conduite ne servira pas à corrompre les mœurs.

Je ferai tout pour soulager les souffrances. Je ne prolongerai pas abusivement les agonies. Je ne provoquerai jamais la mort délibérément.

Je préserverai l'indépendance nécessaire à l'accomplissement de ma mission. Je n'entreprendrai rien qui dépasse mes compétences. Je les entretiendrai et les perfectionnerai pour assurer au mieux les services qui me seront demandés.

J'apporterai mon aide à mes confrères ainsi qu'à leurs familles dans l'adversité.

Que les hommes et mes confrères m'accordent leur estime si je suis fidèle à mes promesses ; que je sois déshonorée et méprisée si j'y manque.