HAL
open science

Les tumeurs vulvo-vaginales mésenchymateuses : une série de 255 cas

Marie Dilly-Feldis

To cite this version:

Marie Dilly-Feldis. Les tumeurs vulvo-vaginales mésenchymateuses : une série de 255 cas. Médecine humaine et pathologie. 2015. dumas-01245167

HAL Id: dumas-01245167

https://dumas.ccsd.cnrs.fr/dumas-01245167

Submitted on 16 Dec 2015

HAL is a multi-disciplinary open access archive for the deposit and dissemination of scientific research documents, whether they are published or not. The documents may come from teaching and research institutions in France or abroad, or from public or private research centers.

L'archive ouverte pluridisciplinaire **HAL**, est destinée au dépôt et à la diffusion de documents scientifiques de niveau recherche, publiés ou non, émanant des établissements d'enseignement et de recherche français ou étrangers, des laboratoires publics ou privés.

UNIVERSITE DE BORDEAUX

Faculté de Médecine

Les tumeurs vulvo-vaginales mésenchymateuses : une série de 255 cas

ANNÉE 2015 N° 3142

THÈSE POUR LE DIPLÔME D'ÉTAT DE DOCTEUR EN MÉDECINE

présentée et soutenue publiquement

le 22 octobre 2015

par

Marie DILLY-FELDIS

Née le 29 juin 1985 à Colmar

JURY

M. le Professeur Antoine de MASCAREL ..... Président

M. le Professeur Jean-Michel COINDRE .....Juge

Mme le Professeur Béatrice VERGIER.....Juge

Mme le Docteur Vanessa CONRI .....Juge

Mme le Docteur Marion MARTY .....Juge

Remerciements

A notre Président de thèse,

Monsieur le Professeur Antoine DE MASCAREL

Je vous remercie de me faire l'honneur de présider mon travail de thèse.

Par ailleurs, je tiens à vous remercier particulièrement pour votre disponibilité, votre gentillesse au quotidien et votre enseignement.

Veuillez trouver ici le témoignage de mon profond respect.

A nos Juges,

Madame le Professeur Béatrice VERGIER

Je vous remercie de me faire l'honneur de juger mon travail de thèse.

Je vous remercie également pour votre présence tout au long de mon internat, votre bienveillance, votre implication, votre soutien, votre compréhension et votre enseignement.

Veuillez trouver ici le témoignage de tout mon respect.

Monsieur le Professeur Jean-Michel COINDRE

Je vous remercie de me faire l'honneur de juger mon travail de thèse.

Je vous suis très reconnaissante de me faire bénéficier de votre expérience et de votre avis d'expert concernant mon travail.

Veuillez trouver ici le témoignage de tout mon respect.

Madame le Docteur Vanessa CONRI

Je vous remercie de me faire l'honneur de juger mon travail de thèse.

Vos connaissances en tant qu'expert dans ce domaine et votre approche clinique seront d'un apport inestimable dans l'analyse de ce travail.

Veuillez trouver ici le témoignage de toute ma considération.

A notre Rapporteur de thèse

Monsieur le Professeur Jean-Michel COINDRE,

Je vous remercie de m'avoir fait l'honneur d'évaluer l'intérêt scientifique de mon travail.

Je vous témoigne ici toute ma gratitude pour votre analyse et pour votre enseignement au cours de mon internat.

A ma Directrice de thèse

Madame le Docteur Marion MARTY

Je te remercie tout d'abord de m'avoir confié ce travail et pour la confiance que tu m'as accordée et pour ton aide tout au long de sa réalisation.

Je te remercie également tout particulièrement pour ce que tu m'as apporté au cours de mon internat.

A ma famille,

A mon mari Matthieu, je n'aurai jamais assez de mots pour exprimer à quel point tu comptes pour moi et te remercier pour tout ce que tu m'apportes… Ton amour, ta présence, ton soutien au quotidien me sont indispensables. Une étape qui s'achève, place à nos nouveaux projets…

A mes parents, ce travail représente une occasion particulière pour vous remercier pour votre amour, votre soutien, votre aide, votre écoute, votre présence. Je vous dois ce que je suis aujourd'hui. Vous m'avez toujours fait confiance, vous avez toujours été présents même dans les moments difficiles que j'ai pu rencontrer durant toutes ces années.

A ma petite mamie, je te remercie infiniment pour tout l'amour que tu m'apportes depuis toute petite. Tu as toujours cru en moi et cette confiance que tu m'as accordée m'a toujours portée ! Je te dois tellement que je ne pourrai jamais te remercier assez.

A mes frères, Jean-Damien (et sa petite famille!), Guillaume et Kelian avec qui j'ai tant de souvenirs inoubliables, je suis si fière de vous. Merci pour tous ces bons moments passés ensemble, il y en aura encore pleins d'autres. Kelian, nous te passons le flambeau, fais ce qu'il te plait…

A l'ensemble de ma famille, merci d'avoir été à mes côtés pendant toutes ces années et merci pour ces magnifiques moments passés en famille. Je n'ai pas pu profiter de vous autant que je l'aurai voulu et je compte y remédier dès maintenant.
A mamie Herminie, à papy Abel, vous êtes partis beaucoup trop tôt…

A ma belle-famille, merci de m'avoir accueillie si facilement et si gentiment dans votre famille, je suis heureuse de partager des bons moments avec vous.

A mes amis et collègues,

A Tanja et Adeline, mes deux sœurs de cœur, je vous remercie d'avoir été là pendant toutes ces années parfois difficiles... Même si de nombreux kilomètres nous séparent, vous êtes extrêmement importantes pour moi, votre amitié m'est très précieuse.

A Benjamin, tu as été mon co-interne puis un véritable ami tout au long de mon internat. Tu fais partie de mes plus belles rencontres. Je te souhaite plein de bonheur. Merci pour ton aide et ton soutien.

A Elise et Sandra (et bien sûr Jérôme et Nicolas !), mes amies pédiatres depuis la première année d'internat. Merci pour ces bons moments passés ensembles, j'espère qu'il y en aura encore beaucoup d'autres.

A Fanny, Julien et Arthur, notre petite famille préférée avec qui l'on a adoré passer tous ces bons moments. Nos chemins géographiques se séparent momentanément mais ce ne sera pas un obstacle !

A Jean-Philippe, Audrey, Joseph, Nicolas, Julien, Leslie, nos amis strasbourgeois… Vivement notre prochain rassemblement!!

A mes co-internes, Marie, Fanny, Léa, les deux Clémence, Adeline, Frantz, Sarah, Sophie, Elodie, Camille, Lisa, Aude, Bertrand, Déborah

Une belle équipe soudée qui me laissera de beaux souvenirs. Ils se reconnaitront : le soleil bayonnais, des petites attentions et de merveilleux cheesecakes fruités, des fous rires, des barbecues ensoleillés pour le 14 juillet…

A mes co-internes cliniciens, Anne-Sophie, Bénédicte, Marie, Camille… de très belles rencontres, j'espère que nous nous reverrons.

A mes co-internes tunisiennes et marocaines, Houda, Amira, Rim et Isshane, de très belles rencontres, des amies…

A mes co-internes de pédiatrie, Aude, Audrey, Marine, Cyrielle et Cyrielle, Marion et Nathalie et à Elodie, notre chef de clinique. Merci pour ces très bons moments passés ensemble, ces moments de détente et ces fous-rires !! Passer ces semestres avec vous a été un régal !

A Jacques, qui nous a tellement aidés… Merci !!

A Sandrine, je te remercie pour ton soutien, tes conseils, ta gentillesse et ta présence au moment le plus important de ma vie…

A Claire, une chef de clinique en or, *Marie-Laure, Anne, Mokrane, Sébastien, M. Léger, Gaetan, Sabrina, Isabelle, Florence, Agnès*
Un remerciement particulier à toute l'équipe de Haut-Lévèque, Hugues, Pierre, Marie-Laure, Emilie, Hélène, Marie, M. Goussot, Geneviève…

Aux amis du moléculaire, Charline, Audrey, David, Ida, Anulka, Elodie, Martine, Christine, M. le Professeur Merlio…

Un remerciement particulier à Messieurs les Professeurs Pellegrin, Dubus et Barat.

A mes Maîtres d'internat d'Anatomie Pathologique, Madame le Professeur Vital, Madame le Professeur Le Bail.

A mes chefs de pédiatrie du CHU, qui m'ont tellement appris, Charlotte, Céline, Monsieur le Professeur Perel, Olivier, Julie, Paul, Hala, les trois Laurent, Clément, Julien, Sophie, Christophe, Eric, Yann, Yohan, Sophie, Jérôme, Frédéric, Céline…

Un remerciement spécial à l'équipe de pédiatrie d'Agen, Martine, Dieudonné, Denis, Nawal, Rondro, Marie, Cécile. Je suis ravie de vous rejoindre.

Un remerciement chaleureux à l'équipe de pédiatrie de Bayonne, Mathilde, Géraldine, Véronique, Aurélie, Philippe, Gaël, Leila, Serge, Claudine, Hélène, Mireille, Pelegrino, Hervé et Sabrina

Aux médecins du CHU de Strasbourg, pour votre enseignement, vos conseils…

Aux puéricultrices des équipes de jour et de nuit de l'hôpital des Enfants de Bordeaux, des CH d'Agen et de Bayonne, *aux techniciens d'Anatomo-pathologie* des sites Haut-Lévèque, Pellegrin et Bergonié, *aux ambulanciers, IADE et médecins* du SMUR 33.

Liste des abréviations

AFC	Angiofibrome cellulaire
AML	Actine musculaire lisse
AMFB	Angiomyofibroblastome
AMP	Angiomyxome profond
AMS	Angiomyxome superficiel
AGS	Angiosarcome
BM	Biologie moléculaire
CHU	Centre Hospitalier Universitaire
CK	Cytokératine
DFS	Dermatofibrosarcome
EGIST	Extragastrointestinal Stromal Tumor
EMA	Anticorps anti-endomysium
FBS	Fibrosarcome
FISH	Fluorescence in situ hybridization
FVP	Fibrome vulvaire prépubertaire
HCFB	Histiocytofibrome
HEP	Hyperplasie endothéliale papillaire
HES	Hématéine-éosine-safran
HMG	Hémangiome
HMGP	Hémangiopéricytome
HPF	High Power Fields
IHC	Immunohistochimie
LM	Léiomyome
LMS	Léiomyosarcome
LPB	Lipoblastome
LPS	Liposarcome
LPSBD	Liposarcome bien différencié
LPSDD	Liposarcome dédifférencié
MFBS	Myofibroblastome superficiel
MP	Molluscum pendulum

NR	Non renseigné
OS	Ostéosarcome
PMPSM	Prolifération myofibroblastique pseudo-sarcomateuse des muqueuses
PNET	Primitive Neurectodermic Tumor
PSFE	Polype stromal fibro-épithélial
pS100	Protéine S100
RE	Récepteurs aux œstrogènes
RH	Récepteurs hormonaux
RMG	Rhabdomyome génital
RMS	Rhabdomyosarcome
RMSA	Rhabdomyosarcome alvéolaire
RMSE	Rhabdomyosarcome embryonnaire
RP	Récepteurs à la progestérone
SE	Sarcome épithélioïde
SI	Sarcome indifférencié/inclassé
SMFBI	Sarcome myofibroblastique inflammatoire
SSE	Sarcome du stroma endométrial
STUMP	Smooth uterine muscle of uncertain malignant potential
TA	Tumeur adipeuse
TCG	Tumeur à cellules granuleuses
TFS	Tumeur fibreuse solitaire
TML	Tumeur musculaire lisse
TSGB	Tumeurs stromales génitales bénignes
TVV	Tumeurs vulvo-vaginales

Table des matières

Introduction **13**
Partie I : Revue de la littérature **15**
A. Tumeurs bénignes 15
1. Tumeurs spécifiques à la sphère vulvo-vaginale 15
a) Angiofibrome cellulaire 15
b) Angiomyofibroblastome 17
c) Angiomyxome profond (ou agressif) 18
d) Polype stromal fibro-épithélial 19
e) Myofibroblastome superficiel (cervico-vaginal) 21
f) Fibrome vulvaire prépubertaire 21
g) Conclusion 22
2. Tumeurs et lésions ubiquitaires 24
a) Angiomyxome superficiel 24
b) Rhabdomyome génital 25
c) Nodule à cellules fusiformes postopératoire 25
d) Autres 26
B. Tumeurs malignes 26
1. Rhabdomyosarcome 26
2. Sarcome épithélioïde 28
3. Autres sarcomes 30
Partie II : Les tumeurs vulvovaginales mésenchymateuses : une série de 255 cas **31**
I. Résumé 31
II. Matériels et méthodes 32
A. Sélection des cas 32
B. Démarche diagnostique et techniques complémentaires 33
III. Résultats 35
A. La population étudiée : caractéristiques cliniques 35
B. Démarche diagnostique : étude immunohistochimique et analyse moléculaire 36
C. Les diagnostics 38
1. Description de la série 38
2. Données cliniques 41
3. Corrélations diagnostiques sur les avis 42
4. Corrélations diagnostics retenus initialement dans chaque centre/ relecture lors du travail de thèse 44
IV. Discussion 47
A. Comparaison des séries sur les deux sites (Institut Bergonié/CHU Bordeaux) 47
B. Démarche diagnostique 48
C. Corrélations diagnostiques 49
1. Corrélation clinique - pathologie 49
2. Particularité des avis : concordances et discordances 50
3. Comparaison : diagnostics retenus initialement dans les 2 centres *versus* diagnostics relecture (temps de l'étude) 51
D. Cas particulier de l'angiomyxome profond 52
E. Place des TSGB au sein des tumeurs vulvaires 53

F. Place des tumeurs vulvaires au sein des tumeurs mésenchymateuses 53
G. Outils permettant la reconnaissance et classifications des TVV mésenchymateuses bénignes 54
V. Conclusion 56
Références bibliographiques 58
Annexes 64
Annexe 1 : PSFE et AFC 64
Annexe 2 : AMP et AMFB 65
Annexe 3 : Recueil de données 66

INTRODUCTION

Les tumeurs mésenchymateuses vulvo-vaginales sont rares, mais représentent un large spectre lésionnel (1) ; elles apparaissent le plus fréquemment chez des femmes en âge de procréer (2).

Il s'agit très majoritairement de ***tumeurs bénignes*** pouvant être séparées en deux catégories ; la première correspond aux entités plus particulièrement rencontrées à cette localisation, que nous appellerons « tumeurs spécifiques de site ». Elles sont parfois difficiles à caractériser car elles partagent des caractéristiques cliniques, microscopiques et immunohistochimiques (1)(3)(4)(5)(6). Un intérêt particulier leur est porté depuis une quinzaine d'années avec le premier article important les détaillant, publié en 2000 (3) : il s'agit de l'angiofibrome cellulaire (AFC), de l'angiomyofibroblastome (AMFB), de l'angiomyxome profond (ou agressif) (AMP), du myofibroblastome superficiel (cervico-vaginal) (MFBS), du polype stromal fibro-épithélial (PSFE) et du fibrome vulvaire prépubertaire (FVP). Ces tumeurs ont un excellent pronostic, sauf l'AMP qui présente un risque élevé de récidive locale (dans 30 à 40% des cas) voire extrêmement rarement, un potentiel métastatique (7)(8)(9), malgré l'absence de critères microscopiques usuels de malignité. L'enjeu diagnostique principal est donc de le reconnaître (5)(10).

La seconde catégorie de ces tumeurs bénignes correspond à des tumeurs « ubiquitaires », survenant plus couramment à d'autres localisations mais pouvant apparaitre en région vulvo-vaginale (10). Elles représentent également un très large spectre lésionnel et leur diagnostic microscopique pose généralement moins de difficultés.

Les tumeurs vulvo-vaginales mésenchymateuses ***malignes*** sont plus rares, représentant également un spectre lésionnel étendu.

Ce travail est une étude rétrospective d'une série de 255 cas de tumeurs mésenchymateuses vulvo-vaginales ayant fait l'objet d'une relecture. La majorité des tumeurs incluses sont des cas de consultation. Il cible les « tumeurs spécifique de site», propres à la sphère vulvo-vaginale, et a pour objectifs :

- de décrire les *caractéristiques de la série* ; fréquence des tumeurs conjonctives dans la sphère vulvo-vaginale, fréquences respectives des types histologiques,

- d'évaluer les *discordances diagnostiques éventuelles*,

- de souligner les *difficultés diagnostiques*, notamment pour les cas communiqués pour avis, et de mieux comprendre quels aspects posent problème,

- de tenter de *proposer des outils* permettant de faciliter la reconnaissance et la classification de ces tumeurs,

- enfin, d'évaluer la place des tumeurs mésenchymateuses vulvo-vaginales au sein des *tumeurs et sarcomes des parties molles de manière globale*.

Ce travail comporte deux parties :

- La première rappelle schématiquement les caractéristiques des tumeurs mésenchymateuses décrites dans la sphère vulvo-vaginale selon la classification 2014 de l'OMS. Nous détaillerons les tumeurs plus spécifiques à cette localisation et ne détaillerons pas les tumeurs ubiquitaires,
- La seconde partie est la description de la série autour de laquelle s'organisera la discussion, particulièrement ciblée sur les avis et les « tumeurs spécifiques de site ».

PARTIE I : REVUE DE LA LITTERATURE

A. Tumeurs bénignes

1. Tumeurs spécifiques à la sphère vulvo-vaginale

Les tumeurs mésenchymateuses vulvo-vaginales sont essentiellement des tumeurs bénignes, telles que décrites en 2000 par M. Nucci (3).

Ces tumeurs partagent des caractéristiques cliniques, macro/microscopiques et immunohistochimiques, rendant parfois leur distinction difficile. Leur histogénèse n'est pas clairement établie mais ces lésions seraient probablement issues de la couche mésenchymateuse sous-épithéliale hormono-positive du tractus génital distal féminin (1)(11). Elles se présentent le plus souvent sous la forme d'une masse bien limitée, indolore, de petite taille chez la femme d'âge moyen, le prélèvement étant souvent communiqué comme un kyste de la glande de Bartholin ; il n'y a pas de critère clinique ni microscopique formel permettant de les distinguer. Il s'agit de lésions bénignes dont le traitement curatif est l'exérèse en marges saines.

Nous détaillons ici les tumeurs propres à la sphère vulvo-vaginale, dont les caractéristiques des quatre entités les plus fréquentes sont résumées dans le tableau 1.

a) Angiofibrome cellulaire

<u>Critères microscopiques :</u>

C'est une lésion bien circonscrite non encapsulée (11), pouvant parfois présenter de focales extensions dans les tissus environnants. C'est une lésion de densité cellulaire modérée, d'architecture fasciculée. Elle est constituée de courts faisceaux de cellules fusiformes monomorphes, s'agençant occasionnellement en palissade (4)(12)(13). Le stroma est composé de faisceaux de collagène et de quelques adipocytes entrappés en périphérie. Il renferme habituellement de nombreux mastocytes et de nombreux vaisseaux de taille petite à moyenne, à paroi épaisse fréquemment hyalinisée (3)(4)(5)(11).

L'activité mitotique est faible et il n'y a pas d'atypie cyto-nucléaire ni de nécrose tumorale (3)(11).

Des variantes morphologiques sont décrites : composante lipomateuse majeure, faible densité cellulaire, présence de zones hyalinisées ou myxoïdes, présence d'un infiltrat lymphoïde, d'un pléomorphisme nucléaire focal marqué tel que dans un léiomyome à cellules bizarres (4)(12)(14) ou encore une vascularisation de type hémangiopéricytaire (4)(11). Dans de très rares cas, il peut y avoir une transformation sarcomateuse (11) prenant l'aspect d'un liposarcome pléomorphe ou d'un sarcome indifférencié pléomorphe (15).

Critères immunohistochimiques :

Cette lésion exprime les récepteurs hormonaux et dans environ 50% des cas le CD34 (12)(16). Elle n'exprime habituellement pas la desmine (positive dans seulement 8% des cas) ni l'Actine musculaire lisse (AML) (positive dans 21% des cas) (11). Elle n'exprime pas l'HMGA2 (6), la h-caldesmone (12), ni la pS100. L'index de prolifération cellulaire MIB1 est bas (14).

L'hyperexpression de la P16 est parfois retrouvée dans les zones de transformation sarcomateuse (15).

Il faut souligner l'importance de la négativité habituelle des marqueurs musculaires lisses (notamment la desmine), contrairement aux autres tumeurs vulvovaginales mésenchymateuses (4)(12)(14)(16), ce qui peut être utile pour les différencier.

Profil génétique:

Des anomalies portant sur la région chromosomique 13q14 (comprenant les loci RB1 et FOX1A1) ont été retrouvées, notamment des délétions (17). Ces anomalies sont identiques à celles décrites dans les lipomes à cellules fusiformes, les myofibroblastomes mammaires et les myofibroblastomes du tractus génital féminin, avec qui l'AFC partage des similarités morphologiques et immunohistochimiques ; ceci suggère que ces lésions pourraient représenter le spectre d'une même entité (4)(5)(11) ayant un précurseur cellulaire stromal commun multipotent pouvant avoir une différenciation (myo)fibroblastique ou adipocytaire (17).

Traitement et pronostic :

Il s'agit d'une tumeur bénigne traitée par une simple exérèse dont les limites chirurgicales doivent être saines (5). Les récurrences locales sont rares.

A l'heure actuelle, aucun cas rapporté de transformation sarcomateuse n'a présenté une évolution clinique défavorable (11)(14) ; la signification pronostique de ce phénomène reste donc incertaine (5).

b) Angiomyofibroblastome

Critères microscopiques :

L'AMFB est une tumeur bien limitée, de densité cellulaire variable. Les cellules sont épithélioïdes et de petite taille, parfois plasmocytoïdes et sans atypie (3)(5) ; les figures de mitoses sont rares ou absentes. Le stroma est lâche, fibreux, parfois myxoïde et il existe de manière assez caractéristique une densification de la cellularité autour de nombreux petits vaisseaux à paroi fine.

Certaines tumeurs contiennent des îlots de tissu adipeux, parfois largement représentés, on parle alors de variant lipomateux (16)(18).

Critères immunohistochimiques :

Les cellules tumorales expriment le plus souvent la desmine, l'AML, et les récepteurs hormonaux ; le CD34 est négatif, de même que la pS100 et l'HMGA2 (4)(11)(16)(19).

Profil génétique:

Dans un cas d'AMFB publié dans la littérature en 2003, des transcrits d'HMGI-C (équivalent à l'expression de HMGA2) ont été mis en évidence par RT-PCR (20).

Traitement et pronostic :

L'AMFB est une tumeur bénigne dont l'exérèse complète est le traitement de choix (3). En cas d'occasionnelles récidives, telle que celle décrite au niveau vaginal dans le case report de Saleh et co. (21), celles-ci ne sont pas destructrices contrairement à l'angiomyxome profond (1)(4).

Dans la littérature, un cas d'AMFB avec transformation sarcomateuse a été rapporté en 1997 (22). C'était un AMFB classique au sein duquel on observait des zones de sarcome de haut grade ressemblant à un histiocytofibrome malin myxoïde. Cette tumeur a récidivé 2 ans après l'exérèse initiale, uniquement sous le type sarcomateux.

c) Angiomyxome profond (ou agressif)

C'est une tumeur rare, infiltrante, de bas grade, intéressant les tissus mous profonds de la région vulvo-vaginale, du périnée ou du pelvis féminins et ayant un potentiel de récidive localement destructrice en cas d'exérèse incomplète (11)(23)(24).

Critères cliniques :

C'est de manière caractéristique une tumeur volumineuse (plus de 10 cm), indolore, de croissance lente, infiltrante et mal délimitée (1)(9)(24), pouvant entrainer un syndrome de masse. L'imagerie révèle volontiers une lésion de taille supérieure à la taille estimée cliniquement, elle peut notamment envahir le pelvis en déplaçant les organes adjacents plutôt qu'en les détruisant (1)(4)(16).

Critères microscopiques :

Il s'agit d'une tumeur mal limitée infiltrant les tissus de voisinage (3). Elle est paucicellulaire, caractérisée par un abondant stroma lâche et myxoïde sur lequel se détache la population cellulaire tumorale essentiellement d'allure fusiforme, parfois stellaire (16), caractéristiquement condensée autour du contingent vasculaire (3)(24). Les atypies cyto-nucléaires sont minimes ou absentes (16), de même que les mitoses qui sont rares ou absentes. Le contingent vasculaire est remarquable, composé de vaisseaux de taille variable, allant de capillaires de taille moyenne à paroi mince à des vaisseaux de plus grande taille, à paroi musculaire épaisse et hyalinisée (5).
Le caractère infiltrant de la tumeur se traduit par la présence de tissu adipeux, musculaire strié, de glandes mucineuses ou de petits filets nerveux entrappés en périphérie (11)(16).

Critères immunohistochimiques :

Les cellules tumorales expriment les récepteurs hormonaux et la desmine (3)(5)(16) ; elles expriment parfois le CD34 et l'AML. Elles sont négatives pour la pS100.

Les cellules tumorales sont également positives, dans environ 50% des cas (4)(6)(9), pour l'HMGA2 (marqueur nucléaire), ce qui peut présenter un intérêt diagnostique, permettre d'évaluer les limites d'exérèse (5) ou de mettre en évidence les éventuels foyers résiduels post-exérèse (1)(3)(4)(6). Néanmoins l'intérêt de cet anticorps reste limité par le pourcentage élevé d'AMP HMGA2 négatifs et l'expression de HMGA2 par d'autres tumeurs (léiomyomes, rarement PSFE) (9).

Profil génétique:

Peu de cas ont fait l'objet d'une analyse moléculaire ; cependant, une anomalie a été mise en évidence en région 12q13-15, renfermant le gène HMGA2. Un réarrangement de HMGA2 a été mis en évidence par hybridation in situ dans 33 % des cas d'AMP et de rares cas de léiomyomes (2) ; ce remaniement est absent dans les angiomyofibroblastomes et angiofibromes cellulaires (à l'exception d'un cas d'AMFB décrit) (4)(25)(26)(27).

Il existe une corrélation, bien qu'imparfaite, entre le réarrangement du gène en biologie moléculaire et l'expression immunohistochimique d'HMGA2 (4)(5).

Diagnostics différentiels :

Outre les autres tumeurs stromales génitales bénignes, il faudra considérer les autres tumeurs myxoïdes : angiomyxome superficiel (myxome cutané), léiomyome myxoïde, fibromatose avec remaniements myxoïdes et myxofibrosarcome.

Traitement et pronostic :

L'AMP est classé par l'OMS dans les tumeurs bénignes mais il est caractérisé par un risque de récidive locale dans 30 à 40% des cas (1)(6)(9)(11), parfois tardive, justifiant une surveillance à long terme. Il n'existe pas de signe clinique ni microscopique prédictif de la récidive.

L'exérèse locale complète et large (avec une marge de 1cm) est le traitement de choix (5)(9), mais peut s'avérer difficile (1)(11).

La positivité de l'AMP pour les récepteurs hormonaux et sa croissance parfois plus rapide durant la grossesse, suggère que l'AMP est une tumeur hormono-sensible qui pourrait bénéficier d'un traitement hormonal par agonistes de la GnRH (1). Ce traitement peut être une alternative à la chirurgie ou en faciliter le geste en traitement néo-adjuvant (11)(16)(23)(28).

A noter que deux cas d'AMP avec métastases, d'évolution fatale, ont été rapportés dans la littérature, évoquant le comportement imprévisible et parfois défavorable de cette tumeur (7)(8). Ce phénomène reste cependant extrêmement rare (4).

d) Polype stromal fibro-épithélial

C'est une tumeur unique ou multiple (survenant, en cas de multifocalité, préférentiellement durant la grossesse), polypoïde, mesurant généralement moins de 5 cm de grand axe mais pouvant parfois être beaucoup plus volumineuse, jusqu'à 18,5cm (29).

Critères microscopiques :

Sa morphologie est variée et parfois inquiétante, pouvant conduire à un diagnostic erroné de tumeur maligne ; certains auteurs le nomment pour cela « pseudosarcome botryoïde » ou « polype stromal fibro-épithélial pseudosarcomateux cellulaire » (3)(12).

La lésion est tapissée en surface par un épithélium malpighien parfois hyperplasique, et centrée par un axe fibro-vasculaire comportant des vaisseaux de taille moyenne, à parois épaisses. Le stroma est lâche, myxoïde et collagène, de densité cellulaire variable ; les cellules sont fusiformes et peuvent présenter des atypies : l'hyperchromatisme et le pléomorphisme nucléaire peuvent être marqués, avec de nombreuses mitoses (>10 mitoses/10 HPF), parfois atypiques. Cet aspect s'observe plus volontiers lors de la grossesse.

L'absence de couche cambiale (Grenz-zone) et la présence de cellules multinucléées « bizarres », souvent présentes près de l'interface épithélium-stroma ou autour de l'axe fibro-vasculaire, sont caractéristiques (3)(12).

Critères immunohistochimiques :

Les cellules stromales ont un immunophénotype variable mais en général, elles sont positives pour les récepteurs hormonaux et la desmine, et de façon moins commune pour l'actine (3).

Traitement et pronostic :

La tumeur peut régresser en post-partum lorsqu'elle est apparue pendant la grossesse et son exérèse est habituellement curative. Les récidives sont liées à une exérèse incomplète ou à la prolongation d'une stimulation hormonale (11). En cas de récidives, celles-ci ne sont pas destructrices (12).

Les lésions très atypiques cytologiquement auraient un risque plus élevé de récidive (30).

Le message important :

Connaitre le spectre morphologique de cette lésion et notamment les critères d'atypie, susceptibles d'exister comme l'hypercellularité, le pléomorphisme nucléaire ou l'index mitotique élevé (>10 mitoses/10 HPF) afin de pouvoir la reconnaitre et ainsi éviter sa classification en tumeur maligne (30).

e) Myofibroblastome superficiel (cervico-vaginal)

Il est également appelé myofibroblastome superficiel vulvo-vaginal, myofibroblastome du tractus génital féminin distal, myofibroblastome extra-mammaire (10) ou encore myofibroblastome de type mammaire (5).

Critères microscopiques :

C'est une tumeur bien limitée non encapsulée ; elle est séparée de l'épithélium de surface par une Grenz-zone. Il s'agit d'une lésion de cellularité modérée, d'architecture fasciculée, constituée de cellules ovoïdes, fusiformes ou stellaires, sans atypie et sans mitose, se disposant au sein d'un stroma finement collagène (11)(12).

Critères immunohistochimiques :

L'immunophénotype n'est là encore pas spécifique : les cellules sont le plus souvent positives pour la desmine, les récepteurs hormonaux, et plus rarement pour le CD34 et l'AML. Elles sont négatives pour la pS100, l'EMA et les cytokératines (11)(12)(31)(32).

Profil génétique:

Des délétions de la région 13q14 ont été décrites, et sont également observées dans l'angiofibrome cellulaire et le lipome à cellules fusiformes (11)(33).

Traitement et pronostic :

Il s'agit d'une tumeur bénigne dont l'exérèse est curative. A ce jour, aucune récidive ou métastase n'ont été rapportées (5)(11)(12).

f) Fibrome vulvaire prépubertaire

Il s'agit d'une lésion indolore, touchant les femmes en période prépubertaire (3 à 13 ans en moyenne) (4)(34)(35), dont le site de prédilection est vulvaire (grandes lèvres). A noter, dans la littérature l'existence d'un cas de fibrome vulvaire prépubertaire (FVP) décrit chez une patiente de 65 ans (36).

Critères microscopiques :

C'est une lésion mal limitée, développée dans le tissu sous-muqueux ou sous-cutané, mesurant habituellement moins de 5 cm. C'est une tumeur hypocellulaire, sans architecture particulière, composée de cellules fusiformes au noyau ovoïde et au cytoplasme pâle, se

disposant au sein d'une matrice myxoïde, œdémateuse à collagénique. Ces cellules vont infiltrer les tissus environnant en entourant les lobules fibro-adipeux, les faisceaux nerveux ou les structures annexielles environnantes (4)(10). On retrouve au sein de la lésion des vaisseaux de taille petite ou moyenne, à paroi épaissie. Il n'existe ni mitose ni pléomorphisme nucléaire.

Critères immunohistochimiques :

Les cellules tumorales expriment le CD34 (4) ; la desmine, l'AML et la pS100 sont négatives (10).

Critères pronostiques et facteurs prédictifs :

Cette lésion peut potentiellement récidiver en cas d'exérèse incomplète, néanmoins il a également été proposé de la considérer comme une réponse physiologique du mésenchyme vulvaire hormono-dépendant au contexte hormonal pubertaire (10). Dans la littérature, une publication considère cette tumeur comme un équivalent infantile de l'AMP (35), qui est le principal diagnostic différentiel.

g) Conclusion

Ces tumeurs mésenchymateuses bénignes partagent des caractéristiques cliniques, microscopiques et immunohistochimiques rendant leur distinction parfois difficile, d'autant qu'il s'agit de tumeurs rares auxquelles les pathologistes sont peu habitués (6).

L'enjeu est de savoir reconnaître l'angiomyxome profond qui présente un risque élevé de récidive, et de connaitre le spectre morphologique du PSFE ; la distinction formelle entre les autres entités, regroupées de manière pratique en « tumeurs stromales génitales bénignes » n'a pas de conséquence clinique ni thérapeutique.

	Polype fibro-épithélial	**Angiofibrome cellulaire**	**Angiomyo- -fibroblastome**	**Angiomyxome profond (agressif) - AMP**
Clinique **Macroscopie** **Taille**	Vagin > vulve **Polype** < 5 cm ; **parfois > 10 cm** Contexte : grossesse	Vulve **Bien limité** < 3 cm	Superficiel **Bien limité** < 5 cm	**Non polypoïde** **Mal limité, infiltrant** **> 5 cm**
Microscopie				
Stroma	Collagène	Non encapsulé Adipocytes matures en périphérie	Pseudo-capsule Contingent adipeux possible	**Lâche, myxoïde**
Cellularité	Modérée	**Grenz zone** Modérée	Variable Plus cellulaire qu'AMP **Condensation péri-vasculaire**	**Pauci-cellulaire**
Cellules	Fusiformes Cellules « bizarres »	**Fusiformes** sans atypie Mastocytes	**Épithélioïdes**, parfois plurinucléées	Étoilées, sans atypie
Vascularisation (Vaisseaux = Vx)	**Axe fibro-vasculaire** Vx de taille moyenne, à parois épaisses	Nombreux Vx de petit calibre à paroi **hyaline épaisse**	Nombreux Vx à parois **fines**, plus petits que dans l'AMP	Calibre **moyen** (Vx de taille variable) Paroi épaisse
Immunohistochimie -Non discriminante				
RH ***CD34*** ***Desmine*** ***HMGA2***	+	+ ++ - (rarement +)	+ - (rarement +) +++	+ + + +
Évolution	Bénigne	Bénigne	Bénigne	**Récidive locale 30-50%**

Tableau 1 : Caractéristiques des tumeurs génitales mésenchymateuses bénignes « spécifiques de site ».

2. Tumeurs et lésions ubiquitaires

Il s'agit des tumeurs mésenchymateuses bénignes que l'on peut observer dans d'autres localisations, et dont le diagnostic pose généralement moins de problème car elles sont mieux connues. Nous détaillerons trois tumeurs volontiers rencontrées en région vulvo-vaginale : l'angiomyxome superficiel (AMS), le rhabdomyome génital (RMG) et le nodule à cellules fusiformes postopératoire.

a) Angiomyxome superficiel

Il s'agit d'une tumeur indolore, d'évolution lente, mesurant habituellement moins de 5 cm (3)(11), envahissant préférentiellement le derme ou les tissus sous-cutanés en général (16). Elle est plus fréquemment localisée dans la région tête et cou ou au niveau du tronc, la sphère génitale féminine restant néanmoins une localisation classique, notamment la vulve (12). Elle apparait préférentiellement lors de la quatrième décade.

Critères microscopiques :

Il s'agit d'une tumeur multilobulée, mal limitée. La lésion présente un fond myxoïde caractéristique, représenté par des lacs mucoïdes acellulaires renfermant de nombreux capillaires à paroi fine et des polynucléaires neutrophiles en l'absence de nécrose et d'ulcération (3)(12)(16)(37). Les cellules sont fusiformes, stellaires ou occasionnellement bi- ou multinucléées (12)(16) ne présentant pas d'atypie ; les mitoses sont rares (3)(12)(16). Dans 25 à 30% des cas, on observe également une composante épithéliale sous forme de kystes d'inclusion épidermique ou d'îlots de cellules malpighiennes ou basaloïdes (11)(37).

Critères immunohistochimiques :

L'immunophénotype n'est pas spécifique : les cellules fusiformes expriment le CD34, leur immunomarquage est variable pour la pS100 et l'AML ; elles n'expriment pas le desmine ni les récepteurs hormonaux (3)(12)(16).

Critères pronostiques et facteurs prédictifs :

En cas d'exérèse incomplète, 30 à 40% de ces lésions peuvent récidiver localement (de manière non destructrice) (3)(11).

b) Rhabdomyome génital

Il s'agit d'une tumeur exceptionnelle, plutôt de localisation vaginale (5)(11).

Critères microscopiques :

C'est une prolifération de fibres musculaires striées plus ou moins matures disposées en faisceaux ou au hasard dans une substance fibro-myxoïde. Il n'y a pas de pléomorphisme nucléaire ni de mitose (5)(11)(37).

Critères immunohistochimiques :

Les cellules tumorales expriment fortement les marqueurs musculaires striés : desmine et surtout myogénine (11).

Critères pronostiques et facteurs prédictifs :

Il s'agit d'une tumeur bénigne d'excellent pronostic (11). L'exérèse complète est curative (5)(38)(39) et aucune récurrence n'a été rapportée (11).

Le principal diagnostic différentiel est le rhabdomyosarcome embryonnaire (RMSE). La distinction repose sur la morphologie avec l'absence d'atypie cytonucléaire, de mitose et de couche cambiale dans le RMG (5).

c) Nodule à cellules fusiformes postopératoire

C'est une lésion réactionnelle de nature myofibroblastique d'aspect pseudosarcomateux (40)(41)(42).

La patiente présente un antécédent chirurgical, le plus souvent d'hystérectomie ou d'épisiotomie, la lésion se développant quelques semaines après (habituellement dans les 3 mois).

Il s'agit d'une tumeur de taille variable, de croissance rapide, mimant microscopiquement un sarcome : elle est bien ou mal délimitée, densément cellulaire, à cellules fusiformes atypiques et mitotiques ; le stroma est œdémateux, hémorragique et volontiers inflammatoire. C'est un diagnostic d'exclusion pour lequel l'histoire clinique est une clé diagnostique, et où le risque principal est de porter à tort le diagnostic de sarcome.

d) Autres

Nous ne détaillerons pas dans ce travail les caractéristiques des autres tumeurs ubiquitaires ; il s'agit des entités suivantes, dont le diagnostic microscopique pose généralement moins de difficultés car elles sont bien connues des pathologistes :

- lipome,
- léiomyome,
- schwannome et neurofibrome,
- tumeur à cellules granuleuses,
- paragangliome, hémangiome, tumeur fibreuse solitaire.

B. Tumeurs malignes

Les tumeurs mésenchymateuses malignes (sarcomes) sont rares en région vulvo-vaginale. Nous détaillerons ici le rhabdomyosarcome et le sarcome épithélioïde dans sa forme proximale, qui sont les deux tumeurs particulières à la localisation. Les autres types de sarcomes, pouvant être rencontrés de manière ubiquitaire, ne seront pas détaillés.

1. Rhabdomyosarcome

Trois types de rhabdomyosarcome (RMS) sont décrits (11):

- le RMS ***embryonnaire*** (RMSE) qui est le plus fréquent au niveau génital, où il représente près de 90% des RMS (70% de forme conventionnelle, 20% de forme botryoïde) (19),
- le RMS ***alvéolaire*** (RMSA) représentant environ 2% des RMS en localisation génitale,
- le RMS ***pléomorphe***, représentant moins de 1% des RMS génitaux, et qui ne sera pas détaillé ici.

<u>Critères cliniques :</u>

Le (RMS) est la tumeur maligne mésenchymateuse la plus fréquente chez l'enfant. Il affecte généralement l'enfant de moins de 15 ans mais peut survenir chez l'adolescent. L'âge moyen est de 4 ans pour les RMSE et plus élevé (enfants plus âgés et adolescents) pour les RMSA (11)(19).

En région *vulvaire*, le RMS se présente comme une masse, volontiers polypoïde pour le RMSE, associée parfois à des saignements ou une ulcération (11)(43).

Au niveau *vaginal*, cette tumeur correspond habituellement à une masse s'extériorisant au niveau de l'orifice pouvant entrainer des saignements (11).

Critères microscopiques :

Le ***RMSE, dans sa forme conventionnelle*** est représenté par les différents stades de l'embryogénèse. C'est une tumeur de densité cellulaire variable présentant des zones hypercellulaires et des zones myxoïdes. Les cellules tumorales sont petites, rondes ou ovoïdes, peu différenciées, au noyau hyperchromatique, auxquelles s'associent des cellules de plus grande taille au cytoplasme éosinophile à type de rhabdomyoblastes.

La forme botryoïde du RMSE est typiquement polypoïde, caractérisée par la présence d'une *couche cambiale,* correspondant à une augmentation de la densité cellulaire juste sous l'épithélium de surface.

Le ***RMSA*** présente une architecture alvéolaire. Les cellules tumorales sont petites, rondes ou ovoïdes, peu différenciées et hyperchromatiques.

A noter, dans le cadre du RMSA, la possibilité après chimiothérapie de modifications à type de « maturation musculaire » prononcée rendant le RMSE et le RMSA très semblables morphologiquement (19).

Critères immunohistochimiques :

Le RMS est caractérisé par expression de la desmine (diffuse) et de la myogénine, exprimée dans 91% des cas (11)(19)(44)(45)(46).

Dans le RMSA, la positivité avec la myogénine est diffuse, alors qu'elle est variable, souvent focale et faible dans les RMSE (45). Selon Heerema-McKenney et al., l'intensité d'expression de la myogénine serait un facteur de mauvais pronostic indépendamment du sous-type histologique de RMS, du site tumoral ou encore du stade (47).

La myogénine est un marqueur sensible et spécifique du RMS, mais de rares tumeurs peuvent également l'exprimer de manière focale : tumeur desmoïde, myofibromatose infantile, sarcome synovial ou fibrosarcome infantile peuvent, dans de rares cas, l'exprimer au niveau cellulaire ou au niveau des fibres musculaires striées atrophiques ou régénératives infiltrées par la prolifération (44).

Critères pronostiques et facteurs prédictifs :

Les facteurs pronostiques sont la localisation et la taille tumorale, le stade clinique, l'âge, le type histologique, le caractère infiltrant ou non de la tumeur (19)(43)(48) : les tumeurs

localisées de taille inférieure ou égale à 5 cm chez des enfants âgés de moins de 10 ans ont un meilleur pronostic (19)(43) ; le type alvéolaire est de mauvais pronostic, contrairement à la forme botryoïde du RMSE.
La localisation vulvaire est de bon pronostic car ces tumeurs sont le plus souvent localisées (43). Au niveau vaginal, la forme la plus fréquente est le RMSE de type botryoïde dont le pronostic est excellent (taux de guérison de 90-95%) (43).

Biologie moléculaire :

Le ***RMSA*** est un sarcome à génomique simple avec translocation (49), dont la mise en évidence est actuellement indispensable au diagnostic. Il s'agit d'une translocation spécifique t(12; 13) ou plus rarement t(1; 13), présente dans 70% des cas (50)(51)(52).

Le ***RMSE*** ne présente pas d'anomalie moléculaire spécifique.

L'analyse moléculaire est donc indispensable pour confirmer le diagnostic de rhabdomyosarcome alvéolaire et peut aider à le distinguer des autres types histologiques.

Diagnostics différentiels :

Les diagnostics différentiels du ***RMSE de type botryoïde*** sont les pseudo-polypes inflammatoires, les tumeurs myofibroblastiques inflammatoires ou le polype stromal fibro-épithélial et de façon plus générale les tumeurs à cellules fusiformes (44). Dans ces cas, la couche cambiale et la différenciation rhabdomyoblastique doivent être recherchées (19).
Le ***RMSA*** doit être distingué des autres « tumeurs à petites cellules rondes » : lymphomes, neuroblastome, PNET/sarcome d'Ewing, synovialosarcome, tumeur rhabdoïde.
L'argument fondamental est l'expression par le RMS de la myogénine, éventuellement associée à l'analyse moléculaire (pour confirmer le diagnostic de RMSA).

2. Sarcome épithélioïde

Le sarcome épithélioïde (SE) est une tumeur mésenchymateuse maligne, dont 2 variantes sont décrites :

- la variante classique *distale*, le plus souvent superficielle, qui siège aux extrémités (membre supérieur),
- la variante *proximale* (décrite ici), qui siège dans les parties molles profondes, au niveau pelvi-périnéal ou génital (11)(19).

Critères microscopiques :

La tumeur est infiltrante, d'architecture multinodulaire ou diffuse (53). Les cellules tumorales sont épithélioïdes et de grande taille, parfois d'aspect rhabdoïde, montrant des atypies marquées. Des zones de nécroses sont fréquemment observées (53).

Critères immunohistochimiques :

Les cellules tumorales expriment les cytokératines et l'EMA, ainsi que le CD34 dans 50 à 70% des cas (54). Les autres marqueurs sont habituellement négatifs.
Quatre-vingt à 90% des SE montrent une perte d'expression nucléaire d'INI1, initialement décrite dans les tumeurs rhabdoïdes malignes, et qui n'est pas retrouvée dans les autres tumeurs malignes épithélioïdes (55)(56)(57).

Critères pronostiques et facteurs prédictifs :

Dans la littérature, sur une série de 20 SE de type proximal, 65% des patients ont présenté une récidive locale et 75% des patients ont développé des métastases (58).

Une analyse univariée de 2009 montre que la taille de la tumeur et l'index de prolifération cellulaire sont significatifs dans le cadre de la survie sans métastase alors que la localisation proximale, la taille tumorale, la multifocalité et l'index mitotique sont significatifs en terme de survie globale (55).

Diagnostics différentiels :

Il s'agit des ***tumeurs malignes épithélioïdes*** : carcinome surtout, mélanome, angiosarcome épithélioïde, schwannome malin épithélioïde (19)(53)(57), pour lesquels l'étude immunohistochimique devrait permettre de poser le bon diagnostic.

Le diagnostic différentiel doit également se faire avec une ***tumeur rhabdoïde maligne*** extra-rénale. Ces deux tumeurs ont des similitudes morphologiques et immunohistochimiques, pouvant donner à penser qu'elles appartiennent au même spectre lésionnel (19)(57). La tumeur rhabdoïde maligne survient chez l'enfant et est plus agressive que le SE. Microscopiquement, elle est formée majoritairement ou exclusivement de cellules rhabdoïdes n'exprimant pas le CD34 (19)(59).

Bien qu'en immunohistochimie la perte d'expression de INI1 soit caractéristique de ces deux tumeurs (56), d'un point de vue cytogénétique, les anomalies impliquant le gène INI1 sont différentes (60)(61).

3. Autres sarcomes

D’autres sarcomes peuvent survenir au niveau vulvaire, ce sont des tumeurs rares. Il s’agit, selon la classification de l’OMS, des léiomyosarcomes, tumeurs malignes de la gaine des nerfs périphériques (MPNST), liposarcomes, synovialosarcomes, angiosarcomes, sarcomes de Kaposi, fibrosarcomes, sarcomes alvéolaires des parties molles, dermatofibrosarcomes et sarcomes indifférenciés (11).

PARTIE II : LES TUMEURS VULVOVAGINALES MESENCHYMATEUSES : UNE SERIE DE 255 CAS

I. Résumé

Contexte : Les tumeurs mésenchymateuses vulvo-vaginales sont rares et posent parfois des problèmes diagnostiques.

Méthode : Ce travail rapporte 255 cas qui ont été revus en double lecture ; 188 cas provenaient de l'institut Bergonié (dont 94,7% étaient des cas communiqués pour avis) et 67 provenaient du CHU de Bordeaux (avec un recrutement plus généraliste). Afin de confirmer les diagnostics, certains cas ont nécessité des analyses complémentaires (immunohistochimie ou biologie moléculaire) ; ainsi la relecture a permis de réviser de rares diagnostics.

Résultats : Les résultats définitifs décrivent la population et les sous-types histologiques dans les 2 institutions, ainsi que les outils diagnostiques utilisés. Nous avons dénombré au total 53 types histologiques ; les tumeurs bénignes étaient les plus fréquentes (76,1% des cas) et correspondaient majoritairement à des tumeurs spécifiques à cette localisation (65,5% des tumeurs bénignes).

Ce travail souligne les concordances/discordances diagnostiques pour les cas communiqués pour avis. Ainsi la concordance est parfaite pour 31,1% des cas, il existe des discordances mineures (typage de tumeur bénigne ou maligne) pour 36,7% des cas et des discordances majeures (bénin *versus* malin) pour 11,1% des cas.

Enfin, ce travail cible les tumeurs bénignes spécifiques de site, représentant 127 cas (49,8%), afin de mieux les décrire et de synthétiser les problèmes soulevés. Ces tumeurs sont le plus souvent classées dans la bonne catégorie, mais leur typage précis pose parfois problème, ce qui reste néanmoins sans conséquence pour la plupart des cas. Le principal risque est de méconnaitre l'angiomyxome profond (AMP), car il présente un potentiel de récidive locale ; notre étude montre que l'AMP est en fait bien reconnu par les pathologistes, car le diagnostic était justement posé ou proposé dans 72,7% des cas, et qu'il est sur-diagnostiqué dans 66,7%, correspondant alors dans 93,8% des cas à une autre tumeur bénigne (de type « tumeur stromale génitale bénigne » dans 73,3%).

Conclusion : Cette large série de tumeurs vulvovaginales mésenchymateuses montre, malgré leur rareté, une grande variété histologique et reflète les difficultés diagnostiques rencontrées.

II. Matériels et méthodes

A. Sélection des cas

Nous avons utilisé **deux collections** afin de mener notre étude : la première issue du Centre de Lutte Contre le Cancer de Bordeaux, l'institut Bergonié, et la seconde issue du Centre Hospitalier Universitaire de Bordeaux, au sein des deux laboratoires d'Anatomie Pathologique (Pellegrin et Haut-Lévêque, les prélèvements gynécologiques ayant été envoyés à l'un puis à l'autre sur la durée de notre étude). Les informations concernant la localisation, la taille et l'aspect macroscopique des lésions ont été retrouvées essentiellement sur les comptes-rendus anatomo-pathologiques et parfois sur les comptes-rendus opératoires.

Les critères d'inclusion de nos cas sont les suivants :

- *Date d'enregistrement* : cas enregistrés, selon les logiciels des laboratoires, entre le premier janvier 2000 et le premier octobre 2014,
- *Siège de la lésion* : les localisations vulvaire, vaginale ou périnéale ont été retenues, sélectionnées selon les critères de requête des logiciels des laboratoires,
- *Diagnostic* : les carcinomes et mélanomes (tumeurs les plus fréquentes) ont été exclus dans un premier temps, puis les diagnostics de tumeurs mésenchymateuses ont été retenus,
- *Matériel analysable* : pour chacun des dossiers sélectionnés à l'aide des logiciels des laboratoires, la présence de matériel analysable (au moins une lame HES interprétable ou un bloc) était requise.

Les dossiers sélectionnés pouvaient être originaires de l'établissement ou pouvaient correspondre à des cas extérieurs communiqués pour avis.

Les critères de non inclusion : nous avons exclu, après recherche informatique, les tumeurs de nature épithéliale, mélanique et lymphoïde, et les cas pour lesquels il n'y avait pas de matériel disponible. Ont également été exclues les tumeurs périnéales masculines.

La recherche des cas a été réalisée grâce aux logiciels de chaque laboratoire : logiciel *Diamic* au CHU et le logiciel *Infopath* à l'institut Bergonié. Elles ont été entreprises grâce à des codes lésionnels sélectionnant la localisation (périnée, pelvis, vulve et vagin), le type de prélèvement (pièces opératoires, excluant les biopsies et les prélèvements cytologiques) et la période (de 2000 à 2014). Ainsi, des tumeurs ayant pu être sélectionnées initialement,

remplissant les critères de localisation et de type histologique, ont pu secondairement être exclues car survenues chez des hommes ou secondairement reclassées en tumeurs carcinomateuses, mixtes ou mélaniques ou enfin, impossibles à analyser secondairement par manque de matériel.

B. Démarche diagnostique et techniques complémentaires

Tous les cas ont été revus en double lecture par deux observateurs (Marion Marty, directeur de la thèse et Marie Dilly, porteur de la thèse) ; seules les données cliniques étaient connues (âge de la patiente, taille de la lésion, localisation).

Pour les cas d'avis, le diagnostic retenu (correspondant à la réponse diagnostique effectuée initialement, détaillée sur le compte-rendu anatomo-pathologique enregistré dans le logiciel de laboratoire) a été comparé au diagnostic initial proposé par le pathologiste demandant l'avis (diagnostic évoqué dans le courrier d'envoi ou sur son compte-rendu).

Le diagnostic effectué lors du travail de relecture (diagnostic définitif) a été comparé dans un second temps au diagnostic retenu.

Quelques cas ont nécessité une analyse immunohistochimique ou moléculaire complémentaire, afin d'étayer le diagnostic.

Les cas posant problème lors de cette relecture ou en cas de discordance avec le diagnostic retenu, ont été revus par un pathologiste expert dans les lésions des tissus mous (Pr Jean-Michel Coindre, Institut Bergonié).

Enfin, concernant les cas originaires des deux centres (Institut Bergonié et CHU), les diagnostics de relecture ont été comparés aux diagnostics initiaux.

Seules les *analyses immunohistochimiques* réalisées au cours de l'étude seront décrites. Elles ont concerné 14 cas. Les anticorps, les sources et les dilutions sont détaillés dans le tableau 2. Les analyses immunohistochimiques ont été réalisées au CHU et pour certaines, plus spécifiques, à l'institut Bergonié.

Anticorps/Molécule	Source	Dilution
CD34 (QBEnd10)	Leica	Prêt à l'emploi
CKAE1/AE3	Dako	1 : 150
Ki-67 (MM1)	Novocastra	1 : 25
C-Myc (Y69)	Epitomics	1 : 100
Desmine (D33)	Dako	1 : 100
Caldesmone (h-CD)	Dako	1 : 200
P16	MTM	pure
P53 (D0-7)	Dako	1 : 100
S100 (polyclonal)	Dako	Pure
HMB45 (HMB45)	Dako	1 : 100
Récepteurs progestérone (PgR 636)	Dako	1 : 200
STAT6 (YE361)	Abcam	1 : 1000
RB1 (G3-245)	BD Pharmingen	1 : 300
EMA (E29)	Dako	1 : 600
P63 (4A4)	Dako	1 : 1000
INI1 (BAF47)	BD TransductionLaboratories	1 : 30
CK7 (OV-TL 12/30)	Dako	1 : 100
Récepteurs Oestrogènes (1D5)	Dako	1 : 200
CD10 (56C6)	Novocastra	1 : 100
BRG1 (EPR3912)	Epitomics	1 : 50

Tableau 2 : Anticorps utilisés lors des techniques immunohistochimiques

Des techniques de *biologie moléculaire* ont également été réalisées lors de cette étude utilisant :

- des *techniques d'hybridation in situ fluorescente (FISH)* : recherche de réarrangements de C-MYC (lésion vasculaire atypique), JAZF1 et YWHAE (sarcome du stroma endométrial), PLAG1 (lipoblastome), EWSR1 (sarcome d'Ewing) ; recherche de translocation t(17;22) (dermatofibrosarcome) ; recherche d'amplification de MDM2/CDK4 (liposarcome bien/dédifférencié),
- *PCR-séquençage* : exon 3 du gène de la β-caténine (tumeur desmoïde), exon 11 du gène KIT (tumeur stromale),

- de *RT-PCR* : recherche des transcrits de fusion de PAX3-FKHR (RMSA), SYT-SSX (synovialosarcome), EWSR1-WT1 (tumeur desmoplasique à petites cellules rondes) ; recherche d'amplification de MDM2/CDK4 (liposarcome bien/dédifférencié).

Ces analyses ont été réalisées à l'Institut Bergonié et pour l'une, à Nice (Faculté de Médecine, CHU de Nice, Unité de génétique somatique des tumeurs solides, Pr F. Pédetour).

III. Résultats

A. La population étudiée : caractéristiques cliniques

Au total, les logiciels ont permis de sélectionner 263 dossiers. La sélection définitive retient 255 patientes : 188 à l'Institut Bergonié et 67 au CHU. Huit patients ont été exclus : une patiente atteinte d'un mélanome et deux tumeurs mixtes (Institut Bergonié), deux hommes, deux cas n'ayant pu être revus en l'absence de matériel (ces 2 derniers étaient des avis extérieurs antérieur à 2004, adressés au CHU, et dont le matériel a été détruit) et un cas dont le diagnostic définitif était un carcinome (CHU). Les caractéristiques cliniques de la population sont résumées dans le tableau 3.

	Bergonié	**CHU**
Nombre de cas	**188**	**67**
Age moyen	44,9 (1-90)	41,9 (0,66-77)
Taille tumorale (cm)	6,3 (0,4-23,5)	2,8 (0,3-19)
Localisation vulvaire	111 (59)	41 (60,3)
Localisation vaginales	58 (30,9)	21 (31,3)
Localisations pelviennes/périnéales	15 (8)	5 (7,4)
Localisations autres (vulvo-vaginales, vulvo-crurales…)	4 (2,1)	0

Tableau 3 : Caractéristiques de la population

Les résultats sont exprimés en moyenne (valeurs extrêmes) pour l'âge et la taille, nombre (pourcentage) pour les autres valeurs.

Parmi la population, des enfants sont présents : 12 enfants d'âge inférieur ou égal à 18 ans à Bergonié et 9 au CHU.

Nous avons peu d'information sur la limitation tumorale. Celle-ci est connue pour 67 tumeurs de la série Bergonié, parmi lesquelles 52 tumeurs sont bien limitées. Dans la série du

CHU, les limites sont connues pour 6 tumeurs, toutes bien limitées. Cette information, fondamentale de façon générale en anatomo-pathologie et particulièrement pour ces tumeurs, a souvent manqué.

B. Démarche diagnostique : étude immunohistochimique et analyse moléculaire

Le diagnostic anatomo-pathologique initial a nécessité, pour la majorité des cas, des investigations immunohistochimiques (IHC) et/ou de biologie moléculaire (BM). Le nombre de cas ayant nécessité ces techniques complémentaires est résumé dans le tableau 4. Ainsi, dans le tableau et concernant les *avis diagnostiques* adressés à l'institut Bergonié (178 cas) :

- *l'IHC 1* est l'étude immunohistochimique effectuée en première intention par le pathologiste demandant l'avis,
- *l'IHC 2* est celle effectuée à l'Institut Bergonié, lors de la réponse à la demande d'avis,
- *l'IHC 3* est celle effectuée à la relecture des cas lors de l'étude.

Pour des facilités de lecture du tableau, pour les *cas internes* à l'institut, l'immunohistochimie réalisée pour le diagnostic initial correspond à l'IHC 2 et celle de la relecture à l'IHC 3.

La BM 1 correspond aux analyses moléculaires réalisées initialement à l'Institut Bergonié pour répondre à la demande d'avis (aucune analyse moléculaire n'ayant été faite dans les laboratoires extérieurs), la BM 2 correspond aux analyses moléculaires effectuées lors du temps de l'étude.

Bergonié	**Immunohistochimie**			**Biologie moléculaire**	
	IHC 1	***IHC 2***	***IHC 3***	***BM 1***	***BM 2***
Avis diagnostiques (n=178)	93 (52,2)	161 (90,4)	13 (7,3)	31 (17,4)	2 (1,1)
Cas internes (n=10)		2 (20)	0	1 (10)	0

Tableau 4 : Immunohistochimie/Biologie moléculaire pour les cas de l'Institut Bergonié
Les résultats sont exprimés en nombre (pourcentage).

Parmi les ***avis diagnostiques reçus à l'institut Bergonié***, une étude IHC initiale était déjà réalisée pour 52,2% des cas adressés ; 90,4% ont nécessité une étude IHC pour poser un diagnostic définitif répondant à la demande d'avis, et 13 cas (7,3%) ont nécessité une 3ème

analyse durant notre étude. A noter qu'un cas de mélanome a été exclu au terme de l'étude après investigations immunohistochimiques.

Trente et un des 178 cas (17,4%) communiqués pour avis ont nécessité une analyse moléculaire au moment du diagnostic initial. Deux cas ont nécessité une analyse moléculaire complémentaire au moment de l'étude.

Pour les ***10 cas internes à l'institut***, 2 ont bénéficié d'une étude IHC pour poser le diagnostic initial ; aucun n'a nécessité d'analyse complémentaire au moment de l'étude. Un seul cas interne a été analysé sur le plan moléculaire (cas FW335 ; RMSA, RT-PCR positive pour le transcrit de fusion spécifique du RMSA) ; aucune analyse moléculaire n'ayant été demandée au moment de l'étude.

Concernant les ***cas du CHU***, la présentation du tableau est similaire.

CHU	**Immunohistochimie**			**Biologie moléculaire**	
	IHC 1	***IHC 2***	***IHC 3***	***BM 1***	***BM 2***
Avis diagnostiques (n=2)	0	2 (100)	0	0	0
Cas internes (n=65)		15 (23,1)	1 (1,5)	0	1 (1,5)

Tableau 5: Immunohistochimie/Biologie moléculaire au CHU
Les résultats sont exprimés en nombre (pourcentage).

Les 2 cas d'avis et 23,1% des cas internes au CHU ont nécessité une étude IHC pour l'établissement du diagnostic initial et un seul cas interne lors de l'étude. Aucune analyse moléculaire n'a été réalisée au moment du diagnostic initial. Lors de l'étude, un seul cas a nécessité une analyse moléculaire (recherche de remaniement de PLAG1 dans l'hypothèse d'un lipoblastome ; analyse réalisée à Nice, qui s'est finalement avérée non contributive)**.**

A noter qu'un cas de carcinome a été exclu au terme de l'étude après investigations immunohistochimiques. Il s'agissait d'un cas d'avis pour une tumeur maligne indifférenciée, pour laquelle le diagnostic de MPNST avait été retenu en réponse à la demande d'avis ; lors de l'étude le diagnostic de carcinome sarcomatoïde a finalement été porté, après IHC complémentaire et confirmation par Mr Coindre.

C. Les diagnostics

1. Description de la série

La série complète retient 255 tumeurs : 188 tumeurs provenant de l'Institut Bergonié et 67 tumeurs provenant du CHU de Bordeaux. La série est représentée dans le tableau 6.

Les cas ont été différenciés selon qu'ils provenaient de laboratoires extérieurs (demandes d'avis), ou de provenance interne aux centres de soins : 178 des 188 cas (94,7%) de l'institut Bergonié correspondent à des demandes d'avis, alors qu'au CHU il s'agit très majoritairement de cas provenant de l'établissement, les avis ne représentant que 2 des 67 cas (3%).

Pour ces 255 cas nous avons répertorié 53 types histologiques que nous avons regroupés en 4 catégories :

- « *tumeurs spécifiques de site (S)* » : tumeurs mésenchymateuses spécifiques de la région vulvo-vaginale (AFC, AMFB, PSFE et AMP ; à noter l'absence de FVP et de MFBS dans notre série). Elles représentent 127 des 255 cas (49,8%) ; il s'agit de la catégorie la plus représentée dans les deux laboratoires : 87 des 188 cas à l'Institut Bergonié (46,3%) et 40 des 67 cas au CHU (59,7%). Ces tumeurs génitales mésenchymateuses bénignes étant correctement décrites depuis les années 2000, nous avons considéré un certain nombre de synonymes parmi les diagnostics initiaux : ainsi, ont été considérés comme PSFE les termes « fibrome molluscum, fibrome pendulum, fibro-papillome, acrochordon »,
- « *tumeurs ubiquitaires (U)* » : tumeurs mésenchymateuses bénignes pouvant se développer en d'autres localisations, sans spécificité de site. Elles représentent 67 des 255 cas (26,3%) : 44 à l'Institut Bergonié (23,4%) et 23 au CHU (34,3%),
- *tumeurs malignes (comprenant les rhabdomyosarcomes notés MR dans le tableau complet en annexe) (M)*, concernant 48 cas (18,8%) dont seulement 3 au CHU (4,5%) et 45 à Bergonié (23,9%),
- *tumeurs de malignité intermédiaire (Mi)*, catégorie la moins représentée. Elles représentent 13 des 255 cas au total (5,1%) : 12 à l'Institut Bergonié (6,4%), tous extérieurs, et 1 au CHU (1,5%).

	Nombre	Provenance		Diagnostics			
		Extérieurs	Locaux	*S*	*U*	*M*	*Mi*
Bergonié	**188**	178 (94,7)	10 (5,3)	87 (46,3)	44 (23,4)	45 (23,9)	12 (6,4)
CHU	**67**	2 (3)	65 (97)	40 (59,7)	23 (34,3)	3 (4,5)	1 (1,5)
Total	**255**	180 (70,6)	75 (29,4)	127 (49,8)	67 (26,3)	48 (18,8)	13 (5,1)

Tableau 6 : Description de la série

Les résultats sont exprimés en nombre (pourcentage).

La proportion totale des tumeurs est représentée dans le diagramme en secteur (Figure 1).

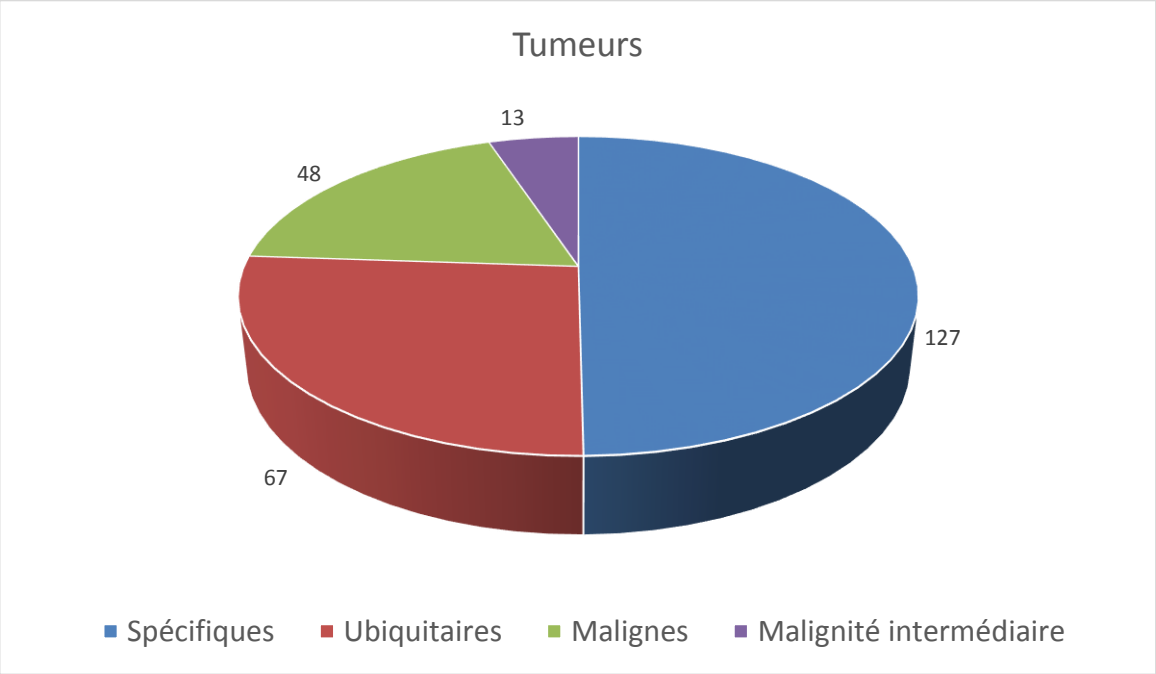

Figure 1 : Diagramme en secteur : proportion totale des tumeurs de la série

Les valeurs sont exprimées en nombre.

Les « ***tumeurs spécifiques de site*** » sont détaillées dans le tableau 7, ainsi que leur répartition selon les deux centres. A noter que trois tumeurs de l'institut Bergonié, difficiles à caractériser précisément, ont été diagnostiquées « tumeurs stromales génitales bénignes (TSGB) » lors du diagnostic retenu au terme de l'étude.

	« Tumeurs spécifiques de site »				
	AFC	**AMFB**	**AMP**	**PSFE**	**TSGB**
Bergonié (n=87)	27 (31)	16 (18,4)	12 (13,8)	29 (33,3)	3 (3,4)
CHU (n=40)	3 (7,5)	2 (5)	0 (0)	35 (87,5)	0
Total (n=127)	30 (23,6)	18 (14,2)	12 (9,4)	64 (50,4)	3 (2,4)

Tableau 7 : Effectif par catégorie de « tumeurs spécifiques de site » par rapport au nombre total de « tumeurs spécifiques de site»
Les résultats sont exprimés en nombre (pourcentage).

La proportion totale des tumeurs spécifiques de site est représentée dans le diagramme en secteur (Figure 2).

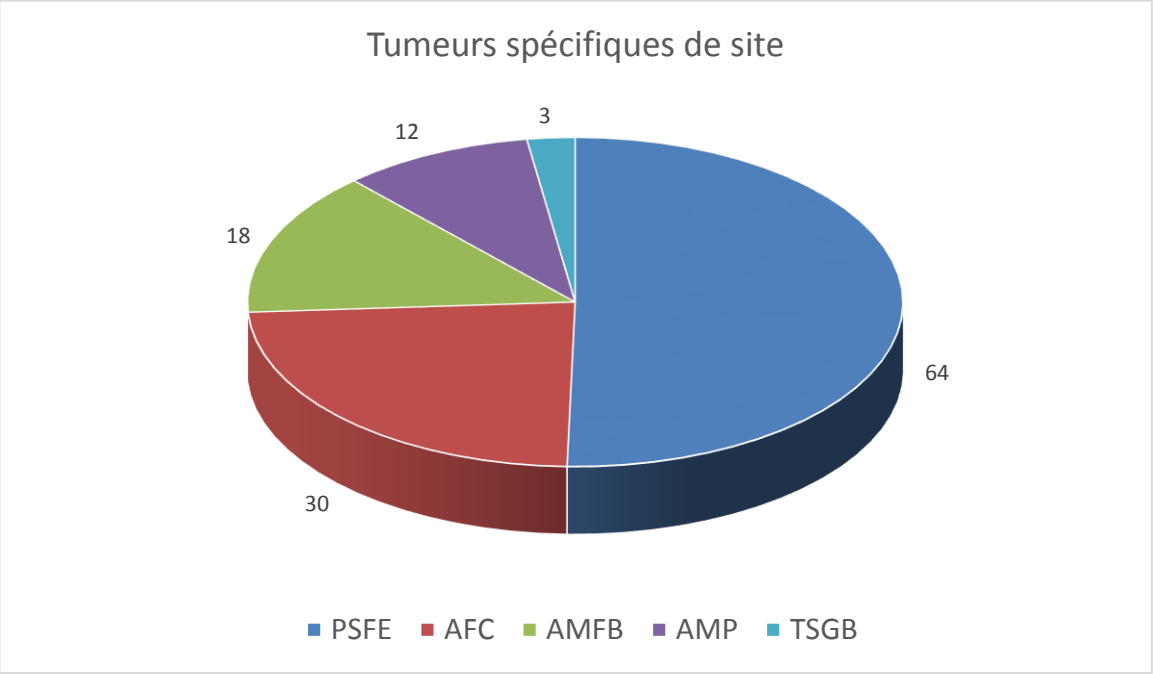

Figure 2 : Diagramme en secteur : proportion totale des tumeurs spécifiques de site de la série
Les valeurs sont exprimées en nombre.

Ainsi, le PSFE est la tumeur la plus fréquemment rencontrée à l'institut Bergonié et au CHU (représentant respectivement 33,3 et 87,5% des tumeurs spécifiques de sites) ; l'AMP est la tumeur la plus rare, représentant 13,8% des cas à l'institut Bergonié (aucun AMP n'a été diagnostiqué au CHU durant le temps de l'étude).

Parmi les ***tumeurs ubiquitaires***, les deux types histologiques les plus fréquemment retrouvés dans la série de l'Institut Bergonié sont les tumeurs musculaires lisses (léiomyomes)

et les hémangiomes (respectivement 12 et 5 cas soit 27,3 et 11,4% des tumeurs ubiquitaires). Dans la série du CHU, 8 cas correspondent à des hémangiomes (34,8%), 4 cas à des lipomes (17,4%) et 3 à des léiomyomes (13%).

Concernant les ***tumeurs malignes*** dans la série de *Bergonié*, les diagnostics les plus fréquemment retrouvés parmi les 45 tumeurs sont :

- onze (24,4%) sont des sarcomes inclassés,
- huit (17,8%) sont des léiomyosarcomes,
- sept (15,6%) sont des rhabdomyosarcomes tous types histologiques confondus,
- quatre (8,9%) sont des liposarcomes (bien ou dédifférenciés),
- et enfin trois (6,7%) sont des sarcomes épithélioïdes.

Au *CHU*, trois tumeurs malignes sont diagnostiquées : 2 léiomyosarcomes et un liposarcome myxoïde.

Dans la catégorie des ***tumeurs à malignité intermédiaires***, au terme de l'étude :

- sept sont des tumeurs musculaires lisses à potentiel incertain, en raison de leur taille (> 5 cm, pour 4 cas), ou de l'index mitotique,

- les autres cas sont : un hémangiopéricytome ; une tumeur stromale ; une prolifération vasculaire atypique en territoire irradié ; un fibroblastome à cellules géantes et deux lésions myofibroblastiques difficiles à caractériser (tumeur myofibroblastique inflammatoire ou sarcome myofibroblastique inflammatoire de bas grade).

2. Données cliniques

Dans la série du CHU, représentant une population de consultation « tout-venant » (97% des cas internes) et très peu de cas adressés pour avis, nous avons cherché quel était le diagnostic clinique d'envoi proposé. Les diagnostics cliniques étaient les suivants, renseignés pour 62 des 67 cas (92,5%) :

- *polype* pour 30 des 62 cas (48,4%),
- *masse*, *nodule* ou *tumeur* pour 17 des 62 cas (27,4%),
- *kyste* pour 10 des 62 cas (16,1%),
- angiome, hémo-lymphangiome ou lymphangiome kystique pour 4 des 62 cas (6,5%) (confirmés microscopiquement),
- enfin, le diagnostic de schwannome était proposé cliniquement pour un cas (1,6%)

(confirmé microscopiquement).

3. Corrélations diagnostiques sur les avis

La série de l'Institut Bergonié étant très majoritairement représentée par des cas adressés pour avis (94,7%), nous avons comparé le diagnostic proposé par le pathologiste initial (diagnostic validé sur son compte-rendu ou hypothèse diagnostique principale proposée sur le courrier accompagnant le prélèvement) au diagnostic retenu en réponse à la demande d'avis. La même démarche a été effectuée pour les trois avis diagnostiques du CHU.

Pour faciliter la comparaison nous avons établi une correspondance chiffrée explicitée ci-dessous :

- 0 : correspondant à des diagnostics strictement identiques,
- 1 : correspondant à un diagnostic de tumeur bénigne mais de sous-type différent après avis,
- 2 : correspondant à un diagnostic de tumeur maligne mais de sous-type différent après avis,
- 3 : tumeurs classées malignes initialement, reclassées bénignes après avis,
- 4 : tumeurs classées bénignes initialement, reclassées malignes après avis,
- 5 : correspondant à toutes les autres situations (plusieurs diagnostics évoqués (malin/bénin), tumeurs de malignité intermédiaire),
- NR : correspondant aux cas pour lesquels le diagnostic initial ou l'hypothèse diagnostique principale n'étaient pas renseignés.

Le tableau 8 et la figure 3 illustrent ces comparaisons.

Catégories de comparaison	***Bergonié***	***CHU***	***Total***
0	55 (30,9)	1 (50)	56 (31,1)
1	52 (29,2)	1 (50)	53 (29,5)
2	13 (7,3)		13 (7,2)
3	17 (9,6)		17 (9,4)
4	3 (1,7)		3 (1,7)
5	12 (6,7)		12 (6,7)
NR	26 (14,6)		26 (14,4)
Total	**178**	**2**	**180**

Tableau 8 : Corrélation diagnostics avis/diagnostics retenus (définitifs)
Les résultats sont exprimés en nombre (pourcentage).

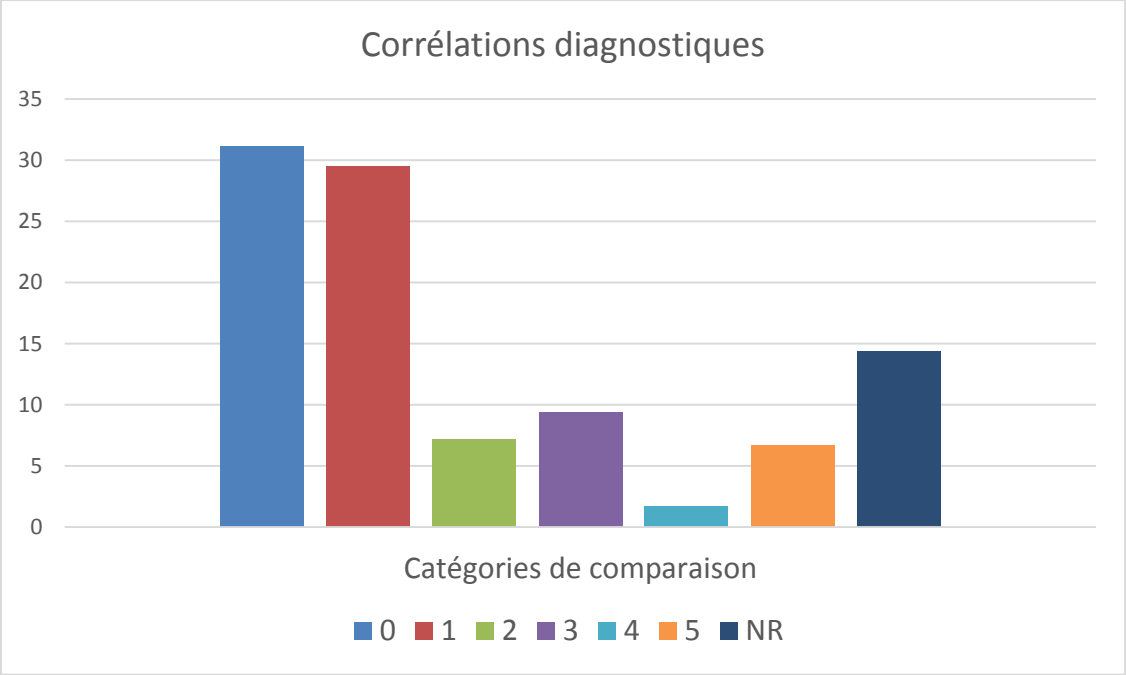

Figure 3 : Histogramme : corrélations diagnostiques (totales)
Les valeurs sont exprimées en pourcentage.

Concernant la **série de l'institut Bergonié** la concordance diagnostique exacte entre le diagnostic proposé par le pathologiste initial et le diagnostic retenu après avis est de 30,9%. Pour des discordances mineures, les chiffres s'élèvent à 29,2 et 7,3% respectivement pour les catégories 1 et 2. Les discordances diagnostiques majeures s'élèvent respectivement à 9,6 et 1,7% pour les catégories 3 et 4. Enfin, 14,6% des cas adressés pour avis n'étaient pas accompagnés de proposition diagnostique.

Pour les ***discordances mineures*** :

- dans la *catégorie 1* (53 cas) : 40 étaient des TSGB, dont 2 AMP et 13 étaient des tumeurs ubiquitaires (dont 6 léiomyomes) ; parmi les 40 TSGB, 20 étaient adressées avec un diagnostic de tumeur spécifique de site d'un type différent et 4 avec un diagnostic de tumeur bénigne sans précision.
- dans la *catégorie 2* (13 cas) : 5 cas étaient des sarcomes inclassés (adressés comme PNET, mélanome/PECome, RMS pléomorphe et prolifération vasculaire atypique), 2 liposarcomes dédifférenciés (l'un adressé comme LPS myxoïde et l'autre comme LMS), 2 léiomyosarcomes (dont un adressé comme carcinome sarcomatoïde), 2 rhabdomyosarcomes dont un pléomorphe

en territoire irradié (et l'autre adressé pour doute avec un rhabdomyome), un hémangiopéricytome et un dermatofibrosarcome.

Pour les ***discordances majeures*** :

- dans la *catégorie 3* (17 cas): 8 cas ont été finalement classés en *TSGB* dont 3 PSFE et 1 AFC avec atypies cytonucléaires ; les diagnostics d'envoi étaient : 2 RMSE botryoïdes et 1 sarcome (reclassés en PSFE avec atypies), un DFS reclassé en AFC, un LMS myxoïde reclassé en AMP, une GIST/Sarcome du stroma endométrial et un LPS reclassés en AMFB, et un AFC transformé (AFC retenu finalement après avis auprès du Pr Fletcher).

Neuf cas de la catégorie 3 étaient finalement des *tumeurs bénignes ubiquitaires*, et les diagnostics d'envoi étaient variés : 3 angiosarcomes (2 reclassés hyperplasie endothéliale papillaire et un en granulome pyogénique), 3 LPS (reclassés lipome, fibrolipome et lipoblastome), 1 tumeur stromale (reclassée LM), 1 LMS de bas grade (reclassé LM), et 1 sarcome fibro-myxoïde de bas grade (reclassé périneuriome).

- enfin les 3 diagnostics d'envoi de la *catégorie 4* sont : 1 AMP et 1 angiomyxome, reclassés tous deux en LMS (dont l'un myxoïde), et 1 fasciite proliférative reclassée en « tumeur atypique épithélioïde et à cellules fusiformes, suspecte de malignité » par le Pr Fletcher.

Pour **la série du CHU**, 3 cas d'avis avaient été communiqués : l'un avec un diagnostic identique (PSFE), un autre avec une discordance mineure (lésion bénigne non spécifiée classée en AFC). Le dernier cas avait été communiqué comme tumeur maligne, avec un diagnostic de MPNST initialement en réponse à la demande d'avis ; le diagnostic de carcinome a finalement été retenu au terme de l'étude, et le cas a été exclu de la série.

4. Corrélations diagnostics retenus initialement dans chaque centre/ relecture lors du travail de thèse

Nous avons comparé les diagnostics retenus dans chacun des centres (cas internes aux établissements et avis), aux diagnostics établis lors de la relecture au temps de l'étude.

Dans ***la série de l'Institut Bergonié***, lors de notre première relecture, 158 des 188 cas présentaient une corrélation diagnostique parfaite (les diagnostics sont strictement identiques). Trente ont posé problème ; parmi eux 14 ont nécessité une analyse immunohistochimique, et une analyse moléculaire a été réalisée pour 2 autres cas. Parmi ces 30 cas problématiques et

après les techniques complémentaires réalisées, 9 (dont un secondairement exclus) ont nécessité d'être revus par le Pr Coindre (et par le Dr Croce pour un cas, 2ème relecture) pour confirmer le diagnostic.

Parmi ces 30 cas problématiques :

- pour 20 cas, les diagnostics retenus initialement et de relecture sont finalement semblables,
- pour 3 cas la 2ème relecture a permis de préciser le diagnostic (ou la famille lésionnelle) lorsque deux diagnostics (ou plus) étaient proposés lors du diagnostic retenu,
- 1 cas n'est pas évaluable car les techniques immunohistochimiques n'ont pas été contributives,
- pour 5 cas la relecture n'a pas permis de distinguer précisément le type tumoral et la lésion a été classée en famille lésionnelle (TSGB),
- et enfin pour un cas, le diagnostic retenu de probable sarcome du stroma endométrial a été redressé en sarcome inclassé, en l'absence d'anomalie moléculaire spécifique.

Ces 10 derniers cas sont détaillés dans le tableau 9.

Numéro du cas (Bergonié)	***Diagnostics retenus initialement***	***Diagnostics relecture***
GJ 602	AMP/AMFB	AMP
HM506	TSGB	AFC
JT831	Lipome à cellules fusiformes/pléomorphes/AFC	TSGB
KC3	Angiofibrome remanié/périneuriome	Périneuriome
HB601	AFC avec dystrophies nucléaires	Non évaluable
GS344	AMFB	TSGB
GS876	AFC	TSGB
GU943	Angiofibrome peu cellulaire	TSGB
GT548	Fibrome VP, proche de AFC mais moins cellulaire et moins vascularisé	TSGB
GR401	Sarcome à petites cellules ovalaires peu différencié pouvant éventuellement correspondre à un sarcome du stroma endométrial	Sarcome inclassé

Tableau 9 : Différences diagnostiques mineures : diagnostics retenus/diagnostics relecture

Ces diagnostics étant finalement identiques (catégorie 0) ou quasiment avec une discordance mineure (catégorie 1), nous pouvons considérer que la corrélation diagnostic retenu/diagnostic relecture est de 100%.

Parmi les cas exclus secondairement, 2 faisaient partie des cas ayant posé des problèmes diagnostiques au moment de la 1ère relecture : ils correspondent à des diagnostics de mélanome et myoépithéliome, secondairement confirmés à la 2ème relecture pour le myoépithéliome et après IHC pour le mélanome.

Concernant ***la série du CHU***, les résultats sont représentés dans le tableau 10, comportant les 65 cas internes et les 2 avis. La même correspondance chiffrée que précédemment a été utilisée.

Catégories de comparaison	***Nombre de cas***
0	61 (91)
1	6 (9)
2	0
3	0
4	0
5	0
Total	**67**

Tableau 10 : Corrélation diagnostics retenus (CHU)/diagnostics relecture
Les résultats sont exprimés en nombre (pourcentage).

Quatre-vingt-onze pour cent des cas ont présenté une corrélation diagnostique parfaite entre les diagnostics retenus initialement et les diagnostics de la relecture ; 9% des cas ont présenté des discordances mineures.

Seulement 3 cas ont posé problème et ont nécessité d'être revus avec le Professeur Coindre nécessitant pour deux d'entre eux des techniques complémentaires immunohistochimiques (EMA, AE1-AE3, P63, pS100, INI1 et HMGA2) et de biologie moléculaire (recherche de remaniement du gène PLAG1 par technique de FISH). Parmi ces trois cas, un a été secondairement exclus (diagnostic de carcinome sarcomatoïde, discordance mineure type malin/malin) ne figurant pas dans le tableau ci-dessus.

IV. Discussion

A. Comparaison des séries sur les deux sites (Institut Bergonié/CHU Bordeaux)

Le sujet de notre étude ne concerne que des femmes. Les ***moyennes d'âge*** au niveau des deux sites (institut Bergonié et CHU de Bordeaux), sont globalement équivalentes, respectivement de 44,9 et 41,9 ans.

Les ***localisations tumorales*** étaient initialement préétablies, la sélection portant sur des tumeurs vulvaires, vaginales ou pelvi-périnéales. Les résultats montrent que la majorité des tumeurs sont de localisation vulvaire dans des proportions équivalentes : 59% à l'Institut Bergonié et 60,3% au CHU.

La série de l'Institut Bergonié est constituée à 94,7% par des demandes d'avis provenant de laboratoires extérieurs nationaux, d'autres pays Européens ou du Maghreb. A l'inverse, la série du CHU est majoritairement constituée de cas internes (97%), correspondant à des patientes prises en charge dans l'institution et reflétant davantage un recrutement polyvalent, permettant de mieux définir la fréquence et la répartition réelles de ces tumeurs.

La série complète comprend majoritairement des « ***tumeurs spécifiques de site*** » ou tumeurs stromales génitales bénignes (49,8% des cas), également majoritairement représentées dans les 2 sites : 46,3% à l'Institut Bergonié et 59,7% au CHU. Dans notre étude, le PSFE est la tumeur bénigne la plus fréquente, la plus représentée dans les deux sites, les pourcentages s'élevant respectivement à 33,3% (Bergonié) et 87,5% (CHU), contrairement à l'AMP qui est la « tumeur spécifique de site » la plus rare, représentant 13,8% des TVV mésenchymateuses à l'Institut Bergonié (et aucun cas dans la série du CHU). Ces proportions sont difficiles à comparer à la littérature, les études ayant porté sur les TVV mésenchymateuses étant peu nombreuses. L'étude de McCluggage et co. (62) retrouve également une majorité de PSFE (62%) de même que celle de Dreux et co. (37%) (63). Néanmoins dans ces deux études, l'AMP n'est pas la tumeur la plus rare puisqu'il représente un tiers des cas dans la seconde étude. Dans d'autres études telles que celles de McCluggage et co. (6) ainsi que Medeiros et co. (2) l'AMP est, au contraire, la TVV mésenchymateuse la plus représentée, respectivement 30% et 60% (parmi les TVV spécifiques de site).

Les données sont différentes quant aux ***tumeurs malignes*** : quasiment 94% d'entre elles sont issues de la série de l'Institut Bergonié. Ceci s'explique par les différences de recrutement des deux centres et également par la provenance des cas : les cas issus de l'institut Bergonié

sont à 94,7% des avis diagnostiques, souvent complexes. La deuxième série reflète le recrutement hospitalier « tout-venant » du CHU où les sarcomes sont rarement pris en charge ; ainsi, les lésions y sont principalement bénignes.

Les tumeurs malignes les plus représentées au sein de notre étude sont :

- dans la série de l'Institut Bergonié : les léiomyosarcomes (17,8%) et les rhabdomyosarcomes (13,3%),
- dans la série du CHU : les léiomyosarcomes (2 des 3 cas).

Dans une étude de Curtin et co. le sarcome le plus fréquemment retrouvé dans cette même région est également le léiomyosarcome (13 cas sur 24 sarcomes**)** (64). De même, dans une étude de Peters et al., parmi 68 sarcomes vaginaux, 41 étaient des léiomyosarcomes (65).
Parmi les 6 rhabdomyosarcomes diagnostiqués (3% des cas, tous issus de l'Institut Bergonié), quatre sont des RMSE (dont trois de type botryoïde, correspondant au sarcome vaginal le plus fréquent, bien que rare (66)) et deux sont des RMSA. Ces résultats sont similaires aux données de la littérature, qui montrent que les RMSE sont plus fréquents en région vulvo-vaginale que les RMSA (67)(68). Un cas de RMS pléomorphe a volontairement été considéré comme une tumeur maligne « autre » car d'origine différente des RMS précédemment décrits, et survenu en territoire irradié.

Des similitudes sont également retrouvées entre les deux sites concernant les ***tumeurs ubiquitaires*** : les deux types histologiques les plus fréquemment retrouvés à l'Institut Bergonié sont les léiomyomes (27,3%) et les hémangiomes (11,4%) et au CHU, les hémangiomes (34,8%), lipomes (17,4%) et léiomyomes (13%). De la même manière, ces fréquences sont retrouvées dans la littérature, le léiomyome étant la tumeur mésenchymateuse bénigne non spécifique de site la plus fréquemment retrouvée en région vaginale et vulvaire (11)(68). L'hémangiome est rarement décrit en région vulvaire (68), hors parmi les 8 hémangiomes de notre étude, 5 sont de siège vulvaire.

B. Démarche diagnostique

Nous avons répertorié les analyses complémentaires (IHC et BM) réalisées à chaque étape et nous les avons réparties aux différents temps diagnostiques.

Pour les ***avis adressés à l'Institut Bergonié***, environ un cas sur deux (52,2%) avait bénéficié d'une étude IHC réalisée par le pathologiste initial. Aucune analyse moléculaire n'avait été effectuée dans les laboratoires extérieurs, car il s'agit de techniques lourdes nécessitant un plateau technique adapté, le plus souvent mis en place dans les centres spécialisés. Pour répondre aux demandes d'avis, 90,4% des cas ont nécessité une étude IHC

complémentaire, et de BM dans 17,4% des cas. Pour cette même démarche diagnostique (réponse à la demande d'avis), huit cas ont été transférés à d'autres pathologistes experts nationaux et internationaux : 5 au Pr Fletcher aux Etats-Unis, 1 à l'Institut de Pathologie des Forces Armées à Washington (AFIP – Dr Tai), 1 au Dr Ranchere-Vince au Centre Léon Bérard de Lyon et 1 au Dr Terrier-Lacombe au Département d'Anatomie et cytopathologie de l'Institut Gustave Roussy à Villejuif ; cette démarche illustre d'autant plus la complexité diagnostique de ces tumeurs. La relecture lors de notre étude a également nécessité de l'IHC et de la BM à hauteur de respectivement 7,3 et 1,1% des cas pour confirmer, préciser voire réorienter le diagnostic ; un cas particulier a bénéficié d'une recherche de translocation décrite récemment, entre la date du diagnostic initial et celle de l'étude (sarcome du stroma endométrial, cas GR401 ; l'analyse se révélant finalement négative, réorientant le diagnostic vers celui de sarcome inclassé).

Pour les ***cas du CHU***, les données sont plus simples, la plupart des lésions n'ayant pas nécessité de technique complémentaire : ainsi un quart a nécessité une analyse IHC au temps diagnostic, et uniquement un cas de diagnostic difficile a nécessité de l'IHC et de la BM au temps de l'étude afin d'affiner le diagnostic initial **(**cas H1403434, diagnostic final de lipoblastome, IHC HMGA2, recherche de remaniements PLAG1).

A noter que ces résultats ne prennent pas en compte deux cas (l'un à l'Institut Bergonié et l'un au CHU) ayant nécessité des investigations immunohistochimiques contribuant aux diagnostics afin de les exclure de l'étude secondairement.

C. Corrélations diagnostiques

1. Corrélation clinique - pathologie

La corrélation diagnostic clinique-diagnostic anatomo-pathologique a, quant à elle, déjà été étudiée dans quelques études. Celles de Laskin et co. (32)(69), Bigby et co. (9), Iwasa et Fletcher (35), Magro et co. (70) retrouvent une majorité de lésions se présentant cliniquement comme des masses, des kystes de la glande de Bartholin ou des polypes. Ces résultats sont similaires à ceux de notre étude où la majorité des diagnostics cliniques sont des masses, kystes ou polypes. Les diagnostics cliniques étaient renseignés pour une large majorité de cas (91,9%).

L'impression clinique est, au total, globalement bonne avec 61,3% de corrélation sur la bénignité ou la malignité de la lésion. Pour l'interprétation microscopique de ces lésions il est indispensable d'avoir accès aux données cliniques, notamment la limitation de la tumeur, qui

permettent parfois seules de trancher entre deux diagnostics ; l'intérêt est majeur pour le diagnostic d'angiomyxome profond.

2. Particularité des avis : concordances et discordances

Cette étude nous a permis de comparer le diagnostic proposé par l'anatomopathologiste demandant l'avis, au diagnostic retenu en réponse, afin de décrire les problèmes rencontrés.

Dans la série, 180 des 255 cas étaient des demandes d'avis (dont 178 adressés à l'institut Bergonié). Pour 56 cas les diagnostics sont strictement identiques (31,1%).

Le problème principal posé aux pathologistes était de déterminer de manière précise le diagnostic : dans plus d'un tiers des cas (36,7%, correspondant aux catégories 1 (29,5%) et 2 (7,2%) du tableau 8), le caractère bénin ou malin est correctement défini mais le diagnostic définitif n'est pas établi précisément ou inexact. Parmi les 53 tumeurs de la *catégorie 1*, 40 (75%) sont des tumeurs stromales génitales bénignes (donc 2 AMP), et 13 sont des tumeurs ubiquitaires (dont 6 léiomyomes). Plus de la moitié de ces cas (61,5%) étaient adressés avec un diagnostic de tumeur bénigne sans précision ou de TSGB d'un autre type histologique. Ces chiffres montrent que les pathologistes savent reconnaître le caractère mésenchymateux bénin, et le caractère spécifique de site, mais que le typage précis reste parfois difficile. Parmi les 13 cas de la *catégorie 2* nous remarquons qu'il existe des difficultés pour classer précisément les lésions sarcomateuses ; ceci résulte d'une part de leur rareté et d'autre part de la nécessité, pour certains diagnostics, de techniques spécifiques, notamment moléculaires (analyses par FISH pour confirmer le liposarcome dédifférencié et écarter les hypothèses de PNET/Ewing).

Ces discordances, considérées comme **mineures**, peuvent néanmoins avoir des conséquences : les conséquences sur le typage précis des *tumeurs bénignes* sont majeures pour l'AMP, car le risque de récidive est élevé et le traitement différent (exérèse large avec limites saines et marge > 1cm) ; les discordances sur le typage des *tumeurs malignes* ont également des significations pronostiques et des indications thérapeutiques différentes.

Pour 20 des 180 avis (11,1% des cas), les discordances entre les diagnostics sont **majeures.** Il s'agit d'une part des 17 cas de la *catégorie 3*, adressés avec des diagnostics de malignité : parmi eux, 8 cas ont été reclassés en TSGB, et 9 en tumeurs ubiquitaires ; un de ces cas a nécessité l'expertise du Pr Fletcher. Les diagnostics d'envoi étaient variés, les plus fréquents étant : angiosarcome, liposarcome, léiomyosarcome et rhabdomyosarcome. Enfin et d'autre part, pour les 3 cas de la *catégorie 4*, adressés comme des tumeurs bénignes (AMP, angiomyxome, fasciite proliférative), le diagnostic retenu définitivement était 2

léiomyosarcomes, dont l'un myxoïde, et une tumeur suspecte de malignité après expertise auprès du Pr Fletcher.

Ces discordances majeures auraient eu, sans l'expertise demandée, des conséquences en termes de pronostic, de traitement et de suivi des patientes ; nous remarquons que parmi ces 20 cas, 2 ont nécessité un avis expert international.

3. Comparaison : diagnostics retenus initialement dans les 2 centres *versus* diagnostics relecture (temps de l'étude)

Concernant la série de l'Institut Bergonié, les deux sessions de relecture (relecture 1 correspondant au temps de relecture de l'étude et relecture 2 par le Pr Coindre pour les cas restants problématiques) ont permis de retrouver une correspondance diagnostique presque parfaite (3 diagnostics précisés, 5 diagnostics reclassés dans la même famille tumorale que le diagnostic initial et un diagnostic modifié devant la négativité des techniques complémentaires) entre les diagnostics retenus et les diagnostics de la relecture : 158 cas, soit 84%, ont eu une corrélation exacte morphologique, n'ayant nécessité aucune technique complémentaire. Parmi 30 cas (16%, dont deux cas secondairement exclus) discordants morphologiquement ou ayant suscité un doute diagnostique au cours de la relecture 1, 46,7% ont nécessité des techniques immunohistochimiques et/ou de biologie moléculaire. A l'issue de ces techniques complémentaires et de la relecture de 9 cas par le Pr Coindre, la correspondance diagnostic retenu/diagnostic relecture est finalement considérée comme parfaite (diagnostics identiques ou discordances mineures).

Concernant la série du CHU, 91% des cas présentaient une correspondance morphologique exacte et 9% présentaient des discordances mineures (bénin/bénin). Parmi ces cas discordants, deux ont été montrés au Pr Coindre et parmi eux, un seul et même cas a nécessité des techniques IHC et BM (non contributives pour ces dernières) permettant la modification diagnostique d'hamartome périnéal en lipoblastome. Le cas secondairement exclu de la série du CHU a également nécessité l'expertise du Pr Coindre et une analyse immunohistochimique complémentaire permettant le diagnostic de carcinome sarcomatoïde (diagnostic initial de MPNST). Ainsi, on peut considérer la correspondance diagnostic retenu/diagnostic relecture comme parfaite (diagnostics identiques ou discordances mineures).

Au total, dans 85,9% des cas sur les 2 sites, la corrélation est parfaite d'emblée. Parmi les 14,1% des cas pour lesquels une discordance diagnostique ou un doute persiste, 50% ont nécessité des techniques complémentaires voire une relecture « expert » permettant finalement

d'obtenir une corrélation quasiment parfaite pour tous les cas (96,5% de corrélation parfaite et 3,5% de discordances mineures).

D. Cas particulier de l'angiomyxome profond

Ce travail a permis de revoir, sur un temps réduit, de nombreuses tumeurs mésenchymateuses vulvo-vaginales. Nous avons remarqué, particulièrement en étudiant les concordances/discordances diagnostiques sur les cas communiqués pour avis, qu'il était parfois difficile de différencier les TSGB les unes des autres. Le diagnostic précis de ces lésions reste cependant peu utile à la prise en charge des patientes, à l'exception de l'AMP. Le risque principal étant de méconnaître ce diagnostic, nous nous sommes intéressées plus particulièrement à cette entité.

Dans un premier temps, nous avons étudié les cas pour lesquels le diagnostic d'AMP était retenu de manière définitive (au terme de l'étude) pour évaluer le diagnostic d'envoi dans le cadre des avis ; dans un second temps, nous avons recensé les cas pour lesquels le diagnostic était proposé par le pathologiste initial (diagnostic posé sur le compte-rendu, proposé ou juste évoqué dans le courrier d'envoi), pour voir quel diagnostic était finalement retenu.

Ainsi **nous avons retenu au total 12 cas d'AMP** sur l'ensemble de l'étude (4,7% des cas), provenant tous de l'Institut Bergonié, et dont un seul était un cas interne à l'Institut, les 11 autres correspondant à des demandes d'avis, parmi lesquels :

- 8 étaient adressés avec le diagnostic d'AMP,
- 2 étaient adressés avec un diagnostic de tumeur bénigne (angiomyofibroblastome et tumeur desmoïde),
- 1 était adressé avec un diagnostic de tumeur maligne (léiomyosarcome, avec néanmoins un doute sur une lésion pseudo-sarcomateuse).

A l'inverse, **24 cas d'avis étaient adressés avec le diagnostic ou l'hypothèse diagnostique d'AMP**. Parmi eux :

- 15 ont été reclassés en tumeur bénigne autre : 11 TSGB (7 PSFE, 2 AFC, 2 AMFB) et 4 tumeurs ubiquitaires (3 léiomyomes dont 1 « remanié » et 2 hydropiques, 1 angiome),
- 1 a été reclassé en tumeur maligne : léiomyosarcome (myxoïde),
- les 8 derniers ayant permis la confirmation du diagnostic d'AMP.

Ces données montrent :

- que **le diagnostic d'AMP est porté par excès dans 2/3 des cas** (66,7%), et qu'il est alors confondu dans 93,8% avec une autre tumeur bénigne (de type TSGB dans 73,3%)

et dans 6,2% avec une tumeur maligne (ici un léiomyosarcome myxoïde dont le diagnostic est très difficile),

- que parmi les diagnostics retenus d'AMP, **le diagnostic était proposé par le pathologiste initial dans 72,7% des cas.**

Il semblerait donc que les pathologistes connaissent et sachent reconnaître l'AMP, même s'ils le rencontrent rarement, leur crainte principale étant peut-être de le méconnaître, ceci étant probablement la cause principale des diagnostics par excès.

A noter que les 8 diagnostics d'envoi intitulés « angiomyxome » (sans précision quant au caractère superficiel ou profond) n'ont pas été comptés comme des avis adressés AMP. Parmi ces cas, aucun diagnostic d'AMP n'a été confirmé ; 6 cas ont été reclassés en TSGB (dont deux cas pour lesquels le type exact de TSGB n'a pu être défini), 1 cas a été reclassé en léiomyosarcome et 1 cas a été diagnostiqué fibroblastome à cellules géantes (équivalent de dermatofibrosarcome de Darier Ferrand).

E. Place des TSGB au sein des tumeurs vulvaires

Les tumeurs les plus fréquentes dans la sphère vulvo-vaginale sont les tumeurs épithéliales, les tumeurs mésenchymateuses étant beaucoup plus rares.

Lors de la sélection des cas du CHU, représentant un recrutement de gynécologie générale, nous avons comptabilisé la proportion des TVV mésenchymateuses par rapport à la totalité des TVV diagnostiquées. Ainsi, parmi 851 TVV diagnostiquées entre 2000 et 2014, seules 65 étaient des tumeurs mésenchymateuses soit 7,6%. Ce chiffre reflète la rareté de ces tumeurs, sur un recrutement hospitalier général prenant également en charge les patientes de la Maternité.

F. Place des tumeurs vulvaires au sein des tumeurs mésenchymateuses

Afin d'avoir une vision plus générale, nous avons cherché à évaluer la proportion des localisations vulvo-vaginales au sein des tumeurs mésenchymateuses (tumeurs peu fréquentes).

Pour cela, nous avons eu accès à la base de données du réseau **RRePS** (Réseau de Référence en Pathologie des Sarcomes) ; c'est un outil français de recueil et de gestion des cas de sarcomes des tissus mous et des viscères, mis en place depuis janvier 2010. Ce réseau assure une deuxième lecture pour chaque nouveau cas de sarcome ou suspicion de sarcome, avec pour

objectifs une meilleure prise en charge de ces tumeurs rares et de diagnostic difficile et une meilleure connaissance en termes d'épidémiologie, d'anatomie pathologique et de biologie.

Ainsi, 21863 tumeurs mésenchymateuses ont été répertoriées nationalement entre 2010 et 2014 ; parmi elles, les TVV représentent moins de 3% (616 tumeurs) du total et les TVV mésenchymateuses 0,3% (72 cas). Ces chiffres illustrent le caractère rare de ces tumeurs et expliquent les difficultés diagnostiques des pathologistes qui y sont confrontés (6).

G. Outils permettant la reconnaissance et classifications des TVV mésenchymateuses bénignes

Le fait que les tumeurs spécifiques de site puissent faire partie d'une même entité biologique est controversé (2). Selon Medeiros et co., l'AMP et AMFB seraient deux entités biologiques bien distinctes, alors que l'article de McCluggage et co. rapporte que toutes ces tumeurs présentent de considérables similitudes microscopiques (2)(6). Une étude de Flucke et co. affirme le lien entre l'AFC, le lipome à cellules fusiformes et le MFBS en trouvant une origine génétique commune à ces 3 tumeurs, qui correspondraient au spectre d'une seule et même entité avec des variations morphologiques liées à la situation anatomique (71).

L'enjeu diagnostique est de reconnaitre l'AMP parmi l'ensemble des TVV mésenchymateuses bénignes, qui ont un pronostic totalement bénin avec risque de récidive très faible voire nul après exérèse (1)(4).

La difficulté diagnostique des TVV mésenchymateuses bénignes provient de leur rareté, de leur grande variété et de leurs similitudes voire chevauchements microscopiques (1), particulièrement pour les tumeurs spécifiques de site. Bien que leur histogénèse ne soit pas connue avec certitude, il est suggéré qu'elles proviennent du stroma sous-épithélial spécialisé du tractus génital distal s'étendant du col utérin à la vulve. Les cellules stromales de cette région sont hormono-sensibles et expriment les récepteurs hormonaux ; ainsi les tumeurs spécifiques de site sont positives pour les récepteurs à la progestérone et aux œstrogènes (1). L'expression du CD34 et de la desmine est également commune pour ces tumeurs. L'étude immunohistochimique peut donc être utile pour classer ces tumeurs dans la bonne catégorie « tumeurs spécifiques de site », mais n'est pas discriminante pour les différencier les unes des autres (3)(4).

Le **contexte clinique** peut également être une aide au diagnostic, notamment pour différencier le FVPP des autres TVV mésenchymateuses bénignes, survenant chez des patientes plus jeunes.

Le caractère **profond ou superficiel**, encapsulé ou non, **infiltrant ou bien limité** sont des caractéristiques majeures à prendre en compte dans le diagnostic de ces tumeurs, et sont notamment des alertes cliniques pour évoquer un AMP.

Le diagnostic précis de ces tumeurs consiste ensuite en une observation morphologique attentive, l'IHC pouvant aider à trancher entre deux diagnostics avec, dans certains cas, la nécessité de recourir à un avis expert (4) ; les analyses moléculaires ont en revanche une utilité limitée.

Ainsi **l'analyse morphologique** sur lame avec coloration hématoxyline-éosine et safran est le premier temps diagnostique et est parfois suffisant. Les critères d'identification propres à chaque tumeur sont résumés dans le tableau 1, mais il existe parfois des chevauchements rendant leur distinction délicate.

Le **profil IHC** est superposable pour certaines de ces lésions et n'est donc pas discriminant pour le diagnostic des tumeurs spécifiques de site. Certains marqueurs sont néanmoins utiles : l'AFC exprime fréquemment le CD34 et montre une perte d'expression de RB1 ; l'AMFB exprime la desmine ; l'AMP est positif pour l'HMGA2.

Enfin, peu de **techniques moléculaires** sont réellement utiles au diagnostic de ces tumeurs spécifiques de site et sont ainsi peu utilisées en routine. Deux analyses par FISH pourraient être discriminantes :

- la recherche du *réarrangement du gène HMGA2* dans les AMP, car ce réarrangement n'est pas présent dans les AFC, PSFE et AMFB dans la grande majorité des cas (4)(25)(26)(27). Un réarrangement de HMGA2 a été mis en évidence par hybridation in situ dans 33 % des cas d'AMP, de rares cas de léiomyomes (2), et dans 1 cas d'AMFB (20),
- la recherche d'anomalies portant sur la région chromosomique *13q14* (comprenant les loci *RB1* et FOX1A1), notamment des délétions, dans les AFC (17).

H. Limites et perspectives

Nous n'avons pas obtenu de réponse à nos courriers concernant l'évolution clinique des patientes pour lesquelles le diagnostic était difficile. Cette information aurait été

particulièrement intéressante pour préciser l'hypothèse diagnostique dans le cadre des tumeurs classées à malignité intermédiaire, notamment les tumeurs musculaires lisses. Pour ces dernières, une étude moléculaire par CGH pourrait être réalisée afin d'évaluer leur profil génomique, et permettre ainsi d'en reclasser certaines en léiomyome ou léiomyosarcome.

Il serait intéressant d'effectuer un immunomarquage ou une FISH RB1 sur les cas d'AFC pour confirmer ou infirmer le diagnostic. En effet, certaines études montrent une perte mono ou biallélique de RB1 dans les AFC (71)(72).

Enfin, nous n'avons pas réalisé d'IHC ni de FISH HMGA2 sur notre série d'AMP. Dans la littérature, il est rapporté qu'HMGA2 est un marqueur sensible mais non spécifique de l'AMP : la fréquence d'expression de HMGA2 par les cellules des AMP est d'environ 50% (4) et varie selon les études (37,5% dans l'étude de Bigby et co. (9) jusqu'à 83% dans celle de Mc Cluggage (6)). Il existe une corrélation, bien qu'imparfaite, entre l'expression immunohistochimie d'HMGA2 et le réarrangement du gène en biologie moléculaire (4)(5). Des pistes découlent de ces données, notamment l'hypothèse que la protéine dérivant du gène HMGA2 pourrait être une cible thérapeutique (6).

V. Conclusion

De nombreux articles concernant les TVV mésenchymateuses bénignes ont été publiés : des revues (1)(3)(4)(16) dont une très récente (73) et, concernant les « tumeurs spécifiques de site », quelques études de plus ou moins grande envergure (2)(6)(62)(63)(70)(74)(75)(76).

Nous rapportons dans cette étude la plus importante séries de « tumeurs spécifiques de site ». Nous avons ainsi revu 255 cas de TVV mésenchymateuses, issus des laboratoires de l'institut Bergonié (188 cas dont 178 étaient communiqués pour avis) et du CHU de Bordeaux (67 cas dont seulement 2 avis). Il s'agit de tumeurs rares, représentant moins de 10% des TVV sur la durée de l'étude. Les tumeurs bénignes étaient les plus fréquentes (76,1% des cas), et correspondaient soit à des tumeurs spécifiques de ce site ou « tumeurs stromales génitales bénignes - TSGB » (65,5% des tumeurs bénignes), soit à des tumeurs ubiquitaires (34,5% des tumeurs bénignes). Les tumeurs malignes représentaient 18,8% des cas et les tumeurs à malignité intermédiaire, 5,1% des cas.

Les TSGB présentent des similitudes morphologiques et immunohistochimiques rendant leur distinction parfois difficile. Dans notre étude, 127 des 255 cas sont des TSGB (49,8%) qui représentaient 46,6% des cas communiqués pour avis. Ces difficultés sont rencontrées par tous les pathologistes, car le diagnostic de certitude est parfois difficile à poser même pour un

pathologiste expert. Peu d'outils sont à notre disposition pour étayer les hypothèses, l'enjeu principal étant de reconnaitre l'angiomyxome profond car il présente un potentiel destructeur local et de récidive élevé. Notre étude montre que, si l'AMP est le plus souvent reconnu (le diagnostic était proposé par le pathologiste initial dans 72,7% des cas), le diagnostic d'AMP est porté par excès (66,7%), alors qu'il s'agit le plus souvent d'une autre TSGB (dans 68,7%). Il n'y a pas actuellement d'outil immunohistochimique ni moléculaire permettant de le distinguer formellement des autres TSGB, mais le plus intéressant est l'évaluation d'HMGA2 par IHC ou FISH; le meilleur argument toutefois reste le caractère invasif de la tumeur.

La plupart des cas de l'étude étaient des dossiers soumis pour avis (70,6% des cas). Nous avons montré que la concordance entre les diagnostics proposés par le pathologiste initial et le diagnostic d'avis était parfaite pour environ un tiers des cas. Des discordances mineures (typage précis de tumeur bénigne ou maligne) ou majeures (bénin versus malin, dans les 2 sens) étaient observées respectivement dans 36,7% et 11,1% des cas. Au terme de l'étude, une comparaison a été faite entre les diagnostics retenus dans les 2 centres (avis et cas internes) et le diagnostic à la relecture. Dans 85,9% des cas, la corrélation est parfaite d'emblée. Parmi les 14,1% des cas restants, 50% ont nécessité des techniques complémentaires voire une relecture « expert » permettant finalement d'obtenir une corrélation quasiment parfaite pour tous les cas (96,5% de corrélation parfaite et 3,5% de discordances mineures).

Ces difficultés diagnostiques sont liées au fait que ces tumeurs sont rares, ne représentant que 1% des cas adressés pour tumeurs « conjonctives ». Les pathologistes se retrouvent ainsi parfois en difficultés devant ces tumeurs rencontrées de manière occasionnelle dans leur pratique quotidienne (4)(6).

REFERENCES BIBLIOGRAPHIQUES

1. McCluggage WG. A review and update of morphologically bland vulvovaginal mesenchymal lesions. Int J Gynecol Pathol Off J Int Soc Gynecol Pathol. janv 2005;24(1):26-38.

2. Medeiros F, Erickson-Johnson MR, Keeney GL, Clayton AC, Nascimento AG, Wang X, et al. Frequency and characterization of HMGA2 and HMGA1 rearrangements in mesenchymal tumors of the lower genital tract. Genes Chromosomes Cancer. nov 2007;46(11):981-90.

3. Nucci MR, Fletcher CD. Vulvovaginal soft tissue tumours: update and review. Histopathology. févr 2000;36(2):97-108.

4. McCluggage WG. Recent developments in vulvovaginal pathology. Histopathology. janv 2009;54(2):156-73.

5. Jason L. Hornick. Practical Soft Tissue Pathology. Diagnostic Approach. Elsevier.

6. McCluggage WG, Connolly L, McBride HA. HMGA2 is a sensitive but not specific immunohistochemical marker of vulvovaginal aggressive angiomyxoma. Am J Surg Pathol. juill 2010;34(7):1037-42.

7. Blandamura S, Cruz J, Faure Vergara L, Machado Puerto I, Ninfo V. Aggressive angiomyxoma: a second case of metastasis with patient's death. Hum Pathol. oct 2003;34(10):1072-4.

8. Siassi RM, Papadopoulos T, Matzel KE. Metastasizing aggressive angiomyxoma. N Engl J Med. 2 déc 1999;341(23):1772.

9. Bigby SM, Symmans PJ, Miller MV, Dray MS, Jones RW. Aggressive angiomyxoma [corrected] of the female genital tract and pelvis--clinicopathologic features with immunohistochemical analysis. Int J Gynecol Pathol Off J Int Soc Gynecol Pathol. sept 2011;30(5):505-13.

10. Crum, Nucci, Lee. Diagnostic gynecologic and obstetric pathology. Second Edition. Elsevier Saunders; 2006.

11. Kurman RJ. WHO Classification of Tumours of Female Reproductive Organs. 4th éd. 2014.

12. McCluggage WG. A review and update of morphologically bland vulvovaginal mesenchymal lesions. Int J Gynecol Pathol Off J Int Soc Gynecol Pathol. janv 2005;24(1):26-38.

13. Iwasa Y, Fletcher CDM. Cellular angiofibroma: clinicopathologic and immunohistochemical analysis of 51 cases. Am J Surg Pathol. nov 2004;28(11):1426-35.

14. McCluggage WG, Ganesan R, Hirschowitz L, Rollason TP. Cellular angiofibroma and related fibromatous lesions of the vulva: report of a series of cases with a morphological spectrum wider than previously described. Histopathology. oct 2004;45(4):360-8.

15. Chen E, Fletcher CDM. Cellular angiofibroma with atypia or sarcomatous transformation: clinicopathologic analysis of 13 cases. Am J Surg Pathol. mai 2010;34(5):707-14.

16. Nielsen GP, Young RH. Mesenchymal tumors and tumor-like lesions of the female genital tract: a selective review with emphasis on recently described entities. Int J Gynecol Pathol Off J Int Soc Gynecol Pathol. avr 2001;20(2):105-27.

17. Maggiani F, Debiec-Rychter M, Vanbockrijck M, Sciot R. Cellular angiofibroma: another mesenchymal tumour with 13q14 involvement, suggesting a link with spindle cell lipoma and (extra)-mammary myofibroblastoma. Histopathology. sept 2007;51(3):410-2.

18. Cao D, Srodon M, Montgomery EA, Kurman RJ. Lipomatous variant of angiomyofibroblastoma: report of two cases and review of the literature. Int J Gynecol Pathol Off J Int Soc Gynecol Pathol. avr 2005;24(2):196-200.

19. Pathologistes du Groupe Sarcome Français. Enseignement post-universitaire. Tumeurs des tissus mous, 2ème partie. 2012.

20. Horiguchi H, Matsui-Horiguchi M, Fujiwara M, Kaketa M, Kawano M, Ohtsubo-Shimoyamada R, et al. Angiomyofibroblastoma of the vulva: report of a case with immunohistochemical and molecular analysis. Int J Gynecol Pathol Off J Int Soc Gynecol Pathol. juill 2003;22(3):277-84.

21. Saleh MM, Yassin AH, Zaklama MS. Recurrent angiomyofibroblastoma of the vagina: a case report. Eur J Gynaecol Oncol. 2007;28(4):324.

22. Nielsen GP, Young RH, Dickersin GR, Rosenberg AE. Angiomyofibroblastoma of the vulva with sarcomatous transformation (« angiomyofibrosarcoma »). Am J Surg Pathol. sept 1997;21(9):1104-8.

23. Fetsch JF, Laskin WB, Lefkowitz M, Kindblom LG, Meis-Kindblom JM. Aggressive angiomyxoma: a clinicopathologic study of 29 female patients. Cancer. 1 juill 1996;78(1):79-90.

24. Steeper TA, Rosai J. Aggressive angiomyxoma of the female pelvis and perineum. Report of nine cases of a distinctive type of gynecologic soft-tissue neoplasm. Am J Surg Pathol. juill 1983;7(5):463-75.

25. Nucci MR, Weremowicz S, Neskey DM, Sornberger K, Tallini G, Morton CC, et al. Chromosomal translocation t(8;12) induces aberrant HMGIC expression in aggressive angiomyxoma of the vulva. Genes Chromosomes Cancer. oct 2001;32(2):172-6.

26. Kazmierczak B, Dal Cin P, Wanschura S, Bartnitzke S, Van den Berghe H, Bullerdiek J. Cloning and molecular characterization of part of a new gene fused to HMGIC in mesenchymal tumors. Am J Pathol. févr 1998;152(2):431-5.

27. Reeves R. Molecular biology of HMGA proteins: hubs of nuclear function. Gene. 17 oct 2001;277(1-2):63-81.

28. McCluggage WG, Jamieson T, Dobbs SP, Grey A. Aggressive angiomyxoma of the vulva: Dramatic response to gonadotropin-releasing hormone agonist therapy. Gynecol Oncol. mars 2006;100(3):623-5.

29. Madueke-Laveaux OS, Gogoi R, Stoner G. Giant fibroepithelial stromal polyp of the vulva:

largest case reported. Ann Surg Innov Res. 2013;7:8.

30. Nucci MR, Young RH, Fletcher CD. Cellular pseudosarcomatous fibroepithelial stromal polyps of the lower female genital tract: an underrecognized lesion often misdiagnosed as sarcoma. Am J Surg Pathol. févr 2000;24(2):231-40.

31. Stewart CJR, Amanuel B, Brennan BA, Jain S, Rajakaruna R, Wallace S. Superficial cervico-vaginal myofibroblastoma: a report of five cases. Pathology (Phila). avr 2005;37(2):144-8.

32. Laskin WB, Fetsch JF, Tavassoli FA. Superficial cervicovaginal myofibroblastoma: fourteen cases of a distinctive mesenchymal tumor arising from the specialized subepithelial stroma of the lower female genital tract. Hum Pathol. juill 2001;32(7):715-25.

33. Magro G, Righi A, Casorzo L, Antonietta T, Salvatorelli L, Kacerovská D, et al. Mammary and vaginal myofibroblastomas are genetically related lesions: fluorescence in situ hybridization analysis shows deletion of 13q14 region. Hum Pathol. nov 2012;43(11):1887-93.

34. Vargas SO, Kozakewich HPW, Boyd TK, Ecklund K, Fishman SJ, Laufer MR, et al. Childhood asymmetric labium majus enlargement: mimicking a neoplasm. Am J Surg Pathol. août 2005;29(8):1007-16.

35. Iwasa Y, Fletcher CDM. Distinctive prepubertal vulval fibroma: a hitherto unrecognized mesenchymal tumor of prepubertal girls: analysis of 11 cases. Am J Surg Pathol. déc 2004;28(12):1601-8.

36. Ajibona OO, Richards CJ, Davies Q. A distinctive vulval fibroma of so-called prepubertal type in a postmenopausal patient. J Clin Pathol. avr 2007;60(4):437-8.

37. Pathologistes du Groupe Sarcome Français. Enseignement post-universitaire. Tumeurs des tissus mous. 1ère partie. 2012.

38. Chabrel CM, Beilby JO. Vaginal rhabdomyoma. Histopathology. nov 1980;4(6):645-51.

39. Iversen UM. Two cases of benign vaginal rhabdomyoma. Case reports. APMIS Acta Pathol Microbiol Immunol Scand. août 1996;104(7-8):575-8.

40. Guillou L, Gloor E, De Grandi P, Costa J. Post-operative pseudosarcoma of the vagina. A case report. Pathol Res Pract. août 1989;185(2):245-8; discussion 248-50.

41. Manson CM, Hirsch PJ, Coyne JD. Post-operative spindle cell nodule of the vulva. Histopathology. juin 1995;26(6):571-4.

42. Proppe KH, Scully RE, Rosai J. Postoperative spindle cell nodules of genitourinary tract resembling sarcomas. A report of eight cases. Am J Surg Pathol. févr 1984;8(2):101-8.

43. Andrassy RJ, Hays DM, Raney RB, Wiener ES, Lawrence W, Lobe TE, et al. Conservative surgical management of vaginal and vulvar pediatric rhabdomyosarcoma: a report from the Intergroup Rhabdomyosarcoma Study III. J Pediatr Surg. juill 1995;30(7):1034-6; discussion 1036-7.

44. Cessna MH, Zhou H, Perkins SL, Tripp SR, Layfield L, Daines C, et al. Are myogenin and myoD1 expression specific for rhabdomyosarcoma? A study of 150 cases, with emphasis on spindle cell mimics. Am J Surg Pathol. sept 2001;25(9):1150-7.

45. Dias P, Chen B, Dilday B, Palmer H, Hosoi H, Singh S, et al. Strong immunostaining for myogenin in rhabdomyosarcoma is significantly associated with tumors of the alveolar subclass. Am J Pathol. févr 2000;156(2):399-408.

46. Morotti RA, Nicol KK, Parham DM, Teot LA, Moore J, Hayes J, et al. An immunohistochemical algorithm to facilitate diagnosis and subtyping of rhabdomyosarcoma: the Children's Oncology Group experience. Am J Surg Pathol. août 2006;30(8):962-8.

47. Heerema-McKenney A, Wijnaendts LCD, Pulliam JF, Lopez-Terrada D, McKenney JK, Zhu S, et al. Diffuse myogenin expression by immunohistochemistry is an independent marker of poor survival in pediatric rhabdomyosarcoma: a tissue microarray study of 71 primary tumors including correlation with molecular phenotype. Am J Surg Pathol. oct 2008;32(10):1513-22.

48. Childhood Rhabdomyosarcoma Treatment (PDQ®) - National Cancer Institute [Internet]. [cité 2 mars 2015]. Disponible sur: http://www.cancer.gov/cancertopics/pdq/treatment/childrhabdomyosarcoma/HealthProfessional/page1/AllPages#_586_toc

49. Nishio J, Althof PA, Bailey JM, Zhou M, Neff JR, Barr FG, et al. Use of a novel FISH assay on paraffin-embedded tissues as an adjunct to diagnosis of alveolar rhabdomyosarcoma. Lab Investig J Tech Methods Pathol. juin 2006;86(6):547-56.

50. Parham DM, Qualman SJ, Teot L, Barr FG, Morotti R, Sorensen PHB, et al. Correlation between histology and PAX/FKHR fusion status in alveolar rhabdomyosarcoma: a report from the Children's Oncology Group. Am J Surg Pathol. juin 2007;31(6):895-901.

51. Sorensen PHB, Lynch JC, Qualman SJ, Tirabosco R, Lim JF, Maurer HM, et al. PAX3-FKHR and PAX7-FKHR gene fusions are prognostic indicators in alveolar rhabdomyosarcoma: a report from the children's oncology group. J Clin Oncol Off J Am Soc Clin Oncol. 1 juin 2002;20(11):2672-9.

52. Davicioni E, Anderson MJ, Finckenstein FG, Lynch JC, Qualman SJ, Shimada H, et al. Molecular classification of rhabdomyosarcoma--genotypic and phenotypic determinants of diagnosis: a report from the Children's Oncology Group. Am J Pathol. févr 2009;174(2):550-64.

53. Guillou L, Wadden C, Coindre JM, Krausz T, Fletcher CD. « Proximal-type » epithelioid sarcoma, a distinctive aggressive neoplasm showing rhabdoid features. Clinicopathologic, immunohistochemical, and ultrastructural study of a series. Am J Surg Pathol. févr 1997;21(2):130-46.

54. ANABIBLE - Dr Michels - Sarcome épithélioïde [Internet]. [cité 8 janv 2015]. Disponible sur: http://anabible.webethan.org/spip.php?article2076

55. Chbani L, Guillou L, Terrier P, Decouvelaere AV, Grégoire F, Terrier-Lacombe MJ, et al. Epithelioid sarcoma: a clinicopathologic and immunohistochemical analysis of 106 cases from the French sarcoma group. Am J Clin Pathol. févr 2009;131(2):222-7.

56. Hornick JL, Dal Cin P, Fletcher CDM. Loss of INI1 expression is characteristic of both conventional and proximal-type epithelioid sarcoma. Am J Surg Pathol. avr 2009;33(4):542-50.

57. Kim H-J, Kim M-H, Kwon J, Kim JY, Park K, Ro JY. Proximal-type epithelioid sarcoma of the vulva with INI1 diagnostic utility. Ann Diagn Pathol. oct 2012;16(5):411-5.

58. Hasegawa T, Matsuno Y, Shimoda T, Umeda T, Yokoyama R, Hirohashi S. Proximal-type epithelioid sarcoma: a clinicopathologic study of 20 cases. Mod Pathol Off J U S Can Acad Pathol Inc. juill 2001;14(7):655-63.

59. ANABIBLE - Dr Michels - Tumeur rhabdoïde maligne (extra-rénale) (Impression) [Internet]. [cité 19 janv 2015]. Disponible sur: http://anabible.webethan.org/spip.php?page=print-article&id_article=2178&lang=fr

60. Kohashi K, Izumi T, Oda Y, Yamamoto H, Tamiya S, Taguchi T, et al. Infrequent SMARCB1/INI1 gene alteration in epithelioid sarcoma: a useful tool in distinguishing epithelioid sarcoma from malignant rhabdoid tumor. Hum Pathol. mars 2009;40(3):349-55.

61. Flucke U, Slootweg PJ, Mentzel T, Pauwels P, Hulsebos TJM. Re: Infrequent SMARCB1/INI1 gene alteration in epithelioid sarcoma: a useful tool in distinguishing epithelioid sarcoma from malignant rhabdoid tumor: Direct evidence of mutational inactivation of SMARCB1/INI1 in epithelioid sarcoma. Hum Pathol. sept 2009;40(9):1361-2; author reply 1362-4.

62. McCluggage WG, Longacre TA, Fisher C. Myogenin expression in vulvovaginal spindle cell lesions: analysis of a series of cases with an emphasis on diagnostic pitfalls. Histopathology. oct 2013;63(4):545-50.

63. Dreux N, Marty M, Chibon F, Vélasco V, Hostein I, Ranchère-Vince D, et al. Value and limitation of immunohistochemical expression of HMGA2 in mesenchymal tumors: about a series of 1052 cases. Mod Pathol Off J U S Can Acad Pathol Inc. déc 2010;23(12):1657-66.

64. Curtin JP, Saigo P, Slucher B, Venkatraman ES, Mychalczak B, Hoskins WJ. Soft-tissue sarcoma of the vagina and vulva: a clinicopathologic study. Obstet Gynecol. août 1995;86(2):269-72.

65. Peters WA, Kumar NB, Andersen WA, Morley GW. Primary sarcoma of the adult vagina: a clinicopathologic study. Obstet Gynecol. mai 1985;65(5):699-704.

66. Davos I, Abell MR. Sarcomas of the vagina. Obstet Gynecol. mars 1976;47(3):342-50.

67. Gong Y, Chao J, Bauer B, Sun X, Chou PM. Primary cutaneous alveolar rhabdomyosarcoma of the perineum. Arch Pathol Lab Med. août 2002;126(8):982-4.

68. Robert J. Kurman BMR, Mark E. Sherman EJW. Tumors of the Cervix, Vagina, and Vulva. ARP Press. 2010.

69. Laskin WB, Fetsch JF, Tavassoli FA. Angiomyofibroblastoma of the female genital tract: analysis of 17 cases including a lipomatous variant. Hum Pathol. sept 1997;28(9):1046-55.

70. Magro G, Righi A, Caltabiano R, Casorzo L, Michal M. Vulvovaginal angiomyofibroblastomas: morphologic, immunohistochemical, and fluorescence in situ hybridization analysis for deletion of 13q14 region. Hum Pathol. août 2014;45(8):1647-55.

71. Flucke U, van Krieken JHJM, Mentzel T. Cellular angiofibroma: analysis of 25 cases emphasizing its relationship to spindle cell lipoma and mammary-type myofibroblastoma. Mod Pathol Off J U S Can Acad Pathol Inc. janv 2011;24(1):82-9.

72. Fritchie KJ, Carver P, Sun Y, Batiouchko G, Billings SD, Rubin BP, et al. Solitary fibrous tumor: is there a molecular relationship with cellular angiofibroma, spindle cell lipoma, and

mammary-type myofibroblastoma? Am J Clin Pathol. juin 2012;137(6):963-70.

73. Schoolmeester JK, Fritchie KJ. Genital soft tissue tumors. J Cutan Pathol. 1 mai 2015;n/a - n/a.

74. Granter SR, Nucci MR, Fletcher CD. Aggressive angiomyxoma: reappraisal of its relationship to angiomyofibroblastoma in a series of 16 cases. Histopathology. janv 1997;30(1):3-10.

75. McCluggage WG, Patterson A, Maxwell P. Aggressive angiomyxoma of pelvic parts exhibits oestrogen and progesterone receptor positivity. J Clin Pathol. août 2000;53(8):603-5.

76. Nucci MR, Granter SR, Fletcher CD. Cellular angiofibroma: a benign neoplasm distinct from angiomyofibroblastoma and spindle cell lipoma. Am J Surg Pathol. juin 1997;21(6):636-44.

ANNEXES

Annexe 1 : PSFE et AFC

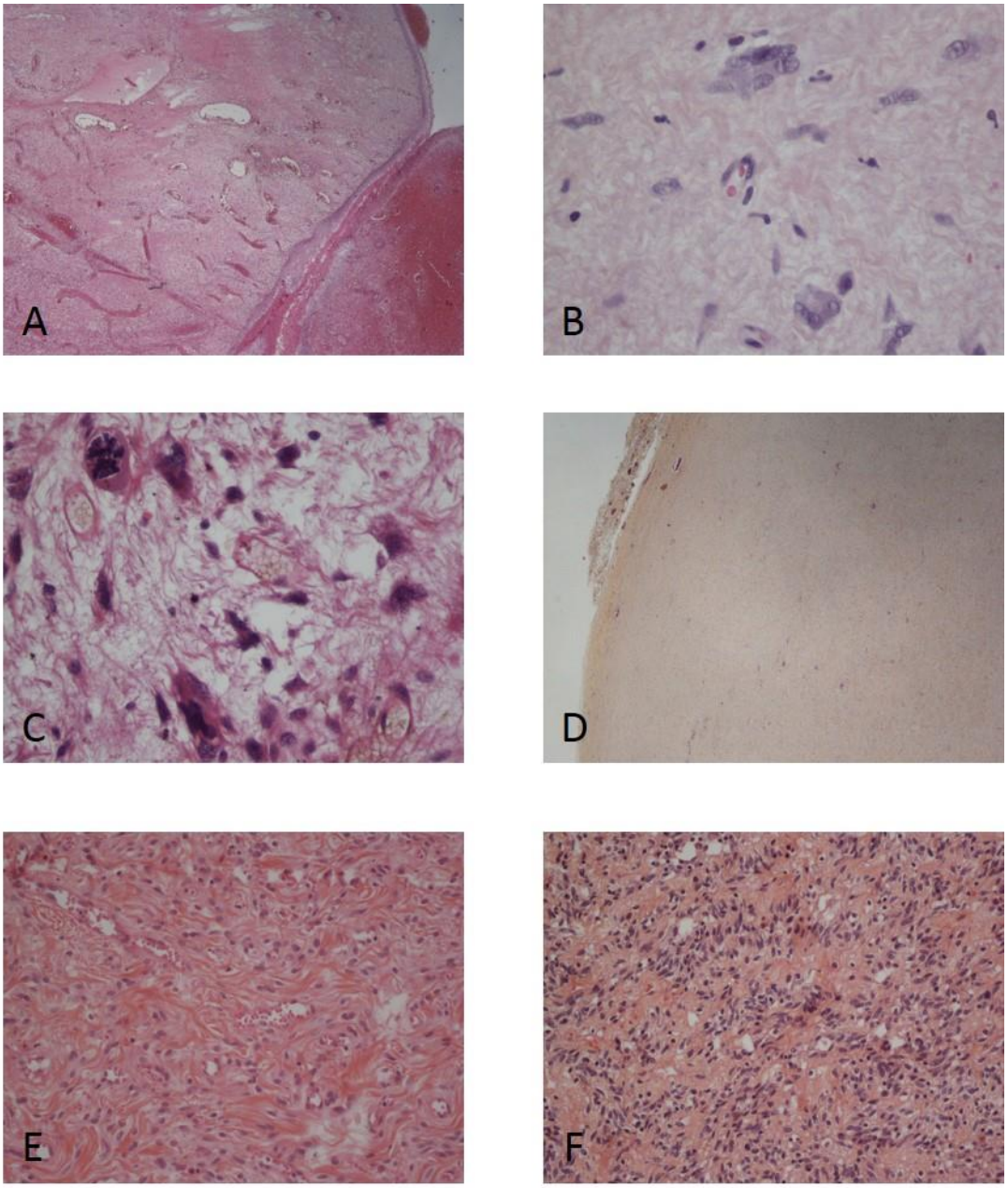

A. **PSFE** : bonne limitation tumorale, aspect polypoïde (x2). **B**. PSFE : cellules multinucléées (x40). **C**. PSFE : atypies cyto-nucléaires, mitoses (x40).
D. **AFC** : bonne limitation tumorale (x2). **E**. AFC : densité cellulaire modérée, cellules fusiformes monomorphes, nombreux faisceaux de collagène, nombreux vaisseaux de taille petite à moyenne (x20). **F**. AFC : courts faisceaux de cellules fusiformes monomorphes, s'agençant en palissade (x20)

<u>Annexe 2 :</u> AMP et AMFB

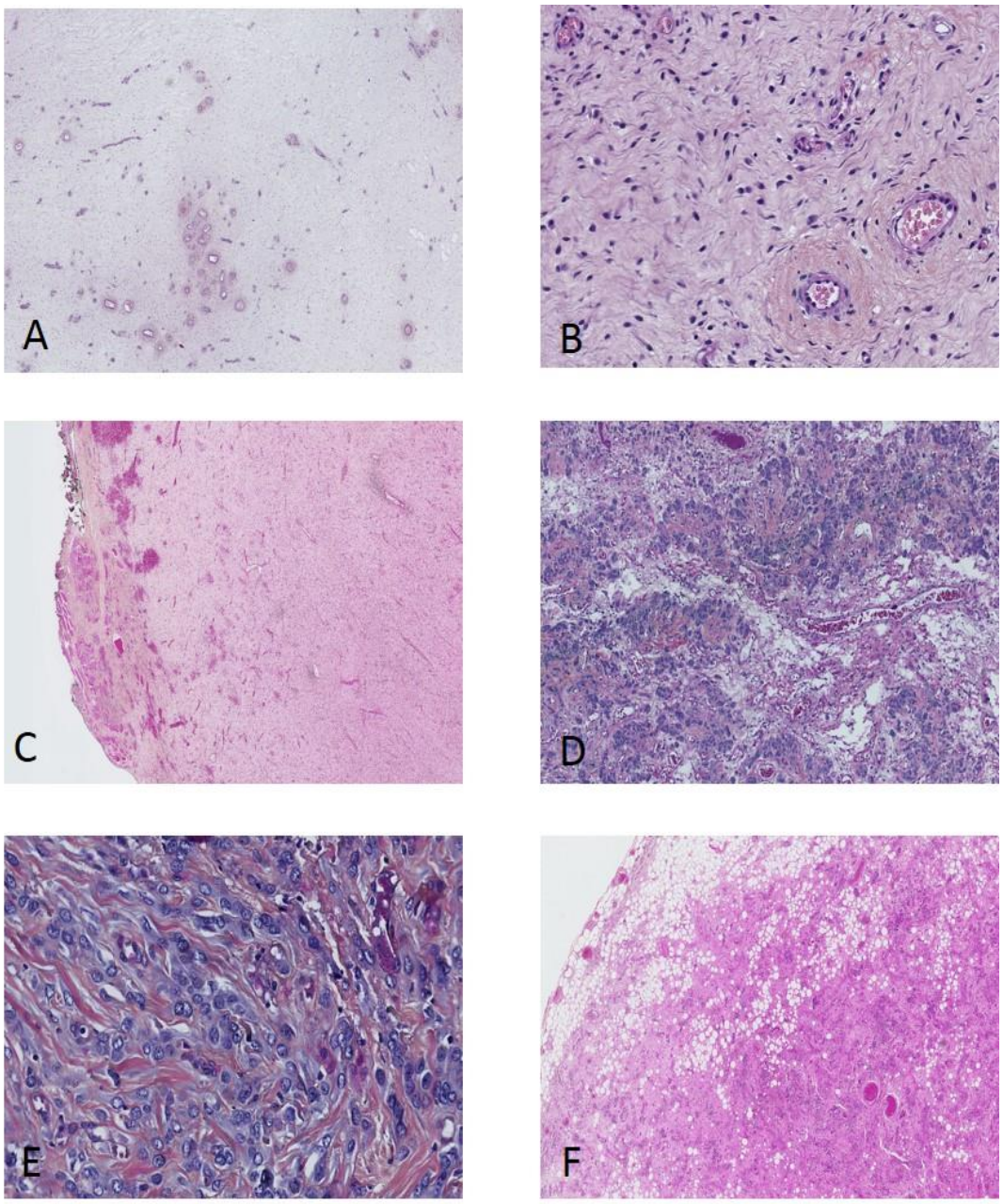

A. **AMP** : lésion paucicellulaire, abondant stroma lâche et myxoïde (x5). **B**. AMP : population cellulaire tumorale fusiforme (ou stellaire), absence d'atypie cyto-nucléaire, vaisseaux de taille variable (capillaires à paroi mince, vaisseaux de plus grande taille à paroi musculaire épaisse et hyalinisée) (x20). **C**. AMP : tumeur mal limitée infiltrant le muscle adjacent (x2).
D. **AMFB** : densification cellulaire autour des petits vaisseaux à paroi fine (x10). **E**. AMFB : petites cellules épithélioïdes ou plasmocytoïdes et sans atypie (x40). **F**. AMFB : variant lipomateux (x2)

<u>Annexe 3 :</u> Recueil de données

N° CAS	Siège	Age	Taille (cm)	Origine	Diagnotics extérieurs	Diagnotics retenus	Diagnostic relecture Si différent du retenu	Comparaison diagnostique	Types
FA 162	VU	59	2,5	E	Lipome à cellules fusiformes	TA atypique (*avis Fletcher*)/fibrolipome (BM)		1	U
FM 286	VA	33		E	NR	HMG clous de tapissier (*avis Fletcher*)		NR	U
FN 69	VU	X		E	HCFB malin de haut grade	HCFB malin de grade III		0	M
FN 231	PEL	33	20	IB		AMP		IB	S
FN 443	VU	59		E	OS extrasquelettique/nodule ossifiant	OS de grade III		5	M
FN 520	PER	63	3	E	SE	HMGP de potentiel incertain		2	MI
FN 860	VU	53		E	AMFB	AFC		1	S
FO 398	VA	66	0,5	E	Angiosarcome	Granulome pyogénique avec HEP		3	U
FR 740	VU	31	5	E	LPSBD	Lipome		3	U
FR 825	VA	31	3	E	RMS botryoïde	PSFE avec atypies		3	S
FR 979	VA	31	4	E	NR	AMFB		NR	S
FS 215	VU	21	3	E	Schwannome plexiforme	Schwannome plexiforme		0	U
FS 689	VA	18		E	AMP	Angiome caverneux/capillaire		1	U
FT 486	VU	41		E	Tumeur desmoïde	Tumeur desmoïde		0	U
FU 128	VU	51		E	Bénin	PSFE		1	S
FU276	VA	29	12	E	Angiomyxome	LM (dégénérescence hydropique)		1	U
FU 450	VU	64	1,7	E	Neurothécome	PSFE		1	S
FU884	VA	19	8	E	NR	LM épithélioïde		NR	U
FU 924	VU	34	1,5	E	Angiome caverneux	HMG (veineux)		0	U
FU 959 (DC403)	VU	78	1,6	IB		FBS épithélioïde sclérosant		IB	M
FW 70	VU	45		E	AMS/AMP	PSFE		1	S
FW 335	VA	15		IB		RMSE puis RMSA (BM)		IB	MR
FW 606	PEL	21		E	AMP/tumeur récidivante	AMP		0	S
FY 24	VA	53	2,5	E	AMFB/AMS/AMP/LM myxoïde	AMFB		1	S
FY 389	VA	53	2,2	IB		PSFE		IB	S
FY 828	VU	27	12	E	NR	Tumeur sarcomateuse (*avis AFIP*)		NR	M
FY 830	VU	29	3	E	AMP	LMS myxoïde		4	M

FZ 423	VU	37	2,2	E	NR	LM		NR	U
FZ 941	VU	47	6	E	Neurofibrome	LM		1	U
FZ 943	VU	50	3	E	LMS myxoïde	AMP		3	S
GA 48	VU	44	6	E	TFS	TFS		0	U
GA 227	VU	32	4,5	E	Lipome à cellules fusiformes	AMFB		1	S
GA 718	VA	68	7	E	AMP	AMFB		1	S
GB 651	VU	36	3,5	E	RMS bas grade	TML à potentiel de récidive locale		5	MI
GB 787	VU	44	2	E	NR	Angiofibrome		NR	S
GB 853	PEL	36	11	E	AMP	LM remanié		1	U
GC 200	VU	16		E	NR	PSFE		NR	S
GC 298	VU	36		E	NR	PSFE		NR	S
GC 809	VU	69		E	Bénin	AMFB		1	S
GD 14	VU	38		E	Angiome/tumeur glomique/TFS	TFS		1	U
GD 223	VU	39	4	E	LPS myxoïde	LPS inclassé		2	M
GH 534	VU	42	4	E	EGIST	LM		3	U
GI 558	VU	15		E	NR	RMSA		NR	MR
GI 909	VU	15	15	E	LPS myxoïde/LPB	LPB		5	U
GJ 5	VA	62		IB		PSFE		IB	S
GJ 147	VU	45	7	E	Prolifération pseudosarcomateuse	TML à potentiel de récidive locale		5	MI
GJ 602	VU	41	5	E	AMP	AMP/AMFB	AMP	0	S
GK 501	VU	38	2	E	LMS	TML à potentiel de récidive locale		5	Mi
GM 778	VA	42		E	NR	AFC		NR	S
GN 280	PER	35	2	E	NR	AMS		NR	U
GQ 370 **GI 46**	PEL	43		E	AMP	AMP		0	S
GQ 873	PEL	87	21	E	RMSE	RMSE		0	MR
GP 71	VA	71	0,5	E	Bénin	AFC		1	S
GR 27	VU	30	1,5	E	Nodule à cellules fusiformes postopératoire	Nodule à cellules fusiformes postopératoire		0	U
GR 254	VU	49	5	E	LM	TML à potentiel de récidive locale		5	MI
GR 401	PEL	32	10	E	Sarcome Ewing/PNET	Probable SSE	SI	2	M
GR 846	VU	11	1,7	E	AMS	PSFE		1	S
GS 344	VA	47	1,5	E	PSFE	AMFB	TSGB	1	S
GS 876	VU	36	14	E	TFS	AFC	TSGB	1	S
GT 104	PEL	47	18	E	LMS	LM (dégénérescence hydropique)		3	U
GT 122	VU	25	1,7	E	Fasciite nodulaire/fibrosarcome	Fasciite nodulaire		5	U

					myxoïde				
GT 450	VA	38	6	E	AMP	AFC		1	S
GT 548	VA	35	4	E	Bénin	Fibrome	TSGB	1	S
GU 60	VU	30	2,5	E	SE	SE		0	M
GU 943	VU	57	0,4	E	Angiomyxome	Angiofibrome (peu cellulaire)	TSGB	1	S
GX 268	VA	71	0,6	IB		PSFE		IB	S
GX 516	VA	54		E	NR	PSFE		NR	S
GX 746	VU	26	1,4	E	AMP	AFC		1	S
GX 777	VU	44	14	E	AMP	AMP		0	S
GY 622	VA	86	23,5	E	LMS	LPSDD		2	M
GY 638	VA	85	12	E	RMS	RMSE type botryoïde		0	MR
GY 689	VA	57	3,5	E	PNET	SI		2	M
GZ 943	VU	37	2,6	E	TFS/AFC	AFC		1	S
GZ 987	VU	32	6	E	Tumeur nerveuse/AMFB	STUMP		5	MI
HA 707	VA	29		E	AMP	LM (dégénérescence hydropique)		1	U
HA 709	VA	74	1,3	E	AFC	AFC	AFC	0	S
HA 787	VU	58	2	IB		TCG		IB	U
HB 601	VU	26		E	DFS de Darier-Ferrand	AFC		3	S
HB 604	VA	29	2,5	E	AMP	PSFE		1	S
HC 200	VA	67	14	E	AMFB	AMP		1	S
HC 711	VA	11	3	E	Fasciite proliférative	Tumeur suspecte de malignité (*avis Fletcher*)		4	M
HC 943	VU	43	2	E	GIST ou SEE	AMFB		3	S
HE 343	VU	48		E	NR	Bourgeon charnu		NR	U
HE 516	VA	43	11	E	AMP	LM (dégénérescence hydropique)		1	U
HF 5	VU	40	6	E	Sarcome	LMS		2	M
HF 623	VU	46		E	AMFB	AMFB		0	S
HF 814	VU	40	6	IB		LMS		IB	M
HH 302	VA	20	9	E	Tumeur desmoïde	Tumeur desmoïde		0	U
HI 319	PEL	47	10	E	AMP	AMP		0	S
HJ 108	VA	76		E	NR	LMS		NR	M
HK 542	PEL	46	11,5	IB		LM		IB	U
HK 758	VA	59		E	AFC ou RM myxoïde	PSFE		1	S
HL 629	PEL	78	18	E	TFS maligne	TFS maligne		0	M
HM 412	VU	47	1,5	E	LM à cellules bizarres	PSFE avec atypies		1	S
HM 455	PER	44	10	E	Tumeur desmoïde	AMP		1	S

HM 506	VA	42	13	E	AFC	TSGB	AFC	0	S
HM 722	PEL	80		E	TML	EGIST		5	MI
HN 109	VA	78		E	Angiokératome	Prolifération vasculaire atypique		1	MI
HO 106	VU	20	18	E	AMP/AMFB/PSFE	PSFE		1	S
HK 719	VU	47	4	E	Fibrome à cellules pléomorphes/ lésion réactionnelle	PSFE		1	S
HQ 763	VU	26	3,5	E	NR	TML		NR	U
HR 365	VU	38	3,7	E	Fibrolipome	TSGB		1	S
HR 456	VA	13		E	Tumeur vasculaire bénigne	PSFE		1	S
HR 488	VA	38		E	Sarcome	PSFE avec dystrophies		3	S
HR 533	VU	32	4	E	NR	AFC		NR	S
HT 56	VU	37	2,5	E	Angiome à stroma myxoïde	AFC		1	S
HT 133	VU	37	15	E	AMFB/AMP/fibroblastome	PSFE	PSFE	1	S
HT 887	VU et crural	69	8	E	LPS	LPSBD type sclérosant		0	M
HU 63	Mont de Vénus	27		E	Sarcome fibromyxoïde	Périneuriome		3	U
HU 869	VU	43	2	E	PSFE/AMP	PSFE avec dystrophies		0	S
HV 348	VA	65		E	Angiomyxome	PSFE		1	S
HW 69	VU	39	3	E	AMFB	TSGB		0	S
HW 335	PEL	33	16	E	NR	LPSDD		NR	M
HW 698	VA	23	17	E	AMP/sarcome botryoïde	AMP		5	S
HW 812	VU	41	9	E	AMP	AMP		0	S
HX 659	VU	74	8	E	Angiomyxome	Fibroblastome à cellules géantes		5	MI
IB 201	VA	42	9	E	AMFB	Hémangiome		1	U
IB 866	VU	72	3,5	E	Sarcome d'Ewing	Sarcome d'Ewing		0	M
IB 917	VU	57	5,5	E	PSFE	PSFE		0	S
IB 974	VA	55	1,4	IB		PSFE		IB	S
IE 429	VU	42		E	AFC/AMFB	AFC		0	S
IF 142	VU	50		E	AMFB lipomateux	AMFB lipomateux		0	S
IG 485	VU	39	9	E	NR	STUMP		NR	MI
II 26	VU	80		E	LMS grade II	LMS de grade II		0	M
II 157	VU	29		E	SE	SE		0	M
II 465	VU	45		E	Angiomyolipome	AMFB		1	S
IK 88	VA	31		E	RM génital	RMG		0	U
IK 528	VA	59	1,5	E	PSFE/angiomyxome	PSFE		0	S

IK 591	VA	54		E	RMS type botryoïde	RMG/PSFE		3	S
IL 636	VU	31		E	SE	SE		0	M
IM 462	VU	24		E	NR	PSFE		NR	S
IN 444	VA	73	3	E	SI	SI		0	M
IN 706	PER	37		E	AFC	AFC		0	S
IN 913	VU	48	1,7	E	Fibrome/AFC	AFC		0	S
IO 236	VU	90		E	NR	Tumeur desmoïde		NR	U
IO 272	VA	58	1,2	E	Angiomyxome	AMFB ou PSFE		1	S
IO 479	VU	86		E	Lésion vasculaire atypique	Lésion vasculaire atypique sans signe malignité		0	U
IP 191	VA	49		E	LMS	LMS		0	M
IP 661	VU	28		E	LPSBD	Fibrolipome		3	U
IQ 818	VA	16		E	RMS type botryoïde	RMSE botryoïde		0	MR
IQ 831	VA	44	14	E	Angiomyome/glomangiome	AFC		1	S
IR 96	VU	67		E	Synovite villonodulaire/glomangiome	AFC	AFC	1	S
IR 377	VU	50	4,5	E	PSFE	AMFB		1	S
IS 333	VU	72		E	Lipome à cellules fusiformes	AMFB		1	S
IS 420	VA	76		E	Sarcome post-radique	RMS pléomorphe sur tissus irradiés		2	M
IS 728	VU	2		E	Hémangiome diffus	HMG capillaire type juvénile		0	U
IT 358	VA	51		E	AMP	PSFE		1	S
IT 562	VA	32		E	NR	SI		NR	M
IT 886	VU	38	7,5	E	AFC	AFC		0	S
IU 633	VU	80	1,8	E	HEP/AGS bien différencié	HEP type Masson		3	U
IX 457	VU	37	7	E	LPS à cellules fusiformes	LPS à cellules fusiformes		0	M
IZ 651	VU	28	14	E	TCG	TCG		0	M
IZ 862	VA	52		E	Sarcome d'Ewing	Sarcome d'Ewing		0	M
JB 730	VU	36	13	E	AMP	AMP		0	S
JB 748	VU	51	2	E	NR	AMFB		NR	S
JC 157	VU	41		E	Fasciite nodulaire	Fasciite nodulaire		0	U
JC 821	VU	53		E	TFS maligne	DFS de Darier et Ferrand		2	M
JC 822	VU	40	2,5	E	SI pléomorphe/HCFB malin/LM	Tumeur myofibroblastique inflammatoire/SMFBI bas grade		5	MI
JE 363	VU	48	4	E	AFC	AFC		0	S
JE 754	VU	30		E	Fibrome pléomorphe	Collagénome storiforme/fibrome sclérosant (*avis Fletcher*)		1	U

JG 114	VU+VA	71		E	NR	SI		NR	M
JG 386	VA	55	6	E	Mélanome ou PECome	SI		2	M
JI 516	VA	36		E	Myofibroblastome	PMPSM		1	U
JK 245	VU	48	1,1	E	LPSDD	AMFB		3	S
JK 763	VA	17	3	E	RMS à cellules fusiformes	SI		2	M
JL 14	VU	86		E	Prolifération maligne post-radique	SI/HCFB malin sur tissus irradiés		2	M
JM 782	VU	28		E	Fasciite nodulaire	AFC		1	S
JO 895	VU	45	8	E	TML à potentiel incertain	STUMP		0	MI
JP 953	VU	68		E	AFC avec transformation sarcomateuse	AFC (*avis Fletcher*)		3	S
JQ 434	VU	47		E	Carcinome sarcomatoïde	LMS de haut grade		2	M
JQ 687	VU	43		E	Angiomyxome	LMS		4	M
JR 182	VU	25	4	E	Sarcome à cellules claires	Sarcome à cellules claires		0	M
JR 465	VA	43	5	E	NR	AFC		NR	S
JR 924	VU	52	10	E	AFC	AFC		0	S
JS 624	VA	1		E	RMG/RMSE type botryoïde	RMSE type botryoide (*avis Lyon*)		2	MR
JT 464	VU	19		E	Lipome/LPS myxoïde	LPB		3	U
JT 782	VU	64		E	SI	SI		0	M
JT 831	VU	37	6,5	E	Angiomyxome	Lipome à cellules fusiformes-pléomorphes/AFC	TSGB	1	S
JU 278	VU	52		E	Myoépithéliome	LM		1	U
JW 138	VA	80		E	SI	SI		0	M
JW 146	VU	51	12	E	AMFB	AMFB		0	S
JX 572	VA	68		E	HEP/AGS bien différencié	HEP sur tissus irradiés		3	U
JZ 83	VU	54	7	E	AMP	PSFE	PSFE	1	S
KC 3	VU	53	2,5	E	Angiofibrome (récidive)	Angiofibrome remanié/périneuriome	Périneuriome	0	U
KC 64	VU	32		E	Neurofibrome plexiforme	Neurofibrome plexiforme		0	U
KC 515	VU	38		E	NR	AFC		NR	S
KC 759	VU	25		E	NR	PSFE		NR	S
KC 906	VU	60		E	SE	SE		0	M
H0005318	VU	44	2,5	CHU		Fibrome Molluscum	PSFE	0	S
H0002204	VA	67	1,2	CHU		Polype oedémateux	PSFE	0	S
H0001707	VU	17	1,5	CHU		Lipome		0	U
S0002212	VU	11	3,5	CHU		HMG		0	U
H0000541	PER	34	7	CHU		LPS	LPS myxoïde	0	M
H0111888	VA	41	2,5	CHU		Léiomyofibrome	LM épithélioïde	1	U

H0101587	VA	53	1	CHU		Nodule fibro-muqueux	PSFE	0	S
H0205445	VA	61	0,8	CHU		Polype muqueux	PSFE ancien	0	S
H0205738	VU	36	2,2	CHU		PSFE	PSFE	0	S
H0205655	VU	21	4	CHU		PSFE	PSFE	0	S
H0205526	VU	49	3	CHU		Fibrome	LM	1	U
H0310658	PER	51	19	CHU		Schwannome remanié		0	U
H0301640	VA	7	1,2	CHU		Polype vaginal bénin	PSFE	0	S
S0301009	VU	66	NR	CHU		MP	PSFE	0	S
S0300728	VU	39	NR	CHU		MP	PSFE	0	S
S0417237	VA	43	NR	CHU		PSFE		0	S
H0413480	VU	48	1,3	CHU		Polype hyperplasique et inflammatoire	PSFE	0	S
H0410811	PER	1	3	CHU		LPB		0	U
S0412118	VU	75	0,3	CHU		HMG		0	U
S0515357	VA	48	0,7	CHU		PSFE		0	S
S0513848	VU	57	1,2	CHU		Angio-fibro-léiomyome	PSFE	1	S
H0510672	PER	1	0,5	CHU		HMG capillaire		0	U
H0507987	VU	24	1,8	CHU		Fibro-papillome	PSFE	0	S
S0500911	VU	34	2	CHU		Lipome		0	U
H0612188	VA	52	2	CHU		Polype inflammatoire ulcéré	Bourgeon charnu	0	U
H0603910	VU	34	0,5	CHU		HMG partiellement thrombosé	Thrombose	0	U
H0707468 **H0706085**	VA	76	7	CHU		LMS de grade III		0	M
H0704789	VU	40	2,5	CHU		PSFE		0	S
H0701991	VU	44	0,5	CHU		Fibrome Molluscum	PSFE	0	S
S0816553	VU	53	0,6	CHU		Fibrome mou	PSFE	0	S
H0912913	VU	34	6	CHU		Lipome		0	U
H0910894	VU	28	3,2	CHU		PSFE		0	S
H0910441	VU	5	4,3	CHU		Neurofibrome plexiforme		0	U
H0907156	VU	51	0,6	CHU		PSFE		0	S
H0903484	PER	3	10	CHU		Lymphangiome kystique	HMG	1	U
H0901094	VU	31	19	CHU		PSFE		0	S
H0900351	VA	70	1,2	CHU		Bourgeon angiomateux	Bourgeon charnu	0	U
S1023649	VU	64	1,2	E	PSFE	PSFE		0	S
S1015068	VA	43	2	CHU		PSFE		0	S
S1011812	VA	75	1,8	CHU		PSFE		0	S
S1010269	VU	49	NR	CHU		Lipome		0	U

S1010269	VU	49	3	CHU		TCG		0	U
S1009095	VU	52	1,5	CHU		PSFE		0	S
H1003336	VU	48	0,8	CHU		LM		0	U
H1000998	VU	30	1	CHU		PSFE		0	S
H1000633	VA	46	3	CHU		AMFB		0	S
S1125441	VU	30	2,6	CHU		Fibrome mou	PSFE	0	S
S1124425	VU	65	0,6	CHU		PSFE		0	S
S1116745	VU	48	3	E	Lésion bénigne	AFC		0	S
S1106945	VA	56	NR	CHU		LMS epithélioïde		0	M
S1225885	VA	65	2,5	CHU		PSFE		0	S
S1224499	VA	67	1,3	CHU		Polype fibroïde	PSFE	0	S
S1220058	VA	53	1,5	CHU		PSFE		0	S
S1214716	VU	49	0,7	CHU		Hémangiome		0	U
S1213852	VA	64	0,6	CHU		AMFB		0	S
S1327423	VU	51	0,9	CHU		PSFE		0	S
S1319601	VA	21	3,5	CHU		HMG		0	U
S1318990	VU	77	0,8	CHU		HMG caverneux		0	U
S1311595	VA	29	1,5	CHU		PSFE		0	S
S1304871	VU	37	0,8	CHU		PSFE		0	S
S1301382	VA	35	5,7	CHU		Myofibroblastome	PMPSM/pseudotumeur inflammatoire	1	MI
S1421231	VU	25	3,5	CHU		AFC		0	S
H1403434	VU	0,67	2,2	CHU		Hamartome périnéal	LPB	1	U
S1404669	VU	59	0,6	CHU		PSFE		0	S
H1401097	VU	7	1,8	CHU		Hémolymphangiome	HMG	0	U
S1400984	VU	34	1,5	CHU		Acrochordon	PSFE	0	S
S1421231	VU	27	3,5	CHU		AFC		0	S

SERMENT D'HIPPOCRATE

Au moment d'être admis(e) à exercer la médecine, je promets et je jure d'être fidèle aux lois de l'honneur et de la probité.

Mon premier souci sera de rétablir, de préserver ou de promouvoir la santé dans tous ses éléments, physiques et mentaux, individuels et sociaux.

Je respecterai toutes les personnes, leur autonomie et leur volonté, sans aucune discrimination selon leur état ou leurs convictions. J'interviendrai pour les protéger si elles sont affaiblies, vulnérables ou menacées dans leur intégrité ou leur dignité. Même sous la contrainte, je ne ferai pas usage de mes connaissances contre les lois de l'humanité.

J'informerai les patients des décisions envisagées, de leurs raisons et de leurs conséquences.

Je ne tromperai jamais leur confiance et n'exploiterai pas le pouvoir hérité des circonstances pour forcer les consciences.

Je donnerai mes soins à l'indigent et à quiconque me les demandera.

Je ne me laisserai pas influencer par la soif du gain ou la recherche de la gloire.

Admis(e) dans l'intimité des personnes, je tairai les secrets qui me seront confiés. Reçu(e) à l'intérieur des maisons, je respecterai les secrets des foyers et ma conduite ne servira pas à corrompre les mœurs.

Je ferai tout pour soulager les souffrances. Je ne prolongerai pas abusivement les agonies. Je ne provoquerai jamais la mort délibérément.

Je préserverai l'indépendance nécessaire à l'accomplissement de ma mission.

Je n'entreprendrai rien qui dépasse mes compétences. Je les entretiendrai et les perfectionnerai pour assurer au mieux les services qui me seront demandés.

J'apporterai mon aide à mes confrères ainsi qu'à leurs familles dans l'adversité.

Que les hommes et mes confrères m'accordent leur estime si je suis fidèle à mes promesses ; que je sois déshonoré(e) et méprisé(e) si j'y manque.

AUTEUR : Nom : DILLY-FELDIS **Prénom : Marie**

Date de Soutenance : 22/10/2015

Les tumeurs vulvo-vaginales mésenchymateuses : une série de 255 cas

Thèse - Médecine – Bordeaux 2015

DES + spécialité : Anatomo-Cyto-Pathologie

Mots-clés : Tumeurs mésenchymateuses vulvo-vaginales, angiofibrome cellulaire, angiomyxome profond, angiomyofibroblastome, polype stromal fibro-épithélial

Contexte : Les tumeurs mésenchymateuses vulvo-vaginales sont rares et posent parfois des problèmes diagnostiques.

Méthode : Ce travail rapporte 255 cas qui ont été revus en double lecture ; 188 cas provenaient de l'institut Bergonié (dont 94,7% étaient des cas communiqués pour avis) et 67 provenaient du CHU de Bordeaux (avec un recrutement plus généraliste). Afin de confirmer les diagnostics, certains cas ont nécessité des analyses complémentaires (immunohistochimie ou biologie moléculaire) ; ainsi la relecture a permis de réviser de rares diagnostics.

Résultats : Les résultats définitifs décrivent la population et les sous-types histologiques dans les 2 institutions, ainsi que les outils diagnostiques utilisés. Nous avons dénombré au total 53 types histologiques ; les tumeurs bénignes étaient les plus fréquentes (76,1% des cas) et correspondaient majoritairement à des tumeurs spécifiques à cette localisation (65,5% des tumeurs bénignes).

Ce travail souligne les concordances/discordances diagnostiques pour les cas communiqués pour avis. Ainsi la concordance est parfaite pour 31,1% des cas, il existe des discordances mineures (typage de tumeur bénigne ou maligne) pour 36,7% des cas et des discordances majeures (bénin *versus* malin) pour 11,1% des cas.

Enfin, ce travail cible les tumeurs bénignes spécifiques de site, représentant 127 cas (49,8%), afin de mieux les décrire et de synthétiser les problèmes soulevés. Ces tumeurs sont le plus souvent classées dans la bonne catégorie, mais leur typage précis pose parfois problème, ce qui reste néanmoins sans conséquence pour la plupart des cas. Le principal risque est de méconnaitre l'angiomyxome profond (AMP), car il présente un potentiel de récidive locale ; notre étude montre que l'AMP est en fait bien reconnu par les pathologistes, car le diagnostic était justement posé ou proposé dans 72,7% des cas, et qu'il est sur-diagnostiqué dans 66,7%, correspondant alors dans 93,8% des cas à une autre tumeur bénigne (de type « tumeur stromale génitale bénigne » dans 73,3%).

Conclusion : Cette large série de tumeurs vulvovaginales mésenchymateuses montre, malgré leur rareté, une grande variété histologique et reflète les difficultés diagnostiques rencontrées.