



**HAL**  
open science

# Évaluation monocentrique de la tolérance et de l'efficacité du traitement par embolisation des endofuites de type I et II après traitement endovasculaire des anévrysmes de l'aorte abdominale

Clément Marcelin

## ► To cite this version:

Clément Marcelin. Évaluation monocentrique de la tolérance et de l'efficacité du traitement par embolisation des endofuites de type I et II après traitement endovasculaire des anévrysmes de l'aorte abdominale. Médecine humaine et pathologie. 2015. dumas-01246622

**HAL Id: dumas-01246622**

**<https://dumas.ccsd.cnrs.fr/dumas-01246622>**

Submitted on 18 Dec 2015

**HAL** is a multi-disciplinary open access archive for the deposit and dissemination of scientific research documents, whether they are published or not. The documents may come from teaching and research institutions in France or abroad, or from public or private research centers.

L'archive ouverte pluridisciplinaire **HAL**, est destinée au dépôt et à la diffusion de documents scientifiques de niveau recherche, publiés ou non, émanant des établissements d'enseignement et de recherche français ou étrangers, des laboratoires publics ou privés.

**U.F.R DES SCIENCES MEDICALES**

**Thèse pour l'obtention du : DIPLOME D'ETAT de DOCTEUR DE MEDECINE**

**Présentée et soutenue publiquement**

**Par Clément MARCELIN, né le 18 octobre 1986 à Paris**

**Le 21 Octobre 2015**

**Evaluation mono-centrique de la tolérance et de l'efficacité du  
traitement par embolisation des endofuites de type I et II après  
traitement endovasculaire des anévrysmes de l'aorte  
abdominale**

**Directeur de Thèse :**

Monsieur le Docteur Yann LEBRAS

**Président de Jury**

Monsieur le Professeur Nicolas GRENIER

**Jury**

Monsieur le Professeur Eric DUCASSE

Monsieur le Professeur Dominique MIDY

Monsieur le Docteur Laurent LAGOARDE-SEGOT

**Rapporteur**

Monsieur le Professeur Marc SAPOVAL

**A notre Président de jury,**

**Monsieur le Professeur Nicolas GRENIER,**

Vous me faites l'honneur d'être mon président de jury. Vous m'avez appris la rigueur. Je suis très honoré et très fier d'être un de vos futurs chefs de clinique.

**A notre directeur de thèse,**

Monsieur le Docteur Yann LEBRAS

Yann merci de m'avoir confié ce travail, extrêmement intéressant et d'avoir cru en moi. J'ai hâte de travailler à nouveau avec toi.

**A notre rapporteur de thèse,**

**Monsieur le Professeur Marc SAPOVAL**

Vous m'avez fait l'honneur d'accepter d'apporter votre expertise à ce travail. Je vous remercie profondément pour votre aide précise. Veuillez trouver dans cette thèse l'expression de ma profonde reconnaissance.

**A nos juges,**

**Monsieur le Professeur Eric DUCASSE**

Je vous remercie pour votre disponibilité, votre gentillesse et pour avoir accepté de participer à ce travail. Vous me faites l'honneur de juger cette thèse, soyez assuré de ma reconnaissance.

**Monsieur le Professeur Dominique MIDY**

Je vous remercie de me faire l'honneur d'accepter d'évaluer ce travail en tant que membre du jury.

**Monsieur le Docteur Laurent LAGOARDE-SEGOT**

Laurent, j'ai appris énormément à tes côtés, je te remercie infiniment pour ta patience envers moi et la richesse de la formation que tu as pu m'offrir. Tu as accepté de juger ce travail, reçois ici l'expression de toute ma gratitude.

## **A ma Famille**

**A mes parents**, qui m'ont toujours soutenu même a 10000km de distance. C'est grâce à vous que je suis là aujourd'hui.

**A mes sœurs**, qui ont toujours été là pour moi.

**A ma grand-mère**, qui ne peut pas être présente, mais qui est fière de moi.

**A ma grande tante de Lyon, mon oncle, ma tante et mes cousines de Paris.**

**A mes maitres,**

**François CORNELIS,**

Qui m'a aidé dans ce travail, je le remercie pour sa présence, et son aide précieuse. Soit assuré de ma reconnaissance éternelle.

**Bruno LAPUYADE, Delphine GAYE, et Amaury MOURIES,** qui m'ont beaucoup appris, avec modestie et bonne humeur.

**Les Réunionnais,**

**Olivier BORSON** le mentor de mes débuts.

**Jean GOUPIL,** qui m'a initié à la radiologie interventionnelle.

**John STOREY,** qui m'a soutenu contre tous.

**Et Marie Balu, Jean-Yves Travers, Pascale Gauthier, Romain Kholmann,**

**Mélinée Linard, Séverine Blanc, Jean-Christophe Lasalarié, Marc Bintner,**

**Thierry Gervais. ..**

Vous m'avez tous beaucoup appris, et vous m'avez donné goût à la radiologie.

**Hélène CAILLEZ,** avec qui je n'ai malheureusement pas travaillé longtemps, sa bonne humeur est contagieuse.

**A mes chefs de Clinique,**

**François Petitpierre, Anne Sophie, et Elise**

Merci de m'avoir supporté, de m'avoir impliquer dans le travail, et merci pour votre contribution a ma formation.

**A mes amis,**

**Vincent**, présent depuis le début des années médicales, tu fais partie de la famille.

**Cathy**, qui ne peut pas être là, mais qui m'as soutenu pendant 2 ans.

**Mathias**, mon ami et ancien voisin, soit assuré de mon amitié.

**Charlotte K**, amie de longue date, et pour toujours.

**Hugo, Caro, Marty, Charlotte B, Martin, Glenn, Anaïs, Leire, Martine**: j'ai hâte de vous retrouver à la Réunion.

**Falo**, ami Marseillais pour toujours, merci pour ta gentillesse et ta festivité.

**Cédric, Héloïse et Bibi**, amis depuis la P1 à la Réunion.

**Louis**, exilé en Suisse, tu restes mon ami.

**Emilien**, même si tu es urgentiste tu resteras mon ami.

**Et tous les autres...**

**A mes co-internes & amis**

**Antoine AN, Julie, Paul, Adrian, Amélie, PF, Pierre-Antoine, Florent,**

**Thibault, Julia, Schwartzie, Sara, Louis ..**

Merci pour votre soutien, merci d'avoir été mes co-internes et amis.

**A mes amis rencontrés en congrès : Mathias, Gilles S, Olivier, Geoffroy,**

**Louis, et bien d'autres...**

**Aux membres de la SFICV (Vincent Lepennec, JM Bartoli, V. Vidal, M.**

**Rodière...), qui ont su rendre la radiologie interventionnelle passionnante grâce**

**à leur implication : les cochons à Clermont, l'école de l'embolisation, les congrès..**



**A toutes les équipes de Bayonne (Joana, Antion, Inaki, Christophe, Charles...), de St Denis et de St Pierre de la Réunion, (Yvan, Cathy, Olivier....) de Pellegrin (Isa, Thomas, Mickael, Rachel, Vincent, Catherine, Marie ...), de Haut Lévêque (Caro, Nathalie, Vincent, Patrice, Gwen, Séverine, Barbara, Lucie, Manue ...)**

## Table des matières

<b>ABREVIATIONS:</b> .....	<b>10</b>
<b>INTRODUCTION</b> .....	<b>11</b>
<b>PARTIE I :</b> .....	<b>12</b>
<b>I. ANEURISME DE L’AORTE ABDOMINALE</b> .....	<b>12</b>
1) DEFINITION ET EPIDEMIOLOGIE .....	12
2) IMAGERIE DES AAA AVANT EVAR.....	13
3) TRAITEMENT DES ANEURISMES DE L’AORTE ABDOMINALE.....	14
<b>II. ENDOFUITES</b> .....	<b>23</b>
1) DEFINITION.....	23
2) DIAGNOSTIC.....	24
3) IMAGERIE APRES EVAR .....	30
4) LE TRAITEMENT DES ENDOFUITES DE TYPE I ET II .....	38
5) IMAGERIE APRES EMBOLISATION D’ENDOFUITES.....	42
<b>EVALUATION DE LA TOLERANCE ET DE L’EFFICACITE DE L’EMBOUSATION DES ENDOFUITES DE TYPE I.....</b>	<b>45</b>
<b>I. OBJECTIFS</b> .....	<b>45</b>
<b>II. MATERIEL ET METHODE</b> .....	<b>45</b>
<b>III. RESULTATS</b> .....	<b>51</b>
<b>IV. DISCUSSION</b> .....	<b>57</b>
<b>EVALUATION DE LA TOLERANCE ET DE L’EFFICACITE DE L’EMBOUSATION DES ENDOFUITES DE TYPE II .....</b>	<b>60</b>
<b>I. OBJECTIFS</b> .....	<b>60</b>
<b>II. MATERIEL ET METHODE</b> .....	<b>60</b>
<b>III. RESULTATS</b> .....	<b>67</b>
<b>IV. DISCUSSION</b> .....	<b>76</b>
<b>CONCLUSION</b> .....	<b>83</b>
<b>BIBLIOGRAPHIE</b> .....	<b>84</b>
<b>RESUME</b> .....	<b>102</b>
<b>SERMENT D’HIPPOCRATE</b> .....	<b>104</b>

# **ABREVIATIONS:**

AAA: Anévrisme de l'aorte abdominale

AL: Artère lombaire

AMS: Artère mésentérique supérieure

AMI: Artère mésentérique inférieure

CEUS: Echographie de contraste

C-EVAR: Réparation endovasculaire aortique avec cheminées

DUS: Echographie Doppler

EVAR: Réparation endovasculaire aortique

f-EVAR : Réparation endovasculaire aortique avec fenestrations

HAS : Haute autorité de santé

IRM : Imagerie par résonance magnétique

MDRD : Modification of diet in renal disease

PDS : Produit de dose surface

TDM : Tomodensitométrie

TEVAR: Réparation endovasculaire de l'aorte thoracique

VR : Rendu de volume

# INTRODUCTION

Au cours de la dernière décennie, le traitement endovasculaire (EVAR) a pris une importance considérable dans le traitement des AAA (1–3). L'exclusion du sac anévrisimal est la clé de la réussite d'EVAR en évitant efficacement la rupture anévrismale avec une excellente tolérance(4). Le traitement EVAR devient de plus en plus complexe afin d'élargir les indications aux anévrismes à collet court ou aux anévrismes juxta-rénaux (5,6) en particulier grâce aux endoprothèses de type fenêtrées (f-EVAR) et cheminées (c-EVAR) qui ont augmenté le nombre de traitement endovasculaire des AAA au cours des dernières années (7–9). Toutefois, le taux de réintervention atteint plus de 20% après EVAR, ce qui est plus élevé qu'après la chirurgie ouverte (1) principalement lié à l'exclusion incomplète de l'anévrisme par la présence d'endofuites (2). La surveillance à vie par imagerie après EVAR est obligatoire pour détecter les complications tardives (10–13). Les endofuites, principale complication d'EVAR nécessitent une prise en charge pluridisciplinaire. L'embolisation des endofuites de type II est le traitement de première intention en cas de croissance du sac anévrisimal, tandis que l'embolisation des endofuites de type I apparaît comme une alternative au traitement chirurgical.

L'objectif de cette étude était d'évaluer nos résultats du traitement par embolisations des endofuites de type I et de type II au CHU de Bordeaux, en terme de tolérance et d'efficacité, et de les comparer aux données de la littérature.

# PARTIE I :

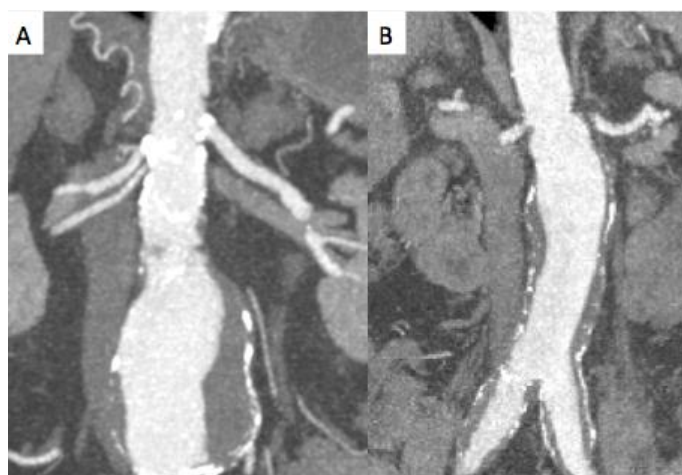## I. ANEURISME DE L'AORTE ABDOMINALE

### 1) DEFINITION ET EPIDEMIOLOGIE

#### A. DEFINITION

L'AAA est définie comme une dilatation permanente et irréversible localisée de l'aorte, supérieure à 3 cm de diamètre maximal(12,13). Le développement de l'anévrisme est en lien avec la fragmentation des fibres élastiques de la paroi de l'aorte, et la diminution de la concentration de l'élastine ; la présence de thrombus dans le sac de l'anévrisme favoriserait également sa croissance. Dans 80% des AAA leur localisation est sous-rénale, et dans le reste des cas les AAA sont de localisation juxta-rénale (c'est à dire avec moins de 15mm d'aorte saine entre l'extrémité proximale de l'anévrisme de l'aorte abdominale et l'artère rénale la plus basse) ou para-rénale (englobant les artères rénales).

*Figure 1- Anévrisme de l'aorte abdominale sous-rénal et juxta-rénal.*



- A- Reconstruction coronale d'angio-TDM aortique abdominale : AAA sous-rénal.
- B- Reconstruction coronale d'angio-TDM aortique abdominale : AAA juxta-rénal.

## **B. EPIDEMIOLOGIE**

La prévalence des AAA dans la population est comprise entre 1,3 à 8,9% chez les hommes et 1 à 2,2% chez les femmes (14). La mortalité des AAA est de 1 à 3% chez les hommes âgés de 65 à 85ans dans les pays développés(14). Le risque prédictif de rupture est lié à la taille de l'anévrisme, un petit anévrisme(<5,5cm) est à faible risque de rupture (14–17), cependant le risque annuel de rupture est compris entre 10 et 20% pour un anévrisme à 6-7cm, de 20 à 40% pour un anévrisme à 7-8cm, et le risque est très élevé (30 à 50%) pour les anévrismes supérieures à 8 cm(17). Dans une méta-analyse, le risque de rupture des AAA supérieurs à 6cm est de 27% par an (16). La mortalité des ruptures d'AAA est élevée avec 85 à 90%(18).

Les ruptures d'AAA sont de plus en plus traitées par EVAR, avec un faible taux de mortalité (7).

## **2) IMAGERIE DES AAA AVANT EVAR**

Plusieurs modalités d'imagerie peuvent être utilisées pour évaluer les AAA. Des mesures précises sont obligatoires: les mesures des diamètres de l'anévrisme, de la bifurcation aortique, des artères iliaques communes, interne et externe, du collet proximal. La distance du collet proximal de l'anévrisme avec les artères rénales et la perméabilité du tronc cœliaque et de l'AMS doivent être précisées.

## **A. ECHOGRAPHIE DOPPLER**

L'échographie doit être réalisée chez un patient à jeun. La spécificité et la sensibilité de l'échographie Doppler sont très élevées, mais il existe plusieurs

inconvenients : l'absence de visualisation des artères iliaques, les artefacts de l'intestin et de la difficulté chez les patients obèses(19,20).

## **B. TOMODENSITOMETRIE**

Le scanner est l'examen de référence utilisé dans la planification d'EVAR (12). Les reconstructions multi-planaires, le VR et le 3D apportent les informations nécessaires. Le scanner permet aussi l'imagerie de fusion pour le traitement d'EVAR avec une diminution significative des doses de fluoroscopie, de volume de produit de contraste, et d'endofuite de type I (21-25).

## **C. IRM**

L'IRM est indiquée chez les patients contre indiqués au TDM, et peut donner les mêmes informations que le TDM (10,26,27), avec une détection inférieure des artères rénales accessoires, ce qui peut générer des infarctus dans 84%, sans signification au long terme sur la fonction rénale (28) .

## **3) TRAITEMENT DES ANEURISMES DE L'AORTE ABDOMINALE**

Le traitement standard pour AAA reste la chirurgie par voie ouverte de l'aorte abdominale, décrite par Crawford Kieffer en 1970. La morbidité est importante avec 14% d'hémodialyse à long terme, 32% de complications respiratoires, 10% de complications cardiaques (15), et un taux de réintervention de 10%. Le taux de mortalité à 30 jours est de 8%, de 10% à un an, de 16% à deux ans, de 26% à 3 ans et de 35% à 5 ans.

Le traitement endovasculaire (EVAR) a été décrit par Parodi en 1991 (29). En France, l'indication thérapeutique d'un anévrisme de l'aorte abdominale est posé lorsque le diamètre maximal est supérieur à 50 mm, ou lorsqu'il existe une croissance rapide (supérieure à 1cm par an) ou lorsque l'anévrisme est

symptomatique ; depuis le mois de mai 2015, l'HAS a estimé que le traitement par EVAR avait un service rendu suffisant pour traiter les patients à haut risque chirurgical mais aussi les patients à risque chirurgical normal si les critères anatomiques sont favorables. Les critères anatomiques favorables aux endoprothèses sont: un collet sans thrombus circonférentiel ni calcifications majeures ; un collet proximal à bords parallèles supérieur à 15mm; un angle du collet proximal inférieur 40° ou compris entre 40 et 60° si le collet est supérieur à 20mm de longueur. 20% des patients sont exclus du traitement EVAR en raison de la morphologie du collet de l'aorte (19), mais pourraient être traités par EVAR hors AMM (autorisation de mise sur marché). Récemment Walker et Al ont montré qu'il n'y avait pas de différence en terme de morbi-mortalité liée à l'anévrisme entre le traitement avec AMM et le traitement hors AMM (30). EVAR prend une place de plus en plus importante dans le traitement des AAA, ces dernières années à l'HEGP (Paris), EVAR représentait 34,8% du traitement de l'AAA (21), et plus de la moitié du traitement de l'AAA aux États-Unis (22). Cependant un taux de réintervention de 4,6% est rapporté chaque année et 22% à 5 ans (23), avec un taux de conversion chirurgicale de 1,6% par la suite (24,25). Les principales causes de mortalité tardive après EVAR sont constituées les maladies cardiaques (44%), les cancers (15%), la rupture d'un autre anévrisme (11%), et les AVC (9%) (12).



**Tableau 1 : EVAR Vs Chirurgie (31–35).**

	<i>EVAR</i>	<i>Chirurgie</i>
<i>Mortalité à 30 jours</i>	<b>1-7%</b>	<b>4-7%</b>
<i>Durée d'hospitalisation (jours)</i>	<b>7</b>	<b>12</b>
<i>Seconde interventions &lt; 30 jours</i>	<b>9.8%</b>	<b>5.8%</b>
<i>Complications péri-opératoire</i>	<b>Paraplégie (0.1%), ischémie colique (0.3%), embolies.</b>	<b>Cardiaques (5.4%), pulmonaires (4.2%), rénale (1.7%), septique (0.7%) AVC (0.4%)</b>
<i>Complications tardives</i>	<b>Thrombose des AMI: 2.3% Kinking : 3.7% Infection endoprothèse : 0.1-0.4%</b>	<b>Faux anévrisme (fémoral : 3%, iliaque 1.2%, aortique 0.2%)</b>
<i>Mortalité tardive</i>	<b>2.1-4%</b>	<b>5.7-7%</b>
<i>Rupture tardive &gt; 4ans</i>	<b>1.8%</b>	<b>0.5%</b>
<i>Coût</i>	<b>Pas de différence significative à 2 ans</b>	

Note : AMI : artères des membres inférieurs

### **A. EVAR**

Le traitement classique d'un AAA infra-rénal est l'endoprothèse aorto-bi-iliaques (ABI), constituée de 2 parties: un corps avec un jambage iliaque et un jambage iliaque controlatéral. Des extensions iliaques peuvent être rajoutées.

Il existe des endoprothèse avec ou sans stent supra-rénal, le stent supra-rénal améliorant la stabilité.

L'embolisation d'une artère iliaque interne est indiquée lorsque l'AAA s'étend sur les 2 artères iliaques, à l'aide d'un Plug ou de coils.

Dans certains cas, une endoprothèse aorto uni iliaque (AUI) et un pontage fémoro-fémoral croisé est réalisé, notamment dans les situations d'urgence.

Différentes endoprothèses du marché :

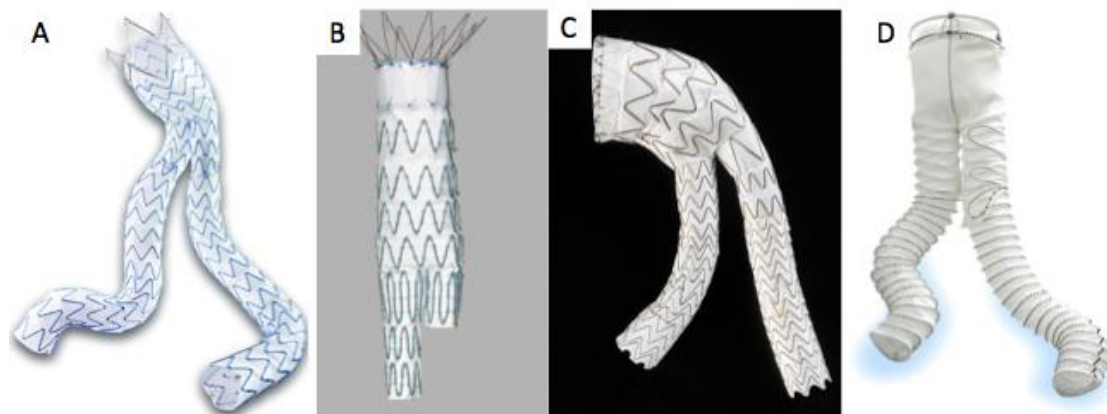
Zenith (Cook®) : est une prothèse en polyester associée a des stents auto-expansibles, qui dispose d'un ancrage supra rénal, constitué d'un stent nu.

Excluder (Gore®) : est une prothèse en PTFE (polytétrafluoroéthylène) et d'un support externe continu en nitinol.

Talent (Medtronic®) : est une prothèse en polyester supportée par des stents en nitinol. Elle présente une fixation supra-rénale comme la Zenith et elle est particulièrement adaptée aux collets angulés.

Anaconda (Vascutek®) : est une prothèse en polyester tissé associé à des stents nus en anneaux fixés à l'extérieur de la prothèse.

**Figure 2- Différentes marques d'endoprothèses.**

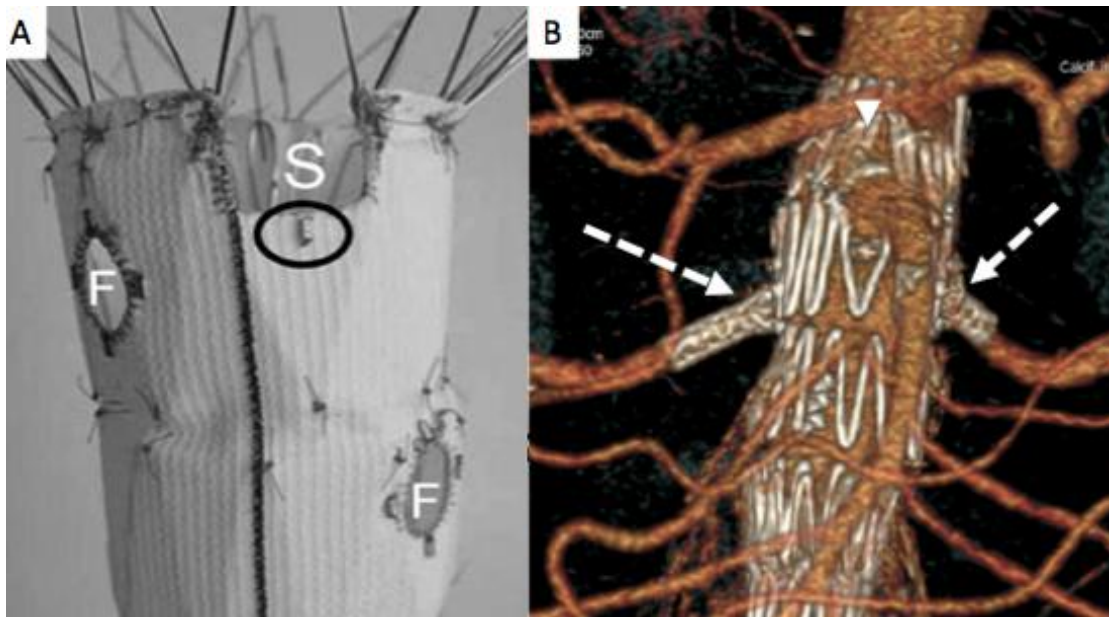


- A - Endoprothèse Talent (Medtronic®)
- B - Endoprothèse Zenith (Cook®)
- C - Endoprothèse Excluder (Gore®)
- D - Endoprothèse Anaconda (Vascutek®)

## B. REPARATION ENDOVASCULAIRE AVEC FENESTRATIONS (f-EVAR)

Les endoprothèses f-EVAR sont réalisées sur-mesure, adaptées aux dimensions et à la morphologie de l'AAA (8,36–41). La fenêtre correspond à une ouverture réalisée dans l'endoprothèse en regard de l'ostium d'une artère cible (artères rénales, AMS..), renforcée par un surjet et des marqueurs radio-opaques. Cette fenêtre va permettre la mise en place d'un stent dans l'artère viscérale afin de maintenir sa perméabilité (l'endoprothèse peut comporter jusqu'à 4 fenêtres) La configuration la plus commune comprend deux fenêtres pour les artères rénales et une encoche pour l'AMS.

**Figure 3- Endoprothèse fenêtrée (f-EVAR).**



- A- Endoprothèse fenêtrée, F : fenêtres rénales, S : encoche pour l'AMS.
- B- Reconstruction 3D VR d'un angio-TDM : fenêtres rénales (*flèches en pointillés*), encoche de l'AMS (*tête de flèche*).

Les artères cibles sont tout d'abord cathétérisées par voie brachiale, pour repérer les ostiums et permettre un éventuel « bail-out » en cas de couverture accidentelle des ostiums puis l'endoprothèse est positionnée en alignant les

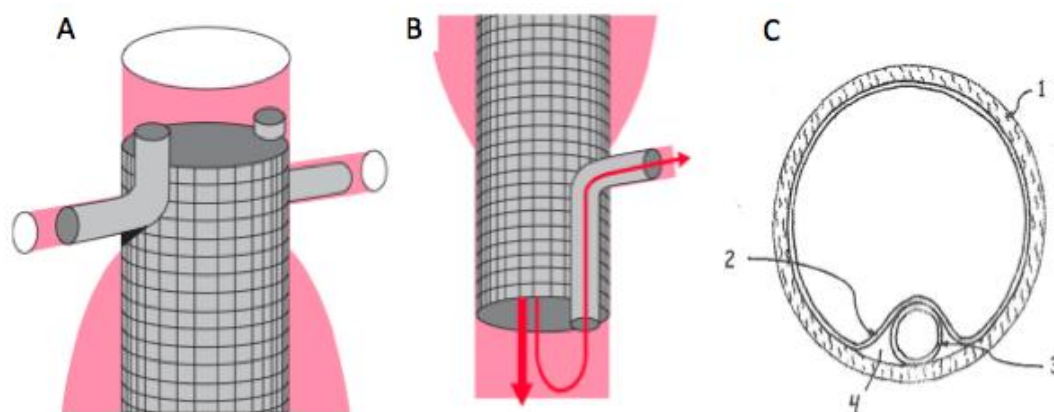
fenêtres avec les ostiums, et est déployée partiellement. Ensuite les artères cibles sont cathérisées à nouveau, par voie basse et à travers les fenêtres et des stents couverts sont déployés. L'endoprothèse est ensuite déployée complètement. La FDA (Food Drug Administration) a accepté en 2012 (9) les f-EVAR comme alternative au traitement des AAA à collet court, des AAA juxtarenaux, des faux-anévrismes para-anastomotiques, et des endofuites de type I. Elles nécessitent un délai de fabrication de 4 à 8 semaines (cependant des f-EVAR home made peuvent être fabriquées par les chirurgiens) (40-43). Les f-EVAR avec fenêtres rénales nécessitent une zone d'ancrage d'au moins 4mm sous les artères rénales (44). Le taux de complication a récemment été étudié dans une étude multicentrique (8), révélant un taux de mortalité de 1,5% à 30 jours, sans rupture d'anévrisme pendant le suivi (37 +/- 17 mois), 22% de réintervention, 1.5% d'endofuite de type I, et 4.5% d'endofuite de type II. A Bordeaux pendant un suivi de 16mois, le taux de réintervention était de 19.3% le taux d'endofuite de type I était de 2% à 1 mois et de 0% à 15 mois.

Le taux de mortalité à 30 jours est comparable au traitement standard EVAR: 2,7% (12).

### **C. REPARATION ENDOVASCULAIRE AVEC CHEMINEE (c-EVAR)**

Proposée par Greenberg en 2003 (43) pour traiter les AAA à collet proximal court et les AAA juxtarenaux et décrit par Lee et al (38), la technique des cheminées consiste à placer par voie haute un stent parallèle au corps de l'endoprothèse aortique pour maintenir la perfusion de l'artère viscérale (artères rénales, AMS ..). Le périscope utilise la même méthode, mais le stent est placé dans le sens inverse du flux.

**Figure 4- Cheminée et Périscope (7).**



A- Cheminées rénales.

B- Périscope.

C- Paroi de l'aorte (1); endoprothèse aortique (2); cheminée (3); gouttière (4).

La mortalité à 30 jours était de 4,3%, et le risque d'AVC était de 3,2% (45). Les stents sont utilisés nus (cheminée ouverte) ou couverts (cheminée fermée); les stents nus permettraient un écoulement rénal plus rapide qui ressemble plus à l'écoulement physiologique, et auraient une meilleure perméabilité à long terme. La rigidité de la paroi aortique liée aux calcifications peut être un risque d'endofuites. Il est habituel de sur-dimensionner le diamètre de la cheminée de 15 à 20% par rapport au diamètre de l'artère cible.

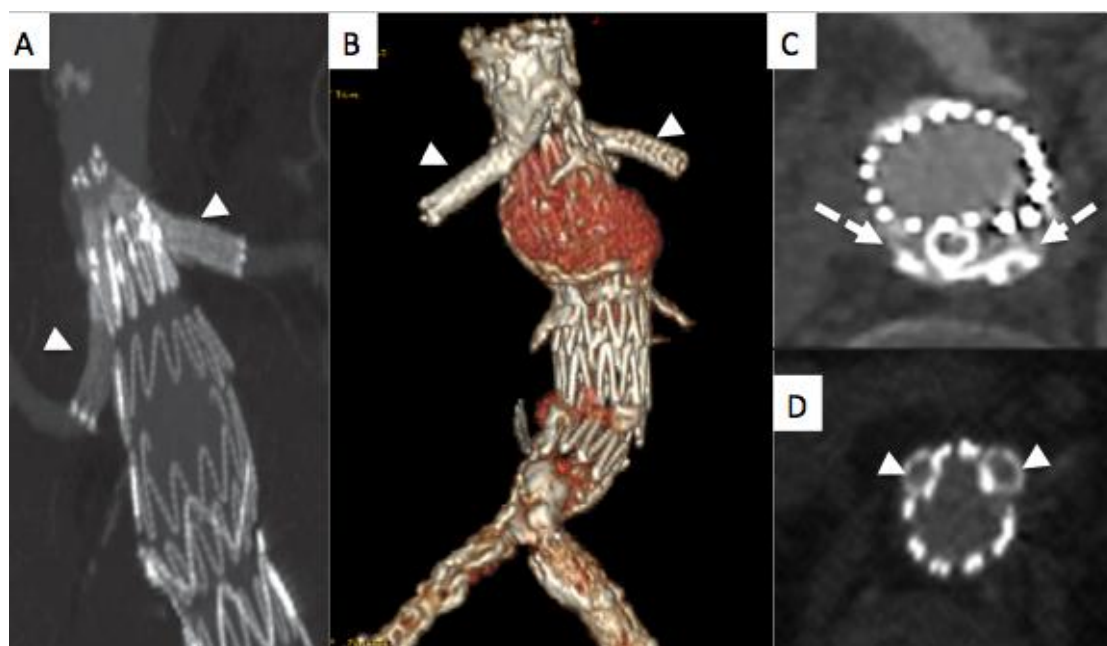
La présence d'une gouttière est inévitable, elle correspond à la zone de contact entre la paroi du stent et la prothèse ; elle peut être à l'origine d'une endofuite de type I, et donc peut avoir des conséquences significatives. Cependant, il n'y a pas de corrélation entre la taille de la gouttière et la présence d'endofuite de type I, ni entre la taille de la gouttière et la croissance de l'anévrisme.

Dans une méta-analyse récente (7) 15% des patients présentant un AAA sous rénal à collet court, étaient traités par c-EVAR, rendant le traitement moins cher

que f-EVAR, avec un taux d'endofuite de type de 11,5% et un taux de mortalité à 30 jours de 5,1%. L'indication des c-EVAR reste le traitement en cas d'urgence des AAA à collet court pour les patients à haut risque chirurgical, impropres aux f-EVAR, ou en cas de couverture accidentelle d'une artère rénale sur EVAR (bail-out). Les endoprothèses c-EVAR étaient réalisées à Bordeaux en cas de contre-indication anatomique à une f-EVAR, en cas de traitement en urgence (le caractère urgent ne permettant pas d'attendre les 4 à 8 semaines de délai de fabrication des endoprothèses f-EVAR) et si les accès brachiaux étaient de bonne qualité.

A Bordeaux le taux de réintervention était de 14,5%, le taux de endofuite de type I à 1 mois est de 13% et à 9 mois est de 15%.

**Figure 5- Endoprothèse cheminée (c-EVAR).**

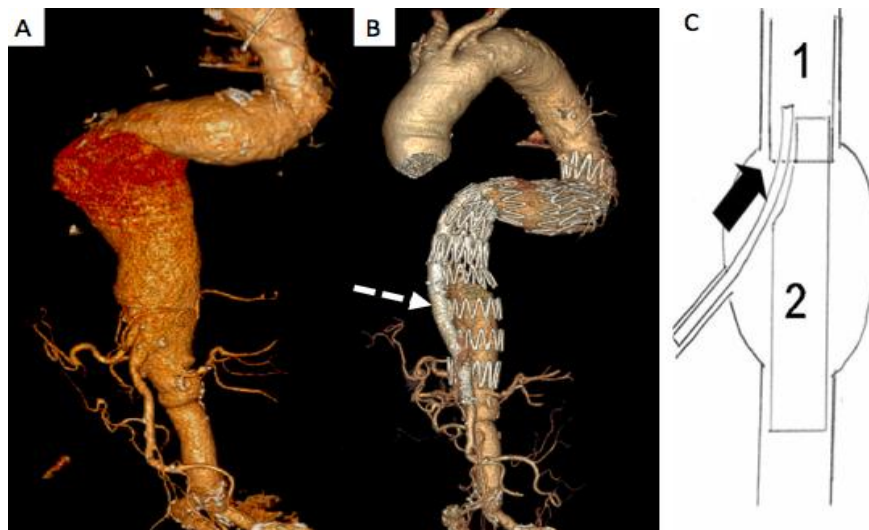


- A- Reconstruction coronale MIP d'un angio-TDM : 2 cheminées rénales (*tête de flèche*).
- B- Reconstruction VR 3D d'un angio-TDM : 2 cheminées rénales (*tête de flèche*).
- C- Coupe axiale d'un angio-TDM : gouttières des cheminées (*flèches en pointillés*).
- D- Coupe axiale d'un angio-TDM : 2 cheminées rénales (*tête de flèche*).

#### D. TECHNIQUE SANDWICH

Est utilisée pour les anévrysmes thoraco-abdominaux, aussi possible en urgence, en alternative à un traitement home-made (46). C'est une technique qui reprend les principes de la cheminée, cependant la partie proximale du stent est située entre les 2 endoprothèses. Le taux de mortalité est de 6,6% et le risque d'ischémie médullaire est de 4% (46).

**Figure 6- EVAR en Sandwich pour un anévrisme thoraco-abdominal.**

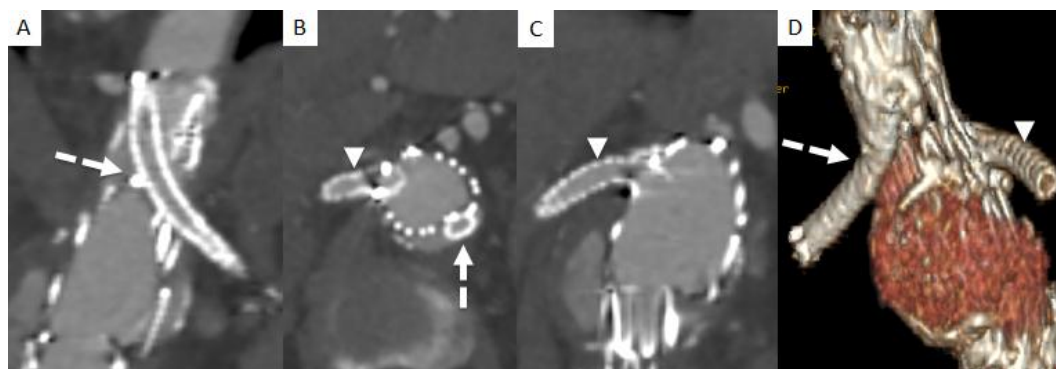


- A- Reconstruction 3D VR d'un angio-TDM: anévrisme aortique thoraco-abdominal.
- B- Reconstruction 3D VR d'un angio-TDM: EVAR Sandwich avec cheminée dans l'AMS (flèche en pointillés).
- C- Schéma de la technique Sandwich : endoprothèse thoracique (1), endoprothèse abdominale (2), cheminée (flèche).

#### D. COMBINAISON c-EVAR ET f-EVAR.

Ce traitement est utile en urgence grâce à la fabrication de fenêtre home-made, limitant ainsi le nombre de cheminée.

**Figure 7– c-EVAR et f-EVAR combinés.**



- A- Reconstruction coronale d'un angio-TDM: c-EVAR (*flèche en pointillés*).
- B- Coupe axiale d'un angio-TDM : c-EVAR (*flèche en pointillés*), et f-EVAR (*tête de flèche*).
- C- Reconstruction coronale d'un angio-TDM : f-EVAR (*tête de flèche*).
- D- Reconstruction en 3D VR d'un angio-TDM : c-EVAR (*flèche en pointillés*) et f-EVAR (*tête de flèche*).

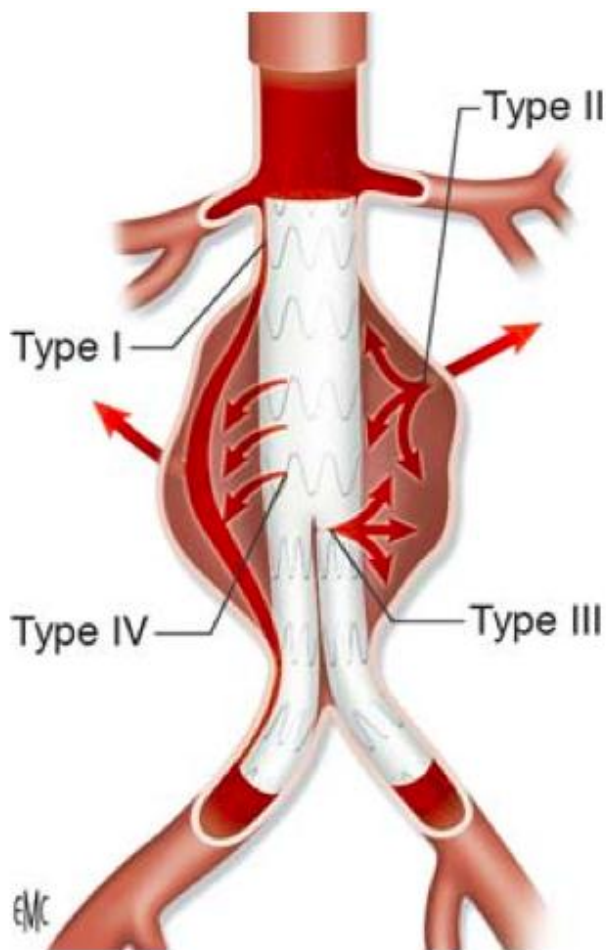
## II. ENDOFUITES

### 1) DEFINITION

Les endofuites sont la complication principale d'EVAR (10,12,31,47–50). Elles ont été définies par White en 1996 (50). Elles correspondent à la persistance d'un flux sanguin à l'extérieur de l'endoprothèse, c'est à dire dans le sac anévrysmal. Le diagnostic est fait en imagerie. Elles peuvent être à l'origine de la persistance d'une hyperpression dans le sac et exposent donc au risque de croissance du sac anévrysmal et de rupture secondaire.



**Figure 8- Classification des endofuites.**



On distingue les endofuites précoces (<30 jours) et les endofuites tardives (>30 jours).

## **2) DIAGNOSTIC**

Selon la classification de White (6), les endofuites peuvent être classées en 5 types.

### **A. LES ENDOFUITES DE TYPE I**

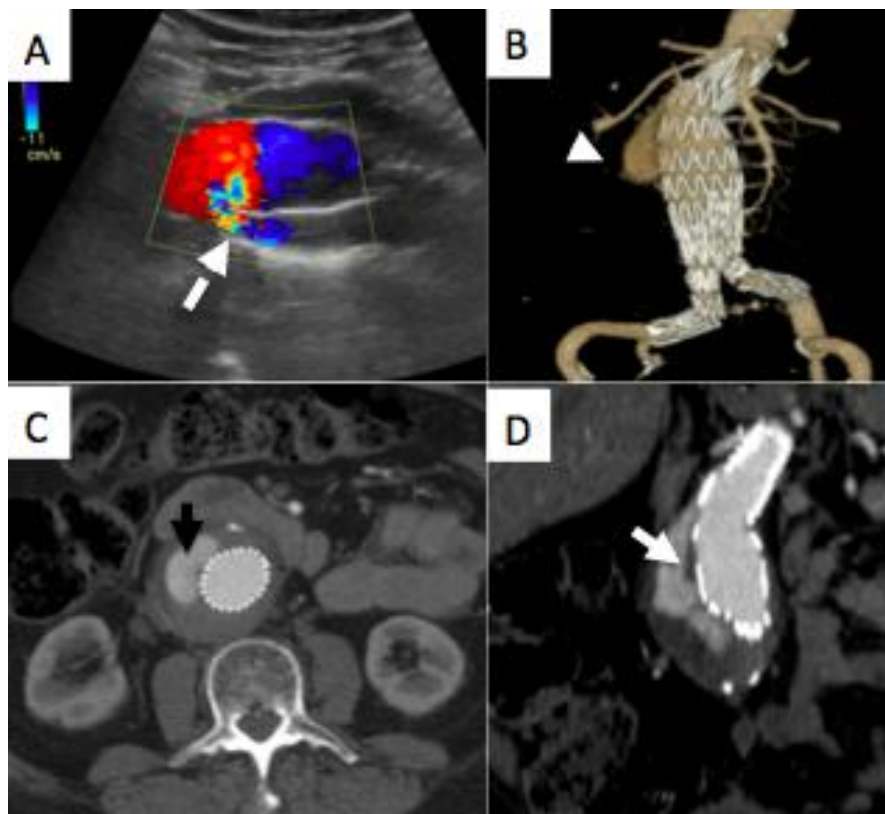
Correspondent à des endofuites au site d'attachement : proximale (de type I<sub>A</sub>), et distale (de type I<sub>B</sub>), maintiennent le risque de rupture par le flux artériel perfusant le sac anévrismal et la pression persistante dans le sac. Le type I<sub>C</sub> apparaît chez les patients traités par endoprothèses aorto-uni-iliaque (AUI) avec

un pontage fémoro-fémoral, quand l'occlusion de l'artère iliaque commune est incomplète. Les endofuites de type I avec une collatérale de sortie (outflow) sont associées à un anévrisme plus large(51). L'incidence des endofuites de type I est de 10% après EVAR, de 4.2% à 30 jours, de 3.5% à 1 an et de 6.7% ensuite (52) avec un risque annuel de rupture limité à 1% (53).

Toutes les endofuites de type I doivent être traitées sans délai (10,12), il existe plusieurs options: soit par un remodelage par ballon, une extension aortique de type cuff, une c-EVAR ou une f-EVAR (10).

**Figure 9– Endofuite de type I.**

*En imagerie, les endofuites de type I sont souvent massives, visibles au temps précoce après injection de produit de contraste.*



- A- Coupe longitudinale en échographie Doppler, endofuite de type IA (*flèche en pointillés*).
- B- Reconstruction VR d'un angio-TDM, endofuite de type IA (*tête de flèche*).
- C- Coupe axiale d'un angio-TDM, endofuite de type IA (*flèche noire*).
- D- Coupe coronale d'un angio-TDM: endofuite de type I A (*flèche*).

## **B. LES ENDOFUITES DE TYPE II**

Les endofuites de type II correspondent à un flux rétrograde dans le sac anévrisimal par une (endofuite de type IIA, simple) ou plusieurs artères afférentes (endofuite de type IIB, complexe). Les branches afférentes peuvent concerner les artères lombaires, l'AMI, et plus rarement l'artère sacrée moyenne. Les artères ilio-lombaires sont reperfusées par des branches du tronc postérieur de l'artère iliaque interne, et l'AMI est reperfusée par l'artère colique moyenne, branche de l'AMS via l'arcade de Riolan ou l'artère marginale ou plus rarement de l'artère rectale supérieure (54). Les néo-vaisseaux vascularisent le sac anévrisimal, créant un revêtement endothélial dans le thrombus (55–57).

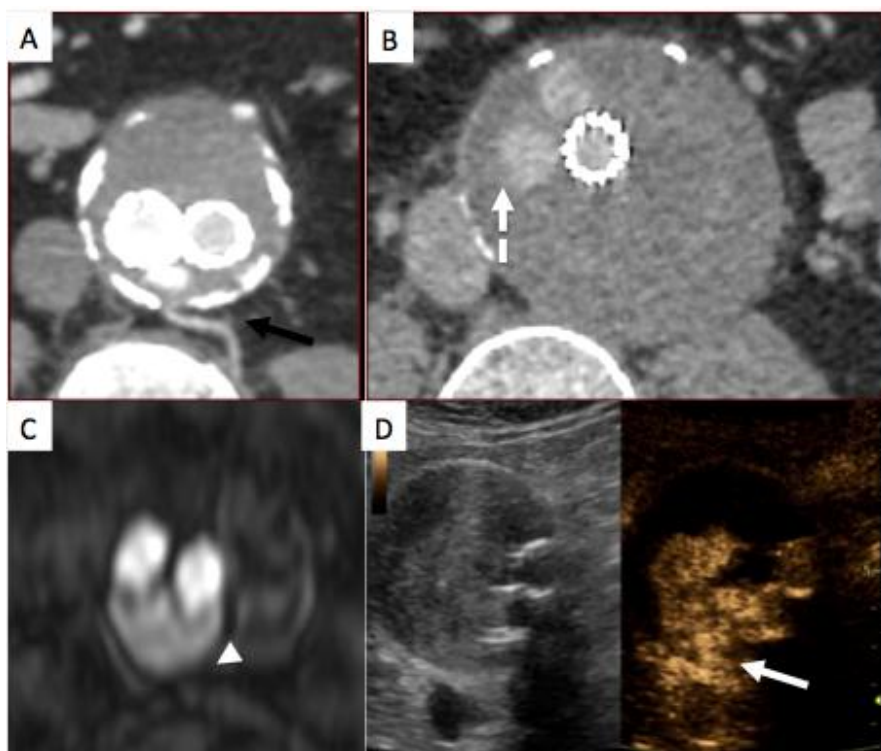
La fréquence des endofuites de type II diminue avec le temps: 20-30% à 30 jours, 18.9% à 1 an et 10% après 1 an (5). En fait plus de 50% des endofuites de type II initialement identifiées disparaissent spontanément (58). Seulement 5 à 33 % des endofuites de type II persistantes après 6 mois disparaissent spontanément et aucune endofuite persistante au delà de 1 an ne guérit spontanément (12,13). Gallagher et al (59) ont rapporté que 8% des endofuites persistaient après 1 an et que 4% d'entre elles entraînaient une croissance du sac anévrisimal. Les endofuites tardives apparaissant plus d'un an après EVAR étaient associées à une croissance significative du sac anévrisimal par rapport aux endofuites précoces (60).

Même s'il est faible, le risque de rupture est non négligeable pour les endofuites persistantes ou pour les endofuites tardives (i.e. après 6 mois) entre 0.5 et 0.9% (53,61–64). Les endofuites de type II persistantes associées à une augmentation du diamètre anévrisimal (>5mm par rapport à la taille du sac anévrisimal pré-

EVAR) (10,65–67) ou un volume >5% (68) doivent être traitées. Il existe également une corrélation entre le risque d'accroissement du sac et le diamètre de l'endofuite, avec un risque significatif au delà de 15 mm de diamètre. Il existerait également un risque de croissance plus important en cas d'absence de collatérale de sortie (absence d'outflow), entraînant une augmentation plus importante de la pression dans le sac anévrismal (69).

**Figure 10- Endofuite de type II.**

*En imagerie, les endofuites de type II apparaissent plus tardivement après injection de produit de contraste, sont de volume souvent plus limité, et à distance de la prothèse, soit antérieures (AMI), soit postérieures (artères lombaires)*



- A- Coupe axiale d'un angio-TDM à la phase artérielle, endofuite postérieure via une artère lombaire gauche (*flèche noire*).
- B- Coupe axiale d'un angio-TDM à la phase portale, endofuite antérieure (*flèche en pointillés*).
- C- Coupe axiale d'une angio-MR, endofuite postérieure (*tête de flèche*).
- D- CEUS: endofuite postérieure (*flèche*).

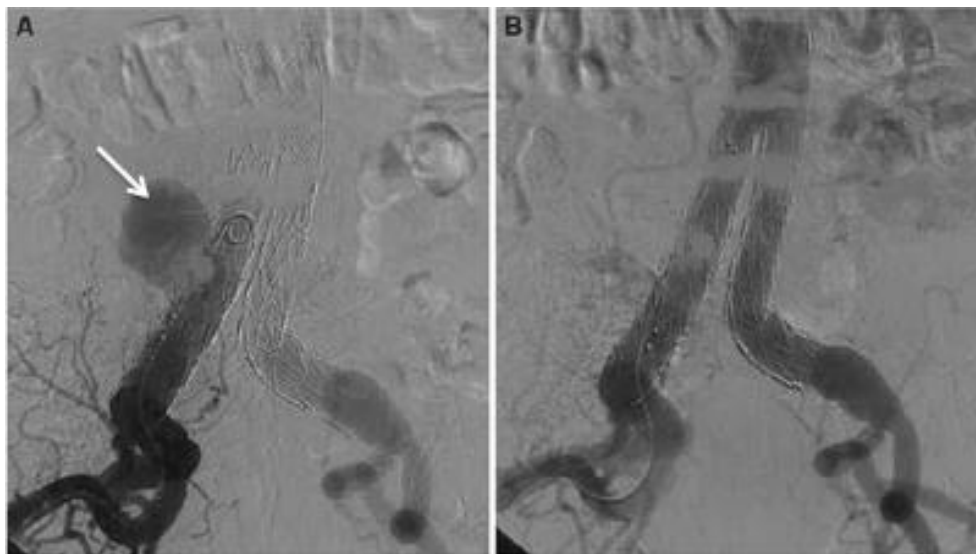
### C. LES ENDOFUITES DE TYPE III

Elles sont moins fréquentes, surtout avec les nouvelles endoprothèses (70). Elles sont à hautes pressions, et sont définies par une fuite à la jonction de 2 éléments de l'endoprothèse ou une déconnexion du module <2mm (IIIA) ou ≥2mm (IIIB).

L'incidence des endofuites de type III est estimée à 4% après un an (52).

Ces endofuites doivent être traitées sans délai avec une extension (10), et lorsque l'endofuite est liée à une perforation de l'endoprothèse, le seul traitement efficace est la mise en place d'une nouvelle endoprothèse ou la conversion chirurgicale (52).

**Figure 11- Endofuite de type III, par déconnexion du jambage iliaque droit(10).**



A- Artériographie: endofuite (flèche).

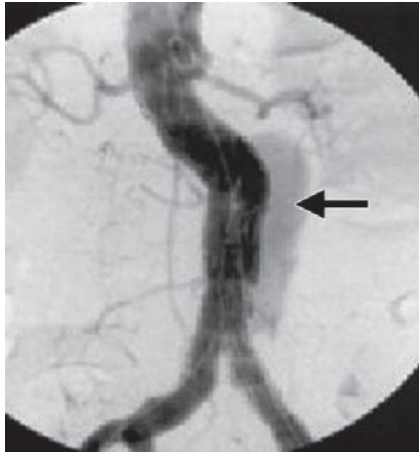B- Artériographie après traitement par extension.

### D. LES ENDOFUITES DE TYPE IV

Ce sont des endofuites détectées précocement <30 jours après EVAR, définies par une porosité de l'endoprothèse, elles sont très rares (10), et étaient présentes sur la première génération d'endoprothèse, et ont été décrites surtout

chez des patients sous anticoagulants, et se résolvent souvent à l'arrêt des anticoagulants(52). Espinosa et al ont rapportés 0.3%(71). Le traitement est requis si le sac anévrismal grossit (72).

**Figure 12– Endofuite de type IV : artériographie (73).**



#### **E. LES ENDOFUITES DE TYPE V**

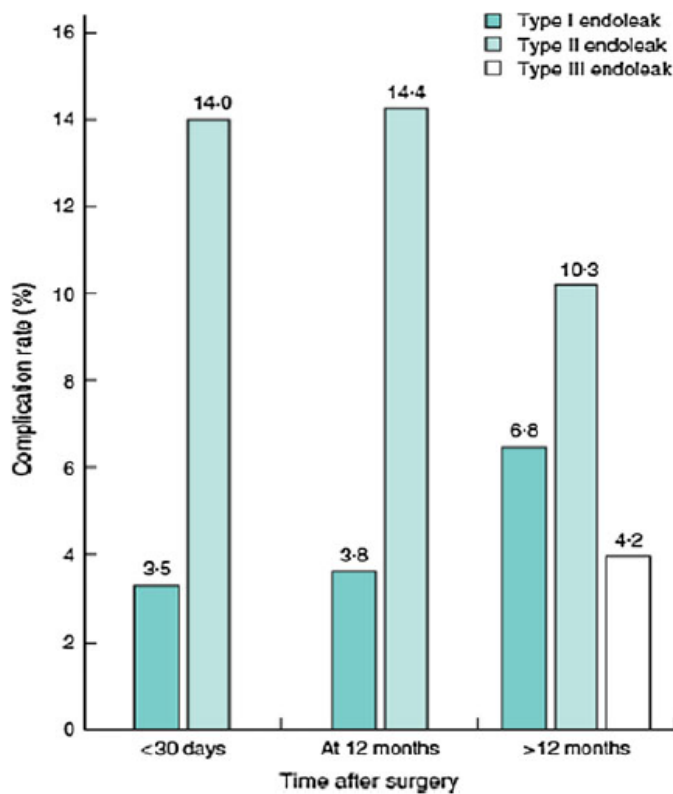
Appelées aussi endotension, elles sont définies par une augmentation de diamètre du sac anévrismal, sans détection d'endofuite; il pourrait s'agir d'endofuites non détectées par les examens d'imagerie, peut être à cause du faible débit de l'endofuite. De plus la pression intra-luminale du thrombus pourrait jouer un rôle dans l'élargissement du sac anévrismal (62,74). La conversion chirurgicale est requise(10).

Les endofuites peuvent être associées, Walker et al (75) révélaient 12.2% d'endofuite de type I et de type III en plus des endofuites de type II.

Le risque de rupture sur endofuite existe, et les endofuites de type I et III sont le plus à risque de rupture : 3.37%, avec un risque cumulé de 4%(53). En 2009 Schlösser et al (49) ont rapportés dans leur recherche de rupture d'anévrisme

après EVAR dans Medline: 57 ruptures avec endofuite de type I, 23 avec endofuite de type II, 26 avec endofuite de type III, 0 avec endofuite de type IV, et 9 avec endofuite de type V (76). La durée entre EVAR et la rupture était de 24 +/- 18 mois.

**Figure 13- Epidémiologie des endofuites (77).**



### 3) IMAGERIE APRES EVAR

Le suivi par imagerie après EVAR est essentiel pour détecter les complications (12). Le critère de jugement primaire d'EVAR est la prévention de la mortalité par rupture d'anévrisme, et le critère d'évaluation secondaire est la diminution de taille de l'anévrisme(68). Le succès clinique d'EVAR est défini par le déploiement réussi de l'endoprothèse sans mortalité lié à l'anévrisme : c'est à

dire une absence d'endofuite de type I ou III, d'infection ou de thrombose de l'endoprothèse, de croissance de l'anévrisme (diamètre supérieur à 5mm, ou volume supérieur à 5%), de rupture d'anévrisme ou de conversion chirurgicale. La surveillance après EVAR est standardisée avec TDM et radiographie de l'abdomen (ASP) à 1, 6, 12 mois puis annuellement (12,78,79). Les objectifs du suivi sont la détection des complications, grâce à la mesure de la taille du sac anévrisimal, la détection d'endofuite et leur caractérisation, la détection des modifications de l'endoprothèse (migration, kinking, fracture, occlusion). Cependant certaines études remettent en cause le suivi annuel(80,81), en effet la non adhérence au suivi d'imagerie décrit par les guidelines de la SVS (Society for Vascular Surgery) n'a pas été associé à des effets négatifs significatifs.

#### **A. ASP**

Un ASP annuel est nécessaire pour la comparaison à l'ASP post EVAR à la recherche de migration, de fracture de stent ou de séparations de module. L'ASP est toujours considéré comme supérieur au TDM pour la détection du kinking dans les EVAR (82) et pour montrer la conformation des TEVAR (83). Un cliché antéro-postérieur et un cliché latéral plus ou moins un cliché oblique sont nécessaires (1).

#### **B. TDM**

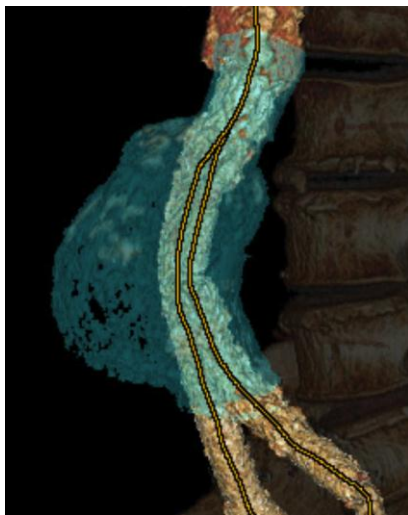
Le TDM reste l'examen de référence, grâce a son acquisition rapide, et sa force diagnostique de détection avec 3 phases: en contraste spontané, après injection de produit de contraste au temps artériel et au temps tardif (10).

La mesure du diamètre maximal perpendiculaire à la ligne du flux du vaisseau est obligatoire (19,68,84–86). Certaines études récentes ont montré que la modification du volume pouvait être détectée de manière plus précoce que la



modification du diamètre (87-92) avec moins de 2% de variabilité intra observateur(92) et une plus faible variabilité inter observateur que la mesure du plus grand diamètre(93). Le volume doit être mesuré entre les parois de l'aorte native depuis les artères rénales jusqu'à la bifurcation iliaque (80). La mesure du volume sur un TDM sans injection pourrait réduire la dose d'irradiation, le temps de TDM, et le coût; ainsi l'injection ne serait nécessaire que si il existe une variation du volume de plus de 2% sur le scanner sans injection, afin de détecter une endofuite (94).

**Figure 14- Mesure de volume par TDM.**



Les mesure du volume de la cavité d'endofuite de type II (ECV) sur la phase tardive est un indicateur de future élargissement de l'anévrisme (95), lorsque l'ECV est inférieur à 0.5ml, il y a une forte spécificité qui indique que le sac anévrisimal sera stable ou diminuera. Les endofuites de type II complexes concernant l'AMI et les AL sont l'indicateur le plus fort de la croissance du sac anévrisimal pour Müller- Wille(96) et Solis et al (54).

Récemment Gunther et Müller-Wille(97) ont démontré que le diamètre de l'AMI n'influe pas sur le développement des endofuites de type II via l'AMI. Cependant ils ont montré que l'incidence des endofuites de type II via l'AMI était plus élevée chez les patients avec une CSA (cross sectional area) supérieure à 5cm<sup>2</sup>, correspond à l'aire de la lumière aortique au niveau de l'ostium de l'AMI.

Néanmoins dans certains cas, la détermination de la source de l'endofuite est difficile et il en résulte une mauvaise classification (52,98). Le TDM avec injection de produit de contraste dynamique (time-resolved CT angiography) améliore la différenciation des endofuites de type I et de type II (99), avec une irradiation et un temps d'examen comparable au TDM standard triphasique. Les risques cumulés d'exposition aux radiations existent (100), même si la population est âgée.

Le risque de néphrotoxicité lié au produit de contraste a longtemps été considéré à haut risque chez les patients avec une insuffisance rénale chronique, mais récemment, Mc Donald et al (101-103) ont démontré que l'injection IV de produit de contraste n'était pas associé à une néphrotoxicité chez les patients dialysés ou non.

### **C. ECHOGRAPHIE DOPPLER (D-US)**

L'échographie doppler est une alternative au TDM (47,104), avec un temps d'examen long, permet de réduire l'exposition aux rayons X, et au produit de contraste, ainsi qu'une économie de coûts. Cependant l'échographie Doppler peut sous-estimer le diamètre par rapport au TDM (20,105,106). Après un an de suivi au TDM sans détection d'endofuite et sans croissance du sac anévrysmal, l'échographie Doppler peut être proposée, et le TDM sera réalisé que s'il est

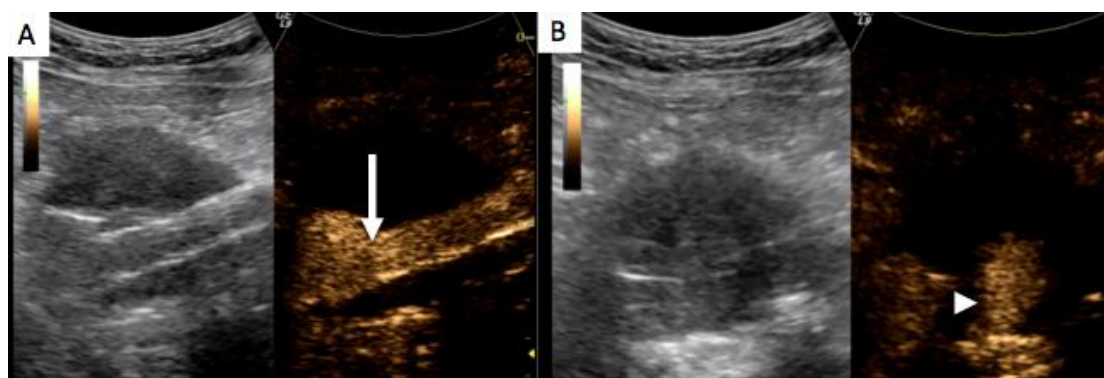
défecté une endofuite ou une augmentation de taille du sac anévrisimal (10,107,108). Le volume de l'anévrisme peut être mesuré de façon comparable au TDM (109). Beeman et al (110) suggérait que les endofuites de type II multiples et bidirectionnelles sont un facteur prédictif d'augmentation du diamètre du sac. Arko et al (111) ont reporté que les vitesses des flux (IFV) <80 cm/seconde étaient de nature à se résoudre spontanément alors que lorsque les vitesses étaient >100cm/seconde, l'endofuite était liée à de nombreux vaisseaux et de gros calibres et avaient tendance à augmenter le sac anévrisimal.

#### **D. ECHOGRAPHIE AVEC INJECTION DE CONTRASTE (CEUS)**

L'échographie Doppler avec injection de produit de contraste (CEUS) peut aider à une meilleure détection et une meilleure caractérisation des endofuites, et notamment lorsqu'aucune endofuite n'est détectée au TDM mais avec une augmentation du diamètre du sac anévrisimal (10).

La CEUS utilise des produits de contraste de 2ème génération: Sonovue® (Bracco, Milan, Italy) détecte mieux les endofuite qu'en Doppler et de façon similaire au TDM et à l'IRM (112-115). Le Sonovue® est constitué de microbulles de gaz encapsulés de phospholipides.

**Figure 15– Echographie doppler avec injection de produit de contraste.**



- A- Temps artériel : rehaussement de l'endoprothèse (*flèche*).
- B- Prise de contraste focale dans le sac anévrisimal au temps tardif, correspondant à une endofuite (*tête de flèche*).

#### **E. IRM**

L'IRM est indiquée lorsque le TDM est contre indiqué : chez les patients insuffisants rénaux, ou chez les jeunes patients concernés par une exposition excessive d'irradiation (108,116–118). Les endoprothèses en Nitinol, en nickel et en titane sont compatibles avec l'IRM (117,119), au contraire des endoprothèses en cobalt Elgiloy et en acier inoxydable (Zenith ®, Lifepath®, Ancure®), qui produisent des artefacts de susceptibilité magnétique, avec un risque de migration ou de déformation(120).

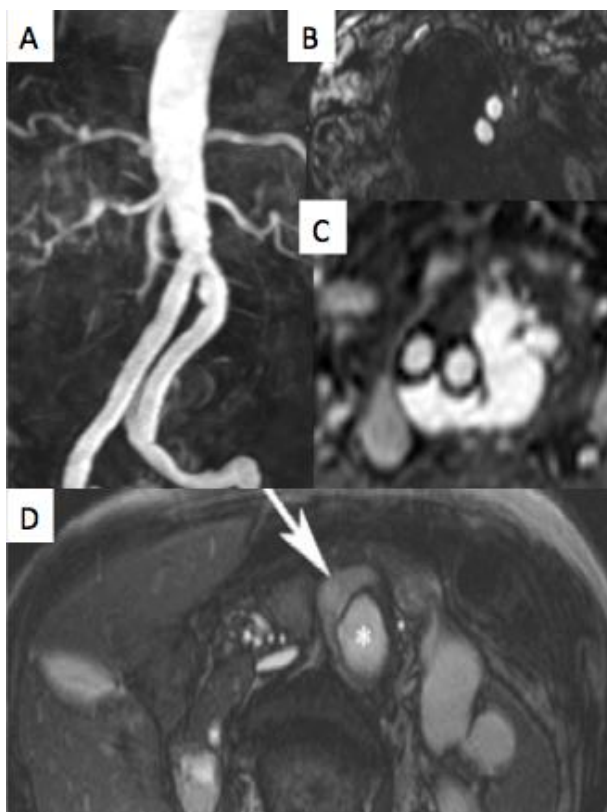
L'IRM est très sensible à la détection des petites endofuites (116,118,120), au moins aussi sensible que le TDM (121), et les soustractions dynamiques sont très intéressantes(122).

L'IRM sans injection de contraste peut être utile pour exclure la présence d'endofuite (123), avec des séquences True-FISP (TrueFast Imaging With Steady Precession): l'hypersignal dans le sac anévrisimal suspect d'endofuite est confirmé par une séquence avec injection; cependant quelques faux positifs secondaire au signal du thrombus peuvent apparaître.

L'inconvénient de l'IRM est la longueur de l'examen, sa faible disponibilité, et sa principale limite est l'absence de visibilité du squelette de l'endoprothèse

Le risque de fibrose systémique néphrogénique (NSF) lié à l'injection de gadolinium a été décrite chez des patients insuffisants rénaux, incluant des patients dialysés péritonéaux et des hémodialysés, entraînant des anomalies dermatologiques de type plaques érythémateuses fermes et indurées associées à un œdème sous cutané, et des dégradations de la fonction rénale (124–127). Les Patients insuffisants rénaux doivent recevoir du Gadobenate dimeglumine (Multihance®), Nandwana et al ne décrivent aucune NSF 2 ans après 0.15mmol/kg de Gadobenate dimeglumine(128).

**Figure 16- IRM.**



- A- Reconstruction coronale d'une angio-IRM : absence d'endofuite.
- B- Reconstruction coronale d'une angio-IRM : absence d'endofuite.
- C- Reconstruction coronale d'une angio-IRM : endofuite de type II (*tête de flèche*).
- D- Coupe axiale true-FISP (123) : endofuite de type IA (flèche).

### E. ANGIOGRAPHIE (DSA)

L'artériographie est réservée seulement lorsqu'une option thérapeutique est envisagée (116). Certaines études ont montré l'infériorité de l'artériographie par rapport au TDM pour détecter les endofuites (129).

### F. DONNES SUR LA PERTINENCE DES EXAMENS D'IMAGERIE POUR LA DETECTION DES ENDOFUITES

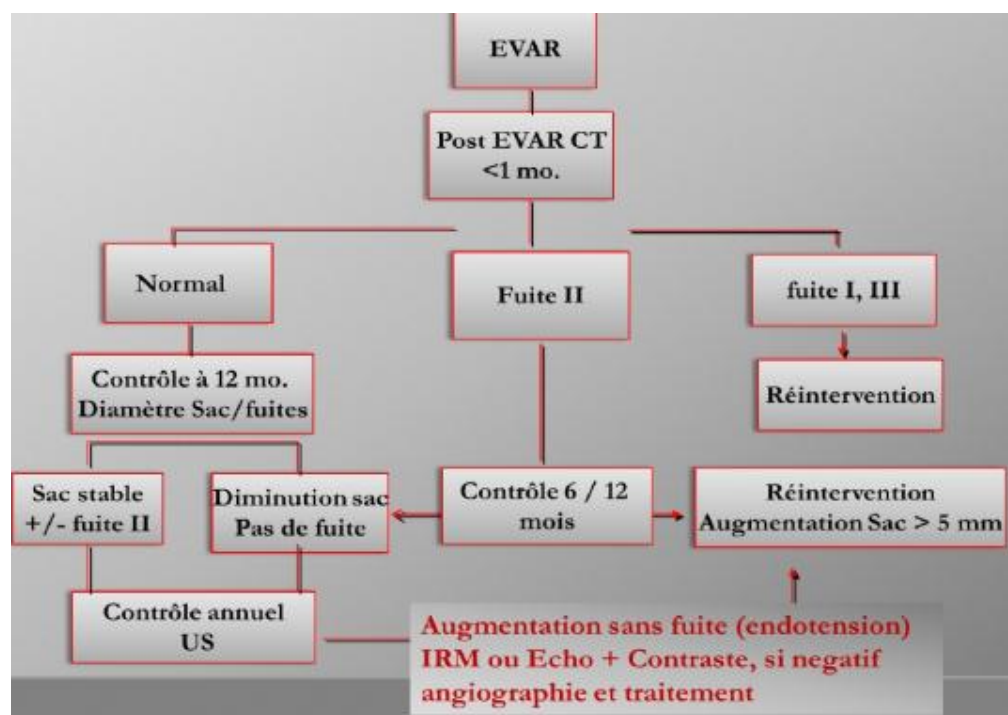
Dans une étude prospective sur 108 patients post EVAR (112), une meilleure classification des endofuites était effectué par échographie de contraste (CEUS).

**Tableau 2: Sensibilité et spécificité dans la détections des endofuites (112).**

	Se(%)	Spé(%)
<b>CDUS</b>	58	93
<b>CEUS</b>	96	100
<b>TDM</b>	83	100
<b>IRM</b>	96	100

Notes: Se : sensibilité ; Spé : spécificité

*Figure 17- suivi d'imagerie après EVAR.*

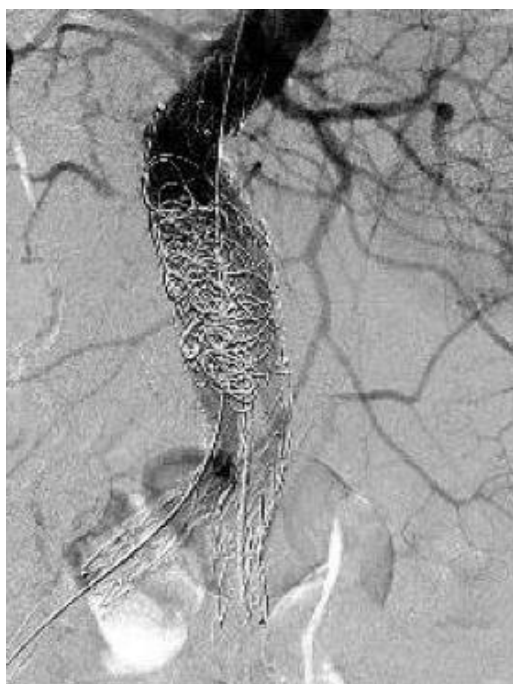


## 4) LE TRAITEMENT DES ENDOFUITES DE TYPE I ET II

### A. EMBOLISATION PRE ET PER-EVAR

L'embolisation pré-opératoire des vaisseaux collatéraux est controversée (130–133), certains auteurs suggèrent que l'injection de matériel thrombogénique dans le sac anévrisimal pendant EVAR favorise la thrombose en prévenant le développement de collatérales, mais les résultats n'ont pas été significatifs (134). Rand et al (10) en 2013 dans les recommandations des traitements des endofuites, ne suggèrent pas d'embolisation préventive. Cependant l'embolisation préventive pourrait être une approche rationnelle pour éviter les endofuites de type II, récemment Fabre et al (135) ont rapporté que l'embolisation du sac anévrisimal par coils en per-EVAR sur 189 patients a retrouvé dans le suivi 24 +/- 11mois, une seule endofuite de type II et une diminution significative du diamètre du sac anévrisimal.

**Figure 18- Embolisation per-EVAR à l'aide de coils (135).**



## **B. LIGATURE CHIRURGICALE**

La ligature cœlioscopique (136–138) apparaît comme un traitement mini-invasif, correspondant à la ligature des vaisseaux collatéraux. D'après Touma et al (138), la dissection et la ligature des artères collatérales (AMI, LA, AMS) des endofuites de type II dure en moyenne 110 minutes (entre 80-120min), et présente en moyenne 375ml (250-800ml) de perte sanguine intra-opératoire, sans récurrence, sans augmentation de taille du sac ou de rupture pendant le suivi de 7 mois. Linsen et al (136) ont rapporté un mort sur les 8 patients traités, secondaire à une hémorragie massive.

La ligature laparoscopique de l'AMI ou des artères lombaires apparaît être un traitement invasif (67), réservé en cas d'échec de l'embolisation (52,139), avec peu de cas rapportés dans la littérature (59,136,137,140–142). La durée d'hospitalisation est rapporté à 7.5 jours (140). De plus, la ligature seule des vaisseaux, ne stoppera pas l'endofuite, en effet le nidus recrutera d'autres vaisseaux, de façon identique à ce que l'on peut voir dans les MAV. Le principal risque rapporté après ligature de l'AMI est l'ischémie mésentérique(139,143).

## **C. CONVERSION CHIRURGICALE**

Les endofuites sont la première étiologie de conversion chirurgicale ouverte après échec d'EVAR (144,145), avec 42% d'endofuite de type I et avec 26,8% d'endofuites de type II. Habituellement lorsque le traitement mini-invasif échoue, la conversion chirurgicale est requise Harris et al (53) estimait le risque annuel de conversion chirurgicale à 2.1%. La conversion chirurgicale correspond à l'ablation de l'endoprothèse et à la réalisation d'un pontage aortique (146). Le risque de mortalité dans une méta-analyse récente(147) était de 9,2% avec une différence significative entre le traitement en urgence (29,2%), et le traitement



programmé (3,2%) (51). La durée d'hospitalisation après chirurgie est en moyenne de 11,1 jours (71,148), avec 11,1% des patients hospitalisés en unité de soins intensifs (USI)(147), et il existe un risque de dysfonction rénale aiguë : 1,5% (145).

#### **D. EMBOLISATIONS DES ENDOFUITES DE TYPE I**

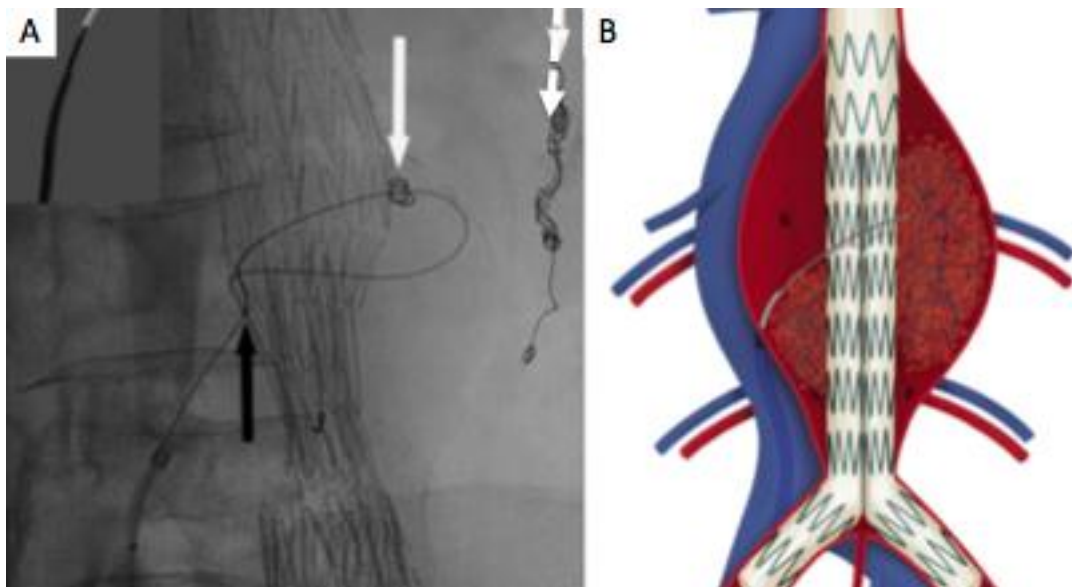
Le traitement par embolisation des endofuites de type I avec un collet satisfaisant a été peu décrit dans la littérature, et spécialement sur les c-EVAR. Hors, lorsqu'une extension n'est pas possible, pour éviter un traitement chirurgical, une embolisation peut être proposée. Quelques études ont démontrés l'efficacité du traitement par embolisation en utilisant de l'Onyx® dans la majorité des études (149–152), du NBCA (n-butyl 2-cyanolacrylate)(153,154), des coils (155), ou une association de matériel liquide et de coils, sans complication majeure (149–155) dans un suivi compris entre 24 jours et 24 mois. L'efficacité clinique est comprise entre 64% et 100%.

#### **E. EMBOLISATIONS DES ENDOFUITES DE TYPE II**

Les endofuites de type II persistantes associées à une augmentation du sac anévrismal doivent être traitées par embolisation intra-artérielle en première intention (10). L'embolisation doit toujours concerner l'endofuite (aussi appelé nidus), et la ou les branches nourricières et de drainage. L'embolisation de l'AMI après microcathétérisme de l'arcade de Riolan via l'AMS ou des artères ilio-lombaires via l'artère iliaque interne est effectuée sous contrôle fluoroscopique. Le matériel d'embolisation est constitué de coils, d'agent liquide (Onyx®, Glubran®), ou des deux types d'agents associés.

Scali et al (156) ont décrit l'embolisation trans-cave en utilisant un set de TIPS (transjugular intrahepatic portosystemic shunt) pédiatrique. L'embolisation trans-cave nécessite un double abord fémoral artériel et veineux. L'abord artériel permet de confirmer et de localiser l'endofuite. Tandis que l'abord veineux permet grâce à l'aiguille du matériel de TIPS de ponctionner la paroi de la VCI et de l'aorte, ensuite un guide est introduit dans l'endofuite, l'aiguille du TIPS est retirée et un cathéter est monté sur le guide, pour emboliser.

**Figure 19- Embolisation trans-cave (156).**



- A- Fluoroscopie: embolisation à l'aide de coils (*flèche blanche*) à travers un cathéter (*flèche noire*). Coils dans l'AMI lors d'une précédente embolisation (*flèche en pointillés*).
- B- Schéma d'une embolisation trans-cave.

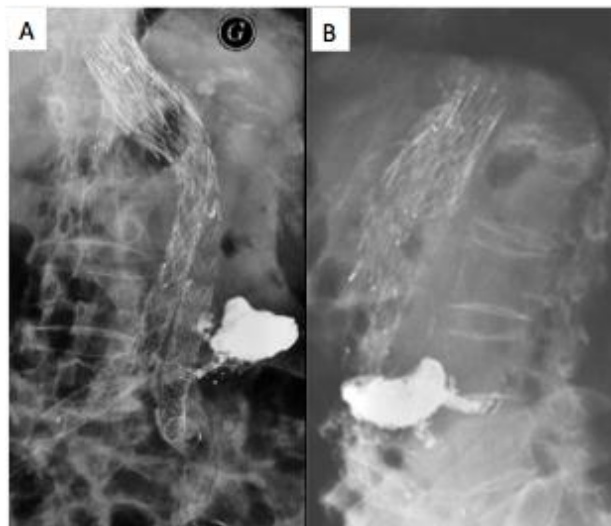
En cas d'échec du traitement par embolisation intra-artérielle (persistance de l'endofuite et augmentation de taille du sac anévrismal), une embolisation par ponction directe est indiquée (10). Sous contrôle échographique ou TDM, par voie trans-abdominale, trans-lombaire ou trans-cave, une ponction du sac anévrismal est réalisée avec une aiguille de 18 à 22G. Un retour sanguin pulsatile

à travers l'aiguille témoigne du bon positionnement de l'aiguille au sein de l'endofuite. L'étude la plus récente comparant les deux techniques réalisée par Stavropoulos et al en 2009 (157) ne retrouvait pas de différence significative d'efficacité clinique entre l'embolisation trans-lombaire et intra-artérielle, avec respectivement 72% et 78% d'efficacité clinique, durant un suivi de 18.7 mois (1-84mois).

## 5) IMAGERIE APRES EMBOLISATION D'ENDOFUITES

Le suivi doit être effectué de la même façon qu'après EVAR. Le succès clinique est identique au succès après EVAR (68), définie par la diminution ou la stabilité du sac anévrismal (<5mm de plus grand diamètre, ou <5% du volume) comparativement à la première imagerie après l'embolisation. Les difficultés sont liées aux artéfacts provoqués par le matériel d'embolisation (coils et Onyx®).

**Figure 20- Suivi après embolisation d'une endofuite de type II : ASP.**



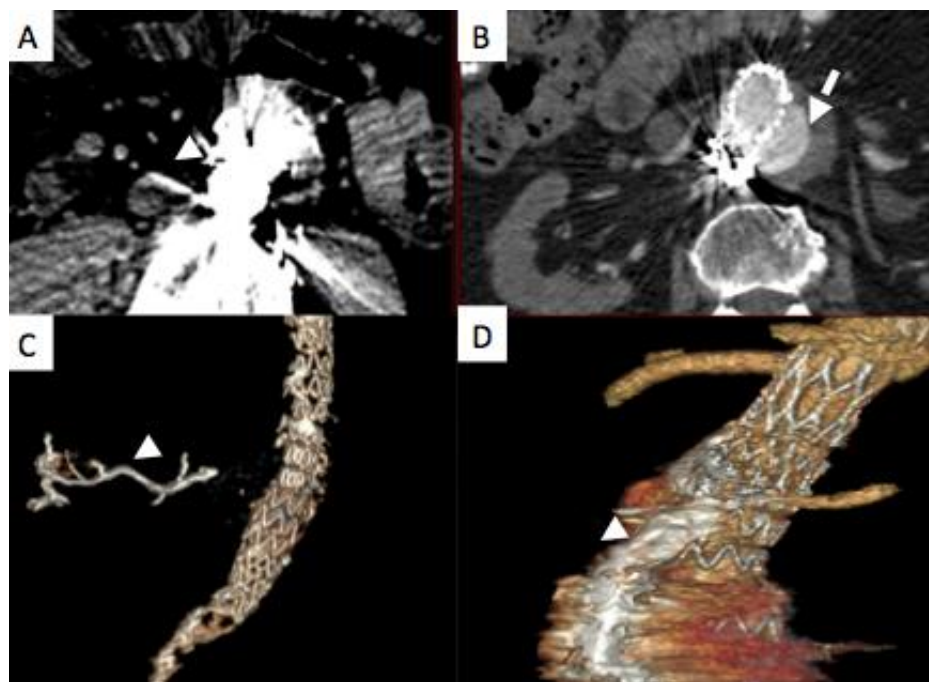
- A- ASP de face.
- B- ASP de profil.

## A. TDM

Le TDM triphasique est important, permettant de différencier les calcifications de l'endofuite et du matériel d'embolisation (Onyx® : Copolymère d'éthylène vinyle alcool, coils, et colle: Glubran®), qui génère des artefacts et peut rendre difficile le diagnostic d'endofuite. Les artefacts de durcissement de faisceau de l'Onyx® sont liés à la poudre de tantale. Cependant ces artefacts pourrait être diminués par une réduction de 45 à 50% de la concentration de tantale (158).

Lehmkuhl et al (159) proposèrent un TDM avec injection de produit de contraste dynamique avec une acquisition à 22 secondes après le bolus de contraste qui augmente significativement la détection des endofuites par rapport au TDM standard triphasique.

**Figure 21- Visualisation d'Onyx® en TDM.**



- A- Coupe axiale TDM, artefacts liés à l'Onyx® (*tête de flèche*).
- B- Coupe axiale TDM, persistance de l'endofuite après embolisation (*tête de flèche*).
- C- Reconstruction en VR 3D du TDM, Onyx® dans l'artère lombaire droite (*tête de flèche*).
- D- Reconstruction en VR 3D du TDM, Onyx® dans le sac anévrisimal (*tête de flèche*).

## **B. IRM**

L'IRM permet de s'affranchir des artefacts de l'Onyx® et des coils. Les séquences injectées avec soustraction sont très utiles pour détecter les endofuites avec plus de précision (160).

## **C. ECHOGRAPHIE DOPPLER ET ECHOGRAPHIE AVEC INJECTION DE CONTRASTE**

L'échographie Doppler est comparable au TDM pour mesurer la taille et détecter les endofuites (110,111). L'injection de produit de contraste ultrasonore (CEUS) améliore grandement les performances. Comme en IRM, il n'y a pas d'artefact lié au matériel d'embolisation.

# **EVALUATION DE LA TOLERANCE ET DE L'EFFICACITE DE L'EMBOLISATION DES ENDOFUITES DE TYPE I**

## **I. OBJECTIFS**

L'objectif de cette étude est de déterminer la tolérance et l'efficacité de l'embolisation des endofuites de type I persistantes après EVAR

## **II. MATERIEL ET METHODE**

Nous avons réalisé une étude rétrospective à partir des patients embolisés pour une endofuite de type I au CHU de Bordeaux dans le service du Pr Grenier. Les données, en particulier en se concentrant sur la morbi-mortalité, la régression de l'endofuite et la diminution de taille du sac anévrismal.

### **A. PATIENTS**

Entre Mars 2012 et Janvier 2015, 13 patients consécutifs présentant des endofuites de type IA ont été traités par embolisation intra-artérielle. Les patients étaient 9 hommes et 4 femmes; l'âge moyen était de 79.7 ans (intervalle : 62-87) (tableau 3).

Patients	Age	Sexe	Diamètre de l'AAA avant EVAR	Technique d'endoprothèse	Seconde intervention après EVAR	Etiologie présumée de l'endofuite	Branche collatérale de sortie	Délai après chirurgie (m)	Délai après diagnostic (m)
1*	62	Homme	58	<b>2 cheminées sur un faux anévrisme para-anastomotique</b>	-	1 gouttière de cheminée	Oui: AMI	10	6
2*	81	Homme	55	EVAR + 1 cheminée (ARG)	-	1 gouttière de cheminée	-	5	5
3	80	Homme	60	Embolisation préventive AAA (coils et onyx) EVAR	Extension distale	-	-	12	5
4*	79	Homme	110	Sandwich, cheminée (AMS)	-	2 gouttières de cheminée	-	15	4
5*	72	Homme	76	EVAR	<b>1 cheminée (All)</b>	1 gouttière de cheminée	-	2	2
6	86	Femme	60	EVAR	-	-	Oui: AL	12	4
7	76	Homme	56	EVAR	-	-	-	2	2
8	82	Homme	61	EVAR	Extension Cuif	-	-	11	11
9*	87	Homme	70	EVAR + 1 cheminée (ARG)	-	1 gouttière de cheminée	-	9	9
10*	85	Femme	57	EVAR	Extension Cuif + cheminée (ARD)	2 gouttières de cheminée	-	1	1
11*	83	Femme	63	EVAR + fenêtrée (ARD) + cheminée (ARG)	-	2 gouttières de cheminée	Oui: AL	7	7
12*	85	Femme	100	TEVAR + cheminée (CCG, TBC)	Stent couvert (TBC)	1 gouttière de cheminée	-	9	9
13*	74	Homme	56	<b>2 cheminées sur un faux anévrisme para-anastomotique</b>	-	1 gouttière de cheminée	-	3	1
<i>Moyenne</i>	<i>79,7</i>		<i>65,4</i>					<i>6,8</i>	<i>5,3</i>

**Tableau 3: caractéristiques des patients**

Note – All: artère iliaque interne; AMS: artère mésentérique supérieure; ARD: artère rénale droite, ARG: artère rénale gauche; CCG: carotide commune gauche ; TBC: tronc brachio-céphalique ; \*: patients traités avec une c-EVAR.

Les patients (3,6,7,8) sans c-EVAR présentaient des critères favorables aux endoprothèses : les longueurs étaient de 16mm, 30mm, 20mm, et 16mm respectivement, les angles du collet proximal étaient de 15°, 20°, 55°, 20° respectivement, les calcifications étaient inférieures à 25%, et le thrombus était inférieur à 25%.

Les patients ont d'abord été traités par EVAR (n = 11) ou TEVAR (n = 2) (1 effectué dans une situation d'urgence). Les interventions sont résumées dans le tableau 3. 9 patients avec EVAR et cheminée (69.2%, 9/13) : 3 ont été effectués pour traitement d'anévrisme juxta-rénal ; 2 pour le traitement d'endofuite de type I ; 2 pour le traitement des faux anévrisme proximaux après réparation ouverte AAA ; 1 TEVAR ; et 1 technique de sandwich pour un anévrisme thoraco-abdominal avec cheminée pour l'AMS.

Tous les patients ont bénéficié d'un suivi clinique et d'une imagerie par TDM. Après discussion en comité multidisciplinaire avec des chirurgiens vasculaires et des radiologues, l'embolisation a été proposée, avec un minimum de délai quand il n'y avait aucune indication d'extension.

## **B. IMAGERIE AVANT EMBOLISATION**

Tous les patients ont eu un TDM avant l'embolisation ayant permis de mesurer la longueur maximale de l'anévrisme.

## **C. PROCEDURE**

Toutes les procédures ont été réalisées sur la même unité angiographique (Philips, Best, Pays-Bas), avec un accès par l'artère fémorale droite, sous sédation consciente (en utilisant le midazolam et de fentanyl) et anesthésie locale après



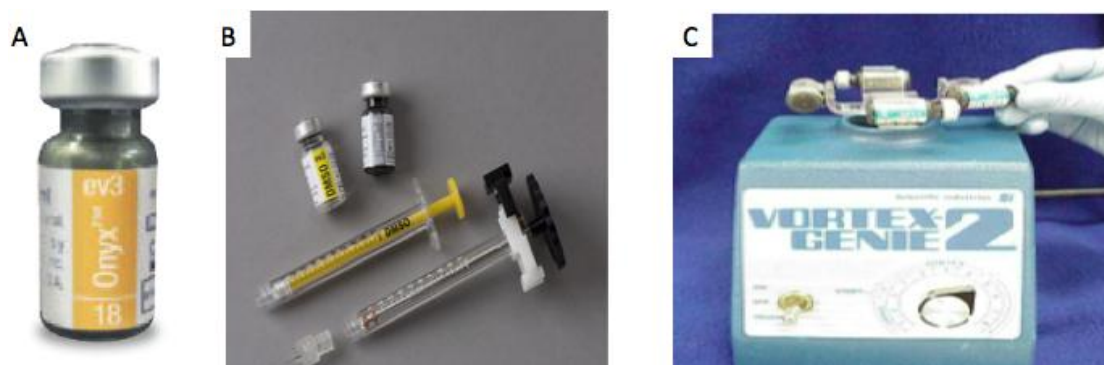une évaluation pré-opératoire par un anesthésiste. Après l'introduction percutanée d'un introducteur 5-Fr, une aortographie globale a été réalisée pour confirmer l'endofuite de type I. Secondairement l'endofuite a été sélectivement cathétérisé en utilisant une sonde 5-Fr de type Cobra avec un guide hydrophile (Glidecath; Terumo®, Tokyo, Japon), entre la paroi aortique et l'endoprothèse. Troisièmement, une microcathétérisation de l'endofuite a été réalisé avec un microcathéter DMSO compatible : Progreat (Terumo® 2,8 Fr) ou Marathon (EV3®). Une opacification avec le microcathéter dans la cavité de l'endofuite (le nidus) a confirmé la communication avec le sac anévrysmal aortique. Le matériel de embolisation utilisé est une combinaison d'agent embolique liquide: copolymère d'éthylène vinyle alcool (Onyx 18®, ev3 Irvine, CA, USA) et de coils. Le coiling des artères collatérales correspondant aux portes de sortie a été réalisé en premier (2 artères lombaires, et une AMI) pour réduire le flux de l'endofuite, et donc pour diminuer le risque d'embolisation hors cible (118). L'Onyx® a été utilisé parce qu'il correspond à un agent d'embolisation liquide non-adhésif, au contraire de la colle (Glubran 2®). L'utilisation d'Onyx® est standardisée (119) : au début de la procédure, l'Onyx® (1cc seringue) doit être secoué, au moins 20 minutes avant l'injection. Nous avons injecté lentement la quantité de l'espace mort du microcathéter avec du DMSO (60-90 secondes), pour empêcher la solidification de l'Onyx® dans le microcathéter au contact du sang. L'Onyx® a été injecté lentement sous contrôle fluoroscopique lorsque la pointe du microcathéter était aussi proche que possible de la cavité de l'endofuite, sous "road mapping" pour avoir une meilleure visualisation de l'injection d'Onyx® et emboliser complètement l'endofuite et les vaisseaux nourriciers. Le volume d'Onyx® était inférieur à la dose toxique (600 mg / kg)

(120).

**Figure 22- Microcathéter Progreat (Terumo®).**



**Figure 23- Onyx®.**



- A- Flacon d'Onyx®.
- B- Seringues et flacons d'Onyx® et de DMSO.
- C- Agitateur pour l'Onyx®.

#### **D. GESTION POST-PROCEDURALE**

Après l'embolisation les patients ont été admis au service de chirurgie vasculaire, pendant 24 heures pour obtenir une surveillance de la douleur, de l'accès fémoral et de la fonction rénale (MDRD). Les patients sont sortis de l'hôpital 24 heures après l'embolisation.

## **E. CLINIQUE ET IMAGERIE DE SUIVI**

Le suivi par imagerie a été effectué jusqu'en juillet 2015 et obtenu par TDM. Le suivi du premier TDM a été effectué entre 1 et 3 mois après l'embolisation pour tous les patients, sauf un qui a été perdu de vue. En présence d'endofuite persistante, une attention particulière a été portée sur la recherche d'endofuite résiduelle au collet, dans une gouttière de cheminée omise, et/ou la perméabilité d'artère(s) collatérale(s) ; ces cas ont été considérés comme des échecs techniques et une nouvelle session d'embolisation était prévue si le sac anévrisimal augmentait de diamètre de façon significative (supérieure à 5mm).

## **F. L'ANALYSE DES DONNEES**

Un seul radiologue, à travers les images des TDM et les dossiers médicaux, a acquis toutes les données des patients de façon prospective. Sur chaque TDM, les mensurations ont été notées. Le temps de fluoroscopie et le produit dose surface (PDS) ont été enregistré. Moyennes, écarts types et médianes ont été évalués pour la distribution des variables quantitatives continues. Après l'embolisation, la fonction rénale a été estimée par la formule MDRD. Les complications tardives ont été enregistrées jusqu'à la dernière visite du patient.

## **G. CRITERES DE JUGEMENT**

Le critère d'évaluation primaire de l'étude était la tolérance de l'embolisation de l'endofuite de type I survenant après EVAR, définie par l'absence de complications classés selon le système de Clavien-Dindo grading (161) et à la classification de la Société de radiologie interventionnelle (SIR) (162). Les

critères secondaires étaient: 1) La réussite technique définie par la capacité de cathétériser l'endofuite et de l'emboliser; 2) L'efficacité technique et clinique primaire, définie par une occlusion complète de l'endofuite et la stabilisation de l'anévrisme (inférieure ou égale à 5mm), évalués sur le premier TDM post embolisation; 3) l'efficacité technique et clinique secondaire définies par l'embolisation complète de endofuite quel que soit le nombre de procédures d'embolisation et de procédure endovasculaire et la stabilisation de l'anévrisme sur le dernier TDM; 4) L'évaluation de la fonction rénale (MDRD).

#### **H. ANALYSE STATISTIQUE**

Les statistiques descriptives ont été utilisées pour résumer les résultats. L'analyse statistique a été réalisé avec les test de Fisher, le test du  $\chi^2$ independent, le test de Wilcoxon's pour les variables paramétriques, et  $P < 0,05$  était considéré comme significatif (STATA ©, College Station, Texas, USA).

### **III. RESULTATS**

#### **A. PATIENTS**

Les endofuites de type I ont été traitées 6,8 mois après EVAR (entre 2-15 mois) et 5,3 mois (entre 1-8 mois) après leur détection. Toutes les 13 endofuites étaient de type IA. Les endofuites ont été observé après 3 EVAR abdominales sans cheminée et après 9 EVAR ou TEVAR associé à une cheminée (implantée en une seule fois ou plus) (tableau 4). Trois patients ont présenté des branches collatérales de sortie sur leur endofuite de type I (1 AMI et 2 lombaires artères) sur le TDM initial et l'artériographie.

Patients	Diamètre de l'AAA avant embolisation	Collatérale de sortie	Matériel d'embolisation	Suivi (mois)	Efficacité technique primaire	Diamètre de l'AAA au dernier TDM	Efficacité clinique primaire	2ème traitement	Efficacité technique secondaire	Efficacité clinique secondaire	Evolution
1*	58	Oui	Onyx et coils	12	Oui	55	Oui	-	Oui	Oui	-
2*	66	Non	Onyx et coils	19	Non	70	Non	Embolisation et extension de la cheminée	Oui	Oui	-
3	97	Non	Coils	8	Oui	80	Oui	-	Oui	Oui	Mort
4*	118	Non	Onyx et coils	4	Non	119	Oui	Non	Non	Oui	Mort
5*	95	Non	Onyx	11	Oui	74	Oui	-	Oui	Oui	-
6	83	Oui	Onyx	2	Non	90	Non	-	Non	Non	Alzheimer
7	80	Non	Onyx et coils	15	Non	85	Non	Embolisation et cuff	Oui	Oui	-
8	65	Non	Onyx	-	-	-	-	-	-	-	Insuffisance rénale aigue
9*	85	Non	Onyx	9	Oui	84	Oui	-	Oui	Oui	-
10*	135	Non	Onyx et coils	3	Oui	134	Oui	-	Oui	Oui	Ulcère gastrique
11*	62	Oui	Onyx et coils	5	Non	60	Oui	-	Non	Oui	-
12*	104	Non	Onyx et coils	3	Oui	103	Oui	-	Oui	Oui	-
13*	65	Non	Onyx	4	Oui	43	Oui	-	Oui	Oui	Mort
<b>Médiane (intervalle)</b>	<b>81 (58-118)</b>			<b>8</b>	<b>7/12</b>	<b>8.8 (55-134)</b>	<b>9/12</b>		<b>9/12</b>	<b>11/12</b>	

**Tableau 4: résultats des patients**

Note – \*: patients traités avec c-EVAR

## **B. TOLERANCE ET SUCCES TECHNIQUE DE LA PROCEDURE**

Un seul effet indésirable grave lié à l'embolisation a été rapporté correspondant à une insuffisance rénale aiguë. Cependant, la médiane du MDRD avant embolisation était de 66 ml / min (42-111ml/min) et après la embolisation était de 62 ml / min (29-108 ml/min) (P = NS). La médiane de durée d'hospitalisation était de 2 jours.

Le succès technique a été observé chez tous les patients (100%). La durée moyenne de fluoroscopie durant la procédure était de 30 minutes (16-63) et le PDS était de 380 mG.cm<sup>2</sup> (90-800 mG.cm<sup>2</sup>).

Les coils seuls ont été utilisé dans 1 cas, les agents emboliques liquides seulement dans 4 cas et l'association des deux dans 8 cas. Le volume moyen d'Onyx® injecté était de 3,3 (1-5ml). La résolution complète de l'endofuite de type I sur l'angiographie finale a été observé chez 8 patients (61,6%, 8/13), et la persistance de l'endofuite a été observé chez 5 patients (38,4%, 5/13).

Parmi les 13 patients, 3 patients (23%, 3/13) avaient une branche collatérale de sortie (2 artères lombaires et 1 AMI). 2 patients (66,6%, 2/3) ont bénéficié d'une embolisation de la branche collatérale de façon concomitante à l'embolisation de l'endofuite de type I., avec pour effet une résolution de l'endofuite. Le 3<sup>ème</sup> patient avait une persistance de l'endofuite de type I et de la branche collatérale de sortie, non embolisée.

## **C. RESULTATS GENERAUX**

La durée moyenne de suivi par TDM était de 8 mois (1-19). Le patient souffrant d'insuffisance rénale a été perdu de vue. Trois patients sont décédés en raison

d'autres comorbidités à 9,3 mois en moyenne après l'embolisation (4-16 mois) sans aucune relation établie avec l'anévrisme.

Sur le TDM initial des 12 patients évalués par TDM, 5 patients ont présenté une endofuite résiduelle après l'embolisation. L'efficacité technique primaire était de 58,3% (7/12). Les échecs étaient secondaires à la persistance de l'endofuite proximale (N= 2), et secondaires à la persistance d'endofuite sur une gouttière de cheminée (N = 3). Chaque échec avait une endofuite visible à la fin de la procédure d'embolisation.

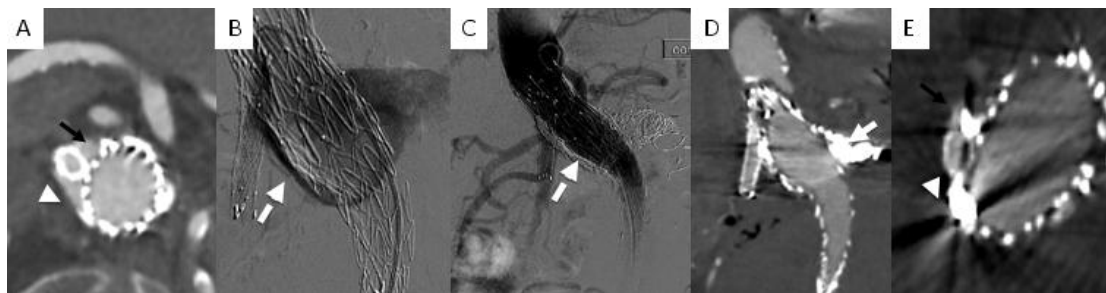Un traitement supplémentaire a été réalisé pour 2 patients. Une nouvelle embolisation de la gouttière de cheminée a été réalisée avec succès chez un patient en complément d'une extension de la cheminée. Le second patient, présentant un angle aortique au collet proximal à 55°, a été traité par voie endovasculaire avec une extension aortique proximale, après échec de 2 embolisations. Un patient avait une endofuite persistante malgré l'embolisation de la branche collatérale de sortie, entraînant une croissance du sac anévrisimal mais il a été décidé de ne pas réaliser d'embolisation supplémentaire en raison de l'évolution de la maladie d'Alzheimer. L'efficacité technique secondaire était donc de 75% (9/12). Le diamètre du sac anévrisimal a diminué chez 2 patients, est resté stable chez 9 patients et a augmenté chez 2 patients. L'efficacité clinique primaire était donc de 75% (9/12) et l'efficacité clinique secondaire était de 91,6%(11/12).

#### **D. RESULTATS SPECIFIQUES SUR c-EVAR**

L'efficacité technique secondaire de l'embolisation des endofuites survenant après cheminée (n = 9) était 66,6% (6/9) (p = 0,5). L'efficacité technique était de

100% lorsque l'endofuite impliquait seulement une gouttière (4/4) mais a diminué de manière significative à 40% lorsque deux gouttières étaient impliquées (2/5) ( $p = 0,05$ ). Le diamètre du sac anévrismal a diminué (14 et 20 mm) ou est resté stable :  $+0.875\text{mm}$  en moyenne {intervalle  $:-3, +3\text{ mm}$ } chez 7 patients, et a augmenté chez 2 patients (5 et 14mm). L'efficacité clinique primaire après c-EVAR était donc 88.9% (8/9) ( $p = 0,47$ ), l'efficacité clinique secondaire était de 100% (9/9).

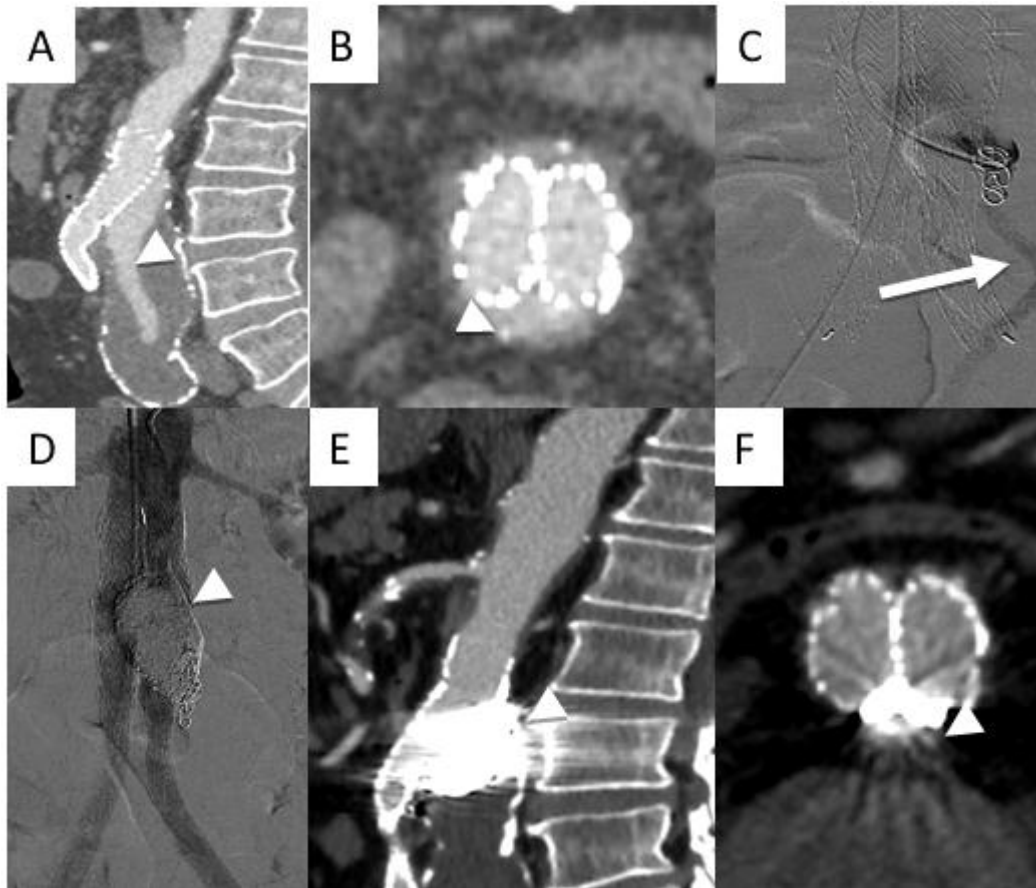
**Figure 24- Embolisation d'endofuite de type I sur une c-EVAR.**



- A- Coupe axiale d'un angio-TDM démontrant l'endofuite de type IA le long de la c-EVAR dans la gouttière droite (*tête de flèche*), et dans la gouttière gauche (*flèche noire*).
- B- Cathétérisme sélectif d'une gouttière de la cheminée, on visualise l'endofuite de type I (*flèche en pointillés*).
- C- Embolisation par coils et Onyx® (*flèche en pointillés*).
- D- Coupe coronale d'un angio-TDM: pas d'endofuite résiduelle, on visualise l'Onyx® (*flèche*).
- E- Coupe axiale d'un angio-TDM: embolisation des 2 gouttières : gouttière droite (*tête de flèche*), gouttière gauche (*flèche noire*).

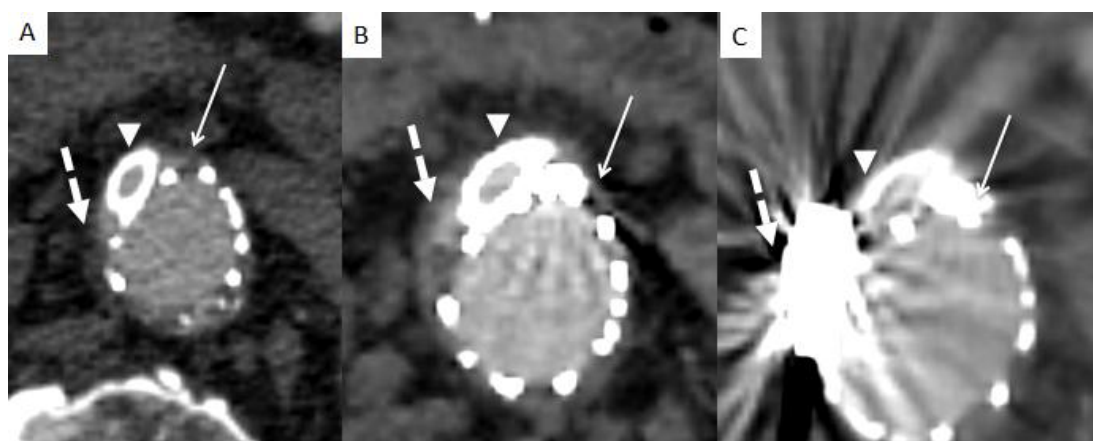


**Figure 25- Embolisation d'endofuite de type IA avec une collatérale de sortie par l'AMI chez un patient traité avec 2 cheminées pour un faux anévrisme proximal après chirurgie AAA ouverte.**



- A- Coupe sagittale d'un angio-TDM, endofuite de type IA (*tête de flèche*).
- B- Coupe axiale d'un angio-TDM, endofuite sur la gouttière postérieure (*tête de flèche*).
- C- Cathétérisme de la gouttière, on visualise une branche de sortie par l'AMI, embolisation première par coils de l'AMI (*flèche*).
- D- Angiographie : absence d'endofuite résiduelle après embolisation de l'endofuite avec de l'Onyx® (*tête de flèche*).
- E- Coupe sagittale d'un angio-TDM à 9 mois: absence d'endofuite résiduelle (*tête de flèche*).
- F- Coupe axiale d'un angio-TDM à 9 mois: absence d'endofuite résiduelle (*tête de flèche*).

**Figure 26- Embolisations d'endofuite de type I dans une c-EVAR.**



- A- Coupe axiale d'un angio-TDM: c-EVAR rénale gauche (tête de flèche), endofuite dans la gouttière droite (*flèche en pointillés*), endofuite dans la gouttière gauche (*flèche*).
- B- Coupe axiale d'un angio-TDM après la 1<sup>ère</sup> embolisation: c-EVAR rénale gauche (tête de flèche), persistance de l'endofuite dans la gouttière droite (*flèche en pointillés*), embolisation de l'endofuite à l'aide d'Onyx® dans la gouttière gauche (*flèche*).
- C- Coupe axiale d'un angio-TDM après la 2<sup>ème</sup> embolisation: c-EVAR rénale gauche (tête de flèche), embolisation de l'endofuite à l'aide d'Onyx® dans la gouttière droite (*flèche en pointillés*), embolisation de l'endofuite à l'aide d'Onyx® dans la gouttière gauche (*flèche*).

#### **IV. DISCUSSION**

Nos résultats indiquent que l'embolisation est une efficace alternative au traitement chirurgical des endofuites de type I persistantes quelque que soit le montage prothétique utilisé, avec peu de risque de complication. Le temps de fluoroscopie de 30 minutes est acceptable. Le PDS est comparable aux données de l'étude d'Eberhardt et al (150) qui rapportait un PDS de 18.8 cGy.cm<sup>2</sup> (10.6-55.8) (150). De plus, il n'y a pas de différence significative en terme de modification du MDRD après embolisation. Nous rapportons une seule complication post embolisation : une insuffisance rénale aigue. Ce faible taux de complication est rapporté dans la littérature. Choi et al reportait 2 morts, une 3

jours après l'embolisation secondaire à une défaillance multi-viscérale et la seconde 8 mois après l'embolisation secondaire à un arrêt cardiaque. Henrikson et al (151) rapportaient une occlusion de cheminée, une migration de stent, 1 occlusion de cheminée, et une rupture d'anévrisme.

L'embolisation a été possible dans tous les cas. Cela est concordant avec les résultats des autres études (16-22), atteignant systématiquement 100% de succès technique. Cependant pour être efficace, une embolisation complète est obligatoire, suggérant un entraînement et une courbe d'apprentissage afin de réaliser une embolisation adéquate.

A ce jour, ceci est la plus grande étude d'embolisation d'endofuite de type I après c-EVAR. Certains ont rapporté des cas d'embolisation d'endofuite de type I sans expliquer la technique. Moulakakis et al (163) ont rapporté une embolisation aux coils et à la colle, Coscas et al (164) ont rapporté une embolisation aux coils, Ikoma et al (165) ont rapporté une embolisation sur une c-TEVAR aux coils et à la colle. Des Endoanchors® ont été aussi proposés pour emboliser les gouttières (166).

Comme montré dans notre étude, l'embolisation des endofuites de type I après c-EVAR était possible avec une efficacité primaire de 66% (6/9). L'efficacité primaire a atteint 100% lorsque l'endofuite impliquait seulement une gouttière, mais a diminué de manière significative à 40% lorsque 2 gouttières ont été impliquées. Afin d'améliorer le succès technique, une voie humérale ou radiale (167) pourrait être envisagée avec peu de complication (168), une future étude doit maintenant être proposée pour l'évaluer. L'imagerie pré-embolisation par TDM plus ou moins CEUS doit être correctement analysée par les opérateurs afin de déterminer le mécanisme de l'endofuite pour réaliser une embolisation

complète de l'entrée : la fuite entre l'endoprothèse et la paroi aortique ou les gouttières de cheminée, ainsi que la branche collatérale de sortie si elle est présente. La revascularisation de l'endofuite est la principale cause d'échec. La combinaison d'Onyx® (116) et des coils semble efficace pour produire une occlusion irréversible. Avec les coils seuls, la recanalisation de l'endofuite est plus fréquente (117, 118).

Malgré un suivi limité, nos résultats sont comparables à d'autres études, qui ont rapporté un succès clinique de 64 à 90%. Dans notre étude, il n'y a pas eu de rupture du sac anévrysmal pendant le suivi, alors que Chun et al (119) et Henrikson et al (112) ont chacun signalé une rupture après embolisation d'endofuite de type I.

Cependant les endofuites restent la première étiologie de chirurgie ouverte après échec d'EVAR (144,145), avec 42% d'endofuite de type I. La chirurgie ouverte a un taux de mortalité de 9.2% dans une récente méta-analyse, qui est statistiquement significative entre un traitement en urgence (29.2%), et un traitement programmé (3.2%) (144). En comparaison avec la chirurgie l'embolisation semble bien tolérée, avec une durée d'hospitalisation plus longue pour la chirurgie : 11.1 jours (144), 11.1% des patients sont hospitalisés en unité de soins intensifs (USI) (147), et le risque d'insuffisance rénale aigue existe aussi : 1.5% (145).

Les limitations de cette étude concernent la nature rétrospective, la population limitée en nombre ainsi qu'un court suivi. Les embolisations ont été réalisées par le même radiologue interventionnel durant toute l'étude.

# **EVALUATION DE LA TOLERANCE ET DE L'EFFICACITE DE L'EMBOLISATION DES ENDOFUITES DE TYPE II**

## **I. OBJECTIFS**

L'objectif de cette étude est de déterminer la tolérance et l'efficacité de l'embolisation des endofuites de type II persistantes associées à une croissance du sac anévrisimal.

## **II. MATERIEL ET METHODE**

Nous avons réalisé une étude rétrospective à partir des patients embolisés pour une endofuite de type II au CHU de Bordeaux dans le service du Pr Grenier. Les données médicales et d'imagerie ont été actualisées et analysées, en se concentrant sur la morbi-mortalité, la régression de l'endofuite et la diminution de taille du sac anévrisimal.

### **A. PATIENTS**

Entre 2008 et 2015, 28 patients consécutifs ont été traités par embolisation intra-artérielle ou par ponction directe. Les patients étaient 25 hommes et 3 femmes, avec un âge médian était de 75,3 ans (59-90ans). Les patients ont été traités initialement par EVAR pour anévrisme de l'aorte abdominale (1 en cas d'urgence). Les techniques d'EVAR ont consisté à 25 EVAR pour AAA sous-rénale, à 2 f-EVAR (2 artères rénales) et à 1 c-EVAR avec 3 cheminées (artères rénales et AMS) pour un AAA juxta-rénal. Tous les patients ont bénéficié d'un suivi clinique et d'une imagerie par TDM avec un protocole standardisé (12) : pré-contraste,

phase artérielle et la phase portale. Le diamètre maximal du sac anévrismal sur TDM a été mesuré et comparé au TDM avant embolisation. Après discussion en comité multidisciplinaire avec des chirurgiens vasculaires et des radiologues, l'embolisation a été proposée. Tous les patients avaient une endofuite persistante accompagnée d'une croissance du sac anévrismal supérieure à 5mm sur 2 TDM successif à 6 mois d'intervalle.

En première intention l'embolisation intra-artérielle a été tenté. Toutefois, en cas d'insuffisance rénale, d'artère lombaire tortueuse et de petit diamètre, ou en cas d'échec de l'embolisation intra-artérielle, l'embolisation percutanée a été proposé en alternative.

Les caractéristiques des patients sont résumées dans le tableau 5.

**Tableau 5 : Caractéristiques des patients**

<b>Patients (n=28)</b>	<b>Démographies</b>
Age	75,35 (59-90)
Sexe	25 hommes, 3 femmes
Diamètre de l'anévrisme avant EVAR	58,76 (45-75)
Type de prothèse	11 Excluder (Gore ®), 7 Anaconda (Vascutek®), 5 Endurant (Medtronic®), 1 Powerlink AFX, 4 Zenith (Cook ® :1 EVAR, 2 f-EVAR 1c-EVAR)
Seconde intervention après EVAR	Ligature d'AL (2) Extension cuff pour endofuite de type I (2) C-EVAR pour endofuite de type I (1)
Durée après EVAR	26 mois (1-62)
Diagnostique de l'endofuite	9 précoces – 20 tardives (1 jour-46m)
Type d'endofuite (n=29)	Ila: 18 (13AL, 5AMI) Iib: 11 (8 AL, 3 AL+AMI)

Note – AMI : artère mésentérique inférieure ; AL : artère lombaire.

## **B. EMBOLISATION INTRA-ARTERIELLE**

Toutes les procédures ont été effectuées sur la même unité angiographique (Philips, Best, Pays-Bas), sous sédation consciente (en utilisant le midazolam et de fentanyl) et sous anesthésie locale après une évaluation pré-procédurale par un anesthésiste. Les anesthésistes ont effectué une surveillance continue durant le geste.

Après l'introduction percutanée d'un introducteur 5-Fr dans l'artère fémorale droite ou gauche, une aortographie globale a été effectuée pour confirmer la localisation de l'endofuite de type II. Secondairement, l'endofuite a été cathétérisée sélectivement à travers l'artère nourricière en utilisant d'abord une sonde 4F de type cobra sur un guide hydrophile (Glidecath; Terumo®, Tokyo, Japon). Le cathétérisme d'une artère lombaire (N = 17) se faisait via l'artère artère iliaque et le cathétérisme de l'artère mésentérique inférieure à travers l'arcade de Riolan via l'artère mésentérique supérieure (N = 8). Puis, une micro-cathétérisation a été réalisée selon une technique coaxiale avec un microcathéter DMSO compatible : le Progreat (Terumo® 2,8 Fr, Japon) ou le Marathon (EV3®, Inc., Irvine, CA, USA), pour accéder au plus près de la cavité de l'endofuite dite "nidus". Une angiographie à travers le cathéter et le microcathéter a confirmé la communication avec le sac anévrisimal aortique, et une attention particulière a été accordée à la recherche de plusieurs branches afférentes ou efférentes. Le matériel d'embolisation utilisé était le copolymère d'éthylène vinyle alcool (Onyx 18®, ev3 Irvine, CA, USA), et / ou des coils. Le but de l'enroulement initial de coils dans le sac anévrisimal était de réduire la vitesse d'écoulement du sang, et ensuite à diminuer le risque d'embolisation non cible (7) ; cette technique a aussi été utilisée lorsque l'endofuite est trop grande, afin de réduire la quantité

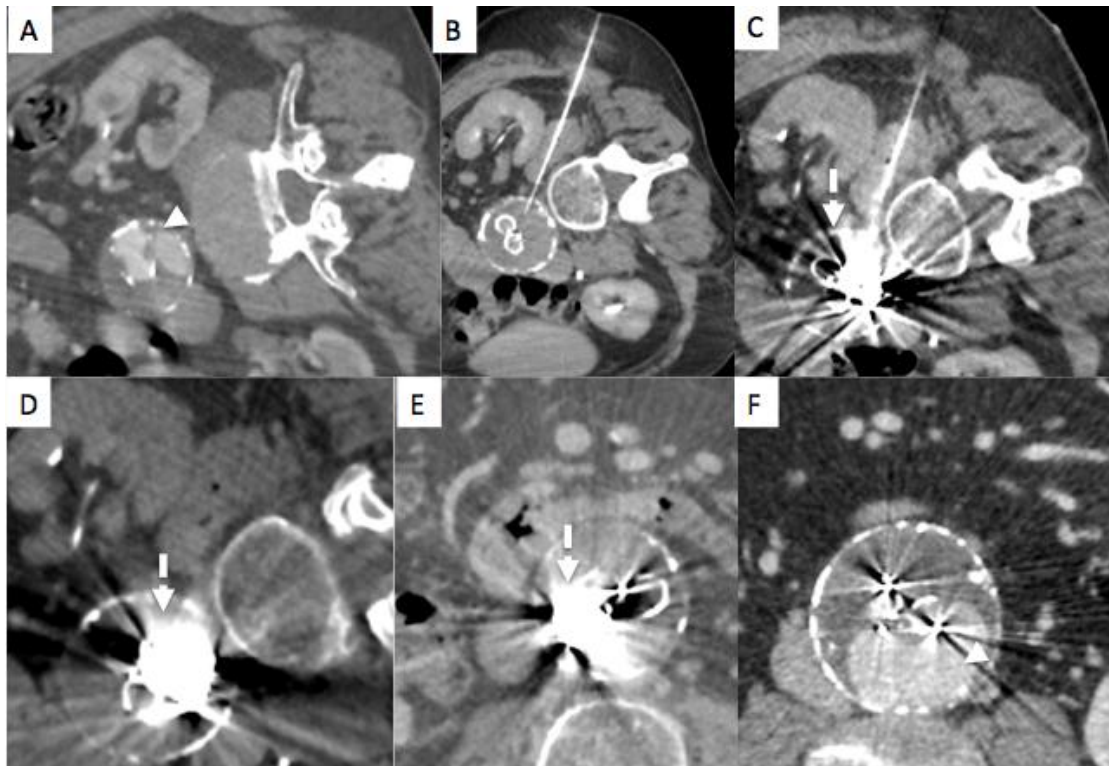
d'Onyx® nécessaire. Le radiologue interventionnel choisissait le volume d'Onyx® au cours de la procédure. L'Onyx® a été injecté lentement sous contrôle fluoroscopique lorsque la pointe du microcathéter était aussi proche que possible de l'endofuite, sous « road mapping » pour avoir le contrôle et la meilleure détection. L'Onyx® et les coils devaient remplir les vaisseaux nourriciers et l'endofuite complètement. Si le nidus n'a pas pu être cathétérisé, l'Onyx® a été injecté à partir de l'artère nourricière cathétérisée. Une angiographie de contrôle a été réalisée avec le cathéter.

### **C. EMBOLISATION PERCUTANEE PAR PONCTION DIRECTE TRANS-ABDOMINALE OU TRANS-LOMBAIRE**

Toutes les procédures ont été réalisées sous anesthésie locale, sous contrôle échographique, fluoroscopique et/ou TDM. En association au TDM, le système de fluoroscopie a été positionné de manière à effectuer une approche combinée. Tout d'abord l'endofuite de type II a été confirmée soit par une aortographie globale en cas de ponction sous US, soit par TDM. La ponction du sac anévrismal était réalisée à l'aide d'une aiguille de 22G. Lorsque le sac anévrismal était détectable en échographie, et pouvant être ponctionné en toute sécurité par voie trans-abdominale, une ponction écho-guidée était tentée. Sinon, la ponction du sac anévrismal sous TDM était réalisée par voie trans-lombaire, le patient en décubitus dorsal ou latéral. Le bon positionnement du cathéter était défini par un retour libre et pulsatile de sang à travers l'aiguille. Pour tous les patients, l'introduction d'un introducteur 4 Fr a été effectuée sous la surveillance fluoroscopique après échange sur guide. L'embolisation a été effectuée directement avec de l'Onyx® et des coils sous contrôle fluoroscopique.

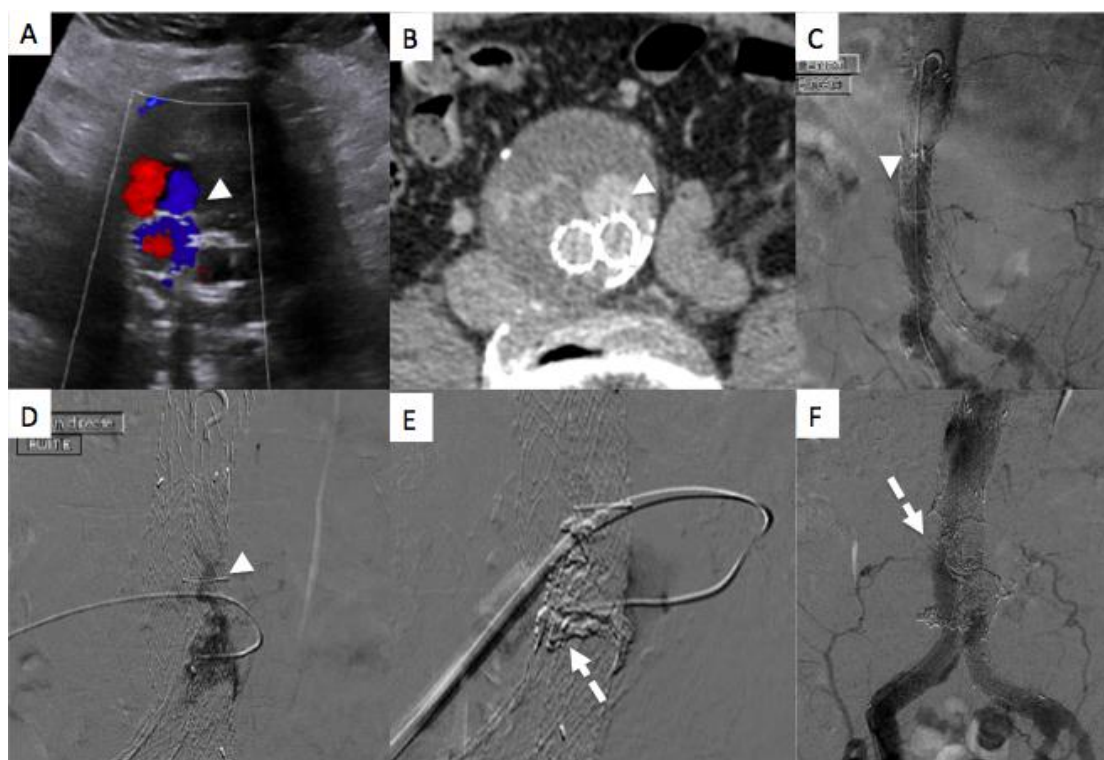


**Figure 27– Ponction directe sous TDM.**



- A- Angio-TDM chez un patient en décubitus latéral, endofuite postérieure (*tête de flèche*).
- B- Ponction directe du sac anévrisimal par voie trans-lombaire.
- C- Injection d'Onyx® (*flèche en pointillés*).
- D- TDM de contrôle per-embolisation : l'Onyx ® (*flèche en pointillés*) comble l'endofuite.
- E- TDM de contrôle a 6mois : Onyx ® (*flèche en pointillés*).
- F- TDM de contrôle a 6mois : persistance de l'endofuite (*tête de flèche*).

**Figure 28- Ponction directe sous échographie.**



- A- US : endofuite antérieure (*tête de flèche*).
- B- Coupe axiale d'un angio-TDM : endofuite antérieure (*tête de flèche*).
- C- Artériographie : endofuite de type II (*tête de flèche*) via l'artère lombaire L4 gauche.
- D- Ponction directe du sac anévrysmal par voie trans-abdominale et injection de produit de contraste opacifiant l'endofuite (*tête de flèche*).
- E- Injection d'Onyx® directement dans l'endofuite (*flèche en pointillés*).
- F- Artériographie : absence de persistance d'endofuite, l'Onyx ® comble l'endofuite (*flèche en pointillés*).

#### **D. GESTION POST-PROCEDURALE**

Après l'embolisation les patients ont été admis au service de chirurgie vasculaire, pendant un jour, pour obtenir une surveillance de la douleur, de l'accès fémoral et de la fonction rénale (MDRD). Les patients sont sortis de l'hôpital 24 heures après l'embolisation.

## **E. SUIVI CLINIQUE ET EN IMAGERIE**

Un suivi clinique et d'imagerie prospectif a été réalisé jusqu'en 2015. La fonction rénale a été surveillée pour tous les patients. Les complications ont été enregistrées jusqu'à la dernière visite du patient. L'imagerie de suivi a été obtenue par TDM dans notre établissement ou à l'extérieur, avec le protocole standard pour l'évaluation de l'endoprothèse (12). Une échographie avec injection de contraste ou une IRM ont été proposées chez les patients ayant une fonction rénale altérée, avec des stents à base de nitinol (mais pas avec les stents à base d'Elgiloy, non compatibles avec l'IRM). Le but de cette imagerie de suivi était d'évaluer la réduction ( $\leq 5$  mm) ou la stabilité du diamètre par TDM (39). En présence d'endofuite résiduelle, une attention particulière a été accordée à la recherche de reperméabilisation des vaisseaux collatéraux et à la recherche de nouveau(x) vaisseau(x) nourricier(s) ; ces cas ont été considérés comme des échecs techniques et une nouvelle session d'embolisation a été planifiée en cas de croissance du sac anévrysmal de plus de 5mm.

## **F. CRITERES DE JUGMENT**

Le critère d'évaluation primaire de l'étude était la tolérance de l'embolisation des endofuites de type II survenant après EVAR, définie par l'absence de complications classés selon le système de classement Clavien-Dindo(161) et de la Société de radiologie interventionnelle (SIR)(162). La durée de la procédure (min) et le produit dose surface (PDS en mG.cm<sup>2</sup>) ont été obtenus. La fonction rénale (ml / min) a été estimée par la formule MDRD. Les critères secondaires étaient :

- 1) Le succès technique, défini par la capacité à cathétériser l'endofuite et à l'emboliser;
- 2) L'efficacité technique et clinique primaire, définies respectivement par une occlusion complète de endofuite et la stabilisation (inférieure ou égale à 5mm de diamètre) du sac anévrismal évalués sur les premiers TDM;
- 3) l'efficacité technique et clinique secondaire définies respectivement par une embolisation complète de l'endofuite quel que soit le nombre de procédures d'embolisation et la stabilisation du sac anévrismal sur le dernier TDM.

### **G. ANALYSE STATISTIQUE**

Un radiologue, à travers les images des TDM et des dossiers médicaux, a rétrospectivement analysé toutes les données des patients. Sur chaque TDM, le diamètre maximal de l'anévrisme a été noté. La durée de fluoroscopie et le produit dose surface (PDS) ont été enregistrés. Les moyennes, les écarts types et les médianes ont été évaluées pour la distribution des variables quantitatives continues. Les statistiques descriptives ont été utilisées pour résumer les résultats. L'analyse statistique a été réalisé avec les test de Fisher, le test du  $\chi^2$  indépendant, le test de Wilcoxon's pour les variables paramétriques, et  $P < 0,05$  était considéré comme significatif (STATA©, College Station, Texas, USA).

## **III. RESULTATS**

### **A. PROCEDURES ET TOLERANCE**

Les patients ont bénéficié au total de 35 procédures, dont 25 embolisation intra-artérielle et 10 une embolisation percutanée par ponction directe. Quel que soit le nombre ou le type d'embolisation, la réussite technique globale était de 77,1%

(27/35). Pour l'approche endovasculaire (N = 25), un succès technique a été observé chez 68% (17/25). Lorsque la technique endovasculaire a échoué (N = 2) ou dans le cas d'artères lombaires tortueuses et de petits calibres (N = 7) et en cas d'insuffisance rénale (N = 1), une embolisation percutanée par ponction directe du sac anévrysmal a été proposée. Le succès technique était de 100% (10/10) pour cette technique (p = 0,02). Parmi toutes les procédures (N = 35), l'embolisation a été réalisée uniquement dans le nidus dans 10 cas (28.6%, 10/35), uniquement dans la branche collatérale dans 8 cas (22.8%, 8/35) et dans le nidus et la branche collatérale dans 17 cas (48.57%, 17/35) (tableau 6). L'Onyx® a été utilisé dans 29 cas (82,8%, 29/35), les coils seuls dans 1 cas (2.8%, 1/35), et l'association des deux dans 5 cas (14.2%, 5/35). Le volume moyen d'Onyx® injecté était de 2,2ml (intervalle 0.5-9ml), inférieur à la dose toxique (600 mg / kg) (169).

La durée médiane de fluoroscopie de la procédure était de 45,9 minutes (16-97 minutes) et le PDS était de 419 mG.cm<sup>2</sup> (30-1200 mG.cm<sup>2</sup>). La fonction rénale n'a pas varié avec une clairance moyenne de 72.4ml / min (intervalle 24-123) avant l'embolisation et de 74.6ml / min (intervalle, 45-125) par la suite (p = NS). Aucun effet indésirable grave n'a été signalé. Pendant le suivi, quatre patients (14,28%) sont décédés en raison de comorbidités (15 mois, intervalle 4-24). L'extravasation d'Onyx® est survenue chez 1 patient dans l'espace rétropéritonéal après une embolisation trans-lombaire et un reflux d'Onyx® est survenu chez 1 patient dans les branches fessières à partir d'une embolisation intra-artérielle via une artère lombaire, toutes deux sans aucun symptôme. La médiane de durée d'hospitalisation était de 2 jours.

## **F. RESULTATS**

Parmi tous les patients (n = 28), 29 endofuites de type II ont finalement été embolisées. Un patient a eu 2 embolisations car une seconde endofuite de type II a été découverte 25 mois après l'embolisation d'une première endofuite de type II. Les patients ont été traités en moyenne 26 mois (1-62 mois) après EVAR. 9 endofuites de type II précoces (<6 mois) et 20 endofuites de type II tardives (> 6 mois) ont été observées. 18 ont été classées comme des endofuites de type IIa (5 AMI, 13 AL) et 11 de type IIb (8 AL, 3 AL et AMI) (tableau 4). Le suivi moyen par TDM était 17,03 mois (1-49). L'efficacité clinique primaire était 75% (21/28). 7 patients ont eu un échec clinique initial (n=7, 25%, 7/28), pour une endofuite de type II résiduelle (n = 6), et une nouvelle endofuite de type II (n = 1). Des embolisations supplémentaires (n=6, 21.4%, 6/28) ont été réalisées, avec 5 succès, 1 patient (3.6%, 1/28) a été embolisé une troisième fois avec succès. L'efficacité clinique secondaire était donc de 96.4% % (27/28).

Durant le suivi, des endofuites de type I (N = 3) ont été traitées 10 mois après l'embolisation (9-12), par 3 traitements endovasculaire, dont 1 associé à une embolisation, et une endofuite de type III (n = 1) a été traité 36 mois après l'embolisation par un traitement endovasculaire comportant une extension. Pour ces endofuites de type I et III, le traitement a été satisfaisant, le sac anévrismal était stable après 11.5 mois de suivi (4-19 mois).

Le diamètre du sac anévrismal a diminué dans 17.8% (5/28 patients) de 13.7mm en moyenne (intervalle 6-22mm), est resté stable dans 78% (22/28 patients), et a augmenté dans 3.5%, (1/28 patient) de +10mm en 11 mois.

## **C. COMPARAISON DES PROCEDURES**

Au total 29 endofuites ont été embolisées chez 28 patients. L'efficacité technique globale primaire et secondaire était de 58,6% (17/29) et 71,4% (21/29), respectivement.

Pour l'embolisation intra-artérielle effectuée (75,8%, 22/29), l'efficacité technique primaire et secondaire était de 72,8% (16/22) et 81,8% (18/22), respectivement. Pour l'embolisation par ponction directe (24,1%, 7/29), l'efficacité technique primaire et secondaire était de 14,2% (1/7) et 42,8% (3/7) respectivement. Une différence significative a été observée pour l'efficacité primaire, mais pas pour l'efficacité secondaire technique ( $p = 0,02$  et  $p = 0,14$ ). L'embolisation totale de l'endofuite affectait significativement les résultats. Quelles que soient les techniques, lorsque les endofuites ont été totalement embolisées ( $n = 12$ ), c'est à dire que l'embolisation inclut le nidus et les collatérales, l'efficacité technique secondaire et primaire étaient tous les deux de 100% (12/12). Une différence significative a été observée si l'embolisation était complète par rapport aux embolisations incomplètes ( $p < 0,001$  et  $p = 0,009$ ). Pour les 6 procédures avec seulement une embolisation du nidus, l'efficacité technique primaire et secondaire était de 33,3% (2/6) et 50% (3/6) ( $p = 0,35$  et  $p = 0,31$ ), respectivement. Pour les 8 procédures avec seulement une embolisation de la branche collatérale, l'efficacité technique primaire et secondaire était de 37,5% (3/8) et 62,5% (5/8) ( $p = 0,23$  et  $p = 0,65$ ). Pour les 3 procédures avec embolisation du nidus et embolisation d'une branche collatérale sur deux, l'efficacité technique primaire et secondaire était de 0% (0/0) et 33,3% (1/3) ( $p = 0,07$  et  $p = 0,19$ ).

Le succès de l'embolisation dépendait significativement du type et du nombre de branche collatérale. Quand l'origine était uniquement l'AMI ( $n = 5$ ), l'efficacité

technique primaire et secondaire étaient tous les deux de 100% (5/5) (p = 0,05 et p = 0,28), respectivement. Lorsque seulement une artère lombaire a été impliqué (n = 13), l'efficacité technique primaire et secondaire ont tous deux été de 84,6% (11/13) (p = 0,02 et p = 0,4), respectivement. Si l'AMI et l'artère lombaire ont été impliqué (n = 3), l'efficacité technique primaire et secondaire étaient de 33,3% (1/3) (p = 0,56) et 66,7% (2/3) (p = 1), respectivement. Lorsque deux ou plusieurs artères lombaires ont été impliqué (n = 8), l'efficacité technique primaire et secondaire étaient significativement plus faible, de 0% (0/8) (p <0,001) et 37,5% (3/8) (p = 0,02) respectivement. L'efficacité technique primaire et secondaire de l'embolisation des endofuites complexes (de type IIb) est donc de 9.1% (1/11) et de 41% (5/11) respectivement

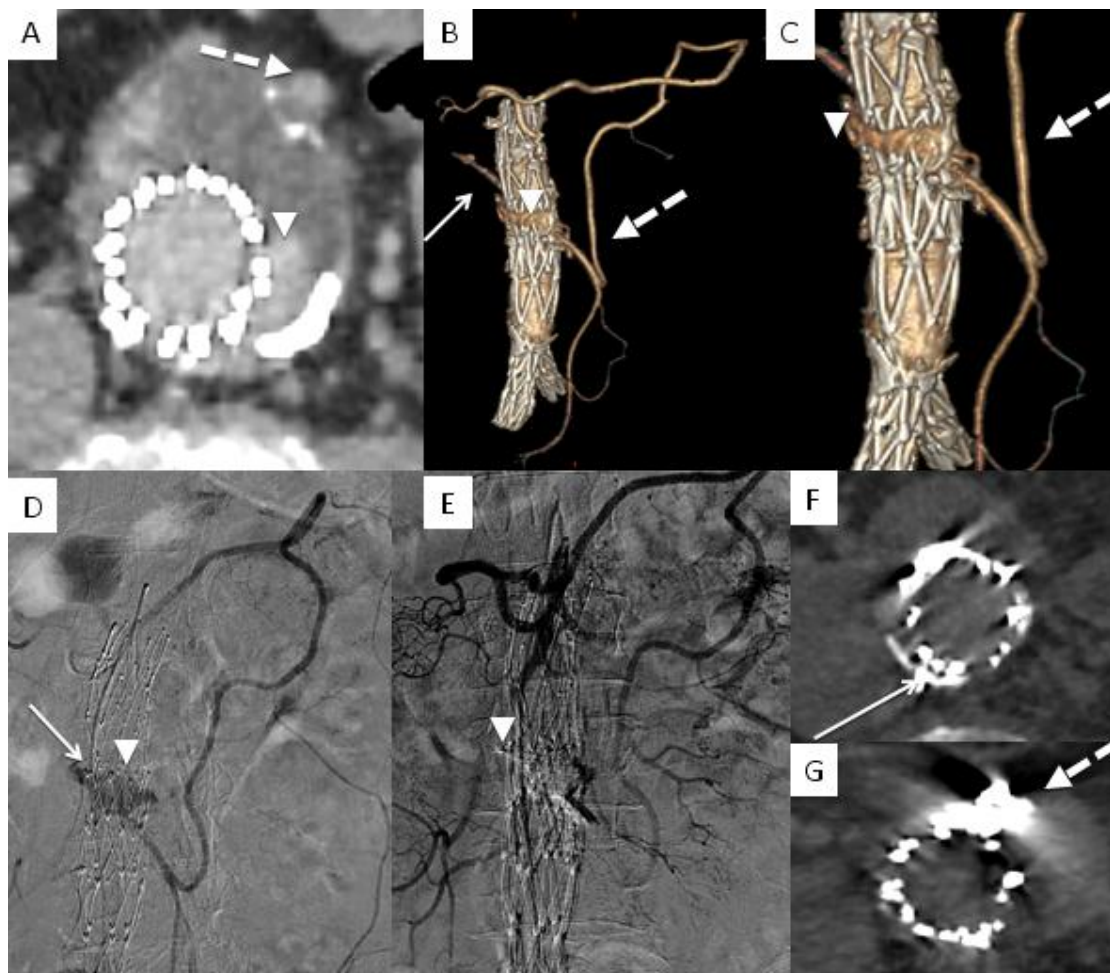
**Tableau 6 : Efficacité technique primaire et secondaire.**

	N	Efficacité technique primaire (%)	P	Efficacité technique secondaire (%)	P
<b>Total</b>	29	58.6 (17)	-	71.4 (21)	-
<b>Technique</b>					
- endovasculaire	22	72.8 (16)	0.02	81,8 (18)	0.14
- ponction directe	7	14.28 (1)		42.8 (3)	
<b>Embolisation</b>					
- complète	12	100 (12)	<0.001	100 (12)	0.009
- nidus	6	33.3 (2)	0.35	50 (3)	0.31
-artère nourricière	8	37.5 (3)	0.23	62.5 (5)	0.65
-nidus et 1/2 artère nourricière	3	0 (0)	0.07	33.3 (1)	0.19
<b>Origine de l'artère nourricière</b>					
- AMI	5	100 (5)	0.05	100 (5)	0.28
- AL	13	83.3 (11)	0.02	84.6 (11)	0.4
- AMI et AL	3	33.3 (1)	0.56	66.7 (2)	1
- multiple AL	8	0 (0)	<0.001	37.5 (3)	0.02

Note – AMI : artère mésentérique inférieure ; AL : artère lombaire.

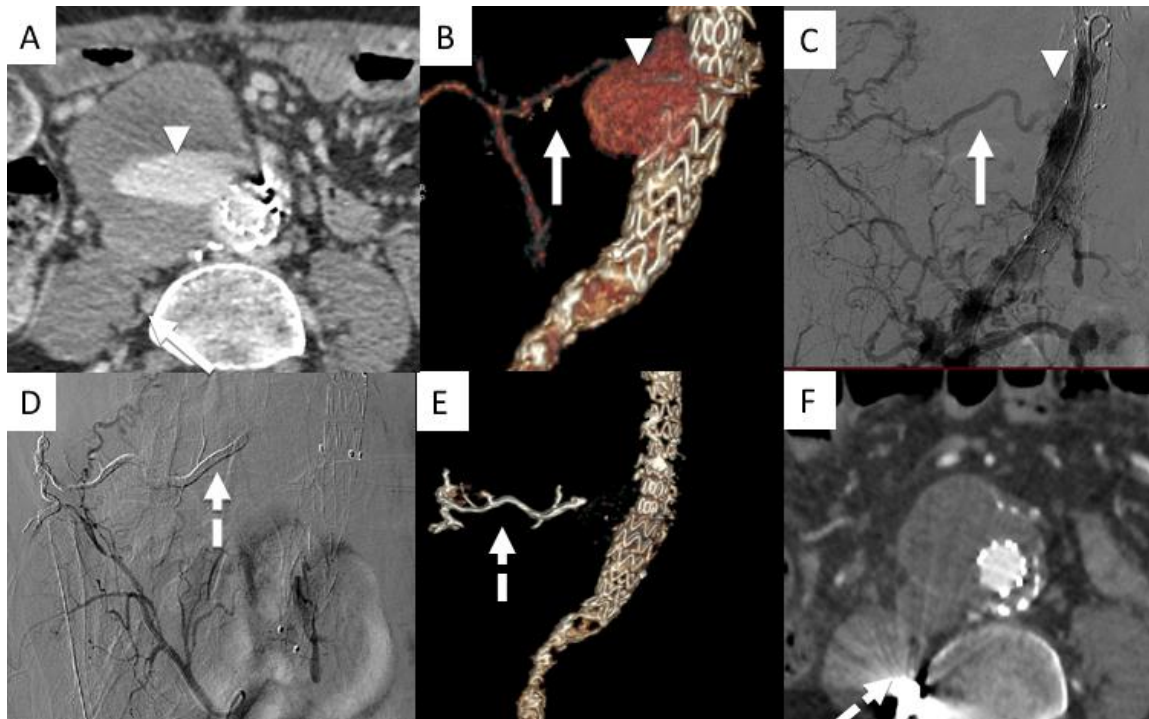


**Figure 29- Embolisation d'une endofuite de type IIB.**



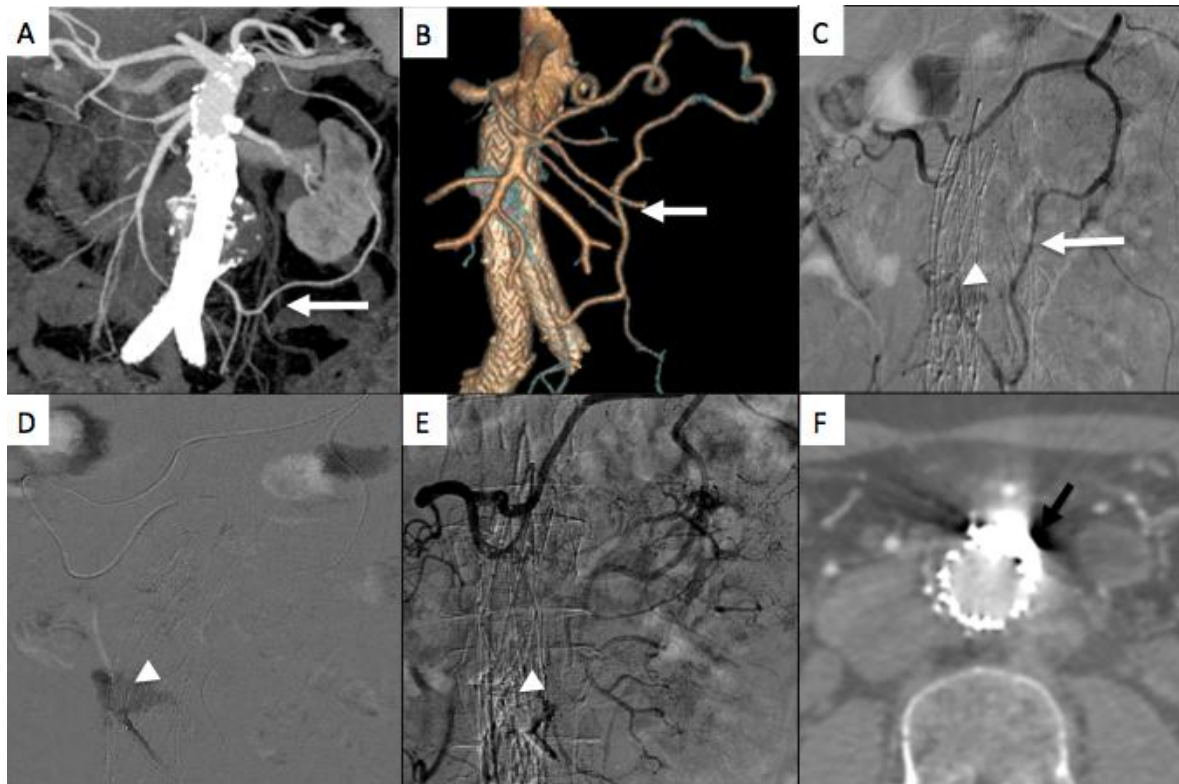
- A- Coupe axiale d'un angio-TDM: endofuite postérieure (*tête de flèche*), AMI
- B- Reconstruction 3D VR d'un angio-TDM: arcade de Riolan (*flèche en pointillés*), endofuite (*tête de flèche*).
- C- Reconstruction 3D VR d'un angio-TDM: arcade de Riolan (*flèche en pointillés*), endofuite (*tête de flèche*), artère lombaire droite (*flèche*).
- D- Opacification de l'AMS: AMI, endofuite (*tête de flèche*),
- E- Embolisation à l'Onyx® (*tête de flèche*) de l'artère lombaire droite, de l'endofuite et de l'AMI.
- F- Angio-TDM de contrôle à 6 mois: Onyx® dans l'artère lombaire droite (*flèche*).
- G- Angio-TDM de contrôle à 6 mois: Onyx® dans l'AMI (*flèche en pointillés*).

**Figure 30–Embolisation intra-artérielle d'une endofuite de type IIA à travers l'artère lombaire droite (L4).**



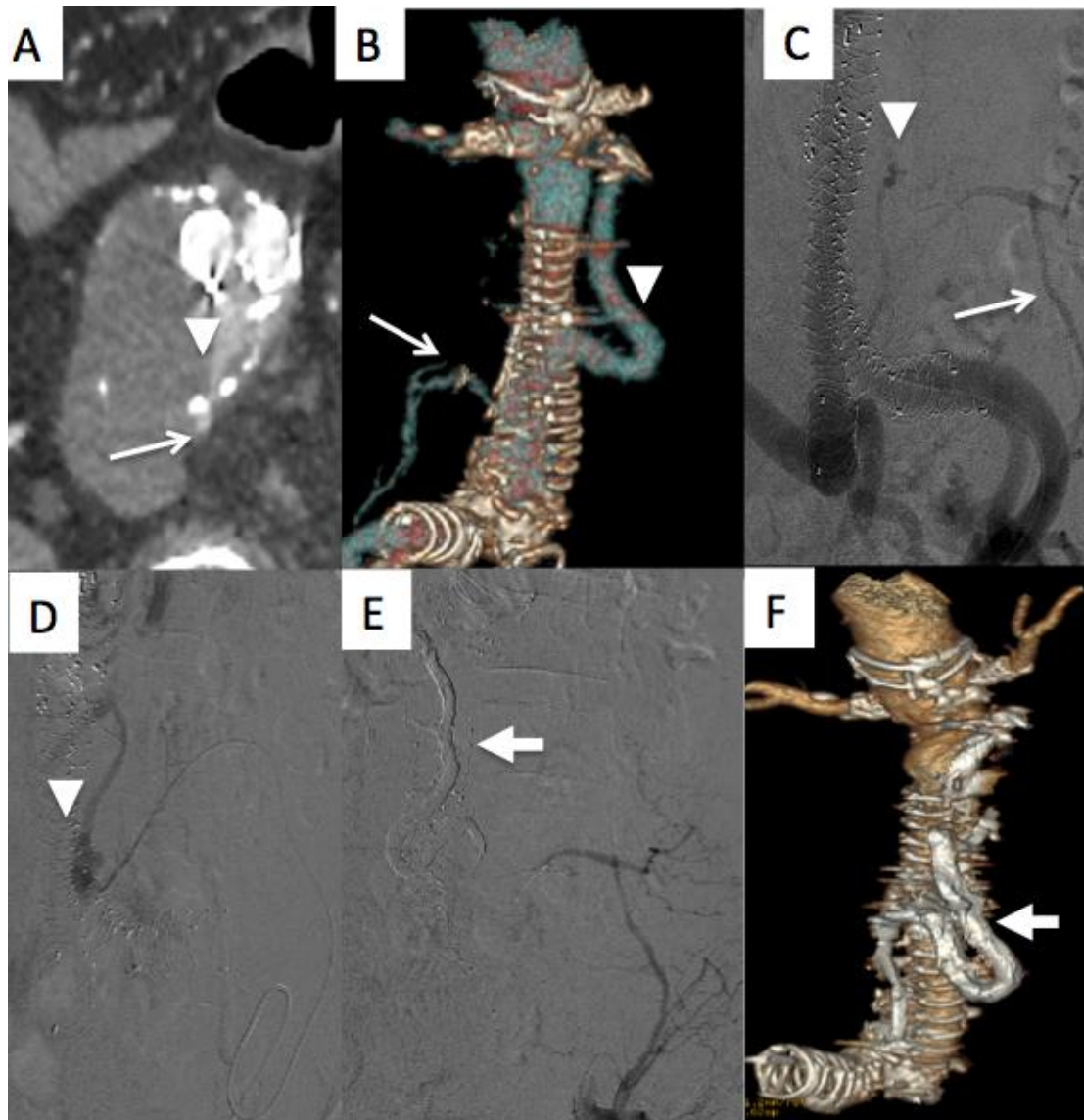
- A- Angio-TDM avant embolisation : endofuite (*tête de flèche*), le diamètre du sac anévrismal mesure 73.5mm.
- B- Reconstruction 3D VR d'un angio-TDM: endofuite (*tête de flèche*) provenant de l'artère lombaire L4 droite (*flèche*).
- C- L'artériographie montre l'artère nourricière (*flèche*) et l'endofuite (*tête de flèche*).
- D- Impossibilité de cathétériser le nidus : embolisation à partir de l'artère nourricière avec de l'Onyx® (*flèche en pointillés*).
- E- Reconstruction 3D VR d'un angio-TDM 7 mois après l'embolisation : Onyx ® dans l'artère lombaire gauche (*flèche en pointillés*).
- F- Angio-TDM 7 mois après l'embolisation: absence d'endofuite persistante et nette diminution du diamètre du sac anévrismal (54.7mm), Onyx ® dans l'artère lombaire gauche (*flèche en pointillés*).

**Figure 31- Embolisation intra-artérielle d'une endofuite de type II via l'AMI.**



- A- Reconstruction coronale d'un angio-TDM, arcade de Riolan (*flèche*).
- B- Reconstruction 3D VR d'un angio-TDM, arcade de Riolan (*flèche*).
- C- Cathétérisation sélective de l'AMI (*flèche*) et confirmation de l'endofuite de type II (*tête de flèche*).
- D- Microcathétérisme du nidus (*tête de flèche*) via l'AMI.
- E- Embolisation de l'endofuite et de l'ostium de l'AMI à l'Onyx ® (*tête de flèche*).
- F- Angio TDM de contrôle à 9 mois : absence d'endofuite résiduelle (*flèche noire*).

**Figure 32- Embolisation intra-artérielle d'une endofuite de type II via l'artère lombaire sur f-EVAR.**



- A- Coupe axiale d'un angio-TDM: endofuite (flèche) et l'artère lombaire (flèche blanche).
- B- Reconstruction 3D VR d'un angio-TDM: endofuite (tête de flèche) via l'artère lombaire (flèche blanche).
- C- Microcathétérisme de l'artère lombaire (flèche blanche).
- D- Microcathétérisme de l'endofuite (tête de flèche).
- E- Embolisation à l'Onyx® (grosse flèche blanche).
- F- Reconstruction 3D VR d'un angio-TDM à 9 mois: on visualise l'Onyx® dans le nidus et dans l'artère lombaire (grosse flèche blanche).

## IV. DISCUSSION

Comme démontré dans notre étude, l'embolisation apparaît efficace pour traiter les endofuites de type II, avec peu de complications. L'embolisation est proposée comme traitement de première intention pour les endofuites de type II persistantes (visibles sur 2 examens successifs) associées à une augmentation de croissance du sac anévrismal (supérieure à 5mm) (66,67,156,170). Alors que Stravopoulos et al (171) ont signalés 32% d'effets indésirables graves, le taux global de complications était beaucoup plus faible dans notre étude avec 2 complications asymptomatiques rapportées, une dans chaque technique. Sidloff et al (2) ont conclu que le taux de complications était significativement plus élevé avec l'embolisation intra-artérielle comparativement à la ponction directe ( $p = 0,03$ ). L'ischémie colique reste la complication la plus grave (134). Stavropoulos et al (171) ont décrit deux complications après embolisation par voie trans-lombaire à l'aide de NBCA : une ischémie mésentérique nécessitant une hémicolectomie droite et un hématome rétropéritonéal, sans complication dans le groupe embolisation intra-artérielle. Afin de limiter ces risques, et de réaliser une embolisation la plus complète possible, nous avons utilisé l'Onyx® avec succès (169,172–177). Un seul patient a été embolisé seulement avec des coils, c'était le premier patient de l'étude, et l'Onyx® n'était pas encore disponible au CHU de Bordeaux. Les coils ont un taux élevé de reperméabilisation (127), mais l'embolisation chez ce patient a été un succès technique et clinique.

L'exposition à court terme du DMSO et de l'Onyx® n'a pas été associée à d'anomalie sur les quatre endoprothèses aortiques couramment utilisés (Excluder, Zenith, AneuRx et Talent)(178). L'embolisation des endofuites de type II a tendance à normaliser la pression dans le sac anévrismal à travers une

approche mini-invasive (179), cependant, l'effet de l'embolisation avec l'Onyx® sur la transmission de la pression dans le sac n'a pas été étudiée. Alternativement, le NBCA peut être utilisé (58,180), il a l'avantage d'avoir un coût raisonnable, cependant il présente une faible viscosité, et une polymérisation rapide, ce qui augmente le risque d'embolisation non cible, avec un risque d'adhérence du microcathéter au vaisseau. L'Onyx® présente les inconvénients d'être cher, et d'entraîner des artefacts sur le TDM. Abularrage et al (172) ont rapportés de meilleur résultat avec l' Onyx® par rapport au groupe non Onyx® . Récemment une réaction allergique grave au DMSO a été décrite (181).

La durée de fluoroscopie et le PDS de la procédure était relativement longue, mais pour des doses et une durée inférieures à ce que recommande les recommandations (PDS inférieure à 500mG/cm<sup>2</sup> et durée de fluoroscopie inférieure à 60 minutes)(182), et nous n'avons pas observé d'effets déterministes liés à la dose de rayonnement après l'embolisation. De plus, il n'y avait pas de modification significative de la fonction rénale avant et après l'embolisation, confirmant la tolérance de l'embolisation. Dans notre étude, l'efficacité technique primaire était de 58.6 % et l'efficacité technique secondaire de 71,4%. Ces résultats sont comparables aux autres études avec une efficacité technique qui varie entre 55 et 88% (59,65,171,173,174,180,183,184). La procédure d'embolisation est possible pour chaque radiologue avec une expérience de microcathétérisme, en utilisant des techniques développées pour les embolisations des malformations artérioveineuses (MAV)(54). Comme observé dans les MAV, l'efficacité de l'embolisation des endofuites de type II est obtenue par l'embolisation complète

du nidus et des branches d'alimentation. Une différence significative a été observée sur l'efficacité primaire entre l'embolisation complète et l'embolisation incomplète dans notre étude. L'Onyx® comme expliqué précédemment semble être utile pour atteindre l'obturation complète, si l'embolisation est incomplète, le nidus est repris en charge par d'autre collatérale.

Diverses techniques d'embolisation ont été décrites, l'embolisation intra-artérielle, trans-cave, la ponction directe trans-lombaire ou trans-abdominale (138 - 139). Toutes ces techniques ont des avantages et des inconvénients spécifiques. La voie intra-artérielle est une approche faisable notamment lorsque l'endofuite provient de l'AMI (2), mais peut être difficile pour des artères fines et tortueuses. La voie trans-cave, que nous n'utilisons pas dans le service, serait moins à risque hémorragique que la ponction directe (185), et peut être envisagée lorsque l'endofuite est sur le coté droit du sac anévrysmal aortique et que la VCI est en contact étroit avec l'aorte (156). La ponction directe permet l'embolisation directe du nidus, selon l'emplacement de l'endofuite, la ponction trans-abdominale (endofuite antérieure) ou la ponction trans-lombaire (endofuite postérieure) peuvent être proposées. Cependant, nos résultats suggèrent que l'embolisation semble plus efficace lorsque l'occlusion complète du nidus et des branches d'alimentation est obtenue (174), ce qui reste difficile avec la technique de ponction directe, même avec l'utilisation d'un microcathéter, l'embolisation des branches nourricières apparaît difficilement contrôlable. En 2009, Stavropoulos et al (171) ne retrouvait pas de différence significative d'efficacité clinique entre les deux techniques, ce qui est en discordance avec nos résultats. Récemment, des nouvelles techniques d'embolisation utilisant le cone-beam-TDM(186-188)ou une approche trans-

pédiculaire (189) ont été utilisées avec succès et pourraient être prometteur pour l'amélioration de ces procédures. Comme montré dans notre étude, l'efficacité technique de l'embolisation intra-artérielle reste nettement plus élevée. Il pourrait être recommandé d'effectuer une embolisation intra-artérielle en première option (10), si le nidus ne peut pas être facilement cathétérisé par l'artère d'alimentation (trop petite ou trop tortueuse), l'embolisation percutanée doit être tentée.

Les résultats dépendent fortement de la complexité de l'endofuite. Dans notre étude, les endofuites de type II provenant de l'AMI avaient une meilleure efficacité technique (100% primaire et secondaire) par rapport aux autres. Cette hypothèse est étayée par les résultats de Gallagher et al (59) qui ont montrés 72% d'efficacité technique primaire et 100% d'efficacité technique secondaire pour les endofuites provenant des AMI. Notre étude a montré que l'embolisation des endofuites provenant des artères lombaires est plus difficile, comparable aux résultats Gallagher et al (59) qui obtenaient respectivement 17% et 40% d'efficacité clinique primaire et secondaire à 2 ans. Il a été suggéré que ces endofuites de type II complexes venant des artères lombaires avec un flux bidirectionnel pouvaient être des facteurs prédictifs d'augmentation du diamètre du sac anévrismal (59,110,111,174). Sans embolisation complète de toutes les artères nourricières, la dynamique des flux change et d'autres artères communicantes prennent le relai pour drainer l'endofuite(171), annihilant l'effet de l'embolisation. Fait intéressant, un patient traité avec succès pour une endofuite de type II provenant de l'AMI a présenté une nouvelle endofuite de type II complexe 25 mois après la première embolisation intra-artérielle. Initialement il n'y avait pas branches nourricières lombaires sur la première



embolisation et sur le TDM. Solies et al (38) ont rapporté un cas similaire, leur hypothèse est que la seconde endofuite était présente initialement mais n'a pas été suffisante pour être détectée. Avec le CEUS, une meilleure interprétation de la dynamique de l'endofuite peut être faite, ce qui permettrait de mieux déterminer les portes d'entrée et de sortie de l'endofuite (10), afin de mieux cibler l'embolisation.

Dans notre étude 3 patients ont été traités par ligature chirurgicale avant l'embolisation, sans efficacité technique ou clinique, en discordance avec les données de la littérature, Linsen et al ne retrouvait pas de récurrence d'endofuite (136).

Le traitement par conversion chirurgical présente un risque de mortalité plus élevé(147): 9,2% dans une méta-analyse récente, avec une différence significative entre le traitement en urgence (29,2%), et le traitement programmé (3,2%) (51). La durée d'hospitalisation après chirurgie est plus longue : 11,1 jours (71,148), avec 11,1% des patients hospitalisés en unité de soins intensifs (USI)(147), et il existe aussi un risque de dysfonction rénale aiguë: 1,5% (145).

Aucune rupture et aucun effet indésirable grave n'ont été signalés dans notre étude. Comparé à d'autres traitements, l'embolisation semble bien tolérée (174,190), ainsi l'embolisation intra-artérielle parait être la meilleure option (10). Le coût par patient d'une réintervention pour une endofuite de type II a été estimé a 28096€ +/- 30490€ (3), cependant une étude récente randomisée n'a pas montré de différence significative en terme de coût à deux ans entre le traitement EVAR et le traitement par chirurgie ouverte (35).

L'intérêt du traitement des endofuites de type II est toujours controversé, récemment Sidloff et al (191) ont montré que les patients avec une endofuite de type II, n'avaient pas plus de mortalité liée à l'anévrisme que les patients sans endofuite et ils avaient même une meilleure survie. Solis et al (38) n'ont trouvé aucune différence significative de variation de taille de l'anévrisme après embolisation entre les patients avec une endofuite persistante par rapport aux patients sans endofuites résiduelles. Les procédures d'embolisation ont été réalisées pendant 7 ans par un seul radiologue interventionnel, dans un seul centre, avec une approche prédominante intra-artérielle. La théorie de l'embolisation des endofuites de type II a changé au fil des ans, et l'embolisation seule de l'artère nourricière a été remplacé par une embolisation complète de l'endofuite. L'impact de l'embolisation des endofuites de type II devrait être précisé à plus long terme, car une efficacité clinique peut être observée aussi bien avec une embolisation incomplète qu'une embolisation complète(174). Walker et al (75) ont suggéré que les interventions sur les endofuites de type II peuvent modifier la perfusion du sac, changeant ainsi le cours de dégénérescence et de rupture du sac, ce qui signifie que les réinterventions réussies ou non confèrent un avantage de survie globale. Pour Karthikesalingam et al(192), ni un seuil sélectif d'intervention (expansion supérieure à 5mm du diamètre sac ou endofuite de type II lombaire persistante de plus de 6 mois), ni un seuil agressif (toute endofuite de type II lombaire persistante plus de 3 mois) étaient supérieurs à une approche conservatrice dans la prévention ou l'amélioration de la croissance du sac anévrisimal. Néanmoins, la persistance des endofuites de type II, malgré des réinterventions reste associé à la croissance du sac anévrisimal, qui augmente la mortalité liée à l'anévrisme (58).

Les principales limites de notre étude sont sa nature rétrospective, la population limitée et l'absence de groupe contrôle chirurgical. Durant cette étude, seul le plus grand diamètre a été mesuré alors que certaines études (87,88,109) ont montré que la modification de volume est détectée plus tôt qu'une modification de diamètre.

# CONCLUSION

En conclusion l'embolisation des endofuites de type IA, se présente comme une alternative efficace à la chirurgie, avec une faible morbidité. En particulier cette approche permet d'améliorer la prise en charge des patients présentant une endofuite de type IA sur c-EVAR. Les résultats méritent d'être analysés de façon prospective et à long terme.

L'embolisation des endofuites de type II présente une très faible morbidité, et est efficace à condition d'être le plus complet possible. La voie intra-artérielle est à privilégier en première intention, avec de meilleurs résultats, notamment lorsque l'endofuite provient de l'AMI. La ponction directe doit être proposée en seconde intention; nos résultats en sont en discrète discordance avec les données de la littérature.

# BIBLIOGRAPHIE

1. Walker TG, Kalva SP, Yeddula K, Wicky S, Kundu S, Drescher P, et al. Clinical practice guidelines for endovascular abdominal aortic aneurysm repair: written by the Standards of Practice Committee for the Society of Interventional Radiology and endorsed by the Cardiovascular and Interventional Radiological Society of Europe and the Canadian Interventional Radiology Association. *J Vasc Interv Radiol JVIR*. nov 2010;21(11):1632- 55.
2. Sidloff DA, Stather PW, Choke E, Bown MJ, Sayers RD. Type II endoleak after endovascular aneurysm repair. *Br J Surg*. sept 2013;100(10):1262- 70.
3. Jouhannet C, Alsac J-M, Julia P, Sapoval M, Batti S El, Di Primio M, et al. Reinterventions for Type 2 Endoleaks with Enlargement of the Aneurismal Sac after Endovascular Treatment of Abdominal Aortic Aneurysms. *Ann Vasc Surg*. janv 2014;28(1):192- 200.
4. Lee JT, Aziz IN, Lee JT, Haukoos JS, Donayre CE, Walot I, et al. Volume regression of abdominal aortic aneurysms and its relation to successful endoluminal exclusion. *J Vasc Surg*. déc 2003;38(6):1254- 63.
5. Ducasse E, Lepidi S, Brochier C, Deglise S, Berard X, Alberti D, et al. The « Open » Chimney Graft Technique for Juxtarenal Aortic Aneurysms with Discrepant Renal Arteries. *Eur J Vasc Endovasc Surg*. févr 2014;47(2):124- 30.
6. Matsumoto T, Tanaka S, Okadome J, Kyuragi R, Fukunaga R, Kawakubo E, et al. Midterm outcomes of endovascular repair for abdominal aortic aneurysms with the on-label use compared with the off-label use of an endoprosthesis. *Surg Today*. 18 juill 2014;
7. Wilson A, Zhou S, Bachoo P, Tambyraja AL. Systematic review of chimney and periscope grafts for endovascular aneurysm repair. *Br J Surg*. nov 2013;100(12):1557- 64.
8. Oderich GS, Greenberg RK, Farber M, Lyden S, Sanchez L, Fairman R, et al. Results of the United States multicenter prospective study evaluating the Zenith fenestrated endovascular graft for treatment of juxtarenal abdominal aortic aneurysms. *J Vasc Surg*. déc 2014;60(6):1420- 8.e1- 5.
9. Health C for D and R. Recently-Approved Devices - Zenith® Fenestrated AAA Endovascular Graft (with the adjunctive Zenith Alignment Stent) - P020018/S040 [Internet]. [cité 30 juill 2015]. Disponible sur: <http://www.fda.gov/MedicalDevices/ProductsandMedicalProcedures/DeviceApprovalsandClearances/Recently-ApprovedDevices/ucm300704.htm>
10. Rand T, Uberoi R, Cil B, Munneke G, Tsetis D. Quality improvement guidelines for imaging detection and treatment of endoleaks following

- endovascular aneurysm repair (EVAR). *Cardiovasc Intervent Radiol.* févr 2013;36(1):35- 45.
11. Stavropoulos SW, Charagundla SR. Imaging techniques for detection and management of endoleaks after endovascular aortic aneurysm repair. *Radiology.* juin 2007;243(3):641- 55.
  12. Moll FL, Powell JT, Fraedrich G, Verzini F, Haulon S, Waltham M, et al. Management of Abdominal Aortic Aneurysms Clinical Practice Guidelines of the European Society for Vascular Surgery. *Eur J Vasc Endovasc Surg.* janv 2011;41:S1- 58.
  13. Wanhainen A, Themudo R, Ahlström H, Lind L, Johansson L. Thoracic and abdominal aortic dimension in 70-year-old men and women--a population-based whole-body magnetic resonance imaging (MRI) study. *J Vasc Surg.* mars 2008;47(3):504- 12.
  14. Brown PM, Zelt DT, Sobolev B. The risk of rupture in untreated aneurysms: The impact of size, gender, and expansion rate. *J Vasc Surg.* févr 2003;37(2):280- 4.
  15. Peppelenbosch N, Buth J, Harris PL, van Marrewijk C, Fransen G. Diameter of abdominal aortic aneurysm and outcome of endovascular aneurysm repair: does size matter? A report from EUROSTAR. *J Vasc Surg.* févr 2004;39(2):288- 97.
  16. Powell JT, Brown LC, Greenhalgh RM, Thompson SG. The rupture rate of large abdominal aortic aneurysms: is this modified by anatomical suitability for endovascular repair? *Ann Surg.* janv 2008;247(1):173- 9.
  17. Lederle FA, Johnson GR, Wilson SE, Ballard DJ, Jordan WD, Blebea J, et al. Rupture rate of large abdominal aortic aneurysms in patients refusing or unfit for elective repair. *JAMA.* 12 juin 2002;287(22):2968- 72.
  18. Kent KC. Clinical practice. Abdominal aortic aneurysms. *N Engl J Med.* 27 nov 2014;371(22):2101- 8.
  19. Gomes MN, Choyke PL. Pre-operative evaluation of abdominal aortic aneurysms: ultrasound or computed tomography? *J Cardiovasc Surg (Torino).* avr 1987;28(2):159- 66.
  20. Sprouse LR, Meier GH, Parent FN, DeMasi RJ, Glickman MH, Barber GA. Is ultrasound more accurate than axial computed tomography for determination of maximal abdominal aortic aneurysm diameter? *Eur J Vasc Endovasc Surg Off J Eur Soc Vasc Surg.* juill 2004;28(1):28- 35.
  21. Kaladji A, Dumenil A, Mahé G, Castro M, Cardon A, Lucas A, et al. Safety and accuracy of endovascular aneurysm repair without pre-operative and intra-operative contrast agent. *Eur J Vasc Endovasc Surg Off J Eur Soc Vasc Surg.* mars 2015;49(3):255- 61.

22. Tacher V, Lin M, Desgranges P, Deux J-F, Grünhagen T, Becquemin J-P, et al. Image Guidance for Endovascular Repair of Complex Aortic Aneurysms: Comparison of Two-dimensional and Three-dimensional Angiography and Image Fusion. *J Vasc Interv Radiol*. nov 2013;24(11):1698- 706.
23. Alomran F, Desgranges P, Majewski M, You K, Kobeiter H. Image fusion for hybrid repair of dislocated superior mesenteric branch of a branched endovascular aortic graft. *J Vasc Surg*. sept 2013;58(3):798- 801.
24. Kobeiter H, Nahum J, Becquemin J-P. Zero-contrast thoracic endovascular aortic repair using image fusion. *Circulation*. 13 sept 2011;124(11):e280- 2.
25. Hertault A, Maurel B, Sobocinski J, Martin Gonzalez T, Le Roux M, Azzaoui R, et al. Impact of hybrid rooms with image fusion on radiation exposure during endovascular aortic repair. *Eur J Vasc Endovasc Surg Off J Eur Soc Vasc Surg*. oct 2014;48(4):382- 90.
26. Wolf F, Plank C, Beitzke D, Popovic M, Domenig CM, Weber M, et al. Prospective evaluation of high-resolution MRI using gadofosveset for stent-graft planning: comparison with CT angiography in 30 patients. *AJR Am J Roentgenol*. nov 2011;197(5):1251- 7.
27. Goshima S, Kanematsu M, Kondo H, Kawada H, Kojima T, Sakurai K, et al. Preoperative planning for endovascular aortic repair of abdominal aortic aneurysms: feasibility of nonenhanced MR angiography versus contrast-enhanced CT angiography. *Radiology*. juin 2013;267(3):948- 55.
28. Greenberg JI, Dorsey C, Dalman RL, Lee JT, Harris EJ, Hernandez-Boussard T, et al. Long-term results after accessory renal artery coverage during endovascular aortic aneurysm repair. *J Vasc Surg*. août 2012;56(2):291 - 6; discussion 296- 7.
29. Parodi JC, Palmaz JC, Barone HD. Transfemoral intraluminal graft implantation for abdominal aortic aneurysms. *Ann Vasc Surg*. nov 1991;5(6):491- 9.
30. Walker J, Tucker L-Y, Goodney P, Candell L, Hua H, Okuhn S, et al. Adherence to endovascular aortic aneurysm repair device instructions for use guidelines has no impact on outcomes. *J Vasc Surg*. mai 2015;61(5):1151- 9.
31. Greenhalgh RM, Brown LC, Kwong GPS, Powell JT, Thompson SG, EVAR trial participants. Comparison of endovascular aneurysm repair with open repair in patients with abdominal aortic aneurysm (EVAR trial 1), 30-day operative mortality results: randomised controlled trial. *Lancet*. 4 sept 2004;364(9437):843- 8.
32. Hertzner NR, Mascha EJ, Karafa MT, O'Hara PJ, Krajewski LP, Beven EG. Open infrarenal abdominal aortic aneurysm repair: the Cleveland Clinic experience from 1989 to 1998. *J Vasc Surg*. juin 2002;35(6):1145- 54.

33. Szilagyi DE, Smith RF, Elliott JP, Hageman JH, Dall'Olmo CA. Anastomotic aneurysms after vascular reconstruction: problems of incidence, etiology, and treatment. *Surgery*. déc 1975;78(6):800- 16.
34. Blankensteijn JD, de Jong SECA, Prinssen M, van der Ham AC, Buth J, van Sterkenburg SMM, et al. Two-year outcomes after conventional or endovascular repair of abdominal aortic aneurysms. *N Engl J Med*. 9 juin 2005;352(23):2398- 405.
35. Matsumura JS, Stroupe KT, Lederle FA, Kyriakides TC, Ge L, Freischlag JA, et al. Costs of repair of abdominal aortic aneurysm with different devices in a multicenter randomized trial. *J Vasc Surg*. janv 2015;61(1):59- 65.
36. Verhoeven ELG, Vourliotakis G, Bos WTGJ, Tielliu IFJ, Zeebregts CJ, Prins TR, et al. Fenestrated stent grafting for short-necked and juxtarenal abdominal aortic aneurysm: an 8-year single-centre experience. *Eur J Vasc Endovasc Surg Off J Eur Soc Vasc Surg*. mai 2010;39(5):529- 36.
37. Amiot S, Haulon S, Becquemin J-P, Magnan P-E, Lermusiaux P, Goueffic Y, et al. Fenestrated endovascular grafting: the French multicentre experience. *Eur J Vasc Endovasc Surg Off J Eur Soc Vasc Surg*. mai 2010;39(5):537- 44.
38. Lee JT, Greenberg JI, Dalman RL. Early experience with the snorkel technique for juxtarenal aneurysms. *J Vasc Surg*. avr 2012;55(4):935- 46; discussion 945- 6.
39. Linsen MAM, Jongkind V, Nio D, Hoksbergen AWJ, Wisselink W. Pararenal aortic aneurysm repair using fenestrated endografts. *J Vasc Surg*. juill 2012;56(1):238- 46.
40. Nordon IM, Hinchliffe RJ, Manning B, Ivancev K, Holt PJ, Loftus IM, et al. Toward an « off-the-shelf » fenestrated endograft for management of short-necked abdominal aortic aneurysms: an analysis of current graft morphological diversity. *J Endovasc Ther Off J Int Soc Endovasc Spec*. févr 2010;17(1):78- 85.
41. Sobocinski J, d'Utra G, O'Brien N, Midulla M, Maurel B, Guillou M, et al. Off-the-shelf fenestrated endografts: a realistic option for more than 70% of patients with juxtarenal aneurysms. *J Endovasc Ther Off J Int Soc Endovasc Spec*. avr 2012;19(2):165- 72.
42. Mertens R, Bergoeing M, Mariné L, Valdés F, Krämer A, Vergara J. Ventana fenestrated stent-graft system for endovascular repair of juxtarenal aortic aneurysms. *J Endovasc Ther Off J Int Soc Endovasc Spec*. avr 2012;19(2):173- 8.
43. Greenberg RK, Clair D, Srivastava S, Bhandari G, Turc A, Hampton J, et al. Should patients with challenging anatomy be offered endovascular aneurysm repair? *J Vasc Surg*. nov 2003;38(5):990- 6.



44. Ontario, Ministry of Health and Long-Term Care, Medical Advisory Secretariat, Ontario Health Technology Advisory Committee. Fenestrated endovascular grafts for the repair of juxtarenal aortic aneurysms an evidence-based analysis [Internet]. Toronto, Ont.: Medical Advisory Secretariat, Ontario Ministry of Health and Long-Term Care; 2009 [cité 16 mars 2014]. Disponible sur: <http://site.ebrary.com/id/10374217>
45. Patel RP, Katsargyris A, Verhoeven ELG, Adam DJ, Hardman JA. Endovascular aortic aneurysm repair with chimney and snorkel grafts: indications, techniques and results. *Cardiovasc Intervent Radiol.* déc 2013;36(6):1443- 51.
46. Lobato AC, Camacho-Lobato L. Endovascular treatment of complex aortic aneurysms using the sandwich technique. *J Endovasc Ther Off J Int Soc Endovasc Spec.* déc 2012;19(6):691- 706.
47. Patel A, Edwards R, Chandramohan S. Surveillance of patients post-endovascular abdominal aortic aneurysm repair (EVAR). A web-based survey of practice in the UK. *Clin Radiol.* juin 2013;68(6):580- 7.
48. EVAR trial participants. Endovascular aneurysm repair and outcome in patients unfit for open repair of abdominal aortic aneurysm (EVAR trial 2): randomised controlled trial. *Lancet.* 25 juill 2005;365(9478):2187- 92.
49. Schlösser FJV, Gusberg RJ, Dardik A, Lin PH, Verhagen HJM, Moll FL, et al. Aneurysm rupture after EVAR: can the ultimate failure be predicted? *Eur J Vasc Endovasc Surg Off J Eur Soc Vasc Surg.* janv 2009;37(1):15- 22.
50. White GH, Yu W, May J. Endoleak--a proposed new terminology to describe incomplete aneurysm exclusion by an endoluminal graft. *J Endovasc Surg Off J Int Soc Endovasc Surg.* févr 1996;3(1):124- 5.
51. Soulez G, Lerouge S, Salazkin I, Darsaut T, Oliva VL, Raymond J. Type I and collateral flow in experimental aneurysm models treated with stent-grafts. *J Vasc Interv Radiol JVIR.* févr 2007;18(2):265- 72.
52. Cao P, De Rango P, Verzini F, Parlani G. Endoleak after endovascular aortic repair: classification, diagnosis and management following endovascular thoracic and abdominal aortic repair. *J Cardiovasc Surg (Torino).* févr 2010;51(1):53- 69.
53. Harris PL, Vallabhaneni SR, Desgranges P, Becquemin JP, van Marrewijk C, Laheij RJ. Incidence and risk factors of late rupture, conversion, and death after endovascular repair of infrarenal aortic aneurysms: the EUROSTAR experience. European Collaborators on Stent/graft techniques for aortic aneurysm repair. *J Vasc Surg.* oct 2000;32(4):739- 49.
54. Solis MM, Ayerdi J, Babcock GA, Parra JR, McLafferty RB, Gruneiro LA, et al. Mechanism of failure in the treatment of type II endoleak with percutaneous coil embolization. *J Vasc Surg.* sept 2002;36(3):485- 91.

55. Soulez G, Lerouge S, Darsaut T, Salazkin I, Oliva VL, Raymond J. Role of the endothelial lining in endoleak formation and persistence after endovascular repair of aneurysm. *J Vasc Interv Radiol JVIR*. juill 2008;19(7):1070- 8.
56. Cornelissen SA, Verhagen HJM, van Herwaarden JA, Vonken E-JPA, Moll FL, Bartels LW. Lack of thrombus organization in nonshrinking aneurysms years after endovascular abdominal aortic aneurysm repair. *J Vasc Surg*. oct 2012;56(4):938- 42.
57. Lerouge S, Major A, Girault-Lauriault P-L, Raymond M-A, Laplante P, Soulez G, et al. Nitrogen-rich coatings for promoting healing around stent-grafts after endovascular aneurysm repair. *Biomaterials*. févr 2007;28(6):1209- 17.
58. Steinmetz E, Rubin BG, Sanchez LA, Choi ET, Geraghty PJ, Baty J, et al. Type II endoleak after endovascular abdominal aortic aneurysm repair: a conservative approach with selective intervention is safe and cost-effective. *J Vasc Surg*. févr 2004;39(2):306- 13.
59. Gallagher KA, Ravin RA, Meltzer AJ, Khan MA, Khan A, Coleman DM, et al. Midterm outcomes after treatment of type II endoleaks associated with aneurysm sac expansion. *J Endovasc Ther Off J Int Soc Endovasc Spec*. avr 2012;19(2):182- 92.
60. Zhou W, Blay E, Varu V, Ali S, Jin MQ, Sun L, et al. Outcome and clinical significance of delayed endoleaks after endovascular aneurysm repair. *J Vasc Surg*. avr 2014;59(4):915- 20.
61. van Marrewijk CJ, Fransen G, Laheij RJF, Harris PL, Buth J, EUROSTAR Collaborators. Is a type II endoleak after EVAR a harbinger of risk? Causes and outcome of open conversion and aneurysm rupture during follow-up. *Eur J Vasc Endovasc Surg Off J Eur Soc Vasc Surg*. févr 2004;27(2):128- 37.
62. Koole D, Moll FL, Buth J, Hobo R, Zandvoort HJA, Bots ML, et al. Annual rupture risk of abdominal aortic aneurysm enlargement without detectable endoleak after endovascular abdominal aortic repair. *J Vasc Surg*. déc 2011;54(6):1614- 22.
63. Chung R, Morgan RA. Type 2 Endoleaks Post-EVAR: Current Evidence for Rupture Risk, Intervention and Outcomes of Treatment. *Cardiovasc Intervent Radiol*. juin 2015;38(3):507- 22.
64. Verhoeven EL, Kapma MR, Groen H, Tielliu IF, Zeebregts CJ, Bekkema F, et al. Mortality of ruptured abdominal aortic aneurysm treated with open or endovascular repair. *J Vasc Surg*. déc 2008;48(6):1396- 400.
65. Baum RA, Carpenter JP, Golden MA, Velazquez OC, Clark TWI, Stavropoulos SW, et al. Treatment of type 2 endoleaks after endovascular repair of abdominal aortic aneurysms: Comparison of transarterial and translumbar techniques. *J Vasc Surg*. janv 2002;35(1):23- 9.

66. Jones JE, Atkins MD, Brewster DC, Chung TK, Kwolek CJ, LaMuraglia GM, et al. Persistent type 2 endoleak after endovascular repair of abdominal aortic aneurysm is associated with adverse late outcomes. *J Vasc Surg.* juill 2007;46(1):1- 8.
67. Jonker FHW, Aruny J, Muhs BE. Management of type II endoleaks: preoperative versus postoperative versus expectant management. *Semin Vasc Surg.* sept 2009;22(3):165- 71.
68. Chaikof EL, Blankensteijn JD, Harris PL, White GH, Zarins CK, Bernhard VM, et al. Reporting standards for endovascular aortic aneurysm repair. *J Vasc Surg.* mai 2002;35(5):1048- 60.
69. Chong CK, How TV, Gilling-Smith GL, Harris PL. Modeling endoleaks and collateral reperfusion following endovascular AAA exclusion. *J Endovasc Ther Off J Int Soc Endovasc Spec.* juin 2003;10(3):424- 32.
70. Zarins CK, White RA, Schwarten D, Kinney E, Diethrich EB, Hodgson KJ, et al. AneuRx stent graft versus open surgical repair of abdominal aortic aneurysms: multicenter prospective clinical trial. *J Vasc Surg.* févr 1999;29(2):292- 305; discussion 306- 8.
71. Espinosa G, Ribeiro Alves M, Ferreira Caramalho M, Dzieciuchowicz L, Santos SR. A 10-year single-center prospective study of endovascular abdominal aortic aneurysm repair with the talent stent-graft. *J Endovasc Ther Off J Int Soc Endovasc Spec.* avr 2009;16(2):125- 35.
72. Forbes TL, Harrington DM, Harris JR, DeRose G. Late conversion of endovascular to open repair of abdominal aortic aneurysms. *Can J Surg J Can Chir.* août 2012;55(4):254- 8.
73. Bryce Y, Rogoff P, Romanelli D, Reichle R. Endovascular repair of abdominal aortic aneurysms: vascular anatomy, device selection, procedure, and procedure-specific complications. *Radiogr Rev Publ Radiol Soc N Am Inc.* avr 2015;35(2):593- 615.
74. Kazi M, Thyberg J, Religa P, Roy J, Eriksson P, Hedin U, et al. Influence of intraluminal thrombus on structural and cellular composition of abdominal aortic aneurysm wall. *J Vasc Surg.* déc 2003;38(6):1283- 92.
75. Walker J, Tucker L-Y, Goodney P, Candell L, Hua H, Okuhn S, et al. Type II endoleak with or without intervention after endovascular aortic aneurysm repair does not change aneurysm-related outcomes despite sac growth. *J Vasc Surg.* 6 juin 2015;
76. Schlösser FJV, Gusberg RJ, Dardik A, Lin PH, Verhagen HJM, Moll FL, et al. Aneurysm rupture after EVAR: can the ultimate failure be predicted? *Eur J Vasc Endovasc Surg Off J Eur Soc Vasc Surg.* janv 2009;37(1):15- 22.
77. Drury D, Michaels JA, Jones L, Ayiku L. Systematic review of recent evidence for the safety and efficacy of elective endovascular repair in the

- management of infrarenal abdominal aortic aneurysm. *Br J Surg.* août 2005;92(8):937- 46.
78. Sapirstein W, Chandeysson P, Wentz C. The Food and Drug Administration approval of endovascular grafts for abdominal aortic aneurysm: an 18-month retrospective. *J Vasc Surg.* juill 2001;34(1):180- 3.
  79. Hirsch AT, Haskal ZJ, Hertzner NR, Bakal CW, Creager MA, Halperin JL, et al. ACC/AHA 2005 Practice Guidelines for the management of patients with peripheral arterial disease (lower extremity, renal, mesenteric, and abdominal aortic): a collaborative report from the American Association for Vascular Surgery/Society for Vascular Surgery, Society for Cardiovascular Angiography and Interventions, Society for Vascular Medicine and Biology, Society of Interventional Radiology, and the ACC/AHA Task Force on Practice Guidelines (Writing Committee to Develop Guidelines for the Management of Patients With Peripheral Arterial Disease): endorsed by the American Association of Cardiovascular and Pulmonary Rehabilitation; National Heart, Lung, and Blood Institute; Society for Vascular Nursing; TransAtlantic Inter-Society Consensus; and Vascular Disease Foundation. *Circulation.* 21 mars 2006;113(11):e463- 654.
  80. Garg T, Baker LC, Mell MW. Postoperative Surveillance and Long-term Outcomes After Endovascular Aneurysm Repair Among Medicare Beneficiaries. *JAMA Surg.* 8 juill 2015;
  81. Dias NV, Riva L, Ivancev K, Resch T, Sonesson B, Malina M. Is there a benefit of frequent CT follow-up after EVAR? *Eur J Vasc Endovasc Surg Off J Eur Soc Vasc Surg.* avr 2009;37(4):425- 30.
  82. Fearn S, Lawrence-Brown MMD, Semmens JB, Hartley D. Follow-up after endovascular aortic aneurysm repair: the plain radiograph has an essential role in surveillance. *J Endovasc Ther Off J Int Soc Endovasc Spec.* oct 2003;10(5):894- 901.
  83. Chabbert V, Otal P, Bouchard L, Soula P, Van TT, Kos X, et al. Midterm outcomes of thoracic aortic stent-grafts: complications and imaging techniques. *J Endovasc Ther Off J Int Soc Endovasc Spec.* juin 2003;10(3):494- 504.
  84. Pavone P, Di Cesare E, Di Renzi P, Marsili L, Ventura M, Spartera C, et al. Abdominal aortic aneurysm evaluation: comparison of US, CT, MRI, and angiography. *Magn Reson Imaging.* 1990;8(3):199- 204.
  85. Cayne NS, Veith FJ, Lipsitz EC, Ohki T, Mehta M, Gargiulo N, et al. Variability of maximal aortic aneurysm diameter measurements on CT scan: significance and methods to minimize. *J Vasc Surg.* avr 2004;39(4):811- 5.
  86. Ellis M, Powell JT, Greenhalgh RM. Limitations of ultrasonography in surveillance of small abdominal aortic aneurysms. *Br J Surg.* mai 1991;78(5):614- 6.

87. Koike Y, Ishida K, Hase S, Kobayashi Y, Nishimura J, Yamasaki M, et al. Dynamic Volumetric CT Angiography for the Detection and Classification of Endoleaks: Application of Cine Imaging Using a 320-Row CT Scanner with 16-cm Detectors. *J Vasc Interv Radiol.* août 2014;25(8):1172- 80.e1.
88. Fillinger M, Excluder Bifurcated Endoprosthesis Clinical Investigators. Three-dimensional analysis of enlarging aneurysms after endovascular abdominal aortic aneurysm repair in the Gore Excluder Pivotal clinical trial. *J Vasc Surg.* mai 2006;43(5):888- 95.
89. Prinssen M, Verhoeven ELG, Verhagen HJM, Blankensteijn JD. Decision-making in follow-up after endovascular aneurysm repair based on diameter and volume measurements: a blinded comparison. *Eur J Vasc Endovasc Surg Off J Eur Soc Vasc Surg.* août 2003;26(2):184- 7.
90. Czermak BV, Fraedrich G, Schocke MF, Steingruber IE, Waldenberger P, Perkmann R, et al. Serial CT volume measurements after endovascular aortic aneurysm repair. *J Endovasc Ther Off J Int Soc Endovasc Spec.* août 2001;8(4):380- 9.
91. Bargellini I, Cioni R, Petruzzi P, Pratali A, Napoli V, Vignali C, et al. Endovascular repair of abdominal aortic aneurysms: analysis of aneurysm volumetric changes at mid-term follow-up. *Cardiovasc Intervent Radiol.* août 2005;28(4):426- 33.
92. Caldwell DP, Pulfer KA, Jaggi GR, Knuteson HL, Fine JP, Pozniak MA. Aortic aneurysm volume calculation: effect of operator experience. *Abdom Imaging.* juin 2005;30(3):259- 62.
93. Abada HT, Sapoval MR, Paul J-F, de Maertelaer V, Mousseaux E, Gaux J-C. Aneurysmal sizing after endovascular repair in patients with abdominal aortic aneurysm: interobserver variability of various measurement protocols and its clinical relevance. *Eur Radiol.* déc 2003;13(12):2699- 704.
94. Bley TA, Chase PJ, Reeder SB, François CJ, Shinki K, Tefera G, et al. Endovascular abdominal aortic aneurysm repair: nonenhanced volumetric CT for follow-up. *Radiology.* oct 2009;253(1):253- 62.
95. Demehri S, Signorelli J, Kumamaru KK, Wake N, George E, Hanley M, et al. Volumetric quantification of type II endoleaks: an indicator for aneurysm sac growth following endovascular abdominal aortic aneurysm repair. *Radiology.* avr 2014;271(1):282- 90.
96. Müller-Wille R, Schötz S, Zeman F, Uller W, Güntner O, Pfister K, et al. CT Features of Early Type II Endoleaks after Endovascular Repair of Abdominal Aortic Aneurysms Help Predict Aneurysm Sac Enlargement. *Radiology.* mars 2015;274(3):906- 16.
97. Güntner O, Zeman F, Wohlgemuth WA, Heiss P, Jung EM, Wiggermann P, et al. Inferior mesenteric arterial type II endoleaks after endovascular repair of

- abdominal aortic aneurysm: are they predictable? *Radiology*. mars 2014;270(3):910- 9.
98. Stavropoulos SW, Marin H, Fairman RM, Carpenter JP, Litt HI, Itkin M, et al. Recurrent endoleak detection and measurement of aneurysm size with CTA after coil embolization of endoleaks. *J Vasc Interv Radiol JVIR*. oct 2005;16(10):1313- 7.
  99. Sommer WH, Becker CR, Haack M, Rubin GD, Weidenhagen R, Schwarz F, et al. Time-resolved CT angiography for the detection and classification of endoleaks. *Radiology*. juin 2012;263(3):917- 26.
  100. Task Group on Control of Radiation Dose in Computed Tomography. Managing patient dose in computed tomography. A report of the International Commission on Radiological Protection. *Ann ICRP*. 2000;30(4):7- 45.
  101. McDonald RJ, McDonald JS, Carter RE, Hartman RP, Katzberg RW, Kallmes DF, et al. Intravenous contrast material exposure is not an independent risk factor for dialysis or mortality. *Radiology*. déc 2014;273(3):714- 25.
  102. McDonald RJ, McDonald JS, Bida JP, Carter RE, Fleming CJ, Misra S, et al. Intravenous contrast material-induced nephropathy: causal or coincident phenomenon? *Radiology*. avr 2013;267(1):106- 18.
  103. McDonald JS, McDonald RJ, Carter RE, Katzberg RW, Kallmes DF, Williamson EE. Risk of intravenous contrast material-mediated acute kidney injury: a propensity score-matched study stratified by baseline-estimated glomerular filtration rate. *Radiology*. avr 2014;271(1):65- 73.
  104. Schmieder GC, Stout CL, Stokes GK, Parent FN, Panneton JM. Endoleak after endovascular aneurysm repair: Duplex ultrasound imaging is better than computed tomography at determining the need for intervention. *J Vasc Surg*. nov 2009;50(5):1012- 8.
  105. Raman KG, Missig-Carroll N, Richardson T, Muluk SC, Makaroun MS. Color-flow duplex ultrasound scan versus computed tomographic scan in the surveillance of endovascular aneurysm repair. *J Vasc Surg*. oct 2003;38(4):645- 51.
  106. d'Audiffret A, Desgranges P, Kobeiter DH, Becquemin JP. Follow-up evaluation of endoluminally treated abdominal aortic aneurysms with duplex ultrasonography: validation with computed tomography. *J Vasc Surg*. janv 2001;33(1):42- 50.
  107. Sternbergh WC, Greenberg RK, Chuter TAM, Tonnessen BH, Zenith Investigators. Redefining postoperative surveillance after endovascular aneurysm repair: recommendations based on 5-year follow-up in the US Zenith multicenter trial. *J Vasc Surg*. août 2008;48(2):278- 84; discussion 284- 5.

108. Pitton MB, Schweitzer H, Herber S, Schmiedt W, Neufang A, Kalden P, et al. MRI versus helical CT for endoleak detection after endovascular aneurysm repair. *AJR Am J Roentgenol.* nov 2005;185(5):1275- 81.
109. Arsicot M, Lathelize H, Martinez R, Marchand E, Picquet J, Enon B. Follow-up of aortic stent grafts: comparison of the volumetric analysis of the aneurysm sac by ultrasound and CT. *Ann Vasc Surg.* oct 2014;28(7):1618- 28.
110. Beeman BR, Doctor LM, Doerr K, McAfee-Bennett S, Dougherty MJ, Calligaro KD. Duplex ultrasound imaging alone is sufficient for midterm endovascular aneurysm repair surveillance: A cost analysis study and prospective comparison with computed tomography scan. *J Vasc Surg.* nov 2009;50(5):1019- 24.
111. Arko FR, Filis KA, Siedel SA, Johnson BL, Drake AR, Fogarty TJ, et al. Intrasac flow velocities predict sealing of type II endoleaks after endovascular abdominal aortic aneurysm repair. *J Vasc Surg.* janv 2003;37(1):8- 15.
112. Cantisani V, Ricci P, Grazhdani H, Napoli A, Fanelli F, Catalano C, et al. Prospective comparative analysis of colour-Doppler ultrasound, contrast-enhanced ultrasound, computed tomography and magnetic resonance in detecting endoleak after endovascular abdominal aortic aneurysm repair. *Eur J Vasc Endovasc Surg Off J Eur Soc Vasc Surg.* févr 2011;41(2):186- 92.
113. Mirza TA, Karthikesalingam A, Jackson D, Walsh SR, Holt PJ, Hayes PD, et al. Duplex ultrasound and contrast-enhanced ultrasound versus computed tomography for the detection of endoleak after EVAR: systematic review and bivariate meta-analysis. *Eur J Vasc Endovasc Surg Off J Eur Soc Vasc Surg.* avr 2010;39(4):418- 28.
114. Sarlon G, Lapierre F, Sarlon E, Bartoli M-A, Magnan PE, Branchereau A. [Endovascular aneurysm repair follow-up by unenhanced and contrast-enhanced duplex ultrasound]. *J Mal Vasc.* févr 2009;34(1):34- 43.
115. Gilabert R, Buñesch L, Real MI, García-Criado Á, Burrel M, Ayuso JR, et al. Evaluation of Abdominal Aortic Aneurysm after Endovascular Repair: Prospective Validation of Contrast-enhanced US with a Second-Generation US Contrast Agent. *Radiology.* juill 2012;264(1):269- 77.
116. Ayuso JR, de Caralt TM, Pages M, Rimbau V, Ayuso C, Sanchez M, et al. MRA is useful as a follow-up technique after endovascular repair of aortic aneurysms with nitinol endoprostheses. *J Magn Reson Imaging JMRI.* nov 2004;20(5):803- 10.
117. Merkle EM, Klein S, Krämer SC, Wisianowsky C. MR angiographic findings in patients with aortic endoprostheses. *AJR Am J Roentgenol.* mars 2002;178(3):641- 8.
118. van der Laan MJ, Bakker CJG, Blankensteijn JD, Bartels LW. Dynamic CE-MRA for endoleak classification after endovascular aneurysm repair. *Eur J Vasc Endovasc Surg Off J Eur Soc Vasc Surg.* févr 2006;31(2):130- 5.

119. Hilfiker PR, Quick HH, Pfammatter T, Schmidt M, Debatin JF. Three-dimensional MR angiography of a nitinol-based abdominal aortic stent graft: assessment of heating and imaging characteristics. *Eur Radiol.* 1999;9(9):1775- 80.
120. Wang Y, Truong TN, Yen C, Bilecen D, Watts R, Trost DW, et al. Quantitative evaluation of susceptibility and shielding effects of nitinol, platinum, cobalt-alloy, and stainless steel stents. *Magn Reson Med.* mai 2003;49(5):972- 6.
121. Habets J, Zandvoort HJA, Reitsma JB, Bartels LW, Moll FL, Leiner T, et al. Magnetic Resonance Imaging is More Sensitive than Computed Tomography Angiography for the Detection of Endoleaks after Endovascular Abdominal Aortic Aneurysm Repair: A Systematic Review. *Eur J Vasc Endovasc Surg.* avr 2013;45(4):340- 50.
122. Ichihashi S, Marugami N, Tanaka T, Iwakoshi S, Kurumatani N, Kitano S, et al. Preliminary experience with superparamagnetic iron oxide-enhanced dynamic magnetic resonance imaging and comparison with contrast-enhanced computed tomography in endoleak detection after endovascular aneurysm repair. *J Vasc Surg.* juill 2013;58(1):66- 72.
123. Resta EC, Secchi F, Giardino A, Nardella VG, Di Leo G, Flor N, et al. Non-contrast MR imaging for detecting endoleak after abdominal endovascular aortic repair. *Int J Cardiovasc Imaging.* janv 2013;29(1):229- 35.
124. Sadowski EA, Bennett LK, Chan MR, Wentland AL, Garrett AL, Garrett RW, et al. Nephrogenic systemic fibrosis: risk factors and incidence estimation. *Radiology.* avr 2007;243(1):148- 57.
125. Grobner T. Gadolinium--a specific trigger for the development of nephrogenic fibrosing dermopathy and nephrogenic systemic fibrosis? *Nephrol Dial Transplant Off Publ Eur Dial Transpl Assoc - Eur Ren Assoc.* avr 2006;21(4):1104- 8.
126. Larson KN, Gagnon AL, Darling MD, Patterson JW, Cropley TG. Nephrogenic Systemic Fibrosis Manifesting a Decade After Exposure to Gadolinium. *JAMA Dermatol.* 27 mai 2015;
127. Zhang B, Liang L, Chen W, Liang C, Zhang S. An Updated Study to Determine Association between Gadolinium-Based Contrast Agents and Nephrogenic Systemic Fibrosis. *PloS One.* 2015;10(6):e0129720.
128. Nandwana SB, Moreno CC, Osipow MT, Sekhar A, Cox KL. Gadobenate Dimeglumine Administration and Nephrogenic Systemic Fibrosis: Is There a Real Risk in Patients with Impaired Renal Function? *Radiology.* 15 avr 2015;142423.
129. Armerding MD, Rubin GD, Beaulieu CF, Slonim SM, Olcott EW, Samuels SL, et al. Aortic aneurysmal disease: assessment of stent-graft treatment-CT versus conventional angiography. *Radiology.* avr 2000;215(1):138- 46.



130. Gould DA, McWilliams R, Edwards RD, Martin J, White D, Joeques E, et al. Aortic side branch embolization before endovascular aneurysm repair: incidence of type II endoleak. *J Vasc Interv Radiol JVIR*. mars 2001;12(3):337- 41.
131. Axelrod DJ, Lookstein RA, Guller J, Nowakowski FS, Ellozy S, Carroccio A, et al. Inferior mesenteric artery embolization before endovascular aneurysm repair: technique and initial results. *J Vasc Interv Radiol JVIR*. nov 2004;15(11):1263- 7.
132. Bonvini R, Alerci M, Antonucci F, Tutta P, Wyttenbach R, Bogen M, et al. Preoperative embolization of collateral side branches: a valid means to reduce type II endoleaks after endovascular AAA repair. *J Endovasc Ther Off J Int Soc Endovasc Spec*. avr 2003;10(2):227- 32.
133. Veith FJ, Baum RA, Ohki T, Amor M, Adiseshiah M, Blankensteijn JD, et al. Nature and significance of endoleaks and endotension: summary of opinions expressed at an international conference. *J Vasc Surg*. mai 2002;35(5):1029- 35.
134. Muthu C, Maani J, Plank LD, Holden A, Hill A. Strategies to reduce the rate of type II endoleaks: routine intraoperative embolization of the inferior mesenteric artery and thrombin injection into the aneurysm sac. *J Endovasc Ther Off J Int Soc Endovasc Spec*. oct 2007;14(5):661 - 8.
135. Fabre D, Fadel E, Brenot P, Hamdi S, Gomez Caro A, Mussot S, et al. Type II endoleak prevention with coil embolization during endovascular aneurysm repair in high-risk patients. *J Vasc Surg*. 1 mai 2015;
136. Linsen MAM, Daniels L, Cuesta MA, Wisselink W. Endoscopic type 2 endoleak repair following endovascular aortic aneurysm repair: acute results and follow-up experience. *Vascular*. juin 2011;19(3):121- 5.
137. Wisselink W, Cuesta MA, Berends FJ, van den Berg FG, Rauwerda JA. Retroperitoneal endoscopic ligation of lumbar and inferior mesenteric arteries as a treatment of persistent endoleak after endoluminal aortic aneurysm repair. *J Vasc Surg*. juin 2000;31(6):1240- 4.
138. Touma J, Coscas R, Javerliat I, Colacchio G, Goëau-Brissonnière O, Coggia M. A technical tip for total laparoscopic type II endoleak repair. *J Vasc Surg*. mars 2015;61(3):817- 20.
139. Chaikof EL, Brewster DC, Dalman RL, Makaroun MS, Illig KA, Sicard GA, et al. The care of patients with an abdominal aortic aneurysm: the Society for Vascular Surgery practice guidelines. *J Vasc Surg*. oct 2009;50(4 Suppl):S2- 49.
140. Lin JC, Kaul SA, Bhandari A, Peterson EL, Peabody JO, Menon M. Robotic-assisted aortic surgery with and without minilaparotomy for complicated occlusive disease and aneurysm. *J Vasc Surg*. janv 2012;55(1):16- 22.

141. Feezor RJ, Nelson PR, Lee WA, Zingarelli W, Cendan JC. Laparoscopic Repair of a Type II Endoleak. *J Laparoendosc Adv Surg Tech*. 1 juin 2006;16(3):267- 70.
142. Richardson WS, Sternbergh WC, Money SR. Laparoscopic inferior mesenteric artery ligation: an alternative for the treatment of type II endoleaks. *J Laparoendosc Adv Surg Tech A*. déc 2003;13(6):355- 8.
143. Brewster DC, Franklin DP, Cambria RP, Darling RC, Moncure AC, Lamuraglia GM, et al. Intestinal ischemia complicating abdominal aortic surgery. *Surgery*. avr 1991;109(4):447- 54.
144. Kouvelos G, Koutsoumpelis A, Lazaris A, Matsagkas M. Late open conversion after endovascular abdominal aortic aneurysm repair. *J Vasc Surg*. mai 2015;61(5):1350- 6.
145. Wu Z, Xu L, Qu L, Raithel D. Seventeen years' experience of late open surgical conversion after failed endovascular abdominal aortic aneurysm repair with 13 variant devices. *Cardiovasc Intervent Radiol*. févr 2015;38(1):53- 9.
146. Phade SV, Keldahl ML, Morasch MD, Rodriguez HE, Pearce WH, Kibbe MR, et al. Late abdominal aortic endograft explants: indications and outcomes. *Surgery*. oct 2011;150(4):788- 95.
147. Klonaris C, Lioudaki S, Katsargyris A, Psathas E, Kouvelos G, Doulaptsis M, et al. Late open conversion after failed endovascular aortic aneurysm repair. *J Vasc Surg*. févr 2014;59(2):291- 7.
148. Ferrari M, Sardella SG, Berchiolli R, Adami D, Vignali C, Napoli V, et al. Surgical treatment of persistent type 2 endoleaks, with increase of the aneurysm sac: indications and technical notes. *Eur J Vasc Endovasc Surg Off J Eur Soc Vasc Surg*. janv 2005;29(1):43- 6.
149. Grisafi JL, Boiteau G, Detschelt E, Potts J, Kiproff P, Muluk SC. Endoluminal treatment of type IA endoleak with Onyx. *J Vasc Surg*. nov 2010;52(5):1346- 9.
150. Eberhardt KM, Sadeghi-Azandaryani M, Worlicek S, Koeppel T, Reiser MF, Treitl M. Treatment of type I endoleaks using transcatheter embolization with onyx. *J Endovasc Ther Off J Int Soc Endovasc Spec*. févr 2014;21(1):162- 71.
151. Henrikson O, Roos H, Falkenberg M. Ethylene vinyl alcohol copolymer (Onyx) to seal type 1 endoleak. A new technique. *Vascular*. avr 2011;19(2):77- 81.
152. Chun J-Y, Morgan R. Transcatheter embolisation of type 1 endoleaks after endovascular aortic aneurysm repair with Onyx: when no other treatment option is feasible. *Eur J Vasc Endovasc Surg Off J Eur Soc Vasc Surg*. févr 2013;45(2):141- 4.

153. Choi SY, Lee DY, Lee K-H, Ko Y-G, Choi D, Shim W-H, et al. Treatment of type I endoleaks after endovascular aneurysm repair of infrarenal abdominal aortic aneurysm: usefulness of N-butyl cyanoacrylate embolization in cases of failed secondary endovascular intervention. *J Vasc Interv Radiol JVIR*. févr 2011;22(2):155- 62.
154. Maldonado TS, Rosen RJ, Rockman CB, Adelman MA, Bajakian D, Jacobowitz GR, et al. Initial successful management of type I endoleak after endovascular aortic aneurysm repair with n-butyl cyanoacrylate adhesive. *J Vasc Surg*. oct 2003;38(4):664- 70.
155. Faries P. Management of endoleak after endovascular aneurysm repair: cuffs, coils, and conversion. *J Vasc Surg*. juin 2003;37(6):1155- 61.
156. Scali ST, Vlada A, Chang CK, Beck AW. Transcaval embolization as an alternative technique for the treatment of type II endoleak after endovascular aortic aneurysm repair. *J Vasc Surg*. mars 2013;57(3):869- 74.
157. Stavropoulos SW, Park J, Fairman R, Carpenter J. Type 2 Endoleak Embolization Comparison: Translumbar Embolization versus Modified Transarterial Embolization. *J Vasc Interv Radiol*. oct 2009;20(10):1299- 302.
158. Treitl KM, Scherr M, Förth M, Braun F, Maxien D, Treitl M. Reduction of CT beam hardening artefacts of ethylene vinyl alcohol copolymer by variation of the tantalum content: evaluation in a standardized aortic endoleak phantom. *Eur Radiol*. mars 2015;25(3):597- 605.
159. Lehmkuhl L, Andres C, Lücke C, Hoffmann J, Foldyna B, Grothoff M, et al. Dynamic CT angiography after abdominal aortic endovascular aneurysm repair: influence of enhancement patterns and optimal bolus timing on endoleak detection. *Radiology*. sept 2013;268(3):890- 9.
160. Krämer SC, Görich J, Pamler R, Aschoff AJ, Wisianowski C, Brambs H-J. [The contribution of MRI to the detection of endovascular aneurysm repair]. *RöFo Fortschritte Auf Dem Geb Röntgenstrahlen Nukl*. oct 2002;174(10):1285- 8.
161. Dindo D, Demartines N, Clavien P-A. Classification of surgical complications: a new proposal with evaluation in a cohort of 6336 patients and results of a survey. *Ann Surg*. août 2004;240(2):205- 13.
162. Cardella JF, Kundu S, Miller DL, Millward SF, Sacks D, Society of Interventional Radiology. Society of Interventional Radiology clinical practice guidelines. *J Vasc Interv Radiol JVIR*. juill 2009;20(7 Suppl):S189- 91.
163. Moulakakis KG, Mylonas SN, Avgerinos E, Papapetrou A, Kakisis JD, Brontzos EN, et al. The chimney graft technique for preserving visceral

- vessels during endovascular treatment of aortic pathologies. *J Vasc Surg.* mai 2012;55(5):1497- 503.
164. Coscas R, Becquemin J-P, Majewski M, Mayer J, Marzelle J, Allaire E, et al. Management of perioperative endoleaks during endovascular treatment of juxta-renal aneurysms. *Ann Vasc Surg.* févr 2012;26(2):175- 84.
  165. Ikoma A, Nakai M, Sato M, Nishimura Y, Okamura Y. Embolization of a perigraft gutter leak with coils and N-butyl cyanoacrylate through the pseudolumen using a triple coaxial catheter system after endovascular aortic repair with a chimney graft. *J Vasc Interv Radiol JVIR.* oct 2014;25(10):1648- 50.
  166. de Vries J-PPM, Ouriel K, Mehta M, Varnagy D, Moore WM, Arko FR, et al. Analysis of EndoAnchors for endovascular aneurysm repair by indications for use. *J Vasc Surg.* déc 2014;60(6):1460- 7.e1.
  167. Schiattarella GG, Magliulo F, Laurino FI, Bottino R, Bruno AG, De Paulis M, et al. Transradial approach for the endovascular treatment of type I endoleak after aortic aneurysm repair: a case report. *BMC Surg.* 2013;13 Suppl 2:S47.
  168. Valgimigli M, Gagnor A, Calabró P, Frigoli E, Leonardi S, Zaro T, et al. Radial versus femoral access in patients with acute coronary syndromes undergoing invasive management: a randomised multicentre trial. *Lancet Lond Engl.* 20 juin 2015;385(9986):2465- 76.
  169. Guimaraes M, Wooster M. Onyx (Ethylene-vinyl Alcohol Copolymer) in Peripheral Applications. *Semin Interv Radiol.* sept 2011;28(3):350- 6.
  170. Higashiura W, Greenberg RK, Katz E, Geiger L, Bathurst S. Predictive factors, morphologic effects, and proposed treatment paradigm for type II endoleaks after repair of infrarenal abdominal aortic aneurysms. *J Vasc Interv Radiol JVIR.* août 2007;18(8):975- 81.
  171. Stavropoulos SW, Park J, Fairman R, Carpenter J. Type 2 Endoleak Embolization Comparison: Translumbar Embolization versus Modified Transarterial Embolization. *J Vasc Interv Radiol.* oct 2009;20(10):1299- 302.
  172. Abularrage CJ, Patel VI, Conrad MF, Schneider EB, Cambria RP, Kwolek CJ. Improved results using Onyx glue for the treatment of persistent type 2 endoleak after endovascular aneurysm repair. *J Vasc Surg.* sept 2012;56(3):630- 6.
  173. Bosiers MJ, Schwindt A, Donas KP, Torsello G. Midterm results of the transarterial use of Onyx in the treatment of persisting type II endoleaks after EVAR. *J Cardiovasc Surg (Torino).* août 2013;54(4):469- 75.
  174. Müller-Wille R, Wohlgemuth WA, Heiss P, Wiggermann P, Güntner O, Schreyer AG, et al. Transarterial embolization of type II endoleaks after

- EVAR: the role of ethylene vinyl alcohol copolymer (Onyx). *Cardiovasc Intervent Radiol.* oct 2013;36(5):1288- 95.
175. Massis K, Carson WG, Rozas A, Patel V, Zwiebel B. Treatment of type II endoleaks with ethylene-vinyl-alcohol copolymer (Onyx). *Vasc Endovascular Surg.* avr 2012;46(3):251- 7.
176. Martin ML, Dolmatch BL, Fry PD, Machan LS. Treatment of type II endoleaks with Onyx. *J Vasc Interv Radiol JVIR.* mai 2001;12(5):629- 32.
177. Khaja MS, Park AW, Swee W, Evans AJ, Fritz Angle J, Turba UC, et al. Treatment of Type II Endoleak Using Onyx With Long-Term Imaging Follow-Up. *Cardiovasc Intervent Radiol [Internet].* 1 août 2013 [cité 16 mars 2014]; Disponible sur: <http://link.springer.com/10.1007/s00270-013-0706-z>
178. Stone JR, Evans AJ, Angle JF, Arslan B, Turba UC, Matsumoto AH. In vitro assessment of aortic stent-graft integrity following exposure to Onyx liquid embolic agent. *J Vasc Interv Radiol JVIR.* janv 2009;20(1):107- 12.
179. Baum RA, Carpenter JP, Cope C, Golden MA, Velazquez OC, Neschis DG, et al. Aneurysm sac pressure measurements after endovascular repair of abdominal aortic aneurysms. *J Vasc Surg.* janv 2001;33(1):32- 41.
180. Aziz A, Menias CO, Sanchez LA, Picus D, Saad N, Rubin BG, et al. Outcomes of percutaneous endovascular intervention for type II endoleak with aneurysm expansion. *J Vasc Surg.* mai 2012;55(5):1263- 7.
181. Wildgruber M, Müller-Wille R, Busch V, Wohlgemuth WA, Heiss P. Severe Adverse Reaction During DMSO Injection for Onyx Embolization of a Thoracic Type II Endoleak. *Cardiovasc Intervent Radiol.* 23 juill 2015;
182. Stecker MS, Balter S, Towbin RB, Miller DL, Vañó E, Bartal G, et al. Guidelines for patient radiation dose management. *J Vasc Interv Radiol JVIR.* juill 2009;20(7 Suppl):S263- 73.
183. Nevala T, Biancari F, Manninen H, Aho P-S, Matsi P, Mäkinen K, et al. Type II endoleak after endovascular repair of abdominal aortic aneurysm: effectiveness of embolization. *Cardiovasc Intervent Radiol.* avr 2010;33(2):278- 84.
184. Funaki B, Birouti N, Zangan SM, Van Ha TG, Lorenz JM, Navuluri R, et al. Evaluation and Treatment of Suspected Type II Endoleaks in Patients with Enlarging Abdominal Aortic Aneurysms. *J Vasc Interv Radiol.* juill 2012;23(7):866- 72.
185. Mansueto G, Cenzi D, Scuro A, Gottin L, Griso A, Gumbs AA, et al. Treatment of type II endoleak with a transcatheter transcaval approach: Results at 1-year follow-up. *J Vasc Surg.* juin 2007;45(6):1120- 7.

186. Katada Y, Kondo S, Takahashi S, Okita Y, Kagoshima A, Rokkaku K, et al. Direct percutaneous puncture embolization of type II endoleaks using a coaxial technique. *J Endovasc Ther Off J Int Soc Endovasc Spec.* févr 2013;20(1):34- 8.
187. van Bindsbergen L, Braak SJ, van Strijen MJL, de Vries J-PPM. Type II endoleak embolization after endovascular abdominal aortic aneurysm repair with use of real-time three-dimensional fluoroscopic needle guidance. *J Vasc Interv Radiol JVIR.* sept 2010;21(9):1443- 7.
188. Park Y-S, Do YS, Park HS, Park KB, Kim D-I. Experience of direct percutaneous sac injection in type II endoleak using cone beam computed tomography. *Ann Surg Treat Res.* avr 2015;88(4):232- 5.
189. Ogawa Y, Hamaguchi S, Nishimaki H, Kon Y, Chiba K, Sakurai Y, et al. Embolization by Direct Puncture with a Transpedicular Approach Using an Isocenter Puncture (ISOP) Method in a Patient with a Type II Endoleak After Endovascular Aortic Repair (EVAR). *Cardiovasc Intervent Radiol.* juin 2015;38(3):731- 5.
190. Gallagher KA, Ravin RA, Meltzer AJ, Khan A, Coleman DM, Graham AR, et al. Midterm Outcomes After Treatment of Type II Endoleaks Associated With Aneurysm Sac Expansion. *J Endovasc Ther.* 1 avr 2012;19(2):182- 92.
191. Sidloff DA, Gokani V, Stather PW, Choke E, Bown MJ, Sayers RD. Type II endoleak: conservative management is a safe strategy. *Eur J Vasc Endovasc Surg Off J Eur Soc Vasc Surg.* oct 2014;48(4):391- 9.
192. Karthikesalingam A, Thrumurthy SG, Jackson D, Phd EC, Sayers RD, Loftus IM, et al. Current evidence is insufficient to define an optimal threshold for intervention in isolated type II endoleak after endovascular aneurysm repair. *J Endovasc Ther Off J Int Soc Endovasc Spec.* avr 2012;19(2):200- 8.

# RESUME

## Objectifs

Déterminer la tolérance et l'efficacité de l'embolisation des endofuites de type I et II après EVAR.

## Matériel et méthode

De 2008 à 2015, 13 patients consécutifs (9 hommes, 4 femmes; âge médian: 79.7ans, 62-87) présentant une endofuite de type I persistante après EVAR, ont subi une embolisation par voie intra-artérielle. Et 28 patients consécutifs (25 hommes, 3 femmes; âge médian: 75.35 ans, 59-90) ont été traité pour une endofuite de type II persistante (n=29) par embolisation avec de l'Onyx® et des coils par voie intra-artérielle (n=25) ou par ponction directe (n=10).

Les embolisations ont eu lieu sous contrôle fluoroscopique et sous anesthésie locale. Le contrôle de l'embolisation a été basé sur le diamètre maximal du sac anévrismal mesuré par TDM.

## Résultats

Le suivi des embolisations d'endofuite de type I a été de 8 mois (1-19). Le succès technique a été fait chez tous les patients. La durée moyenne de procédure et le PDS ont été de 37 minutes et 412 mGy.cm<sup>2</sup> (90-800) respectivement. Une insuffisance rénale aigüe a été rapporté après une embolisation. Le diamètre de l'anévrisme était stable chez 11 patients (91.7 %, 11/12), sans endofuite résiduelle chez 9 patients (75%, 9/12) décelée durant le suivi.

Le suivi des embolisations des endofuites de type I a été de 17.03 mois (1-49). La durée de procédure et le PDS était de 45.9 minutes (16-97) et de 419 mG.cm<sup>2</sup> (30-1200) respectivement. Aucun effet indésirable n'a été reporté. Le succès

technique était significativement plus faible dans la technique intra-artérielle (17/25) par rapport à la ponction directe (10/10) ( $p=0.02$ ). L'efficacité clinique primaire et secondaire était de 75% (21/28) et 96.4% (27/28) respectivement. L'efficacité technique primaire et secondaire était de 58.6% (17/29) et 72.4% (21/29) respectivement. L'efficacité technique primaire était plus élevée dans l'embolisation intra-artérielle ( $p=0.01$ ), quand l'endofuite était complètement embolisée ( $p<0.001$ ) ou lorsque l'origine de l'endofuite provenait de l'AMI ( $p=0.05$ ), mais plus faible lorsque l'endofuite était complexe (IIB) ( $p<0.001$ ).

### **Conclusion**

L'embolisation des endofuites de type I persistantes apparaît efficace, spécialement après c-EVAR, avec peu de complication.

L'embolisation des endofuites de type II présente une très faible morbidité, et est efficace à condition d'être le plus complet possible.



# SERMENT D'HIPPOCRATE

*En présence des Maîtres de cette école, et de mes condisciples, je promets et je jure d'être fidèle aux lois de l'honneur et de la probité dans l'exercice de la Médecine.*

*Mon premier souci sera de rétablir, de préserver ou de promouvoir la santé dans tous ses éléments, physiques et mentaux, individuels et sociaux.*

*Je respecterai toutes les personnes, leur autonomie et leur volonté, sans aucune discrimination selon leur état ou leurs convictions. J'interviendrai pour les protéger si elles sont affaiblies, vulnérables ou menacées dans leur intégrité ou leur dignité. Même sous la contrainte, je ne ferai pas usage de mes connaissances contre les lois de l'humanité.*

*J'informerai les patients des décisions envisagées, de leurs raisons et de leurs conséquences.*

*Je ne tromperai jamais leur confiance et n'exploiterai pas le pouvoir hérité des circonstances pour forcer les consciences.*

*Je donnerai mes soins à l'indigent et à quiconque me les demandera.*

*Je ne me laisserai pas influencer par la soif du gain ou la recherche de la gloire.*

*Admis dans l'intimité des personnes, je tairai les secrets qui me seront confiés. Reçu à l'intérieur des maisons, je respecterai les secrets des foyers et ma conduite ne servira pas à corrompre les mœurs.*

*Je ferai tout pour soulager les souffrances. Je ne prolongerai pas abusivement les agonies. Je ne provoquerai jamais la mort délibérément.*

*Je préserverai l'indépendance nécessaire à l'accomplissement de ma mission.*

*Je n'entreprendrai rien qui dépasse mes compétences. Je les entretiendrai et les perfectionnerai pour assurer au mieux les services qui me seront demandés.*

*J'apporterai mon aide à mes confrères ainsi qu'à leurs familles dans l'adversité.*

*Que les hommes et mes confrères m'accordent leur estime si je suis fidèle à mes promesses; que je sois déshonoré et méprisé si j'y manque.*