



HAL
open science

Reconstruction tridimensionnelle du rocher : comparaison des mesures in situ, TDM et CBCT.

Elsa Guyader

► **To cite this version:**

Elsa Guyader. Reconstruction tridimensionnelle du rocher : comparaison des mesures in situ, TDM et CBCT. . Sciences du Vivant [q-bio]. 2015. dumas-01247222

HAL Id: dumas-01247222

<https://dumas.ccsd.cnrs.fr/dumas-01247222>

Submitted on 19 Jan 2016

HAL is a multi-disciplinary open access archive for the deposit and dissemination of scientific research documents, whether they are published or not. The documents may come from teaching and research institutions in France or abroad, or from public or private research centers.

L'archive ouverte pluridisciplinaire **HAL**, est destinée au dépôt et à la diffusion de documents scientifiques de niveau recherche, publiés ou non, émanant des établissements d'enseignement et de recherche français ou étrangers, des laboratoires publics ou privés.



Distributed under a Creative Commons Attribution - NonCommercial - NoDerivatives 4.0 International License

UNIVERSITE DE BREST-BRETAGNE OCCIDENTALE

Faculté de Médecine

Année 2015

THESE DE DOCTORAT en MEDECINE

DIPLOME D'ETAT

Par

Madame Elsa GUYADER

Née le 21 avril 1984 à Brest (29)

Présentée et soutenue publiquement le 4 septembre 2015

**Reconstruction tridimensionnelle du rocher :
comparaison des mesures in situ, TDM et CBCT.**

Président Monsieur le Professeur Rémi MARIANOWSKI

Membres du Jury Monsieur le Professeur Phong DAM HIEU

Monsieur le Professeur Weiguo HU

Madame le Docteur Coralie CLODIC

Monsieur Joël SAVEAN

UNIVERSITE DE BRETAGNE OCCIDENTALE

**FACULTE DE MEDECINE ET
DES SCIENCES DE LA SANTE DE BREST**

<u>DOYENS HONORAIRES</u> :	Professeur H. FLOCH
	Professeur G. LE MENN (†)
	Professeur B. SENECAIL
	Professeur J. M. BOLES
	Professeur Y. BIZAIS (†)
	Professeur M. DE BRAEKELEER
<u>DOYEN</u>	Professeur C. BERTHOU

PROFESSEURS ÉMÉRITES

CENAC Arnaud	Médecine interne
LEHN Pierre	Biologie Cellulaire
YOUINOU Pierre	Immunologie

PROFESSEURS DES UNIVERSITÉS EN SURNOMBRE

SENECAIL Bernard	Anatomie
-------------------------	----------

PROFESSEURS DES UNIVERSITÉS - PRATICIENS HOSPITALIERS DE CLASSE EXCEPTIONNELLE

BOLES Jean-Michel	Réanimation Médicale
FEREC Claude	Génétique
JOUQUAN Jean	Médecine Interne
LEFEVRE Christian	Anatomie
MOTTIER Dominique	Thérapeutique
OZIER Yves	Anesthésiologie et Réanimation Chirurgicale

PROFESSEURS DES UNIVERSITÉS - PRATICIENS HOSPITALIERS DE 1^{ÈRE} CLASSE

BAIL Jean-Pierre	Chirurgie Digestive
BERTHOU Christian	Hématologie – Transfusion
BRESSOLLETTE Luc	Médecine Vasculaire

COCHENER - LAMARD Béatrice	Ophtalmologie
COLLET Michel	Gynécologie - Obstétrique
DE PARSCAU DU PLESSIX Loïc	Pédiatrie
DE BRAEKELEER Marc	Génétique
DEWITTE Jean-Dominique	Médecine & Santé au Travail
DUBRANA Frédéric	Chirurgie Orthopédique et Traumatologique
FENOLL Bertrand	Chirurgie Infantile
FOURNIER Georges	Urologie
GILARD Martine	Cardiologie
GOUNY Pierre	Chirurgie Vasculaire
KERLAN Véronique	Endocrinologie, Diabète & maladies métaboliques
LEROYER Christophe	Pneumologie
LE MEUR Yannick	Néphrologie
LE NEN Dominique	Chirurgie Orthopédique et Traumatologique
LOZAC'H Patrick	Chirurgie Digestive
MANSOURATI Jacques	Cardiologie
MARIANOWSKI Rémi	Oto. Rhino. Laryngologie
MISERY Laurent	Dermatologie - Vénérologie
NONENT Michel	Radiologie & Imagerie médicale
PAYAN Christopher	Bactériologie – Virologie; Hygiène
REMY-NERIS Olivier	Médecine Physique et Réadaptation
ROBASZKIEWICZ Michel	Gastroentérologie - Hépatologie
SALAUN Pierre-Yves	Biophysique et Médecine Nucléaire
SARAUX Alain	Rhumatologie
SIZUN Jacques	Pédiatrie
TILLY - GENTRIC Armelle	Gériatrie & biologie du vieillissement
TIMSIT Serge	Neurologie
WALTER Michel	Psychiatrie d'Adultes

PROFESSEURS DES UNIVERSITÉS - PRATICIENS HOSPITALIERS DE 2^{ÈME} CLASSE

ANSART Séverine	Maladies infectieuses, maladies tropicales
BEN SALEM Douraied	Radiologie & Imagerie médicale
BERNARD-MARCORELLES Pascale	Anatomie et cytologie pathologiques
BEZON Eric	Chirurgie thoracique et cardiovasculaire
BLONDEL Marc	Biologie cellulaire
BOTBOL Michel	Psychiatrie Infantile

CARRE Jean-Luc	Biochimie et Biologie moléculaire
COUTURAUD Francis	Pneumologie
DAM HIEU Phong	Neurochirurgie
DEHNI Nidal	Chirurgie Générale
DELARUE Jacques	Nutrition
DEVAUCHELLE-PENSEC Valérie	Rhumatologie
GIROUX-METGES Marie-Agnès	Physiologie
HU Weigo	Chirurgie plastique, reconstructrice & esthétique ; brûlologie
HUET Olivier	Anesthésiologie - Réanimation Chirurgicale/Médecine d'urgences
LACUT Karine	Thérapeutique
LE GAL Grégoire	Médecine interne
LE MARECHAL Cédric	Génétique
L'HER Erwan	Réanimation Médicale
MONTIER Tristan	Biologie Cellulaire
NEVEZ Gilles	Parasitologie et Mycologie
NOUSBAUM Jean-Baptiste	Gastroentérologie - Hépatologie
PRADIER Olivier	Cancérologie - Radiothérapie
RENAUDINEAU Yves	Immunologie
RICHE Christian	Pharmacologie fondamentale
STINDEL Éric	Biostatistiques, Informatique Médicale & technologies de communication
UGO Valérie	Hématologie, transfusion
VALERI Antoine	Urologie

PROFESSEUR DES UNIVERSITÉS - PRATICIEN LIBÉRAL

LE RESTE Jean Yves	Médecine Générale
---------------------------	-------------------

PROFESSEUR DES UNIVERSITÉS ASSOCIÉS À MI-TEMPS

LE FLOC'H Bernard	Médecine Générale
--------------------------	-------------------

PROFESSEUR DES UNIVERSITÉS - LRU

BORDRON Anne	Biochimie et Biologie moléculaire
---------------------	-----------------------------------

MAÎTRES DE CONFÉRENCES DES UNIVERSITÉS – PRATICIENS HOSPITALIERS DE HORS CLASSE

AMET Yolande	Biochimie et Biologie moléculaire
LE MEVEL Jean Claude	Physiologie

MAÎTRES DE CONFÉRENCES DES UNIVERSITÉS – PRATICIENS HOSPITALIERS DE 1ÈRE CLASSE

ABGRAL Ronan	Biophysique et Médecine nucléaire
DELLUC Aurélien	Médecine interne
DE VRIES Philine	Chirurgie infantile
DOUET-GUILBERT Nathalie	Génétique
HILLION Sophie	Immunologie
JAMIN Christophe	Immunologie
LE GAC Gérald	Génétique
LODDE Brice	Médecine et santé au travail
MIALON Philippe	Physiologie
MOREL Frédéric	Médecine & biologie du développement & de la reproduction
PERSON Hervé	Anatomie
PLEE-GAUTIER Emmanuelle	Biochimie et Biologie Moléculaire
QUERELLOU Solène	Biophysique et Médecine nucléaire
SEIZEUR Romuald	Anatomie-Neurochirurgie
VALLET Sophie	Bactériologie – Virologie ; Hygiène

MAÎTRES DE CONFÉRENCES DES UNIVERSITÉS – PRATICIENS HOSPITALIERS DE 2ÈME CLASSE

BROCHARD Sylvain	Médecine Physique et Réadaptation
HERY-ARNAUD Geneviève	Bactériologie – Virologie; Hygiène
LE BERRE Rozenn	Maladies infectieuses-Maladies tropicales
LE ROUX Pierre-Yves	Biophysique et Médecine nucléaire
PERRIN Aurore	Biologie et médecine du développement & de la reproduction
TALAGAS Matthieu	Cytologie et histologie

MAÎTRES DE CONFÉRENCES DES UNIVERSITÉS – PRATICIENS HOSPITALIERS STAGIAIRES

CORNEC Divi	Rhumatologie
LE GAL Solène	Parasitologie et Mycologie

MAITRE DE CONFÉRENCES - CHAIRE INSERM

MIGNEN Olivier	Physiologie
-----------------------	-------------

MAÎTRES DE CONFÉRENCES DES UNIVERSITÉ ASSOCIÉS MI-TEMPS

BARRAINE Pierre	Médecine Générale
BARAIS Marie	Médecine Générale

CHIRON Benoît

Médecine Générale

NABBE Patrice

Médecine Générale

MAÎTRES DE CONFÉRENCES DES UNIVERSITÉS

BERNARD Delphine

Biochimie et biologie moléculaire

FAYAD Hadi

Génie informatique, automatique et traitement du signal

HAXAIRE Claudie

Sociologie - Démographie

LANCIEN Frédéric

Physiologie

LE CORRE Rozenn

Biologie cellulaire

MORIN Vincent

Électronique et Informatique

MAÎTRES DE CONFÉRENCES DES UNIVERSITÉS - LRU

BALEZ Ralph

Psychologie sociale

AGRÉGÉS DU SECOND DEGRÉ

MONOT Alain

Français

RIOU Morgan

Anglais

A la date du 01/10/2014 – v.01

REMERCIEMENTS

A Monsieur le Professeur Rémi MARIANOWSKI,

Vous nous faites l'honneur de présider ce jury.

Vous êtes à l'initiative de ce travail et avez accepté de diriger ma thèse.

Je vous remercie de votre disponibilité, de votre patience et de votre soutien lors de mon internat.

Soyez assuré de ma gratitude et de mon profond respect.

A Monsieur le Professeur Phong DAM HIEU,

Vous acceptez de juger ce travail.

Je garde un bon souvenir de mon stage en neurochirurgie, intensif mais passionnant !

Soyez assuré de ma reconnaissance et de ma respectueuse considération.

A Monsieur le Professeur Weiguo HU,

Vous acceptez d'apporter vos connaissances à la critique de ce travail.

Votre expérience et votre rigueur sont pour moi un exemple.

Soyez assuré de mon plus profond respect et de mon entière gratitude.

A Madame le Docteur Coralie CLODIC,

Je te remercie d'avoir accepté d'être membre du jury et de ton aide dans ce travail.

J'admire ta rigueur, tes connaissances et surtout ton enthousiasme au travail.

Je te remercie pour ton soutien dans mes moments de doute.

Sois assurée de ma gratitude ainsi que de ma considération.

A Monsieur Joël SAVEAN,

Ce travail n'aurait pas été possible sans toi (malgré toutes les explications aussi simples qu'elles soient, l'informatique n'est décidément pas mon domaine)

Ton aimable disponibilité et ta patience m'ont été précieuses.

Sois assuré de mes remerciements sincères.

A Monsieur le Docteur Emmanuel MORNET,

Grâce à tes enseignements et tes conseils avisés, ta patience, tu m'as permis d'apprendre et de progresser.

J'ai eu de la chance de travailler à tes côtés.

Je te prie d'accepter l'expression de mes sincères remerciements.

A Monsieur le Docteur Philippe LETELLIER,

Grâce à vous ce travail a été possible.

Je vous remercie pour votre disponibilité, même en dehors des heures ouvrables.

Soyez assuré de mes remerciements chaleureux.

Merci au service d'ORL du CHRU de Brest :

A Mme Chever, toujours disponible.

Aux infirmières, auprès de qui j'ai beaucoup appris, toujours à l'écoute du patient.

Aux secrétaires, toujours souriantes et efficaces.

A toute l'équipe du bloc, notamment Brigitte, Cathy et Hélène pour leurs précieux conseils, Jacques pour sa bonne humeur.

Aux anesthésistes, toujours disponibles et aidants, permettant un bon travail d'équipe.

Aux Docteurs POTARD, GAUVIN et VALETTE qui m'ont accompagnée dans l'apprentissage de l'ORL.

Merci au service d'ORL de Quimper :

Au Dr SPARFEL et Dr CHERGUI pour leur disponibilité et leur patience pour mon premier stage d'ORL.

Aux Dr BIÈRE et MAGUET pour leur gentillesse et constante bonne humeur.

Merci au service d'ORL de l'hôpital des armées de Brest :

Au Dr BONNE, VAILLANT et LOAEC pour leur gentillesse et désir de transmission de connaissances.

Au Dr AUPY pour sa disponibilité et sa confiance.

Aux secrétaires et infirmières de consultation pour leur chaleureux accueil.

Merci à tous mes co-internes présents ou passés :

- Yves, Candice, Marie-Maude, Florence et Camille M. qui sont maintenant tous seniors : merci pour ce premier semestre au CHU.
- Laurie et Romain : eh oui, nous sommes sortis vivants du service de neurochirurgie. Merci Laurie pour ton dynamisme et ton soutien.
- Leslie, expatriée parisienne qui a l'air de se plaire en Bretagne et avec qui j'ai hâte de débiter mon clinicat.
- Camille L., Jean-Christophe, Cherryfat, Nicolas, Claire, Florian, Anthony, Emilie.

Merci aux ami(e)s :

- Claire, amie depuis le lycée (sans qui je ne serais pas mariée !), Jérôme : merci pour votre soutien sans faille depuis toutes ces années. Je vous souhaite plein de bonheur et de bonnes surprises.
- Laura, Amandine, Claire et Hermine : merci pour les goûters « détentes » à la cafétéria de médecine, des encouragements autour du thé lors des révisions pour l'internat. Pour tous les bons moments passés ensemble, et ceux à venir.
- Karine, sans qui je ne serais peut-être pas en ORL aujourd'hui : notre entraide nous a permis de repasser ce sacré internat avec succès. Merci à toi et plein de bonnes choses pour le futur !
- Caroline S. : merci à toi de me supporter depuis tant d'années. Je te souhaite plein de bonheur ainsi qu'à tes deux hommes.
- Caroline L, Joël, Christelle : merci pour votre fidèle amitié depuis le lycée.

Merci à mes beaux-parents, à François ainsi qu'à toute ma famille avec qui j'aime me retrouver.

A ma grand-mère, toujours fière de ses petits-enfants.

A mes parents qui m'ont supportée mes premières années de médecine.
Merci pour votre soutien permanent et votre confiance. Merci pour tout.

A mon frère Jean-Charles, ma sœur Aurélie, mon beau-frère Marc, mes nièces Aëlle et Hénory : merci pour vos encouragements constants et vos rires.

A mon époux, Loïc.

Tu me supportes depuis 13ans... et comme tu le dis souvent : tu as fait médecine par alternance !

Merci pour ton soutien de tous les jours, ta patience, ton écoute, tes conseils. Merci de la patience dont tu as fait preuve lors de la mise en page de cette thèse !

Tu as été un pilier dans les moments les plus difficiles, les épreuves traversées et je suis heureuse de partager ta vie.

A la mémoire de ceux avec qui j'aurais aimé partager ce moment...

SOMMAIRE

<u>I - INTRODUCTION</u>	11
<u>II - MATERIEL ET METHODES</u>	14
II-1 Tomodensitométrie	15
II-2 Cone Beam	15
II-3 Reconstruction tridimensionnelle	16
II-4 Analyses statistiques	18
<u>III – RESULTATS</u>	19
<u>IV – DISCUSSION</u>	21
<u>V – CONCLUSION</u>	27
<u>VI - REFERENCES BIBLIOGRAPHIQUES</u>	28

I - INTRODUCTION

La qualité de l'imagerie d'une oreille moyenne pathologique ou déjà opérée est importante car elle conditionne la prise en charge thérapeutique. Des investigations radiologiques répétées sont souvent nécessaires pour le bilan pré et post-opératoire et pour la surveillance à long terme, particulièrement dans le cas de pathologie chronique telle que le cholestéatome.

Traditionnellement, la tomодensitométrie (TDM) est l'imagerie otologique la plus utilisée car elle permet de visualiser la chaîne ossiculaire. L'inconvénient des examens répétés est l'exposition du patient à une dose de radiation continue et cumulative. Le champ d'acquisition est souvent plus grand que nécessaire, ce qui expose le patient à une radiation évitable. Or, il convient d'appliquer le principe ALARA « As Low As Reasonably Achievable radiation exposure » évoqué par la Commission Internationale de Protection Radiologique (CIPR) [1]. Il s'agit du principe d'optimisation selon lequel l'exposition des personnes aux rayonnements ionisants doit être maintenue au niveau le plus faible possible pour un même résultat.

Une nouvelle technique d'imagerie basée sur l'acquisition d'un volume, l'imagerie par faisceau conique, souvent dénommée « Cone Beam » ou « CBCT pour Cone Beam Computed Tomography », a fait son apparition en 1996 [2]. Des études récentes ont montré que c'est une technique valable pour étudier des aires précises, de petite taille avec une irradiation significativement moins forte que la TDM [3] [4] [5]. Une revue de littérature sur l'utilisation du CBCT dans l'exploration de la tête et du cou retrouve plusieurs études démontrant son efficacité dans les diagnostics dentaires et maxillo-faciaux [6] [7]. L'application de cette technologie dans l'imagerie de la tête et du rocher est en plein essor [8] [9].

Les structures osseuses sont visualisées avec une très bonne précision. L'examen de la chaîne ossiculaire, l'évaluation des parois de l'oreille moyenne, et le trajet du VII dans ses trois portions sont bien évalués, autorisant son utilisation pour les otites chroniques. La platine de l'étrier est évaluable et la majorité des foyers d'otospongiose apparaissent avec netteté [9]. Les lésions traumatiques ou malformatives sont également bien explorées [9].

La plupart des études sur le CBCT en pratique clinique concernent le contrôle post-opératoire des implants cochléaires [10] [11]. Une équipe américaine s'est récemment intéressée à l'aspect pré-chirurgical en faisant analyser différentes structures de l'oreille moyenne, externe et interne par des chirurgiens otologistes et radiologues, en comparant la TDM et le CBCT [12]. La corde du tympan était beaucoup mieux visualisée sur le CBCT que sur la TDM selon les chirurgiens. Le résultat était l'inverse pour l'analyse du stapes. Erovic et al., (2014) préconisent donc la réalisation d'une TDM pour le diagnostic initial, tandis que le CBCT devrait être l'examen privilégié dans le suivi des patients [12]. L'équipe émet une réserve sur le fait que l'étude porte sur des rochers de cadavres et suggère des études sur de plus larges cohortes de sujets vivants. Ces doutes sont confirmés par une équipe allemande, Pein et al., (2014), qui analyse des spécimens vivants. Les structures osseuses sont visualisées de façon identique sur les 2 techniques d'imagerie, contrairement aux études préexistantes sur spécimens anatomiques [13].

Le CBCT pourrait donc procurer une précision spatiale suffisante pour apporter une aide dans la chirurgie du rocher [14] [15]. Mais toutes les études portent sur l'aspect qualitatif du CBCT.

Selon le rapport de l'HAS de 2009, les études comparant les mesures « réelles » avec les mesures obtenues avec le CBCT ont montré que la précision et la fiabilité de ce dernier étaient suffisantes pour recourir à son utilisation en orthodontie, en chirurgie maxillo-faciale et implantaire [16]. Aucune étude de ce genre n'a été réalisée sur le rocher temporal.

Nous nous sommes donc intéressés à l'analyse quantitative du CBCT en comparant des mesures « réelles » avec des mesures obtenues avec le CBCT et le TDM.

Le but de cette étude est de démontrer que l'analyse de structures osseuses d'un rocher est aussi précise sur le CBCT que sur la TDM à partir de reconstructions 3D d'os temporaux.

II - MATERIEL ET METHODES

Il s'agit d'une étude expérimentale anatomique sur des rochers de sujets humains. Nous avons comparé des mesures réalisées in situ à celles réalisées sur des reconstructions tridimensionnelles des rochers à partir d'une TDM et d'un CBCT. Le but était d'évaluer la précision de ces deux examens.

Nous avons étudié 10 rochers de sujets humains, à partir de 5 têtes fraîches. Les antécédents des sujets n'étaient pas connus.

Afin de s'assurer de l'absence de déformation des structures lors de la réalisation d'une imagerie nous avons choisi des repères dans les 3 plans de l'espace. Nous avons cherché des points repères permettant des mesures faciles, reproductibles et fiables. Ainsi nous avons pris comme repères :

- le méat du conduit auditif externe (MAE)
- la pointe de la mastoïde
- un point de l'occiput situé sur la ligne nucale supérieure
- la branche zygomatique
- 1 point situé à 1 cm au-dessus de la pointe (T0) (limite inférieure de la mastoïdectomie)
- Le bouton de l'étrier (ou tête du stapes)

Les points de référence servant de repère pour les mesures ont été fraisés avant la réalisation des acquisitions des images au niveau de la corticale de chaque mastoïde. Ces trous ont été comblés par une substance radio opaque facilement identifiable au TDM et au CBCT et présentant l'avantage de ne pas provoquer d'artéfact : la poudre IRM[®] (Intermediate Restorative Material, DentSply, USA, New-York). Il s'agit de ciment d'oxyde de zinc et d'eugénol renforcé en résine, utilisé pour l'obstruction provisoire de longue durée des caries.

Les rochers ont été fraisés après l'acquisition des images afin d'analyser la distance T0-étrier par le biais d'une tympanotomie postérieure.

Les mesures in situ ont été réalisées à l'aide d'un pied à coulisse numérique. Chaque longueur a été mesurée in situ à 3 reprises au cours d'une même session par le même opérateur.

Les distances mesurées étaient :

- T0-MAE
- T0-Occiput
- T0-Branche zygomatique (T0-Zygoma)
- T0-Pointe de la mastoïde (pointe)
- T0-Etrier
- Pointe-MAE
- Pointe-Occiput
- Pointe-Zygomatique (Pointe-Zygoma)

II-1 Tomodensitométrie

Le scanner était un Siemens Somatom Définition AS+, installé en 2009. Les paramètres d'acquisition utilisés étaient : une tension de 140 kilovolt (kV), une intensité de 165 milliampères (mA), épaisseur des coupes natives : 0,4 millimètres (mm) avec un incrément de 50%, en ultra-haute résolution et filtres osseux. Les champs étaient de 130 millimètres.

Les têtes étaient immobilisées dans un support moulé préalablement à la têtère, à la position horizontale habituelle.

II-2 Cone Beam

Le CBCT était un Planmeca Romexis, installé en 2012. Les paramètres d'acquisition utilisés étaient : une intensité de 12 à 14 mA, une tension de 90 kV, un temps d'exposition :

15.3 s. La taille des voxels était de 150 micromètres. Nous avons obtenu 468 coupes avec des images de 0,45 mm d'épaisseur, en haute résolution. Les champs étaient de 70 mm.

Les têtes étaient immobilisées dans l'appareil, dans la position d'une tête d'une personne assise.

II-3 Reconstruction tridimensionnelle

Les reconstructions tridimensionnelles étaient réalisées à l'aide du logiciel de reconstruction et de représentation des images 3D AMIRA (Version 5, FEI, USA).

Après reconstruction 3D du rocher sur le CBCT puis sur la TDM (figures 1 et 2) par un ingénieur informaticien du Laboratoire de Traitement de l'Information Médicale (LaTIM-INSERM UMR 1101), les mesures ont été réalisées par le même observateur.

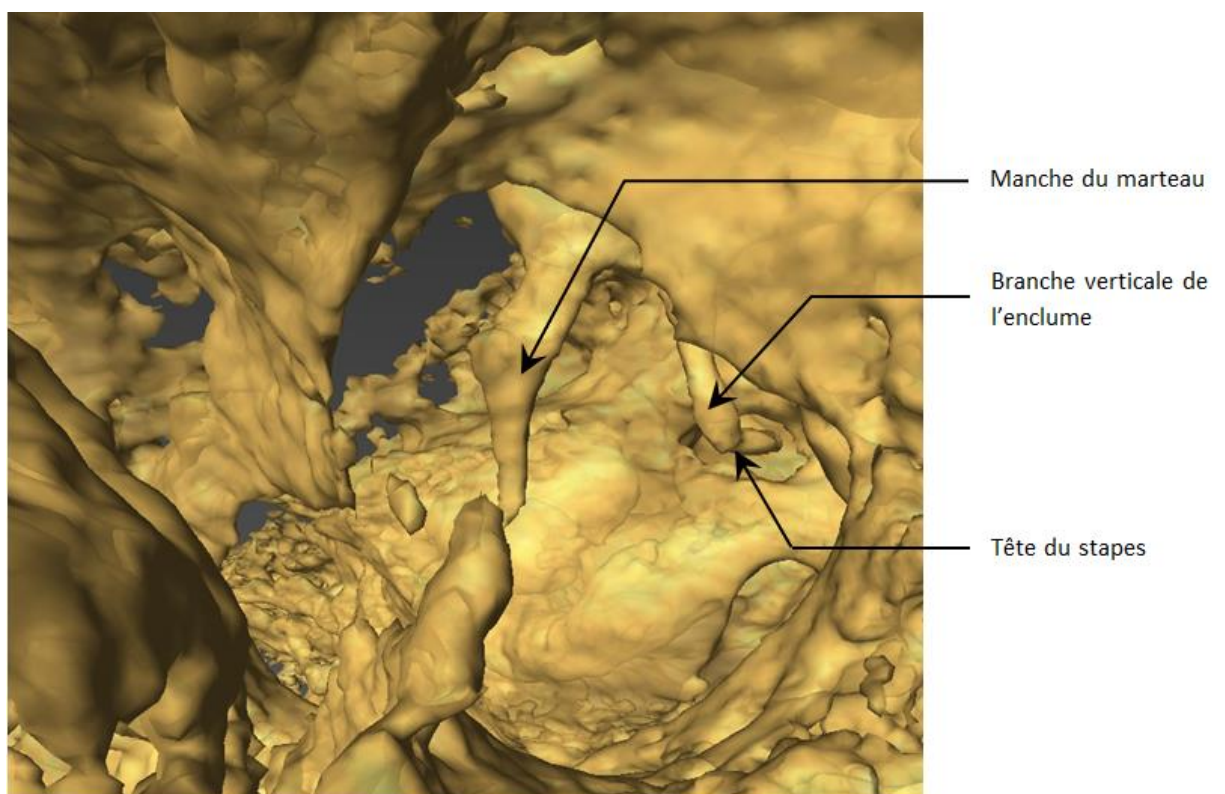


Figure 1. Reconstruction 3D du CAE et de la caisse à partir du CBCT afin de mesurer T0-Etrier (On visualise ici le manche du marteau, la branche verticale de l'enclume et la tête du stapes)

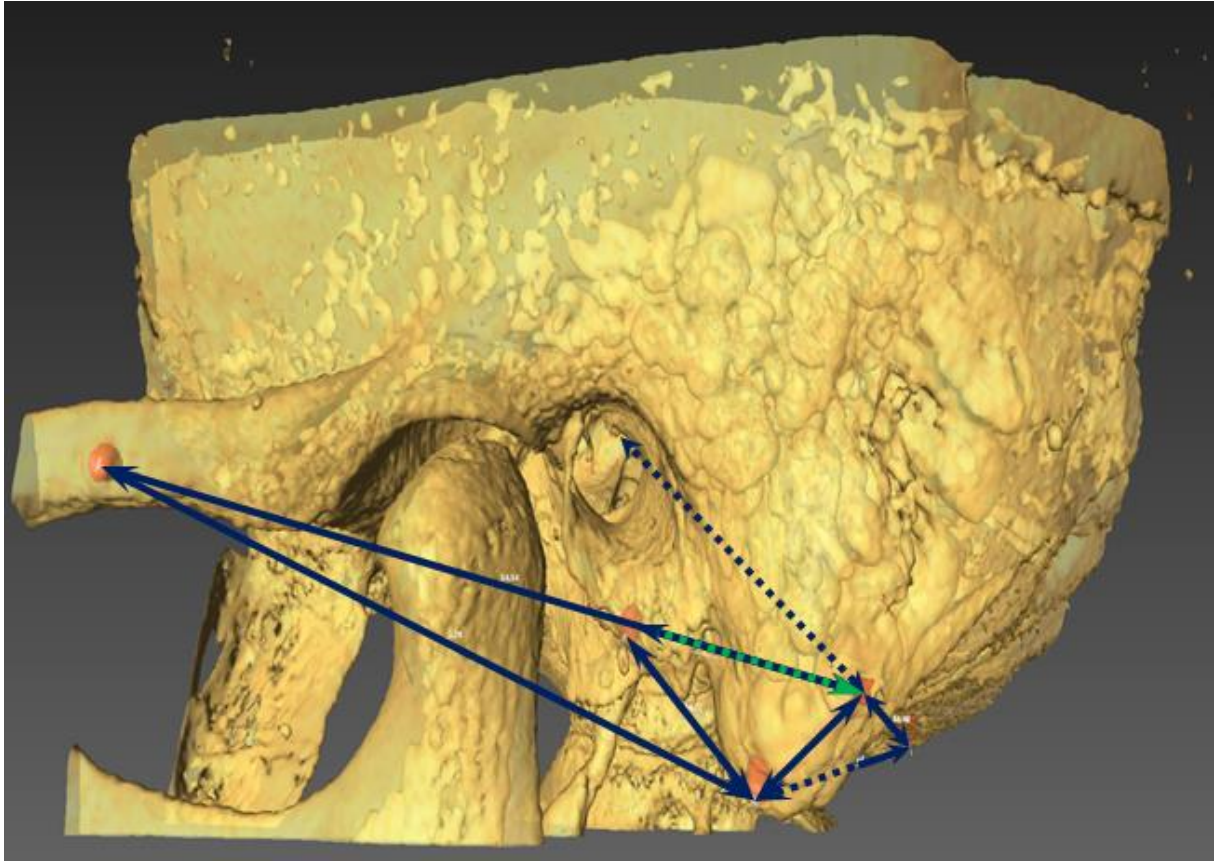


Figure 2. Reconstruction tridimensionnelle avec le logiciel AMIRA pour repérage des points et mesures dans les 3 plans de l'espace

Les doses d'irradiation sur la TDM ont été calculées à partir de la dose absorbée (DLP) basés sur la CIPR103 :

$$\text{Dose efficace (mSv)} = \text{DLP} \times \text{Facteur tissulaire régional de la tête (0.0021)}.$$

En CBCT, la dose efficace est plus complexe à calculer car le faisceau conique est responsable d'un rayonnement diffus plus important qu'avec la TDM [16]. Ludlow et al., (2007) [18] ont proposé une méthode de mesure de la dose efficace à partir d'un fantôme anthropomorphe équipé de 24 dosimètres thermo-luminescents placés au niveau des organes potentiellement irradiés (cerveau, cristallin, thyroïde, glandes salivaires peau, etc...). La somme des doses efficaces des différents dosimètres placés au sein du fantôme détermine

la dose efficace totale. Pour le CBCT une radiophysicienne du CHU a retrouvé les doses efficaces sur fantôme Rando indiquées par le fournisseur de notre appareil.

II-4 Analyses statistiques

Les moyennes des mesures ont été calculées par le logiciel Microsoft[®] Excel 2003 (Seattle, USA).

La corrélation entre les mesures réelles et celles du CBCT et du TDM a été faite en utilisant le test de corrélation de Pearson via le logiciel BiostatTGV en ligne (Jussieu, Paris, France). L'hypothèse nulle est H_0 : il n'existe pas de corrélation entre les variables. H_0 est rejetée quand $P\text{-value} < 0.05$.

III - RESULTATS

A l'examen des pièces anatomiques, quatre conduits auditifs externes (2 têtes) étaient obstrués par des exostoses. Un tympan était perforé.

Pour les mesures in situ, nous avons obtenu 75 données sur les 80 attendues. L'étrier a été cassé ou luxé lors des mesures sur 3 rochers. Le point zygomatique n'a pas été retrouvé lors des mesures du rocher n° 3.

Pour la TDM, nous avons obtenu 75 données sur les 80 attendues. L'étrier était mal individualisé à cause des exostoses de certains conduits, ne permettant pas toujours de visualiser le contenu de la caisse en reconstruction 3 D. Le point situé sur l'occiput du rocher n° 4 ne rentrait pas dans le champ réalisé.

Pour le CBCT: nous avons obtenu 63 mesures sur les 80 attendues. Les données manquantes sont plus nombreuses car les champs habituellement acquis pour le rocher sont étroits et certains de nos points ont été tronqués, ce qui a rendu inexploitable quelques données. Ainsi le point zygomatique n'est pas bien visualisé sur le rocher n° 3, tout comme le point Occiput sur les rochers n° 4, 5, 6, 7, 9 et 10.

Les données manquantes pour chaque rocher et chaque méthode de mesure sont résumées dans le tableau 1. La moyenne des mesures est figurée dans le tableau 2.

Données manquantes	Mesures in situ (5 données/80)	TDM (5 données/80)	CBCT (17 données/80)
Rocher 1	T0-Etrier		
Rocher 2		T0-Etrier	T0-Etrier
Rocher 3	T0-Zygoma; Pointe-Zygoma		T0-Zygoma; Pointe-Zygoma
Rocher 4		T0-Occiput; Pointe-Occiput	T0-Occiput; Pointe-Occiput
Rocher 5			Pointe-Occiput
Rocher 6			Pointe-Occiput
Rocher 7			T0-Occiput; Pointe-Occiput
Rocher 8	T0-Etrier	T0-Etrier	T0-Occiput; T0-Etrier
Rocher 9	T0-Etrier		T0-Occiput; Pointe-Occiput
Rocher 10		T0-Etrier	T0-Occiput; Pointe-Occiput

Tableau 1. Résumé des données manquantes

Mesures en mm	Moyenne des mesures		
	Mesure in situ	TDM	CBCT
T0-CAE	18,2	19,3	18
T0-Branche zygomatique	48,2	50,4	47,3
T0-Occiput	46,2	48,1	41,6
T0-Pointe mastoïde	11,9	13,3	11,9
Pointe-CAE	16,7	18	14,7
Pointe-Zygoma	47,4	48,9	45,9
Pointe-Occiput	45,5	45,9	40,9
T0-Etrier	30,3	30,2	26,4

Tableau 2. Résultats des mesures sur les 10 rochers

L'association est forte avec des coefficients ρ proches de 1 et la corrélation entre les données réelles, le scanner et le CBCT est significative ($p < 0,05$) en ce qui concerne toutes les distances, sauf T0-Etrier. La corrélation semble être plus forte entre les mesures in situ et la TDM, avec des P-value de l'ordre du millionième pour les distances T0-Occiput, Pointe-CAE, Pointe-Zygoma et Pointe-Occiput (Tableau 3).

Mesures	Test de corrélation de Pearson					
	In situ-TDM		In situ-CBCT		CBCT-TDM	
	P-value	ρ et IC à 95%	P-value	ρ et IC à 95%	P-value	ρ et IC à 95%
T0-CAE	0,018	0.72 [0.17 ; 0.93]	0,001	0.86 [0.49 ; 0.96]	7,10E-05	0.93 [0.74 ; 0.98]
T0-Branche zygomatique	0,003	0.86 [0.46 ; 0.97]	0,02	0.75 [0.17 ; 0.94]	0,01	0.89 [0.57 ; 0.98]
T0-Occiput	1,00E-04	0.95 [0.76 ; 0.99]	0,02	0.98 [0.32 ; 0.99]	0,012	0.99 [0.53 ; 0.99]
T0-Pointe mastoïde	0.005	0.79 [0.34 ; 0.95]	9.210E-04	0.88 [0.55 ; 0.97]	4.510E-06	0.97 [0.86 ; 0.99]
Pointe-CAE	6,70E-04	0.88 [0.57 ; 0.97]	1.310E-04	0.92 [0.70 ; 0.98]	0,02	0.71 [0.15 ; 0.93]
Pointe-Zygoma	3,08E-05	0.96 [0.83 ; 0.99]	1,50E-05	0.94 [0.74 ; 0.99]	1,10E-04	0.95 [0.76 ; 0.98]
Pointe-Occiput	5,79E-05	0.96 [0.79 ; 0.99]	0,048	0.9972	0,016	0.9997
T0-Etrier	0,436	0.46 [-0.71 ; 0.95]	0,683	-0.21 [-0.87 ; 0.72]	0,107	0,66 [-0,19 ; 0,94]

Tableau 3. Test de corrélation de Pearson

Les moyennes des doses d'irradiation efficaces étaient de 1,158 millisievert (mSv) avec la TDM des rochers et estimées à 0,135 mSv au CBCT.

IV - DISCUSSION

Notre étude permet de démontrer que la précision des mesures anatomiques d'un rocher est équivalente entre le CBCT et le TDM. Seule la comparaison de la mesure T0-Etrier ne retrouve pas de concordance entre la mesure in situ, le CBCT et la TDM. Il s'agit probablement d'un biais de mesure, la fiabilité de la mesure étant incertaine du fait de la mobilité de l'étrier et de la difficulté d'introduire avec fiabilité dans la caisse du tympan un instrument de mesure.

Plusieurs études ont montré l'équivalence du CBCT par rapport au TDM quant à la qualité d'image. Peltonen et al., (2007) [19] ont étudié 13 os temporaux. Ils ont évalué 16 structures importantes pour la clinique et d'un point de vue chirurgical au niveau de l'oreille interne et moyenne à partir du CBCT et du TDM. Il n'y avait pas de différence significative entre les 2 techniques. Par ailleurs, la dose efficace était 60 fois moins importante avec le CBCT. Dans l'étude de Dhamani-Causse et al., (2011) [20] ce sont 12 rochers humains frais qui ont été comparés selon la même méthode. Les auteurs ne retrouvent pas de différence entre les 2 techniques, pour une irradiation 22 fois moins importante avec le CBCT.

Le faible taux d'irradiation du CBCT est un critère fondamental compte tenu de l'augmentation des cancers radio-induits par irradiation médicale [21] [22], et du développement des techniques d'imagerie à visée diagnostique [23] et thérapeutique. Le faible taux d'irradiation du CBCT s'explique par le faisceau conique des rayons X et par l'émission pulsée plutôt que continue. Faccioli et al., (2009) ont rapporté des doses 3 fois moins importantes sur le CBCT comparé au TDM, même en utilisant des protocoles faibles-doses avec un scanner multi-spiralé [23]. Selon Rafferty et al., (2006), les niveaux d'irradiation du CBCT sont 10% plus faibles que ceux de la TDM [14], et 6 à 10% plus faibles selon Barker et al., [15].

Dans notre étude, l'irradiation d'un rocher est 8,6 fois moins importante avec le CBCT, ce qui est cohérent avec les chiffres de la littérature. Néanmoins, il faut rappeler qu'avec la TDM les 2 rochers sont acquis dans un même temps, et donc la tête est exposée à une seule irradiation. Avec le CBCT, il faudra faire 2 acquisitions en cas d'étude bilatérale des rochers. On peut donc estimer que la dose efficace n'est pas à 0.135 mais 0,27 mSv. La TDM reste malgré tout 4,3 fois plus irradiante que le CBCT.

Dans beaucoup d'études sur pièces anatomiques, les acquisitions au CBCT ont été unilatérales, ce qui explique les variations des données de la littérature. L'étroitesse du champ d'irradiation limite l'irradiation à l'aire explorée, protégeant ainsi les structures adjacentes. Dans le cas de pathologie unilatérale l'irradiation peut être restreinte au site exploré, ce qui diminue d'autant l'irradiation.

Si d'autres études in situ confirment la fiabilité du CBCT, la position de la TDM comme Gold standard dans l'imagerie morphologique du rocher pourrait être remise en question.

L'imagerie acquise à l'aide du CBCT produit moins d'artéfacts que le TDM au voisinage des structures métalliques denses. L'avantage est très perceptible en bordure des matériels chirurgicaux et prothétiques, des couronnes dentaires, des corps étrangers métalliques intra sinusiens et des implants cochléaires [24].

Le rapport signal/bruit est un facteur essentiel de qualité d'image. Dans le CBCT, le signal correspond aux voxels fournissant de l'information et le bruit aux voxels parasites qui dégradent la qualité de l'image. Là encore, la faible irradiation entraîne une augmentation du bruit, souvent peu perceptible, mais qui devient gênant pour des études en haute résolution et en fort contraste, en particulier pour l'oreille moyenne et interne [24].

Le bruit représente l'énergie provenant des sources autres que celle du tube à rayons X (lumière, rayonnement de dispersion). Il est le résultat involontaire de photons qui viennent frapper le détecteur et entraînent une opacification de l'image. La meilleure façon de diminuer le bruit de dispersion est d'utiliser le plus petit champ de vision qui englobe la région d'intérêt. Les conséquences de la présence de bruit vont avoir des répercussions directes sur la qualité des images. Il faut garder à l'esprit que le bruit augmente quand la taille des voxels diminue et que les différentes machines présentes sur le marché ont en la matière des performances très variables. Dans notre étude, ce rapport signal/bruit est difficile à interpréter car nous avons utilisé dans les 2 techniques d'imagerie des champs plus larges que ceux utilisés en routine afin d'englober tous nos points repères.

Des études récentes ont évalué la précision et la fiabilité des mesures utiles en orthodontie, chirurgie buccale et maxillo-faciale [16]. Ces mesures étaient réalisées sur des reconstructions 3D obtenues à partir de différents appareils CBCT et comparées avec les mesures anatomiques réelles sur pièces anatomiques. Seule une étude recourait à des mesures per-opératoires in situ [25]. Les études « in vitro » ont montré que la précision et la reproductibilité des mesures osseuses, utiles en implantologie et en chirurgie buccale, obtenues avec le CBCT étaient satisfaisantes et comparables à celles obtenues avec la TDM. A notre connaissance, notre étude est la première à comparer des mesures sur rocher à partir de mesures réelles, du CBCT et de la TDM.

L'étude a été réalisée sur des têtes de sujets, fixées sur un support mentonnier pour les mesures au CBCT, et calées dans un moule pour les acquisitions au scanner. Les artefacts liés aux mouvements du patient sont ici nettement amoindris, voire inexistantes. Ceci est particulièrement vrai pour le CBCT où le temps d'acquisition est plus long. On peut donc supposer que les reconstructions tridimensionnelles des rochers sont plus précises qu'elles ne

le seraient en situation réelle. Cependant, un constructeur (NewTom, Bologne, Italie) a développé un CBCT en position couchée, plaçant ainsi le patient dans les mêmes conditions que pour le scanner, et permettant de diminuer les artéfacts liés aux mouvements.

Concernant les doses d'irradiation, nous n'avons pas pu calculer les doses efficaces réelles des patients ayant eu un CBCT avec la machine Planmeca Romexis. Cette machine n'a pas de dosimètre intégré. Les fabricants du CBCT Planmeca Romexis ont fait des calculs préalables de doses efficaces sur fantôme anthropométrique RANDO d'une tête. Des dosimètres ont été placés au niveau des différents sites et la dose efficace mesurée sur ce fantôme est très proche de la réalité.

Les taux d'irradiation dans notre étude sont sûrement plus élevés qu'en routine du fait de la taille des champs plus grande pour étudier tous nos points repères. Malgré cela, certains points ont été tronqués ou hors champs, diminuant ainsi le nombre de données à comparer, et diminuant la puissance de l'étude. Ceci concerne des points Occiput qui ne font pas parti du champ habituel. Nous souhaitons des points dans les 3 plans de l'espace et ce point semblait le plus facile à mesurer dans le plan axial en plus de l'étrier.

Il serait donc intéressant de réaliser des mesures des doses efficaces d'irradiation sur têtes fantômes sur TDM et CBCT en utilisant les mêmes protocoles que ceux de notre étude afin de confirmer nos résultats.

Dans cette étude, toutes les mesures ont été réalisées par le même praticien. La question d'une erreur de mesure systématique se pose. Mais cette approche a été choisie car une des plus grandes erreurs dans les études céphalométriques est l'erreur d'identification des repères. Nous voulions éliminer les facteurs pouvant influencer l'identification des repères

que ce soit lors des mesures in vivo ou sur les reconstructions tridimensionnelles. Trois répétitions des mesures in situ ont été ainsi réalisées pour une meilleure précision.

La mesure T0-Etrier a été difficile du fait même de l'anatomie de l'oreille moyenne et de la difficulté de trouver un instrument de mesure assez fin pour rentrer dans la caisse après réalisation de la mastoïdectomie et de la tympanotomie postérieure, sans luxer l'étrier. La mesure à partir du CBCT et TDM est également incomplète du fait de la luxation préalable de l'étrier (perforation tympanique) sur un rocher et de la difficulté d'analyser les structures en 3D dans la caisse lors d'encombrement (exostoses) dans le CAE. Ces biais de mesures sont probablement à l'origine de l'absence de corrélation entre les mesures in situ, la TDM et le CBCT pour la mesure T0-Etrier.

Il existe possiblement un autre biais de mesure avec le centrage des amers sur les reconstructions 3D. Il était en effet parfois difficile de retrouver la zone d'appui des pointes du pied à coulisse ayant servi à faire les mesures in situ. Selon l'orientation de la reconstruction, les extrémités des segments peuvent varier. Un ou plusieurs repères utilisés pour les mesures ont pu être placés légèrement différemment dans chacune des représentations 3D. Pendant l'acquisition des imageries, les voxels sont attribués à des Unités Hounsfields (HU). Quand un modèle 3D est construit, ces valeurs HU sont utilisées pour différencier les tissus durs et mous et l'air. Pendant l'acquisition, un voxel peut être attribué à seulement une HU. Du fait de la taille des voxels, il arrive souvent que tout l'espace dans le voxel ne soit pas composé du même tissu. Puisque le voxel peut avoir seulement une valeur HU, celle-ci est attribuée au tissu le plus présent dans ce voxel. Ainsi une aire où l'os n'est pas présent peut être vue comme osseuse car le voxel a une HU d'os. Si les crânes n'ont pas exactement le même positionnement pour chaque examen, des petites différences peuvent apparaître lors des modélisations 3D. La précision de la localisation du repère ne peut aller au-delà de la résolution de l'imageur. En effet lors de la segmentation, les voxels à valeur

Hounsfield intermédiaire (évoquant une transition os-air) sont attribués de façon binaire à l'os ou à l'air : nous perdons la nuance de transition.

D'autre part, notre étude a une faible puissance avec dix rochers au total. Il serait intéressant de faire une étude avec un effectif plus important. Mais nos résultats sont significatifs malgré ce faible effectif et les possibles erreurs de mesure. Nous pouvons donc considérer les mesures du CBCT aussi fiables que celles de la TDM pour le rocher.

V - CONCLUSION

Le CBCT est un nouveau moyen d'imagerie qui produit des reconstructions tridimensionnelles du rocher aussi fiables que celles de la TDM à l'exception des mesures T0-Etrier. Grâce à une meilleure résolution spatiale que la TDM, le CBCT émet des doses d'irradiation significativement plus faibles, entre 4,3 et 8,6 fois moins dans notre étude, selon le type d'acquisition des rochers effectuée, à savoir uni ou bilatérale.

Un protocole rigoureux d'évaluation de la technique pourra garantir une réduction de dose tout en maintenant une qualité suffisante de l'image. L'utilisation d'un CBCT en position allongée assurerait également une meilleure qualité d'image avec diminution des artefacts de mouvements chez des sujets vivants.

VI - REFERENCES BIBLIOGRAPHIQUES

- [1] Reimann D A, Chaudhary V, Flynn M J, Sethi I K. Parallel implementation of cone beam tomography. International Conference on Parallel Processing. (Volume:2) Date of Conference: 12-16 Aug 1996 ; Page(s): 170 - 173 vol.2
- [2] Recommandations de la Commission Internationale de la Protection Radiologique. Publication 26 de 1977.
- [3] Zain-Alabdeen EH, Alsadhan RI. A comparative study of accuracy of detection of surface osseous changes in the temporomandibular joint using multidetector CT and cone beam CT. *Dentomaxillofac Radiol.* 2012; 41:185-191.
- [4] Liang X, Jacobs R, Hassan B, et al. A comparative evaluation of cone beam computed tomography (CBCT) and multi-slice CT (MSCT) part I. On subjective image quality. *Eur J Radiol.* 2010;75:265-269.
- [5] Poeschl PW, Schmidt N, Guevara-Rojas G, et al. Comparison of cone-beam and conventional multislice computed tomography for image-guided dental implant planning. *Clin Oral Investig.* 2013;17:317-324.
- [6] Barghan S, Tetradis S, Mallya S. Application of cone beam computed tomography for assessment of the temporomandibular joints. *Aust Dent J.* 2012;57(suppl 1):109-118.
- [7] Timock AM, Cook V, McDonald T, et al. Accuracy and reliability of buccal bone height and thickness measurements from cone-beam computed tomography imaging. *Am J Orthod Dentofacial Orthop.* 2011;140:734-744.
- [8] Dalchow CV, Weber AL, Yanagihara N, Bien S, Werner JA. Digital volume tomography: radiologic examinations of the temporal bone. *American Journal of Roentgenology.* 2006;186: 416-423.
- [9] Hodez C, Griffaton-Taillandier C, Bensimon I. Cone-beam imaging: applications in ENT. *Eur Ann Otorhinolaryngol Head Neck Dis* 2011;128:65–78.
- [10] Cushing SL, Daly MJ, Treaba CG, et al. High-resolution cone-beam computed tomography: a potential tool to improve atraumatic electrode design and position. *Acta Oto-laryngologica* 2012;132:361–8.
- [11] Marx M, Risi F, Escudé B, et al. Reliability of cone beam computed tomography in scalar localization of the electrode array: a radio histological study. *Eur Arch Otorhinolaryngol* 2013; 271:673-679.
- [12] Erovic B, Chan H, Daly M, et al. Intraoperative CBCT and Multi-Slice Computed Tomography in Temporal Bone Imaging for Surgical Treatment Otolaryngology - Head and Neck Surgery *Otolaryngology*; 2014 Jan 29;150(1):107-14.

- [13] Pein M.K , Brandt S , Plontke S.K, Kösling S. Darstellung subtiler Schläfenbeinstrukturen. In-vivo-Vergleich digitale Volumetomographie vs. Multidetektor-CT . Radiologe 03/2014; 54(3).
- [14] Rafferty MA, Siewerdsen JH, Chan Y, et al. Intraoperative conebeam CT for guidance of temporal bone surgery. *Otolaryngol Head Neck Surg* 2006;134:801—8.
- [15] Barker E, Trimble K, Chan H, et al. Intraoperative use of cone-beam computed tomography in a cadaveric ossified cochlea model. *Otolaryngol Head Neck Surg.* 2009;140:697-702.
- [16] Haute Autorité de Santé. Tomographie volumique à faisceau conique de la face (cone beam computerized tomography). Rapport d'évaluation technologique 2009.
- [17] Boyer B, LeMarec E, Ait-Ameur A, Hauret L, Dion A, Aterii-Tehau C. Tomodensitométrie: principes, formation de l'image. Scientifiques et Médicales Elsevier SAS. 2003.
- [18] Ludlow JB, Lester WS, See M, Bailey LJ, Hershey HG. Accuracy of measurements of mandibular anatomy in cone beam computed tomography images; 2007; 103:534-42.
- [19] Peltonen LI, Aarnisalo AA, Kortensniemi MK, Suomalainen A, Jero J, Robinson S. Limited cone-beam computed tomography imaging of the middle ear: a comparison with multislice helical computed tomography. *Acta Radiol* 2007;48:207–212.
- [20] Dahmani-Causse M, Marx M, Deguine O, Fraysse B, Lepage B, Escudé B. Morphologic examination of the temporal bone by cone beam computed tomography: comparison with multislice helical computed tomography. *Eur Ann Otorhinolaryngol Head Neck Dis* 2011;128:230.
- [21] Doll R. Hazards of ionising radiation: 100 years of observations on man. *Br J Cancer* 1995;72:1339–49.
- [22] Chakraborty R, Sankaranarayanan K. Cancer predisposition, radiosensitivity and the risk of radiation-induced cancers. II. A Mendelian single-locus model of cancer predisposition and radiosensitivity for predicting cancer risks in populations, 1995 Sep;143(3):293-301.
- [23] Faccioli N, Barillari M, Guariglia S, et al. Radiation dose saving through the use of cone-beam CT in hearing-impaired patients. *Radiol Med* 2009;114:1308—18.
- [24] Caldemeyer KS, Sandrasegaran K, Shinaver CN, Mathews VP, Smith RR, Kopecky KK. Temporal bone: comparison of isotropic helical CT and conventional direct axial and coronal CT. *AJR Am J Roentgenol* 1999;172:1675–82.
- [25] Chen LC, Lundgren T, Hallstrom H, Cherel F. Comparison of different methods of assessing alveolar ridge dimensions prior to dental implant placement. *J Periodontol*, November–December, 2008 Volume 53, Issue 6, Pages 334–336.

GUYADER (Elsa) - Reconstruction tridimensionnelle du rocher : comparaison des mesures in situ, TDM et CBCT – 29 f., 2 ill., 3 tabl.

Th. : Méd. : Brest 2015

RESUME :

Introduction Le Cone Beam (CBCT) a été décrit comme un examen peu irradiant alternatif à la tomodensitométrie (TDM) et qui pourrait procurer une précision spatiale suffisante pour apporter une aide dans la chirurgie du rocher. Nous avons comparé des mesures réalisées in situ à celles réalisées sur des reconstructions tridimensionnelles (modèles 3D) des rochers à partir d'une TDM et d'un CBCT. Le but était d'évaluer la précision de ces deux examens.

Matériel et Méthodes

Etude expérimentale anatomique sur 10 rochers de sujets humains. Nous avons comparé 10 distances mesurées in situ, puis sur des modèles 3D à partir de la TDM et du CBCT.

Résultats

La corrélation entre les mesures in situ, la TDM et le CBCT est significative en ce qui concerne toutes les distances, sauf TO-Etrier. La corrélation semble être plus forte entre les mesures réalisées in situ et la TDM.

Conclusion

Le CBCT est un nouveau moyen d'imagerie qui produit des reconstructions tridimensionnelles du rocher aussi fiables que celles de la TDM à l'exception des mesures T0-Etrier. Grâce à une meilleure résolution spatiale que la TDM, le CBCT émet des doses d'irradiation significativement plus faibles. Il s'agit d'une avancée sur le plan morphologique, le CBCT étant comparable au scanner, permettant ainsi l'exploration d'oreilles pathologiques avec une irradiation moindre.

MOTS CLES :

CONE BEAM (CBCT)
TOMODENSITOMETRIE A FAISCEAU CONIQUE
TOMODENSITOMETRIE (TDM)
ROCHER/OS TEMPORAL
RECONSTRUCTION TRIDIMENSIONNELLE (3D)

JURY :

Président	<u>Monsieur le Professeur Rémi MARIANOWSKI</u>
Membres du Jury	Monsieur le Professeur Phong DAM HIEU Monsieur le Professeur Weiguo HU Madame le Docteur Coralie CLODIC Monsieur Joël SAVEAN

DATE DE SOUTENANCE:

4 septembre 2015