



HAL
open science

La ciclosporine topique 1% dans les pathologies de surface oculaire de l'enfant

Abdelhamid Benhamana

► **To cite this version:**

Abdelhamid Benhamana. La ciclosporine topique 1% dans les pathologies de surface oculaire de l'enfant. Médecine humaine et pathologie. 2015. dumas-01252519

HAL Id: dumas-01252519

<https://dumas.ccsd.cnrs.fr/dumas-01252519>

Submitted on 7 Jan 2016

HAL is a multi-disciplinary open access archive for the deposit and dissemination of scientific research documents, whether they are published or not. The documents may come from teaching and research institutions in France or abroad, or from public or private research centers.

L'archive ouverte pluridisciplinaire **HAL**, est destinée au dépôt et à la diffusion de documents scientifiques de niveau recherche, publiés ou non, émanant des établissements d'enseignement et de recherche français ou étrangers, des laboratoires publics ou privés.

UNIVERSITE DE PICARDIE JULES VERNE FACULTE DE MEDECINE D'AMIENS

ANNEE 2015

N° 2015-20

**LA CICLOSPORINE TOPIQUE 1% DANS LES PATHOLOGIES DE SURFACE
OCULAIRE DE L'ENFANT**

THESE POUR LE DOCTORAT EN MEDECINE (DIPLOME D'ETAT)

DISCIPLINE OPHTALMOLOGIE

PRESENTEE ET SOUTENUE PUBLIQUEMENT

Le 16 février 2015

Par

BENHAMANA ABDELHAMID

PRESIDENT DU JURY : Madame le Professeur Solange MILAZZO

JUGES: Monsieur le Professeur BOUDAILLIEZ Bernard
Monsieur le Docteur DECOCQ Guillaume

DIRECTEUR : Madame le Professeur BREMOND – GIGNAC Dominique

« *On se lasse de tout, excepté d'apprendre...* »

Virgile

Au président du Jury,

Madame le professeur Solange MILAZZO
Professeur des Universités – Praticiens Hospitalier (Ophtalmologie)
Pôle des 5 sens
Centre Saint Victor

Cher Président, Cher Professeur, Cher Maître,

Je vous remercie de l'honneur que vous me faites en présidant mon jury de thèse.

En espérant qu'il répondra à vos attentes, je vous laisse juge de mon travail.

Pour le réaliser, je me suis inspiré de toutes les remarques et les conseils que vous aviez émis lors de mes précédents travaux et de ceux de vos anciens élèves.

Depuis le premier jour, vous avez su me donner des objectifs et les moyens d'y parvenir, dans l'aisance comme dans la difficulté.

Durant ces années, j'espère avoir finalement répondu à vos attentes et exigences tant par mon travail que par ma personne.

J'ai toujours eut et garderai le plus grand respect pour votre savoir et votre expérience en m'en inspirant dans ma pratique quotidienne.

Vous m'avez transmis votre passion pour l'ophtalmologie et l'importance de le transmettre.

Vous ne cessiez de nous rappeler l'importance de notre rôle, de notre travail mais sans délaisser notre vie personnelle.

Pour cette clairvoyance et pour tout ce que m'avez apporté, je vous en suis reconnaissant et vous en remercie.

Soyez assurée de mon estime et de ma reconnaissance.

Aux membres du Jury

Professeur BOUDAILLIEZ Bernard
Professeur des Universités – Praticien Hospitalier
Pédiatrie Médicale et Médecine de l'adolescent
Centre Hospitalier Universitaire d'Amiens

Docteur DECOCQ Guillaume
Pharmacologie Clinique (CBH)
Centre Hospitalier Universitaire d'Amiens

Chers Maîtres,

Je vous remercie de l'honneur que vous me faites par votre présence à mon jury de thèse malgré plusieurs reports de dates.

En espérant qu'il satisfera vos exigences, je vous laisse juges de mon travail.

Pour votre patience, votre indulgence et votre présence, je vous remercie.

Soyez messieurs, assurés de ma reconnaissance

A mon directeur de thèse,

Madame le Professeur Dominique BREMOND - GIGNAC
Professeur des Universités – Praticiens Hospitalier (Ophtalmologie)
Pôle des 5 sens
Centre Saint Victor
Chevalier de l'Ordre des Palmes Académiques

Cher Directeur, Cher Professeur, Cher Maître,

Je vous remercie de m'avoir proposé ce travail assez vaste rassemblant plusieurs sujets vous tenant particulièrement à cœur.

Pour le réaliser, je me suis inspiré de toutes les remarques et les conseils que vous aviez émis lors de mes précédents travaux et de ceux de vos anciens élèves.

Ce sujet plutôt vaste m'a permis d'approfondir mes connaissances sur des pathologies assez fréquentes trop souvent négligées et sous-estimées. Grâce à vous et à votre enseignement ce ne sera plus le cas.

Ce travail n'aurait pu aboutir sans votre disponibilité, sans vos conseils et votre accompagnement.

Durant ces années, vous avez su me transmettre votre enseignement avec pédagogie, votre passion pour l'ophtalmologie et l'anatomie. Vous l'avez fait avec patience et indulgence. C'est en vous regardant puis en tentant de reproduire vos gestes que j'ai pu me familiariser à la difficile ophtalmo-pédiatrie.

J'espère finalement avoir répondu à vos attentes et exigences tant par mon travail que par ma personne.

Pour tout cela, je vous en remercie et vous en serai redevable.

Soyez assurée de mon estime et de ma gratitude.

A mes parents, qui m'ont offert la meilleure éducation, qui m'ont des mes premiers pas, fait comprendre l'importance de l'enseignement et de l'instruction, sans doute parce qu'ils en ont été privés. Une vie de sacrifices. Votre confiance indéfectible m'ayant toujours guidé. Vos conseils éclairés. Votre soutien. Votre présence... Sans eux, je n'en serai pas là.

A ma mère, « ayema », pour ton amour, ta chaleur, ton expansion, ta tendresse, ta confiance, ta présence, ton sourire que je m'efforcerai d'entretenir et de combler.

A mon père, « vava », pour ta clairvoyance, ton intelligence, ta sévérité, ta réserve et ta pudeur parce que certains regards et certains silences peuvent en dire plus que des mots.

A mes sœurs, Louiza et Houria, vous avez toujours su que j'y arriverai. Pour vos encouragements et votre soutien je vous remercie.

A mon petit frère Rachid, pour ton soutien, ta présence, ton aide, je t'en remercie.

Que **Dieu** nous guide et veille sur chacun d'entre- nous.

L'ordre de ses formidables rencontres

A Seav... Ikki à l'ancienne. Franchement ? Comment on a fait ça ?? De la P2 jusqu'à la fin... A tous les restos de Paname, aux dernières séances, aux milk-shakes, à nos nuits des héros (jusqu'à la dernière minute on y croyait), tu reviendras à Konaha mon pote, Iruka-sensei c'est fini, on n'est plus des genins.

A Dalila et ses conseils et motivations plus qu'énergiques, la seule co-interne avec qui je n'aurai finalement jamais travaillé, quel dommage... Merci encore

A Bahar, le printemps... As-tu trouvé finalement trouvé ? Non ? Moi non plus. tkt

Au Dr SIMEUH Blandine, qui m'a véritablement initié à la chirurgie, sa franchise et sa sollicitude.

A tous mes co-internes de galère, à nos débuts laborieux mais agréables à St Victor. D'avoir débuté avec chacun d'entre vous n'était que le début d'une histoire qui n'est pas prête de s'arrêter, étant donné que certaines sont restées mes collègues, d'autres sont restés au CHU. A nos futures collaborations et retrouvailles. S'il en manquait tout aurait été différent alors à Damya (ancienne DRH, ça a commencé au plateau. et... ben ça continue toujours au plateau...), Andrei (qui ne refuse jamais un pti féca ? c'est ça ou rien mec !), Fanny, Oana, Salman (le sauveur de mon 1^{er} semestre) et Véronique... merci. Je vous aurai au moins appris le chicken ! Et à la soirée Death Note qu'on n'a jamais faite. St Victor, ça te change un homme !

A Benjamin : tu m'as vraiment fait confiance, tu m'as tellement apporté tant sur le plan médico-chirurgical que sur le plan humain. C'est principalement par ta confiance, ton soutien, ta patience et tes conseils que j'ai pris de l'assurance et fini par avoir confiance en moi. Je ne l'oublierai jamais et t'en serai toujours reconnaissant.

A toutes les personnes qui faisaient St Victor, que je ne saurais remercier tant par leur sympathie, leur aide et leurs conseils et leurs fous rires et leur bonne humeur malgré un stress permanent. A commencer par nos presque mamans de la consultation, les premières comme les nouvelles, ainsi que celles des étages sans oublier tout le bloc de St Victor.

Aux secrétaires et tous ces dossiers enfin archivés.

Aux Dr BOUYAHYAOUÏ, AGLA et CHERGUI, qui m'ont rendu accessible l'ophtalmologie alors que je la croyais hors de portée à mon arrivée à St Quentin.

A Michael et Julien, il y a vraiment un avant et un après...

A Malek Osman, pour son enseignement, son soutien et sa gentillesse, j'espère apprendre encore de toi.

A Marc et Steave qui m'ont laissé faire ma 1^{ère} et ma 2^{ème} cataracte, et toutes les suivantes...

Dr Curan, vous avez su m'inculquer votre dévouement et profond respect du patient, votre esprit diagnostique et critique exemplaire, vos conseils avisés en consultation comme au bloc, le bon mot au bon moment, votre pas de course avec le brancard, (votre « S'il vous plaiiiiiiiit » résonne toujours en 5), votre confiance une nouvelle fois renouvelée... Soyez assuré de mon estime et de ma reconnaissance.

A Nabil, akhi, mon bailleur, mon coloc' mais aussi mécano, dépanneur, cuisinier, boulanger, juriste, notaire, dénicheur de talent « V-V-V-V-Véééénere », ayant rendu certains moments moins pénibles, le futur papa qui sera bientôt le plus heureux avec sa femme Ghita, d'une réserve et d'une gentillesse que j'estime tant.

A Julie, qui à Amiens, Paris ou Creil garde le sourire koikil.

A Mounir, mon premier binôme, pour ton enseignement et ta grande disponibilité.

A Ilié, Axelle, Dr Alem et au Dr El Amali pour ce que vous m'avez apporté.

A toute l'équipe de Creil.

A Sibel, tkt tu seras la meilleure sous le güneş...

A Moussa et Maroine, c'est fini les soirées foot et chicken pour le moment... je vous attends

A Abdelhak et ses bons tuyaux.

A la ptite Marine, un Sun ? tikka massala ? Après des chips et des cacahuètes ? Toujours O-P.

A Hussein avec qui j'aurai finalement passé trop peu de temps

A nos externes, enfin quand y'en avait... (Mélodie biensûr et les tchips jamais entendus, Karim, Ines et Rachida)

SOMMAIRE

INTRODUCTION	p9
RAPPELS ANATOMIQUES.....	p10
I. LA SURFACE OCULAIRE.....	p10
II. LE FILM LACRYMAL.....	p14
LA CICLOSPORINE.....	p17
I. MECANISMES D’ACTION.....	p17
II. UTILISATION SYSTEMIQUE DE CICLOSPORINE COMME IMMUNOSUPPRESSEUR ET IMMUNOMODULATEUR.....	p19
III. USAGE TOPIQUE DE LA CICLOSPORINE.....	p20
IV. PHARMACOCINETIQUE DE L’ADMINISTRATION TOPIQUE DE CICLOSPORINE.....	p20
V. PHARMACOLOGIE DE LA CICLOSPORINE OPHTALMIQUE.....	p21
VI. EFFETS SUR L’EPITHELIUM CONJONCTIVAL ET SUR LA DENSITE DES CELLULES CALICIFORMES.....	p23
LA CICLOSPORINE DANS LES PATHOLOGIES DE LA SURFACE OCULAIRE.....	p24
LA ROSACEE.....	p27
LA KERATOCONJONCTIVITE VERNALE.....	p34
LA KERATONCONJONCTIVITE ATOPIQUE.....	p40
ETUDE.....	p45
I. OBJECTIFS.....	p45
II. PATIENTS ET METHODES	p45
III. LES 3 TYPES DE POPULATION.....	p45
IV. METHODES.....	p48
V. RESULTATS DANS LES 3 POPULATIONS.....	p50
VI. DISCUSSION.....	p52
CONCLUSION.....	p58

INTRODUCTION

La ciclosporine a apporté une grande efficacité dans les pathologies inflammatoires et auto-immunes depuis plus de 20 ans avec plusieurs études fondamentales et cliniques étudiant leurs mécanismes d'action. Utilisée sous forme topique en 1986 par Benezra, la ciclosporine topique, a depuis fait l'objet de nombreuses études cliniques dans le traitement des pathologies de la surface oculaire ayant une composante inflammatoire et auto-immune. Etudes dans lesquelles, la ciclosporine est étudiée à différents dosages (0,05 1 et 2%), dans différentes pathologies oculaires de l'adulte majoritairement (rosacée, allergiques, rejet de greffe, syndrome sec...). En 2003, la ciclosporine topique 0,05% a été approuvée par la FDA dans le traitement du syndrome sec mais n'est disponible qu'en ATU en Europe. Mais les pathologies de la surface oculaire n'épargnent pas les enfants chez qui le développement visuel peut être menacé par des lésions obstruant l'axe optique, avec le risque consécutif d'amblyopie (faisant toute la gravité de ces pathologies chez l'enfant). De plus la gêne quotidienne handicapante et l'amblyopie peuvent altérer son développement psychosocial (scolaire en particulier). Mais ces pathologies sont souvent réfractaires aux thérapeutiques plus simples et plus classiques, comme les corticoïdes, posant des problèmes de corticodépendance et corticorésistance, sans compter les nombreuses complications induites par les corticoïdes. La ciclosporine topique s'est alors très vite avérée une alternative attendue, efficace et aux effets secondaires exceptionnels (comparés à sa forme systémique ou aux corticoïdes) devenant alors un traitement corticoépargnant. C'est pourquoi, après un rappel sur la ciclosporine et les différentes pathologies de surface oculaire, nous avons réalisé une étude clinique rétrospective monocentrique, réalisée au centre hospitalo-universitaire d'Amiens, au centre Saint Victor. Son but est d'évaluer l'effet de la ciclosporine topique 1% dans les pathologies de surface oculaire de l'enfant. Notre but est de montrer l'apport thérapeutique bénéfique de la ciclosporine comme alternative aux corticoïdes (évitant ainsi leurs complications) devant son efficacité et sa faible innocuité.

RAPPELS ANATOMIQUES

I. LA SURFACE OCULAIRE

La surface oculaire est une entité anatomo-clinique englobant le bord libre des paupières, la conjonctive, la cornée, les glandes lacrymales et le film lacrymal. Elle est exposée à de nombreuses pathologies affectant chacun des tissus la constituant, de manière isolée (comme une conjonctivite simple ne touchant que la conjonctive) ou simultanée (comme la rosacée pouvant affecter les paupières et la conjonctive...). Ses pathologies peuvent être fréquentes (rosacée et allergie oculaire) ou plus rares (syndrome de Thygeson).

1. La conjonctive

La conjonctive est une muqueuse qui tapisse la face postérieure des paupières, se recourbe en formant des culs-de-sac, pour venir tapisser le globe oculaire jusqu'au limbe de la cornée où elle va fusionner avec la gaine du globe (capsule de Tenon). On distingue différentes portions conjonctivales : *palpébrale*, au niveau des culs-de-sac, *bulbaire* et *caronculaire*. [1]

La conjonctive est constituée d'un épithélium et d'un stroma (chorion) sous-jacent.

L'épithélium est un épithélium malpighien stratifié non kératinisé, avec des cellules caliciformes, en continuité avec l'épithélium cornéen. Les cellules caliciformes sont plus nombreuses au niveau du cul-de-sac et du repli semi-lunaire.

Sous l'épithélium se situe le stroma conjonctival, ou *substantia propria*. Cette couche stromale est composée d'une trame relâchée de fibres de collagène, de vaisseaux sanguins et lymphatiques, de nerfs, de glandes lacrymales accessoires occasionnelles, de lymphocytes, de plasmocytes, de macrophages et de mastocytes. Par endroits, les lymphocytes s'organisent en follicules lymphoïdes.

2. La cornée

La cornée normale se compose de plusieurs couches (figures 1 et 2)

- **L'épithélium** cornéen est de type stratifié, squameux et non kératinisé, comprenant entre 5 et 7 couches en épaisseur. La membrane basale épithéliale est mince et mieux vu après coloration par le PAS (*periodic acid-Shiff*). Elle est la couche la plus affectée lors de problème de surface (défects épithéliaux responsables d'une kératite comme la kératite ponctuée superficielle ou KPS lors d'irritation (dans les syndromes secs par exemple).

- **La couche de Bowman** se situe immédiatement sous la membrane basale épithéliale. Elle est aussi appelée « membrane » de Bowman, mais ce terme peut être trompeur parce que cette couche n'est pas une vraie membrane basale ; c'est-à-dire qu'elle n'est pas produite par les cellules épithéliales. La membrane de Bowman est acellulaire et composée de fibrilles de collagène organisées irrégulièrement. Elle n'est pas reconstituée après traumatisme mais remplacée par un tissu cicatriciel fibroconjonctif à la différence de l'épithélium doté d'une grande capacité régénérative.
- Le **stroma** cornéen constitue 90 % de l'épaisseur cornéenne totale. Il consiste en kératocytes (sécrétant du collagène), et en une substance fondamentale de protéoglycanes. Les lamelles de collagène étirées sont régulièrement espacées et précisément orientées assurant la transparence, qui permet le passage ordonné de la lumière à travers la cornée.
- La couche suivante, **la membrane de Descemet**, est la membrane basale élaborée par l'endothélium cornéen. Elle (comme la membrane basale épithéliale) est une vraie membrane basale, composée de collagène IV en majorité fortement PAS positive.
- **La membrane de Dua**, récemment découverte en 2013, encore controversée, a été appelé ainsi d'après le nom de l'auteur de la découverte, Harminder Dua alors que jusqu'à présent, on ne connaissait que cinq couches. Elle serait située entre le stroma cornéen et la membrane de Descemet. Même si elle ne mesure que 15 μ d'épaisseur, cette couche est incroyablement résistante et peut supporter une pression pouvant atteindre 1,5 à 2 bars, ce qui devrait permettre d'améliorer les résultats des futures greffes de cornée. [2]
- **L'endothélium** cornéen se compose d'une unique couche cellulaire. Les cellules ont un aspect hexagonal qui prédomine lorsque vues de face, comme en microscopie confocale. En coupe histologique perpendiculaire à la cornée, les cellules endothéliales ont une apparence cubique. La fonction première de l'endothélium est de maintenir la transparence cornéenne en déshydratant le stroma cornéen à l'aide de pompes aqueuses. Le nombre de cellules endothéliales diminue progressivement avec l'âge et la perte cellulaire endothéliale s'accélère en cas de maladies endothéliales. Les cellules endothéliales humaines ne peuvent se régénérer. Donc, lorsque le nombre de cellules diminue, les cellules restantes s'amincissent et s'élargissent afin de maintenir un recouvrement de la surface cornéenne postérieure.

3. Les paupières

Les paupières s'étendent des sourcils en haut jusqu'aux joues en bas, et présentent une composante orbitaire et une composante tarsale. Au niveau tarsal, la paupière est constituée de quatre couches tissulaires, d'avant en arrière : la peau, le muscle orbiculaire de l'œil, le tarse et la conjonctive palpébrale.

- **La peau des paupières** est plus fine que dans la plupart des autres régions du corps. Elle est constituée d'un épiderme, épithélium malpighien stratifié kératinisé, contenant des mélanocytes et des cellules de Langherans présentatrices d'antigènes ; et d'un derme, tissu conjonctif de collagène lâche contenant : des glandes ciliaires et sébacées (de Zeis) ; des glandes sudoripares apocrines (de Moll) ; des glandes sudoripares eccrines ; des follicules pilosébacés.
- **Le tarse**, plaque épaisse de tissu conjonctif fibreux dense, contient les glandes sébacées de Meibomius. Les glandes lacrymales accessoires de Wolfring sont aussi situées au niveau du bord supérieur du tarse supérieur (et de façon moindre au niveau du bord inférieur du tarse inférieur). Les glandes lacrymales accessoires de Krause sont situées au niveau des culs-de-sac conjonctivaux.
- **Les glandes de Meibomius** sont des glandes de type sébacé occupant l'espace tarsal des paupières supérieures et inférieures ; au nombre de 20 à 25 au niveau de la paupière supérieure et un peu moins nombreuses en inférieure. Elles sont vascularisées par les artères ophtalmiques et lacrymales et innervées par un plexus nerveux dense à dominante parasympathique et transitant par le ganglion ptérygopalatin et la partie la plus proximale du grand nerf pétreux. Pour chaque glande, des acini bordent des alvéoles s'abouchant dans un long canal excréteur émergeant sur le bord libre de la paupière. Lorsque les acini arrivent à maturation, ils migrent vers le centre de l'alvéole et se désintègrent en larguant leur contenu dans le canal excréteur. Les contractions du muscle orbiculaire permettent la sortie de ces sécrétions lipidiques qui formeront la couche superficielle du film lacrymal.

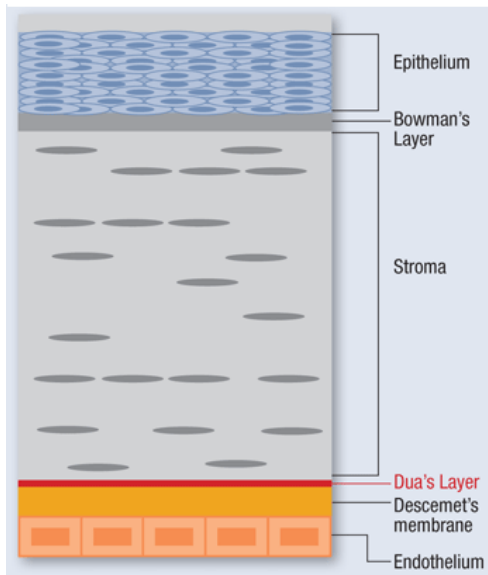
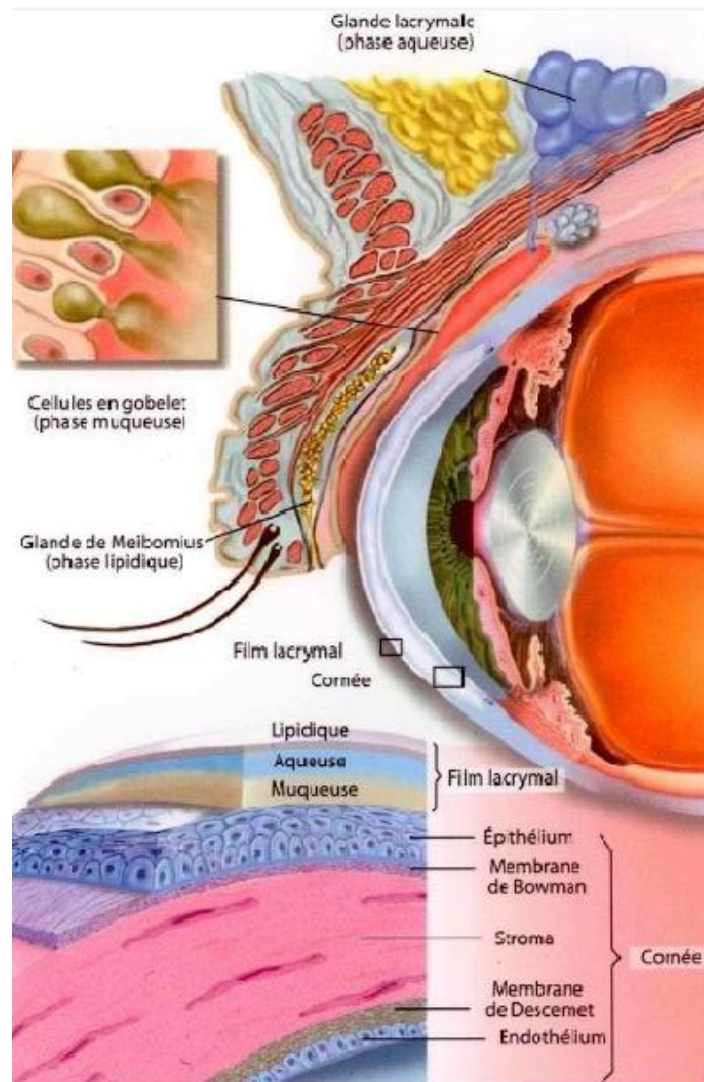


figure 1 : Les couches cornéennes comprenant la membrane de Dua

(d'après HS Dua, "Human Corneal Anatomy Redefined: A Novel Pre-Descemet's Layer (Dua's Layer)", Ophthalmology,2013,S0161-6420(13)00020-1

Figure 2: coupe de l'œil et de ses annexes – éléments constituant la surface oculaire [1]



ELEMENTS	FONCTION NORMALE	PATHOLOGIE
SECRETOIRES		
Cellules caliciformes conjonctivales	Sécrétion de mucine pour améliorer la lubrification cornéenne	Diminuées en nombre dans certains syndromes secs Carcinome mucoépidermoïde
Glandes lacrymales accessoires de Krause et Wolfring	Sécrétion lacrymale de base (composante aqueuse)	Syndrome de Sjögren Tumeurs rares Réaction du greffon contre l'hôte
Glandes sébacées de Meibomius	Sécrétion de la composante lipidique des larmes, retardant son évaporation	Chalazion Carcinome sébacé
Glandes sébacées de Zeis	Lubrification des cils	Orgelet Carcinome sébacé
Glandes apocrines de Moll	Lubrification n des cils	Kyste canalaire (kyste sudoral, hydrocystome apocrine)
Glandes eccrines	Sécrétions pour le contrôle thermique, équilibre électrolytique	Kyste canalaire (kyste sudoral hydrocystome eccrine) Syringiome Carcinome des glandes sudoripares

Eléments sécréteurs des paupières : fonction et pathologie d'après chapitre 13 p203 AAO

II. LE FILM LACRYMAL

Il est l'un des constituants de la surface oculaire.

1. Les couches du film lacrymal

D'un volume total de 7 à 9 μ l, épais de 30 à 40 μ , il est composé de 3 couches ou phases :

- 1) *La couche mucinique* : la plus profonde, permet l'adhésion des larmes sur les cellules épithéliales de la surface oculaire et donc la stabilité du film lacrymal. Elle est composée de mucines solubles sécrétées par les cellules à mucus conjonctivales, qui s'ancrent aux mucines transmembranaires des cellules épithéliales superficielles.
- 2) *La couche aqueuse* : sécrétée par les glandes lacrymales, elle est la plus épaisse (90% du film lacrymal). Elle contient des électrolytes, des protéines anti-infectieuses (lactoferrine et lysosyme), des cytokines, des immunoglobulines et des cellules immunocompétentes. Elle constitue le premier rempart de protection oculaire, mais a aussi un rôle nutritif en apportant eau et métabolites à la cornée et aux cellules de la surface oculaire.
- 3) *La couche lipidique* : synthétisée par les glandes meibomiennes, recouvre la couche aqueuse.

Rôle du meibum : Le meibum, sécrété par les glandes de Meibomius et composant la couche lipidique, sert avant tout à limiter l'évaporation des larmes ; il favorise un bon étalement des larmes, garant de la stabilité lacrymale et améliore ainsi la qualité réfractive du film lacrymal ; il évite la contamination des larmes par la sueur et le sébum, et enfin lubrifie l'interface œil/paupières.

La sécrétion meibomienne : Les mécanismes entrant en jeu dans la sécrétion meibomienne restent assez mal connus. Trois éléments semblent jouer un rôle dont l'importance reste à évaluer : l'innervation des glandes de Meibomius [3], la sécrétion hormonale et le clignement palpébral [4].

2. La glande lacrymale principale

Appelée ainsi étant donnée l'existence des glandes accessoires précédemment citées dans l'anatomie des paupières. Elle est située à la partie antérieure du quadrant supérotemporal de l'orbite. La glande est divisée en lobe orbitaire et lobe palpébral par l'aponévrose du muscle releveur de la paupière. Les acini glandulaires sont composés d'un épithélium cuboïde. Les canaux, qui sont dans un stroma fibrovasculaire, sont délimités par un épithélium cuboïde mince, avec une seconde couche externe de cellules myoépithéliales plates en couche mince.

3. Le système de drainage

L'excrétion des larmes s'effectue tout au long des voies lacrymales, à travers un système de lacs et rivières où la **pompe lacrymale** joue un rôle majeur. La pompe lacrymale est l'ensemble du mécanisme actif de drainage lacrymal qui s'effectue essentiellement entre le méat lacrymal et le sac lacrymal. L'orbiculaire supérieur et inférieur avec le muscle de Duverney-Horner intervient en amont de cette pompe, dès la fente palpébrale, pour amener les rivières palpébrales à se jeter dans le premier lac dénommé lac lacrymal à l'angle interne de l'œil, où une partie des larmes s'évapore ou est réabsorbée. Puis les méats lacrymaux drainent les larmes vers les canalicules supérieur et inférieur qui constituent la seconde rivière lacrymale. Les méats supérieur et inférieur doivent s'oblitérer réciproquement au cours du clignement pour éviter tout larmolement. La dynamique de l'excrétion des larmes dans les canalicules repose alors sur deux systèmes antagonistes concentriques, l'un externe musculaire, le muscle de Horner et l'autre interne, la paroi canaliculaire élastique, permettant aux larmes de rejoindre le sac lacrymal qui constitue le deuxième lac. Le canalicule commun, réunion des canalicules supérieur et inférieur, s'abouche dans le sac au niveau de la valvule de Rosenmüller qui évite le reflux du sac vers les canalicules. Le rôle du sac est encore mal élucidé. Néanmoins, il draine les larmes vers le bas, vers une troisième rivière que constitue le canal lacrymonasal qui se jette dans les fosses nasales au niveau de la valvule de Hasner. Cette valvule peut présenter des anomalies responsables de larmolement, notamment chez le petit enfant. D'autres mécanismes d'élimination des larmes existent mais sont moins importants que cette pompe lacrymale : l'évaporation, la réabsorption, la capillarité et la gravité. Dans les conditions de base, seule une petite quantité de larmes parvient dans le nez.

LA CICLOSPORINE

La ciclosporine est un décapeptide cyclique synthétisé par des champignons (*Tolypocladium inflatum* et *Beauveria nevus*).

Son mécanisme d'action a été largement étudié depuis son utilisation répandue en tant qu'immunosuppresseur dans la prévention des rejets de greffe d'organes solides ainsi que dans les pathologies auto-immunes.

I. MECANISMES D'ACTION

Les recherches sur ses mécanismes d'action ont initialement mis l'accent sur la capacité de la molécule à **inhiber l'activation des lymphocytes T (LT)** puis plus tardivement sur **l'inhibition de l'apoptose**.

Ces effets de la ciclosporine sont médiés par sa liaison à deux protéines cytoplasmiques appelées cyclophiline A et cyclophiline D.

Les cyclophilines sont des peptidyl-prolyl isomérases, c'est-à-dire des protéines ayant une activité d'accompagnement, capables de catalyser le repliement d'autres protéines ayant eut un défaut de ce dit repliement

Le complexe [ciclosporine/cyclophiline A] inhibe la calcineurine, une protéine phosphatase.

1. Rôle de la calcineurine dans l'activation des cellules T :

Normalement, la calcineurine déphosphoryle le facteur nucléaire d'activation des LT (NF-AT) dans le cytoplasme des cellules en réponse à des taux élevés de calcium intracellulaire ; (conséquence indirecte de la liaison de l'antigène à ces récepteurs membranaires des LT). Le NF-AT déphosphorylé est transporté au noyau où il promeut la transcription d'un certain nombre de gènes codant pour des protéines activant les LT, principalement **l'interleukine 2 (IL-2)**. L'IL-2 secrétée se lie à ses récepteurs des LT, stimulant ainsi la prolifération des LT.

2. Action de la ciclosporine sur la calcineurine via la cyclophiline A :

Le complexe [ciclosporine/cyclophiline A] (mais pas la cyclophiline A seule) en se fixant à la calcineurine, inhibe la déphosphorylation bloquant enfin la translocation du NF-AT vers le noyau, empêchant finalement la transcription des gènes codant pour l'IL-2 (entre autres).

Le système calcineurine/NF-AT a été le mieux étudié sur les LT mais est plus largement distribué parmi d'autres types de cellules (Muscles striés squelettiques et du muscle cardiaque ; les kératinocytes de l'épiderme).

La calcineurine est capable de déphosphoryler au moins quatre isoformes différentes du NF-AT ayant des rôles variés.

La signalisation du système calcineurine/NF-AT est impliquée dans la production de **cytokines** et de **chémokines** par les **mastocytes** et les **polynucléaires éosinophiles**.

Il est toutefois à noter que la sensibilité de l'activation des cellules T pour des concentrations de ciclosporine cliniquement atteignables dépend d'un relativement faible taux de calcineurine dans ces cellules.

Les taux de calcineurine dans les tissus cardiaques, par exemple, sont approximativement dix fois supérieurs à ceux des cellules du système immunitaire (expliquant sa cardiotoxicité).

On présume que la liaison de la ciclosporine à la cyclophiline D est responsable de son inhibition de l'apoptose ou mort cellulaire programmée.

Le complexe [ciclosporine/cyclophiline D] se lie et empêche l'ouverture du pore de transition de perméabilité des mitochondries.

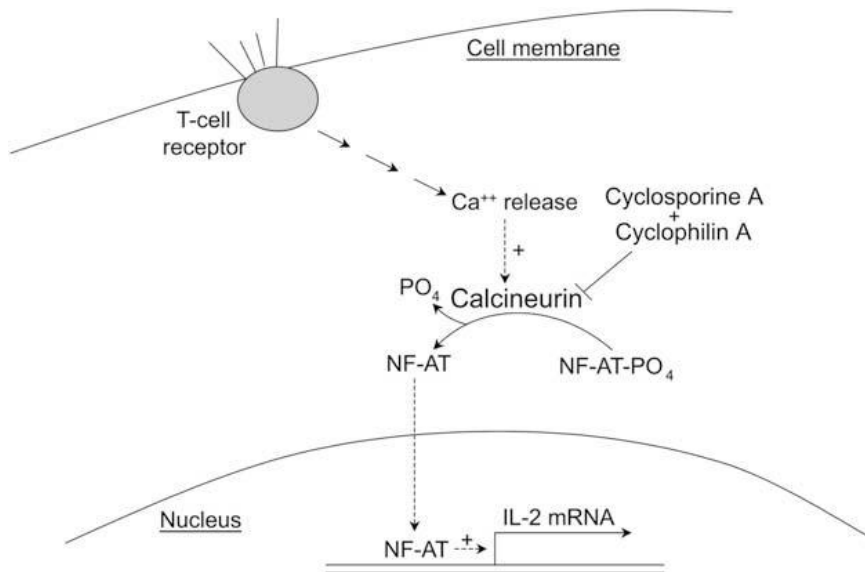
L'ouverture de ce pore en réponse à un stress cellulaire est une étape précoce dans la cascade aboutissant à l'apoptose. Quand les pores de transition de perméabilité des mitochondries s'ouvrent, les protéines mitochondriales sont libérées dans l'espace inter membranaire. Une partie d'entre elles semblent agir directement dans l'apoptose, telles qu'une nucléase qui dégrade l'ADN, et d'autres comme le cytochrome C activent dans le cytosol une cascade de protéases spécifiques à l'apoptose appelées caspases.

La liaison de la ciclosporine à la cyclophiline D peut inhiber les agents apoptotiques libérés lors d'un stress cellulaire (comme des lésions cellulaires), incluant les cellules neuronales et cardiaques.

La ciclosporine réduit de manière significative l'apoptose des cellules épithéliales conjonctivales, comme démontré par la fragmentation de l'ADN et les niveaux de caspase 3 dans une étude expérimentale menée sur des souris atteintes de syndrome sec.

Des indices suggèrent que l'inhibition de la calcineurine par le complexe ciclosporine/cyclophiline A contribue également à l'inhibition de l'apoptose, en bloquant la déphosphorylation et l'activation secondaire à celle-ci de BAD, une protéine pro-apoptotique ancrée à la membrane externe mitochondriale.

Figure 3 : rôle de la calcineurine dans l'activation des lymphocytes T (extrait de l'article Topical Ophthalmic Cyclosporine: Pharmacology and Clinical Uses Eric Donnenfeld, MD, and Stephen C. Pflugfelder, MD Ophthalmic Consultants of Long Island and Connecticut, Rockville Centre, New York, USA; and Ocular Surface Center, Department of Ophthalmology, Baylor College of Medicine, Houston, Texas, USA)



II. UTILISATION SYSTEMIQUE DE CICLOSPORINE COMME IMMUNOSUPPRESSEUR ET IMMUNOMODULATEUR

L'usage systémique de ciclosporine a été introduit en 1983 pour prévenir le rejet d'organes solides transplantés et a été largement utilisé depuis pour les allogreffes rénale, cardiaque, hépatique et pulmonaire.

Une immunosuppression réussie semble nécessiter une concentration de ciclosporine dans les tissus cible de 3 à 10 µg/g. Pour atteindre cet objectif des doses quotidiennes de 5 à 15 mg/kg (dépendant en partie de la forme utilisée) sont données par voie orale ou par voie intraveineuse, conduisant à des taux sériques de ciclosporine de 200 à 400 ng/ml.

L'effet secondaire le plus grave d'un surdosage en ciclosporine est l'effet néphrotoxique. D'autres effets secondaires ont été mis en évidence incluant hypertension, hyperplasie gingivale et le risque accru d'infections opportunistes (du fait de son rôle immunosuppresseur).

La ciclosporine administrée per os est aussi utilisée pour traiter la polyarthrite rhumatoïde, le psoriasis modéré à sévère, certaines maladies inflammatoires de l'intestin, souvent en adjonction à d'autres médicaments. Des doses quotidiennes plus faibles (2.5-5 mg/kg) que celles données aux patients transplantés sont alors utilisées conduisant à un taux sérique de ciclosporine allant de 75 à 100 ng/ml.

En ophtalmologie :

L'usage de ciclosporine systémique comme thérapie immunosuppressive a été utile pour contrôler les rejets d'allogreffe de limbe cornéen ainsi que dans les formes sévères de maladies oculaires inflammatoires telles que l'uvéïte et la maladie de Behçet.

La ciclosporine systémique a également été utilisée comme traitement additionnel aux chimiothérapies du rétinoblastome.

III. USAGE TOPIQUE ET DIFFERENTES CONCENTRATIONS

La ciclosporine a été utilisée en traitement topique dans de nombreuses maladies oculaires inflammatoires et auto-immunes depuis 1986.

Il en existe sous plusieurs concentrations : la forme diluée à 0,05 ou 0,1% est indiquée pour les syndromes secs alors que la forme concentrée à 0,5 ou 1 ou 2%, est utilisée dans les pathologies inflammatoires corticodépendantes.

Il est disponible sous forme commerciale sous le nom de Restasis®.

La forme 1% prescrite sous le nom d'Ikervis en ATU (Autorisation Temporaire d'Utilisation cohorte débutée en décembre 2013)

IV. PHARMACOCINETIQUE DE L'ADMINISTRATION TOPIQUE DE CICLOSPORINE

L'efficacité thérapeutique de la ciclosporine topique dans les pathologies de la surface oculaire suggère alors la nécessité d'une formule ophtalmique de ciclosporine disponible dans le commerce, avec une bonne biodisponibilité.

Cependant, le caractère hydrophobe de la molécule de ciclosporine a présenté un défi au développement d'une formule ophtalmique efficace. Devant ce problème de solubilité différentes études ont été menées aboutissant à la ciclosporine topique préparée à base d'huile de ricin, de maïs, d'olive et cacahuètes, responsables de sensation de brûlures, rougeurs, prurit et kératites limitant le recours de telles huiles dans la composition de la ciclosporine topique. Pour améliorer la pénétration de la ciclosporine dans les tissus oculaires une émulsion a été développée à base d'huile de ricin incluant également de la glycérine, du polysorbate 80 et de l'hydroxyde de sodium (pour ajuster le pH).

Des études sur les animaux ont montré que l'administration topique de l'émulsion permet d'atteindre des concentrations de ciclosporine suffisantes pour atteindre un effet immunomodulateur de la cornée et de la conjonctive, toutefois il en reste à un très faible taux (<1 ng/ml) dans l'humeur aqueuse, vitrée et dans le plasma.

L'administration topique de ciclosporine ophtalmique en émulsion à 0.05% ou à 1% chez des patients souffrant de syndrome sec qui participaient à un essai clinique de phase 3 a aboutit à des dosages plasmatiques de ciclosporine indétectables chez ceux recevant la formule à 0.05% et très faibles chez ceux recevant celle à 1%. En chromatographie en phase liquide haute performance d'une grande sensibilité couplée à la spectrométrie de masse avec un seuil inférieur de détection à 0.1 ng/ml, la ciclosporine a été détectée sur seulement 6 des 310 échantillons sanguins, tous dans ceux ayant reçu la formule à 1%.

Les concentrations détectées correspondaient à un ordre de grandeur plus que largement inférieur à celui des concentrations plasmatiques (75-400 ng/ml) de ciclosporine utilisée par voie systémique au décours de thérapies immunosuppressives contre le psoriasis, la polyarthrite rhumatoïde et le rejet d'organes transplantés. Du fait de ces très faibles concentrations sanguines de ciclosporine après administration topique de ciclosporine à 0.05% ou 1%, aucun effet secondaire systémique n'a été constaté, de même aucun événement indésirable extra-oculaire lié au traitement n'a été observé dans les essais thérapeutiques de la cyclosporine ophtalmique en émulsion.

V. PHARMACOLOGIE DE LA CICLOSPORINE OPHTALMIQUE

1. Réduction des lymphocytes T activés

L'expression du marqueur de l'activité immune, HLA-DR, est significativement augmentée dans les cellules épithéliales conjonctivales des patients atteints de syndrome sec en comparaison aux sujets sains. [5] Ce marqueur est exprimé par les cellules de l'épithélium conjonctival exposées à des cytokines inflammatoires produites par les LT activés, telles que l'interféron- γ (INF- γ).

Le traitement des patients xérophtalmiques par ciclosporine ophtalmique à 0.05% pendant 3 à 6 mois a été significativement plus efficace en réduisant les taux d'HLA-DR ($p \leq 0.034$).

Une seconde étude a aussi démontrée une réduction significative de l'HLA-DR et des marqueurs de LT activés, CD11a, dans des biopsies conjonctivales de patients avec un syndrome sec oculaire après six mois de ciclosporine ophtalmique à 0.05% ($p \leq 0.05$). [6,7]

Ces observations montrent que le traitement de patients ayant une xérophtalmie (sècheresse oculaire) par ciclosporine topique a réduit de manière significative l'expression de marqueurs inflammatoires de l'épithélium conjonctival ainsi que le nombre de cellules T activées.

2. Réduction des marqueurs de l'apoptose

Des marqueurs moléculaires de l'apoptose, tels que CD40 ou son ligand (CD40L aussi appelé CD154) et Fas ont été retrouvés à des taux élevés dans l'épithélium conjonctival de patients présentant une xérophtalmie par rapport aux patients contrôles sains. [5,8]

Le traitement de ces patients atteints de sécheresse oculaire par la ciclosporine topique à 0.05% en émulsion a abouti à de significatives réductions des taux de CD40 ($p=0.049$) et de CD40L ($p\leq 0.008$) ainsi que du pourcentage de cellules exprimant Fas ($p\leq 0.046$). [5]

Les résultats sont cohérents avec les études de l'apoptose conjonctivale sur des modèles animaux atteints de sécheresse oculaire, études ayant mis en évidence après traitement par ciclosporine ophtalmique 0.05%, des réductions du nombre de cellules épithéliales apoptotiques ainsi que des taux de caspase-3, une protéase importante pour l'apoptose.

Ils sont également cohérents avec la capacité prouvée de la ciclosporine à bloquer les étapes clés dans la cascade de l'apoptose, bien qu'il n'ait pas été établi si ces mécanismes sont responsables de l'effet du médicament à la surface de l'épithélium oculaire.

3. Réduction des cytokines pro-inflammatoires

De nombreuses cytokines pro-inflammatoires, incluant IL-1 α , IL-1 β , IL-6, IL-8, TNF- α et TGF- β 1 sont retrouvées à des taux élevés dans les sécrétions lacrymales et/ou dans l'épithélium conjonctival de patients atteints de sécheresse oculaire en comparaison avec ceux des patients sains, la différence la plus grande étant retrouvée avec IL-6. [9, 10,11]. Après 6 mois de ciclosporine, on note une décroissance significative du taux d'IL-6.[12]

Ces résultats indiquent que la production de molécules pro-inflammatoires dans l'épithélium conjonctival des sujets avec xérophtalmie peut être réduite par un traitement avec de la ciclosporine topique.

VI. EFFETS SUR L'EPITHELIUM CONJONCTIVAL ET SUR LA DENSITE DE CELLULES CALICIFORMES

Les patients atteints de syndrome sec présente une métaplasie squameuse conjonctivale.

Après six mois de traitement par ciclosporine topique, le pourcentage de cellules conjonctivales prolifératives, était significativement diminué sur les biopsies conjonctivales de patients atteints de syndrome sec non lié à un syndrome de Sjögren ($p < 0.05$). [13]

Ceci suggère que la ciclosporine a un effet normalisateur sur la métaplasie squameuse conjonctivale associée à la xérophtalmie.

Une réduction marquée des cellules caliciformes conjonctivales, qui secrètent la mucine soluble MUC5AC dans le film lacrymal, est associée à la métaplasie squameuse.

Du fait de cette réduction de la densité des cellules caliciformes, les mucines solubles, qui aident à maintenir la propreté et la viscosité des larmes subissent une baisse de 14% dans les sécrétions lacrymales des patients atteints de xérophtalmie [14].

Le traitement des patients souffrant de xérophtalmie par la ciclosporine ophtalmique à 0.05% durant six mois a permis une augmentation de la densité en cellules caliciformes de 191% ($p = 0.014$) ce qui était significativement supérieur à la densité retrouvée sur les biopsies des patients traités par un placebo ($p = 0.013$). [15,16]

Les mécanismes d'action de la ciclosporine entrainant cette transformation restent inconnus et constituent un important champ de recherches à venir.

LA CICLOSPORINE DANS LES PATHOLOGIES DE LA SURFACE OCULAIRE

Les pathologies de la surface oculaire répondent à des traitements spécifiques et propres à la pathologie mais aussi à des traitements moins spécifiques comme les corticoïdes lorsque le traitement spécifique reste insuffisant.

Les **corticoïdes locaux** sont depuis longtemps une arme de choix dans le traitement des pathologies inflammatoires de la surface oculaire. Cependant, ils ne sont pas dénués d'effets secondaires et leur utilisation au long cours peut en particulier se compliquer principalement de **cataracte** et de **glaucome cortico-induits**.

Les **immunosuppresseurs locaux** peuvent alors être utiles dans ces cas :

- ⊕ En thérapie systémique, les immunosuppresseurs généraux sont utilisés pour diminuer la dose des corticoïdes systémiques de façon à réduire l'incidence de leurs effets secondaires : c'est la notion d'**épargne cortisonique** dans le cadre d'une **corticodépendance**. Les immunosuppresseurs systémiques peuvent également être introduits lorsque les corticoïdes seuls n'ont pas une efficacité suffisante sur la maladie, c'est-à-dire en cas de **corticorésistance**.
- ⊕ En thérapie locale, c'est surtout l'épargne cortisonique qui est recherchée lors de l'introduction des immunosuppresseurs locaux. En effet, il n'existe pas actuellement d'immunosuppresseur local d'efficacité supérieure à celle des corticoïdes.

La ciclosporine topique est l'immunomodulateur le plus utilisé aujourd'hui en surface oculaire. Nous décrirons les principales pathologies de la surface oculaire et l'implication de la ciclosporine, excepté pour la rosacée, la KCV et KCA qui feront chacune l'objet d'un chapitre étant donné leur plus grande fréquence et que notre étude s'y intéresse plus spécifiquement.

I. Le syndrome sec

La sécheresse oculaire est une maladie multifactorielle des larmes et de la surface oculaire qui entraîne des symptômes d'inconfort, une perturbation visuelle et une instabilité du film lacrymal avec des lésions potentielles de la surface oculaire. Elle est accompagnée d'une augmentation de l'osmolarité du film lacrymal et d'une inflammation de la surface oculaire.

La sécheresse oculaire est reconnue comme la perturbation de *l'unité fonctionnelle lacrymale (LFU)*, système intégré comprenant les glandes lacrymales, la surface oculaire (cornée,

conjonctive et glandes de Meibomius) et les paupières, ainsi que les nerfs moteurs et sensoriels qui les connectent. Une maladie ou une lésion d'un des composants du LFU (nerfs sensoriels afférents, nerfs autonomes et moteurs efférents, glandes de sécrétion lacrymale) peut fragiliser le film lacrymal et conduire à une maladie de la surface oculaire dont l'expression est la sécheresse oculaire.

Après de nouvelles expériences cliniques, une version actualisée est parue en 2005. Elle reposait sur trois systèmes distincts :

1. **l'étiopathogénie** : hyposécrétion ou hyperévaporation lacrymale
2. **la sévérité**
3. **la physiopathologie** : Il existe 4 mécanismes clés dans le **cercle vicieux de la sécheresse oculaire** :
 - l'hyperosmolarité du film lacrymal ;
 - l'apoptose des cellules de la surface oculaire ;
 - la stimulation nerveuse responsable d'une inflammation et surtout l'activation de médiateurs inflammatoires à tous les niveaux de la surface oculaire ;
 - l'instabilité du film lacrymal.

La figure 4 emprunte au Pr C. Baudouin reprend tous ces éléments et montre comment ce système biologique se comporte comme un véritable cercle vicieux, une sorte d'engrenage qui, lorsque l'œil entre dans le système n'a aucun moyen spontané d'en sortir. Il permet également de comprendre pourquoi le système pathologique lorsqu'il s'emballe peut parfaitement se déconnecter de la cause initiale.

Une sécheresse oculaire ne répondant pas aux traitements lubrifiants est une bonne indication d'un traitement par ciclosporine à 0,05 ou 0,1%. En cas de syndrome de Gougerot-Sjögren, le Restasis® peut être prescrit via une ATU. L'efficacité est notable surtout sur la kératite, la vision floue, le test de Schirmer et également sur les symptômes même si les études contrôlées ne mettent pas en évidence de supériorité statistique vis à vis du placebo concernant ce dernier point (c'est d'ailleurs la raison de l'absence d'autorisation de mise sur le marché du Restasis® en Europe). La consommation des autres collyres est diminuée sous ciclosporine. A noter que les formes très sévères répondraient moins bien au traitement. La tolérance est souvent moyenne. Un délai d'action peut être noté, pouvant atteindre 6 mois. Une corticothérapie initiale est prescrite

par certains pour cette raison. Une émulsion cationique en unidose est en cours d'évaluation.

Elle trouve d'autres indications que nous ne développerons pas car ne faisant pas partie de notre étude : La kératite à adénovirus [17], la kératite de Thygeson [18]. La prévention du rejet de greffe cornéenne.

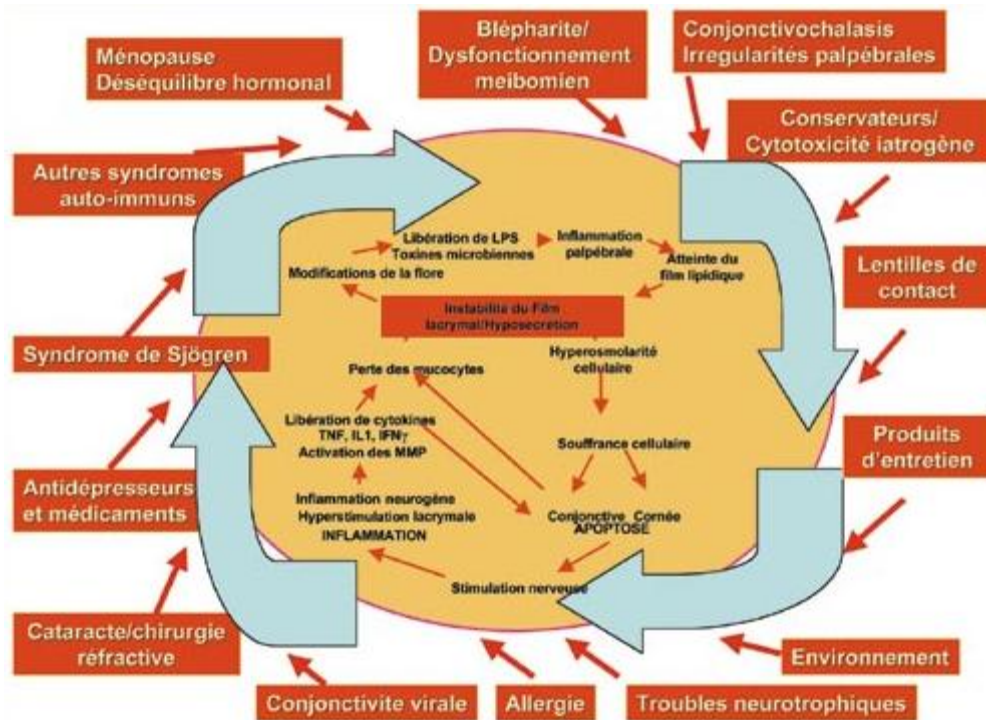


Figure 4 : les cercles vicieux de la sécheresse oculaire (d'après C. Baudouin, JFO-03-2007-30-3 pp. 239-246)

LA ROSACEE

La rosacée est une pathologie fréquente. Plus de 10% de la population générale serait touchée [19]. Une rosacée affecterait 13 millions d'adultes aux Etats-Unis dont plus de 50% avec atteinte oculaire [20]. L'acné rosacée touche principalement l'adulte mais peut être aussi rencontré **chez l'enfant**.

I. LA ROSACEE CUTANEE

1. Pathogénie

L'étiologie de la rosacée est encore inconnue et serait multifactorielle.

- Composante vasculaire [19] : il existe des troubles de régulation de la circulation veineuses dans le réseau de la veine faciale et de ses affluents dont l'aire anatomique se superpose à celle des principaux sites lésionnels de la rosacée (zones malaires, nez, bas du front).
- Composante infectieuse : Les biopsies cutanées n'ont pas retrouvé de causes bactériologiques ; les prélèvements à la surface de la peau montrent typiquement la présence de colonies de staphylocoques à coagulase négative et de staphylocoques dorés, mais les biopsies sont stériles dans 50% des cas ou mettent en évidence une flore normale dans les autres cas.

*Les parasites tels que *Demodex folliculorum**

Les dermatologues l'incriminent dans la rosacée papulopustuleuse lorsque les prélèvements cutanés comportent une densité élevée de parasites. Cette densité anormalement élevée jouerait un rôle soit dans le déclenchement des réactions immunitaires soit en agissant comme un vecteur pour les bactéries. Certains auteurs ont montré une réaction **d'hypersensibilité retardée** autour des follicules pileux chez des patients porteurs de rosacée papulopustuleuse et dont les biopsies cutanées sont riches en *Demodex*. Ils estiment alors que cette réaction s'organise autour d'un antigène folliculaire pouvant être lié au *Demodex*.

- Les facteurs climatiques (notamment le rayonnement ultraviolet car 2/3 des patients se plaignent d'une activation de la maladie au printemps).
- Le psychosomatisme (survenue de poussées lors d'épisodes de stress)
- Les troubles gastro-intestinaux.

2. Clinique

L'atteinte cutanée est bilatérale et relativement symétrique. On lui décrit 4 stades évolutifs :

- Stade 1 : **les flushs**, apparaissant après la puberté, dans la région médiofaciale, avec hypersudation, déclenchés par l'ingestion de boissons ou d'aliments chauds, d'alcool, d'épices, l'anxiété, le stress, le sport et les variations brusques de la température ambiante, les douches ou les bains chauds.
- Stade 2 : les télangiectasies et érythrose faciales (**couperose**)
- Stade 3 : les papules et pustules survenant après 40 ans
- Stade 4 : l'hypertrophie des glandes sébacées aboutissant à la rosacée hypertrophique avec au stade ultime le **rhinophyma**, correspondant à une hypertrophie des glandes sébacées nasales et du tissu conjonctif avec lymphœdème sous-cutané, plus fréquent chez l'homme.

Ces lésions se développent au niveau des zones convexes du visage : les joues, le front, le nez, le menton et la glabelle. L'érythrose faciale de la rosacée respecte le pourtour des yeux et la bouche.

II. ROSACEE OCULAIRE

1. Pathogénie

L'origine des manifestations oculaires de la rosacée est le dysfonctionnement meibomien responsable de l'altération de la composition des lipides.

La flore microbienne semble jouer un rôle primordial. Les lipases produites par la flore saprophyte, essentiellement le *S. epidermidis*, seraient responsables de la meibomiite en favorisant la production d'acides gras libres toxiques à partir du meibum.

Un rôle toxique direct de ces lipases, de même qu'un mécanisme d'hypersensibilité cellulaire retardée à une exotoxine des bactéries commensales ne sont pas exclus. On retrouve chez ses patients une hyperexpression de marqueurs inflammatoires comme HLA-DR, MMP-9, des cytokines pro-inflammatoires comme IL-1 α . De plus, Hoang-Xuan et *al* [21] mirent en évidence une infiltration de l'épithélium conjonctival par des lymphocytes T CD4, des macrophages et des cellules présentatrices d'antigènes CD 14, compatible avec une réaction d'hypersensibilité de type IV, à médiation cellulaire ; l'inflammation conjonctivale dans la rosacée serait donc secondaire à une stimulation antigénique dont l'agent responsable reste inconnu.

Le rôle du *Demodex* est de plus en plus contesté : on le retrouve chez 10 à 50 % de la population générale, et chez 90% de personnes en fin de vie ; de plus de nombreux patients sont porteurs du parasite au niveau des cils sans présenter de rosacée oculaire. Son traitement diminue le nombre de parasite mais sans pour autant améliorer la meibomite.

2. Clinique

Les signes oculaires peuvent apparaître en même temps que les signes cutanés, leur succéder, les précéder ou encore rester isolés.

Atteintes palpébrales :

- ⊕ **Chalazion** : tuméfaction inflammatoire non infectieux granulomateux (photo 1), développée aux dépens d'une glande de Meibomius, suite à une obstruction par des sécrétions meibomiennes anormales. Récurrents chez les patients atteints de rosacée. Lempert [22] a montré que, parmi les patients se présentant pour excision de chalazion, 55% souffraient de rosacée cutanée contre 12% dans une population témoin.
- ⊕ **Altération des rebords palpébraux** : hyperhémisés, irréguliers, épaissis, et sont le siège de téléangiectasies (photo 2). Les orifices des glandes de Meibomius sont occlus par des bouchons jaunâtres de meibum solidifié. Lors de leur expression digitale (par simple pression digitale), sort une matière visqueuse, trouble, parfois granuleuse ou pâteuse, alors que l'aspect normal est fluide et clair. Parfois, cette manœuvre est improductive.
- ⊕ **Blépharite postérieure** : inflammation des glandes sébacées palpébrales qui sont, d'avant en arrière (les glandes de Moll, de Zeiss au niveau des follicules ciliaires et enfin les glandes de Meibomius) ;
- ⊕ **Meibomite primitive** : la meibomite est une inflammation modérée se limitant aux glandes de Meibomius.

Atteintes de la surface oculaire

- ⊕ **œil sec** : raccourcissement du **BUT** (**Break Up Time** ou temps de rupture lacrymal) par augmentation de l'évaporation.
- ⊕ **Hyperhémie conjonctivale** : cotée de 0 à 4. On note souvent la conjonctivite papillaire chronique. Des conjonctivites phlycténulaires ou granulomateuses sont plus rares.
- ⊕ **Fibrose sous-conjonctivale** : complication conjonctivale la plus sérieuse, trop méconnue, elle prend initialement l'aspect de stries blanchâtres. L'évolution se fait parfois vers un comblement progressif des culs-de-sac conjonctivaux et la constitution de symblépharons.
- ⊕ Une sclérite ou épisclérite associée ou isolée n'est pas rare.

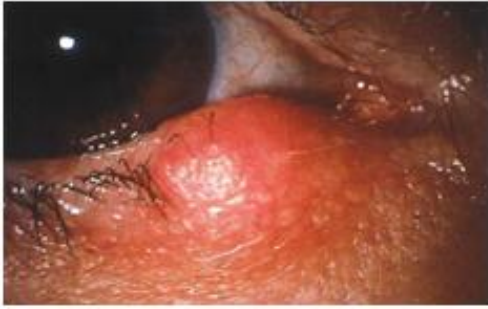

photo 1 Chalazion de la paupière inférieure. Tirée de l'article La Rosacée Oculaire, Pr Thanh Hoong-Xuon Hôpital Bichat, Paris

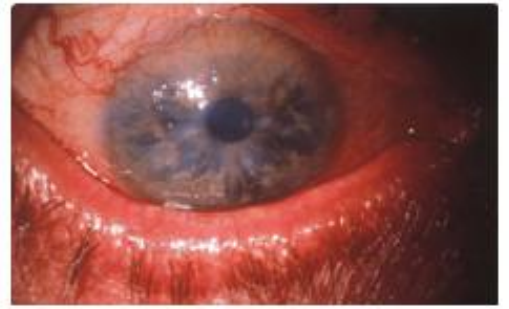

photo 2 : Rosacée oculaire: télangiectasies du bord libre palpébral; néovaisseaux cornéens. Tirée de l'article La Rosacée Oculaire, Pr Thanh Hoong-Xuon Hôpital Bichat, Paris

Atteintes cornéennes

- ⊕ **les kératites** : complications cornéennes la plus fréquente de la rosacée oculaire;
- ⊕ Une **néovascularisation cornéenne**, sous forme d'un pannus est fréquente et très évocatrice de la maladie particulièrement quand elle siège en inférieur (photo 2) ;
- ⊕ **Des infiltrats et ulcères catarrhaux**, de forme ovale, périphériques, plutôt inférieurs, sont également typiques. Ils évoluent vers des cicatrices opaques amincies souvent néovascularisées (photo 3) ;
- ⊕ Une **kératite interstitielle**, est aussi classiquement décrite, voire pathognomonique pour certains [23]. L'infiltrat sous-épithélial évolue vers une opacité, de siège plutôt inférieur, vascularisée par un pinceau de néovaisseaux. Des perforations cornéennes peuvent compliquer les récurrences inflammatoires.
- ⊕ **Des amincissements** inflammatoires périphériques type pseudo-Mooren sont classiques mais rares.
- ⊕ **Des kystes intra-épithéliaux et une duplicité de la membrane basale** avec un tableau de kératalgies récidivantes responsables d'un syndrome de Cogan secondaire.

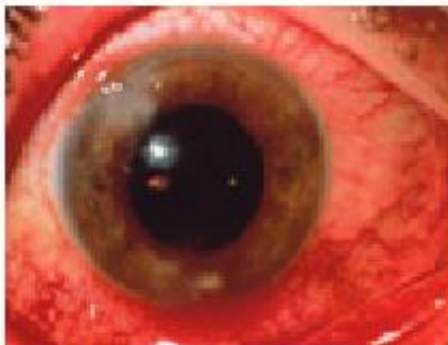

photo 3: Rosacée oculaire - infiltrats catarrhaux. Tirée de l'article *La Rosacée oculaire* du Pr Thonh Hoong-Xuon, Hopital Bichat, Paris

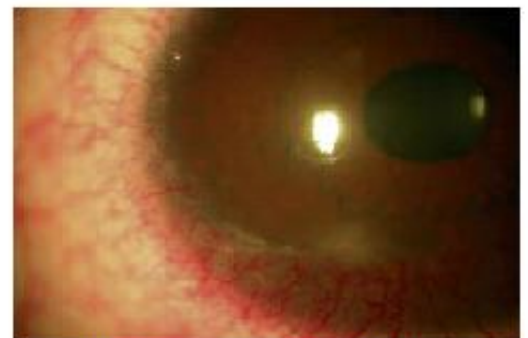

photo 4: Kératoconjonctivite phlycténulaire dans une rosacée de l'enfant. Serge Doan N°133 - Tome 15 - mars 2010 - Réflexions Ophtalmologiques

Particularités de la rosacée oculaire chez l'enfant

La kératoconjonctivite phlycténulaire est une forme clinique particulière de la rosacée oculaire de **l'enfant et de l'adulte jeune**. Sa méconnaissance est responsable de retard et d'erreurs diagnostiques expliquant sa morbidité. Elle évolue pendant quelques années puis s'éteint spontanément ou sous traitement ; c'est une pathologie chronique, avec des phases inflammatoires. L'atteinte est plus souvent unilatérale.

On note des antécédents de chalazions récidivants. A l'examen clinique, on retrouve des phlyctènes ou vésicules disséminées sur la conjonctive bulbaire (photo 4) et la cornée qui traduisent une réaction d'hypersensibilité de type IV. Le nombre et la taille de ces vésicules sont corrélés à l'activité de la maladie. On note également une meibomite de nombreuses croûtes à la base des cils et des antécédents de chalazions. L'atteinte cornéenne se présente sous la forme d'une KPS inférieure (Kératite Ponctuée Superficielle) ou d'infiltrats sous-épithéliaux évoluant vers une taie cornéenne opaque accompagnée d'un pinceau néovasculaire.

Ces taires cornéennes peuvent s'accompagner d'une baisse d'acuité visuelle secondaire à cette opacité cornéenne, à un astigmatisme irrégulier ou à une **amblyopie**. Elles font ainsi toute la gravité de la maladie particulièrement chez les enfants ne se plaignant pas et entraînant ainsi des retards diagnostics et une amblyopie consécutive irréversible si elle n'est pas dépistée et traitée avant l'âge de 8 ans.

3. Traitements

La rosacée, du fait de sa chronicité, nécessite un traitement d'entretien très prolongé voire permanent, et n'empêche pas toujours, même bien conduit, des réactivations inflammatoires.

1) Hygiène des paupières

Quotidienne, elle est l'élément clé, incontournable et essentiel du traitement de la rosacée oculaire [21]. Ces soins sont réalisés plutôt le matin en raison de l'accumulation de meibum durant la nuit, et consistent en trois étapes :

- ⊕ d'abord un réchauffement des paupières en y appliquant au moins dix minutes un gant de toilette ou de compresses mouillées imbibées d'eau chaude, afin de fluidifier le meibum ;
- ⊕ puis un massage digital ferme et efficace des quatre paupières en regard des tarse.
- ⊕ enfin, un lavage de l'œil avec du sérum physiologique sans conservateurs.

2) *Agents lubrifiants - Les substituts lacrymaux :*

En cas de syndrome sec par déficit quantitatif de la production de larmes, l'instillation pluriquotidienne de substituts lacrymaux sans conservateurs est indiquée car le syndrome sec expose davantage aux effets toxiques des conservateurs qui contribuent à l'instabilité du film lacrymal, et de plus, de diluer les antigènes et irritants qui sont plus concentrés à la surface oculaire et à laquelle ils adhèrent plus volontiers.

3) *Traitements locaux ophtalmologiques*

- **Les collyres corticoïdes** : lors d'une poussée inflammatoire en courte période seulement.
- **Les collyres antibiotiques** : les antibio-corticoïdes locaux sont réservés aux chalazions infectés. Une pommade est alors préférable pour l'application sur les paupières.
 - **La bacitracine avec ou sans polymyxine** et les pommades d'**érythromycine**
 - **L'acide fusidique** en gel à 1%, grâce à une action immunosuppressive
 - **L'azythromycine** en collyre : récemment mis sur le marché. Bien toléré, il peut être prescrit à des enfants et présente l'avantage de ne se donner que pendant trois jours, matin et soir. Son utilisation a totalement modifié notre schéma thérapeutique dans la rosacée de l'enfant. En effet, ce traitement a remplacé les antibiotiques oraux, avec une efficacité similaire et moins d'effets secondaires généraux. Nous l'utilisons actuellement en cure de trois jours, renouvelable tous les 15 jours.
- **La ciclosporine en collyre** : La ciclosporine inhibe l'activation et la translocation nucléaire de facteurs de transcription cytoplasmiques nécessaires à l'activation des LT et à la production de cytokines inflammatoires (cf. chapitre de la ciclosporine) [24].

4) *Traitements locaux cutanés*

- **Le métronidazole** : en gel a démontré une efficacité relative, lorsqu'il est associé à des soins d'hygiène des paupières. Dans leur étude, Barnhorst et co-auteurs ont retrouvé une amélioration significative de l'examen clinique des patients traités pendant douze semaines avec ce gel.
- **Le tacrolimus** : macrolide immunodépresseur topique en pommade, plutôt utilisé en cours des dermatites atopiques résistantes aux dermocorticoïdes, il peut plus rarement être appliqué au niveau du contour oculaire pour diminuer les lésions cutanées de la rosacée [21].

5) Traitements oraux

- **Les cyclines** : ont démontré l'efficacité de la tétracycline orale puis de ses dérivés (oxytétracycline, doxycycline, minocycline et tétracycline topique) dans la rosacée. Les cyclines sont indiquées en cas de rosacée oculaire sévère : atteinte cornéenne, symblépharons et chalazions multi récidivants remaniant l'architecture palpébrale.

Les contre-indications des cyclines sont nombreuses [25]: enfant de moins de 8 ans, grossesse, allaitement, insuffisance rénale et hépatique, allergie aux cyclines, et bronchite chronique. Les patients doivent éviter l'exposition aux UV (photosensibilisation).

- **Les macrolides** : oraux (érythromycine, clarithromycine, azithromycine) ou topique (tacrolimus, azithromycine, érythromycine) sont un traitement devenu classique des manifestations cutanées de la rosacée.

6) Traitements chirurgicaux

D'indication rare lors de complications (les perforations cornéennes ou l'excision du pannus)

7) Particularités du traitement chez l'enfant

Chez l'enfant le traitement se fait par cyclines ou macrolides selon l'âge : chez l'enfant de moins de 8 ans, l'érythromycine (30-50 mg/kg en 4 fois). Zaidman présente également une série de six jeunes patients soignés avec succès d'une kératoconjonctivite phlycténulaire par tétracycline orale (250 mg) deux à quatre fois par jour en traitement d'attaque).

Dans tous les cas, il faut éviter au maximum les corticoïdes locaux qui ont de nombreux effets secondaires, a fortiori chez un enfant qui présente une pathologie chronique et qui aura un traitement au long cours, ouvrant ainsi la voie à la ciclosporine topique.

KERATOCONJONCTIVITE VERNALE

La kératoconjonctivite vernale (KCV) est une forme rare et très particulière d'allergie oculaire, classée dans les allergies sévères. Les facteurs d'aggravation sont représentés par les allergènes mais surtout par le soleil et la chaleur. Il s'agit d'une forme potentiellement sévère, de par ses complications cornéennes fréquentes, son retentissement fonctionnel important et les complications iatrogènes qu'elle peut engendrer (**cortisoniques** particulièrement)

I. Terrain

Elle touche essentiellement l'enfant, surtout les garçons (sex ratio =3/1), apparaît avant 10 ans, et disparaît classiquement à la puberté sinon après laquelle, le nombre de filles atteintes égale celui des garçons [26].

On retrouve des antécédents d'atopie personnelle ou familiale que **dans la moitié des cas**.

Il existe **une variation géographique et ethnique** de la maladie. Celle-ci plus fréquente dans les pays chauds, étant quasiment endémique à l'Afrique subtropicale, alors qu'elle est reconnue comme étant une maladie orpheline dans les pays occidentaux, avec une prévalence de 0,7 à 3,3/10 000 en France. Il existe également une différence de présentation clinique, la forme limbique (*cf. infra*) étant quasi exclusive en Afrique alors que la forme palpébrale est plus fréquente dans les pays tempérés. La sévérité semble également plus importante au Japon et sous les tropiques, la limboconjonctivite endémique tropicale étant une cause de cécité importante en Afrique.

II. CLINIQUE

L'atteinte est presque toujours bilatérale, mais est parfois franchement asymétrique.

1. Les symptômes

Ils sont souvent majeurs au cours des poussées, et perturbent fréquemment la qualité de vie des enfants et de leur entourage, source de déscolarisation et d'automédication. Il s'agit d'un **prurit oculaire intense**, bilatéral et favorisé par le frottement des paupières. Une sensation de brûlure oculaire, d'yeux collés et un larmoiement sont également classiques. La photophobie est fréquente et est un synonyme d'atteinte cornéenne. Les signes sont souvent majeurs au réveil, avec une ouverture des yeux difficile à cause des sécrétions et de la photophobie.

2. Les signes cliniques

Ils dépendent de la forme clinique qui peut être palpébrale, limbique ou mixte.

Dans la forme palpébrale, ce sont les **papilles géantes** qui tapissent la face postérieure des paupières supérieures (photo 5). Elles sont pathognomoniques de la KCV. Il s'agit de formation saillante sessile de plusieurs millimètres développée aux dépens de la conjonctive tarsale supérieure, que l'on ne peut voir qu'après éversion des paupières, réalisant souvent un véritable «pavage» de la paupière visible à l'œil nu. Elles sont souvent responsables d'un **pseudo-ptosis** qui augmente lors des poussées inflammatoires donnant l'aspect d'yeux semi-fermés. Elles ne siègent qu'exceptionnellement en paupière inférieure. Lors des poussées, les papilles géantes sont plus saillantes, plus hyperhémique, et fréquemment couvertes de sécrétions, alors qu'elles sont plus plates entre les poussées mais ne disparaissent pas complètement. Avec le temps peut apparaître une fibrose conjonctivale de forme annulaire dessinant les anciennes papilles (photo 6).

Il est alors fréquent de noter une **kératite** ponctuée superficielle plutôt supérieure.

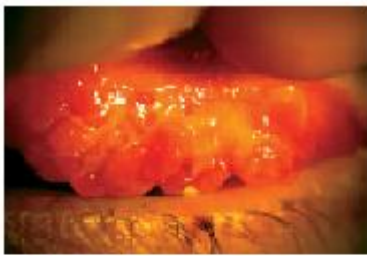


photo 5: papilles sur KCV (photos du CHU St Victor d'Amiens)

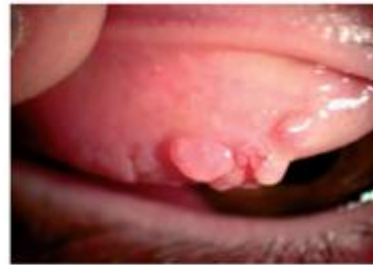

photo 6: fibrose conjonctivale, B. Mortemousque, Conjonctivite allergique, EMC 21-130-E-10

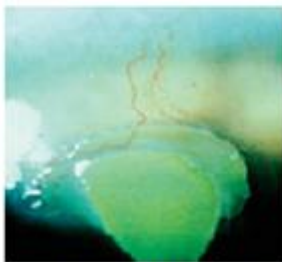


photo 7: plaque vernalle avec néovaisseaux cornéens adjacents, B. Mortemousque, Conjonctivite allergique, EMC 21-130-E-10

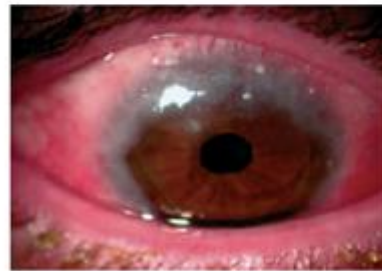


photo 8: KCV limbique et grains de Trantas, B. Mortemousque, Conjonctivite allergique, EMC 21-130-E-10

Un **ulcère vernal** peut se former. Il s'agit d'une complication classique, peu fréquente mais sévère, qui doit être diagnostiquée à temps et traitée énergiquement par une corticothérapie locale. Les signes fonctionnels sont alors souvent majorés, en particulier la photophobie. L'ulcère est ovalaire, superficiel, strictement épithélial, à fond clair et siégeant dans le tiers supérieur de la cornée. La présence d'un infiltrat ou d'un amincissement cornéen stromal doit faire évoquer une surinfection. Insuffisamment traité, l'ulcère peut cicatrifier lentement et laisser une **taie opaque** et un astigmatisme irrégulier, ou le fond de l'ulcère peut se couvrir

d'un enduit blanchâtre, la **plaque vernale** (photo 7). Il s'agit d'un dépôt de mucus et de débris cellulaire. La plaque est à l'origine d'un retard de cicatrisation et d'une chronicisation de l'inflammation, avec un risque de surinfection. Non ou mal traitée, elle évolue vers une **cicatrice opaque** parfois **néovascularisée**. La vision peut être menacée si l'atteinte est centrale et en cas d'astigmatisme irrégulier induit. L'**amblyopie** peut compliquer l'évolution chez l'enfant avant 8 ans.

Dans la forme limbique, plus fréquente chez l'africain, il s'agit avant tout d'un bourrelet limbique gélatineux qui, lors des poussées, devient hyperhémique et peut se couvrir de grains de Trantas-Horner qui apparaissent sous la forme de grains de semoule posés sur la surface du bourrelet (photo 8). Le bourrelet limbique peut être circonférentiel ou simplement sectoriel. Il prend parfois un aspect pseudo-tumoral. Une KPS est fréquente lors des poussées, mais les ulcères et les plaques vernales sont plus rares en l'absence de papilles géantes. Le bourrelet peut progresser en cornée saine. C'est le cas en particulier dans la forme tropicale, avec un pannus néovascularisé et opaque (*pannus vernalis*) qui peut se former et progresser vers le centre de la cornée au fur et à mesure des poussées, menaçant alors la vision. Avec le temps, le bourrelet limbique peut être remplacé par des kystes limbiques transparents ou des dépressions ovalaire, évoquant les fossettes d'Herbert que l'on voit après un trachome.

La forme mixte associe une atteinte palpébrale et limbique. Un **eczéma des paupières** peut être présent en cas de dermatite atopique, quelle que soit la forme clinique de KCV. Le terme de kératoconjonctivite atopique est cependant réservé par définition à l'adulte, même si certains pensent qu'il s'agit en fait d'une forme frontière.

La kératoconjonctivite vernale ne pose pas de problème diagnostique, car l'évolution et les signes cliniques sont typiques. Les papilles géantes ne sont rencontrées que dans cette maladie et dans la conjonctivite gigantomacillaire qui survient chez le porteur de lentilles et évolue différemment. Les formes pseudo-tumorales de vernale limbique tropicale avec pannus cornéen peuvent évoquer un trachome, mais l'aspect lors des crises redresse le diagnostic, de même que l'histoire de la maladie et les symptômes.

Signalons enfin les formes atypiques que sont la KCV de l'adulte et la forme sans papilles géantes ni bourrelet limbique mais qui évolue uniquement du printemps à l'automne alors que le bilan allergologique n'est pas pertinent.

3. Evolution

La maladie évolue le plus souvent de façon saisonnière (77%), les poussées concernant plutôt la saison chaude et ensoleillée, de février-mars jusqu'à septembre-octobre en France. Les atteintes perannuelles sont moins fréquentes, concernant plutôt les formes anciennes ou tropicales.

Avec l'âge, les poussées s'espacent et deviennent moins importantes. La maladie s'éteint classiquement après la puberté, et parfois plus tard, en particulier en cas d'atopie sévère et aussi chez l'africain. Dans 10% des cas, elle évolue vers une KCA. La maladie peut laisser des cicatrices cornéennes en cas d'ulcère ou de plaque vernale, souvent astigmatogènes voire amblyogènes. Les papilles géantes s'aplatissent et s'entourent d'une fibrose annulaire, alors que les bourrelets limbiques s'aplatissent pour laisser une cicatrice fibrovasculaire parfois kystique, pouvant altérer la vision en particulier dans la forme tropicale.

Les **complications iatrogènes liées aux corticoïdes locaux** sont à redouter dans les formes corticodépendantes. Le **glaucome** et la **cataracte** cortisonique doivent être systématiquement dépistés car ils représentent une cause non négligeable de séquelle visuelle en cas de forme sévère (jusqu'à 30% dans certaines études).

Enfin l'apparition d'un **kératocône** est classique, concernant jusqu'à 15% des patients.

4. PHYSIOPATHOGENIE

Le mécanisme de la kératoconjonctivite vernale est complexe et mal compris. S'il existe souvent des marqueurs locaux de réaction allergique immédiate IgE médiée (IgE totales élevées dans les larmes, nombreux mastocytes dans la conjonctive), ce sont en fait plutôt les marqueurs de l'inflammation allergique chronique qui sont prédominants et expliquent la sévérité de la maladie. Il existe d'une part un déséquilibre (peut être génétique) de la balance TH1/TH2 (qui régit la prédominance des réactions inflammatoires non allergiques versus allergiques) vers l'activation du système TH2.[27] Parmi les cellules effectrices de l'allergie, ce sont surtout les polynucléaires éosinophiles qui sont incriminés dans la KCV. Ces dernières cellules (ainsi que les médiateurs et cytokines qui leur sont associés tels que l'IL5, l'éotaxine, RANTES) sont présentes en grand nombre dans la conjonctive et les larmes, et sont responsables de l'inflammation et des lésions tissulaires comme la kératite, par le biais de protéines cytotoxiques libérées lors de leur dégranulation (Eosinophil Major Basic Protein-

EMBP avant tout mais aussi l'ECP, l'EPX et EPO dont les taux lacrymaux et sériques sont corrélés à l'activité de la maladie). L'analyse des ulcères vernaux montre la présence de granules d'EMBP dans l'ulcère, qui inhibent la repousse épithéliale. Ainsi, la kératite est plus liée à l'inflammation à éosinophiles qu'au frottement des papilles géantes.

A l'inflammation majeure s'associe une activation du remodelage tissulaire qui explique la synthèse accrue de tissus interstitiels, d'où les papilles géantes et les bourrelets limbiques. Le rôle d'une inflammation neurogène, médiée en particulier par le nerve growth factor (NGF) de l'infection (avec surexpression de récepteurs aux agents infectieux – les TLR, toll like receptors) et des hormones sexuelles (pourquoi les garçons ?) n'est pas clair. Enfin, l'influence des facteurs climatiques (soleil, chaleur), très nette sur le plan clinique, n'a pas été confirmée par les études expérimentales et demeure mystérieuse.

5. TRAITEMENT

Le dialogue avec les parents et l'enfant est fondamental pour optimiser la prise en charge. La répercussion sur la qualité de vie de l'enfant et de sa famille, la déscolarisation et l'automédication sont autant de facteurs à rechercher. Une explication des facteurs aggravants de la maladie et de son mode évolutif rassurera les parents. Il est important de bien leur expliquer les moyens thérapeutiques et leur effet attendu, de façon de **limiter au maximum l'automédication par corticoïdes** dont les risques doivent également être détaillés. Par exemple, la photophobie matinale et les yeux collés le matin font partie de la maladie et ne justifient pas une escalade thérapeutique. Il faudra également préciser les signes devant mener à une consultation urgente, comme par exemple une photophobie extrême empêchant l'ouverture oculaire dans la journée, ou l'impossibilité pour l'enfant d'aller à l'école.

Une surveillance clinique régulière pendant la saison des crises est indispensable (tous les mois pour les formes sévères) de façon à dépister une complication cornéenne. Un accès à la consultation en urgence doit être réservé à ces jeunes patients.

Des mesures thérapeutiques symptomatiques sont fondamentales :

- Photoprotection (Le port de lunettes de soleil avec filtre UV et casquette)
- Les rinçages oculaires au sérum physiologique froid sans conservateur ont un effet de lavage de la surface oculaire, permet de diluer médiateurs de l'inflammation, allergènes et polluants. Ils peuvent représenter le seul traitement lors de la saison calme (hiver), et seront plus fréquents lors de la saison chaude.

- des antiallergiques : un antidégranulant en collyre (si possible sans conservateur) un antihistaminique en collyre ou un collyre double action (antidégranulant et antihistaminique H1). Les antihistaminiques oraux sont souvent prescrits mais leur efficacité est en général modérée surtout en l'absence d'une allergie avérée. Ils peuvent être un complément utile lors de la saison pollinique en cas d'allergie aux pollens, ou en cas de rhinite.

- En cas de crise malgré un traitement bien suivi, **des cataplasmes glacés** appliqués sur les paupières ont un effet anti-inflammatoire non spécifique. Une augmentation de posologie des collyres antiallergiques peut être tentée. Pour certains, les anti-inflammatoires en collyre peuvent avoir une efficacité sur les symptômes.

- **Les corticoïdes locaux** sont souvent nécessaires et indiqués en cas de kératite dense, et a fortiori dans l'ulcère vernal. En cas de gêne fonctionnelle importante et en l'absence de kératite, ils ne sont prescrits qu'après une discussion avec les parents, au vu du rapport bénéfice/risque.

Une surveillance du tonus oculaire et du nerf optique, à la recherche d'une hypertonie voire d'un glaucome cortisonique, est souvent difficile. Pourtant, il faut savoir que les enfants sont plus exposés à l'hypertonie cortisonique que les adultes.

- **Cas particulier de l'ulcère et de la plaque vernale**

En cas d'ulcère vernal, c'est la **dexaméthasone à forte dose** (en général 8 gouttes par jour) qui est nécessaire jusqu'à cicatrisation de l'ulcère, en association avec des antibiotiques locaux pour limiter le risque de surinfection, éventualité rare mais grave.

Une **plaque vernale** nécessite quant à elle une détersion mécanique chirurgicale à la lame. Puis une corticothérapie locale intensive. En cas de retard de cicatrisation de la plaque ou de l'ulcère vernal, voire d'emblée pour certains, l'utilisation d'une GMA, utilisée en « overlay », c'est-à-dire comme une lentille de contact, permettrait une cicatrisation plus rapide.

- **Place de la ciclosporine en collyre :**

La ciclosporine a transformé la prise en charge des kératoconjonctivites vernales sévères. [27] C'est avant tout en tout cas de corticodépendance que la ciclosporine topique est indiquée. Elle n'est donc que rarement prescrite d'emblée, sauf dans les formes sévères avec antécédent de complication cornéenne (ulcère ou plaque vernale, pannus sévère et évolutif de l'africain) où elle peut être prescrite de façon préventive dès le début de la saison chaude. Les

concentrations classiquement utilisées varient entre 0,5% et 2% en fonction des habitudes du praticien, de la forme clinique et de la disponibilité du collyre. La dose d'attaque est d'une goutte 4 fois par jour, dose qui est en général maintenue pendant la saison des crises, puis diminuée progressivement en fin de saison pour être si possible arrêtée pour l'hiver. Même en l'absence d'effets secondaires connus, il est prudent de limiter l'enfant à l'utilisation de la ciclosporine aux périodes et aux formes qui la nécessitent réellement.

- Les alternatives thérapeutiques :

C'est dans les formes sévères que divers traitements ont été utilisés. Nous les citerons sans les détailler : les antileucotriènes oraux [38], les corticoïdes en injection supratarsale, la cryothérapie des papilles géantes, l'exérèse chirurgicale des papilles géantes, la corticothérapie générale n'est en général pas indiquée dans la kératoconjonctivite vernale, sauf forme de gravité exceptionnelle pour certains.

KERATOCONJONCTIVITE ATOPIQUE

I. EPIDEMIOLOGIE

La KCA est une manifestation oculaire de la maladie atopique. Elle est rare affectant moins de 1% des patients souffrant d'allergie oculaire, mais fréquente (25-42%) dans la population atteinte de dermatite atopique (DA) [28]. Elle touche l'adulte, avec un pic de fréquence chez l'homme de 30 à 50 ans. Certains enfants atteints de dermatite atopique peuvent développer une KCA plus précocement sous forme de KCV avec eczéma palpébral. On ne parle cependant que rarement de KCA chez l'enfant, bien que ces formes soient probablement des formes frontières, la KCV évoluant vers une kératoconjonctivite atopique typique de l'adulte dans 10% des cas. Les antécédents personnels ou familiaux d'atopie sont par définition constants, avant tout dans la DA (95%) mais aussi d'asthme (87%). La KCA est perannuelle avec une aggravation avant tout pendant l'été et moins fréquemment l'hiver. Des poussées peuvent apparaître après exposition à certains allergènes auxquels le patient est allergique.

II. CLINIQUE

L'aspect clinique caractéristique est une triple atteinte conjonctivale, cornéenne et palpébrale pouvant menacer la fonction visuelle.

Les signes fonctionnels : bilatéraux avec une atteinte fonctionnelle majeure. On retrouve classiquement un prurit avec un larmoiement et une sensation de brûlure. Les sécrétions sont

abondantes, plutôt séreuses. Le flou visuel et la photophobie doivent faire redouter la présence de lésions cornéennes.

1. **L'atteinte conjonctivale** : l'hyperhémie et l'inflammation conjonctivales sont souvent majeures et prédominent au niveau de la conjonctive palpébrale inférieure. Il existe également typiquement une hypertrophie papillaire surtout inférieure. À cause de l'inflammation chronique, une fibrose progressive puis un comblement des culs-de-sac et des symblépharons vont apparaître [29]. L'existence de papilles géantes comme dans la KCV est rare mais devra être recherchée. Au niveau du limbe, un bourrelet gélatineux translucide ainsi que des nodules de Trantas-Horner peuvent aussi être retrouvés.
2. **L'atteinte cornéenne** : il s'agit alors de complications, fréquentes (75%) et peuvent apparaître pendant ou au décours d'une poussée. Initialement, on peut retrouver une **KPS**, pouvant évoluer vers des **ulcères cornéens** épithéliaux persistants, classiquement en cas d'inflammation chronique. L'apparition d'une plaque comme dans la KCV est classique mais rare. Le *S. aureus*, migrant depuis la marge palpébrale, qu'il colonise de façon chronique, peut surinfecter les lésions épithéliales. Des kératites herpétiques, parfois bilatérales, sont fréquentes (10 à 20%) et posent des problèmes thérapeutiques à cause de la corticothérapie locale. A terme, une **néovascularisation** (photo 8) (2/3 des cas) et des **opacités séquellaires** (photo 9) vont apparaître. Cette néovascularisation peut progresser jusqu'à former un pannus vasculaire plutôt supérieur pouvant conduire à la cécité en opacifiant l'axe visuel. Les remaniements cornéens peuvent également poser des problèmes réfractifs. A noter que le kératocône est plus fréquent chez les patients atteints de KCA ainsi que de DA.
3. **L'atteinte palpébrale** ; l'eczéma chronique des paupières (photo 10) est quasiment constant et très particulier, avec une peau cartonnée et épaissie (lichénification), un érythème voire des fissures cutanées des paupières. C'est un critère diagnostique majeur de KCA. Une blépharite avec meibomite secondaire et épaississement du bord libre sont constants. La **madarose** (perte des cils) est aussi classique. Un ectropion par rétraction cutanée liée à l'eczéma est fréquent, favorisant le larmoiement. A noter qu'il existe une surinfection chronique des paupières et de la peau par *S. aureus*, qui peut entraîner des complications aiguës.

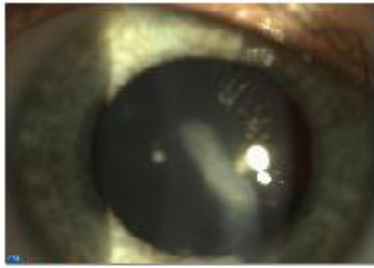


photo 8: taie cornéenne sur KCA chez un enfant suivi au centre St Victor, Amiens

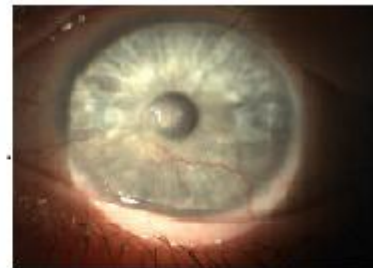

photo 8: taie cornéenne et néovaisseaux cornéens sur KCA chez un enfant suivi au centre St Victor, Amiens

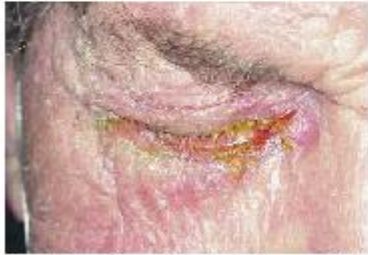

photo 10: eczéma palpébral chronique sur KCA, Serge Doan N°133 - Tome 15 - mars 2010 - Réflexions Ophtalmologiques

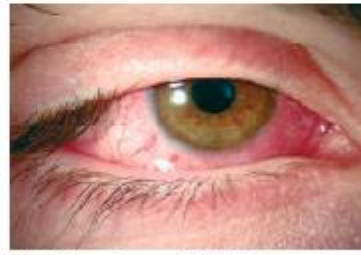

photo 11: madarose sur KCA, B. Mortemousque, Conjonctivite allergique, EMC 21-130-E-10

4. Autres :

Les complications liées aux corticoïdes locaux sont fréquents et classiques dans cette pathologie où la corticodépendance devient vite la règle.

- ⊕ l'hypertonie et le glaucome chronique cortisoniques doivent être systématiquement dépistés et cela avant même l'instauration du traitement.
- ⊕ Une cataracte sous-capsulaire postérieure évoque une origine iatrogène, sachant que qu'il existe aussi des cataractes liées u terrain atopique, mais qui sont alors sous capsulaires antérieures.
- ⊕ Une instabilité du film lacrymal (Break Up Time raccourci) d'origine inflammatoire, associée à une plainte fonctionnelle de sécheresse.

Des décollements de rétine ont été rapportés, peut être favorisés par une dégénérescence vitréennes ou des frottements oculaires.

III. PHYSIOPATHOLOGIE

Sa connaissance est incomplète. Le processus combine une réponse IgE dépendante (type 1) et médiée par les LT4. Les PNE, les macrophages et les lymphocytes sont impliqués activation des cascades inflammatoires Th1 et Th2. [30]

IV. TRAITEMENT

Traitement de la cible allergologique : il est important, si un allergène a été identifié, de procéder à son éviction dans la mesure du possible. Il pourra aussi être envisagé une désensibilisation ou immunothérapie spécifique.

Traitement local

Atteinte palpébrale

L'utilisation des crèmes hydratantes hypoallergéniques sans conservateurs est capitale. Les dermocorticoïdes de faible puissance (classe 1 hydrocortisone, ou classe 2 ; désonide) est souvent nécessaire lors des poussées. On évitera l'utilisation au long cours de corticoïdes plus puissants comme la dexaméthasone avec le risque d'atrophie cutanée et de rosacée induite.

En cas de corticodépendance, les immunosuppresseurs locaux appliqués sur la peau des paupières, comme le tacrolimus en pommade cutanée, sont une alternative intéressante.

Pour la surface oculaire

Le nettoyage par du sérum physiologique associé à des substituts lacrymaux sans conservateurs permet de nettoyer la surface oculaire, de diluer les allergènes et de suppléer un film lacrymal instable.

Les **antidégrenulants mastocytaires** sans conservateurs constituent le traitement de fond, car ils permettent une amélioration fonctionnelle, un contrôle de l'inflammation locale et donc une épargne cortisonique. Des études semblent démontrer l'efficacité des **antihistaminiques H1** et des molécules à double action dans la KCA.

Les AINS, anti-prostaglandines, comme le kérotaolac sont à l'étude dans la KCA.

Les **corticoïdes locaux** sont très efficaces, mais leur utilisation doit être limitée en cure courte lors des poussées. On utilisera un corticoïde puissant (dexaméthasone) en cas de kératite ou d'ulcère, et plus faible (rimexolone ou fluorométholone) si l'inflammation conjonctivale est isolée.

La **ciclosporine A en collyre**, immunomodulateur actif sur les cellules impliquées (lymphocytes T, mastocytes et éosinophiles), représente un traitement utile des **formes corticodépendantes**. Son utilisation est réservée aux formes sévères, corticodépendantes (permettant alors une épargne cortisonique). La tolérance des collyres à la ciclosporine peut être médiocre et représente une cause importante de l'arrêt du traitement.

Le **tacrolimus** appliqué sur les paupières améliore aussi l'état de la surface oculaire. Il constitue aujourd'hui une thérapeutique de choix dans les cas résistants à la ciclosporine [31].

Traitement général

Les antihistaminiques *per os* peuvent être efficaces sur l'inflammation et le prurit mais surtout indiqué en cas d'atteinte allergique extra-oculaire associés (rhinite, cutanée, respiratoire)

La corticothérapie générale est parfois nécessaire en cas de poussée inflammatoire (en particulier cornéenne) rebelle au traitement local. Les immunosuppresseurs oraux comme la ciclosporine, le tacrolimus et le mycophénolate mofétil peuvent être prescrits dans les formes sévères cécitantes, mais cette éventualité reste en pratique exceptionnelle.

ETUDE

I. OBJECTIFS

Il s'agit d'évaluer la ciclosporine topique à 1% dans la pathologie de surface de l'enfant. (Efficacité et tolérance). Pathologies répondant aux indications et après échec des traitements de première intention.

II. PATIENTS

Notre étude s'est déroulée au centre hospitalo-universitaire d'Amiens, au centre St Victor. Il s'agit d'une étude rétrospective monocentrique et non interventionnelle ayant duré 18 mois. Elle porte sur 21 enfants atteints de pathologie de surface oculaire :

- ⊕ 16 atteints de rosacée (32 yeux);
- ⊕ 3 atteints de kératoconjonctivite vernale (6 yeux) ;
- ⊕ 2 atteints de kératoconjonctivite atopique (4 yeux) ;

Les enfants furent recrutés et suivis sur une période de 9 mois. Certains étaient adressés pour avis d'autres étaient vus pour la première fois (urgences ou consultations simples).

Pour chaque patient, étaient notés, les antécédents personnels et familiaux de la même pathologie, les précédents traitements, l'acuité visuelle (**prévention de l'amblyopie**), la nature des lésions et leur caractère évolutif, notés selon des signes objectifs et subjectifs.

III. LES 3 TYPES DE POPULATION

1. Concernant la rosacée

Dans notre étude, nous avons retrouvé 16 enfants atteints de rosacée. Il s'agissait de 11 filles et de 5 garçons, âgés de 2 à 13 ans, 15 de type caucasien et un d'origine maghrébine. Nous avons retrouvé :

- Des antécédents familiaux dans 12.5% (2 enfants sur 16) ;
- 50% de formes phlycténulaires ;
- 37.5% de formes catarrhales (pseudo abcès périphériques) ;
- Un chalazion dans 50% ;
- Une blépharite chez 62,5% des enfants et 31,25% de forme isolée ;
- Des néovaisseaux cornéens dans 68,75% (dans un seul quadrant à chaque fois) ;
- Une taie cornéenne dans 43,75%. (dont une amblyogène).

Gradation clinique des néovaisseaux cornéens :

Les critères de jugement de l'importance de la néovascularisation cornéenne varient en fonction des auteurs [32]. Ils sont déterminés à partir de photographies couleurs et/ou de clichés d'angiographies. On retrouve ainsi (fig. 5) la surface cornéenne néovascularisée, l'aire d'invasion des néovaisseaux, le calibre des néovaisseaux, le degré de circonférence cornéenne néovascularisée, la longueur des pédicules néovasculaires, la tortuosité vasculaire, l'acuité visuelle et le taux de recours à la greffe de cornée.

La plupart des auteurs s'accordent pour choisir comme critère de jugement principal de l'efficacité des traitements la réduction de la **surface cornéenne néovascularisée**, qui présente l'avantage de pouvoir être quantifié de manière fiable et reproductible et permet de comparer les résultats des différentes études. Elle fait appel à une échelle de gradation clinique qui consiste à analyser des clichés de photographies ou d'angiographie de la cornée. Un score est attribué en fonction du nombre et/ou de la densité et/ou du degré d'invasion des néovaisseaux dans le stroma cornéen central. Le résultat peut être donné pour l'ensemble de la cornée ou en fonction de chaque cadran. C'est la technique classique de *grading scale* ou *scoring* des Anglo-Saxons. Elle a le mérite d'être facile et rapidement réalisable. Elle demeure néanmoins subjective, ne permettant qu'une évaluation approximative de la néovascularisation. Elle se révèle donc insuffisante en recherche clinique pour l'évaluation de nouvelles thérapeutiques. Par cette méthode (cf. tableau 1), nous avons retrouvé dans chaque cas de néovaisseaux cornéens un score de 4 (s'étendant à plus de 3 mm au-delà du limbe sur un seul quadrant).

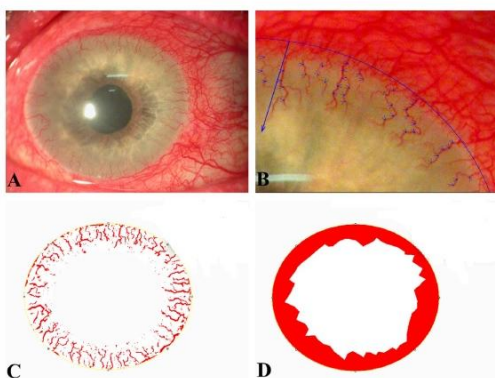


Figure 5. Principaux critères d'évaluation de la néovascularisation cornéenne. A. Photographie couleur initiale d'un patient présentant une néovascularisation cornéenne sur 360° secondaire à un glaucome néovasculaire. B. Longueur du pédicule néovasculaire le plus long et calibres des néovaisseaux. C. Surface cornéenne néovascularisée. D. Aire d'invasion des néovaisseaux.

Tableau 1 Méthode de gradation clinique de la néovascularisation cornéenne en fonction du degré d'envahissement des néovaisseaux dans la cornée centrale.

Gradation de la néovascularisation cornéenne	Score
Grade 0 (absence) : $\leq 0,5$ mm	0
Grade 1 (traces) : $> 0,5$ mm à 1 mm	1
Grade 2 (légère) : > 1 mm à 2 mm	2
Grade 3 (modérée) : > 2 mm à 3 mm	3
Grade 4 (sévère) : > 3 mm	4

Néovascularisation cornéenne : franchissement du limbe par les néovaisseaux et envahissement cornéen supérieur à 0,5 mm au-delà de la limite visible de l'iris. Sévérité estimée en fonction de la distance d'invasion des néovaisseaux dans la cornée centrale. Un score est attribué à chaque cadran de cornée. Le score total est donné comme la somme des quatre cadrans, soit de 0 à 16 pour une cornée entière.

Le diagnostic de rosacée oculaire n'était pas posé pour la plupart de ces enfants. Pour les autres, ils étaient adressés par leur ophtalmologiste en vue d'adapter le traitement alors qu'ils étaient sous antibiocorticoïdes associés aux larmes artificielles et aux soins de paupières. Ce même traitement fut instauré aux patients dont le diagnostic n'était pas posé.

Ce traitement, en particulier les antibiocorticoïdes, a permis de juguler la poussée aiguë inflammatoire. Après ce même traitement, les enfants étaient alors moins symptomatiques (diminution de l'hyperhémie conjonctivale, de l'irritation et de la douleur). Il a été bien suivi et bien toléré. Toutes les formes étaient donc **corticosensibles**.

Par contre, ce traitement, malgré la nette amélioration symptomatique, n'a pas permis d'éradiquer les signes cliniques qui font toute la gravité de cette pathologie (néovaisseaux et opacités cornéennes) nous faisant alors porter le diagnostic de **corticorésistance**.

D'autre part, quelques formes ne présentant ni néovaisseaux ni opacités de la cornée, répondaient mal aux tentatives de sevrage posant le diagnostic de **corticodépendance**. La nécessité, alors évidente, d'un traitement anti-inflammatoire au long terme avec les risques de la corticothérapie prolongée nous impose une attitude d'**épargne cortisonique**.

Nous avons décidé de remplacer la corticothérapie topique par **la ciclosporine topique 1%**.

2. Concernant la KCV

Dans notre étude, nous avons retrouvé 3 enfants atteints de KCV, âgés de 7 à 10 ans, 1 garçon et 2 filles, 2 caucasiens et une d'Afrique sub-saharienne.

Elles se présentèrent sous la même forme clinique :

- Signes aspécifiques de conjonctivite : hyperhémie conjonctivale, KPS dense, sécrétions ;
- Signes spécifiques : Nodules de Trantas et papilles géantes ;
- Signes absents : néovaisseau cornéen, plaque et ulcère vernaux.

Tous furent traités par sérum physiologique froid, antidégranulants mastocytaires et anti-H1 locaux et larmes artificielles. Une corticothérapie locale était alors indiquée (KPS dense et de la gêne fonctionnelle importante). Mais chacun des 3 enfants ont présentés alors une corticodépendance nous ayant conduit au switch par **la ciclosporine topique 1%**.

3. Concernant la KCA

Dans notre étude, nous avons 2 cas de KCA. Un garçon d'Afrique sub-saharienne de 8 ans et un autre garçon caucasien de 7 ans.

Elles se présentèrent sous la forme clinique :

- Signes aspécifiques de conjonctivite : hyperhémie conjonctivale, KPS, sécrétions ;
- Signes spécifiques : hypertrophie papillaire surtout inférieure, ulcère épithéliaux et eczéma des paupières.
- Signes absents : ni néovaisseau cornéen ni taie cornéenne.

Ces poussées ont été traitées comme celles des KCV (sérum physiologique froid, antidégranulants mastocytaires et anti-H1 locaux et larmes artificielles et corticoïdes). Et pour cette même corticodépendance, nous introduisons **la ciclosporine en collyre 1%**.

IV. METHODES

Nous avons évalué les effets de la ciclosporine topique 1% sur ces 3 pathologies sur :

- La tolérance immédiate et au quotidien ;
- Les symptômes ressentis par le patient (rougeur oculaire, sensation de gêne, consommation de larmes artificielles) ;
- Les signes cliniques : hyperhémie conjonctivale cotée de 0 à 4, récurrence, rémanence, complications).
- Et les signes cliniques spécifiques de la pathologie étudiée (cf.ci-après).

Les patients étaient revus alors à un M1, M3, M6 et M9 en dehors de tout épisode de complications. A M6, pour chaque patient le traitement par ciclosporine était arrêté. L'examen à M9 était alors l'occasion de juger de la rémanence de la ciclosporine et éventuellement d'un effet rebond.

Contrairement aux patients atteints de rosacée, pour qui la ciclosporine était prescrite indépendamment du caractère saisonnier, les enfants atteints de KCA et KCV étaient sous ciclosporine depuis mai jusqu'à octobre.

En prévention d'un risque de mauvaise observance sous ciclosporine, il était bien expliqué aux parents et enfants :

- l'indication de la ciclosporine et les risques de la corticothérapie au long cours ;
- la nécessité d'une observance assidue et rigoureuse afin d'éviter une rechute et de prévenir les complications cécitantes ;
- l'inévitable irritation à l'instillation et la sensation de brûlure systématique qu'on retrouve chez tous les patients sans devoir s'en inquiéter ;
- la surveillance régulière afin d'apprécier la tolérance et l'efficacité ;
- les signes devant faire consulter en urgence.

Indications dans la rosacée :

La nécessité du traitement par ciclosporine 1% se posait donc devant :

- la présence de néovaisseaux cornéens (68,75%) ;
- la présence d'opacités cornéennes (43,75%) ;
- la présence simultanée d'opacités cornéennes et de néovaisseaux cornéens (43,75%).
- la présence d'une blépharite isolée corticodépendante (31,25%).

Avant l'introduction de la ciclosporine, le traitement initialement instauré permit une nette amélioration fonctionnelle avec régression des signes cliniques de poussée. La dose d'attaque était d'une goutte 2 fois par jour.

Les paramètres spécifiques de surveillance étaient donc basés sur l'évolution :

- des néovaisseaux ;
- des opacités cornéennes ;
- de la blépharite ;

Indication dans la KCA-KCV :

Pour les patients atteints de KCA et KCV, il s'agissait donc de la corticodépendance. La corticothérapie ayant permis une rapide amélioration clinique et la diminution des signes de poussée allergique. La dose d'attaque était d'une goutte 4 fois par jour.

Pour les patients ne présentant ni néovaisseaux cornéens ni opacités cornéennes, notre observation s'est basée sur l'évolution des papilles et des nodules de Trantas.

V. RESULTATS DANS LES 3 POPULATIONS

1. Patients atteints de rosacée :

Tolérance :

- immédiate : 100% des patients se plaignent de l'irritation à l'instillation
- au quotidien: sur les 16 enfants atteints de rosacée, 13 enfants l'ont très bien toléré et l'ont poursuivi sans interruption, soit une bonne tolérance au long cours dans 81,25%.

2 enfants seulement ne l'ont pas supporté ayant conduit à l'arrêt de la ciclosporine et à un relais par Vexol[®] (rimexolone), soit une mauvaise tolérance dans 6,25%.

Un seul enfant fut perdu de vue (départ définitif à l'étranger).

Efficacité

Symptômes : tous les patients indiquaient une amélioration de la qualité de vie, sans sensation d'œil sec, la disparition de la rougeur conjonctivale, moins de sécrétions matinales au réveil et une diminution la consommation de larmes artificielles.

Singes cliniques

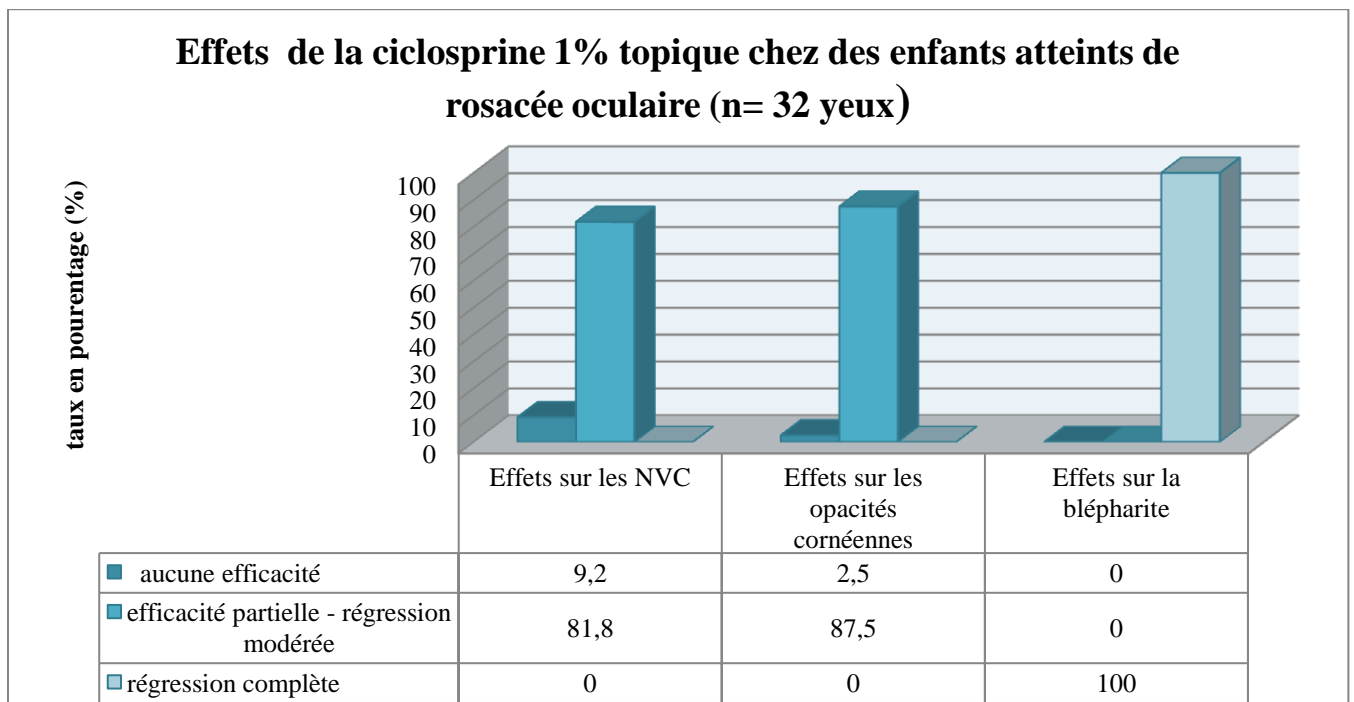
- **Récidive** : Aucune poussée ne fut retrouvée sous ciclosporine ;
- **Hyperhémie conjonctivale** : Aucune ;
- **Blépharite** : Une rémission sous ciclosporine de toutes les blépharites corticodépendantes, constatée dès la première consultation de contrôle à M1 et maintenue jusqu'à M6, soit 100% d'efficacité sur la blépharite corticodépendante.
- **Néovaisseaux cornéens** : parmi les 11 patients, la ciclosporine a permis une régression modérée des néovaisseaux chez 9 d'entre eux, constatée à partir de M3, régression se poursuivant jusqu'à 6 mois. Soit une action modérée sur les néovaisseaux dans 81,8%. A M9, il n'était noté aucune modification comparée à celle constatée à M6.

Seuls 2 patients ne montrèrent pas cette efficacité avec des néovaisseaux n'ayant pas régressé mais n'ayant pas non plus progressé, soit une inefficacité dans 18,2% des cas malgré une bonne observance. Pour ces 2 cas, un était associé à une taie cornéenne, les 2 présentaient des néovaisseaux de plus grand diamètre et de plus grande longueur témoignant ainsi de leur ancienneté secondaire au retard de diagnostic précis et donc du retard de prise en charge thérapeutique adaptée.

Opacités cornéennes : parmi les 7 patients présentant une opacité cornéenne, toutes associées à un néovaisseau cornéen, on retrouvait une régression lentement progressive de l'opacité cornéenne chez 6 d'entre eux, soit une efficacité dans 85,7% des cas. Le seul échec constaté concernait le même enfant pour lequel la ciclosporine est restée inefficace sur les néovaisseaux cornéens. Toutefois, les opacités n'ont jamais régressé complètement. La ciclosporine n'a pas permis une réduction de leur diamètre mais seulement une augmentation de leur transparence. L'effet fut constaté de manière homogène à partir de M3, et fut progressive jusqu'à M6.

Effet rémanent : aucune récurrence les 3 mois suivant l'arrêt.

Complications : aucune complication iatrogène ne fut à déplorer.



2. Patients atteints de KCA et de KCV

Tolérance :

- Immédiate : 100% des enfants se plaignent de l'irritation à l'instillation.
- Quotidienne : 100% des enfants l'ont tolérés tout au long de l'étude sans interruption.

Efficacité :

Symptômes : chaque patient affirmait la même amélioration fonctionnelle (disparition de la gêne oculaire, de la sensation d'œil sec, d'œil rouge).

Signes cliniques

Récidive : aucun ne présenta de récidive après le remplacement des corticoïdes par la ciclosporine durant toute la période jusqu'à 6 mois. La dose d'attaque était d'une goutte 4 fois par jour jusqu'à M3, puis diminuée à 2 fois par jour jusqu'à M6 après quoi il était arrêté jusqu'à M9.

Papilles : aucune papille ne fut constatée.

Film lacrymal: étant donné la difficulté de mesurer le BUT chez ces enfants, nous ne pouvions nous baser que sur le clignement quasi-absent lors de l'examen.

Complication : aucune complication iatrogène ne fut retrouvée.

VI. DISCUSSION

1. Rosacée

La sécheresse par excès d'évaporation peut être parfois sévère et rebelle aux larmes artificielles. La ciclosporine à 0,05% peut être efficace dans ce cas, mais est souvent mal supportée. Le Restasis® n'est pas autorisé dans cette indication à ce jour en Europe.

Les inflammations immunologiques nécessitent d'utiliser la ciclosporine à 0,5-2% dans les formes avec corticodépendance.

Dans la kératoconjonctivite phlycténulaire: la corticodépendance est fréquente, et la ciclosporine très efficace.

Les infiltrats catarrhaux sont une autre forme d'inflammation cornéenne, caractérisée par des pseudo-abcès périphériques. Les corticoïdes locaux sont très efficaces, mais il peut exister une corticodépendance. La ciclosporine est alors efficace, avec une récidive à l'arrêt dans la moitié des cas.

Concernant la ciclosporine 2% :

Dans la kératoconjonctivite phlycténulaire de l'enfant, l'application de ciclosporine topique à 2% quatre fois par jour (n=13 yeux) a permis le contrôle de l'inflammation cornéenne dans cette maladie corticodépendante en 14 jours. [33]

Il n'y a pas eu de récurrence de l'inflammation dans les 12 +/- 8 mois suivants. Le traitement a été arrêté sur 10 yeux sans récurrence dans les 10 +/- 3 mois suivants.

La ciclosporine topique à 2% semble sûre et efficace pour traiter à long terme la kératoconjonctivite phlycténulaire de l'enfant.

Concernant la ciclosporine 0,05% :

Certaines études évaluent son effet sur le syndrome sec associé, avec la ciclosporine 0,05% tout en prouvant son efficacité et son innocuité comme celle de Schechter en 2009 qui note la nette **amélioration du syndrome sec et de la méibomite** en réduisant le nombre de glandes de Meibomius occluses, sans évaluer son effet sur les complications cornéennes. [34]

L'étude rétrospective, présentée à l'ARVO en mai 2005 par Perry portant sur 55 patients ne répondant pas aux différents traitements existants, concluait à l'efficacité de la ciclosporine 0,05% mais associée à des faibles doses de tétracyclines orales. Après 6 mois, 18% des patients montraient une résolution complète des symptômes et signes cliniques, pour 31% ils étaient significativement diminués et pour 31% ils étaient modérément améliorés. [35]

Cette étude est d'autant plus intéressante et marquante par son suivi post-thérapeutique :

- après 6 à 17 mois de traitement, 5% des 44 patients ayant répondu à la ciclosporine, ont pu cesser tout traitement sans récurrence ;
- 68% ont continué la ciclosporine mais en cessant le traitement oral de tétracycline.

Concernant la ciclosporine 1% :

L'article paru en juillet 2014, de Ragam [36], évaluant l'effet de la ciclosporine 1% dans les pathologies inflammatoires chroniques de la surface oculaire (29 patients dont 14 kératoconjonctivites à adénovirus, 12 kératoconjonctivites post-herpétiques, 2 kératites de Thygeson et un cas de KCV). Sur les 24 patients adultes, 13 étaient irrités l'instillation et un l'arrêta complètement. Ce qui n'empêcha pas une amélioration de 92% des patients.

2. KCV

Concernant la ciclosporine 2% :

L'efficacité de la ciclosporine 2% n'est pas constante, puisque l'arrêt complet des corticoïdes n'est possible que dans 60% des cas à 1 mois dans les formes corticodépendantes.

Après l'arrêt du traitement, il existe une rémanence d'effet de 2 à 4 mois puis une récurrence de l'inflammation. [37]

Pour nos 3 patients atteints de KCV, après l'arrêt de la ciclosporine, aucun cas de récurrence ne fut noté.

Toutefois, le faible nombre de patients (au nombre de 3) ainsi que le faible recul ne nous permet aucunement de conclure.

Une étude a montré une atténuation des symptômes chez 18 enfants sur 21 atteints d'une forme sévère après trois à quatre jours d'utilisation de ciclosporine à 2%, 16 sur 21 ont été contrôlés durant le traitement de six semaines, seulement 5 patients sur 21 ont eu besoin d'une seconde ligne deux mois après l'arrêt. [38]

Dans un autre essai incluant 24 enfants prenant de la ciclosporine à 2% une différence significative a été mise en évidence en comparaison au groupe contrôle pour les scores basés sur les symptômes ($p < 0.005$) et signes cliniques ($p < 0.001$) ; à 4 mois les taux sériques de la protéine cationique des éosinophiles étaient inférieurs à ceux avant traitement ($p = 0.009$). [39] L'analyse des patients atteints de kératoconjonctivite vernalle prenant des gouttes de ciclosporine à 2% a montré un nombre de cellules CD4+ et CD23+ sur des échantillons de tissu conjonctival significativement diminué. [40]

Une étude en double masqué compara l'effet de la ciclosporine 2% à un placebo, chez 20 patients atteints de KCV. Après 6 semaines, les symptômes et signes cliniques furent significativement diminués (hyperhémie conjonctivale, hypertrophie papillaire, KPS, nodules de Trantas) ; diminution non retrouvée dans le groupe placebo [41].

Une étude prospective, randomisée, en double masqué étudia durant 4 mois, l'efficacité de la ciclosporine 2% chez 24 enfants atteints de KCV. Après une semaine [42]

- 11 enfants sur les 12 ayant reçu la ciclosporine montrèrent une nette amélioration (91,6%)
- alors que 3 sur les 12 autres enfants ayant reçu le placebo ne sentirent qu'une légère amélioration.

Concernant la ciclosporine 1% :

Une étude incluant 52 enfants avec une kératoconjonctivite vernale sévère ayant reçu de la ciclosporine à 1.25% ou 1% pendant quatre mois a mis en évidence que les symptômes subjectifs et les signes objectifs étaient significativement diminués à deux semaines et à quatre mois ($p < 0.001$). La concentration minimale de ciclosporine pour contrôler les ulcérations cornéennes associées à la kératoconjonctivite vernale était de 1%. [43]

L'utilisation de la ciclosporine 1% permis une rapide amélioration comme dans la plupart des études retrouvées chez l'enfant dont la plus récente de Nebbioso en 2014 portant sur 26 enfants. [44]

Elle fut efficace chez tous les patients comme dans l'étude italienne de Tesse en 2010, dans laquelle tous les enfants atteints de KCV après 4 mois (197 enfants sous ciclosporine 1%). [45]

Nous n'avons pas vu l'intérêt ni la nécessité d'y associer une corticothérapie (soit une bithérapie ciclosporine 1% + corticoïdes par voie topique) comme dans l'étude japonaise de Takamura en 2009. [46]

De plus les seuls cas de complications retrouvées (2 abcès bactériens et 3 kératites herpétiques – soient 5 sur 594) ne concernaient que des patients traités par bithérapie topique associant la ciclosporine aux corticoïdes.

Concernant la ciclosporine 0,1%

L'étude japonaise de Ebihara en 2009 portant sur l'effet de la ciclosporine 0,1% atteste de la même efficacité aussi bien sur la KCA que la KCV portant sur un nombre total de 594 patients avec 30% d'efficacité dans chacune des 2 pathologies. [47]

3. KCA

Concernant la ciclosporine 0,05% :

Celle-ci serait par sa faible concentration et sa meilleure tolérance plus appropriée mais son efficacité reste controversée.

Dans une série de 22 patients adultes, réalisée par Akpek en 2004, tous atteints de KCA corticorésistante, comparant l'effet de la ciclosporine 0.05% (1 goutte 6 fois par jour pendant 2 semaines puis 4 fois par jour les 2 semaines suivantes) à un placebo retrouva à 1 mois, une

nette diminution des symptômes ($P=0,048$) et des signes cliniques ($P=0,002$). Aucun effet secondaire ne fut noté. [48]

Cette efficacité de la ciclosporine 0.05% est contestée par l'étude de Daniell 2006, évaluant l'effet de la ciclosporine 0,05% versus placebo dans les KCA (18 patients) et KCV (22 patients), toutes les 2 corticodépendantes. [49]

D'autres études sont en cours.

Concernant la ciclosporine 0,1% :

L'étude de Ebihara en 2009 sur l'effet de la ciclosporine 0,1%, précédemment citée, atteste de la même efficacité aussi bien sur la KCA que la KCV.

Concernant la ciclosporine 2% :

Une étude randomisée, ciclosporine 2% vs placebo, analysa après 3 mois de traitement, les effets immunopathologiques de la ciclosporine topique au sein du tissu conjonctival des patients atteints de KCA [50]. L'étude d'une biopsie de la conjonctive tarsale supérieure chez les patients traités par la ciclosporine révéla une réduction du nombre de lymphocyte T, une normalisation du ratio CD4/CD8, une diminution d'activation des lymphocytes T et B et une réduction d'expression de cytokines (particulièrement IL-2 et IFN- γ). Elle n'avait aucune influence sur les lymphocytes B plasmatiques, l'expression d'IL-4, les PNE et les mastocytes. Le groupe traité par la ciclosporine présentait une amélioration clinique alors que le groupe placebo présentait une dégradation clinique.

A travers cette large littérature, les différents dosages de ciclosporine ont donc montré leur **efficacité et leur innocuité dans les pathologies de surface oculaire** de l'adulte comme de l'enfant.

Notre observation arrive alors aux mêmes conclusions vis-à-vis de la ciclosporine 1% :

- le caractère corticoépargnant de la ciclosporine ;
- sa grande action dans la KCA et KCV ;
- son effet dans la kératoconjonctivite et atteintes palpébrales de la rosacée ;
- sa rapidité d'action ;
- une diminution de la consommation de larmes artificielles ;

- l'absence de complications ;
- l'irritation permanente à l'instillation ;
- la bonne observance et sa facilité d'utilisation même chez les enfants (Pucci vol 23)
- un faible taux d'arrêt de traitement en raison de son intolérance ;
- l'effet rémanent car malgré l'arrêt du traitement aucune récurrence ne fut noté, quant à la durée de cet effet, nous ne pouvons nous prononcer au-delà de 3 mois ;

Concernant l'effet de la ciclosporine 1% sur les lésions cornéennes (les néovaisseaux et opacités cornéennes) nous retrouvons une action clinique mais partielle, du fait que :

- l'opacité ne régresse pas complètement, mais de transparence augmentée ;
- les néovaisseaux ne régressent pas complètement
- l'efficacité atteint un seuil maximum étant donné qu'on ne retrouvait plus de progression entre 6 et 9 mois.

Ces lésions ne sont malheureusement pas étudiées dans les études citées précédemment.

Que dire de l'effet de la ciclosporine 1% sur ces lésions d'après notre observation ?

Nous avons constaté que la ciclosporine 1% :

- est d'efficacité plus grande quand le néovaisseau est récent et de petit calibre ;
- est d'efficacité plus grande quand l'opacité est jeune et augmente sa transparence sur toute la surface de l'opacité ;
- leur association (présence simultanée de néovaisseau(x) et d'opacité cornéenne) ne semble pas rendre moindre l'efficacité de la ciclosporine (dans la mesure où seul 1 enfant sur 7 n'a pas répondu au traitement, et qu'elles étaient anciennes confortant ainsi notre précédente remarque).

Cela montre encore l'importance d'un diagnostic précoce afin de prévenir et traiter ces complications.

Les limites de notre étude

Une des grandes difficultés de la pédiatrie réside dans les âges différents de ces jeunes patients et de leurs différences d'approche, un enfant de 2 ans diffère assez d'un de 6 ans différent lui-même d'un enfant de 10 ans. Pourtant ces différences ne furent pas un obstacle

dans notre observation étant donné que nous ne retrouvions pas plus de mauvaise tolérance ni d'arrêt du traitement que chez les adultes.

Une autre difficulté en pédiatrie, est l'évaluation de la qualité de vie de ces très jeunes patients. Paramètre subjectif déjà difficile à évaluer chez l'adulte, mais plus encore chez les enfants, sans compter l'avis des parents.

Des questionnaires comme l'OSDI et celui de Mc Monnies sont largement utilisés mais non adapté à l'enfant.

Une échelle d'évaluation de la qualité de vie ou de la gêne oculaire chez l'enfant, basée sur des critères objectifs, à l'instar des échelles d'évaluation de la douleur chez l'enfant, devraient être créées. Ces critères objectifs pourraient être : le frottement des yeux, la rougeur oculaire, les larmoiements, les sécrétions, le nombre d'instillation quotidienne, la photophobie...

De plus une forme moins irritante, pouvant éliminer la sensation de brûlure à l'instillation pourrait améliorer l'observance et éviter leur arrêt, particulièrement pour les enfants. Des études allant dans ce sens seraient en cours.

CONCLUSION

Notre observation confirme les études portées sur les pathologies de la surface oculaire de l'enfant quant à son effet sur :

- l'amélioration de la qualité de vie des patients atteints de KCA, KCV et de rosacée oculaire (diminution de la gêne oculaire et de la consommation de lavage et de larmes artificielles) ;
- son caractère corticoépargnant ;
- leur innocuité (sans effets secondaires) ;
- leur bonne tolérance avec une bonne observance malgré l'irritation à l'instillation ;
- les atteintes oculaires de la rosacée, de la KCA et KCV ;
- l'effet rémanent de la ciclosporine (allant jusqu'à 3 mois dans notre étude).

ANNEXES

AUTEURS	ANNEE	DOSAGE DE LA CICLOSPORINE	PATIENTS	Nombres de yeux	RESULTATS
Doan S Gabison E	2006	2%	Enfants	13	Efficacité 100% dans le contrôle de l'inflammation
Schechter	2009	0,05%	Adultes	74	Diminution de la meibomite et du syndrome sec (P<0.001)
Notre étude	2014	1%	Enfants	32	Blépharite : efficacité 100% Néovaisseaux cornéens : réduction modérée 81,8% Opacité cornéenne : amélioration de la transparence 85,7%

Tableau des résultats de la ciclosporine sur la rosacée oculaire

AUTEURS	ANNEE	DOSAGE DE LA CICLOSPORINE	PATIENTS	Nombre de yeux	RESULTATS
Secchi	1990	2%	enfants	42	Efficacité 76%
Bleik	1991	2%	adultes	40	Diminution significative des signes cliniques
Gupta	2001	2%	enfants	48	Efficacité 91,6%
Pucci	2002	2%	enfants	48	Diminution des symptômes (P<0,005) Diminution des signes cliniques (P<0.001)
Spadavecchia	2006	1%	enfants	110	Diminution des signes cliniques (P<0.001)
Daniell	2006	0,05%	adultes	44	Pas de différence significative vs placebo
Ebihara	2009	0.1%	enfants	1188	Efficacité 30%
Tesse	2010	1%	enfants	394	Diminution des symptômes et des signes cliniques (P<0,001)
Notre étude	2014	1%	enfants	6	Diminution des symptômes et des signes cliniques 100%

Tableau des résultats de la ciclosporine sur la kératoconjonctivite vernale

AUTEURS	ANNEE	DOSAGE DE LA CICLOSPORINE	PATIENTS	Nombre de yeux	RESULTATS
Akpek	2004	0.05%	adultes	44	Diminution des symptômes (P=0,048) Diminution des signes cliniques (P=0,002=
Daniell	2006	0,05%	adultes	36	Pas de différence significative vs placebo
Notre étude	2014	1%	Enfants	4	Diminution des symptômes et des signes cliniques 100%

Tableau des résultats de la ciclosporine sur la kératoconjonctivite atopique

REFERENCES

- 1- Anatomie pathologique en ophthalmologie – *Tumeurs intraoculaires* Conjunctive chapitre 5 p43
- 2 Dua HS, "Human Corneal Anatomy Redefined: A Novel Pre-Descemet's Layer (Dua's Layer)", *Ophthalmology*, 2013, S0161-6420(13)00020-1.
- 3- Meyer-Bothing U, Bron AJ, Osborne NN : Immunohistochemical evidence for adrenergic innervations of the rat meibomien glands. *Invest Ophthalmol Vis Sci* 1994;35(suppl):1789
- 4- Linton RG, Currow DH, Riley WJ: The meibomien glands: an investigation into the secretion and some aspects of the physiology. *Br J Ophthalmol* 1961 45: 718-723.
- 5-Bourcier T, Forgez P, Borderie V, et al. Regulation of human corneal epithelial cell proliferation and apoptosis by dexamethasone. *Invest Ophthalmol Vis Sci*. 2000;41:4133—41
- 6-Kunert KS, Tisdale AS, Stern ME, et al. Analysis of topical cyclosporine treatment of patients with dry eye syndrome: effect on conjunctival lymphocytes. *Arch Ophthalmol*. 2000;118:1489—96
- 7- Sall K, Stevenson OD, Mundorf TK, et al. CsA Phase 3 Study Group. Two multicenter, randomized studies of the efficacy and safety of cyclosporine ophthalmic emulsion in moderate to severe dry eye disease. *Ophthalmology*. 2000;107:631—9
- 8- Al-Daraji WI, Grant KR, Ryan K, et al. Localization of calcineurin/NFAT in human skin and psoriasis and inhibition of calcineurin/NFAT activation in human keratinocytes by cyclosporin A. *J Invest Dermatol*. 2002;118:779—88
- 9- Pflugfelder SC, Jones D, Ji Z, et al. Altered cytokine balance in the tear fluid and conjunctiva of patients with Sjögren's syndrome keratoconjunctivitis sicca. *Curr Eye Res*. 1999;19: 201—11
- 10- Smith RE. The tear film complex: pathogenesis and emerging therapies for dry eyes. *Cornea*. 2005;24:1—7
- 11- Solomon A, Dursun D, Liu Z, et al. Pro- and anti-inflammatory forms of interleukin-1 in the tear fluid and conjunctiva of patients with dry-eye disease. *Invest Ophthalmol Vis Sci*. 2001;42:2283—92
- 12- Turner K, Pflugfelder SC, Ji Z, et al. Interleukin-6 levels in the conjunctival epithelium of patients with dry eye disease treated with cyclosporine ophthalmic emulsion. *Cornea*. 2000;19:492—6
- 13- Kunert KS, Tisdale AS, Gipson IK. Goblet cell numbers and epithelial proliferation in the conjunctiva of patients with dry eye syndrome treated with cyclosporine. *Arch Ophthalmol*. 2002;120:330—7
- 14- Zhao H, Jumblatt JE, Wood TO, Jumblatt MM. Quantification of MUC5AC protein in human tears. *Cornea*. 2001; 20:873—7

- 15- Kunert KS, Tisdale AS, Gipson IK. Goblet cell numbers and epithelial proliferation in the conjunctiva of patients with dry eye syndrome treated with cyclosporine. *Arch Ophthalmol*. 2002;120:330—7
- 16- Sall K, Stevenson OD, Mundorf TK, et al. CsA Phase 3 Study Group. Two multicenter, randomized studies of the efficacy and safety of cyclosporine ophthalmic emulsion in moderate to severe dry eye disease. *Ophthalmology*. 2000;107:631—9
- 17- Reinhard T, Sundmacher R. Topical cyclosporin A in Thygeson's superficial punctate keratitis. *Graefes Arch Clin Exp Ophthalmol*. 1999;237:109—12
- 18- Heiligenhaus A, Steuhl KP. Treatment of HSV-1 stromal keratitis with topical cyclosporin A: a pilot study. *Graefes Arch Clin Exp Ophthalmol*. 1999;237:435—8
- 19- Berg B, Liden S. An epidemiological study of rosacea. *Acta Derm Venereol* 1989; 69; 419-23.
- 20- Bikoski J. Rosacea: a tiered approach to therapy. *Cutis* 2000; 66:3
- 21- Hoang-Xuan T La rosacée oculaire. *JFO* 1999; 22: 467-474
- 22- Lempert SL, Jenkins MS, Brown SI. Chalazia and rosacea. *Arch Ophthalmol* 1979; 97:1652-3
- 23- Duke-Elder S. Diseases of the Conjunctiva and associated diseases of the epithelium. In: *System of Ophthalmology, Diseases of the Outer Eye, vol VIII, Pt 1, London, Kimpton H* 1965; 534-46
- 24- Matsuda S, Koyasu S. Mechanisms of action of cyclosporine. *Immunopharmacology* 2000; 47:119-25
- 25- Salomon SM. Tetracyclines in Ophthalmology. *Surv Ophtalmol* 1985; 29: 265-757
- 26- Bremond-Gignac D, Donadieu J, Leonardi A, Prevalence of vernal keratoconjunctivitis: a rare disease? *British Journal of Ophthalmology* 12/6/08
- 27- Kari O, Saari KM, Updates in the treatment of ocular allergies Dove Press Journal: *Journal of asthma and allergy*, 2010 vol. 3 pp. 149-58
- 28- Tuft SJ, Kemeny DM, Dart JK, Buckley RJ. Clinical features of atopic keratoconjunctivitis. *Ophthalmology*; 1991 Feb;98(2):150-8
- 29- Foster CS, Calonge M. Atopic keratoconjunctivitis. *Can J Ophthalmol* 1984;19:21-24
- 30- Bremond-Gignac B. The Clinical Spectrum of Ocular Allergy. *Current Allergy and Asthma Reports*, 2002, 2: 321-324.

- 31- Zribi H, Descamps V, Hoang-Xuan T. Dramatic improvement of atopic keratoconjunctivitis after topical treatment with tacrolimus ointment restricted to the eyelids. *J Eur Acad Dermatol Venereol* 2008
- 32- Benayoun Y, Rosenberg R, Casse G. Imagerie et quantification de la néovascularisation cornéenne. *JFO* 2013 Vol 36, n°8, pp 693-703
- 33- Doan S, Gabison E, Gatinel D, et al. Topical cyclosporine A in severe steroid-dependent childhood phlyctenular keratoconjunctivitis. *Am J Ophthalmol*. 2006;141:62—6
- 34- Schechter BA, Katz RS, Friedman LS. Efficacy of topical cyclosporine for the treatment of ocular rosacea. *Adv Ther*, 2009 vol. 26(6) pp. 651-9
- 35- Perry HD, Wittpenn JR, D'Aversa G. Topical Cyclosporine 0.05% for the Treatment of Chronic, Active Ocular Rosacea. *Invest Ophthalmol Vis Sci* 2005; 46:
- 36- Ragam A, Kolomeyer, AM, Kim JS. Topical cyclosporine a 1% for the treatment of chronic ocular surface inflammation. *Eye Contact Lens*, 2014 vol.40(5) pp. 283-8
- 37- Rouher N, Pilon F, Dalens H. Greffe de membrane amniotique et traitement des ulcères de cornée lors des kératoconjunctivites chroniques allergiques. *J Fr Ophthalmol*, 2004 ;27 :1091-1097
- 38- Secchi AG, Tognon MS, Leonardi A. Topical use of cyclosporine in the treatment of vernal keratoconjunctivitis. *Am J Ophthalmol*. 1990;110:641—5
- 39- Pucci N, Novembre E, Cianferoni A, et al. Efficacy and safety of cyclosporine eyedrops in vernal keratoconjunctivitis. *Ann Allergy Asthma Immunol*. 2002;89:298--303
- 40- Avunduk AM, Avunduk MC, Erdoğ l H, et al. Cyclosporine effects on clinical findings and impression cytology specimens in severe vernal keratoconjunctivitis. *Ophthalmologica*. 2001;215:290—3
- 41- Bleik JH, Tabbara KF. Topical cyclosporine in vernal keratoconjunctivitis. *Ophthalmology*. 1991;98:1679--84
- 42- Gupta V, Sahu PK. Topical cyclosporin A in the management of vernal keratoconjunctivitis. *Eye*. 2001;15(Pt 1):39—41
- 43- Spadavecchia L, Fanelli P, Tesse R, et al. Efficacy of 1.25% and 1% topical cyclosporine in the treatment of severe vernal keratoconjunctivitis in childhood. *Pediatr Allergy Immunol*. 2006;17:527—32
- 44- Nebbioso, M; Zicari, AM; Celani, C; Lollobrigida, V; Grenga, R; Duse, M. Pathogenesis of Vernal Keratoconjunctivitis and Associated Factors. *Semin Ophthalmol*, 2014
- 45- Tesse, R; Spadavecchia, L; Fanelli, P; Rizzo, G; Procoli, U; Brunetti, L; Cardinale, F; Miniello, VL; Bellizzi, M; Armenio, L. Treatment of severe vernal keratoconjunctivitis with 1% topical cyclosporine in an Italian cohort of 197 children. *Pediatr Allergy Immunol*, 2010 vol. 21(2 Pt 1) pp. 330-5

- 46- Takamura E. [Ophthalmology] *Nippon Rinsho*, 2009 vol. 67(11) pp. 2157-61
- 47- Ebihara, N; Ohashi, Y; Uchio, E; Okamoto, S; Kumagai, N; Shoji, J; Takamura, E; Nakagawa, Y; Nanba, K; Fukushima, A; Fujishima, H. A large prospective observational study of novel cyclosporine 0.1% aqueous ophthalmic solution in the treatment of severe allergic conjunctivitis. *J Ocul Pharmacol Ther*, 2009 vol. 25(4) pp. 365-72
- 48- Akpek, EK; Dart, JK; Watson, S; Christen, W; Dursun, D; Yoo, S; O'Brien, TP; Schein, OD; Gottsch, JD. A randomized trial of topical cyclosporin 0.05% in topical steroid-resistant atopic keratoconjunctivitis. *Ophthalmology*, 2004 vol. 111(3) pp. 476-82
- 49- Daniell M, Constantinou M, Vu HT and al. Randomised controlled trial of topical ciclosporin A in steroid dependent allergic conjunctivitis. *Br J Ophthalmol*. 2006 Apr;90(4) pp. 461-4
- 50- Hingorani M, Calder VL, Buckley RJ, Lightman S. The immunomodulatory effect of topical cyclosporin A in atopic keratoconjunctivitis. *Invest Ophthalmol Vis Sci*.1999;40:392—9

RESUME

OBJECTIFS : Nous avons réalisé une étude observationnelle rétrospective sur les effets (efficacité et tolérance) de la ciclosporine topique à 1% dans les pathologies de la surface oculaire de l'enfant.

METHODE : Nous avons suivis 21 enfants durant 18 mois, répartis en 3 groupes de pathologies de la surface oculaire : 16 atteints de rosacée, 3 atteints de kératoconjonctivite vernale (KCA) et 2 de kératoconjonctivite atopique (KCA). Chacun fut suivi sur une période de 9 mois, avec un examen à un, 3, 6, et 9 mois, au cours desquels étaient évalués : la tolérance immédiate et quotidienne, les symptômes, les signes cliniques non spécifiques et spécifiques de la pathologie. Tous ont été traités par ciclosporine topique 1% associé à des traitements adjuvants (lavage au sérum physiologique et larmes artificielles...)

RESULTATS : Sur la tolérance, 100% des enfants ont ressentis une irritation à l'instillation dans chaque pathologie. Dans le groupe de la rosacée : 13 enfants l'ont très bien tolérée et l'ont continuée sans interruption, soit une bonne tolérance au long cours dans 81,25%. Dans le groupe KCV et KCA, tous les enfants l'ont bien tolérée et l'ont continuée sans interruption. Sur l'efficacité dans le groupe de la rosacée, on a retrouvé 100% d'amélioration des symptômes, 100% de régression complète des blépharites, une efficacité partielle avec régression modérée sur les néovaisseaux cornéens et sur les opacités cornéennes dans 87,5% des cas. Sur l'efficacité dans le groupe KCV et KCA, nous avons noté une nette amélioration des symptômes et des signes cliniques dans 100% des cas. Aucune complication ne fut retrouvée.

CONCLUSION : Nous avons observé que la ciclosporine topique 1% pouvait améliorer la qualité de vie des enfants atteints de pathologie de la surface oculaire (comme la rosacée, KCV et KCA), avec une bonne tolérance et sans innocuité tout en agissant sur les atteintes oculaires de ses pathologies pouvant ainsi être une alternative de choix aux corticoïdes.

Mots clés : ciclosporine topique, rosacée oculaire, kératoconjonctivite vernale, kératoconjonctivite atopique, surface oculaire

ABSTRACT

PURPOSE: We realized a study on the effects (efficiency and tolerance) of the topical cyclosporine 1% in the pathologies of the eye surface of the child.

METHOD: Twenty-one children were included and followed-up for 18 months. 16 cases of rosacea, 3 vernal keratoconjunctivitis (VKC) and 2 atopic keratoconjunctivitis (AKC) were included. All patients underwent a complete examination every 3 months including immediate and daily tolerance, symptoms, and clinical signs of the pathology. All patients was treated with topical cyclosporine 1 % in addition to physiological salt solution and artificial tears.

RESULTS: All children felt an irritation in the instillation. In rosacea: 13 patients continued the treatment ,and tolerance is estimated about 81,25 %. In VKC and AKC, all the children tolerated the treatment. All patients with rosacea improved symptoms with complete regression of blepharitis. However regression in corneal neovessels and opacities was observed in 87,5 % of the cases. VKC and AKC patients improved symptoms and clinical signs in 100 % of the cases. No complication was found.

CONCLUSION: Topical cyclosporine 1 % could improve the quality of life of children with eye surface disease (rosacea, VKC and AKC), with good tolerance profile while acting on this eye surface disorders. Topical cyclosporine could be a good alternative to steroids.

Key words : topical cyclosporine, vernal keratoconjunctivitis, atopic keratoconjunctivitis, eye surface