



HAL
open science

Fractures de la palette humérale traitées par arthroplasties de coude type Coonrad Morrey®: à propos de 12 cas

Charles Hustin

► **To cite this version:**

Charles Hustin. Fractures de la palette humérale traitées par arthroplasties de coude type Coonrad Morrey®: à propos de 12 cas. Médecine humaine et pathologie. 2015. dumas-01254662

HAL Id: dumas-01254662

<https://dumas.ccsd.cnrs.fr/dumas-01254662>

Submitted on 12 Jan 2016

HAL is a multi-disciplinary open access archive for the deposit and dissemination of scientific research documents, whether they are published or not. The documents may come from teaching and research institutions in France or abroad, or from public or private research centers.

L'archive ouverte pluridisciplinaire **HAL**, est destinée au dépôt et à la diffusion de documents scientifiques de niveau recherche, publiés ou non, émanant des établissements d'enseignement et de recherche français ou étrangers, des laboratoires publics ou privés.

UNIVERSITE DE PICARDIE JULES VERNE

FACULTE DE MEDECINE D'AMIENS

Thèse n° 2015 - 47

**Fractures de la palette humérale traitées par arthroplasties de
coude type Coonrad Morrey ® : à propos de 12 cas**

THESE POUR LE DOCTORAT EN MEDECINE (DIPLOME D'ETAT)

Présentée et soutenue publiquement le 26 Mai 2015 par

Hustin Charles

Président du Jury : Monsieur le Professeur Patrice Mertl

Membres du Jury : Monsieur le Professeur Eric Havet

Monsieur le Professeur Antoine Gabrion

Monsieur le Professeur Olivier Jarde

Monsieur le Docteur Richard Gouron

Directeur de Thèse : Monsieur le Docteur Emmanuel David

Table des matières

Remerciements	9
Glossaire	12
Introduction	13
Matériel et méthode.....	14
Résultats	17
Patients revus.....	17
Patients non revus.....	19
Totalité des patients.....	20
Discussion	24
I/La série.....	24
Les patients, le taux de décès.	24
Les liserés radiologiques et les descellements.	27
Perdus de vue, décès.....	30
Difficultés radiologiques	30
II/La prise en charge des fractures	30
Le traitement orthopédique	31
Le fixateur externe	32
L'ostéosynthèse.....	32
La prothèse totale	36
L'hémiarthroplastie, les prothèses sans charnière.....	43
Conclusion.....	45
Annexes	46
Bibliographie	54
Résumé	58

A mon Maître et président de thèse,

Monsieur le Professeur Patrice Merti

Professeur des universités – Praticien Hospitalier

Chirurgie orthopédique et traumatologique

Chef de service d'Orthopédie Traumatologie

Responsable du Pôle Autonomie

Vos connaissances et votre dextérité sont à prendre en exemple pour chaque chirurgien. La bonne humeur et la bonne ambiance que vous transmettez à votre service n'enlèvent en rien à sa rigueur et à son sérieux.

Merci de m'avoir accepté dans votre équipe et dans votre école de chirurgie en tant qu'interne. Travailler avec vous fut pour moi une chance.

C'est un honneur de vous avoir en tant que président du jury.

Monsieur le Professeur Éric Havet

Professeur des Universités – Praticien Hospitalier

Anatomie

Tes enseignements, très variés, m'ont aidé dans de nombreux domaines : en chirurgie, en anatomie, dans les publications, les mémoires, dans le relationnel avec les patients et dans le comportement à avoir au bloc opératoire.

Etre un des « biloute » qui t'aide au bloc a toujours été pour moi un plaisir, surtout lorsque cela se ponctue de discussions variées, entre autres culinaires.

Ta disponibilité et ton calme sont à prendre en exemple. C'est un honneur pour moi de t'avoir parmi les jurys.

Monsieur le Professeur Antoine Gabrion

Professeur des Universités – Praticien Hospitalier

Chirurgie orthopédique et traumatologique

Pour vous, minutie et travail en finesse ne sont pas incompatibles avec polyvalence.

L'entendu de vos connaissances et la précision avec laquelle vous les mettez en pratique

impressionne chaque interne. De même, votre relationnel avec les patients est à garder en

exemple.

Merci de me faire l'honneur de juger ce travail.

Monsieur le Professeur Olivier Jarde

Professeur des Universités-Praticien Hospitalier des droits de la Santé

Chirurgien orthopédiste

Membre de l'académie nationale de Chirurgie

Membre de l'académie nationale de Médecine

Chevalier dans l'Ordre de la Légion d'Honneur

Votre bonne humeur et la confiance que vous donnez à vos internes sont remarquables. J'ai apprécié la manière dont vous nous autonomisez, tout en abordant des sujets aussi divers que variés, et ce avec humour.

Merci de me faire l'honneur de juger ce travail

Monsieur le Docteur Richard Gouron

Praticien Hospitalier

Chirurgien pédiatre, orthopédie et traumatologie pédiatrique

J'ai pris beaucoup de plaisir à venir travailler 6 mois (seulement) dans ton service. Tu m'as fait découvrir tout un univers de la chirurgie orthopédique que j'ignorais.

L'énergie que tu as en toi, ton dynamisme, ta dextérité, ta manière de diriger une équipe et l'étendue de tes connaissances sont à prendre en exemple.

J'ai beaucoup apprécié que toutes ces qualités ne soient pas incompatibles avec simplicité, humour, gentillesse, disponibilité et toute la confiance que tu as en tes internes. Je n'ai en réalité qu'un regret : que le stage de chirurgie pédiatrique ne dure pas plus longtemps.

Merci pour ton aide concernant les travaux de publication.

Merci de me faire l'honneur de juger ce travail.

Monsieur le Docteur Emmanuel David

Praticien Hospitalier

Chirurgie orthopédique et traumatologique

« Bé bé bé bé bé », «donc vla tout », « la merde c'est pour qui ? »...il est vrai que ce premier aspect peut effrayer. Mais derrière cela se cache un chirurgien que je prendrais en modèle. Ton sérieux, ta rigueur, ton honnêteté, ton caractère intègre et carré, ton investissement, ton sens du devoir ainsi que du travail accompli sont des qualités pour moi incontournables que tu transmets par ton comportement.

Merci pour la confiance que tu m'as donné, et l'investissement qui s'en est suivi. Merci également pour toutes les fois où tu m'as aidé, chirurgicalement ou pas. J'ai beaucoup apprécié que tu développes autant d'énergie dans ce sens et de manière aussi régulière. J'espère bien par ailleurs déguster une Hommel avec toi après un semi' un de ces quatre.

Ce fut un honneur de travailler avec toi.

Remerciements

Merci à ma famille. Mon père, mes frères et sœur Emmeline, Louis et l'Hubert... et surtout ma mère, sans qui je ne serais pas là actuellement. Je ne te remercierai jamais assez. Merci pour votre soutien infailible, votre amour et tout ce que vous m'avez transmis. « La famille c'est sacré ». Merci à Thomas et au petit Joseph.

Merci à mes grands-parents paternels et maternels, Mam et Bon papa, Timoune et Joseph. J'aurais aimé que vous puissiez tous être là.

Merci à tous les cousins et cousines, c'est toujours un plaisir de vous retrouver, Helo et Arnaud etc...

Merci à mes deux plus vieux et meilleurs potes : Nathan et Christo. Je suis fier d'avoir des amis comme vous (Même Christo ;-)). Merci également à leurs femmes et petite amie de les maintenir en vie.

Min fiu et sa belle petite famille.

Merleu, Mathéo.

Les Duponts (Anne, ma marraine préférée), les Fauvarques, les Amzallag et les Auquier.

Mirdad. Tu regorges d'énergie, d'efficacité, de sympathie et de bonne humeur. Merci de m'avoir transmis ta passion pour la chirurgie de la main.

Dr Polveche. Merci de m'avoir accueilli dans votre service pendant ces six mois, avec toute la confiance que vous m'avez accordé.

Dr Emmanuel Ucla. C'est toi qui m'as donné envie de faire de l'orthopédie...Et fait découvrir la Tsingtao.

Dr Laya, merci pour votre accueille. « Je vais faire de la science».

Nicolas. Merci beaucoup pour ton aide que ce soit pendant ma thèse ou à d'autres moments. J'apprécie ton sérieux, ta rigueur et ta disponibilité. Tu m'as été d'une aide importante et précieuse, je t'en suis très reconnaissant.

François, ou Franssouze. J'ai pris beaucoup de plaisir à travailler avec toi, j'ai également beaucoup appris. Merci.

Mme Plancq, Mr Ricard, Mr Buisson, Mr Collet, Dr Haraux, Dr Yacoub et toute l'équipe de chirurgie pédiatrique.

Arnaud Patoux, ton sérieux et ta rigueur sont prendre en exemple.

Catherine, merci de m'avoir coacher à de nombreuses reprises.

David Elkounovich, bosser avec toi est toujours un plaisir. Vivement les petites sessions run, 6 en ligne et soirée pinard.

Ramy et Elie.

Mikael. Merci pour ton aide précieuse lors de la réalisation de cette thèse.

Les chefs et co internes d'orthopédie : Dr Henry, Dr Benaissa, Benoit, Vladimir, Marie, Linda, Jérôme, Jef, Maxime, Mathieu, Thomas, Simon, Xavier, Hugo, Baptiste, Stenley, Azzedine, Massi, Yassine, Thomas B, Vitorio,... Julien D, Rachad Z, Jean Claude B, Raphael C, François D, Quentin w, Schemsy, Sarah...

Les co internes de pédiatrie et autres: Soumaya (un petit débat ? ;-), Sébastien (ts biz.com), Romain, Fabien (qui roule au mazout), Joseph.

Marine, Camille et Pierre.

Aïcha, Malika et Rheda de l'hôpital St Vincent. Venir travailler avec vous tous les matins pendant 6 mois fut un vrai bonheur.

Herr Hiver (T'es toléré ici), c'est un plaisir de travailler avec toi... Quand tu es décidé à être de bonne humeur ;-).

Jéjé, Dudu, Thierry, Sophie de pédi, Karim et Christophe (Futurs buveurs de café) ... Tout le bloc.

Les externes : Charlotte, Ivo, Chadi, Florian...

Les infirmières, secrétaires et toute l'équipe d'orthopédie adulte, pédiatrique, à Amiens, St Quentin, St Vincent à Lille et au CH de Cambrai.

Le Mezze de Gaby.

Je remercie également particulièrement pour leur aide :

Patrick Casier et Laetitia Masson de la Société ARCOS - ADLER Ortho

Thierry Caron de chez SANOFI, avec notamment le Lovenox

Nadim Daher Responsable MITEK Secteur Nord, DEPUYSYNTHES

Marc Rouane de chez MEDARTIS

Steeve Jablonka de chez FH ORTHOPEDICS

Glossaire

AO: Association pour l'Ostéosynthèse

EVA: Echelle Visuelle Analogique

MEPS: Mayo Elbow Performance Score

PR: Poly Arthrite Rhumatoïde

ORIF: Open Reduction Internal Fixation

PTC: Prothèse Totale de Coude

Quick DASH: Quick Disabilities of the Arm, Shoulder and Hand Score

TEA : Total Elbow Arthroplasty

Introduction

Les fractures de l'humérus distal représentent 5 % des fractures ostéoporotiques du sujet âgé. Elles surviennent notamment chez la femme âgée avec une incidence qui augmente au-delà de 60 ans¹. L'incidence de ces fractures semble augmenter et pourrait être multipliée par 3 en 2030². Le terrain ostéoporotique, les comorbidités, et les comminutions articulaires rendent difficiles leurs prises en charge³. La prothèse totale de coude représente une solution thérapeutique fiable chez le sujet âgé présentant notamment une fracture récente de la palette humérale⁴, mais également des séquelles traumatologiques du coude (arthrose, pseudarthrose, cal vicieux, laxité). En 1997, la prothèse totale de coude a été présentée comme une alternative à l'ostéosynthèse pour les fractures de la palette humérale chez le sujet âgé⁴. Depuis, de nombreuses études ont évalué les résultats de ces prothèses, notamment de la Coonrad Morrey®, en traumatologie.

Le but de notre étude est d'évaluer cliniquement et radiologiquement les résultats des prothèses Coonrad Morrey® mises en place au CHU d'Amiens, en traumatologie depuis mars 2006.

Le critère de jugement principal est l'analyse du score MEPS (cf. Annexe 1) (Mayo Elbow Performance Score).⁵

Les critères de jugements secondaires sont : le score Quick DASH⁶ (cf. Annexe 2); la douleur évaluée par une échelle visuelle analogique (EVA) ; les amplitudes articulaires mesurées au goniomètre ; l'autonomie du patient par le score de Katz⁷ (cf. Annexe 3); l'analyse radiographique (positionnement de l'implant, la qualité du scellement, présence ou non d'un liseré péri-prothétique, descellement, usure des paliers en polyéthylène).

Les échecs sont définis par une reprise pour cause de sepsis profond, descellement septique ou aseptique, fracture péri prothétique, défaillance de la prothèse (usure, rupture de l'axe.).

Matériel et méthode

Il s'agit d'une étude rétrospective, mono centrique, réalisée au CHU d'Amiens. Les critères d'inclusion étaient : tous les patients opérés au CHU d'Amiens entre mars 2006 et juin 2014, ayant bénéficié de la mise en place d'une prothèse totale de coude Coonrad Morrey® dans un contexte traumatologique récent ou ancien, s'étant présentés aux consultations de contrôle, et ayant accepté de participer à l'étude.

Entre mars 2006 et juin 2014, 25 prothèses totales de coude Coonrad Morrey® ont été mises en place au CHU d'Amiens en traumatologie.

La moyenne d'âge lors de la chirurgie était de 79 ans (min 63, max 93).

Le sexe ratio était de 20 femmes pour 5 hommes.

Il s'agissait de 16 coudes gauches et 9 coudes droits. Les indications étaient:

- 17 fractures récentes de la palette humérale : cinq fractures extra articulaires 13A de la classification de l'AO⁸ (cf. Annexe 4), une fracture intéressant partiellement l'articulation 13B de la classification de l'AO⁸, et onze fractures articulaires complètes 13C de la classification de l'AO⁸.
- 8 séquelles traumatiques : quatre pseudarthroses de fractures de l'extrémité distale de l'humérus (dont deux pseudarthroses de fractures articulaires complètes 13C2), deux arthroses post traumatiques dont une associée à une fracture de la tête radiale, une arthrose microtraumatique et 1 coude instable.

Initialement décrite en 1969, la prothèse totale de coude Coonrad Morrey® est un implant en alliage de titane distribué par la compagnie Zimmer (Warsaw, Indiana)(cf. Annexe 5). Elle comprend un système articulaire composé d'un axe en Titane qui passe autour des paliers en polyéthylène de haute densité pour permettre le couplage de l'implant ulnaire avec l'implant huméral. En 1993, un axe en Chrome Cobalt a remplacé l'axe en Titane. Les premiers résultats obtenus avec la prothèse originale de Coonrad Morrey® ont été publiés en 1981⁹

En 1978 cet implant a été modifié pour permettre une certaine liberté articulaire et permettre une mobilité de l'ordre de 7 à 10 degrés de varus-valgus, et de l'ordre de 7 à 10 degrés de rotation interne-rotation externe, proche de la physiologie du coude normal ⁹. En

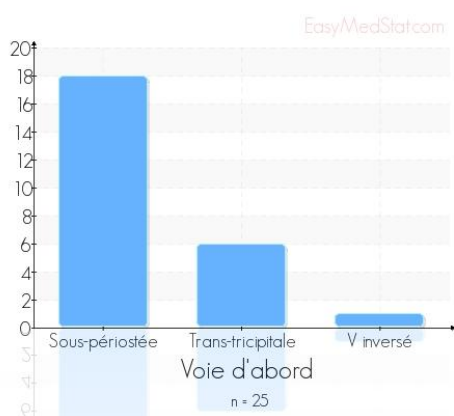
1981, basé sur des travaux biomécaniques¹⁰, un aileron antérieur a été ajouté au niveau de l'implant huméral pour lutter contre les contraintes postéro-supérieures et les contraintes en rotation. Enfin en 1999, un nouveau système d'axe permet un verrouillage facile et rapide de l'implant ulnaire et de l'implant huméral. La prothèse est facilement désassemblée si nécessaire.

Le dessin de l'implant actuel permet une bonne stabilité de la prothèse sans entraîner de contraintes excessives au niveau de l'interface ciment-os¹¹. La fixation du ciment sur l'implant est optimisée grâce à l'utilisation d'un traitement de surface formant une couche poreuse au niveau de la partie distale de l'implant huméral, et au niveau de la partie proximale de l'implant ulnaire pour permettre également une meilleure intégration du greffon osseux au niveau de l'aileron antérieur. L'implant ulnaire possède une tige quadrangulaire avec un côté droit et un côté gauche. L'implant huméral possède une tige triangulaire qui est non latéralisée. Trois largeurs sont disponibles pour l'implant huméral : « standard », « small », « extra small » avec des longueurs de 20, 15 et 10 cm. La tige de 10 cm est la taille la plus souvent utilisée. La tige de 15 cm est utilisée dans le cadre de révision ou de fracture de l'humérus distal s'étendant en proximal au-dessus de la fossette olécraniennne. La tige de 20 cm est réservée aux cas de reprises chirurgicales avec changement de prothèse, pour prendre appui dans l'humérus au-delà de l'extrémité de l'implant enlevé.

L'implant ulnaire possède également 3 largeurs, « standard », « small », « extra small » qui permettent de répondre à l'ensemble des indications, ainsi que deux longueurs « standard » ou « extra long » utilisées dans les reprises prothétiques. Un ancillaire adapté¹² correspondant à chaque taille d'implant permet une mise en place facile et reproductible de la prothèse. De plus, pour faire face à certaines situations délicates, des alésoirs flexibles de petits diamètres sont disponibles afin de préparer les canaux médullaires.

Les patients étaient installés en décubitus latéral dans 24 cas et en décubitus dorsal dans 1 cas. Seuls trois patients ont été opérés sous anesthésie loco régionale pure. Les autres patients bénéficiaient d'une anesthésie générale ou d'une anesthésie générale complétée par une anesthésie loco régionale. La voie d'abord préférentielle était une voie d'abord postérieure avec désinsertion sous périostée tricipitale (Bryan Morrey¹³)(cf. Annexe 6), effectuée dans 17 cas. La voie trans tricipitale longitudinale (Gschwend¹⁴) utilisée dans 7 cas, et le V inversé (O'Driscoll¹⁵) dans un cas (cf. Graphique 1). Le nerf ulnaire a été repéré dans 20 cas, mais n'a été transposé que dans 5 cas (5 cas n'étaient pas renseignés). L'implant

huméral utilisé était de taille S dans 14 cas, XS dans 8 cas, standard dans 3 cas. L'implant ulnaire était de taille S dans 12 cas, XS dans 12 cas, standard dans 1 cas (cf. Tableau 1). La technique de scellement reposait sur l'utilisation d'un ciment avec l'adjonction d'antibiotique en un ou deux temps selon les chirurgiens. Une antibioprophylaxie a été systématique, elle était débutée avant l'incision, il s'agissait de Cefamandole 750mg IVL (Recommandations SFAR 2010.). La durée de l'intervention était en moyenne de 107 minutes (90-180). Tous les patients sortaient du bloc avec un coude au corps. Seule une patiente a été immobilisée dans une attelle plâtrée 6 semaines (fracture de l'olécrane avec hyper extension du coude lors du testing en per opératoire, associée à une fracture de l'épicondyle externe en per opératoire). Tous les patients étaient autorisés à mobiliser leurs coudes de manière activo-passive douce, même la patiente qui souffrait d'une fracture humérale céphalotubérositaire ipsilatérale.



Graphique 1

Concernant l'état général des patients, le score ASA était de I chez deux patients, II chez onze patients, III chez onze patients et IV chez un patient.

Taille implant	XS	S	Standard
Humérus	8	14	3
Ulnaire	12	12	1

Tableau 1

Les patients ont été revus à la consultation (cf. Annexe 7) de manière rétrospective dans le cadre du suivi standard post opératoire à court, moyen et long terme. Les patients n'ayant pas pu être revu en consultation, ont été évalués par téléphone ou par courrier.

Les amplitudes articulaires étaient mesurées au goniomètre et la douleur était évaluée par l'échelle visuelle analogique (EVA). Les patients devaient également remplir deux scores cliniques : Mayo Elbow Performance Score (MEPS⁵) et le score Quick DASH⁶. L'autonomie du patient était évaluée par le score de Katz⁷.

L'analyse radiographique à la révision reposait sur la réalisation de radiographies de face et de profil permettant de juger du positionnement de l'implant, de la qualité du scellement, et de la présence d'un liseré péri-prothétique. La qualité du scellement était évaluée par un index selon la méthode de Kiran¹⁶(cf. Annexe 8). Il s'agit d'un index divisant la distance totale de cimentation par la taille de la tige. L'usure des paliers en polyéthylène était jugée en mesurant l'angulation entre l'implant ulnaire et l'implant huméral au niveau de la charnière avec l'absence d'usure si l'angulation est inférieure à 3,5°, une usure jugée partielle si l'angulation est comprise entre 3,5 et 5° et une usure totale pour une angulation supérieure à 5°¹⁷.

Concernant les statistiques, le logiciel utilisé était Easy Med Stat®. Un test de Fisher était utilisé pour les variables qualitatives, un test de Mann Whitney était utilisé pour les variables quantitatives. La significativité était définie pour un $p < 0,05$.

Résultats

Patients revus

Onze patients ont été revus en consultation. Une patiente dont le suivi était régulier n'a finalement pas pu se rendre à la consultation mais présentait un dossier suffisamment complet pour être analysé. Douze patients ont été analysés cliniquement et radiologiquement.

La moyenne d'âge était de 74 ans (min 67, max 82). Les patients revus cliniquement étaient globalement plus jeunes au moment de l'intervention que les patients non revus (moyenne d'âge de 81.9 ans (min 63, max 93)).

Le score ASA moyen était de 1,92. les patients ayant un score ASA supérieur à 2 avaient été significativement moins opérés de leurs coudes avant l'arthroplastie que les patients ayant un score ASA inférieur ou égal à 2 (OR = 12 ; $p = 0.0302$)

Le sexe ratio était de 8 femmes pour 4 hommes.

Il s'agissait de 8 coudes gauches et 4 coudes droits avec :

- des fractures récentes de la palette humérale :9 prothèses ont été mises en place avec deux fractures extra articulaires 13A de la classification de l'AO⁸ et sept fractures articulaires complètes 13C de la classification de l'AO⁸.
- des séquelles traumatiques : une pseudarthrose de fracture articulaire complète de l'extrémité distale de l'humérus 13C2, une arthrose post traumatique associée à une fracture de la tête radiale, une arthrose microtraumatique.

Au recul moyen de 48 mois (min 10, max 105), le MEPS atteignait 81 points (min 40 max 100). Le score MEPS ne présentait aucune corrélation significative avec les autres variables. Le score quick-DASH atteignait 33 points (min 2,3 max 63,6) et le score de Katz 4,45 points (min 3 max 6).

Concernant le score de MEPS, le score moyen de la douleur était de 42 (min 15 max 45), le score moyen de la mobilité était de 19 (min 15 max 20), celui de la stabilité était de 10 (min 10, max 10) et le score moyen de la fonction était de 10 (Min 0 max 10). Un patient présentant un descellement n'a pas rempli son score MEPS lors de la consultation. Le score MEPS était mauvais chez deux patients, moyen chez un patient, bon chez deux patients et excellent chez cinq patients. Il n'existait aucune corrélation entre le score de MEPS ou une de ses sous catégories, et la voie d'abord.

L'EVA moyenne était de 2/10 (min 0 max 6). Deux patients avaient une EVA à 6/10. Le premier avait recours à des antalgiques de palier 2, le second a été repris chirurgicalement pour descellement de la pièce humérale. Huit patients se disaient très satisfaits, un satisfait, un non satisfait.

La flexion moyenne était de 129° pour un déficit d'extension moyen de 17° : l'arc de flexion extension moyen était de 112°. Les patients ayant déjà subi une intervention sur le coude avaient tous un déficit d'extension supérieur à 20° (30° en moyenne) alors que les coudes

natifs n'avaient un déficit d'extension supérieur à 20° que dans 27% des cas (15° en moyenne). Cette différence était à la limite de la significativité (p = 0.0549).

La pronation et la supination moyenne était de 88° et 90° : l'arc de prono-supination moyen était de 178°.

Patients non revus

Une patiente a accepté de renvoyer un questionnaire Quick DASH, un score de Katz et des radiographies standards. Cinq patients étaient perdus de vue, quatre étaient décédés (16%) et trois ont refusé de venir en consultation ou de renvoyer les questionnaires. Les patients opérés après l'âge de 78 ans ont été significativement moins revus en consultation de révision que les patients de moins de 78 ans (OR = 0.15 ; p = 0.0472). Au total, 13 patients n'ont pas pu être analysés cliniquement (cf. Tableau 2)

	Tous les patients n = 25		Revus cliniquement n = 12		Pas revus n = 13	
	Moyenne	Écart-type / IC	Moyenne	Écart-type / IC	Moyenne	Écart-type / IC
Démographie						
Age au moment de l'intervention	78.5 ans	7.6	74.9 ans	4.6	86.5 ans	8.2
% Femmes	88.0%		75.0%		100%	
Score ASA	2.4	0.7	2.2	0.7	2.6	0.7
Indication						
Fracture récente	68.0%	[48% - 89%]	75.0%	[49% - 100%]	61.6%	[33% - 90%]
Pseudarthrose	16.0%	[0% - 49%]	8.33%	[0% - 52%]	23.1%	[0% - 60%]
Arthrose secondaire	12.0%	[0% - 48%]	16.7%	[0% - 52%]	7.7%	[0% - 52%]
Instabilité	1.0%	[0% - 48%]	0%		7.7%	[0% - 52%]
Survie						
Descellement	24.0%	[0% - 54%]	33.3%	[0% - 68%]	15.4%	[0% - 55%]
Reprise chirurgicale	24.0%	[0% - 54%]	25.0%	[0% - 62%]	23.1%	[0% - 60%]
Complications post-opératoires	48.0%	[28% - 76%]	50.0%	[19% - 81%]	53.4%	[24% - 84%]

r

Tableau 2

L'analyse radiologique était possible chez ces patients. La moyenne d'âge était de 84 ans (min 63, max 93). Le score ASA moyen était de 2,78. Le sexe ratio était de 12 femmes pour 1 homme.

Il s'agissait de 8 coudes gauches et 5 coudes droits avec:

- des fractures récentes de la palette humérale :8 prothèses ont été mises en place avec trois fractures extra articulaires 13A de la classification de l'AO⁸, une fracture

articulaire partielle 13B de l'AO et quatre fractures articulaires complètes 13C de la classification de l'AO⁸.

- des séquelles traumatiques : trois pseudarthroses de fractures de l'extrémité distale de l'humérus dont une articulaire complète 13C2, une arthrose post traumatique, et un coude instable.

Totalité des patients

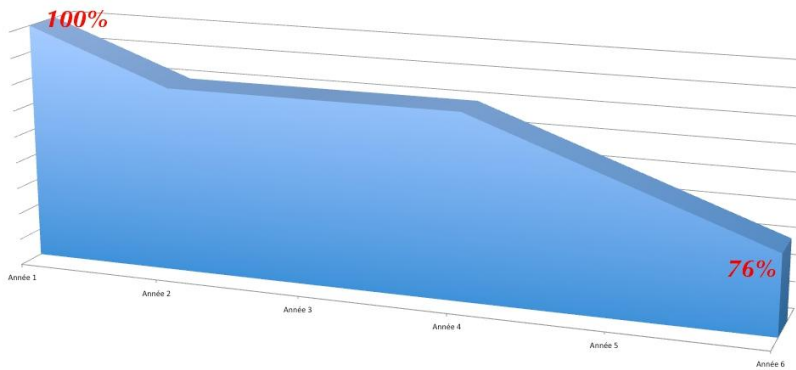
Sur les 25 coudes opérés, 17 l'étaient dans un contexte de fracture récente. La classification AO (5 fractures 13A, 1 fracture 13B et 11 fractures 13C), ne permettait pas de mettre en évidence de différences significatives entre les différents types de fractures concernant les scores fonctionnels ainsi que les résultats cliniques et radiologiques.

6 coudes avaient déjà bénéficié d'une intervention chirurgicale au préalable : une arthrolyse, quatre ostéosynthèses et une ligamentoplastie du plan interne protégée par fixateur externe compliquée d'une ostéite sur fiche. Lorsque le coude avait déjà été opéré avant l'arthroplastie, le temps opératoire était supérieur à 90 minutes dans 80% des cas (134 minutes en moyenne) alors que pour les coudes n'ayant jamais subi d'intervention, il n'était supérieur à 90 min que dans 12.5% des cas (91 minutes en moyenne; $\Delta = 42.75$ min). Cette différence était significative ($p = 0.0319$).

Sur les 25 prothèses mises en place, 13 prothèses ont présenté des complications. Ces complications sont apparues en moyenne au 28ème mois post opératoire.

- 7 prothèses présentaient des complications qui n'ont pas entraîné de reprise chirurgicale : trois descellements huméraux et un descellement ulnaire ; deux hématomes ; deux raideurs articulaires avec déficit de flexion lié à des calcifications antérieures.
- 6 prothèses ont été reprises : une transposition de nerf ulnaire 6 mois après l'intervention, deux descellements huméraux (un descellement décompensé lors d'un traumatisme repris par tige humérale longue 54 mois après la première intervention et un descellement aseptique repris par tige humérale longue 23 mois après la première intervention), une fracture descellement huméral reprise au 68ème mois post opératoire par mise en place d'une tige humérale longue et deux sepsis dont un a

nécessité un lavage au bloc opératoire et l'autre un premier lavage à 8 mois (avec changement de la charnière) et un second lavage à 13 mois. La survie à la 6^{ème} année était de 76% (cf. Graphique 2). Dans la courbe de survie, chaque ré intervention est considéré comme un événement.



Graphique 2 : courbe de survie

Sur les radiographies post-opératoires, l'implant huméral était en varus dans 5 cas (3,6° en moyenne) sur les radiographies de face, il présentait un flessum dans 3 cas (5,7° en moyenne) et un recurvatum (cf. Image 1) dans 1 cas (4°) sur les radiographies de profil. L'implant ulnaire ne présentait pas de malposition. Le greffon antérieur avait été mis en place dans 10 cas et était incorporé en arrière de l'aileron antérieur de la prothèse dans 10 cas. La greffe humérale était plus souvent associée à une excentration de l'implant huméral sans que cela soit significatif. En effet 5 patients greffés sur 9 étaient excentrés alors que seuls 2 patients non greffés sur 13 l'étaient ($p = 0.0606$; $OR = 8.13$)

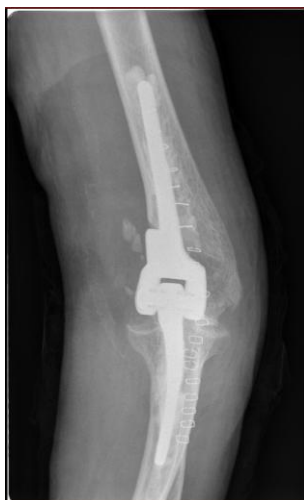
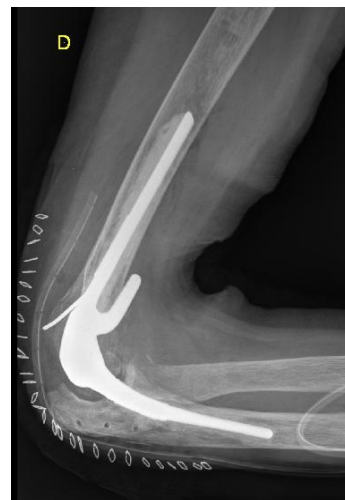
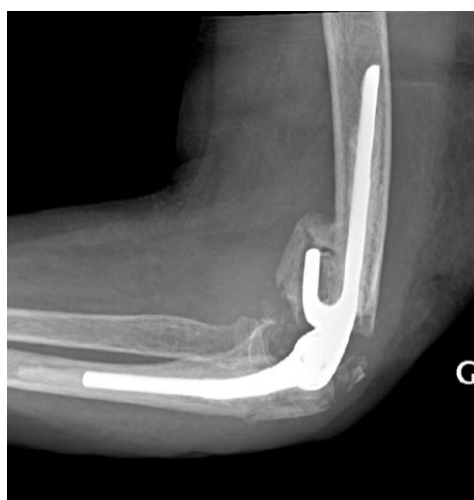Image 1



Nos analyses radiographiques étaient réalisées sur des clichés numérisés qui n'étaient pas strictement à l'échelle 1/1. Les mesures de nos distances n'étaient pas totalement fiables mais permettaient en évaluation globale des distances, et précise des index.

Des liserés péri prothétiques étaient retrouvés autour de l'implant huméral dans 15 cas et autour de l'implant ulnaire dans 1 cas. Ces liserés péri prothétiques étaient retrouvés autour de l'implant huméral, sans signe de descellement, dans 9 cas. La mesure moyenne de ces liserés était de 1,9mm (min 1 max 4). Les patients ayant eu une greffe antérieure ont des liserés d'épaisseur significativement moins importante. En effet, seul 1 patient greffé sur 6 avait un liseré de plus de 2mm alors que 6 patients non greffés sur 7 avaient un liseré > 7mm (p = 0.0291).

Durant les hospitalisations précédentes et au cours de la consultation de contrôle, des descellements prothétiques ont été diagnostiqués. Le descellement était défini -à partir des radiographies de coude de face et de profil- par un liseré circonférentiel supérieur ou égal à 2 mm, évolutif ou associé à une migration de l'implant¹⁸. Six implants huméraux (cf. Image 2) et un implant ulnaire étaient descellés. Trois implants huméraux ont été repris chirurgicalement. La mesure du liseré périprothétique était en moyenne de 5,8 mm (min 2 max 11), contre 1.89 mm en moyenne pour les patients non descellés (cf. Tableau 3).

	Liseré	Descellement	Reprise
<i>Cas 1</i>	Huméral		
<i>Cas 2</i>	Huméral	Huméral	
<i>Cas 3</i>	Huméral + Ulnaire	Huméral + Ulnaire	Humérale
<i>Cas 4</i>	Huméral		
<i>Cas 5</i>	Huméral		
<i>Cas 6</i>	Huméral		
<i>Cas 7</i>	Huméral		
<i>Cas 8</i>	Huméral	Huméral	Humérale
<i>Cas 9</i>	Huméral	Huméral	
<i>Cas 10</i>	Huméral		
<i>Cas 11</i>	Huméral	Huméral	Humérale
<i>Cas 12</i>	Huméral		
<i>Cas 13</i>	Huméral		
<i>Cas 14</i>	Huméral		
<i>Cas 15</i>	Huméral	Huméral	

Tableau 3

Les patients descellés avaient deux fois plus souvent un implant ulnaire extra-small (XS dans 83%) que les patients non descellés (XS dans 42%). Trois implants huméraux descellés ont été repris chirurgicalement. Les patients opérés avant l'âge de 78 ans ont 6.7 fois plus de chance

de présenter un descellement que les autres ($p = 0.16$). En effet les patients ayant subi un descellement avaient en moyenne 72 ans au moment de l'intervention ($n=6$) contre 81 ans ($n=19$) pour les autres patients.

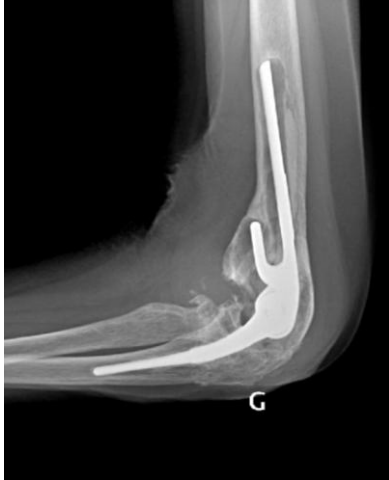

Image 2

Nos incidences radiographiques ne permettait pas de savoir si les paliers en polyéthylène au niveau de la charnière prothétique étaient jugés comme présentant une usure ou non. Mansat¹⁷ évalue l'usure du polyéthylène sur des clichés de coude strictement de face. Le déficit d'extension moyen de notre série est de 17°. De même la majorité de nos patients n'ont pas pu se présenter en consultation avec des radiographies du coude de face stricte.

Il existait des calcifications péri-prothétiques dans 15 cas. Les patients ayant des calcifications péri-prothétiques avaient une EVA supérieure à 2 dans 33% des cas, contre aucun patient sans calcifications. Par ailleurs, ces ossifications limitaient la flexion (cf. image 3) chez deux patients parmi les non revus.

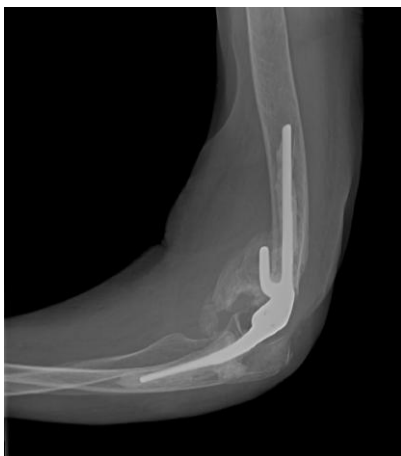

Image 3

Concernant la cimentation, l'index de Kiran moyen était 1,09 (min 0,73 max 1,64) pour l'humérus et 1,01(min 0,59 max 1,45) pour l'ulna. 20% des patients avaient un index de Kiran huméral inférieur à 0,83. Il n'existait aucune corrélation entre cet index et les différentes variables.

Discussion

I/La série

Les patients, le taux de décès.

Notre série présente un taux élevé de mortalité : sur 25 dossiers analysés, 4 patients sont décédés. Ces patients présentaient des comorbidités supérieures aux autres patients de la série. Le score ASA était à 2 chez un patient, à 3 chez deux patients et à 4 chez un patient. Il semblerait que le contexte traumatologique lors de la mise en place des PTC chez des sujets âgés ne soit pas anodin.

En 2012, Keller¹⁹ étudie les différentes fractures dans les traumatismes à haute énergie (597 patients) chez les sujets âgés (âge supérieur à 65 ans). Cette étude rétrospective recherche quelles sont les fractures associées à un taux élevé de mortalité durant l'hospitalisation. 88 patients (14%) ayant une fracture à l'entrée sont décédés durant l'hospitalisation. Parmi les fractures les plus fréquemment associées à un taux élevé de mortalité, on retrouve les fractures de l'extrémité distale de l'humérus (21 patients) avec un taux de mortalité à 24%. Cependant, cette analyse ne tient pas compte des blessures en dehors du cadre de l'orthopédie-traumatologie. Par ailleurs, contrairement à cette étude, la majorité des patients opérés d'une PTC dans notre étude le sont dans un contexte de traumatisme à basse énergie.

En 2007, Joaquin et Morrey²⁰ étudient le taux de mortalité et ses facteurs de risque chez les patients opérés d'une PTC. Les 1117 patients qui avaient bénéficié de la mise en place de 1441 PTC dans leur hôpital entre 1970 et 2002, ont été étudiés. Ceux qui étaient décédés dans les 90 jours suivant l'opération étaient analysés. Les principales causes de décès étaient : insuffisance cardiaque aigue congestive, infarctus du myocarde, embolie pulmonaire, décompensation respiratoire, pneumonie, insuffisance rénale, hémorragie digestive. Le taux de mortalité était de 0,62%. Le taux de décès était significativement plus élevé si l'indication chirurgicale était une fracture de l'extrémité distale de l'humérus ou une pseudarthrose de ces fractures. Ceci est en accord avec le fait que notre série soit une série de traumatologie.

Dans leur étude de 2013, Mansat et al¹⁷ (cf. Tableau 4(gp= groupe ; Vs= versus) étudient de manière prospective 78 PTC Coonrad Morrey® mises en place pour polyarthrite rhumatoïde et en traumatologie. Au recul moyen de 5 ans, le taux de mortalité est de 13% pour les deux groupes confondus).

En 2014, Puska²¹ étudie 732 PTC Coonrad Morrey® mises en place entre 1983 et 2011 à la Mayo Clinic (467 polyarthrites rhumatoïdes et 265 en traumatologie). Dans 257 cas sur les 732, le patient était décédé en moyenne à 91 mois après l'opération, soit 35% de mortalité.

En 2013, Ducrot et Bonnomet²² étudient rétrospectivement les vingt PTC misent en place entre 2003 et 2009 dans leur institution. Il s'agissait de prothèses mise en place en traumatologie chez les patients de plus de 65 ans (âge moyen 80 ans). Sur les 20 patients opérés, quatre sont décédés durant la première année, soit 20% de mortalité.

Cobb⁴ en 1997 étudie de manière rétrospective les fractures récentes de l'extrémité distale de l'humérus prises en charge entre novembre 1982 et octobre 1992 à la Mayo Clinic. Sur les 129 fractures, 21 sont traitées par une PTC Coonrad Morrey®. L'âge moyen de ces patients opérés est de 62 ans. Le recul minimum était de deux ans. Trois patients n'ont pas atteint ce recul pour cause de décès (recul moyen de 5 mois).

Auteur	Complications	Reprises	Sepsis	Age moyen	Décès
Cobb, Morrey⁴ 1997				72	3: 14%
Mansat¹⁷ 2013	27	9 (11,5%)		59 (gp1) 70 (gp2)	16 : 13%
Morrey²³ 1981	44	19 (24%)	7		
Mansat²⁴ 2013	10	3 (20%)	1	5	13/44 : exclus
Ducrot²² 2012	2	0	0	80	4 : 20%
Kamineni²⁵ 2004				67	14: 29%
Mansat²⁶ 2013	20	8	1	79	
Gill¹¹ 1998	11	10	2		
Frankle²⁷ 2003		0	0	72,3	1
McKee²⁸ 2009	18	3	1	78	
Schneeberger²⁹ 2007	10 (53%)	7	1	60	1
Githens³⁰ 2013	11% majeures 26,6% mineures	5,7% (Vs 9,4%)	3,5% (Vs 2%)	73,7 (Vs 75,1)	
Notre série 2015	13 (52%)	6 (24%)	2	79	4 (16%)

Tableau 4(gp= groupe ; Vs= versus)

Enfin Kamineni²⁵ en 2004, dans une étude rétrospective sur des patients ayant bénéficié de la mise en place d'une PTC dans un contexte traumatologique analyse 45 prothèses. L'âge moyen des patients est de 67 ans. Le suivi moyen est de 7 ans. 14 patients sont décédés durant la période de révision, soit 29%.

Notre série présente un taux de 16% de décès, il est donc comparable aux autres séries de traumatologie^{22,25}. Il est classique de retrouver un taux de décès supérieur aux PTC mises en place pour les PR lors d'une chirurgie programmée²⁰, avec des patients présentant plus de comorbidités et dans un contexte d'urgence. De même, le chirurgien et l'anesthésiste en traumatologie se trouvent fréquemment être moins expérimentés qu'en chirurgie programmée.

Les liserés radiologiques et les descellements.

Des liserés péri prothétiques étaient retrouvés autour de l'implant huméral dans 15 cas et autour de l'implant ulnaire dans 1 cas. Sur ces 16 liserés péri prothétiques, six implants huméraux et un implant ulnaire étaient descellés. Une fracture descelllement, un descelllement décompensé lors d'un traumatisme et un descelllement aseptique ont nécessité une reprise chirurgicale (à chaque fois de la pièce humérale) par changement de la pièce humérale par une tige longue. Au total 15 implants huméraux et un implant ulnaire (56% des PTC) présentaient des liserés radiologiques, sept de ces implants (six huméraux et un ulnaire) étaient descellés (24% des PTC). Trois ont été repris chirurgicalement (trois huméraux) (cf. Tableau 3).

Puskas²¹ en 2014 étudie rétrospectivement toutes les prothèses Coonrad Morrey® mises en place à la Mayo Clinique entre 1983 et 2011, soit 806 PTC. 467 PTC étaient mises en place pour polyarthrite rhumatoïde, et 265 en traumatologie, soit un total de 732 PTC. 711 Dossiers complets étaient analysables pour cette étude. Toutes les prothèses qui présentaient un descelllement aseptique de l'implant huméral étaient analysées. L'auteur retrouvait 16 descelllements (2%) de l'implant huméral au recul moyen de 88 mois. Le descelllement était significativement ($p < 0,001$) plus fréquent chez les patients opérés en traumatologie (fracture récente, fracture pathologique, pseudarthrose, arthrose post traumatique, raideurs articulaires) (5,1%) que chez les patients présentant une polyarthrite rhumatoïde (0,66%). Par ailleurs, les implants de petites tailles (10cm) se descellaient plus rapidement (37 mois versus 95 mois, $p : 0,034$) que les implants de taille supérieure (15cm). Son taux de descelllement reste très inférieur au notre.

Une des causes attendues de descelllement des prothèses en traumatologie pourrait être l'atteinte des colonnes humérales ou l'atteinte des épicondyles dans ce contexte. Cependant cette théorie n'a ce jour jamais été démontrée. En 2003, Michael et McKee³¹³¹ dans une étude rétrospective comparaient deux groupes de patients ayant bénéficié de la mise en place d'une PTC Coonrad Morrey®. Dans le premier groupe (âge moyen 56 ans ; 10 femmes pour 6 hommes ; suivi moyen de 50 mois) les 16 patients présentaient des colonnes intactes. Dans le second groupe (âge moyen 59 ans ; 12 femmes pour 4 hommes ; suivi moyen de 57 mois)

les 16 patients avait nécessité une résection des épicondyles. Les indications étaient les suivantes : arthroses post traumatiques et pseudarthroses (28 patients), fractures récentes (3 patients), raideur articulaire (1 patient). Il n'y avait aucun rhumatisme inflammatoire. Il n'y avait pas de différence significative entre les deux groupes concernant les amplitudes articulaires, la force musculaire, le score MEPS. Dans chaque groupe il y avait trois prothèses présentant des liserés péri prothétiques, sans descellement. Les auteurs invitent donc à la résection des épicondyles pathologiques en ce sens qu'elle n'entraîne aucun effet négatif sur les résultats, voir même qu'elle offre des avantages en per et post opératoires : diminution de la durée de l'intervention (pas d'ostéosynthèse) ; absence de risque de pseudarthrose douloureuse ; et une meilleure exposition en per opératoire.

Sur les 25 implants ulnaires mis en place dans notre série, 11 étaient de taille XS, soit 44%. 2 hommes (50%) avaient un implant huméral XS, 9 femmes (43%) avaient un implant XS. les patients descellés avaient deux fois plus souvent un implant ulnaire extra-small (XS dans 83%) que les patients non descellés (XS dans 42%). Cependant, l'implant ulnaire n'étant descellé qu'une seule fois, contre 6 implants huméraux, l'interprétation de cette donnée est difficile. Cela pourrait être lié à des contraintes moindres sur l'implant ulnaire que sur l'implant huméral.. Il n'existait pas de corrélation significative entre la taille des implants huméraux et le descellement.

La greffe antérieure était plus souvent associée à une mal position de l'implant huméral sans que cela soit significatif. En effet 5 patients greffés sur 9 étaient excentrés alors que seuls 2 patients non greffés sur 13 l'étaient ($p = 0.0606$; $OR = 8.13$). La mal position des implants n'est corrélée à aucune autre variable dans notre série,.

Par contre les patients ayant eu une greffe antérieure ont significativement des liserés osseux d'épaisseur moins importante. En effet, seul 1 patient greffé sur 6 avait un liseré de plus de 2mm alors que 6 patients non greffés sur 7 avaient un liseré $> 2\text{mm}$ ($p = 0.0291$; $OR = 0.03$). Or, le groupe descellement présentait un liseré d'épaisseur moyenne de 5.80mm contre 1.89mm pour les patients non descellés. Il est donc possible qu'en poursuivant notre série, les patients ayant un greffon antérieure présente par la suite moins de descellement, en faveur de la stabilisation de l'implant huméral par ce greffon

Le taux élevé de descellement de notre série peut être lié à la nature traumatologique de notre série²¹. Cependant, l'atteinte des colonnes en traumatologie ne semble actuellement pas être à

l'origine de cette différence³¹. Il serait utile de rechercher les causes de ces descellements dans les caractéristiques du patient en traumatologie : os porotique, patients déments ayant des difficultés d'observation des consignes post opératoires. La réalisation de l'intervention par un opérateur plus jeune, moins expérimenté et dans le contexte de la chirurgie non programmée sont des éléments à considérer : une mauvaise exposition, la qualité du scellement et la survenue de fracture per opératoire peuvent en être influencées.

Cheung et al³² ont évalué 10 patients ayant une PTC Coonrad Morrey® et se plaignant de douleurs lors de mouvements de piston de l'implant ulnaire. Les patients présentaient : une migration proximale de l'implant ulnaire avec son ciment sur les radiographies de coude de profil en flexion (2 patients) ; un impact antérieur entre l'implant huméral et un processus coronoïde proéminent sur les radiographies de coude de profil en flexion (3 patients). Lors de la révision, tous les implants ulnaires étaient descellés. Les auteurs concluaient que le mauvais positionnement de l'implant ulnaire, l'existence d'un conflit en flexion entre coronoïde ou un excès de ciment, et l'aileron antérieur de l'implant huméral entraînait des forces d'extraction au niveau de l'implant ulnaire à l'origine de son descellement. Ils invitaient le chirurgien à s'assurer de l'absence de conflit en flexion du coude en per opératoire.

Le conflit en flexion du coude est avancé comme étant un facteur de risque de descellement de la pièce ulnaire³². Dans notre étude, une patiente présente un descellement de la pièce ulnaire. Cette patiente- qui a déjà été reprise pour le descellement de sa pièce humérale cinq mois plus tôt- ne présente pas de conflit antérieur. Il s'agit également d'une des patientes présentant l'amplitude en flexion la plus élevée : 140°. Par ailleurs, deux patientes présentaient cliniquement une limitation significative de la flexion. Radiologiquement (à 2 mois pour l'une et à 30 mois pour l'autre), il existe de volumineuses calcifications en avant de la charnière au dépend de l'humérus, à l'origine d'un conflit en flexion. Ces deux patientes ne présentent aucun signe de descellement.

Enfin, il est intéressant de noter qu'une de nos patiente présente un descellement de la pièce humérale 66 mois après l'intervention. Le liseré péri-prothétique (6mm) est un des plus volumineux de la série. Cette patiente ne présente aucune symptomatologie clinique : son score de MEPS est excellent (95 points) et son score Quick DASH à 15,9 points. La patiente se dit très satisfaite et évalue son EVA à zéro sur dix. Il n'existe donc pour cette patiente aucune corrélation radio-clinique.

Perdus de vue, décès

Seuls 48% des patients ont été revus en consultation. Les patients revus cliniquement étaient globalement plus jeunes au moment de l'intervention (75 ans en moyenne) que les patients non revus (82 ans en moyenne). Les patients opérés après l'âge de 78 ans ont été significativement moins revus (3 revus, 9 non revus) en consultation de révision que les patients de plus de 78 ans (9 revus, 4 non revus) (OR = 0,15 ; p = 0,0472). Ceci crée un biais statistique dans une étude où la population est âgée. Le score de Katz, n'a donc pas pu être analysé chez cette population -non revue- à priori plus dépendante. De même, 5 descellements sont à déplorer chez les sujets de moins de 78 ans, contre un descellement chez les sujets de plus de 78 ans. Enfin tous les patients décédés avaient plus de 78 ans au moment de l'intervention : 83ans pour un patient, 92 ans pour deux patients et 93 ans pour un patient. Par ailleurs, nos analyses statistiques sont limitées par le nombre faible de sujets inclus.

Difficultés radiologiques

La majorité des patients présentaient un déficit d'extension (déficit moyen 17°) et ne pouvaient donc pas réaliser de radiographies avec le coude en extension complète. Dans ces situations, nous ne trouvions pas non plus de radiographie de l'extrémité distale de l'humérus et de l'extrémité proximale des deux os de l'avant-bras de face. Par ailleurs, la quasi-totalité des radiographies n'étaient pas réalisées strictement de face. Ces incidences seront à demander chez les patients ayant un déficit d'extension lors de prochaines évaluations. Il nous était impossible d'évaluer l'usure du polyéthylène (PE) tel que le recommande Mansat¹⁷. Enfin, nos mesures de distance sont effectuées sur des radiographies numérisées non à l'échelle, ce qui a pour conséquent une perte de précision.

II/La prise en charge des fractures

Le but du traitement chirurgical d'un patient âgé présentant une fracture de l'humérus distal est de retrouver rapidement un coude indolore, stable et fonctionnel pour reprendre les activités de la vie quotidienne et garder son indépendance. Cependant la prise en charge de ces fractures est souvent difficile et compromise par la qualité osseuse médiocre et une atteinte des tissu péri articulaires (contusion des parties molles, souffrance cutanée) ^{33,34}. L'ostéosynthèse chez ces patients entraîne un taux de pseudarthrose de 2 à 10 % lié souvent à une faillite du matériel³⁵. En 1997, la prothèse totale de coude a été présentée comme une alternative à l'ostéosynthèse pour le traitement des fractures de la palette humérale du sujet âgé⁴. La prise en charge des fractures de l'extrémité distale de l'humérus reste un défi dans cette population âgée.

Le traitement orthopédique

Pidhorz³⁶⁵⁶ dans une étude -comprenant une étude prospective et une étude rétrospective-incluant au total 56 patients d'âge moyen de 84,7 ans, propose un traitement conservateur par immobilisation brachio-anté-brachio-palmaire pour les fractures de l'extrémité distale de l'humérus. Le score de Katz pré opératoire moyen est de 4,8 (étude prospective) et 4,5 (étude rétrospective) et le score ASA inférieur ou égal à 3 pour la majorité des patients. Au recul moyen de 20,2 mois (étude rétrospective) et 8,6 mois (étude rétrospective) le score de MEPS était de 83 et 86 points, avec 75% et 83% de résultats satisfaisants. Le Quick Dash moyen était de 31,3 et 34,4 points. Les complications étaient : 3 pseudarthroses, 70% de cal vicieux extra articulaires et 65% de cal vicieux intra articulaires. Cette option thérapeutique offre certes de mauvais résultats radiologiques mais conduit à des résultats cliniques fonctionnels satisfaisants chez certains patients de plus de 65 ans. Notre série -avec un âge moyen des patients revus à 74 ans et un score de Katz à 4,45 - rapporte un score de MEPS et de Quick DASH moyen à 81 et 33 points. Les scores de la série de Pidhorz sont donc comparables aux nôtres mais sur une population plus âgée. Ceci est probablement lié à l'exigence moindre en terme fonctionnel chez des sujets âgés dont l'autonomie est cependant la même selon le score de Katz. Cette option thérapeutique doit donc être discutée chez les patients âgés, selon leurs degrés d'exigence. Dans notre série, les patients revus en consultation présentaient un arc de flexion extension moyen de 112° avec un déficit d'extension moyen de 17°. Par ailleurs leur taux de satisfaction était rassurant : 8 patients se disaient très satisfaits, seule une patiente se

disait non satisfaite.

Le fixateur externe

Burg³⁷ en 2011 publie une étude portant sur 10 femmes d'âge moyen 78,4 ans présentant des fractures de l'extrémité distale de l'humérus (3 type A et 7 type C). Toutes sont traitées par un fixateur externe circulaire huméro-huméral (Ilizarov®). L'articulation n'était pas pontée, et la mobilisation du coude était débutée immédiatement en post opératoire. Le fixateur externe était retiré en moyenne au 72^{em} jour. Toutes les fractures ont consolidé. Il existait un déficit de flexion moyen de 22°. La flexion atteignait en moyenne 115°. Ce traitement semble être une alternative intéressante à l'ostéosynthèse à foyer ouvert ou à la prothèse totale de coude chez les sujets âgés et ostéoporotiques. Dans notre série, le déficit d'extension est de 17°, la flexion moyenne est de 128°, l'âge moyen des patients revus est de 74 ans. Ce traitement semble donc être une alternative intéressante chez les sujets un peu plus âgés avec un os porotique, et du fait de l'absence d'abord du foyer de fracture. Ce moyen d'ostéosynthèse reste une technique exigeante pour le chirurgien et contraignante pour le patient

L'ostéosynthèse

L'ostéosynthèse reste le traitement de référence de ces fractures, avec le principe d'ostéosynthèse stable et rigide pour autoriser une mobilisation précoce. Cependant la comminution articulaire et le terrain ostéoporotique ne permettent pas toujours d'obtenir un montage stable nécessitant des interventions supplémentaires à l'origine d'une raideur du coude. Lecestre et al³ ont montré que les ostéosyntheses entraînaient des résultats satisfaisants dans 61% des cas. Bonnevialle et Ferron³⁸ en 2002 ont retrouvé une perte de fonction du membre supérieur de 25% chez le sujet âgé après fracture de l'humérus distal. Kocher et al³⁹ ont revu les résultats de 169 patients traités pour une fracture de l'humérus distal, dont 32 avaient plus de 65 ans (moyenne d'âge 78 ans). Des résultats satisfaisants ont été obtenus dans 75% des cas. Dans leur méta analyse, Helfet et Schmeling⁴⁰ ont retrouvé 25% de résultats non satisfaisants, alors que John et al⁴¹ sur une population de plus de 75 ans retrouvaient 20% de résultats non satisfaisants. Un tiers des patients présentait toujours des

douleurs. Pereles et al⁴² ont montré que seulement 25 % des patients étaient indolores. Plus récemment, Pajarinen et Bjorkenheim⁴³ ont montré que l'âge des patients et le terrain ostéoporotique étaient des éléments pronostiques déterminants pour l'obtention de résultats non satisfaisants. Srinivasan et al⁴⁴ ont rapporté leur expérience de l'utilisation de l'ostéosynthèse chez 21 patients de 85 ans de moyenne d'âge (min 75 – max100) et ont retrouvé des résultats moyens ou mauvais dans 43 % des cas.

Proust et al⁴⁵ en 2007, ont opéré 34 patients (36 fractures) d'âge moyen 78 ans par ostéosynthèse pour le traitement de fractures de type C de l'AO. A 35 mois de recul moyen, seul 58% des patients présentaient un résultat satisfaisant. L'arc de mobilité moyen en flexion-extension s'étendait de 38° à 116°. Le taux de complications était de 56%, avec 9 cas de pseudarthroses et 4 défaillances de matériel. Dans notre série, 6 patients ont été opérés dans un contexte de fracture récente type C de l'AO, et revus en consultation. Leur âge moyen était de 76,5 ans. Le recul moyen était de 57 mois. Leur arc de flexion-extension s'étendait de 18° à 131°. 4 patients présentaient un MEPS jugé excellent (93 points). Deux complications sont à déplorer. Il s'agit d'un hématome n'ayant pas nécessité de geste pour un patient, et d'une fracture descelllement de la pièce ulnaire humérale reprise chirurgicalement par changement de la pièce humérale. Par la suite, la pièce ulnaire se descellera. Face à une population comparable à la nôtre, cette série d'ostéosynthèse semble présenter des résultats cliniques inférieurs aux nôtres. Les complications semblent également plus fréquentes mais leurs prises en charge ne sont pas comparables.

McKee et al²⁸ ont mené une étude prospective randomisée comparant les résultats des 2 options thérapeutiques. Quinze patients étaient traités par ostéosynthèse et 25 par prothèses. Il n'y avait pas de différence significative entre les deux groupes concernant l'âge, le sexe, le poids, le score Quick DASH pré opératoire, le score de gravité du traumatisme, le type de traumatisme (chute à basse énergie, chute de sa hauteur, AVP) , le tabagisme, le niveau d'activité (actif ; sédentaire avec une canne ; sédentaire avec un déambulateur), et le type de fracture (fermée ; ouverte opérée dans les douze heures ; ouverte lavée et débridée traitée dans les douze heures). Les patients traités par prothèse avaient un meilleur MEPS à 3 mois (83 vs 65), 6 mois (86 vs 68), 12 mois (88 vs 72) et à 2 ans (86 vs 73) en les comparant à des patients traités par ostéosynthèse. De même les patients traités par prothèse présentaient un meilleur score quick DASH à 6 semaines (43 vs 77), et 6 mois (31 vs 50), mais pas à 12 mois (32 vs 47) et à 2 ans (34 vs 38). L'arc de flexion-extension était de 107° dans le groupe

prothèse vs 95° dans le groupe ostéosynthèse. Le taux de révision était de 12% dans le groupe prothèse vs 27% dans le groupe ostéosynthèse. Les auteurs concluaient que les prothèses pour le traitement des fractures comminutives de l'humérus distal chez le sujet de plus de 65 ans donnaient des résultats plus reproductibles qu'avec les ostéosynthèses.

Egalement lors de la SOFCOT⁴⁶ en 2012, dans le cadre de l'étude multi centrique rétrospective, 181 ostéosynthèses ont été comparées à 70 prothèses pour le traitement des fractures de type C de l'AO. La population comparée était identique ainsi que le recul. Si les résultats cliniques étaient proches, sans véritable différence significative, 95,7% des patients ayant eu un traitement par prothèse n'ont eu aucune complication contre 80,5% des patients traités par ostéosynthèse.

Vers la PTC de première intention :

La littérature montre également que les résultats des prothèses totales de coude réalisées en première intention pour le traitement des fractures de la palette humérale sont meilleurs que ceux obtenus après faillite du matériel d'ostéosynthèse. Mighell⁴⁷ et al ont rapporté 28 cas de prothèses totales de coude effectuées en deuxième intention après échec de l'ostéosynthèse. Au recul de 3 ans, les résultats cliniques étaient favorables. Cependant, 21% (6 sur 28) des patients ont nécessité une reprise chirurgicale. Cinq patients ont nécessité une reprise pour descellement aseptique, et une arthrodèse a été nécessaire dans un cas pour descellement septique. Ces résultats sont inférieurs à ceux publiés dans la littérature dans les séries de prothèses totales de coude réalisées en première intention.

Dans notre série, 4 patients (16%) étaient opérés dans le cadre d'un échec d'une précédente ostéosynthèse.(cf. Tableau 5) Sur ces quatre patients, une patiente a présenté en per opératoire une fracture de l'olécrane traitée par cerclage haubanage, ainsi qu'une désinsertion des muscles épicondyliens (les épiphyses n'étaient pas conservables) qui furent réinsérés en trans osseux. Le testing du coude a montré une hyper extension en per opératoire, par absence de butée olécranienne solide. La patiente est sortie du bloc avec une attelle plâtrée postérieure coude en flexion à garder 6 semaines. Chez une autre patiente, une fracture de la colonne interne per opératoire compliquait l'intervention. Cette fracture était ostéosynthésée en fin d'intervention par deux broches. La troisième patiente a nécessité une reprise chirurgicale suite à un descellement de sa pièce humérale 23 mois après l'intervention. Enfin la dernière

patiente n'a pas présenté de complication mais présentait un déficit d'extension de 30° donc supérieur à la moyenne (17°).

	Arthroplastie d'emblée n = 17		Arthroplastie secondaire n = 8	
	Moyenne	Écart-type / IC	Moyenne	Écart-type / IC
Age lors de l'intervention	85.4 ans	7.1	79.8 ans	8.7
Résultat clinique				
EVA	1.3	1.1	4.0	3.5
Arc de flexion-extension	114°	16.6	104°	12.5
Arc de prono-supination	177°	7.1	160°	40
Quick DASH	29.3	20.1	63.6	
MEPS	91.8	8.8	53.3	
Radiographies				
Liserés	64.7%	[40% - 90%]	50.0%	[15% - 85%]
Calcifications	64.7%	[40% - 90%]	75.0%	[45% - 100%]
Excentration humérale	29.4%	[0% - 61%]	25.0%	[0% - 65%]
Excentration ulnaire	0%		12.5%	[0% - 57%]
Survie				
Descellement	17.7%	[0% - 54%]	37.5%	[0% - 75%]
Reprise chirurgicale	17.7%	[0% - 54%]	37.5%	[0% - 75%]
Complications post-opératoires	52.9%	[26% - 80%]	50.0%	[15% - 85%]

Tableau 5

Les patients multi-opérés avaient tous un déficit d'extension supérieur à 20° (30° en moyenne) alors que les coudes natifs n'avaient un déficit d'extension supérieur à 20° que dans 27% des cas (15° en moyenne). Cette différence était à la limite de la significativité ($p = 0.0549$).

Lorsque le coude avait déjà été opéré avant l'arthroplastie, le temps opératoire était supérieur à 90 minutes dans 80% des cas (134 minutes en moyenne) alors qu'il n'était supérieur à 90 min que dans 12.5% des cas (91 minutes en moyenne) pour les coudes n'ayant jamais subis d'intervention. Cette différence était statistiquement significative ($p = 0.0319$; $\Delta = 42.75$ min).

Ces constatations sont en faveur de la prothèse en première intention pour faciliter sa mise en place et limiter les complications per et post opératoires. Ces propos sont à nuancer : en effet, dans notre série, les patients de moins de 78 ans au moment de l'intervention avaient significativement subi plus d'interventions préalables au niveau du coude ($RR = 0.32$; $p = 0.3783$) que les patients de plus de 78 ans. Or, plus le patient est jeune, plus le risque de voir apparaître des complications de PTC est élevé. Il ne faut donc pas nécessairement inciter à la PTC de première intention surtout si la patient est jeune.

La prothèse totale

Les prothèses semi contraintes permettent un certain degré de varus valgus du compartiment ulnaire. Le dessin de ces prothèses leur apporte une bonne stabilité malgré les défauts osseux ou les lésions ligamentaires. Ce dessin limite également les contraintes sur l'interface ciment-os, mais augmente les contraintes au niveau de la charnière. Cependant, la survie au long terme de ces prothèses est supérieure aux prothèses non semi contraintes^{24 17 18 48}.

Mansat et al¹⁷ ont rapporté leur expérience après 11 ans d'utilisation de la prothèse de Coonrad-Morrey® en première intention pour différentes indications : polyarthrite rhumatoïde ou étiologies traumatiques. Soixante-dix patients (78 coudes) ont été opérés pendant cette période, pour un rhumatisme inflammatoire dans 45 cas, ou un traumatisme du coude récent ou ancien dans 33 cas. Au recul moyen de 5 ans (2-11), le MEPS était de 89 +/- 13 points dans le cas de la poly arthrite rhumatoïde et de 80 +/- 17 points dans le cadre du coude traumatique. Vingt-sept complications étaient notées, ayant nécessité une révision de l'implant dans 9 cas. Dans 3 cas, l'ablation de la prothèse était nécessaire dans le traitement d'une infection de prothèse. Dans deux cas, la prothèse a dû être remplacée à cause d'un descellement. Une infection de prothèse a nécessité un simple lavage. Une rupture de la charnière a nécessité son remplacement dans un cas. Une neurolyse du nerf ulnaire a été réalisée dans un cas. Le taux de survie était de 97,7% à 5 ans, et 91% à 10 ans, en considérant la révision pour descellement aseptique comme avènement final. Une reprise de cicatrice a été nécessaire dans un cas (cf. Tableau 6).

Mansat et al²⁴ ont également une revue de patients présentant une prothèse de Coonrad-Morrey® depuis au moins 10 ans. Il s'agissait de 9 femmes pour 6 hommes de 55 ans de moyenne d'âge. L'étiologie initiale était un rhumatisme inflammatoire dans 9 cas, une arthrose post-traumatique dans 5 cas, et une séquelle d'arthrite de l'enfance dans un cas. Au recul moyen de 136 mois (120-160), le MEPS était de 82 +/- 14 points (60-100) avec un score quick DASH de 41 points. Dix complications sont signalées : trois désinsertions de triceps, trois complications neurologiques (deux nerfs ulnaires et un nerf radial), deux fractures (une humérale, une ulnaire) ,deux descellements. Elles ont nécessité des reprises sur trois coudes (deux infections profondes, une rupture de la charnière deux fois sur le même coude). Le taux de survie sans révision était dans cette population de 100 % à 5 ans et de 90% à 10 et 13 ans.

52% des coudes opérés dans notre série ont eu des complications post opératoires. Nous avons 24% de descellements, 16% des patients sont décédés et 24% des patients ont été repris chirurgicalement (une transposition de nerf ulnaire, deux descellements huméraux, une fracture descellement huméral et deux sepsis).

Auteur	N	Descellement	Liseré radiologique	Usure charnière
Cobb, Morrey⁴ 1997	21			
Mansat¹⁷ 2013	78	4h 5u	17 h 14 u	1 rupture
Morrey²³ 1981	80	9 (11%)	25 h 4 u	
Mansat²⁴ 2013	15	2 u	6 h 8 u	5 mod 2 sev
Ducrot²² 2012	20	1 h	7	0
Kamineni²⁵ 2004	45			
Mansat²⁶ 2013	87	1h 1u	21	15mod 2sev
Gill¹¹ 1998	78	1h 3u		5mod 6sev
Frankle²⁷ 2003	12		1u	
McKee²⁸ 2009	25			
Schneeberger²⁹ 2007	23	17%	4 h 6 u	
Githens³⁰ 2013		4,5%	13%	
Notre série 2015		6h 1u (24%)	14h 1u (56%)	?

Tableau 6

Dans des indications comparables aux nôtres, Schneeberger²⁹ retrouve un taux de complications de 53%, avec 17% de descellement à 4 ans. Morrey²³ retrouve un taux de reprise égale au notre : 24%, avec 11% de descellement. Kamineni²⁵ lui retrouve un taux de décès à 29% dans un contexte de fractures récentes chez des patients d'âge moyen de 96 ans .

Les complications de la prothèse totale : l'usure du PE et fracture d'implant

Parmi les complications de ces prothèses semi contraintes, on retrouve l'usure du polyéthylène et les ruptures de polyéthylène. L'usure du polyéthylène conduit à une augmentation de l'angulation de l'implant ulnaire par rapport à l'implant huméral qui pourrait causer un contact métal-métal lorsque l'anneau en polyéthylène fini par disparaître. Cette

angulation excessive augmente les contraintes sur la charnière qui finit par se rompre^{49 50 51}. Il s'agit d'une complication rare. L'incidence de l'usure sévère du poly éthylène de la charnière prothétique nécessitant une reprise chirurgicale est évaluée à 2,3% dans une étude sur 865 PTC par Voloshin⁴⁸. Cette complication concerne notamment la PTC Coonrad Morrey®. Gill et Morrey¹¹ ont publié en 1998 une première analyse radiographique à long terme de 76 PTC de Coonrad Morrey® dans la PR. Ils ont mis en évidence une hyper mobilité en valgus varus de la charnière en rapport avec une usure du PE de l'axe prothétique. Il existait 7 % d'usure totale du PE et 8% d'usure partielle. Aucune révision n'était effectuée. Dans les cas d'arthrose post traumatique, l'usure du PE est évaluée à 5% au recul moyen de 5 ans et 8 mois²⁹. Dans la PR juvénile, un cas a nécessité le changement de l'axe prothétique⁵². Lee et Al⁵³ en 2005 dans une étude portant sur 919 PTC Coonrad Morrey® mises en place entre 1981 et 2000, retrouvent 12 patients ayant nécessité une reprise chirurgicale à 7,9 ans de recul moyen. Il s'agit de changements du de l'axe en rapport avec une usure du PE. En effet, si l'usure est diagnostiquée précocement, les pièces usées peuvent être changées avant l'apparition des ruptures de la charnière. Les facteurs de risques d'usure retenus sont : le jeune âge du patient, l'arthrose post traumatique, une déformation sévère du coude en pré opératoire ainsi qu'un mauvais alignement per opératoire des deux pièces prothétiques. Concernant notre série, l'âge moyen est de 78 ans et il n'existe que deux cas d'arthrose post traumatique. Il semblerait donc que ces deux facteurs de risque soient écartés. La déformation du coude en pré opératoire et l'alignement per opératoire sont difficilement analysables de manière rétrospective.

Le déclipsage de la bague en C –dans la version initiale de la Coonrad Morrey® - était mis en cause dans l'étude de Wright et Hasting⁵¹. Cette complication était observée chez 10 patients. Les facteurs de risques mis en cause sont : le jeune âge du patient, le sexe masculin, l'activité physique importante, et la pseudarthrose supra condylienne. En 1998, le système articulaire a été modifié : un deuxième axe charnière bloquant le premier a été ajouté. La série de Mansat et al¹⁷ de 2013, fait état d'un seul changement d'axe sur les 78 PTC. Les résultats cliniques du simple changement du système articulaire en l'absence de descellement prothétique, sont généralement bons^{17,53}. En 2014, Pham et Al⁵⁴ publient un cas rapporté de ruptures à répétition d'axe en rapport à un excès de valgus chez un patient huit ans après la mise en place d'une PTC pour pseudarthrose d'une fracture supra condylienne.

Selon Goldberg⁴⁹ le descellement prothétique serait quasiment pathognomonique d'une usure du PE. Dans son étude, 27 PE présentaient une usure en per opératoire lors de 28 reprises

pour descellement huméral. De même, 15 PE présentaient une usure en per opératoire lors de 16 reprises pour descellement ulnaire. Dans notre étude, 3 reprises chirurgicales ont été nécessaires pour descellement (une fracture descellement, un descellement traumatique et un descellement aseptique). Nous ne retrouvons aucune note dans le compte rendu opératoire attestant de l'usure du PE. Les bilans radiographiques réalisés sur des coudes présentant un déficit d'extension ne permettent malheureusement pas de conclure quant à l'usure du PE.

Inversement, il existe des cas d'usure isolée du PE. Lee⁵³ dans une étude rétrospective sur 919 PTC Coonrad Morrey®, analyse 12 PTC présentant une usure isolée du PE. Il s'agit d'une population plus jeune, plus masculine et avec une activité physique plus élevée.

L'analyse radiologique de notre étude n'a pas permis de déterminer si une usure du PE était présente ou non. Cependant, aucun compte rendu opératoire –lors des reprises- ne fait état d'une éventuelle usure du PE. Par ailleurs, les patients opérés avant l'âge de 78 ans avaient 6,7 fois plus de chance de présenter un descellement, bien que cette différence ne soit pas statistiquement significative ($p = 0,16$). En effet les patients ayant subi un descellement avaient en moyenne 72 ans au moment de l'intervention ($n=6$) contre 80 ans ($n=19$) chez les autres. Si, comme l'indique Goldberg⁴⁹, le descellement d'une prothèse est quasiment pathognomonique d'une usure du PE, alors l'hypothèse de Lee⁵³ –selon laquelle le jeune âge est un facteur de risque d'usure du PE- a tendance à se confirmer dans notre série.

En 1997, Schneeberger et Morrey²⁹ rapportaient cinq fractures de l'implant ulnaire qui survenaient en moyenne à quatre ans post opératoires sur une série de 41 PTC pour arthrose post traumatique. Ils notaient comme facteur de risque une activité physique intense, un traumatisme, une déformation du coude en pré opératoire et le jeune âge du patient (<60 ans). Dans 4 cas sur 5, un changement de l'implant était nécessaire. Les auteurs invitaient à une grande prudence en cas d'indication d'une PTC chez un sujet jeune et actif, en post traumatique. En 2013, Mansat et al¹⁷ ne rapportaient qu'une seule rupture de la tige ulnaire sur une série de 78 PTC, toutes indications confondues. L'arthrose post traumatique du sujet jeune est un facteur de risque majeur avec un taux de complications élevé à 80%. Notre série ne déplore aucune rupture d'implant, probablement du fait du faible effectif en particulier de patients jeunes actifs et ce malgré une utilisation de la prothèse en traumatologie

La prothèse en traumatologie : comparaison à la littérature

L'utilisation de la prothèse totale de coude pour le traitement des fractures de la palette humérale du sujet âgé a été initialement proposée par Cobb et Morrey en 1997⁴ (cf. Tableau 7 (CM= Coonrad Morrey® ; a=ans ; m=mois ; fract= fracture ; PR=poly arthrite rhumatoïde ; trauma= traumatologie ; ORIF=Open Reduction Internal Fixation) Dans leur étude rétrospective de 21 cas avec un recul moyen de 3,3 ans, ils rapportaient 15 excellents et 5 bons résultats. L'arc de flexion-extension allait de 25 à 130° avec un MEPS à 95 points. Les complications étaient : une fracture du composant ulnaire, 3 atteintes du nerf ulnaire, un syndrome douloureux régional complexe. Pour Kamineni et al²⁵, 49 fractures de l'humérus distal chez 48 patients ont été traitées par prothèse totale de coude. Le recul moyen est de 7 ans. L'arc d'extension flexion s'étendait de 24 à 131°. Le MEPS était de 93 points. 14 coudes (29%) ont eu une complication. Dix coudes ont été repris, dont 5 révisions de prothèses. Il s'agissait de 5 complications liées aux tissus péri articulaires (3 évacuations d'hématome et 2 désunions de cicatrices), et de 5 complications soit osseuses soit liées à l'implant (un descellement septique ; trois fractures périprothétiques ; un descellement aseptique). Dans leurs études portant sur la prise en charge des fractures récentes chez les sujets âgés, McKee²⁸ ainsi que Frankle²⁷ trouvent un nombre moins important de reprise chez les patients opérés d'une PTC (3/25 et 0/12) Coonrad Morrey® que chez les patients ayant bénéficié d'une ostéosynthèse à foyer ouvert (4/15 et 3/12) Frankle et al²⁷ ont été les premiers à rapporter de meilleurs résultats après prothèses totales de coude comparativement aux ostéosynthèses. Le groupe PTC, était composé de douze patients, ayant des fractures 13C, d'âge moyen 72,3 ans. Dans le groupe ostéosynthèse, le MEPS moyen était de 87,7 contre 95 pour les prothèses totales de coude. Les amplitudes articulaires étaient : un déficit d'extension de 15° en moyenne, 125° de flexion et un arc de flexion extension moyen de 113°.

Ces résultats sont tout à fait comparables à ceux de notre série pour les mêmes indications, lorsque l'on sélectionne les patients opérés pour fracture récente. Les amplitudes articulaires moyennes sont 18° de déficit d'extension, 132° de flexion et 113° d'arc de flexion extension. Le MEPS moyen était de 93 chez ces patients.

En 2004 la SOFCOT⁵⁵ a effectué une étude multicentrique qui a permis d'évaluer les résultats des prothèses totales de coude en traumatologie. Trente et un coudes ont été analysés. Le recul moyen est de 17,4 mois. On constatait un taux de complications de 16% et de 10% de reprise sans révision des implants.

Auteur	Prothèse	N	Recul	Indication
Cobb, Morrey⁴ 1997	CM	21	2 a	fract
Mansat¹⁷ 2013	CM	78	5 a	45 PR (g1), 33 trauma (g2)
Morrey²³ 1981	Mayo, CM	80		
Mansat²⁴ 2013	CM	15	136 m	PR, trauma, arthrites
Ducrot²² 2012	CM	20	3,6 a	fract
Kamineni²⁵ 2004	CM	45		fract
Mansat²⁶ 2013	CM	87	37,5 m	fract
Gill¹¹ 1998	CM	78	>10 a	PR
Frankle²⁷ 2003	CM	12	57 m	fract
McKee²⁸ 2009	CM	25	2 a	fract
Schneeberger²⁹ 2007	CM	23	4 a	Fract, PR, arthrose post trauma, revision de PTC
Githens³⁰ 2013	TEA CM iBP® (Vs ORIF)	563	46m (Vs 43 m)	fract
Notre série 2015	CM	12	48 m	Fract, arthrose post trau, pseudarthrose

Tableau 7 (CM= Coonrad Morrey® ; a=ans ; m=mois ; fract= fracture ; PR=poly arthrite rhumatoïde ; trauma= traumatologie ; ORIF=Open Reduction Internal Fixation)

En 2008, Mansat et al⁵⁶ ont comparé également ces deux traitements. Le groupe 1 comprenait 9 patients de 72 ans d'âge moyen (Min 65-max 83) traités par ostéosynthèse pour des fractures de type C de l'AO. Le groupe 2 incluait 22 patients avec un âge moyen de 81 ans (Min 65-max 90) traités par prothèse de coude Coonrad-Morrey® pour le même type de fracture. Au recul moyen de 34 mois (min 15-max 63), le MEPS était de 76 points pour le groupe ostéosynthèse avec la récupération d'un arc de mobilité de 30° à 119°. Il existait 3 défaillances de l'ostéosynthèse, avec une pseudarthrose dans 2 cas, mais aucune révision n'a été effectuée. Dans le groupe 2, au recul de 21 mois (min 6-max 64), le MEPS était de 81 points avec un arc de mobilité de 29 à 125°. Il existait 2 infections profondes, qui ont nécessité une ablation de la prothèse dans un cas. Il n'existait pas de descellement d'implant.

Mansat et Al²⁶, au symposium de la SOFCOT en 2012, ont rapporté une étude portant sur 87 prothèses totales de coude chez des patients de plus de 65 ans (moyenne d'âge 79 ans),

ayant pour indication une fracture de la palette humérale (cf. Tableau 8). Il s'agissait d'une fracture de type C de l'AO dans 80% des cas. Le recul moyen était de 37,5 mois. Le MEPS était de 86 points ; le quick DASH était de 25 points et le score de Katz de 5,3 points. 87% des patients ne présentaient aucune douleur ou qu'une douleur minimale. L'arc de mobilité s'étendait de 29° de déficit d'extension pour une flexion de 125,5°. Vingt complications ont été retrouvées (23%) dont 7 atteintes neurologiques (8%), une infection et deux descellements. On note une fracture de tige humérale et une fracture de la diaphyse humérale. Huit reprises ont été nécessaires dont un changement d'une tige cassée et un changement d'une prothèse pour descellement.

Auteur	Quick Dash	MEPS	Arc f/e
Cobb, Morrey⁴ 1997		15 excellents; 5 bons	105°
Mansat¹⁷ 2013	41(gp1) 44(gp2)	89(gp1) 80(gp2)	108(gp1) 96(gp2)
Morrey²³ 1981			102
Mansat²⁴ 2013	41	82	91
Ducrot²² 2012		83	97
Kaminen²⁵ 2004		93	107
Mansat²⁶ 2013	24	86	97
Gill¹¹ 1998		43 excellents, 26 bons	103
Frankle²⁷ 2003		95pt. 11 excellents	113
McKee²⁸ 2009	34 à 2 ans	86 à 2ans	107
Schneeberger²⁹ 2007		7 excellents, 11 bons, 5 mauvais moyens	107
Githens³⁰ 2013	38,5 (Vs 35,2)	90 (Vs 87,5)	101 (Vs 100)
Notre série 2015	32,85	81	112

Tableau 8

En 2014, Barthel⁵⁷ dans une étude rétrospective multicentrique a évalué les résultats des prothèses totales de coude Coonrad Morrey® dans le traitement des séquelles traumatiques des fractures de l'extrémité distale de l'humérus. Il s'agissait de 12 arthroses post traumatiques (Groupe 1) et de 7 pseudarthroses (Groupe 2) suite à des fractures l'extrémité distale de l'humérus. Il y avait sept complications dans le groupe un (deux lésions de nerfs ulnaires et une lésion de nerfs radial), dont 3 ont nécessité une reprise : un

descellement septique, un descellement aseptique, une infection de prothèse. Le taux de complication était de 71% dans ce groupe chez les patients de moins de 60 ans. Il y avait deux complications dans le groupe deux (une lésion du nerf ulnaire), dont une ayant nécessité une reprise : une usure de l'axe a nécessité un changement de ce dernier avec son polyéthylène. Au recul moyen de 5,5 ans, le MEPS était considéré bon et excellent chez 75% (Groupe 1) et 86% (Groupe 2) des patients. L'auteur concluait que les prothèses totales de coudes semi contraintes procuraient un coude indolore, stable avec de bon résultats fonctionnels dans le cadre des séquelles post traumatiques de coude. Cependant, il convient de limiter les indications chez les patients de plus de 60 ans.

De la même manière avec notre série, il est possible de comparer deux groupes. Le groupe 1, pour les séquelles traumatiques et le groupe 2 pour les pseudarthroses. Dans le groupe 1 il y avait 4 patients, l'âge moyen est de 67 ans, Il s'agissait d'une arthrose micro traumatique stade 4, deux arthroses post traumatiques, et d'une instabilité medio latérale chronique .Il y a eu deux complications chez deux patients :nerveuse conduisant à une transposition du nerf ulnaire au 6ème mois, et un descellement huméral traumatique au 54ème mois. Dans le groupe 2, il y avait 4 patients. L'âge moyen était de 80 ans. Il y a eu une reprise chirurgicale pour descellement traumatique de la pièce humérale. Le score MEPS dans le groupe 1 (2 patients revus) était de 45, et de 70 dans le groupe 2 (1 patient revu). Le score MEPS semble non favorable à cette intervention dans le groupe un et favorable dans le groupe 2. Cependant l'effectif de ces deux sous-groupes est trop faible, il faudrait poursuivre l'étude et l'inclusion pour déterminer des valeurs significatives.

L'hémiarthroplastie, les prothèses sans charnière

L'hémi arthroplastie de coude a été étudiée dans quelques courtes séries⁵⁸⁻⁶⁰ au recul de 10 mois. La conservation des deux colonnes est indispensable pour la stabilité de ces prothèses. La voie trans-olécranienne est classiquement utilisée. Les complications les plus observées sont : l'usure de l'olécrane face à la prothèse ; la pseudarthrose de l'olécrane ; le conflit avec le matériel d'ostéosynthèse utilisé pour les colonnes , et enfin l'instabilité prothétique. Hughes⁵⁹ dans sa série sur 30 patients d'âge moyen de 65 ans, opérés dans un contexte traumatologique, retrouve les résultats suivants : au recul moyen de 25 mois, l'arc de flexion extension était de 103° ; 16 patients ont nécessité une nouvelle intervention (1 fracture

péri prothétique , un descellement aseptique, 4 transpositions du nerf ulnaire ; 12 métalloses; 2 coudes ont connu une évolution dégénérative. Le score ASES (American Shoulder and Elbow Surgeon) était de 83 points et le score MEPI (Mayo Elbow Performance Index) de 77 points.

L'avantage de l'hémi arthroplastie par rapport à la prothèse Coonrad Morrey®, reste la préservation du stock osseux. Concernant la voie d'abord, l'olécranotomie offre une bonne exposition de la palette humérale. Cependant les amplitudes articulaires semblent en deçà des amplitudes articulaires des patients opérés d'une PTC. Il est vrai qu'en cas d'échec, le capital osseux restant apparaît suffisant pour la mise en place une prothèse type Coonrad Morrey ; pourtant face à une pseudarthrose de l'olécranotomie la Coonrad Morrey® est contre indiquée, et qu'une seule intervention durable doit être proposée au patient d'âge avancé et souffrant de comorbidités (score ASA supérieur à 3 pour la moitié de la série).

Des prothèses sans charnière ont été proposées pour le traitement des fractures. En 2001, Ikavalko et Letho⁶¹ ont rapporté leur expérience avec la prothèse de Souter® pour le traitement des fractures de la palette humérale chez les patients atteints d'une polyarthrite rhumatoïde. Les difficultés rencontrées avec cet implant concernaient la nécessité d'ostéosynthèser les piliers huméraux pour obtenir la stabilité de l'implant huméral. Sur 32 fractures, seules 20 ont consolidé. Des interventions supplémentaires ont été nécessaires chez 12 patients pour stabiliser la prothèse. Six patients ont présenté des complications tardives dont 3 qui présentaient un descellement radiographique de la prothèse. En 2008, Kalogrianitis et al⁶² ont rapporté leur expérience de la prothèse iBP® dans cette même indication. Tous les patients présentaient un coude stable au dernier recul, et étaient capables d'effectuer les activités de la vie courante. Le MEPS atteignait 95 points (65-100). Les auteurs concluaient que la prothèse iBP® pouvait être utilisée en traumatologie dans la mesure où au moins une colonne restait préservée. Mc Kee et al³¹. ont montré qu'avec la prothèse Coonrad-Morrey®, l'excision des piliers huméraux n'avait pas de conséquence sur la force de l'avant-bras, du poignet et de la main, ni d'effet sur le MEPS.

Conclusion

Notre étude nécessite d'être poursuivie afin d'augmenter sa puissance statistique. Le score MEPS n'est corrélé à aucune variable. Cependant, elle confirme les tendances actuelles de la littérature concernant les PTC.

En effet, plus les sujets opérés sont jeunes, plus le risque de descellement est élevé. Les patients opérés avant l'âge de 78 ans ont 6.7 fois plus de chance de subir un descellement que les autres ($p = 0.16$) : les patients ayant présenté un descellement avaient en moyenne 72 ans au moment de l'intervention ($n=6$) contre 80.63 ans ($n=19$) pour les autres. Cette donnée nous invite à limiter le nombre de PTC chez les patients jeunes chez qui l'ostéosynthèse sera encouragée.

Par ailleurs elle confirme également que les PTC mises en place en seconde intention sont posées avec plus de difficultés et présentent des résultats moins bons que lorsqu'elles sont mises en place en première intention. Les patients déjà opérés avaient tous un déficit d'extension supérieur à 20° (30° en moyenne) alors que les coudes natifs n'avaient un déficit d'extension supérieur à 20° que dans 27% des cas (15° en moyenne ($p = 0.0549$)). Lorsque le coude avait déjà été opéré, le temps opératoire était supérieur à 90 minutes dans 80% des cas (134 minutes en moyenne) alors qu'il n'était supérieur à 90 min que dans 12.5% des cas (91 minutes en moyenne) pour les coudes n'ayant jamais subi d'intervention ($p = 0.0319$; $\Delta = 42.75$ min). Cette donnée nous invite donc à mettre en place les PTC en première intention en traumatologie. En pratique, les sujets âgés seront plus facilement candidats à une PTC qu'à une ostéosynthèse.

Annexes

www.orthopaedicscores.com

Date of completion
October 19, 2014

Mayo Elbow Performance Score

Clinician's name (or ref)

Patient's name (or ref)

Please answer the following questions.

Section 1 - Pain Intensity	
<input type="radio"/> None	45
<input type="radio"/> Mild	30
<input type="radio"/> Moderate	15
<input type="radio"/> Severe	0

Section 2 - Motion	
<input type="radio"/> Arc of motion greater than 100 degrees	20
<input type="radio"/> Arc of motion between 50 and 100 degrees	15
<input type="radio"/> Arc of motion less than 50 degrees	5

Section 3 - Stability	
<input type="radio"/> Stable	10
<input type="radio"/> Moderate instability	5
<input type="radio"/> Grossly Unstable	0

Section 4 - Function (Tick as many as able)	
<input type="radio"/> Can comb hair	5
<input type="radio"/> Can eat	10
<input type="radio"/> Can perform hygiene	15
<input type="radio"/> Can don shirt	20
<input type="radio"/> Can don shoe	25

The Mayo Elbow Score is

To save this data please print or

NB: This page cannot be saved due to patient data protection so please print the filled in form before closing the window.

Interpreting the Mayo Elbow Performance Score

Score greater than 90 Excellent

Score 75-89 Good

Score 60-74 Fair

Score below 60 Poor

References: Dawson, J, Fitzpatrick, Ray, Carr, Andrew, Murray, David. Questionnaire on the perceptions of patients about total hip replacement. British Journal of Bone and Joint Surgery. March 1996; 78-B(2): 185-190.

Web Design London - James Blake Internet

Annexe 1

Quick DASH

Veillez évaluer vos possibilités d'effectuer les activités suivantes au cours des 7 derniers jours en entourant le chiffre placé sous la réponse appropriée

	Aucune difficulté	Difficulté légère	Difficulté moyenne	Difficulté importante	Impossible
1. Dévisser un couvercle serré ou neuf	1	2	3	4	5
2. Effectuer des tâches ménagères lourdes (nettoyage des sols ou des murs)	1	2	3	4	5
3. Porter des sacs de provisions ou une mallette	1	2	3	4	5
4. Se laver le dos	1	2	3	4	5
5. Couper la nourriture avec un couteau	1	2	3	4	5
6. Activités de loisir nécessitant une certaine force ou avec des chocs au niveau de l'épaule du bras ou de la main. (bricolage, tennis, golf, etc..)	1	2	3	4	5

	Pas du tout	Légèrement	Moyennement	Beaucoup	Extrêmement
7. Pendant les 7 derniers jours, à quel point votre épaule, votre bras ou votre main vous a-t-elle gêné dans vos relations avec votre famille, vos amis ou vos voisins ? (entourez une seule réponse)	1	2	3	4	5

	Pas du tout limité	Légèrement limité	Moyennement limité	Très limité	Incapable
8. Avez-vous été limité dans votre travail ou une de vos activités quotidiennes habituelles en raison de problèmes à votre épaule, votre bras ou votre main ?	1	2	3	4	5

Veillez évaluer la sévérité des symptômes suivants durant les 7 derniers jours. (entourez une réponse sur chacune des lignes)

	Aucune	Légère	Moyenne	Importante	Extrême
9. Douleur de l'épaule, du bras ou de la main	1	2	3	4	5
10. Picotements ou fourmillements douloureux de l'épaule, du bras ou de la main	1	2	3	4	5

	Pas du tout perturbé	Un peu perturbé	Moyennement perturbé	Très perturbé	Tellement perturbé que je ne peux pas dormir
11. Pendant les 7 derniers jours, votre sommeil a-t-il été perturbé par une douleur de votre épaule, de votre bras ou de votre main ? (entourez une seule réponse)	1	2	3	4	5

Le score QuickDASH n'est pas valable s'il y a plus d'une réponse manquante.

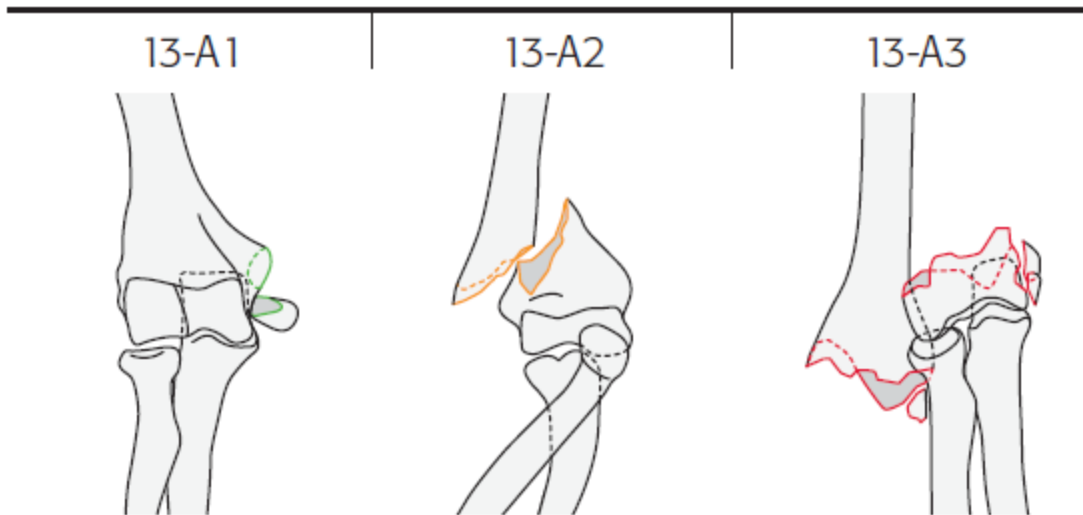
Calcul du score du QuickDASH = ([somme des n réponses] - 1) X 25, où n est égal au nombre de réponses.

Katz Index of Independence in Activities of Daily Living

ACTIVITIES POINTS (1 OR 0)	INDEPENDENCE: (1 POINT) NO supervision, direction or personal assistance	DEPENDENCE: (0 POINTS) WITH supervision, direction, personal assistance or total care
BATHING POINTS: _____	(1 POINT) Bathes self completely or needs help in bathing only a single part of the body such as the back, genital area or disabled extremity.	(0 POINTS) Needs help with bathing more than one part of the body, getting in or out of the tub or shower. Requires total bathing.
DRESSING POINTS: _____	(1 POINT) Gets clothes from closets and drawers and puts on clothes and outer garments complete with fasteners. May have help tying shoes.	(0 POINTS) Needs help with dressing self or needs to be completely dressed.
TOILETING POINTS: _____	(1 POINT) Goes to toilet, gets on and off, arranges clothes, cleans genital area without help.	(0 POINTS) Needs help transferring to the toilet, cleaning self or uses bedpan or commode.
TRANSFERRING POINTS: _____	(1 POINT) Moves in and out of bed or chair unassisted. Mechanical transferring aides are acceptable.	(0 POINTS) Needs help in moving from bed to chair or requires a complete transfer.
CONTINENCE POINTS: _____	(1 POINT) Exercises complete self control over urination and defecation.	(0 POINTS) Is partially or totally incontinent of bowel or bladder.
FEEDING POINTS: _____	(1 POINT) Gets food from plate into mouth without help. Preparation of food may be done by another person.	(0 POINTS) Needs partial or total help with feeding or requires parenteral feeding.

TOTAL POINTS = _____ 6 = High (patient independent) 0 = Low (patient very dependent)

Annexe 3

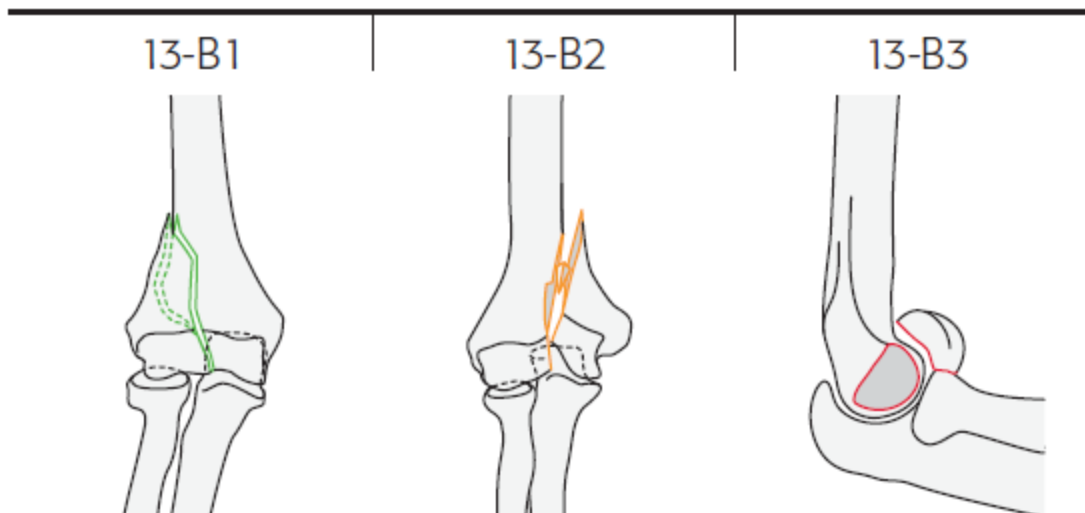


13-A extraarticular fracture

13-A1 apophyseal avulsion

13-A2 metaphyseal simple

13-A3 metaphyseal multifragmentary



13-B partial articular fracture

13-B1 sagittal lateral condyle

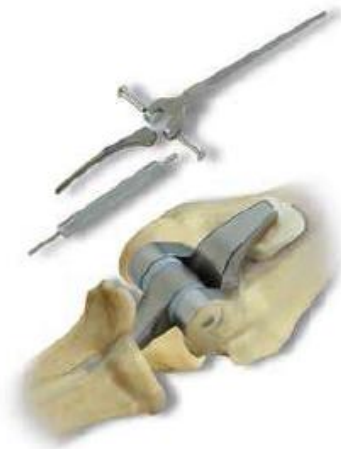13-B2 sagittal medial condyle

13-B3 coronal



Trauma Reconstruction

The longer flange option addresses clinical situations involving distal/humeral bone loss without compromising elbow joint performance



Complete Interchangeability

Twelve Humeral Stems – 4", 6", and 8" lengths in extra-small, small, and regular sizes

Twelve Ulnar Stems – regular and long lengths in extra-small, small, and regular sizes

Provides comprehensive patient matching and intraoperative flexibility

Two-piece locking pin simply snaps together and provides accuracy and efficiency

Easy disassembly of the locking pin enhances interchangeability in revision cases



1
Triangular to match canal landscape maximizing stability by minimizing rotation

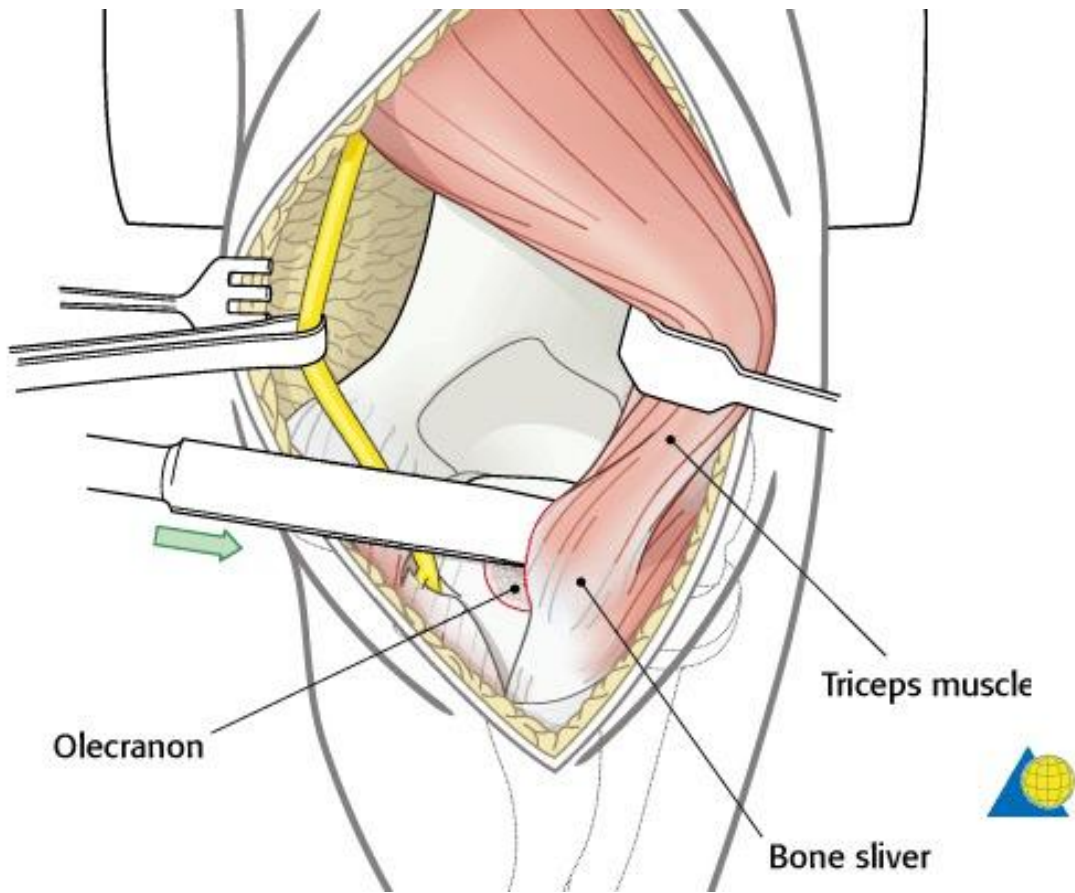
2
Proximal humeral flange permits insertion of bone graft anteriorly to enhance thickening of bone stock where maximum stress occurs, reducing posterior displacement and torsional forces and helping protect bone/cement/implant interface

3
Titanium® Ti-6Al-4V Alloy for durable, lightweight construction

4
Zimmer Poly Bushings, with ultra-high molecular weight polyethylene, prevents metal-to-metal contact

5
Plasma spray coating provides enhanced cement fixation; implant intended to be used with bone cement for both immediate and long-term fixation

6
Quadrangular to match canal landscape, to help minimize intramedullary rotation in the ulna



Annexe 6 (www2.aofoundation.org)

Fiche révision Coonrad Morrey®



Nom : _____ Date chirurgie : _____
Prénom : _____ Date de révision : _____
Date de naissance : _____ Recule moyen : _____
Âge lors de la révision : _____

EVA globale: /10

AMPLITUDES ARTICULAIRES.

Flexion (°) :	coté opéré=	coté opposé=
Extension (°):	coté opéré=	coté opposé =
Arc de flexion-extension (°):	coté opéré=	coté opposé =
Pronation (°):	coté opéré=	coté opposé =
Supination (°):	coté opéré=	coté opposé =
Arc de prono supination (°):	coté opéré=	coté opposé =

FORCE COUDE FLECHI A 90° (KG).

Flexion :	coté opéré=	coté opposé =
Extension :	coté opéré=	coté opposé =

SCORES.

Score MEPS : /100

(Entourer : Pain = 45/30/15 - Motion = 20/15/5 - Stability = 10/5/0 - Function = 5/10/15/20/25)

(>90 : Excellent / 75-89 : Good / 60-74 : Fair / <60 : Poor)

Score QUICK DASH : /100

Score de Katz : /6

RADIOGRAPHIES.

Implant huméral centré Face = O/N Profil = O/N

Implant ulnaire centré Face = O/N Profil = O/N

Liserés autour de l'implant Huméral = O/N/descellé

Ulnaire = O/N/descellé

Usure du PE (Angulation implant ulnaire implant huméral) :

<3,5°= pas d'usure 3,5-5°= usure partielle >5°= usure totale

Greffon antérieur Incorporé derrière l'aileron antérieure/ Absent/ Migré

Ossifications péri prothétiques O/N

COMPLICATIONS: O/N

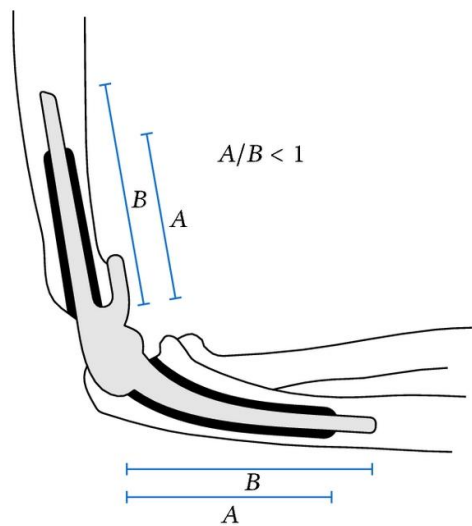
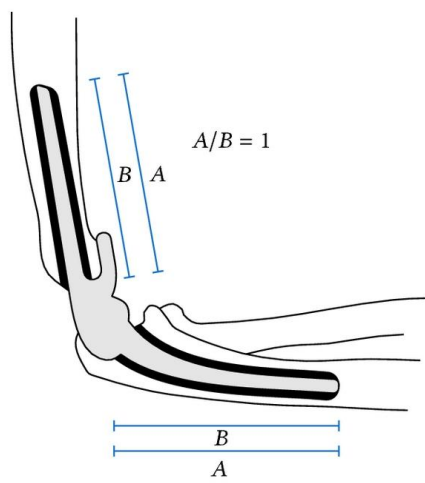
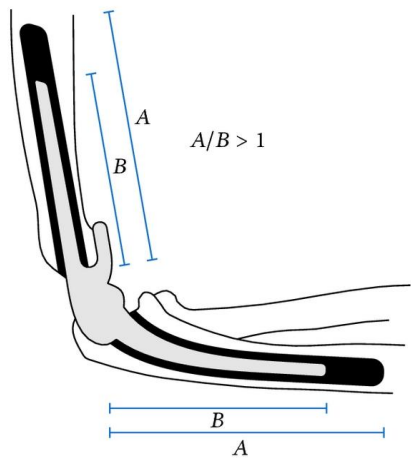
Reprise chirurgicale : O/N Date de la reprise :

Complications ayant nécessité ou non une reprise :

Hématome : O/N SDRC : O/N Nécrose cutanée : O/N Infection : O/N

Atteinte neurologique : Nerf ulnaire O/N Nerf médian O/N Nerf radial O/N

Fracture : O/N Raideurs nécessitant une arthrolyse : O/N



Annexe 8

Bibliographie

1. Robinson, C. M., Hill, R. M. F., Jacobs, N., Dall, G. & Court-Brown, C. M. Adult distal humeral metaphyseal fractures: epidemiology and results of treatment. *J. Orthop. Trauma* **17**, 38–47 (2003).
2. Palvanen, M., Kannus, P., Niemi, S. & Parkkari, J. Secular trends in distal humeral fractures of elderly women: nationwide statistics in Finland between 1970 and 2007. *Bone* **46**, 1355–1358 (2010).
3. Lecestre, P., Dupont, J. Y., Lortat Jacob, A. & Ramadier, J. O. [Severe fractures of the lower end of the humerus in adults (author's transl)]. *Rev. Chir. Orthopédique Réparatrice Appar. Mot.* **65**, 11–23 (1979).
4. Cobb, T. K. & Morrey, B. F. Total elbow arthroplasty as primary treatment for distal humeral fractures in elderly patients. *J. Bone Joint Surg. Am.* **79**, 826–832 (1997).
5. Morrey BF, An K-N: Functional evaluation of the elbow. Morrey BF *The Elbow and Its Disorders*. 3rd ed 2000 WB Saunders Philadelphia.
6. Birch, A., Nuttall, D., Stanley, J. K. & Trail, I. A. The outcome of wrist surgery: what factors are important and how should they be reported? *J. Hand Surg. Eur. Vol.* 1753193410396647 (2011). doi:10.1177/1753193410396647
7. Katz S, Ford AB, Moskowitz RW, Jackson BA & Jaffe MW. Studies of illness in the aged: The index of adl: a standardized measure of biological and psychosocial function. *JAMA* **185**, 914–919 (1963).
8. Müller, M. E., Koch, P., Nazarian, S. & Schatzker, J. *The Comprehensive Classification of Fractures of Long Bones*. (Springer Berlin Heidelberg, 1990). at <<http://www.springer.com/de/book/9783540181651>>
9. O'Driscoll, S. W., An, K. N., Korinek, S. & Morrey, B. F. Kinematics of semi-constrained total elbow arthroplasty. *J. Bone Joint Surg. Br.* **74-B**, 297–299 (1992).
10. Morrey, B. F., Askew, L. J. & Chao, E. Y. A biomechanical study of normal functional elbow motion. *J. Bone Jt. Surg.* **63**, 872–877 (1981).
11. Gill, D. R. J. & Morrey, B. F. The Coonrad-Morrey Total Elbow Arthroplasty in Patients Who Have Rheumatoid Arthritis. A Ten to Fifteen-Year Follow-up Study*. *J. Bone Jt. Surg.* **80**, 1327–1335 (1998).
12. Bennett, J. B. & Mehlhoff, T. L. Total elbow arthroplasty: surgical technique. *J. Hand Surg.* **34**, 933–939 (2009).
13. Bryan, R. S. & Morrey, B. F. Extensive posterior exposure of the elbow. A triceps-sparing approach. *Clin. Orthop.* 188–192 (1982).
14. Gschwend, N. Our operative approach to the elbow joint. *Arch. Orthop. Trauma. Surg. Arch. Für Orthop. Unf.-Chir.* **98**, 143–146 (1981).
15. O'Driscoll, S. W. The triceps-reflecting anconeus pedicle (TRAP) approach for distal humeral fractures and nonunions. *Orthop. Clin. North Am.* **31**, 91–101 (2000).
16. Kiran, M., Jariwala, A. & Wigderowitz, C. A. Evaluation of the Cementation Index as a Predictor of Failure in Coonrad-Morrey Total Elbow Arthroplasty. *Adv. Orthop. Surg.* **2014**, e243823 (2014).
17. Mansat, P., Bonneville, N., Rongièrès, M., Mansat, M. & Bonneville, P. Experience with the Coonrad-Morrey total elbow arthroplasty: 78 consecutive total elbow arthroplasties reviewed with an average 5 years of follow-up. *J. Shoulder Elbow Surg.* **22**, 1461–1468 (2013).
18. Little, C. P., Graham, A. J., Karatzas, G., Woods, D. A. & Carr, A. J. Outcomes of total elbow arthroplasty for rheumatoid arthritis: comparative study of three implants. *J. Bone Joint Surg. Am.* **87**, 2439–2448 (2005).

19. Keller, J. M., Sciadini, M. F., Sinclair, E. & O'Toole, R. V. Geriatric Trauma: Demographics, Injuries, and Mortality. *J. Orthop. Trauma* **26**, e161–e165 (2012).
20. Sanchez-Sotelo, J., Sperling, J. W. & Morrey, B. F. Ninety-Day Mortality After Total Elbow Arthroplasty. *J. Bone Jt. Surg.* **89**, 1449–1451 (2007).
21. Puskas, G. J., Morrey, B. F. & Sanchez-Sotelo, J. Aseptic loosening rate of the humeral stem in the Coonrad-Morrey total elbow arthroplasty. Does size matter? *J. Shoulder Elbow Surg.* **23**, 76–81 (2014).
22. Ducrot, G. *et al.* Complex fractures of the distal humerus in the elderly: Is primary total elbow arthroplasty a valid treatment alternative? A series of 20 cases. *Orthop. Traumatol. Surg. Res.* **99**, 10–20 (2013).
23. Morrey, B. F., Bryan, R. S., Dobyns, J. H. & Linscheid, R. L. Total elbow arthroplasty. A five-year experience at the Mayo Clinic. *J. Bone Joint Surg. Am.* **63**, 1050–1063 (1981).
24. Mansat, P., Bonneville, N., Rongièrès, M., Mansat, M. & Bonneville, P. Results with a minimum of 10 years follow-up of the Coonrad/Morrey total elbow arthroplasty. *Orthop. Traumatol. Surg. Res.* **99**, S337–S343 (2013).
25. Kamineni, S. & Morrey, B. F. Distal humeral fractures treated with noncustom total elbow replacement. *J. Bone Joint Surg. Am.* **86-A**, 940–947 (2004).
26. Mansat, P. *et al.* Total elbow arthroplasty for acute distal humeral fractures in patients over 65 years old - results of a multicenter study in 87 patients. *Orthop. Traumatol. Surg. Res. OTSR* **99**, 779–784 (2013).
27. Frankle, M. A., Herscovici, D., DiPasquale, T. G., Vasey, M. B. & Sanders, R. W. A comparison of open reduction and internal fixation and primary total elbow arthroplasty in the treatment of intraarticular distal humerus fractures in women older than age 65. *J. Orthop. Trauma* **17**, 473–480 (2003).
28. McKee, M. D. *et al.* A multicenter, prospective, randomized, controlled trial of open reduction—internal fixation versus total elbow arthroplasty for displaced intra-articular distal humeral fractures in elderly patients. *J. Shoulder Elbow Surg.* **18**, 3–12 (2009).
29. Schneeberger, A. G., Meyer, D. C. & Yian, E. H. Coonrad-Morrey total elbow replacement for primary and revision surgery: A 2- to 7.5-year follow-up study. *J. Shoulder Elbow Surg.* **16**, S47–S54 (2007).
30. Githens, M., Yao, J., Sox, A. H. & Bishop, J. Open Reduction And Internal Fixation Versus Total Elbow Arthroplasty For The Treatment Of Geriatric Distal Humerus Fractures: A Systematic Review and Meta-analysis. *J. Orthop. Trauma* (2013).
doi:10.1097/BOT.0000000000000050
31. McKee, M. D. *et al.* Effect of humeral condylar resection on strength and functional outcome after semiconstrained total elbow arthroplasty. *J. Bone Joint Surg. Am.* **85-A**, 802–807 (2003).
32. Cheung, E. V. & O'Driscoll, S. W. Total elbow prosthesis loosening caused by ulnar component pistoning. *J. Bone Joint Surg. Am.* **89**, 1269–1274 (2007).
33. Ali, A., Douglas, H. & Stanley, D. Revision surgery for nonunion after early failure of fixation of fractures of the distal humerus. *J. Bone Joint Surg. Br.* **87-B**, 1107–1110 (2005).
34. Raja, S., Mittal, D. & Bale, S. Unstable Nonunions of the Distal Part of the Humerus. *J. Bone Jt. Surg.* **86**, 184–185 (2004).
35. Beredjiklian, P. K., Hotchkiss, R. N., Athanasian, E. A., Ramsey, M. L. & Katz, M. A. Recalcitrant nonunion of the distal humerus: treatment with free vascularized bone grafting. *Clin. Orthop.* 134–139 (2005).
36. Pidhorz, L., Alligand-Perrin, P., De Keating, E., Fabre, T. & Mansat, P. Distal humerus fracture in the elderly: Does conservative treatment still have a role? *Orthop. Traumatol. Surg. Res.* **99**, 903–907 (2013).

37. Burg, A. *et al.* Fractures of the distal humerus in elderly patients treated with a ring fixator. *Int. Orthop.* **35**, 101–106 (2011).
38. Bonneville P., Ferron J.M. Les fractures des sujets agés de plus de 80ans Rev Chir Orthop 2003 ; 89 (Suppl. 5) : 2S129-182S.
39. Kocher, M., Melcher, G. A., Leutenegger, A. & Ruedi, T. [Elbow fractures in elderly patients]. *Swiss Surg. Schweiz. Chir. Chir. Suisse Chir. Svizzera* **3**, 167–171 (1997).
40. Helfet, D. L. & Schmeling, G. J. Bicondylar intraarticular fractures of the distal humerus in adults. *Clin. Orthop.* 26–36 (1993).
41. John, H. *et al.* Operative treatment of distal humeral fractures in the elderly. *J. Bone Joint Surg. Br.* **76-B**, 793–796 (1994).
42. Pereles, T. R., Koval, K. J., Gallagher, M. & Rosen, H. Open reduction and internal fixation of the distal humerus: functional outcome in the elderly. *J. Trauma* **43**, 578–584 (1997).
43. Pajarinen, J. & Björkenheim, J.-M. Operative treatment of type C intercondylar fractures of the distal humerus: results after a mean follow-up of 2 years in a series of 18 patients. *J. Shoulder Elb. Surg. Am. Shoulder Elb. Surg. Al* **11**, 48–52 (2002).
44. Srinivasan, K., Agarwal, M., Matthews, S. J. E. & Giannoudis, P. V. Fractures of the Distal Humerus in the Elderly: Is Internal Fixation the Treatment of Choice? *Clin. Orthop. &NA;*, 222–230 (2005).
45. Proust, J., Oksman, A., Charissoux, J.-L., Mabit, C. & Arnaud, J.-P. [Intra-articular fracture of the distal humerus: outcome after osteosynthesis in patients over 60]. *Rev. Chir. Orthopédique Réparatrice Appar. Mot.* **93**, 798–806 (2007).
46. Clavert, P. *et al.* Outcomes of distal humerus fractures in patients above 65 years of age treated by plate fixation. *Orthop. Traumatol. Surg. Res. OTSR* **99**, 771–777 (2013).
47. FAILED OPEN REDUCTION AND INTERNAL FIXATION FOR ELBOW FRACTURES CONVERTED TO TOTAL ELBOW ARTHROPLASTY Mark A. Mighell, MD (a, c, e-Encore), Nazeem A. Virani, MD, Mark A. Frankle, MD, Derek R. Pupello, BS, Florida Orthopaedic Institute, Tampa, FL 2006 AMERICAN SHOULDER AND ELBOW SURGEONS CLOSED MEETING Chicago, IL, USA September 13-16, 2006.
48. Voloshin, I., Schippert, D. W., Kakar, S., Kaye, E. K. & Morrey, B. F. Complications of total elbow replacement: a systematic review. *J. Shoulder Elb. Surg. Am. Shoulder Elb. Surg. Al* **20**, 158–168 (2011).
49. Urban, R. M. *et al.* Modes of Wear After Semiconstrained Total Elbow Arthroplasty. *J. Bone Jt. Surg.* **91**, 488–489 (2009).
50. Seitz, W. H., Bismar, H. & Evans, P. J. Failure of the hinge mechanism in total elbow arthroplasty. *J. Shoulder Elb. Surg. Am. Shoulder Elb. Surg. Al* **19**, 368–375 (2010).
51. Wright, T. W. & Hastings, H. Total elbow arthroplasty failure due to overuse, C-ring failure, and/or bushing wear. *J. Shoulder Elb. Surg. Am. Shoulder Elb. Surg. Al* **14**, 65–72 (2005).
52. Connor, P. M. & Morrey, B. F. Total elbow arthroplasty in patients who have juvenile rheumatoid arthritis. *J. Bone Joint Surg. Am.* **80**, 678–688 (1998).
53. Lee, B. P., Adams, R. A. & Morrey, B. F. Polyethylene wear after total elbow arthroplasty. *J. Bone Joint Surg. Am.* **87**, 1080–1087 (2005).
54. Pham, T. T., Bonneville, N., Rongièrès, M., Bonneville, P. & Mansat, P. Mechanical failure of the Coonrad-Morrey linked total elbow arthroplasty: A case report. *Orthop. Traumatol. Surg. Res. OTSR* (2014). doi:10.1016/j.otsr.2014.07.013
55. Augereau B, Mansat P - Les prothèses totales de coude. Rev Chir Orthop 2005;91:2S31-2S96. (Symposium SOFCOT, Novembre 2004).
56. Stanley, D. & Trail, I. *Operative Elbow Surgery: Expert Consult: Online and Print.* (Elsevier Health Sciences, 2011).

57. Barthel, P. Y. *et al.* Is total elbow arthroplasty indicated in the treatment of traumatic sequelae? 19 cases of Coonrad-Morrey® reviewed at a mean follow-up of 5.2 years. *Orthop. Traumatol. Surg. Res.* **100**, 113–118 (2014).
58. Adolfsson, L. & Hammer, R. Elbow hemiarthroplasty for acute reconstruction of intraarticular distal humerus fractures: A preliminary report involving 4 patients. *Acta Orthop.* **77**, 785–787 (2006).
59. Hughes, J., Malone, A. A., Zarkadas, P. & Jansen, S. Distal Humeral Hemiarthroplasty (dhh) for Intra-Articular Distal Humeral Fracture. *J. Bone Joint Surg. Br.* **94-B**, 162–162 (2012).
60. Elbow Hemiarthroplasty for Acute and Salvage Reconstruction... : Techniques in Shoulder & Elbow Surgery. *LWW* at http://journals.lww.com/shoulderelbowsurgery/Fulltext/2005/06000/Elbow_Hemiarthroplasty_for_Acute_and_Salvage.4.aspx
61. Ikävalko, M. & Lehto, M. U. K. Fractured rheumatoid elbow: Treatment with souter elbow arthroplasty—A clinical and radiologic midterm follow-up study. *J. Shoulder Elbow Surg.* **10**, 256–259 (2001).
62. Kalogrianitis, S., Sinopidis, C., El Meligy, M., Rawal, A. & Frostick, S. P. Unlinked elbow arthroplasty as primary treatment for fractures of the distal humerus. *J. Shoulder Elb. Surg. Am. Shoulder Elb. Surg. Al* **17**, 287–292 (2008).

Résumé

Introduction: Les fractures de l'humérus distal représentent 5 % des fractures ostéoporotiques du sujet âgé. Elles surviennent notamment chez la femme âgée avec une incidence qui augmente au-delà de 60 ans. Le but de notre étude est d'évaluer cliniquement et radiologiquement les résultats des prothèses Coonrad Morrey® dans la prise en charge des fractures de l'extrémité inférieure de l'humérus. Le critère de jugement principal est l'analyse du score MEPS (Mayo Elbow Performance Score)

Matériels et méthodes: Tous les patients opérés au CHU d'Amiens entre mars 2006 et juin 2014, ayant bénéficié de la mise en place d'une prothèse totale de coude Coonrad Morrey® dans un contexte traumatologique récent ou ancien étaient revus de manière rétrospective. 25 prothèses totales de coude Coonrad Morrey® ont été mises en place. La moyenne d'âge lors de la chirurgie était de 79 ans (min 63, max 93). Il s'agissait de fractures récentes de la palette humérale (17 prothèses), et de séquelles traumatiques (quatre pseudarthroses de fractures de l'extrémité distale de l'humérus, trois arthroses post-traumatique).

Résultats: Onze patients ont été revus en consultation. La moyenne d'âge était de 74 ans. Au recul moyen de 48 mois, le MEPS atteignait 81 points et le score quick-DASH 33 points. La flexion moyenne était de 129° pour un déficit d'extension moyen de 17° : l'arc de flexion extension moyen était de 112°. Sur les 25 prothèses mises en place, 13 prothèses ont présenté des complications. 6 prothèses ont été reprises, dont 2 pour descellement et 2 pour sepsis. Plus les sujets opérés sont jeunes, plus le risque de descellement est élevé. Par les PTC mises en place en seconde intention sont posées avec plus de difficultés et présentent des résultats moins bons que lorsqu'elles sont mises en place en première intention.

Discussion: Le score de MEPS n'était corrélé à aucune variable. Nos résultats étaient comparables à ceux de la littérature concernant les PTC en traumatologie chez les sujets âgés. Les descellements nous invitent à limiter le nombre de PTC chez les patients jeunes chez qui l'ostéosynthèse sera encouragée. Les difficultés lors des reprises nous invite donc à mettre en place une PTC en première intention. .

Conclusion: En pratique, les sujets âgés seront plus facilement candidats à une PTC qu'à une ostéosynthèse.

Mots-clés: Prothèse totale de coude; descellement; fracture; population âgée; résultats.

Summary

Objective: Distal humeral fractures belong to 5 % of the osteoporotic fractures in the elderly. Women after 60 years old are particularly concerned. The incidence of these fractures seems to increase and could be multiplied by 3 in 2030. The purpose of our study is to evaluate the clinical and radiographic results of the Coonrad Morrey total elbow arthroplasty. at the University Hospital of Amiens, since March 2006 in the coverage of the distal humeral fractures. The main assessment criterion is the analysis of the MEPS (Mayonnaise Elbow Performance Score).

Materials and Methods: All the patients operated in the University Hospital of Amiens between March, 2006 and June, 2014, having benefited from the implementation of a Coonrad Morrey® total elbow arthroplasty in a recent or former traumatological context were revised in a retrospective way. 25 Coonrad Morrey® TEA were analyzed. The mean age during the surgery was 79 years (min 63, max 93). It was about recent fractures of the humeral pallet (17 prostheses), and traumatic sequels (four distal humeral fractures nonunion, three post- traumatic osteoarthritis)

Results: Eleven patients were seen in consultation. The mean age was 74 years. In the average backward of 48 months, the MEPS reached 81 points and the quick-DASH score 33 points. The average flexion was 129 ° for an average deficit of extension of 17 °; the flexion extension bow was 112 °. On 25 prostheses, 13 prostheses presented complications. 6 prostheses were re operated, among which 2 for loosening and 2 for sepsis. The more the operated subjects are young, the more the risk of loosening is raised. Second intention TEA are put with more difficulties and present less good results than when they are organized in first-line.

Discussion: The MEPS score was not correlated with any variable. Our results were comparable to those of the literature concerning the TEA in traumatology in the elderly. Loosening invites us to limit the number of TEA in the young patients to whom the ORIF will be chosen. The difficulties during second line TEA incite us to TEA first in the elderly.

Conclusions: TEA will be chosen in the elderly

Keywords: Total elbow arthroplasty; loosening; fractures; elderly; clinical results