



HAL
open science

Épilepsie partielle continue : étude vidéo-EEG et évolution à partir d'une série de 28 patients

Claire Hourrègue

► **To cite this version:**

Claire Hourrègue. Épilepsie partielle continue : étude vidéo-EEG et évolution à partir d'une série de 28 patients . Médecine humaine et pathologie. 2014. dumas-01256347

HAL Id: dumas-01256347

<https://dumas.ccsd.cnrs.fr/dumas-01256347v1>

Submitted on 14 Jan 2016

HAL is a multi-disciplinary open access archive for the deposit and dissemination of scientific research documents, whether they are published or not. The documents may come from teaching and research institutions in France or abroad, or from public or private research centers.

L'archive ouverte pluridisciplinaire **HAL**, est destinée au dépôt et à la diffusion de documents scientifiques de niveau recherche, publiés ou non, émanant des établissements d'enseignement et de recherche français ou étrangers, des laboratoires publics ou privés.

UNIVERSITE DE NICE SOPHIA-ANTIPOLIS
FACULTE DE MEDECINE DE NICE

Année 2014

THESE POUR LE DIPLOME D'ETAT DE DOCTEUR EN MEDECINE

Epilepsie partielle continue
Etude vidéo-EEG et évolution
à partir d'une série de 28 patients

Présentée et soutenue publiquement le 8 octobre 2014

Par Claire HOURREGUE
Née le 2 mars 1986 à Saint-Palais

Jury

Président

Monsieur le Professeur Pierre THOMAS

Asseseurs

Monsieur le Professeur Claude DESNUELLE

Monsieur le Professeur Michel LONJON

Directrice de Thèse

Madame le Docteur Véronique BOURG

UNIVERSITE DE NICE SOPHIA-ANTIPOLIS
FACULTE DE MEDECINE DE NICE

Année 2014

THESE POUR LE DIPLOME D'ETAT DE DOCTEUR EN MEDECINE

Epilepsie partielle continue
Etude vidéo-EEG et évolution
à partir d'une série de 28 patients

Présentée et soutenue publiquement le 8 octobre 2014

Par Claire HOURREGUE
Née le 2 mars 1986 à Saint-Palais

Jury

Président

Monsieur le Professeur Pierre THOMAS

Assesseurs

Monsieur le Professeur Claude DESNUELLE

Monsieur le Professeur Michel LONJON

Directrice de Thèse

Madame le Docteur Véronique BOURG

UNIVERSITÉ DE NICE-SOPHIA ANTIPOLIS

FACULTÉ DE MÉDECINE

Liste des professeurs au **1er novembre 2014** à la Faculté de Médecine de Nice

Doyen

M. BAQUÉ Patrick

Assesseurs

M. ESNAULT Vincent
M. CARLES Michel
Mme BREUIL Véronique

Conservateur de la bibliothèque

Mme DE LEMOS

Chef des services administratifs

Mme CALLEA Isabelle

Doyens Honoraires

M. AYRAUD Noël
M. RAMPAL Patrick
M. BENCHIMOL Daniel

Professeurs Honoraires

M. BALAS Daniel
M. BLAIVE Bruno
M. BOQUET Patrice
M. BOURGEON André
M. BOUTTÉ Patrick
M. BRUNETON Jean-Noël
Mme BUSSIERE Françoise
M. CHATEL Marcel
M. COUSSEMENT Alain
M. DAR COURT Guy
M. DELMONT Jean
M. DEMARD François
M. DOLISI Claude
M. FREYCHET Pierre
M. GÉRARD Jean-Pierre
M. GILLET Jean-Yves
M. GRELLIER Patrick
M. HARTER Michel
M. INGLES AKIS Jean-André

M. LALANNE Claude-Michel
M. LAMBERT Jean-Claude
M. LAZDUNSKI Michel
M. LEFEBVRE Jean-Claude
M. LE BAS Pierre
M. LE FICHOUX Yves
M. LOUBIERE Robert
M. MARIANI Roger
M. MASSEYEFF René
M. MATTEI Mathieu
M. MOUIEL Jean
Mme MYQUEL Martine
M. OLLIER Amédée
M. ORTONNE Jean-Paul
M. SCHNEIDER Maurice
M. TOUBOL Jacques
M. TRAN Dinh Khiem
M. ZIEGLER Gérard

M.C.A. Honoraire

Mlle ALLINE Madeleine

M.C.U. Honoraires

M. ARNOLD Jacques
 M. BASTERIS Bernard
 Mlle CHICHMANIAN Rose-Marie
 M. EMILIOZZI Roméo
 M. GASTAUD Marcel
 M. GIRARD-PIPAU Fernand
 M. GIUDICELLI Jean
 M. MAGNÉ Jacques
 Mme MEMRAN Nadine
 M. MENGUAL Raymond
 M. POIRÉE Jean-Claude
 Mme ROURE Marie-Claire

PROFESSEURS CLASSE EXCEPTIONNELLE

M.	AMIÉL Jean	Urologie (52.04)
M.	BENCHIMOL Daniel	Chirurgie Générale (53.02)
M.	BOILEAU Pascal	Chirurgie Orthopédique et Traumatologie (50.02)
M.	DARCOURT Jacques	Biophysique et Médecine Nucléaire (43.01)
M.	DESNUELLE Claude	Biologie Cellulaire (44.03)
Mme	EULLER-ZIEGLER Liana	Rhumatologie (50.01)
M.	FENICHEL Patrick	Biologie du Développement et de la Reproduction (54.05)
M.	FUZIBET Jean-Gabriel	Médecine Interne (53.01)
M.	GASTAUD Pierre	Ophtalmologie (55.02)
M.	GILSON Éric	Biologie Cellulaire (44.03)
M.	GRIMAUD Dominique	Anesthésiologie et Réanimation Chirurgicale (48.01)
M.	HASSEN KHODJA Reda	Chirurgie Vasculaire (51.04)
M.	HÉBUTERNE Xavier	Nutrition (44.04)
M.	HOFMAN Paul	Anatomie et Cytologie Pathologiques (42.03)
M.	LACOUR Jean-Philippe	Dermato-Vénéréologie (50.03)
Mme	LEBRETON Élisabeth	Chirurgie Plastique, Reconstructrice et Esthétique (50.04)
M.	MICHIELS Jean-François	Anatomie et Cytologie Pathologiques (42.03)
M.	MOUROUX Jérôme	Chirurgie Thoracique et Cardiovasculaire (51.03)
M.	PAQUIS Philippe	Neurochirurgie (49.02)
M.	PRINGUEY Dominique	Psychiatrie d'Adultes (49.03)
M.	QUATREHOMME Gérald	Médecine Légale et Droit de la Santé (46.03)
M.	ROBERT Philippe	Psychiatrie d'Adultes (49.03)
M.	SANTINI Joseph	O.R.L. (55.01)
M.	THYSS Antoine	Cancérologie, Radiothérapie (47.02)
M.	VAN OBERGHEN Emmanuel	Biochimie et Biologie Moléculaire (44.01)

PROFESSEURS PREMIERE CLASSE

M.	BAQUE Patrick	Anatomie – Chirurgie Générale (42.01)
M.	BATT Michel	Chirurgie Vasculaire (51.04)
M.	BÉRARD Étienne	Pédiatrie (54.01)
M.	BERNARDIN Gilles	Réanimation Médicale (48.02)
M.	BONGAIN André	Gynécologie-Obstétrique (54.03)
Mme	CRENESSE Dominique	Physiologie (44.02)

M.	DE PERETTI Fernand	Anatomie-Chirurgie Orthopédique (42.01)
M.	DRICI Milou-Daniel	Pharmacologie Clinique (48.03)
M.	ESNAULT Vincent	Néphrologie (52-03)
M.	FERRARI Émile	Cardiologie (51.02)
M.	GIBELIN Pierre	Cardiologie (51.02)
M.	GUGENHEIM Jean	Chirurgie Digestive (52.02)
Mme	ICHAÏ Carole	Anesthésiologie et Réanimation Chirurgicale (48.01)
M.	LONJON Michel	Neurochirurgie (49.02)
M.	MARQUETTE Charles-Hugo	Pneumologie (51.01)
M.	MARTY Pierre	Parasitologie et Mycologie (45.02)
M.	MOUNIER Nicolas	Cancérologie, Radiothérapie (47.02)
M.	PADOVANI Bernard	Radiologie et Imagerie Médicale (43.02)
M.	PAQUIS Philippe	Neurochirurgie (49.02)
Mme	PAQUIS Véronique	Génétique (47.04)
M.	RAUCOULES-AIMÉ Marc	Anesthésie et Réanimation Chirurgicale (48.01)
Mme	RAYNAUD Dominique	Hématologie (47.01)
M.	ROSENTHAL Eric	Médecine Interne (53.01)
M.	SCHNEIDER Stéphane	Nutrition (44.04)
M.	THOMAS Pierre	Neurologie (49.01)
M.	TRAN Albert	Hépatogastro-entérologie (52.01)

PROFESSEURS DEUXIEME CLASSE

M.	ALBERTINI Marc	Pédiatrie (54.01)
Mme	ASKENAZY-GITTARD Florence	Pédopsychiatrie (49.04)
M.	BAHADORAN Philippe	Cytologie et Histologie (42.02)
M.	BAQUÉ Patrick	Anatomie - Chirurgie Générale (42.01)
M.	BARRANGER Emmanuel	Gynécologie Obstétrique (54.03)
M.	BENIZRI Emmanuel	Chirurgie Générale (53.02)
Mme	BLANC-PEDEUTOUR Florence	Cancérologie – Génétique (47.02)
M.	BREAUD Jean	Chirurgie Infantile (54-02)
Mlle	BREUIL Véronique	Rhumatologie (50.01)
M.	CANIVET Bertrand	Médecine Interne (53.01)
M.	CARLES Michel	Anesthésiologie Réanimation (48.01)
M.	CASSUTO Jill-Patrice	Hématologie et Transfusion (47.01)
M.	CHEVALLIER Patrick	Radiologie et Imagerie Médicale (43.02)
Mme	CHINETTI Guilia	Biochimie-Biologie Moléculaire (44.01)
M.	DUMONTIER Christian	Chirurgie plastique
M.	FERRERO Jean-Marc	Cancérologie ; Radiothérapie (47.02)
M.	FOURNIER Jean-Paul	Thérapeutique (48-04)
M.	FREDENRICH Alexandre	Endocrinologie, Diabète et Maladies métaboliques (54.04)
Mlle	GIORDANENGO Valérie	Bactériologie-Virologie (45.01)
M.	GUÉRIN Olivier	Gériatrie (48.04)
M.	HANNOUN-LEVI Jean-Michel	Cancérologie ; Radiothérapie (47.02)
M.	IANNELLI Antonio	Chirurgie Digestive (52.02)
M.	JOURDAN Jacques	Chirurgie Thoracique et Cardiovasculaire (51.03)
M.	LEVRAUT Jacques	Anesthésiologie et Réanimation Chirurgicale (48.01)
M.	PASSERON Thierry	Dermato-Vénérologie (50-03)
M.	PICHE Thierry	Gastro-entérologie (52.01)
M.	PRADIER Christian	Épidémiologie, Économie de la Santé et Prévention (46.01)
M.	ROGER Pierre-Marie	Maladies Infectieuses ; Maladies Tropicales (45.03)
M.	ROHRLICH Pierre	Pédiatrie (54.01)
M.	RUIMY Raymond	Bactériologie-virologie (45.01)
Mme	SACCONI Sabrina	Neurologie (49.01)

M.	SADOUL Jean-Louis	Endocrinologie, Diabète et Maladies Métaboliques (54.04)
M.	STACCINI Pascal	Biostatistiques et Informatique Médicale (46.04)
M.	THOMAS Pierre	Neurologie (49.01)
M.	TROJANI Christophe	Chirurgie Orthopédique et Traumatologique (50.02)
M.	VENISSAC Nicolas	Chirurgie Thoracique et Cardiovasculaire (51.03)

PROFESSEUR DES UNIVERSITÉS

M.	SAUTRON Jean-Baptiste	Médecine Générale
----	-----------------------	-------------------

MAITRES DE CONFÉRENCES DES UNIVERSITÉS - PRATICIENS HOSPITALIERS

Mme	ALUNNI-PERRET Véronique	Médecine Légale et Droit de la Santé (46.03)
M.	AMBROSETTI Damien	Cytologie et Histologie (42.02)
Mme	BANNWARTH Sylvie	Génétique (47.04)
M.	BENOLIEL José	Biophysique et Médecine Nucléaire (43.01)
Mme	BERNARD-POMIER Ghislaine	Immunologie (47.03)
Mme	BUREL-VANDENBOS Fanny	Anatomie et Cytologie pathologiques (42.03)
M.	DELOTTE Jérôme	Gynécologie-Obstétrique (54.03)
M.	DOGLIO Alain	Bactériologie-Virologie (45.01)
M.	FOSSE Thierry	Bactériologie-Virologie-Hygiène (45.01)
M.	GARRAFFO Rodolphe	Pharmacologie Fondamentale (48.03)
Mme	GIOVANNINI-CHAMI Lisa	Pédiatrie (54.01)
Mme	HINAULT Charlotte	Biochimie et biologie moléculaire (44.01)
Mlle	LANDRAUD Luce	Bactériologie-Virologie (45.01)
Mme	LEGROS Laurence	Hématologie et Transfusion (47.01)
Mme	MAGNIÉ Marie-Noëlle	Physiologie (44.02)
Mme	MOCERI Pamela	Cardiologie (51.02)
Mme	MUSSO-LASSALLE Sandra	Anatomie et Cytologie pathologiques (42.03)
M.	NAÏMI Mourad	Biochimie et Biologie moléculaire (44.01)
M.	PHILIP Patrick	Cytologie et Histologie (42.02)
Mme	POMARES Christelle	Parasitologie et mycologie (45.02)
Mlle	PULCINI Céline	Maladies Infectieuses ; Maladies Tropicales (45.03)
M.	ROUX Christian	Rhumatologie (50.01)
M.	TESTA Jean	Épidémiologie Économie de la Santé et Prévention (46.01)
M.	TOULON Pierre	Hématologie et Transfusion (47.01)

PROFESSEURS ASSOCIÉS

M.	HOFLIGER Philippe	Médecine Générale
Mme	POURRAT Isabelle	Médecine Générale
M.	PRENTKI Marc	Biochimie et Biologie Moléculaire

MAITRES DE CONFÉRENCES ASSOCIÉS

Mme	CHATTI Kaouthar	Biophysique et Médecine Nucléaire
M.	DARMON David	Médecine Générale
M.	GARDON Gilles	Médecine Générale
Mme	MONNIER Brigitte	Médecine Générale
M.	PAPA Michel	Médecine Générale

PROFESSEURS CONVENTIONNÉS DE L'UNIVERSITÉ

M.	BERTRAND François	Médecine Interne
M.	BROCKER Patrice	Médecine Interne Option Gériatrie
M.	CHEVALLIER Daniel	Urologie
Mme	FOURNIER-MEHOUAS Manuella	Médecine Physique et Réadaptation
M.	QUARANTA Jean-François	Santé Publique

REMERCIEMENTS

A l'ensemble de mon jury de thèse

Monsieur le Professeur Pierre THOMAS, vous me faites l'honneur de présider ce jury de thèse. Vous excellez dans le domaine de l'épileptologie, et je suis très reconnaissante d'avoir pu apprendre à vos côtés. Votre savoir, votre bienveillance auprès des patients et votre attention à l'égard de vos internes, font de vous un chef de service exemplaire. Je vous prie de croire à l'expression de mon profond respect et de ma gratitude.

Monsieur le Professeur Claude DESNUELLE, vous me faites l'honneur de juger mon travail. Vos connaissances, votre grande implication en tant que chef de pôle sont admirables. Veuillez trouver ici l'assurance de ma reconnaissance et de ma grande estime.

Monsieur le Professeur Michel LONJON, vous me faites l'honneur de juger ce travail. Vous êtes une référence de la neurochirurgie et la collaboration avec votre équipe de chirurgiens et internes, compétents et disponibles, a été très enrichissante. Veuillez croire à l'expression de mon plus grand respect.

Madame le Docteur Véronique BOURG, je te remercie de m'avoir fait l'honneur de diriger mon travail. Je suis admirative de l'étendue de tes connaissances, de ton efficacité, de ta conscience professionnelle. J'ai sincèrement apprécié ton soutien, ta disponibilité et ta gentillesse, tout au long de mon internat et pendant ce travail. Sois assurée de ma gratitude et de mon estime.

A l'ensemble de médecins du service

Monsieur le Docteur Borg, merci pour votre précieux enseignement, j'ai beaucoup appris pendant mon stage dans votre service. Je vous remercie de m'avoir permis d'inclure un de vos patients (patient 1) dans ce travail.

Caroline Giordana, merci pour ta disponibilité, ta franchise, ta sympathie et tes compétences.

Eric Bozzolo, tes connaissances, tes conseils et ta sympathie ont été d'une grande aide pendant ces années d'internat.

Maël Launay, j'ai beaucoup apprécié tes grandes compétences, ta gentillesse constante avec tes patients et tes collègues.

Muriel Laffon, travailler avec toi a été un plaisir, grâce à ta motivation, tes compétences et ton efficacité.

Laurent Suissa, Sylvain Lachaud, Madame Mahagne, merci pour votre disponibilité et pour tout ce que j'ai appris à l'UNV.

Christine Lebrun-Frenay et Mikael Cohen, merci pour toutes les connaissances que vous m'avez transmises, vos grandes compétences m'ont beaucoup aidé, en particulier en début et fin d'internat.

Monsieur Bedoucha, merci d'avoir partagé votre expérience et vos conseils.

Florence Martin, merci pour ta sympathie et ton aide en EEG.

A mes co-internes

Sophie, tu es mon modèle, merci de m'avoir aidé à passer le cap du début d'internat.

Clairette, un bonheur d'être ta co-interne, tu es vraiment formidable.

Laura, avec qui j'ai débuté, je te souhaite le meilleur pour la suite de ta carrière et de ta vie de famille.

Jérôme, Saskia, Caroline, Romain, Elise, Vincent et Gwendoline, avec qui j'ai partagé de bons moments.

Guillaume et Ghislain, que j'ai eu le plaisir de connaître à l'Archet.

A toute l'équipe paramédicale du F, de l'UNV et de neuromusculaire.

Merci à tous les techniciens EEG, qui ont grandement contribué à ce travail. Je remercie en particulier Thierry et Nathalie qui m'ont aidé à accéder aux vidéos et tracés EEG.

Merci à tout le personnel soignant, de jour et de nuit, qui a rendu ces 4 années très agréables.

Je remercie toutes les secrétaires, très sympathiques et compétentes, en particulier Geneviève et Hafida, qui ont été d'une grande aide pour ce travail.

Merci à Geneviève, mon agent d'accueil préféré, toujours de bonne humeur et prête à rendre service.

A ma famille et mes amis

Rafael, merci pour tout, j'ai tellement de chance de t'avoir rencontré.

Papa, Maman, merci pour votre amour et votre soutien à toute épreuve.

Mes frères et sœurs, belles-sœurs et beau-frère,

Thomas, merci pour tes précieux conseils.

Mon parrain, ma marraine, mes oncles et tantes.

Ma filleule et mes neveux adorés.

Tous mes amis.

SOMMAIRE

RESUME	14
LISTE DES ABREVIATIONS	16
I- INTRODUCTION	19
1- HISTORIQUE	19
2- CLINIQUE	20
3- PHYSIOPATHOLOGIE	22
4- ETIOLOGIES	24
5- PRISE EN CHARGE THERAPEUTIQUE	27
6- OBJECTIF	29
II- PATIENTS ET METHODES	30
1- DONNEES SOCIO-DEMOGRAPHIQUES	31
2- DONNEES ELECTRO-CLINIQUES	31
2.1- PRESENTATION CLINIQUE	31
2.2- ETUDE ANALYTIQUE	31
3- BILAN ETIOLOGIQUE	32
3.1- IMAGERIE	32
3.2- BIOLOGIE	33
4- PRISE EN CHARGE THERAPEUTIQUE ET EVOLUTION	33
III- RESULTATS	34
1- DONNEES SOCIO-DEMOGRAPHIQUES	34
2- DONNEES ELECTRO-CLINIQUES	36
2.1- PRESENTATION CLINIQUE	36
2.2- ETUDE ANALYTIQUE	40
3- BILAN ETIOLOGIQUE	70
3.1- IMAGERIE MORPHOLOGIQUE	70
3.2- IMAGERIE FONCTIONNELLE	77
3.3- BIOLOGIE	81
4- PRISE EN CHARGE THERAPEUTIQUE	83
4.1- PRISE EN CHARGE THERAPEUTIQUE IMMEDIATE	83
4.2- PRISE EN CHARGE THERAPEUTIQUE COMPLEMENTAIRE	83
5- EVOLUTION	86
6- CAS-TYPES	88
6.1- EPC D'ORIGINE TUMORALE	88
6.2- EPC D'ORIGINE VASCULAIRE	90
6.3- EPC D'ORIGINE METABOLIQUE	92
6.4- EPC EN RAPPORT AVEC UN SYNDROME DE RASMUSSEN	94
IV- DISCUSSION	95
V- CONCLUSION	110
REFERENCES	111
ANNEXES	117

RESUME

Introduction

L'épilepsie partielle continue (EPC) est une forme rare d'épilepsie qui se manifeste par des myoclonies focales continues, d'origine corticale.

L'objectif de cette étude a été d'étudier une série de patients présentant une EPC à partir de documents vidéo-EEG (VEEG), afin de confirmer le diagnostic, préciser sa sémiologie, établir les différentes étiologies, analyser la prise en charge thérapeutique et évaluer le pronostic.

Patients et méthodes

Le critère principal d'inclusion de cette étude a été un diagnostic d'EPC documenté par VEEG.

Une étude sémiologique et une analyse de la polygraphie EEG-EMG ont été faites à partir des enregistrements VEEG.

Un moyennage rétrograde (MR) a été réalisé à partir de certaines polygraphies.

Le bilan étiologique a comporté une imagerie cérébrale et un bilan biologique.

La prise en charge thérapeutique immédiate a été analysée, ainsi que le traitement étiologique.

L'évolution à long terme a été étudiée.

Résultats

Vingt-huit patients ont été inclus dans cette étude rétrospective, de 51,6 ans d'âge moyen.

Des crises partielles motrices de même topographie ont été associées dans 75% des cas. La durée moyenne de l'EPC a été de 47 jours.

L'analyse VEEG a montré, un myoclonus positif dans 85,7% des cas, négatif dans 3,6% des cas et mixte dans 10,7% des cas.

Des évènements EEG paroxystiques focaux ont été corrélés avec les myoclonies dans 57,1% des cas. Le MR réalisé chez 12 patients, a été contributif dans 3 cas.

Des lésions de la région centrale ont été retrouvées chez 89,3% des patients à l'imagerie.

Les étiologies retrouvées ont été tumorales (28,6%), vasculaires (21,4%), inflammatoires (10,7%), infectieuses (3,6%), post-traumatiques (3,6%), indéterminées (25%).

L'EPC a été pharmacorésistante et a nécessité une polythérapie antiépileptique dans 61% des cas. Le traitement étiologique a montré son efficacité.

L'évolution a été péjorative avec un taux de décès à 32,1%.

Discussion

Cette étude est la plus grande série de cas d'EPC tous documentés par VEEG.

L'analyse VEEG a permis de réduire les insuffisances liées au caractère rétrospectif de cette étude, en confirmant le diagnostic d'EPC et en écartant les diagnostics différentiels.

Lorsque l'EEG et le MR ne retrouvent pas d'anomalies focales corrélées aux myoclonies, l'association à des crises partielles motrices de même topographie et la présence de lésions de la région centrale, confortent l'origine corticale de l'EPC.

Les causes vasculaires et tumorales sont les plus fréquentes chez l'adulte.

L'EPC est souvent pharmacorésistante et symptomatique, son diagnostic étiologique précoce est important.

Conclusion

La VEEG contribue au diagnostic parfois difficile de l'EPC.

Le taux élevé de formes symptomatiques incite à un diagnostic étiologique précoce.

Une étude VEEG prospective, pourrait contribuer à une meilleure compréhension de sa physiopathologie et améliorer sa prise en charge thérapeutique.

L'évolution est souvent péjorative et dépend de l'étiologie sous-jacente.

Mots-clés : épilepsie partielle continue ; vidéo EEG ; myoclonie ; évolution.

LISTE DES ABREVIATIONS

AE : antiépileptique

AVC : accident vasculaire cérébral

CBZ : carbamazépine

CHU : centre hospitalier universitaire

CLB : clobazam

CLE : canal lombaire étroit

CP : crises partielles

CT : corticothérapie

CTCG : crise tonico-clonique généralisée

CZP : clonazepam

D : droit

DOC : déviation oculocéphalique

DZP : diazépam

EEG : électroencéphalogramme

EM : état de mal

EMG : électromyogramme

EPC : épilepsie partielle continue

Fq : fréquence

G : gauche

HSC : hyperglycémie sans cétose

HTA : hypertension artérielle

IDM : infarctus du myocarde

Ig : immunoglobulines

IRM : imagerie par résonance magnétique

IV : intraveineux

LED : lupus érythémateux disséminé

LEMP : leucoencéphalopathie multifocale progressive

LEV : levetiracetam

LSM : lacosamide

LTG : lamotrigine

MEG : magnéto-encéphalographie

MI : membre inférieur

MR : moyennage rétrograde

MS : membre supérieur

ND : non disponible

OXC : oxcarbazépine

PB : phénobarbital

PESS : panencéphalite sclérosante subaigue

PET : tomographie par émission de positons

PFC : paralysie faciale centrale

PHT : phénytoïne

PIR : piracétam

PO : per os

RTBE : Russian spring-summer tick-borne encephalitis

rTMS : stimulation magnétique transcrânienne répétitive

SEEG : stéréo-encéphalographie

SEP : sclérose en plaques

SNV : stimulateur du nerf vague

SPECT : tomographie d'émission monophotonique

TPM : topiramate

VEEG : vidéo-EEG

VGB : vigabatrin

VIH : virus d'immunodéficience humaine

VPA : valproate

I- INTRODUCTION

1- Historique

L'épilepsie partielle continue (EPC), communément appelée syndrome de Kojewnikow, a été décrite pour la première fois en 1894 par Alexei Yakovlevich Kojewnikow (1836-1902), fondateur de la neurologie russe.

Kojewnikow rapporte 4 cas de secousses musculaires permanentes, de haute fréquence, résistantes aux traitements antiépileptiques, affectant une partie limitée du corps. Un déficit moteur et/ou sensitif de même topographie s'associe à ces secousses. Il dénomme cet état « *epilepsia corticalis sive partialis continua* ». Il postule sur des bases cliniques que cette affection serait liée à un processus inflammatoire chronique, localisé au cortex moteur et propose l'exérèse chirurgicale comme seule option thérapeutique.

Entre 1894 et 1934, 137 cas d'EPC sont décrits, essentiellement par des auteurs russes mais également 18 observations provenant d'autres écoles. En 1927, Omorokow décrit 52 cas observés en Sibérie et 42 autres cas rapportés dans la littérature, pour lesquels il évoque un processus infectieux lié à une encéphalite focale du fait d'un début aigu, d'une hyperthermie et de l'absence de prédisposition héréditaire (Omorokov, 1927). Ce n'est qu'après la description de la « russian spring-summer tick-borne encephalitis » (RTBE) par Zilber en 1937, qu'Omorokow attribue la plupart de ses cas d'EPC à une RTBE.

En 1958, Rasmussen et ses collaborateurs, à Montréal, décrivent chez 3 enfants une épilepsie focale persistante due à une encéphalite chronique focale, qui par la suite mènera à l'individualisation de l'encéphalite de Rasmussen, pathologie inflammatoire chronique strictement uni-hémisphérique, principalement rencontrée chez l'enfant mais pouvant également débiter chez l'adulte. Le tableau anatomo-clinique est celui d'une hémiatrophie

cérébrale qui se traduit par une épilepsie partielle polymorphe très sévère, avec dans environ la moitié des cas une EPC (Rasmussen et al., 1958).

Par la suite de nombreuses séries d'encéphalites de Rasmussen sont rapportées (Oguni et al., 1991).

En 1977, Thomas et al. publient 32 cas d'EPC, provenant de la Mayo Clinic, dont il établit la définition suivante : secousses musculaires régulières ou irrégulières, d'une partie limitée du corps, durant au moins 1 heure, et se répétant au moins toutes les 10 secondes. Il ne restreint pas cette définition à une modification quelconque de la vigilance, cette série comprenant 11 patients présentant un trouble de la conscience allant de la confusion au coma. Les étiologies retrouvées sont des causes vasculaires, tumorales, encéphalitiques, encéphalopathiques et traumatiques. Neuf cas sont cryptogéniques. Deux cent quarante-cinq EEG sont pratiqués sur l'ensemble des 32 patients, dont 238 présentent des anomalies. Des lésions au niveau du cortex moteur controlatéral à la symptomatologie motrice critique sont présentes chez les 8 patients qui ont pu être autopsiés. Thomas et al. (1977) en viennent à la conclusion que l'EPC est bien d'origine corticale.

Obeso et al. (1985) proposent une définition qui intègre cette dimension corticale : secousses cloniques spontanées, régulières ou irrégulières, d'origine corticale, parfois aggravées par l'action ou les stimuli sensitifs, confinées à une partie du corps, durant des heures, des jours ou des semaines.

2- Clinique

L'EPC est une affection rare. La prévalence de l'EPC serait selon Cockerell de 1 pour un million au Royaume Uni (Cockerell et al., 1996).

Elle se manifeste par des secousses rythmiques ou partiellement rythmiques unilatérales, de groupes musculaires, plus souvent distaux que proximaux, et préférentiellement les doigts, les mains, les pieds et les jambes (Juul-Jensen et Denny-Brown, 1966; Obeso et al., 1985; Thomas et al., 1977). La sphère péri-orbitale, les joues, la zone péri-buccale ou la langue peuvent être également impliquées ((Nayak et al., 2006; Thomas et al., 1995) . Plus rarement l'aire pharyngée ou la musculature abdominale peuvent être touchées (Tezer et al., 2008). La fréquence des secousses est variable, de moins de 10 par minute (Cockerell et al., 1996) à 10-20 par minute (Pandian et al., 2002), avec une moyenne de 90 par minute dans une revue de la littérature comportant 174 patients (Löhler et Peters, 1974).

L'EPC persiste en général durant le sommeil, avec des caractéristiques atténuées.

D'autres types de crises épileptiques sont souvent associés chez les patients atteints d'EPC, pouvant être des crises somatomotrices ou somatosensitives, parfois secondairement généralisées. Des crises peuvent également se greffer sur l'EPC, qui se modifie alors en s'étendant de proche en proche aux muscles voisins, avec modifications en rythme et intensité des secousses, et initialisant alors typiquement une crise somatomotrice avec ou sans marche Jacksonienne (Juul-Jensen et Denny-Brown, 1966; Obeso et al., 1985; Thomas et al., 1977).

Les diagnostics différentiels possibles sont les autres types de myoclonies corticales (myoclonus cortical, tremblement cortical, épilepsies myocloniques progressives); les myoclonies non corticales (myoclonies segmentaires spinales, dystonie myoclonique, myoclonies du tronc cérébral) (Bien et Elger, 2008; Oguni et Andermann, 2011).

3- Physiopathologie

En 2014, la physiopathologie de l'EPC ne reste que partiellement comprise. Il est cependant communément admis que des lésions fixées ou progressives du cortex moteur seraient à son origine, par un mécanisme critique exclusif ou prépondérant.

Cependant l'origine de l'EPC a fait débat dans la littérature.

Certains auteurs (Botez et Brossard, 1974; Juul-Jensen et Denny-Brown, 1966) postulent pour une origine sous-corticale de l'EPC, s'appuyant sur des observations présentant toutes des lésions sous-corticales, en l'absence d'anomalies épileptiques à l'EEG (Juul-Jensen et Denny-Brown, 1966). Ces auteurs supposent que l'EPC serait due à un déséquilibre sous-cortical entraînant une levée de l'inhibition extrapyramidale sur le cortex.

La majorité des auteurs (Biraben et Chauvel, 1997; Cockerell et al., 1996; Thomas et al., 1977) apporte des arguments plus solides en faveur d'une origine corticale.

Il existe des arguments électrophysiologiques, notamment des polygraphies EEG-EMG mettant en évidence des paroxysmes épileptiques temporellement corrélés aux secousses musculaires avec un délai compatible avec une conduction rapide cortico-spinale (Chauvel et al., 1986; Halliday, 1967; Obeso et al., 1985). La présence de potentiels évoqués somesthésiques géants précédant les secousses (Cockerell et al., 1996; Rothwell et al., 1984), les études stéréo-encéphalographiques (SEEG) (Bancaud et al., 1970; Wieser et al., 1978), ainsi que des enregistrements per-opératoires avec électrocorticographie (Cowan et al., 1986; Thomas et al., 1977) confortent cette approche, de même que la mise en évidence d'un événement cortical précédant les secousses en moyennage rétrograde (Celesia et al., 1994).

Cependant les anomalies neurophysiologiques pertinentes peuvent ne pas être mises en évidence en raison d'une zone épileptogène trop restreinte. La profondeur du générateur, et son orientation défavorable par rapport aux capteurs de surface, expliquent également l'inconstance des corrélations.

Au niveau clinique, un argument majeur en faveur d'une origine corticale est la coexistence de crises épileptiques partielles motrices éventuellement secondairement généralisées.

D'autres arguments en faveur d'une origine corticale sont apportés par la neuroradiologie avec la présence d'une lésion du cortex moteur controlatéral à la secousse musculaire. Il existe également des arguments en imagerie métabolique avec la présence d'une hyperperfusion corticale ictale (Katz et al., 1990). La magnétoencéphalographie (MEG) a également été utilisée avec pertinence et comparée aux données de l'EEG et de l'électrocorticographie, avec des données neurophysiologiques concordantes (Shigeto et al., 1997).

Enfin, les autopsies de certains patients souffrant d'EPC ont également démontré dans une proportion élevée de cas des lésions primaires du cortex moteur (Thomas et al., 1977).

Cependant il est vraisemblable que les mécanismes de l'EPC soient plus complexes. Certains (Guerrini, 2009), impliquent des boucles cortico-sous-corticales, le cortex moteur étant bien le générateur de l'EPC, les régions sous-corticales intervenant sur la prolongation et surtout sur la modulation de l'expression critique.

4- Etiologies

L'EPC est dans la grande majorité des cas et par essence une épilepsie symptomatique.

De nos jours de nombreuses étiologies ont pu être associées à cette EPC (**tableau 1**). Chez l'enfant, reste prépondérant le rôle de l'encéphalite de Rasmussen, qui se rapproche plus d'une entité syndromique autonome que d'une épilepsie symptomatique.

Chez l'adulte, les causes vasculaires et tumorales sont majoritairement responsables, puis viennent les troubles métaboliques (Belluzzo et al., 2011; Parker et al., 2012; Placidi et al., 2001) notamment les hyperglycémies sans cétose (Huang et al., 2005; Sinha et Satishchandra, 2007), les anomalies du développement cortical (dysplasies corticales focales) (Tezer et al., 2008), les pathologies inflammatoires (Aktekin et al., 2006; Anand et al., 2013), la maladie de Creutzfeldt-Jakob (Lee et al., 2000) les causes infectieuses (Bartolomei et al., 1999; Kravljanac et Jovic, 2011; Yeh et Wu, 2008). Les pathologies dégénératives multi-systèmes, notamment les mitochondriopathies et le syndrome d'Alpers rendent compte d'étiologies rares (Veggiotti et al., 1995; Wolf et al., 2009).

Pour une part non négligeable de patients, l'étiologie ne peut être déterminée (Löhler et Peters, 1974; Oguni et Andermann, 2011).

La fréquence des différentes étiologies semble varier selon les études, avec une prévalence régionale marquée des causes métaboliques et notamment des hyperglycémies sans cétose dans les pays asiatiques (Phabphal et al., 2012; Sinha et Satishchandra, 2007).

Le syndrome de Rasmussen est une étiologie tout à fait singulière, du fait de sa sémiologie, de son évolution et de sa prise en charge thérapeutique. Cette entité dévastatrice a été initialement décrite chez l'enfant (Rasmussen et al., 1958). Elle associe un déficit neurologique lentement progressif, avec une hémiparésie, des troubles cognitifs, une hémianopsie latérale homonyme, des troubles du langage en cas d'atteinte de l'hémisphère

dominant. Une épilepsie partielle uni-hémisphérique très sévère, d'expression polymorphe est constante: crises partielles simples motrices, sensibles, visuelles, crises partielles secondairement généralisées, crises partielles complexes. L'EPC est retrouvée dans 56 à 92% des cas (Bien et al., 2002; Granata, 2003; Honavar et al., 1992; Oguni et al., 1991). L'imagerie cérébrale montre une atrophie hémisphérique strictement unilatérale lentement progressive. Un ralentissement de l'électrogenèse uni-hémisphérique est retrouvé sur l'EEG, plus ou moins associé à des anomalies paroxystiques, et à des crises à début uni-hémisphérique. La biopsie cérébrale, qui n'est pas obligatoire pour le diagnostic, retrouve des lésions d'encéphalite avec une infiltration lymphocytaire et une activation nodulaire microgliale. Le syndrome de Rasmussen a également été décrit chez l'adolescent et l'adulte jeune, rendant compte d'environ 10% des cas (Bien et al., 2002; Oguni et al., 1991).

L'évolution est toujours péjorative chez l'enfant avec une sévérité et une fréquence des crises qui augmentent, ainsi qu'une détérioration neurologique progressive. La physiopathologie n'est pas encore élucidée, un mécanisme auto-immun étant admis (Bien et al., 2005). Il n'est toujours pas clairement établi pourquoi le syndrome de Rasmussen est une affection qui ne concerne exclusivement qu'un seul hémisphère (Bien et al., 2005).

Tableau 1 Etiologies de l'EPC**Causes Tumorales**

Gliomes
Méningiomes
Métastases cérébrales
Paranéoplasiques

Causes Vasculaires

Infarctus cérébraux
Hémorragies parenchymateuses
Hémorragies méningées
Vascularites
Thrombophlébites cérébrales
Malformations artério-veineuses

Causes Métaboliques

Hyperglycémies sans cétose
Hypocalcémies
Acidocétose diabétique
Pathologies mitochondriales
Syndrome d'Alpers
Maladie de Kufs
Encéphalopathie hépatique
MELAS

Causes Congénitales

Dysplasies focales
Hémimégalencéphalies
Polymicrogyrie
Sclérose tubéreuse
Maladie de Sturge-Weber

Causes Inflammatoires

SEP
Behçet
LED
Gougerot-Sjögren
Encéphalite rhumatoïde
Neurosarcoïdose
PESS
Rasmussen

Causes Infectieuses

Méningites tuberculeuses
Encéphalite à VIH
LEMP
Neurocysticercose
Maladie de Creutzfeldt-Jakob
Abcès
Encéphalites virales
RTBE
Maladie des griffes du chat
Dengue

Causes Traumatiques

Hématome sous-dural
Hématome extra-dural
Hémorragie méningée
Hématome intracérébral

SEP: sclérose en plaques, LED: lupus érythémateux disséminé, PESS: panencéphalite sclérosante subaiguë, LEMP: leucoencéphalopathie multifocale progressive, RTBE: Russian tick born encephalitis

5- Prise en charge thérapeutique

Lorsqu'elle est curable, le traitement de la cause est la pierre angulaire du traitement de l'EPC.

Malheureusement, l'EPC est souvent réfractaire aux différents traitements antiépileptiques. Les médicaments les plus utilisés en première intention sont le valproate (VPA), la carbamazépine (CBZ), la phénytoïne (PHT) et le clonazepam (CZP), puis le levetiracetam (LEV) et le topiramate (TPM) (Cock et Shorvon, 2002). Une polythérapie est souvent requise. Cependant aucune étude contrôlée comparant l'efficacité des antiépileptiques, isolément ou en association, n'est disponible. Des antimyocloniques peuvent être utilisés, notamment le piracetam (Wieser et Chauvel, 2005).

Dans les étiologies inflammatoires, des bolus de corticoïdes par voie intraveineuse (IV), ou des immunoglobulines polyvalentes IV, peuvent faire preuve d'efficacité.

La stimulation magnétique transcrânienne répétitive (rTMS) pourrait également réduire l'hyperexcitabilité due aux lésions corticales dans l'EPC (Misawa et al., 2005).

La pose d'un stimulateur du nerf vague (SNV) a été proposée (Marras et al., 2013) chez 4 patients avec une diminution de l'intensité et de la fréquence des secousses chez 3 patients et un arrêt de l'EPC chez un patient.

Les traitements chirurgicaux peuvent être proposés dans le cadre de la prise en charge thérapeutique étiologique, comme dans le cas typique d'une exérèse tumorale. La chirurgie peut également être proposée en cas d'EPC réfractaire invalidante, dans le cadre d'une chirurgie de l'épilepsie. Parfois une résection focale peut être proposée (Caraballo et al., 1999) au prix de séquelles motrices (Desbiens et al., 1993). Les transections sous-piales peuvent être réalisées dans le cadre de dysplasies corticales focales (Molyneux et al., 1998; Sawhney et al., 1995).

Dans le cas particulier du syndrome de Rasmussen, crises partielles et EPC sont toujours pharmacorésistantes. Une prise en charge neurochirurgicale est souvent indispensable. L'hémisphérectomie (Vining et al., 1997) et les transections sous-piales (Sawhney et al., 1995) ont été les premières prises en charge neurochirurgicales proposées. Cependant, l'hémisphérotomie a montré de meilleurs résultats et de moindres complications que les hémisphérectomies radicales, et est actuellement considérée comme le traitement de choix du syndrome de Rasmussen (Granata et al., 2014). La chirurgie peut évidemment majorer les séquelles : hémiplégie spastique, hémianopsie latérale homonyme et aphasie en cas d'atteinte de l'hémisphère dominant. L'indication neurochirurgicale est donc à considérer selon le degré de détérioration neurologique et l'évolutivité de la pathologie. Certains auteurs privilégient une intervention précoce (Vining et al., 1997), d'autres une intervention tardive (Bien et al., 2005; Honavar et al., 1992; Rasmussen, 1983). La corticothérapie peut être proposée sous forme de bolus IV avec relai par voie orale, ainsi que dans le traitement ponctuel des états de mal par bolus de corticoïdes IV (Hart et al., 1994). Les immunoglobulines polyvalentes IV peuvent être également proposées, notamment dans les formes moins évolutives de l'adulte (Bien et al., 2005; Granata, 2003; Hart et al., 1994). Les plasmaphérèses (Granata, 2003) et le tacrolimus (Bien et al., 2004) ont aussi montré une certaine efficacité.

Récemment, des auteurs (Walker et al., 2013) ont montré chez le rongeur présentant une EPC, l'efficacité de la thérapie génique, obtenant sa guérison.

6- Objectif

Le but de ce travail rétrospectif, réalisé sur une période de 24 ans, est de préciser la description sémiologique de l'EPC à partir de documents vidéo-EEG (VEEG), d'analyser la prise en charge thérapeutique, de colliger les différentes étiologies et d'évaluer le pronostic des patients. Il n'y a dans la littérature qu'une seule étude documentée en VEEG (Bien et Elger, 2008). Elle comporte 16 patients dont 11 porteurs d'une EPC et 5 patients présentant d'autres types de mouvements anormaux continus. Les données que nous aurons recueillies seront comparées à celles de la littérature.

II- PATIENTS ET METHODES

Cette étude rétrospective a été menée dans l'unité d'épileptologie du service de neurologie adulte du CHU de Nice sur une période de 24 ans.

En termes de définition de l'EPC, nous avons retenu la définition proposée par Obeso et al. en 1985 : « Secousses spontanées régulières ou irrégulières, correspondant à un myoclonus focal d'origine corticale, éventuellement aggravées par l'action ou un stimulus sensitif. Ces secousses sont confinées à une partie du corps, et durent des heures, des jours ou des semaines.

Le critère principal d'inclusion était un diagnostic d'EPC selon la définition ci-dessus, documenté en vidéo-EEG durant au moins une heure, incluant au moins 8 dérivations EEG et 2 dérivations EMG.

Les autres critères d'inclusion participaient à affirmer le caractère cortical de l'EPC, avec au moins un des éléments suivants :

- la présence d'une activité paroxystique controlatérale corrélée en EEG de surface ou moyennage rétrograde (MR)
- la présence de crises partielles motrices de même territoire
- la présence en imagerie cérébrale d'une lésion corticale épileptogène impliquant la région centrale controlatérale

Les critères d'exclusion étaient :

- l'absence de certitude du diagnostic d'épilepsie partielle continue
- le manque de données cliniques
- l'insuffisance des données paracliniques
- l'absence d'imagerie cérébrale

- l'absence de consentement éclairé des patients ou de leur représentant légal pour exploiter les données vidéo-EEG (**annexe 1**)

Les patients ont été sélectionnés à partir de la base de données d'épileptologie, établie depuis 1990, en recherchant comme mots-clés « épilepsie partielle continue » ou « Rasmussen » ou « Kojewnikow ».

1- Données socio-démographiques

Les données démographiques, anamnestiques, cliniques ont été recueillies dans les dossiers médicaux papiers des patients, dans la base de données vidéo-EEG du service d'épileptologie, ainsi que sur les dossiers médicaux informatisés des patients intégrés dans le réseau informatique du CHU de Nice. Le sexe, l'âge de début de l'EPC, les antécédents médicaux et plus particulièrement les antécédents d'épilepsie partielle ont été recueillis.

2- Données électro-cliniques

2.1- Présentation clinique

La topographie, la régularité ou l'irrégularité, la fréquence, la présence d'un facteur déclenchant (action ou stimulus sensitif) ont été étudiées. L'examen neurologique a été recensé. La survenue d'autres types de crises épileptiques a été recherchée avant, pendant ou après l'EPC.

2.2- Etude analytique

La description sémiologique de l'EPC présentée par chaque patient a été réalisée en reprenant l'ensemble des données vidéo-EEG.

Les tracés EEG et polygraphiques ont été recherchés dans les dossiers médicaux des patients (vidéos analogiques, tracés papiers) ou dans la base de données d'explorations vidéo-EEG du service d'épileptologie (vidéo et tracés numériques).

Les éléments qui ont été pris compte sont : la présence d'anomalies focales corrélées aux secousses musculaires, leur topographie, leur morphologie, leur fréquence, leur périodicité, leur latence mesurée ou estimée ; la présence d'anomalies focales non corrélées aux secousses musculaires ; la présence d'anomalies diffuses.

Un moyennage rétrograde a été réalisé lorsque les données polygraphiques comportaient des enregistrements numériques exploitables par le programme System Plus-Evolution (Société Micromed®, Mogliano Veneto, Italie). La technique a consisté à positionner des marqueurs sur le tracé EMG, au début de chaque myoclonie, sur environ 50 évènements musculaires. Un moyennage a ensuite été réalisé sur une période d'une seconde (0,5s avant et 0,5s après le marqueur), afin d'extraire sur le tracé EEG, un évènement paroxystique corrélé précédant la myoclonie. Une cartographie d'amplitude a été réalisée à partir des moyennages rétrogrades pour lesquels une pointe focale avait été mise en évidence.

3- Bilan étiologique

L'étiologie de l'EPC a été recherchée, à partir de données anamnestiques, radiologiques, biologiques et anatomo-pathologiques.

3.1- Imagerie

Les imageries cérébrales (scanner ou IRM) ont été recherchées dans les dossiers médicaux papiers des patients ainsi que sur le réseau informatique médical du CHU de Nice dans le cas d'imageries réalisées après 2007.

Les éléments étudiés à partir de ces imageries ont été leur normalité ou non, la présence de lésions focales pouvant être corrélées avec la symptomatologie, la présence de lésions focales non corrélées avec la symptomatologie ou la présence de lésions diffuses.

Les explorations isotopiques, tomographie par émission de positons (PET) ou tomographie d'émission monophotonique (SPECT), réalisées chez certains patients, ont également été recensées.

3.2- Biologie

Des paramètres biologiques : glycémie, natrémie, calcémie, créatininémie, urémie, bilan hépatique (ASAT, ALAT, GGT), CRP, CPK, analyses du LCR ont été rapportés par les dossiers médicaux papiers et le réseau informatique médical du CHU de Nice pour les patients ayant eu des bilans biologiques à partir de 2007.

4- Prise en charge thérapeutique et évolution

L'évolution a été caractérisée par la durée de l'EPC, la prise en charge thérapeutique : les traitements efficaces et inefficaces, la durée de suivi, la survenue de récurrence, l'évolution de l'éventuelle pathologie sous-jacente, la survenue du décès.

III- RESULTATS

1- Données socio-démographiques

Trente-trois dossiers de patients ont été identifiés, car consignés en tant que diagnostic d'EPC ou syndrome apparenté.

Vingt-huit patients ont été inclus : 13 hommes et 15 femmes.

Cinq patients ont été exclus, 4 par insuffisance de données concernant la clinique, l'imagerie, l'EEG ou l'évolution, 1 par absence de certitude du diagnostic d'EPC.

L'âge de début moyen est de 51,6 ans (14-87 ans), avec une médiane de 54,5 ans.

Parmi les antécédents notables, ont été retrouvés : des lésions cérébrales fixées (neurovasculaires ou post-traumatiques), des tumeurs, la présence d'un diabète, des pathologies infectieuses, des pathologies auto-immunes.

Les antécédents de chaque patient sont détaillés dans le **tableau 2**.

Au moment du diagnostic d'EPC, 9 patients présentent déjà une maladie épileptique traitée.

Pour 11 patients, des crises épileptiques partielles motrices et/ou sensitives ont précédé l'EPC de quelques heures à quelques jours.

Pour 8 patients, l'EPC a été inaugurale.

Tableau 2 : Données socio-démographiques et antécédents médicaux

Patient	Sexe	Âge début	Antécédents
1	M	33	Endocardite bactérienne, méningoencéphalite
2	M	63	Carcinome épidermoïde pulmonaire avec métastase cérébrale, épilepsie partielle symptomatique
3	F	32	Oligodendrogliome grade 2, épilepsie partielle symptomatique
4	F	22	Epilepsie partielle
5	M	45	VIH
6	M	71	HTA
7	F	74	Epilepsie post-vasculaire, AVC hémorragique, syndrome démentiel
8	M	65	IDM, HTA
9	F	54	Hypothyroïdie, HTA
10	M	62	Adénocarcinome colique métastatique (pulmonaire, hépatique, cérébral)
11	F	87	HTA
12	M	66	Aucun
13	F	33	Hématome sous-dural post-traumatique opéré
14	F	58	Adénocarcinome épidermoïde de l'oropharynx
15	F	41	Cirrhose hépatique alcoolique, maladie de Biermer
16	M	56	AVC ischémique sylvien gauche, endartériectomie carotide interne gauche
17	F	62	Chirurgie CLE, méningo-encéphalite nosocomiale
18	M	55	Epilepsie partielle, HTA
19	F	61	Psychose
20	F	70	Diabète insulino-dépendant, pancréatite chronique alcoolique, hépatite C
21	F	57	HTA, maladie de Basedow
22	M	51	Adénocarcinome bronchique
23	M	43	Epilepsie partielle
24	M	39	Epilepsie partielle pharmacorésistante
25	M	34	Alcoolisme sevré
26	F	61	HTA, diabète type 2, myxome de l'oreillette gauche
27	F	35	Syndrome de Rasmussen, épilepsie partielle, lésion fronto-calleuse gauche opérée, dysthyroïdie
28	F	14	Syndrome de Rasmussen, épilepsie partielle

VIH : virus de l'immunodéficience humaine, IDM : infarctus du myocarde, HTA : hypertension artérielle, CLE : canal lombaire étroit, AVC : accident vasculaire cérébral

2- Données électro-cliniques

Dans un premier temps, les caractéristiques cliniques de l'EPC et de l'examen neurologique des patients sont présentées, ainsi que les manifestations critiques associées.

Dans un deuxième temps, l'analyse des VEEG de chaque patient est réalisée, comprenant une description sémiologique détaillée de l'EPC et sa corrélation à la polygraphie EEG-EMG.

Des extraits pertinents des VEEG sont présentés sur le DVD joint (**annexe 2**).

Les résultats du moyennage rétrograde lorsqu'il a pu être réalisé sont intégrés dans cette analyse.

2.1- Présentation clinique

Les données cliniques de nos 28 cas sont résumées dans le **tableau 3**.

24 patients (85,7%) ont présenté un myoclonus positif. Un patient (3,6%) a présenté un myoclonus négatif exclusif. Deux patients (7,1%) ont présenté un myoclonus mixte impliquant le même membre, et un patient (3,6%) a présenté un myoclonus négatif du membre supérieur contemporain d'un myoclonus positif de la paupière. Vingt et un patients (75%) ont présenté des crises partielles motrices de même topographie que l'EPC.

Les myoclonies sont latéralisées à droite chez 16 patients (57,1%), à gauche chez 9 patients, (32,2%), bilatérales chez 3 patients (10,7%), pouvant toucher le membre supérieur, le membre inférieur, la face, la sphère oro-pharyngée, ou associer plusieurs sites.

Le membre supérieur est le plus souvent touché (17 patients soit 60,7%).

Le rythme des myoclonies est régulier chez 12 patients (42,9%), irrégulier chez 16 patients (57,1%).

La fréquence moyenne des clonies est de 58,2/min (0,97 Hz) avec des extrêmes allant de 3 à 180/min (0,05 à 3 Hz), et une médiane de 44/min (0,73 Hz).

Des facteurs favorisants ont été rapportés chez 9 patients : la stimulation tactile (2 patients) ; l'action : protrusion de la langue, parole, mouvement volontaire du membre impliqué (3 patients), mobilisation passive du membre impliqué (1 patient) ; le maintien de l'attitude (2 patients), l'hyperpnée (1 patient).

L'examen neurologique est anormal chez 20 patients (71,4%) : paralysie faciale centrale (7 patients), hémiparésie ou hémiplégie (7 patients), monoparésie (7 patients dont 6 au membre supérieur), aphasie (4 patients), trouble de déglutition (1 patient), héminégligence (1 patient), paraplégie (1 patient), syndrome pyramidal hémicorporel (1 patient), extinction sensitive (1 patient), extinction visuelle (1 patient), déviation oculocéphalique (1 patient).

Chez 23 patients (82,1%), l'EPC est associée à d'autres types de crises : crises tonico-cloniques généralisées (5 patients), crises partielles simples somatomotrices (17 patients), crises partielles somatomotrices secondairement généralisées (7 patients), crises partielles simples somatosensitives (2 patients), crises partielles complexes (4 patients), états de mal partiels moteurs (5 patients), crises gélastiques (1 patient), crises visuelles (1 patient), état de mal confusionnel (1 patient).

Cinq patients (17,9%) n'ont pas présenté d'autre type de crises.

Les manifestations critiques associées sont résumées dans le **tableau 4**.

Tableau 3 Données cliniques

Patients	Topographie	Type myoclonus	Latéralité	Facteur favorisant	Fq(/min)	Régularité	Déficit neurologique
1	langue, oropharynx	positif	bilatérale		60	oui	PFC D
2	MS, face	positif	D		40	non	parésie brachio-faciale D, aphasie
3	langue, oropharynx, face	positif	D	hyperpnée	42	non	PFC D
4	MS, face	positif et négatif	D		120	non	/
5	MS	positif	D	stimulation tactile	20	non	/
6	MS, MI	positif	G		46	oui	/
7	flanc	positif	D		36	non	/
8	face	positif	G		28	non	parésie brachio-faciale G, hémiparésie G
9	langue	positif	bilatérale	protrusion	26	non	PFC G
10	MI	positif	D		80	non	hémiparésie, HLH D
11	MI, face	positif	D	parole	54	non	hémiparésie D, aphasie
12	MS	positif	D	mouvement	108	oui	/
13	MS	positif	G		60	oui	hémiparésie G ancienne
14	face	positif	G		34	non	parésie brachio-faciale G
15	MS	positif	D		68	non	hémiparésie D, aphasie
16	MS	positif	D	stimulation tactile	12	oui	monoparésie MS D
17	langue, face	positif	D		74	oui	parapésie, parésie MS D, aphasie
18	MI	positif	D		40	non	monoparésie MI D
19	MS	positif	D		68	oui	syndrome pyramidal D
20	MI	positif	G		60	oui	monoparésie MI G, hypoesthésie G
21	MS	positif	G		3	non	monoparésie MS G, extinction sensitive G, DOC D
22	MS	mixte	G	attitude	60	non	/
23	MS	mixte	G		180	oui	/
24	MS	positif	D		100	non	/
25	MS	négatif	bilatérale	attitude	30	non	/
26	MI	positif	G		120	oui	monoparésie MS G
27	MS	positif	D		30	non	extinction visuelle D
28	MI, MS	positif	D		30	non	hémiparésie D

MS : membre supérieur, MI : membre inférieur, D : droit(e), G : gauche, DOC : déviation oculocephalique, / : absence de déficit neurologique, PFC : paralysie faciale centrale, Fq : fréquence

Tableau 4 Manifestations critiques associées

Patients	CP somatomotrices	CP somatomotrices secondairement G	CP complexes	CTCG	EM partiel moteur	CP somato sensibles	crises gélastiques	crises visuelles	EM confusional
1				X					
2	X				X				
3	X	X							
4	X		X						X
5		X				X			
6	X								
7				X					
8									
9	X								
10									
11	X		X						
12	X								
13		X							
14									
15	X								
16	X				X				
17	X			X					
18	X	X							
19	X				X				
20									
21	X		X						
22									
23	X	X							
24	X			X	X				
25				X	X				
26	X								
27	X	X					X	X	
28		X	X			X			

CP : crises partielles, CTCG : crises tonico-cloniques généralisées, EM : état de mal, G : généralisées

2.2- Etude analytique

L'étude vidéo-EEG de chaque patient a permis une description détaillée de la symptomatologie de l'EPC et des corrélations pertinentes entre données EEG et données EMG.

Un moyennage rétrograde a pu être réalisé à partir des polygraphies de 12 patients, dont 3 ont été contributifs.

Patient 1

Homme, 33 ans, EPC post-AVC ischémique (**vidéo1**).

Myoclonies positives linguales et palatales rythmiques, avec lors de la protrusion de la langue de mouvements amples de va-et-vient avec une périodicité de 3-4 secondes.

L'étude polygraphique (**figure 1**) met en évidence des ondes biphasiques à 2 Hz, d'une amplitude de 40 μ V, temporales antérieures gauches, corrélées aux myoclonies positives.

Le moyennage rétrograde met en évidence une onde biphasique précédant la clonie de 160 millisecondes (ms).

Cette EPC pharmacosensible a duré 5 heures (h), et n'a pas récidivé.

Patient 2

Homme, 63 ans, EPC secondaire à une métastase cérébrale (**vidéo 2**).

Myoclonies positives intéressant le membre supérieur et l'hémiface droite, avec implication des muscles fléchisseurs du carpe et des doigts entraînant une flexion des doigts et du poignet, ainsi que du muscle frontal droit entraînant un haussement du sourcil, avec une périodicité de 0,5 à 3 secondes, de façon synchrone.

L'étude polygraphique (**figure 2a**) met en évidence des pointes ondes rapides à 3 Hz, d'une amplitude de 120 μ V, centrales gauches, corrélées aux clonies du membre supérieur droit, avec une latence de 90 ms. Sur les dérivations frontales droites, on retrouve un artéfact musculaire correspondant aux clonies hémifaciales droites.

Le moyennage rétrograde (**figure 2b**) retrouve un évènement paroxystique précédant la myoclonie de 90 ms dans la région fronto-centrale gauche. Un artéfact musculaire correspondant aux clonies hémifaciales droites a également été moyenné dans la région fronto-polaire droite, survenant avec une latence de 40 ms. La cartographie d'amplitude montre un évènement central gauche.

La durée de l'EPC a été de 22 jours, pharmacorésistante, avec récurrence de crises partielles somatomotrices.

Patient 3

Femme, 32 ans, EPC secondaire à un oligodendrogliome (**vidéo 3**).

Myoclonies positives régulières bucco-linguales, avec une attraction de la langue vers la droite lors de sa protrusion, mouvements rythmiques de la commissure labiale droite ainsi que de la joue droite par probable implication du muscle orbiculaire de la bouche et du muscle risorius. La fréquence est environ à 1 Hz.

L'étude polygraphique met en évidence des ondes à front raide périodiques à 1 Hz, d'une amplitude de 70 μ V, centrales gauches avec opposition de phase en F3, corrélées aux myoclonies positives bucco-linguales, avec une latence estimée à 200 ms. La périodicité est comprise entre 2 et 4 secondes.

La durée de l'EPC a été de 2 jours, pharmacorésistante, avec récurrence de crises partielles somatomotrices.

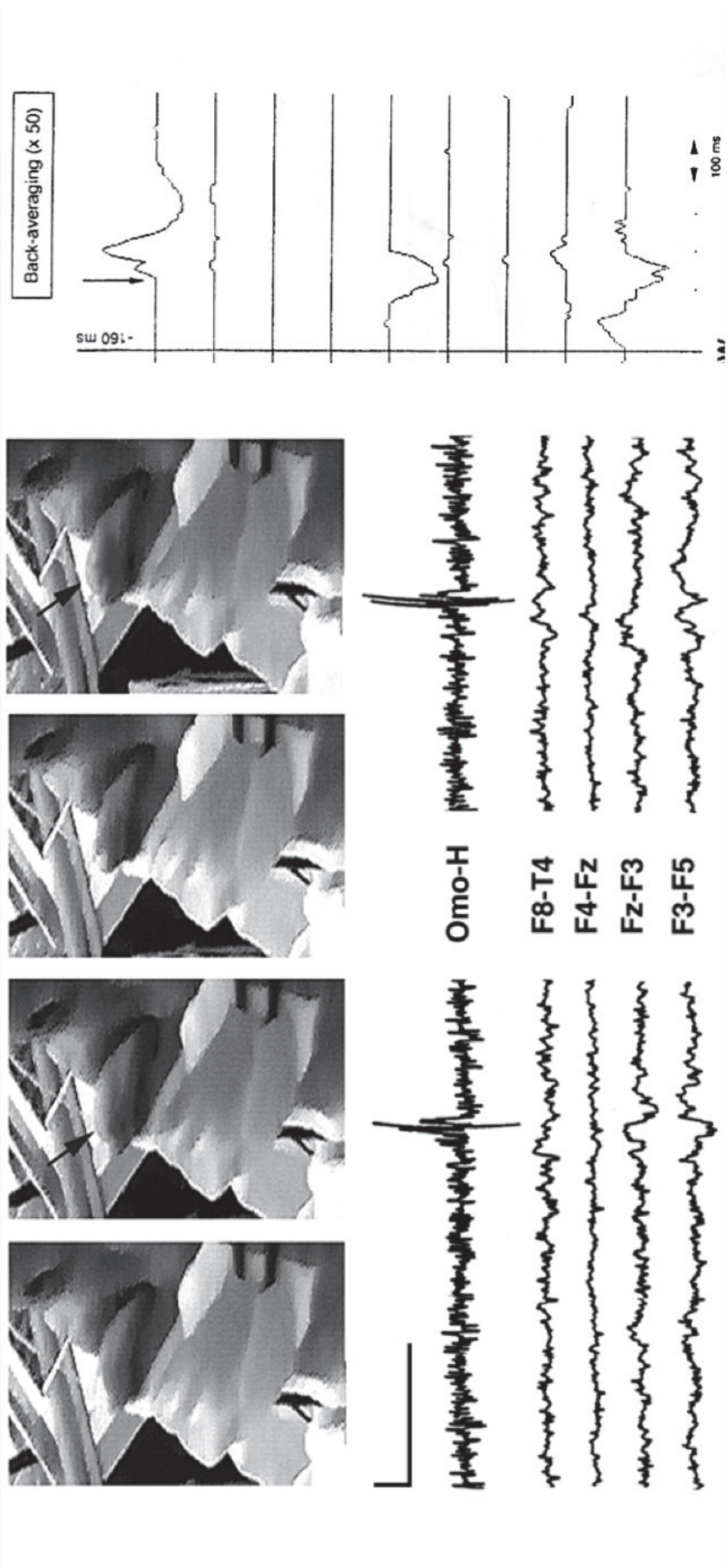


Figure 1 Polygraphie EEG-EMG et moyennage rétrograde du patient 1
 EEG : montage longitudinal, EMG Omo-H : muscle omo-hyoïdien




Figure 2a Polygraphie EEG-EMG du patient 2

EEG : montage longitudinal, EMG 1 : muscles fléchisseurs du poignet droit, EMG 2 : muscles extenseurs du poignet droit,

1 carreau = 500 ms et 100 µV

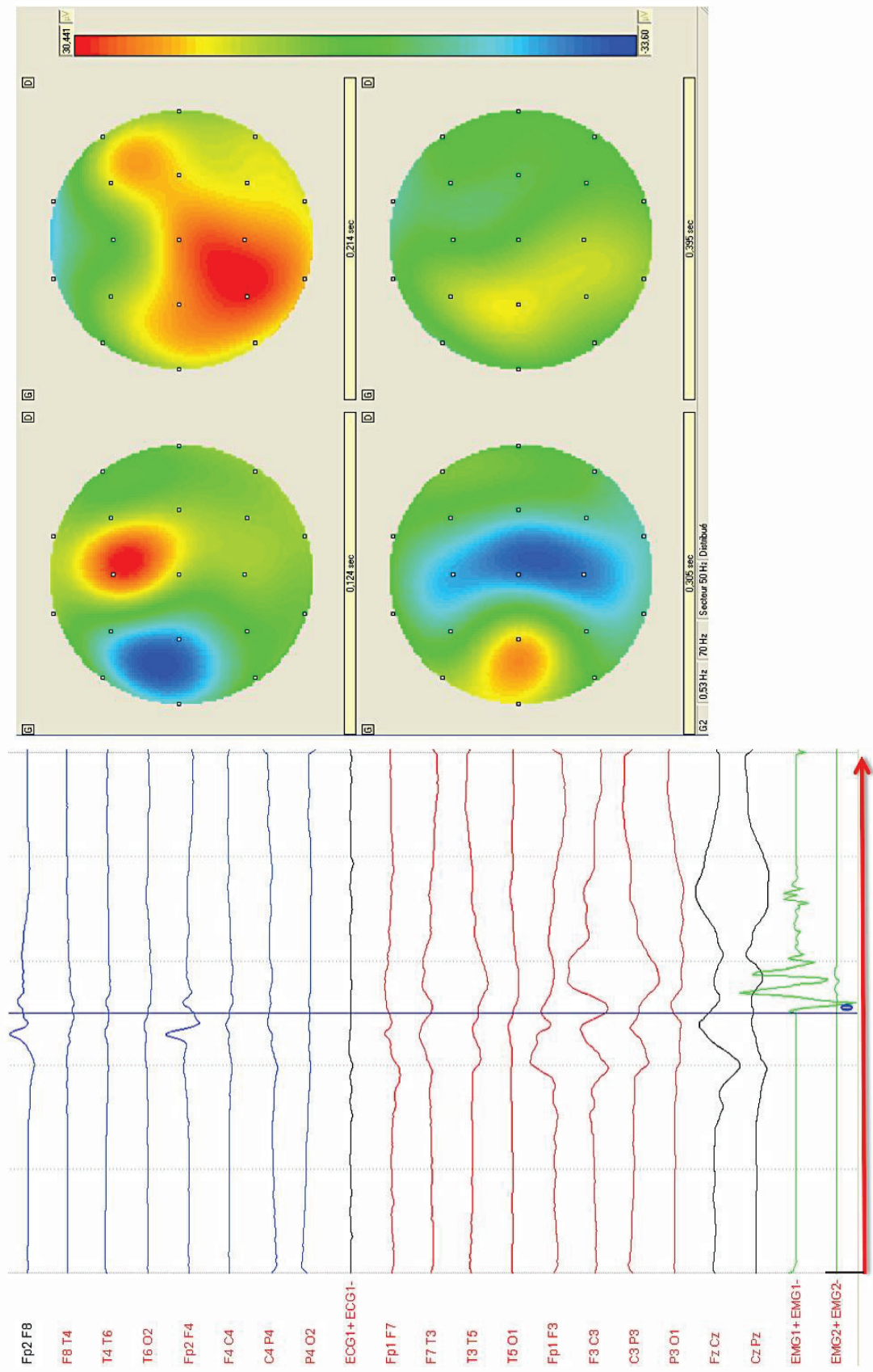


Figure 2b Moyennage rétrograde et cartographie d'amplitude du patient 2
1 seconde représentée par la flèche rouge, 50 μV /division

Patient 4

Femme, 22 ans, EPC d'étiologie indéterminée (**vidéo 4**). Une dysplasie corticale est probable.

Myoclonus négatif irrégulier, ample, de la main droite lors de la manœuvre de Barré survenant toutes les 1 à 4 secondes, concomitant mais asynchrone de myoclonies positives sourcilières moins amples, rapides d'une fréquence d'environ 0,5 Hz, intéressant le muscle frontal et entraînant un haussement du sourcil droit.

L'étude polygraphique (**figure 3**) met en évidence des ondes thêta triangulaires rythmiques peu amples, centrales gauches, corrélées aux myoclonies sourcilières, dont la latence ne peut être estimée. Dans les régions fronto-polaires bilatérales, sont retrouvés des artéfacts musculaires correspondant aux myoclonies sourcilières, présents également sur l'électro-oculogramme. Présence d'un myoclonus négatif de la main droite se traduisant sur le tracé EMG par un silence électrique bref d'environ 100 ms, sans corrélation EEG.

La durée de l'EPC a été de 2h, pharmacorésistante, récidivante.

Patient 5

Homme, 45 ans, EPC d'étiologie indéterminée.

Myoclonies positives du pouce droit irrégulières, par contraction des muscles thénariens, avec une extension aux muscles fléchisseurs des doigts lors de l'intensification des secousses, parfois déclenchées par la stimulation tactile, survenant parfois en salves, parfois toutes les 3 à 5 secondes.

L'étude polygraphique (**figure 4**) retrouve des pointes ondes à 5 Hz, d'une amplitude de 100 μ V, centrales gauches, corrélées aux myoclonies positives du pouce droit, avec une latence inférieure à 50 ms, et une période de 1 à 7 s.

Le moyennage rétrograde n'a pas permis de mettre en évidence d'événement paroxystique précédant la myoclonie, mais a cependant mis en évidence une onde lente centrale gauche contemporaine de la clonie du pouce droit.

L'EPC a duré 4 jours, pharmacorésistante, non récidivante.

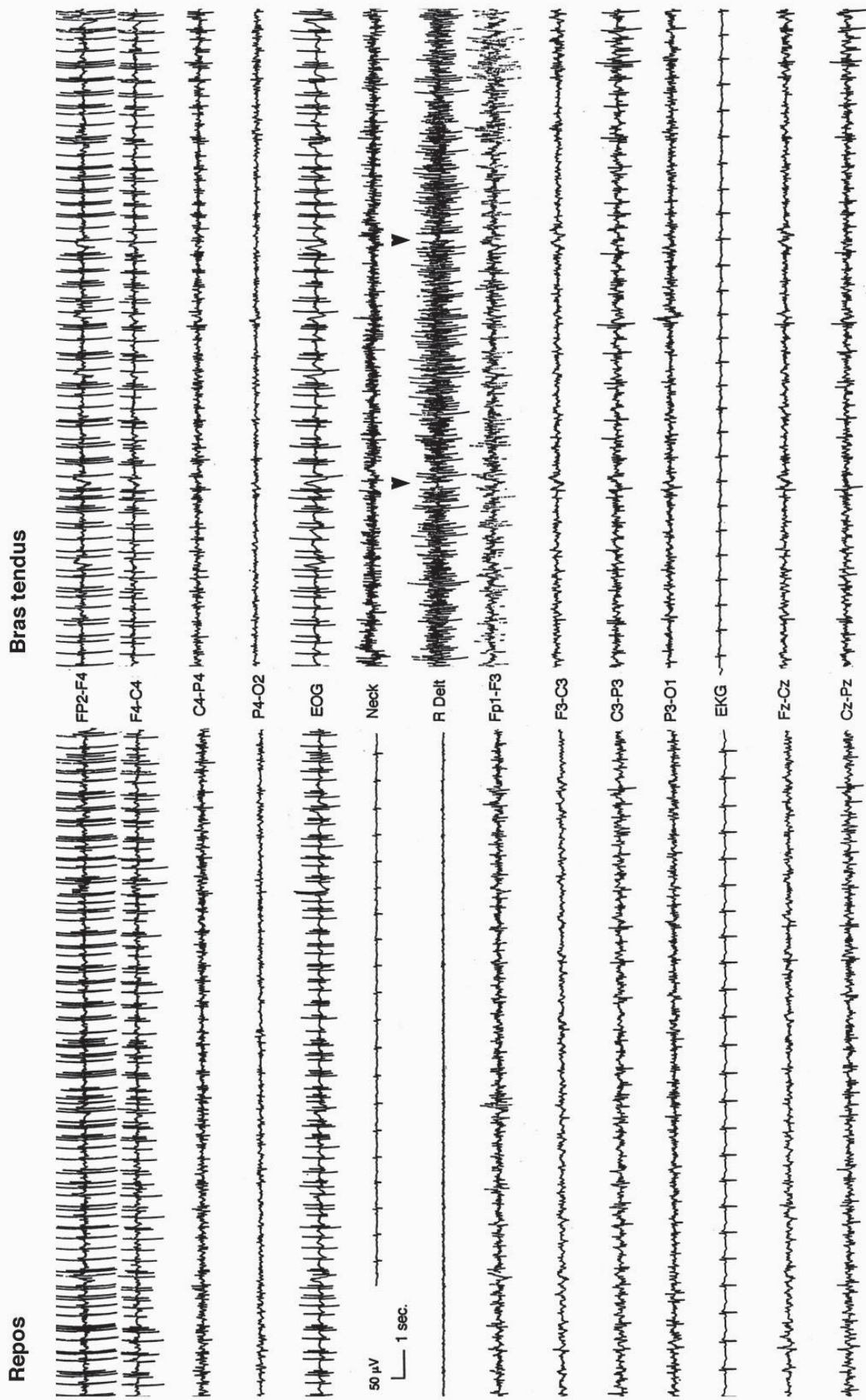


Figure 3 Polygraphie EEG-EMG du patient 4

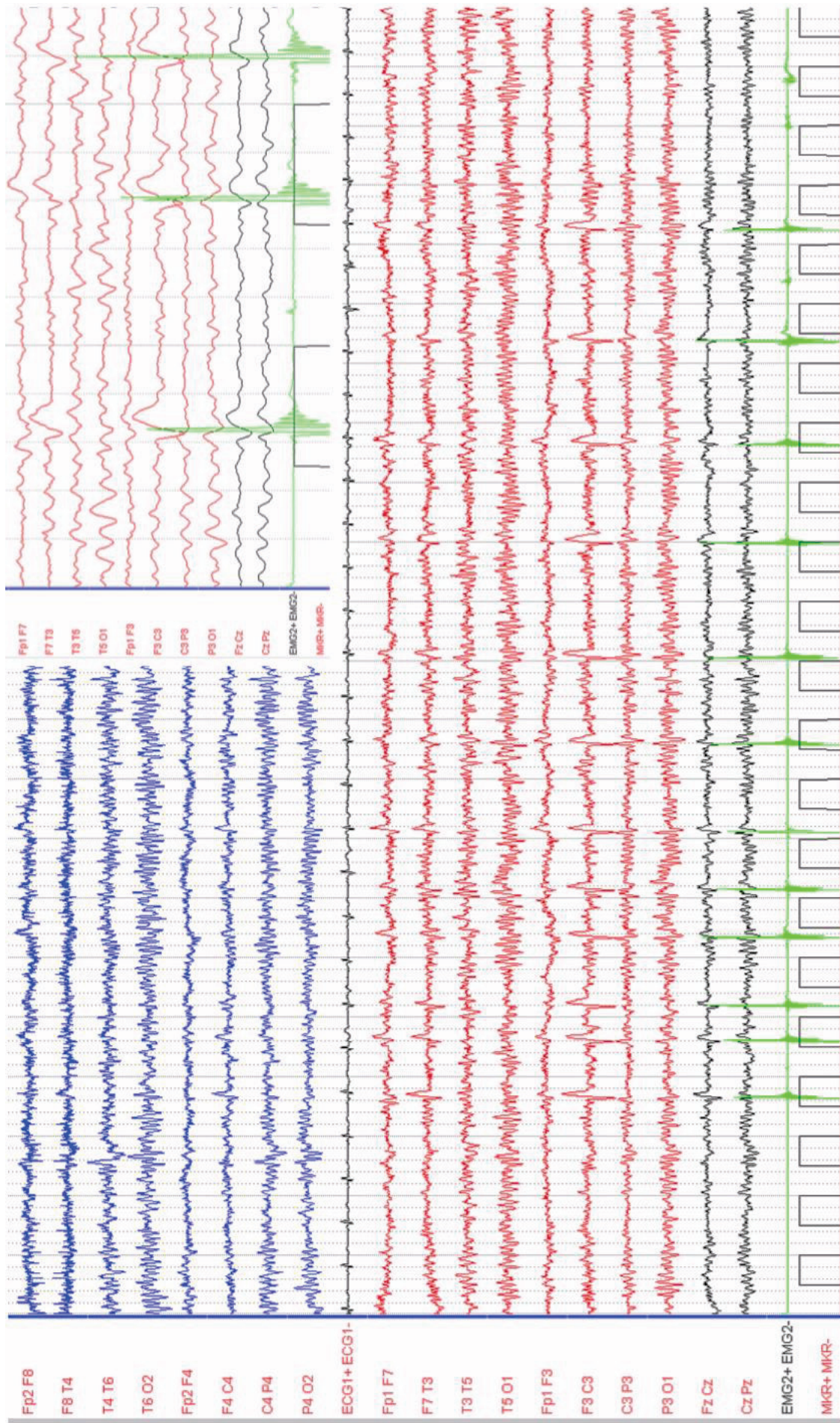


Figure 4 Polygraphie EEG-EMG du patient 5
EMG : muscles thénariens droits, 1 carreau = 500 ms et 100 µV

Patient 6

Homme, 71 ans, EPC secondaire à un oligodendrogliome de grade II (**vidéo 6**).

Myoclonies positives régulières à 0,5 Hz, de la racine du membre supérieur gauche, impliquant essentiellement le muscle triceps avec souvent une extension aux muscles de l'avant-bras entraînant une flexion des doigts.

L'étude polygraphique (**figure 5**) met en évidence un discret foyer lent intermittent central droit, sans activité paroxystique corrélée aux myoclonies.

Le moyennage rétrograde n'a pas mis en évidence d'évènement paroxystique précédant la myoclonie.

L'EPC a duré 5 jours, pharmacorésistante, avec récurrence de crises partielles somatomotrices.

Patient 7

Femme, 74 ans, EPC post-vasculaire (**vidéo 7**).

Myoclonies positives régulières à 0,5 Hz, localisées au niveau du flanc droit, impliquant les muscles abdominaux obliques avec parfois une extension aux muscles abdominaux droits.

L'étude polygraphique (**figure 6**) retrouve des pointes ondes et des poly-pointes ondes lentes, à 1,5 Hz, d'une amplitude de 100 μ V, centrales gauches, avec une période comprise entre 2 et 4 secondes, corrélées aux myoclonies du flanc droit, avec une latence d'environ 200 ms.

Le moyennage rétrograde n'a pas mis en évidence d'évènement paroxystique précédant la myoclonie.

L'EPC a duré 2 jours, pharmacosensible, non récidivante.

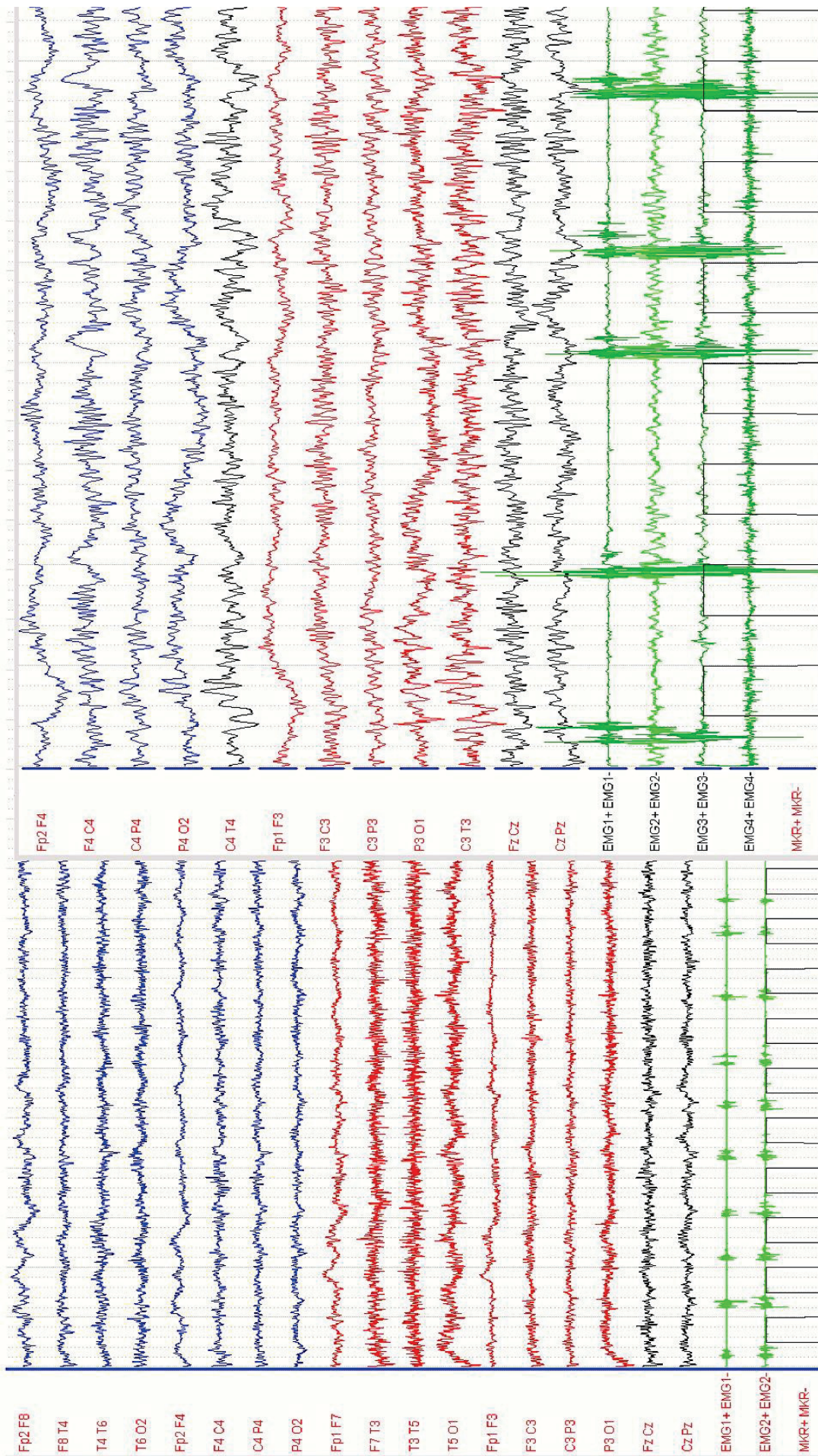


Figure 5 Polygraphie EEG-EMG du patient 6

EEG : montage longitudinal, EMG 1 : deltoïde gauche, EMG 2 : triceps gauche, EMG 3 : muscles fléchisseurs des doigts, EMG 4 : muscles extenseurs des doigts, 1 carreau = 500 ms et 100 μ V

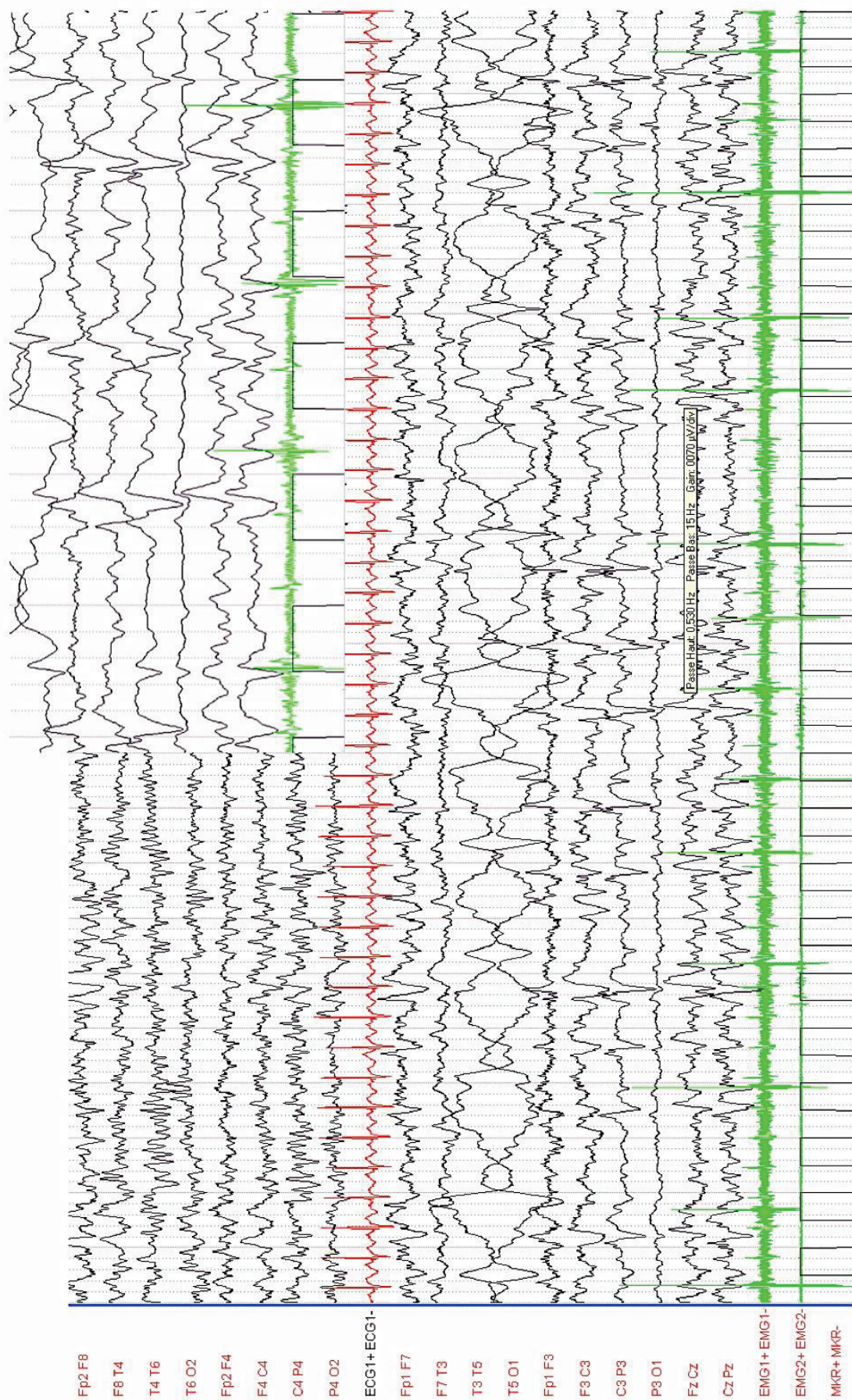


Figure 6 Polygraphie EEG-EMG du patient 7
 EEG : montage longitudinal, EMG 1 : flanc droit, EMG 2 : hypocondre droit, 1 carreau = 500 ms et 70 μ V

Patient 8

Homme, 65 ans, EPC post-AVC ischémique (**vidéo 8**).

Myoclonies positives hémifaciales gauches survenant irrégulièrement, parfois en salves, parfois plus espacées. Elles touchent initialement les muscles zygomatiques et le muscle élévateur de la lèvre supérieure, puis le muscle orbiculaire, le muscle frontal, le muscle corrugateur du sourcil, le muscle procérus gauches et parfois le muscle corrugateur du sourcil droit lorsque les secousses s'intensifient.

L'étude polygraphique (**figure 7**) met en évidence des pointes ondes lentes à 1 Hz, d'une amplitude de 100 μ V, centrales droites, corrélées aux myoclonies hémifaciales gauches avec une latence estimée à moins de 50 ms, avec une périodicité comprise entre 1 et 2 secondes.

L'EPC a duré 4 heures, pharmacosensible, non récidivante.

Patient 9

Femme, 54 ans, EPC secondaire à un oligodendrogliome (**vidéo 9**).

Myoclonies positives linguales, avec attraction de la langue vers la gauche, survenant irrégulièrement, semblant majorées lors de la protrusion de la langue.

L'étude polygraphique ne retrouve pas de corrélation entre l'EEG normal et le tracé EMG.

L'EPC a duré 4 jours, pharmacosensible, avec une récurrence de crise partielle somatomotrice.

Patient 10

Homme, 62 ans, EPC secondaire à une métastase cérébrale (**vidéo 10**).

Myoclonies positives du muscle vaste médial droit, irrégulières, survenant en salves, avec une contraction d'intensité variable.

L'étude polygraphique retrouve un foyer lent thêta central gauche avec une asymétrie de l'activité de fond aux dépens de l'hémisphère gauche. Il n'y a pas de corrélation retrouvée entre le tracé EEG et EMG.

L'EPC a duré 3 jours, pharmacorésistante, n'a pas récidivé.

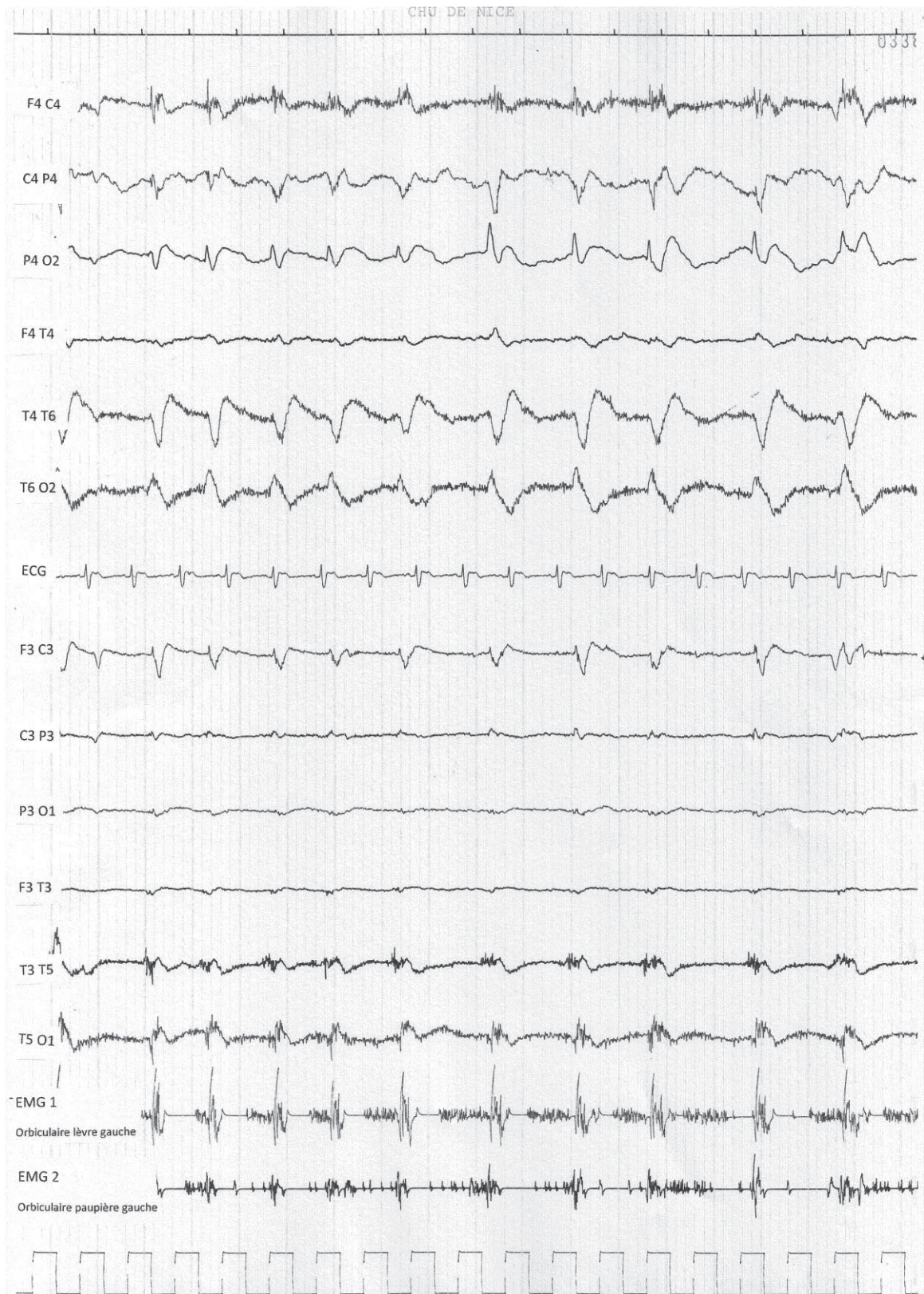

Figure 7 Polygraphie EEG-EMG du patient 8
EEG : montage longitudinal, 1 carreau = 500 ms et 75 μ V

Patient 11

Femme, 87 ans, EPC d'étiologie indéterminée (**vidéo 11**).

Myoclonies positives des muscle vaste latéral droit, sterno-cléido-mastoïdien droit et hémifaciales droites concomitantes. Au niveau facial : les muscles orbiculaire, zygomatique et élévateur de la lèvre supérieure sont impliqués, ainsi que le muscle frontal entraînant une élévation des 2 sourcils. Il existe parfois des contractions de moindre intensité et en salves du muscle orbiculaire de l'œil.

L'étude polygraphique (**figure 8**) retrouve des pointe-ondes à 2,5 Hz, amples à 300 μ V, fronto-centrales gauches corrélées aux clonies avec une latence inférieure à 50 ms. Le moyennage rétrograde n'a pas mis en évidence d'évènement paroxystique précédant la myoclonie.

L'EPC a duré 13 jours, pharmacorésistante, sans récurrence.

Patient 12

Homme, 66 ans, EPC secondaire à un astrocytome fibrillaire de grade II en transformation anaplasique (**vidéo 12**).

Myoclonies positives des muscles thénariens de la main droite réalisant une adduction flexion du pouce, avec parfois extension aux muscles hypothénariens. Les myoclonies sont relativement régulières et rapides, semblant activées par le mouvement, et gênant l'utilisation de la main droite.

L'étude polygraphique retrouve sur le tracé EEG une activité de fond ralentie, plus marquée à gauche, sans corrélation avec le tracé EMG.

L'EPC a duré 6 mois, pharmacorésistante, n'a pas cédé jusqu'au décès du patient.

Patient 13

Femme, 33 ans, EPC post-traumatique (**vidéo 13**).

Myoclonies positives régulières touchant uniquement le 4^{ème} doigt gauche, entraînant un mouvement de flexion de la 2^{ème} phalange sur la 1^{ère} et de la 1^{ère} phalange sur le carpe.

L'étude polygraphique (**figure 9**) retrouve sur le tracé EEG un rythme du volet, des éléments paroxystiques sporadiques de grande amplitude fronto-temporaux droits, sans corrélation avec les secousses enregistrées par l'EMG.

Le moyennage rétrograde n'a pas mis en évidence de paroxysme corrélé aux clonies.

L'EPC a duré 6 jours, pharmacorésistante, n'a pas récidivé.

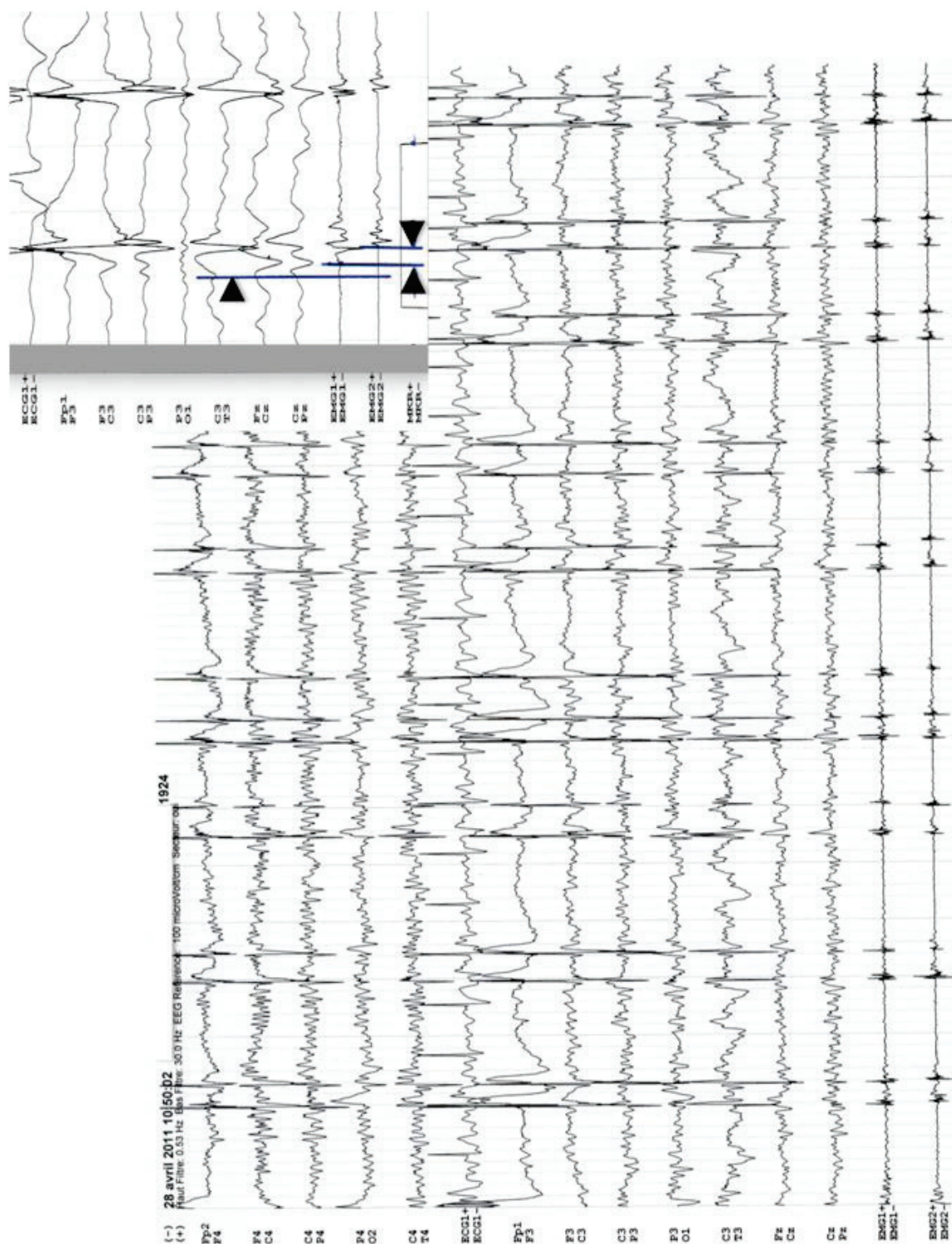


Figure 8 Polygraphie EEG-EMG du patient 11EEG : montage frontal droit, EMG 1 : muscle frontal droit, EMG 2 : muscle vaste latéral droit, 1 carreau = 500 ms

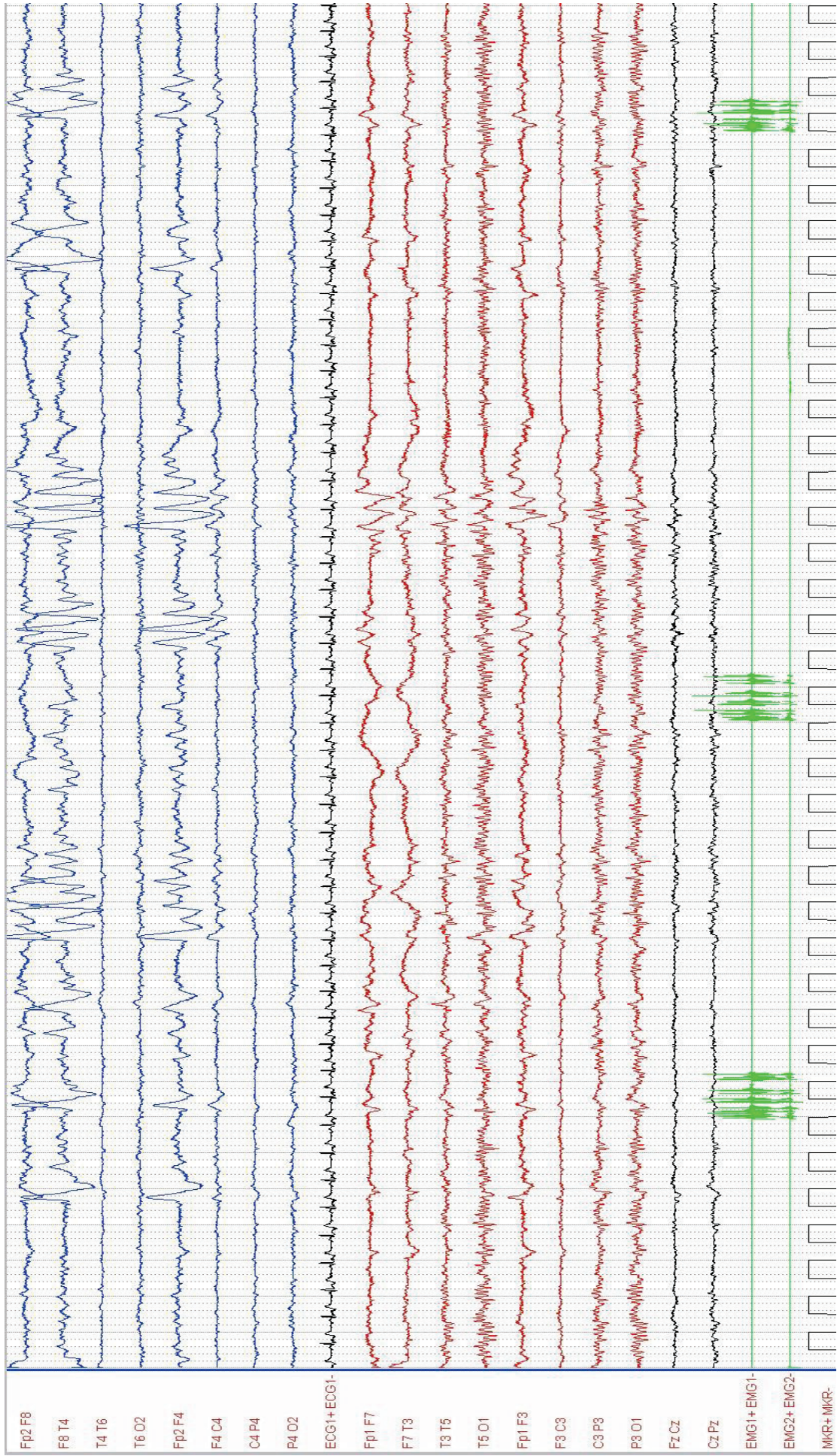


Figure 9 Polygraphie EEG-EMG du patient 13
 EEG : montage longitudinal, EMG 1 et 2 : muscles fléchisseurs des doigts, 1 carreau = 500 ms et 100 µV

Patient 14

Femme, 58 ans, EPC post AVC hémorragique (**vidéo 14**).

Myoclonies positives régulières impliquant le muscle frontal entraînant un haussement des sourcils plus amples à gauche, s'associent rarement des myoclonies au niveau péri-oral gauche.

L'étude polygraphique retrouve en EEG des ondes à front raide, en opposition de phase en P4, d'une amplitude 70 μ V, corrélées aux secousses enregistrées sur l'EMG, avec une latence estimée à 100 ms et une périodicité comprise entre 1 et 2 secondes. Des artéfacts musculaires correspondant aux clonies frontales sont retrouvés sur les dérivations fronto-polaires, plus amples à gauche.

L'EPC a duré 3 jours, pharmacosensible, non récidivante.

Patient 15

Femme, 41 ans, EPC secondaire à une encéphalopathie hépatique (**vidéo 15**).

Myoclonies positives du membre supérieur droit, touchant préférentiellement la racine du membre, avec l'implication des muscles deltoïde, biceps, triceps, s'y associent également des mouvements synchrones de flexion dorsale du poignet. Ces secousses sont irrégulières, survenant parfois en salves, et parfois plus espacées.

L'étude polygraphique retrouve en EEG des ondes à front raide à 1,5 Hz, pseudo-rythmiques, d'une amplitude de 75 μ V, corrélées aux secousses du membre supérieur droit enregistrées sur l'EMG.

Le moyennage rétrograde n'a pas mis en évidence de paroxysme précédant les clonies.

L'EPC a duré 6 jours, pharmacorésistante, il n'y a pas eu de récurrence, l'encéphalopathie hépatique ayant évolué vers un coma, puis un décès.

Patient 16

Homme, 56 ans, EPC post-vasculaire (**vidéo 16**).

Myoclonies positives du membre supérieur droit, avec mouvements de flexion dorsale du poignet et d'abduction du pouce, régulières.

L'étude polygraphique met en évidence des ondes à front raide périodiques, thêta-delta, d'une amplitude de 50 μ V, centrales gauches avec opposition de phase en C4, corrélées aux clonies du membre supérieur droit, avec une latence estimée à 50 ms, et une périodicité de 4 secondes.

L'EPC a duré 7 jours, a été pharmacorésistante. Des crises partielles somatomotrices associées ont récidivé.

Patient 17

Femme, 62 ans, EPC secondaire à une méningo-encéphalite bactérienne (**vidéo 17**).

Myoclonies positives régulières de l'hémiface droite, impliquant le muscle risorius et entraînant un mouvement de rictus droit.

L'étude polygraphique retrouve des ondes à front raide de 2 à 3 Hz, avec une période de 1 seconde, centrales gauches, corrélées aux myoclonies hémifaciales droites. Le montage utilisé ne permet pas de calculer la latence.

Le moyennage rétrograde n'a pas mis en évidence de paroxysme précédant les myoclonies.

L'EPC a duré 5 jours, pharmacosensible. Des crises partielles somatomotrices associées, de même topographie que l'EPC, ont récidivé.

Patient 18

Homme, 55 ans, EPC secondaire à une fistule durale (**vidéo 18**).

Myoclonies positives du pied droit, avec mouvements de flexion du gros orteil et parfois extension aux muscles de la loge antérieure de jambe, irrégulières. Des myoclonies plus intenses peuvent être déclenchées par la mobilisation passive du pied droit, entraînant un clonus épileptoïde.

L'étude polygraphique ne retrouve pas de corrélation entre EMG et EEG, le tracé ne comportant pas d'anomalie hormis des artéfacts musculaires dans les régions temporales bilatérales correspondant à une contraction réflexe des muscles masséters.

Le moyennage rétrograde n'a pas mis en évidence de paroxysme corrélé aux myoclonies.

L'EPC a duré un jour, pharmacorésistante. Il y a eu de nombreuses récurrences de crises partielles somatomotrices associées, de même topographie que l'EPC.

Patient 19

Femme, 61 ans, EPC d'étiologie indéterminée (**vidéo 19**).

Myoclonies positives régulières du membre supérieur droit, parfois les secousses sont de faible intensité et n'impliquent que les doigts en des mouvements de flexion, parfois plus intenses avec la participation des muscles de la loge latérale de l'avant-bras ainsi que du biceps.

L'étude polygraphique met en évidence des pointes lentes à 5 Hz, d'une amplitude de 100 μ V, centrales gauches avec opposition de phase en C3, corrélées aux myoclonies du membre supérieur droit avec une latence inférieure à 100 ms, et une période courte de 1 seconde.

L'EPC a duré 3 jours, pharmacorésistante, récidivante.

Patient 20

Femme, 70 ans, EPC d'étiologie indéterminée (**vidéo 20**).

Myoclonies positives amples régulières impliquant la cuisse gauche, en particulier le muscle quadriceps.

L'étude polygraphique retrouve des ondes thêta pointues peu amples à 50 μ V, centrales droites corrélées aux myoclonies du membre inférieur gauche, avec une période courte de 1 seconde, dont la latence est estimée à moins de 50 ms.

L'EPC a duré 2 jours, pharmacosensible, non récidivante.

Patient 21

Femme, 57 ans, EPC secondaire à un lymphome cérébral.

Myoclonies positives du membre supérieur gauche et du cou, irrégulières, survenant en moyenne toutes les 20 secondes.

L'étude polygraphique met en évidence des ondes lentes thêta triangulaires centro-temporales droites, pseudo-périodiques, non corrélées aux myoclonies.

L'EPC a duré 2 jours, pharmacosensible, non récidivante.

Patient 22

Homme, 51 ans, EPC secondaire à une métastase cérébrale (**vidéo 22**).

Myoclonus négatif de la main gauche lors de la manœuvre de Barré, irrégulier, rapide, ainsi que myoclonus positif lors de la prise de position en supination, très rapide, de mouvements de flexion métacarpo-phalangienne, donnant lieu à un effet de tremblement/oscillation et parfois à des myoclonies positives plus franches irrégulières, d'environ 1 Hz de fréquence.

L'étude polygraphique ne retrouve pas de corrélation entre EEG et EMG, le tracé EEG ne comportant pas d'anomalie.

L'EPC a duré 9 jours, pharmacosensible, non récidivante.

Patient 23

Homme, 43 ans, EPC d'étiologie indéterminée (**vidéo 23**).

Myoclonies segmentaires de la main gauche, myoclonies positives et occasionnellement myoclonies négatives.

L'étude polygraphique retrouve des ondes thêta à 3,5 Hz, de faible amplitude, centrales droites. La fréquence des ondes thêta est corrélée à la fréquence des myoclonies, sans calcul de latence possible, du fait de la fréquence trop élevée des événements.

L'EPC a duré 7h, pharmacosensible, avec récurrence de crises partielles somatomotrices.

Patient 24

Homme, 39 ans, EPC secondaire à une vascularite cérébrale (**vidéo 24**).

Myoclonies positives de la main droite, impliquant la flexion du pouce et de l'index principalement, sur lesquelles se surajoutent parfois des épisodes de crises partielles somatomotrices avec des myoclonies plus amples et plus intenses impliquant les muscles de l'avant-bras ainsi que le biceps entraînant une flexion de l'avant-bras sur le bras, ainsi qu'une crise partielle somatomotrice de la racine du membre supérieur gauche.

L'étude polygraphique ne retrouve que des artefacts musculaires.

L'EPC a duré 7 mois, pharmacorésistante, avec récurrence de crises partielles somatomotrices et d'états de mal myoclonique.

Patient 25

Homme, 34 ans, EPC d'étiologie indéterminée (**vidéo 25**).

Myoclonus négatif de la main droite constaté lors de la manœuvre de Barré ; de façon asynchrone, moins intense et moins fréquente survient un myoclonus négatif de la main gauche.

L'étude polygraphique (**figure 10**) retrouve des pointes ondes lentes à une fréquence de 1 Hz, d'une amplitude de 100 μ V, centro-pariétales gauches, inconstamment corrélées à des myoclonies négatives de la main droite caractérisées sur le tracé EMG par un silence électrique de 100 ms.

Le moyennage rétrograde (**figure 11**) a mis en évidence une pointe centrale gauche précédant le myoclonus négatif du membre supérieur droit avec une latence de 80 ms.

L'EPC a duré 7 jours, pharmacorésistante, avec récurrence d'un état de mal réfractaire ayant évolué vers le décès du patient.

Patient 26

Femme, 61 ans, EPC secondaire à une hyperglycémie sans cétose.

Myoclonies positives régulières, amples et rapides impliquant les muscles de la jambe entraînant des mouvements de flexion, extension et abduction du pied gauche. L'injection IV de 10 mg diazépam fait diminuer l'intensité et la fréquence des secousses au bout de 20 secondes laissant persister des mouvements nettement moins amples d'abduction-adduction du pied gauche.

L'étude polygraphique met en évidence en EEG des ondes triangulaires à 3 Hz, subcontinues, centro-pariétales droites non corrélées aux secousses musculaires du membre inférieur gauche sur le tracé EMG.

L'EPC a duré 6 heures, pharmacosensible, n'a pas récidivé après équilibre glycémique.

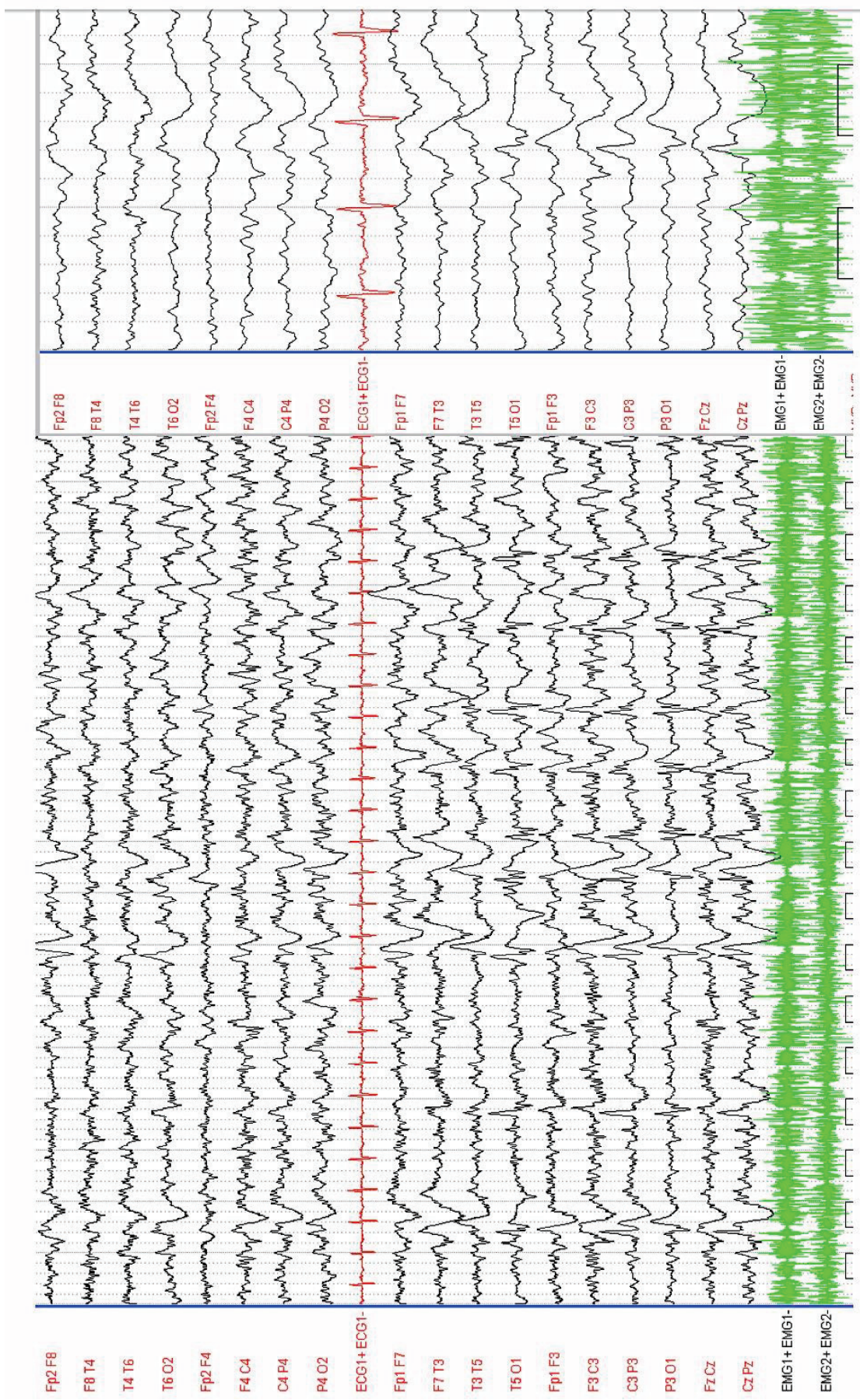


Figure 10 Polygraphie EEG-EM du patient 25
 EEG : montage longitudinal, EMG 1 : fléchisseurs des doigts droits, EMG 2 : fléchisseurs des doigts gauches, 1 carreau = 500 ms et 100 μV

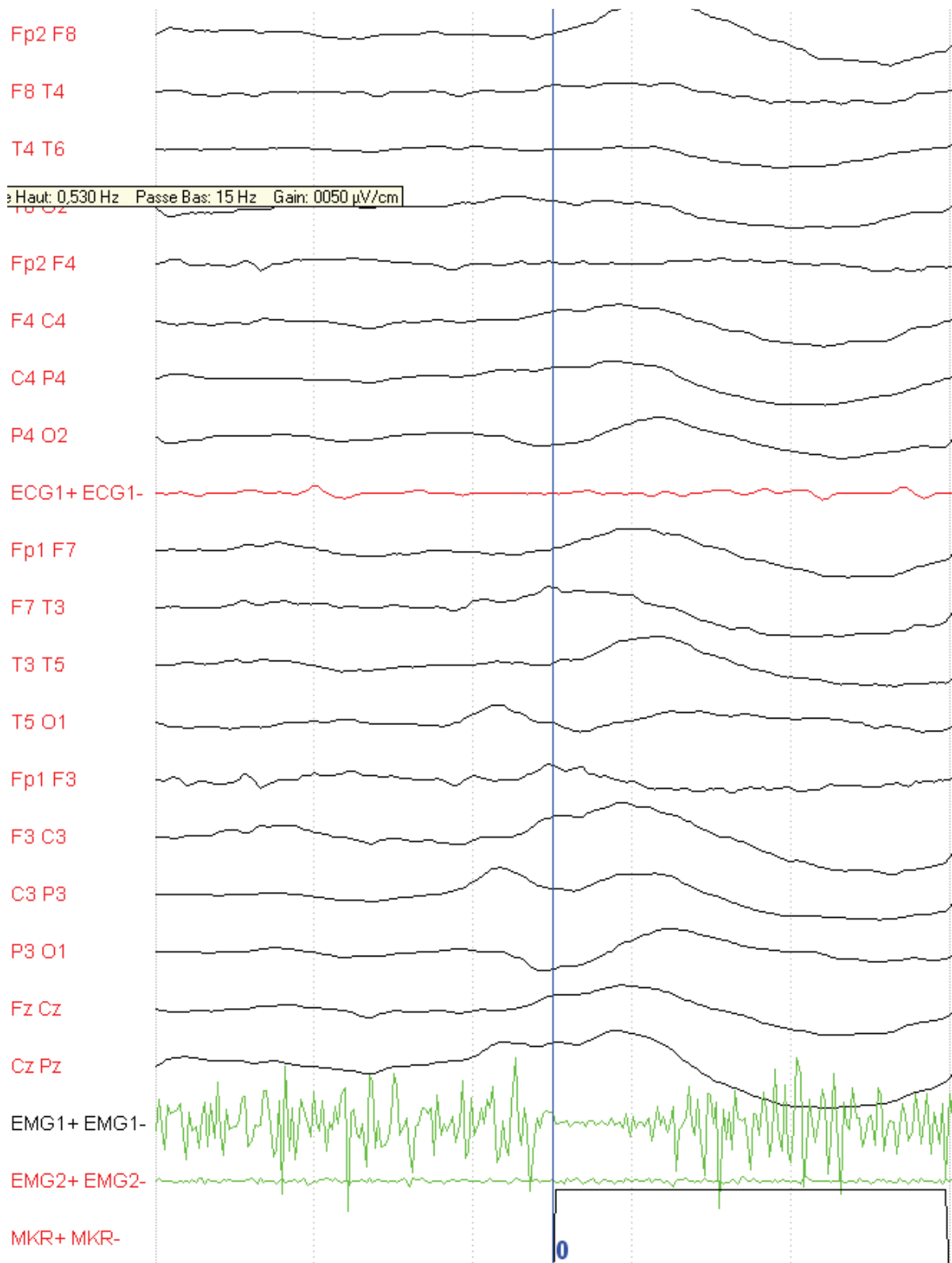


Figure 11 Moyennage rétrograde patient 25
1 carreau=500 ms

Patient 27

Femme, 35 ans, EPC dans le cadre d'un syndrome de Rasmussen de l'adulte probable (**vidéo 27**).

Myoclonus positif impliquant la main droite, constaté lors de la manœuvre de Barré, lent et discret, avec un mouvement progressif de la main vers la supination.

L'EEG montre des anomalies paroxystiques intercritiques à type de pointes ondes lentes fronto-centrales gauches pouvant correspondre à des post-décharges. Le tracé EMG montre un myoclonus positif avec une inhibition post-myoclonique de la main droite. L'étude polygraphique ne met pas en évidence de corrélation entre EEG et EMG.

L'EPC a duré 2 ans, pharmacorésistante, avec récurrence de crises partielles, et dépendance aux immunoglobulines IV.

Patient 28

Femme, 14 ans, EPC dans le cadre d'un syndrome de Rasmussen de l'enfant certain (**vidéo 28**).

Myoclonies positives du membre inférieur droit impliquant le muscle gastrocnémien et entraînant des mouvements de flexion plantaire du pied droit, lents et réguliers. Sont également constatés des secousses du membre supérieur droit lors de la manœuvre de Barré à type de myoclonus positif donnant lieu à une élévation du bras.

L'étude polygraphique (**figure 12**) retrouve une asymétrie de l'activité de fond, avec des éléments EEG paroxystiques bilatéraux sans corrélation avec les myoclonies.

L'EPC a duré 3 mois, pharmacorésistante, n'a cédé qu'au décours d'une hémisphérotomie.




Figure 12 Polygraphie EEG-EMG du patient 28

EEG : montage référentiel 100 μ V/cm, EMG1 : deltoïde droit, EMG2 : extenseurs main droite, EMG3 : jambier antérieur droit, EMG4 : triceps sural droit.

3- Bilan étiologique

Parmi les étiologies retrouvées, 8 étaient d'origine tumorale (28,6%) ; 6 d'origine vasculaire (21,4%) ; 3 d'origine inflammatoire (10,7%), dont 2 syndrome de Rasmussen (7,1%); 2 d'origine métabolique (7,1%); une d'origine infectieuse (3,6%) ; une d'origine post-traumatique (3,6%) ; et 7 d'origine indéterminée (25%).

3.1- Imagerie morphologique

Tous les patients ont bénéficié d'une imagerie cérébrale, IRM chez 21 patients, scanner chez 7 patients.

Chez 25 patients (89,3%), des lésions incluant la région centrale ont été retrouvées.

Des anomalies focales, corrélées à la région d'intérêt ont été retrouvées chez 17 patients (60,7%). Parmi ces lésions, 8 sont de nature tumorale dont 3 métastases, 5 tumeurs primitives (oligodendrogliome anaplasique, astrocytome fibrillaire de grade II en transformation anaplasique, lymphome cérébral, oligodendrogliome de grade II [**figure 13**]). Trois lésions sont d'origine vasculaire (AVC ischémique, hématorne cérébral [**figure 14**], fistule durale [**figure 16**]). Des anomalies sont d'origine inflammatoire chez un patient (vascularite cérébrale [**figure 19**]). Pour 4 patients, l'étiologie n'a pas pu être déterminée, dont 2 chez qui les lésions ont disparu sur le contrôle après l'arrêt de l'EPC, probablement en rapport avec des anomalies transitoires de signal en lien avec les crises épileptiques (hypersignal cortical prérolandique gauche [**figure 15**], hypersignal cortico-frontal droit). Un épaissement cortical focal en T1 faisant évoquer une dysplasie corticale focale a été retrouvé chez un patient, un aspect élargi de la circonvolution rolandique droite chez un autre. Une lésion est d'origine infectieuse (lésions de méningo-encéphalite bactérienne [**figure 17**]).

Des anomalies plus étendues, incluant la région centrale, ont été retrouvées chez 8 patients (28,6%): séquelles d'AVC hémorragique étendues à tout un hémisphère chez un patient, séquelles d'AVC ischémique sylvien superficiel étendu chez 2 patients, séquelles de traumatisme crânien avec cavité porencéphalique temporo-pariétale et hypodensités hémisphériques chez un patient, une atrophie hémisphérique unilatérale chez 2 patients en rapport avec un syndrome de Rasmussen certain chez l'un avec confirmation anatomopathologique et probable chez l'autre. Des hypersignaux corticaux hémisphériques gauches, en séquences flair et diffusion, non spécifiques ont été retrouvés chez un patient au moment du diagnostic, compatibles avec des hypersignaux transitoires liés à un état de mal, mais qui n'ont pas pu être contrôlés en raison du décès du patient dans un contexte d'encéphalopathie hépatique. Des hypersignaux pariéto-occipitaux unilatéraux chez un patient sont apparus 3 mois après le début de l'EPC, en rapport avec un état de mal épileptique réfractaire

(figure 18).

Chez 3 patients, il n'y a pas eu de lésion spécifique retrouvée, hormis une atrophie diffuse pour 2 patients.

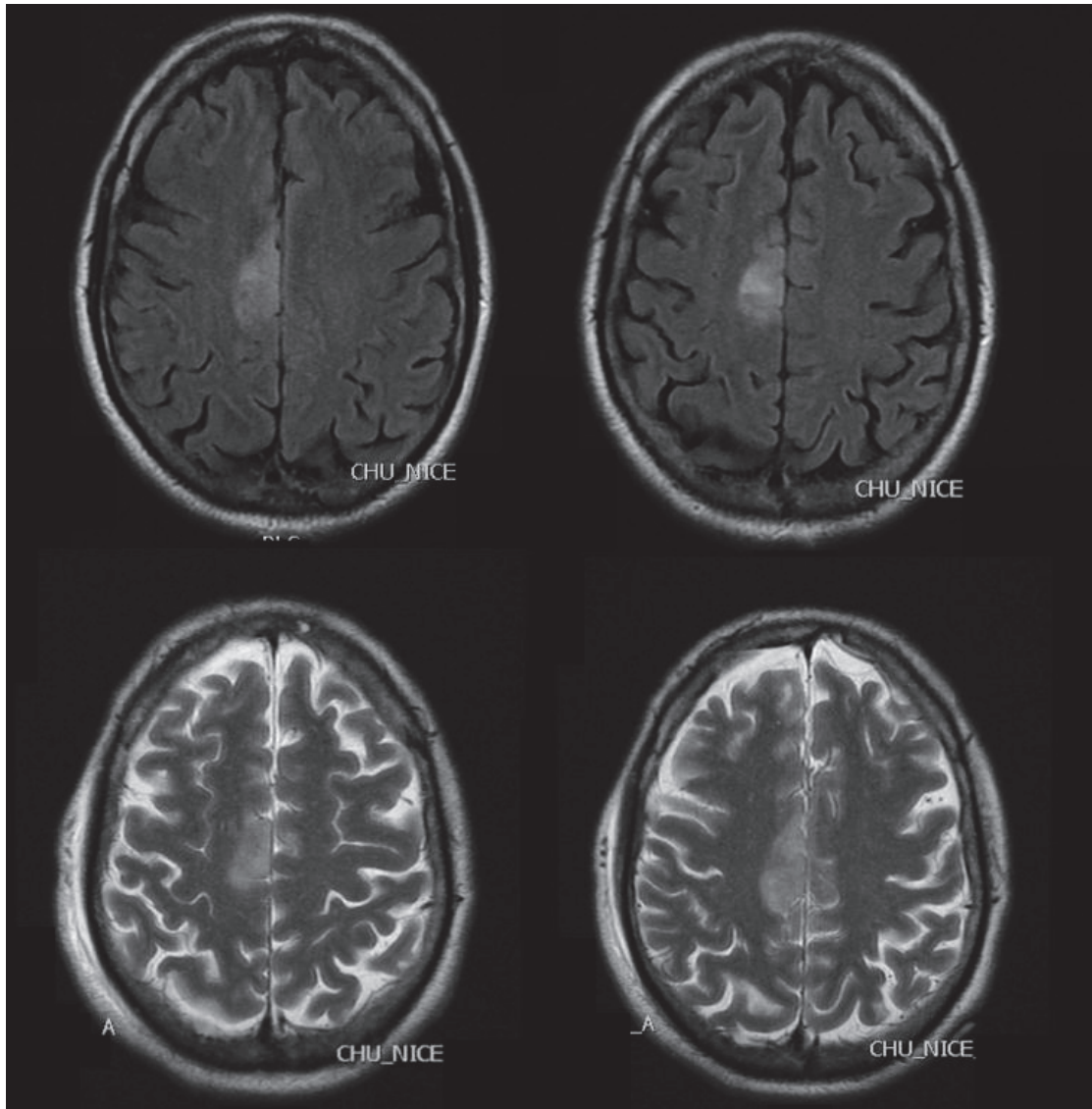


Figure 13 IRM patient 6
En haut: coupes axiales séquences flair
En bas: coupes axiales séquence T2
Gliome frontal droit

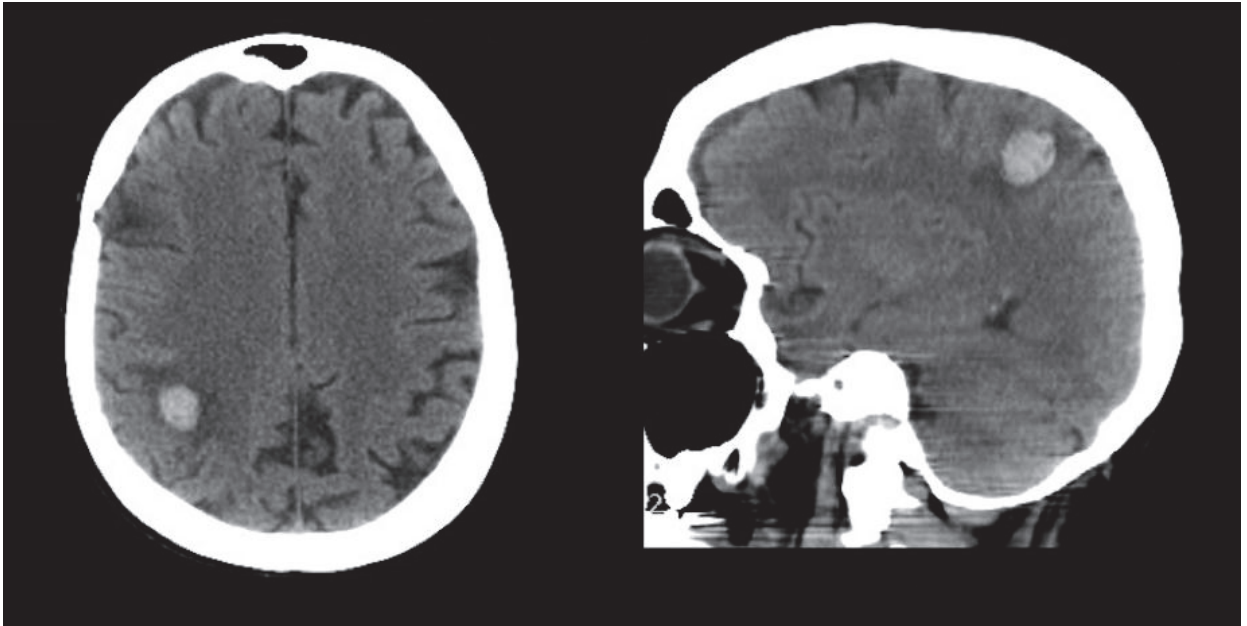


Figure 14 Scanner patient 14

A gauche : coupe axiale, à droite : coupe sagittale

Hématome parenchymateux pariétal droit sur rupture d'anévrisme mycotique.

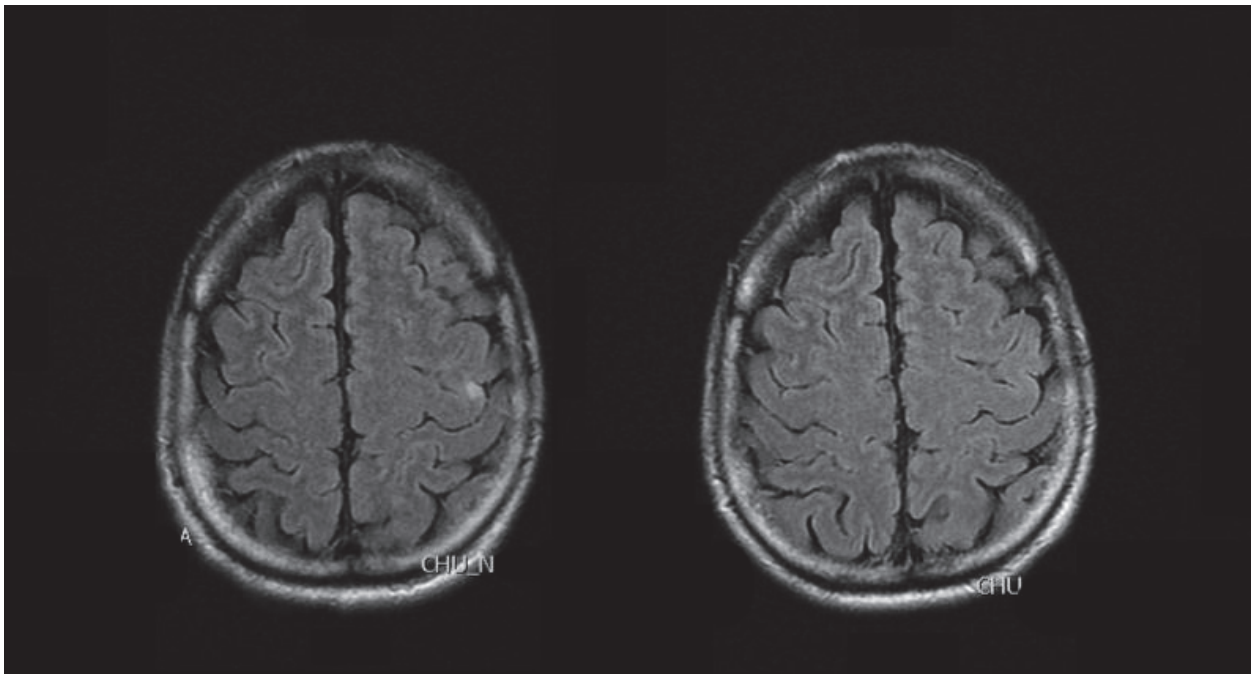


Figure 15 IRM patient 5

A gauche : séquence FLAIR, coupe axiale, hypersignal prérolandique gauche, pendant l'EPC.

A droite : séquence FLAIR, coupe axiale, disparition de l'hypersignal un mois après l'arrêt de l'EPC.

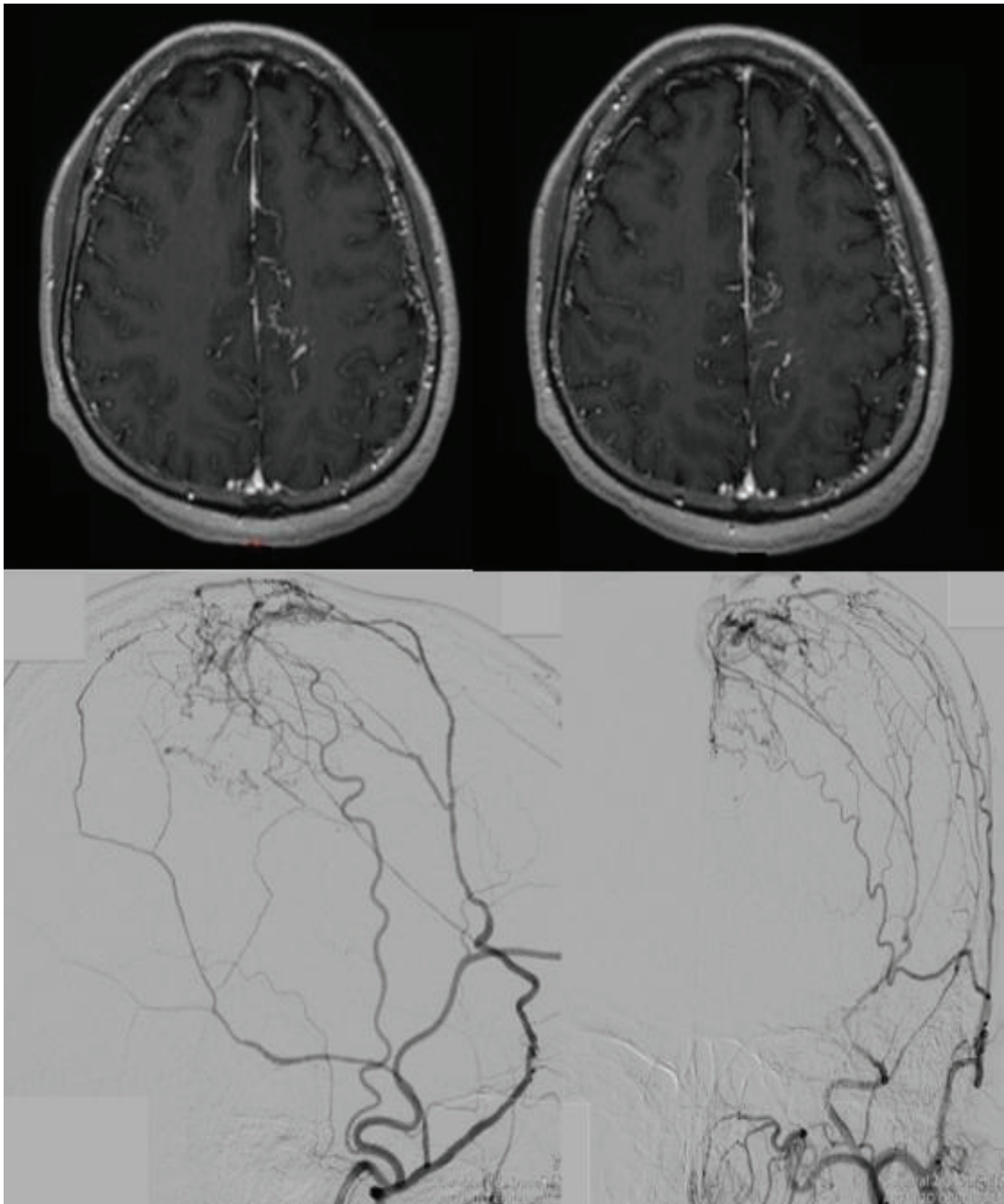


Figure 16 Imagerie du patient 18

En haut: IRM séquences T1 injectées, coupes axiales

En bas : artériographie, vues sagittale et frontale

Fistule durale du sinus longitudinal supérieur alimentée par l'artère méningée moyenne gauche.

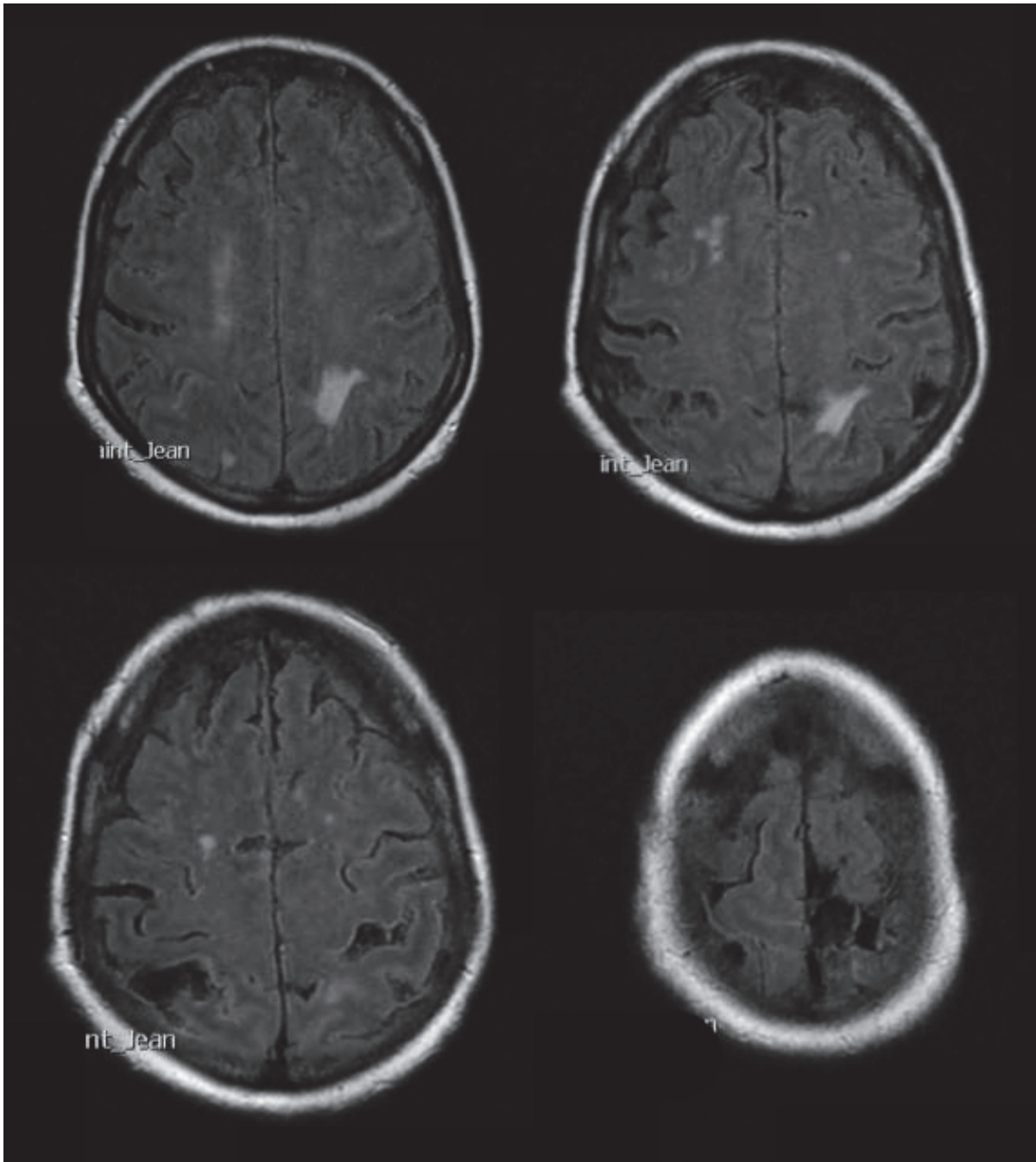


Figure 17 IRM patient 17

IRM séquences FLAIR, coupes axiales.

Hyper et hyposignaux fronto-pariétaux bilatéraux, lésions de méningo-encéphalite bactérienne.

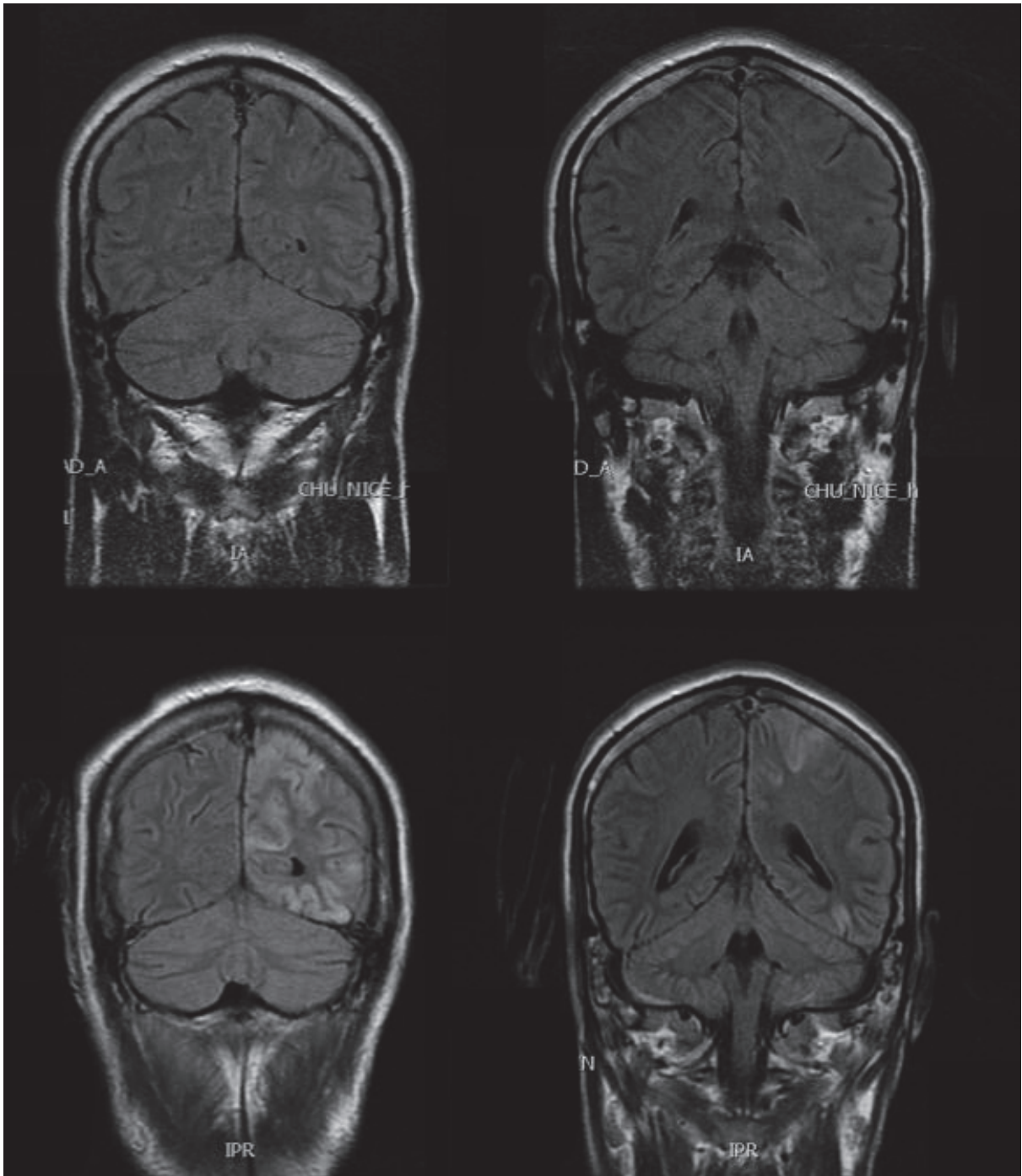


Figure 18 IRM patient 25

En haut : séquences FLAIR, coupes frontales, absence d'hypersignal en début d'EPC.
En bas: séquences FLAIR, coupes frontales, hypersignaux corticaux de l'hémisphère gauche, 3 mois après le début de l'état de mal épileptique réfractaire.

3.2- Imagerie fonctionnelle

Une imagerie fonctionnelle a été pratiquée chez 6 patients. Un SPECT a été réalisé chez 5 patients, normaux chez 2 patients. Deux patients ont présenté une hypoperfusion centro-temporo-pariétale gauche intercritique (patient 28 [**figure 20**]) et une hypoperfusion corticale hémisphérique gauche et cérébelleuse droite intercritique (patient 27 [**figure 21**]). Un patient a présenté une hyperperfusion rolandique droite intercritique (**figure 19**). Un PET et un SPECT se sont avérés normaux pour le patient 21.

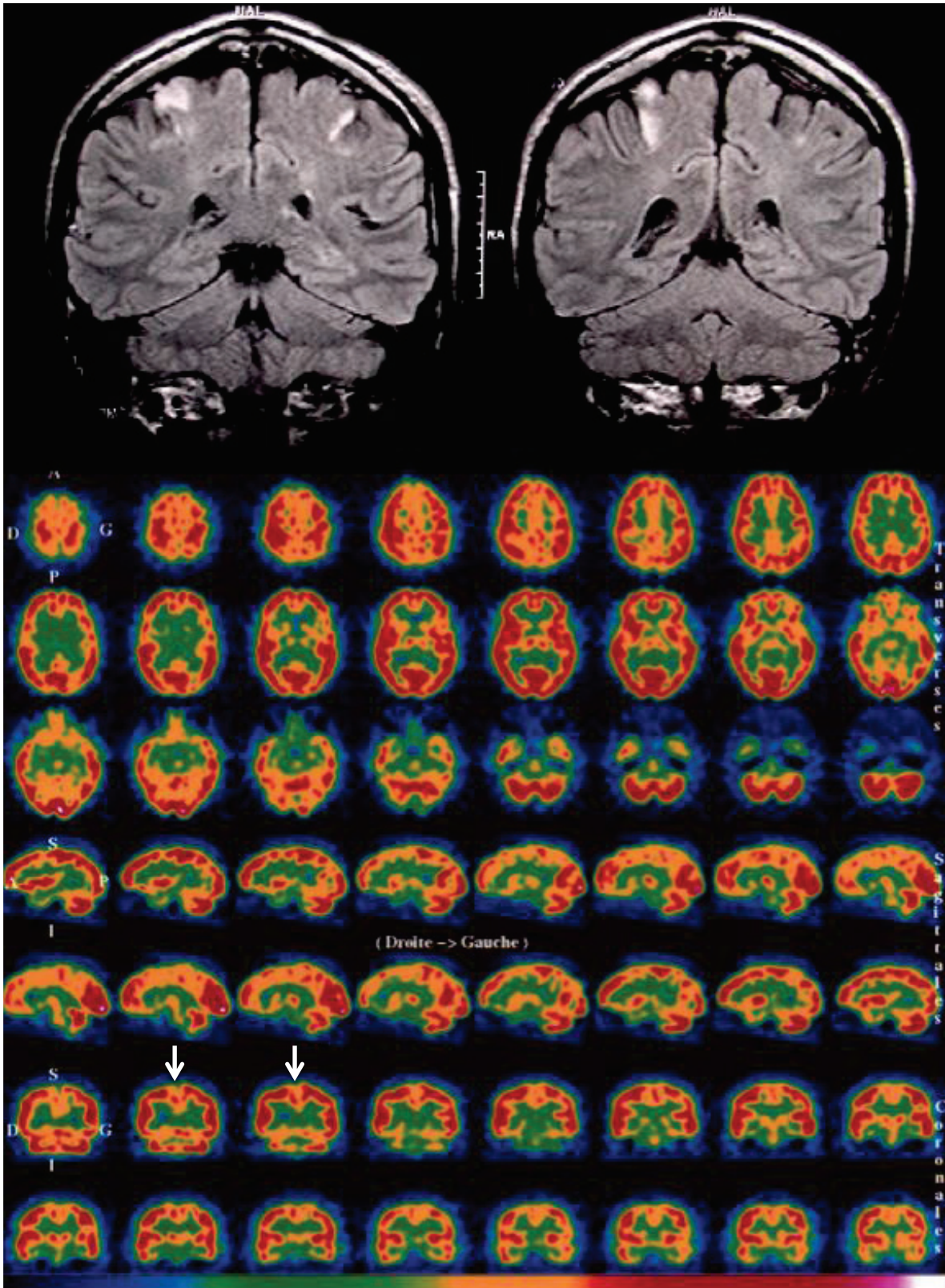


Figure 19 Imagerie patient 24

En haut : IRM, séquences FLAIR, coupes axiales, hypersignaux cortico-frontaux bilatéraux.
 En bas : SPECT, hyperperfusion rolandique droite (flèches).

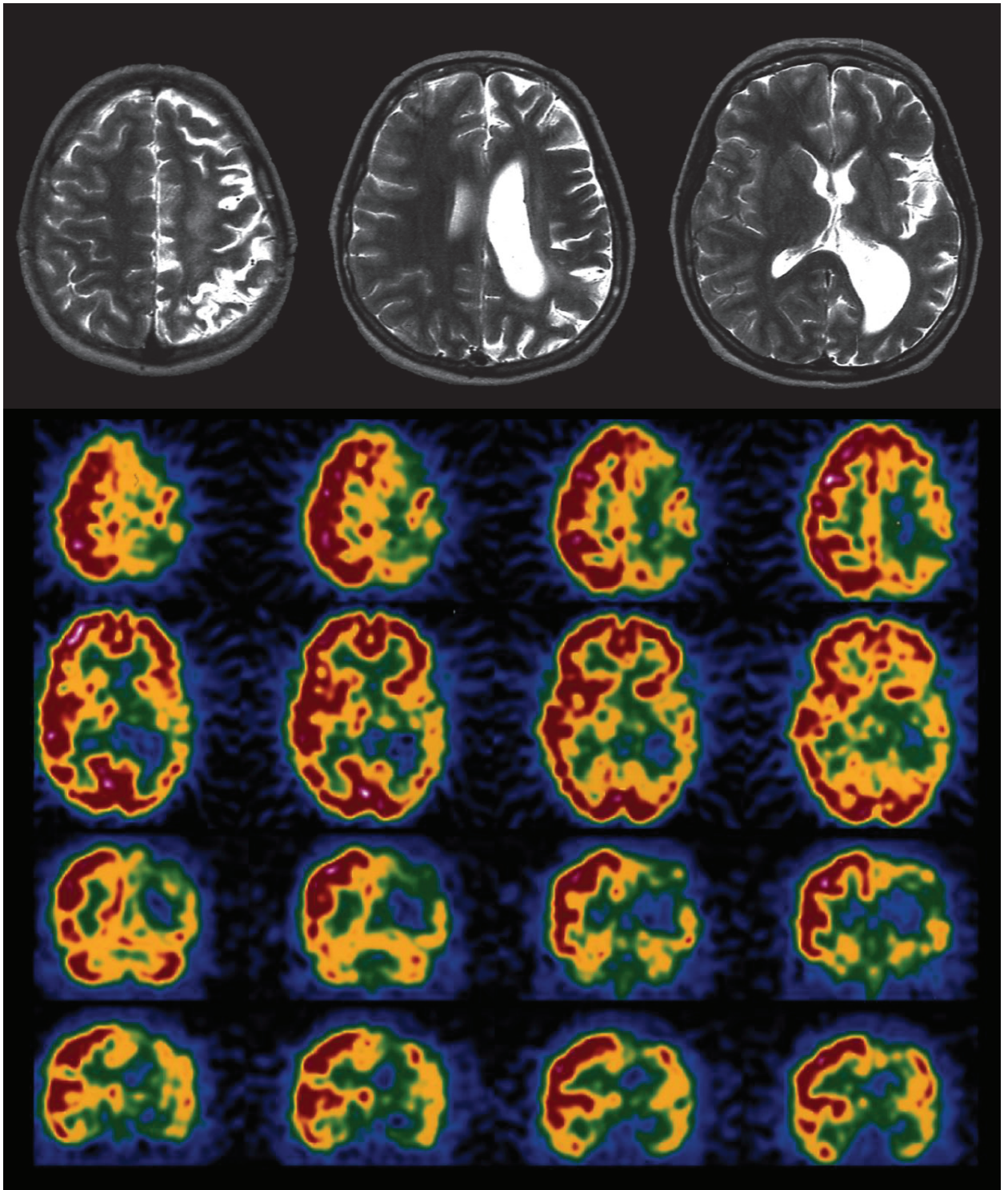


Figure 20 Imagerie patient 28

En haut: IRM, séquences T2 FSE, coupes axiales, atrophie hémisphérique gauche

En bas : SPECT, hypoperfusion temporo-pariéto-frontale gauche exclusive.

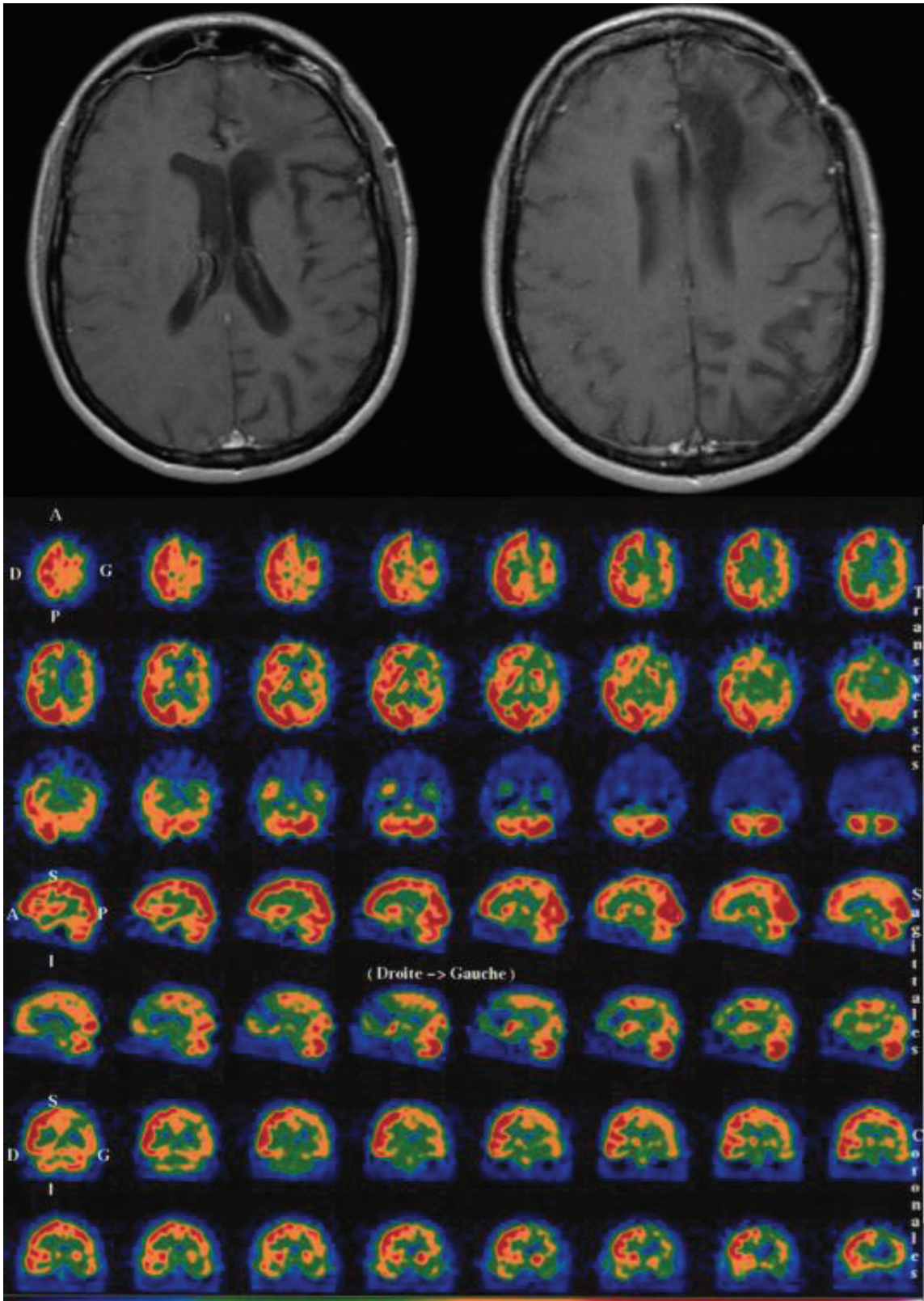


Figure 21 Imagerie patient 27

En haut : IRM séquences T1, coupes axiales, atrophie hémisphérique gauche débutante, séquelle opératoire frontale gauche.

En bas : SPECT, hypoperfusion corticale hémisphérique gauche.

3.3- Biologie

Des anomalies biologiques pertinentes ont été retrouvées chez certains patients, notamment une hyperglycémie sans cétose chez le patient 26, une légère hypernatrémie chez un patient, une cytolysé hépatique chez 15 patients, significative chez le patient 15, une créatininémie élevée chez 3 patients, une urémie légèrement augmentée chez 2 patients, une rhabdomyolyse chez 3 patients.

Une analyse du LCR a été réalisée chez 9 patients, normale chez 6 patients, hyperprotéinorachie à 0,54 g/L et IgG oligoclonales chez le patient 5, 9 éléments chez le patient 24, 6 éléments chez le patient 27.

Tableau 5 Etiologies

Patients	Etiologie
1	AVC ischémique récent
2	Métastase cérébrale carcinome bronchique
3	Oligodendrogliome grade II
4	Indéterminée
5	Indéterminée
6	Oligodendrogliome grade II
7	Séquelles AVC hémorragique
8	AVC ischémique récent
9	Oligodendrogliome anaplasique
10	Métastases cérébrales hémorragiques adénocarcinome colique
11	Indéterminée
12	Astrocytome fibrillaire grade II
13	Séquelles post-traumatiques
14	Hématome intra-cérébral sur rupture d'anévrisme mycotique
15	Encéphalopathie hépatique
16	Séquelles AVC ischémique
17	Méningoencéphalite bactérienne
18	Fistule durale
19	Indéterminée
20	Indéterminée
21	Lymphome cérébral
22	Métastase cérébrale adénocarcinome bronchique
23	Indéterminée
24	Vascularite
25	Indéterminée
26	Hyperglycémie sans cétose
27	Syndrome de Rasmussen de l'adulte probable
28	Syndrome de Rasmussen de l'enfant

4- Prise en charge thérapeutique

La prise en charge thérapeutique est résumée dans le **tableau 6**.

4.1- Prise en charge thérapeutique immédiate

Chez 11 patients (39,3%), une monothérapie antiépileptique a été efficace.

Quinze patients (53,6%) ont nécessité l'administration de plus d'un médicament antiépileptique : bithérapie pour 8 patients (28,6%), trithérapie pour 6 patients (21,4%), quadrithérapie pour un patient. Chez 2 patients (7,1%) aucun traitement antiépileptique n'a été efficace.

Chez le patient 26, le contrôle glycémique par insulinothérapie en complément d'un traitement antiépileptique a été thérapeutique.

Chez le patient 27 en complément d'une bithérapie antiépileptique, des immunoglobulines polyvalentes IV ont été efficaces pour contrôler les crises partielles et ont vraisemblablement contribué à atténuer l'EPC.

Chez le patient 24, en complément d'une trithérapie antiépileptique, une corticothérapie IV avec relai per os a permis de faire cesser temporairement l'EPC et les crises partielles.

4.2- Prise en charge thérapeutique complémentaire

4.2.1- Traitements anti-tumoraux

En fonction des situations neuro-oncologiques, les traitements ont consisté en des interventions neurochirurgicales, chimiothérapies et radiothérapies.

A noter que pour le patient 2, l'EPC est survenue dans un contexte de ré-irradiation par radiochirurgie (cyberknife) et a été contrôlé par une 3^{ème} intervention chirurgicale.

4.2.3- Traitements chirurgicaux et endovasculaire

Chez 3 patients une prise en charge neurochirurgicale a permis de contrôler l'EPC et les crises partielles : exérèse de métastase cérébrale chez le patient 2, chirurgie en condition éveillée d'un oligodendrogliome chez le patient 9 et hémisphérotomie gauche par déconnexion centrale dans le cadre d'un syndrome de Rasmussen chez le patient 28.

Chez le patient 18, après maîtrise de l'EPC par traitement antiépileptique, l'embolisation d'une fistule durale cortico-frontale a permis de contrôler les crises partielles somatomotrices.

Tableau 6 Réponse thérapeutique de l'EPC aux antiépileptiques et autres traitements

Patients	étiologie	AE efficaces*	AE inefficaces	autres ttt efficaces
1	vasculaire	PHT iv	/	
2	tumorale	PHT po+LEV po+TPM	CZP iv,DZP iv,PHT iv,PB iv	exérèse tumorale
3	tumorale	PB iv+PHT po+TPM	DZP iv,PHT iv	radio-chimiothérapie
4	indéterminée	LTG+VPA+CBZ	VGB**,TPM**	
5	indéterminée	LSM po+TPM	PHT iv	
6	tumorale	TPM+PHT po	CZP iv,PHT iv, LEV iv	radio-chimiothérapie
7	vasculaire	PB po+PHT iv puis po	CZP iv	
8	vasculaire	PHT iv puis po	CZP iv	
9	tumorale	CZP po+LEV po	DZP iv	exérèse tumorale
10	tumorale	LEV iv puis po	CZPiv ,PHT iv	
11	indéterminée	PHT po+TPM	DZP iv,PHT iv, LEV iv	
12	tumorale	/	CBZ,TPM,PHT po,PB po	
13	post-traumatique	CBZ+PHT po+TPM	DZP iv,PHT iv, LEV iv	
14	vasculaire	PHT po	/	
15	métabolique	PHT iv+LSM iv	LEV iv, BZD iv	
16	vasculaire	PHT iv puis po	/	
17	infectieuse	PHT po	/	
18	vasculaire	PHT iv puis po	LEV po	embolisation fistule
19	indéterminée	PHT iv puis po+PB po+TPM	LEV po,CLB po,CZP iv	
20	indéterminée	PHT iv puis po	CZP iv	
21	tumorale	PHT iv puis po	CZP iv	
22	tumorale	CBZ	CZP iv	CT iv, PIR
23	indéterminée	CBZ+VGB***	CBZ, VGB	
24	inflammatoire	TPM+CLB+PHT po	CBZ**,TPM,CZP iv	CT iv et po
25	indéterminée	PHT po+PB po+TPM+LEV po	CZP iv	
26	métabolique	LEV po	CZP iv	insulinothérapie
27	inflammatoire (Rasmussen)	CBZ+CLB	TPM,OXC	Ig iv
28	inflammatoire (Rasmussen)	/	TPM,PB po,PHT po	hémisphérotomie

AE : antiépileptique, PHT : phénytoïne, LEV : levetiracetam, TPM : topiramate, CZP : clonazépam, PB : phénobarbital, LTG : lamotrigine, CBZ : carbamazépine, VGB : vigabatrin, LSM : lacosamide, DZP : diazépam, PIR : piracétam, CLB : clobazam, OXC : oxcarbazépine, CT : corticothérapie, Ig : immunoglobulines, ttt : traitements, iv : intraveineux, po : per os, * : ou partiellement efficaces, ** : AE aggravants, *** : augmentation posologie, / : aucun

5- Evolution

Les données évolutives sont résumées dans le **tableau 7**.

La durée moyenne de l'EPC a été de 47 jours (2h à 2 ans) avec une médiane de 4 jours.

Neuf patients (32,1%) sont décédés, dont 5 en lien avec leur pathologie tumorale, un en lien avec une défaillance hépatique (hépatite alcoolique aiguë grave sur cirrhose alcoolique Child C), un en lien avec un état de mal épileptique réfractaire, un en lien avec une décompensation d'insuffisance cardiaque 3 ans après son épisode d'EPC. Un décès d'origine indéterminée est survenu à distance de l'épisode d'EPC chez un patient.

Seize patients (57,1%) sont encore suivis régulièrement, dont 13 dans le service, 2 dans d'autres centres hospitaliers, un par un neurologue libéral.

Trois patients (10,7%) ont été perdus de vue.

Treize patients (46,4%) n'ont jamais récidivé. Parmi eux, 4 EPC sont d'origine vasculaire, 3 d'origine tumorale, 2 d'origine métabolique, 1 d'origine post-traumatique, 3 d'origine indéterminée.

Des crises partielles sont survenues ultérieurement chez 13 patients (46,4%), dont 4 d'origine tumorale, 4 d'origine inflammatoire (dont 1 Rasmussen), 1 d'origine vasculaire, 5 d'origine indéterminée.

Deux patients (7,1%) (origine indéterminée) ont récidivé de leur EPC. Chez un patient, l'EPC n'a jamais cédé jusqu'à son décès (origine tumorale).

La durée moyenne de suivi a été de 45,3 mois (1 mois-17 ans), avec une médiane de 20,5 mois.

Tableau 7 Données évolutives

patients	durée EPC (jours)	durée suivi (mois)	pas de récurrence	récurrence EPC	récurrence CP	décès	perdus de vue	étiologie
1	0,2	22	X			/	X	vasculaire
2	22	12			X	non		tumorale
3	2	156			X	oui		tumorale
4	0,08	96		X	X	non		indéterminée
5	4	29	X			non		indéterminée
6	5	18			X	oui		tumorale
7	2	36	X			non		vasculaire
8	0,17	36	X			oui		vasculaire
9	4	19			X	oui		tumorale
10	3	5	X			/	X	tumorale
11	13	38	X			non		indéterminée
12	180	5		X*		oui		tumorale
13	6	12	X			non		post-traumatique
14	3	30	X			non		vasculaire
15	6	1	X			oui		métabolique
16	7	42			X	non		vasculaire
17	5	32			X	non		infectieuse
18	1	1	X		X	non		vasculaire
19	3	6			X	oui		indéterminée
20	2	40	X			/	X	indéterminée
21	2	4	X			non		tumorale
22	9	11	X			oui		tumorale
23	0,3	204			X	non		indéterminée
24	210	120		X	X	non		inflammatoire
25	7	4			X	oui		indéterminée
26	0,25	2	X			non		métabolique
27	730	108			X	non		inflammatoire
28	90	180			X	non		inflammatoire

CP : crises partielles, * : pas de maîtrise de l'EPC jusqu'au décès, / : donnée indisponible

6- Cas-types

6.1- EPC d'origine tumorale

Le patient 2 a présenté une EPC d'une durée de 22 jours, impliquant la région brachio-faciale droite, dans un contexte d'épilepsie partielle symptomatique somatomotrice déjà traitée et de parésie brachio-faciale droite.

La lésion en cause est une métastase cérébrale frontale gauche d'un carcinome épidermoïde pulmonaire (**figure 22**).

L'EPC a été résistante à plusieurs antiépileptiques et a nécessité la mise en place d'une trithérapie. Il n'y a pas eu de récurrence de l'EPC mais la fréquence importante des crises partielles a pu être diminuée par la reprise de l'exérèse de la métastase cérébrale.

L'EEG de surface (**figure 2a**) met en évidence des pointe-ondes centrales gauches corrélées aux clonies brachio-faciales droites, et le moyennage rétrograde (**figure 2b**) a confirmé la présence d'une pointe centrale gauche suivie d'une secousse musculaire avec une latence de 90 ms.

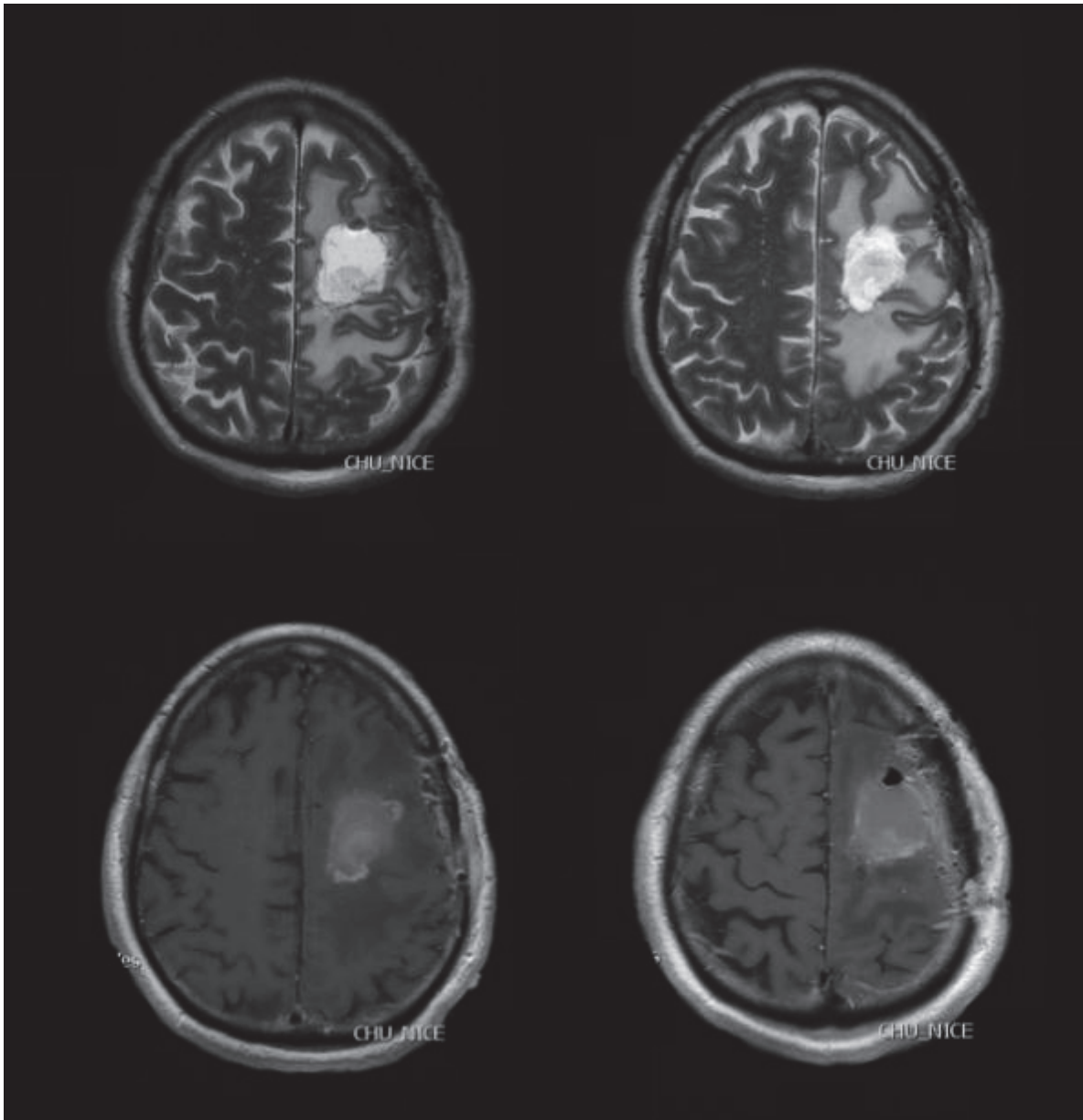


Figure 22 IRM patient 2

En haut : séquences T2 FSE, coupes axiales

En bas : séquences T1 injectées, coupes axiales

Métastase frontale gauche d'un carcinome bronchique épidermoïde.

6.2- EPC d'origine vasculaire

Le patient 8 a présenté une EPC d'une durée de 4 heures, impliquant l'hémiface gauche, associée à un déficit sensitivomoteur hémicorporel gauche brutal. L'épisode n'a pas régressé sous diazépam, mais a cédé après phénytoïne IV. Il n'y a pas eu d'autre type de crise ni de récurrence d'EPC.

Le scanner cérébral a révélé un accident vasculaire cérébral ischémique sylvien superficiel droit récent, et une séquelle d'AVC ischémique dans le territoire de l'artère cérébrale antérieure gauche.

L'EEG a montré des pointe-ondes centrales droites corrélées aux clonies hémifaciales gauches, avec une latence estimée à 100 ms.

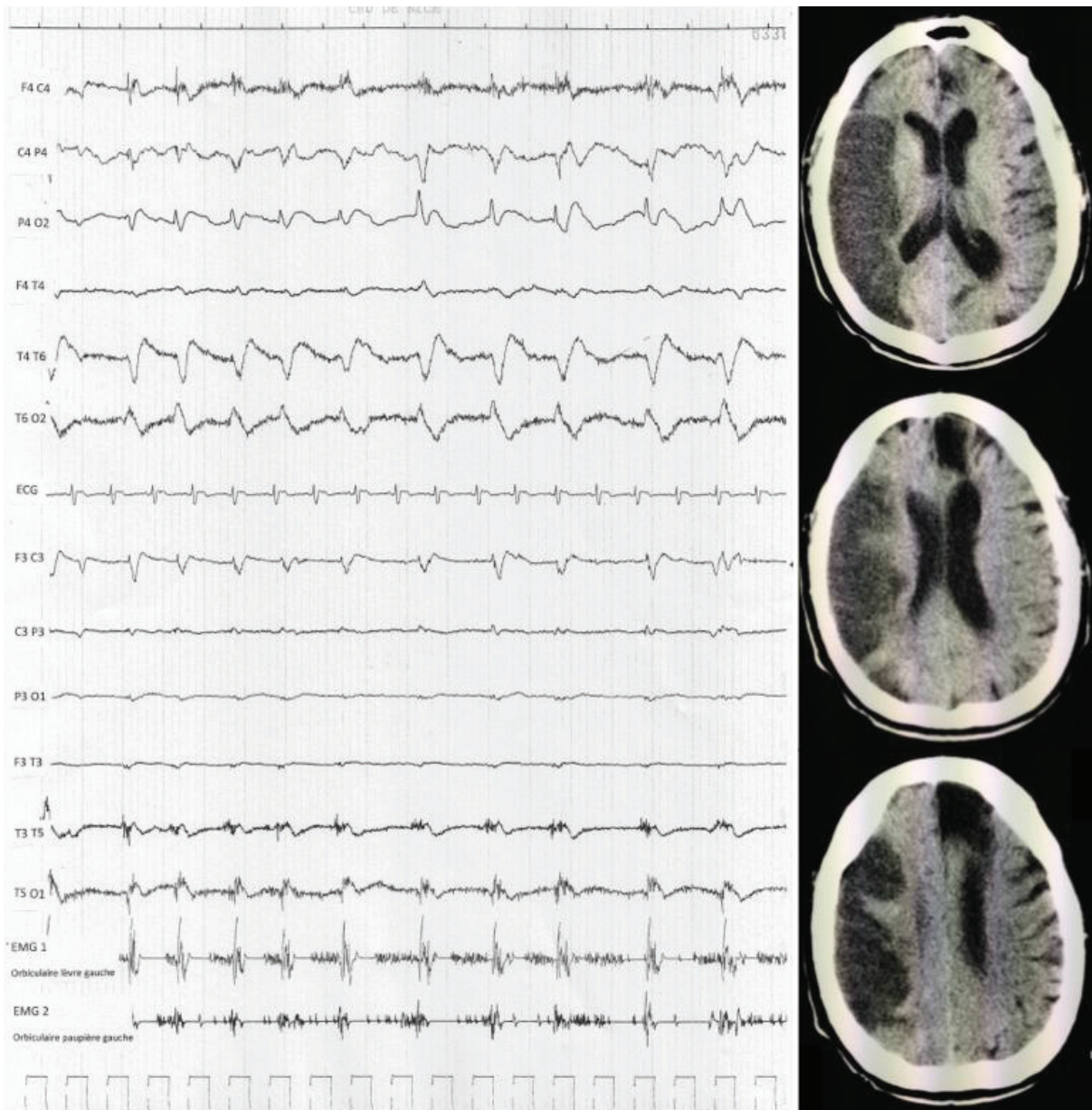


Figure 23 Iconographie patient 8

1 : Polygraphie EEG-EMG, EEG montage longitudinal, 1 carreau : 500 ms et 75 μ V.

2 : Scanner cérébral, coupes axiales, AVC ischémique sylvien superficiel droit récent, séquelle AVC ischémique frontal gauche.

6.3- EPC d'origine métabolique

Le patient 26 (**figure 24**) a présenté une EPC d'une durée de 6 heures, impliquant le membre inférieur gauche, qui a régressé après équilibre d'une hyperglycémie par insulinothérapie et injection de clonazépam par voie IV. Cet épisode a été précédé d'une crise partielle simple somatomotrice.

Le bilan étiologique a été en faveur d'une hyperglycémie sans cétose dans le cadre d'un diabète de type 2 mal équilibré. L'IRM cérébrale n'a pas mis en évidence de lésion spécifique. Il n'y a pas eu de récurrence après l'équilibre glycémique.

L'EEG a montré des activités paroxystiques pseudo-rythmiques centro-pariétales droites corrélées aux clonies du membre inférieur gauche. Le moyennage rétrograde n'a pas permis de mettre en évidence de pointe.

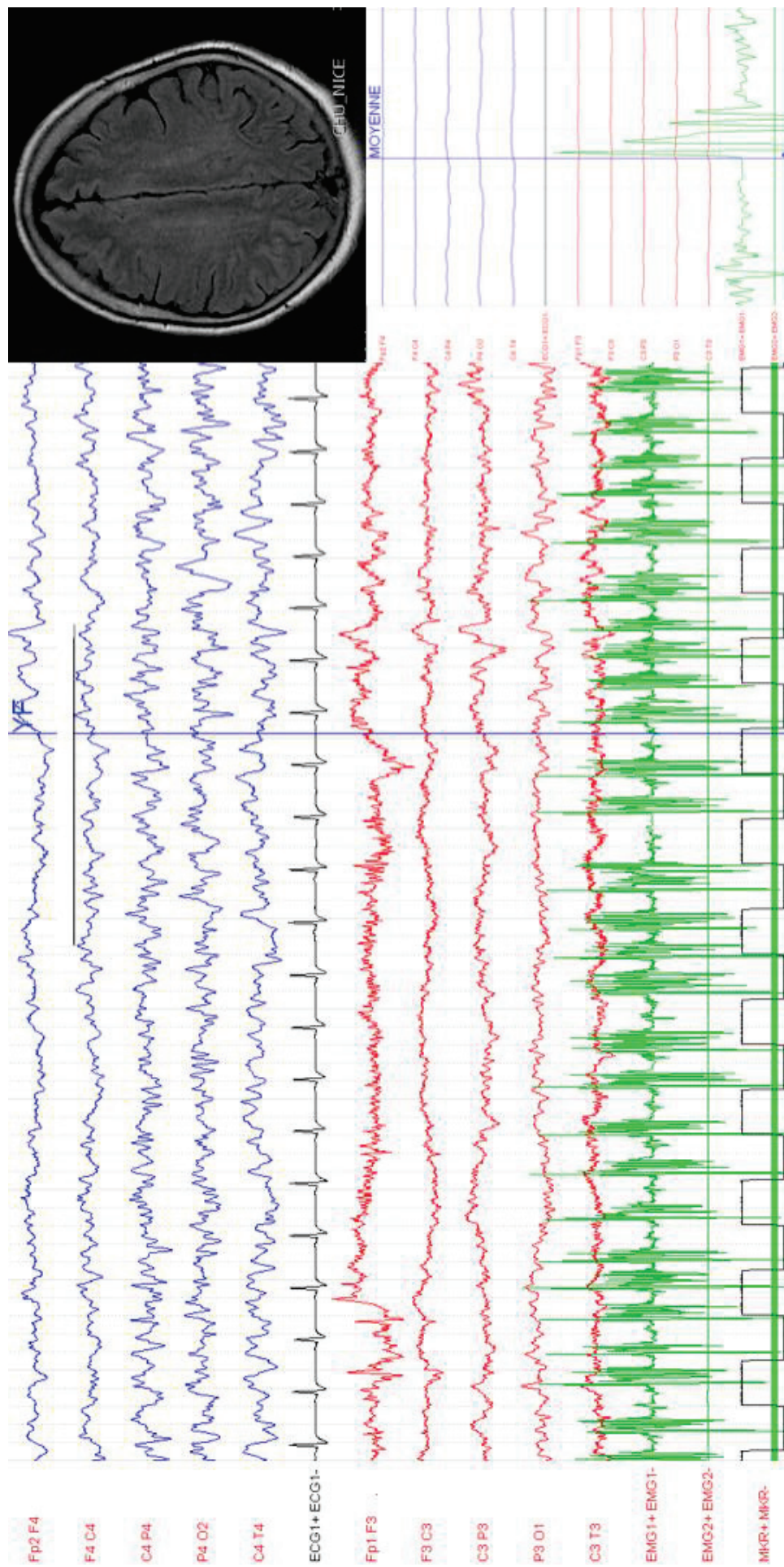


Figure 24 Iconographie patient 26
 1 : polygraphie EEG-EMG, EEG montage longitudinal, 1 carreau : 500 ms et 100 μ V, EMG1 : jambier antérieur gauche. 2 : IRM séquence flair coupe axiale, sans anomalie. 3 : moyennage rétrograde non contributif.

6.4- EPC en rapport avec un syndrome de Rasmussen

Le patient 18 présente une épilepsie partielle pharmaco-résistante depuis l'âge de 10 ans avec des crises partielles somatomotrices hémicorporelles droites souvent secondairement généralisées, puis des crises partielles somatosensitives droites, et une hémiparésie droite d'aggravation progressive. L'IRM cérébrale a montré une atrophie hémisphérique gauche, le SPECT une hypoperfusion centro-temporo-pariétale gauche et la biopsie cérébrale est compatible avec une encéphalite de Rasmussen (**figure 20**). Une EPC s'est déclarée à l'âge de 14 ans, avec des clonies impliquant le membre inférieur droit et un myoclonus négatif du membre supérieur droit, qui n'a pas répondu à une trithérapie anti-épileptique (topiramate, phénoparbital, phénytoïne). Seule une hémisphérotomie gauche a permis de faire céder l'EPC 3 mois après son début, la disparition des crises partielles et une décroissance progressive du traitement antiépileptique. La patiente a gardé comme séquelles une hémiplégie droite et une aphasie. Quelques crises partielles ont été rapportées quelques années plus tard, totalement contrôlées par l'introduction d'oxcarbazépine.

L'EEG (**figure 12**) a montré en cours d'EPC, des paroxysmes bilatéraux plus amples à gauche non corrélés aux myoclonies du membre inférieur droit ni au myoclonus négatif du membre supérieur droit.

IV- DISCUSSION

Dans cette étude rétrospective, nous avons inclus 28 patients présentant une EPC documentée par VEEG, issus d'un service de neurologie adulte.

Nos résultats n'apportent pas d'avantage d'élément à la compréhension de la physiopathologie de l'EPC, mais semblent en accord avec un point de départ cortical, avec comme arguments principaux, la présence de lésions du cortex moteur ou à proximité du cortex moteur controlatéral à la topographie des myoclonies chez 89% des patients, l'association à des crises partielles somatomotrices de même topographie que l'EPC chez 75% des patients, et des anomalies EEG focales temporellement corrélées aux myoclonies chez 57,1% des patients.

Les étiologies les plus représentées ont été les causes tumorales (28,6%) et vasculaires (21,4%).

Dans 61% des cas, l'EPC a été pharmacorésistante, et a nécessité une polythérapie antiépileptique.

Le traitement étiologique lorsqu'il a pu être réalisé, s'est avéré plus efficace pour contrôler l'EPC.

Cette étude comporte le plus grand nombre de cas d'EPC documentés par VEEG de la littérature, la première à être basée sur le critère VEEG dès l'inclusion. Malgré le caractère rétrospectif de cette étude, nous ne rapportons que des cas certains d'EPC, le diagnostic ayant pu être confirmé grâce à l'étude VEEG. Son intérêt dans l'EPC réside dans la confirmation du diagnostic, afin de la différencier des autres diagnostics potentiels de mouvements anormaux focaux continus. Elle permet d'apporter des arguments pour une origine épileptique des myoclonies par l'étude polygraphique et la corrélation électro-

clinique, et de justifier ainsi d'une intensification du traitement antiépileptique dans la prise en charge immédiate, lorsque les traitements de 1^{ère} ligne de l'état de mal épileptique sont inefficaces. Elle participe au diagnostic précoce d'une épilepsie pouvant être paucisymptomatique et parfois inaugurale, souvent lésionnelle. Ainsi un traitement étiologique de l'EPC peut être débuté plus précocement, et permettre un meilleur pronostic de la pathologie sous-jacente. Il n'y a dans la littérature qu'une seule série dans laquelle tous les cas sont documentés par VEEG. Cette série (Bien et Elger, 2008), comprend 16 patients présentant des mouvements anormaux continus focaux, dont 11 cas d'EPC, et 5 cas de diagnostics différentiels de l'EPC, son but ayant été de synthétiser la sémiologie, les caractéristiques électrophysiologiques de l'EPC, et de présenter des diagnostics différentiels possibles. Dans une série indienne de 20 patients (Pandian et al., 2002), 3 cas d'EPC sur les 20 ont été diagnostiqués par VEEG.

L'EPC est une affection rare, peu de grandes séries ont été rapportées dans la littérature. Nous avons comparé nos données à celles de 7 séries publiées entre 1977 et 2013 (Bien et Elger, 2008; Cockerell et al., 1996; Pandian et al., 2002; Phabphal et al., 2012; Shrivastava et al., 2013; Sinha et Satishchandra, 2007; Thomas et al., 1977) (**tableau 8**) et à une revue de la littérature compilant 162 patients issus de séries plus restreintes et d'études de cas (Löhler et Peters, 1974).

Tableau 8 Comparaison avec les autres séries

	Notre étude	Thomas et al.	Cockerell et al.	Pandian et al.	Sinha et Satishchandra	Bien et Elger	Phabphal et al.	Shrivastasa et al.
	2014	1977	1996	2002	2007	2008	2012	2013
Année	2014	1977	1996	2002	2007	2008	2012	2013
Nombre patients	28	32	36	20	76	11	75	17
Vidéo EEG	oui 28/28	non	non	oui 3/20	non	oui 11/11	non	non
Age début moyen (années)	51,6	37	41	19,6	30,2	11	48,4	44,26
Sexe								
M	46,4%	56,2%	55,6%	45,0%	60,5%	45,5%	57,3%	76,5%
F	53,6%	43,8%	44,4%	55,0%	39,5%	54,5%	42,7%	23,5%
Durée moyenne EPC (jours)	47	760	ND	210	47,02	650	6,2	2,7
Etiologies								
tumorale	28,6%	15,6%	11%		5,3%		5,3%	5,9%
vasculaire	21,4%	28,1%	25%	25%	23,7%		14,7%	11,7%
métabolique	7,1%	6,3%	3%		9,2%		48,0%	58,8%
Rasmussen	7,1%		19%	15%	9,2%	72,7%		
infectieuse	3,6%	15,6%	3%	45%	15,8%		18,7%	5,9%
post-traumatique	3,6%	6,3%	8%		5,3%			5,9%
multi-systémique			11%	5%	1,3%			
inflammatoire*	3,6%				7,9%	18,2%		5,9%
indéterminée	25,0%	28,1%	19%	10%	22,3%	9,1%	13,3%	5,9%
topographie		MS, face>MI						MS>MI
MS et/ou face	71,4%	ND	66,7%	95%	42,1%	63,6%	73,4%	ND
MI+MS	10,7%	ND	27,7%		53,9%	27,3%	13,3%	ND
MI seul	14,3%	ND		5%	3,9%	9,1%	13,3%	ND
flanc	3,6%	ND						ND
CP motrices associées	71,4%	ND	72%	ND	ND	ND	ND	ND
Décès	32,1%	46,9%	ND	ND	4%	ND	ND	ND

* : sauf syndrome de Rasmussen, MS : membre supérieur, MI : membre inférieur, CP : crises partielles, ND : donnée non disponible

La moyenne d'âge de notre population est comparable à celle de Phabphal et al. (2012) et Shrivastasa et al. (2013), mais plus âgée que celle des autres séries. Ceci s'explique par le recrutement réalisé dans un service de neurologie adulte, alors que la plupart des autres études ont inclus des cas d'EPC de l'enfant.

Il n'y a pas de prépondérance liée au sexe, en accord avec les données de la littérature. Comme dans la série indienne de Sinha et Satishchandra (2007), environ un tiers des patients avaient un antécédent d'épilepsie partielle avant le début de l'EPC. Dans la série de Phabphal et al. (2012), un antécédent d'épilepsie faisait partie des critères d'exclusion.

La durée de l'EPC est très variable selon les séries, la moyenne de cette étude à 47 jours (2h-2ans, médiane de 4 jours) étant superposable à celle de la série indienne avec une moyenne 47,02 jours (1h-48 mois, médiane de 3 jours). Les extrêmes s'étendent entre quelques jours : 2,7 jours pour Shrivastasa et al. (2013), 6,2 jours pour Phabphal et al. (2012) à plusieurs mois : 6,9 mois pour Pandian et al. (2002) ; 25 mois pour Thomas et al. (1977).

Dans toutes les séries, incluant la nôtre, les myoclonies concernent le plus souvent l'hémiface et/ou le membre supérieur, et moins fréquemment le membre inférieur. Cette topographie prépondérante est probablement liée à la représentation plus étendue de la face et du membre supérieur sur le cortex moteur, par rapport à celle du membre inférieur, selon l'homonculus moteur de Penfield (Penfield et Rasmussen, 1950).

Des crises partielles somatomotrices de même topographie que l'EPC ont été retrouvées chez 75% de nos patients, ces résultats étant similaires à ceux de Cockerell et al. (1996) qui en rapporte 72%.

L'EPC engendre une gêne fonctionnelle importante, variable selon le type de myoclonus, sa topographie, son intensité, sa fréquence et sa durée. Lorsqu'elle touche la région oro-

pharyngée et linguale (**vidéo 1**), elle entraîne une dysarthrie, voire une anarthrie, des troubles de déglutition. Les myoclonies au niveau de la main (**vidéo 12**) sont très invalidantes, pouvant gêner de nombreuses activités de la vie quotidienne, notamment l'alimentation. L'atteinte du membre inférieur (**vidéo 18**) peut entraîner une instabilité à la marche voire son impossibilité. La gêne fonctionnelle est parfois telle que certains patients sont moins gênés par le déficit moteur que par les myoclonies continues, ce qui peut justifier la prise en charge neurochirurgicale. Du fait du caractère rétrospectif et de l'absence de données standardisées sur le retentissement dans la vie quotidienne, la gêne fonctionnelle n'a pas pu être mesurée précisément dans cette étude. Cependant, notre évaluation de la clinique sur la VEEG et les informations recueillies dans les dossiers médicaux, font état d'une gêne fonctionnelle importante dans la majorité des cas.

L'étude VEEG permet également d'établir des diagnostics différentiels de l'EPC, comme cela a été fait dans l'étude de Bien et Elger (2008), notamment de tremblement, d'autres types de myoclonies corticales focales, de crises partielles somatomotrices, de myoclonies focales non corticales.

Nous avons inclus dans cette étude, des cas d'EPC se présentant sous toutes formes de myoclonus, incluant le myoclonus négatif (MN). Guerrini et al., dans leur description princeps du MN épileptique en 1993, associent sémiologiquement le MN épileptique continu aux EPCs (Guerrini et al., 1993). Tous les patients de cette étude ont présenté un myoclonus focal, mouvement musculaire involontaire, brusque, bref, ressenti comme une secousse musculaire. Le myoclonus positif se manifeste par une contraction musculaire, tandis que le myoclonus négatif se manifeste par une brève interruption de l'activité musculaire des muscles agonistes et antagonistes du segment atteint. En cas de myoclonus mixte, les 2 types de myoclonus coexistent, de même topographie, ou sur des segments à

distance. Il est la plupart du temps impossible de différencier cliniquement un myoclonus négatif, un myoclonus positif et une inhibition post-myoclonique. L'identification du type de myoclonus se fait à l'aide du tracé EMG, ces différences sont illustrées dans la **figure 25**. Un myoclonus positif se traduit sur l'EMG par un événement bref, en général de durée inférieure à 50 ms en cas de myoclonie corticale. Un myoclonus négatif se traduit par un silence électrique d'une durée de 100 à 400 ms sur l'EMG, lors du maintien de l'attitude du membre concerné, non précédé d'une myoclonie positive (Tassinari et al., 1995). On peut retrouver un silence EMG après une myoclonie positive correspondant à une inhibition post-myoclonique.

Dans tous les cas rapportés, le myoclonus positif ou négatif, est d'origine épileptique. L'origine épileptique est argumentée par l'association à des crises partielles motrices de même topographie dans 75% des cas, la présence d'anomalies EEG focales, la mise en évidence d'un événement paroxystique corrélé à la myoclonie en moyennage rétrograde, la présence d'une lésion corticale congruente.

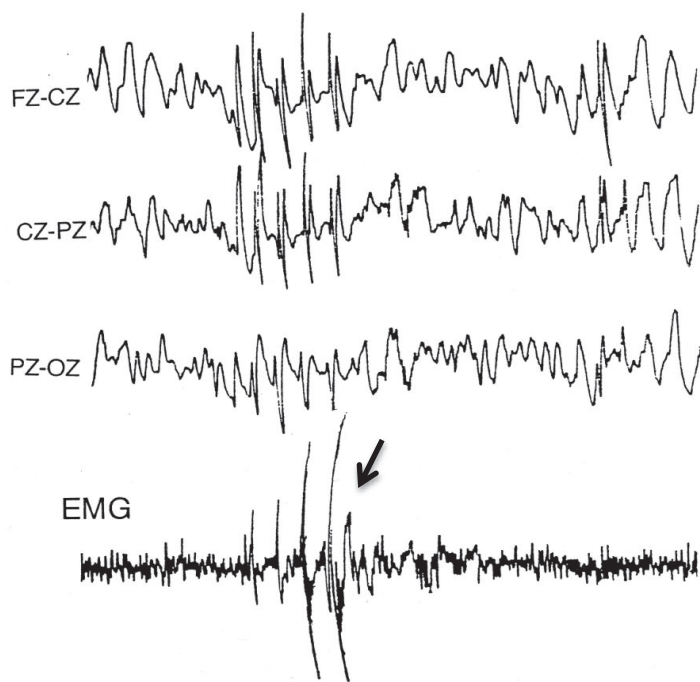
Dans notre étude, 16 patients (57%) ont présenté des anomalies EEG focales congruentes et corrélées aux myoclonies positives, négatives ou mixtes. Lorsque la latence entre l'événement EEG et la myoclonie a pu être mesurée ou estimée, dans 7 cas, elle a été compatible avec une propagation rapide, cortico-spinale, comprise entre 10 et 40 ms (Tassinari et al., 1998). Dans 5 cas, la latence a été retrouvée plus allongée, comprise entre 80 et 200 ms. L'origine corticale du myoclonus n'est cependant pas à exclure, le mécanisme de propagation pouvant être plus complexe qu'une propagation cortico-spinale dans l'EPC, et impliquer des structures sous-corticales, comme les travaux de Guerrini le suggèrent (2009). Huit patients (28,6%) ont présenté des anomalies EEG focales, de topographie congruente avec la symptomatologie, sans qu'une corrélation EEG-EMG puisse être établie.

Aucune anomalie EEG n'a été retrouvée chez seulement 4 patients (14,3%), hormis des artéfacts musculaires.

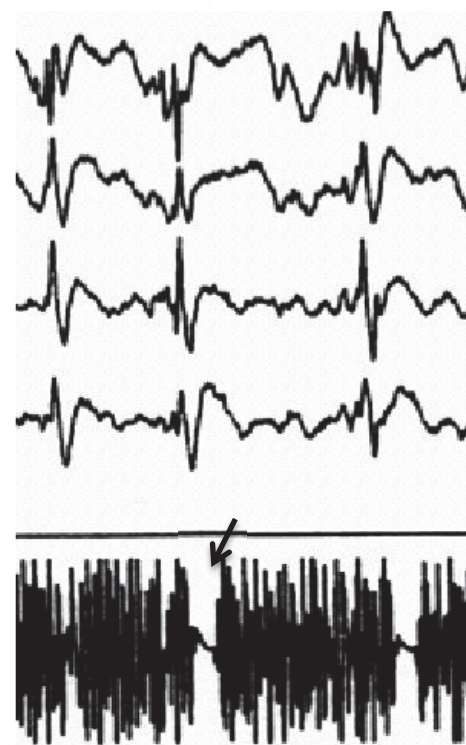
L'EEG de surface peut ne pas retrouver d'anomalie dans l'EPC. Ceci s'explique par un foyer épileptique qui peut être insuffisamment étendu pour générer un élément paroxystique visible en surface, ou trop profond pour atteindre les électrodes de scalp. Parfois, l'orientation de la propagation de la décharge peut être tangentielle et ne pas être enregistrée sur l'EEG de surface (Thomas et al., 1977). Il a déjà été démontré dans la littérature que la normalité de l'EEG de surface ne pouvait exclure l'origine corticale de l'EPC (Oguni et Andermann, 2011). Les bonnes conditions techniques de réalisation de la polygraphie EEG et EMG sont également primordiales afin de pouvoir interpréter convenablement les tracés, la stratégie de pose des électrodes musculaires devant être pertinente, un montage EEG adapté bien réalisé et comportant un nombre suffisant d'électrodes. Une insuffisance technique liée à la pose des électrodes musculaires, trop éloignées des muscles concernés par les myoclonies, a probablement été responsable de l'absence de corrélation entre EEG et EMG chez 2 de nos patients. Il est donc essentiel de disposer des moyens techniques adéquats pour réaliser les enregistrements polygraphiques, avec du personnel médical et paramédical bien formé, idéalement dans le cadre d'une unité de VEEG dédiée.

Concernant le moyennage rétrograde, il a été contributif dans 3 cas sur 12 (25%) dans notre étude. Dans les grandes séries de la littérature, le moyennage rétrograde n'a été réalisé que dans la série de Cockerell et al. (1996). Sur 10 de leurs 36 patients, il a révélé une pointe focale corrélée à une myoclonie chez 4 patients (40%). Par ailleurs, l'absence d'événement corrélé en moyennage rétrograde ne peut exclure l'origine corticale de l'EPC (Cockerell et al., 1996; Obeso et al., 1985; Oguni et Andermann, 2011), pour des raisons similaires aux données de l'EEG de scalp: foyer épileptique de volume fonctionnel trop

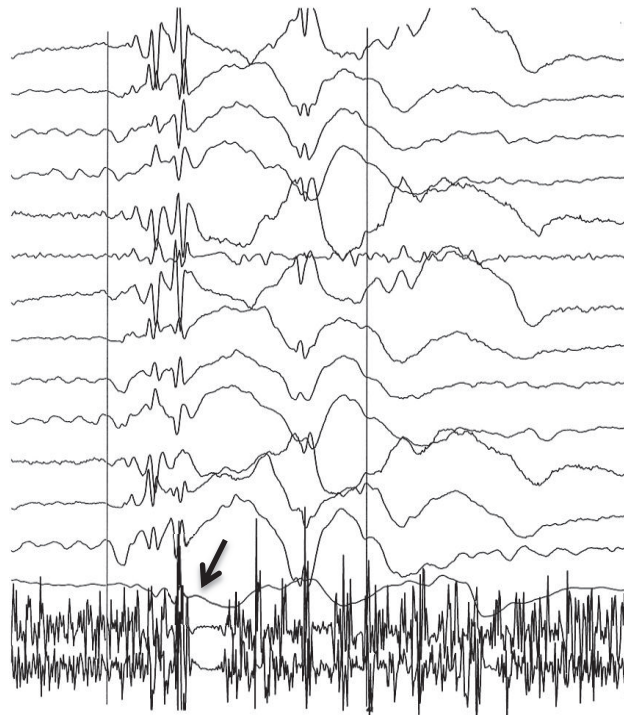
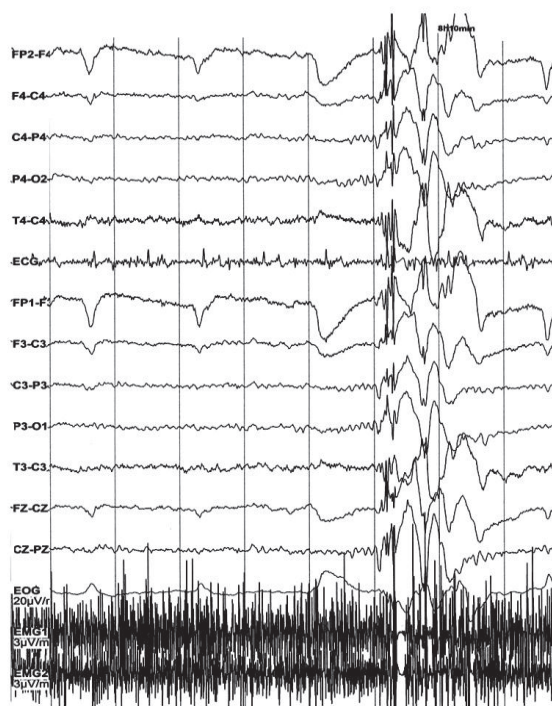
restreint, trop profond, orienté de façon parallèle par rapport au scalp. Là encore la technique de réalisation de la polygraphie est cruciale, le positionnement des curseurs devant être très précis sur le tracé EMG, des électrodes musculaires mal placées pouvant donc limiter l'interprétation de résultats négatifs. Dans les 2 seuls cas (patients 10 et 22) où il n'y a eu ni crise partielle somatomotrice associée, ni anomalie focale EEG corrélée à la myoclonie, une lésion du cortex moteur controlatéral et congruente à la topographie du myoclonus focal continu a été retrouvée.



1



2



3

Figure 25 Différents types de myoclonus épileptique
 1 : myoclonus positif
 2: myoclonus négatif
 3: myoclonus positif avec inhibition post-myoclonique

Le traitement de l'EPC par les médicaments antiépileptiques est souvent réfractaire, et une polythérapie est souvent nécessaire (Thomas et al., 1977 ; Cockerell et al., 1996 ; Pandian et al., 2002 ; Sinha et Satishchandra, 2007 ; Shrivastasa et al. 2012). L'absence de réponse au traitement de 1^{ère} intention de l'EPC par diazépam ou clonazépam, quasi constant, témoigne de cette pharmacorésistance (Thomas et al., 1977). Nous n'avons pas retrouvé dans cette étude de médicament antiépileptique plus efficace qu'un autre, d'autant plus qu'une polythérapie a été nécessaire dans 60,7% des cas. Cependant il est à noter que la phénytoïne IV ou po a été efficace en monothérapie chez 8 patients, alors qu'elle a été inefficace seule ou en association chez 9 patients. Les autres antiépileptiques qui ont montré une efficacité, seuls ou en association, sont le levetiracetam, le topiramate, le phénobarbital, le valproate, la carbamazépine, le lacosamide, le clobazam et le vigabatrin. Il n'y a pas de consensus dans la littérature concernant la prise en charge de l'EPC, mais elle reste similaire à la prise en charge d'un état de mal épileptique partiel. Un équilibre doit être trouvé entre une escalade thérapeutique pouvant mener à une iatrogénie inacceptable et la tolérance de myoclonies résiduelles moins fréquentes (Thomas et al., 1977). Il semble difficile de réaliser une étude contrôlée afin de déterminer la prise en charge médicamenteuse idéale de l'EPC, du fait de sa rareté et de l'hétérogénéité des étiologies.

L'EPC est le plus souvent une épilepsie symptomatique, le diagnostic étiologique est essentiel, et révèle dans la majorité des cas une pathologie sous-jacente. Une proportion plus importante de causes symptomatiques est retrouvée dans l'EPC par rapport à l'épilepsie de novo (Benn et al., 2008) (**figure 26**).

L'étiologie tumorale est plus représentée dans cette série que dans la littérature avec 28,6% des patients contre 15,6% ; 11% ; 5,3% ; 5,9% ; 5,3% pour les séries de Thomas et al., Cockerell et al., Sinha et Satishchandra, Shrivastasa et al., Phabphal et al.; et 19% dans la revue de Löhler et Peters. La série de Pandian et al. (2002) n'en a pas rapporté. Cette proportion plus importante pourrait être en lien avec une activité croissante de neuro-oncologie dans le service. Les causes vasculaires sont retrouvées à hauteur de 21,4%, ce taux étant comparable à celui de Thomas et al. (28,1%), Cockerell et al. (25%), Sinha et Satishchandra (23,7%) et Pandian (25%). La fréquence des causes vasculaires est moindre dans les autres séries : 5,9% (Löhler et Peters, 1974), 14,7% (Phabphal et al., 2012) et 11,7% (Shrivastava et al., 2013), ce qui s'explique par la population adulte de notre étude.

Le pourcentage de causes métaboliques est de 7,1%. Une encéphalopathie hépatique est survenue dans un contexte d'hépatite alcoolique aiguë grave sur cirrhose alcoolique chez une patiente. Seul un cas d'hyperglycémie sans cétose est rapporté. Les hyperglycémies sans cétose (HSC) sont plus fréquentes dans les séries asiatiques, représentant 45,3% des cas pour la série thaïlandaise de 75 patients (Phabphal et al., 2012), 58,8% des cas pour une série indienne de 17 patients (Shrivastava et al., 2013) et 7,9% des cas pour une autre série indienne de 76 patients (Sinha et Satishchandra, 2007). La sélection des patients pour la série thaïlandaise excluant les antécédents d'épilepsie, a probablement induit un biais expliquant cette prépondérance de cas métaboliques. Le pourcentage élevé d'EPC en lien avec une HSC dans une des séries indiennes peut également être expliqué par une prévalence plus importante et une moins bonne prise en charge du diabète en Inde selon

l'OMS en 2011. Un biais de recrutement est également possible dans notre étude, les patients ayant présenté des EPC dues à des HSC ayant pu être pris en charge dans des services d'urgence sans être transférés par la suite en service d'épileptologie, du fait de la bonne réponse thérapeutique à l'insulinothérapie.

Une seule cause infectieuse a été retrouvée dans notre série (3,6%).

Les causes inflammatoires représentent 10,7% des cas comprenant 2 syndromes de Rasmussen (7,1%) chez une patiente dont l'EPC s'est déclarée à l'âge de 14 ans et qui a été prise en charge malgré son jeune âge dans ce service de neurologie adulte spécialisé dans l'épileptologie, du fait de la complexité de sa pathologie et de sa sévérité, ainsi qu'un autre cas de Rasmussen de l'adulte. Dans les séries non restreintes aux patients adultes, le syndrome de Rasmussen est plus fréquent : 9,2 à 72,3% (Bien et Elger, 2008; Cockerell et al., 1996; Pandian et al., 2002; Sinha et Satishchandra, 2007).

Les causes indéterminées ont représenté 25% des patients, variant de 5,9 à 28,1% dans la littérature (Bien et Elger, 2008; Cockerell et al., 1996; Löhler et Peters, 1974; Pandian et al., 2002; Phabphal et al., 2012; Shrivastava et al., 2013; Sinha et Satishchandra, 2007; Thomas et al., 1977).

L'EPC étant le plus souvent symptomatique, le traitement de sa cause est essentiel, et parfois le seul efficace. La pathologie tumorale en est l'exemple, l'épilepsie pouvant être contrôlée par le traitement de la tumeur, et notamment son exérèse. Pour deux de nos patients (patients 2 et 9), l'exérèse tumorale (métastase cérébrale et chirurgie éveillée d'un oligodendrogliome) a permis un contrôle de l'EPC. C'est le cas dans les gliomes diffus de bas grade, pour lesquels la résection tumorale maximale précoce est requise à des fins oncologique et antiépileptique, l'exérèse étant un facteur prédictif du contrôle de l'épilepsie (Pallud et al., 2014). La chimiothérapie a également fait preuve d'efficacité dans le contrôle de l'épilepsie partielle pharmacorésistante. Dans une série de 10 patients

présentant un astrocytome de bas grade, non éligibles pour la chirurgie, dont 8 épileptiques pharmacorésistants, 7 ont été améliorés par une première ligne de chimiothérapie avec arrêt ou diminution de la fréquence des crises partielles (Frenay et al., 2005). L'hyperglycémie sans cétose, a été décrite à plusieurs reprises comme cause d'EPC dans la littérature (Phabphal et al., 2012; Singh et Strobos, 1980). Comme cela a été le cas chez notre patient ayant présenté ce diagnostic, l'EPC est aisément résolutive avec équilibre glycémique par insulinothérapie à la phase aiguë, et le risque de récurrence est prévenu par la prise en charge d'un diabète sous-jacent.

La prise en charge du syndrome de Rasmussen est singulière, et diffère selon l'âge de début. Une prise en charge neurochirurgicale est souvent requise dans la forme de l'enfant, car il s'agit souvent du seul moyen de maîtriser les crises partielles, les états de mal et notamment l'EPC, comme cela a été le cas chez une de nos patientes. Dans la forme de l'adulte en revanche, l'évolution étant souvent moins sévère, et le déficit neurologique moins important, une prise en charge plus graduelle est proposée, avec notamment le traitement séquentiel par immunoglobulines IV, qui a été efficace chez une de nos patientes (Bien et al., 2005), le principal problème étant de déterminer l'arrêt des perfusions (Leach et al., 1999).

L'évolution de l'EPC est souvent péjorative. Sa gravité n'est pas liée au syndrome myoclonique lui-même mais à son étiologie. L'EPC n'entraîne pas de détérioration neurologique, mais peut donner lieu à une gêne fonctionnelle invalidante. Le déficit neurologique s'il est présent, est lié à la pathologie sous-jacente.

Sur le plan épileptique, l'évolution a été favorable dans les cas d'étiologie vasculaire (pas de récurrence de l'EPC dans 4 cas sur 6) ; d'hyperglycémie sans cétose et post-traumatique. Phabphal et al. (2012) retrouvent également un meilleur pronostic épileptique dans les cas d'HSC, Sinha et Satishchandra (2007) dans les causes vasculaires.

Le pourcentage élevé de décès dans cette série (32,1%) témoigne de la gravité potentielle de l'EPC, en fonction de son étiologie, et notamment dans le cadre tumoral. Ce taux de mortalité semble plus important que celui de l'épilepsie en général (Forsgren et al., 2005), probablement car l'EPC est le plus souvent une épilepsie symptomatique. Le taux de mortalité n'a été rapporté que dans la série de Thomas et al. (1977) à 46,9% et celle de Sinha et Satishchandra (2007) à 4%. Cependant il n'y a pas eu de suivi à long terme dans cette dernière série, et le pourcentage de causes tumorales à 5,3% est moindre.

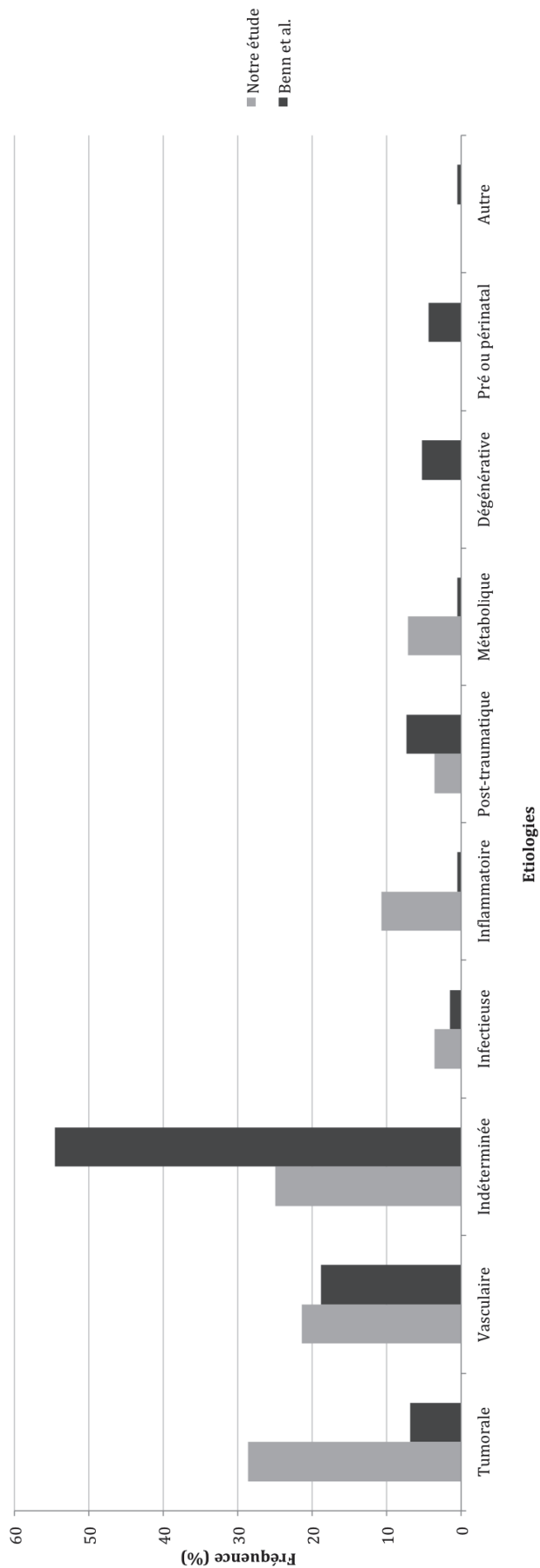


Figure 26 : Comparaison entre étiologies de l'EPC de notre étude et étiologies de novo dans l'étude de Benn et al. (2008)

V- CONCLUSION

L'EPC est une forme rare d'épilepsie partielle se manifestant par des myoclonies positives ou négatives focales continues, durant des heures à des années.

Elle est probablement sous diagnostiquée car souvent pauci-symptomatique ou confondue avec d'autres types de myoclonies focales continues.

Elle peut entraîner une gêne fonctionnelle importante selon sa localisation, son intensité, sa fréquence et sa durée.

L'étude VEEG permet de confirmer le diagnostic parfois difficile et d'éliminer des diagnostics différentiels, par l'étude polygraphique EEG et EMG, et la corrélation électro-clinique.

Cette étude est la série comportant le plus de cas d'EPC documentés par VEEG.

Sa physiopathologie n'est que partiellement comprise, un point de départ cortical étant admis dans la littérature mais de plus récents travaux indiquant une participation sous-corticale dans la propagation et la prolongation du phénomène épileptique. Une meilleure compréhension pourra très probablement améliorer la prise en charge thérapeutique de cette épilepsie pharmacorésistante et invalidante. Une étude prospective VEEG pourrait contribuer à cette amélioration.

C'est une forme d'épilepsie partielle symptomatique dans la majorité des cas, les causes tumorales et vasculaires étant les plus représentées chez l'adulte.

Un traitement étiologique précoce est essentiel, et souvent efficace dans les formes pharmacorésistantes.

L'évolution dépend de l'étiologie sous-jacente, mais est fréquemment péjorative du fait de la proportion élevée de formes symptomatiques lésionnelles.

REFERENCES

- Aktekin, B., Doğan, E.A., Oğuz, Y., Karaali, K., 2006. Epilepsia partialis continua in a patient with Behçet's disease. *Clin. Neurol. Neurosurg.* 108, 392–5.
- Anand, G., En, F., Soilleux, E., Chandra, J., Piddington, K., Quaghebeur, G., Wilkinson, N., Zaiwalla, Z., Kennett, R., Mcshane, T., 2013. Review article Isolated paediatric neurosarcoidosis presenting as epilepsia partialis continua : A case report and review of literature. *Eur. J. Paediatr. Neurol.* 17, 429–436.
- Bancaud, J., Bonis, A., Talairach, J., Bordas-Ferrer, M., Buser, P., 1970. [Kojewnikow syndrome and somato-motor attacks (clinical, E.E.G., E.M.G. and S.E.E.G. study)]. *Encephale.* 59, 391–438.
- Bartolomei, F., Gavaret, M., Dhiver, C., Gastaut, J.A., Gambarelli, D., Gastaut, J.L., 1999. Isolated, Chronic, Epilepsia Partialis Continua in an HIV-Infected Patient 56, 111–114.
- Belluzzo, M., Monti, F., Pizzolato, G., 2011. A case of hypocalcemia-related epilepsia partialis continua. *Seizure* 20, 720–2.
- Benn, E.K.T., Hauser, W.A., Shih, T., Leary, L., Bagiella, E., Dayan, P., Green, R., Andrews, H., Thurman, D.J., Hesdorffer, D.C., 2008. Estimating the incidence of first unprovoked seizure and newly diagnosed epilepsy in the low-income urban community of Northern Manhattan, New York City. *Epilepsia* 49, 1431–9.
- Bien, C.G., Elger, C.E., 2008. Epilepsia partialis continua : semiology and differential diagnoses. *Epileptic Disord* 10, 3–7.
- Bien, C.G., Gleissner, U., Sassen, R., Widman, G., Urbach, H., Elger, C.E., 2004. An open study of tacrolimus therapy in Rasmussen encephalitis. *Neurology* 62, 2106–9.
- Bien, C.G., Granata, T., Antozzi, C., Cross, J.H., Dulac, O., Kurthen, M., Lassmann, H., Mantegazza, R., Villemure, J.-G., Spreafico, R., Elger, C.E., 2005. Pathogenesis, diagnosis and treatment of Rasmussen encephalitis: a European consensus statement. *Brain* 128, 454–71.
- Bien, C.G., Widman, G., Urbach, H., Sassen, R., Kuczaty, S., Wiestler, O.D., Schramm, J., Elger, C.E., 2002. The natural history of Rasmussen ' s encephalitis. *Brain* 125, 1751–1759.
- Biraben, A., Chauvel, P., 1997. Epilepsia Partialis Continua, in: *Epilepsy: A Comprehensive Textbook.* Lippincott Williams and Wilkins, pp. 2447–54.
- Botez, M.I., Brossard, L., 1974. Epilepsia partialis continua with well-delimited subcortical frontal tumor. *Epilepsia* 15, 39–43.

- Caraballo, R., Cersósimo, R., Fejerman, N., 1999. A particular type of epilepsy in children with congenital hemiparesis associated with unilateral polymicrogyria. *Epilepsia* 40, 865–71.
- Celesia, G.G., Parmeggiani, L., Brigell, M., 1994. Dipole source localization in a case of epilepsy partialis continua without premyoclonic EEG spikes. *Electroencephalogr. Clin. Neurophysiol.* 90, 316–9.
- Chauvel, P., Liegeois-Chauvel, C., Marquis, P., Bancaud, J., 1986. Distinction between the myoclonus-related potential and the epileptic spike in epilepsy partialis continua. *Electroencephalogr. Clin. Neurophysiol.* 64, 304–7.
- Cock, H.R., Shorvon, S.D., 2002. The spectrum of epilepsy and movement disorders in EPC, in: Guerrini, R., Aicardi, J., Andermann, F., Hallett, M. (Eds.), *Epilepsy and Movement Disorders*. Cambridge University Press, pp. 211–226.
- Cockerell, O.C., Rothwell, J., Thompson, P.D., Marsden, C.D., Shorvon, S.D., 1996. Clinical and physiological features of epilepsy partialis continua Cases ascertained in the UK. *Brain* 393–407.
- Cowan, J.M.A., Rothwell, J.C., Wise, R.J.S., Marsden, C.D., 1986. Electrophysiological and positron emission studies in a patient with cortical myoclonus, epilepsy partialis continua and motor epilepsy 796–807.
- Desbiens, R., Berkovic, S.F., Dubeau, F., Andermann, F., Laxer, K.D., Harvey, S., Leproux, F., Melanson, D., Robitaille, Y., Kalnins, R., 1993. Life-threatening focal status epilepticus due to occult cortical dysplasia. *Arch. Neurol.* 50, 695–700.
- Forsgren, L., Hauser, W.A., Olafsson, E., Sander, J.W. a S., Sillanpää, M., Tomson, T., 2005. Mortality of epilepsy in developed countries: a review. *Epilepsia* 46 Suppl 1, 18–27.
- Frenay, M.P., Fontaine, D., Vandenbos, F., Lebrun, C., 2005. First-line nitrosourea-based chemotherapy in symptomatic non-resectable supratentorial pure low-grade astrocytomas. *Eur. J. Neurol.* 12, 685–90.
- Granata, T., 2003. Rasmussen’s syndrome. *Neurol. Sci.* 24 Suppl 4, S239–43.
- Granata, T., Matricardi, S., Ragona, F., Freri, E., Casazza, M., Villani, F., Deleo, F., Tringali, G., Gobbi, G., Tassi, L., Lo Russo, G., Marras, C.E., Specchio, N., Vigevano, F., Fusco, L., 2014. Hemispherotomy in Rasmussen encephalitis: long-term outcome in an Italian series of 16 patients. *Epilepsy Res.* 108, 1106–19.
- Guerrini, R., 2009. Physiology of epilepsy partialis continua and subcortical mechanisms of status epilepticus. *Epilepsia* 50 Suppl 1, 7–9.
- Guerrini, R., Dravet, C., Genton, P., Bureau, M., Roger, J., Rubboli, G., Tassinari, C.A., 1993. Epileptic negative myoclonus. *Neurology* 43, 1078–83.

- Halliday, A.M., 1967. The electrophysiological study of myoclonus in man. *Brain* 90, 241–84.
- Hart, Y.M., Cortez, M., Andermann, F., Hwang, P., Fish, D.R., Dulac, O., Silver, K., Fejerman, N., Cross, H., Sherwin, A., 1994. Medical treatment of Rasmussen's syndrome (chronic encephalitis and epilepsy): effect of high-dose steroids or immunoglobulins in 19 patients. *Neurology* 44, 1030–6.
- Honavar, M., Janota, I., Polkey, C.E., 1992. Rasmussen's encephalitis in surgery for epilepsy. *Dev. Med. Child Neurol.* 34, 3–14.
- Huang, C., Hsieh, Y., Pai, M., Tsai, J., Huang, C., 2005. Nonketotic Hyperglycemia – related Epilepsia Partialis Continua with Ictal Unilateral Parietal Hyperperfusion 46, 1843–1844.
- Juul-Jensen, P., Denny-Brown, D., 1966. Epilepsia partialis continua. *Arch. Neurol.* 15, 563–78.
- Katz, A., Bose, A., Lind, S.J., Spencer, S.S., 1990. SPECT in patients with epilepsia partialis continua. *Neurology* 40, 1848–50.
- Kravljanac, R., Jovic, N., 2011. Epilepsia partialis continua in children with fulminant subacute sclerosing panencephalitis. *Neurol. Sci.* 32, 1007–1012.
- Leach, J.P., Chadwick, D.W., Miles, J.B., Hart, I.K., 1999. Improvement in adult-onset Rasmussen's encephalitis with long-term immunomodulatory therapy. *Neurology* 52, 738–42.
- Lee, K., Haight, E., P, O., 2000. Epilepsia partialis continua in Creutzfeldt Jakob disease. *Acta Neurologica Scand.* 102, 398–402.
- Löhler, J., Peters, U.H., 1974. [Epilepsia partialis continua (Kozevnikov epilepsy)]. *Fortschr. Neurol. Psychiatr. Grenzgeb.* 42, 165–212.
- Marras, C.E., Chiesa, V., De Benedictis, A., Franzini, A., Rizzi, M., Villani, F., Ragona, F., Tassi, L., Vignoli, A., Freri, E., Specchio, N., Broggi, G., Casazza, M., Canevini, M.P., 2013. Vagus nerve stimulation in refractory epilepsy: new indications and outcome assessment. *Epilepsy Behav.* 28, 374–8.
- Misawa, S., Kuwabara, S., Shibuya, K., Mamada, K., Hattori, T., 2005. Low-frequency transcranial magnetic stimulation for epilepsia partialis continua due to cortical dysplasia. *J. Neurol. Sci.* 234, 37–39.
- Molyneux, P.D., Barker, R.A., Thom, M., van Paesschen, W., Harkness, W.F., Duncan, J.S., 1998. Successful treatment of intractable epilepsia partialis continua with multiple subpial transections. *J. Neurol. Neurosurg. Psychiatry* 65, 137–8.
- Nayak, D., Abraham, M., Kesavadas, C., Radhakrishnan, K., 2006. Lingual epilepsia partialis continua in Rasmussen ' s encephalitis Case report. *Epileptic Disord* 8, 114–117.

- Obeso, J.A., Rothwell, J.C., Marsden, C.D., 1985. The spectrum of cortical myoclonus. From focal reflex jerks to spontaneous motor epilepsy. *Brain* 108, 193–24.
- Oguni, H., Andermann, F., 2011. Causes of epilepsia partialis continua, in: *The Causes of Epilepsy*. Cambridge University Press, pp. 759–766.
- Oguni, H., Andermann, F., Rasmussen, T., 1991. The natural history of the syndrome of chronic encephalitis and epilepsy: a study of the MNI series of forty-eight cases, in: *Chronic Encephalitis and Epilepsy: Rasmussen's Syndrome*. Butterworth-Heinemann, Boston, pp. 7–35.
- Omorokov, L.I., 1927. Kozhevnikov's epilepsy in Siberia, in: *Chronic Encephalitis and Epilepsy: Rasmussen's Syndrome*. Butterworth-Heinemann, pp. 263–9.
- Pallud, J., Audureau, E., Blonski, M., Sanai, N., Bauchet, L., Fontaine, D., Mandonnet, E., Dezamis, E., Psimaras, D., Guyotat, J., Peruzzi, P., Page, P., Gal, B., Párraga, E., Baron, M.-H., Vlaicu, M., Guillemin, R., Devaux, B., Duffau, H., Taillandier, L., Capelle, L., Huberfeld, G., 2014. Epileptic seizures in diffuse low-grade gliomas in adults. *Brain* 137, 449–62.
- Pandian, J.D., Thomas, S.V., Santoshkumar, B., Radhakrishnan, K., Sarma, P.S., Joseph, S., Kesavadas, C., 2002. Epilepsia partialis continua—a clinical and electroencephalography study. *Seizure* 11, 437–441.
- Parker, T., Freilich, S., Tidswell, T., Angus-leppan, H., 2012. Hepatic encephalopathy with epilepsia partialis continua : A case report. *Seizure Eur. J. Epilepsy* 21, 813–815.
- Penfield, W., Rasmussen, T., 1950. *The cerebral cortex of man*. Macmillan, New York.
- Phabphal, K., Limapichat, K., Sathirapanya, P., Setthawatcharawanich, S., Geater, A., 2012. Clinical characteristics, etiology and long-term outcome of epilepsia partialis continua in adult patients in Thailand. *Epilepsy Res.* 100, 179–87.
- Placidi, F., Floris, R., Bozzao, A., Romigi, A., Baviera, M.E., Tombini, M., Izzi, F., Sperli, F., Marciani, M.G., 2001. Ketotic hyperglycemia and epilepsia partialis continua. *Neurology* 57, 534–7.
- Rasmussen, T., 1983. Hemispherectomy for seizures revisited. *Can. J. Neurol. Sci.* 10, 71–8.
- Rasmussen, T., Olszewski, J., Lloydsmith, D., 1958. Focal seizures due to chronic localized encephalitis. *Neurology* 8, 435–45.
- Rothwell, J.C., Obeso, J. a, Marsden, C.D., 1984. On the significance of giant somatosensory evoked potentials in cortical myoclonus. *J. Neurol. Neurosurg. Psychiatry* 47, 33–42.
- Sawhney, I.M., Robertson, I.J., Polkey, C.E., Binnie, C.D., Elwes, R.D., 1995. Multiple subpial transection: a review of 21 cases. *J. Neurol. Neurosurg. Psychiatry* 58, 344–9.
- Shigeto, H., Tobimatsu, S., Morioka, T., Yamamoto, T., Kobayashi, T., Kato, M., 1997. Jerk-locked back averaging and dipole source localization of magnetoencephalographic

- transients in a patient with epilepsy partialis continua. *Electroencephalogr. Clin. Neurophysiol.* 103, 440–4.
- Shrivastava, V., Burji, N.P., Basumatary, L.J., Das, M., Goswami, M., Kayal, A.K., 2013. Etiological profile of epilepsy partialis continua among adults in a tertiary care hospital. *Neurol. India* 61, 156–60.
- Singh, B.M., Strobos, R.J., 1980. Epilepsia partialis continua associated with nonketotic hyperglycemia: clinical and biochemical profile of 21 patients. *Ann. Neurol.* 8, 155–60.
- Sinha, S., Satishchandra, P., 2007. Epilepsia Partialis Continua over last 14 years: experience from a tertiary care center from south India. *Epilepsy Res.* 74, 55–9.
- Tassinari, C. a, Rubboli, G., Shibasaki, H., 1998. Neurophysiology of positive and negative myoclonus. *Electroencephalogr. Clin. Neurophysiol.* 107, 181–95.
- Tassinari, C.A., Rubboli, G., Parmeggiani, L., Valzania, F., Plasmati, R., Riguzzi, P., Michelucci, R., Volpi, L., Passarelli, D., Meletti, S., 1995. Epileptic negative myoclonus. *Adv. Neurol.* 67, 181–97.
- Tezer, F.I., Celebi, O., Ozgen, B., Saygi, S., 2008. A patient with two episodes of epilepsy partialis continua of the abdominal muscles caused by cortical dysplasia 10, 306–311.
- Thomas, J.E., Reagan, T.J., Klass, D.W., 1977. Epilepsia partialis continua. A review of 32 cases. *Arch. Neurol.* 34, 266–75.
- Thomas, P., Borg, M., Suisse, G., Chatel, M., 1995. Opercular myoclonic-anarthric status epilepticus. *Epilepsia* 36, 281–9.
- Veggiotti, P., Colamaria, V., Bernardina, B.D., Martelli, A., Mangione, D., Lanzi, G., 1995. Original memoir Epilepsia Partialis Continua in a case of M E L A S : clinical and neurophysiological study. *Neurophysiol Clin* 25, 158–166.
- Vining, E.P., Freeman, J.M., Pillas, D.J., Uematsu, S., Carson, B.S., Brandt, J., Boatman, D., Pulsifer, M.B., Zuckerman, A., 1997. Why would you remove half a brain? The outcome of 58 children after hemispherectomy-the Johns Hopkins experience: 1968 to 1996. *Pediatrics* 100, 163–71.
- Walker, M.C., Schorge, S., Kullmann, D.M., Wykes, R.C., Heeroma, J.H., Mantoan, L., 2013. Gene therapy in status epilepticus. *Epilepsia* 54 Suppl 6, 43–5.
- Wieser, H.G., Chauvel, P., 2005. Simple partial status epilepticus and epilepsy partialis continua of Kozhevnikov, in: *Epilepsy: A Comprehensive Textbook*. Lippincott-Raven, pp. 705–24.
- Wieser, H.G., Graf, H.P., Bernoulli, C., Siegfried, J., 1978. Quantitative analysis of intracerebral recordings in epilepsy partialis continua. *Electroencephalogr. Clin. Neurophysiol.* 44, 14–22.

- Wolf, N.I., Rahman, S., Schmitt, B., Taanman, J.-W., Duncan, A.J., Harting, I., Wohlrab, G., Ebinger, F., Rating, D., Bast, T., 2009. Status epilepticus in children with Alpers' disease caused by POLG1 mutations: EEG and MRI features. *Epilepsia* 50, 1596–607.
- Yeh, S.-J., Wu, R.-M., 2008. Neurocysticercosis presenting with epilepsia partialis continua: a clinicopathologic report and literature review. *J. Formos. Med. Assoc.* 107, 576–81.

ANNEXES

Annexe 1 Consentement vidéo EEG

Consentement éclairé Examen de vidéo-EEG

Je soussigné(e),

M./ Mme/ Melle

Nom

Prénom

Né(e) le

Déclare avoir pris connaissance que, dans un but strictement médical, sous la responsabilité du Pr P. THOMAS, je vais bénéficier dans l'Unité Fonctionnelle EEG-épileptologie- Neurologie du CHU de Nice d'un enregistrement vidéo-EEG ou vidéo simple destiné à mieux préciser les caractéristiques de la pathologie dont je souffre.

Cet examen ne pourra être utilisé à des fins non médicales. Il pourra être communiqué pour avis à d'autres spécialistes de la pathologie dont je souffre, afin de mieux préciser les caractéristiques de cette dernière.

Sauf refus circonstancié de ma part, il pourra également servir aux activités d'Enseignement et de Recherche à la Faculté de Médecine, et aux actions de Formation Médicale Continue.

DANS TOUS CES CAS, MON ANONYMAT SERA STRICTEMENT RESPECTE.

Lu et approuvé,

Fait à NICE, le

Signature Patient

Signature Représentant légal du Patient

Annexe 2 Enregistrements vidéo-EEG sur support DVD

Le DVD contient 26 fichiers vidéo.

Chaque fichier contient un extrait significatif de l'enregistrement vidéo-EEG diagnostique.

Le logiciel Quicktime ou le logiciel VLC sont nécessaires à la lecture des fichiers vidéo, quelle que soit la plateforme, PC ou Mac.

Ils peuvent être téléchargés à partir des adresses suivantes :

Quicktime : <http://www.apple.com//fr/quicktime/download/>

VLC : <http://www.videolan.org/vlc/>

SERMENT D'HIPPOCRATE

Au moment d'être admise à exercer la médecine, en présence de mes Maîtres et de mes chers condisciples et devant l'effigie d'Hippocrate, je promets et je jure d'être fidèle aux lois de l'honneur et de la probité dans l'exercice de la Médecine.

Je donnerai mes soins gratuits à l'indigent et à quiconque me les demandera. Je n'exigerai jamais un salaire au-dessus de mon travail. J'informerai les patients des décisions envisagées, de leurs raisons et de leurs conséquences.

Admise dans l'intimité des personnes, je tairai les secrets qui me seront confiés. Reçue à l'intérieur des maisons, je respecterai les secrets des foyers et ma conduite ne servira pas à corrompre les mœurs.

Je ferai tout pour soulager les souffrances. Je ne prolongerai pas abusivement les agonies.

Je ne provoquerai jamais la mort délibérément.

Je n'entreprendrai rien qui dépasse mes compétences. Je les entretiendrai et les perfectionnerai pour assurer au mieux les services qui me seront demandés.

Respectueuse et reconnaissante envers mes Maîtres, je rendrai à leurs enfants l'instruction que j'ai reçue de leur père.

Que les hommes et mes confrères m'accordent leur estime si je suis fidèle à mes promesses; que je sois déshonorée et méprisée si j'y manque.