HAL
open science

Analyse échographique de la cicatrisation tendineuse après réparation arthroscopique de la coiffe des rotateurs

Martin Schramm

To cite this version:

Martin Schramm. Analyse échographique de la cicatrisation tendineuse après réparation arthroscopique de la coiffe des rotateurs . Médecine humaine et pathologie. 2014. dumas-01256367

HAL Id: dumas-01256367

https://dumas.ccsd.cnrs.fr/dumas-01256367v1

Submitted on 14 Jan 2016

HAL is a multi-disciplinary open access archive for the deposit and dissemination of scientific research documents, whether they are published or not. The documents may come from teaching and research institutions in France or abroad, or from public or private research centers.

L'archive ouverte pluridisciplinaire **HAL**, est destinée au dépôt et à la diffusion de documents scientifiques de niveau recherche, publiés ou non, émanant des établissements d'enseignement et de recherche français ou étrangers, des laboratoires publics ou privés.

MARTIN SCHRAMM

Analyse échographique de la cicatrisation tendineuse après réparation arthroscopique de la coiffe des rotateurs

NICE 2014

UNIVERSITE DE NICE SOPHIA-ANTIPOLIS

FACULTE DE MEDECINE DE NICE

Analyse échographique de la cicatrisation tendineuse après réparation arthroscopique de la coiffe des rotateurs

THESE

Présentée et soutenue publiquement à la faculté de médecine de Nice

Le 10 octobre 2014

Par

Martin SCHRAMM

Né le 30/04/1984 à Nice

Pour obtenir le grade de Docteur en Médecine

Examinateurs de la thèse :

Monsieur le Professeur Pascal Boileau	Président du Jury
Monsieur le Professeur Fernand De Peretti	Assesseur
Monsieur le Professeur Christophe Trojani	Assesseur
Monsieur le Professeur Jean François Gonzalez	Assesseur
Monsieur le Docteur Charles Bessière	Directeur de Thèse

UNIVERSITÉ DE NICE-SOPHIA ANTIPOLIS

FACULTÉ DE MÉDECINE

Liste des professeurs au **1er novembre 2014** à la Faculté de Médecine de Nice

Doyen	M. BAQUÉ Patrick
Assesseurs	M. ESNAULT Vincent M. CARLES Michel Mme BREUIL Véronique
Conservateur de la bibliothèque	Mme DE LEMOS
Chef des services administratifs	Mme CALLEA Isabelle
Doyens Honoraires	M. AYRAUD Noël M. RAMPAL Patrick M. BENCHIMOL Daniel

Professeurs Honoraires

M. BALAS Daniel
M. BLAIVE Bruno
M. BOQUET Patrice
M. BOURGEON André
M. BOUTTÉ Patrick
M. BRUNETON Jean-Noël
Mme BUSSIERE Françoise
M. CHATEL Marcel
M. COUSSEMENT Alain
M. DARCOURT Guy
M. DELMONT Jean
M. DEMARD François
M. DOLISI Claude
M. FREYCHET Pierre
M. GÉRARD Jean-Pierre
M. GILLET Jean-Yves
M. GRELLIER Patrick
M. HARTER Michel
M. INGLESAKIS Jean-André
M. LALANNE Claude-Michel
M. LAMBERT Jean-Claude
M. LAZDUNSKI Michel
M. LEFEBVRE Jean-Claude
M. LE BAS Pierre
M. LE FICHOUX Yves
M. LOUBIERE Robert
M. MARIANI Roger
M. MASSEYEFF René
M. MATTEI Mathieu
M. MOUIEL Jean
Mme MYQUEL Martine
M. OLLIER Amédée
M. ORTONNE Jean-Paul
M. SCHNEIDER Maurice
M. TOUBOL Jacques
M. TRAN Dinh Khiem
M. ZIEGLER Gérard

M.C.A. Honoraire Mlle ALLINE Madeleine

M.C.U. Honoraires

M. ARNOLD Jacques
M. BASTERIS Bernard
Mlle CHICHMANIAN Rose-Marie
M. EMILIOZZI Roméo
M. GASTAUD Marcel
M.GIRARD-PIPAU Fernand
M. GIUDICELLI Jean
M. MAGNÉ Jacques
Mme MEMRAN Nadine
M. MENGUAL Raymond
M. POIRÉE Jean-Claude
Mme ROURE Marie-Claire

PROFESSEURS CLASSE EXCEPTIONNELLE

M. AMIEL Jean Urologie (52.04)
M. BENCHIMOL Daniel Chirurgie Générale (53.02)
M. BOILEAU Pascal Chirurgie Orthopédique et Traumatologie (50.02)
M. DARCOURT Jacques Biophysique et Médecine Nucléaire (43.01)
M. DESNUELLE Claude Biologie Cellulaire (44.03)
Mme EULLER-ZIEGLER Liana Rhumatologie (50.01)
M. FENICHEL Patrick Biologie du Développement et de la Reproduction (54.05)
M. FUZIBET Jean-Gabriel Médecine Interne (53.01)
M. GASTAUD Pierre Ophtalmologie (55.02)
M. GILSON Éric Biologie Cellulaire (44.03)
M. GRIMAUD Dominique Anesthésiologie et Réanimation Chirurgicale (48.01)
M. HASSEN KHODJA Reda Chirurgie Vasculaire (51.04)
M. HÉBUTERNE Xavier Nutrition (44.04)
M. HOFMAN Paul Anatomie et Cytologie Pathologiques (42.03)
M. LACOUR Jean-Philippe Dermato-Vénéréologie (50.03)
Mme LEBRETON Élisabeth Chirurgie Plastique, Reconstructrice et Esthétique (50.04)
M. MICHIELS Jean-François Anatomie et Cytologie Pathologiques (42.03)
M. MOUROUX Jérôme Chirurgie Thoracique et Cardiovasculaire (51.03)
M. PAQUIS Philippe Neurochirurgie (49.02)
M. PRINGUEY Dominique Psychiatrie d'Adultes (49.03)
M. QUATREHOMME Gérald Médecine Légale et Droit de la Santé (46.03)
M. ROBERT Philippe Psychiatrie d'Adultes (49.03)

M. SANTINI Joseph O.R.L. (55.01)
M. THYSS Antoine Cancérologie, Radiothérapie (47.02)
M. VAN OBBERGHEN Emmanuel Biochimie et Biologie Moléculaire (44.01)

PROFESSEURS PREMIERE CLASSE

M. BAQUE Patrick Anatomie – Chirurgie Générale (42.01)
M. BATT Michel Chirurgie Vasculaire (51.04)
M. BÉRARD Étienne Pédiatrie (54.01)
M. BERNARDIN Gilles Réanimation Médicale (48.02)
M. BONGAIN André Gynécologie-Obstétrique (54.03)
Mme CRENESSE Dominique Physiologie (44.02)
M. DE PERETTI Fernand Anatomie-Chirurgie Orthopédique (42.01)
M. DRICI Milou-Daniel Pharmacologie Clinique (48.03)
M. ESNAULT Vincent Néphrologie (52-03)
M. FERRARI Émile Cardiologie (51.02)
M. GIBELIN Pierre Cardiologie (51.02)
M. GUGENHEIM Jean Chirurgie Digestive (52.02)
Mme ICHAI Carole Anesthésiologie et Réanimation Chirurgicale (48.01)
M. LONJON Michel Neurochirurgie (49.02)
M. MARQUETTE Charles-Hugo Pneumologie (51.01)
M. MARTY Pierre Parasitologie et Mycologie (45.02)
M. MOUNIER Nicolas Cancérologie, Radiothérapie (47.02)
M. PADOVANI Bernard Radiologie et Imagerie Médicale (43.02)
M. PAQUIS Philippe Neurochirurgie (49.02)
Mme PAQUIS Véronique Génétique (47.04)
M. RAUCOULES-AIMÉ Marc Anesthésie et Réanimation Chirurgicale (48.01)
Mme RAYNAUD Dominique Hématologie (47.01)
M. ROSENTHAL Eric Médecine Interne (53.01)
M. SCHNEIDER Stéphane Nutrition (44.04)
M. THOMAS Neurologie (49.01)
M. TRAN Albert Hépato Gastro-entérologie (52.01)

PROFESSEURS DEUXIEME CLASSE

M. ALBERTINI Marc Pédiatrie (54.01)
Mme ASKENAZY-GITTARD Florence Pédopsychiatrie (49.04)
M. BAHADORAN Philippe Cytologie et Histologie (42.02)
M. BAQUÉ Patrick Anatomie - Chirurgie Générale (42.01)
M. BARRANGER Emmanuel Gynécologie Obstétrique (54.03)

M. BENIZRI Emmanuel Chirurgie Générale (53.02)
Mme BLANC-PEDEUTOUR Florence Cancérologie – Génétique (47.02)
M. BREAUD Jean Chirurgie Infantile (54-02)
Mlle BREUIL Véronique Rhumatologie (50.01)
CANIVET Bertrand Médecine Interne (53.01)
M. CARLES Michel Anesthésiologie Réanimation (48.01)
M. CASSUTO Jill-Patrice Hématologie et Transfusion (47.01)
M. CHEVALLIER Patrick Radiologie et Imagerie Médicale (43.02)
Mme CHINETTI Guilia Biochimie-Biologie Moléculaire (44.01)
M. DUMONTIER Christian Chirurgie plastique
M. FERRERO Jean-Marc Cancérologie ; Radiothérapie (47.02)
M. FOURNIER Jean-Paul Thérapeutique (48-04)
M. FREDENRICH Alexandre Endocrinologie, Diabète et Maladies métaboliques (54.04)
Mlle GIORDANENGO Valérie Bactériologie-Virologie (45.01)
M. GUÉRIN Olivier Gériatrie (48.04)
M. HANNOUN-LEVI Jean-Michel Cancérologie ; Radiothérapie (47.02)
M. IANNELLI Antonio Chirurgie Digestive (52.02)
M. JOURDAN Jacques Chirurgie Thoracique et Cardiovasculaire (51.03)
M. LEVRAUT Jacques Anesthésiologie et Réanimation Chirurgicale (48.01)
M. PASSERON Thierry Dermato-Vénéréologie (50-03)
M. PICHE Thierry Gastro-entérologie (52.01)
M. PRADIER Christian Épidémiologie, Économie de la Santé et Prévention (46.01)
M. ROGER Pierre-Marie Maladies Infectieuses ; Maladies Tropicales (45.03)
M. ROHRLICH Pierre Pédiatrie (54.01)
M. RUIMY Raymond Bactériologie-virologie (45.01)
Mme SACCONI Sabrina Neurologie (49.01)
M. SADOUL Jean-Louis Endocrinologie, Diabète et Maladies Métaboliques (54.04)
M. STACCINI Pascal Biostatistiques et Informatique Médicale (46.04)
M. THOMAS Pierre Neurologie (49.01)
M. TROJANI Christophe Chirurgie Orthopédique et Traumatologique (50.02)
M. VENISSAC Nicolas Chirurgie Thoracique et Cardiovasculaire (51.03)

PROFESSEUR DES UNIVERSITÉS

M. SAUTRON Jean-Baptiste Médecine Générale

MAITRES DE CONFÉRENCES DES UNIVERSITÉS - PRATICIENS HOSPITALIERS

Mme ALUNNI-PERRET Véronique Médecine Légale et Droit de la Santé (46.03)
M. AMBROSETTI Damien Cytologie et Histologie (42.02)
Mme BANNWARTH Sylvie Génétique (47.04)
M. BENOLIEL José Biophysique et Médecine Nucléaire (43.01)
Mme BERNARD-POMIER Ghislaine Immunologie (47.03)
Mme BUREL-VANDENBOS Fanny Anatomie et Cytologie pathologiques (42.03)
M. DELOTTE Jérôme Gynécologie-Obstétrique (54.03)
M. DOGLIO Alain Bactériologie-Virologie (45.01)
M. FOSSE Thierry Bactériologie-Virologie-Hygiène (45.01)
M. GARRAFFO Rodolphe Pharmacologie Fondamentale (48.03)
Mme GIOVANNINI-CHAMI Lisa Pédiatrie (54.01)
Mme HINAULT Charlotte Biochimie et biologie moléculaire (44.01)
Mlle LANDRAUD Luce Bactériologie–Virologie (45.01)
Mme LEGROS Laurence Hématologie et Transfusion (47.01)
Mme MAGNIÉ Marie-Noëlle Physiologie (44.02)
Mme MOCERI Pamela Cardiologie (51.02)
Mme MUSSO-LASSALLE Sandra Anatomie et Cytologie pathologiques (42.03)
M. NAÏMI Mourad Biochimie et Biologie moléculaire (44.01)
M. PHILIP Patrick Cytologie et Histologie (42.02)
Mme POMARES Christelle Parasitologie et mycologie (45.02)
Mlle PULCINI Céline Maladies Infectieuses ; Maladies Tropicales (45.03)
M. ROUX Christian Rhumatologie (50.01)
M. TESTA Jean Épidémiologie Économie de la Santé et Prévention (46.01)
M. TOULON Pierre Hématologie et Transfusion (47.01)

PROFESSEURS ASSOCIÉS

M. HOFLIGER Philippe Médecine Générale
Mme POURRAT Isabelle Médecine Générale
M. PRENTKI Marc Biochimie et Biologie Moléculaire

MAITRES DE CONFÉRENCES ASSOCIÉS

Mme CHATTI Kaouthar Biophysique et Médecine Nucléaire
M. DARMON David Médecine Générale
M. GARDON Gilles Médecine Générale
Mme MONNIER Brigitte Médecine Générale

M. PAPA Michel Médecine Générale

PROFESSEURS CONVENTIONNÉS DE L'UNIVERSITÉ

M. BERTRAND François Médecine Interne
M. BROCKER Patrice Médecine Interne Option Gériatrie
M. CHEVALLIER Daniel Urologie
Mme FOURNIER-MEHOUAS Manuella Médecine Physique et Réadaptation
M. QUARANTA Jean-François Santé Publique

Remerciements

Monsieur le Professeur Boileau, Président du jury :

Pour avoir accepté de présider mon jury de thèse, et pour toutes les connaissances que vous nous faites partager au quotidien.

Monsieur le Professeur De Peretti :

Pour avoir accepté de faire partie de mon jury de thèse, et pour nous faire part de votre grande et précieuse expérience en traumatologie.

Monsieur le Professeur Trojani :

Pour avoir accepté de faire partie de mon jury de thèse, et pour nous faire partager votre expertise sur la hanche et le genou. Merci d'avoir permis la synthèse de ce travail.

Monsieur le Docteur Tabutin :

Pour m'avoir mis le pied à l'étrier lors de mon premier semestre d'interne, pour la rigueur que vous nous inculquez et pour tous les bons conseils que vous avez pu me donner à mes débuts.

Monsieur le Professeur Gonzalez :

Pour avoir accepté de faire partie de mon jury de thèse. Ravi de vous avoir mon colonel !

Monsieur le Professeur Judet :

Pour m'avoir conforter dans mon choix de vouloir être orthopédiste lors de mon passage chez vous comme externe, et puis pour ce semestre passé chez vous en tant qu'interne dont je garde un souvenir inoubliable.

Monsieur le Docteur Jouve :

Pour m'avoir permis de faire un semestre avec vous et Monsieur le Docteur Ovadia, pour la gentillesse et la délicatesse dont vous faites preuve envers moi, et pour me permettre d'assister à ces congrès où je suis fièrement le seul interne (4 étoiles !).

Monsieur le Docteur Bessière :

Pour avoir accepté d'être mon directeur de thèse, pour votre soutien infaillible lors des coups durs de la vie d'un interne, pour tous les conseils et la patience dont vous avez fait preuve au cours de ces années d'internat.

Monsieur le Docteur Bouacida :

Pour avoir été mon premier co interne, pour m'avoir soutenu en permanence, et pour ce mot trouvé dans le bureau le lendemain d'une raclée: « Un bon orthopédiste est celui qui a la capacité de se relever malgré les coups qu'il prend sur la tête »

Monsieur Olivier Andreani :

Pour avoir été d'une loyauté sans faille, et pour avoir permis l'aboutissement de ce travail.

Un clin d'œil à mon papa, qui est au bord de la rivière en Alaska avec Lady Di. La barre est haute, mais qu'il est agréable et émouvant d'être ton fils.

A ma femme, Laëtitia. Tu es la femme de ma vie, à tes côtés je ne crains plus rien.

A Daniel, mon oncle parrain. C'est grâce à vous, je me rappelle des 3 conditions, et je serai heureux de remplir la troisième.

A José, merci de ton soutient pendant toutes ces années étudiantes, je regrette de ne pas être à Paris plus souvent pour nos patrouilles.

A mes frères et sœur, merci de votre soutient depuis 30 ans maintenant. Il est difficile de se réunir, mais je vous ai eu, après le mariage la thèse !

A mes beaux parents, à mamie, à rakouin, je suis ravi qu'on soit réunis à nouveau, en famille !!!!

A tous mes amis, vous êtes les mêmes depuis toujours, vous vous reconnaitrez, et puis d'ailleurs vous êtes aussi la famille. Merci d'être là depuis toutes ces années.

A mes co internes, à mes chefs

A toutes les équipes avec qui j'ai eu le plaisir de travailler pendant ces années d'internat, et j'espère bien que ça va continuer !!! Saint Roch, je viens pousser la chansonnette !

TABLE DES MATIERES

Première Partie :

I-Anatomie de la coiffe des rotateurs

II-Notions de biomécanique

III-Notions d'anthropologie

IV-Histoire naturelle des ruptures de coiffe

V-Classification des ruptures de coiffe

VI-Examen clinique de l'épaule dans les ruptures de coiffe

VII-Imagerie des ruptures de coiffe

VIII-Historique des ruptures de coiffe

IX-Physiopathologie de l'usure des tendons de la coiffe et de leur réparation

X-Prise en charge des ruptures de coiffe

Deuxième partie

I-Introduction

II-Matériels et Méthodes

III-Résultats

IV-Discussion

V-Conclusion

Première partie

I-Anatomie……..…14

1.1 Le muscle subscapulaire
1.2 Le muscle sus épineux
1.3 Le muscle sous épineux
1.4 Le muscle petit rond

II-Notions de biomécanique……..18

2.1 Stabilité statique de l'articulation glénohumérale
2.2 Stabilité dynamique de l'articulation glénohumérale
2.3 Forces en jeu
2.4 Etude cinématique

III-Notions d'anthropologie……25

3.1 La scapula
3.2 L'humérus
3.3 Les muscles

IV-Histoire naturelle des ruptures de coiffe……..29

4.1 Epidémiologie
4.2 Facteurs phylogénétique de la rupture
4.3 Facteurs ontogénétiques de la rupture

V-Classification des ruptures de coiffe……..33

5.1 Les ruptures partielles
5.2 Les ruptures transfixiantes

VI-Examen clinique de l'épaule dans les ruptures de coiffe…….....38

6.1 La douleur
6.2 L'interrogatoire
6.3 Inspection
6.4 Palpation
6.5 Mobilités actives
6.6 Mobilités passives
6.7 Testing de la coiffe

VII-Imagerie des ruptures de coiffe……...47

7.1 La radiographie
7.2 L 'échographie
7.3 Arthrographie et bursographie
7.4 Scanner
7.5 Arthro scanner

7.6 IRM
7.7 Arthro IRM

VIII-Historique des ruptures de la coiffe des rotateurs……..55

8.1 Les premières réparations de la coiffe des rotateurs
8.2 L' acromioplastie
8.3 Du ciel ouvert à l'arthroscopie

IX-Physiopathologie de l'usure des tendons de la coiffe et leur réparation…….....66

9.1 Les structures péri articulaires
9.2 Physiopathologie
9.3 La réparation

X-Pris en charge des ruptures de coiffe……....70

10.1 Indications
10.2 Modalités de traitement des ruptures de coiffe

I-ANATOMIE DE LA COIFFE DES ROTATEURS

La coiffe des rotateurs constitue un manchon tendineux entourant l'articulation scapulohumérale (Fig1), en lui adhérant en grande partie sauf à sa face inférieure.

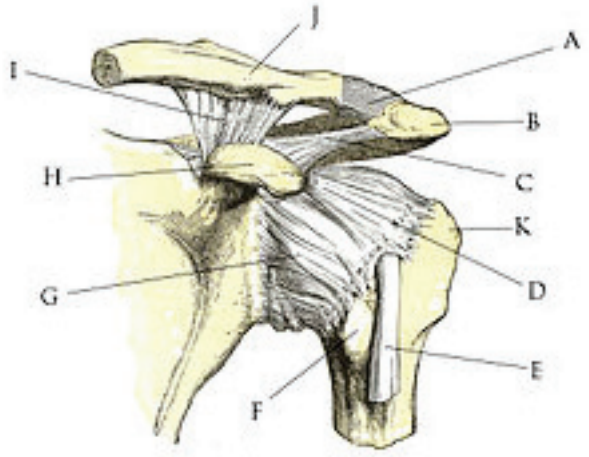

Figure 1 A : ligament acromioclaviculaire, B : acromion, C : ligament acromiocoracoidien, D : ligament coracohuméral, E : longue portion du biceps, F : trochin, G : ligaments glénohuméraux, H : coracoide, I : ligaments coracoclaviculaires, J : clavicule, K : trochiter (D'après Gray)

D'avant en arrière, se trouvent les muscles subscapulaire, sus épineux (supraspinatus), sous épineux (infraspinatus) et petit rond (teres minor) (Fig 2 et 3)

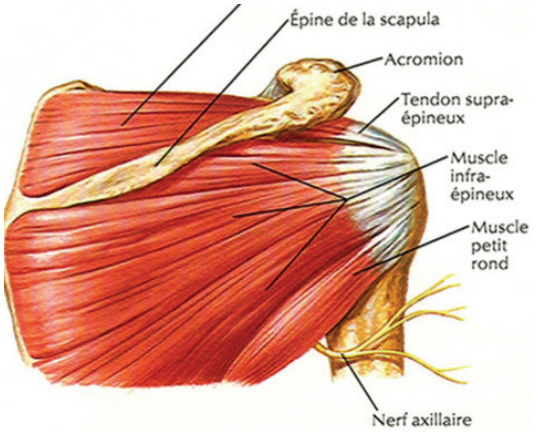

Figure 2 Vue postérieure de la coiffe des rotateurs

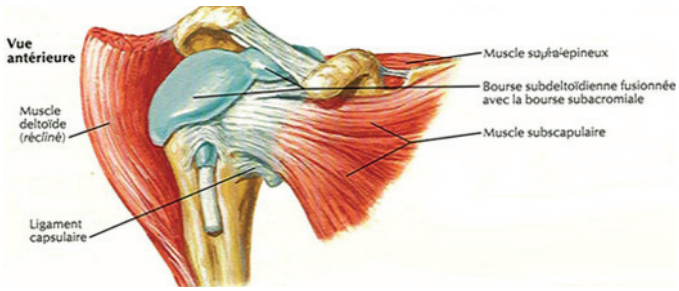

Figure 3 Vue antérieure de la coiffe

1.1 Le muscle subscapulaire

1.1.1 Morphologie

C'est un muscle épais s'insérant sur la majeure partie de la face antérieure de la scapula, de structure multi-pennée, auquel on trouve 3 parties : supérieure, moyenne et inférieure. Ses fibres charnues se terminent sur 3 expansions tendineuses développées en son épaisseur. Le tendon terminal s'accole à la capsule antérieure de l'articulation scapulo-humérale et se termine sur le trochin. Les fibres musculaires inférieures peuvent s'étendre latéralement le long du bord inférieur du tendon jusqu'à l'humérus.

1.1.2 Palpation

Le tendon du muscle subscapulaire est palpable à son insertion sur le trochin.

1.1.3 Vascularisation

Il est vascularisé par le cercle artériel péri-scapulaire formé par l'artère thoracique latérale et par les branches distales de l'artère circonflexe humérale antérieure.

1.1.4 Innervation

Le muscle sous scapulaire reçoit une triple innervation par:

- Le nerf subscapulaire supérieur issu du faisceau postérieur du plexus brachial.
- Le nerf subscapulaire inférieur issu du faisceau postérieur du plexus brachial ou du nerf axillaire.
- Le nerf thoracodorsal, pouvant être assimilé au nerf subscapulaire moyen, issu du tronc supérieur du plexus brachial ou du nerf axillaire, plus rarement du nerf radial.

1.2 Le muscle sus épineux

1.2.1 Morphologie

Ce muscle s'insère sur les 2/3 médiaux de la fosse supra-épineuse et sur le fascia l'entourant, puis se dirige en dehors. Le muscle sus épineux est penné, ses fibres charnues se terminent sur les 2 faces d'un tendon épais qui s'engage sous la voute ostéo-fibreuse formée par l'acromion et le ligament acromiocoracoïdien, en arrière du processus coracoïde auquel le relie des attaches fibreuses. Le tendon se termine sur la facette supérieure du trochiter. Selon Mochizuki, dans près de 20% des cas il existe une expansion tendineuse du sus-épineux passant en pont sur le sillon intertuberculaire pour se terminer sur le trochiter.

1.2.2 Palpation

Le muscle sus épineux est palpable dans la fosse supra-épineuse. Son tendon est palpable sur la facette supérieure du trochiter à l'aplomb de l'angle antérolatéral de l'acromion. La position de l'épaule en rétropulsion et rotation interne permet de faciliter sa palpation.

1.2.3 Vascularisation

Le muscle sus épineux est vascularisé par l'artère suprascapulaire, et par des branches du cercle artériel périscapulaire dans sa partie médiale.

1.2.4 Innervation

Il est innervé par le nerf suprascapulaire, ses fibres motrices provenant des racines C5 et C6. Le rameau moteur naît dans l'incisure scapulaire supérieure ou à sa sortie, puis se dirige en dedans vers la face profonde du muscle. Ce changement de direction à la sortie d'un orifice ostéo-fibreux constitue un point de fixation exposant le nerf aux traumatismes par étirement notamment lors de la rétraction du corps musculaire après rupture de son tendon.

1.3 Le muscle sous épineux

1.3.1 Morphologie

Ce muscle s'insère sur les 2/3 médiaux de la fosse infraépineuse de la face postérieure de la scapula, sur la face inférieure de l'épine de la scapula, et sur le fascia l'entourant. Son corps musculaire épais, a une direction oblique en haut et vers l'avant. Le sous épineux est un muscle penné dont le tendon terminal croise la face postérieure de l'articulation scapulohumérale en adhérant à la capsule et se termine sur la facette moyenne du trochiter. Le tendon s'accole en haut à celui du sus épineux en dehors de l'épine de la scapula, et en bas à celui du petit rond pour former un tendon terminal conjoint.

1.3.2 Palpation

Le muscle sous épineux est palpable dans la fosse infraépineuse, son tendon peut être palpé sous l'angle postéro-latéral de l'acromion à travers le deltoïde. L'amyotrophie de ce muscle est plus facilement visible que celle du sus épineux car il n'est pas recouvert par le deltoïde.

1.3.3 Vascularisation

Il est vascularisé par l'artère suprascapulaire et par l'artère circonflexe scapulaire.

1.3.4 Innervation

Le muscle sous épineux est innervé par le nerf suprascapulaire dont les fibres motrices proviennent des racines C5 et C6. Le nerf suprascapulaire contourne le bord latéral de l'épine de la scapula et se dirige en dedans et en bas vers la face profonde du muscle sous épineux.

1.4 Le muscle petit rond

1.4.1 Morphologie

Ce muscle s'insère sur la partie latérale de la face postérieure de la scapula, au contact, en dessous et en dehors du sous épineux. Le corps musculaire chemine vers le trochiter avec le muscle sous épineux. Il se termine par un tendon sur la facette inférieure et

postérieure du trochiter. Les tendons des muscles petit rond et sous épineux sont conjoints tout comme la partie latérale de leurs corps musculaires.

1.4.2 Palpation

Le tendon du petit rond est palpable à travers l'épaisseur du deltoïde en regard de la partie postéro-inférieure du trochiter. L'espace entre sous épineux et petit rond, appelé « soft point », est palpé à l'aplomb de l'angle postéro latéral de l'acromion.

1.4.3 Vascularisation

Le muscle petit rond est vascularisé par des branches ascendantes de l'artère circonflexe humérale postérieure et par des branches de l'artère circonflexe scapulaire.

1.4.4 Innervation

Le muscle petit rond est innervé par un rameau du nerf axillaire. Ce rameau naît donc du nerf axillaire dans l'espace axillaire, contourne le tendon du chef long du muscle triceps brachial puis pénètre le muscle petit rond par son bord inférieur ou sa face profonde. Ses fibres motrices naissent des racines C5 et C6. Ce rameau peut-être étiré en abduction ou en abduction rotation externe de l'épaule, ce qui peut provoquer un déficit limité au petit rond avec amyotrophie sélective.

II-NOTIONS DE BIOMECANIQUE

L'articulation glénohumérale est la plus mobile de l'organisme, sa stabilité primaire lors du mouvement est assurée par les muscles de la coiffe des rotateurs.

Il existe 5 éléments nécessaires à la stabilité de l'épaule :

- Une glène de taille adéquate : selon Saha(1), si le diamètre longitudinal de la glène est inférieur à 75%, et le diamètre transverse inférieur à 57%.
- Une rétroversion de la glène, retrouvée dans 27% des cas seulement.
- Une rétroversion de la tête humérale.
- Une capsule et un labrum intacts.
- Une coiffe des rotateurs compétente permettant un contrôle de la translation antéro postérieure et supéro inférieure lors du mouvement.

2.1 Stabilité statique de l'articulation glénohumérale

2.1.1 Facteurs osseux

La cavité glénoïdienne est entourée par des réflexions capsulaires, le labrum, les ligaments glénohuméraux et le tendon du biceps.

Il existe 3 conformations de l'articulation glénohumérale(2) (Fig4):

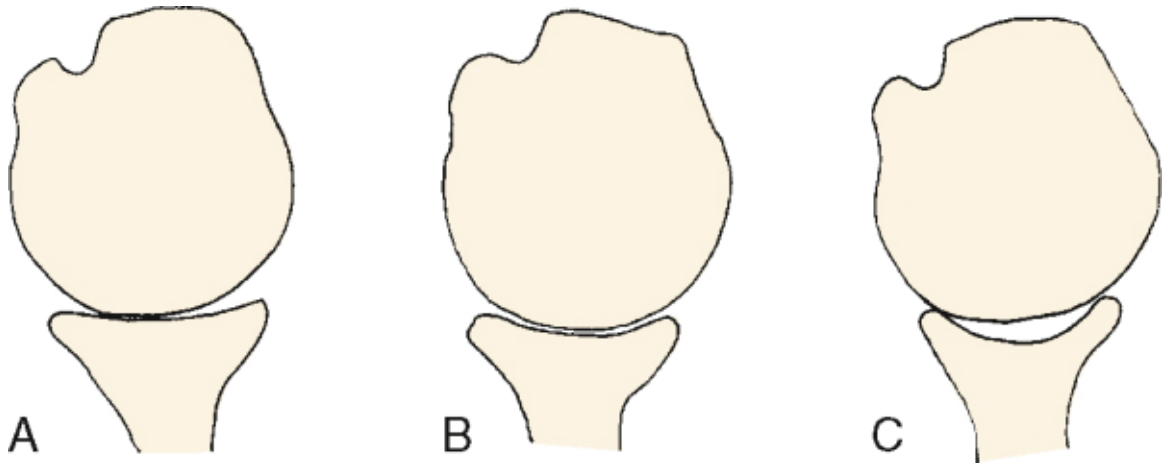

Figure 4 Les différentes conformations de l'articulation glénohumérale

- **Type A** : le rayon de courbure de la tête humérale est inférieur à celui de la glène, avec un contact central des surfaces articulaires et des forces concentrées sur une petite surface.
- **Type B** : le rayon de courbure de la tête humérale est identique à celui de la glène, ce qui permet un contact de 100% entre les surfaces articulaires avec une bonne distribution des forces.
- **Type C** : le rayon de courbure de la tête humérale est supérieur à celui de la glène, le contact est périphérique seulement.

93% des épaules sont de type A, avec une surface de contact moyenne de 30%.

2.1.2 Facteurs tissulaires

Le complexe capsuloligamentaire est composé de :

- La capsule articulaire, fine, composée de collagène de type I, III, V
- Les ligaments glénohuméraux supérieur, moyen et inférieur(3) (Fig5)

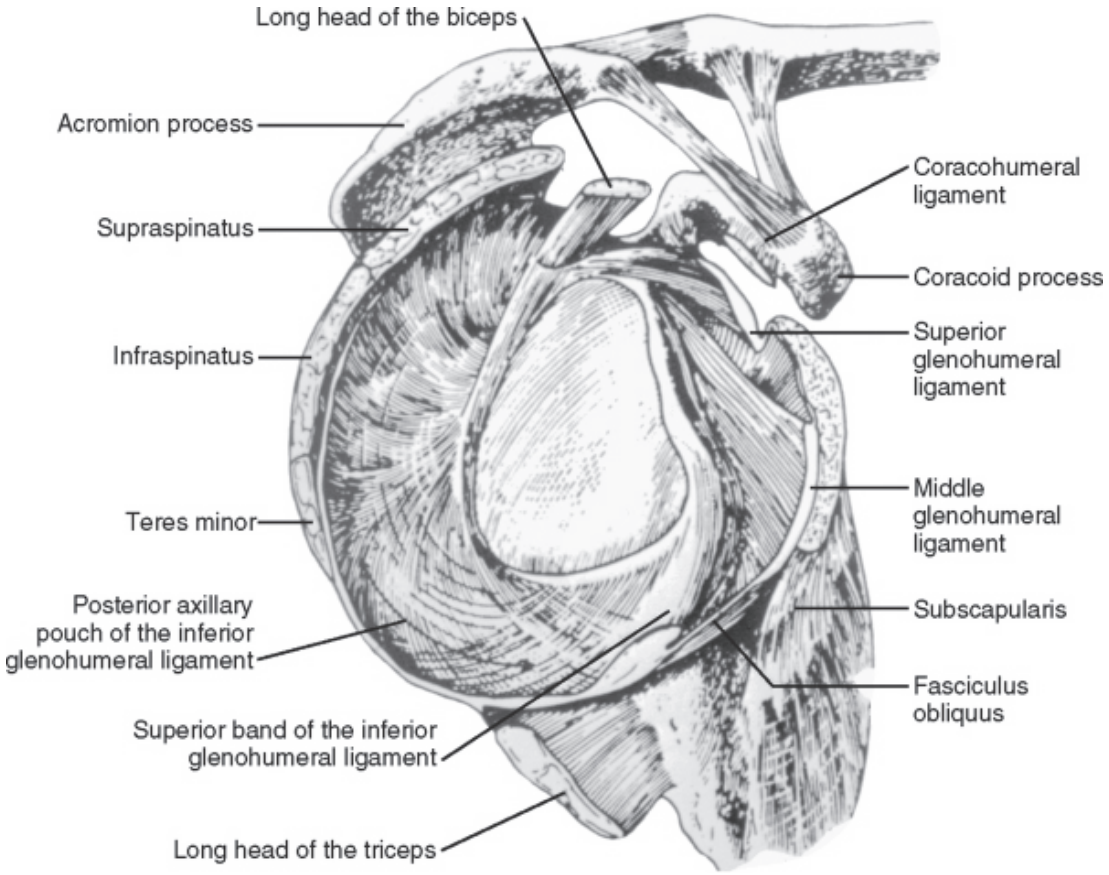

Figure 5 Complexe ligamenataire de l'épaule

- Le ligament coracohuméral s'insère sur la base de la coracoïde, la capsule, pour se terminer par 2 faisceaux, sur le trochiter et le trochin. Il est tendu lors de la rotation externe et résiste à la translation inférieure de la tête humérale(4).
- Le ligament glénohuméral supérieur est tendu du tubercule supraglénoïdien, en avant de l'insertion du chef long du biceps, jusqu'au sommet du trochin. Il résiste à la translation inférieure et postérieure passive de la tête humérale(5).
- Le ligament glénohuméral moyen s'insère sur le tubercule supraglénoïdien et le bord antérieur du labrum et s'étend latéralement en se confondant avec le subscapulaire pour se terminer sur le trochin. Il mesure 2cm de long, 4mm d'épaisseur, et se tend en abduction rotation externe. Il est important dans la stabilité antérieure de l'épaule.
- Le ligament glénohuméral inférieur est considéré comme étant le principal acteur prévenant la translation antéro inférieure de l'humérus. Il s'insère de la

portion antérieure du labrum jusqu'au dessous de la surface articulaire de la tête humérale sur quasiment tout le pourtour du col chirurgical de l'humérus.

2.1.3 Pression atmosphérique

La pression intra articulaire négative est un autre facteur de stabilité de l'articulation glénohumérale(6–8). Il s'agit d'un modèle de type valve piston comme pour la hanche (Fig6)

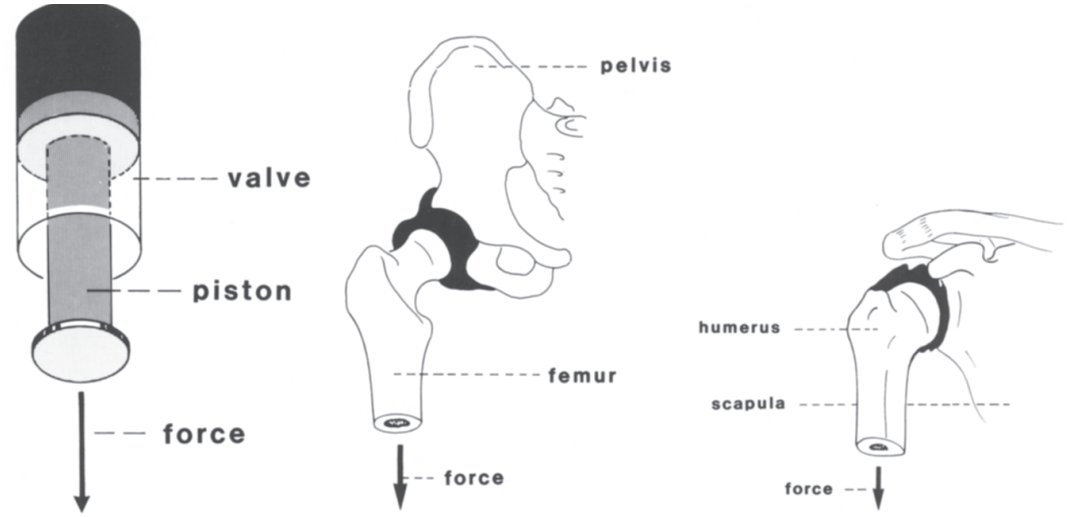

Figure 6 L'épaule comme la hanche agit comme un modèle valve piston

2.2 Stabilité dynamique de l'articulation glénohumérale

Les muscles de la coiffe des rotateurs représentent le principal facteur de stabilisation dynamique de l'articulation glénohumérale. 26 muscles participent au mouvement de l'épaule, mais seuls le sus épineux, le sous épineux, le subscapulaire, le petit rond et le deltoïde participent à la stabilisation dynamique. Des études électromyographiques montrent que le sus épineux est coapteur et abducteur de l'épaule. Le subscapulaire (rotateur interne) et le sous épineux (rotateur externe) sont coapteurs lors du mouvement d'abduction et d'élévation antérieure(9).

2.2.1 Le sus épineux

Il permet l'élévation antérieure active, et l'initiation du mouvement d'abduction jusqu'à 30°, au delà, l'abduction nécessite la participation du deltoïde.

2.2.2 Le sous épineux

Il est le principal rotateur externe de l'épaule, il contre balance l'action du faisceau postérieur du deltoïde

2.2.3 Le subscapulaire

Il est rotateur interne, comme le grand pectoral, le grand rond et le grand dorsal.

2.2.4 Le petit rond

Il est rotateur externe et agit en synergie avec le sous épineux.

2.3 Forces en jeu

Les forces s'appliquant sur l'articulation glénohumérale varient avec la charge appliquée et la position du membre supérieur(10). Lors de l'élévation du membre supérieur jusqu'à 90°, une force de 9 fois le poids du corps est générée.

Lever un objet bras tendu latéralement de 5kg, génère une force de 2,5 fois le poids du corps à travers l'articulation glénohumérale. Le transfert de charge est similaire au niveau de la hanche, mais la surface de contact étant bien plus faible à l'épaule, les contraintes mécaniques sont élevées.

Les forces intéressant l'articulation glénohumérale tiennent compte du poids du membre supérieur, des forces en rotation externe, des muscles abducteurs (sus épineux et deltoïde), des muscles abaissant l'épaule (subscapulaire, sous épineux et petit rond) ainsi que la résultante des forces en compression et en cisaillement(11).

Le deltoïde peut générer une force de 6 fois le poids du membre supérieur, le sus épineux de 2,5 fois, les rotateurs de 5 fois (10) (Fig7)

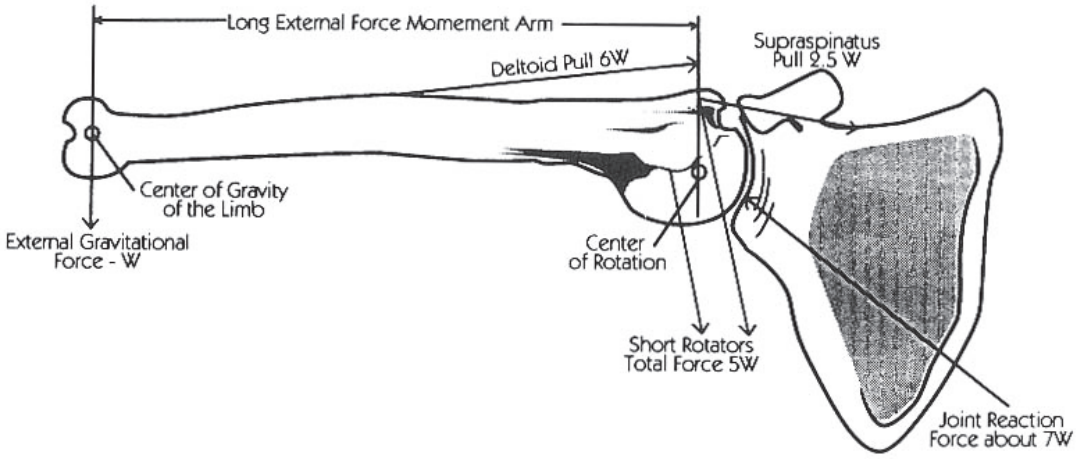

Figure 7 Moments d'action du sus épineux et du deltoïde

En début d'abduction, les forces de compression générées par les muscles de la coiffe des rotateurs permettent de maintenir la tête humérale en face de la glène et de contrer les forces de cisaillement créées par les muscles abducteurs. Au delà de 60° d'abduction, les forces de compression et de cisaillement sont pratiquement égales puis les forces en compression augmentent jusqu'à 90° d'abduction avant de décroître.

La stabilité de l'épaule est augmentée en rotation externe par rapport à la position en rotation interne, ceci est du au deltoïde qui permet l'augmentation des forces en compression et la diminution des forces en cisaillement (Fig8).

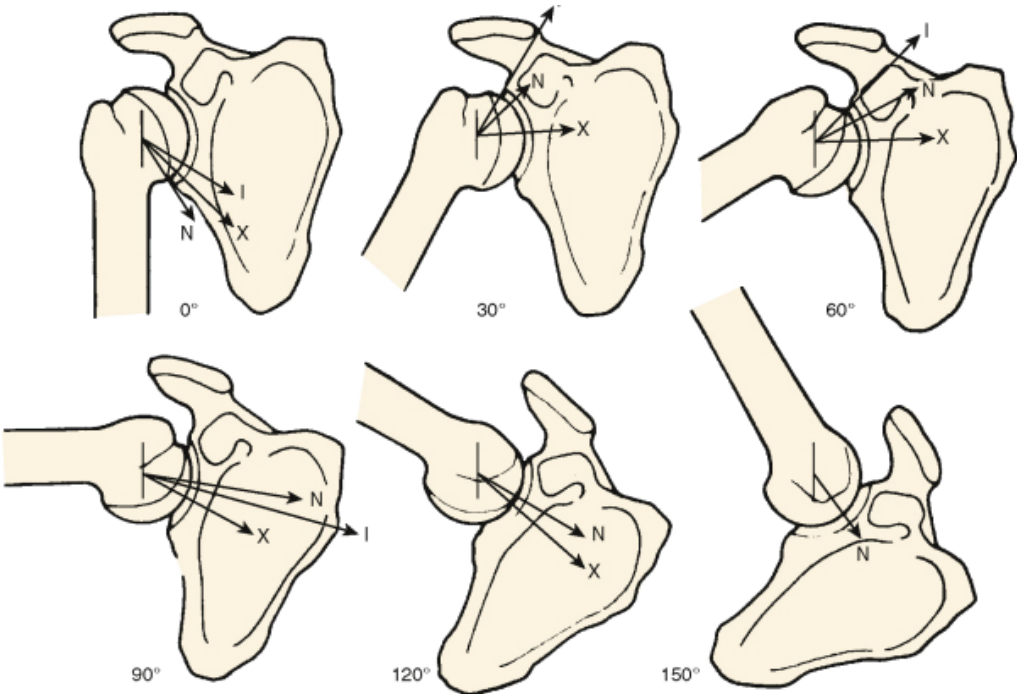

Figure 8 Forces de compression et de cisaillement s'exerçant sur l'articulation glénohumérale en fonction de l'abduction

La perte de fonction de la coiffe, surtout du sus épineux, entraine une augmentation des contraintes en cisaillement et une diminution des forces en compression. La rupture du sus épineux qui entraine une augmentation des contraintes en cisaillement, autorise ainsi une subluxation antérieure de la tête humérale.

2.4 Etude cinématique

L'élévation antérieure résulte d'une action combinée de l'articulation glénohumérale et scapulothoracique.

2.4.1 L'articulation glénohumérale

Chez des sujets sains, les centres instantanés de rotation de l'épaule correspondent au centre de la tête humérale. Il existe une corrélation entre les centres instantanés de rotation et de translation de la tête humérale dans un plan coronal. Une translation supérieure de 3mm se produit lors des 30 premiers degrés d'élévation(12), au delà de 30° une translation supplémentaire de 1mm se produit.

La rupture de coiffe modifie le centre de rotation de l'épaule et la place dans une situation biomécanique défavorable. Dans le plan transversal, il existe plusieurs variétés de mouvement : translation, rotation, et roulement. Le roulement est la combinaison de la translation et de la rotation (Fig. 6).

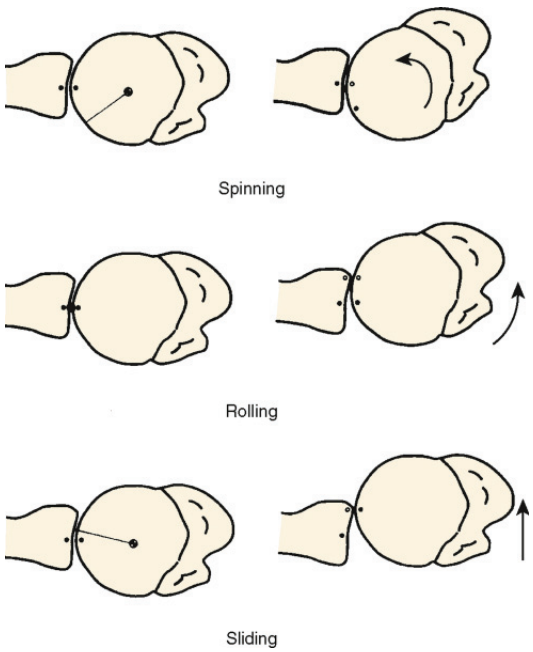

Figure 9 Lors du mouvement, la tête humérale combine roulement, translation et rotation

2.4.2 L'articulation scapulothoracique

L'articulation scapulothoracique intervient dans l'abduction avec l'articulation glénohumérale avec un ratio de 1/2. Pour une abduction de 120°, il y a 80° dans la glénohumérale et 40° dans la scapulothoracique.

2.4.3 L'abduction

L'abduction complète est de 180°, elle nécessite les muscles sus épineux et deltoïde. D' après des études électromyographiques, ces 2 muscles ont une activité maximale entre 90° et 180° d'abduction. Les muscles trapèze et dentelé antérieur ont une action synergique en permettent la rotation de la scapula.

Après un bloc du nerf suprascapulaire, neutralisant les muscles sus épineux et sous épineux, on obtient une perte de force de 35% à 0° d'élévation antérieure et de 60% à 60° d'élévation. Au dessus de 60°, la perte de force est moins importante, avec perte de 30% à 150° d'élévation.

Après stimulation du nerf axillaire, innervant le deltoïde et le petit rond, on obtient seulement 40° d'abduction(6).

La stimulation du nerf suprascapulaire, innervant les muscles sus épineux et sous épineux, permet une abduction de 90° et une rotation externe de 45°. Une paralysie des muscles sus épineux et sous épineux ne permet que 45° d'abduction(13).

Les muscles subscapulaire, sous épineux, et petit rond, jouent un rôle essentiel dans l'abduction en s'opposant aux forces du deltoïde et du sus épineux qui auraient tendance à subluxer en haut et en avant la tête humérale(14).

2.4.4 L'adduction et extension

Les muscles permettant adduction et extension sont : grand dorsal, grand rond, la portion inferieure du grand pectoral, le faisceau postérieur du deltoïde, et la longue portion du triceps.

2.4.5 La flexion

Ce sont le faisceau antérieur du deltoïde et le chef claviculaire du grand pectoral qui assurent la flexion de l'épaule de 0 à 180°. Les muscles coracobrachial et biceps brachial ont une action de 0 à 90° de flexion puis leur action diminue très rapidement. Sous épineux et petit rond permettent une rotation externe, autorisant une flexion complète.

2.4.6 La rotation interne

La rotation interne est assurée par les muscles subscapulaire, grand dorsal, grand pectoral, et le faisceau antérieur du deltoïde. Le subscapulaire est rotateur interne pur. Le grand pectoral permet rotation interne et adduction de l'épaule. Le faisceau antérieur du deltoïde combine rotation interne et flexion. Le grand dorsal et le grand rond combinent rotation interne, extension et adduction.

2.4.7 La rotation externe

La rotation externe est assurée par le sous épineux et le petit rond. Le sous épineux est actif pendant toute la rotation externe, alors que le petit rond n'intervient qu'après 30° de rotation externe. Le deltoïde est également rotateur externe jusqu'à 30°.

III-NOTIONS D'ANTHROPOLOGIE

3.1 La Scapula

L'évolution de la scapula reflète les modifications importantes de la ceinture scapulaire au cours de l'évolution, avec une demande fonctionnelle qui devient importante avec la préhension. Le changement de posture stimule les changements morphologiques :

- Le rachis cervical se désolidarise du crâne
- L'évolution de la locomotion réduit la taille de la scapula
- La cavité glénoïde passe d'une position latérale à une position postéro inférieure
- L'épine de la scapula se développe chez tous les mammifères

La forme de la scapula se modèle en fonction du mode de locomotion et donc de la demande fonctionnelle et de la puissance des muscles insérés sur celle-ci. Elle est imposante chez les quadrupèdes qui possèdent un muscle dentelé antérieur très puissant. Les modifications s'intensifient avec le passage à la position debout et la préhension :

- Le rapport largeur/longueur (index scapulaire) se modifie drastiquement, la scapula s'élargit avec le passage à la position debout
- La fosse infra épineuse se développe (Fig10)

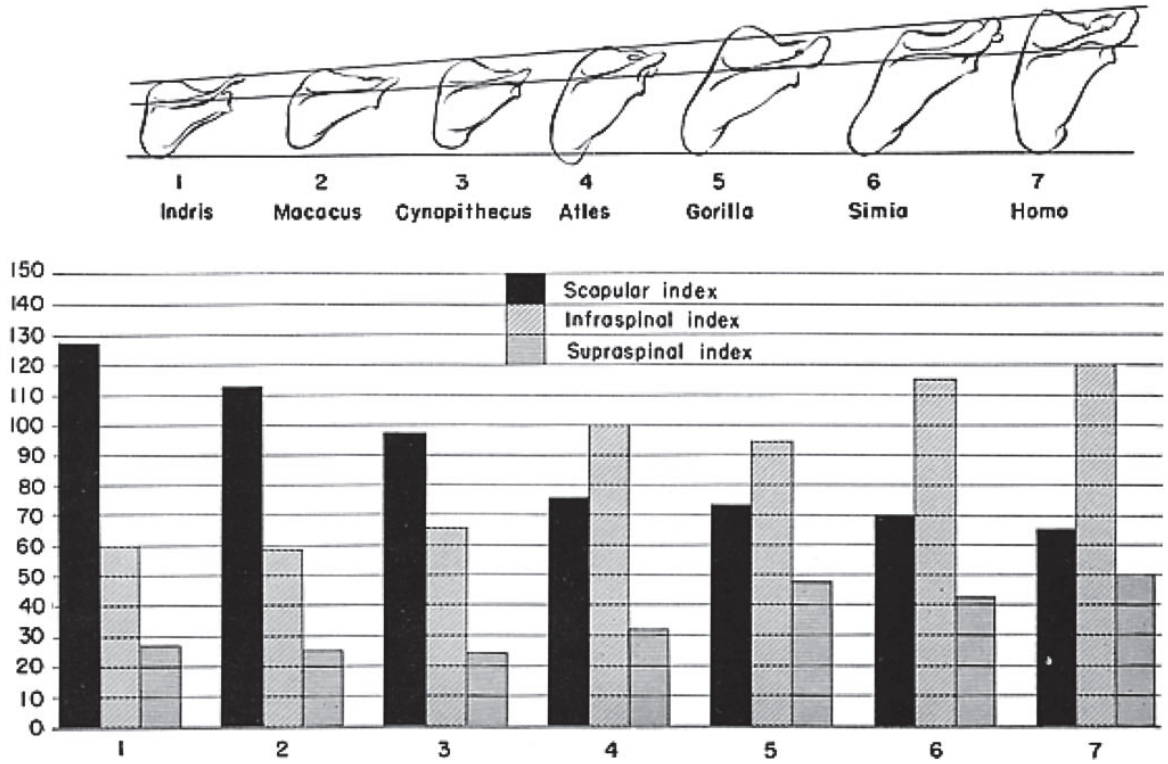

Figure 10 Décroissance de l'index scapulaire avec le passage à la position debout

L'acromion se développe avec le passage à la bipédie, il finit par sur plomber la tête humérale (Fig11)

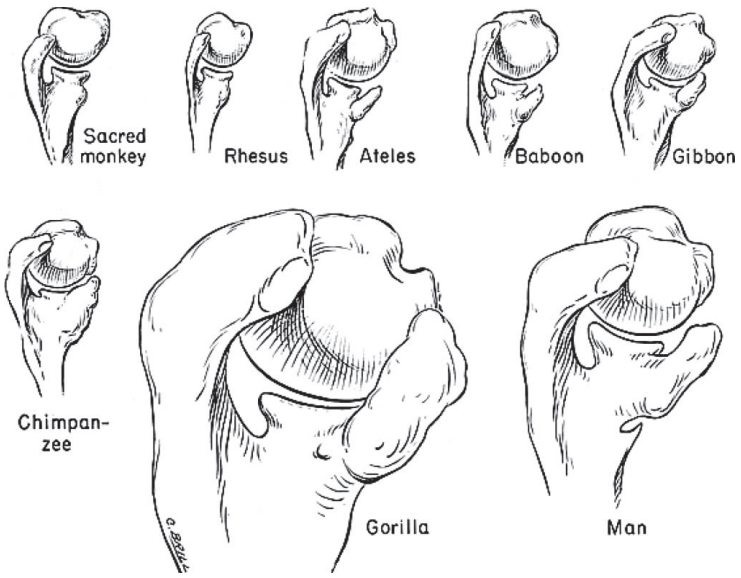

Figure 11 Augmentation progressive de la taille de l'épine de la scapula et de l'acromion avec le passage à la bipédie, reflétant les modifications du deltoïde et des tubérosités

3.2 L'humérus

L'évolution de la préhension a entrainé des modifications morphologiques humérales importantes. Chez les mammifères quadrupèdes, les surfaces articulaires proximales et distales de l'humérus sont dans un même plan sagittal, et la torsion humérale est de 90° dans le plan coronal. Chez les primates, avec le passage progressif à la bipédie, la torsion humérale augmente, pour devenir maximale chez l'homme. Selon Martin, la torsion chez l'homme varie de 134° à 164°. Plusieurs facteurs sont responsables des modifications des rapports articulaires de l'humérus :

- Le développement de la bipédie s'accompagne d'un aplatissement et d'une dorsalisation de la scapula
- La cavité glénoïde se latéralise (Fig12)
- La préhension nécessite un plan d'action du coude para sagittal
- La diaphyse humérale subit une torsion interne avec rotation en sens inverse des surfaces articulaires proximales et distales (Fig13)
- Le deltoïde a un rôle qui devient prépondérant avec l'évolution des primates, son insertion se distalise sur l'humérus et son corps musculaire est plus important
- L'acromion se développe, permettant d'augmenter le bras de levier du deltoïde (Fig14)
- La petite tubérosité régresse et la gouttière bicipitale se médialise.

Chez les quadrupèdes, les tubérosités ont la même taille, et le biceps passe au centre de la tête humérale puis entre dans le même plan dans la gouttière. C'est un puissant élévateur de l'épaule. Chez les bipèdes, les rapports sont différents, la gouttière est plus médiane du fait de la torsion humérale et le biceps entre dans sa gouttière avec un angle

de 30°. La longue portion du biceps est dans de mauvaises conditions biomécaniques surtout lors de la rotation interne.

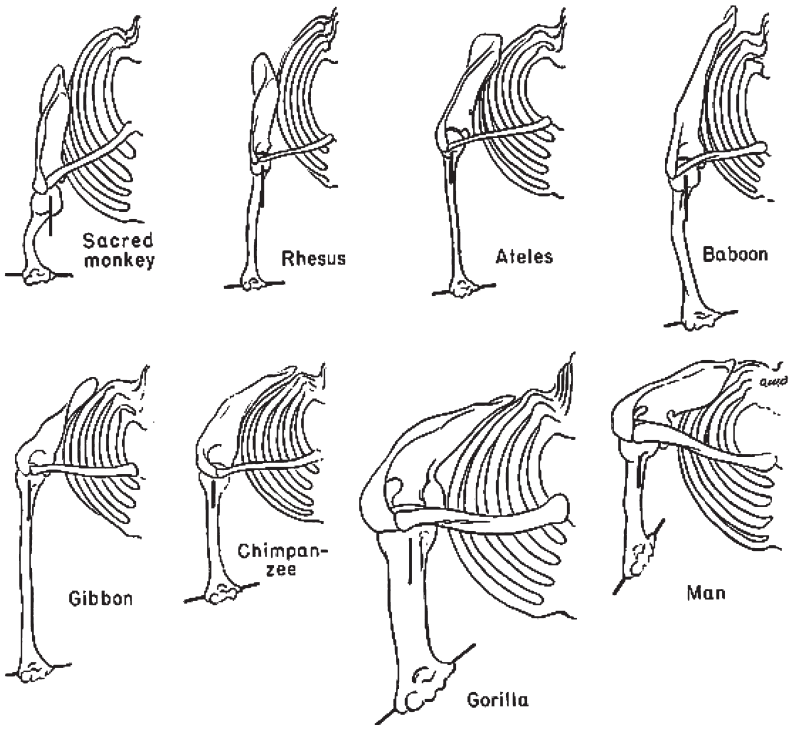

Figure 12 Aplatissement antéro-postérieur de la cage thoracique et de la scapula qui se dorsalise. Augmentation de la torsion humérale.

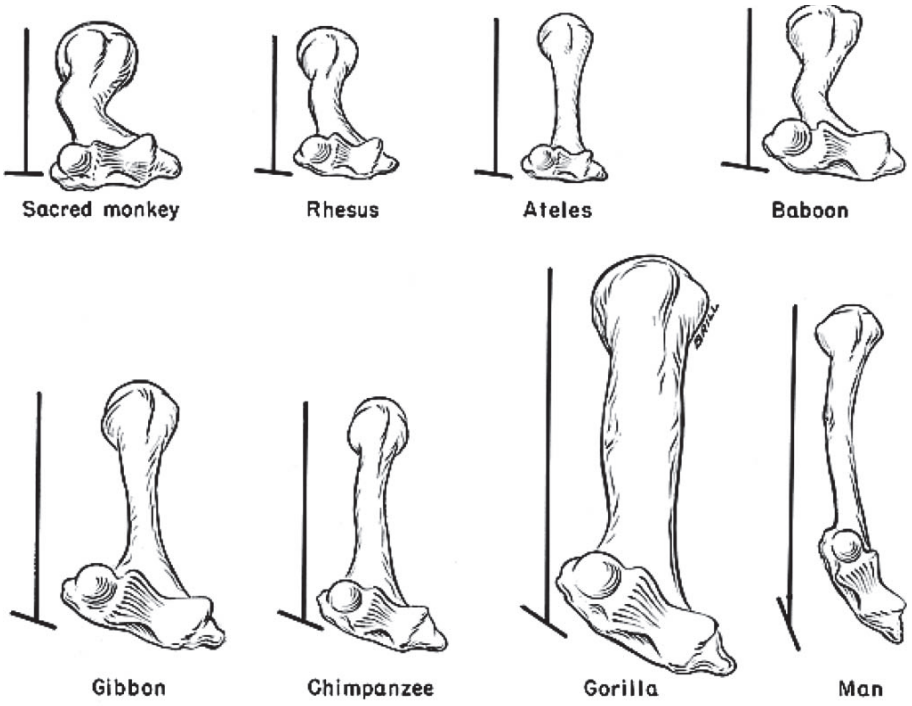

Figure 13 Augmentation progressive de la torsion diaphysaire humérale

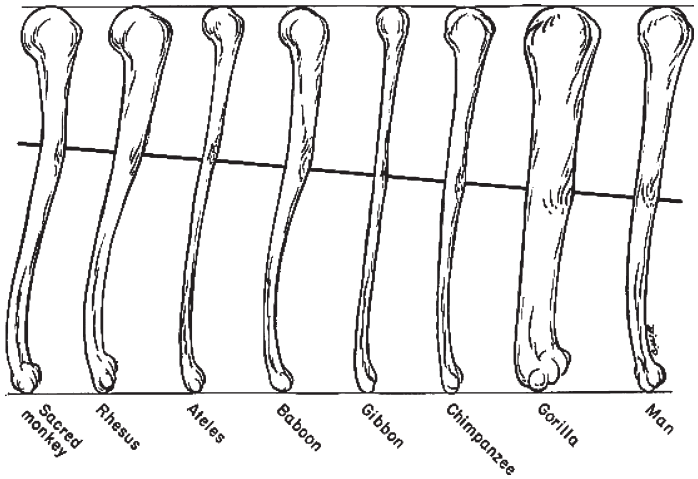

Figure 14 Distalisation progressive de l'insertion humérale du deltoïde

3.3 Les muscles

Selon Inman, les muscles de l'épaule peuvent être divisés en 3 groupes : scapulo huméral, axio huméral, et axio scapulaire.

Le groupe scapulo huméral connecte la scapula à l'humérus et comprend le sus et le sous épineux, le sous scapulaire, le petit rond et le deltoïde. Avec l'acquisition de la liberté du membre supérieur, le deltoïde s'est développé et le sus épineux a régressé. Le deltoïde représente 41% de la masse musculaire de ce groupe. Le petit rond n'existait pas chez les 1er mammifères, il s'est ensuite developpé à partir du deltoïde. Le nombre de fascicules a augmenté dans le subscapulaire avec la dorsalisation de la scapula. La surface d'insertion scapulaire du sous épineux a augmenté avec l'évolution. Inman pense que les muscles subscapulaire, sous épineux et petit rond sont rotateurs et dépresseurs de la tête humérale.

Le groupe axio scapulaire comprend les muscles dentelé antérieur, rhomboïde, élévateur de la scapula et trapèze. Les 3 premiers sont issus d'un muscle ancestral inséré sur les 8 premières côtes et les processus transverses cervicaux correspondants. Il permettait de contrôler les mouvements du bord spinal de la scapula. Avec la dorsalisation de la scapula, les fibres postérieures de la scapula ont formé le rhomboïde, les fibres ventrales ont formée le dentelé antérieur, et les fibres crâniales ont formé l'élévateur de la scapula. Le trapèze a peu évolué, la masse musculaire a augmenté en proximal et en distal, et le 1/3 moyen a régressé.

Le groupe axio huméral comprend les muscles grand et petit pectoral, et le grand dorsal. Ils sont issus d'une nappe musculaire reliant la coracoïde à l'humérus. La migration postérieure de la scapula et la préhension ont permis l'attachement postérieur de ce groupe musculaire à la scapula, donnant naissance aux muscles sus et sous épineux et à la partie inférieure du subscapulaire. Le grand pectoral s'est développé en 2 feuillets, le feuillet profond a donné le petit pectoral. Le grand dorsal et le grand rond n'ont pas subi de modifications particulières, et sont très développés seulement chez les grimpeurs.

IV-HISTOIRE NATURELLE DES RUPTURES DE COIFFE

4.1 Epidémiologie

Keener(15) a démontré que la dégradation clinique objective d'une rupture symptomatique controlatérale à une rupture connue reste minime, voire négligeable par comparaison avec un contrôle d'épaule saine.

Moosmayer(16) a montré que les amplitudes actives et le score ASES ne diffèrent pas entre coiffes intacts et rompues au sein d'une population de sujets asymptomatiques, en revanche, la force en flexion et en abduction est diminuée en cas de rupture.

L'évaluation de la prévalence des ruptures repose donc sur l'extrapolation à la population de résultats obtenus sur des études transversales de faible échantillon.

En 1935, Keyes dissèque 98 cadavres et fait 3 constats épidémiologiques :

- La prévalence des ruptures partielles et transfixiantes du sus épineux est importante
- La bilatéralité des ruptures est fréquente (1/3 des cas)
- Il existe une augmentation de la prévalence avec l'âge

La prévalence est de 13% pour un âge moyen de 63 ans dans la série de Keys et de 28% pour un âge moyen de 73 ans dans la série de Petersson(17).

En analysant 200 épaules, Ozaki(18) montre que les ruptures incomplètes apparaissent à partir de 50 ans, les ruptures complètes à partir de 60 ans et qu'au delà de 70 ans, la prévalence des coiffes rompues dépasse celle des coiffes intactes (Fig15).

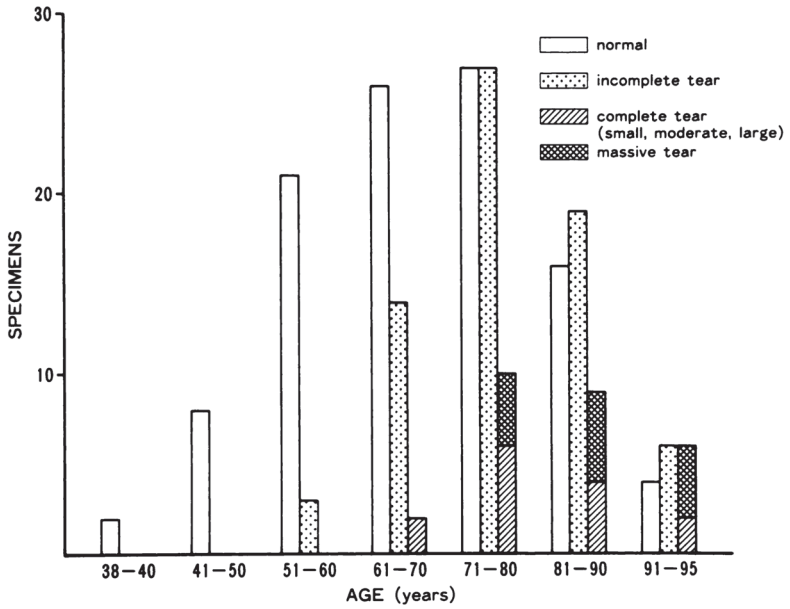

Figure 15 Répartition du type de rupture en fonction de l'âge (D'après Ozaki)

Hijoka observe qu'à partir de 50 ans il existe des lésions partielles profondes de la coiffe. Il y a une plus grande prévalence de coiffes rompues avec l'âge, et 40% des coiffes sont intactes quelque soit l'âge(19).

En 1995, Milgrom(20) étudie la coiffe avec l'échographie. Sur 90 volontaires sains âgés de 30 à 99 ans, il observe que :

- Les ruptures de coiffe apparaissent en majorité à partir de 60 ans
- A partir de 70 ans il n'existe plus de coiffe saine et 50% de coiffes sont rompues
- 80% des coiffes sont rompues après 90 ans

Ainsi 1,4 à 4 millions de Français de plus de 60 ans pourraient avoir une lésion de coiffe.

4.2 Facteurs phylogénétiques de la rupture

Lors du passage à la bipédie, la scapula s'est réorientée d'un plan sagittal vers un plan plus coronal, entrainant des modifications de direction et d'intensité des vecteurs force appliqués aux unités tendinomusculaires de la coiffe. La modification la plus détectable sur l'os fossile est la considérable augmentation de la surface d'insertion du muscle sous épineux sur la scapula et son creusement traduisant l'augmentation de volume et de la force de ce muscle(21) (Fig16).

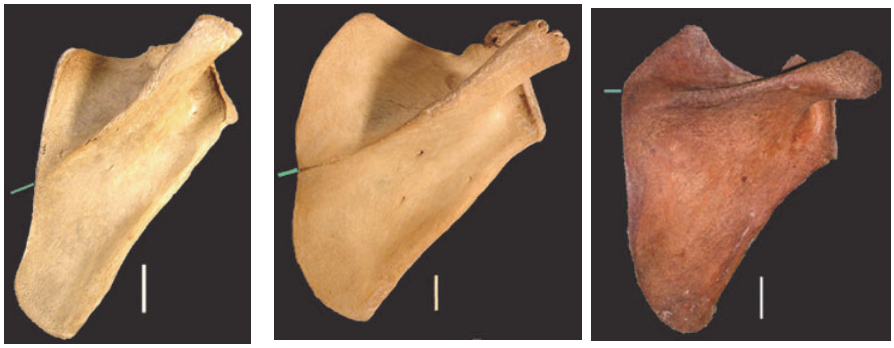

Figure 16 Augmentation progressive de la fosse sous épineuse avec le passage à la bipédie

Sonnabend et Young ont montré que la particularité essentielle de la coiffe des rotateurs chez l'homme est la fusion des tendons au niveau du tubercule majeur. Le passage du membre supérieur d'un plan fonctionnel strictement sagittal (quadrupédie et passage antéro posterieur du pas) à un plan de plus en plus coronal (bipédie et libération multidirectionnelle de la main) donne une situation mixte des tendons, sagittale et coronale, qui forment une coiffe au dessus de la tête humérale(22) (Fig17)



Figure 17 Situation sagittale et coronale des tendons de la coiffe avec le passage à la bipédie

Burkhart a identifié une bande antéro postérieure, véritable « pont suspendu tendineux », formant la limite médiale d'une zone tendineuse qui s'étend latéralement jusqu'à l'empreinte du sus épineux, appelée « crescent zone » (zone en croissant)(23)(Fig18 et 19).

L'insertion osseuse du tendon se fait grâce à un fibrocartilage situé distalement par rapport à un câble antéro posterieur, dit « rotator cable », sur lequel viennent converger les fibres tendineuses propres, relativement dissociées les unes des autres(24).

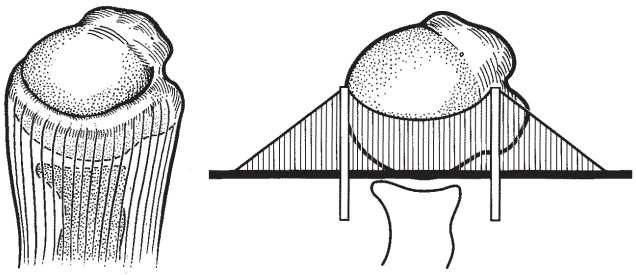

Figure 18 Modèle du pont suspendu de Burkhart. Une rupture de coiffe peut être assimilée à un pont suspendu. La lésion de coiffe correspondant au câble, et ses attaches antérieures et postérieures correspondant aux renforts situés de part et d'autre du câble.

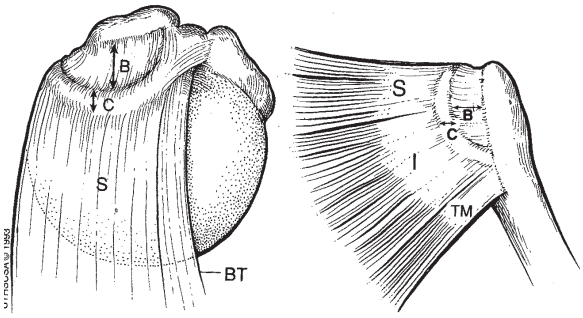

Figure 19 Projections supérieures et postérieures de la "crescent zone" et du câble. Le câble s'étend du biceps jusqu'à la portion inférieure du sous épineux.

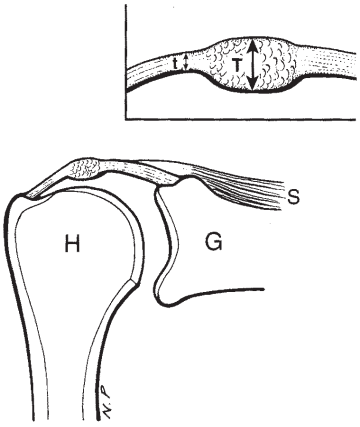

Figure 20 T : épaisseur du câble; t : épaisseur du croissant

L'étude échographique de Kim de 360 ruptures partielles ou complètes montre que la rupture s'initie de façon quasi constante au niveau d'une zone située 13mm en arrière du tendon du biceps, à la partie postérieure de la « crescent zone »(25)(Fig21).

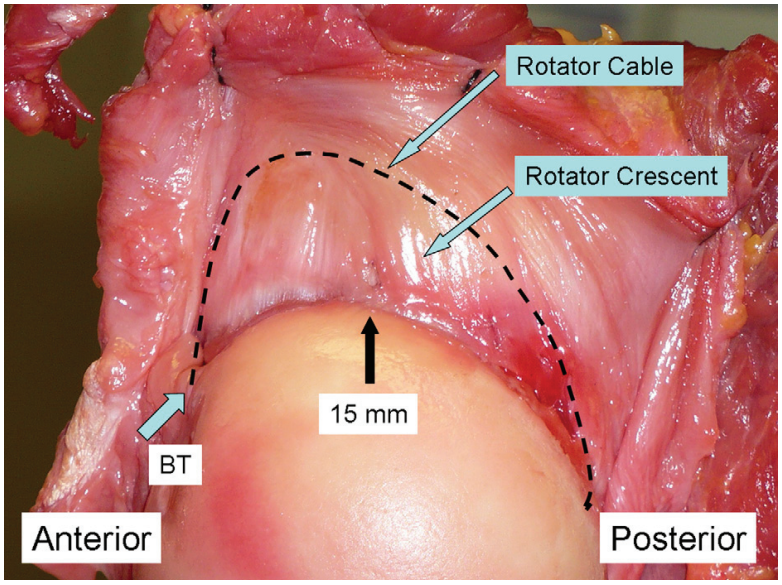

Figure 21 "Rotator cable" et "crescent zone" (D'après Kim)

4.3 Facteurs ontogéniques de la rupture

4.3.1 Facteurs génétiques et constitutionnels

La prévalence des ruptures semble équivalente dans les 2 sexes, la dominance manuelle ne semble pas influencer la rupture mais favorise l'apparition des symptômes(15).

4.3.2 Facteurs mécaniques

La responsabilité des microtraumatismes répétés entre la face superficielle de la coiffe et la voute sous acromiale a été la théorie prédominante depuis leur description par Neer(26).

Ozaki(27) a montré que les modifications de la face profonde de l'arche sous acromiale sont toujours associées à une rupture de coiffe, mais qu'à l'inverse, une rupture ne s 'accompagne pas toujours d'une modification de la voute.

4.3.3 Facteurs associés

L'hypothèse vasculaire, endogène, décrite par Codman et Uthoff paraît dominante. Le tabagisme, l'obésité, l'hypercholestérolémie, le diabète et l'athérome sont des facteurs favorisants les tendinopathies de la coiffe(28).

Les premières études IRM ont montré que l'atrophie du sus épineux est quantifiable et corrélée à l'importance de la rupture. Cette atrophie musculaire se poursuit en cas de coiffe étanche ou de rupture itérative. Melis et al ont montré que atrophie musculaire et dégénérescence graisseuse apparaissent 3 ans après le début des symptômes, deviennent sévères après 5 ans et s'aggravent avec l'étendue de la rupture(29).

V-CLASSIFICATION DES RUPTURES DE COIFFE

L'utilisation d'une classification permet d'identifier, de caractériser et de traiter les lésions de la coiffe, c'est également un facteur pronostic.

Codman est le premier à proposer une classification des ruptures de coiffe après avoir analyser une série de 400 épaules douloureuses(30). Les 4 principales causes d'épaule douloureuse, selon Codman, sont la rupture complète du sus épineux, la rupture partielle du sus épineux, les calcifications tendineuses, et les tendinites (épaule gelée). Il classe les lésions de la coiffe en :

- Rupture partielle, n'impliquant pas la totalité de l'épaisseur tendineuse
- Rupture complète, impliquant toute l'épaisseur tendineuse et la capsule articulaire, ce qui entraine une communication entre la cavité articulaire et la bourse sous acromiale
- Rupture transversale pure, longitudinale, dans le sens des fibres. C'est une lésion rare retrouvée chez le sujet jeune

5.1 Les ruptures partielles

Les lésions partielles sont caractérisées par l'épaisseur de la lésion, elles intéressent une partie du tendon, l'autre étant intacte. Elles peuvent être superficielles articulaires ou bursales, ou encore intra tendineuses. Fukuda rapporte 13% de lésions partielles de la coiffe des rotateurs, avec 3% de lésions partielles superficielles, 3% de lésions partielles profondes, et 7% de clivages intra tendineux(31).

Ellman sépare les lésions partielles en fonction de l'épaisseur de tendon lésée (Fig22) :

- Stade 1 : lésions < 3mm de profondeur, soit < ¼ de l'épaisseur du tendon
- Stade 2 : lésions < 6mm de profondeur, soit < ½ de l'épaisseur du tendon
- Stade 3 : lésions > ½ de l'épaisseur tendineuse, subdivisées en lésions intra-articulaires (A), ou bursales (B).

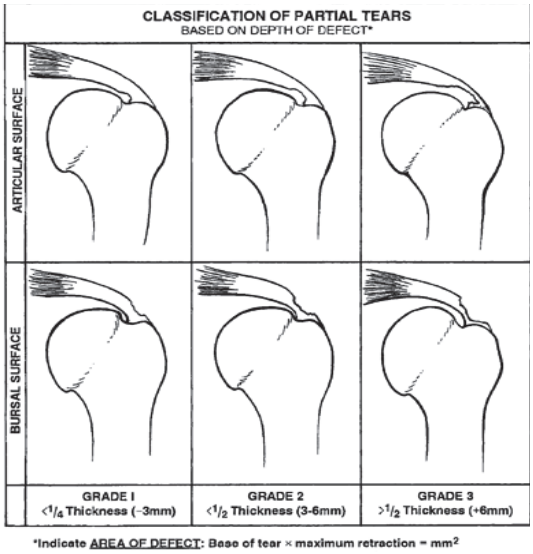

Figure 22 Classification des ruptures partielles de coiffe (D'après Ellman)

5.2 Les ruptures transfixiantes

5.2.1 Formes lésionnelles

Wolfgang classe les ruptures de coiffe en fonction de leur forme(32), elles peuvent être transversales, triangulaires ou en « croissant », massives. Les petites lésions sont en règle transversales, elles évoluent vers la forme triangulaire puis deviennent massives. Les ruptures de coiffe post traumatiques peuvent être d'emblée massives. Les muscles ont également un effet sur l'aggravation des lésions par mécanisme de traction (Fig23).

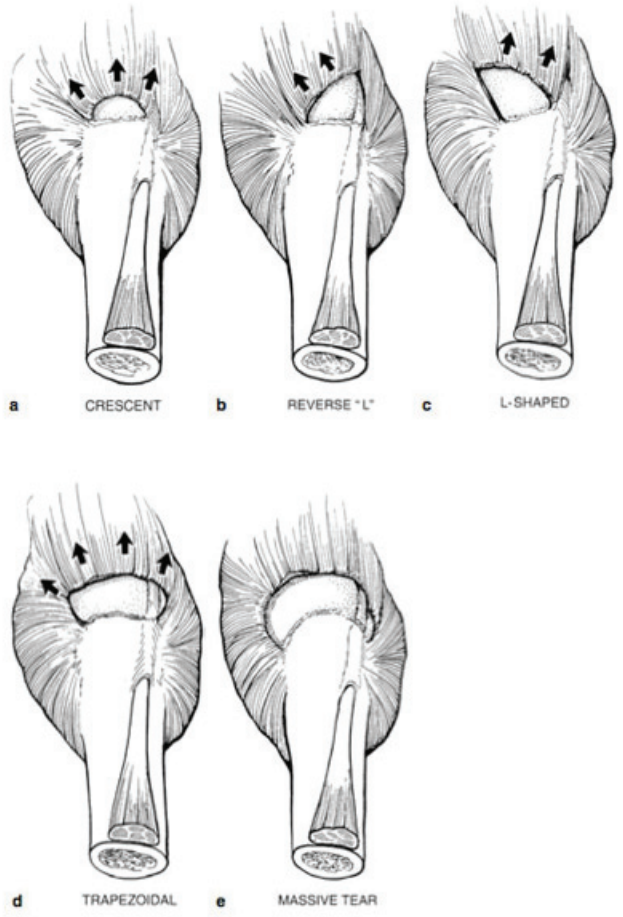

Figure 23 Les différentes formes de rupture de coiffe (D'après Wolfgang)

Schématiquement selon Ellman:

TYPE DE RUPTURE	ETENDUE
Transversale	Sus épineux
En croissant	Transversale aggravée par la traction du sus et du sous épineux
L	Etendue entre sus et sous épineux
L inversé	Etendue à l'intervalle des rotateurs
Trapezoïdale	Sus épineux et sous épineux
Massive	Etendue au subscapulaire en avant ou au petit rond en arrière

5.2.2 Etiologies

Selon Neer, 95% des ruptures de coiffe sont d'origine dégénérative suite à un conflit sous acromial, elles surviennent en règle après 40 ans. Dans 5% des cas, elles sont post traumatiques et peuvent survenir avant 40 ans.

5.2.3 Taille

On peut également classer les lésions selon leur taille après avoir réalisé un débridement tendineux de 1 ou 2mm.

TAILLE	LESION
Petite	< 1cm
Moyenne	1-3 cm
Large	3-5 cm
Massive	> 5cm

5.2.4 Age

Les lésions de coiffe sont également classées en fonction de leur ancienneté.

TYPE	DELAI
Aigue	< 6 semaines
Subaiguë	6 semaines – 6 mois
Chronique	6 mois – 1 an
Vieillie	> 1 an

5.2.5 Topographie et trophicité

Patte définit les lésions de coiffe dans le plan sagittal(33). L'extension sagittale de la lésion sépare 4 groupes :

GROUPES	LESIONS
I	Partielles (superficielles ou profondes) ou transfixiantes < 1cm
II	Transfixiantes du supraspinatus
III	Transfixiantes > 1 tendon
IV	Massives avec omarthrose

Il divise le plan sagittal en 6 segments (Fig24):

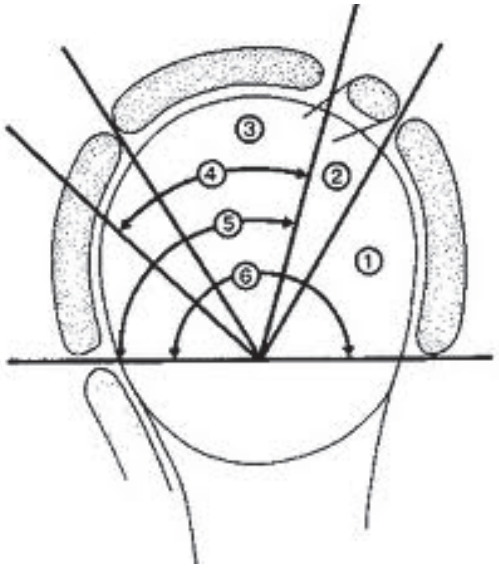

Figure 24 1: subscapulaire 2: ligament coracohuméral 3: sus épineux 4: sus épineux et 1/2 antérieur du sous épineux 5: sus épineux et sous épineux 6: subscapulaire, sus et sous épineux. (D'après Patte)

On parle alors de rupture antéro supérieure (segments 1, 2,3), supérieure (segments 1,2), postéro supérieure (segments 4,5), et totale (segment 6).

La topographie lésionnelle sépare 3 stades dans le plan coronal (Fig25) :

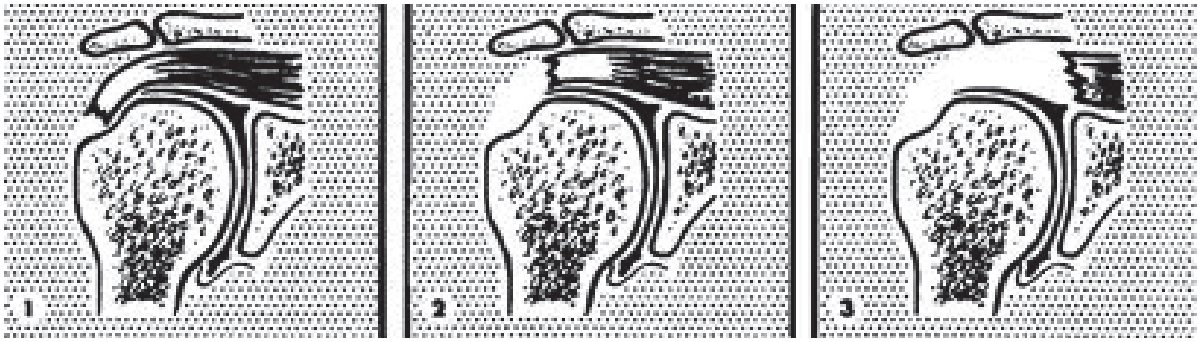

Figure 25 1: rupture non rétractée 2: rupture rétractée au sommet de la tête 3: rupture rétractée au sommet de la glène

Pour Patte, l'état du tendon du biceps est corrélé à l'importance de la lésion de la coiffe. Il peut être intact, rompu, subluxé ou luxé.

VI-EXAMEN CLINIQUE DE L'EPAULE DANS LES RUPTURES DE LA COIFFE DES ROTATEURS

6.1 La douleur

La douleur est le symptôme le plus fréquent, l'impotence fonctionnelle étant souvent associée(34). La douleur est pratiquement isolée dans les tendinites ou les petites ruptures et la limitation de mobilité apparaît dès que deux tendons sont atteints. Une épaule pseudo paralytique n'est rencontrée que dans les ruptures étendues (plus de 2 tendons)(35).

6.2 L'interrogatoire

Il représente un moment important de la consultation, il permet très souvent d'orienter le diagnostic, mais également d'apprécier la gêne réelle du patient et sa demande fonctionnelle. La plainte du patient, son âge, le mode de début, l'ancienneté des troubles et leur évolution oriente déjà le diagnostic. La profession, le sport ou les activités de loisirs pratiquées, la dominance et le côté atteint, les traitements déjà institués et leur efficacité apportent des informations complémentaires. Les ruptures de la coiffe surviennent plus volontiers sur le membre dominant de sujet masculin vers la cinquantaine (36), travaillant avec le bras au-dessus du plan horizontal de l'épaule (déménageurs, livreurs, maçons, peintres ,...). Les antécédents, en particulier douloureux et les circonstances déclenchantes (hyper utilisation, traumatisme, début brutal ou progressif...) sont très évocateurs.

On précisera ensuite les caractères de la douleur : son type, son siège, son horaire. La douleur siège habituellement au niveau de la région deltoïdienne antérieure et latérale et irradie dans le bras sans dépasser le coude (37). Elle est plutôt diffuse, profonde. L'intensité de la douleur est très variable allant de la crise hyperalgique de certaines tendinopathies calcifiantes à la simple douleur provoquée lors de l'examen clinique. Il s'agit habituellement d'une douleur de type mécanique, diurne, augmentée par les mouvements, surtout en élévation et calmée par le repos. Les douleurs nocturnes, lors du changement de position au début, sont également très évocatrices et très souvent le patient est incapable de dormir sur le côté atteint. Au cours de l'interrogatoire on va également apprécier l'importance de la gêne fonctionnelle professionnelle et dans les activités quotidiennes. Cette gêne est chiffrée, sur une échelle analogique ou en pourcentage (Subjective Shoulder Value).

Les principales autres douleurs de l'épaule qui ne sont pas des pathologies de la coiffe sont l'atteinte acromio-claviculaire, la compression du nerf suprascapulaire, l'arthrose glénohumérale, la capsulite rétractile et les pathologies du rachis.

6.3 Inspection

Le sujet doit être torse nu, et l'examen des épaules sera bilatéral et comparatif(34). Il faut regarder le patient se déshabiller et se rhabiller pour apprécier sa gêne fonctionnelle. L'inspection va apprécier l'attitude spontanée du patient, l'aspect des muscles (amyotrophie), l'existence de déformations, d'un œdème et les modifications de la peau (vergetures) (38) (Fig26).

Figure 26 Amyotrophie des fosses sus et sous épineuses

L'attitude antalgique est parfois évocatrice : une attitude bras pendant cherchant à dégager l'espace sous-acromial évoque un conflit supéro externe comme l'avait noté Codman (39). On examine le patient d'abord de dos à la recherche d'une éventuelle amyotrophie du sus épineux et/ou du sous épineux, très évocateur d'une rupture étendue et ancienne de la coiffe. On recherche également une amyotrophie du deltoïde, plus visible de face (Fig27).

Figure 27 Amyotrophie du deltoïde antérieur

6.4 Palpation

Elle recherche des points douloureux sur le trochiter, la gouttière du biceps et l'articulation acromio claviculaire(40). La douleur acromio claviculaire irradie latéralement dans le cou, dans la région du trapèze et dans la région du deltoïde (37). Elle est augmentée quand on porte passivement le bras en adduction horizontale, c'est le cross-arm test) (Fig28).

Le trochiter est plus facilement palpé en extension et rotation interne ce qui dégage l'insertion du sus épineux. Le subscapulaire est palpé en rotation externe, juste en dehors de la coracoïde. Le sus épineux est palpé en extension de l'épaule, juste en regard du bord antéro externe de l'acromion. Le sous épineux est palpé au bord postéro externe de l'acromion quand on porte le bras en flexion légère et rotation interne (38). En palpant le trochiter, il est parfois possible de palper un crépitement, témoin de l'épaississement de la bourse séreuse sous acromio deltoïdienne. La palpation d'une rupture de coiffe a été initialement décrite par Codman en 1911 sous la forme d'une dépression perçue à travers le deltoïde (41)(Fig29).

Figure 29 Palpation de la rupture du tendon du sus épineux

La gouttière bicipitale est palpée environ 3 à 5 cm en dessous de l'acromion, elle est antérieure lorsque le bras est en rotation interne de 10°. Il est plus facile de la sentir rouler sous les doigts en faisant des petits mouvements de rotation. Le test de De Anquin consiste à réveiller la douleur lorsque le biceps passe sous le doigt de l'examinateur pendant que le bras du patient est porté en rotation.

6.5 Mobilités actives

On évalue ensuite la mobilité en élévation antérieure et en abduction dans le plan de l'omoplate. La rotation externe est appréciée d'une part coude au corps (en degrés) et il faut comparer la rotation externe active à la rotation externe passive. Il faut également mesurer la rotation externe « fonctionnelle » comme le propose Constant. La rotation interne est mesurée en fonction de la région atteinte par le pouce en extension (Fig30). C'est le premier secteur de mobilité atteint dans la pathologie de l'épaule et le dernier à récupérer.

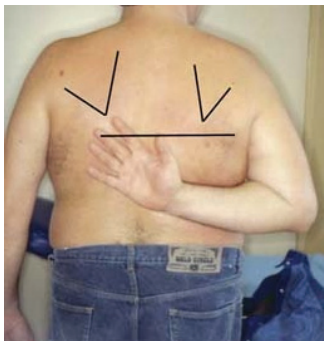

Figure 30 Rotation interne côtée par la vertèbre atteinte

6.6 Mobilités passives

Cet examen doit être comparatif, les mobilités sont symétriques chez un patient donné. La rotation externe est appréciée en maintenant le coude fléchi le long du corps du patient et en faisant tourner ses avant-bras (Fig31).

Figure 31 Rotation externe passive

Une augmentation de la rotation externe passive doit faire évoquer la rupture du subscapulaire. L'existence d'une limitation de la mobilité passive doit faire évoquer une capsulite ou une omarthrose. La capsulite rétractile devra être traitée avant toute lésion de la coiffe(42).

6.7 Testing de la coiffe

6.7.1 Le subscapulaire

L'atteinte du subscapulaire peut être appréciée par :

- Une augmentation de la rotation externe passive coude au corps (RE1) par rapport au côté opposé en cas de rupture complète ou incomplète du muscle subscapulaire.
- Une diminution de la force en rotation interne testée coude au corps par rapport au côté opposé : elle traduit surtout une souffrance du subscapulaire. Pour certains le subscapulaire est mieux testé en rotation interne maximale (43), pour d'autres sa force est mieux appréciée en testant la rotation interne à partir d'une position d'abduction 90° dans le plan de la scapula (44).
- **Un lift-off test de Gerber** positif (45). Ce test n'est réalisable que lorsque le patient est capable de développer une rotation interne suffisante pour mettre la main dans le dos (Fig32). Normalement, le patient peut écarter la main du plan du dos ; en cas de rupture, la main reste « collée » aux lombes. La sensibilité et la spécificité seraient de 100% dans les ruptures complètes, mais ce test ne permet pas de dépister une rupture partielle (45).

Figure 32 Lift Off test de Gerber

- **Le test de Hertel,** dit « internal rotation lag sign » (signe du rappel automatique en RI). Il se fait en plaçant la main du patient à distance des lombes, coude fléchi et en demandant au patient de tenir la position. Un franc retour de la main signe une rupture complète, un retour limité de la main indiquerait une rupture de la portion supérieure du subscapulaire. Cette modification permettrait de mieux dépister les lésions partielles(46).
- **Le Belly-press test** (appelé aussi test de Napoléon). On demande au patient dont la main est posée sur le ventre, poignet en rectitude et le coude décollé du thorax, d'appuyer fortement sur le ventre avec la main en gardant l'avant bras dans l'axe de la main et le coude décollé. Le test est positif lorsque le patient qui essaie d'appuyer sur son ventre, ne peut maintenir son coude en avant et qu'il n'exerce de pression abdominale que par une rétro pulsion du bras et une flexion du poignet. Lafosse et al, apportent une modification en faisant réaliser au patient la manœuvre des deux côtés simultanément et faisant exercer par l'examinateur une poussée sur les coudes (Fig33). De cette façon l'évaluation est comparative et permet de « quantifier » la faiblesse musculaire(47).

Figure 33 Belly Press test selon Lafosse

- **Le Bear-hug test** (étreinte de l'ours). Le patient appui sa main (du côté à tester) à plat sur son épaule contro-latérale tout en maintenant le coude levé. L'examinateur essaie de décoller la main de l'épaule en tirant sur le poignet (Fig34). Le test est positif si le patient est incapable de maintenir la main sur l'épaule lors de la traction de l'examinateur.

Figure 34 Bear Hug test

6.6.2 Sous épineux et petit rond

On apprécie ensuite la qualité des rotateurs externes, sous épineux et petit rond. En plus de l'amyotrophie, très évocatrice d'une rupture étendue et ancienne, on apprécie la force en rotation externe coude au corps, toujours diminuée dans les ruptures. L'évaluation de la force du sous épineux se fait coude fléchi à 90°, le bras en rotation neutre et l'examinateur applique une poussée interne sur l'avant bras et demande au patient de résister. Le test est positif si le patient cède par faiblesse ou douleur (Fig35).

Figure 35 La rotation externe coude au corps contre résistance évalue le sous épineux

- **Le test de rappel automatique** en rotation décrit par Neer est également appelé « external rotation lag sign ». Après avoir mis passivement le bras en rotation externe maximum, il est demandé au sujet de maintenir cette position. Le test est positif quand le sujet est incapable de tenir cette position, et que l'avant bras revient à sa position initiale (Fig36).

Figure 36 Test de rappel automatique de Neer

- **Signe du portillon**. Coude au corps, l'avant bras à 90°, l'examinateur demande au sujet de faire une rotation interne forcée contre résistance à partir d'une position de rotation neutre, puis lâche soudainement la résistance. Le signe est positif quand le sujet ne peut freiner son mouvement, et sa main vient frapper brutalement son ventre.
- **Le test de Patte** consiste à examiner de manière comparative la force de rotation externe. L'examinateur soutient le bras examiné en abduction de 90°, dans le plan de la scapula, coude fléchi à 90°, et s'oppose à la rotation externe demandé au sujet. Le test est positif quand il existe un déficit de force musculaire.
- **Signe du clairon** (48). Il est demandé au sujet de mettre sa main à la bouche. Le signe est positif quand le sujet est obligé de lever son coude plus haut que la main ou lorsque le patient est incapable de porter le bras en rotation externe à partir de la position d'élévation (Fig37).

Figure 37 Signe du clairon

6.6.3 Le sus épineux

L'atteinte du sus épineux est suspectée sur l'amyotrophie de la fosse supra épineuse et sur la perte de force au testing du muscle. Il y a toujours une participation du deltoïde moyen lors du testing du sus épineux. Le **« drop-arm sign »** consiste à porter le bras en élévation de 90° et à le lâcher brusquement en demandant au patient de tenir. La chute du bras traduit une souffrance du sus-épineux. En pratique clinique, on utilise volontiers la méthode décrite par **Jobe**. À partir de la position d'élévation de 90° dans le plan de la scapula, le bras en rotation interne, on teste la force du muscle en demandant au patient de résister à la pression exercée par l'examinateur (Fig38).

Figure 38 Manoeuvre de Jobe

6.6.4 Conflit sous acromial

- **Manoeuvre de Neer** (49): l'examinateur bloque l'omoplate pour éviter sa rotation pendant qu'il élève vers l'avant avec force (Fig39) le bras porté en rotation interne maximale ce qui réveille la douleur.

Figure 19 Manoeuvre de Neer

- **Test de Hawkins**(34) : bras en élévation antérieure à 90°, coude fléchi. La mise en rotation interne réveille une douleur en cas de conflit antéro supérieur ou antéro interne (Fig40).

Figure 20 Test de Hawkins

- **Test de Yocum** (50) : la main posée sur l'épaule saine. L'examinateur demande au sujet de soulever le coude fléchi et provoque la douleur par conflit d'abord entre trochiter et ligament acromiocoracoïdien, puis avec l'articulation acromioclaviculaire en résistant à l'élévation du coude.

6.6.5 La longue portion du tendon du biceps

La pathologie de la portion intra-articulaire du tendon du long chef du biceps (LPB) est associée à celle de la coiffe des rotateurs. La luxation ou l'instabilité du LPB n'existe pas sans lésion de la poulie bicipitale ou du muscle subscapulaire. La douleur est antérieure, dans la gouttière bicipitale et descend le long du bras. La palpation douloureuse de la gouttière est le meilleur signe clinique.

- Le test de Speed lors de la manœuvre de Lasègue (bras en rotation externe, coude en extension et avant-bras en supination. On réalise une flexion du bras contre résistance, coude en extension et en supination ce qui entraîne une douleur à la face antérieure de l'épaule, au niveau de la gouttière bicipitale (Fig41).

Figure 21 Test de Speed

- **« Supination test »** : à 90° d'élévation antérieure, coude en extension, une diminution de la supination de l'avant bras est en faveur d'une pathologie du biceps et notamment d'une subluxation ou d'une luxation du biceps.
- **Test du sablier** : patient en décubitus dorsal, si il existe un biceps en sablier, il existe une diminution de l'élévation antérieure passive d'une vingtaine de degrès avec un petit rappel élastique comparé au côté controlatéral.
- **Test de Yergason** : coude fléchi à 90°, et stabilisé contre le thorax, l'avant bras en pronation. Le patient réalise une supination contre résistance.
- **Le test d'O'Brien** : consiste à demander à un patient dont le bras, coude en extension, est porté en élévation antérieure à 90°, légèrement en adduction (15°) et en rotation interne (pouce en bas) puis externe (pouce en l'air) de résister à une pression supéro inférieure. Le test est positif si une douleur apparaît en rotation interne et pronation puis disparaît en rotation externe et supination.

VII-IMAGERIE DES RUPTURES DE COIFFE

Plusieurs examens d'imagerie peuvent compléter l'examen clinique : la radiographie, l'arthrographie, le scanner et l'arthro scanner, l'IRM et l'arthro IRM, l'échographie.

7.1 La radiographie

Plusieurs incidences doivent être demandées : Face 3 rotations (interne, neutre, externe) et profil (de Lamy).

7.1.1 Radiographie de face

Les clichés de face sont réalisés en double obliquité. Une obliquité latérale, en faisant pivoter le patient en oblique postérieur de 30°. Une obliquité crânio caudale, avec une inclinaison descendante de 20 à 30° pour dégager l'espace acromiohuméral.

Les critères de qualité d'une épaule de face sont :

- Un aspect cupuliforme de la glène (superposition des bords antérieur et postérieur)
- Un interligne scapulohuméral bien dégagé, mesurant entre 6 et 8 mm
- Un dégagement de l'espace acromiohuméral, mesurant environ 10 mm

La reconnaissance des différentes incidences de face repose sur l'analyse du positionnement de la gouttière bicipitale et du massif tubérositaire (Fig42).

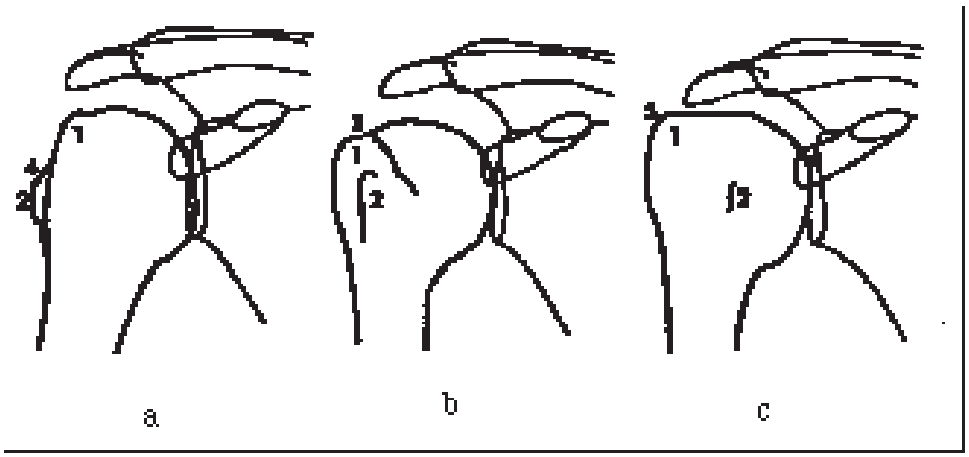

Figure 42. a : rotation externe, b : rotation neutre, c: rotation interne, 1 : trochiter, 2 : trochin, 3 : insertion du sus épineux, 4 : insertion du subscapulaire

7.1.2 Radiographie de profil

Le profil de coiffe, décrit par Lamy en 1949, est réalisé debout, le patient étant face à la table, en oblique de 45 à 60°. La face externe de l'épaule à radiographier appuie sur la table, le coude est fléchi à 90°, le bras en rétropulsion.

On obtient une vue de profil de la scapula, avec une image en « Y ». L'écaille de la scapula forme le pilier du « Y », l'épine et le processus coracoïde forment respectivement les branches postérieure et antérieure du « Y » (Fig43).

Figure 43 Profil de Lamy

A partir de ce cliché, on distingue 3 types d'acromion(51,52) :

- Type 1 : acromion plat
- Type 2 : acromion courbe
- Type 3 : acromion crochu, présent chez 40% de la population et dans 70% des ruptures de coiffe(52) (Fig44).

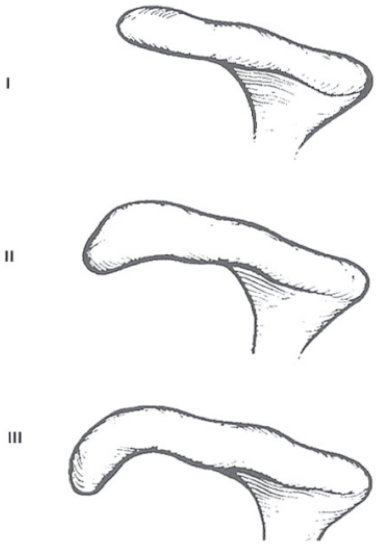

Figure 44 Classification selon Bigliani

Le profil axillaire. Le patient est assis, se tient perpendiculaire à la table, en abduction de 45°, la cassette est placée dans le creux axillaire. Le rayon est descendant, incliné vers le coude et centré 5 cm en dedans la pointe de l'acromion (Fig45).

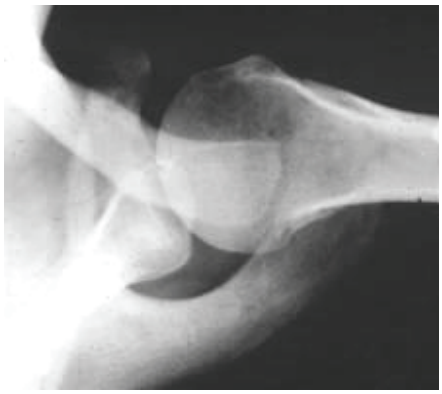

Figure 45 Profil axillaire

Il permet de visualiser la glène , le centrage glénohuméral mais également l'extension latérale du processus coracoïde et l'analyse d'un os acromial, ou encore la protubérance acromiale antérieure décrite par Garstman(53), et l'articulation acromioclaviculaire.

7.1.3 En pratique

Initialement, dans le conflit sous acromial, les radiographies sont souvent normales(54). Les patients présentant une rupture de coiffe limitée à un tendon ne montrent souvent pas d'anomalie radiographique, puis avec l'évolution du conflit sous acromial et l'extension de la rupture de coiffe, les signes radiographiques apparaissent(55).

L'éperon acromial, dit « spur », est une anomalie classique à la radiographie dans les ruptures de coiffe, c'est l'ossification de l'insertion acromiale du ligament coracohuméral (Fig46)

Figure 46 Spur, ossification du ligament acromio coracoïdien

Il existe des manifestations dégénératives au niveau du trochiter comme ostéocondensation, sclérose, et kystes corticaux(54). Le pincement de l'espace sous acromial est également fréquent chez les patients présentant un conflit sous acromial. L'espace acromiohuméral (EAH) est mesurée sur un cliché de face en rotation neutre et mesure entre 6 et 14mm(56)(Fig47). Un EAH <7mm est évocateur d'une rupture de coiffe(54).

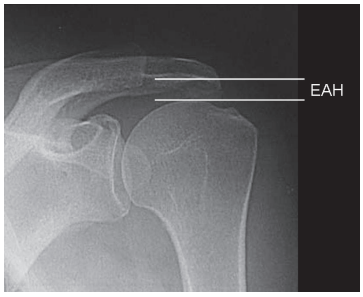

Figure 47 EAH : espace acromiohuméral estimé sur une radiographie de face en rotation neutre

7.2 L 'échographie

Depuis les années 80, l'échographie permet l'évaluation des lésions de la coiffe des rotateurs. Sa large diffusion dans les hôpitaux et son faible cout en font un examen de choix(57,58). Une évaluation échographique complète implique l'exploration des 2 épaules. L'examinateur peut évaluer les jonctions musculotendineuses antérieures et postérieures, le tendon du biceps, et les tendons de la coiffe durant les mouvements de rotation interne et externe et l'abduction. La gouttière du biceps est le repère utilisé pour l'exploration des structures antérieures. Dans un plan transversal, le tendon du biceps apparaît comme une structure échogène dans sa gouttière. En remontant le long du tendon du biceps, on tombe sur les tendons de la coiffe (Fig48).

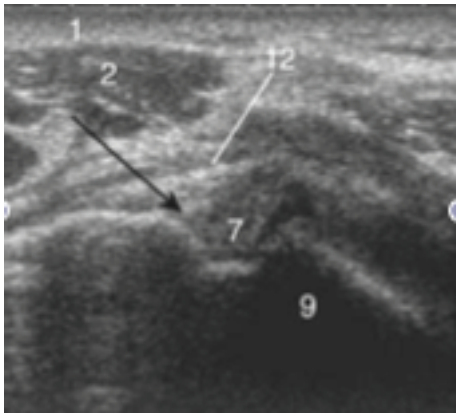

Figure 48 Tendon du biceps dans sa gouttière

Une orientation sagittale oblique de la sonde d'échographie permet l'analyse du bord antérieur du sus épineux et du trochiter (Fig49).

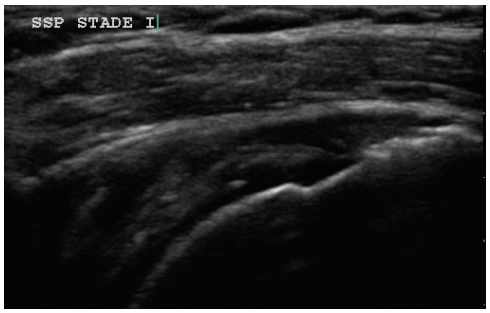

Figure 49 Bord antérieur du sus épineux, lésion stade I non rétractée

L'étude du sus épineux en coupe transversale est possible en orientant la sonde à 90° (Fig50).

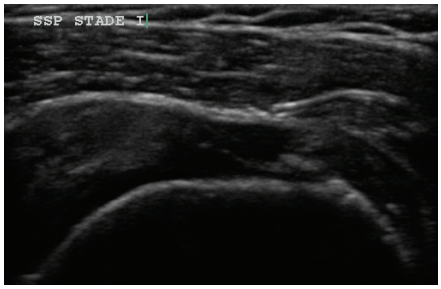

Figure 50 Lésion stade I du sus épineux vu en coupe transversale

Enfin, l'évaluation de l'espace antérieur se termine par l'analyse des bourses sous acromiale et sous deltoïdienne. La présence de liquide dans ces bourses est évocatrice d'une souffrance des tendons de la coiffe.

Le sous épineux est visible comme une structure hypoéchogène (Fig51).

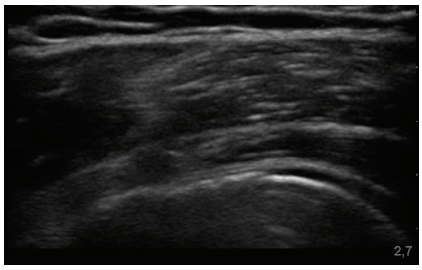

Figure 51 Tendon du sous épineux

Il existe plusieurs anomalies visibles à l'échographie. L'absence de muscle et de tendon du sus épineux est le signe d'une rupture de coiffe vieillie, on visualise le deltoïde au contact direct du trochiter.

Les ruptures partielles sont plus subtiles. Le signe caractéristique de la rupture partielle est la présence de liquide en intra tendineux ou en intramusculaire (Fig52). La perte de convexité du fascia du sus épineux signe une rupture partielle superficielle ou une rupture transfixiante.

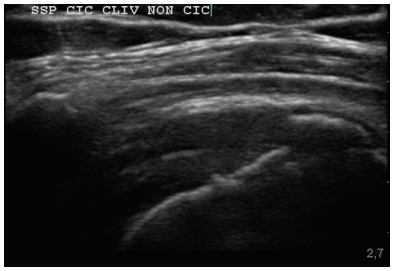

Figure 52 Clivage intratendineux du sus épineux

En pratique

Dans des mains expérimentées, l'échographie est un bon examen dans l'évaluation des ruptures de coiffe. Sa sensibilité est proche de 95%, comme pour l'arthrographie, dans

les meilleures séries(59,60). Elle permet un contrôle post opératoire non iatrogène de la cicatrisation tendineuse.

7.3 Arthrographie et bursographie

L'arthrographie, simple (produit de contraste) ou double contraste (produit de contraste et air), était l'examen de choix des ruptures de coiffe pendant 50 ans (Fig53).

Figure 53 Arthrographie normale

Une prise de contraste en face profonde du sus épineux est évocatrice d'une rupture partielle profonde de ce tendon, alors qu'une communication entre l'articulation glénohumérale et la bourse sous acromiale est évocatrice d'une rupture transfixiante.

En pratique

- Le diagnostique de rupture complète des tendons de la coiffe des rotateurs est donné par l'opacification de la bourse sous acromiale.
- Comme pour le sus épineux, les lésions isolées du sous épineux ou du subscapulaire, entrainent une opacification de la bourse sous acromiale sans en permettre la localisation.
- Dans les lésions partielles de la coiffe comme dans les lésions de l'intervalle des rotateurs(61), il n'y a pas d'opacification sous acromiale.
- Les lésions de la longue portion du biceps peuvent également être visualisées (hypertrophie, luxation, subluxation, rupture).
- L'arthrographie permet également la confirmation diagnostique d'une capsulite rétractile (algodystrophie), en montrant une diminution notable du volume articulaire.

La bursographie sous acromiale permet le diagnostique des lésions partielles de la coiffe et de conflit sous acromial (62)(Fig54).

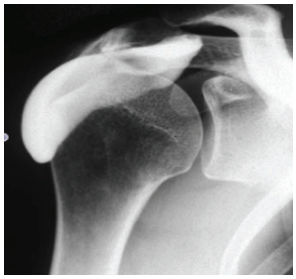

Figure 54 Bursographie sous acromiale normale

7.4 Scanner

Le scanner permet de comprendre la notion de conflit antéro interne, impliquant l'acromion, le ligament acromiocoracoidien et plus rarement l'articulation acromioclaviculaire. Il permet également de caractériser l'infiltration graisseuse des muscles de la coiffe selon Goutallier(63)(Fig55) :



Figure 55 Infiltration musculaire graisseuse selon Goutallier

- Stade 0 : pas d'infiltration graisseuse
- Stade 1 : stries graisseuses
- Stade 2 : infiltration graisseuse < 50%
- Stade 3 : infiltration graisseuse = 50%
- Stade 4 : infiltration graisseuse > 50%

Sur une coupe sagittale oblique dite en « Y », on peut également apprécier la trophicité du sus épineux selon Zanetti (Fig56):

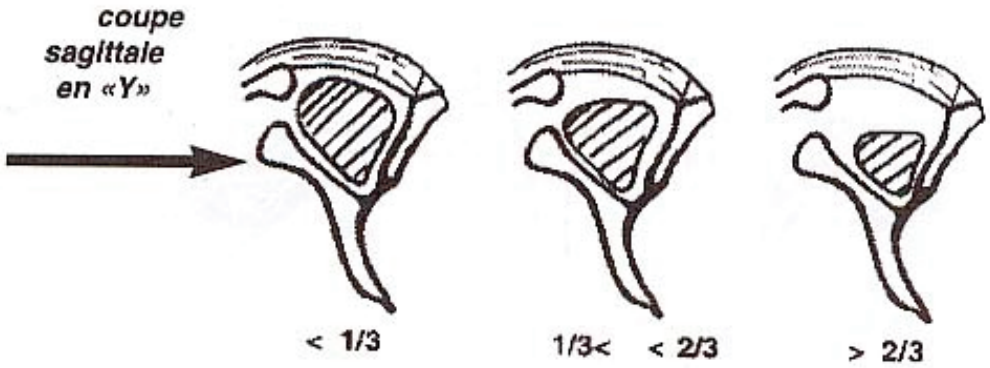

Figure 56 Trophicité du muscle sus épineux selon Zanetti

- Stade 1 : pas d'amyotrophie
- Stade 2 : amyotrophie
- Stade 3 : amyotrophie sévère

7.5 Arthro scanner

L'arthro scanner fait suite au temps arthrographique et permet l'analyse précise des lésions de la coiffe des rotateurs et de leur extension dans le plan coronal et sagittal (Fig57).

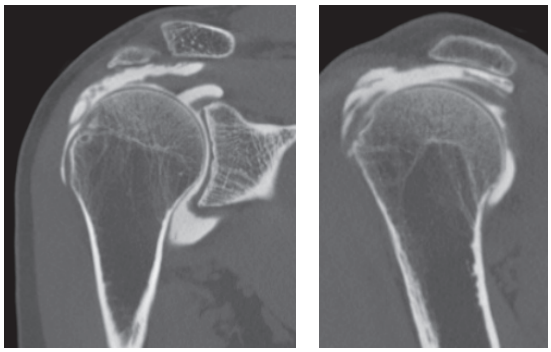

Figure 57 Arthro scanner montrant une rupture de coiffe, stade 3 avec extension au sous épineux

Il permet également un contrôle post opératoire de la qualité de la réparation de la coiffe (étanchéité). La limite de l'arthro scanner étant l'absence de visualisation des lésions partielles des tendons de la coiffe en face bursale. C'est également un examen invasif.

7.6 IRM

Cet examen non invasif, fournit en général un excellent bilan préopératoire de la coiffe des rotateurs. L'IRM présente cependant quelques limites qui peuvent lui faire préférer l'arthro scanner ou l'arthro IRM. Sa résolution spatiale est médiocre (coupes > 3mm), et l'absence de distension articulaire peut compromettre la détection des petites lésions. Les calcifications tendineuses peuvent être méconnues et une inflammation peut en imposer pour une rupture. Elle permet également d'évaluer l'infiltration graisseuse des muscles de la coiffe selon la classification de Fuchs(64), qui est l'équivalent en IRM de la classification de Goutallier en coupes scanner et d'évaluer la trophicité musculaire sur la coupe en « Y ». En post-opératoire, elle permet un contrôle non iatrogène de la cicatrisation tendineuse.

7.7 Arthro IRM

Il s'agit de l'examen de référence de l'épaule. Chez les patients jeunes et sportifs où les lésions sont en général de petite taille, l'arthro IRM est plus précise que l'IRM et plus exhaustive que l'arthro scanner. L'absence d'irradiation est un avantage chez les femmes. Chez les patients âgés suspects de rupture de coiffe, cet examen n'a pas de valeur diagnostique ajoutée et présente des inconvénients : coûts élevés, contraintes logistiques, pénibilité.

VIII-HISTORIQUE DES RUPTURES DE LA COIFFE DES ROTATEURS

Les rapports anatomiques des tendons, leurs lésions et leurs rôles dans les instabilités de l'épaule étaient déjà évoqués par Hippocrate 3 siècles avant J-C. Hippocrate décrit les tendinopathies des tendons de l'épaule, ainsi que leur traitement par mobilisation douce précoce. Il notait un taux variable de cicatrisation de ces lésions (Hippocrate 7)(65,66)

Claude Galien (129-200) décrit le 1er modèle de l'anatomie fonctionnelle de l'épaule, pensant que l'acromion était séparé de l'omoplate. Ses travaux de dissection étaient alors limités aux animaux. Sa vision s'imposa pendant 13 siècles jusqu'à la Renaissance ou la dissection sur sujet humain fut autorisée.

Léonard de Vinci (1452-1519) fut le 1er à rapporter ses résultats de dissection sur cadavre. L'acromion pouvait alors être fusionné ou non avec l'omoplate (Fig58).

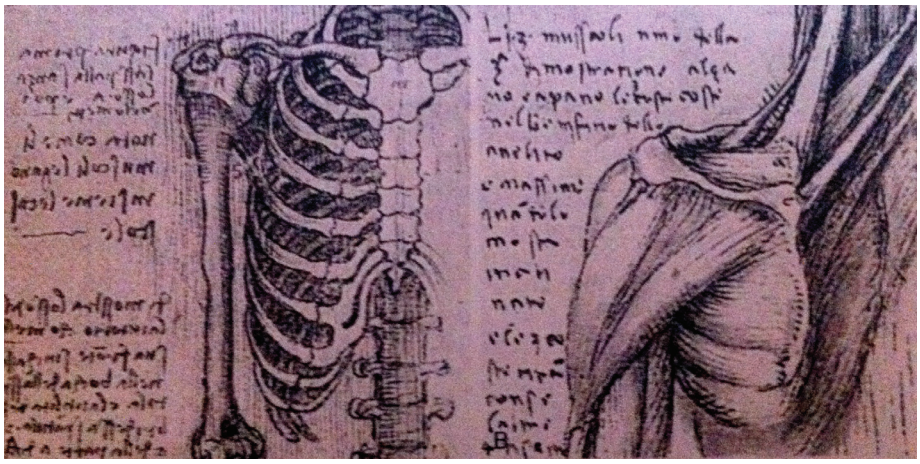

Figure 58 A gauche l'acromion n'est pas fusionné à la scapula. A droite, l'acromion est fusionné. (D'après De Vinci

En 1537, Andreas Vesalius de Bruxelles présenta les insertions des muscles de la coiffe des rotateurs et du biceps (Fig59). Sous son impulsion, l'anatomie devint alors une discipline scientifique.

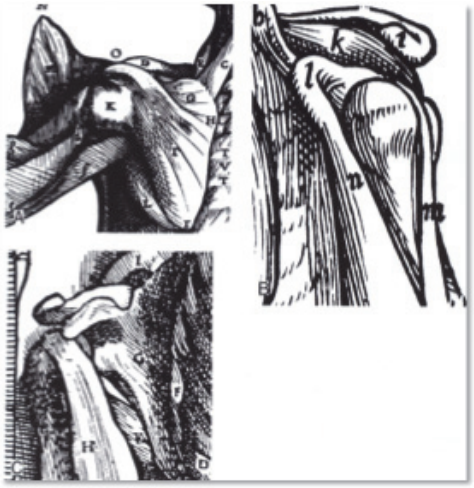

Figure 59 A: Sous épineux et Petit rond considérés comme un même muscle donnant un tendon commun avec le sus épineux. B: Course du sus épineux sous l'acromion. C: Après excision du subscapulaire.

Au 17ème siècle, les travaux sur l'épaule connaissaient une avancée considérable grâce au pillage de tombe, et le biceps connut une attention particulière. Le biceps fut d'ailleurs réparé 25 ans avant la première rupture de coiffe par Morton.

En 1788, Monro illustre la 1ere déchirure du sus-épineux (67)(Fig60).

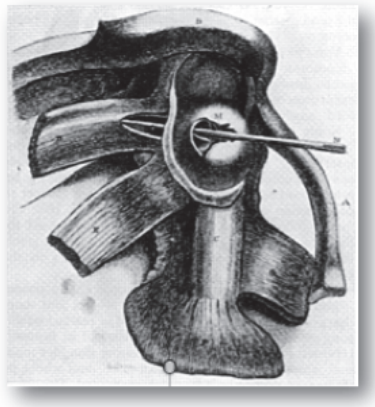

Figure 60 1ère illustration d'une rupture de la coiffe des rotateurs. Le palpeur est passé à travers une lésion transfixiante du sus épineux. (D'après Monro)

En 1834, JG Smith décrit les 7 premiers cas de rupture de la coiffe des rotateurs à partir de cadavres obtenus par pillage de tombe. Il évoqua plusieurs types lésionnels, allant de la rupture partielle du subscapulaire après luxation antéro inférieure de l'épaule, à la rupture massive et dégénérative de la coiffe des rotateurs associée à une luxation du tendon du biceps. En 1853, Smith décrit l'arthrose glénohumérale post rupture de coiffe (« cuff tear arthropathy »). L'anatomopathologie de cette entité fut identifiée sur une épaule de femme ayant souffert de l'épaule pendant des années sans notion traumatique. Après excision du deltoïde, il retrouva une tête humérale chauve, au contact de l'acromion, dépourvue de cartilage et couverte de dépôts ivoire (Fig61).

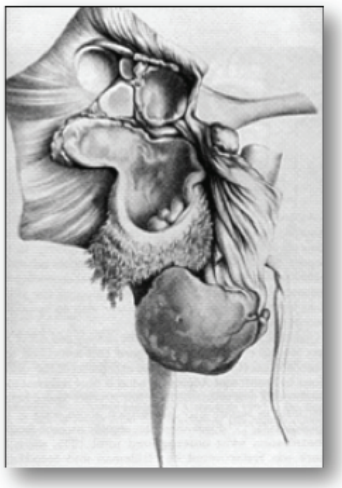

Figure 61 Omarthrose. Tête chauve avec aspect poli de l'acromion, érosion de la coracoïde et de l'acromioclaviculaire. Prolifération synoviale. (D'après JG Smith)

En 1861, Fowler conclut à partir d'une large série d'autopsies, que la rupture des tendons de la coiffe se faisait principalement au niveau du trochiter.

En 1866, Bardenheuer, se basant sur ses études anatomiques, pensa qu'il était logique de suturer les tendons de la coiffe rompus.

En 1869, Ashurst décrit les lésions de la coiffe des rotateurs associées aux luxations de l'épaule.

En 1873, Adams décrit la subluxation antéro supérieure de la tête humérale avec acétabulisation de l'acromion après rupture de la coiffe, pouvant être associée à une rupture ou une luxation du biceps.

Von Pitha décrit la coiffe des rotateurs comme moyen de contention de l'articulation glénohumérale, permettant à la tête humérale de rester en regard de la glène, étroite et peu profonde.

En 1906, Codman décrit l'anatomie de la bourse sous acromio deltoïdienne et son importance clinique. Il remit en cause le traitement des lésions partielles du sus épineux traitées par manipulation et attelle d'abduction (Fig62).

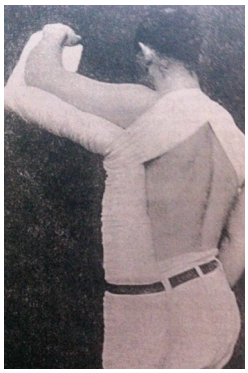

Figure 62 Attelle d'abduction. (D'après Codman)

Goldthwait proposa une théorie mécanique pour expliquer la bursite responsable des douleurs. Il mit en cause la longueur et la pente de l'acromion et du processus coracoïde.

8.1 Les premières réparations de la coiffe des rotateurs

Nous devons la 1ère réparation de la coiffe des rotateurs à Muller en 1889. Il réalisa une suture du sus épineux et du sous épineux avec du fil en boyau de chat sur une épaule instable.

Perthes réalisa la réinsertion des tendons de la coiffe avec un système d'agrafes (Fig63).

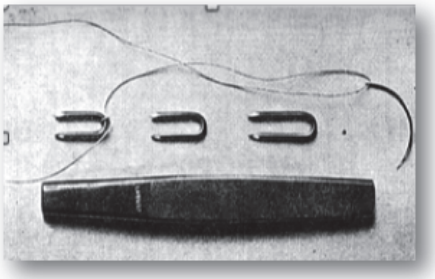

Figure 63 Agrafes de Perthes.

En 1911, Codman décrit la 1ère réparation du sus épineux, réalisée par suture tendineuse à l'aide de 4 sutures de fil de soie. Malgré la persistance d'un « gap » entre les 2 extrémités tendineuses, le résultat fut excellent.

En 1924, Mayer évoqua l'étiologie dégénérative de la rupture de la coiffe, par l'usure du sus épineux piégé entre l'acromion et la tête humérale.

En 1931, Burman décrit l'arthroscopie diagnostique de l'épaule, et envisagea l'arthroscopie thérapeutique par l'élaboration d'une instrumentation dédiée.

En 1934, Codman publia « The Shoulder » ou il évoqua l'étiologie dégénérative (Fig64) ou traumatique de la rupture de coiffe. Il décrit la zone de transition tendineuse hypovascularisée et démembra les lésions tendineuses (Fig65) : rupture partielle face articulaire, rupture partielle face superficielle, rupture transfixiante, clivage intra-tendineux, rupture de l'intervalle des rotateurs.

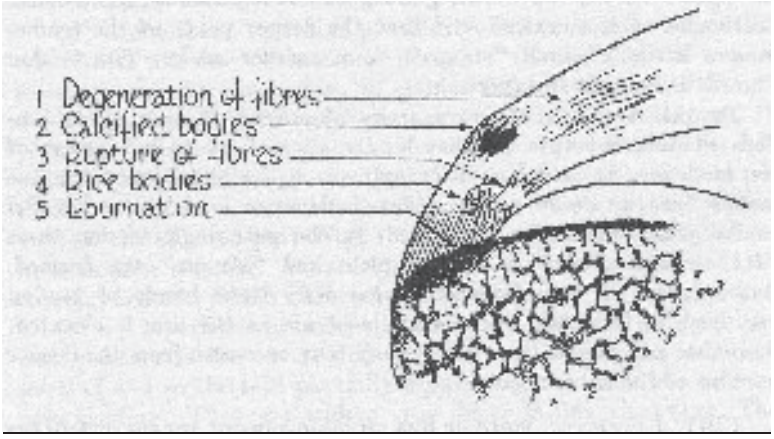

Figure 64 Lésions retrouvées dans une coiffe dégénérative. (D'après Codman)

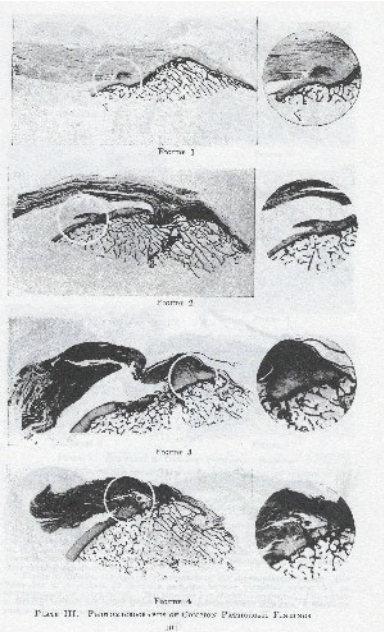

Figure 65 1: Rupture débutante au point de réflexion synoviale. 2: Rupture partielle feuillet profond. 3: Rupture partielle feuillet superficiel. 4: Clivage intra tendineux. (D'après Codman)

Il insista sur la nécessité d'avoir un membre supérieur libre pendant l'intervention, permettant une meilleure visualisation des lésions de la coiffe par rotations (Fig66), de réaliser une voie trans deltoïdienne moins invasive que la voie trans acromiale en sabre de Gill utilisée initialement pour les arthrodèses scapulo humérales (Fig67).

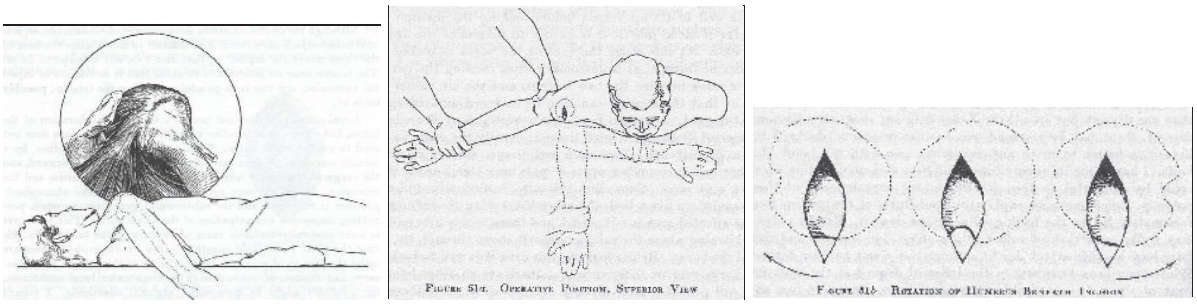

Figure 66 Les modifications de la rotation du bras pendant l'intervention permettent de voir l'ensemble de la lésion

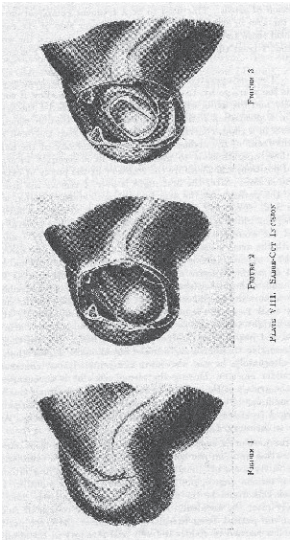

Figure 67 Incision en sabre de Gill

Il proposa également plusieurs techniques de réparation des tendons (Fig68).

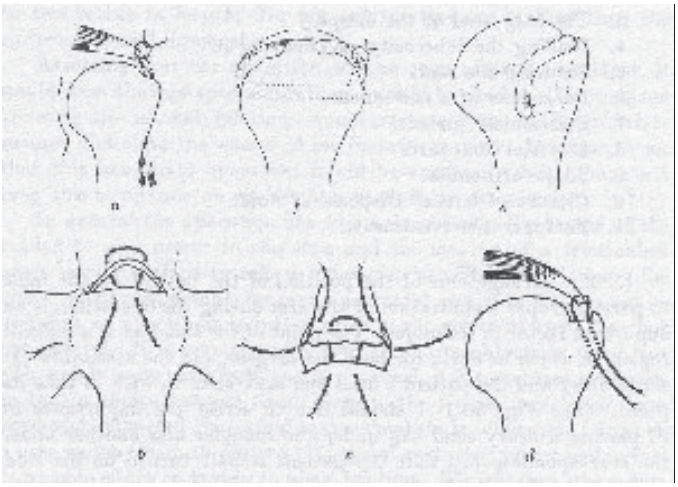

Figure 68 a: En cas d'avulsion de l'insertion du biceps à la glène, celui ci peut être suturé au sus épineux. b, c et d: Réinsertion trans osseuse du sus épineux ménageant une tranchée osseuse. e: Perte de substance tendineuse et utilisation d'une greffe de fascia lata permettant la réinsertion. (D'après Gill)

En 1937, Leo Mayer présenta ses résultats d'une série de 4 patients présentant une rupture aigue du sus épineux. Dans les 3 premiers cas, il réalisa une voie trans deltoïdienne avec réinsertion trans osseuse du sus épineux par 3 fils de soie et immobilisation par attelle d'abduction à 120° pendant 2 semaines. Les résultats furent décevants, avec des mobilités insuffisantes, une atrophie du deltoïde antérieur et une récupération longue de la fonction du deltoïde. Il décida alors d'utiliser une voie d'abord delto pectorale et de renforcer sa suture par une greffe de fascia en trans osseux (Fig69), avec immobilisation en abduction pendant 4 semaines. Le patient récupèra des mobilités normales de l'épaule mais présenta une rupture du sous épineux. Il en déduit que :

- Les ruptures complètes du sus épineux devaient être réparées
- Il existait une association lésionnelle fréquente avec le sous épineux et le biceps
- L'incision devait éviter le deltoïde
- Le fascia passé en trans osseux à travers le trochiter devait être utilisé
- L'épaule devait être immobilisée pendant 4 semaines à 120° d'abduction
- Les mobilités et la force étaient retrouvées 3 à 4 mois après l'intervention

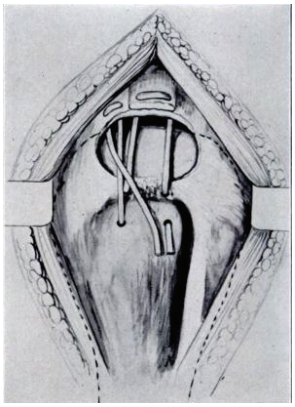

Figure 69 Le fascia est passé à travers le sus épineux et la capsule. (D'après Mayer)

En 1938, Outland et Sheperd rapportèrent une série de 12 cas de débridement de la coiffe des rotateurs, dont un pour suture impossible à cause de la rétraction tendineuse. Le footprint était avivé et le trochiter ostéotomisé pour éviter tout phénomène de conflit.

En 1937, Liberson étudia 1800 radiographies de l 'épaule. Il trouva 25 cas d'os acromial (Fig70).

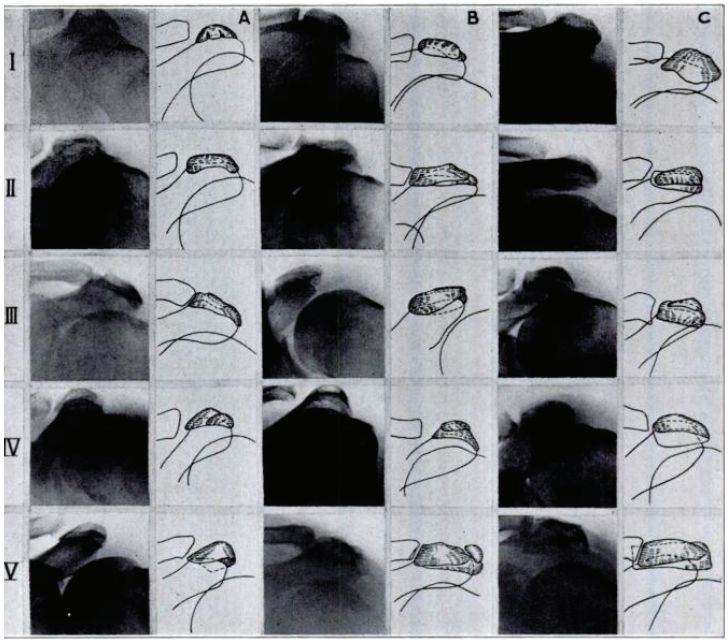

Figure 70 Premières descriptions de l'os acromial . (D'après Liberson)

Vers l'âge de 15 à 18 ans, apparaissent 3 noyaux d'ossifications épiphysaires de l'acromion : pré-acromion, méso-acromion et méta-acromion (Fig71). Le 4ème noyau, basi-acromion, est en continuité avec le noyau d'ossification de la scapula et apparaît au 3ème mois de la vie fœtale. Vers l'âge de 22 ans, les noyaux fusionnent. En cas d'anomalie de fusion, il persiste un os acromial.

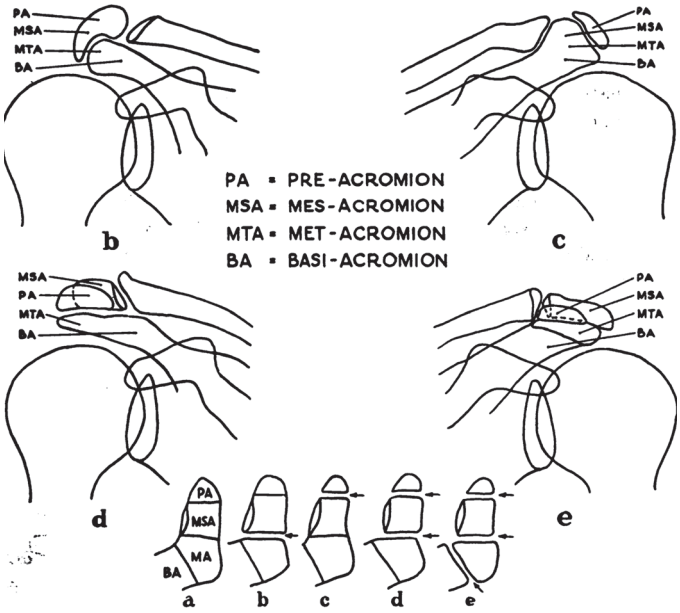

Figure 71 Os acromial (D'après Liberson)

En 1944, Mc Laughlin proposa une nouvelle voie d'abord des lésions de la coiffe, pour palier aux complications de la voie trans-deltoidienne décrite par Codman. Les inconvénients de la voie de Codman étaient :

- Exposition limitée par la présence de l'acromion
- Mauvais résultat esthétique de la cicatrice verticale
- Lésion d'un nombre important de branches du nerf axillaire conduisant à la paralysie et à l'atrophie du deltoïde antérieur

L'incision cutanée se situait en dehors de l'acromio claviculaire s'étendant 3 à 5 cm en avant du bord antérieur de l 'acromion (Fig72).

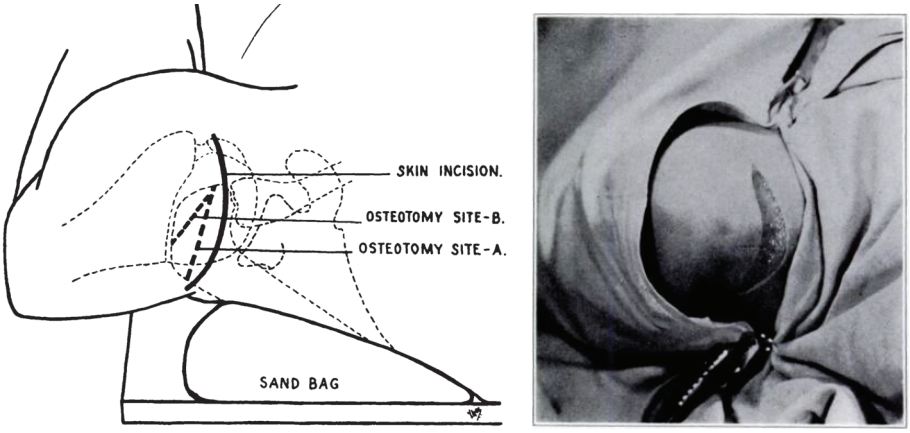

Figure 72 Incision cutanée et sites d'ostéotomie de l'acromion (D'après Mc Laughlin)

Pour une réparation de la coiffe, l'ostéotomie de l'acromion se faisait en A, pour une vision plus élargie de l'articulation glénohumérale en B (Fig72). La qualité d'exposition de cette voie permettait de réaliser la plupart des gestes thérapeutiques sur l'articulation glénohumérale (Fig73).

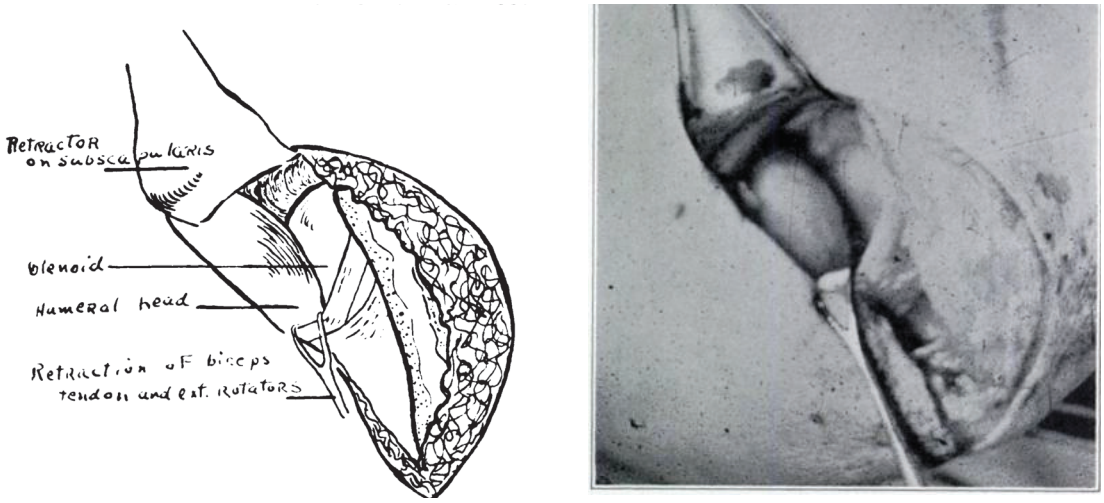

Figure 73 Voie d'abord de Mc Laughlin

En 10 ans, Mc Laughlin répara 250 lésions de la coiffe des rotateurs. Il décrit alors l'ensemble des types de rupture ainsi que les différentes formes de ruptures (V, L, transverse, longitudinale). Il insista sur le fait qu'une fois les tendons rompus, ils étaient le siège de remaniements cicatriciels, et donc quelque soit la lésion, ils devaient être avivés jusqu'en zone saine. Il assimila la coiffe à une feuille de cellophane, avec une

bonne résistance en tension si elle était intacte. Dès lors qu'il existait une lésion du sus épineux, l'extension était inévitable, le subscapulaire exerçant une traction vers l'avant, la coiffe postérieure vers l'arrière. Il décrit les lésions rétractées comme une combinaison d'une lésion transverse et longitudinale. La réparation de ces lésions devait respecter certaines règles :

- Avivement tendineux jusqu'en zone vascularisée
- Utilisation d'une suture latéro latérale pour diminuer la tension, type lacet de chaussure (Fig74) renforcée par des points trans osseux type matress (Fig18).

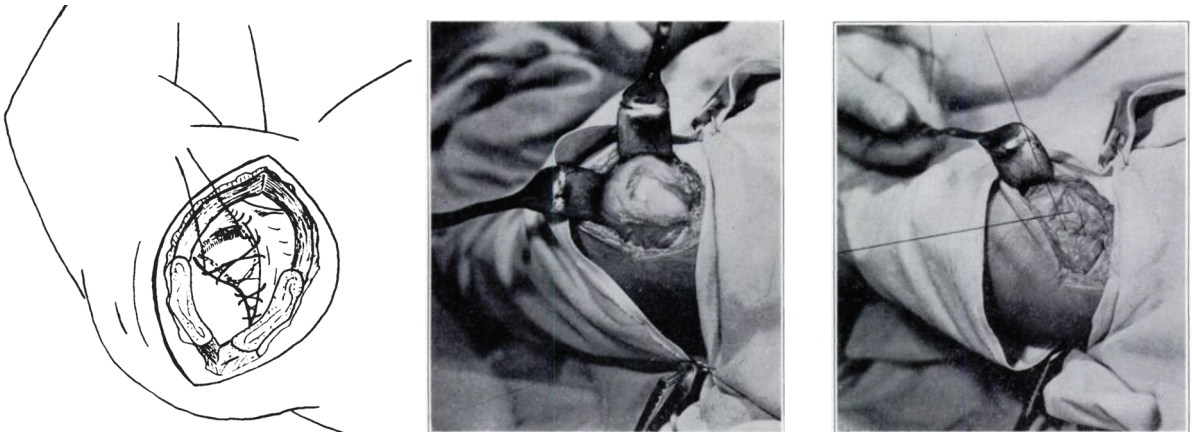

Figure 74 Suture latéro latérale.

Figure 75 Suture latéro latérale avec réinsertion trans osseuse. (D'après Mc Laughlin)

- Réinsertion non anatomique possible des ruptures massives, réalisée bras le long du corps pour limiter encore la tension.
- Excision du tendon du biceps si il est pathologique
- Libération du ligament coracohuméral

Il conclut que toute lésion de la coiffe pouvait être réparée en espérant un bon résultat, et le suivi post opératoire devait être supervisé par le chirurgien conscient de la qualité tissulaire et de la solidité de la réparation en peropératoire. L'indication opératoire était portée devant la persistance des douleurs et de l'impotence fonctionnelle.

« The more experienced the surgeon, the more conservative he will be with this entity » (Rowe)

En 1944, Jones proposa une transposition du sous épineux et du subscapulaire pour les ruptures massives de la coiffe avec avancement du sus épineux.

8.2 L' acromioplastie

En 1939, Watson-Jones décrit la première acromionectomie pour calcification de la coiffe. Des techniques d'acromionectomie partielle furent ensuite développées (Fig76).

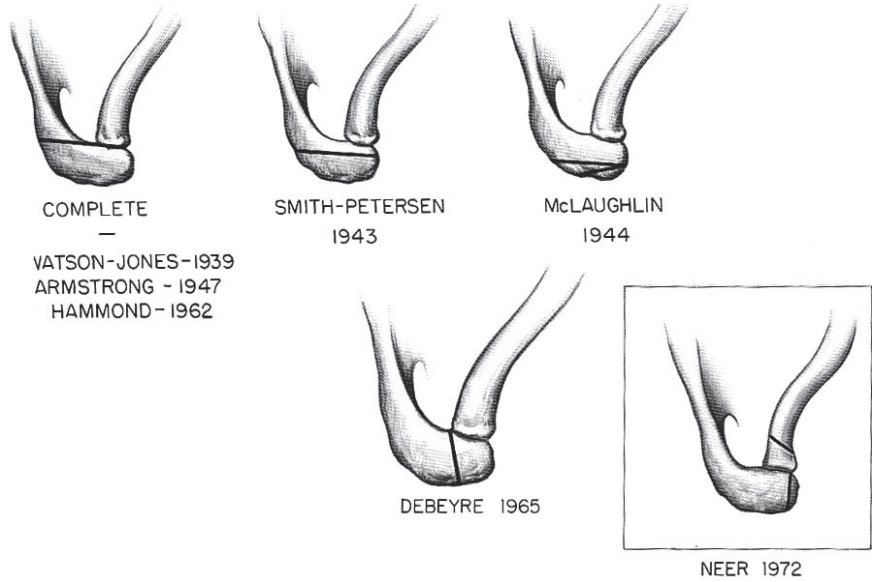

Figure 76 Evolution de l'acromioplastie.

En 1972, Neer développa le concept d'acromioplastie en démontrant la zone de conflit sous acromial comme étant antérieure et supérieure.

8.3 Du ciel ouvert à l'arthroscopie

La voie d'abord la plus utilisée était une variante de la voie en épaulette de McLaughlin(68). La difficulté d'exposition de la coiffe postéro supérieure pouvait être palliée par certains par la voie transacromiale. Patte décrit la « grande libération antérieure », permettant une meilleure exposition en réalisant une acromioplastie large avec résection de l'acromio claviculaire(69). Les études biomécaniques montraient que les sutures trans osseuses étaient plus résistantes en traction que les ancres ou les agrafes. La réinsertion dans une tranchée paraissait plus anatomique. La chirurgie mini open, ou réparation de coiffe assistée par arthroscopie permettait l'exploration et la réalisation d'un bilan lésionnel plus précis. Les surfaces articulaires, le bourrelet glénoïdien, le tendon du long biceps, et la coiffe étaient explorés. Puis on réalisa une acromioplastie arthroscopique, et un passage des fils de traction dans le tendon rompu. La réparation se faisait ensuite par voie latéro acromiale, en dissociant les fibres du deltoïde, en avivant le trochiter et en réalisant des points trans osseux.

En 1985, Johnson fut le premier à réaliser une réparation du sus épineux sous arthroscopie par des agrafes. La première réinsertion sur ancres fut réalisée par Wolff en 1989(70).

IX-PHYSIOPATHOLOGIE DE L'USURE DES TENDONS DE LA COIFFE ET DE LEUR REPARATION

La dégénérescence des tendons de la coiffe se caractérise par des altérations intra-tendineuses, ou au niveau de l'enthèse. Cette dégénérescence tendineuse commence à partir de 50 ans, mais n'a pas forcément d'impact fonctionnel.

9.1 Les structures péri articulaires

9.1.1 Le labrum

La cavité glénoïde est bordée par le labrum, qui est un tissu fibreux devenant fibrocartilagineux au niveau du cartilage glénoïdien(71). La vascularisation du labrum est autorisée par ses attaches capsulaires périphériques, elle diminue avec l'âge. Les lésions labrales peuvent être traumatiques ou microtraumtiques.

9.1.2 La capsule

La capsule étant intimement mêlée au tendon du long biceps et aux tendons de la coiffe, ces structures subissent les mêmes modifications biomécaniques au fil du temps. Elle s'étend du labrum et du bord antérieur du col de la scapula, jusqu'au col anatomique de l'humérus et la portion proximale de la diaphyse. Elle est renforcée par les ligaments glénohuméraux inférieur, moyen et supérieur, et par le ligament coracohuméral. Avec l'âge, elle perd son élasticité.

9.1.3 La bourse sous acromiale

La bourse sous acromiale recouvre la coiffe des rotateurs, elle est en continuité avec la bourse sous deltoïdienne. Sa face profonde semble être intriquée avec le péritendon du sus épineux. Les ruptures transfixiantes de coiffe mettent donc en communication l'articulation glénohumérale avec la bourse sous acromiale, entrainant des modifications tissulaires appelées bursite.

9.1.4 Les tendons de la coiffe

Les tendons de la coiffe se composent d'un corps tendineux et d'une enthèse (zone d'insertion tendineuse au niveau de l'os). Le corps tendineux est constitué de fibres de collagène de type I, l'endotendon de collagène de type III. Il n'y a pas de collagène de type II dans un tendon sain. Au niveau de l'enthèse, on retrouve un fibrocartilage riche en collagène de type II, avec des fibres de type I. Avec l'âge, des lésions dégénératives se développent au niveau de l'insertion tendineuse.

9.1.5 Le ligament coracoacromial

Il forme une arche ostéofibreuse avec le processus coracoïde et l'acromion. Durant les mouvements de l'épaule, la tête humérale recouverte des tendons de la coiffe et de la bourse sous acromiale, glisse sous cette arche. Il s'insère largement sur la coracoïde. Au niveau acromial, sa partie superficielle s'insère sur le bord antéro médial de l'acromion,

sa partie profonde s'insère sur la face profonde de l'acromion. L'apparition d'un « spur » ou ostéophyte acromial, correspond à l'ossification enchondrale du bord antéro médial de l'acromion(72). Lors des ruptures chroniques de coiffe ou dans les omarthroses post rupture de coiffe, le bord inférieur a un aspect « poli », dépourvu de toute insertion ligamentaire.

9.2 Physiopathologie

Certaines pathologies comme le diabète ou les arthrites inflammatoires, ainsi que les métiers manuels, sont des causes de lésions dégénératives des tendons de la coiffe. Les causes locales peuvent être intrinsèques, intratendineuses, ou extrinsèques avec une dégénérescence tendineuse induite par des éléments péritendineux, voir mixtes. Dans les causes intrinsèques, on retient la vascularisation tendineuse, l'usure tendineuse et l'âge. La principale cause extrinsèque étant le conflit sous acromial. Chez le sujet jeune, la sur utilisation du membre supérieur et les mouvements « au dessus de la tête » du membre supérieur entrainent des tendinopathies dégénératives.

9.2.1 Zone critique et vascularisation tendineuse

Selon Codman(30), les ruptures complètes et les calcifications tendineuses du sus épineux ont tendance à se produire dans une zone particulière appelée « Zone Critique », située à environ 1.2cm de son insertion osseuse. Moseley et Goldie(73) montrent que le tendon reçoit un riche apport vasculaire par 2 réseaux, d'origine musculaire et d'origine osseuse. Ces 2 réseaux s'anastomosent au niveau de la zone critique de Codman (Fig77).

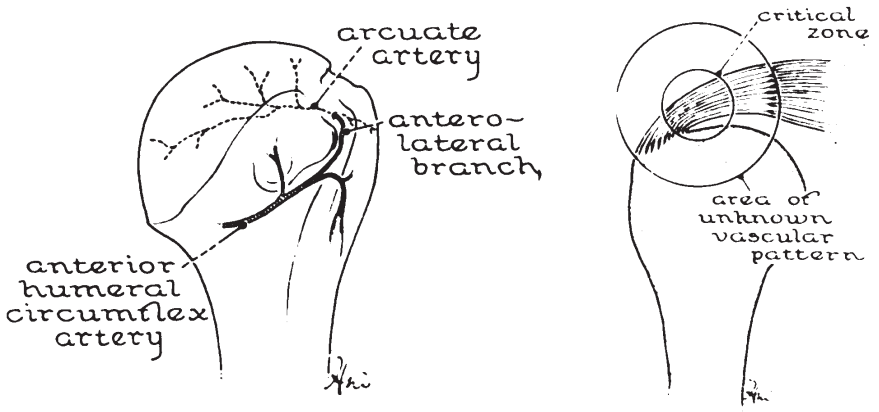

Figure 77 Zone critique de Codman

Rothman et Park(74) montrent que la zone critique est la zone la moins vascularisée du tendon.

Rathburn et Macnab(75) montrent que l'hypoxie relative de cette zone critique n'est pas dépendante du réseau anastomotique artériel, mais de la position du bras. Sur cadavres, ils injectent du produit de contraste dans le réseau artériel, et ils constatent que lorsque le bras est en adduction, il n'y a pas de remplissage artériel au niveau de la zone critique ni même au niveau de la zone d'insertion tendineuse. Du coté controlatéral, les vaisseaux se remplissent car le bras est porté en abduction (Fig78).

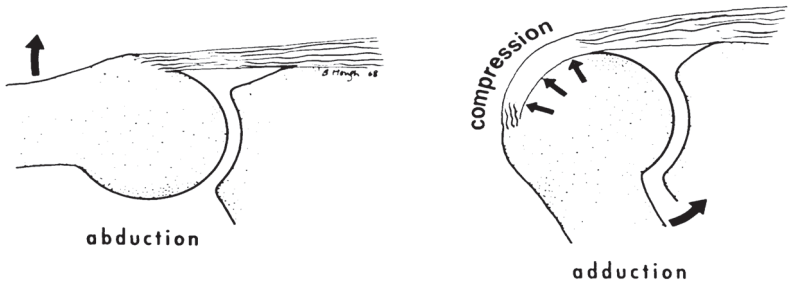

Figure 78 L'adduction favorise l'ischémie tendineuse par pression de la tête humérale (D'après Mcnab)

Selon Macnab(75), la répétition de ces épisodes ischémiques au niveau de la zone critique provoque une désorganisation des fibres de collagène, une perte de ténocytes, et le développement de calcifications ou de ruptures de coiffe. Histologiquement, la face bursale du tendon paraît mieux vascularisée que sa face profonde, ce qui l'expose des lésions partielles initialement plutôt profondes.

9.2.2 Usure de coiffe ou Rupture de coiffe et influence de l'âge

C'est Meyer(76) qui introduit le concept d'usure et de rupture de la coiffe des rotateurs. L'épaule étant l'articulation la plus sollicitée de l'organisme, son utilisation au fil du temps induit des lésions dégénératives. La répétition du mouvement est donc plus péjorative que son amplitude. La dégénérescence commence par des modifications tissulaires et entraine la destruction tissulaire ensuite. La capsule s'amincit puis se perfore, la bourse sous acromiale devient rugueuse et s'effiloche, les tendons s'amincissent, se séparent en fascicules, puis commencent à nécroser sur tout ou partie de leur largeur. Histologiquement, les lésions tissulaires dégénératives apparaissent à partir de 30 ans. On oppose à ces usures de coiffe d'origine microtraumatique, les ruptures de coiffe d'origine traumatique.

9.2.3 Le conflit sous acromial ou « impingement »

L ' «impingement » a pris toute sa place dans la pathologie de la coiffe depuis Neer(77) pour qui 95% des lésions tendineuses sont dues à ce conflit plutôt que de cause vasculaire ou traumatique. Neer(77) décrit les stades la dégénérescence tendineuse et les modifications bursales comme évoluant en 3 stades :

- **Stade 1** : Vu avant l'âge de 25 ans, caractérisé par de l'œdème, de petits hémorragies, et une inflammation rendant la bourse sous acromiale plus rigide. Ses lésions sont invisibles à l'imagerie, et réversibles si l'activité sportive est suspendue jusqu'à l'amendement des symptômes.
- **Stade 2** : Vu entre 25 et 40 ans, caractérisé par fibrose et épaississement bursale, avec lésions cicatricielles et dissociation fibrillaire des tendons du biceps et du sus épineux. Ces lésions sont chroniques, non réversibles et évolutives. Il n'existe pas d'anomalie à l'imagerie.
- **Stade 3** : Vu à plus de 40 ans, chez des patients étant symptomatiques depuis plusieurs années. Les lésions tendineuses et osseuses sont visibles à l'imagerie et à l'exploration arthroscopique. Il y a des modifications osseuses visibles au niveau de l'acromion et du trochiter avec des lésions tendineuses partielles ou transfixiantes. L'acromioplastie est nécessaire pour la suppression du conflit.

Bigliani(52) montre alors que les patients ayant des acromions de stade III, « crochus », présentent des lésions de coiffe dans 75% des cas.

9.3 La réparation

L'enjeu est ici de trouver les sources riches en facteurs de croissance et en cellules permettant régénérescence et nutrition cellulaire lors de la cicatrisation tendineuse après réparation. Les différentes études sur la cicatrisation des tendons fléchisseurs des doigts semblent indiquées que la cicatrisation est surtout permise par le péritendon(78). Ce péritendon contiendrait tous les facteurs de croissance et les éléments cellulaires nécessaires à la formation du tissu de granulation et au comblement de la lésion tendineuse. Manske(79) a montré que les tendons avaient également une capacité de cicatrisation intrinsèque, in vitro, il y a des fibroblastes qui prolifèrent et migrent à partir des extrémités tendineuses lésées, au niveau du péritendon et de l'endotendon.

X-PRISE EN CHARGE DES RUPTURES DE COIFFE

10.1 Indications

Il convient de séparer les ruptures d'origine micro traumatique qui sont considérées comme des usures de coiffe, et les ruptures traumatiques. Dans le cadre des usures de coiffe, la réparation est quasi systématique chez les patients jeunes de moins de 50 ans, la tolérance fonctionnelle à long terme étant mauvaise, et l'infiltration graisseuse se poursuivant. Pour les patients plus âgés, l'indication opératoire est fonction du handicap fonctionnel, et il n'y a pas de limite d'âge pour la réparation. En cas de mauvaise tolérance fonctionnelle et notamment de douleurs invalidantes en règle diurnes et nocturnes, nous réalisons une chirurgie palliative de décompression type bursectomie associée ou non à une acromioplastie et ténotomie ou ténodèse du tendon du biceps. Une rupture traumatique pure de la coiffe se voit chez des patients jeunes, nous aurons donc tendance à les réparer. Il existe également des ruptures traumatiques sur des usures préexistantes, elles concernent des patients plus âgés.

Il existe des contre indications à la réparation des tendons de la coiffe qui sont :

- Le pincement radiologique de l'espace acromiohuméral (<7mm)
- L' omarthrose
- L'amyotrophie
- L'infiltration musculaire graisseuse stade III et IV de Goutallier

10.2 Modalités de traitement des ruptures de coiffe

10.2.1 Le traitement médical

Il consiste en la prise d'antalgiques et d'anti-inflammatoires, associée à une rééducation de l'épaule permettant de restaurer la mobilité articulaire. Le repos est conseillé, et les activités procurant des douleurs doivent être évitées. On peut également proposer des infiltrations de corticoïdes locales (espace sous acromial, articulation acromio claviculaire, articulation glénohumérale). Il est possible d'infiltrer de façon séquentielle plusieurs sites pour avoir un meilleur effet antalgique. Le nombre doit être raisonnable, et au delà de 2 infiltrations inefficaces ou de courte durée d'action (quelques jours), il est illusoire d'obtenir un bénéfice de ce type de traitement. En cas d'échec du traitement médical bien conduit pendant 6 mois, et en l'absence de contre indication, nous réalisons un geste chirurgical de réparation ou un geste palliatif.

10.2.2 Le traitement chirurgical

- ***La réparation tendineuse***

La réparation des lésions de la coiffe, consiste en une réinsertion trans osseuse des tendons, au niveau de leur insertion initiale. Le sus épineux et le sous épineux sont réinsérés sur le trochiter, le subscapulaire est réinséré sur le trochin. La réparation est réalisée à l'aide de sutures trans osseuses, ou de sutures montées sur des ancres résorbables ou métalliques. On commence par le temps de décompression avec bursectomie et acromioplastie permettant de soulager la douleur en limitant la

production de substance P, de supprimer le conflit sous acromial en réséquant l'ostéophyte acromial, d'augmenter l'espace de travail pour une meilleure réparation. Lors des ruptures de coiffe, le biceps est pathologique. Il peut être inflammatoire (ténosynovite), subluxé ou luxé, délaminé, ou en voie de rupture voire déjà rompu. Nous réalisons systématiquement une ténotomie ou une ténodèse du biceps associée à la réparation de la coiffe. La ténodèse consiste en la section du tendon du biceps au niveau de son insertion sur le tubercule supra glénoïdien et à sa réinsertion trans osseuse au niveau de la gouttière bicipital grâce à une ancre ou une vis d'interférence.

Les transferts musculo tendineux ont peu d'indications, mais sont utilisés en cas de déficit de force, et en cas d'excentration de la tête humérale chez les patients jeunes et actifs. Le transfert du grand pectoral sur le trochin peut pallier un sous scapulaire non réparable. Le transfert du grand dorsal, associé ou non à celui du grand rond, sur le trochiter, peut pallier un sous épineux et un petit rond non réparables. Le transfert du chef antérieur du deltoïde sur le sus épineux est plus anecdotique.

Les translocations latérales du sus et du sous épineux, décrites par Debeyre et Patte, par désinsertion scapulaire, ne sont plus réalisées en raison de l'atrophie musculaire qu'elle provoque.

- ***La chirurgie palliative***

Elle est réalisée chez des sujets âgés présentant une coiffe irréparable sur des critères de taille (au moins 2 tendons rompus), de trophicité (coiffe irréductible après débridement et libération arthroscopique), dégénérescence graisseuse de stade III et IV. Cette chirurgie a pour objectif d'obtenir une épaule indolente et fonctionnelle.

Plusieurs gestes peuvent être réalisés :

- La décompression sous acromiale, par bursectomie étendue. L'acromioplastie n'est pas réalisée si la coiffe n'est pas réparable, car le risque est d'obtenir une épaule pseudo paralytique.
- La ténotomie ou ténodèse du biceps est un geste très bénéfique sur les douleurs. Lors des ruptures transfixiantes de coiffe, il existe une exposition du biceps, qui entre en conflit avec l'acromion. Il devient instable et a tendance à éroder le cartilage de la tête humérale, également source de douleurs.

Nous pouvons également réaliser une réparation partielle de la coiffe. Ainsi une réparation du subscapulaire en avant et/ou du sous épineux en arrière, permet de rétablir un équilibre fonctionnel, et de rééquilibrer la balance musculaire entre les rotateurs internes et les rotateurs externes. L'objectif est de rendre une rupture de coiffe symptomatique en une rupture indolente et fonctionnelle, permettant de reculer l'échéance de la prothèse inversée.

Si l'articulation acromio claviculaire est symptomatique, on peut réaliser une résection acromio claviculaire partielle (coplaning) ou complète.

- ***La prothèse inversée***

La prothèse inversée est indiquée en cas d'omarthrose post rupture de coiffe. Elle est également indiquée en l'absence d'arthrose en cas de :

- Epaule pseudo-paralytique (élévation antérieure active <90°, échappée antérieure de la tête humérale lors de l'élévation, conservation de la rotation externe active).
- Epaule pseudo-paralytique associée à une perte de la rotation externe active, également appelée « CLEER » (Combined Loss of Elevation and External Rotation). Dans ce cas nous faisons une prothèse totale d'épaule inversée avec un transfert du grand dorsal associé ou non au transfert du grand rond, pour restaurer la rotation externe principalement par effet ténodèse.

Les arguments à l'imagerie en faveur d'une prothèse inversée seront :

- Espace sous acromial pincé <6mm (Hamada II), sur une radiographie de l'épaule de face en rotation neutre, ou acétabulisation de l'acromion (Hamada III).
- Infiltration graisseuse stade III/IV au scanner ou à l'IRM.
- Excentration statique de la tête humérale vers l'avant.
- L'état du petit rond, qui sera également un argument pour un transfert musculaire si il est absent.

Deuxième partie

I-Introduction…….... 75

II-Matériels et méthodes……..75

Critères d'inclusion et d'exclusion
Les patients
Classification des lésions
La technique du Tension Band, réparation en simple feuillet
La technique du Sugaya Tension Band, réparation en 2 feuillets séparés
Suites opératoires
Evaluation fonctionnelle
Evaluation échographique de la cicatrisation tendineuse
Analyse statistique

III-Résultats……...78

Résultats fonctionnels
Résultats anatomiques
La délamination est-elle réellement importante ?
Suivi post opératoire

IV-Discussion……...……80

V-Conclusion……81

Analyse échographique de la cicatrisation tendineuse après réparation arthroscopique de la coiffe des rotateurs

Auteurs: M Schramm, O Andreani, C Bessiere, N Amoretti, C Trojani, P Boileau

Mots clefs: coiffe des rotateurs, Simple rangée, Double rangée, Echographie

Niveau de preuve: IV

Résumé

Introduction : La prise en charge chirurgicale des ruptures de la coiffe des rotateurs est toujours débattue. L'objectif de cette étude était d'évaluer la cicatrisation tendineuse et les résultats fonctionnels chez des patients opérés d'une rupture de coiffe sous arthroscopie, par Simple Rangée selon la technique dite du Tension Band (TB), ou par Double Rangée selon la technique dite du Sugaya Tension Band (STB).

Matériel et Méthodes : Cent soixante-sept patients (171 épaules), opérés d'une rupture transfixiante de la coiffe des rotateurs ont été évalués rétrospectivement à un recul moyen de 2 ans (6-67 mois). 117 patients (68%) ont été opérés par TB, 54 patients (32%) ont été opérés par STB. Dans le groupe STB, toutes les coiffes étaient délaminées, et dans le groupe TB, 32% des coiffes étaient délaminées. L'âge moyen à la chirurgie était de 60 ans (43-79 ans). L'évaluation clinique était basée sur le score de Constant ajusté et l'évaluation anatomique était réalisée par échographie.

Résultats : Le taux de cicatrisation global était de 80,7% : 80 ,3% dans le groupe TB, et 81% dans le groupe STB (p=0,84). Dans le groupe TB, la coiffe était cicatrisée dans 86% des cas en cas de rupture non délaminée, contre 67% en cas de rupture de coiffe délaminée (p=0.02). En cas de coiffe non délaminée, le pourcentage de cicatrisation était identique quel que soit le stade de la rupture. Lorsque la coiffe était délaminée, la réparation par TB permettait 67% de cicatrisation, et la réparation par STB permettait 81% de cicatrisation (p=0,11). Les résultats fonctionnels étaient similaires dans les 2 groupes.

Conclusion : Cette étude confirme l'efficacité de la technique du Tension Band dans les ruptures de coiffe non délaminées, quel que soit le stade. Elle montre également que la technique de Sugaya est indiquée dans les ruptures de coiffe délaminées. Elle permet d'affiner la stratégie opératoire dans les ruptures de la coiffe des rotateurs réparées sous arthroscopie : simple rangée dans les ruptures de coiffe non délaminées ; double rangée dans les ruptures de coiffe délaminées.

Introduction

La prise en charge chirurgicale des ruptures de la coiffe des rotateurs est toujours débattue. Plusieurs techniques chirurgicales ont été décrites et publiées, mais la littérature sur le sujet ne permet pas d'avoir une attitude consensuelle (80)(81)(82)(83).

Les ruptures de coiffe sont caractérisées par leur étendue, leur stade de rétraction, et la présence, ou non, d'une délamination. Depuis la description de la délamination par Sugaya (84), nous avons réalisé progressivement plus de Sugaya Tension Band (STB) quand la coiffe était délaminée. En l'absence de délamination une technique dite Tension Band (TB)(85) était réalisée systématiquement.

L'hypothèse de notre étude était que la réparation par TB permettait un taux de cicatrisation satisfaisant dans les ruptures de coiffe non délaminées, et que la réparation par STB permettait d'augmenter le taux de cicatrisation en cas de délamination.

Matériel et Méthodes :

Cent soixante sept patients, 171 épaules, ont été analysés rétrospectivement à un recul moyen de 2 ans (6-67 mois). L'âge moyen à la chirurgie était de 60 ans (43-79 ans). 4 patients ont été opérés des 2 épaules (3 dans le groupe TB, 1 dans le groupe STB). Une réparation par TB a été réalisée chez 117 patients (68%) et une réparation par STB chez 54 patients (32%), qui étaient comparables pour l'âge, le score de Constant ajusté(86) et le Subjective Shoulder Value (SSV)(87)(Tableau 1).

Tableau 1. Données pré opératoires

	TB (N=117) 68%	**STB (N=54) 32%**	**p**
Age (Années)	60 (43-79)	60 (46-76)	NS
Sexe (Homme %)	54 (46%)	39 (72%)	0.001
Score de Constant ajusté (%)	64.3 (20-100)	60.5 (27-96)	NS
SSV (%)	44.8 (5-80)	44.8 (10-95)	NS

SSV: Subjective Shoulder Value, TB : Tension Band, STB : Sugaya Tension Band, NS : Non Significatif

Il existait 26 ruptures de coiffe de stade 1 (15%), 76 ruptures de stade 2 (44%) et 69 ruptures de stade 3 (41%). Tous les patients avaient une douleur chronique de l'épaule, et avaient reçu un traitement médical et un protocole de rééducation pendant les 6

derniers mois. 62 patients (37%) avaient reçu au moins une injection sous acromiale de cortisone. L'indication opératoire était posée sur la persistance des douleurs et/ou de l'impotence fonctionnelle après traitement médical bien conduit pendant 6 mois. 48 patients (29%) présentaient des douleurs depuis moins d'un an, 119 patients (71%) depuis plus d'un an. La série était composée de 90 hommes et 77 femmes. Dans 74% des cas il s'agissait de l'épaule du côté dominant. 81 patients (48%) étaient actifs, et 29 pratiquaient un travail manuel avec gestes « au dessus de la tête ».

Méthode d'évaluation pré opératoire

Cliniquement, les patients étaient évalués selon la douleur par l'échelle visuelle analogique (EVA), selon les mobilités actives et passives (élévation antérieure, rotation interne et externe, abduction), selon la force, le score de Constant ajusté et le Subjective Shoulder Value (SSV). En pré opératoire, tous les patients ont eu des radiographies standard (face 3 rotations et profil), et un arthro scanner ou une IRM.

Méthode opératoire

Deux techniques opératoires étaient utilisées : le Tension Band(TB)(85) et le Sugaya Tension Band (STB)(84). Une décompression sous acromiale était réalisée dans tous les cas (acromioplastie et bursectomie). Quand il n'était pas rompu, le biceps était ténodésé ou ténotomisé.

La rétraction et l'extension de la rupture étaient notées en per opératoire sous arthroscopie avec l'arthroscope placé par voie arthroscopique latérale, après débridement des extrémités tendineuses. La lésion était classée dans les plans coronal et sagittal, selon la classification modifiée par Thomazeau et al(88). Le stade de rétraction tendineuse dans le plan coronal était donné par la position de l'extrémité tendineuse par rapport à l'humérus et à la glène. Si l'extrémité tendineuse couvrait le trochiter, il s'agissait d'une rupture non rétractée stade 1. Si la lésion exposait la tête humérale sans aller jusqu'à la surface articulaire de la glène, il s'agissait d'une rupture rétractée stade 2. Si la lésion s'étendait jusqu'à la glène, il s'agissait d'une rupture stade 3. Si la lésion était en position médiale par rapport à la glène, il s'agissait d'une rupture stade 4. Les lésions étaient finalement classées en 3 catégories : Les ruptures de stade 1, les ruptures de stade 2, et les ruptures de stade 3 (regroupant les stades 3 et 4).

La délamination était appréciée en per opératoire. La coiffe était considérée comme délaminée quand il y avait une séparation horizontale intra tendineuse en 2 feuillets séparant un feuillet profond et un feuillet superficiel. Le feuillet profond était en règle plus épais et plus rétracté que le feuillet superficiel (89,90). En cas de délamination, le feuillet le plus rétracté nous indiquait le stade de rétraction. L'épidémiologie des lésions et de la méthode opératoire est indiquée dans le Tableau 2.

Tableau 2. Technique chirurgicale en fonction de la taille de la lésion

	TB (N=117)	**STB (N=54)**
Stade 1 (%)	26 (22%)	0
Stade 2 (%)	62 (53%)	14 (26%)
Stade 3 (%)	29 (25%)	40 (74%)

TB: Tension Band, STB: Sugaya Tension Band

Quatre vingt onze ruptures de coiffe (54%) étaient délaminées dans notre série : 37 dans le groupe TB (32%) et 54 dans le groupe STB (100%) (Tableau 3).

Tableau 3. Délamination en fonction de la technique opératoire

	TB (N=37)	**STB (N=54)**
Délamination stade 1 (% des stades 1)	4 (15%)	0
Délamination stade 2 et 3 (% des stades 2 et 3)	33 (36%)	54 (100%)

TB: Tension Band, STB: Sugaya Tension Band

Evaluation échographique de la cicatrisation tendineuse

En post opératoire, une échographie permettait d'évaluer la cicatrisation tendineuse. Les tendons pouvaient être cicatrisés (couverture complète du footprint), partiellement cicatrisés (couverture partielle du footprint), ou non cicatrisés (persistance d'une rupture tendineuse). L'évaluation échographique consistait en une analyse :

- longitudinale du tendon du sous scapulaire, en modifiant les rotations du bras
- transversale et longitudinale du tendon du sus épineux
- longitudinale du tendon du sous épineux
- du positionnement des ancres
- de la présence ou non d'une bursite sous acromiale

Les patients ont été finalement classés en 2 groupes : cicatrisés et non cicatrisés (regroupant les partiellement cicatrisés et les non cicatrisés).

Analyse statistique

Le test de Student était utilisé pour la comparaison des différences pré et post opératoires du score de Constant ajusté et du SSV. Le test du chi^2 était utilisé pour l'analyse des taux de cicatrisation.

Résultats :

Résultats anatomiques

Il existait une couverture complète du footprint (cicatrisation tendineuse) dans 80,7% des cas : 80.3% dans le groupe TB, et 81% dans le groupe STB (p=0.84). La rétraction tendineuse n'influençait pas de façon significative le taux de cicatrisation (Tableau 4). Le taux de cicatrisation était de 85% pour les lésions de stade 1, de 80.2% pour les lésions de stade 2 et de 79.7% pour les lésions de stade 3. La technique chirurgicale n'influençait pas le taux de cicatrisation (Tableau 4).

Tableau 4. Taux de cicatrisation

	TB (N=117)	**STB (N=54)**	**p**
Global	94 (**80.3%**)	44 (**81%**)	NS
Stade 1	22/26 (85%)	0	
Stage 2	48/62 (77%)	13/14 (93%)	NS
Stade 3	24/29 (83%)	31/40 (77%)	NS

TB: Tension Band, STB: Sugaya Tension Band, NS: Non Significatif

Pour étudier la délamination, les ruptures de coiffe de stade 2 et 3 traitées par TB ont été analysées (Tableau 5). Les patients étaient répartis en 2 groupes : le groupe des coiffes délaminées et le groupe des coiffes non délaminées. Dans le groupe des coiffes délaminées, il y avait 67% de cicatrisation, contre 86% de cicatrisation dans le groupe des coiffes non délaminées (p=0.02).

Tableau 5. Ruptures de coiffe stade 2 et 3 réparées par Tension Band

	Délamination (N=33)	**Absence de délamination (N=58)**	**p**
Cicatrisation (%)	22 (67%)	50 (86%)	0,02
Absence de cicatrisation (%)	11 (33%)	8 (14%)	

Dans les ruptures de coiffe délaminées, il y avait 67% de cicatrisation par TB et 81% de cicatrisation par STB (p=0,11) (Tableau 6).

Tableau 6. Ruptures de coiffe délaminées stades 2 et 3 traitées par TB et par STB

	Effectif (N)	**Cicatrisation (%)**	**p**
TB	33	67%	0,11
STB	54	81%	

TB : Tension Band, STB : Sugaya Tension Band

Résultats fonctionnels

Les résultats fonctionnels sont rapportés dans le Tableau 7. Il n'existait pas de différence significative pour le score de Constant ajusté et le SSV au recul moyen de 2 ans. Les résultats fonctionnels étaient comparables, que la coiffe soit cicatrisée ou non (Tableau 8).

Tableau 7. Résultats fonctionnels post opératoires

	TB (N=117)	STB (N=54)	p
Suivi (mois)	24 (6-52)	22 (6-67)	NS
Score de Constant Ajusté (%)	99.4 (50-128)	94 (37-124)	NS
SSV (%)	85 (40-100)	84 (50-100)	NS
Satisfait/Très Satisfait (%)	90	92	NS

TB: Tension Band, STB: Sugaya Tension Band, SSV: Subjective Shoulder Value

Tableau 8. Score de Constant en fonction de la cicatrisation tendineuse

	Cicatrisé (N=138)	Non cicatrisé (N=33)	p
Douleur (/15)	13.2 (5-16)	12.4 (3-15)	0.19
Activité (/20)	17.8 (12-40)	17.1 (5-20)	0.83
Mobilité (/40)	35.5 (12-40)	35.1 (16-40)	0.62
Force (/25)	10.8 (0-24)	8.3 (0-24)	0.14
Score de Constant	77.3 (34-97)	72.9 (26-96)	0.15
Constant ajusté (%)	97 (37-128)	93.9 (35-115)	0.15

Discussion

Premièrement, cette étude démontre l'efficacité de la réparation de la coiffe des rotateurs sous arthroscopie quelle que soit la technique utilisée, avec un taux de cicatrisation global de 80,3%. Cette étude confirme que la technique opératoire et la cicatrisation ne sont pas les seuls éléments qui influencent la fonction de l'épaule(91)(92)(93)(94)(95)(96)(97)(98). En effet, les résultats fonctionnels sont identiques, que la coiffe soit cicatrisée ou pas, et ce quelle que soit la technique opératoire.

Deuxièmement, cette étude montre que la technique du Tension Band est plus efficace en cas de rupture de coiffe non délaminée qu'en cas de rupture de coiffe délaminée. Il existe ainsi une différence significative sur le pourcentage de cicatrisation de cette

technique lorsqu'elle est appliquée aux ruptures de coiffe non délaminées (86% versus 67%). Par ailleurs, le pourcentage de cicatrisation est strictement identique dans les coiffes non délaminées opérées par Tension Band quel que soit le stade de la rupture.

Troisièmement, cette étude montre que la stratégie de réparation en double rangée selon Sugaya, peut apporter un bénéfice lorsque la rupture de coiffe est délaminée. Cependant, dans les conditions de l'étude, la différence de cicatrisation entre la technique du Sugaya Tension Band et la technique du Tension Band n'est pas significative (81% versus 67%), probablement du fait d'un effectif trop faible.

Les limites de cette étude sont liées à son caractère rétrospectif, à l'absence de groupe contrôle, à son faible effectif, et donc à son faible niveau de preuve. Cependant, elle s'est attachée à évaluer la stratégie de prise en charge chirurgicale d'un groupe homogène de malades et tous les patients inclus ont bénéficié d'une évaluation pré, per et post opératoire complète avec (A) un bilan clinique et un bilan radiologique standardisé, (B) un protocole opératoire standardisé incluant de façon systématique une acromioplastie et une ténotomie ou une ténodèse du long biceps brachial, et (C) un protocole d'évaluation post opératoire standardisé incluant une échographie pour tous les patients. L'échographie est désormais un examen de référence suffisant pour évaluer la cicatrisation tendineuse après réparation de coiffe(99)(100). Enfin, cette étude permet, pour la première fois, de comparer les techniques de simple et de double rangée dans les ruptures de coiffe délaminées.

Conclusion

Cette étude confirme l'efficacité de la technique du Tension Band dans les ruptures de coiffe non délaminées. Cette technique permet un pourcentage de cicatrisation élevé, quel que soit le stade de la rupture. Elle montre également que la technique de Sugaya est indiquée dans les ruptures de coiffe délaminées. Elle nécessite d'être complétée par une étude incluant un nombre plus élevé de patients pour comparer les 2 techniques opératoires de façon plus significative et/ou par d'autres études de plus fort niveau de preuves. Enfin, cette étude a un intérêt clinique non négligeable puisqu'elle permet d'affiner la stratégie opératoire dans les ruptures de la coiffe des rotateurs réparées sous arthroscopie : simple rangée dans les ruptures de coiffe non délaminées ; double rangée dans les ruptures de coiffe délaminées.

Bibliographie

1. Saha AK. Dynamic stability of the glenohumeral joint. Acta Orthop Scand. 1971;42(6):491–505.

2. Saha AK. Mechanics of elevation of glenohumeral joint. Its application in rehabilitation of flail shoulder in upper brachial plexus injuries and poliomyelitis and in replacement of the upper humerus by prosthesis. Acta Orthop Scand. 1973;44(6):668–78.

3. Turkel SJ, Panio MW, Marshall JL, Girgis FG. Stabilizing mechanisms preventing anterior dislocation of the glenohumeral joint. J Bone Joint Surg Am. 1981 Oct;63(8):1208–17.

4. Neer CS 2nd, Satterlee CC, Dalsey RM, Flatow EL. The anatomy and potential effects of contracture of the coracohumeral ligament. Clin Orthop. 1992 Jul;(280):182–5.

5. Schwartz E, Warren RF, O'Brien SJ, Fronek J. Posterior shoulder instability. Orthop Clin North Am. 1987 Jul;18(3):409–19.

6. Harryman DT 2nd, Sidles JA, Clark JM, McQuade KJ, Gibb TD, Matsen FA 3rd. Translation of the humeral head on the glenoid with passive glenohumeral motion. J Bone Joint Surg Am. 1990 Oct;72(9):1334–43.

7. Kumar VP, Balasubramaniam P. The role of atmospheric pressure in stabilising the shoulder. An experimental study. J Bone Joint Surg Br. 1985 Nov;67(5):719–21.

8. Habermeyer P, Schuller U, Wiedemann E. The intra-articular pressure of the shoulder: an experimental study on the role of the glenoid labrum in stabilizing the joint. Arthrosc J. 1992;8(2):166–72.

9. Ito N. Electromyographic study of shoulder joint. Nihon Seikeigeka Gakkai Zasshi. 1980 Nov;54(11):1529–40.

10. Inman VT, Saunders JB, Abbott LC. Observations of the function of the shoulder joint. 1944. Clin Orthop. 1996 Sep;(330):3–12.

11. Buechel FF, Pappas MJ, DePalma AF. "Floating-socket" total shoulder replacement: anatomical, biomechanical, and surgical rationale. J Biomed Mater Res. 1978 Jan;12(1):89–114.

12. Poppen NK, Walker PS. Normal and abnormal motion of the shoulder. J Bone Joint Surg Am. 1976 Mar;58(2):195–201.

13. Celli L, Balli A, de Luise G, Rovesta C. Some new aspects of the functional anatomy of the shoulder. Ital J Orthop Traumatol. 1985 Mar;11(1):83–91.

14. Lucas DB. Biomechanics of the shoulder joint. Arch Surg Chic Ill 1960. 1973 Sep;107(3):425–32.

15. Keener JD, Steger-May K, Stobbs G, Yamaguchi K. Asymptomatic rotator cuff tears: patient demographics and baseline shoulder function. J Shoulder Elb Surg. 2010 Dec;19(8):1191–8.

16. Moosmayer S, Smith H-J, Tariq R, Larmo A. Prevalence and characteristics of asymptomatic tears of the rotator cuff: an ultrasonographic and clinical study. J Bone Joint Surg Br. 2009 Feb;91(2):196–200.

17. Petersson CJ. Ruptures of the supraspinatus tendon. Cadaver dissection. Acta Orthop Scand. 1984 Feb;55(1):52–6.

18. Ozaki J, Fujimoto S, Nakagawa Y, Masuhara K, Tamai S. Tears of the rotator cuff of the shoulder associated with pathological changes in the acromion. A study in cadavera. J Bone Joint Surg Am. 1988 Sep;70(8):1224–30.

19. Hijioka A, Suzuki K, Nakamura T, Hojo T. Degenerative change and rotator cuff tears. An anatomical study in 160 shoulders of 80 cadavers. Arch Orthop Trauma Surg. 1993;112(2):61–4.

20. Milgrom C, Schaffler M, Gilbert S, van Holsbeeck M. Rotator-cuff changes in asymptomatic adults. The effect of age, hand dominance and gender. J Bone Joint Surg Br. 1995 Mar;77(2):296–8.

21. Alemseged Z, Spoor F, Kimbel WH, Bobe R, Geraads D, Reed D, et al. A juvenile early hominin skeleton from Dikika, Ethiopia. Nature. 2006 Sep 21;443(7109):296–301.

22. Sonnabend DH, Young AA. Comparative anatomy of the rotator cuff. J Bone Joint Surg Br. 2009 Dec;91(12):1632–7.

23. Burkhart SS, Esch JC, Jolson RS. The rotator crescent and rotator cable: an anatomic description of the shoulder's "suspension bridge."Arthrosc J Arthrosc Relat Surg. 1993;9(6):611–6.

24. Fallon J, Blevins FT, Vogel K, Trotter J. Functional morphology of the supraspinatus tendon. J Orthop Res. 2002 Sep;20(5):920–6.

25. Kim HM, Dahiya N, Teefey SA, Middleton WD, Stobbs G, Steger-May K, et al. Location and initiation of degenerative rotator cuff tears: an analysis of three hundred and sixty shoulders. J Bone Joint Surg Am. 2010 May;92(5):1088–96.

26. Neer CS 2nd. Anterior acromioplasty for the chronic impingement syndrome in the shoulder: a preliminary report. J Bone Joint Surg Am. 1972 Jan;54(1):41–50.

27. Ozaki J, Fujimoto S, Nakagawa Y, Masuhara K, Tamai S. Tears of the rotator cuff of the shoulder associated with pathological changes in the acromion. A study in cadavera. J Bone Joint Surg Am. 1988 Sep;70(8):1224–30.

28. Wendelboe AM, Hegmann KT, Gren LH, Alder SC, White GL, Lyon JL. Associations between body-mass index and surgery for rotator cuff tendinitis. J Bone Joint Surg Am. 2004 Apr;86-A(4):743–7.

29. Melis B, DeFranco MJ, Chuinard C, Walch G. Natural history of fatty infiltration and atrophy of the supraspinatus muscle in rotator cuff tears. Clin Orthop. 2010 Jun;468(6):1498–505.

30. EA Codman. The shoulder. Malabar; p. 1934:123–224.

31. Fukuda H, Hamada K, Nakajima T, Yamada N, Tomonaga A, Goto M. Partial-thickness tears of the rotator cuff. A clinicopathological review based on 66 surgically verified cases. Int Orthop. 1996;20(4):257–65.

32. Wolfgang GL. Surgical repair of tears of the rotator cuff of the shoulder. Factors influencing the result. J Bone Joint Surg Am. 1974 Jan;56(1):14–26.

33. Patte D. Classification of rotator cuff lesions. Clin Orthop. 1990 May;(254):81–6.

34. Hawkins. Physical examination of the shoulder. Orthopedics.

35. Gschwend N, Ivosević-Radovanović D, Patte D. Rotator cuff tear--relationship between clinical and anatomopathological findings. Arch Orthop Trauma Surg Arch Für Orthop Unf-Chir. 1988;107(1):7–15.

36. Szalay EA, Rockwood CA Jr. Injuries of the shoulder and arm. Emerg Med Clin North Am. 1984 May;2(2):279–94.

37. Gerber C, Galantay RV, Hersche O. The pattern of pain produced by irritation of the acromioclavicular joint and the subacromial space. J Shoulder Elb Surg. 1998 Aug;7(4):352–5.

38. Clarnette RG, Miniaci A. Clinical exam of the shoulder. Med Sci Sports Exerc. 1998 Apr;30(4 Suppl):S1–6.

39. Shankwiler JA and Burkhead WZ. Rotator cuff disorders.

40. Brems J. Rotator cuff tear: evaluation and treatment. Orthopedics. 1988 Jan;11(1):69–81.

41. Codman EA. Rupture of the supraspinatus tendon. 1911. Clin Orthop. 1990 May;(254):3–26.

42. Dumontier C. [Clinical examination of lesions of the rotator cuff]. Ann Radiol (Paris). 1992;35(3):112–6.

43. Kelly BT, Kadrmas WR, Speer KP. The manual muscle examination for rotator cuff strength. An electromyographic investigation. Am J Sports Med. 1996 Oct;24(5):581–8.

44. Jenp YN, Malanga GA, Growney ES, An KN. Activation of the rotator cuff in generating isometric shoulder rotation torque. Am J Sports Med. 1996 Aug;24(4):477–85.

45. Gerber C, Krushell RJ. Isolated rupture of the tendon of the subscapularis muscle. Clinical features in 16 cases. J Bone Joint Surg Br. 1991 May;73(3):389–94.

46. Hertel R, Ballmer FT, Lombert SM, Gerber C. Lag signs in the diagnosis of rotator cuff rupture. J Shoulder Elb Surg. 1996 Aug;5(4):307–13.

47. Lafosse L, Jost B, Reiland Y, Audebert S, Toussaint B, Gobezie R. Structural integrity and clinical outcomes after arthroscopic repair of isolated subscapularis tears. J Bone Joint Surg Am. 2007 Jun;89(6):1184–93.

48. Walch G, Boulahia A, Calderone S, Robinson AH. The “dropping” and

"hornblower"s' signs in evaluation of rotator-cuff tears. J Bone Joint Surg Br. 1998 Jul;80(4):624–8.

49. Neer CS 2nd. Anterior acromioplasty for the chronic impingement syndrome in the shoulder. 1972. J Bone Joint Surg Am. 2005 Jun;87(6):1399.

50. Yocum LA. Assessing the shoulder. History, physical examination, differential diagnosis, and special tests used. Clin Sports Med. 1983 Jul;2(2):281–9.

51. Toivonen DA, Tuite MJ, Orwin JF. Acromial structure and tears of the rotator cuff. J Shoulder Elb Surg. 1995 Oct;4(5):376–83.

52. Bigliani LU, Morrison DS,. The morphology of the acromion and its relationship to rotator cuff.

53. Gartsman GM. Arthroscopic acromioplasty for lesions of the rotator cuff. J Bone Joint Surg Am. 1990 Feb;72(2):169–80.

54. Hardy DC, Vogler JB 3rd, White RH. The shoulder impingement syndrome: prevalence of radiographic findings and correlation with response to therapy. AJR Am J Roentgenol. 1986 Sep;147(3):557–61.

55. Norwood LA, Barrack R, Jacobson KE. Clinical presentation of complete tears of the rotator cuff. J Bone Joint Surg Am. 1989 Apr;71(4):499–505.

56. Petersson CJ, Redlund-Johnell I. The subacromial space in normal shoulder radiographs. Acta Orthop Scand. 1984 Feb;55(1):57–8.

57. Mack LA, Matsen FA 3rd, Kilcoyne RF, Davies PK, Sickler ME. US evaluation of the rotator cuff. Radiology. 1985 Oct;157(1):205–9.

58. Middleton WD, Edelstein G, Reinus WR, Melson GL, Murphy WA. Ultrasonography of the rotator cuff: technique and normal anatomy. J Ultrasound Med. 1984 Dec;3(12):549–51.

59. Drakeford MK, Quinn MJ, Simpson SL, Pettine KA. A comparative study of ultrasonography and arthrography in evaluation of the rotator cuff. Clin Orthop. 1990 Apr;(253):118–22.

60. Olive RJ Jr, Marsh HO. Ultrasonography of rotator cuff tears. Clin Orthop. 1992 Sep;(282):110–3.

61. Nobuhara K, Ikeda H. Rotator interval lesion. Clin Orthop. 1987 Oct;(223):44–50.

62. Mikasa M. Subacromial bursography. Nihon Seikeigeka Gakkai Zasshi. 1979 Feb;53(2):225–31.

63. Goutallier D, Postel JM, Bernageau J, Lavau L, Voisin MC. Fatty muscle degeneration in cuff ruptures. Pre- and postoperative evaluation by CT scan. Clin Orthop. 1994 Jul;(304):78–83.

64. Fuchs B, Weishaupt D, Zanetti M, Hodler J, Gerber C. Fatty degeneration of the muscles of the rotator cuff: assessment by computed tomography versus magnetic resonance imaging. J Shoulder Elb Surg. 1999 Dec;8(6):599–605.

65. Hippocrate. encyclopedia.

66. Reeves B. Experiments on the tensile strength of the anterior capsular structures of the shoulder in man. J Bone Joint Surg Br. 1968 Nov;50(4):858–65.

67. MOSELEY HF. Ruptures of the rotator cuff. Br J Surg. 1951 Jan;38(151):340–69.

68. McLaughlin HL. Lesions of the musculotendinous cuff of the shoulder. The exposure and treatment of tears with retraction. 1944. Clin Orthop. 1994 Jul;(304):3–9.

69. Patte D, Goutallier D. [Extensive anterior release in the painful shoulder caused by anterior impingement]. Rev Chir Orthopédique Réparatrice Appar Mot. 1988;74(4):306–11.

70. Wolf EM, Pennington WT, Agrawal V. Arthroscopic rotator cuff repair: 4- to 10-year results. Arthrosc J. 2004 Jan;20(1):5–12.

71. Cooper DE, Arnoczky SP, O'Brien SJ, Warren RF, DiCarlo E, Allen AA. Anatomy, histology, and vascularity of the glenoid labrum. An anatomical study. J Bone Joint Surg Am. 1992 Jan;74(1):46–52.

72. Ogata S, Uhthoff HK. Acromial enthesopathy and rotator cuff tear. A radiologic and histologic postmortem investigation of the coracoacromial arch. Clin Orthop. 1990 May;(254):39–48.

73. Moseley HF, Goldie I. THE ARTERIAL PATTERN OF THE ROTATOR CUFF OF THE SHOULDER. J Bone Joint Surg Br. 1963 Nov;45:780–9.

74. Rothman RH, Parke WW. The vascular anatomy of the rotator cuff. Clin Orthop. 1965 Aug;41:176–86.

75. Rathbun JB, Macnab I. The microvascular pattern of the rotator cuff. J Bone Joint Surg Br. 1970 Aug;52(3):540–53.

76. Meyer. Chronic functional lesions of the shoulder. 1937.

77. Neer CS. Impingement lesions. Clin Orthop. 1983 Mar;(173):70–7.

78. Peacock, EE. Wound repair. 1984.

79. Manske PR. Flexor tendon healing. J Hand Surg Edinb Scotl. 1988 Aug;13(3):237–45.

80. Nho SJ, Slabaugh MA, Seroyer ST, Grumet RC, Wilson JB, Verma NN, et al. Does the literature support double-row suture anchor fixation for arthroscopic rotator cuff repair? A systematic review comparing double-row and single-row suture anchor configuration. Arthrosc J Arthrosc Relat Surg. 2009 Nov;25(11):1319–28.

81. Saridakis P, Jones G. Outcomes of single-row and double-row arthroscopic rotator cuff repair: a systematic review. J Bone Joint Surg Am. 2010 Mar;92(3):732–42.

82. Sugaya H, Maeda K, Matsuki K, Moriishi J. Functional and structural outcome after arthroscopic full-thickness rotator cuff repair: single-row versus dual-row fixation. Arthrosc J Arthrosc Relat Surg. 2005 Nov;21(11):1307–16.

83. Xu C, Zhao J, Li D. Meta-analysis comparing single-row and double-row repair techniques in the arthroscopic treatment of rotator cuff tears. J Shoulder Elb Surg. 2014 Feb;23(2):182–8.

84. Sugaya H, Maeda K, Matsuki K, Moriishi J. Repair integrity and functional outcome after arthroscopic double-row rotator cuff repair. A prospective outcome study. J Bone Joint Surg Am. 2007 May;89(5):953–60.

85. Boileau P, Brassart N, Watkinson DJ, Carles M, Hatzidakis AM, Krishnan SG. Arthroscopic repair of full-thickness tears of the supraspinatus: does the tendon really heal? J Bone Joint Surg Am. 2005 Jun;87(6):1229–40.

86. Constant CR, Murley AH. A clinical method of functional assessment of the shoulder. Clin Orthop. 1987 Jan;(214):160–4.

87. Gilbart MK, Gerber C. Comparison of the subjective shoulder value and the Constant score. J Shoulder Elb Surg. 2007 Dec;16(6):717–21.

88. Thomazeau H, Boukobza E, Morcet N, Chaperon J, Langlais F. Prediction of rotator cuff repair results by magnetic resonance imaging. Clin Orthop. 1997 Nov;(344):275–83.

89. Sonnabend DH, Yu Y, Howlett CR, Harper GD, Walsh WR. Laminated tears of the human rotator cuff: a histologic and immunochemical study. J Shoulder Elb Surg. 2001 Apr;10(2):109–15.

90. Sugaya H. Arthroscopic rotator cuff repair: How to deal with tendon delamination? Shouler Concepts 2010, Arthroscopy & Arthroplasty. Sauramps medical; 2010. p. 295–300.

91. Perser K, Godfrey D, Bisson L. Meta-analysis of Clinical and Radiographic Outcomes After Arthroscopic Single-Row Versus Double-Row Rotator Cuff Repair. Sports Health. 2011 May;3(3):268–74.

92. Prasathaporn N, Kuptniratsaikul S, Kongrukgreatiyos K. Single-row repair versus double-row repair of full-thickness rotator cuff tears. Arthrosc J Arthrosc Relat Surg. 2011 Jul;27(7):978–85.

93. DeHaan AM, Axelrad TW, Kaye E, Silvestri L, Puskas B, Foster TE. Does double-row rotator cuff repair improve functional outcome of patients compared with single-row technique? A systematic review. Am J Sports Med. 2012 May;40(5):1176–85.

94. Sheibani-Rad S, Giveans MR, Arnoczky SP, Bedi A. Arthroscopic single-row versus double-row rotator cuff repair: a meta-analysis of the randomized clinical trials. Arthrosc J Arthrosc Relat Surg. 2013 Feb;29(2):343–8.

95. Chen M, Xu W, Dong Q, Huang Q, Xie Z, Mao Y. Outcomes of single-row versus double-row arthroscopic rotator cuff repair: a systematic review and meta-analysis of current evidence. Arthrosc J Arthrosc Relat Surg. 2013 Aug;29(8):1437–49.

96. Zhang Q, Ge H, Zhou J, Yuan C, Chen K, Cheng B. Single-row or double-row fixation technique for full-thickness rotator cuff tears: a meta-analysis. PloS One. 2013;8(7):e68515.

97. Millett PJ, Warth RJ, Dornan GJ, Lee JT, Spiegl UJ. Clinical and structural outcomes after arthroscopic single-row versus double-row rotator cuff repair: a systematic review and meta-analysis of level I randomized clinical trials. J Shoulder Elb Surg. 2014 Apr;23(4):586–97.

98. Mascarenhas R, Chalmers PN, Sayegh ET, Bhandari M, Verma NN, Cole BJ, et al. Is Double-Row Rotator Cuff Repair Clinically Superior to Single-Row Rotator Cuff Repair: A Systematic Review of Overlapping Meta-Analyses. Arthrosc J Arthrosc Relat Surg. 2014 May 9;

99. De Jesus JO, Parker L, Frangos AJ, Nazarian LN. Accuracy of MRI, MR arthrography, and ultrasound in the diagnosis of rotator cuff tears: a meta-analysis. AJR Am J Roentgenol. 2009 Jun;192(6):1701–7.

100. Codsi MJ, Rodeo SA, Scalise JJ, Moorehead TM, Ma CB. Assessment of rotator cuff repair integrity using ultrasound and magnetic resonance imaging in a multicenter study. J Shoulder Elb Surg. 2014 Apr 18;

Serment d'Hippocrate

En présence des Maîtres de cette école, de mes chers condisciples et devant l'effigie d'Hippocrate, je promets et je jure d'être fidèle aux lois de l'honneur et de la probité dans l'exercice de la médecine.

Je donnerai mes soins gratuits à l'indigent, et n'exigerai jamais un salaire au-dessus de mon travail.

Je ne permettrai pas que des considérations de religion, de nation, de race, viennent s'interposer entre mon devoir et mon patient.

Admis dans l'intérieur des maisons, mes yeux ne verront pas ce qui s'y passe. Ma langue taira les secrets qui me seront confiés, et mon état ne servira pas à corrompre les moeurs, ni à favoriser le crime.

Respectueux et reconnaissant envers mes Maîtres, je rendrai à leurs enfants l'instruction que j'ai reçue de leur père.

Que les hommes m'accordent leur estime si je suis fidèle à mes promesses, que je sois couvert d'opprobre et méprisé de mes confrères si j'y manque.

Analyse échographique de la cicatrisation tendineuse après réparation arthroscopique de la coiffe des rotateurs

Résumé

Introduction : La prise en charge chirurgicale des ruptures de la coiffe des rotateurs est toujours débattue. L'objectif de cette étude était d'évaluer la cicatrisation tendineuse et les résultats fonctionnels chez des patients opérés d'une rupture de coiffe sous arthroscopie, par Simple Rangée selon la technique dite du Tension Band (TB), ou par Double Rangée selon la technique dite du Sugaya Tension Band (STB).

Matériel et Méthodes : Cent soixante-sept patients (171 épaules), opérés d'une rupture transfixiante de la coiffe des rotateurs ont été évalués rétrospectivement à un recul moyen de 2 ans (6-67 mois). 117 patients (68%) ont été opérés par TB, 54 patients (32%) ont été opérés par STB. Dans le groupe STB, toutes les coiffes étaient délaminées, et dans le groupe TB, 32% des coiffes étaient délaminées. L'âge moyen à la chirurgie était de 60 ans (43-79 ans). L'évaluation clinique était basée sur le score de Constant ajusté et l'évaluation anatomique était réalisée par échographie.

Résultats : Le taux de cicatrisation global était de 80,7% : 80 ,3% dans le groupe TB, et 81% dans le groupe STB (p=0,84). Dans le groupe TB, la coiffe était cicatrisée dans 86% des cas en cas de rupture non délaminée, contre 67% en cas de rupture de coiffe délaminée (p=0.02). En cas de coiffe non délaminée, le pourcentage de cicatrisation était identique quel que soit le stade de la rupture. Lorsque la coiffe était délaminée, la réparation par TB permettait 67% de cicatrisation, et la réparation par STB permettait 81% de cicatrisation (p=0,11). Les résultats fonctionnels étaient similaires dans les 2 groupes.

Conclusion : Cette étude confirme l'efficacité de la technique du Tension Band dans les ruptures de coiffe non délaminées, quel que soit le stade. Elle montre également que la technique de Sugaya est indiquée dans les ruptures de coiffe délaminées. Elle permet d'affiner la stratégie opératoire dans les ruptures de la coiffe des rotateurs réparées sous arthroscopie : simple rangée dans les ruptures de coiffe non délaminées ; double rangée dans les ruptures de coiffe délaminées.