



HAL
open science

Utilité de l'échographie articulaire post-traumatique du membre supérieur et de la cheville : à partir d'une série monocentrique, continue et prospective de 87 cas

Estelle Rambert

► To cite this version:

Estelle Rambert. Utilité de l'échographie articulaire post-traumatique du membre supérieur et de la cheville : à partir d'une série monocentrique, continue et prospective de 87 cas. Médecine humaine et pathologie. 2015. dumas-01259467

HAL Id: dumas-01259467

<https://dumas.ccsd.cnrs.fr/dumas-01259467>

Submitted on 20 Jan 2016

HAL is a multi-disciplinary open access archive for the deposit and dissemination of scientific research documents, whether they are published or not. The documents may come from teaching and research institutions in France or abroad, or from public or private research centers.

L'archive ouverte pluridisciplinaire **HAL**, est destinée au dépôt et à la diffusion de documents scientifiques de niveau recherche, publiés ou non, émanant des établissements d'enseignement et de recherche français ou étrangers, des laboratoires publics ou privés.

AVERTISSEMENT

Ce document est le fruit d'un long travail approuvé par le jury de soutenance et mis à disposition de l'ensemble de la communauté universitaire élargie.

Il n'a pas été réévalué depuis la date de soutenance.

Il est soumis à la propriété intellectuelle de l'auteur. Ceci implique une obligation de citation et de référencement lors de l'utilisation de ce document.

D'autre part, toute contrefaçon, plagiat, reproduction illicite encourt une poursuite pénale.

Contact au SICD1 de Grenoble : **thesebum@ujf-grenoble.fr**

LIENS

Code de la Propriété Intellectuelle. articles L 122. 4

Code de la Propriété Intellectuelle. articles L 335.2- L 335.10

<http://www.cfcopies.com/juridique/droit-auteur>

<http://www.culture.gouv.fr/culture/infos-pratiques/droits/protection.htm>

FACULTE DE MEDECINE DE GRENOBLE
UNIVERSITE JOSEPH FOURNIER

Année 2015

**UTILITE DE L'ECHOGRAPHIE ARTICULAIRE
POST-TRAUMATIQUE DU MEMBRE SUPERIEUR ET
DE LA CHEVILLE**

A partir d'une série monocentrique, continue et prospective de 87 cas

THESE PRESENTEE POUR L'OBTENTION DU DOCTORAT EN MEDECINE
DIPLOME D'ETAT

ESTELLE RAMBERT

Née le 22 septembre 1988, à St Claude (39)

THESE SOUTENUE PUBLIQUEMENT A LA FACULTE
DE MEDECINE DE GRENOBLE*

Le 14 décembre 2015

DEVANT LE JURY COMPOSE DE

Président du jury : Monsieur le Professeur Philippe MERLOZ

Membres :

Monsieur le Professeur Jérôme TONETTI

Madame le Professeur Françoise CARPENTIER

Madame le Docteur Caroline DUBOIS

Monsieur le Docteur Jean-Marc BERTRAND, directeur de thèse

**La Faculté de Médecine de Grenoble n'entend donner aucune approbation ni improbation aux opinions émises dans les thèses ; ces opinions sont considérées comme propres à leurs auteurs.*

LISTES DES ENSEIGNANTS

UFR de Médecine de Grenoble Année 2014-2015

DOMAINE DE LA MERCI

38706 LA TRONCHE CEDEX

France TEL : +33 (0)4 76 63 71 44

FAX : +33 (0)4 76 63 71 70



Doyen de la Faculté : Jean-Paul Romanet

Mise à jour le 14 novembre 2014

CORPS	NOM-PRENOM	Discipline universitaire
PU-PH	ALBALADEJO Pierre	Anesthésiologie réanimation
PU-PH	APTEL Florent	Ophthalmologie
PU-PH	ARVIEUX-BARTHELEMY Catherine	chirurgie générale
PU-PH	BALOSSO Jacques	Radiothérapie
PU-PH	BARRET Luc	Médecine légale et droit de la santé
PU-PH	BENHAMOU Pierre Yves	Endocrinologie, diabète et maladies métaboliques
PU-PH	BERGER François	Biologie cellulaire
PU-PH	BETTEGA Georges	Chirurgie maxillo-faciale, stomatologie
MCU-PH	BIDART-COUTTON Marie	Biologie cellulaire
MCU-PH	BOISSET Sandrine	Agents infectieux
PU-PH	BONAZ Bruno	Gastro-entérologie, hépatologie, addictologie
MCU-PH	BONNETERRE Vincent	Médecine et santé au travail
PU-PH	BOSSON Jean-Luc	Biostatistiques, informatique médicale et technologies de communication
MCU-PH	BOTTARI Serge	Biologie cellulaire
PU-PH	BOUGEROL Thierry	Psychiatrie d'adultes
PU-PH	BOUILLET Laurence	Médecine interne
MCU-PH	BOUZAT Pierre	Réanimation
PU-PH	BRAMBILLA Christian	Pneumologie
PU-PH	BRAMBILLA Elisabeth	Anatomie et cytologie pathologiques
MCU-PH	BRENIER-PINCHART Marie Pierre	Parasitologie et mycologie
PU-PH	BRICAULT Ivan	Radiologie et imagerie médicale
PU-PH	BRICHON Pierre-Yves	Chirurgie thoracique et cardio- vasculaire
MCU-PH	BRIOT Raphaël	Thérapeutique, médecine d'urgence
PU-PH	CAHN Jean-Yves	Hématologie
MCU-PH	CALLANAN-WILSON Mary	Hématologie, transfusion
PU-PH	CARPENTIER Françoise	Thérapeutique, médecine d'urgence
PU-PH	CARPENTIER Patrick	Chirurgie vasculaire, médecine vasculaire
PU-PH	CESBRON Jean-Yves	Immunologie
PU-PH	CHABARDES Stephan	Neurochirurgie

PU-PH	CHABRE Olivier	Endocrinologie, diabète et maladies métaboliques
PU-PH	CHAFFANJON Philippe	Anatomie
PU-PH	CHAVANON Olivier	Chirurgie thoracique et cardio- vasculaire
PU-PH	CHIQUET Christophe	Ophthalmologie
PU-PH	CINQUIN Philippe	Biostatistiques, informatique médicale et technologies de communication
PU-PH	COHEN Olivier	Biostatistiques, informatique médicale et technologies de communication
PU-PH	COUTURIER Pascal	Gériatrie et biologie du vieillissement
PU-PH	CRACOWSKI Jean-Luc	Pharmacologie fondamentale, pharmacologie clinique
PU-PH	DE GAUDEMARIS Régis	Médecine et santé au travail
PU-PH	DEBILLON Thierry	Pédiatrie
MCU-PH	DECAENS Thomas	Gastro-entérologie, Hépatologie
PU-PH	DEMATTEIS Maurice	Addictologie
PU-PH	DEMONGEOT Jacques	Biostatistiques, informatique médicale et technologies de communication
MCU-PH	DERANSART Colin	Physiologie
PU-PH	DESCOTES Jean-Luc	Urologie
MCU-PH	DETANTE Olivier	Neurologie
MCU-PH	DIETERICH Klaus	Génétique et procréation
MCU-PH	DOUTRELEAU Stéphane	Physiologie
MCU-PH	DUMESTRE-PERARD Chantal	Immunologie
PU-PH	EPAULARD Olivier	Maladies Infectieuses et Tropicales
PU-PH	ESTEVE François	Biophysique et médecine nucléaire
MCU-PH	EYSSERIC Hélène	Médecine légale et droit de la santé
PU-PH	FAGRET Daniel	Biophysique et médecine nucléaire
PU-PH	FAUCHERON Jean-Luc	chirurgie générale
MCU-PH	FAURE Julien	Biochimie et biologie moléculaire
PU-PH	FERRETTI Gilbert	Radiologie et imagerie médicale
PU-PH	FEUERSTEIN Claude	Physiologie
PU-PH	FONTAINE Éric	Nutrition
PU-PH	FRANCOIS Patrice	Epidémiologie, économie de la santé et prévention
PU-PH	GARBAN Frédéric	Hématologie, transfusion
PU-PH	GAUDIN Philippe	Rhumatologie
PU-PH	GAVAZZI Gaétan	Gériatrie et biologie du vieillissement
PU-PH	GAY Emmanuel	Neurochirurgie
MCU-PH	GILLOIS Pierre	Biostatistiques, informatique médicale et technologies de communication
PU-PH	GODFRAIND Catherine	Anatomie et cytologie pathologiques (type clinique)
MCU-PH	GRAND Sylvie	Radiologie et imagerie médicale
PU-PH	GRIFFET Jacques	Chirurgie infantile
MCU-PH	GUZUN Rita	Endocrinologie, diabétologie, nutrition, éducation thérapeutique
PU-PH	HALIMI Serge	Nutrition
PU-PH	HENNEBICQ Sylviane	Génétique et procréation

PU-PH	HOFFMANN Pascale	Gynécologie obstétrique
PU-PH	HOMMEL Marc	Neurologie
PU-PH	JOUK Pierre-Simon	Génétique
PU-PH	JUVIN Robert	Rhumatologie
PU-PH	KAHANE Philippe	Physiologie
PU-PH	KRACK Paul	Neurologie
PU-PH	KRAINIK Alexandre	Radiologie et imagerie médicale
PU-PH	LABARERE José	Epidémiologie ; Eco. de la Santé
PU-PH	LANTUEJOL Sylvie	Anatomie et cytologie pathologiques
MCU-PH	LAPORTE François	Biochimie et biologie moléculaire
MCU-PH	LARDY Bernard	Biochimie et biologie moléculaire
MCU-PH	LARRAT Sylvie	Bactériologie, virologie
MCU-PH	LAUNOIS-ROLLINAT Sandrine	Physiologie
PU-PH	LECCIA Marie-Thérèse	Dermato-vénérologie
PU-PH	LEROUX Dominique	Génétique
PU-PH	LEROY Vincent	Gastro-entérologie, hépatologie, addictologie
PU-PH	LETOUBLON Christian	chirurgie générale
PU-PH	LEVY Patrick	Physiologie
MCU-PH	LONG Jean-Alexandre	Urologie
PU-PH	MACHECOURT Jacques	Cardiologie
PU-PH	MAGNE Jean-Luc	Chirurgie vasculaire
MCU-PH	MAIGNAN Maxime	Thérapeutique, médecine d'urgence
PU-PH	MAITRE Anne	Médecine et santé au travail
MCU-PH	MALLARET Marie-Reine	Epidémiologie, économie de la santé et prévention
MCU-PH	MARLU Raphaël	Hématologie, transfusion
MCU-PH	MAUBON Danièle	Parasitologie et mycologie
PU-PH	MAURIN Max	Bactériologie - virologie
MCU-PH	MCLEER Anne	Cytologie et histologie
PU-PH	MERLOZ Philippe	Chirurgie orthopédique et traumatologie
PU-PH	MORAND Patrice	Bactériologie - virologie
PU-PH	MOREAU-GAUDRY Alexandre	Biostatistiques, informatique médicale et technologies de communication
PU-PH	MORO Elena	Neurologie
PU-PH	MORO-SIBILOT Denis	Pneumologie
MCU-PH	MOUCHET Patrick	Physiologie
PU-PH	MOUSSEAU Mireille	Cancérologie
PU-PH	MOUTET François	Chirurgie plastique, reconstructrice et esthétique, brûlologie
MCU-PH	PACLET Marie-Hélène	Biochimie et biologie moléculaire
PU-PH	PALOMBI Olivier	Anatomie
PU-PH	PARK Sophie	Hémo - transfusion
PU-PH	PASSAGGIA Jean-Guy	Anatomie
PU-PH	PAYEN DE LA GARANDERIE Jean-François	Anesthésiologie réanimation
MCU-PH	PAYSANT François	Médecine légale et droit de la santé

MCU-PH	PELLETIER Laurent	Biologie cellulaire
PU-PH	PELLOUX Hervé	Parasitologie et mycologie
PU-PH	PEPIN Jean-Louis	Physiologie
PU-PH	PERENNOU Dominique	Médecine physique et de réadaptation
PU-PH	PERNOD Gilles	Médecine vasculaire
PU-PH	PIOLAT Christian	Chirurgie infantile
PU-PH	PISON Christophe	Pneumologie
PU-PH	PLANTAZ Dominique	Pédiatrie
PU-PH	POLACK Benoît	Hématologie
PU-PH	POLOSAN Mircea	Psychiatrie d'adultes
PU-PH	PONS Jean-Claude	Gynécologie obstétrique
PU-PH	RAMBEAUD Jacques	Urologie
MCU-PH	RAY Pierre	Génétique
PU-PH	REYT Émile	Oto-rhino-laryngologie
MCU-PH	RIALLE Vincent	Biostatistiques, informatique médicale et technologies de communication
PU-PH	RIGHINI Christian	Oto-rhino-laryngologie
PU-PH	ROMANET J. Paul	Ophthalmologie
MCU-PH	ROUSTIT Matthieu	Pharmacologie fondamentale, pharmaco clinique, addictologie
MCU-PH	ROUX-BUISSON Nathalie	Biochimie, toxicologie et pharmacologie
PU-PH	SARAGAGLIA Dominique	Chirurgie orthopédique et traumatologie
MCU-PH	SATRE Véronique	Génétique
PU-PH	SAUDOU Frédéric	Biologie Cellulaire
PU-PH	SCHMERBER Sébastien	Oto-rhino-laryngologie
PU-PH	SCHWEBEL-CANALI Carole	Réanimation médicale
PU-PH	SCOLAN Virginie	Médecine légale et droit de la santé
MCU-PH	SEIGNEURIN Arnaud	Epidémiologie, économie de la santé et prévention
PU-PH	STAHL Jean-Paul	Maladies infectieuses, maladies tropicales
PU-PH	STANKE Françoise	Pharmacologie fondamentale
MCU-PH	STASIA Marie-José	Biochimie et biologie moléculaire
PU-PH	TAMISIER Renaud	Physiologie
PU-PH	TONETTI Jérôme	Chirurgie orthopédique et traumatologie
PU-PH	TOUSSAINT Bertrand	Biochimie et biologie moléculaire
PU-PH	VANZETTO Gérald	Cardiologie
PU-PH	VUILLEZ Jean-Philippe	Biophysique et médecine nucléaire
PU-PH	WEIL Georges	Epidémiologie, économie de la santé et prévention
PU-PH	ZAOUI Philippe	Néphrologie
PU-PH	ZARSKI Jean-Pierre	Gastro-entérologie, hépatologie, addictologie

« Mon idiot de fils est médecin ».

Roger Rambert

REMERCIEMENTS

A Monsieur le Professeur Philippe Merloz,

Malgré une première rencontre chaotique, je vous suis reconnaissante et vous remercie de me faire l'honneur de présider ce jury de thèse.

A Monsieur le Professeur Jérôme Tonetti,

Je vous remercie pour l'intérêt et le temps que vous avez porté et consacré à mon travail, pour votre critique précieuse et votre patience.

A Madame le Professeur Françoise Carpentier,

Je vous suis reconnaissante de l'intérêt que vous portez à mon travail et de me faire l'honneur de siéger dans ce jury de thèse.

A Madame le Docteur Caroline Dubois,

Merci de l'intérêt que vous portez à mon travail et d'avoir accepté de siéger dans ce jury de thèse.

A Monsieur le Docteur Jean-Marc Bertrand, directeur de thèse

Sans toi rien de tout ça n'aurait été possible. Pour un débutant, t'assure comme directeur de thèse ! Un chaleureux et grand merci pour ton dévouement, ton soutien et ta patience (et il en a fallu) durant cette année, merci pour tes enseignements, les bons moments de rigolades à mes gaffes et ta sympathie.

A Madame le Docteur Catherine Radier,

Merci pour votre œil expert, votre patience et votre implication.

A André Lecoanet,

Merci pour tes conseils éclairés, ta patience et le temps que tu as consacré à ce travail.

A Quentin mon co-interne,

Merci pour avoir littéralement payé de ta personne au profit de la science et pour ces bons moments passés là-haut, au travail comme au Tav' !

A tous les membres du CMA : Bernard, Marc Hervé et Kristina, Elena et Phiphi, Virginie et Caro, Brigitte et Véro, Loïc, Vincent,

Merci pour votre implication de près ou de loin dans notre étude, votre accueil et pour tous les bons moments passés.

A Monsieur le Docteur Jérôme Jund,

Merci pour votre esprit critique et précieuse aide dans ce monde si obscur pour moi qu'est celui des statistiques.

A mes parents,

Une éternelle reconnaissance pour votre amour, vos conseils avisés et votre assistance, morale et matérielle, en toute occasion.

A mes co-internes et amis de maintenant et j'espère pour longtemps, et particulièrement Audrey et Julian, Jujue, Chloé, Charlou, Chapuis...

Merci d'avoir rendu ces trois dernières années si agréables.

A tous les gens qui ont enrichi, humainement et médicalement, mon parcours. A tous mes maitres de stages qui ont participé à mon enseignement et m'ont fait aimer la médecine.

Et à Thibault,

Merci à toi, pour toute ton attention et tes petites attentions, pour tous ces moments de bonheur que tu m'apportes. Que ce ne soit que le début.

SOMMAIRE

RESUME	11
ABREVIATIONS	12
INTRODUCTION	13
MATERIEL & METHODE	15
1. Type d'étude	15
2. Population	15
3. Parcours de soins	16
4. Données recueillies	18
5. Méthode d'analyse statistique	18
RESULTATS	19
1. Population analysable	20
2. Résultats, par articulation	21
2.1 Epaule	21
2.2 Coude	21
2.3 Poignet	22
2.4 Cheville	22
3. Hémarthroses échographiques isolées	22
4. Population non analysable	23
5. Relecture des radiographies	23
6. Analyse des compte-rendus d'imagerie	23
DISCUSSION	25
1. Limites de l'étude	25
1.1 Type d'étude	25
1.2 Echographie	26
1.3 Gold standard	26
1.4 Effectif de l'étude	27
2. Méthodologie	27
2.1 Exclusion des moins de 15 ans	27
2.2 Relecture des radiographies	28
3. Résultats de l'étude	28

3.1 Hémarthroses échographies isolées	29
3.2 Epaule	30
3.3 Coude	31
3.4 Poignet	31
3.5 Cheville	32
CONCLUSION	33
<hr/>	
BIBLIOGRAPHIE	34
<hr/>	
ANNEXES	37
<hr/>	
1. Examens échographiques types par articulation	37
2. Résultats de l'étude	41
2.1 Effectifs de l'étude classés par articulation selon les résultats de l'échographie et de l'imagerie en coupes	41
2.2 Comparaison des résultats d'échographie et d'imagerie en coupes, selon le type de lésion, pour les traumatismes d'épaule, hors cas d'hémarthrose isolée	41
3. Base de données exhaustive des patients inclus	42
4. Images échographiques visualisées lors de l'étude	44
SERMENT D'HIPPOCRATE	46
<hr/>	

RESUME

Introduction : La radiographie, examen indispensable en traumatologie, montre parfois ses limites dans les traumatismes articulaires. La pratique de l'échographie de 1^{er} recours est en essor en médecine générale, notamment en traumatologie dans les cabinets de médecine de montagne. Certaines indications dans ce domaine restent cependant mal définies et son intérêt à démontrer.

Objectif : L'échographie, comparée à l'imagerie tridimensionnelle, permet elle de préciser un diagnostic de traumatisme articulaire du membre supérieur ou de la cheville lorsque la radiographie est normale ?

Méthode : L'étude monocentrique, prospective, continue a été menée au Centre Médical d'Avoriaz de décembre 2014 à avril 2015. Les inclusions comprenaient des patients de plus de 15 ans souffrant d'un traumatisme articulaire du membre supérieur ou de la cheville, avec une forte suspicion de lésion (aux symptômes significativement marqués) dont le diagnostic restait incertain après une radiographie normale. Ils bénéficiaient d'une échographie au Centre Médical, dont les résultats étaient comparés à ceux d'une imagerie tridimensionnelle (gold standard) réalisée par la suite dans un centre de radiologie de leur choix.

Résultats : 87 patients ont été inclus mais seulement 46 étaient analysables, du fait de l'absence de réalisation ou de communication du résultat de l'imagerie de référence (dans 41 cas). Sur les 31 anomalies trouvées à l'imagerie tridimensionnelle, l'échographie en a mis 21 en évidence, au moins partiellement (1 de cheville, 1 du coude, 4 du poignet et 15 de l'épaule). La sensibilité est de 96% et une valeur prédictive positive de 66%.

Conclusion : Les résultats sont mitigés du fait du faible nombre de répondants limitant les conclusions. L'échographie montre malgré tout une bonne sensibilité dans les atteintes de l'épaule.

Mots clés : échographie ; traumatologie ; traumatisme articulaire ; lésion occulte

ABREVIATIONS

CMA : Centre Médical d'Avoriaz

FAST : Focused Abdominal Sonography for Trauma

IC : Imagerie en coupes

LCA : Ligament croisé antérieur

LLE : Ligament latéral externe

LTFAI : Ligament tibio-fibulaire antéro-inférieur

IRM : Imagerie à résonance magnétique

TDM : Tomodensitométrie

VPP : Valeur prédictive positive

Se : Sensibilité

INTRODUCTION

Les sports d'hiver sont pourvoyeurs d'accidents, du plus bénin au plus grave, entraînant par là une grande pratique de la traumatologie dans les cabinets médicaux de montagne. Chaque hiver en France, 150 000 blessés des sports d'hiver sont pris en charge par les médecins de montagne et dans 95% des cas en totalité au cabinet médical(1).

Ceci est possible grâce aux compétences des médecins et aux équipements particuliers de ces cabinets de station, notamment en matériel d'imagerie. En radiographie bien sûr, indispensable à la pratique de la traumatologie, mais aussi et de plus en plus, en échographie qui, en médecine générale, se développe et se démocratise.

La radiographie est l'examen d'imagerie de 1^{ère} intention par excellence en traumatologie. Elle est utilisée par les médecins généralistes de montagne qui exercent le plus souvent loin des cabinets de radiologie, de par la distance géographique ou par leur difficulté d'accès (conditions météorologiques, routes escarpées, touristes non motorisés...), permettant ainsi une prise en charge diagnostique et thérapeutique optimale et rapide. Elle présente néanmoins certaines limites, pour l'exploration des parties molles, mais aussi parfois pour la mise en évidence de certaines fractures(2).

L'échographie, déjà utilisée dans plusieurs autres disciplines médicales, se développe progressivement en médecine générale. Le nombre croissant de thèses traitant le sujet démontre d'ailleurs l'intérêt porté par les [futurs] médecins généralistes à son usage. Aucune cependant n'aborde le sujet de l'échographie en traumatologie. L'évolution du matériel et la qualité croissante de l'image permettent pourtant un essor de la pratique de l'échographie musculo-squelettique depuis plusieurs dizaine d'années et on observe une augmentation leur prescription, de 13,2% entre 2009 et 2010 selon les données de l'Assurance Maladie(3). Plusieurs travaux témoignent de plus de son application dans différentes situations cliniques, comme dans les fractures du trochiter(4), les entorses de cheville(5) ou encore les fractures occultes du scaphoïde(6).

L'indication d'un examen échographique est la nécessité de répondre à une question simple posée par l'examen clinique. L'accès facile à cet examen de part la rapidité d'exécution, le caractère non irradiant, la courbe d'apprentissage rapide (notamment grâce au fort recrutement de cas en station), la simplicité d'installation du dispositif technique et le faible coût en font un outil de choix en traumatologie courante de médecine générale. Elle est

réalisable par un médecin non spécialiste en radiologie, en milieu de montagne comme en médecine rurale. Elle a par ailleurs l'avantage d'être réalisée directement par le clinicien qui oriente l'examen d'après son analyse clinique.

Plusieurs situations cliniques en traumatologie restent sans réponse malgré la radiographie standard. Ces situations, quand les signes cliniques sont marqués et donc la probabilité lésionnelle forte, nécessitent une exploration approfondie par un moyen d'imagerie tridimensionnel (scanner ou IRM). Ces examens diffèrent le diagnostic, nécessitent le déplacement du patient et repoussent le traitement. Quelle pourrait être la place de l'échographie au cabinet afin d'accéder plus rapidement au diagnostic ?

Notre travail analyse l'utilisation quotidienne de l'échographie en traumatologie depuis 15 ans au Centre Médical d'Avoriaz. L'objectif principal de cette étude est de savoir si l'échographie, comparée à l'imagerie tridimensionnelle, permet de faire un diagnostic précis dans les traumatismes articulaires du membre supérieur et de la cheville aux symptômes marqués, dans le cas où la radiographie est normale ou non concluante.

MATERIEL & METHODE

◇ 1. Type d'étude

L'étude a été menée au Centre Médical d'Avoriaz (CMA) en Haute-Savoie. Il s'agit d'une étude descriptive et analytique, monocentrique, observationnelle, au recueil prospectif et continu.

◇ 2. Population

Les inclusions ont été réalisées pendant 5 mois durant la saison d'hiver de décembre 2014 à avril 2015, parmi les patients du CMA consultant pour un traumatisme articulaire de causes variées : ski, accident voie publique, etc. Les critères d'inclusions étaient les suivants :

- motif de consultation : traumatisme aigu
- localisation articulaire : épaule, coude, poignet ou cheville
- symptôme(s) significatif(s) : impotence fonctionnelle, douleur, œdème/hématome
- radiographie normale ou non concluante
- absence de certitude diagnostique, indication d'une imagerie en coupes complémentaire.

Il a volontairement été décidé de ne pas étudier les traumatismes de hanche et de genou : la hanche de part son faible recrutement et le genou son exploration très clinique et l'analyse intra-articulaire incomplète que propose l'échographie (LCA et ménisques)(7).

Les motifs d'exclusion de l'étude étaient :

- âge < 15 ans
- certitude diagnostique au décours de l'examen clinique et de la radiographie
- indication d'une hospitalisation en urgence, dans le cadre d'un poly-traumatisme par exemple.
- traumatisme de la même articulation au cours de l'année précédente
- absence de consentement du patient

◇ 3. Parcours de soins

Le patient était pris en charge de manière aléatoire par l'un des 5 médecins du CMA (dont 2 internes), tous médecins généralistes. Son parcours est schématisé par la figure suivante :

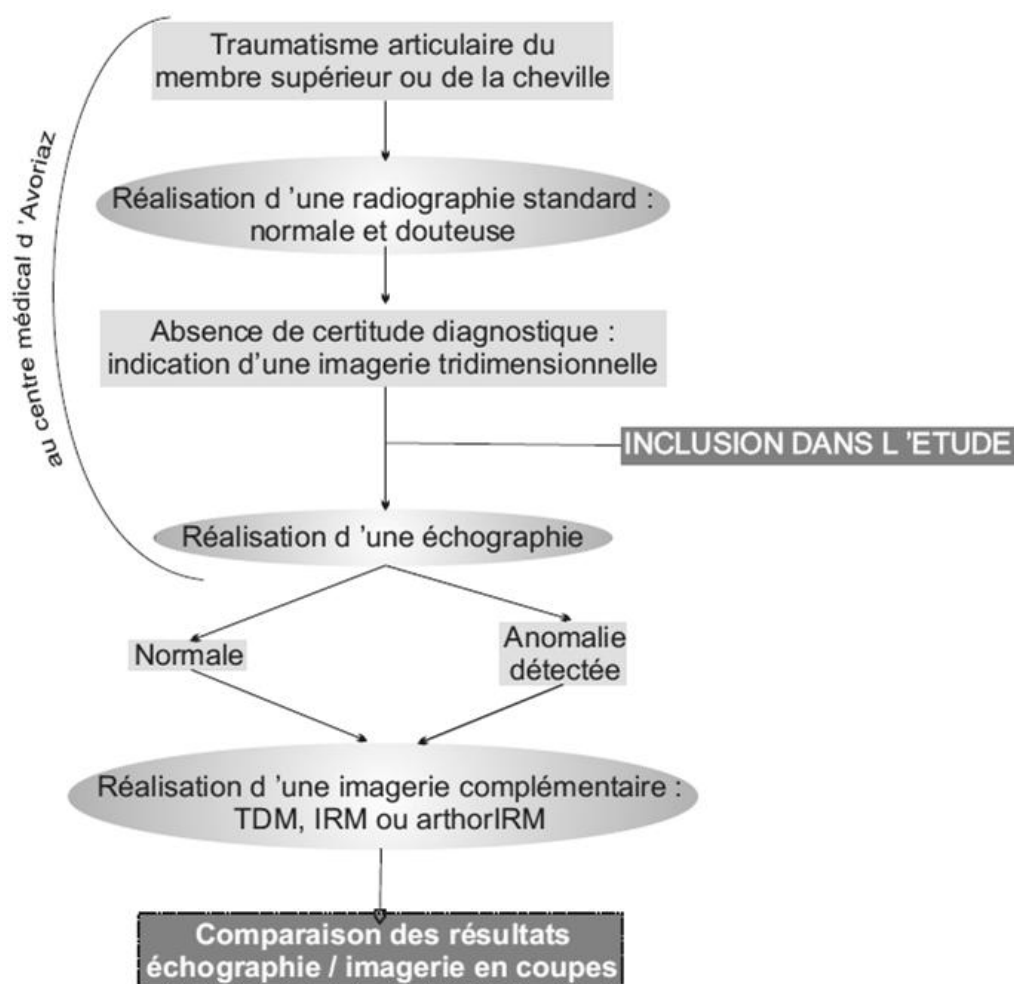


Figure 1. Parcours de soin des patients inclus

Toutes les radiographies ont été réalisées au CMA par un des deux manipulateurs en radiologie du centre. Les épaules étaient étudiées par l'intermédiaire d'un appareil radiologique Siemens (tube et table), un développeur numérique Konica/Minolta, et traité par le logiciel ImagePilot et les coudes, poignets et chevilles par une technique de fluoroscopie au moyen d'un Fluoroscan Hologic.

Le nombre d'incidences était variable, fixé par le médecin en charge du patient parmi les incidences suivantes :

- épaule : face rotation neutre, profil de Lamy, rotations interne et externe
- coude : face, profil ulnaire, $\frac{3}{4}$ interne et externe

- poignet : face, profil ulnaire, $\frac{3}{4}$, incidence de scaphoïde ou gouttière carpienne
- cheville : face et profil tibio-tarsiens, oblique interne

Les radiographies étaient relues, dans un second temps, par une radiologue spécialisée en imagerie ostéo-articulaire, externe au CMA, afin de confirmer leur caractère normal ou douteux.

L'indication d'imagerie en coupes (IC), scanner, IRM ou arthro-IRM, était posée par le médecin prenant en charge le patient à la suite de l'examen clinique et de l'interprétation de la radiographie et avant la réalisation de l'échographie. Ainsi, le résultat de cette dernière n'influe pas sur la décision d'examen complémentaire. Le choix de l'IC se faisait selon les recommandations en fonction du diagnostic suspecté. De manière générale, pour une lésion osseuse suspectée, on prescrivait un scanner, pour une lésion tendineuse ou ligamentaire une IRM.

Le patient était inclus seulement quand la nécessité d'une imagerie complémentaire était établie.

Les patients inclus bénéficiaient, au CMA, directement dans les suites de la radiographie, d'une échographie de l'articulation concernée. Toutes étaient réalisées par le même médecin, le seul au centre formé et compétent en échographie ostéo-articulaire, avec le même appareil, un échographe General Electric – Logiq e doté d'une sonde linéaire haute fréquence de 15 MHz. L'échographe avait au préalable pris connaissance de la situation clinique : soit par l'observation du dossier médical, soit après en avoir été informé par le médecin en charge du patient, soit en ayant lui-même examiné le patient.

Si toute fois l'échographe était absent le jour où le patient était pris en charge au cabinet, ce dernier revenait le lendemain ou le surlendemain réaliser l'échographie.

Pour chaque articulation étudiée ont été définies des coupes systématiques à réaliser afin d'optimiser la reproductibilité de l'examen échographique, basées sur des référentiels d'échographie ostéo-articulaire(8) et les compétences du médecin l'effectuant. Elles sont décrites en Annexe 1.

Des coupes comparatives pouvaient être réalisées.

Le patient bénéficiait à la suite de ces examens d'un traitement médical et/ou orthopédique adapté. Les images sur papier et les comptes rendus d'iconographies écrits en français lui étaient remis ainsi qu'une prescription d'imagerie en coupes (en français là aussi) où il était précisé les coordonnées du CMA afin le compte rendu nous soit transmis. Les

patients avaient de plus consigne de nous transmettre le résultat de leur scanner ou IRM. Avec leur accord, nous les contacterions par mail ou téléphone dans le cas contraire.

L'examen clinique, les comptes-rendus radiologiques et échographiques étaient consignés dans le dossier médical patient informatisé du CMA. Une fois en notre possession, le compte rendu de l'imagerie complémentaire y était joint.

L'imagerie complémentaire était réalisée par le patient en dehors du CMA, plus ou moins à distance dans le temps, dans le centre radiologique de son choix (en France comme à l'étranger, la majorité des patients étant des vacanciers). Les compte-rendus nous étaient transmis soit par envoi direct du radiologue, du patient, soit après contact mail ou téléphonique avec le patient.

Le protocole de l'étude n'incluait pas de revoir systématiquement les patients inclus en consultation au CMA, exceptés les patients saisonniers résidants dans la station.

◇ 4. Données recueillies

Les caractéristiques de chaque patient inclus ont été recueillies à partir du dossier médical patient informatisé du CMA dans un fichier Excel anonymisé qui a servi de base à l'analyse statistique :

- âge
- sexe
- nationalité : française ou étrangère
- articulation touchée
- compte rendu de l'échographie
- type d'imagerie complémentaire pratiquée
- compte rendu de l'imagerie complémentaire
- délai entre les 2 examens
- compte rendu de la seconde lecture des radiographies par radiologue extérieure.

Le détail des données recueillies est exposé en Annexe 3.

◇ 5. Méthode d'analyse statistique

L'analyse des données a été réalisée à partir du logiciel SPSS.

RESULTATS

87 patients ont été inclus.

L'âge des patients allait de 16 à 84 ans avec une moyenne de 37,5 ans. La majorité était masculine avec 57 hommes et 30 femmes. Trente pourcent des patients venaient de l'étranger : Belgique, Pays-Bas, Royaume-Unis, Danemark, Russie ou Israël.

Seuls 46 patients ont réalisé l'imagerie en coupes.

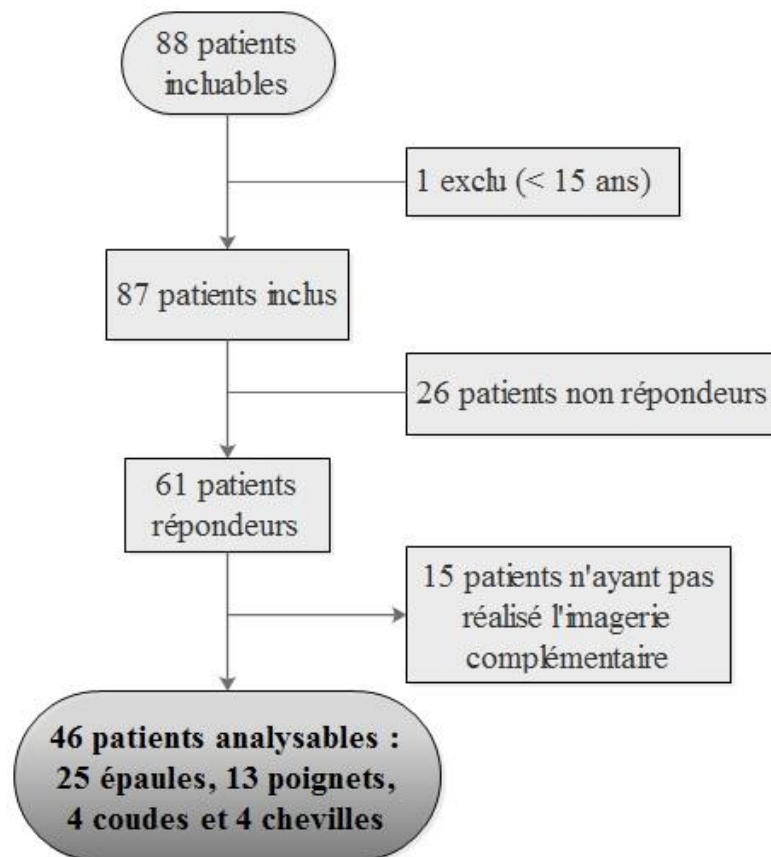


Figure 2. Diagramme de flux

Le délai entre l'échographie et l'imagerie en coupes s'étalait de 1 à 47 jours, en moyenne de 20,7 jours. Il n'était évaluable que chez les patients ayant communiqué leur compte rendu d'imagerie, c'est-à-dire chez seulement 22 d'entre eux.

Dans 1 unique cas l'échographie initiale a été réalisée à 15 jours du traumatisme : le patient consultait pour la 1^{ère} fois 2 semaines après le traumatisme pour persistance de douleurs.

◇ 1. Population analysable

Les analyses suivantes ont été effectuées à partir des 46 patients ayant fait l'imagerie en coupes. La comparaison des résultats des 2 imageries est détaillée dans le tableau 1.

Tableau 1. Comparaison des résultats d'échographie et d'IC, par articulation

	VP	FN	FP	VN
	Echo + IC+	Echo - IC+	Echo+ IC-	Echo - IC-
Epaule n=25	18	1	6	0
Coude n=4	2	0	2	0
Poignet n=13	7	0	6	0
Cheville n=4	3	0	1	0
Total n=46	30	1	15	0

Abréviations : **Echo +** : échographie anormale (présence d'au moins une hémarthrose, fracture, lésion tendineuse ou ligamentaire)

Echo - : échographie sans anomalie

IC + : imagerie en coupes anormale

IC - : imagerie en coupes sans anomalie

VP : vrais positifs

FP : faux positifs

n : nombre de patients

FN : faux négatifs

VN : vrais négatifs

Dans les situations diagnostiques douteuses avec une forte suspicion de lésion articulaire, l'échographie montre une sensibilité (Se) de 96%. La valeur prédictive positive (VPP) est de 66%.

La valeur prédictive négative et la spécificité sont incalculables, du fait de l'absence de cas vrais négatifs, c'est-à-dire où l'échographie et l'imagerie en coupes sont toutes 2 négatives.

Le tableau 2 compare pour chaque patient le résultat d'échographie et d'IC selon le type de lésion. L'unique cas de luxation gléno-humérale antérieure, dont le diagnostic reposait sur la mise en évidence d'une encoche de Malgaigne, a été classée dans les atteintes ligamentaires.

Tableau 2. Comparaison des résultats d'échographie et d'IC, selon le type de lésion, toutes articulations confondues

		Echographie				Total
		Négative	Hémarthrose	Tendon/Ligament	Fracture	
Imagerie en Coupes	Négative	0	8	3	4	15
	Hémarthrose	0	1	0	1	2
	Tendon/Ligament	1	1	8	0	10
	Fracture	0	8	2	9	19
	Total	1	18	13	14	46

Abréviations : IC : imagerie en coupes ;
Coefficient Kappa = 0,12

◇ 2. Résultats, par articulation

◆ 2.1 Epaule

Sur les 11 cas de fractures de l'épaule authentifiées à l'IC, l'échographie en avait préalablement diagnostiqué 8 (7 du trochiter et 1 du trochin).

L'échographie a permis le diagnostic, au moins partiellement, d'une lésion de la coiffe des rotateurs chez 6 patients. Elle a aussi diagnostiquée chez un patient une encoche de Malgaigne, confirmée à l'arthroscanner.

Toutes lésions confondues, l'échographie de l'épaule a une Se de 94% et une VPP de 75%. Le détail des données pour cette articulation est en annexe (Annexe 2.2).

◆ 2.2 Coude

Chez les 4 patients, l'échographie mettait une hémarthrose en évidence. Chez 2 d'entre eux, l'IC retrouvait respectivement une hémarthrose et une fracture de la tête radiale.

◆ 2.3 Poignet

Les lésions de notre série sont toutes des fractures du carpe, sauf une où l'IC n'objective qu'un épanchement. Chez chaque patient où une lésion était mise en évidence à l'IC, l'échographie objectivait au minimum une hémarthrose.

Cependant la mise en évidence d'une anomalie échographique (hémarthrose ou fracture) n'était prédictive d'une lésion à l'IC que dans 53% des cas. Notre échographie a une sensibilité de 50% pour le diagnostic de fracture du scaphoïde.

◆ 2.4 Cheville

Parmi les 4 patients analysables, 2 présentaient des lésions sévères : une fracture du pilon tibial et une rupture des faisceaux antérieurs et moyens du ligament latéral externe (LLE). Dans les 2 cas, l'échographie témoignait d'une hémarthrose majeure.

Chez un 3^{ème}, elle a identifiée une lésion partielle du ligament tibio-fibulaire antéro-inférieur (LTFAI) et a découvert une collection kystique sous astragalienne, ces lésions confirmées à l'IRM.

◇ 3. Hémarthroses échographiques isolées

Tableau 3. Hémarthroses échographiques isolées, toutes articulations confondues

	IC +	IC -	Total
Echo +	10	8	18
Echo -	0	0	0
Total	10	8	18

Abréviations : **Echo +** : échographie anormale (présence d'au moins une hémarthrose, fracture, lésion tendineuse ou ligamentaire) ; **Echo -** : échographie sans anomalie ; **IC -** : imagerie en coupes sans anomalie ; **IC +** : imagerie en coupes anormale

Quand l'échographie retrouve uniquement une hémarthrose, une lésion est détectée à l'IC dans 55% des cas. Le détail de cette sous-population est détaillé dans le tableau 3.

L'échographie montre une hémarthrose pour chaque lésion articulaire identifiée à l'IC sauf un cas où l'IRM retrouve une contusion de la coiffe associée à une entorse acromio-claviculaire.

◇ 4. Population non analysable

Quarante et un patients inclus n'ont pas pu être analysés devant l'absence de résultat d'imagerie en coupes.

Parmi eux, 26 restaient totalement injoignables (dont 3 sur 4 résidents hors de France). Les 15 autres ont reconnu n'avoir pas fait l'IC. Les raisons suivantes ont été évoquées :

- amélioration ou disparition des symptômes
- avis contradictoire de leur médecin traitant ou d'un autre spécialiste consulté jugeant l'imagerie prescrite superflue
- manque de temps
- impossibilité d'avoir un rendez vous dans un délai raisonnable

Parmi ceux-ci, 2 patients ont déclaré avoir pourtant toujours des douleurs.

La répartition des articulations touchées dans cette population est similaire à celle de la population analysable : 26 épaules, 9 poignets. 4 chevilles et 2 coudes.

L'échographie était normale à 2 reprises. Elle a mis en évidence 15 hémarthroses isolées, 12 fractures, 10 lésions tendineuses ou ligamentaires et 2 encoches de la tête humérale.

◇ 5. Relecture des radiographies

La radiologue ayant relu les radiographies de chaque patient inclus les a classées par catégorie : normale, pathologique et douteuse (c'est-à-dire sans diagnostic de certitude).

15 dossiers étaient considérés comme pathologiques. Le diagnostic évoqué par la radiologue correspondait à celui de l'IC dans 2 cas.

Nous avons relus les radiographies pathologiques et seulement 2 d'entre elles nous semblent douteuses, sans pouvoir conclure, pour notre part, à un diagnostic certain.

◇ 6. Analyse des compte-rendus d'imagerie

Seuls 22 patients nous ont fait parvenir le compte rendu de l'imagerie en coupes, sur les 46 l'ayant réalisée.

Parfois, 2 examens étaient réalisés, ce qui explique le total de 28 imageries. Exemples : une arthrographie puis un arthroscanner pour une suspicion de lésion de coiffe des rotateurs. Tous les compte-rendus ne faisaient pas systématiquement mention d'un

épanchement articulaire. Cette notion ainsi que le type d'examens réalisés sont détaillés dans le tableau suivant :

Tableau 4. Description des imageries en coupes réalisées

Type d'imagerie	Présence d'une lésion articulaire		Total
	non	oui	
Arthrographie	2	1	3
ArthroIRM	1	4	5
Arthroscanner	1	1	2
IRM	2	5	7
Non	0	1	1
Oui -	1	2	3
Oui +	1	2	3
Scanner	6	5	11
Non	4	4	8
Oui -	1	0	1
Oui +	1	1	2
Total	12	15	28

Abréviations :

Non : pas de mention de présence/absence d'épanchement ;

Oui - : mention d'absence d'épanchement ;

Oui + : mention de présence d'épanchement ;

IRM : imagerie à résonance magnétique.

DISCUSSION

Dans le domaine de la traumatologie, l'échographie a nettement progressé ces dernières années grâce à l'amélioration technique des appareils, permettant une meilleure visualisation des structures et à une sémiologie de mieux en mieux décrite(9).

Son innocuité, d'autant plus chez des patients parfois douloureux à la phase aigüe où l'examen clinique peut montrer des limites et sa disponibilité en cabinet de médecine de montagne font que les médecins y exerçant s'y intéressent. Cependant, son incapacité d'analyse de l'os spongieux et son faible champ d'exploration ne permettant pas la même exhaustivité qu'une imagerie en coupes restreignent ses indications.

Au quotidien au Centre médical d'Avoriaz, elle est déjà utilisée, ayant fait ses preuves en traumatologie dans des pathologies fréquemment rencontrées en station de ski :

- les fractures de côtes, où sa sensibilité est supérieure à celle de la radiographie (10–12)
- les déchirures du jumeau interne, où elle évalue le stade de la lésion et peut être répétée pour surveiller l'apparition de possibles complications(13)
- les ruptures massives des tendons de la coiffe des rotateurs(14)
- la FAST écho dont l'intérêt n'est plus à démontrer
- les atteintes ligamentaires dans l'entorse talo-crurale, une pathologie estivale(5)

Elle a l'avantage d'être exécutée immédiatement dans la lignée de l'examen clinique par le clinicien, ce qui sensibilise l'examen échographique. A la recherche d'éléments précis, celui-ci va pouvoir affiner le diagnostic pour optimiser la prise en charge du patient.

Le but de notre étude était d'étudier l'intérêt de l'échographie dans les situations de doute diagnostique, là où l'examen clinique et la radiographie standard ne suffisent pas à poser un diagnostic.

◇ 1. Limites de l'étude

◆ 1.1 Type d'étude

Le caractère monocentrique de notre étude pouvait entraîner un biais de jugement de la part du clinicien ainsi qu'un biais de sélection de la population que nous avons essayé de limiter grâce au recueil prospectif et continu des cas.

◆ 1.2 Echographie

Les échographies ont toutes été réalisées par un médecin généraliste du CMA, ce qui induit 2 choses : d'abord que ces compétences ne sont sans doute pas comparables à un radiologue pratiquant quotidiennement des examens de l'appareil musculo-squelettique, même s'il bénéficie désormais d'une bonne expérience en la matière ; ensuite parce qu'il était très impliqué dans l'étude, son examen était susceptible d'être empreint de biais d'interprétation. On aurait pu limiter cela de la manière suivante :

- soit en faisant réaliser l'examen par un médecin extérieur au cabinet mais c'était techniquement irréalisable ; par ailleurs, on perdait l'essence du principe de l'échographie de 1^{er} recours réalisée par le clinicien.

- soit en en faisant relire les images échographiques par un radiologue extérieur ce qui ne paraît pas idéal, l'échographie étant un examen dynamique.

◆ 1.3 Gold standard

Nous n'avons pas défini au préalable d'imagerie de référence pour chaque articulation étudiée et lésion recherchée. L'imagerie complémentaire était prescrite par le clinicien, selon son expérience et les recommandations actuelles. De manière générale, un scanner était plutôt prescrit en cas de suspicion de fracture, une IRM pour les suspicions d'atteintes des tissus mous (tendons, ligaments).

Le fait d'étudier plusieurs articulations et plusieurs lésions possibles compliquait la tâche, contrairement à une étude comme celle de Platon *et al.* étudiant la fracture du scaphoïde avec comme unique gold standard la tomodensitométrie (15).

De plus, les recommandations ne sont pas catégoriques au sujet des gold standard. En reprenant l'exemple de la fracture du scaphoïde, l'étude de la bibliographie montre que l'IRM, le scanner et la scintigraphie(16,17) sont tous de bons examens de diagnostic de cette lésion, avec leur avantage et inconvénient propres et ce n'est pas une erreur de prescrire l'un ou l'autre.

L'étude des différentes imageries prescrites dans notre série permet de nous interroger sur notre pratique et de réfléchir à l'établissement, au sein du CMA, d'une standardisation des prescriptions d'imagerie en coupes selon la lésion recherchée.

On peut évidemment s'interroger sur la validité du gold standard choisi. L'imagerie en coupes est elle la vérité absolue ? Par ailleurs, elle était réalisée dans des divers centres

radiologiques, où les appareils et les radiologues avaient des compétences variables en imagerie ostéo-articulaire, possiblement à l'origine de biais d'interprétation.

◆ 1.4 Effectif de l'étude

Indéniablement, le nombre de patients non répondants est un point noir de notre étude, diminuant par 2 le nombre de patients analysables par rapport à ceux inclus. Le pourcentage de patients étrangers est en partie responsable de ce défaut de suivi car plus difficilement joignables, ces derniers représentant 65% des non répondants. Les sollicitations auprès des patients ont parfois du être répétées pour obtenir les résultats.

Effectuer l'étude sur plusieurs saisons hivernales aurait permis d'augmenter les effectifs analysables malgré le risque de perdus de vue. De même, faire réaliser l'examen en coupes dans un centre d'imagerie local, dans les jours suivants le traumatisme, aurait probablement permis de récupérer plus de compte rendus d'imagerie et d'éviter de méconnaître une lésion par un délai entre les 2 examens trop long ou une errance diagnostique. En effet, nous avons constaté que certains patients consultaient à nouveau un second médecin qui jugeait parfois l'IC inutile.

Par ailleurs, le calcul du nombre de sujets nécessaires a été difficile à évaluer car la sensibilité et la spécificité de l'échographie pour cette indication dans la littérature était introuvable et n'était décrite que pour des indications précises. Plusieurs études s'intéressaient notamment à l'échographie dans la fracture du scaphoïde(17,18,19). Nous nous sommes donc basés sur ces chiffres pour notre calcul et il se trouve que nous sommes bien en deçà du nombre attendu.

◇ 2. Méthodologie

◆ 2.1 Exclusion des moins de 15 ans

La traumatologie pédiatrique est différente de l'adulte, tant en terme de diagnostic, moyens diagnostiques que de prise en charge, raison pour laquelle nous n'avons pas retenu les patients mineurs.

Si on se fie au chiffre non négligeable de 24% de fractures occultes à la radiographie de la méta-analyse de Najaf-Zadeh *et al*(21), il est légitime de s'interroger, de la même manière que chez l'adulte, sur l'intérêt de l'échographie en traumatologie pédiatrique.

Simanovsky *et al.* l'ont fait en étudiant son apport dans les atteintes du poignet ou de la cheville où elle semble être une méthode prometteuse pour détecter les fractures occultes : 15 fractures trouvées sur une série de 58 enfants, passées inaperçues à la radiographie initiale(22).

◆ 2.2 Relecture des radiographies

Le choix de faire relire les radiographies par une radiologue aguerrie en ostéo-articulaire et extérieure au cabinet avait pour but d'atténuer les doutes quant au possible biais d'interprétation lors de la lecture des radiographies par les médecins menant l'étude.

Les cas jugés pathologiques par la radiologue étaient relues une seconde fois par 2 des médecins du CMA. Seulement 2 cas ont été estimés réellement douteux et conservés dans l'étude puisque que même à l'issue de la 2nde lecture, aucun diagnostic ne pouvait être retenu avec certitude.

◇ 3. Résultats de l'étude

La population de notre étude était en très grande majorité des traumatismes de ski ou de snowboard, ce qui explique la prédominance de traumatismes de l'épaule, du poignet et la faible représentativité des atteintes de la cheville.

La sensibilité a été calculée en considérant comme échographie positive toutes les échographies anormales, même celles ne montrant qu'une hémarthrose. Ce peut être discutable sur le plan statistique mais en pratique, un épanchement intra-articulaire dans un contexte traumatique est en faveur d'une hémarthrose, probablement due à une lésion sous-jacente et ne peut être ignoré.

La spécificité de l'échographie n'a pas pu être évaluée dans cette étude. En effet, seuls les patients avec une forte suspicion diagnostique de lésion ont été inclus, ce qui explique le faible nombre d'échographies normales (3 au total, 1 seule dans le groupe analysable) et donc le faible nombre de vrais et faux négatifs. Etant dans une étude observationnelle, il nous était impossible d'envisager des examens inutiles sans indication clinique. Nous aurions pu pratiquer une échographie chez les patients où la suspicion diagnostique était moins forte mais nous n'aurions pas pu justifier la prescription ensuite d'une imagerie en coupes.

Encore une fois, notre but était d'étudier l'intérêt de l'échographie dans les cas où une lésion était fortement suspectée et où le diagnostic restait incertain à l'issue de l'examen clinique et la radiographie.

◆ 3.1 Hémarthroses échographiques isolées

Nous avons voulu traiter cette catégorie de patients à part car la notion d'épanchement post traumatique intra-articulaire est un élément communément admis comme prédictif de lésions sous jacente pouvant être ignorées à la radiographie standard.

En effet, on retrouve plusieurs études évaluant le lien entre hémarthrose post traumatique et lésion articulaire, dans les traumatismes du coude et du genou notamment(23,24). Est-ce que ce qui vaut pour une articulation vaut pour toutes ?

Nous avons également inclus dans ce groupe les cas où l'échographie associait une hémarthrose certaine et une suspicion de lésion puisqu'à son issue, aucun diagnostic de certitude ne pouvait être établi.

Nous avons finalement été surpris de constater dans nos résultats sa faible valeur prédictive positive, toutes articulations confondues. Le diagnostic de l'épanchement échographique ne peut être remis en cause selon nous car l'échographie est très sensible pour le diagnostiquer(25) et sa mise en évidence ne relève pas d'une grande compétence ou expérience.

Nous avons donc émis plusieurs hypothèses :

- le gold standard est-il adapté ? Le compte-rendu est-il fiable ? Ne méconnaissent-ils pas certaines lésions ?

- le délai entre l'échographie et l'imagerie en coupes est-il trop long, permettant à un possible épanchement ou lésion de disparaître ? Malheureusement, trop peu de compte rendus d'imagerie sont en notre possession pour en juger.

- est-ce qu'une lésion extra articulaire avec fissure de la capsule articulaire pourrait entraîner cette hémarthrose ? L'IRM présente pourtant une sensibilité suffisante pour explorer ce type de lésion.

Notre analyse est sans doute faussée du fait que certains compte-rendus d'imagerie ne font même pas lieu d'absence ou d'existence d'épanchement. A pondérer par le fait que plusieurs imageries sont réalisées avec injection intra-articulaire de produit de contraste, qui empêche évidemment la visualisation de tout épanchement.

◆ 3.2 Epaule

Cette articulation est la mieux représentée de l'étude, tout à fait en corrélation avec l'accidentologie du ski décrite(1).

Dans notre étude, l'échographie semble se démarquer dans 2 indications : la fracture du trochiter et les lésions de la coiffe des rotateurs.

- ♦ Fracture du trochiter : c'est un moyen diagnostique recommandé dans la littérature par J. Rodineau(4) ou Despeyroux *et al.* qui la décrivent comme un examen de choix dans cette indication(26). De notre côté, l'échographie a permis de diagnostiquer 7 fractures méconnues par la radiographie. Mal traité, ce type d'atteinte est susceptible d'entraîner des douleurs chroniques, un conflit huméro-acromial.

- ♦ Lésions de la coiffe des rotateurs : l'échographie est un examen reconnu et pratiqué en 1^{ère} intention pour le diagnostic des lésions de la coiffe(14). Elle sera souvent complétée d'une arthro-IRM afin d'évaluer l'opérabilité de la lésion.

Parmi les 6 cas de lésions de la coiffe des rotateurs de notre étude, l'échographie avait fait le diagnostic dans 100% des cas, avec cependant quelques imprécisions sur le degré de déchirure. La moyenne d'âge de cette sous-population était de 60 ans, comme on pouvait s'y attendre. Les patients où l'atteinte de la coiffe des rotateurs était évidente à l'examen clinique n'étaient pas inclus dans notre étude.

Plus anecdotiquement, l'échographie a par ailleurs permis le diagnostic d'une fracture du trochin (confirmée au scanner) et de confirmer la suspicion d'une luxation antérieure spontanément réduite en objectivant une encoche de Malgaigne.

Il n'est pas rare que des patients se présentent avec une suspicion de luxation antérieure spontanément réduite. Pour confirmer le diagnostic, en mettant en évidence des lésions associées typiques telle que l'encoche de Malgaigne(27), l'échographie semble adaptée selon Pancione *et al.* Comparée au scanner, elle présente selon eux une sensibilité et une spécificité de 95,6% et 92,8% pour le diagnostic de cette lésion(28).

L'ignorance diagnostique lors de douleurs post-traumatiques est pourvoyeuse de carence dans la prise en charge comme le montre l'étude de Rutten *et al.* : ils ont réalisés une échographie chez des patients souffrant de douleurs persistantes suite à un traumatisme de l'épaule. L'échographie a identifié une lésion (fracture ou atteinte tendineuse) dans 90% des cas, modifiant le diagnostic dans ¾ des cas et la prise en charge dans la moitié des cas(29).

◆ 3.3 Coude

Certes, trop peu de cas ont été inclus pour en tirer des généralités mais une question s'impose : l'hémarthrose du coude est elle une bonne valeur prédictive de lésions intra-articulaires ? Les imageries en coupes négatives de notre étude laissent perplexes à ce sujet. La discussion rejoint celle du chapitre « Hémarthroses échographiques isolées ». De plus, le scanner, réalisé pour chaque traumatisme du coude dans notre étude, est-il le plus approprié pour rechercher les lésions possiblement responsables du saignement ?

La même constatation avait été faite dans l'étude de Zuazo *et al.* où une échographie puis une IRM était réalisée chez des enfants traumatisés du coude présentant des signes d'épanchement à la radiographie : 1 seule fracture était trouvée à l'IRM sur 7 cas d'hémarthrose échographique(30). De même, Al-Aubaidi *et al.* ne retrouvaient de fracture que dans 23% des cas : une IRM était réalisée dans un délai de moins de 7 jours chez des enfants présentant une anomalie des liserés graisseux à la radiographie (« fat pad sign »)(31).

A l'inverse, O'Dwyer *et al.* semble montrer, en étudiant lui aussi les traumatismes du coude, qu'un « fat pad sign » est fréquemment associée à une fracture(32). L'examen de référence était l'IRM et le délai maximum de réalisation de l'examen de 12 jours.

◆ 3.4 Poignet

Notre étude révèle que 50% des patients avec une suspicion forte de lésion en ont effectivement une. En effet, le scanner ou l'IRM ont permis à plusieurs reprises de mettre en évidence des fractures du carpe.

L'échographie, dans chaque cas, met soit la lésion en évidence, soit une hémarthrose. Cependant, de même que pour le coude, l'existence d'une hémarthrose échographique isolée ne présage pas à coup sûr d'une lésion articulaire puisque sur 10 cas, 5 avaient une lésion à l'IC mais 5 n'en avaient aucune.

La sensibilité de l'échographie dans notre étude est moins bonne que celle décrite dans les différentes études trouvées dans la littérature (Se = 50%). Le diagnostic de fracture n'était souvent qu'une suspicion. L'exploration du poignet en échographie est, selon nous, un examen difficile à réaliser pour un non spécialiste.

Les études suivantes ont toutes en commun la réalisation de l'échographie chez des patients suspects de fractures du scaphoïde avec une radiographie initiale normale :

- Platon *et al.*, avec le scanner pour gold standard, trouve une sensibilité de 92% (15).

- Hauger *et al.* ont, de leur côté, répété les radiographies à 10-14 jours. En cas de radiographie normale, un scanner, une IRM ou une scintigraphie osseuse étaient réalisés. La sensibilité de l'échographie était de 100% avec une solution de continuité de la corticale osseuse comme critère diagnostique(18). Ce dernier chiffre est évidemment difficilement atteignable pour un médecin ne pratiquant pas quotidiennement l'échographie du poignet.

- comparée à l'IRM, l'échographie montre une sensibilité de 87,5% pour Yldirim *et al.*(6).

Dans ces 2 dernières études, l'atteinte des parties molles n'avait pas de bonne valeur prédictive d'une lésion sous jacente.

◆ 3.5 Cheville

Encore une fois, le but de l'échographie dans notre étude était d'éclaircir les situations de doute diagnostique. Nous n'avons donc pas inclus les cas d'entorse de cheville où l'atteinte du LLE ou du LTFAI était évidente, où l'échographie n'aurait pas nécessairement modifié la prise en charge.

On constate que par 2 fois, là où l'échographie montrait une hémarthrose majeure, l'IC mettait en évidence des lésions assez sévères, notamment une fracture du pilon tibial. Comme décrit par Bordet(33), l'échographie a ici l'intérêt d'éclaircir sur les diagnostics différentiels. Dans une de ses études(34), ce même auteur montre une modification de la prise en charge dans 17% des cas. Dans sa thèse, B. Niermont et l'étude Thalos arrivent aux mêmes conclusions dans une analyse de 188 cas d'entorses latérales de chevilles : le diagnostic est affiné dans 40% des cas et la prise en charge modifiée dans 1 cas sur 5(35).

Guillodo *et al.* ont eux réalisés une IRM dans des cas d'entorses latérales de cheville où l'échographie montrait une hémarthrose. Leur but était d'évaluer la prévalence des lésions ligamentaires en cas d'hémarthrose dans l'entorse de cheville et d'identifier les causes de cette hémarthrose. La sensibilité de l'échographie pour détecter l'hémarthrose dans les entorses aux symptômes significatifs était très satisfaisante et traduisant dans la quasi-totalité de cas une rupture du ligament talo-fibulaire antérieur, associée ou non à d'autres lésions(36).

L'indication de l'échographie dans une entorse de la cheville reste imprécise. Bordet a émis des pistes, retenant comme critère de réalisation l'incertitude diagnostique et la douleur à la palpation osseuse malgré des radiographies normales(33).

La fréquence de ce traumatisme et des séquelles qui en découlent impose d'approfondir la question.

CONCLUSION

THESE SOUTENUE PAR : Estelle Rambert

TITRE : Utilité de l'échographie articulaire post-traumatique du membre supérieur et de la cheville, à partir d'une série monocentrique, continue, prospective de 87 cas.

Notre étude part de la constatation que plusieurs situations, en traumatologie, restent sans réponse malgré un examen clinique bien conduit et des radiographies standards. Nous avons essayé de chercher qu'elle était la place de l'échographie en comparant ses résultats à ceux d'une imagerie tridimensionnelle, dans ces cas de doute diagnostique, plus particulièrement les traumatismes articulaires, quand la suspicion de lésion était forte. L'échographie réalisée dans notre étude est réalisée par le clinicien. Sa pratique est en essor en médecine générale, notamment en traumatologie dans les cabinets de médecine de montagne.

L'échographie a permis de faire le diagnostic de plusieurs lésions méconnues par la radiographie et présente une bonne sensibilité dans les traumatismes de l'épaule. Le faible effectif n'a pas permis de conclure pour les autres articulations.

La conduite à tenir vis à vis d'une hémarthrose isolée reste à préciser : est elle systématiquement le témoin d'une lésion sous jacente qu'il faudra alors rechercher ?

Cette technique d'imagerie nous semble avoir sa place dans l'arsenal diagnostique du médecin de montagne. Elle peut conduire à poursuivre et préciser le bilan par des imageries en coupes, certaines de ses indications restant encore à évaluer.

VU ET PERMIS D'IMPRIMER

Grenoble, le 09/11/15

Le Doyen

J.P. ROMANET



Le Président de Thèse

PROFESSEUR P. MERLOZ

CHU DE GRENOBLE
HOPITAL A. RICHALLON
ORTHOPÉDIE-TRAUMATOLOGIE
Pr. P. MERLOZ
Chef de Pôle

A handwritten signature in black ink, likely belonging to Professor P. Merloz, written over the official stamp.

BIBLIOGRAPHIE

1. Médecins de Montagne. Accidentologie de sports d'hiver : les chiffres [en ligne]. Disponible sur: <<http://www.mdem.org/france/DT1190189670/page/Les-chiffres.html>> (consulté le 30.03.2015)
2. Bendahou M. Traumatisme du poignet à radiographie normale. Urgences 2014.
3. Van Roekeghem F. Assurance Maladie. Evolution des actes techniques en secteur libéral en 2010. 2011;36.
4. Rodineau J. Ski et fractures isolées du trochiter. J Traumatol Sport. 2007;24:86–92.
5. Guillo Y. Place de l'échographie dans le diagnostic de gravité d'une entorse latérale de l'articulation talocrurale et ses complications chez le sportif. J Traumatol Sport 2009;26:95–8.
6. Yildirim A, Unlüer EE, Vandenberg N, Karagöz A. The role of bedside ultrasonography for occult scaphoid fractures in the emergency department. Turk J Trauma Emerg Surg. 2013;19:241–5.
7. JL Brasseur, M. Tardieu. Lésions ligamentaires : quelle imagerie pour quel diagnostic. J d'Echographie et de Médecine par Ultrasons. 1998;19:168.
8. Beggs I, Bianchi S, Bueno A, et al. European Society of Musculoskeletal Radiology. Musculoskeletal Ultrasound Technical Guidelines.
9. Berg BV, Dosch J-C, Bonneville P, Demondion X. Les urgences en pathologie musculo-squelettique. Sauramps Médical; 2012:433.
10. Griffith JF, Rainer TH, Ching AS, Law KL, Cocks RA, Metreweli C. Sonography compared with radiography in revealing acute rib fracture. Am J Roentgenol. 1999;173:1603–9.
11. Turk F, Kurt AB, Saglam S. Evaluation by ultrasound of traumatic rib fractures missed by radiography. Emerg Radiol. 2010;17:473–7.
12. Bertrand J-M, Audema B, Binet M-H. Intérêt de l'échographie dans les fractures de côtes. J Eur Urgences. 2007;20:78–9.
13. Christel P, de Labareyre H, Thelen P, de Lecluse J. Pathologie traumatique du muscle strié squelettique. EMC - Appar Locomoteur. 2006;1:1–16.
14. Smith TO, Back T, Toms AP, Hing CB. Diagnostic accuracy of ultrasound for rotator cuff tears in adults: a systematic review and meta-analysis. Clin Radiol. 2011;66:1036–48.
15. Platon A, Poletti P-A, Aaken JV, et al. Occult fractures of the scaphoid: the role of ultrasonography in the emergency department. Skeletal Radiol. 2011;40:869–75.
16. Mallee WH, Wang J, Poolman RW, et al. Computed tomography versus magnetic resonance imaging versus bone scintigraphy for clinically suspected scaphoid fractures in

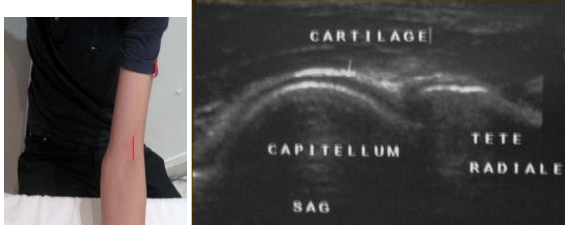
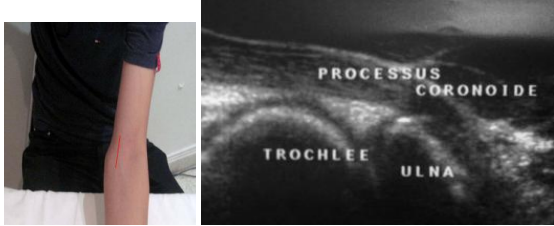
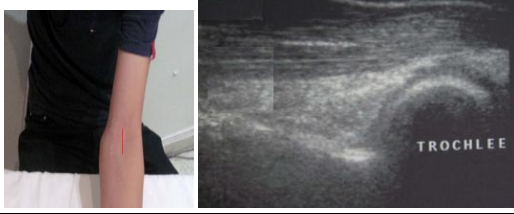

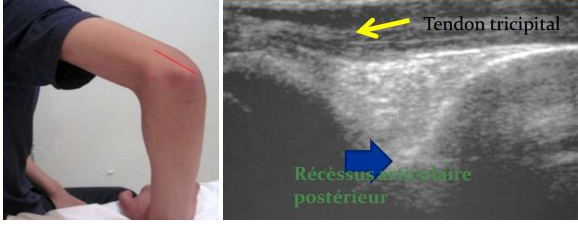

patients with negative plain radiographs. *Cochrane Database Syst Rev.* 2015;6:CD010023.

17. Memarsadeghi M, Breitensteher MJ, Schaefer-Prokop C, et al. Occult scaphoid fractures: comparison of multidetector CT and MR imaging--initial experience. *Radiology.* 2006;240:169–76.
18. Hauger O, Bonnefoy O, Moinard M, Bersani D, Diard F. Occult fractures of the waist of the scaphoid: early diagnosis by high-spatial-resolution sonography. *Am J Roentgenol.* 2002;178:1239–45.
19. Herneth A. M, Siegmeth A, Bader T.R, et al. Scaphoid Fractures: Evaluation with High-Spatial-Resolution US— Initial Results. *Emerg Radiol. Radiology* 2001:231–5.
20. Fontaine J-P. Les pièges du poignet traumatique. 2011;679–92.
21. Najaf-Zadeh A, Nectoux E, Dubos F, et al. Prevalence and clinical significance of occult fractures in children with radiograph-negative acute ankle injury. A meta-analysis. *Acta Orthop.* 2014;85:518–24.
22. Simanovsky N, Lamdan R, Hiller N, Simanovsky N. Sonographic detection of radiographically occult fractures in pediatric ankle and wrist injuries. *J Pediatr Orthop.* 2009;29:142–5.
23. Bilik A, Krticka M, Kvasnicka P. Traumatic haemarthrosis of the knee - indication to acute arthroscopy. *Bratisl Lekárske Listy.* 2012;113:243–5.
24. Bonnefoy O, Diris B, Moinard M, Aunoble S, Diard F, Hauger O. Acute knee trauma: role of ultrasound. *Eur Radiol.* 2006;16:2542–8.
25. Lento PH, Primack S. Advances and utility of diagnostic ultrasound in musculoskeletal medicine. *Curr Rev Musculoskelet Med.* 2007;1:24–31.
26. Despeyroux ML, Loustau O, Railhac JJ, Sans N. Imagerie des traumatismes de l'épaule. *Journal de Radiologie.* 2007;88:718–33.
27. Jeantroux J; Dosch J-C; Sanda R; Ehlinger M; Dietemann J-L; Bierry G. Lésions sentinelles en traumatologie ostéoarticulaire : les signes à ne pas méconnaître. 2012;778–95.
28. Pancione L, Gatti G, Mecozzi B. Diagnosis of Hill-Sachs lesion of the shoulder. Comparison between ultrasonography and arthro-CT. *Acta Radiol Stockh Swed.* 1997;38:523–6.
29. Rutten MJCM, Collins JMP, de Waal Malefijt MC, Kiemeny LALM, Jager GJ. Unsuspected sonographic findings in patients with posttraumatic shoulder complaints. *J Clin Ultrasound JCU.* 2010;38:457–65.
30. Zuazo I, Bonnefoy O, Tauzin C, et al. Acute elbow trauma in children: role of ultrasonography. *Pediatr Radiol.* 2008;38:982–8.

31. Al-Aubaidi Z, Torfing T. The role of fat pad sign in diagnosing occult elbow fractures in the pediatric patient: a prospective magnetic resonance imaging study. *J Pediatr Orthop Part B*. 2012;21:514–9.
32. O'Dwyer H, O'Sullivan P, Fitzgerald D, Lee MJ, McGrath F, Logan PM. The fat pad sign following elbow trauma in adults: its usefulness and reliability in suspecting occult fracture. *J Comput Assist Tomogr*. 2004;28:562–5.
33. Fantino O., Bordet B., Borne J. *Imagerie de la cheville du Sportif*. Sauramps Médical; 2006.
34. Bordet B. Apport de l'échographie haute résolution dans la prise en charge de l'entorse latérale de la cheville: étude prospective à propos de 30 patients. Thèse d'exercice. Lyon : Université Claude Bernard; 2002.
35. Niermont B. Analyse descriptive des données cliniques et radiologiques d'une série prospective de 188 patients consécutifs présentant une entorse latérale de cheville, comportant selon les groupes une échographie, une radiographie dynamique ou bien les deux. Thèse d'exercice. Grenoble : Université Joseph Fournier, 2010.
36. Guillodo Y, Riban P, Guennoc X, Dubrana F, Saraux A. Usefulness of ultrasonographic detection of talocrural effusion in ankle sprains. *J Ultrasound Med Off J Am Inst Ultrasound Med*. 2007;26:831–6.

ANNEXES

◇ Annexe 1 : Examens échographiques types par articulation

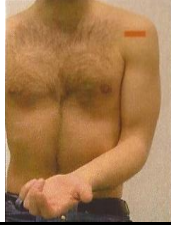
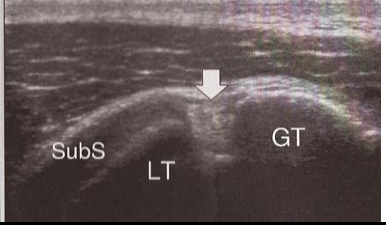


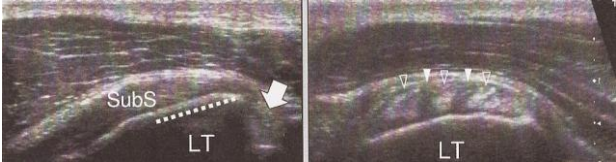



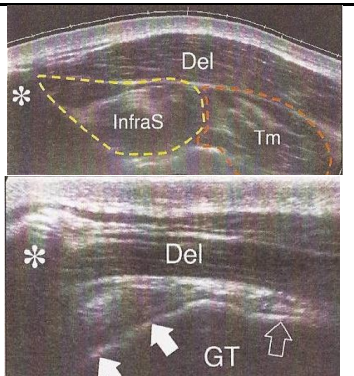
COUDE		
Structure étudiée	Ce que l'on cherche	Image échographique
1 Articulation huméro-radiale (coupe sagittale)	Solution de continuité ou un œdème péri-lésionnel en faveur d'une fracture	
2 Articulation huméro-ulnaire (coupe sagittale)	Solution de continuité ou un œdème péri-lésionnel en faveur d'une fracture	
3 Fossette coronoïde (coupe sagittale)	Epanchement intra-articulaire	
4 Palette humérale (coupe axiale)	Solution de continuité ou un œdème péri-lésionnel en faveur d'une fracture	
5 Olécrane et de la fossette olécranienne (coupe sagittale)	Solution de continuité ou un œdème péri-lésionnel en faveur d'une fracture, épanchement intrarticulaire	
6 Tête radiale (coupe sagittale)	Solution de continuité ou un œdème péri-lésionnel en faveur d'une fracture	

POIGNET

	Structure étudiée	Ce que l'on cherche	Image échographique	
Voie dorsale	1	Articulation radio-carpienne (coupe sagittale)	Epanchement intra-articulaire	
	2	Ligament scapho-lunaire (coupe axiale)	Diastasis scapho-lunaire	
	3	Sangle ligamentaire dorsale du carpe : ligaments scapho-luno-triquétral et radio-luno-triquétral	Rupture ligamentaire, arrachement osseux face dorsale du triquétrum	
	4	Scaphoïde : abord dorsal, latérale et palmaire (coupe sagittale)	Solution de continuité	
	5	Articulation scapho-trapèzo-métacarpienne (coupe sagittale)	Solution de continuité des corticales osseuses ou œdème péri-lésionnel en faveur d'une fracture, notamment du crochet de l'hamatum	

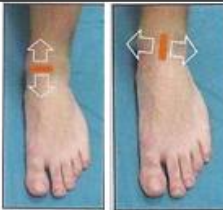
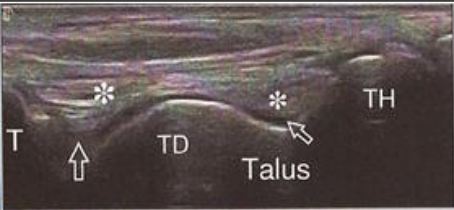



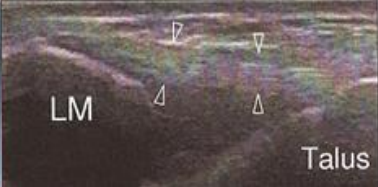

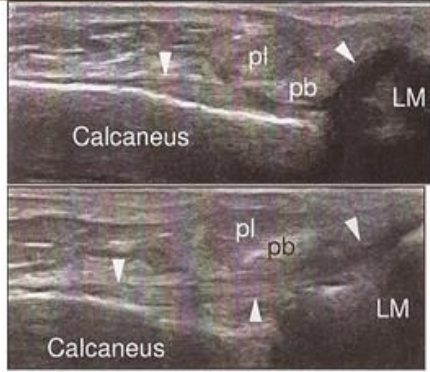

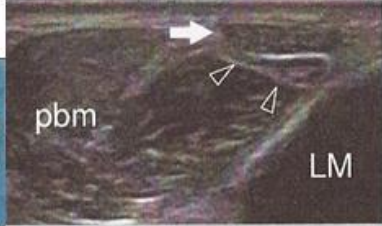

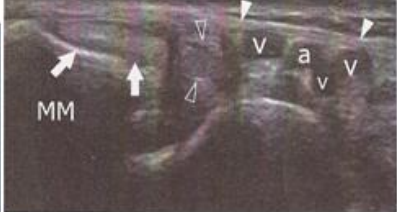
Abréviations : **Met** : métacarpe ; **Cap** : capitulum ; **Lun** : lunatum ; **Rad** : radius ; **Tr** : triquetrum ; **Sca** : scaphoïde ; **ECRB** : tendon du court extenseur radial du carpe

EPAULE

	Structure étudiée	Ce que l'on cherche	Image échographique	
1 et 2	Gouttière bicipitale (coupes axiale et sagittale)	Epanchement intra-articulaire Rupture tendineuse		
3 et 4	Tendon subscapulaire (coupes axiale et sagittale)	Rupture tendineuse	 	
5 et 6	Tendon supra-épineux Corticale de la tête humérale (coupes axiale et sagittale)	Rupture tendineuse Solution de continuité ou œdème péri lésionnel en faveur d'une fracture ou d'un arrachement osseux		
7 et 8	Tendon infra-épineux Corticale de la tête humérale (coupes axiale et sagittale)	Rupture tendineuse Solution de continuité ou œdème péri lésionnel en faveur d'une fracture ou d'un arrachement osseux		

Abréviations : **SubS** : tendon subscapulaire ; **LT** : tubercule mineur ; **GT** : tubercule majeur ; **Co** : coracoïde ; **Del** : deltoïde ; **SupraS** : tendon susépineux ; **InfraS** : muscle sous épineux

CHEVILLE

	Structure étudiée	Ce que l'on cherche	Image échographique	
1 et 2	Articulation talo-crurale (coupes axiale et sagittale)	Epanchement intra-articulaire Lésion ostéo-chondrale de l'angle supéro-latéral du talus		
3	Ligament tibio-fibulaire antéro-inférieur (coupe sagittale, statique et flexion dorsale du pied) Membrane interosseuse	Rupture ligamentaire Diastasis tibio-fibulaire		
4 et 5	Ligament talo-fibulaire (coupe axiale et sagittale)	Rupture ligamentaire Arrachement du processus latéral du talus		
6	Ligament calcanéofibulaire (coupe sagittale en flexion dorsale du pied)	Rupture ligamentaire		
7	Tendons fibulaires (coupe axiale statique et en éversion du pied)	(Sub-)Luxation des tendons		
8	Ligament collatéral médial LTFPI	Rupture ligamentaire Lésions type Maisonneuve ou équivalent		

Abréviations : **TD** et **TH** : dome et tête du talus ; **T** : tibia ; **LM** : malléole externe ; **pl** : tendon long fibulaire ; **pb** : tendon court fibulaire ; **pbm** : muscle court fibulaire ; **a** et **v** : artère et veine tibiales postérieures

◇ Annexe 2 : Résultats de l'étude

◆ 2.1 Effectifs de l'étude classés par articulation selon les résultats de l'échographie et de l'imagerie en coupes

	Echographie					Imagerie en Coupes				
	+	TL	F	H	-	+	TL	F	H	-
Epaule n=25	24	12	11	1	1	19	8	11	0	6
Coude n=4	4	0	1	3	0	2	0	1	1	2
Poignet n=13	13	0	2	11	0	7	0	6	1	6
Cheville n=4	4	1	0	3	0	3	2	1	0	1
Total n=46	45	12	13	18	1	31	10	19	2	15

Abréviations : **TL** : lésion tendineuse ou ligamentaire ; **F** : fracture ; **H** : hémarthrose isolée ; **+** : imagerie anormale ; **-** : imagerie normale ; **n** : nombre de cas

◆ 2.2 Comparaison des résultats d'échographie et d'IC, selon le type de lésion, pour les traumatismes d'épaule, hors cas d'hémarthrose isolée

		Imagerie en Coupes			
		Négative	Tendon/ Ligament	Fracture	Total
Echographie	Négative	0	1	0	1
	Tendon/ Ligament	3	7	2	12
	Fracture	3	0	8	11
	Total	6	8	10	24

Coefficient Kappa = 0,407

◇ Annexe 3 : Base de données exhaustive des patients inclus

Sexe	Age	Nat.	Articul.	Résultats échographie	Résultats IC	Statut	Délai écho-IC
F	38	F	cheville	hémarthrose majeure	TDM : fracture non déplacée du pilon tibial	R+	1
M	27	F	cheville	rupture partielle LTFAI, collection kystique sous astragalienne	IRM : collection kystique, rupture partielle du LTFAI	R+	
F	54	F	cheville	hémarthrose majeure face latérale	IRM : rupture ligamentaire des 2 faisceaux antérieurs du LLE	R+	
M	17	E	cheville	fracture pointe malléole externe, hémarthrose		NR	
F	25	E	cheville	solution de continuité LTFAI, hémarthrose		NR	
M	34	F	cheville	hémarthrose face latérale articulation sous astragalienne		R-	
M	41	F	cheville	hémarthrose majeure	TDM : pas de fracture	R+	
M	26	E	cheville	hémarthrose		NR	
F	42	F	coude	hémarthrose	TDM : fracture de la tête radiale	R+	
M	29	F	coude	rupture col radial, hémarthrose	TDM : hémarthrose, pas de fracture	R+	3
M	23	F	coude	rupture col radial, hémarthrose		R-	
M	18	E	coude	hémarthrose	imagerie inconnue : normal	R+	
F	16	E	coude	fracture tête radiale, hémarthrose majeure		NR	
M	32	F	coude	hémarthrose	TDM : pas de fracture	R+	
M	42	F	épaule	rupture partielle sus épineux, hémarthrose GB	ArthroIRM : fracture operculaire du trochiter sans lésion de coiffe	R+	7
M	55	F	épaule	rupture transfixiante sus épineux	IRM : fracture trochiter, coiffe sans anomalie	R+	26
F	50	F	épaule	fracture trochiter, hémarthrose GB	TDM : fracture du trochiter	R+	
F	49	E	épaule	fracture du trochiter	IRM : fracture trochiter, contusion osseuse	R+	
F	51	F	épaule	rupture totale du sus épineux, hémarthrose GB	ArthroIRM : rupture du sus épineux de 5,3mm	R+	16
M	22	F	épaule	encoche Malgaigne, hémarthrose GB	ArthroTDM : encoche de Malgaigne	R+	47
F	47	F	épaule	rupture totale sus épineux, hémarthrose GB	ArthroIRM : rupture partielle sus épineux	R+	
M	32	F	épaule	fracture trochiter	TDM : fracture du trochiter	R+	
M	74	F	épaule	rupture complète sus épineux, hémarthrose GB	IRM : rupture transfixiante du susépineux	R+	12
M	45	F	épaule	fracture trochiter	TDM : lésions fissuraires du trochiter	R+	40
M	44	F	épaule	fracture trochiter	TDM : fracture du trochiter	R+	
F	29	F	épaule	fracture trochiter	TDM : fracture trochiter	R+	
M	52	F	épaule	rupture partielle sus épineux	IRM : contusion sus épineux	R+	17
F	43	F	épaule	fracture du trochin	TDM : fracture du trochin	R+	9
F	42	F	épaule	pas d'anomalie	IRM : entorse acromioclaviculaire, contusion de la coiffe	R+	
M	67	F	épaule	rupture totale sus épineux, hémarthrose GB	ArthroTDM : rupture distale du subscapulaire et du supra-épineux	R+	13
F	33	F	épaule	hémarthrose GB	ArthroTDM : fissure de la glène, IRM : hémarthrose, contusion partielle	R+	6-NC
M	42	F	épaule	fracture trochiter	TDM : fracture du trochiter	R+	22
M	66	E	épaule	rupture complète de la coiffe, hémarthrose GB	IRM : rupture complète de la coiffe des rotateurs	R+	
M	34	E	épaule	encoche antérieure de la tête humérale		NR	
F	46	F	épaule	fracture trochiter, hémarthrose GB	TDM : pas de fracture, IRM : normale	R+	
F	42	F	épaule	encoche Malgaigne, hémarthrose GB		R-	
F	22	F	épaule	aspect hétérogène du sus épineux, hémarthrose GB	IRM : normale	R+	
M	38	F	épaule	fracture trochiter, hémarthrose GB	TDM : pas de fracture, irrégularités corticale	R+	43
M	38	F	épaule	épaississement BSAD		R-	
M	40	F	épaule	fracture trochiter (susp)		R-	
M	60	E	épaule	rupture sus et sous épineux		NR	
M	26	F	épaule	rupture partielle sus épineux		NR	
M	22	F	épaule	rupture partielle sus épineux, épanchement BSAD		R-	
M	50	F	épaule	fracture trochiter	ArthroTDM : normal	R+	28
M	35	F	épaule	hémarthrose GB, hétérogénéité sus épineux		R-	
M	33	F	épaule	hémarthrose GB, hétérogénéité sus épineux	IRM : normale	R+	10
M	52	F	épaule	rupture partielle sus épineux		R-	
F	45	F	épaule	hémarthrose GB		R-	
M	29	E	épaule	hémarthrose GB		NR	
M	30	E	épaule	fracture trochiter		NR	
M	23	E	épaule	rupture partielle sus épineux		NR	
M	29	E	épaule	rupture partielle sus épineux		NR	
F	38	E	épaule	fracture trochiter		NR	
F	36	E	épaule	fracture trochiter, hémarthrose GB		NR	
M	19	E	épaule	rupture partielle sus épineux, épanchement BSAD	TDM : normal	R+	
M	16	F	épaule	fracture trochiter		R-	
M	40	E	épaule	hémarthrose GB		NR	
F	43	E	épaule	fracture trochiter		NR	
M	31	F	épaule	fracture trochiter, hémarthrose GB		NR	

M	42	F	épaule	hypoéchogenicit� sus �pineux, �panchement BDSA			R-	
M	22	E	�paule	pas d'anomalie			NR	
F	20	E	�paule	fracture trochiter			NR	
F	34	E	�paule	fracture trochiter			NR	
M	41	F	�paule	pas d'anomalie			NR	
M	74	F	�paule	rupture totale sus �pineux, h�marthrose GB			NR	
F	36	F	poignet	h�marthrose, fracture scaphoide (susp)	TDM : normale	IRM : �panchement en regard du scapholunaire	R+	7TDM-34IRM
M	29	F	poignet	h�marthrose, fracture scaphoide (susp)	TDM : fracture du scaphoide		R+	
F	31	F	poignet	h�marthrose radiocarpienne	IRM : fracture du scaphoide		R+	
M	22	F	poignet	h�marthrose radiocarpienne	TDM : fracture scaphoide inf�ro externe		R+	14
M	29	F	poignet	h�marthrose	IRM : fracture du crochet de l'hamatum, �panchement		R+	33
F	30	F	poignet	h�marthrose, fracture scaphoide (susp)	TDM : fracture du scaphoide		R+	
M	28	F	poignet	arrachement bord post�rieur triquetrum, h�marthrose	IRM : fissure bord post�rieur du triquetrum, contusion		R+	9
M	52	E	poignet	h�marthrose			NR	
F	44	F	poignet	h�marthrose p�riscaphoide			NR	
F	29	F	poignet	h�marthrose			R-	
M	28	F	poignet	h�marthrose radiocarpienne	IRM : normale		R+	
M	41	F	poignet	h�marthrose			R-	
F	45	F	poignet	h�marthrose, rupture ligament scapholunaire (susp)	IRM : normale, scapholunaire intact		R+	47
M	26	F	poignet	h�marthrose radiocarpienne et p�riscaphoide			R-	
M	31	F	poignet	h�marthrose radiocarpienne			NR	
F	44	F	poignet	h�marthrose, rupture ligament scapholunaire (susp)	IRM et arthroscopie : normaux		R+	
M	31	F	poignet	h�marthrose, fracture scaphoide (susp)			NR	
M	43	F	poignet	h�marthrose	TDM : pas de fracture		R+	37
M	84	F	poignet	h�marthrose			R-	
M	41	E	poignet	h�marthrose radiocarpienne			NR	
F	32	E	poignet	fracture arrachement triquetrum	TDM : pas de fracture		R+	
M	27	F	poignet	h�marthrose	IRM : normale		R+	

Abbr viations : **M** : masculin ; **F** : f minin ; **Nat.** : nationalit  ; **F** : fran aise ; **E** :  tranger ; **Articul** : articulation ; **GB** : goutti re bicipitale ; **BSAD** : bourse sous acromio deltoideenne ; **TDM** : tomodensitom trie ; **IRM** : imagerie   r sonance magn tique ; **R+** : patient r pondant ayant fait l'imagerie en coupes ; **R-** : patient r pondant n'ayant pas fait l'imagerie en coupes ; **NR** : patient non r pondant ; **D lai  cho-IC** : d lai, en jours, entre l' chographie et l'imagerie en coupes. Toutes les cases vides correspondent   un d lai inconnu

◇ Annexe 4 : Images échographiques visualisées lors de l'étude

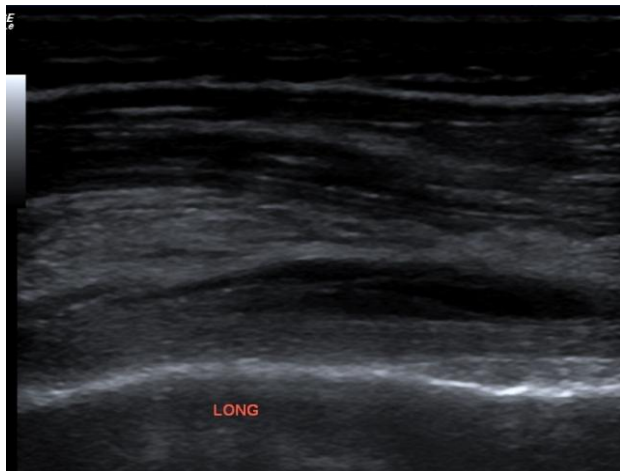


Image 1.a

Coupe sagittale de la gouttière bicipitale. Collection hypoéchogène entourant le tendon du long biceps témoignant d'un épanchement intra-articulaire modéré en faveur d'une hémarthrose.

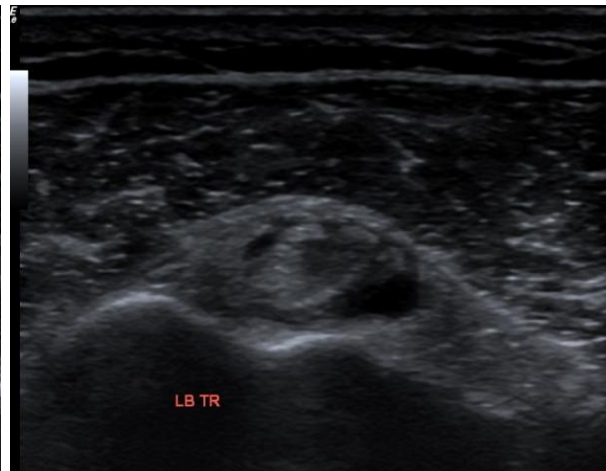


Image 1.b

Coupe axiale de la gouttière bicipitale. Halo hypoéchogène entourant le tendon du long biceps témoignant d'un épanchement intra-articulaire modéré en faveur d'une hémarthrose.

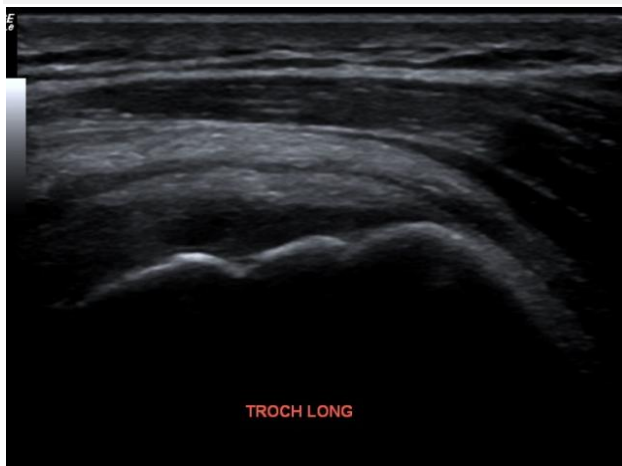

Image 1.c

Coupe sagittale du tendon infra-épineux et de la tête humérale. Solution de continuité au niveau de la corticale osseuse du trochiter en faveur d'une fracture.

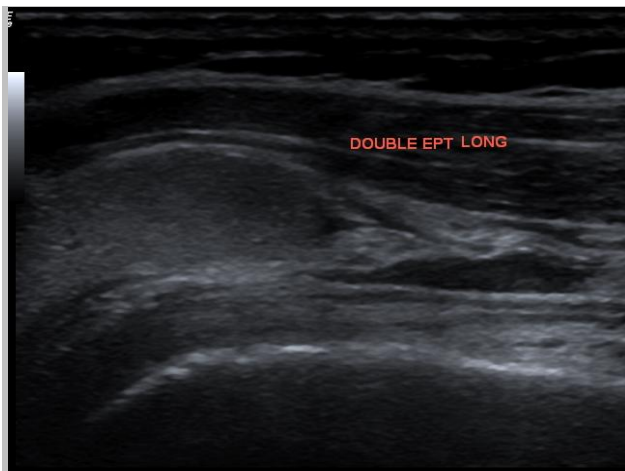


Image 2.a

Coupe sagittale de la gouttière bicipitale. Collection hypoéchogène entourant le tendon du long biceps associé à un volumineux épanchement hémattique hyperéchogène au niveau de la BSAD, réalisant le signe du double épanchement, signe indirect d'une rupture transfixiante de la coiffe des rotateurs.

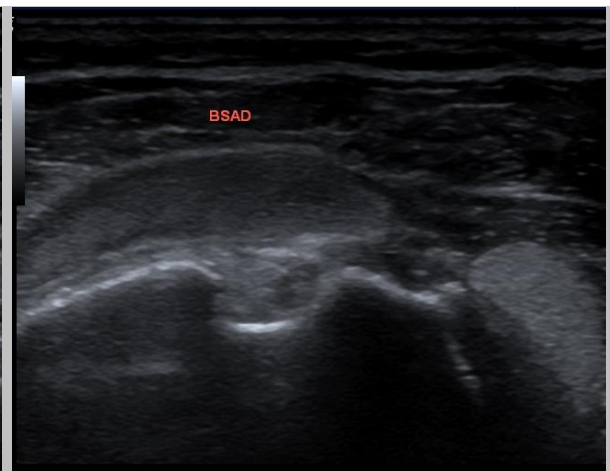


Image 2.b

Coupe axiale de la gouttière bicipitale. Halo hypoéchogène entourant le tendon du long biceps associé à un volumineux épanchement hémattique hyperéchogène au niveau de la BSAD, réalisant le signe du double épanchement, signe indirect d'une rupture transfixiante de la coiffe des rotateurs.

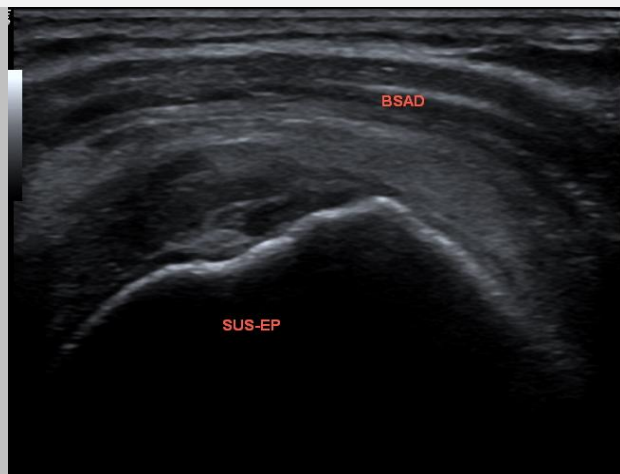


Image 2.c

Coupe sagittale du tendon supra-épineux. Rupture complète du tendon supra-épineux.

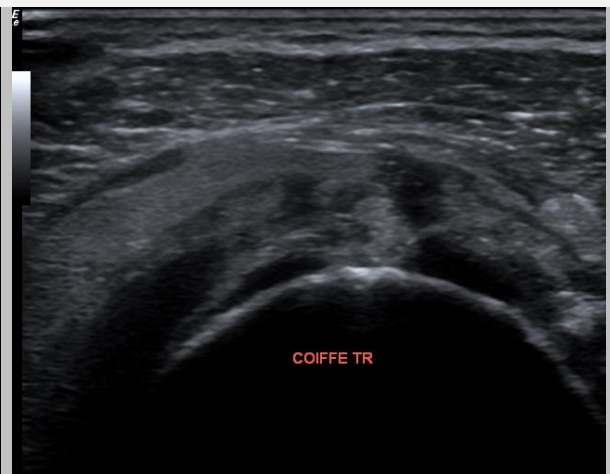


Image 2.d

Coupe axiale de la coiffe des rotateurs. Rupture complète du tendon supra-épineux.

SERMENT D'HIPPOCRATE

En présence des Maitres de cette Faculté, de mes chers condisciples et devant l'effigie d'Hippocrate,

Je promets et je jure d'être fidèle aux lois de l'honneur et de la probité dans l'exercice de la Médecine,

Je donnerai mes soins gratuitement à l'indigent et n'exigerai jamais un salaire au dessus de mon travail. Je ne participerai à aucun partage clandestin d'honoraires.

Admise dans l'intimité des maisons, mes yeux n'y verront pas ce qui s'y passe ; ma langue taira les secrets qui me seront confiés et mon état ne servira pas à corrompre les mœurs, ni à favoriser le crime.

Je ne permettrai pas que des considérations de religion, de nation, de race, de parti ou de classe sociale viennent s'interposer entre mon devoir et mon patient.

Je garderai le respect absolu de la vie humaine.

Même sous la menace, je n'admettrai pas de faire usage de mes connaissances médicales contre les lois de l'humanité.

Respectueuse et reconnaissante envers mes Maitres, je rendrai à leurs enfants l'instruction que j'ai reçue de leurs pères.

Que les hommes m'accordent leur estime si je suis fidèle à mes promesses. Que je sois couverte d'opprobre et méprisée de mes confères si j'y manque.

