



HAL
open science

Syndrome de l'artère poplitée piégée: à propos d'une série de 14 patients opérés dans le service de chirurgie vasculaire de l'hôpital Pellegrin de novembre 1998 à décembre 2013

Vanessa Martin

► **To cite this version:**

Vanessa Martin. Syndrome de l'artère poplitée piégée: à propos d'une série de 14 patients opérés dans le service de chirurgie vasculaire de l'hôpital Pellegrin de novembre 1998 à décembre 2013. Médecine humaine et pathologie. 2016. dumas-01262811

HAL Id: dumas-01262811

<https://dumas.ccsd.cnrs.fr/dumas-01262811>

Submitted on 27 Jan 2016

HAL is a multi-disciplinary open access archive for the deposit and dissemination of scientific research documents, whether they are published or not. The documents may come from teaching and research institutions in France or abroad, or from public or private research centers.

L'archive ouverte pluridisciplinaire **HAL**, est destinée au dépôt et à la diffusion de documents scientifiques de niveau recherche, publiés ou non, émanant des établissements d'enseignement et de recherche français ou étrangers, des laboratoires publics ou privés.

Université de Bordeaux
U.F.R. DES SCIENCES MEDICALES

Année 2016

N° 13

Thèse pour l'obtention du
DIPLOME d'ETAT de DOCTEUR EN MEDECINE

Discipline : Médecine Générale

Présentée et soutenue publiquement

Par Vanessa MARTIN

Le 13/01/2016

Syndrome de l'artère poplitée piégée : à propos d'une série de 14 patients opérés dans le service de chirurgie vasculaire de l'hôpital Pellegrin de novembre 1998 à décembre 2013.

Directeur de thèse :

Monsieur le Professeur Dominique MIDY

Jury de thèse

Mr le Professeur Thierry FABRE - Président

Mr le Professeur Eric DUCASSE - Juge

Mr le Professeur Jean Charles LE HUEC - Juge

Mr le Docteur Philippe Emmanuel NEVIERE - Juge

Mr le Professeur Dominique MIDY - Directeur de thèse

Mr le Docteur Claude LABANERE - Rapporteur de thèse

REMERCIEMENTS

Aux membres du jury :

Monsieur le Professeur Dominique Midy, directeur de thèse : merci de m'avoir proposée ce sujet et de m'avoir encadrée, merci pour votre bienveillance et votre esprit critique.

Monsieur le Professeur Thierry Fabre, président du jury : merci d'avoir accepté de juger ce travail et de présider le jury.

Monsieur le Professeur Eric Ducasse, merci de juger ce travail.

Monsieur le Professeur Jean Charles Le Huec, merci de juger ce travail.

Monsieur le Docteur Philippe Nevière, merci de juger ce travail et merci pour tout.

Monsieur le Docteur Claude Labanère, rapporteur de thèse : merci de juger ce travail et pour vos conseils éclairés.

Aux patients ayant participé à cette étude.

A Madame Michelle Pedeboscq, secrétaire du Pr Midy : merci de m'avoir aidée à trouver les dossiers et de votre amabilité.

A Mesdames Christie Da Ros et Chantal Bonnin responsables du bureau des thèses et du département de médecine générale de Bordeaux 2 : merci d'avoir répondu à toutes mes questions et merci pour votre disponibilité et votre gentillesse.

A tous les soignants médicaux et paramédicaux ayant participé à ma formation durant mon externat (hôpital de jour d'oncologie que j'ai tout particulièrement apprécié et d'autres), mon internat (Dr Chossat, Dr Gazelle, Dr Reynolds et tant d'autres) et mes remplacements (Dr Philippe Nevière et ses associés, Dr Burugorri-Pierre Catherine, Dr Monique Lasserre-Thiolas pour votre sympathie).

A ma famille : à mes parents et mon frère pour votre soutien et vos encouragements ainsi qu'à mes oncles et tantes et ceux qui ne sont plus là.

A mes amis, tout particulièrement Mathilde pour m'avoir redonnée le courage, Annaik pour ta gentillesse, mes amis d'enfance et d'adolescence, ainsi que les amis de mes parents.

RESUME

Objectif : évaluer le suivi à moyen et long terme après un traitement chirurgical d'un syndrome de l'artère poplitée piégée(SAPP) d'un point de vue clinique et fonctionnel sur la satisfaction générale des patients.

Matériel et méthodes

- Il s'agit d'une étude rétrospective des 14 patients traités chirurgicalement au CHU de Bordeaux Pellegrin dans le service de chirurgie vasculaire entre novembre 1998 et décembre 2013. L'étude s'est faite sur dossier et également à partir d'un questionnaire téléphonique auquel 12 patients ont répondu.
- Il a été étudié les caractéristiques des patients, la période entre l'apparition des symptômes et le diagnostic, les procédures chirurgicales et on a évalué le suivi clinique (symptômes, suites chirurgicales), paraclinique (évaluation de la vascularisation des MI opérés par doppler) et fonctionnel (reprise sportive).

Résultats

- 14 patients (13 hommes, 1 femme) ont été opérés d'un SAPP avec 18 MI opérés et 19 libérations (1 MI opérée 2 fois), ils avaient de 18 à 49 ans (moyenne= 29.4 ans, médiane=29 ans). Le SAPP était bilatéral aux examens dans 13 cas sur 14(92.9%) et la chirurgie a été bilatérale chez 5 patients. Les patients sont majoritairement à faible risque cardiovasculaire (11 n'ont aucun ou un seul FDRCV, 2 ont 2 FDRCV et 1 seul cumule 3 FDRCV). 6 patients ont un autre antécédent lié au sport : 3 syndromes des loges chronique, 4 pathologies ostéo-articulaires. 13 patients sont sportifs, 1 est sédentaire. Les sports pratiqués sont : course à pied à 36%(9), vélo et rugby à 16% chacun (4), football à 12%(3), tennis et natation à 8% (2), basket à 4 %(1).
- Le mode de révélation est chronique (douleur, crampe, gêne) chez 12 patients et ischémique aigu pour 2. Le délai de prise en charge est en moyenne de 18 mois. Les examens pratiqués ont été : écho-doppler, angioTDM+/IRM en dynamique. 3 patients avaient une complication vasculaire (1 avec un anévrisme avec embolisation distale, 1 avec une thrombose poplitée, 1 avec une thrombose poplitée et tibiale postérieure du coté non opéré).
- La voie d'abord chirurgicale est postérieure chez tous les patients, il y a eu libération chez tous, revascularisation pour 2 (2 pontages, 1 mise à plat d'anévrisme). La durée d'hospitalisation était de 5.9 jours en moyenne.
Il a été trouvé 5 pièges anatomiques vrais et 9 fonctionnels.
- L'arrêt sportif était de 22.5 semaines, si reprise; 3 sur 12 ont eu des douleurs postopératoires nécessitant un antalgique de palier 2 ou 3, il y a eu 1 cas d'infection de cicatrice, 2 hématomes (dont 1 du à l'aponévrotomie concomitante), une phlébite.

Au niveau fonctionnel, 8 patients sur 12 interrogés ont repris le sport, 3 n'ont pas repris pour diverses raisons et un autre parce qu'il était sédentaire. 8 sur 12 interrogés sont satisfaits, 10 referaient l'intervention s'il le fallait.

Discussion

- Les résultats fonctionnels de la chirurgie sont mitigés : bon résultat lorsque la douleur est liée au SAPP seul. La chirurgie en cas de piège anatomique apparaît nécessaire en raison du risque de complications artérielles à long terme et in fine du risque d'amputation si pas d'intervention.
- La libération des pièges anatomiques vrais semble donner de meilleurs résultats car les 5 n'ont plus les douleurs du SAPP. Les 9 patients restants plutôt souffrant de SAPP fonctionnel ont des résultats variables.

TABLE DES MATIERES

LISTE DES ABREVIATIONS	8
I. INTRODUCTION.....	9
II. RAPPELS THEORIQUES.....	11
A. Historique.....	11
B. Rappels anatomiques (7)(8).....	11
1. Le contenant :	11
2. Le contenu :.....	12
C. Rappels embryologiques	16
1. Développement artériel	16
2. Migration des loges musculaires.....	18
3. La pathologie est donc la conséquence :	19
D. Syndrome de l'artère poplitée piégée	19
1. Définition	19
2. Symptomatologie.....	20
3. Diagnostics différentiels(3).....	20
4. Classifications.....	21
5. Examen clinique.....	24
6. Examens paracliniques	24
7. Traitement : chirurgical	27
III. MATERIEL ET METHODE	29
A. Bibliographie.....	29
B. Comment le matériel de travail a-t-il été sélectionné ?.....	29
C. Intervention et /ou observation	29
D. Comment a-t-on évalué : critères d'évaluation.....	31
1. Caractéristiques des patients :	31
2. Mode de révélation de la pathologie, cheminement diagnostic	32
3. La procédure chirurgicale	33
4. La phase postopératoire.....	34
IV. RESULTATS	35
A. Concernant les caractéristiques des patients :	35
1. Nombre de patients et nombre de membres opérés :.....	35
2. Age lors de la 1 ^{ère} chirurgie pour chaque membre si atteinte des 2 membres (tableau 1 en annexe).....	35

3.	Sexe	36
4.	Côté affecté : droit, gauche, bilatéral.	36
5.	Poids, taille, IMC.	37
6.	Antécédents personnels et familiaux notables	37
7.	Mode de vie	42
B.	Concernant le mode de révélation de la pathologie, cheminement diagnostic	47
1.	Découverte fortuite ou présence de symptômes évocateurs.....	47
2.	Les symptômes présentés :	47
3.	La durée entre les premiers symptômes et la première consultation d'un professionnel de santé.....	50
4.	Premier professionnel de santé consulté et parcours de soin réalisé	51
5.	Le SAPP a-t-il été évoqué en 1 ^{er} ? Sinon, quels ont été les premiers diagnostics antérieurs ou simultanés évoqués ?	56
6.	Qui a finalement évoqué (qui a demandé le doppler sensibilisé ?)et posé le diagnostic et dans quels délais par rapport aux premiers symptômes et la 1ere consultation d'un médecin.....	57
7.	Examens complémentaires pratiqués et leurs résultats	59
8.	Existence de complications artérielles selon l'imagerie.....	63
9.	Types de piège selon l'imagerie	64
C.	Concernant la procédure chirurgicale.....	67
1.	Voie d'abord.....	67
2.	Confirmation du diagnostic et type de piège d'après les comptes rendus opératoires	67
3.	Libération seule + /- procédure de revascularisation si complication	72
4.	Durée d'hospitalisation	73
5.	Existence de complications /difficultés per-opératoires.....	73
D.	Concernant la période postopératoire	74
1.	Durée de l'arrêt de travail	74
2.	Durée de l'arrêt sportif total	75
3.	Période J0-J30 post opératoire immédiate.....	76
4.	Période à moyen et long terme.....	78
V.	DISCUSSION.....	85
A.	Apports du travail : analyse des résultats.....	85
1.	Concernant les patients.....	85
2.	Concernant la révélation de la pathologie et la démarche diagnostique.....	91
3.	Concernant l'intervention chirurgicale	94
4.	Concernant la période postopératoire	95

5. Synthèse et comparaison des 2 groupes de patients : pièges anatomiques vrais et les « autres »	97
B. Limites du travail	98
1. Recueil des données et biais d'information	98
2. Taille de l'échantillon.....	100
VI. CONCLUSION	101
VII. BIBLIOGRAPHIE	102
ANNEXES	105
ANNEXE 1 : QUESTIONNAIRE PATIENTS.....	105
ANNEXE 2 : notes personnelles prises lors des consultations des dossiers papiers complétées des données questionnaire.....	108
ANNEXE 3 : tableau du chapitre résultats.....	149
SERMENT D'HYPOCRATE	150

LISTE DES ABREVIATIONS

SAPP : syndrome de l'artère poplitée piégée
 PAES: popliteal artery entrapment syndrome
 AP : artère poplitée
 FDRCV : facteurs de risque cardiovasculaires
 AOMI : artériopathie oblitérante des membres inférieurs
 MI : membres inférieurs
 IMC : indice de masse corporelle
 EVA : échelle visuelle analogique

I. INTRODUCTION

- Définition d'un piège vasculaire(1) : compression extrinsèque ou intrinsèque d'une artère et/ou d'une veine et/ou d'un nerf par des éléments anatomiques voisins(os, muscles, ligaments, nerf, autre vaisseau).
- Le piège poplité peut donner une compression vasculaire (artère poplitée, veine poplitée) ou neurologique (nerf tibial)(2). Il sera question ici du syndrome de l'artère poplitée piégée de cause artérielle mais non athéromateuse de claudication des membres inférieurs (3) touchant préférentiellement les sujets jeunes et sportifs. Il s'agit en fait d'une compression extrinsèque de l'artère par des structures de voisinage (détaillées par la suite), compression qui se révèle de manière symptomatique essentiellement à l'effort c'est-à-dire lors de la contraction et de l'augmentation de volume musculaire. A ce stade, une intervention doit permettre de lever le piège afin de rétablir un flux artériel normal à la contraction (libération chirurgicale de l'artère)
- Néanmoins, il existe très souvent un retard diagnostique plus ou moins important du fait :
 - de la rareté de ce syndrome,
 - de sa méconnaissance par les non-initiés(les disciplines en lien avec le sport ou avec les pathologies artérielles en général étant plus à même de connaître cette pathologie : médecins du sport, chirurgiens vasculaires, orthopédistes, radiologues, kinésithérapeutes travaillant avec les sportifs, de même que podologues du sport...),
 - des patients même touchés par ce syndrome : patient jeune, sportif, sans facteur de risque cardiovasculaire en général. Ce ne sont en effet pas les premiers chez qui on pense à un problème ischémique.
 - aussi de la nécessité de pratiquer les examens radiologiques (échographie doppler, scanner /angioscanner, IRM/angioIRM essentiellement actuellement) sensibilisés par des manœuvres dynamiques (détaillées ci-après) pour poser un diagnostic de certitude ; il faut donc le chercher précisément pour le trouver.

Ce retard de diagnostic peut laisser le temps aux complications artérielles d'apparaître (thrombose, anévrisme post-sténotique, embolies distales) et entraîne ainsi un risque non négligeable d'ischémie aiguë de membre inférieur le tout rendant la prise en charge chirurgicale plus compliquée (geste vasculaire nécessaire en plus de la libération de l'artère). Ces complications sont la conséquence en fait de microtraumatismes répétés eux-mêmes conséquence des relations anormales entre muscles et artère.(4)
- Le but serait donc d'intervenir plus tôt pour que le patient soit le plus vite amélioré mais aussi pour éviter que les complications apparaissent.
- Les questions que l'on peut se poser sont :

- Quand penser à ce syndrome, dans quelles circonstances, chez quels types de patients ? Existe-t-il des sports plus à risque ?
- Comment obtenir un diagnostic de certitude, quels sont les examens paracliniques nécessaires ?
- Quels sont les bénéfices mais aussi les risques ou complications de la chirurgie ? Les patients sont-ils globalement satisfaits ou pas, retrouvent-ils un état physique équivalent comme s'ils n'avaient jamais eu ce problème ?
- De plus, est-ce que les patients présentant des pièges anatomiques vrais ont de meilleurs résultats fonctionnels ?

II. RAPPELS THEORIQUES

A. Historique

- **1879** : **TP Anderson Stuart** étudiant en médecine à Edinburgh décrit une variation anatomique du trajet de l'AP qui est plus médiale suite à une dissection qu'il a fait sur un membre gangréné amputé chez un homme de 64 ans(5)et chez qui un anévrysme poplité important s'était développé.
- **1965** : **Hamming et Vink** (6)décrivent le syndrome clinique ; ils ont étudié 1200 patients présentant une claudication du pied et du mollet : 12 avaient moins de 30 ans et parmi eux, 5 avaient un SAPP.
C'est de plus la première équipe à être intervenue chirurgicalement avec une libération par myotomie du chef médial du gastrocnémien ainsi qu'une endartériectomie.

B. Rappels anatomiques (7)(8)

1. Le contenant :

a. Fosse poplitée

- Elle est anciennement appelée creux poplité et de façon populaire appelée également jarret.
- C'est une région anatomique située derrière l'articulation du genou, c'est une dépression losangique (9)dont le grand axe est l'artère poplitée.
- Elle est délimitée par 6 parois détaillées ci-dessous.

b. Six parois :

- Quatre parois latérales :
 - Supéro-externe constituée par le biceps
 - Supéro-interne constituée par le semi tendineux, le semi membraneux, le gracilis et le sartorius
 - Inféro-interne limitée par le jumeau interne
 - Inféro-externe limitée par le jumeau externe et le plantaire
- Une paroi antérieure constituée en haut par le triangle que limitent sur le fémur les 2 lignes de bifurcation de la ligne âpre.

- La fosse poplitée est fermée par le fascia poplité.

2. Le contenu :

a. Artère poplitée(7)

- **Trajet**

- Elle rentre dans la fosse poplitée par l'anneau du grand adducteur descend obliquement et en dehors jusqu'à l'interligne puis verticalement jusqu'à l'arcade du soléaire (elle constitue l'axe médian de la fosse poplitée) où elle se divise en artère tibiale antérieure et artère tibiale postérieure.

- **Rapports (cf. figure 1)**

- L'AP correspond au grand axe du losange musculaire ; le pouls est perceptible 4 cm au-dessus du pli de flexion du genou.
- Elle repose de haut en bas sur la surface poplitée du fémur, sur le ligament poplité oblique et sur le muscle poplité.
- Latéralement, de dedans en dehors, la veine poplitée et le nerf tibial sont situés dans une même gaine vasculaire.

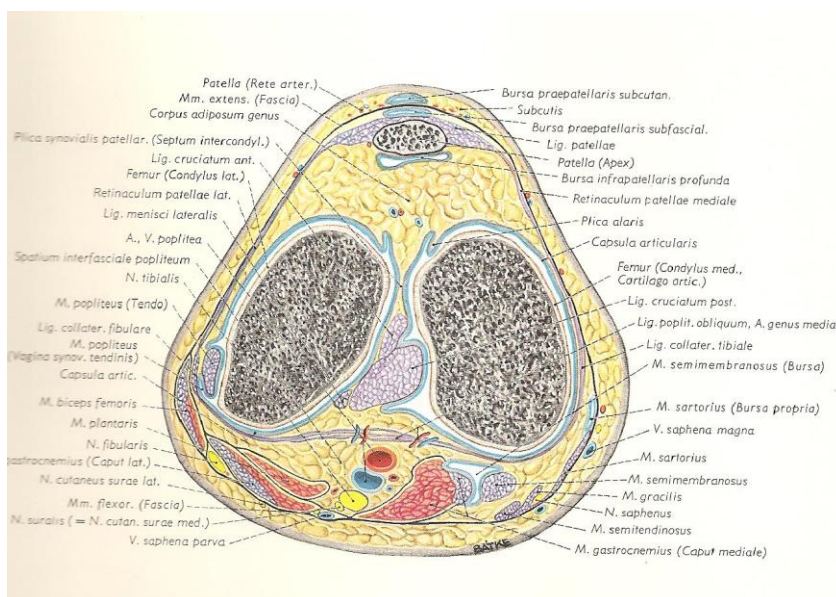


Figure 1 : coupe transversale de la partie moyenne de l'articulation du genou passant par les condyles fémoraux(10)

- **Branches collatérales**

- 2 branches **articulaires** supérieures latérale et médiale, 1 branche articulaire moyenne et 2 branches articulaires inférieures latérale et médiale.
- Artères **surales** (latérale et médiale) prenant leur origine au-dessous de l'artère moyenne articulaire qui vascularisent les gastrocnémiens.
- Artères **musculaires** pour le muscle poplité et ischio-jambier.

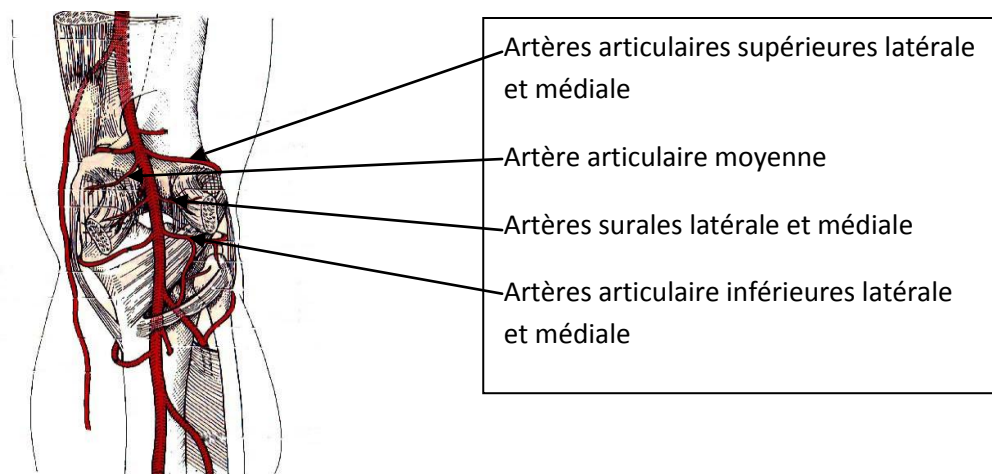


Figure 2 : Branches collatérales de l'AP (11)

- **Anastomoses**

- Réseau artériel **profond** : formé des rameaux des artères descendantes du genou (branche artère fémorale) ; articulaires supérieures et inférieures ; récurrentes tibiales antérieure, postérieure et fibulaire antérieure (branches artère tibiale antérieure) ; récurrente tibiale médiale (branche artère tibiale postérieure).
- Réseau artériel **superficiel** (patellaire) : cercle artériel à partir des artères articulaires supérieures et inférieures.
- Réseau artériel **musculaire**.

b. Veine poplitée accompagnant l'artère

- Elle est située sur son bord latéral et dans la même gaine.

c. Nœuds lymphatiques poplités

- Il y en a entre 4 et 6, ils se situent le long du trajet de l'AP au niveau de la naissance des artères articulaires et drainent la jambe.

d. Veine petite saphène

- Elle est située sur le fascia poplité et se jette dans la veine poplitée

e. Nerf tibial

- Il est situé en dehors de la veine poplitée dans également la même gaine que l'AP et la veine poplitée.
- Dans la fosse poplitée, il donne des branches collatérales : rameau artriculaire postérieur du genou, nerfs pour chaque chef du gastrocnémien, nerf supérieur du soléaire, nerf du plantaire, nerf du muscle poplité, nerf interosseux crural, nerf cutané sural médial.

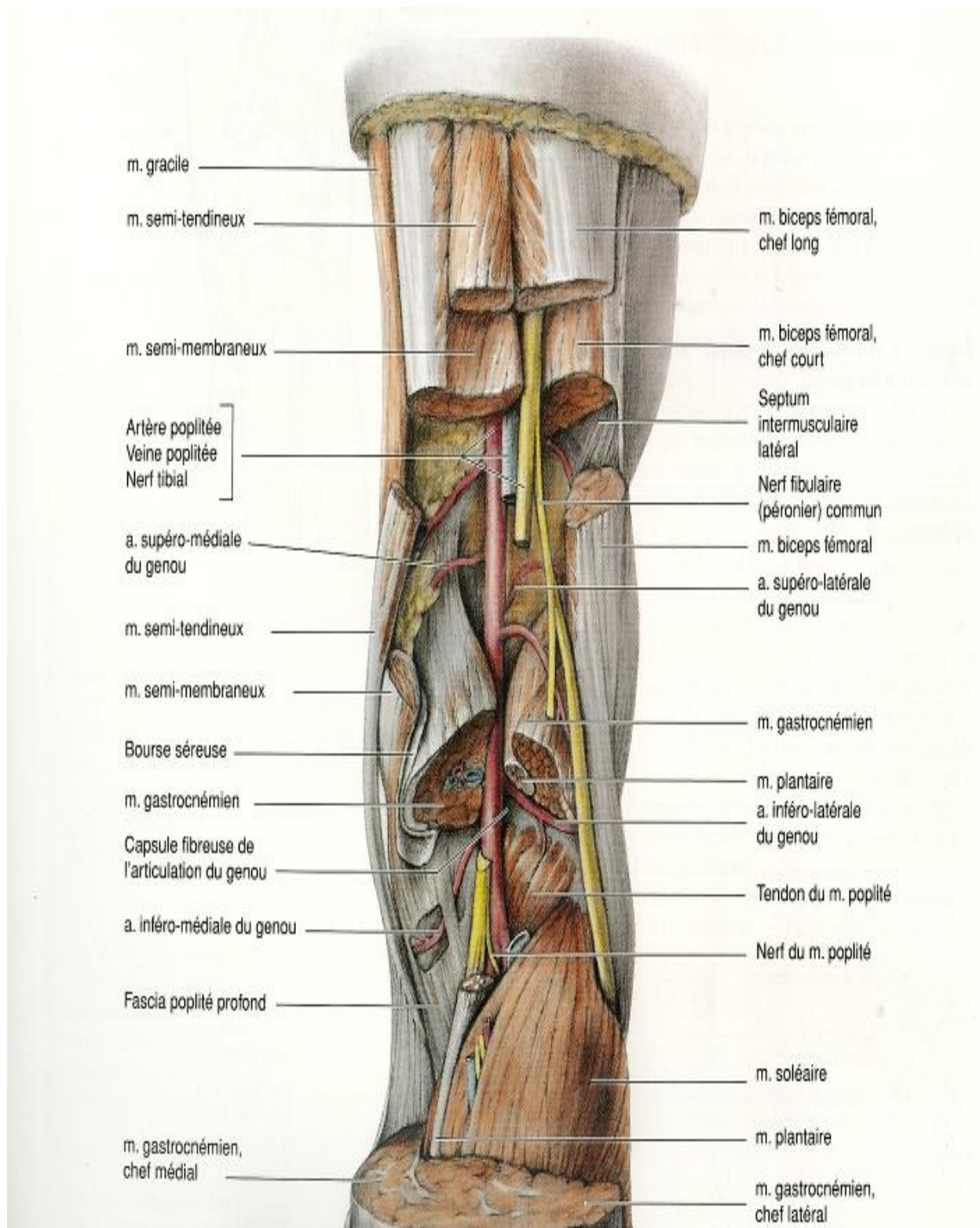


Figure 3 :

Vue postérieure de la fosse poplitée(10)

C. Rappels embryologiques

- Le développement embryonnaire de la fosse poplitée suggère qu'il y a une « compétition pour plus d'espace » (12) entre les structures neurovasculaires primitives et la migration des groupes musculaires.
- Le syndrome de l'artère poplitée piégée peut ainsi être la résultante d'un conflit lors de la formation de l'artère et de la migration du chef médial du jumeau.

1. Développement artériel

a. Stades embryologiques(13)

- Chronologiquement, on distingue :
 - **Stade 3-4 mm** : naissance des artères ombilicales.
 - **Stade 6 mm** (32 jours) : naissance de l'**artère axiale** à partir de la racine dorsale de l'artère ombilicale ; elle se termine au niveau du pied par le plexus digital
C'est la **1ère ébauche** du système artériel du membre inférieur.

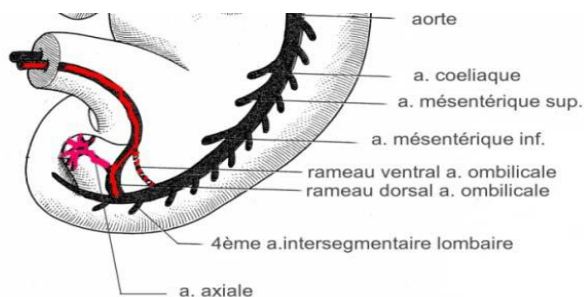
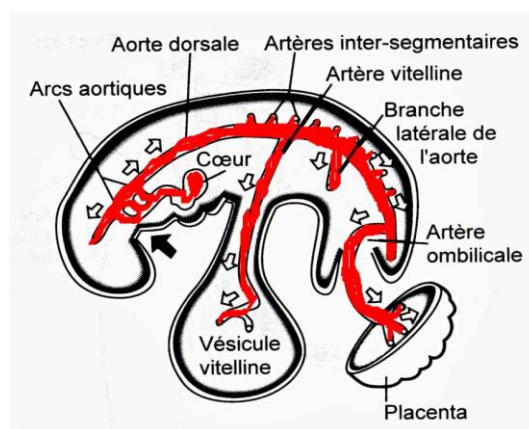


Figure 4 et 5 : stades 3-4 à 6 mm (13)

- **Stade 8.5 mm** (35 jours) : naissance de l'artère iliaque externe à partir de la racine ventrale de l'artère ombilicale. Elle se termine par le plexus fémoral et devient l'artère fémorale.

- **Stade 12 mm** (40 jours) : anastomose artère iliaque externe avec l'artère axiale (par rameau communicant supérieur).

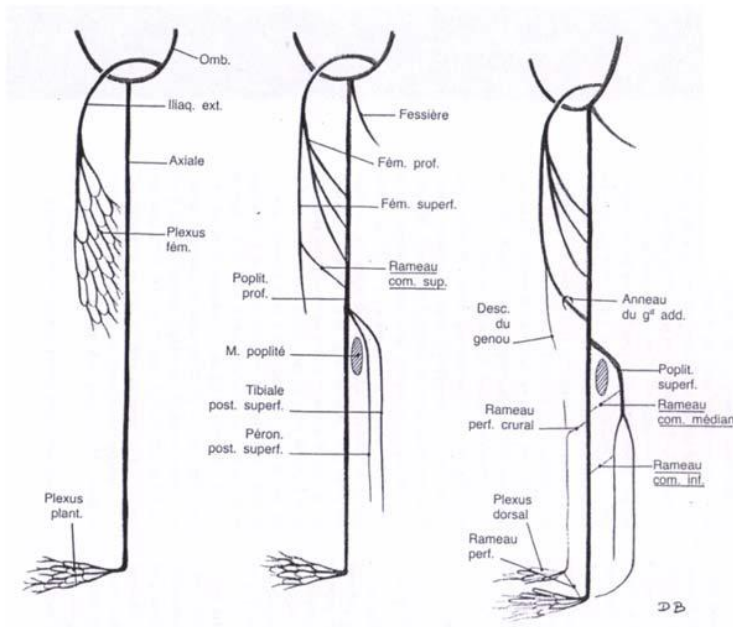


Figure 6 : stades 8.5 à 12 mm(13)

- **Stade 14 mm** (43 jours)

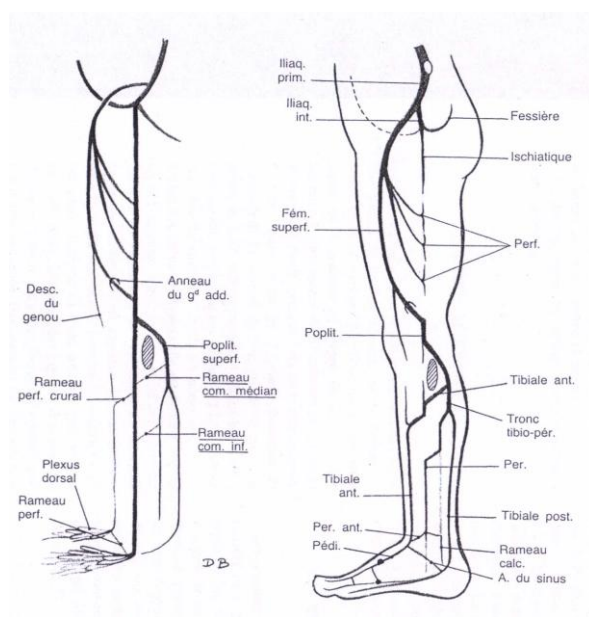


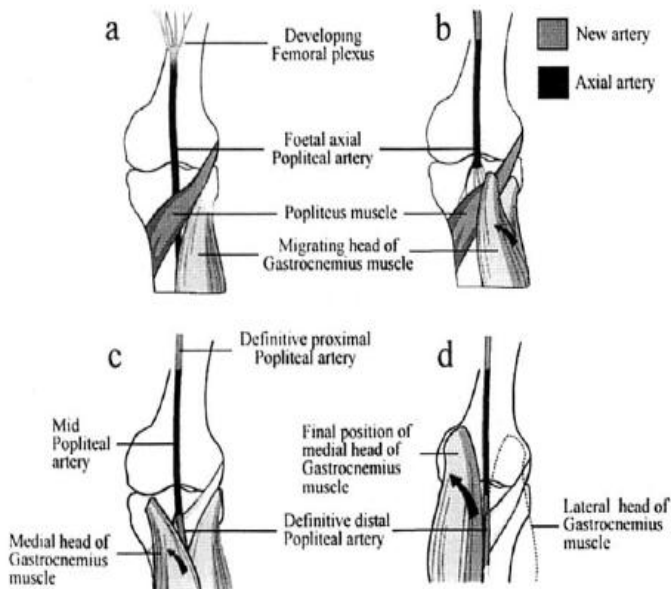
Figure 7 : stade 14 mm (13,14)

Naissance de l'artère profonde de la cuisse à partir du plexus fémoral.

Disparition en partie de l'artère axiale.

Les artères tibiales postérieures superficielles et fibulaires superficielles naissent au niveau de la jambe.

- Plus tard dans la vie fœtale **entre 16 et 22 SA**, on observe la formation définitive de l'AP et la migration du chef médial du gastrocnémien (cf. figure)
Les pièges anatomiques de type I ou II résultent d'un conflit entre les 2 évènements.



L'artère poplitée axiale passe sous le muscle poplité (a) puis elle disparaît (b)

La nouvelle AP passe au-dessus du muscle poplité (c)

Le chef médial du gastrocnémien prend sa position finale (d)

Figure 8 : entre 16 et 22 SA, formation de l'AP définitive et migration musculaire (14,15)

b. Division en portions

- L'artère poplitée peut être divisée en **3 portions** embryologiques (13,16) :
 - La portion du **1/3 proximal** dérive du rameau communiquant supérieur,
 - La portion **moyenne** qui provient de l'artère axiale,
 - La portion du **1/3 distal** provient de la fusion de la partie initiale de l'artère tibiale antérieure superficielle et fibulaire superficielle.
Normalement, le 1/3 distal de l'artère poplitée se forme une fois que le chef médial du gastrocnémien a migré pour occuper une position médiale.

2. Migration des loges musculaires

- La migration du chef médial se fait normalement **avant** la formation du 1/3 distal de l'artère poplitée.

3. La pathologie est donc la conséquence :

- Soit d'une formation prématurée de l'artère poplitée,
- Soit d'un retard de migration des loges musculaires

D. Syndrome de l'artère poplitée piégée

1. Définition

- Il s'agit d'une compression **intermittente et répétitive** de l'artère poplitée entraînant une insuffisance artérielle à l'effort.
- Il est le résultat d'une anomalie du développement et de la synchronisation dans la formation de l'artère poplitée et des structures musculaires (jumeaux) créant ainsi les conditions anatomiques à l'origine du piège.
- Le piège peut donc être **anatomique** :
 - Anomalie du trajet de l'artère poplitée ;
 - Anomalies musculaires : arcade du soléaire, plantaire grêle fibreux, insertion haute du jumeau interne, dédoublement tendon, tendon accessoire, expansion du grand adducteur
 - Arcades fibreuses
- **Et/ou fonctionnel** par hypertrophie du jumeau créant une déviation latérale de l'artère lors de la flexion plantaire.
- Il touche préférentiellement les hommes, jeunes, sportifs sans FDRCV et est volontiers bilatéral.

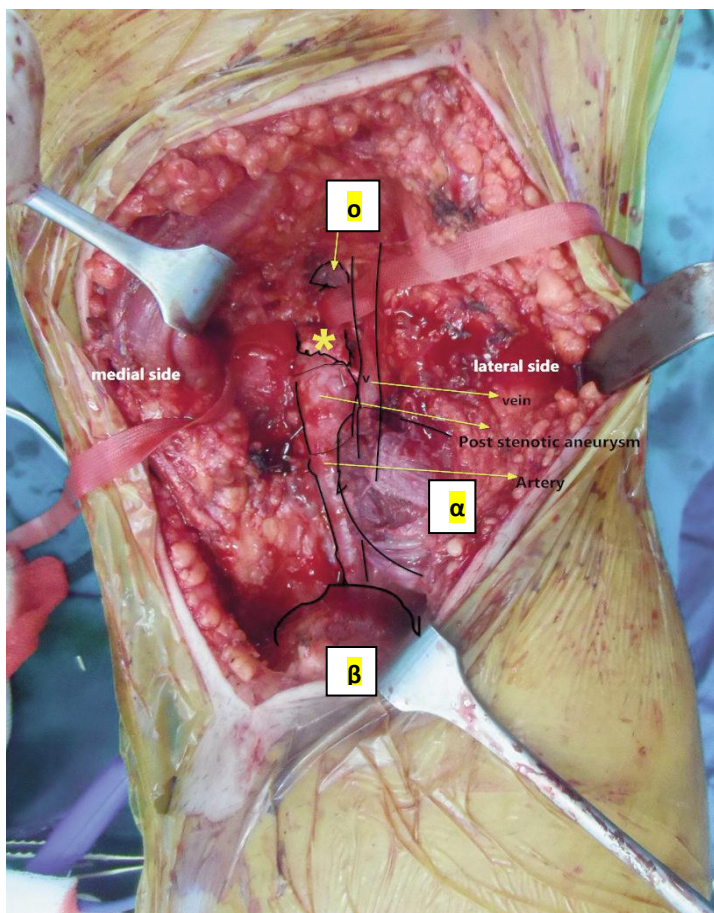


Figure 9 : photographie d'un piège anatomique de type III opéré chez un lutteur professionnel de 22 ans. O représente l'insertion anormale du jumeau interne, l'astérisque représente la bande fibreuse anormale qui se trouve sous l'insertion musculaire. Présence d'un anévrisme post-sténotique. α représente le chef latéral du jumeau et β représente le chef médial isolé et rétracté.(12)

2. Symptomatologie

- Claudication à l'effort (boiterie, douleur) du fait d'une compression de l'AP par les muscles et tendons voisins lors de la contraction.
- Ischémie aigue si lésions vasculaires associées (anévrisme, sténose, occlusion) secondaires aux microtraumatismes répétés (le diagnostic est fait dans 10 % des cas à ce stade)

3. Diagnostics différentiels(3)

- Compression extrinsèque par un ostéochondrome ou autre lésion osseuse.
- Kyste adventiciel.

- Dysplasie fibromusculaire, aussi appelée fibrodysplasie artérielle ; c'est une anomalie de la paroi de certaines artères qui peut entraîner des sténoses localisées, des anévrismes ou une dissection de la paroi.
- Takayasu.
- Maladies artérielles périphériques occlusives.
- Maladie de Buerger=thromboangéite oblitérante
 - Touche plutôt le sujet jeune fumeur ;
 - Responsable de lésions artérielles distales et veineuses superficielles pouvant affecter les 4 membres.
 - Il existe des critères cliniques permettant un diagnostic de maladie de Buerger, ce sont les critères de Shionoya (9) =
 - Tabagisme
 - Age inférieur à 50 ans
 - Occlusions artérielles infra poplitées
 - Phlébites
 - Absence de FDRCV autre que le tabagisme
- Confusion du syndrome douloureux également possible avec une tendinite, une périostite, une fracture de fatigue, un syndrome des loges, une hernie discale lombaire, un piège neurologique.(12)

4. Classifications

a. Classification de LOVE and WHELAN ou de DELANAY et GONZALES (6) : 4 types anatomiques

- **Type I** : le tendon du jumeau interne naît normalement de la face postérieure du condyle interne fémoral et l'AP décrit une courbe à convexité interne en passant en dedans puis en avant de lui.
- **Type II** : le tendon naît plus en dehors que la normale, de la surface poplitée du fémur et l'artère passe en dedans et en avant de lui mais son trajet est plus vertical et ne décrit pas une courbe exagérée.
- **Type III** : un chef accessoire du tendon du jumeau interne tendineux ou musculaire et de largeur variable naît du fémur plus en dehors du tendon principal qui est position normale ; l'AP est comprimée derrière le chef accessoire.
- **Type IV** : l'AP est comprimée soit en passant sous le muscle poplité qui est alors plus haut que la normale, soit par un ligament fibreux ayant la même position et le même trajet que lui. L'artère peut ou non passer en dedans du tendon du jumeau interne.

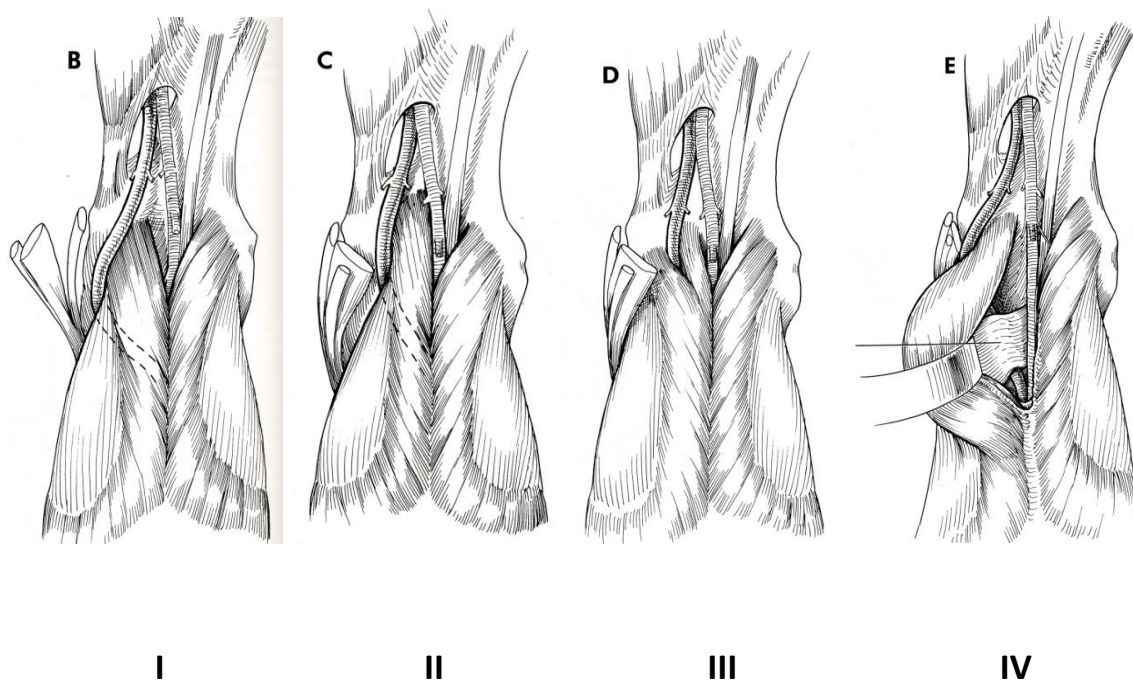


Figure 10 : classification de Love and Whelan(11)

b. Classification de RICH and HUGHES : 5 types anatomiques (piège veineux en plus)

- **Type I** : déviation médiale de l'AP par rapport au chef médial du gastrocnémien
 - **Type II** : insertion latérale du chef médial du gastrocnémien
- Ces deux premiers types ont pour origine embryologique une formation prématurée de l'artère poplitée et/ou d'une migration retardée du chef médial du gastrocnémien.
- **Type III** : chef accessoire du gastrocnémien
 - **Type IV** : l'artère poplitée passe sous le muscle poplité ou une bande fibreuse au même endroit.
 - **Type V** : ni I, ni IV + piège veineux
 - **Type VI** : autres variantes
 - **Type F** : fonctionnel (hypertrophie musculaire)

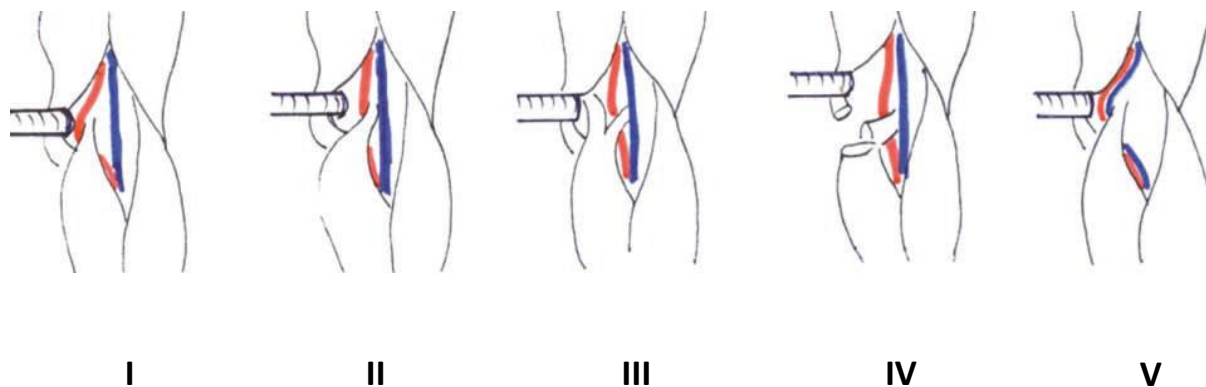


Figure 11 : classification de Rich and Hughes(2)

Il existe également d'autres classifications :

c. Classification d'INSUA et al 1970 (17)

4 types d'anomalies

- Type 1 : détour artériel en dedans et en avant de la partie haute du muscle.
- Type 1a : insertion du gastrocnémien médial plus haute et plus latérale que la normale.
- Type 2 : faisceau musculaire aberrant du gastrocnémien qui s'insère sur le condyle latéral et qui descend en bas et en dedans en croisant l'artère ou muscle plantaire se confondant avec le gastrocnémien.
- Type 2a : type 2 où il ya fusion de fibres musculaires avec le triceps entre les gastrocnémiens.

d. Autres classifications

- Classification d'Heidelberg (18) qui compte 3 types :
 - I : déviation de l'AP
 - II : insertion musculaire anormale
 - III : I+II

5. Examen clinique

- Au repos, il est normal.
- On peut rechercher la disparition ou la diminution du pouls pédieux en flexion plantaire active et dorsiflexion passive du pied.
- Cependant, il présente une mauvaise sensibilité et n'est donc pas suffisant au diagnostic.(19)

6. Examens paracliniques

Ce sont le doppler artériel des MI, le scanner et angioscanner, l'IRM et angioIRM ; ces examens se pratiquent **en dynamique** pour démasquer un piège, en l'occurrence en flexion plantaire active du pied et dorsiflexion passive du pied pour l'AP.

a. Echo-doppler artériel des MI

- C'est un examen simple, non invasif, peu couteux mais opérateur dépendant.
- Il est l'examen de 1^{ère} ligne si on suspecte un piège artériel poplité à condition d'être sensibilisé c'est-à-dire d'être réalisé en dynamique.
- Il ne visualise pas les lésions musculaires.
- Il retrouve des anomalies du flux poplité au repos mais surtout au cours des manœuvres dynamiques qui sont la flexion plantaire active et contrariée.
- Il peut aussi montrer des complications du SAPP : sténose poplitée, anévrysme poplité, thrombose, lésions associées des artères de la jambe.

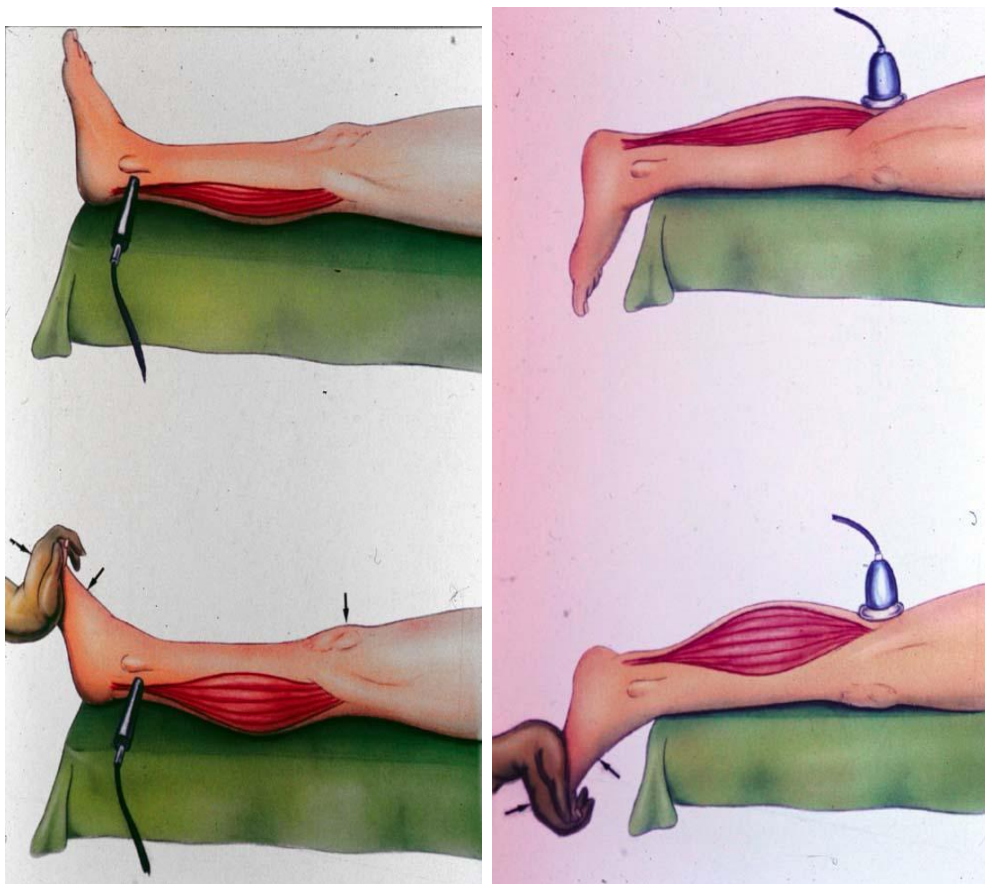


Figure 12 : doppler artériel des MI avec les manœuvres dynamiques(15)

b. Angiographie

- **C'était** l'examen classique d'investigation, une compression de l'AP après flexion plantaire active suspectant fortement un SAPP.
- Elle peut aussi montrer une déviation latérale de l'artère et/ou des signes de complications (anévrismes, occlusions).
- Elle évalue également le lit d'aval si embolisation mais ne fait pas la différence entre piège ou athérosclérose chez les patients présentant une occlusion.

c. Scanner/angioscanner

Il peut montrer des signes de compression artérielle.

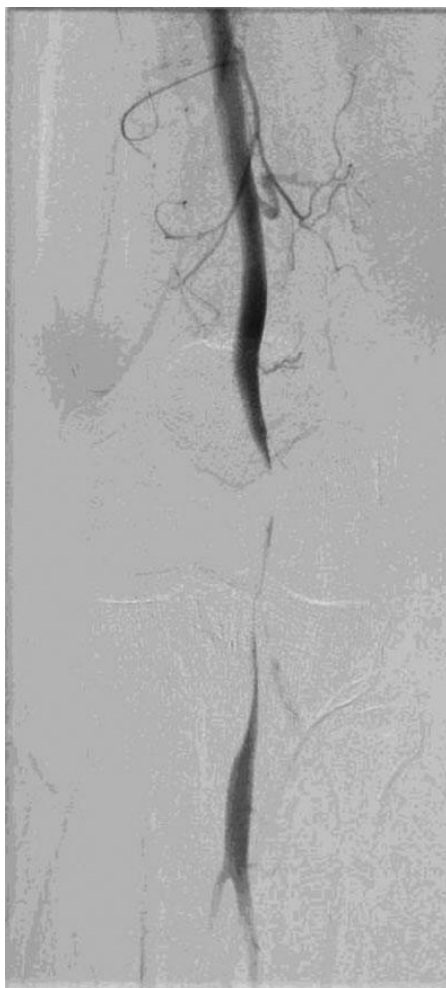

Figure 13 : exemple d'angioTDM du MIG montrant une compression de l'artère poplitée à la flexion active plantaire chez un homme de 47 ans (20)

d. IRM / angioIRM+++

- C'est l'examen de référence actuellement
- Il permet à la fois l'exploration des axes artériels et veineux mais aussi les relations de l'artère avec les structures musculo-tendineuses adjacentes et désigne souvent l'agent causal.
- Il affirme le SAPP en réalisant une angioIRM en coupe sagittale sensibilisé par des épreuves dynamiques de tension des muscles jumeaux.

Il montre alors une interruption du flux poplité plus ou moins complète.

- Des séquences T1, T2 et TOF permettent l'analyse des structures vasculaires et anatomiques au repos et lors de manœuvres dynamiques.

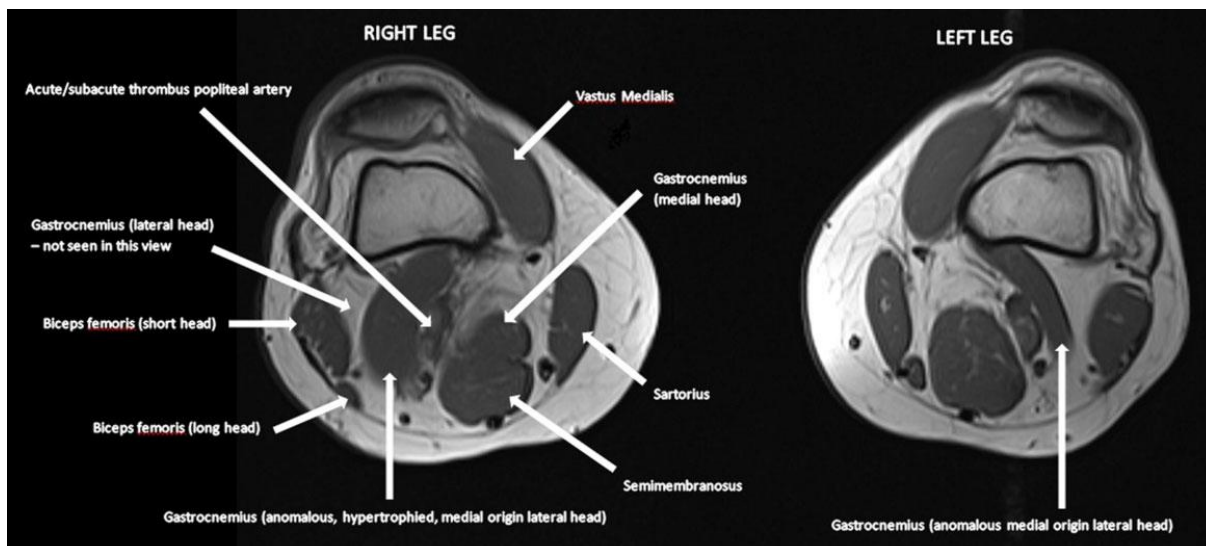


Figure 14 : exemple d'image IRM avec piège bilatéral par hypertrophie d'un faisceau aberrant du chef latéral dont l'insertion est plus médiale que la normale au niveau de la tête médiale du condyle fémoral (20) chez un homme de 47 ans présentant une ischémie aigue du MID (anévrisme poplité thrombosé).

7. Traitement : chirurgical

- L'intervention consiste en une libération de l'artère de la contrainte musculaire avec la section des éléments bridant l'artère dans son trajet normal. Dans la majorité des cas, la section du chef médial du jumeau libère l'artère.
- Il est nécessaire d'explorer l'artère sur tout son trajet dans le creux poplité pour être sûr d'une totale libération.
- Une intervention vasculaire complémentaire est également nécessaire si il y a des lésions fixes de l'artère poplitée (sténose ou anévrysmes post-sténotique). Le plus souvent, il est effectué une greffe veineuse fémoro-poplitée par greffon veineux saphène autologue.
- Parfois, on pratique une thrombolyse des axes de jambes en cas de thrombose d'un anévrysmes poplité avec extension dans les axes de la jambe suivie d'une revascularisation fémoro-poplitée utilisant aussi la greffe veineuse saphène autologue.
- La voie d'abord est postérieure la plupart du temps car c'est elle qui expose le mieux la fosse poplitée.
On pourra préférer un abord latéral si on envisage de réaliser un pontage en plus.

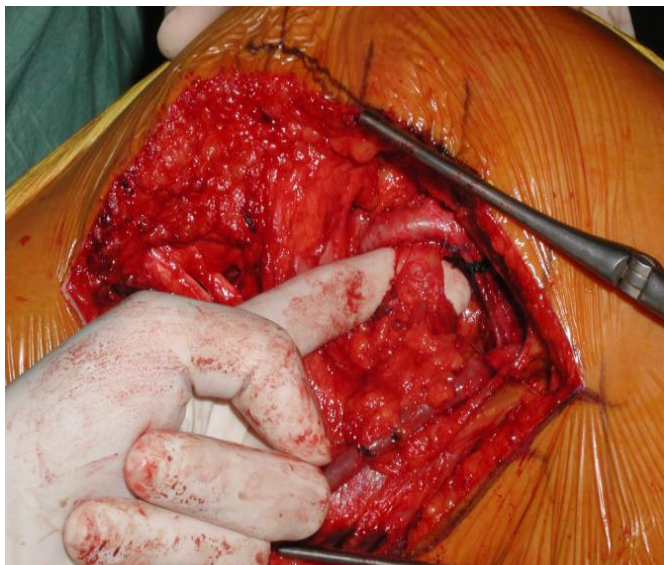


Figure 15 : photographie per opératoire(15)

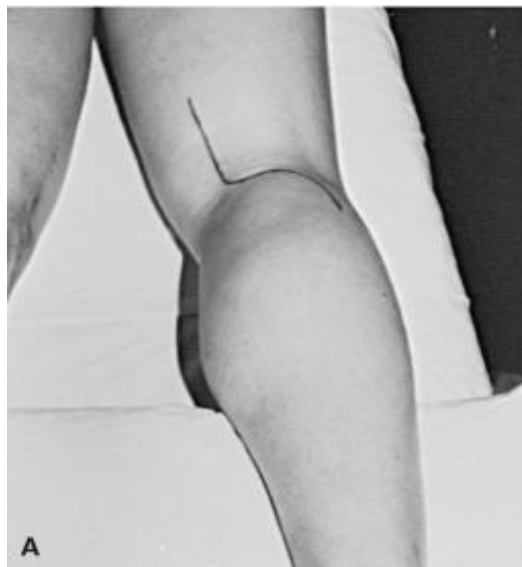

Figure 16 : voie d'abord postérieure(15)

III. MATERIEL ET METHODE

A. Bibliographie

La recherche s'est faite essentiellement sur le site de l'**ENT** de l'université qui permet d'avoir accès à divers documents, accès aux bases de données (Pubmed) et ScienceDirect, sur des moteurs de recherche Cismef, Google et Google Scholar. Les **mots clés** utilisés ont été : artère poplitée, piège poplité, popliteal artery entrapment syndrome, anatomie fosse poplitée, embryologie artérielle.

Toutes les références bibliographiques ont été répertoriées à l'aide du logiciel **Zotero** permettant la mise en forme au format Vancouver et qui génère la bibliographie de façon automatique.

B. Comment le matériel de travail a-t-il été sélectionné ?

- Les patients opérés au CHU de Pellegrin à Bordeaux **de 1998 à 2013** et répondant aux critères cliniques et radiologiques du syndrome de l'AP piégée ont été sélectionnés.
- Pour rappel, les critères sont les suivants :
 - **Cliniquement**, il existe une claudication à l'effort (ou dans certaines positions) recherchées par la flexion plantaire active contrariée (genou en hyper extension) ou dorsiflexion passive lors de l'examen clinique voire des signes d'ischémie aigue si complication. Pour chaque MI ischémique, nous avons utilisé la classification de Rutherford basée sur les symptômes cliniques au moment de la chirurgie (détaillée ultérieurement).
 - **Radiologiquement**, on note une diminution ou une interruption du flux poplité lors de manœuvres dynamiques et ce à l'échographie doppler artériel des MI dans un 1^{er} temps complété ensuite par la tomодensitométrie et/ou l'IRM (qui a l'avantage de mieux analyser les raisons possibles du piège).

C. Intervention et /ou observation

- Une liste de patients a d'abord été récupérée grâce au service de santé publique qui a rentré le mot clé « **sténose artère** » dans le programme **PMSI** du CHU ; pour chaque patient, il était mentionné le diagnostic principal, les

diagnostics secondaires ainsi que les dates des différentes hospitalisations et les services.

La durée d'hospitalisation a pu être ainsi calculée pour chaque intervention.

- N'ont été retenus que les dossiers où ressortait le diagnostic « syndrome de l'artère poplitée piégée » ou bien « sténose artère poplitée ». Les autres ont été exclus car ne répondaient pas à ces critères (beaucoup de diagnostics d'AOMI).
- Est ensuite venue la consultation des dossiers papiers des patients aux archives de Xavier Arnozan qui a affiné encore la population étudiée : 14 cas ont finalement été retenus, le reste des dossiers consultés ne correspondaient pas à des patients atteints de SAPP.
- Le recueil des données s'est effectué en **2 temps** :
 - D'une part, par rapport aux **dossiers papiers** : ces derniers apportent les caractéristiques générales des patients ainsi que l'histoire de la maladie (apparition des symptômes, délai diagnostique, examens complémentaires) et les antécédents et le compte rendu opératoire. A noter que certains patients ont été opérés des 2 cotés, d'autres ont un syndrome des loges associés, de plus du fait de la rareté du syndrome il semble y avoir un retard de prise en charge. Tout cela sera recherché et précisé par la suite.
 - D'autre part, par **entretiens téléphoniques** (numéros de téléphone récupérés dans les dossiers) ; avant l'entretien, un questionnaire a été réalisé (annexe 2).

En effet, l'interrogatoire direct des patients permettait de compléter les données issues des dossiers médicaux mais aussi et surtout d'évaluer un peu mieux le ressenti, le résultat fonctionnel et la reprise sportive des patients, l'étude des dossiers seuls donnant des informations plus objectives.

19 questions ont été posées réparties en 3 grandes parties : 12 questions concernant le patient, 4 questions concernant la démarche diagnostique et 4 autres questions concernant la période postopératoire.

Les entretiens ont duré en moyenne entre 15 et 25 minutes dans la majorité des cas.

Les difficultés rencontrées ont été :

-Non réponse au questionnaire : 2 patients (patients n°11 et 14) n'ont pas répondu : un est demeuré introuvable (un message a été laissé sur son compte Facebook mais sans succès, les numéros de téléphone et adresses personnelles et professionnelles n'étaient plus d'actualité), le second a refusé (plusieurs

messages laissés sur son téléphone vocaux et SMS ; de plus, nous avons eu son épouse au téléphone directement qui a donc transmis la demande à son époux).

-Certains patients ont été difficiles à joindre car les coordonnées n'étaient plus les bonnes et qu'ils ne figuraient pas sur l'annuaire ; la plupart a été retrouvé grâce à leur médecin traitant qui a transmis les nouvelles coordonnées.

-Certains patients ayant été opérés il y a plusieurs années ne sont pas souvenus de tous les détails.

Dans l'ensemble, les patients ont été assez coopératifs et ont répondu de manière cordiale et intéressée. D'ailleurs tous les répondants sauf 1 sont intéressés pour recevoir ce travail.

- Des fiches (annexe 2) pour chaque patient ont été réalisées comportant les données pertinentes des dossiers complétées des données du questionnaire (pour ceux qui ont répondu).

D. Comment a-t-on évalué : critères d'évaluation

Après lecture des dossiers et interrogatoires téléphoniques des patients, nous avons pu proposer une grille d'évaluation.

1. Caractéristiques des patients :

- Nombre de patients et nombre de membres atteints.
- Age moyen lors de la 1ère chirurgie pour chaque membre si atteinte des 2 membres.
- Sexe.
- Côté affecté : droit, gauche, bilatéral.
- Poids, taille, IMC.
- Antécédents personnels et familiaux notables (surtout concernant la sphère cardio-vasculaire)
Existence d'un syndrome des loges antérieur, simultané ou récent.
Existence d'autres pathologies liées à la pratique sportive.
- Facteurs de risque cardio-vasculaire :
 - Age : 50 ans ou plus pour les hommes, 60 ans ou plus pour les femmes.
 - Antécédents familiaux de maladies cardiovasculaires précoces.
 - Tabagisme actif actuel ou sevré : préciser âge de début, nombre de PA, sevré depuis quand.

- HTA
- Dyslipidémie
- Éventuels traitements au long cours.
- Mode de vie :
 - Professions exercées,
 - Activités sportives avec leur fréquence et intensité : légère, moyenne, intense
 - Activités diverses entraînant un effort physique (par exemple, jardinage, bricolage, pêche, chasse,.....)

2. Mode de révélation de la pathologie, cheminement diagnostic

a. Découverte fortuite ou présence de symptômes évocateurs.

b. Les symptômes présentés.

- Douleur sous-gonale
- Crampe
- Simple gêne (peut être positionnelle à la position accroupie par exemple)
- Changement de coloration, froideur, troubles trophiques
- Les symptômes ont été évalués selon l'échelle de **Rutherford**=
 - Stade 0 : asymptomatique
 - Stade 1-3 : claudication intermittente (périmètre de marche et/ou durée d'effort après laquelle la claudication apparaît)
 - Stade 4 : douleur de repos
 - Stade 5 : ulcère de pied

c. La durée entre les premiers symptômes et la première consultation d'un professionnel de santé.

- Premier professionnel de santé consulté
 - Médical : généraliste, spécialiste (médecin du sport, chirurgien, radiologue, cardiologue,)
 - Ou éventuellement paramédical (par exemple kinésithérapeute, podologue, ...)

d. Le SAPP a-t-il été évoqué en 1^{er} ? Sinon, quels ont été les premiers diagnostics évoqués ?

- Cause musculo-tendineuse,

- Cause neurologique,
- Cause veineuse,
- Autres causes artérielles,
- Causes diverses.

e. **Qui a finalement évoqué et posé le diagnostic et dans quels délais par rapport aux premiers symptômes et à la première consultation d'un médecin ?**

f. **Données de l'examen clinique : abolition pouls lors de manœuvres dynamiques ?**

g. **Examens complémentaires pratiqués et leurs résultats**

- Examens de débrouillage non sensibilisés par les manœuvres dynamiques
- Echographie doppler artériel de MI
- Angiographie
- TDM et angioTDM
- IRM et angioIRM

h. **Existence de complications artérielles selon l'imagerie :**

- Artère intacte
- Sténose
- Occlusion
- Anévrisme/dilatation
- Embolisation distale

i. **Types de piège selon l'imagerie selon RICH and HUGHES** (type I-II-III-IV-V ou F)

3. La procédure chirurgicale

- Voie d'abord
- Confirmation du diagnostic et type de piège (classification) finalement retrouvé selon les comptes rendus opératoires

- Myotomie seule + /- procédure de revascularisation si complication
- Durée d'hospitalisation
- Existence de complications /difficultés per opératoires

4. La phase postopératoire

a. Durée de l'arrêt de travail

b. Durée arrêt sportif

c. Période J0-J30 post opératoire immédiate

- Données de la 1^{ère} consultation postopératoire
- Douleur de repos, à la mobilisation
 - Intensité de 0 à 10 selon l'EVA.
 - Prise d'antalgiques : durée, palier
- Complications infectieuses
- Hématomes

d. Période à moyen et long terme

- Données des consultations de suivi
- Doppler de suivi : normal ?
- Normalisation des symptômes oui/non, et après combien de temps
- Cicatrisation
 - Visible cutanée
 - Invisible au niveau de la zone opératoire : fibrose
- Reprise activité sportive de loisir ou en compétition.
 - Quand
 - A quelle intensité (niveau équivalent, inférieur ou supérieur)

IV. RESULTATS

A. Concernant les caractéristiques des patients :

1. Nombre de patients et nombre de membres opérés :

- **14 patients** ont été opérés sur la période concernée.
- **18 membres inférieurs** opérés dont un MI 2 fois (2^{ème} piège suite à la chirurgie du 1^{er} piège) donc **19 libérations** en tout : le patient n°5 a en effet été opéré à droite, à gauche, puis encore à gauche du fait d'une complication cicatricielle du site opératoire ayant provoqué un 2^{ème} piège gauche.

2. Age lors de la 1^{ère} chirurgie pour chaque membre si atteinte des 2 membres (tableau 1 en annexe)

- De **18 à 49** ans, moyenne de **29.4** ans (calcul basé sur les âges de chaque intervention pour chaque MI soit pour 18 MI), médiane de **29** ans.

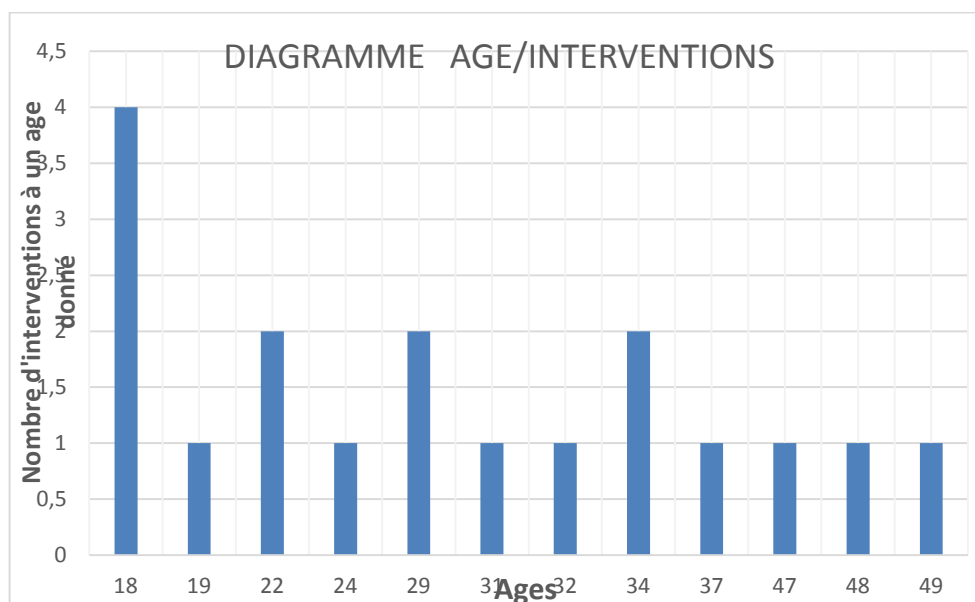


Figure 17 : âges des patients opérés

3. Sexe

- 13 hommes, 1 femme.
- Ce qui donne en pourcentage : **93 % d'hommes, 7% de femmes.**

4. Côté affecté : droit, gauche, bilatéral.

- 9 MIG, 9 MID, 5 patients opérés bilatéralement mais le syndrome est bilatéral à l'imagerie chez 13 patients, unilatéral chez 1 patient (patient 11).
- Le syndrome est bilatéral dans 13 cas sur 14 soit **92.9%**.
- La chirurgie est bilatérale dans 5 cas sur 14 soit **35.7%** ; de plus, **38.5%** (5 cas sur 13) des patients chez qui le syndrome est bilatéral sont également opérés des 2 côtés.
- Concernant la latéralité, les 2 côtés droits et gauches sont représentés de façon égale. (9 et 9)

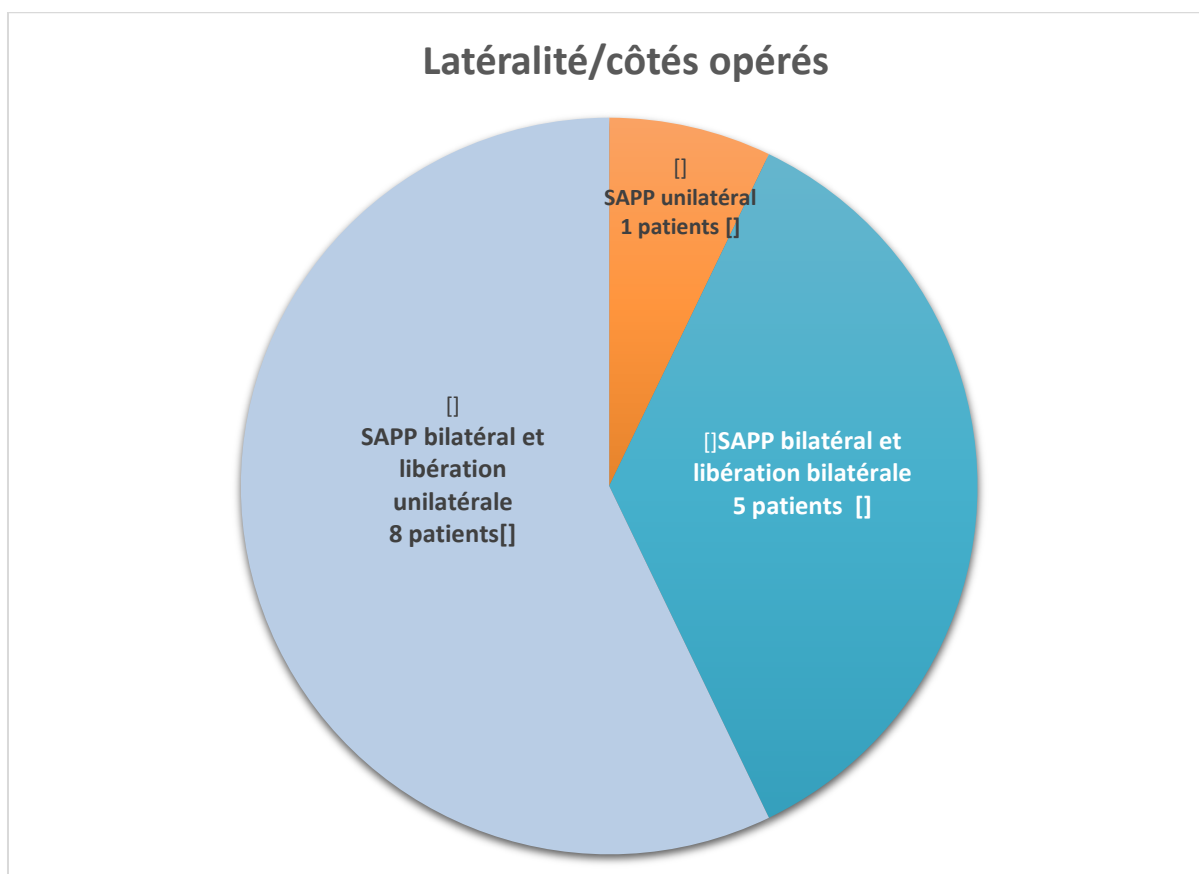


Figure 18 : proportion de SAPP unilatéral/bilatéral opérés d'un côté/bilatéral opéré des 2 cotés.

5. Poids, taille, IMC.

Tableau 1 : poids, taille et IMC pour chaque patient

Patients	Poids (kg)	Taille(m)	IMC (P/T ²)
1	83	1.72	28(rugby)
2	65	1.70	22.5
3	79	1.82	23.8
4	53	1.62	20.2
5	77	1.70	26.6 (rugby)
6	74	1.81	22.6
7	72	1.75	23.5
8	100	1.85	29.2 (rugby)
9	67	1.63	25.2 (sédentaire mais manutention++)
10	72	1.82	21.7
11	?	?	?
12	100	1.84	29.5 (tennis, course à pied)
13	76	1.79	23.7
14	?	?	?

- L'IMC moyen est de **24.7** donc dans la normale (entre 20 et 25).

6. Antécédents personnels et familiaux notables

a. Antécédents liés à la pratique sportive

- Antécédents ostéo-articulaires
 - Chirurgie des ligaments croisés genou chez le patient n°1.
 - Méniscopepathie du genou chez le patient n°8 et fissure chez le patient n°6.
 - Lombalgies chroniques chez le patient n°8(canal lombaire étroit compliqué d'une souffrance radiculaire) ; le patient n°5 a également un problème de

hernie lombaire découverte après les interventions (mais qui pourrait participer cependant aux symptômes qu'il présente encore actuellement)

- **Soit 4 patients** avec des antécédents ostéo-articulaires.
- Existence d'un syndrome des loges antérieur, simultané ou récent.
 - **3 patients** ont été opérés également d'un syndrome des loges ; parmi ces 3 patients, 2 (patient n°1 et n°6) ont été opérés juste avant la libération de leur AP, libération réalisée justement parce que la douleur persistait après l'aponévrotomie et 1 a été opéré 5 ans auparavant (patient n°12 : ce dernier a eu à la suite de cette aponévrotomie une douleur persistante au niveau du mollet ainsi qu'une gêne positionnelle, douleur qui a motivé une consultation mais plus de 5 ans après)sachant que ce dernier a eu en même temps que son piège des pressions pathologiques compatibles avec un syndrome des loges mais qui finalement s'est avéré secondaire au piège(résolutif après libération du piège).
 - On peut également rajouter un patient (patient n°10) chez qui il n'y avait pas de syndrome des loges patent mais qui a malgré tout bénéficié d'une aponévrotomie simultanée à la libération du fait de masses musculaires paraissant à l'étroit lors de l'intervention de libération du piège poplité.

b. Antécédents concernant la sphère cardio-vasculaire et facteurs de risque cardio-vasculaires

- Antécédents personnels d'évènement cardio-vasculaire (hors SAPP et ses complications)
 - Le patient n°2 a présenté une thrombose de son pontage 8 ans après la libération (1998) de son piège poplité complétée de ce même pontage ; cette thrombose (2006) n'était pas liée au SAPP (puisque ce dernier était opéré) mais à une pathologie non connue à ce jour qui le prédisposerait aux thromboses artérielles ; il a d'ailleurs participé à une étude multicentrique sur la pathogénie des artériopathies du jeune dans le service du Pr CONSTANT à l'hôpital Saint André de Bordeaux. Il n'avait été retrouvé chez lui qu'une hyperLDLémie.

- Le patient n°11 présente en plus du piège poplité une AOMI diffuse modéré plus marquée au niveau de l'aorte abdominale et a bénéficié d'une angioplastie endoluminale iliaque commune droite et pose de stent.
- Au total, **2 patients sur 14** présentent une artériopathie oblitérante associée. La majorité est indemne.

- Facteurs de risque cardio-vasculaires

- Pour mémoire, les facteurs de risque cardiovasculaire ou FDRCV (10) sont :
 - ✓ Age : > 50 ans chez l'homme; 60 ans chez la femme.
 - ✓ ATCD familiaux d'accident cardiovasculaire précoce:
 - Infarctus du myocarde ou mort subite, avant l'âge de 55 ans chez le père ou chez un parent du 1^{er} degré de sexe masculin;
 - Infarctus du myocarde ou mort subite, avant l'âge de 65 ans chez la mère ou chez un parent du 1^{er} degré de sexe féminin;
 - AVC précoce (< 45 ans).
 - ✓ Diabète (traité ou non traité)
 - ✓ LDL CT > 1,6 g/l.
HDL CT < 0,4 g/l.
 - ✓ Tabagisme (actuel ou arrêté depuis moins de 3 ans).

Tableau 2 : facteurs de risques cardio-vasculaires chez les patients

P A T I E N T S	A G E	T A B A C	H T A	C H O L E S T E R O L	D I A B E T E	A T C D FAMILIAUX	N O M B R E de FDRCV	R E M A R Q U E S
1	0	+ 1.5 PA	0	0	0	+	2	HTA depuis 1 an non comptée ici
2	0	0	0	+	0	+	2	A participé à une étude multicentrique concernant la pathogénie des artériopathies du jeune
3	0	0 (occasionnel)	+	+	0	+	3 voire 4 (49 ans au diagnostic)	

P A T I E N T S	A G E	T A B A C	H T A	C H O L E S T E R O L	D I A B E T E	A T C D FAMILIAUX	N O M B R E de FDRCV	R E M A R Q U E S
4	0	+ 12 PA	0	0	0	0	1	
5	0	0	0	0	0	0	0	
6	0	0	0	0	0	0	0	
7	0	+ Tabagisme très modéré (3 à 4 cigarettes par jour)	0	0	0	0	1	
8	0	0	0	0	0	+	1	Tabac : 5 PA, sevré depuis plus de 3 ans
9	0	+ (cigarillos) 19 PA environ non sevré à ce jour	0	0	0	Non connus	1	
10	0	0	0	0	0	0	0	
11	0	+ Sevré depuis 5 ans 60 PA	0	0	0	0	1	AOMI avec angioplastie et stent artère iliaque commune droite
12	0	+ 1.5 PA	0	0	0	0	1	
13	0	0	0	0	0	0	0	
14	0	0	0	0	0	0	0	

➤ Au total :

- ✓ 5 patients **sans FDRCV**
- ✓ 6 patients avec **1 FDRCV** (tabac chez les patients 4-7-9-11 et 12, antécédent familial chez le patient 8)
- ✓ 2 patients avec **2 FDRCV** (tabac et antécédent familial chez patient 1, cholestérol et ATCD familiaux chez patient 2)
- ✓ 1 patient (patient n°3) cumulant **3 (voire 4) FDRCV** (cholestérol, HTA, tabac, âge limite donc ne constituant pas encore stricto sensu un FDR)
- ✓ pas de patient avec 4 FDRCV

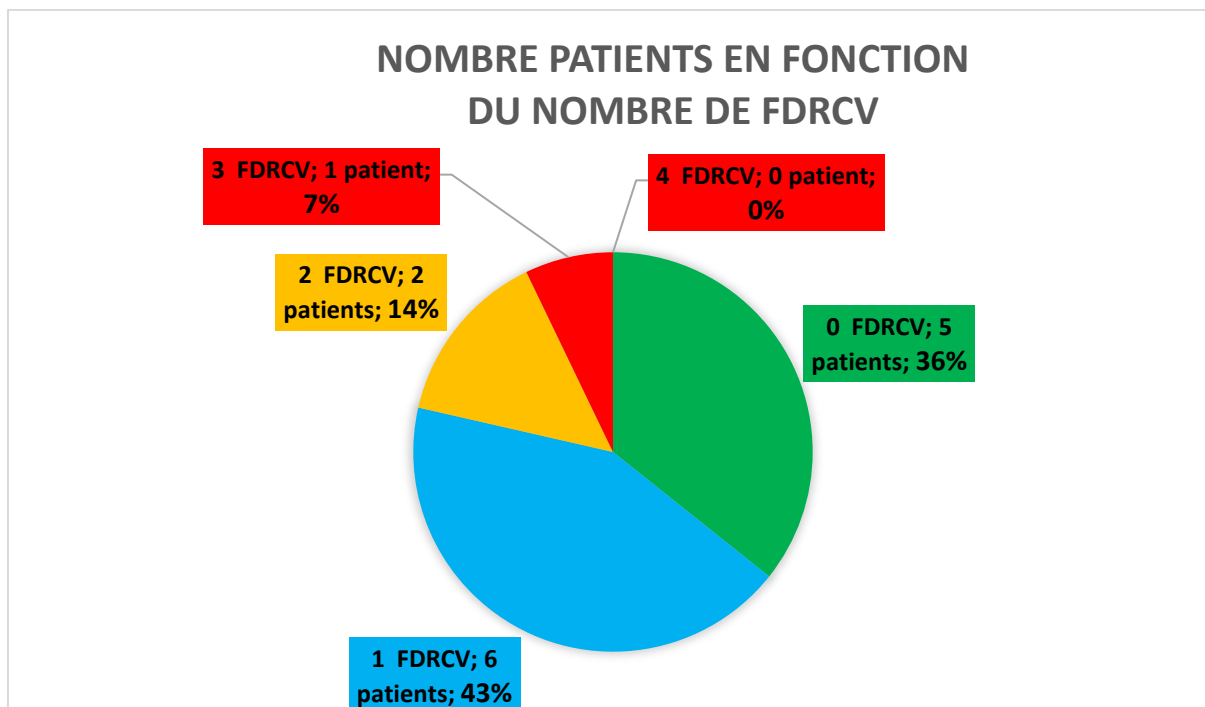


Figure 19 : proportion patients/nombre de FDRCV

c. Antécédents ni vasculaires ni liés au sport

En vrac, nous avons :

- recto-colite hémorragique chez le patient n°2,
- allergie pénicilline chez le patient n°3, allergie pénicilline et josacine chez le patient n°7,
- neurinome médiastinal chez la patiente n°4,
- kyste pilonidal, occlusion sur bride, allergie pénicilline, appendicectomie, fracture poignet droit chez le patient n°5,
- amygdalectomie chez le patient n°7,
- appendicectomie, extraction dents de sagesse chez le patient n°8,
- appendicectomie, dents de sagesse, HAVA chez le patient n°11,
- asthme d'effort, amygdalectomie, adénoïdectomie, dents de sagesse chez le patient n°13.
- Cancer testiculaire survenue après les interventions chez le patient n°5(traité par radiothérapie),
- Traitement par **hormone de croissance** chez le patient n°5 vers l'âge de 13 ans (un usage thérapeutique en cas de déficit n'entraîne pas en principe de prise de masse musculaire comme pour le dopage)

d. Traitements au long cours avant l'intervention :

- 9 patients sans aucun traitement.
- Patient n°2 sous Pentasa/Imurel/Solupred en cures(RCH), Crestor.
- Patient n°3 sous Kardégic 75, Crestor 10, Plavix.
- Patient n°9 sous Kardégic 160 (commencé lors de sa prise en charge)
- Patient n°11 sous Kardégic 75.
- Patient n°13 sous Ventoline à la demande.

7. Mode de vie

a. Professions exercées

Tableau 3 : professions des patients au moment de leur intervention

Patients	Profession(s)
1	Commercial produits phytosanitaires/actif dans entreprise familiale
2	Lycée hôtelier/Cuisinier
3	Responsable fabrication plasturgie : actif avec de la marche, de la station debout prolongée.
4	Responsable magasin piscines avec manutention, mise en rayon donc métier actif.
5	Technicien maintenance électrique.
6	Sans ; concours entrée armée
7	Lycéen.
8	Agent SNCF (conducteur)
9	Chauffeur routier : actif avec marche, manutentions,...
10	Technicien réseau télécom actif
11	Dépanneur d'alarmes
12	Cuisinier dans la fonction publique Station debout, piétinement prolongé
13	Lycéen (terminale)
14	Restaurateur

b. Activités sportives avec leur fréquence et intensité : légère(+), moyenne (++) , intense (+++)

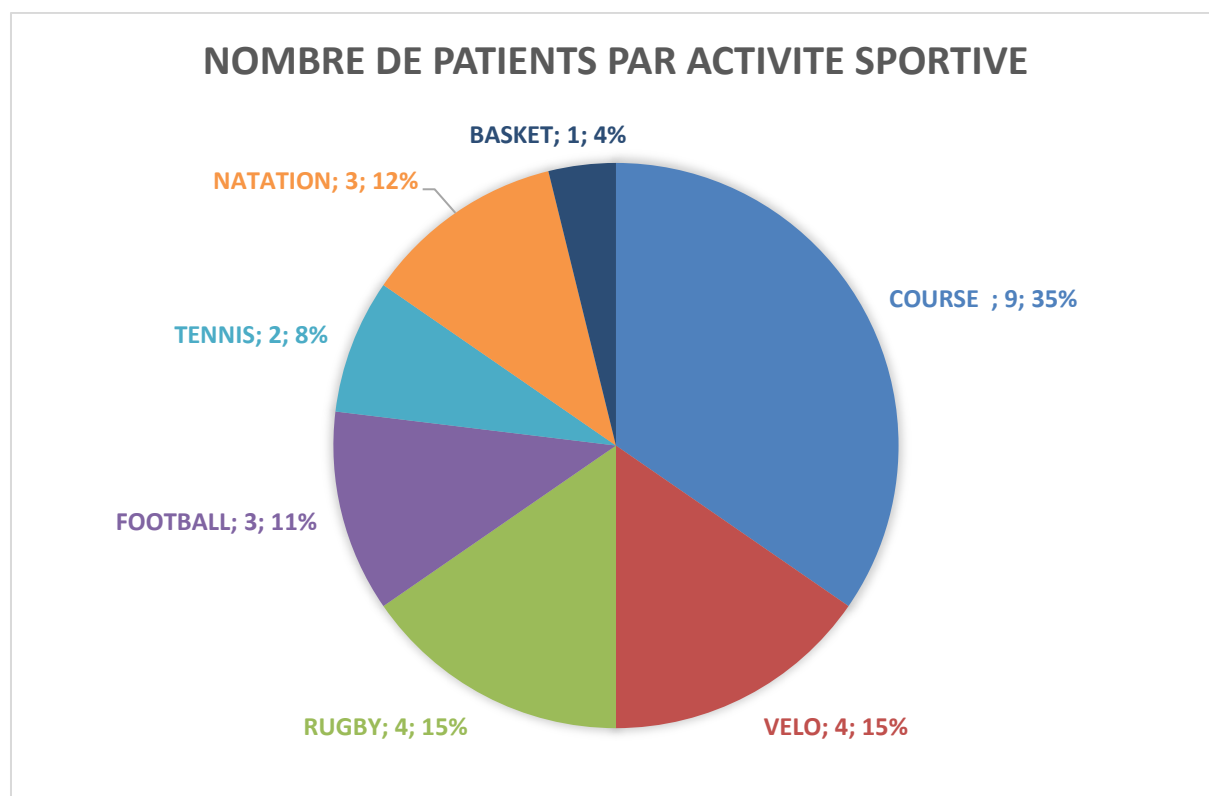


Figure 20 : sports pratiqués chez les patients et pourcentage

Tableau 4 : sports pratiqués chez les patients avec les détails concernant l'intensité, le niveau (+++ : intense ++ : modéré + : légère)

Sports	Course	Vélo	Rugby	Football	Natation	Tennis	Basket
Patients							
1	++ Loisir : 1 h (12 à 14 km) 1 à 2 fois par semaine Depuis l'âge de 12 ans		+++ Fédéral 3 ; Talonneur ; 2 entraînements par semaine ; 1 match tous les dimanches depuis l'âge de 16 ans				
2			++ 4 ^{ème} série ; ailier ; 2 entraînements et match chaque semaine depuis l'âge de 16 ans			+ Occasionnel 1 fois par mois de 14 à 17 ans	+ Loisir 1 match par mois
3	++ Depuis le lycée, semi-marathons, courses inter-régiment bon niveau	++ Reprise du vélo en 2008 avant les symptômes ; il est passé en quelques temps de 5-10 km à 50-60 km à chaque sortie de VTC (1 sortie par semaine)					
4	+ Marche et course à pied 2 fois par semaine 30 à 40 min soit 5 à 6 km						

Sports Patients	Course	Vélo	Rugby	Football	Natation	Tennis	Basket
5			++ Depuis l'âge de 16 ans, 2 entraînements et 1 match par semaine, 4 ^{ème} série, talonneur A ressenti ses premiers symptômes lors des échauffements.		+ Très modérée : 45 min à 1 heure 1 fois par mois.		
6	+++ Intensification avant les concours militaires : 3 voire 4 sorties par semaine de 45 min/10 km en fractionné				++ 3.5 km 3 fois par semaine		
7		++ 20-30 minutes 3 fois par semaine depuis l'enfance Allure modérée.		++ Depuis l'âge de 4 ans, 3 entraînements et 1 match par semaine, défenseur, niveau régional.			
8	+ 10 km soit 45-50 min 1 fois par semaine en complément du rugby		+++ Depuis 6 ou 7 ans Fédéral 2 4ème division 3 ^{ème} ligne 2 entraînements et 1 match chaque semaine				
9	pas d'activités sportives mais une profession physique						

Sports Patients	Course	Vélo	Rugby	Football	Natation	Tennis	Basket
10	+++ Depuis l'âge de 18 ans 1h 3 fois par semaine (10-12 km) sur route. A fait des semi-marathons en 1h30.	++ (a fait du triathlon) 1 fois tous les 15 jours, 1 sortie VTT de 2h30 environ			+ (Suite aux douleurs)		
11	++ marathons	+ Non précisé					
12	+ 40 minutes 1 fois par semaine soit 5 à 6 km Depuis 10 ans					+ 1 fois par semaine depuis 4 ans	
13				+++ Depuis l'enfance Intensification des entrainements suite passage à un haut niveau (championnats France)			
14	+ Non précisé			+ Non précisé			
Total	9	4	4	3	3	2	1

c. Activités diverses entraînant un effort physique (par exemple, jardinage, bricolage, pêche, chasse,.....)

- Patient 1 : golf surtout après la chirurgie
- Patient 2 : ras
- Patient 3 : travaux agricoles (d'extérieur en général) régulièrement tous les WE.
- Patient 4 : ras
- Patient 5 : ras
- Patient 6 : plongée sous-marine très occasionnelle.
- Patient 7 : ras
- Patient 8 : pelote basque
- Patient 9 : ras
- Patient 10 : ski en hiver
- Patient 11 ?

- Patient 12 : ras
- Patient 13 : ras
- Patient 14 ?

B. Concernant le mode de révélation de la pathologie, cheminement diagnostic

1. Découverte fortuite ou présence de symptômes évocateurs.

- Des symptômes douloureux ou de gêne sont présents chez tous les patients (un piège non symptomatique n'étant en principe pas opéré).
- Le patient 9 avait un SAPP bilatéral symptomatique à droite (avec une thrombose poplitée non revascularisée car il existait une bonne compensation) mais il a été opéré du côté gauche qui était asymptomatique à visée préventive (dans le but d'éviter une complication vasculaire comme celle de droite)

2. Les symptômes présentés :

Tableau 5 : symptômes présentés, mode de révélation et classement selon l'échelle de Rutherford

	Douleur Crampe	Gêne	Trouble trophique	Rutherford	Aigu/ chronique
1	Douleur d'effort du mollet gauche persistante suite à chirurgie syndrome des loges. Modérée , apparaissait dès la marche puis s'intensifiait au fur et à mesure que l'effort devenait plus importante lors des entraînements ou matchs de rugby(en quelques secondes) ; cédait après environ 20 minutes de match. Contracture du mollet le lendemain	-	-	1-3	Chronique
2	Douleur d'effort jambe gauche apparue en cours d'EPS au lycée à la course d'endurance avec paresthésies dans le pied ; 3 épisodes avant de consulter	-	-	1-3	Chronique

	Douleur-crampe	Gêne	Trouble trophique	Rutherford	Aigu/ chronique
3	<u>A posteriori</u> , le patient se souvient d'une claudication bilatérale apparue début 2009 dès 100 à 150 mètres de marche dans les mois qui ont suivi une reprise du vélo (VTC repris en novembre 2008 ; est passé rapidement de 5-10 km à 50-60 km hebdomadaire) En février 2009, ischémie aigue par thrombose jambe gauche nécessitant recanalisation avec stent (mis à ce moment sur le compte d'une AOMI)	Gêne selon la position avec parésie	Paresthésie+ pied gauche blanc, froid lors de l' épisode embolique .	4	Aigu embolique Par migration thrombus présent dans l'anévrisme.
4	-	- Gêne à droite (diagnostic de SAPP bilatéral fait en 1997 sur Cholet opérée à gauche) - dyspnée, malaise après course de 2.5 km (piège mis en cause par la patiente) Tout le long de l'effort, sédation à l'arrêt.	+ Sensation de froid et décoloration au niveau du 1 ^{er} rayon du pied droit ; examens normaux. Attribué finalement à un syndrome de Raynaud	1-3	Chronique
5	Douleur des 2 mollets à l'effort prédominant à droite survenant après 1 minute de course à l'échauffement du rugby et ayant tendance à s'estomper à chaud avec à la fin de l'effort des mollets contractés. La symptomatologie a commencé 1 à 2 ans avant le diagnostic, d'abord des déchirures à répétition puis les crampes.	Gêne à la position accroupie avec vertiges quand il se relève. Lourdeurs, impatiences	-	1-3	Chronique
6	Douleur d'effort jambe droite mixte (syndrome des loges+piège droit) : ne sentait plus sa jambe droite+gonflement Persistance douleur mollet droite après l'aponévrotomie de la loge antéro-externe droite.	+ gêne selon position lors des flexions du genou en particulier lors de la conduite.	-	1-3	Chronique

	Douleur-crampe	Gêne	Trouble trophique	Rutherford	Aigu/ chronique
7	Douleur des 2 mollets à l'effort (1 mois avant l'échographie et doppler dynamique) prédominante à droite apparaissant après 20 minutes d'effort soutenu essentiellement au football ; également lors de la montée rapide d'escaliers. Sédation de la douleur 10 minutes environ après l'arrêt de l'effort(le patient surélevait ses jambes).	Gêne à la position accroupie+ paresthésie dans les pieds.	-	1-3	Chronique
8	Douleur des 2 MI à l'effort : sensation de lourdeur/douleur durant quelques minutes et survenant à la fin de l'effort. Coexistence de SAPP bilatéral prédominant à gauche+ canal lombaire étroit avec atteinte neurogène radriculaire lombaire. Présentait depuis quelques années des déchirures à répétition de son mollet gauche	-	-	1-3	Chronique
9	-SAPP bilatéral -Douleur à type de crampes de survenue aigue au niveau de son MID au cours de son exercice professionnel (routier) ; cette dernière a persisté 3 à 4 mois avant que le patient consulte (automédication par AINS) ; ce côté n'a pas été opéré ou revascularisé du fait d'une bonne compensation. -Pas de symptômes au niveau du MIG opéré	-	Paresthésies/ hypoesthésie dans les orteils du MID	-4 à droite (non opéré) -0 à gauche (opéré)	Aigu/ subaigu au niveau du MID (occlusion tronc tibiopéronier droit) Asymptomatique au niveau du MIG.
10	Douleur des 2 MI à l'effort, plutôt antérieures mis sur le compte d'une périostite et pouvant durer jusqu'à 3 jours après l'effort. Persistance de ces douleurs pendant 4 ans environ jusqu'au diagnostic de SAPP. Dans l'intervalle, confection de semelles, alternance de repos/ kinésithérapie avec moins de sport.	-	-	1-3	Chronique
11	Douleur effort avec contracture mollet droit persistante après angioplastie iliaque commune droite+stent (coexistence AOMI)	-	-	1-3	Chronique
12	-2001 : aponévrotomie loges postérieures gauches pour un syndrome des loges survenu lors du service militaire (marche prolongée) -2001-2007 : il persistait une légère douleur du MIG et celle-ci s'exacerbait après 500 m de marche et lorsqu'il pliait la jambe. -2007, le patient consulte : SAPP bilatéral diagnostiqué+ pressions pathologiques ; après libération du piège, disparition de la douleur (syndrome loges secondaire)	Gêne / douleur du MIG à la position accroupie+ paresthésie dans les mollets plus marquées à gauche.	-	1-3	Chronique

	Douleur-crampe	Gêne	Trouble trophique	Rutherford	Aigu/ chronique
1 3	Douleurs bilatérales d'effort : crampes apparaissant après 1 h de jeu plus importantes à droite et pouvant durer 24 heures. Survenue dans le mois qui a suivi une intensification de la pratique sportive (football)	-	-	1-3	Chronique
1 4	Douleurs d'effort bilatérales surtout à gauche	-	-	1-3	Chronique

- Au total, on a surtout des modes de révélation **chronique** : 12 cas sur 14 soit **85.7%**. Les 2 patients (**14.3%**) restants ont présentés une ischémie **aigue/subaigüe** du MI, Rutherford 4.
- La **douleur** est présente dans 13 cas sur 14 soit **92.8%** ; la patiente n°4 a décrit essentiellement une gêne pas vraiment de douleur.
- 3 patients signalent des **paresthésies**, soit **21.4%**.
- 5 patients signalent une gêne/paresthésie ou une douleur majorée à la position **accroupie**, soit **35.7%**.

3. La durée entre les premiers symptômes et la première consultation d'un professionnel de santé

Tableau 6 : durée écoulée entre les symptômes et la 1^{ère} consultation

Patients	Durée avant une 1^{ère} consultation (semaines, mois, années)	Intervalles moyens
1	2-3 mois	1-6 mois
2	2-3 semaines	≤1 mois
3	1-2 mois	1-6 mois
4	1 mois	≤1 mois
5	1-2 ans	>1 an
6	2-4 semaines	≤1 mois
7	1 mois	≤1 mois
8	4 ans	>1 an

Patients	Durée avant une 1^{ère} consultation (semaines, mois, années)	Intervalles moyens
9	3-4 mois	1-6 mois
10	4 ans	>1 an
11	>1an (on ne peut savoir exactement)	>1 an
12	6 ans (persistance des douleurs après une chirurgie d'un syndrome des loges)	>1 an
13	Quelques semaines	≤1 mois
14	8 mois	6 mois-1an

- Le délai moyen entre les symptômes et la **1^{ère} consultation avec un médecin** quel qu'il soit est d'environ **15.5 mois**.
 - 5 patients ont consulté dans le mois,
 - 3 dans les 6 mois,
 - 1 dans l'année,
 - 5 patients ont consulté après plus d'une année suivant l'apparition des symptômes.

4. Premier professionnel de santé consulté et parcours de soin réalisé

Tableau 7 : parcours de soin des patients

	Parcours de soins
1	<p>1-Clinique du sport directement</p> <ul style="list-style-type: none"> ▪ Médecin du sport : Mesure des pressions =compatible avec un syndrome des loges chronique bilatéral. ▪ Cardiologue/angiologue : Echographie doppler dynamique=compatible avec un piège artériel et veineux bilatéral. <p>2- CHU Pellegrin</p> <ul style="list-style-type: none"> ▪ Consultation chirurgie vasculaire : aponévrotomie dans un premier temps puis libération piège gauche. ▪ Chirurgie syndrome des loges postérieures bilatérale. ▪ Libération piège poplité gauche du fait de la persistance des douleurs du coté gauche.

	Parcours de soins
2	<p>1-Médecin traitant qui prescrit un doppler normal.</p> <p>2-Radiologue</p> <ul style="list-style-type: none"> ▪ Echographie doppler statique =retrouve une diminution de perfusion au niveau du MIG. <p>3-CHU Pellegrin</p> <ul style="list-style-type: none"> ▪ Consultation chirurgie vasculaire : prescription examens sensibilisés ▪ Artériographie, doppler, IRM dynamiques = retrouvant un piège bilatéral compliqué de thrombose poplitée à gauche. ▪ Libération piège gauche + pontage fémoropoplité gauche Puis libération piège droit. ▪ 8 ans après, nouveau pontage à gauche car thrombose du pontage précédent
3	<p>1-Médecin traitant Il prescrit devant des signes d'ischémie aigue du MIG un doppler.</p> <p>2-Angiologue :</p> <ul style="list-style-type: none"> ▪ Doppler statique =thrombose jambe gauche, parle d'AOMI (localisée et non diffuse ce qui étonne l'angiologue selon le patient). <p>3-Consultation chirurgien vasculaire n°1:</p> <ul style="list-style-type: none"> ▪ Recanalisation thrombose de la jambe gauche+ stent tibial. ▪ Pas d'amélioration suite à cette intervention : persistance paresthésies et gênes positionnelles. ▪ IRM à 2 reprises en statique= normales <p>4-Angiologue :</p> <ul style="list-style-type: none"> ▪ Il conseille la réalisation d'un angioTDM/IRM dynamique et un avis vasculaire au CHU <p>5-CHU Pellegrin</p> <ul style="list-style-type: none"> ▪ AngioTDM dynamique = SAPP bilatéral compliqué d'un anévrysme à gauche avec thrombus migré. ▪ Consultation chirurgie vasculaire CHU : Libération chirurgicale piège gauche + geste vasculaire.
4	<p>1-Médecin traitant Ce dernier avait connaissance d'un SAPP puisque le patiente avait été opérée du côté gauche en <u>1997</u> à Cholet et que le SAPP était bilatéral lors du bilan. Il prescrit le doppler devant une gêne persistante du MID depuis quelques années (elle avait déjà eu un bilan avec doppler et IRM qui étaient normaux en <u>2003</u>)</p> <p>2-Radiologue :</p> <ul style="list-style-type: none"> ▪ Doppler sensibilisé (2009) en faveur d'un SAPP bilatéral sans thrombose à droite. <p>3-CHU Pellegrin</p> <ul style="list-style-type: none"> ▪ Consultation chirurgien vasculaire : Libération piège droit en 2009.
5	<p>1-Kinésithérapeute du club de rugby : il est le 1^{er} à conseiller au patient de consulter devant des problèmes de déchirures à répétition depuis 2 ans puis de crampes d'effort depuis 1 an.</p> <p>2-Médecin traitant : il adresse son patient sur Toulouse dans un 1^{er} temps.</p> <p>3-Médecin du sport/Radiologue sur Toulouse:</p> <ul style="list-style-type: none"> ▪ Mesure des pressions des loges musculaire = négative. ▪ Scanner non sensibilisé = normal. ▪ Doppler sensibilisé = en faveur d'un SAPP. <p>4-CHU Pellegrin (adressé par son médecin traitant):</p> <ul style="list-style-type: none"> ▪ AngioIRM dynamique = confirme le piège bilatéral ▪ Consultation chirurgie vasculaire Libération piège droit puis gauche deux fois.

Parcours de soins	
6	<p><u>1-Médecin traitant</u></p> <p><u>2-Clinique du sport</u></p> <ul style="list-style-type: none"> ▪ Médecin du sport= mesure des pressions retrouvant un syndrome des loges chronique. <p><u>3-CHU</u></p> <ul style="list-style-type: none"> ▪ Consultation chirurgie vasculaire. Aponévrotomie loge antéro-externe droite Persistance des douleurs ▪ Doppler dynamique= abolition des flux poplités bilatérale par compression artérielle. ▪ Angioscanner dynamique = piège poplité droit Libération piège droit+aponévrotomie de la loge profonde droite <p><u>4-Médecin du sport</u> du fait de la persistance de douleurs.</p> <ul style="list-style-type: none"> ▪ Conseille de compléter le geste d'aponévrotomie de la loge antérieure droite par une incision plus basse <p><u>5- CHU Pellegrin</u></p> <ul style="list-style-type: none"> ▪ Aponévrotomie complémentaire 1/3 inférieur de la jambe droite.
7	<p><u>1-Clinique du sport</u> directement :</p> <ul style="list-style-type: none"> ▪ Médecin du sport ▪ Radiologue : échographie simple des mollets normale puis doppler dynamique compatible avec un piège bilatéral de l'AP lors de la flexion plantaire active. <p><u>2-CHU Pellegrin</u></p> <ul style="list-style-type: none"> ▪ IRM dynamique CHU: hypertrophie chefs médiaux des jumeaux internes ▪ Consultation chirurgie vasculaire : Libération piège droit qui est le plus symptomatique puis libération du piège gauche.
8	<p><u>1-Médecin du sport du 64 :</u></p> <p>Ce dernier demande un bilan neurologique et cardiologique par rapport aux douleurs d'effort des MI.</p> <p><u>2-Cardiologue :</u></p> <ul style="list-style-type: none"> ▪ Doppler dynamique = compression au niveau du creux poplité en dynamique bilatérale mais plus marquée à gauche <p><u>3-Neurologue :</u></p> <ul style="list-style-type: none"> ▪ EMG = en faveur atteinte neurogène radiculaire lombaire (canal lombaire étroit) <p><u>4-CHU Pellegrin</u></p> <ul style="list-style-type: none"> ▪ Consultation chirurgie vasculaire : demande angioIRM. ▪ AngioIRM dynamique=confirme le piège gauche Libération chirurgicale du piège gauche.

Parcours de soins	
9	<p>1-Médecin traitant Suite à une douleur du mollet droit depuis 3-4 mois, ce dernier prescrit un doppler simple.</p> <p>2-Radiologue</p> <ul style="list-style-type: none"> ▪ Echographie doppler des MI non dynamique = pas d'anomalie musculaire, diminution flux tibiale postérieure droite compatible avec une sténose. <p>3-Médecin interniste vasculaire sur le CH de Libourne qui prescrit le bilan complémentaire et fait la prise en charge initiale (anti coagulation)</p> <ul style="list-style-type: none"> ▪ Doppler dynamique = -A droite, occlusion complète poplitée à sa partie moyenne IPS110/135, tibiale postérieure occluse. -A gauche, arguments forts pour un piège avec une réduction du calibre lors des manœuvres. ▪ Angioscanner= pas de lésion emboligène. ▪ Echographie cardiaque= normale. ▪ IRM = confirme le piège poplité du côté non occlus (arrêt anti coagulation, relai Kardégic 160 après ce bilan) <p>4-CHU Pellegrin</p> <ul style="list-style-type: none"> ▪ IRM dynamique= -A droite : occlusion tronc tibiopéronier avec réentrée sue l'AP et péronière avec une naissance haute des 2 tibiales antérieures. -A gauche : piège type IV, légère sténose en regard du muscle poplité. ▪ Consultation chirurgie vasculaire + réunion de concertation -Libération du piège gauche même si non symptomatique -Traitement médical du côté droit occlus
10	<p>1-Médecin traitant Suite à des douleurs tibiales bilatérales Il prescrit des séances de kinésithérapie, un repos sportif et des semelles.</p> <p>2-Podologue : réalisation de semelles orthopédiques. Kinésithérapeute</p> <p>3-Médecin du sport sur Pau 4 ans après (persistance des douleurs d'effort)</p> <p>4-Clinique du sport</p> <ul style="list-style-type: none"> ▪ Médecin du sport qui prescrit un bilan d'imagerie complet ▪ Radiologue : -Radiographies simples = normales -Scintigraphie = retrouve quelques signes de tendinite mais pas de périostite ou fracture de fatigue. -Doppler dynamique compatible avec un SAPP bilatéral. -IRM non dynamique = normale. <p>7-CHU Pellegrin</p> <ul style="list-style-type: none"> ▪ Consultation Chirurgie vasculaire : demande angioscanner dynamique complémentaire ▪ AngioTDM dynamique= confirmation la compression bilatérale au niveau de la portion basse des AP. Libération chirurgicale AP droite.

Parcours de soins	
11	<p>1-Doppler artériel des MI en 2005 =signes d'AOMI diffuse (crampes cuisse droite à l'effort) Dans l'intervalle (2005-2009), on ne sait pas ce qui s'est passé exactement, le patient a semblé-t-il être mis sous Kardégic 75.</p> <p>2-Cardiologue/médecin du sport sur Cenon en 2009 :</p> <ul style="list-style-type: none"> ▪ Epreuve d'effort correcte mais limitation douloureuse des MI. ▪ Prescrit une IRM= sténose artère iliaque primitive droite <p>3- CHU Pellegrin :</p> <ul style="list-style-type: none"> ▪ Consultation chirurgie vasculaire : demande angioTDM ▪ AngioTDM statique = AOMI avec sténose iliaque commune droite 60%. Angioplastie+stent Persistance douleurs et contractures du mollet ▪ AngioTDM dynamique : piège poplité droit Libération chirurgicale AP droite.
12	<p>1-Médecin militaire 2001 : suspicion syndrome des loges à gauche</p> <p>2-Clinique du sport :</p> <ul style="list-style-type: none"> ▪ Médecin du sport : Pressions pathologiques en rapport avec un syndrome des loges postérieures gauche <p>3-CHU Pellegrin :</p> <ul style="list-style-type: none"> ▪ Aponévrotomie en 2001 <p>4-Médecin traitant en 2007 : persistance des douleurs suite à l'aponévrotomie.</p> <p>5-Clinique du sport :</p> <ul style="list-style-type: none"> ▪ Médecin du sport : retrouve des pressions pathologiques dans les loges ▪ Doppler dynamique compatible avec un SAPP bilatéral. Syndrome des loges secondaire au piège ? <p>6-CHU Pellegrin :</p> <ul style="list-style-type: none"> ▪ AngioIRM = normale. ▪ AngioTDM dynamique = piège complet bilatéral ▪ Consultation chirurgie vasculaire : SAPP bilatéral, symptomatique à gauche. Libération AP gauche.
13	<p>1-Médecin traitant :</p> <p>Crampes depuis 1 mois, d'effort, au niveau des mollets Traitement médical symptomatique pour les crampes + hydratation correcte. Inefficace donc adressé à la clinique du sport pour une échographie doppler.</p> <p>2-Clinique du sport :</p> <ul style="list-style-type: none"> ▪ Doppler dynamique = pièges poplités artériels et veineux bilatéraux. <p>3-CHU Pellegrin</p> <ul style="list-style-type: none"> ▪ Consultation chirurgie vasculaire : demande angioscanner ▪ Angioscanner dynamique=confirme un SAPP Libération chirurgicale du piège droit.
14	<p>1-Doppler dynamique suite à des douleurs du MIG = épreuve positive des 2 cotés en flexion plantaire active.</p> <p>2-CHU Pellegrin</p> <ul style="list-style-type: none"> ▪ Consultation chirurgien vasculaire : demande angioIRM ▪ AngioIRM = confirme un SAPP bilatéral. Libération gauche puis droite

5. Le SAPP a-t-il été évoqué en 1^{er} ? Sinon, quels ont été les premiers diagnostics antérieurs ou simultanés évoqués ?

a. Syndrome des loges :

- Le patient n°1 présentait de façon concomitante un syndrome des loges bilatéral et un SAPP bilatéral, de diagnostic simultané. Il a d'abord été opéré du syndrome des loges bilatéralement puis devant la persistance d'une douleur du côté gauche, il a eu une libération de l'AP gauche.
- Le patient n°6 a également d'abord été opéré d'un syndrome des loges à droite puis devant la persistance des douleurs, on a retrouvé avec doppler et angioscanner dynamique un piège poplité droit qui a été ensuite opéré.
- Le patient n°12 avait été opéré en 2001 d'un syndrome des loges postérieures à gauche. En fait, il gardait toujours une gêne de ce côté et en 2007, le SAPP été diagnostiqué ainsi qu'un nouveau syndrome des loges secondaire au piège puisque résolutif après libération poplitée gauche.

Un syndrome des loges chronique a été recherché également chez 2 autres patients puis écarté finalement : c'est le cas pour le patient n°5 (mesure des pressions négative) et le patient n°10 (IRM ne retrouvant pas d'éléments en faveur d'un syndrome des loges).

b. Cause musculo-tendineuse

- Le patient n°10 souffrait également de *périostite* (qui finalement était la cause principale des douleurs puisque ces douleurs ont persisté de façon identique après la libération du piège).
- Les patients n°5 et 8, rugbymen, ont présenté des *déchirures* musculaires à répétition dans les années avant le diagnostic de SAPP : s'agissait-il de réelles déchirures ou bien des premiers symptômes du SAPP ?

c. Cause neurologique :

- Le patient n°8 présentait en plus d'un doppler positif, un EMG des MI pathologique lors du bilan de ses douleurs : canal lombaire étroit connu chez ce patient. L'angioIRM étant positive, certaines douleurs qu'il présentait ont plutôt été mises sur le compte du piège poplité.

d. Cause veineuse,

e. Autres causes artérielles

- Le patient n°3 a présenté initialement un épisode embolique : il a donc eu d'abord une recanalisation de la thrombose de la jambe gauche avec stent tibial dans l'hypothèse première d'une AOMI. Le SAPP a été retrouvé 6 mois après grâce à des examens sensibilisés.
- Le patient n°11 présentait également une AOMI diffuse avec une lésion sténosante de 60% de l'iliaque commune droite et a eu à ce titre une angioplastie avec stent ; cependant, devant la persistance des douleurs avec contracture du mollet, un angioscanner dynamique a permis de retrouver un SAPP droit ; la libération chirurgicale a permis par la suite un amendement des douleurs et la reprise sportive.
- La patiente n°4 présentait un syndrome de Raynaud au niveau des pieds également.

f. Causes diverses.

- Le patient n°13 a d'abord été traité pour des crampes idiopathiques (traitement médicamenteux + hydratation).

Au total, il y a donc 9 patients sur 14 chez qui le diagnostic n'a pas été direct ou du moins mis en balance avec d'autres diagnostics (syndrome des loges essentiellement avec 3 patients atteints de ce syndrome et opérés ainsi que 2 autres chez qui il a été recherché).

6. Qui a finalement évoqué (qui a demandé le doppler sensibilisé ?)et posé le diagnostic et dans quels délais par rapport aux premiers symptômes et la 1ere consultation d'un médecin

a. Qui a demandé le doppler dynamique ?

- Chirurgien : patients 2, 4, 6,11 soit 4 patients.
- Médecin du sport : patients 1, 5, 7, 10,12 soit 5 patients.
- Radiologue : patient 9,13(clinique du sport) ,14 soit 3 patients.

- Angiologue/Cardiologue : patient 3,8 soit 2 patients.
- Médecin généraliste : aucun.

b. Délais approximatifs entre apparition des symptômes et diagnostic final de SAPP.

Tableau 8 : délais de prise en charge

Patients	Délai symptômes- 1^{ère} consultation médicale	Délai 1^{ère} consultation médicale- diagnostic SAPP	Total : délai symptômes- diagnostic SAPP	Intervalles moyens entre les symptômes et le diagnostic
1	2-3 mois	2-3 mois	4-6 mois	0-6 mois
2	2-3 semaines	2 mois	2,5-3 mois	0-6 mois
3	1-2 mois	8 mois	10,5 mois	6-12 mois
4	1 mois	1 mois	2 mois	0-6 mois
5	1-2 ans	6 mois	1.5-2.5 ans	>1an
6	2-4 semaines	9 mois	9.5-10 mois	6-12 mois
7	1 mois	1 mois	2 mois	0-6 mois
8	4 ans	1 mois	+ de 4 ans	>1 an
9	3-4 mois	2 mois	5,5 mois	0-6 mois
10	4 ans	1-2 mois	+ de 4 ans	>1 an
11	>1 an (on ne sait pas exactement)	>1 an	+ de 1 an	>1 an
12	6 ans	1 mois	6 ans	>1 an
13	Quelques semaines	5-6 mois	6 mois	0-6 mois
14	8 mois	2 mois	10 mois	6-12 mois
Moyennes	15.5 mois	3 mois	18 mois	

- Ces délais sont approximatifs car les patients interrogés ne se souviennent pas précisément et pour les 2 non interrogés, les délais ont été estimés selon les dossiers uniquement.

- Quoi qu'il en soit, le délai diagnostique est autour de **15.5 mois** et le délai de prise en charge chirurgicale est estimé à environ **18 mois** en moyenne, soit 2.5 mois après le diagnostic.

7. Examens complémentaires pratiqués et leurs résultats

Tableau 9 : résultats des examens paracliniques

	Examens de 1^{ère} ligne	Doppler	TDM	IRM	Angiographie
1	-	Dynamique : compatible piège artériel et veineux bilatéral	Dynamique : compression AP gauche d'origine musculaire	-	-
2	-	Dynamique : chute des pressions distales à la flexion genou/ dorsiflexion du pied.	-	Dynamique : AP gauche piégée déviée vers le bord médial sans anomalie du jumeau	Thrombose poplitée de 4 cm avec revascularisation distale par cercle péri artériel
3	Initialement, le patient a u eu un doppler standard non dynamique qui montrait de l'athérome localisé au niveau de la jambe gauche	-	Dynamique : anévrisme AP sus articulaire, compression AP en dynamique Insertion anormale latérale du jumeau	-	-
4	-	Dynamique : en faveur de pièges bilatéraux sans thrombose à droite.	- A noter que le SAPP bilatéral était déjà connu pour cette patiente qui avait été opérée sur Cholet 12 ans auparavant	-	-

	Examens de 1^{ère} ligne	Doppler	TDM	IRM	Angiographie
5	Lors du bilan initial à Toulouse : -Mesure des pressions musculaires= négative -Echographie musculaire simple= normale.	Dynamique : à droite, abolition flux tibial postérieur en flexion/ extension ; A gauche, abolition en flexion, ralentissement en extension.	Angioscanner non sensibilisé lors du 1 ^{er} bilan sur Toulouse = normal.	Dynamique : occlusion des 2 AP en flexion plantaire contrariée avec prédominance à droite à cause de la naissance haute de la tibia antérieure au-dessus du piège ; morphologiquement aspect hypertrophié des 2 soléaires entraînant une compression des AP contre la chape fibreuse des gastrocnémiens.	-
5'		Dynamique= nouveau piège gauche avec diminution du flux sans arrêt.	Aspect normal poplité gauche	Dynamique = Absence de signal creux poplité des 2 cotés lors de la contraction bilatérale ; Statique= AP plus grêles des 2 cotés.	-
6	Prise de pression loges musculaires retrouve syndrome des loges chronique	Dynamique = abolition flux poplité bilatéral par compression artérielle.	Dynamique = piège poplité droit.		-
7	Echographie simple des mollets = normale	Dynamique = compatible avec un piège bilatéral lors de la flexion plantaire active.	Novembre 2007= ras hormis quelques remaniements chirurgicaux à droite.	Novembre 2006= Hypertrophie importante chef médial des jumeaux internes. Novembre 2007= piège dynamique côté gauche, pas à droite (déjà opéré)	-

	Examens de 1^{ère} ligne	Doppler	TDM	IRM	Angiographie
8	EMG (au cours du bilan de douleurs MI) = atteinte neurogène radriculaire lombaire.	Dynamique = compression au niveau du creux poplité de la veine et de l'artère à la flexion plantaire contrariée bilatérale mais plus à gauche.		Statique = ras Dynamique (flexion plantaire)= pas de flux à gauche, discrète réduction de calibre à droite.	-
9	Echographie musculaire+ Doppler statique = Pas d'anomalie musculaire, AP superposables, tibiale postérieure gauche bien ample mais tibiale postérieure droite + difficile à voir ce qui est compatible avec une sténose. Echographie cardiaque = normale	Dynamique = -MIG (non occlus et non symptomatique) : arguments forts pour un piège avec réduction du calibre. -MID (occlus et symptomatique) : occlusion complète poplitée à sa partie moyenne et tibiale postérieure occluse IPS=0.81.	Angioscanner non dynamique = pas de lésion emboligène.	AngioIRM dynamique = Libourne : piège poplité du côté non occlus CHU : -A droite : Occlusion du tronc tibiopéronier droit avec une réentrée sur l'AP et l'artère péronière ; naissance haute des 2 tibiales antérieures. -A gauche : piège artériel de type IV avec une légère sténose en regard du muscle poplité.	-
10	Radiographies simples MID et MIG = ras pas de périostite. Scintigraphie = pas de fracture de fatigue, pas de périostite, hyperfixation plateau tibial interne du genou gauche et de la tubérosité tibiale antérieure à gauche (tendinite)	Dynamique = abolition complète des flux tibiaux antérieurs bilatéralement en flexion plantaire active contrariée compatible avec un SAPP.	Dynamique = compression dynamique bilatérale de la portion basse des AP.	Statique = RAS, pas d'élément en faveur d'un syndrome des loges. Dynamique = non fait.	-

	Examens de 1^{ère} ligne	Doppler	TDM	IRM	Angiographie
11	Doppler simple en novembre 2005= AOMI diffuse, sténose hémodynamiquement significative de l'artère iliaque externe droite.		Angioscanner de juin 2009= AOMI diffuse, sténose iliaque commune droite de 60% ; excès de longueur iliaque externe droite sans plicature visible en abduction (réalisée avec des manœuvres dynamiques en abduction visant à rechercher une endofibrose iliaque) Angioscanner dynamique de janvier 2010 (réalisé en raison de la persistance des douleurs après l'angioplastie)= réduction de calibre de l'AP droite donc piège poplité droit.		Doppler simple en novembre 2005= AOMI diffuse, sténose hémodynamiquement significative de l'artère iliaque externe droite.
12	Mesure de pression des loges musculaires en 2007= pathologique, en faveur d'un syndrome des loges.		Angioscanner dynamique= piège poplité complet bilatéral. Syndrome des loges secondaires au piège ? (oui car résolution après libération de l'AP gauche)	AngioIRM= Normale (Manœuvres dynamiques non faites)	-
13		Doppler dynamique= abolition complète des flux poplités (compression complète à la contraction des jumeaux) en faveur d'un piège poplité artériel et veineux bilatéral.	Dynamique= compression extrinsèque des 2 AP en flexion contrariée au niveau inter condylien par hypertrophie des jumeaux ; pas de faisceau accessoire visible.		-
14		Dynamique= épreuve positive en flexion plantaire contrariée.		AngioIRM dynamique= positive avec une interruption totale du flux des 2 axes poplités lors des manœuvres.	

- Au total, des **examens de débrouillage non sensibilisés** ont été faits chez les patients chez qui le diagnostic n'a pas été direct et chez qui on a évoqué d'autres possibilités (9 patients sur 14 soit 64%) : échographies simples, doppler non dynamiques, radiographies, scintigraphies, EMG.
- 13 patients sur 14 (93%) ont eu dans un 1^{er} temps un **doppler sensibilisé**(le patient n°4 avait eu un doppler non dynamique initialement et par la suite il a eu directement un angioscanner dynamique quand le piège a été suspecté)
Le **doppler dynamique** est l'examen de **1^{er} recours**.
- Par la suite 13 sur 14 (93%) ont eu un **angioscanner et/ou angiIRM dynamique** (seule la patiente n°4 n'a pas eu de scanner/IRM sur Pellegrin puisqu'elles les avaient déjà eus sur Cholet)
- Un seul a eu une **angiographie** (7%) mais c'est le 1^{er} patient (n°2) chronologiquement de notre série(1998) ; l'angiographie n'est plus l'examen de choix actuellement.

8. Existence de complications artérielles selon l'imagerie

Tableau 10 : artère intacte ou complications artérielles

Patients	Artère poplitée intacte	Sténose en regard de la compression	Occlusion en regard de la compression	Anévrysme	Embolisation distale
1	Intacte	-	-	-	-
2	Non	-	Thrombose poplitée de 4 cm avec revascularisation distale par le cercle périartériel du genou gauche.	-	-
3	Non	-	-	Anévrysme sus articulaire avec thrombus intrasacculaire migré expliquant l'épisode embolique précédent.	Thrombose jambe gauche inaugurale recanalisation + stent tibiale postérieure
4	Intacte	-	-	-	-
5	Intacte	-	-	-	-
6	Intacte	-	-	-	-

Patients	AP intacte	Sténose	Occlusion	Anévrisme	Embolisation distale
7	Intacte	-	-	-	-
8	Intacte	-	-	-	-
9	Non à droite (coté occlus non opéré) Intacte à gauche (coté opéré)	-	-	-Occlusion complète AP droite à sa partie moyenne. -Pas de complication à gauche.	-Occlusion tronc tibiopéronier droit avec une réentrée sur l'AP et l'artère péronière.
10	Intacte	-	-	-	-
11	Intacte	-	-	-	-
12	Intacte	-	-	-	-
13	Intacte	-	-	-	-
14	Intacte	-	-	-	-

- Au total, **3 patients sur 14** ont eu une complication artérielle du SAPP soit 21.4%.
Pour le patient n°9, c'est du côté non opéré où il y a la complication.

9. Types de piège selon l'imagerie

- La classification de Rich and Hughes (Type I-II-III-IV-V ou F) a été utilisée car d'une part, c'est celle qui parait la plus complète et d'autre part, c'est celle qui est la plus utilisée après lecture de la littérature.
- Dans cette classification, les 5 premiers types sont anatomiques.
- Cependant cette classification n'est pas définitive car on peut retrouver un autre type aux comptes rendus opératoires ; il peut donc exister une discordance entre l'imagerie et la réalité anatomique.

Tableau 11 : type de piège à l'imagerie selon la classification de Rich and Hughes

Patients	I Anomalie de trajet de l'AP avec une déviation médiale	II Insertion anormale latérale du chef médial du gastrocnémien	III Chef accessoire du gastrocnémien	IV Passage de l'AP sous le muscle poplité ou une bande fibreuse	V Ni I, ni IV +piège veineux	VI (autres variantes) F (fonctionnel avec hypertrophie musculaire)
1 TDM		X Compression de l'AP par anomalie d'insertion probable				
2 IRM	X AP déviée médialement					
3 TDM		X Insertion anormale latérale gastrocnémien sur le condyle médial				
4 TDM 1997		X Origine haute du jumeau interne				
5 IRM						X Soléaires hypertrophiés entraînant une compression des AP contre chape fibreuse gastrocnémiens Naissance haute de la tibiale antérieure droite au-dessus du piège droit
6 TDM Type non précisé						
7						X Hypertrophie importante chef médial
8 IRM		X Anomalie tendineuse ou musculaire ?				
9 IRM				X A gauche, légère sténose en regard du muscle poplité A noter, naissance haute des 2 tibiales antérieures.		
10 TDM Type non précisé						

Patients	I Anomalie de trajet de l'AP avec une déviation médiale	II Insertion anormale latérale du chef médial du gastrocnémien	III Chef accessoire du gastrocnémien	IV Passage de l'AP sous le muscle poplité ou une bande fibreuse	V Ni I, ni IV +piège veineux	VI (autres variantes) F (fonctionnel avec hypertrophie musculaire)
11 TDM Type non précisé						
12 IRM/TDM Type non précisé						
13 TDM						X Hypertrophie jumeaux (+piège veineux au doppler)
14 IRM Type non précisé						

- Remarque : pour certains patients, le type n'est pas précisé : dans ces cas, l'imagerie a diagnostiqué le piège mais n'a pas retrouvé d'éléments anatomiques anormaux ou d'hypertrophie musculaire patente.
- **Au total :**
 - 6 patients présenteraient un piège anatomique vrai d'après l'imagerie (I à IV).
 - 3 patients auraient plutôt un piège fonctionnel avec une hypertrophie musculaire associée.
 - 5 patients n'ont pas d'anomalie évidente (lorsque le type n'est pas précisé).

C. Concernant la procédure chirurgicale

1. Voie d'abord

Elle est **postérieure** chez tous les patients comme sur les images ci-dessous(15).

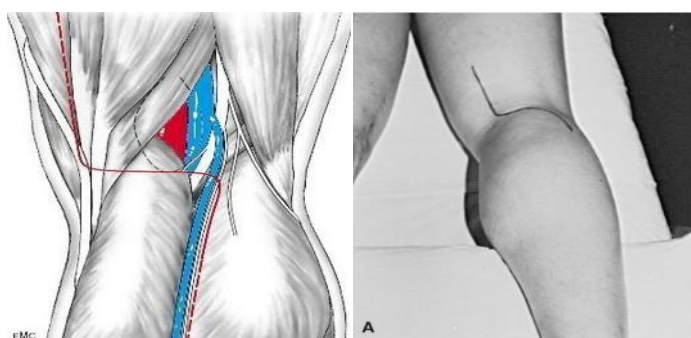


Figure 20 et 21 : voie d'abord postérieure et incision (15)

2. Confirmation du diagnostic et type de piège d'après les comptes rendus opératoires

a. Confirmation diagnostique

- Le SAPP est confirmé chez tous les patients puisque c'est un des critères principaux de sélection.
- La question importante est de savoir si le SAPP est dû à une anomalie anatomique pure ou bien si finalement il était fonctionnel à la base avec un développement de tissu fibreux suite aux compressions répétées (le rendant finalement anatomique mais secondairement).

b. Type de piège d'après les comptes rendus opératoires :

Tableau 12 : classification du piège d'après les comptes rendus opératoires

Patients	I Anomalie de trajet de l'AP avec une déviation médiale	II Insertion anormale latérale du chef médial du gastrocnémien	III Chef accessoire du gastrocnémien	IV Passage de l'AP sous le muscle poplité ou une bande fibreuse	V Ni I, ni IV + Piège veineux	VI (autres variantes) F (hypertrophie musculaire)
1 Classé II à l'imagerie						X Trousseaux fibreux entourant l'AP et ses collatérales.
2 MIG Classé I à l'imagerie			X Faisceau aberrant du jumeau interne (encoche retrouvée en dynamique au niveau de l'AP lorsque ce dernier était mis en tension)			
3 Classé II à l'imagerie		X Insertion anormale gastrocnémien trop latérale. <u>-Résection</u> large bande fibreuse gastrocnémien <u>-Dissection anévrysme et pontage</u>				
4 Classé II à l'imagerie	X Anomalie de trajet artériel avec faisceau accessoire.					

Patients	I	II	III	IV	V	VI/F
5MID Classé VI/F à l'imagerie						X Bandelettes fibreuses autour de l'AP en regard des collatérales musculaires.
5MIG Classé VI/F à l'imagerie						X Plicature de l'AP à la contraction par les collatérales articulaires, musculaires et tendineuses.
5MIG bis						X Fibrose engainante autour de l'AP post 1 ^{ère} intervention
6 Type non précisé à l'imagerie				X Section bride fibreuse		
7MID Classé VI/F à l'imagerie, hypertrophie musculaire						X Zone fibrosée au-dessus de l'interligne articulaire=piège en regard des 2 paires d'artères courtes allant à la face interne des jumeaux entraînant une sténose par plicature à la contraction (étirement des petites artères musculaires)
7MIG Classé VI/F à l'imagerie, hypertrophie musculaire.						X Bandes fibreuses entourant un plexus veineux (sectionnées) +liaison de 2 branches collatérales faisant hauban.
8 Classé II à l'imagerie						X Trousseaux fibreux entourant l'AP avec des zones de striction et des jumeaux hypertrophiques qui la comprimaient. Section du soléaire.

Patients	I	II	III	IV	V	VI/F
9 Classé IV à l'imagerie		X Section de l' insertion haute du chef médial Naissance haute de l tibiale antérieure. Plastie d'allongement par résection des fibres musculaires en regard de l'AP				
10 Type non précisé à l'imagerie						X Trousseaux fibreux compressifs sans anomalie d'insertion musculaire ou de trajet anormal artériel.
11 Type non précisé à l'imagerie						X Trousseaux fibreux comprimant l'AP
12 Type non précisé à l'imagerie						X Collatérales artérielles courtes pour les gastrocnémiens qui à la contraction entraînaient des sténoses+éléments veineux passant en pont au-dessus de l'AP.
13 Classé II à l'imagerie						X Collatérales faisant hauban, fibreuse réactionnelle au niveau de la naissance des 3 collatérales.
14MIG Type non précisé à l'imagerie						X Fibreuse entre les gastrocnémiens. Pas de piège anatomique musculo-tendineux Volumineuse collatérale du muscle qui interrompt le flux lors de la contraction.
14MID Type non précisé à l'imagerie						X Zone de compression en regard de 2 collatérales courtes qui plicaturaient l'AP lors de la contraction, le tout entouré de tissu inflammatoire avec fibreuse .

- Pour rappel :
 - Type I : déviation médiale de l'AP par rapport au chef médial du gastrocnémien
 - Type II : insertion latérale du chef médial du gastrocnémien
Ces 2 premiers types ont pour origine embryologique une formation prématurée de l'artère poplitée et/ou d'une migration retardée du chef médial du gastrocnémien.
 - Type III : chef accessoire du gastrocnémien
 - Type IV : l'artère poplitée passe sous le muscle poplité ou une bande fibreuse au même endroit.
Ces 4 premiers types sont des pièges anatomiques vrais
 - Type V : ni I, ni IV + piège veineux
 - Type VI : autres variantes
 - Type F : fonctionnel (hypertrophie musculaire)

- **Conclusion des 2 derniers tableaux** «tentant d'établir» une classification d'après les comptes rendus d'imagerie puis des comptes rendus opératoires :
 - En premier lieu, il y a relativement **peu de concordance** entre l'imagerie et la réalité anatomique chirurgicale :
 - ✓ Il y a **3** patients sur 14 chez qui il y a concordance soit 21.4% :
 - Le patient n°3 reste classé II avec son anomalie d'insertion musculaire ;
 - Les patients n°5 et 7 restent dans le groupe VI/F (tissu fibreux +/- hypertrophie musculaire).
 - ✓ Les **5** patients chez qui l'imagerie ne retrouvait pas d'anomalie patente sont également chez les VI/F sauf le n°6 chez qui on retrouve une bride fibreuse donc classé IV.
 - ✓ Il existe une discordance entre imagerie et réalité chirurgicale chez **6** patients sur 14 soit 42.8%.
Le patient n°1 passe de II à VI/F, le n°2 de I à III, le n° 4 de II à I, le n°8 de II à VI/F, le n°9 de IV à II et le n°13 de II à VI/F.
3 sur ces 6 patients restent néanmoins classés piège anatomiques vrais.

 - En second lieu, on peut classer les pièges en **2 catégories** : les pièges anatomiques vrais (I, II, III, IV) et « les autres » (V, VI, F)
 - ✓ Les **pièges anatomiques vrais** chez seulement 5 patients sur 14 soit **35.7 %** (patients n°2, 3, 4, 6 et 9 qui sont respectivement III, II, I, IV et II).
 - Il n'y a de plus pas vraiment de prédominance d'un type par rapport à l'autre : les 4 types sont représentés, le II à 2 reprises.
 - On remarque que c'est parmi ces derniers que l'on retrouve les complications vasculaires du SAPP (patients n°2,3 et 9).

- ✓ Les « **autres** » qui représentent finalement les **pièges fonctionnels devenus anatomiques** par sollicitations répétées avec développement de tissu fibreux réactionnel : 9 patients sur 14 soit **64.3 %**.
Parmi ces derniers, on retrouve les 4 patients (28.6%) ayant une **hypertrophie** musculaire notée à l'imagerie ou au compte rendu opératoire (patients n°5, 7,8 et 13).
- Remarque : n'ayant pas retrouvé de piège veineux associé avéré dans les dossiers, aucun patient n'a été classé en V.

3. Libération seule + /- procédure de revascularisation si complication

- Des procédures de revascularisation en plus de la libération chirurgicale ont été effectuées chez 2 patients :
 - Patient n°2 : pontage fémoropoplité gauche avec 20 cm de veine saphène droite lors de l'intervention du côté gauche.
 - Patient n°3 : dissection anévrisme sur 2.5 cm avec pontage veineux.
- Les autres patients n'avaient pas de complications artérielles au niveau du MI opéré. Cependant, le patient n°9 a eu une complication thrombotique poplitée et tibiale postérieure mais de l'autre côté et la patiente n°4 eu un pontage du fait d'une thrombose poplitée lors de la libération du MIG en 1997 (non comptée ici puisque l'intervention s'était faite à Cholet).
- Au total, on trouve **2 cas** où une **revascularisation** a été nécessaire soit **14.3%** de complication artérielle du MI opéré.
- Cependant, si on considère les 2 autres patients qui ont eu une complication mais du MI non opéré (non opéré à Pellegrin pour la patiente n°4 et non opéré du tout pour le patient n°9), on trouve 4/14 soit **28.6%** de complication vasculaire (les 4 sont d'ailleurs des pièges anatomiques).

4. Durée d'hospitalisation

Tableau 13 : durée des hospitalisations en jours pour chaque MI opéré

Patients	Nombre de journées d'hospitalisation
1	3
2	13 MIG, 5 MID
3	11
4	6
5	4 MID, 5 MIG, 5 MIG bis
6	7
7	6 MID, 5 MIG
8	4
9	9
10	6
11	6
12	4
13	3
14	7 MIG, 4 MID
Durée moyenne	5.9 jours

- Les durées s'échelonnent de **3 jours à 13 jours**, la moyenne étant de **5.9 jours**, la médiane étant de **6 jours**.
- Ces journées ont été calculées en fonction des dates d'entrée et de sortie figurant sur le listing informatique de patients.

5. Existence de complications /difficultés per-opératoires

- D'après les courriers de sortie et les comptes rendus opératoires et d'anesthésie, il n'y a pas eu de complication sérieuse durant le temps chirurgical et durant l'anesthésie.

D. Concernant la période postopératoire

1. Durée de l'arrêt de travail

Tableau 14 : arrêts de travail

Patients	Nombre de semaines d'arrêt de travail (ou scolaire) postopératoires	Remarques
1	1-2(actif)	
2	24 semaines d'arrêt scolaire(Lycéen)	A eu 2 libérations des 2 cotés (une en juin, l'autre en septembre) ; a repris sa scolarité dans son lycée hôtelier en décembre.
3	4(actif)	
4	2-3(active)	
5	? (actif)	
6	2-4 (en cours d'incorporation dans l'armée)	
7	2-3(Lycéen : a profité des vacances scolaires)	
8	2(actif)	
9	3(actif)	
10	3(actif)	Nouvel arrêt ensuite du fait d'une phlébite.
11	? (actif)	
12	3(actif)	
13	8 (Lycéen : a profité des vacances été)	
14	? (actif)	
Moyenne des actifs	2.7	

- La moyenne est difficilement calculable ; il ne s'agit pas tout le temps d'arrêts de travail, les patients n'ayant pas tous une activité professionnelle bien définie (étudiants, lycéens, en formation,...)
- Si on ne considère que les actifs (7 patients chez qui on connaît la durée de l'arrêt), on trouve **2.71** semaines de durée d'arrêt de travail.

2. Durée de l'arrêt sportif total

Tableau 15 : délai de reprise sportive/absence de reprise sportive

Patients	Durée de l'arrêt total sportif (semaines, mois, années)
1	2,5 mois (10 semaines)
2	Pas de reprise sportive (juste un peu de vélo loisir et de piscine mais pas de façon régulière)
3	4-5 semaines
4	1,5 mois (6 semaines)
5	3 mois (12 semaines) (pour le rugby : n'en fait plus actuellement mais à cause de sa hernie lombaire)
6	1 an (soit 52 semaines) Tentative de reprise d'un peu de course mais encore trop de douleurs par rapport au syndrome des loges opéré de façon concomitante donc il ne fait plus de sport actuellement
7	Pas de reprise du vélo. 1 à 2 ans (52-104 semaines) après, il a repris le football mais à niveau inférieur
8	Pas de reprise sportive (canal lombaire étroit symptomatique)
9	Pas de pratique sportive antérieure
10	2 semaines (jusqu'à la phlébite)
11	?
12	6 mois (reprise tennis à niveau équivalent) Pas de reprise de la course à pied.
13	3 mois (12 semaines)
14	?

- Sur 9 patients ayant répondu et ayant repris une activité sportive, cette dernière a eu lieu **22.5 semaines en moyenne** après la chirurgie (2 semaines à 2 ans).
- 2 n'ont pas repris de sport ; 1 n'en faisait pas à l'origine.

3. Période J0-J30 post opératoire immédiate

a. Douleur

Tableau 16 : autoévaluation de la douleur postopératoire selon l'EVA/ paliers utilisés et leur niveau

Patients	Douleur permanente et/ou paroxystique	EVA de 1 à 10	Palier antalgiques
1	Importante et permanente avec des pics.	7-8 en permanence avec pics à 9	Palier 2 avec du <i>tramadol</i> durant le mois postopératoire.
2 MIG	Intense et permanente.	5	Palier 3 <i>morphine</i> dans les 24 à 48 heures postopératoires; puis palier 2 <i>tramadol</i> non supporté et palier 1 <i>paracétamol</i> .
2 MID	Douleur faible.	1-2	Aucun.
3	Douleur faible au niveau de la cicatrice, paresthésie sous le pied.	1-2	Palier 1 <i>paracétamol</i> pendant peu de temps.
4	Modérée au niveau de la cicatrice. Plutôt une gêne à la position accroupie.	4-5	Palier 1 <i>paracétamol</i> .
5 MID	Faible	1-2	Ne se souvient plus ; peut-être un peu de <i>paracétamol</i> sur quelques jours
5 MIG	Faible	1-2	Idem
5 MIG bis	Faible	1-2	Idem
6 Aponévrotomie de la loge profonde droite dans le même temps opératoire cependant.	Acceptable	3-4	Palier 2 <i>tramadol</i> .
7 MID	Faible	1-2	Palier 1 <i>paracétamol</i> .
7 MIG	Faible/quasi inexistante	0-1	Aucun
8	Quasi inexistante	0-1	Aucun
9	Faible	1-2	Palier 1 <i>paracétamol</i>
10	Faible	1-2	Palier 1 <i>Paracétamol</i> quelques jours.
11	?	?	?
12	Faible/quasi inexistante	0-1	Aucun
13	Faible	0-1	Aucun
14 MIG	?	?	?
14 MID	?	?	?

- Sur les 12 patients interrogés (soit 16 libérations en tout de pièges poplités), la douleur postopératoire apparaît donc comme **assez faible et supportable** :
 - En ce qui concerne l'EVA, elle est :
 - ✓ <3 pour 12 interventions,
 - ✓ ≥3 pour 4 interventions.
 - En ce qui concerne les antalgiques utilisés :
 - ✓ Aucun pour 5 interventions,
 - ✓ Palier 1 pour 8 interventions,
 - ✓ Palier 2 (tramadol) pour 2 interventions,
 - ✓ Palier 3 (morphine) chez 1 patient opéré d'un seul coté

b. Complications infectieuses

- Sur les 14 patients, seul **1 évènement infectieux** (soit 7.1%) pariétal est survenu :
 - La patiente n° 4 a eu besoin d'antibiotiques per os par rapport à une infection au niveau de la cicatrice qui était très inflammatoire autour des points de suture; il n'y avait cependant pas de collection profonde ou d'abcès à l'échographie.
- Le patient n°7 n'a pas eu d'infection ; par contre, 2 points ont lâché après la libération du piège gauche et il a développé une **allergie aux steristrips** mis par la suite avec une cicatrice qui était de ce fait très inflammatoire pendant quelques jours.

c. Hématomes

- **2 patients** (soit 14.3%) ont eu des hématomes dans les suites :
 - Patient 1, ce qui expliquait les douleurs plus importantes postopératoires chez ce dernier.
 - Patient 6, secondaire surtout à l'aponévrotomie de la loge profonde droite qui a eu lieu dans le même temps opératoire que la libération du piège droit.

d. Complications thromboemboliques.

- **1 patient** a eu cette complication :
 - Le patient n°10 a eu une phlébite du MID dans le mois qui a suivi l'intervention (manifestation à la reprise sportive).
Il a été pris en charge par son médecin traitant près de chez lui avec HBPM et bas de contention.

Ce patient n'avait par ailleurs aucun antécédent ou facteur de risque particulier personnel ou familial le prédisposant à cet évènement.

4. Période à moyen et long terme

a. Résultats cliniques

Tableau 17 : résultats cliniques, données des consultations de suivi, complications, cicatrisation, résultat fonctionnel

Patients	Données cliniques et délai de la 1ère consultation	Doppler	Cicatrice	Complications diverses consécutives à la chirurgie (hors complications aiguës)	Normalisation des symptômes
1	M3=OK	Normal	Chéloïde	RAS	Oui Disparition douleurs d'effort 3 mois après la chirurgie.
2MIG	OK	-	Cicatrisation normale.	- Thrombose pontage fémoropoplité 8 ans après la chirurgie de libération du MIG -Hypoesthésie face antérieure jambe gauche.	Oui Disparition douleurs d'effort à la marche 6 mois après la 1 ^{ère} libération (3 mois après la 2 ^{ème}) Cependant pas de reprise de sport.
2MID	OK	-	Correcte	RAS	Bon résultat
3	M3= OK	Normal IPS 1.14 à droite et gauche	Cicatrisation normale.	-Discrète ectasie au niveau du pontage 1 an après la chirurgie nécessitant une surveillance ; pas d'évolution péjorative jusqu'à maintenant. -Paresthésie sous le pied.	Bon résultat Il n'a pas repris le vélo et la course ; en revanche, il marche beaucoup. N'a quasi plus mal hormis quelques crampes à la marche en pente dans le mollet gauche.
4	M2=OK		Cicatrice de 2009 (côté droit) correcte bien que très visible (contrairement à celle de 1997 de Cholet)	RAS	Persiste gêne à l'accroupissement ; sinon pas de douleur d'effort

Patients	Données cliniques et délai de la 1 ^{ère} consultation	Doppler	Cicatrice	Complications diverses consécutives à la chirurgie (hors complications aiguës)	Normalisation des symptômes
5MID	M3=OK	Normal IPS 1.3 à gauche et à droite	Correcte		Bon résultat fonctionnel
5MIG	Persistance des symptômes à l'effort et d'impatiences à M1 et à M9		Correcte	Cicatrization fibreuse engainante au niveau du site opératoire= nouveau piège gauche	Nécessité nouvelle chirurgie 11 mois après la 1 ^{ère}
5MIG bis	Quelques petites douleurs à M3 après la 2 ^{ème} chirurgie	Normal avec des flux non modifiés en dynamique ; IPS= 1.33	Correcte		Résultat fonctionnel moyen. Quelques symptômes +marqués à gauche (crampes plantaires en nageant) Avait repris le rugby mais n'en fait plus actuellement
6	-M1= hématome (secondaire syndrome des loges plutôt) en résorption ; marche sans douleur -M3= encore des douleurs Aponévrotomie en complément du 1/3 inférieur de la jambe droite réalisée quelques mois après permettant un amendement des douleurs d'effort)		Correcte	Raideur genou droit ayant nécessité 2 mois de kinésithérapie.	Plus de douleur liée au piège ; par contre, persiste douleurs chroniques du syndrome des loges. Pas de reprise du sport (plus à cause de son activité professionnelle prenante).
7MID	M2=OK Autorisation reprise sportive.	OK	Correcte	RAS	Quelques douleurs d'effort 1 an après mais pas de nouveau piège de ce côté à l'angioscanner hormis des remaniements chirurgicaux. Aggravation côté gauche.
7MIG	M2=OK	Ok, IPS=1.09	Lâchage de 2 points, mise de steristrips-> allergie avec cicatrice inflammatoire sans infection. Petites renflement à ce niveau.	Flessum genou par rétraction tendineuse ayant nécessité 3 mois de kinésithérapie=efficace	Globalement, bon résultat fonctionnel ; il a repris le football (pas le vélo) A gauche, le résultat est parfait. A droite, persiste une petite gêne à la position accroupie uniquement.

Patients	Données cliniques et délai de la 1ère consultation	Doppler	Cicatrice	Complications diverses consécutives à la chirurgie (hors complications aiguës)	Normalisation des symptômes
8	M2=OK	OK	Pas de chéloïde mais très visible , environ 30 cm.	RAS	N'a plus les douleurs de mollets. N'a cependant pas repris le sport du fait de son canal lombaire étroit symptomatique avec lombalgies chroniques et sensation de lourdeur au niveau des jambes.
9	M3 = OK du côté opéré(MIG) ; persistance de l'autre coté(MID)	OK	Correcte	RAS	Bon résultat ; il n'est pas gêné dans son travail. RAS du côté opéré à gauche qui n'était pas symptomatique. Les douleurs du MID sont également en diminution.
10	Persistance de douleurs profondes+ amyotrophie. Reprise sportive et kinésithérapie.	OK	Non chéloïde mais très large environ 1 cm.	Dyesthésies/ hypoesthésie dans la zone au-dessus du talon d'Achille. Occasionne une gêne.	Non car les douleurs étaient à l'identique après la chirurgie ces dernières étant liées finalement à une périostite .
11	N'a plus de douleurs à M2 ; autorisé à reprendre course à pied.	OK IPS 1.15 à droite, 1.31 à gauche.	Ras.	RAS	Plus de douleur à M2. Non revu ensuite. Pas de réponse au questionnaire.
12	M3= OK Plus de douleur d'effort.	OK	Correcte	RAS	Bon résultat Fait régulièrement du sport en salle. Le côté opéré gauche est parfait. Par contre, de l'autre côté, à droite, il ressent une gêne positionnel(le piège était bilatéral lors du bilan)
13	Ras à M2 a repris la course lente.	OK	Cicatrisation chéloïde . S'est bien améliorée ; encore rose mais s'est amincie.	RAS	Quelques crampes encore mais très rarement.
14MIG	M2=OK	OK	Chéloïde .	RAS	
14MID	-M2=OK Reprise course avec des douleurs des mollets par manque d'entraînement Reprendre le sport de manière plus progressive+ kinésithérapie. -M5= plus de douleur mais fatigabilité.		RAS	RAS	Fatigabilité mais plus de douleurs . Le patient n'a pas répondu au questionnaire.

- Donc d'un point de la **symptomatologie douloureuse**, elle est :
 - Absente ou insignifiante chez 8 patients : patients n° 1-2-3-4-7-9-11-12-13-14.
Remarque : parmi ces 4 patients, on note la présence de 4 des 5 patients (2-3-4-9) ayant un piège anatomique vrai (type I-II-III-IV)
 - Modérée chez 1 patient : patient 5
 - Présente et gênante chez 3 patients : patient n°6 (il a en fait encore des douleurs chroniques liées au syndrome des loges), patient n°8 (canal lombaire étroit), patient n°10 (douleur de périostite mais qui s'est amendée aujourd'hui).
- Les 2 patients qui n'ont pas répondu au questionnaire semblent avoir eu un bon résultat (amendement des douleurs) d'après les consultations de suivi et ont été autorisés à reprendre leur sport, en l'occurrence la course de fond (marathons) pour le patient n°11 et la course/football pour le patient n°14.

b. Résultats fonctionnels sur la reprise sportive (données issues des questionnaires essentiellement)

- **Patients ayant repris une activité sportive.**

Tableau 18 : reprise sportive, niveau

Patients	Nombre de semaines après l'opération	Niveau (inférieur, équivalent, supérieur)	Reprise des sports antérieurs.	Nouvelles activités sportives.
1	10	Equivalent	Rugby repris d'emblée de même que course à pied.	Golf régulièrement.
3	6	Inférieur	Pas de reprise du vélo ou de la course à pied.	Marche sportive/randonnée très régulièrement.
4	6	Supérieur	Marche/course 2 fois par semaine 45 minutes.	A repris l'équitation qu'elle avait pratiquée dans l'enfance/adolescence.

Patients	Nombre de semaines après l'opération	Niveau (inférieur, équivalent, supérieur)	Reprise des sports antérieurs.	Nouvelles activités sportives.
5	12	Inférieur	Reprise du rugby initialement mais n'a pas continué (douleurs légères persistantes et surtout hernie lombaire) Natation 2 fois par mois	Plus de natation qu'avant les chirurgies
7	12-24	Inférieur	Reprise du football mais à niveau inférieur. Ne fait plus de vélo.	
10	2	Inférieur	Reprise moins intensive course/vélo du fait douleurs persistantes de périostite. Actuellement, après plusieurs mois de kinésithérapie et massages, n'a plus ces douleurs.	
12	6	Equivalent	Il avait repris le tennis mais pas la course à pied.	Il fait à présent du sport en salle (muscultation, cardio...) de façon très régulière depuis 1 an. + ski en hiver.
13	12	Equivalent	Reprise du football dans son club antérieur à bon niveau donc.	

- Patients n'ayant pas repris une activité sportive.

Tableau 19 : raisons de non reprise sportive

Patients n'ayant pas repris d'activité sportive régulière.	Raisons de non reprise du sport.
2	-Ne pouvait pas reprendre son sport de prédilection le rugby du fait des risques traumatiques. -Fait seulement de temps en temps du vélo en loisir et un peu de natation mais très rarement et irrégulièrement. -N'a plus de douleur d'effort mais manque de motivation , activité professionnelle prenante...
6	-A encore des douleurs chroniques liées au syndrome des loges . - Activité professionnelle trop prenante.
8	Canal lombaire étroit symptomatique avec lombalgies chroniques et jambes lourdes, fatigabilité.
9	Ne faisait pas de sport avant ; son travail est néanmoins physique (routier) et il n'est pas gêné.

- **Patients dont on ne sait pas vraiment s'ils ont repris et à quel niveau**

Ce sont les patients 11 et 14 qui n'ont pas répondu au questionnaire mais d'après le dossier ils auraient repris leur sport.

c. Satisfaction globale/ressenti des patients.

Tableau 20 : satisfaction globale et ressenti suite aux interventions

Patients	Satisfaits	Non satisfaits	Ni l'un ni l'autre.	Referiez-vous l'intervention ?	Commentaires/Ressenti
1	X			oui	Douleurs postopératoires intenses.
2			X	oui	Il n'a plus de douleur mais il regrette de n'avoir pas repris son sport de prédilection.
3	X			oui	A insisté sur son parcours de soin : -le diagnostic a mis du temps à être posé ; -de plus, le 1 ^{er} chirurgien lui avait parlé d'un risque d'amputation ce qui l'avait marqué. Anecdote : un ami vétérinaire lui a parlé dès le départ d'un problème de compression d'après ses symptômes.
4		X		non	Evoque plutôt une cause psychosomatique à ses symptômes.
5	X			oui	Il considère cependant avoir un résultat moyen car il est un peu gêné encore plus à gauche.
6	X			oui	Mais douleurs chroniques d'effort par rapport à un syndrome des loges .
7	X			oui	A gauche=parfait A droite, petite gêne à la position accroupie.
8			X	oui	Il ne souffre plus du piège mais il regrette de n'avoir pas repris de sport à cause de son dos .
9	X			oui	Non gêné dans son travail : le côté opéré ne le gêne pas, l'autre côté gêne de moins en moins.
10		X		non	Les douleurs étaient liées à sa périostite car elles étaient identiques avant et après la chirurgie.
11	-	-	-	-	Pas de réponse au questionnaire

Patients	Satisfaits	Non satisfaits	Ni l'un ni l'autre.	Referiez-vous l'intervention ?	Commentaires/Ressenti
12	X			oui	Persiste petite gêne positionnelle du côté droit (genou fléchi)
13	X			oui	Pas de commentaires.
14	-	-	-	-	Pas de réponse au questionnaire
Total	8 sur 12 réponses 66.6%	2 sur 12 réponses 16.7%	2 sur 12 réponses 16.7%	Oui=10 (83.3%) Non=2 (16.7%)	

- ✓ Les 2 patients insatisfaits et qui ne referaient pas la chirurgie sont :
- Patiente n°4 : considérait que la chirurgie n'était pas nécessaire, compte tenu du caractère **psychosomatique** du piège et des symptômes selon la patiente.
 - Patient n°10 : ses douleurs étaient uniquement liées à la **périostite**, la chirurgie ne lui a pas apporté de bénéfice sur la douleur qu'il présentait.

V. DISCUSSION

A. Apports du travail : analyse des résultats

1. Concernant les patients

a. Nombre de patients, nombre de membres inférieurs

- Pour rappel, sur une quinzaine d'années au CHU de Pellegrin, 18 membres inférieurs ont été opérés dont un à 2 reprises (soit 19 libérations en tout) chez 14 patients en tout. Cela paraît bien peu.
- On retrouve cette notion de **rareté** dans plusieurs articles, notamment dans une revue de la littérature publiée dans la revue « Annals of Vascular Surgery » portant sur les causes non athéroscléreuse de claudication intermittente(2) qui retrouve des chiffres d'incidence allant de 0.7 à 3.5 %.
Dans une autre revue de la littérature(21) (anglaise) ayant analysé 44 articles de 1947 à 2010 comportant une étude d'au moins 5 patients opérés, il est noté qu'une moyenne de 15.5 MI (avec des extrêmes de 7 à 88) ont été étudiés par série de cas, ce qui se rapproche finalement de nos chiffres.

b. Age

- De 18 à 49 ans, moyenne de 29.4 ans, médiane de 29 ans.
Cela touche donc des sujets relativement jeunes
- On retrouve ces tranches d'âge dans plusieurs articles :
 - Soldat de **22** ans dans « Botulinum toxin as a treatment » (22)
 - Volleyeuse de **18** ans dans « Atypical presentation of PAES »(23)
 - Soldat professionnel de **34** ans dans « PAES : a common cause of a rare clinical entity critical leg ischemia in the young »(24)
 - Patient de **28** ans qui avait été diagnostiqué initialement comme atteint d'une maladie de Buerger puis chez qui finalement avait été posé le diagnostic de SAPP sans « The infrapopliteal arterial occlusions similar to Buerger disease : report of 2 cases »(25)

- Groupe de 30 patients italiens opérés avec des âges de 14 à 62 ans et une moyenne de **35+ /- 2ans** dans « PAES :the role of early diagnosis and treatment »(26)
- D'autres retrouvent des âges un peu plus éloignés :
 - « Dual course Ct angiography in PAES »(27) qui a étudié 8 patients âgés de 16 à 64 ans avec une moyenne de **41** ans(mais 8 patients seulement sont étudiés ce qui n'est pas très élevé comme échantillon)

c. Sexe

- Dans ce travail, sur 14 patients opérés, 13 sont des hommes et il y a une seule femme.
- Cette **prépondérance masculine** est retrouvée dans la plupart des sources :
 - L' article italien relatant les 30 cas opérés retrouve 23 hommes et 7 femmes(26), un article japonais(28) retrouve 18 hommes pour 6 femmes.
 - 2 revues de la littérature retrouvent également un ratio proche : 15 hommes pour 1 femme (3),9 hommes pour 1 femme(16).
- Néanmoins, cela vaudrait surtout pour les pièges anatomiques vrais alors que pour les **pièges fonctionnels**, il y aurait une **égalité des sexes** ,les femmes (102 hommes, 138 femmes soit 66 %)seraient même plus touchées pour Turnipseed.(29)
Dans notre étude, la seule femme opérée avait un piège anatomique vrai.

d. Fréquence de la bilatéralité.

- Pour rappel, ici, nous trouvons : 13 patients sur 14 présentent un SAPP bilatéral à l'imagerie dont 5 ont été opérés des 2 cotés.
- Cette **bilatéralité** est volontiers retrouvée dans la littérature : 43 % chez les patients italiens(26), chez la jeune volleyeuse de 18 ans(23),30 à 67% et 22 à 67% dans les 2 revues de la littérature(3,16).
- Un article (20) fait plus la différence avec le chiffres selon que le SAPP est bilatéral du point de vue des symptômes ou bilatéral seulement à l'imagerie un seul côté étant symptomatique : les auteurs rapportent des symptômes bilatéraux dans 30 % des cas **mais par contre une imagerie montrant des anomalies bilatérales dans 2/3 des cas.** Chez nos patients, cela représente quasi 93% de SAPP bilatéral à l'imagerie.

e. Existence d'antécédents pertinents et/ou de FDRCV

- Les 14 patients présentés ici ne sont pas ce que l'on appelle des « patients vasculaires » ; les $\frac{3}{4}$ (78.6%) n'ont d'ailleurs aucun ou un seul FDRCV (sur les 5 patients sur 6 qui ont un FDRCV, c'est le tabac)
- La plupart des cas relatés dans les articles sont également indemnes d'antécédents sérieux notamment cardiovasculaires :
 - Cas de 28 ans sans FDRCV dans « The infrapopliteal arterial occlusions similar to Buerger disease »(25).
 - Soldat professionnel de 34 ans fumeur mais sans autres FDRCV dans un article grec(24).
 - Cas de 22 ans sans aucun FDRCV dans « PAES : a case with bilateral different types »(30)
- Le terrain de la pathologie est donc tout à fait différent de celui du patient présentant une AOMI qui est souvent diabétique, fumeur, hypertendu avec une dyslipidémie et sédentaire...

f. Association à un syndrome des loges

- Trois de nos patients ont eu simultanément ou antérieurement au piège poplité un syndrome des loges soit 21 % environ.
- On pourrait se demander s'il s'agit d'une **association fortuite** liée essentiellement au terrain même c'est-à-dire le sportif ou bien s'il pouvait y avoir un **lien de causalité** entre un piège et l'apparition d'un syndrome des loges.
- Il semblerait que les 2 hypothèses soient recevables :
 - D'une part, le terrain même : dans les 2 cas, il s'agit en effet d'une pathologie que l'on rencontre en médecine du sport puisque cela touche plus volontiers les **sportifs**.
 - D'autre part, le SAPP lui-même s'il est associé à un **piège veineux** pourrait provoquer une situation de **stase** provoquant l'apparition d'un syndrome des loges (d'après la Société Française de Médecine du Sport, 11èmes journées)(31)
 - Par ailleurs, la présence d'une complication artérielle par le biais du **geste vasculaire** qu'elle nécessite **favoriserait** l'apparition d'un syndrome des loges ; un geste complémentaire d'aponévrotomie si il existe des complications artérielles pourrait donc diminuer ce risque(12,32)

- Nos 2 patients qui avaient une complication artérielle et qui ont eu un geste vasculaire (hors patient n°9 puisque ce dernier a été opéré du côté non symptomatique et non compliqué) n'ont cependant pas eu de problème de pressions au niveau des loges dans les suites opératoires et n'ont pas bénéficié d'une aponévrotomie complémentaire. Par ailleurs, les 3 patients qui ont eu un syndrome des loges à Bordeaux n'avaient pas de complications artérielles.

g. Sports pratiqués

- Il paraît **difficile** dans un premier temps de savoir si un sport est plus à risque car cela dépend aussi de la fréquence de la pratique d'un sport au sein de la population ; les mêmes sports de nos patients ressortent aussi dans la littérature mais ce sont aussi les sports les plus pratiqués dans la population générale à savoir course, vélo, natation, sports collectifs...
- D'après **l'enquête MJS-INSEP de juillet 2010** sur une population âgée de 15 à 75 ans(33), les activités physiques les plus souvent déclarées sont répertoriées dans le tableau n°21 (ci-après).

Tableau 21 : nombre de pratiquants pour chaque sport au sein de la population française (enquête INSEP)

Nombre de pratiquants en millions	ACTIVITES ou FAMILLES d'ACTIVITES
Plus de 10 millions	Marche (20,9), Natation (14,5), Vélo (12.8)
De 6 à 7 millions	Footing (6,6), Boules (6,1), Gymnastique (6,1)
De 3,5 à moins de 6 millions	Ski (5,3), Football (4,6), Tennis (3,6)
De 2 à moins de 3,5 millions	Pêche (3,1), Musculation (2,6), Tennis de table (2,3)
De 1,5 à moins de 2 millions	Roller skate (1,9), Badminton (1,6)
De 1 à moins de 1,5 million	Basket (1,4), Volley (1,2), Glisse eau/neige (1,2), Chasse (1,1), Danse(1,1)
De 0,7 à moins de 1 million	Equitation (0,93), Voile (0,89), Arts martiaux (0,78)
De 0,5 à moins de 0,7 million	Escalade (0,66), Golf (0,60), Handball (0,58), Athlétisme (0,52)

- 5 des 6 sports (surlignés en gras dans le tableau ci-dessus) pratiqués par nos patients apparaissent comme étant également les plus pratiqués dans la population générale.
- **Seul le rugby** ne figure pas dans le tableau (alors que d'autres sports collectifs y sont présentés) ; pourtant, 4 de nos patients le pratiquaient au moment de leurs symptômes (deux talonneurs, un ailier, un 3^{ème} ligne) :
 - Patient 1 : talonneur avec un IMC de 28,
 - Patient 2 : ailier avec un IMC de 22.5,
 - Patient 5 : talonneur avec un IMC de 26.6,
 - Patient 8 : 3^{ème} ligne avec un IMC de 29.2.

Après consultation d'internet sur la composition d'une équipe de rugby, les talonneurs et 3^{ème} ligne ont en général un gabarit plus important et une musculature plus développée de fait puisqu'ils doivent avoir beaucoup de puissance dans le jeu ; cela correspond aux 3 patients qui ont eu IMC >25. Les ailiers ont des gabarits plus petits ; ils doivent être à la fois puissants et mobiles (le patient 2 a un IMC à 22.5).

Ce sport pourrait donc être considéré comme un sport un peu plus à risque par l'importante musculature qu'il requiert bien souvent (hormis les ailiers). Les 3 patients rugbymen qui ont le grand gabarit (1, 5, 8) ont d'ailleurs une **hypertrophie musculaire** (sur les 4 cas d'hypertrophie notés en tout sur 14 patients) et ont été classés VI/F d'après les comptes-rendus opératoires. Le patient n°2, ailier, au gabarit plus mince avait un authentique piège anatomique (faisceau aberrant) sans hypertrophie musculaire notée.

- D'après Stager A et Clement D, auteurs canadiens qui ont publié dans une revue de médecine du sport, ce qui compterait surtout, ce n'est pas tant le sport pratiqué ou son intensité mais surtout la **durée de la contraction musculaire** : le risque de SAPP augmenterait avec la durée de la contraction : « *In PAES, claudication occurs occasionally with walking and not running. This is believed to be due to the **more prolonged contraction of the gastrocnemius muscle with walking.*** »(34).
Ainsi, la marche serait plus à risque que la course. Il serait intéressant de savoir également si la foulée dans la course à pied a son importance.

Cela pourrait expliquer aussi le fait que le rugby soit plus à risque du fait de la durée de contraction et de la force nécessaire à sa pratique.

h. Professions

- Il n'y a pas de profession type qui ressorte chez nos patients si ce n'est qu'il y a peu ou pas de profession sédentaire derrière un bureau.
- Dans la littérature, on ne retrouve également pas de profession prédisposant à la pathologie et d'ailleurs, les auteurs ne parlent pas des professions exercées pour la plupart ; les **militaires** (4,22,35) ressortent souvent dans la littérature mais c'est plutôt lié à leur activité physique qui est multiple, quotidienne et intense.

2. Concernant la révélation de la pathologie et la démarche diagnostique

a. Les symptômes présentés

- Les symptômes présentés pour nos patients étaient **chroniques** dans 12 cas sur 14 : ces derniers étaient décrits comme une douleur du mollet associée ou non à des paresthésies dans le pied ou engourdissement ou décrits comme des crampes. Tous ces symptômes survenaient à l'effort au bout de quelques minutes à 1 heure.
Les 2 autres patients ont eu un mode de révélation **aigu/subaigu** :
 - Le patient n°3 a présenté un épisode brutal avec ischémie aiguë du MIG par embolisation à partir d'un thrombus intra-anévrysmal.
 - Le patient n°9 a eu un épisode subaigu par thrombose de la tibiale postérieure du MID non opéré.
- Une grande partie des cas décrits dans la littérature retrouve également un mode de révélation chronique et plus rarement, une ischémie aiguë inaugurale(36).

b. Concernant le parcours de soin

- Il apparaît comme étant plutôt **long** du fait d'un délai conséquent à la 1^{ère} consultation et ensuite du délai diagnostique qui peut être plus ou moins long en raison de la **rareté** du syndrome. L'incidence varie de 0.17 à 3.5 % selon les études.(3,20)
- On retrouve beaucoup cette notion d'errance diagnostique dans la littérature (délais diagnostiques et de prise en charge explicités ci-après)

c. Le SAPP a-t-il été évoqué en 1^{er} ? Sinon, quels ont été les premiers diagnostics évoqués ?

- Chez nos patients, il a été évoqué d'autres diagnostics avant un SAPP qu'ils soient finalement avérés ou bien abandonnés après la découverte du piège : syndrome des loges chroniques à 3 reprises, AOMI, canal lombaire étroit, périostite ou bien crampes idiopathiques.
- Plusieurs auteurs rapportent également le cas de patients chez qui le piège a été découvert après d'autres hypothèses et thérapeutiques qui se sont révélés inefficaces :

- Dans « *Atypical presentation of PAES : involment of the anterior tibial artery* »(23), il est par exemple question d'une patiente volleyeuse de 18 ans chez qui on a pensé tout d'abord à un problème de **tendinite et/ou périostite** (traitée par AINS/kinésithérapie dans un premier temps ce qui n'a pas été efficace) puis de **syndrome des loges**(mais la mesure des pressions s'est avérée normale) pour enfin penser au piège et demander les examens sensibilisés .
- D'autres auteurs rapportent le cas de 2 patients chez qui des maladies de **Buerger**(25) avaient été diagnostiquées initialement pour finalement devenir une dysplasie fibromusculaire pour le premier et un SAPP pour le second.

d. Concernant le médecin qui a fait le diagnostic et des délais de ce dernier.

- Le diagnostic apparait pour être plutôt **du ressort des spécialistes** des pathologies sportives et /ou vasculaires cliniques ou radiologiques, le syndrome étant **fort peu connu** des médecins généralistes ou d'autres spécialités du fait de sa rareté. La médecine du sport n'est de plus pas particulièrement abordée au cours des études médicales.
 - La plupart des articles sont d'ailleurs rédigés par des chirurgiens vasculaires, orthopédistes, des médecins du sport, des radiologues.
- Les **délais** entre les premiers symptômes et la 1^{ère} consultation peuvent être assez longs (15.5 mois environ pour nos patients en moyenne), les patients ne souffrant qu'épisodiquement à l'effort (si leurs symptômes étaient continus, ils consulteraient plus tôt comme c'est le cas des 3 patients chez qui la présentation a été aigue). Le délai total des symptômes jusqu'au diagnostic et intervention est lui de 18 mois environ pour notre série de cas.
- Certains cas rapportés dans les articles décrivent également de longs délais, par exemple à l'extrême 7 ans pour un patient de 30 ans qui avait des crampes à l'effort régulièrement et chez qui il aura fallu attendre une complication aigue(36) .
- Des auteurs japonais ayant étudié 24 patients opérés rapportent un délai moyen entre les symptômes et la chirurgie de 37.5 mois(28) , c'est-à-dire quasi le double de la durée moyenne pour nos patients qui est de 18 mois .

**e. Concernant les examens complémentaires pratiqués et leurs résultats :
existence de complications**

- Tous nos patients ont eu un doppler artériel dynamique des MI, un scanner et angioscanner sensibilisé et quasiment tous ont aussi eu une angioIRM en plus. Toujours chez nos patients, on peut quand même noter une certaine discordance entre l'imagerie et le compte rendu opératoire (environ 43% de discordance, 21 % de concordance, le reste des patients n'ayant pas été classés à l'imagerie car pas de franche anomalie retrouvée alors).
 - Cependant une équipe de radiologues chinois a étudié 8 patients opérés d'un SAPP de décembre 2006 à mai 2012 et a conclu que les résultats TDM étaient superposables au compte rendu opératoire.(27)

- Chez nos patients, 3 sur 14(18 MI) soit 21 % avaient une complication vasculaire à l'imagerie avec à la clé un évènement ischémique aigu conduisant au diagnostic mais seuls 2 patients soit 14% ont bénéficié d'un geste complémentaire de revascularisation lors de la chirurgie de libération).
 - Dans "PAES : the role of early diagnosis and treatment"(26), sur 30 patients et 45 MI, les auteurs ont rapporté un chiffre un peu plus important de revascularisation ; 15 gestes de revascularisation sur 45 MI libérés soit 33%(mais 44 sur 45 MI avait un piège anatomique)
Un autre article « Surgical treatment for PAES »(28)retrouve des chiffres nettement plus importants de revascularisation : 25 MI avec geste vasculaire complémentaire sur 29 MI au total soit un peu plus de 86%) ; mais il est important aussi de dire qu'ils ont eu 24 pièges anatomiques vrais sur 29.
 - Par contre, les chiffres sont à peu près similaires à ceux d'un autre article concernant des patients opérés d'un SAPP à l'hôpital militaire de San Antonio : 2 gestes de revascularisation sur 15 patients et 25 MI soit 8 %.(35)
Mais il faut noter qu'ils avaient un peu plus de pièges classés VI/F.

3. Concernant l'intervention chirurgicale

a. Voie d'abord

- Elle est **postérieure** au niveau de la **fosse poplitée** chez tous les patients ce qui est en effet est préférable pour inspecter l'origine du chef médial du gastrocnémien(28).
- Un abord latéral serait préféré au cas où un pontage est prévu d'après une revue de la littérature anglaise(21) : *"Studies that advocated both approaches tended to acknowledge the **superiority of the posterior approach** for exposing popliteal fossa anatomy and reported use of the **medial approach only when an arterial bypass procedure was anticipated**, although there were no descriptions of protocolized care pathways"*

b. Classifications selon les comptes-rendus opératoires

- Une étude grecque(37) suivant le même schéma que la nôtre a trouvé pour 49 MI opérés chez 38 patients, 18% de type I, 67% de type II, 14% de type III et pas de type IV (classification de Delaney et Gonzales utilisés) donc un peu plus de 2/3 d'insertion plus latérale du chef médial du gastrocnémien).
- En comparaison avec nos 14 patients, les choses sont différentes car seuls 5 patients avaient un piège anatomique vrai et les 4 types sont représentés à peu près de manière similaire.

c. Myotomie seule + /- procédure de revascularisation si complication

- Dans ce travail, 10 patients sur 14 soit 86 % ont eu une libération seule et 2 patients sur 14 soit 14% ont eu en plus de la libération une revascularisation du fait de dommages artériels : un patient a eu un pontage, un autre a eu un mise à plat de son anévrisme et un pontage ensuite ; néanmoins, aucun n'a eu de reconstruction par greffon veineux de l'artère.
- Dans l'étude grecque citée précédemment(37), 33 MI soit 67.3% avait eu une libération seule, 5 MI soit 10.2% avait eu une reconstruction de l'AP par greffon autologue veineux saphène avec ou sans thrombo-endarterectomie et 11 MI soit 22.5% avaient eu un pontage en plus de la libération.

- La proportion libération seule/ libération + revascularisation dépend en fait de l'existence d'un piège anatomique vrai : on remarque en effet qu'il y a beaucoup plus de revascularisations en cas de pièges anatomiques vrais ; ces derniers semblent donc plus à risque de complications vasculaires.

d. Durée d'hospitalisation

- Nos patients ont été hospitalisés en moyenne 5.9 jours.
- Dans la littérature, cette donnée n'a pas été étudiée.

e. Complications /difficultés per opératoires

- Il y a peu ou pas de complications graves per opératoires ou anesthésiques rapportées chez nos patients et dans la littérature.

4. Concernant la période postopératoire

a. Durée de l'arrêt de travail

- En ce qui concerne cette donnée, il n'a pas été retrouvé de données similaires. De plus, chez nos patients, elle était difficile à déterminer dans la mesure où certains patients étaient lycéens ou étudiants au moment de leur intervention (entre 2 et 3 semaines pour les 7 patients actifs alors)

b. Durée de l'arrêt sportif

- Chez nos patients, il est en moyenne de **22.5 semaines** avec des extrêmes allant de 2 semaines à 2 ans (calcul basé sur 9 patients uniquement : ceux ayant répondu au questionnaire et ayant repris le sport)
 - Deux patients n'ont pas repris le sport : un parce que il ne pouvait plus faire son sport favori (rugby), l'autre à cause de ses lombalgies chroniques.
 - Un autre patient avait repris initialement une activité sportive mais actuellement, il ne pratique plus en raison de son activité professionnelle.
- Dans la littérature, cette donnée n'est pas systématiquement explicitée. Une seul article sur un cas rapporte une durée précise : 2 mois chez un lutteur professionnel(12).

c. Période J0-J30 post opératoire immédiate

- Chez nos patients, il n'y a eu **pas de complications sévères**, pas de mortalité, pas d'amputation comme c'est aussi le cas pour les auteurs japonais Igary et al (28) : *"There were **no severe morbidities**, including nerve palsy, in the early postoperative period. In addition, there were **no mortalities or amputations**, and the foot ulcer healed in approximately two months."*
Sur 29 MI opérés pour 24 patients, ils ne relatent ni de complication sévère, ni d'amputations durant la période postopératoire immédiate ; ils ont pourtant revascularisé 25 MI en plus de la libération ; ils avaient de plus deux MI au stade 4 et un MI au stade 5 (ulcère) de la classification de Rutherford.
- En ce qui concerne les **douleurs post opératoires**, elles sont dans la majorité des cas faibles voire quasi insignifiantes puisque sur 16 libérations, nous avons 12 EVA < 3 et seulement 4 EVA ≥ 3 dont 1 patient qui avait subi une aponévrotomie dans le même temps opératoire, un patient qui a vraiment eu des douleurs très importantes liées à la libération du piège (EVA à 7-8 avec des pics à 9), un autre qui a évalué sa douleur à 5/10 et qui a eu d'ailleurs un peu de morphine (il avait eu un pontage en plus).
Dans la littérature, cette donnée concernant les douleurs postopératoires n'est pas abordée du moins dans les articles consultés.
- Nous avons de plus rapporté une complication thromboembolique (phlébite chez un patient sans facteurs de risque thromboembolique personnel ou familial hormis la période postopératoire), une infection cicatricielle imposant une antibiothérapie et une réouverture de cicatrice par lâchage de 2 points (allergie steristrips par la suite)
En revanche, dans la littérature, il n'a pas été retrouvé ce type de données explicitées.

d. Période à moyen et long terme

- La douleur vasculaire
 - La symptomatologie douloureuse chez nos patients :
 - ✓ Elle a disparu chez 8 patients (on retrouve d'ailleurs dans ce groupe les 4 patients qui présentaient un piège anatomique vrai).
 - ✓ Elle est modérée chez 1 patient
 - ✓ Elle est gênante et significative chez 3 patients mais à cause d'autres pathologies,
 - ✓ Elle est a priori faible ou absente chez les 2 patients non répondants d'après les dossiers de ces derniers.

- Le résultat sur la douleur est relativement peu évoqué dans les séries de cas ; on en parle plus dans les articles rapportant un cas clinique notamment le soldat professionnel, la jeune volleyeuse, le lutteur ou bien le footballeur de 22 ans(12,22,23,30) chez qui la chirurgie a permis l'amendement des douleurs et la reprise sportive.
- **La cicatrisation**
 - Elle a été pathologique c'est-à-dire chéloïde chez 2 patients dans notre étude.
 - Cette donnée n'est pas notée dans la littérature.
- **La reprise du sport**
 - 8 des nos 14 patients ont repris une activité sportive, 4 n'en ont pas repris (raisons diverses : autres douleurs ou pas de motivation ou sédentaire de base) et on ne sait pas vraiment pour les 2 non répondants (reprise à priori)
 - Cette donnée comme la douleur est rapportée dans les études de cas uniques et relativement peu dans les séries de cas.

5. Synthèse et comparaison des 2 groupes de patients : pièges anatomiques vrais et les « autres »

a. Dans notre étude :

- Les patients 2-3-4-6 et 9 qui ont été étiquetés piège anatomique vrai sont un peu plus âgés (34.6 ans contre 28.5 ans chez les pièges fonctionnels). Il y a 1 femme parmi eux, aucune chez les autres.
- Dans ce groupe, il y a un patient non sportif alors que les 9 autres patients sont tous sportifs.
- De plus, il n'y a pas d'autre pathologie sportive chez 4 de ces 5 patients ; seul le patient n°6 a un antécédent sportif notable à savoir un syndrome des loges. Les 2 autres syndromes des loges opérés sont parmi les 9 autres ou bien la périostite et les déchirures.
- En ce qui concerne la symptomatologie douloureuse, elle a disparu chez 4 de ces 5 patients, soit 80% de bon résultat, alors qu'elle peut être encore présente chez l'autre groupe mais pour d'autres raisons : 3 patients sur les 8 ont eu des douleurs après l'intervention (périostite, canal lombaire étroit, gêne modérée positionnelle) et 5 patients ont eu un bon résultat soit 62.5%.
(Ces chiffres excluent les 2 patients non répondants).

- En ce qui concerne les complications vasculaires et donc les gestes de revascularisation qui en découlent, on note que ce sont essentiellement les 5 patients avec piège anatomique qui en sont atteints. Les patients fonctionnels en sont indemnes.

b. Dans la littérature :

- Turnispeed et al (29) ont évalué les similarités et les différences entre pièges fonctionnels et pièges anatomiques : 30 patients opérés d'un SAPP fonctionnel, 7 patients opérés d'un SAPP anatomique sur une période de 13 ans.
 - Leurs résultats concordent avec ce qui a été trouvé chez nos patients hormis le sex ratio :
 - ✓ Sur les 7 pièges anatomiques, ils trouvent 5 hommes et 2 femmes, les patients ont en moyenne 43.6 ans et sont sédentaires pour la plupart ; de plus, dans 5 cas sur 7, il y a complication vasculaire avec revascularisation.
 - ✓ Concernant les 30 pièges fonctionnels : plus de femmes (20 pour 10 hommes), âge moyen de 24.5 ans, association à un syndrome des loges dans 14 cas, population sportive. Les résultats sur la symptomatologie douloureuse et la reprise sportive sont plutôt bons par rapport à nos patients : 27 patients (89 %) reprennent le sport, les 3 autres (11%) ne reprennent pas le sport en raison de la survenue d'autres blessures ou douleurs.

B. Limites du travail

1. Recueil des données et biais d'information

a. Les dossiers médicaux papiers

- Toutes les caractéristiques concernant les patients ne sont pas systématiquement explicités : coordonnées, antécédents qui peuvent manquer (notamment pour le tabagisme qui était noté absent pour certains patients alors qu'en fait, le patient fumait et cela vaut aussi pour d'autres informations notamment celle permettant de déterminer le risque cardiovasculaire pour chaque patient)

- Concernant l'opération, les informations sont assez standardisées puisqu'on a les comptes-rendus opératoires mais les difficultés per opératoires bénignes n'y figurent pas.
- Concernant la période postopératoire immédiate, on a certaines informations importantes (infections, hématomes) ; par contre, 1 patient a eu une TVP 3 semaines après l'intervention et cela n'y figurait pas puisque c'est le médecin traitant qui avait fait la prise en charge.
Les complications bénignes ne figurent pas non plus dans le dossier parce qu'elles sont considérées comme insignifiantes médicalement, par contre ce n'est peut-être pas le cas pour le patient.
- Pour le suivi à moyen et long terme, c'est également compliqué car tous les patients ne sont pas venus aux consultations de suivi, seules les informations jugées importantes sont notées.

b. Le questionnaire téléphonique

- Biais temporel : les patients ayant eu la chirurgie il y a plusieurs années ne se souviennent pas forcément du déroulement précis des événements, notamment des dates, des médecins vus en 1^{er}, des examens passés, des durées d'arrêt de travail, de leur reprise du sport...
- Chez les 2 non répondants, un patient a été identifié, le téléphone était correct et actuel (messages laissés sur les portables, textos, messages à la conjointe eue directement au téléphone) mais on peut dire qu'il ne souhaitait pas répondre (très occupé professionnellement selon sa conjointe); un autre patient est perdu de vue (un message Facebook a été laissé mais ses coordonnées n'ont pu être retrouvée
Pour le patient refusant de répondre, on ne peut conclure à ses raisons : manque de temps, motivation, déception par rapport à l'opération ou tout simplement pas envie d'être embêté...
Quant à l'autre, on ne peut savoir s'il a eu le message Facebook.
- Certains critères comme la douleur, la satisfaction sont subjectifs et une EVA à 8 pour un patient peut être à 5 pour un autre ; la psychologie des personnes rentre également en ligne de compte, leurs croyances, leurs interprétations par rapport à la pathologie, à ses causes....

2. Taille de l'échantillon

- Seuls 14 patients (et 18 MI) ont pu être sélectionnés sur une période de 16 ans dans un service de chirurgie vasculaire universitaire régional de référence ; cela est peu mais cela reflète la rareté du syndrome d'une part et le fait qu'il se révèle seulement dans des circonstances de pratique sportive. Il existe sans nul doute des sédentaires qui auraient un piège à l'imagerie mais qui ne se manifestent pas n'ayant pas de symptômes.
- La majorité des études sur les séries de cas ont également un échantillon assez faible d'où l'intérêt des revues de la littérature qui permettent finalement de recenser plus de cas.
- Pour le questionnaire, seuls 12 patients ont répondu ce qui est peu également du moins dans l'absolu compte tenu du faible échantillon de départ ; cependant, proportionnellement cela donne un taux de réponse de 85.7%. Les données issues de ce questionnaire sont donc difficilement extrapolables à l'ensemble des opérés d'un SAPP. Il faudrait cumuler les résultats de plusieurs études dans tous les centres de références régionaux par exemple (l'Aquitaine représente environ 5% de la population française en nombre d'habitants)

VI. CONCLUSION

- L'AOMI plus fréquente n'est ainsi pas la seule cause de claudication. Le piège poplité se retrouve essentiellement chez les jeunes adultes sans FDRCV. Les lésions artérielles qui peuvent dans certains cas l'accompagner, notamment si la durée d'évolution est importante, sont consécutives aux contraintes mécaniques répétées exercées par les structures musculo-tendineuses voisines. Ces dernières se voient essentiellement pour les pièges anatomiques vrais.
- Le 1^{er} médecin consulté doit arriver à considérer de façon précoce les signes évocateurs de manière à demander le plus tôt possible les examens angiologiques nécessaires, le but étant d'éviter la survenue des complications vasculaires aiguës et in fine du risque historique d'amputation.
- En ce qui concerne les résultats fonctionnels, la reprise sportive et la symptomatologie douloureuse, ils sont mitigés : ils dépendent de la cause réelle de la douleur (lorsqu'il y a des pathologies chroniques douloureuses concomitantes, les patients sont forcément plus déçus).
- Les pièges anatomiques vrais sont plus rares (5 patients) ; néanmoins, 80% d'entre eux soit 4 patients sur 5 ont un bon résultat fonctionnel puisqu'ils n'ont plus de douleur vasculaire d'effort.

VII. BIBLIOGRAPHIE

1. Clément R, Louisy F, Blin E, Bonnevie L, Chanudet X, Larroque P. Les « PIÈGES VASCULAIRES». Le POINT en 2007 = ENTRAPMENT SYNDROMES : UPDATE 2007. 2007;4(60):347-57.
2. Al LC et. Syndrome de l'artère poplitée piégée. Angiol-Hémostase. 6 févr 2013;Volume 372(5):311-4.
3. Apigian AK, Landry GJ. Basic Data Underlying Decision Making in Nonatherosclerotic Causes of Intermittent Claudication. Ann Vasc Surg. 1 janv 2015;29(1):138-53.
4. Tsilogianni Z, Grapatsas K, Papanikolaou Z, Kokkini-Paschou A, Tsantilas A, Tsiligiris V, et al. Popliteal artery entrapment syndrome: a common cause of a rare clinical entity--critical leg ischemia in the young. Mil Med. janv 2014;179(1):e124-6.
5. Stuart TP. Note on a Variation in the Course of the Popliteal Artery. J Anat Physiol 1879;13(Pt 2):162. 1879;
6. Hamming JJ, Vink M. Obstruction of the popliteal artery at an early age. J Cardiovasc Surg (Torino). déc 1965;6(6):516-24.
7. Benoit Lavignolle. anatomie descriptive et topograohique du membre pelvien. bergeret. 2000. 188 p.
8. Chevallier J-M. Anatomie. [2], Appareil locomoteur. Paris: Flammarion médecine-sciences; 1998. 1 vol. (XVI-475 p.) ; ill. en noir et en coul., couv. ill. en coul. ; 19 cm.
9. Anatomie médicale: aspects fondamentaux et applications cliniques - Keith Lean Moore, Arthur F. Dalley - Google Livres [Internet]. [cité 15 déc 2015]. Disponible sur: https://books.google.fr/books?id=w1K6RaRlBbS&pg=PA571&lpg=PA571&dq=fosse+poplit%C3%A9e&source=bl&ots=Hw_FUKvk_u&sig=Lvit1YT0QWDhvWr1eX4oNEfBZro&hl=fr&sa=X&sqi=2&ved=0ahUKEwjagsyHot7JAhWCvBoKHc78APYQ6AEIVzAM#v=onepage&q=fosse%20poplit%C3%A9e&f=false
10. Pernkopf E. Atlas d'anatomie humaine [Internet]. Piccin; 1983 [cité 22 févr 2015]. Disponible sur: http://babordplus.univ-bordeaux.fr/notice.php?q=pernkopf&spec_expand=1&sort_define=score&sort_order=1&rows=10&start=0
11. Midy D. Artère poplitée piégée.

12. Gokkus K, Sagtas E, Bakalim T, Taskaya E, Aydin AT. Popliteal entrapment syndrome. A systematic review of the literature and case presentation. *Muscles Ligaments Tendons J*. 14 juill 2014;4(2):141-8.
13. Namur M, Folhen A, Noel C, Goupil J, Le Penne V. Radioanatomie des artères des membres inférieurs au scanner multidétecteur. *Journées françaises de radiologie*; 2008.
14. Becker F, Loppinet A. Artériopathies des Membres Inférieurs par Compression. 4ème congrès annuel de la société française de médecine vasculaire; 2005.
15. Marion Antoni. ARTERE POPLITE PIEGEE & KYSTE ADVENTICIEL. 2005; collège de chirurgie vasculaire.
16. Noorani A, Walsh SR, Cooper DG, Varty K. Entrapment Syndromes. *Eur J Vasc Endovasc Surg*. févr 2009;37(2):213-20.
17. Insua JA, Young JR, Humphries AW. Popliteal artery entrapment syndrome. *Arch Surg Chic Ill* 1960. déc 1970;101(6):771-5.
18. Skeik N, Thomas TM, Engstrom BI, Alexander JQ. Case report and literature review of popliteal artery entrapment syndrome. *Int J Gen Med*. 2015;8:221-5.
19. Couzan S(médecin vasculaire), Pouget JF (radiologue), Chave E (kinésithérapeute), Martin JM (kinésithérapeute), Rubi JC (kinésithérapeute). Les syndromes de compression poplitée dynamique.
20. Chang MD, Steer A, Perera W, Robinson DR. Bilateral popliteal artery entrapment syndrome secondary to anomalous lateral heads of gastrocnemius. *ANZ J Surg*. 11 mars 2015;
21. Sinha S, Houghton J, Holt PJ, Thompson MM, Loftus IM, Hinchliffe RJ. Popliteal entrapment syndrome. *J Vasc Surg*. janv 2012;55(1):252-62.e30.
22. Isner-Horobeti M-E, Muff G, Masat J, Daussin J-L, Dufour SP, Lecocq J. Botulinum Toxin as a Treatment for Functional Popliteal Artery Entrapment Syndrome. *Med Sci Sports Exerc*. 6 oct 2014;
23. Bou S, Day C. Atypical Presentation of Popliteal Artery Entrapment Syndrome: Involvement of the Anterior Tibial Artery. *PM&R*. nov 2014;6(11):1059-62.
24. Tsilogianni Z, Grapatsas K, Papanikolaou Z, Kokkini-Paschou A, Tsantilas A, Tsiligiris V, et al. Popliteal Artery Entrapment Syndrome: A Common Cause of a Rare Clinical Entity—Critical Leg Ischemia in the Young. *Mil Med*. 1 janv 2014;179(1):e124-6.
25. Igari K, Kudo T, Toyofuku T, Inoue Y, Iwai T. The Infrapopliteal Arterial Occlusions Similar to Buerger Disease: Report of Two Cases. *Case Rep Vasc Med [Internet]*. 2014 [cité 4 févr 2015];2014. Disponible sur: <http://www.ncbi.nlm.nih.gov/pmc/articles/PMC4241243/>

26. Marzo L, Cavallaro A, Mingoli A, Sapienza P, Tedesco M, Stipa S. Popliteal artery entrapment syndrome: the role of early diagnosis and treatment. *Surgery*. juill 1997;122(1):26-31.
27. Sun X, Liu C, Wang R, Hou D, Chen J. Dual source CT angiography in popliteal artery entrapment syndrome. *J Med Imaging Radiat Oncol*. 2013;57(2):156-60.
28. Igari K, Sugano N, Kudo T, Toyofuku T, Jibiki M, Inoue Y, et al. Surgical treatment for popliteal artery entrapment syndrome. *Ann Vasc Dis*. 2014;7(1):28-33.
29. Turnipseed WD. Popliteal entrapment syndrome. *J Vasc Surg*. mai 2002;35(5):910-5.
30. Lee EJ, Jung JS, Lee K, Lee SH, Son HS, Sun K. Popliteal Artery Entrapment Syndrome: A Case with Bilateral Different Types. *Korean J Thorac Cardiovasc Surg*. juin 2014;47(3):302-5.
31. Juhan C, Alimi Y, Barthelemy P, et al. Syndrome des loges des jambes et pièges veineux fonctionnels. 11èmes journées de la société française de médecine du sport; 2000.
32. El P, Yp P, E B, G Z, P B. Prophylactic fasciotomy of the legs following acute arterial occlusion procedures. *Int Angiol J Int Union Angiol*. déc 1988;8(3):120-4.
33. Bulletin de la Mission statistique du ministère de la Jeunesse et des Sports. Enquête MJS/INSEP. 2000.
34. Stager A, Clement D. Popliteal Artery Entrapment Syndrome. *Sports Med*. 1999;28(1):61-70.
35. Clemens MS, Scott DJ, Watson JDB, Wang LC, Hislop SJ, Arthurs ZM. A Diagnostic Evolution: Surgical Experience with Popliteal Artery Entrapment Syndrome at a Military Tertiary Referral Center. *Ann Vasc Surg*. août 2015;29(6):1078-83.
36. Jo B, Bae J-H. A Case of Popliteal Artery Entrapment Syndrome Presenting with Acute Limb Ischaemia. *Heart Lung Circ*. déc 2014;23(12):e255-7.
37. Gourgiotis S, Aggelakas J, Salemis N, Elias C, Georgiou C. Diagnosis and surgical approach of popliteal artery entrapment syndrome: a retrospective study. *Vasc Health Risk Manag*. févr 2008;4(1):83-8.

ANNEXES

ANNEXE 1 : QUESTIONNAIRE PATIENTS

1. Questions relatives aux caractéristiques des patients

- 1) Date de naissance
- 2) Sexe
- 3) Poids, taille, IMC
- 4) Age au moment du diagnostic
- 5) Professions exercées
- 6) Activités sportives :
Si oui :
 - depuis combien d'années environ : 0-5 ans, 5-10 ans, plus de 10 ans.
 - quels sports,
 - à quelle intensité (durée, nombre de fois par semaine, en compétition ?)
- 7) Passe-temps particuliers, passions entraînant un effort physique (par ex bricolage jardinage...)
- 8) Tabagisme actif actuel (si oui, combien de PA) ou sevré (nombre de PA sevré depuis moins ou plus de 5 ans) ou passif.
- 9) Existence d'autres facteurs de risque cardio-vasculaire : dyslipidémie, diabète, HTA, familial
- 10) Antécédents personnels généraux et cardiovasculaires, antécédent de syndrome des loges
- 11) Antécédents familiaux notables mais surtout cardiovasculaires
- 12) Traitements en cours

2. Questions relatives à la période entre l'apparition des symptômes et la prise en charge chirurgicale

1) Quel a été le 1^{er} symptôme ressenti ? et de quel côté (droit et /ou gauche) ?

- Douleur,
- Crampe,
- Gênes
- Paresthésies
- Froideur du membre
- Changement de coloration
- A l'occasion d'une complication
- Autre.

2) A quelle(s) occasion(s) ?

- Au repos
- Dans certaines positions
- Lors d'une activité physique peu intense de l'ordre du quotidien (marche à allure modérée par exemple)
Si oui à partir de combien de temps : instantanément, au bout de quelques secondes, quelques minutes ?
- Lors d'une activité sportive
-Laquelle
-A partir de combien de temps : instantané, quelques secondes, quelques minutes
-A quelle intensité : faible, modérée, intense

3) Délai entre l'apparition des symptômes et la 1^{ere} consultation médicale

- Nombre de semaines, de mois voire d'années ?
- Quel a été le 1^{er} professionnel de santé consulté ?
Médecin généraliste, spécialiste (médecin du sport, angiologue, chirurgien vasculaire, orthopédiste, radiologue, cardiologue, autre) ou paramédical (kinésithérapeute, podologue, infirmier...)
 - Est-ce que ce diagnostic a été évoqué d'emblée ?
 Si non, quels ont été les 1^{ers} diagnostics évoqués ?
 -Cause musculo-tendineuses (tendinites, douleurs musculaires, syndrome des loges...)
 -Causes neurologiques (sciatique par exemple)

- Causes veineuses (insuffisance veineuse)
- Autres causes artérielles(AOMI)

4) Délai entre les premiers symptômes et le diagnostic final ?

- Nombre de semaines, de mois, d'années
- Qui a évoqué ce diagnostic ?

Médecin du sport, radiologue, chirurgien, autre ?

- Quels examens avez-vous passé ?

Chronologiquement si possible

3. Questions relatives à la période postopératoire

1) Durée de l'arrêt de travail

2) Durée de l'arrêt sportif

3) Comment s'est déroulé le mois suivant la chirurgie ?

- Douleur de repos, à la mobilisation, la noter de 0 à 10

Nécessité prise antalgiques pendant combien de temps environ ? Quel palier (paracétamol/ AINS ou bien palier 2 tramadol /codéine)

- Complications infectieuses
- Hématomes
- Complications thromboemboliques

4) Et jusqu'à aujourd'hui

- Les symptômes (douleur surtout) ont-ils totalement disparu depuis ? A partir de quand ?
- A quel moment avez-vous repris votre activité sportive ? Combien de mois ?
- L'avez-vous reprise à un niveau inférieur, équivalent, supérieur à votre activité antérieure ?
- La cicatrice est-elle esthétiquement acceptable pour vous ?
Par exemple, vous mettez-vous sans problème les jambes nues ou pas ?
Objectivement, est-elle hypertrophique ou normale ?

ANNEXE 2 : notes personnelles prises lors des consultations des dossiers papiers complétées des données questionnaire.

Patient 1 Damien

Réponse au questionnaire téléphonique : oui

Durée : 23 minutes

a. Informations générales

- Né en mars 1987.
- Lot et Garonne
- 83 kg pour 1.72m
- Profession : salarié dans entreprise de commerce de produits phytosanitaires, actif.

b. Antécédents :

- Pas d'antécédent personnel à l'époque de la chirurgie
- HTA diagnostiquée depuis 1 an (sous Fludex 1.5 mg)
- Tabagisme peu important sevré

c. Activités physiques

- **Course à pied** : loisir depuis l'âge de 12 ans (donc depuis presque 10 ans au moment de ses douleurs) à raison de 45 minutes (12km) à 1 heure (14 km) une à deux fois par semaine.
- **Rugby** : depuis l'âge de 16 ans (depuis 5 ans au moment du diagnostic), en compétition, fédéral 3, poste talonneur, 2 entraînements par semaine, 1 match tous les dimanches.

d. Histoire de la maladie

- Une claudication à l'effort est apparue courant **2006** au niveau des mollets surtout à gauche dès 150 mètres de course (surtout ressentie au rugby bien que cela commençait un peu à la marche), d'intensité modérée, apparaissant au bout de quelques secondes et mettant 20 minutes à se calmer à l'arrêt de l'effort ; le lendemain, il avait les mollets contractés.
- Cette période a duré quelques temps, le patient alternant le sport avec des périodes de repos.

- **2008**

- Octobre : consulte médecin du sport qui prescrit un bilan complémentaire :
 - ✓ Doppler compatible avec un piège artériel et veineux bilatéral.
 - ✓ Prise de pression des loges musculaires qui elle, est compatible avec un syndrome des loges bilatéral.
- Novembre : l'angioscanner montre une compression de l'artère poplitée gauche d'origine musculaire (anomalie insertion chef interne gastrocnémien gauche probable)

- **2009**

- Janvier : consultation chirurgie vasculaire à Pellegrin : association à la fois donc d'un syndrome des loges postérieures bilatéral et d'un syndrome de l'artère poplitée piégée bilatéral.
- Février : chirurgie syndrome des loges postérieures bilatéral.
- Novembre : consultation de suivi
Symptomatologie améliorée mais persistance douleur à gauche donc décision chirurgie piège poplité gauche
- Décembre: libération chirurgicale de l'artère poplitée gauche

Compte rendu opératoire : on retrouve des trousseaux fibreux entourant l'artère poplitée et ses collatérales sans anomalie d'insertion musculaire (anomalies classées IV)

- **2010**

- Février : consultation de suivi = normalisation plus de symptômes à gauche, par contre cicatrisation hypertrophique (chéloïde)

e. Réponses au questionnaire

• Délais diagnostique /parcours de soin :

- Le patient a consulté son médecin du sport au bout de quelques mois après l'aggravation de ses douleurs (estime à 2 ou 3 mois) ; le 1^{er} diagnostic évoqué était le syndrome des loges.
- Délais 1ers symptômes et prise en charge : environ 3 ans (il n'a pas consulté de suite après l'apparition des 1ers symptômes et avait un syndrome des loges bilatéral concomitant qui a été opéré avant)
- Médecin qui lui a parlé du piège poplité : chirurgien vasculaire.

• Période postopératoire :

- Durée de l'arrêt de travail : évalué entre 1 et 2 semaines.
- Durée de l'arrêt sportif : 3 mois (a repris fin février-début mars 2010)
- Déroulement du mois suivant la chirurgie :
 - ✓ Douleurs : 7-8/10 avec des pics à 9(ressentait des brûlures derrière les mollets) ; Nécessité de prendre un antalgique de palier 2 (tramadol).
 - ✓ Complications infectieuses : 0
 - ✓ Hématomes : oui
- Aujourd'hui :

Les symptômes ont disparu, il avait repris le sport (rugby et course) d'emblée au même niveau ; à présent, il s'est mis au golf.

Il a une cicatrice très visible (chéloïde) cependant mais cela ne le complexe pas.
- Au total : satisfait, il referait l'opération (mais sans les douleurs et la cicatrice si possible a-t-il dit)

Patient 2 : Emmanuel

Réponse au questionnaire : oui

Durée : 29 minutes

a. Informations générales

- Né en mars 1980.
- Gironde
- 65 kg pour 1.70m.
- Profession : étudiant lycée hôtellerie-restauration au moment de la chirurgie depuis l'âge de 16 ans, cuisinier maison de retraite actuellement.

b. Antécédents

- Rectocolite hémorragique stable traitée par Imurel et Pentasa comme traitements de fond avec cures de Solupred au moment des crises.
- Hypercholestérolémie (traitée depuis l'intervention).
- Tabagisme : occasionnel, 1 cigarette par jour environ de 17 à 20 ans.
- Familiaux : coronariens chez son père et sa mère (pontages), rupture d'anévrisme cérébral chez son oncle paternel.

c. Activités physiques

- Rugby : depuis l'âge de 16-17 ans (donc 1 ou 2 ans avant ses douleurs), en compétition, 4^{ème} série, ailier, 3 fois par semaine (2 entraînements, 1 match dominical).
- Tennis : de 14 à 17 ans, 1 fois par mois.
- Basket : de 14 à 17 ans, 1 match par mois, loisir.
- (Moto de loisir)

d. Histoire de la maladie

- **1998**

- Apparition vers le mois d'avril d'une claudication de la jambe gauche à l'effort alors qu'il commence à courir (endurance) en cours d'EPS au lycée associée à des paresthésies dans le pied gauche.
- 3 épisodes (la 3^{ème} fois, les paresthésies remontent en haut de la jambe) avant qu'il consulte son médecin traitant qui lui fait passer un doppler. Ce dernier montrant une baisse de la perfusion en statique, il est adressé en chirurgie vasculaire à Pellegrin où il passe des examens en dynamique.
- Examens complémentaires
 - ✓ Artériographie montre une thrombose poplitée gauche de 4 cm avec une revascularisation dynamique distale par le cercle péri artériel du genou gauche.
 - ✓ Echo doppler montre une chute des pressions distales à la flexion du genou/ dorsiflexion du pied de façon bilatérale.
 - ✓ IRM= artère poplitée gauche piégée déviée vers le bord médial (donc anomalie de trajet de l'artère sans anomalie du jumeau à l'IRM)
Classé I à l'imagerie.
- Juillet : pontage fémoropoplité gauche (20 cm de veine saphène droite) entre la zone battante de l'artère et la dernière collatérale du cercle artériel du genou+débridement tendon jumeau interne et libération de l'artère poplitée droite.

Compte rendu opératoire : faisceau aberrant du jumeau interne (qui correspondait à l'encoche retrouvée en dynamique à l'IRM), III à la classification de Rich.

- Septembre : libération côté droit.

- **2006**

- Episode ischémique aigue du MIG un matin
- Thrombose MIG pontage et de la native retrouvé au cours d'un contrôle doppler avec sténose serrée (athérome++)
- IPS droite 1.33 IPS gauche 0.83
- Pontage fémoropoplité sur la thrombose de l'ancien pontage

- **2007**

- Participation à une étude multicentrique sur la pathogénie des artériopathies du jeune.

- A un bilan complet : RAS hormis hyper LDL
- **2009** (suivi)
- Doppler montre bonne perméabilité du pontage fémoropoplité avec dilatation anastomose fémorale commune gauche de diamètre antéropostérieur maximum de 1.80 cm
IPS tibial postérieur gauche= 1.18

e. Réponses au questionnaire

- **Délais diagnostique /parcours de soin :**
 - Le patient a consulté son médecin traitant dans un 1^{er} temps, 2 à 3 semaines après les 1ers symptômes (avril-mai).
 - Le 1^{er} diagnostic évoqué n'est pas précisé (problème ischémique en tous cas)
 - Le diagnostic de SAPP a été posé assez vite(en juin), la prise en charge chirurgicale a débuté entre 2 mois et demi et 3 mois après les premiers symptômes (juillet).
- **Période postopératoire :**
 - Durée de l'arrêt de travail : 5 mois (a repris le lycée en décembre 1998 après avoir eu 2 chirurgies, une en juillet côté gauche et une en septembre côté droit)
 - Durée de l'arrêt sportif : n'a pas repris de sport, vélo loisir de temps en temps seulement + un peu de piscine mais les 2 de façon non régulière.
 - Déroulement du mois suivant la chirurgie :
 - ✓ Douleurs :
 - 5/10 dans les jours suivant la libération du piège gauche, sous morphine pendant 2 ou 3 jours puis paracétamol seul.
 - Quasi inexistantes après la libération droite.
 - ✓ Complications infectieuses : 0.
 - ✓ Hématomes : 0.
 - Aujourd'hui :
 - ✓ Disparition des symptômes,
 - ✓ Pas de reprise du rugby, son sport favori du fait des risques traumatiques ; par contre, fait un peu de vélo et de natation de temps en temps.
 - ✓ Cicatrices assez visibles mais non pathologiques et n'entraînant pas de complexes,
 - ✓ Hypoesthésie au niveau de la face antérieure de la jambe gauche.
 - Au total : ni satisfait, ni insatisfait(les symptômes ont disparu mais il n'a pu reprendre son sport préféré) ; referait l'opération cependant si c'était à refaire.

Patient 3 : Jean Michel

Réponse au questionnaire : oui

Durée : 48 minutes

a. Informations générales

- Né en avril 1960.
- Dordogne
- Profession : responsable fabrication dans la plasturgie, actif, beaucoup de marche et de station debout.

b. Antécédents

- Hypercholestérolémie, HTA, tabagisme non significatif (très occasionnel et non quotidien), allergie pénicilline.
- Traitements : il n'avait pas de traitement à l'époque des 1ers symptômes. Il prend à présent Kardégic 75, Crestor (avait en plus pour le stent du Plavix)
- Familiaux : artérite chez son père et ses oncles.

c. Activités physiques

- Course à pied durant le lycée et son service militaire ; a fait des semi-marathons, des courses inter-régiment, il avait un bon niveau mais il n'en fait plus depuis.
- Vélo : a toujours fait un peu de vélo mais a intensifié en peu de temps avant son SAPP ; il est passé de 5-10 km de VTT le week-end à 50-60 km avec une intensité importante.
- (Marche à pied/ randonnée suite à ses problèmes d'artère poplitée)
- Travaux agricoles/bricolage intensif tous les WE.

d. Histoire de la maladie

- **2009**

➤ Janvier

Le patient, à posteriori, se rappelle avoir commencé à ressentir une claudication des MI à partir de 100-150 mètres de marche. Il avait également une gêne à la position accroupie.

➤ Mars/Avril

Il a eu un jour une **ischémie aiguë** de son MIG avec pied froid, blanc et paresthésies ; il a consulté son médecin traitant qui a demandé un doppler. Le radiologue a mis en évidence une **thrombose de la jambe gauche** (le patient se rappelle que ce dernier avait souligné le caractère localisé et non diffus et en était étonné).

Mr C. a donc bénéficié d'une **recanalisation** thrombose jambe gauche + stent tibial en avril. Il a eu de plus des examens dont 2 IRM statiques qui étaient normales.

➤ Avril à septembre : persistance de la **gêne positionnelle** et des paresthésies.

Il est suivi 3 mois par l'angiologue qui lui conseille de marcher le plus possible avec un peu de course. Il consulte à nouveau en septembre son chirurgien vasculaire qui ne lui apporte pas de solution.

Son angiologue lui fait réaliser une **IRM dynamique** qui retrouve donc le SAPP bilatéral.

➤ Novembre

- ✓ Il est donc adressé en chirurgie vasculaire à Pellegrin= piège poplité bilatéral au bilan mais symptomatique à gauche avec anévrysme.

Piège musculaire avec **tendon anormal** du gastrocnémien comprimant l'artère, formation d'un anévrysme avec thrombus intra-sacculaire migré (expliquant l'épisode embolique ischémique de mars 2009)

- ✓ Angioscanner= anévrysme AP sus-articulaire, compression AP en regard interligne articulaire lors des manœuvres dynamiques ; insertion anormale du gastrocnémien latéral sur le condyle médial comprimant l'AP en dynamique à l'origine de l'anévrysme.

- ✓ Chirurgie par voie postérieure= libération tendon, résection de l'AP pathologique sur 3 cm, rétablissement continuité avec veine saphène prélevée dans la cuisse.

Stent tibial postérieure thrombosé mais compensé par la collatéralité.

- ✓ **Compte rendu opératoire :**

Large bande fibreuse du gastrocnémien latéral réséqué, dissection de l'anévrysme sur 2.5 cm, pontage veineux, pas de recanalisation possible du stent thrombosé mais collatéralité suffisante.

- ✓ Pas de complications immédiates, doppler de sortie normal.

• **2010**

- Février : contrôle clinique et doppler ok avec un IPS de 1.14 des 2 côtés.

Reprise activité physique (vélo, course) autorisée

- Décembre : doppler ok IPS sup à 1

N'a pas repris vélo encore.

• **2012**

- Janvier : doppler ok hormis légère ectasie du pontage 9.8 mm en amont, 6.8 mm en aval).

e. Réponses au questionnaire

- Délais diagnostique /parcours de soin :

- Une AOMI a été évoquée en premier et n'a pas été remise en question pendant 6 mois ; étant donné que les symptômes persistaient, des examens en dynamiques ont été demandés et ont permis de faire le diagnostic.
- Entre les 1ers symptômes ressentis (décrits finalement à postériori par Mr C.) et la prise en charge chirurgicale, **10 mois** se sont écoulés.
- Le patient a consulté au printemps son médecin traitant, l'angiologue et un premier chirurgien vasculaire au printemps lors de l'épisode thrombotique aiguë. Il a consulté à l'automne l'angiologue puis un second chirurgien vasculaire devant la persistance de la gêne (IRM dynamique ayant permis de faire le diagnostic)

- Période postopératoire :

- Durée de l'arrêt de travail : 1 mois.
- Durée de l'arrêt sportif : 1 mois (il a été opéré vers le 20 novembre et a repris la marche à pied fin décembre).
- Déroulement du mois suivant la chirurgie :
 - ✓ Douleur peu intense 1-2 sur 10 ; le patient a pris un peu de doliprane ; il a ressenti des paresthésies sous le pied essentiellement.
 - ✓ Complications infectieuses : 0.
 - ✓ Hématomes : 0.
- Aujourd'hui :

Les symptômes ont quasi disparu, il persiste quelques **crampes** du mollet gauche à la marche en pente.

Il a repris la **marche** assez intensive mais pas le vélo donc à un niveau **inférieur** à avant ses problèmes.

Cicatrisation non pathologique : un peu rougeâtre mais fine.
- Au total : patient satisfait de sa prise en charge, il le referait si c'était à refaire.

Anecdote racontée par le patient : ce patient a un ami vétérinaire qui quasiment dès le début des symptômes (notamment la gêne positionnelle lors de l'accroupissement) avait pensé à un problème de compression vasculaire.

Patiente 4 : Florence

Réponse au questionnaire téléphonique : oui

Durée : 36 minutes

a. Informations générales

- Née en décembre 1972.
- Gironde
- 53 kg pour 1.62 m.
- Profession : responsable de magasin dans le secteur de la piscine, beaucoup de manutentions et mises en rayon.
- Age au moment de la chirurgie : 36 ans

b. Antécédents

- Neurinome médiastinal dans l'enfance (a des contrôles réguliers)
- Libération et pontage de l'AP gauche en 1997 sur Cholet (la cicatrisation avait été difficile avec zones de nécrose).
- Tabagisme : a commencé à fumer 8-10 cigarettes par jour vers 15-16 ans, a arrêté de 1997 à 2001 et a repris depuis dans les mêmes quantités.
Soit 9 PA au moment de la chirurgie, 12 PA jusqu'à aujourd'hui.
- Pas d'antécédents familiaux notables notamment cardio-vasculaires.

c. Activités physiques

- Alternance course/ marche à pied : 2 sorties hebdomadaires de 30 à 40 minutes soit 6 km.
- Karaté et équitation dans l'enfance.

d. Histoire de la maladie

- **1997**
 - Apparition d'une claudication d'effort du MIG
 - Un bilan est donc réalisé et retrouve un SAPP bilatéral symptomatique à l'époque uniquement du côté gauche.

- ✓ TDM en juillet 1997 = thrombose AP gauche avec une origine haute du jumeau interne de façon bilatérale.
- ✓ Artériographie= oblitération de l'AP dans sa partie haute sur 4-5 cm avec une collatéralité bien développée.
- Un pontage veineux fémoropoplité gauche et libération de l'AP gauche (sur Cholet) est donc réalisé à cette époque.
- **2003**
- Apparition de troubles trophiques au niveau du 1^{er} rayon du pied droit avec sensation de froid et décoloration.
- Le bilan est normal :
 - ✓ Echographie doppler : pontage perméable à gauche, pas d'anomalie détectée à droite
 - ✓ IRM : pas d'anomalie évidente au niveau du mollet.
- On en conclue à un syndrome de Raynaud.
- **2009**
- En mars/avril, elle consulte car elle a une gêne au niveau de son MID. La patiente décrit de plus lors de l'entretien téléphonique une dyspnée anormale et une sensation de malaise apparues lors d'une course au bout de 2.5km qui a persisté jusqu'à la fin de l'effort ; elle relie ces 2 symptômes au piège et c'est précisément ce qui l'a amenée à aller voir son médecin.
- Un bilan est réalisé au printemps : le doppler sensibilisé est en faveur de pièges poplités bilatéraux ; pas de thrombose à droite
- Libération chirurgicale en septembre 2009 à droite.
- **Compte rendu opératoire** : anomalie anatomique avec passage de l'AP sous l'insertion musculaire du gastrocnémien droit (alors que normalement le pédicule passe entre les chefs de ces muscles).L'insertion du muscle est sectionnée. Trajet anormal de l'artère donc type I
- En octobre : contrôle retrouve une infection avec une cicatrice très inflammatoire La patiente est donc mise sous antibiotiques. L'échographie ne montre néanmoins ni de collection purulente profonde, ni d'abcès ; la cicatrice est juste inflammatoire autour des points de suture.

e. Réponses au questionnaire.

- **Délais diagnostique /parcours de soin** :
- Des symptômes de dyspnée et malaise apparus lors d'une course et récidivants ensuite l'ont amenée à consulter son médecin traitant dans un délai de 1 mois environ. Elle avait déjà une petite gêne du mollet droit depuis longtemps(2003)

- Ce dernier pensant que cela pouvait être dû à son piège poplité déjà connu depuis 1997, l'a adressée 1 mois après à Pellegrin : examens en faveur piège poplité bilatéraux (masses musculaires assez développées) symptomatique à droite soit 2 mois après l'apparition des symptômes.
Cependant, il n'y aurait pas de lien finalement avec l'essoufflement/malaise ressenti.
- Chirurgie de libération de l'AP droite en septembre soit 6 mois après les symptômes.
- **Période postopératoire immédiate :**
 - Durée de l'arrêt de travail : 2-3 semaines.
 - Durée de l'arrêt sportif : 1 mois et demi.
 - Déroulement du mois suivant la chirurgie :
 - ✓ Douleur : 4-5/10, prise de paracétamol.
 - ✓ Complications infectieuses : surinfection cicatrice, antibiothérapie orale.
 - ✓ Hématomes : 0.
- **Aujourd'hui :**

Après la chirurgie, il persistait une sensation de gêne lors de l'accroupissement. Elle a néanmoins repris le sport marche, course et équitation à niveau supérieur mais en fait bien après l'opération (elle évoque une cause psychosomatique : en effet, elle aurait appris une information sur sa vie personnelle qui l'aurait libérée en quelque sorte de ses symptômes.)

La cicatrice est bien visible mais correcte en comparaison au côté gauche opéré en 1997.
- **Au total :** patiente mécontente car elle se demande si la chirurgie était bien nécessaire (le piège étant pour elle d'origine psychosomatique) et si c'était à refaire, elle ne le referait pas.

Patient 5 : Nicolas F.

Réponse au questionnaire téléphonique : oui

Durée : 38 minutes

a. Informations générales

- Né en octobre 1977.
- Hautes Pyrénées
- Profession : technicien de maintenance en électricité (aujourd'hui, il est automaticien : programmation de robots)
- 77 kg pour 1.70m.
- Age au moment de la 1^{ère} chirurgie : 29 ans.

b. Antécédents

- Personnels :
 - ✓ Kyste pilonidal
 - ✓ Fracture poignet droit
 - ✓ Appendicectomie
 - ✓ Occlusion sur bride
 - ✓ Allergie pénicilline
 - ✓ Traité par hormone de croissance vers 13 ans.
 - ✓ Pas de tabagisme.
 - ✓ (Il a eu après les 3 interventions poplitées un cancer du testicule gauche traité par radiothérapie)
- Familiaux :
 - ✓ Pas d'antécédents familiaux au niveau cardiovasculaire,
 - ✓ Maladie de Parkinson chez son grand père.

c. Activités physiques

- Rugby :
 - ✓ Depuis l'âge de 16 ans (soit 13 ans de pratique avant les douleurs)
 - ✓ 2 entrainements par semaine et 1 match les dimanches
 - ✓ 4^{ème} série, talonneur.
- Natation très occasionnelle alors : 1 h une fois par mois.

d. Histoire de la maladie

- **2004-2006**

Le patient a présenté des déchirures à répétition puis des crampes au niveau des mollets de plus en plus importantes survenant à l'effort.

Initialement, il a vu son kinésithérapeute qui au fur et à mesure de ces épisodes lui a conseillé de consulter et de faire un bilan.

La douleur survenait dès l'échauffement au rugby après 1 minute de course puis avait tendance à s'estomper à chaud. A la fin de l'effort, il persistait un mollet douloureux et contracté.

- **2006**

- Devant la persistance de cette symptomatologie douloureuse à l'effort bilatérale mais prédominant à droite au niveau des mollets avec également des lourdeurs et impatiences ainsi qu'une gêne à la position accroupie et des vertiges quand il se relevait, le patient fait un 1^{er} bilan à l'hôpital de Toulouse qui élimine un syndrome des loges chronique (mesure des pressions négative). De plus, il passe un scanner mais statique qui revient normal.

- Son médecin traitant l'adresse sur Bordeaux au CHU ensuite.

- **Avril**

- ✓ Doppler montre IPS 1.15 des 2 cotés

- En dynamique :

- A droite, abolition du flux tibial postérieur en flexion : extension du pied

- A gauche, abolition du flux tibial postérieur en flexion, ralentissement en flexion.

- **Novembre :**

- ✓ AngioIRM : occlusion des 2 AP en flexion plantaire contrariée ; prédominance à droite à cause de la naissance haute de la tibia antérieure au-dessus du piège. Aspect hypertrophié des 2 soléaires entraînant une compression des AP contre la chape des gastrocnémiens.

- **2007**

- **Janvier** : consultation spécialisée CHU= SAPP confirmé par IRM

SAPP par insertion anormale d'un jumeau, hypertrophie musculaire, muscle surnuméraire ?

- **Février** : libération chirurgicale à droite.

Compte rendu opératoire : bandelettes fibreuses autour de l'artère en regard des collatérales des gastrocnémiens.

Dissection fibreuse et section de petites collatérales.

- **Avril** : contrôle

Bon résultat fonctionnel à droite ; surveillance à gauche

IPS 1.3 des 2 cotés

- **Septembre** libération axe gauche

Compte-rendu opératoire : les collatérales musculaires, tendineuses et articulaires plicaturaient l'AP à l'effort.

➤ **Octobre** : contrôle

Il existe encore des symptômes à l'effort à gauche (pas à droite) + impatiences en fin de journée.

En rapport avec hématome non encore résorbé en post opératoire.

• **2008**

➤ **Juin** : persistance douleurs à gauche.

✓ Doppler : nouveau piège gauche avec diminution du flux en dynamique sans arrêt complet.

✓ AngioIRM : absence de signal du creux poplité des 2 côtés lors de la contraction bilatérale/statique. AP plus grêles des 2 côtés.

✓ AngioTDM : aspect normal poplité gauche.

➤ **Juillet** : consultation

Se pose la question d'une éventuelle cicatrisation fibreuse donc chirurgie prévue en raison de la gêne.

➤ **Aout** : chirurgie piège gauche avec nouvelle libération gauche.

Compte-rendu opératoire : fibrose engainante autour de l'AP.

Le patient est mis sous Kardégic.

➤ **Novembre** : quelques douleurs encore présentes des 2 cotés mais un peu plus à gauche.

Cependant, flux non modifiés en dynamique, IPS 1.33 en statique.

e. Réponses au questionnaire

• **Délai diagnostique /parcours de soin** :

➤ Entre les premiers symptômes et les premiers bilans, il s'est écoulé finalement quasiment 2 ans ; les premiers diagnostics évoqués ont été déchirures à répétition, crampes musculaires idiopathiques ; le premier professionnel de santé consulté a été en fait le kinésithérapeute du rugby ; ce dernier a conseillé au patient de consulter par rapport à la persistance de ces symptômes.

➤ Lors du bilan initial à Toulouse, un syndrome des loges a été éliminé, le patient ayant eu une mesure des pressions dans les loges musculaires négative.

Cependant, le patient n'a pas bénéficié des examens visant à diagnostiquer un SAPP ; il a eu certes un scanner et angioscanner mais sans les manœuvres dynamiques.

➤ Il a été ensuite adressé à Pellegrin où le diagnostic de SAPP a été fait.

Les interventions se sont déroulées sur l'année 2007, soit 3 ans après l'apparition des douleurs.

• **Période postopératoire immédiate** :

➤ Durée de l'arrêt de travail :

- ✓ MID
- ✓ MIG
- ✓ MIG bis
- Durée de l'arrêt sportif

Trois mois après la dernière intervention, il reprend un peu le rugby mais peu de temps car il a toujours quelques douleurs au niveau des MI (cependant moindres qu'avant les interventions) ; de plus, il a commencé à souffrir également du dos à cause d'une hernie discale lombaire.

Il s'est mis un peu plus à la natation ensuite.
- Déroulement du mois suivant la chirurgie :
 - ✓ Douleur : faible 0-1/10 pour les 3 interventions.
 - ✓ Hématomes : 0 pour les 3 interventions
 - ✓ Complications infectieuses : 0 pour les 3 interventions.
- **Aujourd'hui :**
 - Le résultat fonctionnel est moyen : il continue à avoir quelques douleurs modérées au niveau des MI, des lourdeurs, des impatiences ainsi qu'une gêne à la position accroupie. Mais il coexiste également des problèmes lombaires qui peuvent participer à certains de ces symptômes.
 - Il ne fait plus de rugby à ce jour d'une part à cause des douleurs des MI, d'autres part à cause de sa hernie lombaire (peut-être faut-il faire un bilan à ce niveau également: imagerie lombaire, EMG ?)

Il pratique la natation un peu plus régulièrement qu'auparavant (1 heure 1 fois tous les 15 jours) ; il ressent d'ailleurs quand il nage des crampes au niveau plantaire (mais cela ne semble pas lié au problème poplité (aponévrosite ou bien peut être radiculalgie liée à la hernie ?)
 - Les cicatrices sont fines, non pathologiques.
- **Au total :**
 - Le patient est satisfait de sa prise en charge car il a moins de douleurs qu'auparavant même s'il n'a pas repris le sport à un niveau équivalent.
 - Il referait les interventions si elles étaient à refaire.
 - Peut-être faudrait-il faire un bilan à la fois vasculaire (doppler artériel et veineux des MI) avec des épreuves dynamiques, lombaire (IRM) et neurologique(EMG) ainsi qu'un bilan radiologique et échographique au niveau des pieds ?

Patient 6 : Xavier

Réponse au questionnaire : oui

Durée : 23 minutes

a. Informations générales

- Né en février 1988.
- Gironde.
- 74 kg pour 1.81 m
- Profession : passait des concours militaires lorsque les douleurs sont venues. Actuellement, il est conducteur de travaux.
- Age au moment de la chirurgie du piège : 22 ans.

b. Antécédents

- Il n'a pas d'antécédents personnels particuliers au moment des douleurs.
- Pas de tabagisme
- Antécédents familiaux : son père a eu un triple pontage à l'âge de 42 ans.

c. Activités physiques

- Course à pied : depuis l'âge de 19-20 ans, intensification en vue de passer les concours ; 3 voire 4 séances d'entraînement par semaine 10 km en 45 minutes avec fractionné.
- Natation : 3.500 km 3 fois par semaine commencée en même temps que la course avec le même objectif d'entrée dans l'armée.
- Plongée sous-marine de loisir.

d. Histoire de la maladie :

- **2009**
 - Début 2009 : ayant une douleur du genou droit, il passe une IRM qui montre des lésions méniscales ; il fait de la kinésithérapie quelques temps.
 - Lors de la reprise de la course en février, apparition de douleurs des loges antérieures des jambes à partir de 30 minutes + tuméfaction loges antéro-externes + hernie musculaire à l'effort ce qui empêche son incorporation dans l'armée. il

ressentait également un engourdissement de sa jambe droite pendant 10 à 15 min après l'arrêt de l'effort.

Il consulte alors son médecin traitant entre 2 et 4 semaines après l'apparition des symptômes qui l'adresse à la clinique du sport.

- Aout : prise de pressions en faveur d'un syndrome des loges bilatéral chronique avec indication d'une aponévrotomie des 2 loges postérieures+/- antérieures.
- Octobre : intervention chirurgicale sur la loge antéro-externes droite.
- Décembre : passe un doppler devant la persistance des douleurs montrant une abolition flux poplité bilatéral en rapport avec une compression artérielle. Confirmation par l'angioscanner d'un piège poplité droit.
- **2010**
- Février : libération loge profonde côté droit+ libération de l'artère poplitée piégée par section bride fibreuse.
Compte-rendu opératoire: section bride fibreuse.
- Mars : consultation de contrôle
Hématome dans les suites opératoires.
Marche sans douleur.
- Mai : persistance douloureuse ; doute sur une tendinite ou périostite.
- Juin : consultation médecin du sport qui préconise de compléter le geste d'aponévrotomie par une incision basse de la loge antérieure droite.
- Septembre : chirurgie avec aponévrotomie complémentaire du 1/3 inférieur de la jambe droite.
- Novembre : plus de douleur à la course mais contractures du bord latéral du pied en lien avec un hématome de la loge musculaire fibulaire.
- Décembre : passe EMG : en fait névralgie SPE bilatéral et SPI droit.

e. Réponses au questionnaire.

- **Délais diagnostique /parcours de soin** :
 - Il a consulté son médecin traitant qui l'a adressé au médecin du sport: diagnostic de syndrome des loges.
 - Aponévrotomie.
 - Douleurs résiduelles : diagnostic SAPP
 - Libération du piège + nouvelle aponévrotomie : 1 an s'est écoulé entre l'apparition des symptômes et la chirurgie du piège.
- **Période postopératoire immédiate** :
 - Durée de l'arrêt de travail : 2-4 semaines
 - Durée de l'arrêt sportif : 1 an

- Déroulement du mois suivant la chirurgie :
 - ✓ Douleurs : 3-4/10, prise d'un antalgique de palier 2 type tramadol.
 - ✓ Complications infectieuses : 0
 - ✓ Hématomes : 0

- **Aujourd'hui**

Il a repris un peu de course début 2011 mais a dû s'arrêter au bout de 30 min ; il avait un manque d'amplitude assez gênant à son genou ; il a donc refait 2 mois de kinésithérapie.

Ensuite, il n'y a pas eu de reprise sportive d'une part à cause de son travail, d'autre part, à cause de douleurs chroniques persistantes du syndrome des loges.

Cicatrisation non pathologique.

- **Au total :**

Patient satisfait de la chirurgie, n'a plus les symptômes liés au piège, a néanmoins des douleurs à cause du syndrome des loges ; si c'était à refaire, il le referait

Patient 7 : Loïc

Réponse au questionnaire : oui

Durée de l'entretien : 17 minutes

a. Informations générales

- Né en octobre 1988.
- Gironde.
- Opéré à droite à 18 ans et à gauche à 19 ans
- Etait au lycée lors de la première chirurgie (actuellement, il est agent logistique cariste avec beaucoup de manutention)
- 72 kg pour 1.75 m.

b. Antécédents

- Amygdalectomie.
- Allergie pénicilline, josacine.
- Tabagisme modéré : depuis l'âge de 17 ans jusqu'à maintenant, 3 à 4 cigarettes/jour, soit 0.2 PA au moment de la première chirurgie (2 PA actuellement).

c. Activités physiques:

- Vélo : 3 fois par semaine, 30 minutes, allure modérée, depuis tout petit.
- Football : depuis l'âge de 4 ans, 3 entraînements et 1 match hebdomadaires, défenseur, niveau régional(DH).

d. Histoire de la maladie :

- **2006**

- Septembre :

Apparition des douleurs au niveau des 2 mollets plus importante du côté droit avec une contraction de ces derniers, apparaissant après 20 minutes d'un effort soutenu lors de la pratique du football (pas le vélo) et également à la montée d'escaliers rapide.

Il décrit également des paresthésies concomitantes au niveau des pieds.

Ces symptômes cédaient après une dizaine de minutes à l'arrêt de l'effort et il se mettait les jambes en l'air ce qui faisait également disparaître ces symptômes.

De plus, il présentait également une gêne positionnelle, c'est-à-dire des paresthésies au niveau des pieds lors de la position accroupie.

- Octobre :
 - ✓ Passe une première échographie simple des mollets par rapport à des douleurs des 2 mollets survenant à l'effort. Cette dernière ne retrouve pas d'anomalie notamment au niveau musculaire.
 - ✓ Passe ensuite un doppler dynamique à la clinique du sport compatible avec un piège bilatéral de l'artère poplitée lors de la flexion plantaire active.
- Novembre :
 - ✓ IRM CHU : hypertrophie importante du chef médial du jumeau interne.
 - ✓ Consultation spécialisée chirurgie vasculaire CHU: il s'agit donc d'un SAPP bilatéral, symptomatique des 2 cotés mais surtout du côté droit.
Les douleurs des mollets surviennent après 20 min d'effort.
- Décembre
 - ✓ Libération chirurgicale du côté droit.
 - ✓ **Compte-rendu opératoire** = zone fibrosée au-dessus de l'interligne articulaire constituant le piège en regard des 2 paires d'artères courtes se rendant à la face interne des jumeaux, ces dernières étant sténosées par plicature.
Les petites artères musculaires étaient donc étirées lors de la contraction.
- **2007**
 - Janvier : contrôle= autorisation reprise sport, doppler normal.
Reprise du football 3 mois après l'intervention.
 - Mai : quelques douleurs d'effort encore ; consigne donnée de revoir le médecin du sport si persistance pour ne pas méconnaître un syndrome des loges associé.
Du côté droit opéré, le patient a eu besoin de 3 mois de rééducation à cause d'une rétraction musculotendineuse avec fessum du genou ce qui a été efficace.
 - Aout : doppler montre persistance piège AP bilatéral.
 - Novembre :
 - ✓ Angioscanner normal hormis quelques remaniements chirurgicaux à droite.
 - ✓ AngioIRM : piège dynamique côté gauche mais pas à droite
- **2008**
 - Janvier : côté droit asymptomatique mais aggravation du côté gauche non opéré.
 - Février : libération du piège gauche
Compte-rendu opératoire= bandes fibreuses entourant un plexus veineux qui sont sectionnées+ liaison 2 branches collatérales faisant hauban.
 - Avril : contrôle doppler ok
IPS 1.09

e. Réponses au questionnaire

• Délais diagnostique /parcours de soin :

- Il a consulté d'emblée à la clinique du sport le médecin du sport et le radiologue 1 mois après l'apparition des douleurs (septembre); il a eu une 1^{ère} échographie simple des mollets puis le doppler dynamique (octobre) qui a fait le diagnostic de SAPP.
- 1 mois après, consultation spécialisée et IRM au CHU (novembre).
- 1 mois après, intervention du côté droit (décembre).
Suites opératoires simples mais flessum ayant nécessité de la kinésithérapie.
- 14 mois après la 1^{ère} chirurgie, le côté gauche est opéré également car les symptômes s'aggravent.

• Période postopératoire :

- Durée de l'arrêt de travail=0 car il était lycéen à l'époque.
- Durée de l'arrêt sportif :
 - ✓ 3 mois après pour le MID mais difficile en raison de l'aggravation du côté gauche.
 - ✓ 1 voire 2 ans après le MIG, il reprend le football mais à niveau inférieur.
- Déroulement du mois suivant la chirurgie :
 - ✓ Douleurs :
 - Faible 1-2/10 du côté droit, prise de paracétamol
 - Moindre 0-1/10 du côté gauche.
 - ✓ Complications infectieuses
 - 0 à droite
 - 0 à gauche ; cependant, il a eu une petite réouverture de la cicatrice à 2 endroits, l'infirmière a mis de steristrips mais il a eu une allergie à ces derniers donc il y a eu une petite inflammation à ces 2 niveaux.
 - ✓ Hématomes : 0 des 2 cotés.

• Aujourd'hui

- Le patient n'a plus de douleurs, il a repris le football mais à un niveau inférieur ; il n'a trop refait de vélo. Il n'est pas gêné dans sa profession où il fait beaucoup de manutention.
- Il décrit encore une gêne à la position accroupie prolongée des 2 côtés avec des paresthésies au niveau des orteils.
- La cicatrice droite est fine, la gauche est fine également sauf aux 2 endroits où il y a eu les strips qui apparaissent un peu boursoufflés.

• Au total :

- Il se dit très satisfait de sa prise en charge et des interventions.
- Il referait pareil si c'était à refaire.

Patient 8 : William

Réponse au questionnaire : oui

Durée : 31 minutes

a. Informations générales

- Né en février 1971.
- Pyrénées atlantiques
- Profession : agent SNCF, conducteur de train.
- 100 kg pour 1.85 m.
- Age au moment de l'intervention : 31 ans.

b. Antécédents :

- Appendicectomie,
- Extraction dents de sagesse,
- Arthroscopie genou droit,
- Canal lombaire étroit.
- Tabagisme de l'âge de 15 à 20 ans, 1 paquet par jour, soit 5 PA, sevré depuis plus de 5 ans au moment du SAPP.
- Antécédent familial : IDM chez son père qui est décédé à l'âge de 40 ans (ce dernier était alcoolo-dépendant et tabagique 2 paquets par jour)

c. Activités physiques

- Rugby : en faisait depuis 6 ou 7 ans avant ses douleurs, fédéral 2, 4^{ème} division, 3ème ligne, 2 entraînements par semaines et 1 match dominical.
- Course à pied en complément : 1 fois par semaine, 45-50 minutes, 10 km environ.

d. Histoire de la maladie

- **1998 :**

Il reprend le rugby mais présente des « déchirures » à répétition du mollet gauche ce qui entraîne des périodes de repos et reprise sportive successives pendant quelques années.

- **2001**

Il arrête le rugby, mais devant des douleurs/lourdeurs persistantes des MI, il consulte en fin d'année un médecin du sport qui prescrit un bilan IRM lombaire/EMG ainsi qu'un bilan cardiovasculaire. Ces douleurs surviennent à la fin de l'effort surtout et durent quelques minutes.

- **2002**

- Janvier :

- ✓ Bilan cardiovasculaire :

Ce dernier met en évidence au doppler une compression au niveau du creux poplité de la veine et de l'artère à la flexion plantaire contrariée de façon bilatérale mais plus marquée à gauche.

Suspicion de SAPP ou syndrome du soléaire.

- ✓ Bilan neurologique :

IRM lombaire : canal lombaire étroit

EMG= en faveur atteinte neurogène radriculaire lombaire.

- Février : bilan et consultation spécialisés chirurgie vasculaire Pellegrin.

- ✓ AngioIRM

En statique : pas d'anomalie.

En dynamique à la flexion plantaire : pas de flux à gauche et discrète réduction de calibre à droite.

Compression extrinsèque AP gauche liée à une hypertrophie des masses musculaires semble-t-il.

- ✓ Consultation spécialisée : SAPP gauche par anomalie insertion musculaire ou tendineuse ?

- Mars : libération chirurgicale piège gauche

Compte-rendu opératoire = trousseaux fibreux entourant l'artère avec des zones de striction et des muscles jumeaux hypertrophiques qui la comprimait ; le soléaire est sectionné.

- Mai : contrôle ok

Reprise sportive autorisée.

e. Réponses au questionnaire

- **Délais diagnostique /parcours de soin :**

- Parcours assez long du fait de la coexistence du canal lombaire étroit.
- Les symptômes ont commencé à l'âge de 26 ans, le diagnostic et prise en charge du piège à 31 ans.
- Le patient a d'abord consulté son médecin du sport qui a réalisé un bilan initial de douleur des MI cardiovasculaire et neurologique. Le diagnostic de SAPP est intervenu 2 mois après, le temps de réaliser les examens complémentaires et la chirurgie 1 mois après.

- **Période postopératoire :**

- Durée de l'arrêt de travail : 2 semaines.
- Durée de l'arrêt sportif : pas de reprise du sport
- Déroulement du mois suivant la chirurgie :
 - ✓ Douleurs : 0-1/10 ; pas de prise d'antalgique.
 - ✓ Complications infectieuses : 0.
 - ✓ Hématomes : 0.

- **Aujourd'hui**

Pas de reprise du sport en raison d'un canal lombaire étroit douloureux et invalidant. Cependant, les symptômes correspondant au piège ont quant à eux disparu. La cicatrice est large mais non chéloïde.

- **Au total :**

Patient ni satisfait, ni insatisfait puisqu'il n'a pu reprendre de sport à cause de son dos ; mais si c'était à refaire, il le referait car il a conscience que cela était nécessaire.

Patient 9 : Thierry

Réponse au questionnaire : oui

Durée : 15 minutes

a. Informations générales

- Né en septembre 1966.
- Dordogne
- Profession : chauffeur routier (marche, manutention++)
- 67 kg pour 1.63 m
- Age au moment de l'intervention : 46 ans.

b. Antécédents :

- Pas d'antécédents cardiovasculaires particuliers personnels ou familiaux connus (cependant, il n'a plus de contacts avec ses parents depuis plusieurs années).
- Pas d'allergie
- Tabac : 15 cigarillos par jour de l'âge de 21 ans jusqu'à maintenant soit environ 19 PA au moment de l'intervention.
- Pas d'autres FDRCV.
- Alcool : 1 verre de vin par repas

c. Activités physiques

- Pas d'activités sportives de manière régulière au moment des symptômes.
- Mais sa profession de chauffeur routier est cependant physique.

d. Histoire de la maladie

- **2013**

➤ Janvier/février

Apparition d'une douleur/crampe du mollet droit de manière aiguë en montant dans son camion avec des paresthésies et une insensibilité au niveau de ses orteils.

Il ne consulte pas de suite et prend des AINS pendant quelques temps ce qui ne le soulagent que partiellement.

Il se décide à consulter son médecin traitant 3 à 4 mois après l'apparition de ces symptômes qui persistent ; ce dernier lui prescrit une échographie doppler simple des MI.

➤ Mai

- ✓ Echographie doppler simple des MI = pas d'anomalie musculaire, les AP sont superposables, tibiale postérieure gauche bien ample, par contre, la tibiale postérieure droite est plus difficile à voir et son aspect est compatible avec une sténose.
- ✓ Il est donc adressé au CH de Libourne à un médecin angiologue.

➤ Juin

- ✓ Doppler dynamique des MI =
 - MIG : tibiale postérieure très grêle, tibiale antérieure perméable, IPS=1
 - MID : occlusion complète de l'AP à sa partie moyenne, tibiale postérieure occluse, IPS=110/135 soit 0.81.
 - Manœuvres dynamiques : du côté gauche qui est non symptomatique et non occlus, il existe des arguments forts pour un piège artériel poplité du fait d'une réduction du calibre de l'AP aux manœuvres.

➤ Juillet

- ✓ Angioscanner= ne montre pas de lésion emboligène.
- ✓ Echographie cardiaque= normale
- ✓ IRM (Libourne): confirme le piège poplité du côté non occlus.
Le patient étant sous anticoagulants, ces derniers ont été arrêtés suite aux résultats et un relai par Kardégic 160 a été fait. Il est donc adressé au CHU de Pellegrin par le médecin vasculaire de Libourne.
- ✓ IRM dynamique (CHU Pellegrin) =
 - A droite, il existe une occlusion du tronc tibiopéronier avec une réentrée sur l'AP et péronière avec naissance haute des artères tibiales antérieures.
 - A gauche, on note une légère sténose en regard du muscle poplité, type IV à l'IRM.
- ✓ Consultation spécialisée chirurgie vasculaire CHU
 - L'examen retrouve des pouls fémoraux et poplités présents et un pouls pédieux droit et tibial postérieur droit absents.

-A droite, c'est-à-dire du côté occlus et symptomatique, un geste de revascularisation n'est pas indiqué du fait d'une bonne compensation par l'artère jumelle (avec bonne perfusion en distalité).

-A gauche, l'indication est à discuter en réunion.

➤ Septembre

Suite à la concertation, l'indication de libération chirurgicale de l'AP piégée est proposée à gauche ; à droite, on en reste à un traitement médical (Kardégic et marche pour favoriser le développement de la collatéralité).

➤ Novembre

- ✓ Libération chirurgicale le 26.11.2013.
- ✓ **Compte rendu opératoire**= compression par insertion haute du gastrocnémien médial (type II qui diffère de la classification IRM).
Une plastie d'allongement est réalisée par résection de fibres musculaires ectopiques en regard de l'AP ; utilisation de papavérine pour lever le spasme ce qui est efficace avec une AP bien battante.
Pouls pédieux ok en postopératoire

• **2014**

➤ Février : consultation de contrôle

- ✓ Bon résultat clinique, pas de claudication du côté opéré c'est-à-dire gauche (mais le patient reste symptomatique à droite avec claudication à la marche avec cependant une tendance à l'amélioration)
- ✓ Plaie propre.
- ✓ Proposition d'un suivi angiologique régulier par son médecin vasculaire de Libourne (le patient n'est à ce jour pas encore allé revoir son angiologue)

e. Réponses au questionnaire

• **Délais diagnostique /parcours de soin**

- 3 à 4 mois se sont écoulés entre l'apparition des symptômes (janvier/février) et la première consultation avec son médecin traitant (mai).
- Ensuite 1 mois (juin) pour que le diagnostic de SAPP soit évoqué au doppler dynamique.
- 1 mois pour la consultation spécialisée au CHU avec les examens spécifiques (juillet)

- Presque 5 mois pour l'intervention (fin novembre) du côté non symptomatique, le dossier ayant été discuté en réunion au mois de septembre (la chirurgie étant préventive).
- Au total, 11 mois entre le symptôme du MID et la chirurgie du côté asymptomatique gauche. Cependant le patient est mis sous anticoagulants puis antiagrégants bien avant vers le mois de juin pour le côté occlus.

- **Période postopératoire :**
 - Durée de l'arrêt de travail : 3 semaines.
 - Durée de l'arrêt sportif : pas de reprise du sport puisqu'il ne pratiquait pas de sport régulièrement.
 - Déroulement du mois suivant la chirurgie :
 - ✓ Douleurs : 0-1/10 ; un peu de paracétamol pendant quelques jours.
 - ✓ Complications infectieuses : 0.
 - ✓ Hématomes : 0.

- **Aujourd'hui**
 - Toujours quelques douleurs du mollet droit (non opéré) mais tendance à l'amélioration.
 - Pas de complication du côté opéré gauche, cicatrice fine.

- **Au total :**
 - Le patient est satisfait de sa prise en charge, il referait la même chose si cela était à refaire car il a bien compris l'intérêt préventif de son intervention.

Patient 10 : Pantxo

Réponse au questionnaire : oui

Durée : 22 minutes

a. Informations générales

- Né en juin 1980.
- Pyrénées atlantiques.
- Profession : technicien réseau télécom (actif)
- 72 kg pour 1.82 m.
- Age au moment de la chirurgie : 25 ans.

b. Antécédents

- Migraine : pas de traitement de fond, Apranax si besoin.
- Pas de tabagisme.
- Pas d'antécédents familiaux notables.

c. Activités physiques

- Course à pied : depuis l'âge de 18 ans soit 7 ans avant le SAPP, 3 fois par semaine (1h, 10-12 km), sur route, a fait des semi-marathons et du triathlon.
Donc assez intense++
- Vélo : depuis l'âge de 18 ans, 1 fois tous les 15 jours pendant 2h30, VTT.
- Natation : débutée suite aux douleurs des MI.
- Ski en hiver.

d. Histoire de la maladie

- **2000**
 - Alors qu'il fait de la course à pied de manière assez intense, des douleurs bilatérales tibiales apparaissent ; un diagnostic de périostite est évoqué.
 - Il fait de la kinésithérapie, fait faire des semelles orthopédiques et alterne plus périodes de repos et de sport qu'il pratique de manière moins intense.
 - Les douleurs néanmoins persistent et deviennent chroniques ; il ne fait pas de bilan et fait « avec ».

- **2004**

- Il se décide finalement à consulter un médecin du sport sur Pau puis à la clinique du sport à Mérignac où il fait un bilan complet.
Les douleurs sont anciennes, surviennent à l'effort au niveau des loges postéro-internes, et peuvent durer jusqu'à 3 jours après l'effort.
- Le bilan est réalisé au mois de décembre :
 - ✓ Radiographies simples des jambes : normales sans signe de périostite.
 - ✓ Scintigraphie : elle ne montre pas de signe de périostite ou de fracture de fatigue, elle montre toutefois une hyperfixation au niveau du plateau tibial interne du genou gauche et au niveau de la tubérosité tibiale antérieure à gauche également (probablement tendinite).
 - ✓ IRM : pas d'éléments en faveur d'un syndrome des loges.
 - ✓ Doppler : abolition complète du flux tibial antérieur bilatéral en flexion plantaire active contrariée compatible avec un SAPP.

- **2005**

- Janvier : consultation spécialisée, demande angioscanner
- Mars : angioscanner confirme une compression dynamique de la portion basse de l'AP bilatéralement.
- Mai :
Libération chirurgicale de l'AP droite depuis l'anneau du 3^{ème} adducteur jusqu'à l'anneau soléaire.
Compte-rendu opératoire= trousseaux fibreux compressifs sans anomalie d'insertion musculaire ou de trajet anormal de l'artère.
+incision aponévrose jambière (volume des masses musculaires à l'étroit)
- Juillet : consultation de contrôle
Présente encore des douleurs profondes au niveau des jumeaux semble-t-il liées à la dissection chirurgicale et à l'amyotrophie.
Kinésithérapie+ reprise activité sportive
- Octobre nouveau contrôle : plus de douleurs majeures à l'effort, persistance d'une amyotrophie mais moindre.

- **2006**

- Mars : consultation de contrôle
Il reste un peu gêné à droite.
Pour l'instant, pas de chirurgie du côté gauche.

e. Réponses au questionnaire.

• Délais diagnostique /parcours de soin :

- 4 ans se sont écoulés entre les 1ères douleurs et le bilan qui a permis de diagnostiquer un SAPP car le patient finalement n'a pas consulté et a adapté sa pratique sportive.
- Il a consulté en 1^{er} lieu 2 médecins du sport ; le délai entre la 1ere consultation et la chirurgie est correct environ 4 mois puisque le bilan initial a permis de trouver le SAPP d'emblée

• Période postopératoire :

- Durée de l'arrêt de travail : 3 semaines initialement puis prolongé du fait d'une phlébite et de la persistance des douleurs des MI.
- Durée de l'arrêt sportif : repris 15 jours après la chirurgie mais a stoppé de nouveau à cause de la phlébite.
- Déroulement du mois suivant la chirurgie :
 - ✓ Douleurs : 1-2/10, prise de paracétamol.
 - ✓ Complications infectieuses : 0
 - ✓ Hématomes : 0
 - ✓ Complications thromboemboliques postopératoires : oui
Il a fait une phlébite 2-3 semaines après l'intervention (n'a pas eu de bilan vasculaire et n'a pas d'antécédents familiaux particuliers emboliques)

• Aujourd'hui

- Les douleurs ont réapparues à l'identique après la chirurgie de libération. Elles semblaient finalement plutôt liées à la périostite et se sont arrangées avec rééducation, massages au bout de plusieurs mois.
- Il continue la course à pied à niveau équivalent.
- Cicatrice non chéloïde mais très large (1 cm).

• Au total :

- Le patient est mécontent de l'opération puisque ce n'est pas elle qui a réglé ses douleurs qui étaient liées à une périostite.
- Il ne le referait si c'était à refaire.

Patient 11 : Nicolas P.

Réponse au questionnaire : non

a. Informations générales

- Né en novembre 1961.
- Gironde.
- Profession : dépanneur alarmes.

b. Antécédents.

- Tabagisme sevré depuis 2004(3 paquets par jour pendant 20 ans),
- Appendicectomie,
- Extraction des dents de sagesse,
- HAVA.
- Traitement : Kardégic 75.
- Familiaux : ras

c. Activités physiques.

- Course à pied à niveau intense puisqu'il est noté qu'il fait des marathons.
- Vélo : non précisé.

d. Histoire de la maladie

- **2005**

- En novembre, il passe un doppler des MI et des TSA en raison de crampes survenant à l'effort au niveau de la cuisse droite.

Ce dernier montre une lésion de l'artère iliaque externe droite réalisant une sténose hémodynamiquement significative (endofibrose ?), une AOMI diffuse modérée plus marquée au niveau de l'aorte abdominale (sténose 20%), des TSA normaux.

Dans l'intervalle, c'est-à-dire entre 2005 et 2009, on ne peut préciser ce qui s'est passé.

- **2009**

- Février : il passe une épreuve d'effort qui est correcte malgré une limitation douloureuse au niveau des MI.
- Avril : IRM montre une petite lésion sténosante en regard de l'artère iliaque primitive droite.
- Juin : angioscanner suite consultation chirurgicale confirme athérome avec calcifications de l'aorte abdominale et au niveau de la bifurcation iliaque. De plus, il montre une sténose de l'artère iliaque commune droite de 60%, un excès de longueur de l'artère iliaque externe droite sans plicature visible en dynamique (abduction).
- Juillet : angioplastie endoluminale iliaque commune droite+ stent et mis sous Kardégic.
- Octobre : doppler de contrôle montre une perméabilité correcte des axes iliaques droits stentés sans sténose.
Mais persistance des douleurs à type de contractures au niveau du mollet : piège suspecté.

- **2010**

- Janvier : angioscanner dynamique montre une réduction de calibre de l'AP droite lors des manœuvres.
- Avril : libération chirurgicale de l'AP droite
Compte-rendu opératoire : trousseaux fibreux comprimant l'artère.
- Juin : contrôle=n'a plus mal, doppler ok (IPS 1.15 à droite, 1.31 à gauche), autorisé à reprendre les marathons et le sport en général.

e. Réponses au questionnaire : refus de répondre.

Patient 12 : Cédric

Réponse au questionnaire : oui

Durée : 27 minutes

a. Informations générales.

- Né en mars 1975.
- Deux Sèvres (79).
- Profession : cuisinier dans la fonction publique.
- 100 kg pour 1.84m.
- 32 ans au moment de l'intervention.

b. Antécédents.

- Syndrome des loges postérieures gauche opéré en 2001(il avait eu un hématome très douloureux après l'aponévrotomie)
- Tabagisme modéré : 3 à 5 cigarettes/jour de 24 ans à il y a peu de temps (arrêt il y a 3 mois) soit environ 1.5 PA au moment de l'intervention.
- Pas d'autre antécédent personnel ou FDRCV.
- Familiaux : ras

c. Activités physiques.

- Tennis : 1 fois par semaine pendant 4 ans avant son intervention.
- Course à pied : 1 fois par semaine, 40 minutes (environ 5-6 km) pendant 10 ans avant son intervention.

d. Histoire de la maladie.

- **2001**
 - Aponévrotomie suite à un syndrome des loges gauche apparu lors de son service militaire (il avait eu très mal à son mollet lors d'une longue marche mais malgré sa douleur, on l'avait obligé à continuer).
 - Le médecin militaire l'avait adressé à la clinique du sport où le diagnostic de syndrome des loges avait été fait.

- Il a ensuite été opéré à Pellegrin avec dans les suites un important hématome douloureux.
- Depuis, il gardait toujours une douleur avec œdème.
De plus, il précise qu'il avait une majoration de la gêne et de la douleur du mollet gauche ainsi que des paresthésies au niveau des orteils lors du fléchissement du genou et de la position accroupie.
La douleur du mollet gauche apparaissait surtout après 500 mètres de marche d'allure normale.

- **2007**

- Août
Il se décide à consulter son médecin traitant qui l'adresse au médecin du sport qui l'avait déjà vu en 2001 pour cette douleur mollet gauche persistante et s'aggravant tout particulièrement depuis 6 mois. Un bilan est donc réalisé :
 - ✓ Pressions pathologiques.
 - ✓ Angio-IRM= normale(le patient précise qu'on ne lui avait pas fait faire de flexion plantaire forcée qui finalement déclenchait la douleur)
 - ✓ Angioscanner dynamique = piège poplité bilatéral complet (à la flexion plantaire forcée suite à la demande du patient)
Syndrome des loges secondaire au piège ?
- Septembre
Consultation spécialisée chirurgicale= SAPP bilatéral symptomatique à gauche.
- Octobre
Libération chirurgicale AP gauche.
Compte-rendu opératoire : collatérales artérielles courtes pour les muscles gastrocnémiens qui lors de la contraction à l'effort pouvaient entrainer des sténoses (4 de ces collatérales sont sectionnées)
Par ailleurs, éléments veineux passant en pont au-dessus de l'AP.
Ensemble dégagé de l'anneau du 3^{ème} adducteur jusqu'à l'anneau du soléaire.

- **2008**

- Janvier : contrôle ras, suites simples, plus de douleurs à l'effort.

e. Réponses au questionnaire.

*Le patient a été difficilement joignable : son numéro de téléphone dans le dossier n'était plus le bon ; un message avait été laissé sur son profil Facebook mais sans succès.
Finalement, son nouveau numéro a été récupéré.*

- **Délais diagnostique /parcours de soin :**

- On ne sait finalement pas si le SAPP était déjà présenté en 2001 au moment du syndrome mais cela est fort possible, les symptômes douloureux ayant persisté après avec notamment cette gêne positionnelle et cette claudication dès 500 mètres de marche.
- Il s'est écoulé 6 ans donc entre les symptômes (douleur post aponévrotomie et liée au piège) et la consultation à la clinique du sport par rapport à cela.
- Le diagnostic de SAPP a été posé en août/septembre 2007 et l'intervention du côté douloureux a eu lieu en octobre 2007 donc 1 mois après.

- **Période postopératoire :**

- Durée de l'arrêt de travail : 3 semaines
- Durée de l'arrêt sportif :
Petite reprise du tennis seulement (pas la course à pied) 6 mois après l'intervention.
Par contre, il va depuis 1 an en salle de sport/musculation très régulièrement.
- Déroulement du mois suivant la chirurgie :
 - ✓ Douleurs : 0-1/10, pas de prise d'antalgique.
 - ✓ Complications infectieuses : 0.
 - ✓ Hématomes : 0.

- **Aujourd'hui**

- Le patient n'a plus aucun symptôme douloureux ou gêne du côté opéré, la cicatrice est fine et ne lui pose pas de problème.
- Il a repris le sport régulièrement à un niveau supérieur finalement même si le sport pratiqué est différent.
- Par contre, à droite où il y avait aussi un piège mais qui n'était pas symptomatique à l'époque, il dit ressentir une gêne positionnel lors d'une hyper flexion du genou avec des paresthésies dans le pied.

- **Au final**

- Le patient est satisfait de sa prise en charge, il a été très bien reçu et si c'était à refaire, il le referait.

Patient 13: Kevin

Réponse au questionnaire : oui

Durée : 11 minutes.

a. Informations générales.

- Né en juin 1990.
- Gironde
- Lycéen terminale au moment de la chirurgie
- 18 ans au moment de l'intervention

b. Antécédents.

- Amygdales /Adénoïdectomie
- Extraction des dents de sagesse
- Asthme d'effort (ventoline à la demande)
- Pas de tabac
- Familiaux : grand père hémophile.

c. Activités physiques.

- Football en club, depuis l'enfance avec passage à un bon niveau vers 17 ans avant l'apparition des douleurs ; championnat national (niveau 3).

d. Histoire de la maladie

- **2008**
 - En début d'automne, le patient présente des crampes à l'effort (1 mois environ depuis l'ascension à un plus haut niveau de football), les douleurs ayant augmenté parallèlement à l'intensification de l'entraînement ; elles apparaissent après 1 heure de jeu, sont bilatérales mais plus intenses du côté droit et durent 24 voire 48 heures.
 - Il consulte dans les semaines qui suivent son médecin traitant qui lui donne un traitement symptomatique pour les crampes idiopathiques et lui conseille de boire beaucoup.
 - En avril, en raison de la persistance des crampes, il passe un doppler dynamique à la clinique du sport qui retrouve une abolition complète des flux poplités par

compression complète à la contraction des jumeaux ce qui est fortement en faveur d'un piège poplité artériel et veineux bilatéral.

- Mai
 - ✓ Il consulte en chirurgie vasculaire à Pellegrin : probable SAPP mais syndrome des loges également possible ; à noter musculature importante.
 - ✓ Un angioscanner est demandé : compression extrinsèque des 2 AP en flexion contrariée au niveau inter condylien par hypertrophie des jumeaux ; pas de faisceau accessoire visible.
Le SAPP est donc confirmé
- Juin : libération chirurgicale côté droit.
Compte-rendu opératoire : fibrose au niveau de la naissance de 3 collatérales qui faisaient hauban (fibrose expliquée par sollicitation mécanique répétée)
- Août : reprise course lente au bout de 3 semaines ; suites ok à part chéloïde.
- Non revu ensuite.

e. Réponses au questionnaire.

- **Délais diagnostique /parcours de soin :**

- Raisonnable car les symptômes étaient assez francs et le patient avait une motivation importante (footballeur de bon niveau) même s'il y a eu une petite attente avec le traitement contre les crampes, le patient a été adressé assez rapidement à la clinique du sport permettant ainsi d'avoir un doppler sensibilisé.
- Délai entre 1ers symptômes et diagnostic d'environ 5-6 mois, chirurgie 2 mois après

- **Période postopératoire :**

- Durée de l'arrêt de travail : était au lycée.
- Durée de l'arrêt sportif : 3 mois
- Déroulement du mois suivant la chirurgie :
 - ✓ Douleurs : 0-1/10, pas de prise d'antalgique.
 - ✓ Complications infectieuses : 0.
 - ✓ Hématomes : 0.

- **Aujourd'hui**

- Le patient n'a plus de douleurs (quelques vraies crampes de temps en temps mais non significatives).
- Il a repris le football 3 mois après la chirurgie au même niveau pendant 2 ans. Il en fait encore mais à moins haut niveau.
- Cicatrisation chéloïde : elle s'est bien améliorée ; elle n'est plus hypertrophique, encore rose mais elle ne le gêne pas.

- **Au total :**

- Patient satisfait de l'intervention, du résultat, le referait si c'était à refaire.

Patient 14: Joseph

Pas de réponse au questionnaire

a. Informations générales

- Né en septembre 1974.
- Gironde.

b. Antécédents

Pas d'antécédents particuliers notés dans le dossier.

c. Activités physiques

- Football : niveau non précisé
- Course à pied : niveau non précisé

d. Histoire de la maladie.

• 2008

- Juin : passe un doppler en raison de douleurs du MIG évoluant depuis 8 mois, épreuve qui revient positive en flexion plantaire contrariée.
- Juillet :
Consultation chirurgie vasculaire à Pellegrin.
Demande angioIRM.
- Septembre
AngioIRM =positive, montre une interruption totale du flux au niveau des 2 axes poplités en dynamique.
- Octobre :
Libération chirurgicale poplitée gauche.
Compte-rendu opératoire : fibrose entre les gastrocnémiens réséquée ; volumineuse collatérale du gastrocnémien qui interrompt le flux lors de la contraction.

• 2009

- Janvier : contrôle
Doppler ok, suites ok, mais cicatrice chéloïde.
Pas de reprise du football encore.
- Mars : nouveau contrôle
Bonne évolution, nette amélioration.

Chirurgie côté droit programmée.

➤ Mai :

Libération chirurgicale droite.

Compte-rendu opératoire : zone de compression en regard de 2 collatérales courtes qui plicaturaient l'artère poplitée lors de la contraction ; entourée de tissu inflammatoire/fibrose.

➤ Juin : contrôle

Bonne évolution, reprise de la course mais encore des douleurs au niveau des mollet par manque d'entraînement ; on conseille au patient d'y aller plus progressivement et de faire de la rééducation avec kinésithérapeute.

➤ Novembre

Il a pu reprendre le sport sans douleur mais ressent une fatigabilité.

e. Réponses au questionnaire

Non

Les coordonnées du dossier ne sont plus les bonnes, il semble être parti de Bordeaux.
Message laissé sur son compte Facebook mais sans succès.

ANNEXE 3 : tableau du chapitre résultats

Tableau des âges des patients opérés

Patients/membres inférieurs	Age intervention (ans)
1 MIG	22
2 MIG	18
2 MID	18
3 MIG	49
4 MID	37
5 MID	29
5 MIG	29
6 MID	22
7 MID	18
7 MIG	19
8 MIG	31
9 MIG	47
10 MID	24
11 MID	48
12 MIG	32
13 MID	18
14 MIG	34
14 MID	34

SERMENT D'HYPOCRATE

Au moment d'être admise à exercer la médecine, je promets et je jure d'être fidèle aux lois de l'honneur et de la probité.

Mon premier souci sera de rétablir, de préserver ou de promouvoir la santé dans tous ses éléments, physiques et mentaux, individuels et sociaux.

Je respecterai toutes les personnes, leur autonomie et leur volonté, sans aucune discrimination selon leur état ou leurs convictions. J'interviendrai pour les protéger si elles sont affaiblies, vulnérables ou menacées dans leur intégrité ou leur dignité. Même sous la contrainte, je ne ferai pas usage de mes connaissances contre les lois de l'humanité.

J'informerai les patients des décisions envisagées, de leurs raisons et de leurs conséquences.

Je ne tromperai jamais leur confiance et n'exploiterai pas le pouvoir hérité des circonstances pour forcer les consciences.

Je donnerai mes soins à l'indigent et à quiconque me les demandera. Je ne me laisserai pas influencer par la soif du gain ou la recherche de la gloire.

Admise dans l'intimité des personnes, je tairai les secrets qui me seront confiés. Reçue à l'intérieur des maisons, je respecterai les secrets des foyers et ma conduite ne servira pas à corrompre les mœurs.

Je ferai tout pour soulager les souffrances. Je ne prolongerai pas abusivement les agonies. Je ne provoquerai jamais la mort délibérément.

Je préserverai l'indépendance nécessaire à l'accomplissement de ma mission. Je n'entreprendrai rien qui dépasse mes compétences. Je les entretiendrai et les perfectionnerai pour assurer au mieux les services qui me seront demandés.

J'apporterai mon aide à mes confrères ainsi qu'à leurs familles dans l'adversité.

Que les hommes et mes confrères m'accordent leur estime si je suis fidèle à mes promesses ; que je sois déshonorée et méprisée si j'y manque.

