



HAL
open science

Dentistes et ostéopathes : les outils qui nous permettent de collaborer

Thibaut Melkonian

► **To cite this version:**

Thibaut Melkonian. Dentistes et ostéopathes : les outils qui nous permettent de collaborer. Médecine humaine et pathologie. 2015. dumas-01273529

HAL Id: dumas-01273529

<https://dumas.ccsd.cnrs.fr/dumas-01273529>

Submitted on 12 Feb 2016

HAL is a multi-disciplinary open access archive for the deposit and dissemination of scientific research documents, whether they are published or not. The documents may come from teaching and research institutions in France or abroad, or from public or private research centers.

L'archive ouverte pluridisciplinaire **HAL**, est destinée au dépôt et à la diffusion de documents scientifiques de niveau recherche, publiés ou non, émanant des établissements d'enseignement et de recherche français ou étrangers, des laboratoires publics ou privés.

DENTISTES ET OSTEOPATHES : LES OUTILS QUI NOUS PERMETTENT DE COLLABORER

Année 2015

Thèse n°42.57.15.07

THÈSE

Présentée et publiquement soutenue devant
la Faculté de Chirurgie Dentaire de Nice
Le 20 Février 2015 Par

Monsieur Thibaut MELKONIAN

Né(e) le 26 Novembre 1989 à Nice
Pour obtenir le grade de :

DOCTEUR EN CHIRURGIE DENTAIRE (Diplôme d'État)

Examineurs :

Madame le Professeur
Monsieur le Docteur
Madame le Docteur
Monsieur le Docteur
Monsieur le Docteur

C. LASSAUZAY
Y. ALLARD
C. JOSEPH
J. SURMENIAN
G. LAURENT

Présidente du jury
Directeur de thèse
Assesseur
Assesseur
Membre invité

CORPS ENSEIGNANT

56^{ème} section : DEVELOPPEMENT, CROISSANCE ET PREVENTION

Sous-section 01 : ODONTOLOGIE PEDIATRIQUE

Professeur des Universités : Mme MULLER-BOLLA Michèle
Maître de Conférences des Universités : Mme JOSEPH Clara
Assistant Hospitalier Universitaire : Mme CALLEJAS Gabrièle

Sous-section 02 : ORTHOPEDIE DENTO-FACIALE

Professeur des Universités : Mme MANIERE-EZVAN Armelle
Assistant Hospitalier Universitaire : Mme AUBRON Ngoc-Mai

Sous-section 03 : PREVENTION, EPIDEMIOLOGIE, ECONOMIE DE LA SANTE, ODONTOLOGIE LEGALE

Professeur des Universités : Mme LUPI-PEGURIER Laurence
Assistant Hospitalier Universitaire : Mme CUCCHI Céline
Assistant Hospitalier Universitaire : M. PAUL Adrien

57^{ème} section : SCIENCES BIOLOGIQUES, MEDECINE ET CHIRURGIE BUCCALE

Sous-section 01 : PARODONTOLOGIE

Maître de Conférences des Universités : M. CHARBIT Yves
Maître de Conférences des Universités : Mme VINCENT-BUGNAS Séverine
Assistant Hospitalier Universitaire : Mme LAMURE Julie
Assistant Hospitalier Universitaire : M. SURMENIAN Jérôme

Sous-section 02 : CHIRURGIE BUCCALE, PATHOLOGIE ET THERAPEUTIQUE, ANESTHESIE ET REANIMATION

Maître de Conférences des Universités : M. COCHAIS Patrice
Assistant Hospitalier Universitaire : M. BENHAMOU Yordan
Assistant Hospitalier Universitaire : M. SAVOLDELLI Charles

Sous-section 03 : SCIENCES BIOLOGIQUES

Professeur des Universités : Mme PRECHEUR Isabelle
Maître de Conférences des Universités : Mme RAYBAUD Héléne
Maître de Conférences des Universités : Mme VOHA Christine

58^{ème} section : SCIENCES PHYSIQUES ET PHYSIOLOGIQUES ENDODONTIQUES ET PROTHETIQUES

Sous-section 01 : ODONTOLOGIE CONSERVATRICE, ENDODONTIE

Professeur des Universités : Mme BERTRAND Marie-France
Professeur des Universités : M. MEDIONI Etienne
Professeur des Universités : M. ROCCA Jean-Paul
Maître de Conférences des Universités : Mme BRULAT-BOUCHARD Nathalie
Assistant Hospitalier Universitaire : M. CEINOS Romain
Assistant Hospitalier Universitaire : Mme DESCHODT-TOQUE Delphine
Assistant Hospitalier Universitaire : Mme DUVERNEUIL Laura

Sous-section 02 : PROTHESES

Professeur des Universités : Mme LASSAUZAY Claire
Maître de Conférences des Universités : M. ALLARD Yves
Maître de Conférences des Universités : M. LAPLANCHE Olivier
Maître de Conférences des Universités : Mme POUYSSEGUR-ROUGIER Valérie
Assistant Hospitalier Universitaire : Mme CERETTI Léonor
Assistant Hospitalier Universitaire : Mme LONGIN Laurence
Assistant Hospitalier Universitaire : M. OUDIN Antoine
Assistant Hospitalier Universitaire : M. SABOT Jean-Guy

Sous-section 03 : SCIENCES ANATOMIQUES ET PHYSIOLOGIQUES

Professeur des Universités : M. BOLLA Marc
Professeur des Universités : M. MAHLER Patrick
Maître de Conférences des Universités : Mme EHRMANN Elodie
Maître de Conférences des Universités : M. LEFORESTIER Eric
Assistant Hospitalier Universitaire : Mme CANCEL Bénédicte

Remerciements :

A Madame le Professeur Claire LASSAUZAY

Docteur en Chirurgie Dentaire
Docteur de l'Université Auvergne Clermont 1
Professeur des Universités, Praticien hospitalier
Responsable de sous-section Prothèses

Vous m'avez fait l'honneur d'accepter la présidence de ce jury et je vous en remercie. Je tiens également à vous remercier pour les conseils que vous avez pu me donner durant mon cursus hospitalier, et pour la confiance que vous avez pu m'accorder.

Je vous prie de trouver dans ce travail, l'expression de mon plus profond respect.

A Monsieur le Docteur Yves ALLARD

Docteur en Chirurgie Dentaire
Docteur de l'Université Claude Bernard Lyon 1
Maître de Conférences des Universités - Praticien Hospitalier
Sous-section de Prothèses

Je vous remercie d'avoir accepté spontanément de diriger ce travail. Vous avez su, par votre enseignement, me faire découvrir et aimer mon futur métier. Votre savoir-faire clinique et vos conseils ont été d'une grande aide durant mes études. Votre sympathie et votre humanité font également de vous une personne qui a le mérite d'être connue.

Je souhaite pouvoir, par le fruit de mon travail, vous témoigner mon plus profond respect.

A Madame le Docteur Clara JOSEPH

Docteur en Chirurgie Dentaire
Maître de Conférences des Universités, Praticien Hospitalier
Responsable de la sous-section Odontologie Pédiatrique

C'est un grand plaisir que vous siégiez dans ce jury. Votre place ici est particulièrement puisque vous m'avez orienté vers ce sujet de thèse et je vous en remercie. Votre gentillesse et votre sympathie font de vous une personne d'exception.

Veillez trouver ici l'expression de ma sincère gratitude et de toute ma sympathie.

A Monsieur le Docteur Jérôme SURMENIAN
Docteur en Chirurgie Dentaire
Docteur de l'Université Nice Sophia Antipolis
Assistant Hospitalier Universitaire - Praticien Hospitalier
Sous-section de Parodontologie

Je suis honoré de vous compter parmi les membres de ce jury. Vous êtes quelqu'un que j'admire pour vos compétences cliniques mais aussi pour votre savoir-vivre. J'espère pouvoir suivre un parcours professionnel aussi prestigieux que le votre, je n'oublierai jamais les conseils que vous m'avez donnés et j'espère en recevoir de nouveaux tout au long de ma carrière.

Je vous prie de trouver dans ce travail la preuve de toute ma gratitude et de la profonde estime que j'ai pour vous.

A Monsieur le Docteur Guy LAURENT
Docteur en Chirurgie Dentaire
Docteur de l'Université Aix-Marseille

C'est une immense joie de vous voir siéger dans ce jury. Vous êtes une personne particulière qui a rythmé mes études. J'ai trouvé en vous un « père » dans la profession et vous avez su m'apporter une grande partie des choses que je connais aujourd'hui. Votre volonté et votre force d'esprit m'ont appris beaucoup sur la façon d'aborder la vie, et je vous en remercie.

Recevez ici, l'expression de ma plus grande gratitude et de mon profond respect.

A ma Maman,

Tu m'as toujours laissé me débrouiller comme un grand et m'as fait confiance sur la façon de m'organiser, je n'ai pas été facile tous les jours et je ne t'ai sûrement pas assez remerciée pour tout ce que tu as fait pour moi, tes conseils et tes pressentiments qui ont été plus qu'utiles dans mes choix, alors je voudrais te dédier cette thèse pour te montrer que si je suis ici aujourd'hui c'est particulièrement grâce à toi. Je t'aime ma petite maman.

A ma Sœur,

Je pense que tu es celle qui a le plus de mérite pour m'avoir supporté pendant toutes ces années et je suis conscient de t'en avoir fait baver mais c'est ça qui fait qu'aujourd'hui on en est là. Bouge toi un peu petite sœur et je sais que tu iras loin. Je t'aime.

A Mamina,

Sûrement la meilleure des grand-mères, ma complice dans tous les coups, tes petits plats, ta couture et ta générosité m'auront accompagné durant toutes ces années et je sais pouvoir compter sur toi pendant encore longtemps.

A Papi Robert,

Depuis mon plus jeune âge tu m'emmènes partout, au ski, à l'école, au stade (Issa Nissa) et puis pendant mon voyage studieux tu étais toujours présent, aujourd'hui je m'envole et je sais pouvoir encore compter sur toi pour cette nouvelle aventure.

A mon père,

Ton petit garçon a grandi et voilà où on en est aujourd'hui, tu m'as souvent manqué mais on a su rester complices et je suis heureux de te dédier également cette thèse ce soir.

A Mamie-Poussin,

J'aurais aimé pouvoir te voir ce soir et boire un « Tafé » avec toi pour fêter ça mais le destin en a voulu autrement alors on pense à toi là haut. Tu nous manques...

A Patricia,

Un peu comme ma grande sœur, tu m'as toujours encouragé, toujours là quand j'en ai eu besoin, ce soir, tu me vois grandir un petit peu plus. Merci d'être là.

A ma Marraine et Marie-Hélène,

Vous m'avez toujours soutenu je vous en remercie.

A Julien,

Merci d'être présent ce soir, tu as réussi à faire ce dont tu rêvais, moi je suis loin des avions mais c'est pas mal finalement.

A Tatie-Co et Lili, Cathy et Michel, Flo, Adrien et Laurie, Célia et Julien (et Martin !!) Présents depuis le début et toujours dans les bons coups, je sais que je peux compter sur vous.

La bande des 6,

Oui c'est de vous que je parle les gars !! On a commencé ensemble cette aventure il y a 7 ans et c'est pas pour autant qu'elle se termine aujourd'hui ! Je sais que je peux compter sur vous, **Rom, Didich, Betten, Raff, Dav** peu importe les activités on a toujours réussi à s'accorder... En fin de compte tout ça on l'a fait ensemble, je compte sur vous encore longtemps autant que vous pouvez compter sur moi !!

Gwen (Gwendo),
Des années qu'on se connaît et rien n'a changé! RangeRo, pelle et c'est réglé !! Plus qu'un
an à tirer et on passe aux choses sérieuses !! T'es le prochain sur la liste !

Mes Amis,
Le Skism, Mathilde et Michel, JB et Jenny, Tommy, Matou, Audrey, Chacha, Oliv, Cam,
Cynthia, BenJ, Ninou, Sabbah, Espinasse, Marjo.
Lélé, Anne-So (Snowflake), Gomar, Roustasse, MaxiMum's, Justin, Naboule, Fab.

Aux dentaires,
Joss (mon Binoume!!), Marion, Laurine, Jojo, Brice, Franky (le chirurgien), Adrien P,
Fouz, Arthur, Chloé, Keke, Meryl, Benjamin R, la team Gala : Florence, Maeva, Solenne. Et
au reste de ma promo mais aussi aux promos plus jeunes et aux plus anciennes.
Et les jeunes qui m'ont suivis : Mathieu, David.

A Aurore,
Présente depuis peu mais bien présente, je suis heureux de te voir là ce soir.

Au cabinet de la rue Smolett.

A celles et ceux qui nous ont bien aidés toutes ces années : Jami, Lolo, Valou, Steph, Nora,
Nabut, Françoise, Maryse, Gigi, Karine, Merce, Isa, Sabrina, Seb, Patrice, Patrick,
Christelle, Roger...

Aux enseignants qui m'ont fait confiance et qui m'ont appris ce que je sais aujourd'hui.
(en particulier René L et Romain C)

A la Team Décath,
Particulièrement José, mais aussi les autres, 2 ans et demi avec vous qui m'ont appris
beaucoup.

Aux amis oubliés (parce qu'on en oublie toujours), mais sachez que je pense à vous !

A Giorgio F...

Table des Matières :

1. Introduction.....	8
2. Bases anatomiques.....	9
2.1. L'Articulation Temporo Mandibulaire (ATM).....	9
2.1.1. Définition.....	9
2.1.2. Les surfaces articulaires.....	10
2.1.2.1. Surface temporale.....	10
2.1.2.2. Condyle mandibulaire.....	11
2.1.3. Les moyens d'union.....	11
2.1.3.1. Le disque articulaire.....	11
2.1.3.2. La capsule articulaire.....	11
2.1.3.3. La synoviale.....	12
2.2. Les muscles impliqués.....	12
2.2.1. Le temporal.....	12
2.2.2. Le masséter.....	13
2.2.3. Le ptérygoïdien médial.....	14
2.2.4. Le ptérygoïdien latéral.....	15
2.2.5. Le trapèze.....	16
2.2.5.1. Chef cervical.....	16
2.2.5.2. Chef acromial.....	16
2.2.5.3. Chef inférieur.....	17
2.2.6. Le sterno-cléido-mastoïdien.....	17
2.3. Les nerfs impliqués.....	18
2.3.1. Le nerf mandibulaire (V3).....	18
2.3.2. Le nerf facial (VII).....	19
2.3.3. Le nerf accessoire (XI).....	20
3. Pathologies de l'ATM	20
3.1. Les causes.....	21
3.2. Les origines des douleurs.....	21
3.2.1. Musculaire.....	21
3.2.2. Articulaire.....	22
3.3. Diagnostic.....	22
3.3.1. Posturologie.....	24
3.3.2. Kinésiologie.....	27
3.4. Alternatives de traitement	28
3.4.1. Gouttières.....	28
4. Apport de la dentisterie neuromusculaire à la prise en charge des dysfonctionnements de l'ATM.....	29
4.1. Neurostimulation électrique transcutanée (TENS : Transcutaneous Electrical Nerve Stimulation).....	30
4.2. Electromyographie de surface.....	31
4.2.1. Définition.....	31
4.2.2. Principe.....	31
4.3. Kinésiographie.....	32
4.4. Electrosonographie.....	32
5. Conclusion.....	32

1. Introduction

Notre profession apparaît comme exclusivement concentrée sur un petit environnement qui est la bouche.

L'objectif de cette thèse est de montrer qu'il existe de nombreux moyens de collaborer avec d'autres professionnels de santé et que notre champ d'action ne se limite pas seulement à la cavité buccale mais à l'ensemble des parties du corps, et ce, plus particulièrement dans le domaine de l'occlusodontologie.

L'occlusodontologie [36][37] est une branche de l'occlusodontie qui se consacre à l'ajustage ou la reconstruction des contacts réflexes entre les dents antagonistes tout en essayant de préserver le temps nécessaire de repos physiologique des muscles manducateurs. Les conséquences thérapeutiques de l'occlusodontologie concernent toute la symptomatologie liée à l'équilibre tonique postural de l'individu au travers de son système crânio-mandibulo-sacré, et sur lequel les ostéopathes peuvent agir pour nous aider dans certaines pathologies, plus particulièrement les dysfonctionnements de l'articulation temporo mandibulaire.

Parmi ces techniques pluridisciplinaires [31], nous nous attarderons sur la dentisterie neuro-musculaire, qui va se consacrer plutôt à une relaxation des fibres musculaires qu'à une mise au repos physiologique. Cette relaxation musculaire s'obtiendrait par stimulation électrique transcutanée sur la branche motrice du nerf trijumeau (V3), et sur le nerf facial (VII) au travers de l'échancrure sigmoïde de la mandibule. Cette technique est principalement soutenue par la firme Myotronics-Noromed Inc. et BioResearch Inc. dont nous parlerons plus en détail au cours de ce travail.

La dentisterie neuromusculaire [6] aura pour principal objectif de traiter les douleurs et dysfonctionnements de l'articulation temporo-mandibulaire (ATM), ces douleurs pouvant avoir plusieurs origines : traumatisme cranio-faciale ; posturale. Dans ce cas il s'agit d'un enchainement de contractions des muscles conduisant à une surtension au niveau articulaire ; ou bien d'origine occlusale qui se traduit par un ensemble de microtraumatismes répétés au niveau des surfaces dentaires. Mais avant de parler de pathologie, il semble qu'un court rappel des bases anatomiques soit nécessaire afin de pouvoir situer les différentes parties sur lesquelles nous allons devoir agir.

2. Bases anatomiques

2.1. L'Articulation Temporo Mandibulaire (ATM)

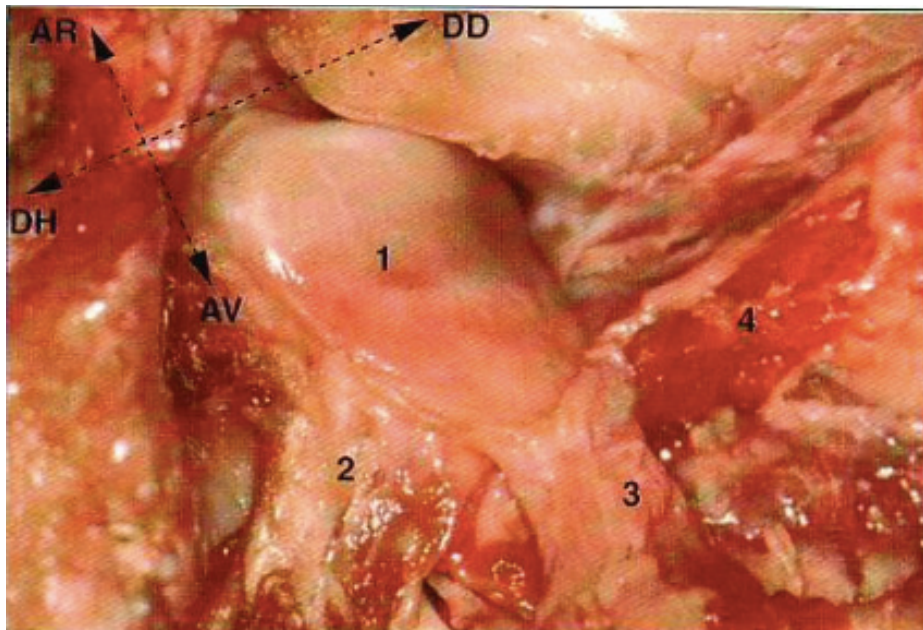


Figure 1 : ouverture du compartiment supérieur de l'articulation

(1 : disque articulaire ; 2 : masséter ; 3 : temporal ; 4 : ptérygoïdien latéral)

2.1.1. Définition

[11]

Nous pouvons définir l'ATM comme une diarthrose (ou synoviale complexe de type bi-condyloïde), unissant la fosse mandibulaire de l'os temporal avec le condyle de la mandibule. Interposé entre ces deux parties se trouve un disque articulaire cartilagineux. L'articulation toute entière se trouve entourée d'une capsule articulaire. Le fonctionnement de l'articulation se fait en simultané avec son homologue controlatéral.

C'est le disque articulaire, de forme épisoidale, qui va, fonctionnellement, diviser l'articulation en deux parties distinctes, fonctionnant en synergie afin d'obtenir des mouvements combinés :

- Le compartiment inférieur ou complexe condylo-discal, où siègent les mouvements de rotation du condyle sous le disque. Ce mouvement de rotation se traduit par une ouverture de la bouche.
- Le compartiment supérieur où siègent des mouvements de translation du complexe condylo-discal sous la surface temporale. Ce mouvement de translation se traduit par une latéralisation de la mâchoire.

Ce mouvement de roto-translation permet ainsi les mouvements de la mandibule par rapport au crâne offrant ainsi les fonctions telles que la déglutition, la phonation, la mastication ou le bâillement.

2.1.2. Les surfaces articulaires

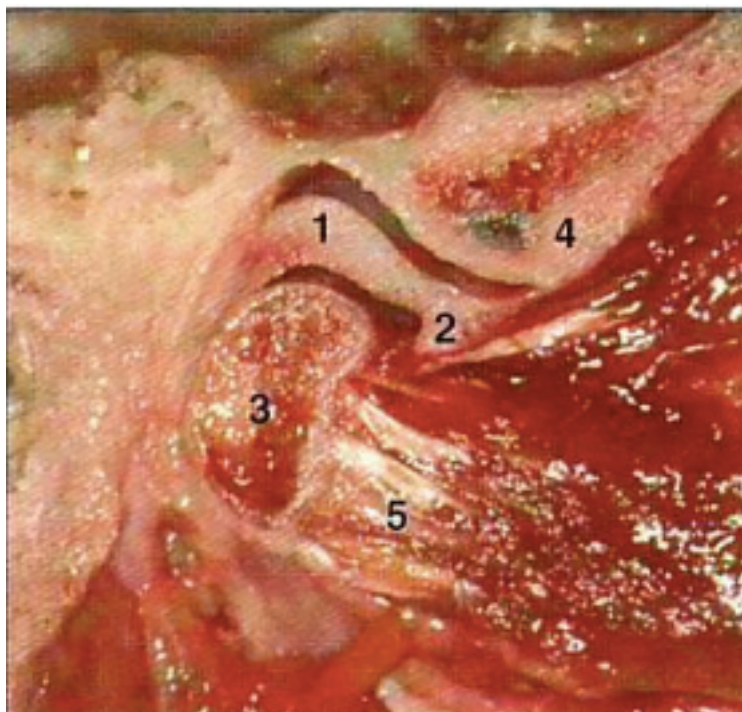


Figure 2 : coupe sagittale du disque articulaire

(1 : bourrelet postérieur ; 2 : bourrelet antérieur ; 3 : processus condyloïde ; 4 : condyle du temporal ; 5 : ptérygoïdien latéral)

2.1.2.1. Surface temporale

Le condyle du temporal est une saillie quasiment transversale, convexe d'avant en arrière, et légèrement concave de dehors en dedans, elle se poursuit en arrière avec la cavité glénoïde.

La cavité glénoïde est placée en avant du conduit auditif externe (CAE) et en arrière du condyle, elle est large et profonde et divisée en deux parties par la scissure de Glaser :

- Antérieure (articulaire) dans le prolongement du versant postérieur du condyle ;
- Postérieure (non articulaire) se confondant avec la paroi antérieure du CAE ;

La surface articulaire du temporal est donc constituée par le condyle du temporal et la cavité glénoïde.

2.1.2.2. Condyle mandibulaire

Le condyle mandibulaire est une saillie oblongue allongée de dehors en dedans et légèrement d'avant en arrière.

Il a la forme d'un dos d'âne présentant deux versants, antérieur et postérieur séparés par une crête mousse parallèle au grand axe du condyle.

Le versant antérieur est convexe (articulaire), tandis que le postérieur est aplati et descend presque verticalement en se rétrécissant et se poursuit avec le bord postérieur de la branche montante.

2.1.3. Les moyens d'union

2.1.3.1. Le disque articulaire

Les surfaces articulaires citées précédemment étant convexes, elles ne peuvent s'adapter les unes aux autres. La concordance est rétablie par l'interposition d'un disque fibro-cartilagineux inter articulaire.

C'est un disque allongé transversalement, de forme ovalaire et à grosse extrémité interne. Il est bi-concave et son épaisseur diminue de la périphérie vers le centre, allant de 4mm en arrière à 2-3mm en avant.

Classification de Rees et Kornfeld : [22]

- Zone I : zone tendineuse antérieure ou pré-discale
- Zone II : bourrelet discal antérieur
- Zone III : zone intermédiaire
- Zone IV : bourrelet discal postérieur
- Zone V : zone bi-laminaire

2.1.3.2. La capsule articulaire

Mince et lâche, elle s'insère sur le pourtour des surfaces articulaires temporales en haut, et mandibulaires en bas.

La face interne de la capsule articulaire adhère au pourtour du disque articulaire, et cette cavité articulaire se divise en deux parties, la partie supérieure, disco-temporale et la partie inférieure, disco-mandibulaire.

Elle est composée de deux sortes de fibres :

- Les fibres longues superficielles s'étendant directement du temporal à la mandibule ;
- Les fibres courtes allant de chaque os à la périphérie du disque, formant ainsi à la partie postérieure du disque un faisceau fibro-élastique court : « le frein discal postérieur ».

2.1.3.3. La synoviale

C'est une membrane tapissant intérieurement la capsule articulaire, elle sécrète la synovie, liquide visqueux ayant pour rôles essentiels la lubrification de l'articulation et l'amortissement des chocs.

2.2. Les muscles impliqués

2.2.1. Le temporal

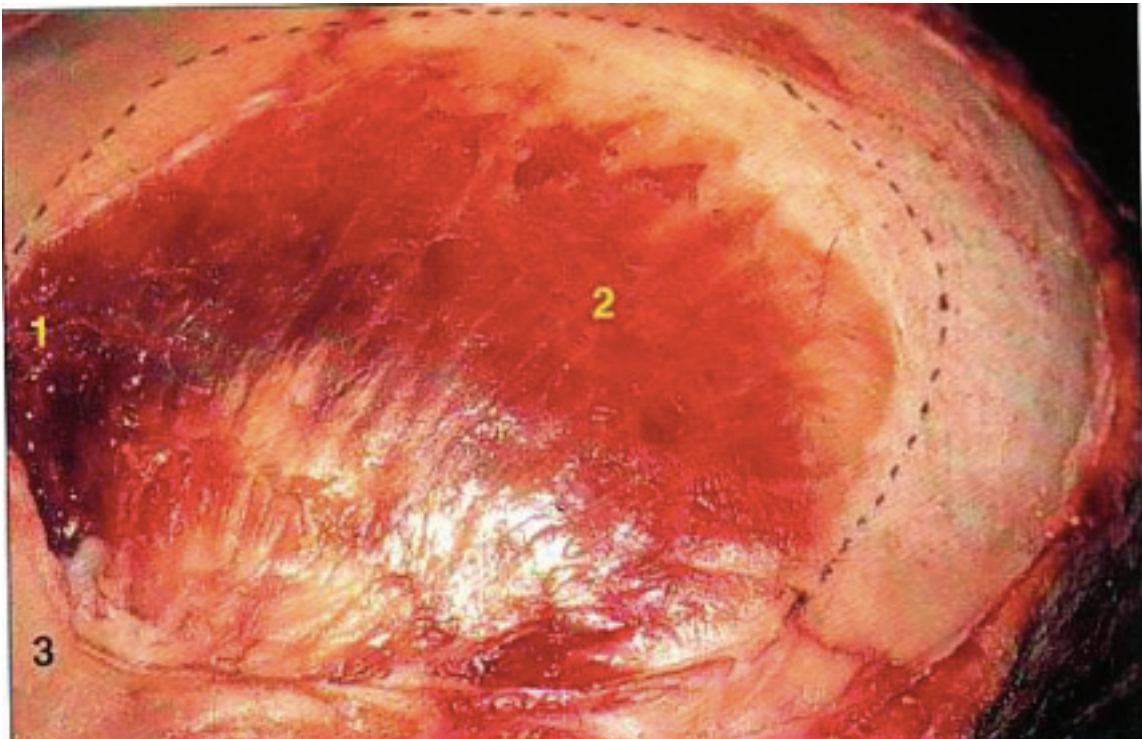


Figure 3 : vue latérale du muscle temporal

(1 : portion orbitaire ; 2 : portion temporale ; 3 : os zygomatique)

Il s'insère au niveau de la fosse temporale (constituée par l'os frontal, l'écaïlle de l'os temporal, la grande aile du sphénoïde et l'os pariétal) et suivant un trajet vers le bas

(vers le bas et l'avant pour ses fibres les plus postérieures) il rejoint la partie antérieure et l'apex du processus coronoïde de la mandibule. [9][11]

Il est innervé par les rameaux temporaux profonds du nerf mandibulaire et joue un rôle dans la fermeture de la cavité buccale.[34]

2.2.2. Le masséter

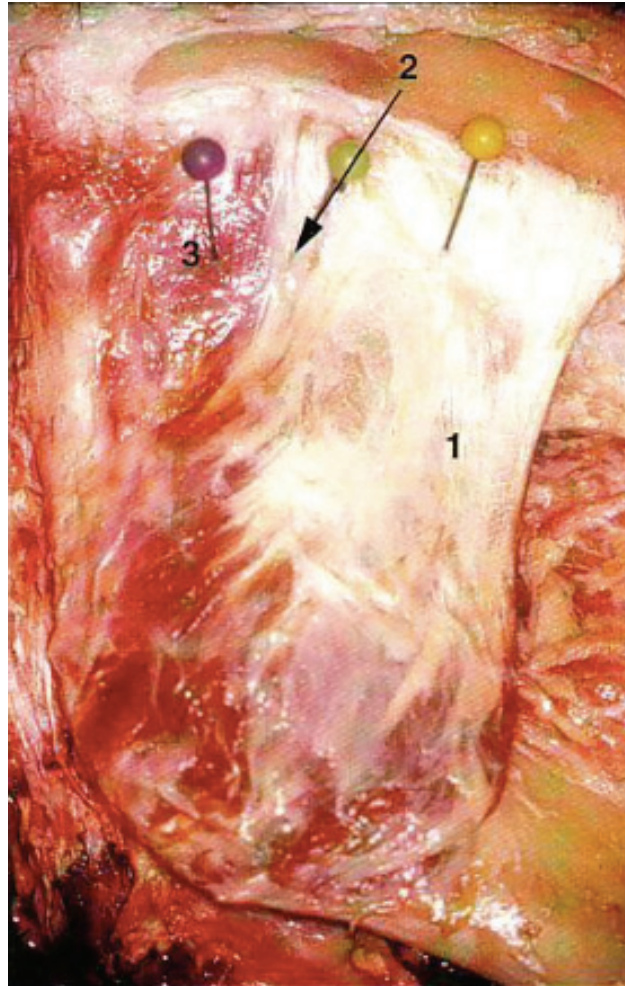


Figure 4 : Organisation générale du muscle masséter

(1 : muscle superficiel ; 2 : muscle intermédiaire ; 3 : muscle profond)

Ce muscle [9][11] est important au sein de l'appareil manducateur. Il est constitué de trois faisceaux :

- Le faisceau superficiel s'insère au niveau des 2/3 antérieurs de l'arc zygomatique, la face latérale du muscle étant reliée par un lame aponévrotique au bord postéro-inférieur de l'os zygomatique, suivant un trajet oblique en bas et en arrière pour se terminer sur la partie inférieure de la branche montante (ramus) recouvrant le gonion.

- Le faisceau intermédiaire s'insère en postérieur du faisceau superficiel, il est légèrement plus vertical et quasiment recouvert par celui-ci.
- Le faisceau profond trouve son insertion au niveau du bord inférieur de l'arc zygomatique, il descend verticalement pour se terminer au niveau de la face latérale du ramus, au-dessus du faisceau superficiel en allant jusqu'au processus coronoïde.

Il est innervé par la branche temporo massétérique du nerf mandibulaire (V3), et joue un rôle dans l'élévation de la mandibule. [34]

2.2.3. Le ptérygoïdien médial

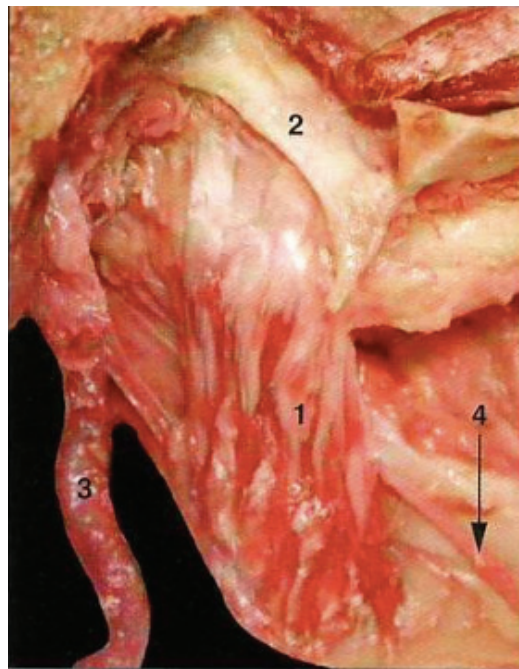


Figure 5: vue postérieure du muscle ptérygoïdien médial

(1 : muscle ptérygoïdien médial ; 2 : aile médiale du processus ptérygoïde ; 3 : artère carotide externe ; 4 : nerf lingual)

C'est un muscle pair, parallèle au masséter situé en dedans de la branche de la mandibule.

Il trouve son insertion au niveau du processus ptérygoïde du sphénoïde (entre les deux ailes) suivant un trajet en bas, en dehors et en arrière jusqu'à la face profonde de l'angle de la mandibule. [11]

Il est innervé [34] par le nerf mandibulaire (V3).

Lors de contraction bilatérale, il participe au mouvement de propulsion de la mandibule, et lors de contraction unilatérale, il participera au mouvement de diduction controlatérale.

2.2.4. Le ptérygoïdien latéral

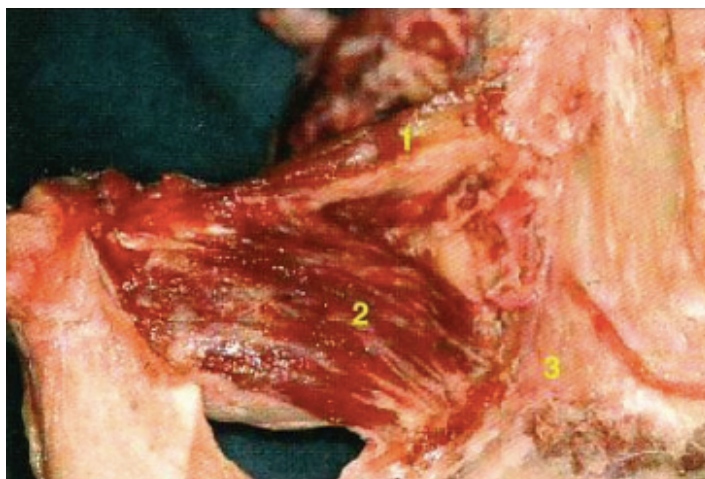


Figure 6: vue latérale du muscle ptérygoïdien latéral

(1 : fibres disco-sphénoïdales ; 2 : fibres condylo-ptérygoïdiennes ; 3 : tubérosité maxillaire)

C'est un muscle pair de forme triangulaire qui se trouve dans la fosse zygomatique.

Il s'insère, pour sa partie postérieure au niveau de la partie antérieure et médiale du col du condyle de la mandibule et sur la partie adjacente du fibrocartilage interarticulaire. A partir de là il va suivre un trajet particulier de forme conique s'élargissant en avant et en dedans se divisant en deux faisceaux : le faisceau supérieur s'insèrera sur la moitié interne des faces latérales du sphénoïde, et le faisceau inférieur sur la face externe de l'apophyse ptérygoïdienne du palatin. [11]

Il est innervé [34] par une branche du nerf mandibulaire (V3), le nerf ptérygoïdien latéral.

De la même façon que le ptérygoïdien médial il joue un rôle dans la propulsion et la diduction.

2.2.5. Le trapèze

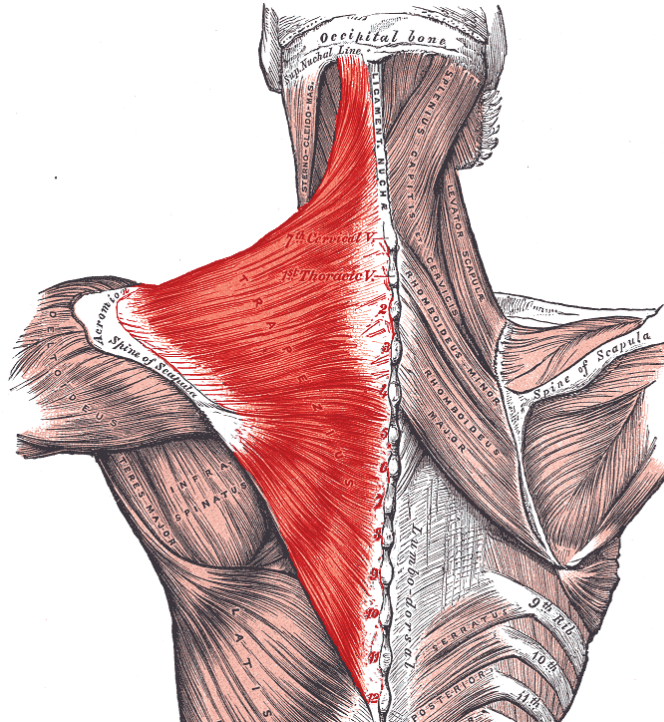


Figure 7: vue postérieure du muscle trapèze avec ses 3 faisceaux

Il est un des plus grands muscles de l'organisme [11] et se compose de 3 chefs : le chef cervical, le chef acromial et le chef inférieur.

2.2.5.1. Chef cervical

Encore appelé supérieur ou claviculaire, ce chef trouve son insertion au niveau du crâne et sur les sommets des vertèbres supérieures (jusqu'à C5) par l'intermédiaire d'un triangle aponévrotique, et se termine sur le tiers latéral de la clavicule.

Ce chef est innervé [33] par le nerf accessoire (XI).

Il a pour action de soulever le moignon de l'épaule, de faire pencher latéralement la tête, et joue aussi un rôle dans l'extension et la rotation de la tête. [10]

2.2.5.2. Chef acromial

Encore appelé thoracique supérieur, il trouve son insertion au niveau d'un triangle aponévrotique tendu de C7 à T3 pour se terminer au niveau de la face supérieure de l'acromion.

Il a pour rôle le rapprochement de la scapula de la ligne médiane et l'inclinaison du rachis.

2.2.5.3. Chef inférieur

Encore appelé thoracique inférieur, il trouve son origine au niveau du triangle aponévrotique tendu jusqu'à T10, il suit un trajet oblique vers le haut et le dehors pour se terminer au niveau de l'épine de la scapula.

Il a pour rôle la déviation du rachis.

Ces deux derniers chefs sont innervés par des branches perforantes de C3, C4 possiblement proprioceptif.

2.2.6. Le sterno-cléido-mastoïdien

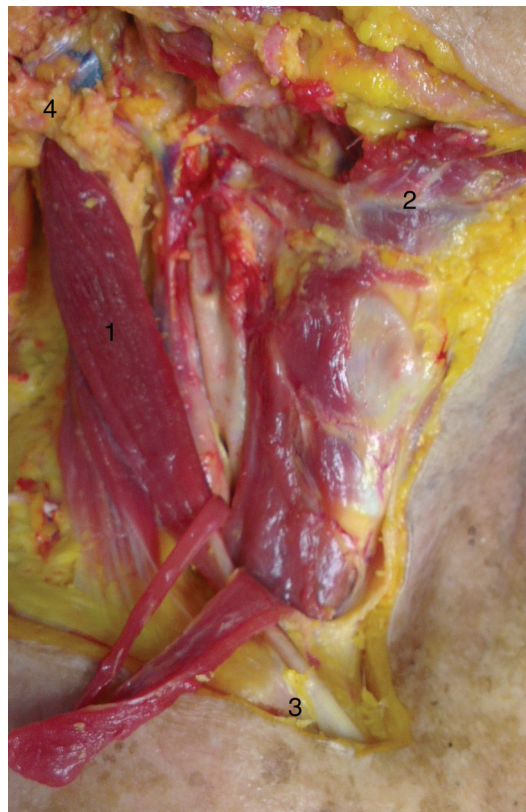

Figure 8: vue de ¾ du muscle sterno-cléido-mastoïdien

(1 : muscle sterno-cléido-mastoïdien ; 2 : os hyoïde ; 3 : clavicule ; 4 : mastoïde)

Il trouve son origine au niveau du bord antérieur de la face latérale du processus mastoïde et sur le tiers externe de la ligne nuchale supérieure en dehors du muscle trapèze. [11]

Il suit un trajet oblique en bas et en avant et se divise en deux faisceaux :

- Le chef cléido-mastoïdien ou faisceau profond, presque vertical et qui trouve sa terminaison au niveau du tiers postéro-interne de la face supérieure de la clavicule en arrière du faisceau superficiel.
- Le faisceau superficiel qui va lui aussi se diviser : son chef latéral va se terminer sur le tiers interne de la face supérieure de la clavicule et son chef médial, qui trouve sa terminaison dans la partie supéro externe de la face ventrale du manubrium.

Ce muscle est innervé [33] par le nerf accessoire (XI), et a pour rôle, lors d'une contraction unilatérale, une inclinaison homolatérale et une rotation controlatérale de la tête. Lors d'une contraction bilatérale, cela provoque une extension de la tête.[13]

2.3. Les nerfs impliqués

2.3.1. Le nerf mandibulaire (V3)

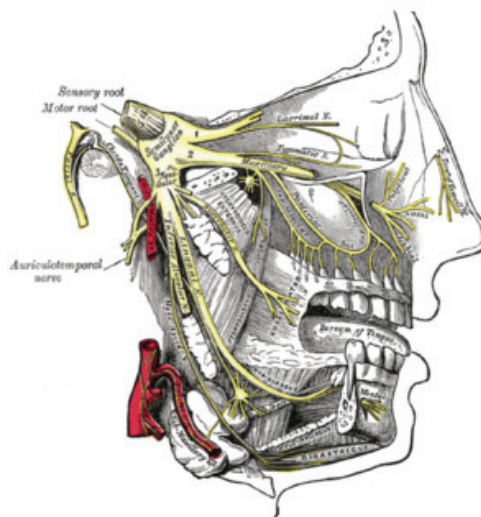


Figure 9: Territoire d'innervation du nerf trijumeau (V)

[11][34][39]

Il est une des branches du nerf trijumeau (V) qui va se diviser en 3 à partir du ganglion trigéminé : le nerf ophtalmique (V1), le nerf maxillaire (V2) et le nerf mandibulaire (V3). Ce dernier sort du crâne par le foramen ovale suivant un trajet descendant, formant, avec la racine motrice (masticatrice) du nerf trijumeau, un tronc court qui va pénétrer dans la fosse temporale et se diviser en trois nerfs temporaux (le temporo-masséterien, le temporal profond moyen et le temporo-buccal) et le nerf auriculo temporal. Il donne également le nerf du muscle ptérygoïdien médial, et le nerf du muscle tenseur du voile du palais. Il se termine, dans la région ptérygo-mandibulaire, entre les deux muscles ptérygoïdiens, par ses deux branches, le nerf alvéolaire inférieur et le nerf lingual.

Son rôle moteur nous intéresse particulièrement puisqu'il envoie les informations de contraction aux muscles moteurs de la mastication, que nous tenterons de relâcher par l'intermédiaire des impulsions électriques.

2.3.2. Le nerf facial (VII)

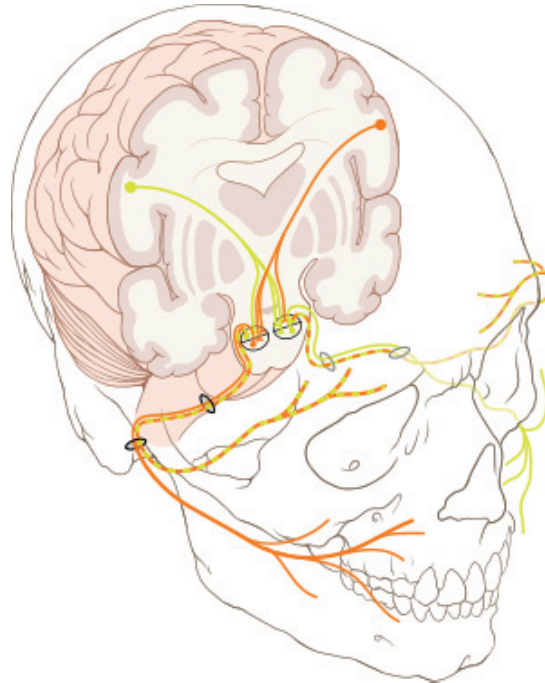


Figure 10: Représentation du territoire d'innervation du nerf facial (VII)

[11]

Il s'agit du septième nerf crânien, il trouve son émergence au niveau du sillon bulbo-pontique. Il a sous contrôle les muscles de l'expression du visage et les récepteurs gustatifs des deux tiers antérieurs de la langue.

Sa fonction principale, et celle qui va nous intéresser, est le contrôle moteur de la majorité des muscles peauciers de la face.

Notre action se situera particulièrement sur ses branches nasale et buccale, qui innervent les muscles péri-labiaux et le muscle élévateur de l'angle de la bouche.

2.3.3. Le nerf accessoire (XI)

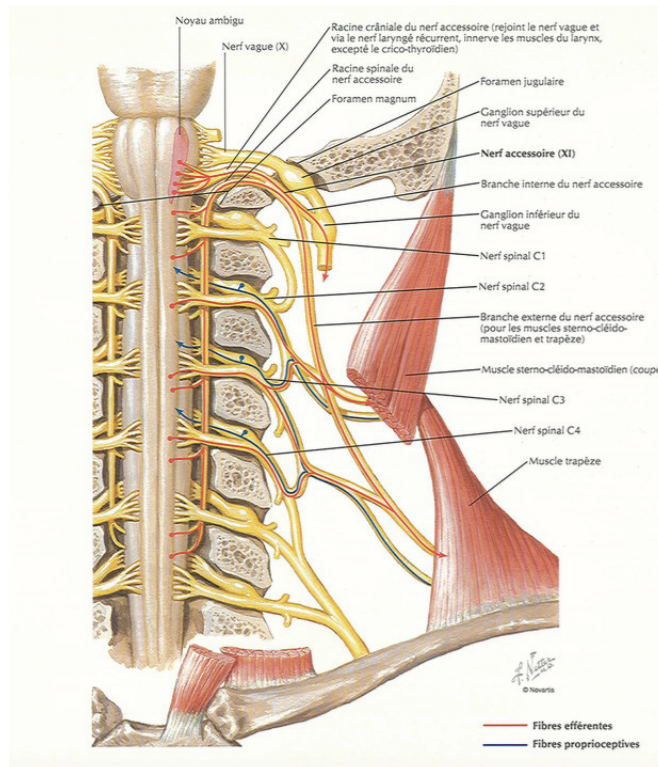


Figure 11: Trajet du nerf accessoire et position par rapport aux muscles

[11][33]

Encore appelé nerf spinal, il s'agit du onzième nerf crânien. Il trouve son émergence entre l'os occipital et C1 (atlas), au travers du foramen jugulaire. Il va s'occuper de l'innervation des muscles trapèze et sterno-cléido-mastoïdien précédemment décrits.

3. Pathologies de l'ATM

[1][8][19][21]

On parlera de dysfonctionnement de l'ATM ou syndrome algo-dysfonctionnel de l'appareil manducateur (SADAM). C'est dans ce cas qu'une collaboration de plusieurs techniques peut être intéressante. Ces troubles peuvent se manifester de différentes façons par un ou plusieurs des signes suivants :

- Signes douloureux : douleurs au niveau des tempes, des oreilles ou des mâchoires
- Signes articulaires : bruits articulaires (craquements, crissements), trismus douloureux ou non, gêne à la mastication, sensation d'instabilité de l'articulation, blocage bouche fermée ou grande ouverte.
- D'autres signes comme des acouphènes, ou des cervicalgies.

3.1. Les causes

[5][8][30]

Les dysfonctionnements de l'ATM sont déclenchés par des mécanismes très complexes, néanmoins on connaît certains facteurs de risques qui en sont à l'origine :

- Un articulé dentaire anormal ;
- Les divers traumatismes et fractures de la face, du crâne ou des cervicales pouvant entraîner des lésions de l'articulation ;
- Un stress trop présent qui peut aggraver les symptômes ;
- Les parafunctions associant usure des dents et grincements (cas du bruxisme par exemple) sont des hyperactivités inconscientes ou non des muscles de la mâchoire pouvant être liées au stress ou aux anomalies de l'articulé dentaire ;
- L'hyperlaxité, souvent trouvée chez la jeune femme, est due à l'existence de ligaments trop lâches entraînant une ouverture buccale trop importante et pouvant engendrer des blocages bouche grande ouverte (luxation de la mâchoire) ;
- Des rhumatismes articulaires pouvant se manifester également au niveau de cette articulation.

A travers ces différentes causes, on en déduit qu'il existe deux origines distinctes, l'articulaire étant une conséquence de l'origine musculaire.

3.2. Les origines des douleurs

3.2.1. Musculaire

[29]

Elles seront d'origine musculaire, en général, dans les premiers stades d'évolution de la maladie, et dues aux spasmes et contractures des différents muscles précédemment décrits.

En effet, les premiers stades correspondent aux stades musculaires purs, donc sans signe articulaire, mais responsables de douleurs du type otalgies, céphalées temporales ou encore cervicalgies, dues à des compensations musculaires, alternant spasmes et contractures, pour corriger les anomalies de position de la mandibule.

C'est donc à ce stade que les différentes alternatives de traitement non chirurgical peuvent être mises en place avec entre autres l'utilisation des systèmes de reprogrammation et de décontraction musculaire de Myotronics.[35]

3.2.2. Articulaire

Les douleurs deviennent articulaires à partir du moment où il y a apparition des lésions articulaires. On pourra même dire à ce stade, que les douleurs sont intriquées (musculaires et articulaires).

En effet les spasmes et contractures vont entraîner un relâchement progressif des éléments maintenant le disque articulaire. L'étirement des structures discoligamentaires entraîne l'apparition des sub-luxations et luxations mandibulaires ainsi que de l'instabilité mandibulaire se traduisant par un déplacement discal réductible ou irréductible. Le traitement de cette pathologie, étant principalement chirurgical, sort du domaine d'étude du document et le sujet ne sera donc pas approfondi.

3.3. Diagnostic

Avant de parler de traitement, il faut faire le point sur l'origine de la pathologie. A l'heure actuelle, on retrouve beaucoup d'éléments faisant allusion aux troubles de la posture comme les pathologies oculaire, de l'oreille moyenne, cervicale, dorsale, cervico-dorsale ou encore rachidienne. Ceci est dû au fait que depuis une vingtaine d'années, à la suite de deux précurseurs Fonder et May [27], certains chirurgiens dentiste se sont rapprochés des théories des médecines manipulatrices comme la chiropraxie ou l'ostéopathie, et tentent aujourd'hui de l'intégrer dans leur approche diagnostique quotidienne. Ces théories font appel au concept des chaînes :

- Les chaînes musculaires : le déséquilibre fonctionnel d'un muscle (spasme/hypotonie) entraîne par contiguïté une réaction similaire au niveau des muscles auxquels il est relié au sein d'un même système dynamique ;
- Les chaînes articulaires : une dysfonction (fixation/subluxation) au niveau articulaire va faire apparaître une autre dysfonction à distance, spécifiquement où convergent les contraintes induites par la lésion initiale ;
- Les chaînes faciales : un système de tensions réciproques formé par les aponévrose, les nappes tissulaires conjonctives et les méninges (dure-mère) et sur lequel seront transmis les déséquilibres causés par les contraintes, les traumatismes et l'inflammation.

On peut ainsi penser que l'équilibre tridimensionnel de la mandibule ne peut fonctionner qu'à la condition que les muscles, les articulations et le système aponévrotique composant le système manducateur, ne provoquent aucune « lésion » à distance sur le reste de l'organisme. De la même façon, la mandibule ne peut atteindre cet équilibre s'il existe une autre contrainte dans l'organisme. On peut donc établir un lien entre l'équilibre de l'appareil manducateur et celui du reste du corps. Du point de vue clinique, il faut maintenant savoir si les modifications fonctionnelles sont causales ou adaptatives et si la dysfonction de l'appareil manducateur est quant à elle une cause ou un effet de la pathologie générale. On parlera de pathologie ascendante, descendante ou mixte. On peut les classer en quatre catégories [32] :

a. Pathologie Ascendante pure

- C'est le cas d'un patient présentant une symptomatologie de son ou de ses ATM et d'une limitation de son ouverture buccale.
- Les signes posturaux du déséquilibre mandibulaire sont normaux (ascension de la ceinture scapulaire).
- On détecte un déséquilibre postural général et souvent une vraie jambe courte lors de l'examen des grands trochanters et des plis fessiers. La simple correction mécanique de ce déséquilibre par une talonnette, et la correction des dérangements pelviens et rachidiens va supprimer toute la symptomatologie et ce, de manière durable.
- Après traitement ostéopathique pour supprimer le déséquilibre postural initial, il n'en apparaît pas de nouveau, on note une disparition des douleurs des ATM et on retrouve une amplitude et une rectitude d'ouverture buccale normales.

b. Pathologie Ascendante mixte

- On note une amélioration des symptômes après le premier traitement mais un déséquilibre postural avec ascension de la ceinture scapulaire apparaît.
- Apparition des signes cliniques de la pathologie descendante (décrits ci-après).
- La pathologie descendante était masquée par l'ascendante, il faudra donc poursuivre l'examen clinique.

c. Pathologie Descendante pure

- Contrairement à l'ascendante, cette pathologie présente tout ou partie des symptômes décrits par Costen. [40]
- On note la présence de tous les signes posturaux du déséquilibre mandibulaire.
- Lors de l'ouverture buccale, il n'y aura pas forcément de douleurs, on note en revanche, systématiquement, une perte de la rectitude.
- Elle sera aiguë ou chronique, et sera souvent révélée par un traitement odontologique iatrogène ou un stress.
- Le traitement du déséquilibre mandibulaire, supprime les symptômes de manière durable, et les signes posturaux du déséquilibre mandibulaire disparaissent également.

d. Pathologie Descendante mixte

- Elle ne se révélera pas par des signes précis mais plutôt par le manque de résultats de la thérapie odontologique.
- Les signes posturaux du déséquilibre mandibulaire disparaissent, mais la posture reste perturbée.
- Il faudra coupler traitement ostéopathique et traitement odontologique pour traiter la posture.
- C'est la pathologie la plus fréquente, et va nécessiter plusieurs mois de traitement.

C'est à partir de ce moment là que l'on peut faire appel aux différentes techniques d'ostéopathie afin d'orienter le diagnostic et de savoir face à quelle pathologie nous nous trouvons, et ce, par de simples tests.

3.3.1. Posturologie

Lorsqu'on parle de posturologie, il semble important de présenter l'os hyoïde [38] qui joue un rôle majeur dans l'application de cette technique. Il s'agit d'un os impair situé en dessous de la mandibule, en avant du rachis cervical, faisant de lui un élément à la fois viscéral et pariétal. Il a la particularité de n'être en rapport avec aucun autre os du corps de manière directe. Il est maintenu dans l'espace, en regard du pharynx par les systèmes

musculo-ligamentaires sus et sous-hyoïdiens. Il n'a donc pas seulement un rôle charnière mais une vraie place en tant qu'acteur dans l'équilibre entre les systèmes sus-hyoïdiens (crâne, mandibule, C1...) et sous-hyoïdiens (scapula, thorax, diaphragme...) mettant en liaison indirecte le système occlusal et la jonction oeso-cardio-tubérositaire par l'intermédiaire des relais musculo-aponévrotiques.

[20][23]

Dans ce domaine nous allons parler de l'examen postural statique et dynamique proposé par Bricot [27]. C'est un examen posturologique classique commençant par l'observation du sujet et qui définit la normalité ainsi :

- De face :
 - La tête est droite, la ligne de gravité passe par le vertex, le menton, le pelvis et entre les pieds.
 - La ligne bi-pupillaire est horizontale.
 - La ligne bi-acromiale également.
 - La ligne joignant le sommet des crêtes iliaques est horizontale.
 - Les chevilles sont symétriques.
 - La découpe de la taille est symétrique.
 - Les poignets sont sur un même plan

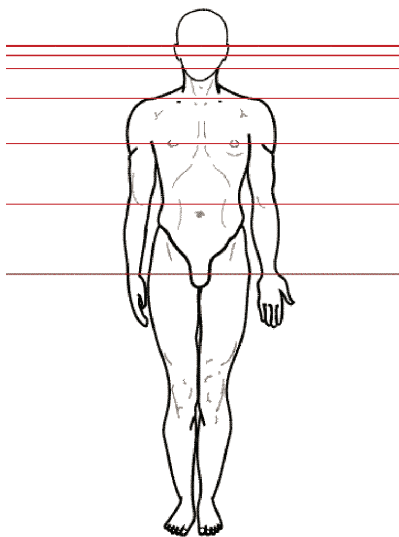


Figure 12: examen postural orthostatique dans le plan frontal

- De profil :
 - La ligne gravitaire passe par le vertex, le conduit auditif externe, le moignon de l'épaule, le grand trochanter, le genou, la face antérieure du tibia, l'articulation tibio-tarsienne.
 - On observe à ce stade la flèche cervicale et la flèche lombaire.

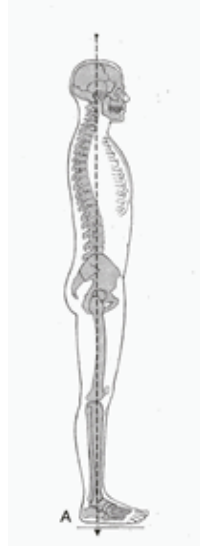

Figure 13: examen postural orthostatique dans le plan sagittal

- Selon l'axe vertical :
 - De face : on va mesurer le décalage des extrémités des doigts, sujet bras tendus devant lui à l'horizontale.
 - De dos : on note une contre-rotation pelvienne par observation du recul des fessiers controlatéraux.

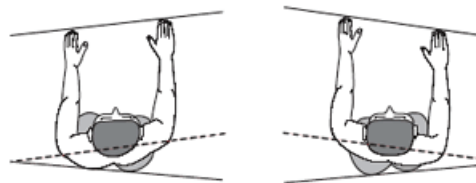


Figure 14: examen postural orthostatique selon l'axe vertical (de dos)

Ensuite, un test de convergence oculaire sera réalisé en rapprochant progressivement du visage du patient, la pointe d'un crayon tenu verticalement. On pourra éventuellement voir apparaître un décrochement avec hypoconvergence.

Enfin nous réaliserons deux tests :

- Le test de Romberg [28]: notification de l'amplitude et de la direction des oscillations du corps, au niveau des index des deux mains jointes, patient debout,

bras tendus à l'horizontale, pieds joints et yeux fermés, nous permettant ainsi d'explorer la fonction labyrinthique.

- Le test de Fukuda [23] : il a pour but de noter le déplacement du patient mais aussi la direction qu'il désigne avec ses deux mains tendues face à lui lorsqu'il réalise un piétinement de 50 pas les yeux fermés. Ce test nous permet d'explorer la fonction labyrinthique, oculo-céphalogyre et la proprioception nucale.

Cet examen terminé, on demandera au patient de serrer les dents sur une compresse positionnée au niveau des prémolaires et molaires, et on réalisera de nouveau les tests précédemment décrits.

Dans le cas d'une pathologie descendante, on note :

- une normalisation de la posture
- une diminution de l'hypoconvergence oculaire
- une diminution des oscillations dans le test de Romberg
- une diminution de la dérive, de la rotation et du déplacement dans le test de Fukuda.

En revanche, dans le cas d'une lésion ascendante, on ne notera aucune modification.

3.3.2. Kinésiologie

[27]

Dans ce domaine, nous utiliserons le test de Meersseman.

Durant ce test, le patient est couché sur le dos, on notera une possible asymétrie de longueur de jambes. Pour le test, on prend un muscle fort de référence (ex : tenseur du fascia lata) puis le praticien testera successivement l'occlusion (dents légèrement serrées), les ATM (index posé sur le pôle externe du condyle mandibulaire), et ce, en bouche ouverte et en bouche fermée. Il testera ensuite plusieurs muscles : temporaux, masséters, ptérygoïdiens médiaux et latéraux, sterno-cléido-mastoïdien, trapèzes supérieurs ainsi que les articulation sacro-iliaques droite et gauche et le psoas droit et gauche, sans appliquer de force mais de façon à effectuer un test de « résistance » contre « résistance » de façon à déterminer les muscles témoins dits « forts » (le muscle se verrouille et soutient une légère pression lui étant appliquée, pendant quelques secondes), et les muscles dits faibles (le muscle cède immédiatement à l'application d'une légère pression de quelques secondes). [26]

Ensuite, deux rouleaux de cotons sont placés entre prémolaires et molaires, on demandera au patient de déglutir, de se lever puis de faire quelques pas en déglutissant trois à quatre fois puis de s'allonger de nouveau sur le dos.

Dans le cas d'une lésion descendante, on notera :

- Une égalisation des jambes.
- Un renforcement des muscles précédemment diagnostiqués « faibles ».
- Une normalisation des tests effectués au niveau des ATM.

Dans le cas d'une lésion ascendante, on notera une constance des résultats des tests.

Une fois ces deux approches effectuées, on pourra décider avec certitude vers quel diagnostic se pencher, à savoir, s'il s'agit d'une lésion causale manducatrice ou bien s'il s'agit d'une lésion adaptative. Dans le premier cas, ce sera à nous, chirurgiens dentistes d'agir en mettant en place un traitement. Il s'agira de traitements par gouttières, par appareil de repositionnement mandibulaire ou encore par dentisterie neuro-musculaire. Dans le cas d'une lésion ascendante, ce sera dans un premier temps le rôle du médecin traitant puis des ostéopathes de prendre en charge les problèmes initiaux (pieds, rachis, bassin, ceinture scapulaire) avant que nous puissions intervenir sur le plan buccal. Par la suite, il est évident que notre intervention sera nécessaire afin de garantir un équilibre occlusal qui sera garant de l'équilibre fonctionnel général acquis.

3.4. Alternatives de traitement

[8][12][15]

Dans cette partie, nous parlerons des différentes possibilités qui s'offrent à nous, chirurgiens dentistes, pour traiter des dysfonctionnements de l'ATM ou encore pour les maintenir dans une position idéale de confort pour le patient.

3.4.1. Gouttières

[18]

Les gouttières, ou dispositifs inter-occlusaux, sont des dispositifs intra-buccaux pouvant se présenter de deux façons, à recouvrement complet ou à recouvrement partiel de l'une des deux arcades dentaires. Ces gouttières seront destinées à modifier les rapports des arcades l'une par rapport à l'autre afin de rétablir un équilibre physiologique ou thérapeutique entre elles et les différents éléments de l'appareil manducateur.

On trouvera deux objectifs à la mise en place de tels dispositifs :

- Un relâchement musculaire et/ou soulagement des douleurs orofaciales.
- Un rétablissement de l'alignement du complexe condylo-discal.

Le tableau ci-dessous présente un récapitulatif des différents dispositifs pouvant être mis en place suivant les situations :

SYNTHÈSE			
	BOA	GRM	GAP
Indication	En cas de symptomatologie musculo-articulaire de forme aiguë.	Dans tous les cas de DAM persistants. Ou en présence, d'algies musculo-articulaires aiguës, d'importantes malocclusions établies et/ou de para-fonctions majeures.	En cas d'aggravation rapide ou d'absence de résultat après le port d'une gouttière occlusale lisse. Ou en présence d'une rétro-position condylienne manifeste avec algies temporo-mandibulaires et dans les cas de classe II présentant une insuffisance de calage occlusal postérieur.
Principe	Rétablissement d'un équilibre neuro-musculaire en urgence (réapprentissage de la posture de repos)	Renforcement de la prise en charge du patient et reconditionnement musculaire.	L'avancée et l'abaissement condylien empêchent l'écrasement de la région rétrodiscale génératrice d'inflammation
Réalisation	En bouche (au laboratoire ; l'utilisation de l'articulateur n'est pas nécessaire).	Sur articulateur : surface lisse présentant des contacts occlusaux ponctuels, en relation centrée, sur l'ensemble des dents antagonistes et un guide antérieur.	Sur articulateur : surface occlusale indentée, guidage prémolaire (afin d'aider la mandibule à demeurer dans cette position de légère anté-position), et guide antérieur utilisant les dents naturelles.
Port	Quasi continu (sauf repas) pendant quelques jours.	Discontinu (essentiellement nocturne) pendant 2 mois.	Continu pendant 3 mois (en cas de test thérapeutique : quelques jours seulement).

Tableau 1 : Récapitulatif des différents types de gouttières utilisées dans les cas de dysfonctionnements de l'ATM

4. Apport de la dentisterie neuromusculaire à la prise en charge des dysfonctionnements de l'ATM

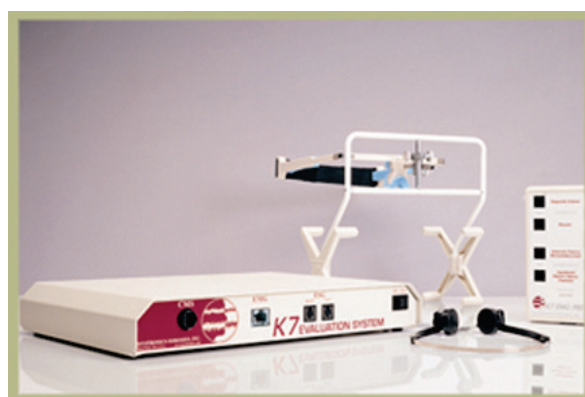

Figure 15 : Système K7 de Myotronics

La dentisterie neuromusculaire va avoir un double intérêt, à la fois diagnostique mais aussi thérapeutique [35]. Les tests diagnostiques seront effectués grâce à l'électromyographie (enregistrement de l'activité musculaire) et la kinésiographie (enregistrement des mouvements de la mandibule) ou encore l'électrosonographie (étude des sons produits par les ATM), technique un peu moins utilisée. La thérapeutique est appelée neurostimulation électrique transcutanée ou TENS (transcutaneous electrical nerve stimulation).

4.1. Neurostimulation électrique transcutanée (TENS : Transcutaneous Electrical Nerve Stimulation)



Figure 16 : Electrodes et Mandibular Kinesiograph en place sur une patiente.

[2][25]

Selon Bazzotti (1998), l'application d'un courant électrique contrôlé (30-60 volts, 10 mA, 40 piqûres par minute soit 1,5 Hz) pendant 45 minutes au niveau de l'échancrure sigmoïde de la mandibule, partie en regard de la branche motrice du V et du nerf VII, entraînant un mouvement mandibulaire de 0,2mm d'amplitude, aura pour but d'obtenir un rassemblement spatial des fibres musculaires pour obtenir une contraction isotonique. Cette manœuvre a pour objectif de mettre au repos physiologique les fibres musculaires des muscles masticateurs.

Après ces 45 minutes de TENS, une électrostimulation plus intense appelée « spyke » (1mm d'amplitude mandibulaire), va permettre de déterminer le point dit « myocentrique » [10] qui est supposé être le point d'intercuspidation physiologique de la mandibule. C'est en se basant sur ce point que seront guidés les traitements futurs et c'est ce point que nous chercherons à atteindre grâce à la kinésiographie.[4]

D'autre part ces TENS, en stimulant les nerfs V et VII, vont avoir un but antalgique en agissant [1] :

- Sur la douleur en stimulant les fibres sensibles de gros calibre ayant un pour rôle d'inhiber la transmission de la douleur et en facilitant la libération d'endomorphines dans les muscles. De plus les TENS vont faciliter l'élimination de l'acide lactique que l'on sait responsable des douleurs musculaires lorsqu'il est en trop grande quantité. Cette thérapeutique doit être ressentie par le patient mais ne doit pas lui procurer de douleurs. En fin de séance il devra se sentir détendu.
- Sur les spasmes musculaires, la stimulation des nerfs V et VII va diminuer l'activité musculaire ce qui sera un point positif lors de la rééducation du patient à l'aide du kinésiographe.

4.2. Electromyographie de surface

4.2.1. Définition

[1][3]

Lors de leur fonctionnement, les muscles génèrent de petits signaux électriques que l'on pourra détecter grâce à des électrodes placées au niveau de la peau, et plus l'activité sera importante, plus les signaux seront forts. Les signaux électriques ainsi générés sont transmis à un ordinateur qui va les retranscrire en temps réel sous forme de graphiques. Cette information sera ensuite utilisée pour la mise en place du plan de traitement. Il apparaît qu'en occlusodontologie, on y trouve un réel intérêt diagnostique et thérapeutique.

4.2.2. Principe

[14][15][24]

Tout d'abord, il s'agit d'un examen non-invasif qui pourra donner au patient une indication sur l'origine de ses douleurs.

Ensuite, on va rechercher par l'intermédiaire de l'électromyographie de surface, deux types de perturbations : l'hyperactivité et l'asynchronisme.

- L'hyperactivité peut rester quasiment silencieuse et l'électromyographie de surface sera un bon moyen de la mettre en évidence. Cette hyperactivité musculaire se manifestera tôt ou tard par une contracture pouvant expliquer les gênes ressenties par le patient.

- L'asynchronisme décrit une contraction non simultanée des différents muscles responsables des mouvements de l'appareil manducateur pouvant entraîner des surtensions au niveau de certains muscles. On diagnostiquera un asynchronisme musculaire d'origine occlusale en alliant électromyographie et test de Meersseman à la recherche d'une pathologie ascendante ou descendante. Dans le cas d'une pathologie descendante, lors de l'interposition de rouleaux de coton au niveau prémolaires/molaires, on retrouvera une contraction synchrone dont les résultats seront retransmis au niveau des mesures de l'électromyographe.

4.3. Kinésiographie

[12]

Ceci consiste à l'étude des mouvements de la mandibule. Pour ce faire, nous utiliserons un mandibular kinesigraph [4][17] qui va enregistrer les mouvements d'un point au niveau de la mandibule par rapport au reste de la face et ce dans les trois plans de l'espace et dans le temps. (voir Figure 16)

Un aimant situé au niveau des deux incisives centrales inférieures et un casque composé de deux solénoïdes droit et gauche encore appelé cadre d'analyse kinésiographique, va permettre d'enregistrer, les mouvements mandibulaires et de les reproduire grâce au kinésiographe.[16][17]

4.4. Electrosonographie

[7]

L'électrosonographie permet d'analyser les sons produits par les articulations temporo-mandibulaires durant les mouvements d'ouverture et fermeture des mâchoires, nous donnant ainsi des indications sur l'état de fonctionnement de l'ATM.

5. Conclusion

Parmi les différentes articulations complexes du corps humain, l'articulation temporo-mandibulaire a une place importante. En effet, on y retrouve à la fois des systèmes neuromusculaires et articulaires qui peuvent entraîner des perturbations au niveau physique mais aussi psychique en cas de dysfonctionnement.

Ce travail nous a permis de nous rendre compte qu'il existe de nombreuses possibilités de diagnostiquer des troubles de l'appareil manducateur, et que parmi les techniques exposées, une véritable collaboration inter disciplinaire peut être mise en place. De plus

les traitements de ce type de dysfonction peut être envisagé de différentes manières. Nous n'avons pas parlé des restaurations collées dans nos différentes thérapeutiques envisageables car il s'agit d'un traitement plus définitif qui interviendra seulement après avoir stabilisé une occlusion correcte par des techniques modifiables comme les gouttières ou la mise en place de mock-up occlusaux [35]. L'existence de nouvelles techniques développées notamment par le Dr Jankelson avec le myo-monitor, nous a permis d'élargir les recherches de notre travail et de faire le point sur ces nouvelles techniques. Celles-ci permettraient aux chirurgiens dentistes d'allier à la fois diagnostic par le biais de l'électromyographie, thérapeutique par le biais de l'électrostimulation et réhabilitation grâce à la kinésiographie. Des études sont toujours en cours au sujet de la dentisterie neuromusculaire et de son utilisation au quotidien, en revanche, cette utilisation systématique impliquerait l'utilisation d'un matériel spécifique et une formation en conséquence. Pour cette raison, la coopération entre les différentes professions semble toujours d'actualité, le diagnostic et la thérapeutique devant être envisagés de façon pluridisciplinaire.

Bibliographie :

1. Anaïs Rumerio. Temps de pose des TENS en occlusodontologie Neuro-Musculaire : Etude clinique préliminaire. Thèse: 2014-TOU3-30.
2. Bazzotti L. Mandible position and head posture: electromyography of sternocleidomastoids. *Cranio*. 1998 Apr;16(2):100-8.
3. Bergamini M, Pierleoni F, Gizdulich A, Bergamini C. Dental occlusion and body posture: a surface EMG study. *Cranio*. 2008 Jan;26(1):25-32.
4. Combadazou JC, Combelles R, Cadenat H. The value of mandibular kinesiography and of T-scanning in the diagnosis and treatment of algo-dysfunctional syndrome of the temporomandibular joint. *Rev Stomatol Chir Maxillofac*. 1990;91(2):86-91.
5. Cooper BC, Kleinberg I. Relationship of temporomandibular disorders to muscle tension-type headaches and a neuromuscular orthosis approach to treatment. *Cranio*. 2009 Apr;27(2):101-8.
6. Cooper BC. Neuromuscular occlusion: concept and application. *N Y State Dent J*. 1990 Apr;56(4):24-8.
7. Deng MH, Long X. *Zhonghua Kou Qiang Yi Xue Za Zhi*. Electrosonographic analysis of sounds emanating from temporomandibular joint without symptom. 2008 Jan;43(1):34-6.
8. Dym H, Israel H. Diagnosis and treatment of temporomandibular disorders. *Dent Clin North Am*. 2012 Jan;56(1):149-61, ix.
9. Ferrario VF, Sforza C, Colombo A, Ciusa V. An electromyographic investigation of masticatory muscles symmetry in normo-occlusion subjects. *J Oral Rehabil*. 2000 Jan;27(1):33-40.
10. Forrester SE, Allen SJ, Presswood RG, Toy AC, Pain MT. Neuromuscular function in healthy occlusion. *J Oral Rehabil*. 2010 Sep;37(9):663-9.
11. Gaudy Jean-François. Anatomie Clinique. Editions JPIO, 2003
12. Gausch K. Occlusal therapy of neuromuscular problems in the orofacial region. *Int Dent J*. 1981 Dec;31(4):267-72.

13. Giannakopoulos NN, Hellmann D, Schmitter M, Krüger B, Hauser T, Schindler HJ. Neuromuscular interaction of jaw and neck muscles during jaw clenching. J Orofac Pain. 2013 Winter;27(1):61-71.
14. Hugger A, Hugger S, Schindler HJ. Surface electromyography of the masticatory muscles for application in dental practice. Current evidence and future developments. Int J Comput Dent. 2008;11(2):81-106.
15. Hugger S, Schindler HJ, Kordass B, Hugger A. Surface EMG of the masticatory muscles. (Part 4): Effects of occlusal splints and other treatment modalities. Int J Comput Dent. 2013;16(3):225-39.
16. Jankelson B, Swain CW, Crane PF, Radke JC. Kinesiometric instrumentation: a new technology. J Am Dent Assoc. 1975 Apr;90(4):834-40.
17. Jankelson B. Measurement accuracy of the mandibular kinesiograph--a computerized study. J Prosthet Dent. 1980 Dec;44(6):656-66.
18. Jean-Philippe Ré, Cyrille Chossegros, Amine El Zoghby, Jean-François Carlier, Christophe Perez, Jean-Daniel Orthlieb. Le point sur les gouttières occlusales : pourquoi, comment, quand ? Rev Odont Stomat ; 2009.
19. Linsen SS, Stark H, Samai A. The influence of different registration techniques on condyle displacement and electromyographic activity in stomatognathically healthy subjects: a prospective study. J Prosthet Dent. 2012 Jan;107(1):47-54.
20. Manfredini D, Castroflorio T, Perinetti G, Guarda-Nardini L. Dental occlusion, body posture and temporomandibular disorders: where we are now and where we are heading for. J Oral Rehabil. 2012 Jun;39(6):463-71.
21. McNamara DC. Occlusal adjustment for a physiologically balanced occlusion. J Prosthet Dent. 1977 Sep;38(3):284-93.
22. Mejersjö C, Carlsson GE. Analysis of factors influencing the long-term effect of treatment of TMJ-pain dysfunction. J Oral Rehabil. 1984 May;11(3):289-97.
23. Milani RS, De Perière DD, Lapeyre L, Pourreyron L. Cranio. Relationship between dental occlusion and posture. 2000 Apr;18(2):127-34.
24. Raman P. Physiologic neuromuscular dental paradigm for the diagnosis and treatment of temporomandibular disorders. J Calif Dent Assoc. 2014 Aug;42(8):563-71.
25. Rampello A, Saccucci M, Falisi G, Panti F, Polimeni A, Di Paolo C. A new aid in temporomandibular joint disorders' therapy: the universal neuromuscular immediate relaxing appliance. J Biol Regul Homeost Agents. 2013 Oct-Dec;27(4):1011-9.
26. Schindler HJ, Lenz J, Türp JC, Schweizerhof K, Rues S. Influence of neck rotation and neck lateroflexion on mandibular equilibrium. J Oral Rehabil. 2010 May 1;37(5):329-35.

27. Serviere F. Postural examination in daily occlusodontology. Cah Prothese. 1989 Mar;(65):36-42.
28. Solovykh EA, Bugrovetskaya OG, Maksimovskaya LN. Information value of functional status of the stomatognathic system for postural balance regulation. Bull Exp Biol Med. 2012 Jul;153(3):401-5.
29. Trovato F, Orlando B, Bosco M. Occlusal features and masticatory muscles activity. A review of electromyographic studies. Stomatologija. 2009;11(1):26-31.
30. Yamashita A, Kondo Y, Yamashita J. Thirty-year follow-up of a TMD case treated based on the neuromuscular concept. Cranio. 2014 Jul;32(3):224-34.
31. Yurchenko M, Hubálková H, Klepáček I, Machoň V, Mazánek J. The neuromuscular approach towards interdisciplinary cooperation in medicine. Int Dent J. 2014 Feb;64(1):12-9.

Références Internet :

32. Classification des Pathologies. [Internet] Disponible sur : <http://www.seret-medecine.org/PATHOLOGIES.htm>
33. Dr. Bertrand Boutillier, Pr. Gérard Outrequin. Nerf Accessoire ou spinal (XI) [Internet] Disponible sur : http://www.anatomie-humaine.com/Nerf-accessoire-ou-spinal-XI.html?id_document=87
34. Dr. Bertrand Boutillier, Pr. Gérard Outrequin. Nerf Trijumeau : Nerf Mandibulaire (V3) [Internet] Disponible sur : http://www.anatomie-humaine.com/Nerf-trijumeau-V.html?id_document=63
35. Gaillard Cyril. La Dentisterie Neuro-Musculaire. [Internet] Disponible sur : <http://www.cyrilgaillard.com/neuro-musculaire.html>
36. <http://fr.wikipedia.org/wiki/Occlusodontie>
37. http://fr.wikipedia.org/wiki/Science_de_l%27occlusion_dentaire
38. L'Os Hyoïde en Posturologie [Internet] Disponible sur : <http://www.lecléf.fr/documents/salons/revue%20osteopathie%201.pdf>
39. Le nerf Trijumeau [Internet] Disponible sur : <http://www.osteopatheparis.fr/page35/page1/page50/page50.html>
40. Le Syndrôme de Costen [Internet] Disponible sur : <http://www.seret-medecine.org/historique.htm>

Table des Illustrations :

Figure 1 : Ouverture du compartiment supérieur de l'articulation
Gaudy Jean-François. Anatomie Clinique. Editions JPIO, 2003

Figure 2 : Coupe sagittale du disque articulaire
Gaudy Jean-François. Anatomie Clinique. Editions JPIO, 2003

Figure 3 : vue latérale du muscle temporal
Gaudy Jean-François. Anatomie Clinique. Editions JPIO, 2003

Figure 4 : Organisation générale du muscle masséter
Gaudy Jean-François. Anatomie Clinique. Editions JPIO, 2003

Figure 5: vue postérieure du muscle ptérygoïdien médial
Gaudy Jean-François. Anatomie Clinique. Editions JPIO, 2003

Figure 6 : vue latérale du muscle ptérygoïdien latéral
Gaudy Jean-François. Anatomie Clinique. Editions JPIO, 2003

Figure 7: vue postérieure du muscle trapèze avec ses 3 faisceaux
Henry Gray, Anatomy of the Human Body

Figure 8: vue de $\frac{3}{4}$ du muscle sterno-cléido-mastoïdien
CHU St Roch, Dr R. LEROY, NICE)

Figure 9: Territoire d'innervation du nerf trijumeau (V)
Henry Gray, Anatomy of the Human Body

Figure 10: Représentation du territoire d'innervation du nerf facial (VII)
Patrick J. Lynch, medical illustrator, Cranial Nerve Illustration

Figure 11: Trajet du nerf accessoire et position par rapport aux muscles
Franck H. Netter, Atlas d'Anatomie Humaine, 5^{ème} édition.

Figure 12: examen postural orthostatique dans le plan frontal
<http://ada-posturologie.fr/Normalite.htm>

Figure 13: examen postural orthostatique dans le plan sagittal
<http://www.posturologie-delpierre.com/bilan-postural>

Figure 14: examen postural orthostatique selon l'axe vertical (de dos)
http://www.posturologie.com/posture_normale.html

Figure 15 : Système K7 de Myotronics
<http://www.myotronics.com/products/k7-evaluation-system/>

Figure 16 : Electrodes et Mandibular Kinesiograph en place sur une patiente.
<http://www.myotronics.com/products/k7-evaluation-system/>

Tableau 1 : Récapitulatif des différents types de gouttières utilisées dans les cas de dysfonctionnements de l'ATM

Jean-Philippe RE, Cyrille CHOSSEGROS, Amine El ZOGHBY, Jean-François CARLIER, Christophe PEREZ, Jean-Daniel ORTHLIEB. Le point sur les gouttières occlusales : pourquoi, comment, quand ? Rev Odont Stomat ; 2009

Serment d'Hippocrate

En présence des Maîtres de cette Faculté, de mes chers condisciples, devant l'effigie d'Hippocrate,

Je promets et je jure, au nom de l'Être Suprême, d'être fidèle aux lois de l'Honneur et de la probité dans l'exercice de La Médecine Dentaire.

Je donnerai mes soins gratuits à l'indigent et n'exigerai jamais un salaire au-dessus de mon travail, je ne participerai à aucun partage clandestin d'honoraires.

Admis dans l'intérieur des maisons, mes yeux ne verront pas ce qui se passe, ma langue taira les secrets qui me seront confiés et mon état ne servira pas à corrompre les mœurs ni à favoriser le crime.

Je ne permettrai pas que des considérations de religion, de nation, de race, de parti ou de classe sociale viennent s'interposer entre mon Devoir et mon patient.

Je garderai le respect absolu de la vie humaine dès sa conception.

Même sous la menace, je n'admettrai pas de faire usage de mes connaissances médicales contre les lois de l'Humanité.

Respectueux et reconnaissant envers les Maîtres, je rendrai à leurs enfants l'instruction que j'ai reçue de leurs pères.

Que les hommes m'accordent leur estime si je suis fidèle à mes promesses,

Que je sois couvert d'opprobre et méprisé de mes confrères si j'y manque.



Approbation – Improbation

Les opinions émises par les dissertations présentées, doivent être considérées comme propres à leurs auteurs, sans aucune approbation ou improbation de la Faculté de Chirurgie dentaire (1).

Lu et approuvé,

Vu,
Nice, le

Le Président du jury,

Le Doyen de la Faculté de
Chirurgie Dentaire de l'UNS

Professeur Claire LASSAUZAY

Professeur Armelle MANIERE

(1) Les exemplaires destinés à la bibliothèque doivent être obligatoirement signés par le Doyen et par le Président du Jury.

Thibaut MELKONIAN

DENTISTES ET OSTEOPATHES : LES OUTILS QUI NOUS PERMETTENT DE COLLABORER

Thèse : Chirurgie Dentaire, Nice, 2015, n°42.57.15.07

Directeur de thèse : Dr Yves ALLARD

Mots-clés : approche interdisciplinaire, posturologie, kinésiologie, dentisterie neuromusculaire

Résumé:

De nos jours, il semble que la pratique de la dentisterie s'oriente vers une approche interdisciplinaire. Cependant, il est nécessaire d'avoir les connaissances nécessaires afin d'établir le bon diagnostic.

La collaboration avec nos confrères ostéopathes ou l'utilisation de la dentisterie neuromusculaire (nécessitant une formation spécialisée), nous permet de répondre à de nombreuses attentes.

Cette thèse a pour but d'exposer les différentes techniques existantes, et qui sont encore trop peu mises en œuvre dans notre pratique quotidienne. Nous exposerons aussi une technique plus récente qui, quant à elle, ne concerne que les chirurgiens dentistes et permet de traiter certaines pathologies articulaires. Nous exposerons, selon les situations cliniques, la solution vers laquelle se tourner, afin de prendre en charge, de la meilleure façon qu'il soit, notre patient.

Adresse de l'auteur : 23, chemin de la chapelle 06670 Colomars