



HAL
open science

Complications neurologiques de la varicelle chez l'enfant immunocompétent

Clémentine Decker

► **To cite this version:**

Clémentine Decker. Complications neurologiques de la varicelle chez l'enfant immunocompétent. Pédiatrie. 2015. dumas-01280744

HAL Id: dumas-01280744

<https://dumas.ccsd.cnrs.fr/dumas-01280744>

Submitted on 1 Mar 2016

HAL is a multi-disciplinary open access archive for the deposit and dissemination of scientific research documents, whether they are published or not. The documents may come from teaching and research institutions in France or abroad, or from public or private research centers.

L'archive ouverte pluridisciplinaire **HAL**, est destinée au dépôt et à la diffusion de documents scientifiques de niveau recherche, publiés ou non, émanant des établissements d'enseignement et de recherche français ou étrangers, des laboratoires publics ou privés.

UNIVERSITE DE PICARDIE JULES VERNE
FACULTE DE MEDECINE D'AMIENS

Année 2015

N° 2015-61

**COMPLICATIONS NEUROLOGIQUES DE LA VARICELLE
CHEZ L'ENFANT IMMUNOCOMPETENT**

**THESE
POUR LE DOCTORAT EN MEDECINE (DIPLOME D'ETAT)
SPECIALITE PEDIATRIE**

PRESENTEE ET SOUTENUE PUBLIQUEMENT
LE 12 JUIN 2015

PAR

Mademoiselle DECKER CLEMENTINE

PRESIDENT DU JURY: Monsieur le Professeur Berquin

JUGES: Monsieur le Professeur Canarelli
Monsieur le Professeur Toussaint
Madame le Docteur Bourel-Ponchel

DIRECTRICE DE THÈSE : Madame le Docteur Le Moing

A mon Président de Jury

Monsieur le Professeur Patrick BERQUIN

Professeur des Universités - Praticien Hospitalier
(Pédiatrie)
Responsable du centre d'activité « neurologie pédiatrique »
Pôle « Femme – Couple – Enfant »

Vous me faites le grand honneur de présider cette thèse.

*Vous m'avez fait découvrir et aimer l'univers de la neurologie pédiatrique.
Travailler dans votre service, auprès de vous, fut un réel plaisir. J'ai pu apprécier la
pédagogie avec laquelle vous savez transmettre votre savoir.*

*Je n'oublie pas non plus l'aide et l'attention que vous m'avez apportées, dans mon
questionnement constant, concernant mon projet professionnel.*

*J'espère sincèrement que mon projet professionnel permettra d'aboutir à des collaborations
certaines au sein de votre service et d'avoir la chance de pouvoir ainsi continuer à apprendre
à vos côtés.*

*Qu'il soit ici l'occasion de vous en remercier très sincèrement et de vous exprimer ma
profonde reconnaissance.*

A mon Jury

Monsieur le Professeur Jean-Pierre CANARELLI

Professeur des Universités - Praticien Hospitalier
(Chirurgie infantile)
Président de la Commission Médicale d'Établissement du CHU d'AMIENS
Président de la Conférence Régionale de la Santé et de l'Autonomie (CRSA)
Officier dans l'Ordre des Palmes Académiques

Vous avez aimablement accepté de juger ce travail.

Très sensible à cet honneur, je vous prie de trouver ici l'expression de mes remerciements.

Soyez assuré de ma reconnaissance et de mon profond respect.

Monsieur le Professeur Patrick TOUSSAINT

Professeur des Universités - Praticien Hospitalier
(Neurochirurgie)

Vous avez aimablement accepté de juger ce travail.

Très sensible à cet honneur, je vous prie de trouver ici l'expression de mes remerciements.

Soyez assuré de ma reconnaissance et de mon profond respect.

Madame le Docteur Emilie BOUREL-PONCHEL

Maître de Conférences des Universités – Praticien Hospitalier
Explorations fonctionnelles du système nerveux

Je te remercie de me faire l'honneur de juger ce travail.

Je te remercie d'être toujours disponible et pédagogue pour l'interprétation des EEG malgré une charge de travail importante, et mon impatience à avoir les résultats !

Je me ravis à l'idée de pouvoir travailler en collaboration avec toi.

Puisses-tu trouver ici le témoignage de ma sincère reconnaissance et mon profond respect.

A ma Directrice de Thèse

Madame le Docteur Anne-Gaëlle LE MOING

Praticien Hospitalier
(Neurologie Pédiatrie)

*Je te remercie d'avoir accepté de m'encadrer dans ce travail.
Travailler avec toi sur cette thèse fut un réel plaisir. Ta rigueur, ta méthodologie et tes conseils m'ont beaucoup guidée et appris quant à la réalisation d'un travail de thèse.
Malgré un emploi du temps bien rempli, tu as toujours réussi à trouver du temps pour me guider, lire et corriger mon travail.*

Tout au long de mon stage en neurologie pédiatrique tu as su me transmettre ta passion pour cette spécialité. Et tu le fais encore aujourd'hui, lorsque nous sommes amenées à travailler ensemble auprès d'un même enfant.

Je n'oublie pas non plus, l'attention et les conseils que tu as su me donner, autour d'un bon repas breton, lorsque j'ai décidé de m'orienter vers cette belle spécialité de la neurologie pédiatrique.

Je me ravis à l'idée de pouvoir travailler en collaboration avec toi.

Reçois ici mes remerciements les plus sincères et l'expression de ma profonde admiration pour le travail que tu fais au quotidien.

A toi, ma chère Maman,

A mon frère Antoine,

A ma « petite Mamie chérie »

A Grand-Père et Grand-Maman,

Vous qui n'êtes plus là, mais tant présents auprès de moi au quotidien...

A mon « Papa chéri »,

*Tu m'as toujours poussé à aller plus loin dans mes études et je t'en remercie.
Merci aussi de ton soutien, de tes conseils et de l'aide que tu m'as apportés tout au long de
ces « longues » études.*

A mon frère, François et sa femme Alba,

*Merci pour votre soutien et votre accueil toujours chaleureux et festif qui m'ont permis de
bien « souffler » entre 2 examens...*

A ma sœur Guillemette, son mari Bruno et mes 4 adorables neveux,

*Merci de m'avoir portée tout au long de mes études. Un grand merci à ma sœur d'avoir plus
stressé que moi pour chacun de mes concours et examens ! Merci à mes 4 meilleurs
supporters, et bonne chance à toi Paul-Augustin qui t'engages dans cette belle voie de la
médecine.*

A Brigitte et Jean-Luc,

*Je ne vous remercierai jamais assez de m'avoir accueillie et acceptée au sein de votre famille
depuis maintenant 16 ans.
Vous m'avez donné le goût et l'envie de me diriger vers un métier médical.*

A Louis, Jeanne, Constance, Baptiste et Juliette,

*Vous avez su m'accepter au sein de votre fratrie et je vous en remercie énormément. Merci
également de votre soutien constant à chaque étape de ma vie.*

A Thomas,

*Depuis 5 ans tu me supportes et rien que pour cela je te dis merci ! Mais je voudrais te remercier plus particulièrement, ici, pour le soutien que tu me donnes. Toi aussi, tu me pousses à aller toujours plus loin dans mes études. Sans toi cette thèse ne serait pas ce qu'elle est aujourd'hui. Sans toi, je ne sais pas si je serai là où je suis aujourd'hui...
Pour tout cela je tiens à te dire un Grand Merci, à toi mon Cœur....*

***A ma « grande » famille, mes oncles et tantes, et plus particulièrement à
Roselyne & Gérard et Marie-Françoise & Michel***

Merci d'être toujours aussi présents auprès de moi. Merci pour les encouragements constants que vous me donnez.

A Isabelle,

*Merci d'avoir accepté de relire ce travail
Merci de ton soutien et de ton accueil à chacune de mes venues.*

A ma Marraine et Mon Parrain,

Merci pour le soutien et les encouragements que vous me portez depuis tant d'années maintenant.

A Marie-Christine et Christian,

*Merci pour m'avoir accueillie de multiples fois, pour mes révisions (examen, internat ou encore préparation de ma thèse).
Merci pour votre soutien constant, tout au long de mes études médicales.*

A Julie,

Ma meilleure amie depuis le Lycée... Malgré la distance tu es toujours là pour moi. Merci pour ton soutien constant et les bonnes soirées à Agnos que tu me fais passer !

A mes copines de P1,

Oloronnaises et Bordelaises, Coco, Maidou, Lénou, Natachou, Anne-C, Jojo et Marion

Merci pour tous ces bons moments que nous avons partagés ensemble.

Grâce à vous toutes ces années n'ont été que du bonheur !

Merci d'être toutes là à chaque étape de nos vies qu'ils soient joyeux ou non.

Je suis heureuse que l'on puisse continuer de programmer des weekend « filles » ou avec « mecs » malgré les distances qui nous séparent.

A mes co-internes,

Lucile, Laura, Ophélie, Maxine, Stéfany, Anaïs, Marion, Hayat... ..

Merci pour toutes les petites soirées sushi, apéro dinatoire et autre que nous pouvons passer ensemble.

A mes colloc' Marine, Léa et Romain,

Merci de m'avoir soutenue tout au long de la rédaction de ce travail.

Merci Léa pour tous les petits plats que tu m'as préparés !

Merci Marine pour ta bonne humeur constante.

Merci Romain pour ton encouragement durant ce semestre d'hiver.

Table des matières

Table des matières	11
ABRÉVIATIONS	12
INTRODUCTION	13
1. Epidémiologie.....	13
2. Physiopathologie	15
3. Contamination.....	18
4. Diagnostic Clinique, Forme classique.....	19
5. Complications	22
6. Les traitements symptomatiques	28
7. Les traitements préventifs.....	30
8. Objectifs de l'étude	31
MATERIEL ET METHODE.....	32
RESULTATS.....	33
DISCUSSION	43
1. Données épidémiologiques	43
2. Hétérogénéité des complications neurologiques dans la varicelle de l'enfant	45
3. L'atteinte vasculaire neurologique dans la varicelle de l'enfant.....	47
4. La CCH est-elle une complication de la varicelle ?	49
5. L'évolution des complications neurologiques de la varicelle	50
6. Place de la vaccination préventive dans les complications neurologiques de la varicelle	52
7. Place de l'aciclovir dans la prise en charge des complications générales et neurologiques de la varicelle	55
TABLES DES MATIERES DES FIGURES, ILLUSTRATIONS ET ANNEXES.....	58
Table des figures.....	58
Table des illustrations	58
Table des annexes	58
ANNEXES	59
BIBLIOGRAPHIE.....	63

ABRÉVIATIONS

ADN :	Acide désoxyribonucléique
AINS :	Anti Inflammatoire Non Stéroïdien
AVC :	Accident Vasculaire Cérébral
B19 :	Parvovirus B19
CC :	Crise Convulsive
CCH :	Crise Convulsive Hyperthermique
CPK :	Créatine Phosphokinase
CMP :	Centre Médico Psychologique
CMV :	Cytomégalovirus
CRP :	Protéine C Réactive
EBV :	Epstein Barr Virus
EEG :	Electroencéphalogramme
EME :	Etat de Mal Epileptique
CHU :	Centre Hospitalier Universitaire
HCSP :	Haut Conseil de la Santé Publique
HHV3 :	Human Herpes Virus 3
HSV :	Herpes Simplex Virus
Ig :	Immunoglobuline
IRM :	Imagerie par Résonance Magnétique
IRMc :	Imagerie par Résonance Magnétique Cérébrale
IV :	Intraveineux
LCR :	Liquide Céphalo-Rachidien
M/F :	Masculin/Féminin
NORB :	Névrite Optique Rétrobulbaire
PCR :	Polymérase Chain Reaction
PFP :	Paralysie Faciale Périphérique
PL :	Ponction Lombaire
PMSI :	Programme de Médicalisation des Systèmes d'Information
PO :	Per Os
ROR :	Rougeole Oreillon Rubéole
SA :	Semaine d'Aménorrhées
SDRA :	Syndrome de Détresse Respiratoire Aiguë
SHU :	Syndrome Hémolytique et Urémique
TDM :	Tomodensitométrie
VZV :	Varicelle Zona Virus

INTRODUCTION

1. *Epidémiologie*

La varicelle est une maladie infantile bénigne, voire même « obligatoire » de la petite enfance, affectant 90 % des enfants âgés de 2 à 12 ans [1] [2]. Elle est due au virus varicelle zona virus (VZV). Il s'agit d'une maladie répertoriée par le Réseau « Sentinelles » depuis 1990. Chaque année, près de 700 000 nouveaux cas de varicelle sont rapportés. Dans 90 % des cas, les sujets ont moins de 10 ans [2]. La varicelle est une maladie présente à l'échelle mondiale, touchant de manière similaire les autres pays du globe [3] [4] [5]. Le sex-ratio moyen (M/F) est de 1,1 [6] [7].

La varicelle survient par épidémies saisonnières de la fin de l'hiver au début du printemps [1].

En mars 2015, en France l'activité épidémique de varicelles est évaluée comme faible à modérée, avec un taux d'incidence par semaine allant de 16 cas pour 100 000 habitants (la semaine 9) à 23 cas pour 100 000 habitants (la semaine 11) [8].

Chez l'adulte, la varicelle est moins fréquente puisque 90 % des cas sont rapportés chez l'enfant de 2 à 12 ans [1] [9]. Le risque de mortalité est augmenté chez l'adulte après 50 ans [10]. Le risque de mortalité est de 61 % chez les plus de 15 ans [6].

Les complications sont rares. Elles surviennent dans 4 % des cas et peuvent parfois être sévères à l'origine de 3 500 hospitalisations par an en France. 75 % de ces hospitalisations touchent les enfants de moins de 16 ans [6]. La varicelle est à l'origine de 20 décès en moyenne par an en France [11], dont 34 % ont moins de 10 ans [6]. Les complications surviennent principalement chez l'enfant immunocompétent [9] [12].

D'un point de vue socio-économique, en France l'étude ENVOL d'Emercy et al. [7] montraient que 73 % des adultes ayant une varicelle ont nécessité un arrêt de travail d'environ 10 jours. Chez l'enfant, l'arrêt de travail concernait le parent qui restait au domicile pour le garder. Il a été mis en évidence que 47 % des cas de varicelle de l'enfant nécessitaient une

garde de l'enfant à son domicile. Les parents bénéficiaient alors soit d'un arrêt de travail, soit d'un congé parental pour enfant malade. Dans certains cas, cette situation demandait une nouvelle réorganisation du mode de garde de l'enfant entraînant des coûts supplémentaires d'environ 73€ par enfant [7].

L'étude de Coudeville et al. [13] réalisée en France en 1999 rapportait la première analyse du coût-bénéfice en santé publique de la vaccination généralisée contre la varicelle. Il était montré qu'une vaccination généralisée couvrant au moins 80 % des enfants, permettait une réduction des coûts médicaux associés à la varicelle de 10 à 77 % [13].

2. Physiopathologie

La varicelle est une maladie infectieuse due au virus « Varicelle-Zona-Virus » plus couramment dénommé « VZV » ou encore « HHV 3 », pour Human HerpesVirus 3. Il s'agit d'un des 8 virus de la famille des herpes viridae [1]. Les herpes viridae sont des virus à acide désoxyribonucléique (ADN). Ils comportent un génome à ADN linéaire double brin. Ce génome est localisé à l'intérieur d'une capsid qui est constituée de 162 capsomères [14]. Cette capsid est entourée par une structure amorphe, appelée le tégument, qui est composé de protéines virales exprimées au cours du cycle de réplication du VZV [1]. Puis elle est entourée d'une enveloppe lipidique bicouche constituée de polyamines, glycoprotéines et lipides. Les glycoprotéines fournissent à chaque virus des propriétés distinctives ainsi que les antigènes spécifiques qui seront reconnus par l'hôte [14] (Figure 1).

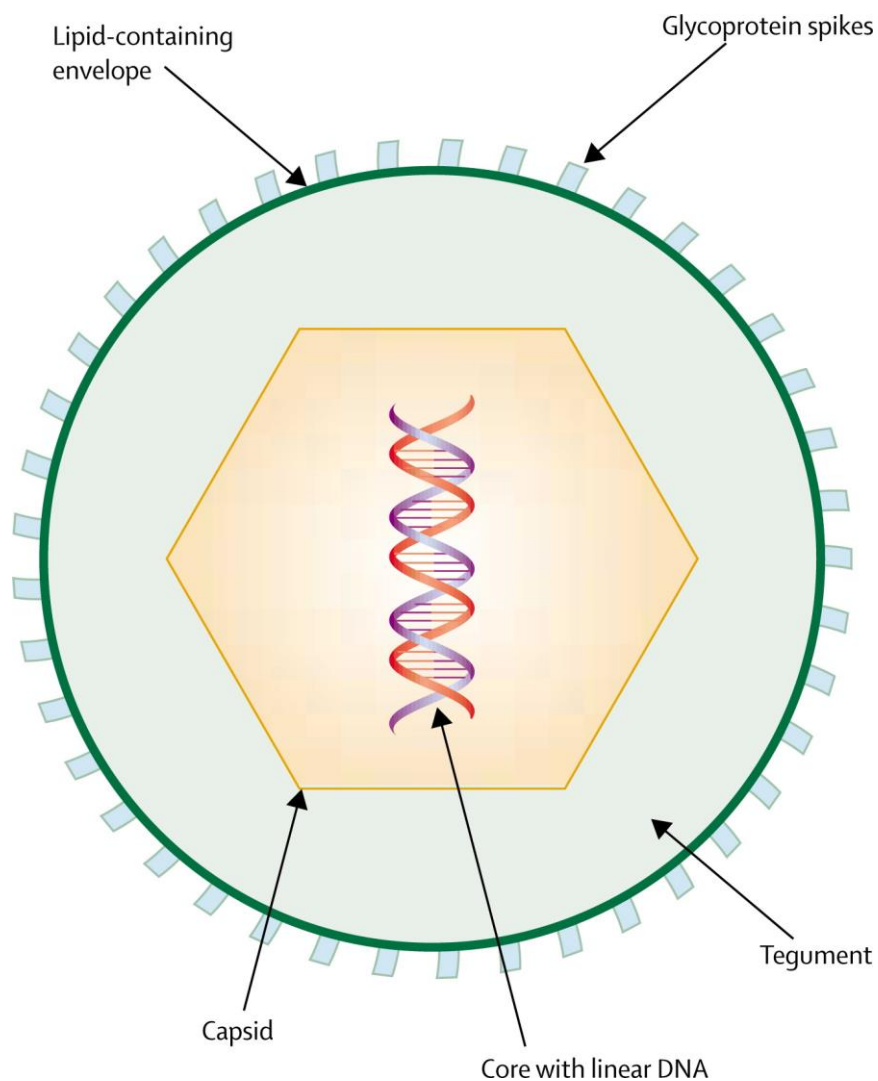


Figure 1: Structure du Virus Varicelle Zona [3]

Les virus de la famille des herpes viridae sont caractérisés par leur neurotropisme [14] permettant la mise en place de périodes de latence et de réactivation virale [15]. De ce fait différentes phases vont se succéder.

L'infection primaire : La varicelle représente la primo-infection du VZV pendant laquelle le virus diffuse à l'ensemble du corps après une double virémie. Le virus pénètre dans l'organisme par la muqueuse des voies aériennes supérieures et de l'oropharynx. Un premier cycle de réplication virale se déroule dans les ganglions lymphatiques régionaux (du 2^{ème} au 4^{ème} jour après l'infestation). Puis survient une première virémie, au cours de laquelle le VZV se multiplie au sein des cellules du système réticulo-endothélial, pendant la phase d'incubation (entre le 4^{ème} et 6^{ème} jour) [1] [12]. Lors de la seconde virémie, le VZV se multiplie au sein des cellules mononuclées sanguines ce qui permet la dissémination virale à l'ensemble de l'organisme [1] [12] (Figure 2).

L'infection latente : Une fois que la primo-infection a eu lieu, le virus migre ensuite le long des axones des nerfs sensitifs vers les structures ganglionnaires nerveuses sensitives où il y persistera toute la vie du sujet à l'état de latence [12] (Figure 2).

La réactivation : La réactivation du virus VZV dans l'un de ces ganglions est souvent due à un déclin de l'immunité cellulaire anti-VZV spécifique, qui entraîne une nouvelle migration axonale du virus vers les extrémités nerveuses correspondantes. Cette atteinte est à l'origine d'un syndrome hyperalgique associé à une éruption cutanée radiculaire unilatérale caractéristique appelé Zona [12] (Figure 2).

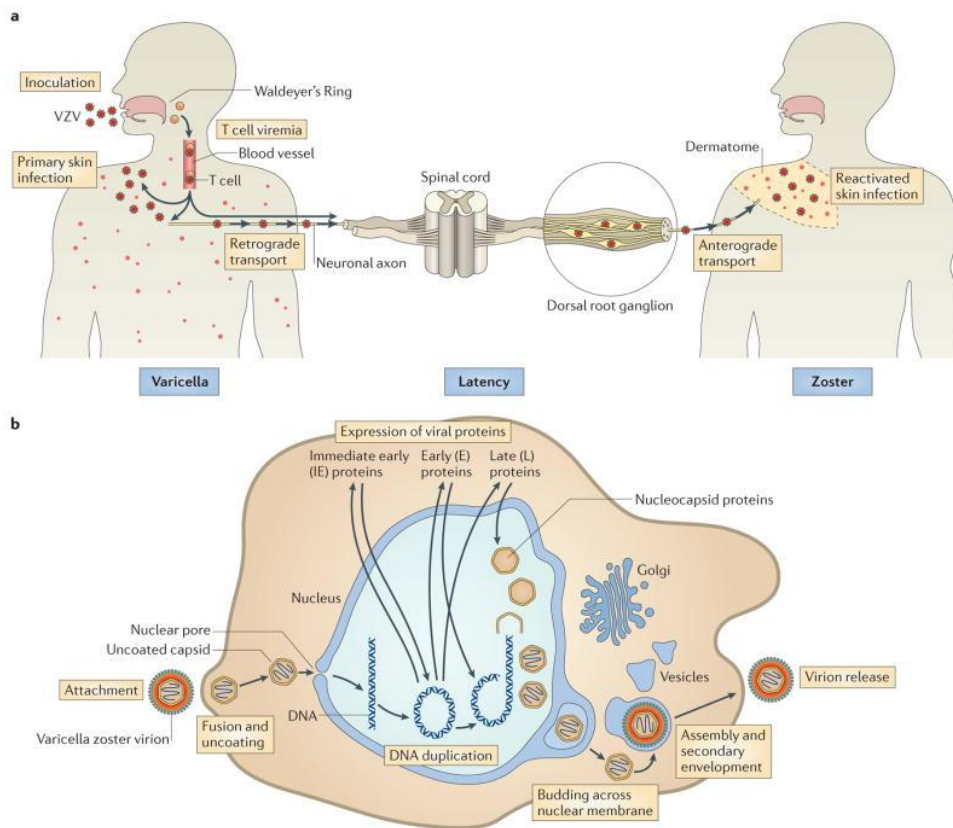


Figure 2 : Cycle de vie (a) et de réplication du VZV (b) [16]

L'arrivée dans l'organisme du virus VZV va déclencher une réponse immunitaire au sein de l'organisme. Les rôles précis de l'immunité humorale et cellulaire dans la protection de l'organisme contre le virus VZV ne sont pas encore bien définis [3]. Lors de l'infection primaire, la réponse immunitaire spécifique se caractérise par l'apparition des immunoglobulines (Ig) M et des IgA dans les 3 premiers jours suivant l'exanthème cutané. Puis apparaissent rapidement les IgG. Les IgG vont persister tout au long de la vie [1] [3]. Lors de la réactivation virale (Zona), une ascension des IgG, des IgM et des IgA est mise en évidence (Figure 3).

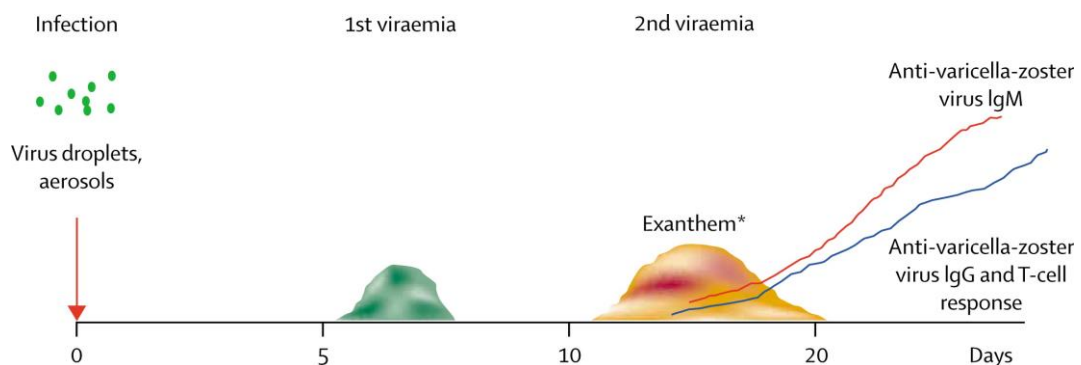


Figure 3 : Représentation schématique de la réponse immunitaire dans l'infection à VZV [3]

3. Contamination

Le réservoir du VZV est exclusivement humain. La contamination est interhumaine directe par :

- **Voie respiratoire** par l'inhalation des gouttelettes de Pflüge. Le VZV est également disséminé par flux d'air d'une pièce à l'autre [15],
- **Voie cutanée** par contact avec les vésicules de VZV,
- **Transmission materno-fœtale par le placenta** : La transmission est possible tout au long de la grossesse avec un risque de varicelle congénitale estimé de 1 à 2 % avant la 20^{ème} semaine d'aménorrhée (SA) [1] [17]. Entre la 21^{ème} SA et la 36^{ème} SA et jusqu'à 3 semaines avant l'accouchement, le risque de varicelle congénitale est minime. Par contre, il existe un risque de développer un zona chez l'enfant au cours de sa 1^{ère} année de vie estimé entre 0,8 % et 1,7 % [17]. En cas de varicelle chez la mère dans les 5 jours avant l'accouchement et les 2 jours après l'accouchement, le risque de transmission à l'enfant est estimé à 50 % [17]. Lorsque l'enfant présente une varicelle néonatale, cette dernière est à l'origine de 20 % à 30 % de mortalité [15].

Un sujet atteint de varicelle est contagieux 2 à 3 jours avant le début de l'éruption cutanée et jusqu'à 6 jours après l'apparition des dernières vésicules [15] [18].

Le taux d'attaque (i.e le nombre de nouveaux cas au cours d'une épidémie rapporté à la population à la fin de l'épidémie) intrafamilial est de 70 % des personnes en contact avec le malade de la varicelle. Ce taux d'attaque diminue à 10 % jusqu'à 30 % après un contact moins intime au sein d'une collectivité [1].

4. Diagnostic Clinique, Forme classique

Trois phases cliniques vont se succéder [15] :

- **La phase d'incubation** : pouvant durer de 10 à 21 jours. Cette phase est dite « **silencieuse** » et est asymptomatique [1].

- **La phase d'invasion, « prodromique »** : le sujet présente une hyperthermie pouvant être associée à des céphalées et des malaises [1]. Elle dure entre 24 et 48 heures.

- **La phase d'état spécifique** : le patient présente les symptômes suivants :

- Une hyperthermie modérée dépassant rarement 38,5° [9],
- Un exanthème caractérisé par l'éruption de multiples lésions élémentaires évoluant en plusieurs stades (Illustration 1) : macules érythémateuses (2-4 mm), vésicules molles puis troubles (au 2^{ème} jour), ombilication centrale et assèchement pour une croûte prurigineuse qui chute entre le 5^{ème} et 7^{ème} jour. L'éruption débute sur la tête et le tronc puis s'étend au reste du corps, tout en laissant apparaître des intervalles de peau saine. La durée de l'éruption cutanée est de 10 à 12 jours, constituée de 2 à 3 poussées successives de 24 à 48 heures d'intervalle, et aboutissant à la coexistence d'éléments d'âges différents [15],

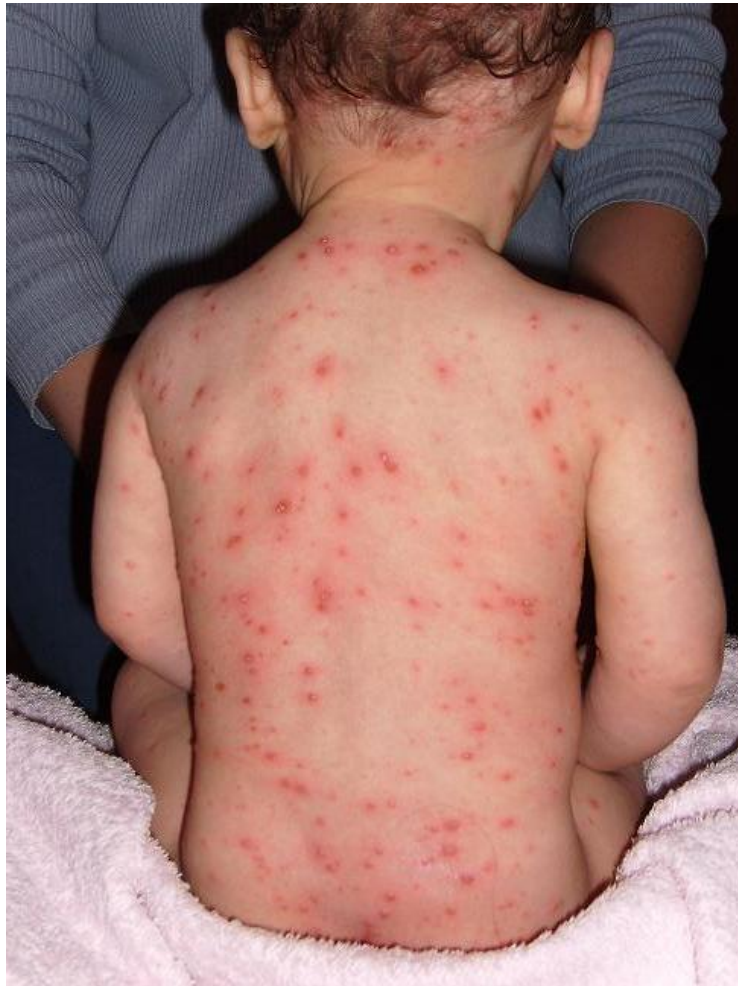

Illustration 1: Lésions élémentaires d'une varicelle

- Un énanthème (Illustrations 2 et 3) caractérisé par l'éruption de vésicules laissant place rapidement à de petites érosions des muqueuses responsables de signes fonctionnels à type de larmoiement, dysphagie, toux ou dysurie selon leur localisation. L'énanthème buccal est généralement plus fréquent que l'atteinte des conjonctives, de la vulve et du larynx [15]

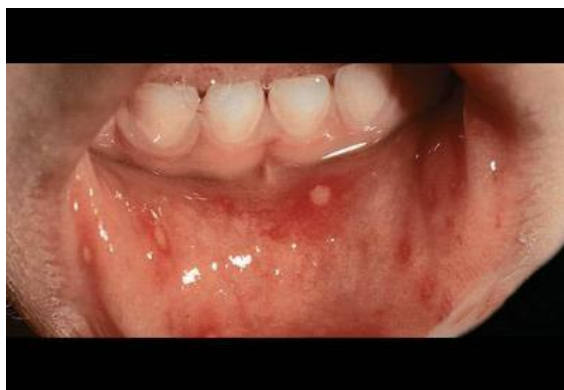

Illustration 2 : Enanthème buccal

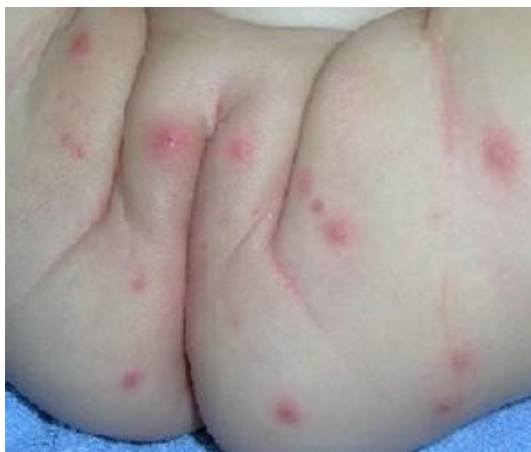

Illustration 3 : Enanthème vulvaire

L'évolution clinique bénigne se fait vers la guérison en une douzaine à une quinzaine de jours [1].

5. Complications

Le réseau “Sentinelles” rapportent 3 à 4 % de complications de la varicelle chez l’enfant immunocompétent [2].

Certains facteurs de risque de survenue des complications (tout âge confondu) ont été identifiés [1] :

- les nourrissons de moins de 1 an
- le fait de développer la varicelle à l’âge adulte
- la femme enceinte
- la présence d’une épidémie familiale
- la coexistence d’une poussée d’eczéma
- un traitement par corticothérapie en cours
- une immunodépression.

Les complications les plus fréquemment décrites sont citées ci-dessous :

- **Les complications bactériennes** sont les plus fréquentes chez l’enfant. Elles concernent 1 à 4 % des varicelles [9] [7] et touchent principalement les enfants âgés de moins de 5 ans [19][20]. Les germes principalement retrouvés sont le Staphylococcus Aureus et les Streptococcus pyogènes. Les surinfections bactériennes se manifestent cliniquement par des impétigos, des cellulites, des lymphangites, des abcès sous-cutanés, ou encore des fasciites nécrosantes [15].
- **Les complications neurologiques** surviennent chez 55 % des enfants âgés de 5 à 14 ans [19]. Elles correspondent à la deuxième cause de complications après les complications bactériennes [20]. Elles sont responsables de 7 à 25 % des causes d’hospitalisations [21]. Ces complications sont dues au neurotropisme du virus VZV [14].

La cérébellite varicelleuse : c’est la complication neurologique la plus fréquente (1/4000 cas) [9] [22] [23] [24]. Il s’agit d’une inflammation du cervelet [24]. Lors d’une infection virale à VZV, un syndrome cérébelleux peut survenir. Ce syndrome regroupe différents signes sémiologiques :

- l'ataxie cérébelleuse associant un élargissement du polygone de sustentation à la marche et une démarche ébrieuse,
- des troubles de l'exécution du mouvement volontaire rapide associant une hypermétrie, une asynergie et un tremblement d'action,
- une dysarthrie cérébelleuse (voix saccadée),
- un nystagmus multidirectionnel inconstant.

L'évolution est bénigne avec une résolution clinique spontanée en quelques jours [23].

La méningo-encéphalite varicelleuse : elle survient dans 1/40 000 cas [9]. Il s'agit d'une inflammation du système nerveux central (du parenchyme cérébral et des méninges). Lorsqu'elle est d'origine post-VZV, elle se manifeste principalement chez l'enfant [25] [26]. Elle débute généralement 2 à 6 jours après le début de l'éruption cutanée. L'évolution sera favorable en général en 2 à 3 jours [9]. Cliniquement il existe un syndrome méningé fébrile associé à un syndrome encéphalitique.

Sémiologiquement le syndrome méningé fébrile est caractérisé par :

- des céphalées intenses, diffuses avec photophobie et phonophobie, au cours d'une hyperthermie parfois élevée,
- des vomissements en jet sans rapport avec les repas,
- une raideur nucale douloureuse associée aux signes de Kernig et de Brudzinski.

Sémiologiquement le syndrome encéphalitique est caractérisé par :

- des troubles de la conscience,
- parfois la survenue de crises convulsives hyperthermiques pouvant être simples, complexes voire la survenue d'un état de mal convulsif,
- des signes de focalisation (mono- ou hémiplégie, paralysie des nerfs crâniens...),
- des troubles neurovégétatifs (irrégularités du pouls, de la tension artérielle ou de la température corporelle).

Les crises convulsives en lien avec l'épisode varicelleux peuvent être soit des crises convulsives occasionnelles sans fièvre associée, soit des crises convulsives hyperthermiques car une fièvre y est associée. La crise convulsive est due à une décharge hypersynchrone et prolongée de larges populations de neurones se propageant au sein du cortex [27]. La manifestation clinique de la convulsion dépend de la région du cortex qui est touchée. Ceci explique que les crises convulsives peuvent être soit généralisées, soit partielles. La crise occasionnelle peut survenir juste avant, pendant ou après l'épisode aigu de varicelle ; elle

survient donc « dans un contexte viral ». Concernant les convulsions hyperthermiques, qui surviennent au cours de l'épisode aigu, il en existe 2 types [15] :

- la crise convulsive hyperthermique (CCH) simple [15] [21] : il s'agit de la survenue d'une CCH chez tout enfant âgé de 12 mois à 5 ans, sans antécédent neurologique, présentant une CCH durant moins de 20 minutes, qui est d'emblée généralisée et ne présentant pas de déficit post-critique. L'examen clinique neurologique de l'enfant est strictement normal.
- la crise convulsive hyperthermique complexe est définie par les critères suivants (1 seul critère suffit pour définir la CCH complexe) [15] [21] :
 - o être âgé de moins de 12 mois ou plus de 5 ans
 - o une durée de crise convulsive supérieure à 20 minutes
 - o le caractère focalisé de la crise convulsive (crise à début localisé)
 - o la présence d'un déficit neurologique post-critique
 - o un antécédent neurologique chez l'enfant
 - o une anomalie à l'examen clinique neurologique de l'enfant.

La paralysie faciale périphérique est une complication rare de la varicelle [28]. Elle peut être unilatérale voire bilatérale [29]. D'un point de vue sémiologique, il existe une atteinte des parties supérieure et inférieure du visage par atteinte du nerf VII. Cliniquement, il est observé :

- une fermeture incomplète de l'œil, découvrant la bascule du globe oculaire vers le haut (signe de Charles Bell)
- un effacement des rides du front
- un élargissement de la fente palpébrale
- une déformation buccale avec attraction de la commissure labiale vers le côté sain et un effacement du pli naso-génien qui va entraîner une incapacité à gonfler la joue, une stase alimentaire et des difficultés d'élocution
- parfois une hypoesthésie de la zone de Ramsay-Hunt.

La névrite optique rétrobulbaire (NORB) est exceptionnelle [30] [31]. Elle peut être due à une atteinte directe du virus VZV ou être secondaire à un mécanisme auto-immun [14]. Cliniquement, il existe une diminution de l'acuité visuelle associée à des douleurs oculaires lors de la mobilisation des globes oculaires [32] et parfois une diminution de la perception des couleurs. Un diagnostic et une prise en charge optimale de la névrite optique à VZV doit être

faite le plus tôt possible, afin de préserver la fonction visuelle résiduelle et de prévenir des complications secondaires comme une éventuelle cécité [33].

Les vasculopathies : vascularite, accident vasculaire cérébral (AVC). Cliniquement, l'infarctus cérébral se manifeste par une atteinte déficitaire segmentaire selon le territoire vasculaire concerné. L'apparition se fait de manière brutale chez un enfant en bonne santé, lorsque l'AVC est massif. Mais la symptomatologie déficitaire peut parfois survenir sur quelques jours par une succession d'épisodes ischémiques transitoires. La phase déficitaire est ensuite suivie d'une phase de récupération [34]. Le « Stroke syndrome » peut survenir entre 0 et 6 mois après l'épisode de varicelle [35]. Son évolution est généralement favorable en quelques mois chez l'enfant [36].

Le syndrome de Guillain-Barré ou polyradiculonévrite inflammatoire aiguë avec démyélinisation segmentaire multifocale auto-immune est une complication neurologique rare de la varicelle [14]. Le syndrome de Guillain Barré représente environ 7 % de toutes les complications de la varicelle [14] [37]. L'apparition de cette complication est bien souvent brutale (70 à 80 % des cas), marquée par des troubles moteurs à type de faiblesse musculaire ascendante ou des troubles sensitifs à type de paresthésies [38]. L'évolution ascendante peut être parfois extrêmement sévère par atteinte des fonctions respiratoires, de déglutition et par une atteinte motrice paralysante des quatre membres. Le diagnostic est clinico-biologique. La polyradiculonévrite aiguë démyélinisante multifocale évolue selon 3 phases : phase d'extension selon une progression ascendante, puis une phase de plateau et enfin une phase de récupération. Biologiquement, l'étude du LCR révèle une dissociation albumino-cytologique.

Le syndrome de Reye est caractérisé par une encéphalopathie aiguë non inflammatoire avec une atteinte hépatique (cytolyse hépatique et élévation de l'ammoniémie), une dégénérescence graisseuse des viscères (notamment une stéatose hépatique) et un œdème cérébral [14] [15] [9] [39]. Cliniquement, le syndrome de Reye se caractérise par des vomissements avec une altération de la conscience pouvant aller jusqu'au coma. La dégénérescence hépatique est associée à un important œdème cérébral qui conduit à un déficit neurologique permanent voire au décès dans environ 30 % des cas [14]. Le syndrome de Reye s'observe au décours d'une infection virale, de type varicelle, au cours de laquelle il y a eu une prise d'acide acétylsalicylique ou d'autre Salicylés [14] qui a été le facteur précipitant de l'aggravation de la maladie. En effet il a été mis en évidence que l'acide acétylsalicylique va

être hydrolysé en acide salicylique puis activé en salicylyl-CoA au niveau de la membrane mitochondriale. Le salicylyl-CoA entraîne une séquestration extramitochondriale du coenzyme A qui inhibe la bêta-oxydation et induit une stéatose microvésiculaire puis une stéatose macrovésiculaire. De plus l'inhibition de la bêta-oxydation entraîne une diminution de la production d'énergie jusqu'à une incapacité hépatique à produire de l'énergie. Cette cascade métabolique va entraîner une atteinte fonctionnelle hépatique sévère conduisant à une insuffisance hépatocellulaire, et une atteinte cérébrale sévère conduisant au coma voire au décès [40] [41]. Depuis la recommandation de ne plus prescrire d'acide acétylsalicylique lors d'une varicelle, l'incidence du syndrome de Reye dans la varicelle a régressé et ne survient quasiment plus [9] [42] sauf erreurs de prises médicamenteuses le plus souvent par automédication.

- **Les complications pulmonaires** se manifestent plus généralement par une pneumopathie interstitielle, qui survient dans les 1 à 6 jours après l'éruption cutanée [1]. Chez l'adulte, il s'agit de la complication la plus fréquente [9]. Elle s'observe dans 50 % des complications de la varicelle de l'adulte [43]. Chez l'enfant, cette complication est moins fréquente, voire rare [43], surtout s'il n'existe pas de facteur de risque d'immunodépression, sauf chez le nourrisson de moins de 6 mois. Chez l'adulte comme chez le nourrisson de moins de 6 mois, la pneumopathie peut conduire dans 20 à 30 % des cas au décès [1] [10].

D'autres complications peuvent survenir mais sont moins fréquentes :

- **Les complications hématologiques** : les thrombopénies, les thromboses vasculaires, le purpura thrombopénique. Elles sont généralement de bonne évolution mais exposent l'adulte ou l'enfant à un risque hémorragique lors de sa survenue [9].
- **Les autres complications hépatiques** : en dehors du syndrome de Reye, l'hépatite virale se manifeste par une élévation modérée des transaminases [9]. Le plus souvent elle est asymptomatique.
- **Les complications rénales** : la plus fréquente des complications rénales est la glomérulonéphrite aiguë post-infectieuse qui survient dans les 3 semaines après l'éruption cutanée [9]. Elle se manifeste par l'apparition brutale d'un syndrome néphritique aigu (insuffisance rénale aiguë, protéinurie, hématurie, œdèmes et hypertension artérielle). L'évolution est favorable chez l'enfant. Le syndrome

néphrotique et le syndrome hémolytique et urémique (SHU) sont quant à eux plus rares.

- **La complication articulaire** : l'arthrite réactionnelle survient quelques semaines après l'infection. Il ne s'agit pas d'une arthrite septique mais d'une réaction inflammatoire à distance de l'infection.
- **Les complications ophtalmologiques** : en dehors de la NORB, il est le plus souvent décrit la survenue d'uvéïte ou d'éruptions cutanées au niveau des paupières et de la cornée [1].

6. Les traitements symptomatiques

La varicelle dans sa forme typique ne nécessite pas de traitement spécifique. Le traitement est essentiellement local et symptomatique [1]. La mise en place de mesures associées spécifiques est préconisée.

Le traitement de la varicelle bénigne de l'enfant est basé sur [10] [18] :

- **La pratique d'une hygiène locale** par une à deux douches quotidiennes avec un savon dermatologique,
- **L'utilisation d'un antiseptique**, type chlorhexidine, utilisé 1 à 2 fois par jour sous forme de savon, lotion ou crème,
- **La prescription d'antihistaminiques**, type hydroxyzine, pour limiter le prurit,
- **La prescription des antipyrétiques doit se limiter au paracétamol**. L'acide acétylsalicylique ou d'autres Salicylés ainsi que les anti inflammatoire non stéroïdiens (AINS) sont contre-indiqués afin d'éviter l'apparition du syndrome de Reye [15].

Le Haut Conseil de la Santé Publique (HCSP) a recommandé, dès juillet 2007, que la prescription des antiviraux (Aciclovir) en intraveineux (IV) lors de la varicelle soit indiquée dans les situations suivantes [18] [44] :

- Varicelle chez la femme enceinte dont l'éruption cutanée apparaît dans les 8 à 10 jours avant l'accouchement,
- Varicelle du nouveau-né,
- Nouveau-né, avant toute éruption cutanée, si la maman a présenté une varicelle dans les 5 jours avant et 2 jours suivant l'accouchement
- Formes graves de la varicelle de l'enfant de moins de 1 an,
- Varicelle compliquée.

En cas de varicelle compliquée, un traitement spécifique peut être associé au traitement antiviral par aciclovir.

En cas de surinfections bactériennes, une antibiothérapie per os (PO), visant principalement les Staphylocoques Aureus et pyogènes est recommandée. L'amoxicilline-acide clavulanique [15] est généralement utilisée en première intention. Dans les formes graves, la même antibiothérapie sera prescrite en intraveineuse.

Dans les pneumopathies interstitielles, la place de l'antibiothérapie n'est pas systématique car l'origine est principalement virale. Il est préconisé l'instauration d'aciclovir par voie intraveineuse seule.

En cas de complications neurologiques, le traitement sera adapté au cas par cas en fonction de la complication que présente l'enfant. Un traitement antiépileptique n'est pas systématiquement mis en place. La prescription de l'aciclovir lors d'une complication neurologique n'est pas systématique. A ce jour, il n'existe pas de recommandations spécifiques [18].

7. Les traitements préventifs

Le traitement préventif de la varicelle consiste principalement à la mise en place de mesures d'isolement contact et respiratoire. Cet isolement doit être strict en structure hospitalière, pendant un minimum de 5 jours après l'éruption et jusqu'à disparition des vésicules. L'éviction des collectivités n'est plus recommandée par le HCSP depuis juillet 2007 [18]. Cette décision s'explique par le fait que la transmission virale se fait dans les 24 à 48h avant l'apparition de l'éruption [18]. Par ailleurs, il est rappelé qu'il n'est pas souhaitable de fréquenter des collectivités en période aiguë de maladie infectieuse [18].

Les immunoglobulines spécifiques, chez l'enfant immunocompétent, ne sont recommandées que dans les situations suivantes [18] :

- Nouveau-né dont la mère a présenté une varicelle dans les 5 jours précédant et les 2 jours suivant l'accouchement,
- Prématuré < 28 SA et dont le poids de naissance est < à 1000 grammes indépendamment du fait que la mère ait présenté des antécédents de varicelle ou non.

La vaccination contre la varicelle en France ne fait pas partie du calendrier vaccinal obligatoire de l'enfant, comme cela peut l'être aux Etats-Unis ou encore en Allemagne [45]. Différentes études ont montré qu'il pourrait y avoir un intérêt à instaurer une vaccination généralisée contre la varicelle [11][19][46]. Le HCSP a recommandé dans sa directive de juillet 2007 de pratiquer une vaccination contre la varicelle [18] si :

- un adulte immunocompétent, sans antécédent de varicelle ou dont l'histoire est douteuse, a été en contact avec un patient porteur d'une varicelle. Cette vaccination doit se faire dans les 3 jours suivant l'exposition,
- des recommandations particulières ont été stipulées par le HCSP en 2007 pour les professionnels de santé, les professionnels en contact avec la petite enfance, les personnes en contact étroit avec des personnes immunodéprimées et tous patients et enfants candidats receveurs d'une greffe d'organe solide [18]. Pour les personnes citées ci-dessus, la vaccination doit être pratiquée s'ils sont sans antécédent de varicelle et que leur sérologie VZV est négative.

8. Objectifs de l'étude

Les objectifs de notre étude étaient de répertorier les différentes complications neurologiques au décours d'une varicelle, de les décrire, puis d'identifier leur prise en charge. Nous avons également rapporté le devenir neurologique des patients atteints à court, moyen et long termes.

Cette étude descriptive portait uniquement sur les enfants hospitalisés pour une complication neurologique de leur varicelle dans une cohorte du Centre Hospitalier Universitaire (CHU) d'Amiens.

L'objectif final de ce travail était de pouvoir proposer une prise en charge diagnostique et thérapeutique, sous forme d'une fiche technique, des complications neurologiques au décours d'une varicelle.

MATERIEL ET METHODE

Nous avons réalisé une étude rétrospective, monocentrique, au sein du CHU d'Amiens de janvier 2004 à janvier 2014.

Les critères d'inclusion étaient :

- être âgé de 0 à 18 ans,
- être hospitalisé dans un des services de pédiatrie du CHU d'Amiens,
- présenter comme diagnostic principal ou associé une varicelle,
- présenter comme diagnostic principal ou associé une complication neurologique imputable à la varicelle.

Les critères d'exclusion étaient :

- être âgé de plus de 18 ans,
- avoir comme antécédent personnel une pathologie neurologique connue ou un antécédent d'immunodépression congénitale ou acquise,
- être hospitalisé pour une complication autre que neurologique secondaire à la varicelle.

La sélection des patients s'est faite à partir du PMSI (Programme de Médicalisation des Systèmes d'Information) du CHU d'Amiens. Une fois les patients sélectionnés, les dossiers médicaux ont été demandés au service des archives médicales du CHU d'Amiens. Une étude approfondie des dossiers médicaux (dossiers papiers et informatiques) a été réalisée afin de collecter les différentes informations cliniques et paracliniques concernant chaque enfant. L'ensemble des données recueillies a été rapporté dans un tableau Excel pour permettre une analyse descriptive.

RESULTATS

De juillet 2004 à juillet 2014, 169 enfants ont été hospitalisés au CHU d'Amiens pour une complication d'une varicelle (varicelle mal tolérée ou complications vraies de la varicelle).

Parmi ces 169 enfants, 34 ont présenté une complication neurologique imputable à la varicelle. Parmi ces 34 enfants, 4 ont été exclus car ils présentaient une pathologie neurologique sous-jacente initiale (un cas de syndrome de Dravet, un cas de syndrome de West, deux enfants présentant une épilepsie généralisée idiopathique déjà diagnostiquée).

30 patients ont donc été inclus soit 17,7 % de la population hospitalisée pour varicelle compliquée au CHU d'Amiens (Figure 4)

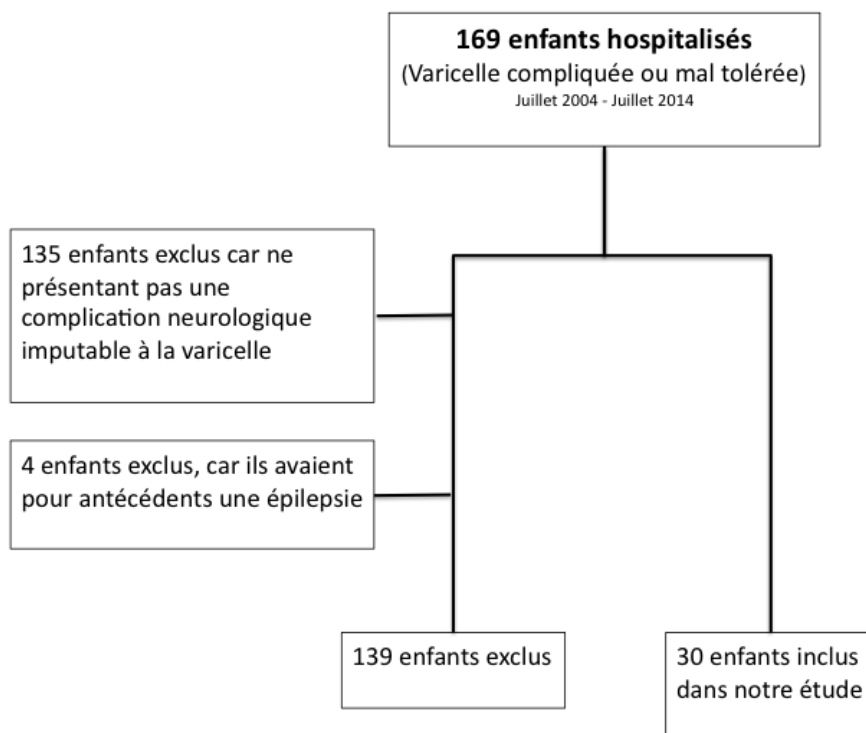


Figure 4 : Flow-chart de la population

Dans notre cohorte, la répartition était de 19 garçons (63 %) et de 11 filles (37 %) (Figure 5). Le sex-ratio (M/F) de notre série était de 1,7.

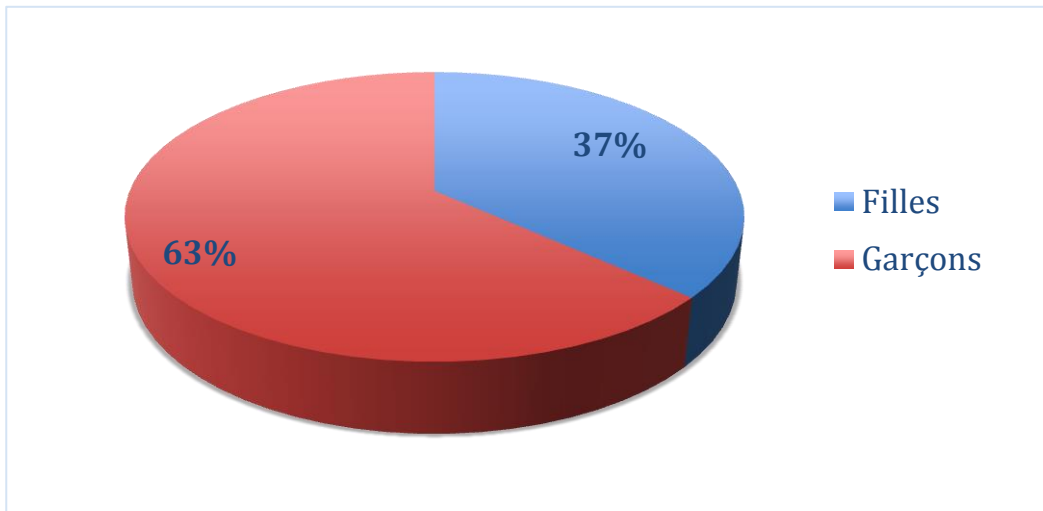


Figure 5 : Répartition selon le sexe de la population de notre cohorte

L'âge moyen de notre population était de 2 ans et 11 mois. Deux pics d'âges de survenue de la varicelle apparaissent : entre 12 mois - 18 mois et 3 ans – 3 ans 1/2. La répartition de la population selon l'âge est illustrée dans la Figure 6.

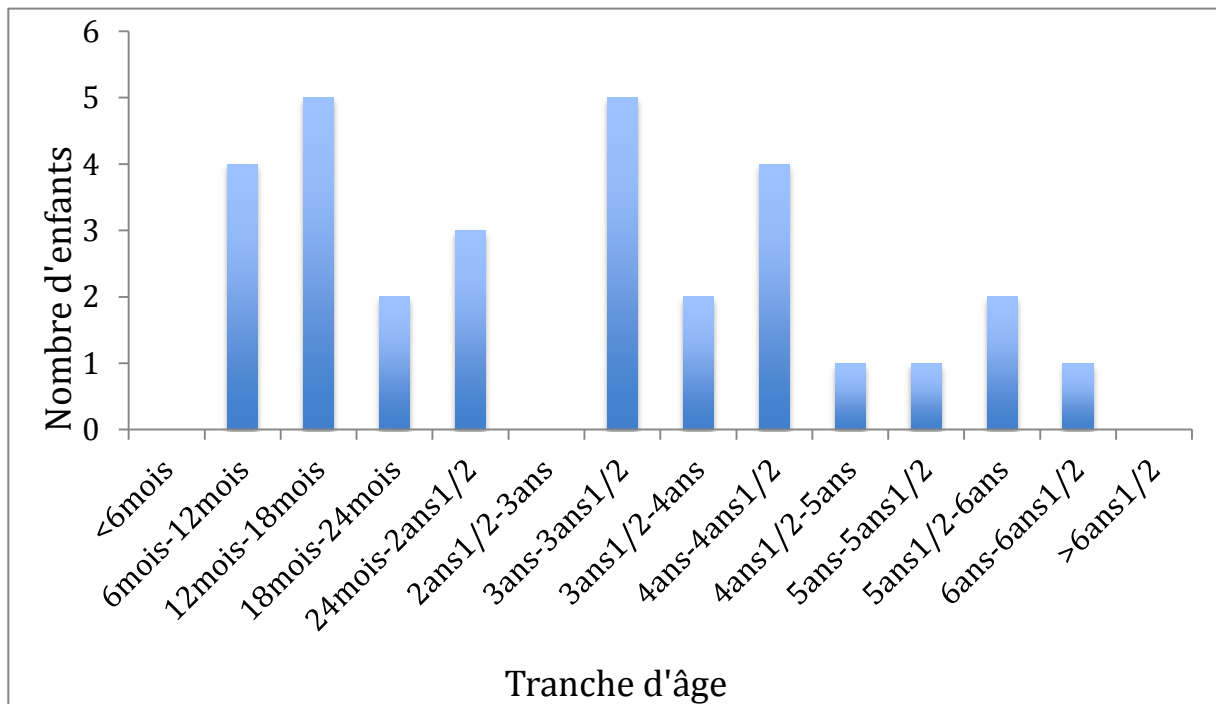


Figure 6 : Répartition de la population selon l'âge

Concernant les antécédents néonataux des sujets de notre série, un seul enfant était né prématuré à 35 SA. Le terme de naissance pour 4 enfants n'était pas renseigné. Quant aux autres antécédents personnels, il était retrouvé des antécédents de crises convulsives hyperthermiques (n=3), une infection materno-fœtale à Streptocoque B (n=2), une bronchiolite (n=2), un reflux vésico-urétéral (n=2), un panaris (n=1), un hamartome pilosébacé congénital de la région frontale supérieure (non malin) (n=1), une pyélonéphrite aiguë (n=1), une otite moyenne aiguë (n=1), des céphalées temporales dans un contexte d'adaptation de verre correcteurs (n=1), un eczéma (n=1), un syndrome de Kaposi Juliusberg (n=1), une allergie alimentaire (n=1), une allergie médicamenteuse (n=1), une gingivostomatite herpétique (n=1), un œdème hémorragique aiguë (n=1), et une gastro-entérite aiguë (n=1).

Les patients étaient tous hospitalisés après une évaluation initiale aux urgences pédiatriques du CHU d'Amiens. Les motifs de consultation étaient la survenue d'une crise convulsive hyperthermique (CCH) (n=11), d'une crise convulsive (CC) non hyperthermique (n=5), d'un état de mal épileptique (EME) (n=1), d'un trouble de l'équilibre (n=8), d'une paralysie faciale périphérique (PFP) (n=2), d'un malaise (n=1), d'une hémiplégié (n=1) et d'une suspicion de purpura fulminans (n=1) (Figure 7).

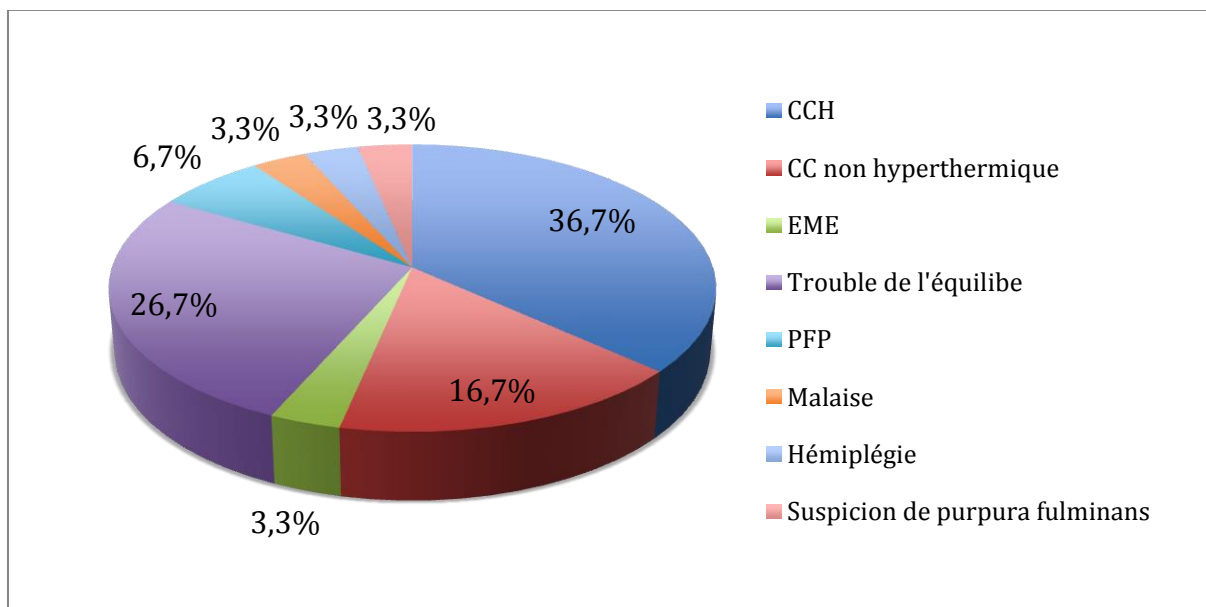


Figure 7 : Répartition des motifs de consultation aux urgences pédiatriques

Dans notre étude, nous avons pu répertorier différentes complications neurologiques imputables à la varicelle. Il a été diagnostiqué : 8 cas de CCH simples, 8 cas de cérébellites, 6 cas de crises convulsives occasionnelles non hyperthermiques, 2 cas de PFP, 5 CCH complexes (1 enfant atteint d'une méningoencéphalite avait présenté 2 CCH complexe ; 1 autre enfant avait présenté 1 CCH complexe compliquée d'un EME), 5 méningites (dont 4 cas de méningoencéphalites et 1 cas de méningite virale varicelleuse isolée), et 1 cas de vascularite compliquée d'un AVC sylvien gauche [47] (figure 8).

Les cas de méningoencéphalites étaient représentés par : 1 cas de méningite lymphocytaire varicelleuse chez l'enfant ayant présenté une vascularite, 1 cas de méningite varicelleuse chez un enfant ayant présenté une cérébellite, 1 cas de méningite lymphocytaire chez un autre enfant ayant présenté une cérébellite, 1 cas de méningite lymphocytaire post infectieuse chez un enfant ayant présenté 2 CCH complexes à 1 mois de sa varicelle. Ces deux derniers enfants présentaient des polymérase chain reaction (PCR) VZV négatives.

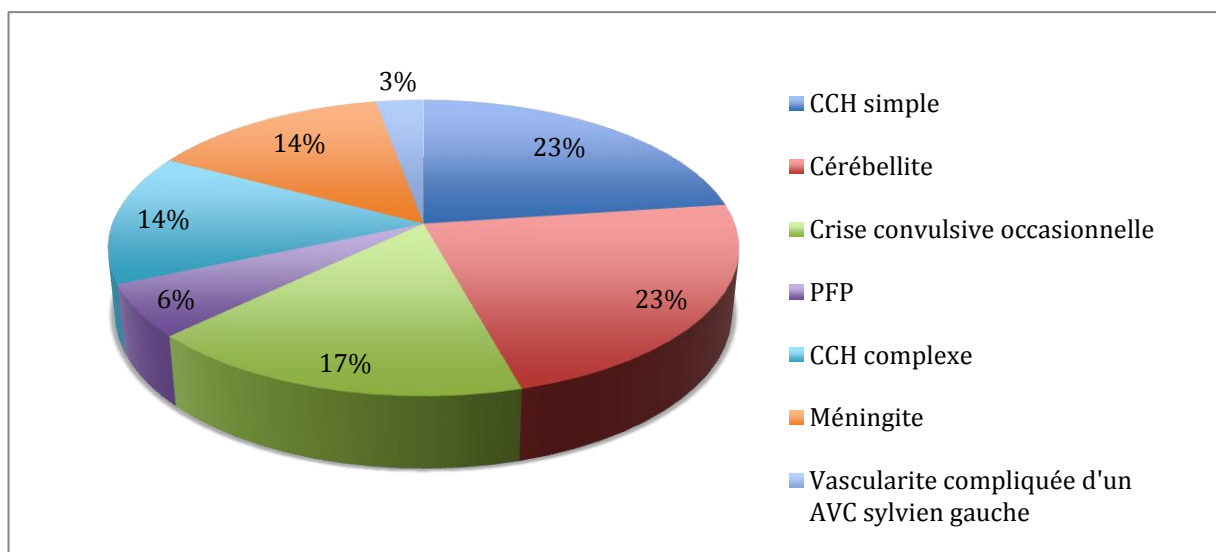


Figure 8 : Répartition des complications neurologiques au décours de la varicelle

Dans 83 % des cas, une éruption cutanée concomitante était retrouvée. En moyenne la manifestation neurologique apparaissait 7 jours après l'éruption cutanée. Un pic d'apparition des manifestations neurologiques à 2 jours de l'éruption cutanée était mis en évidence (Figure 9).

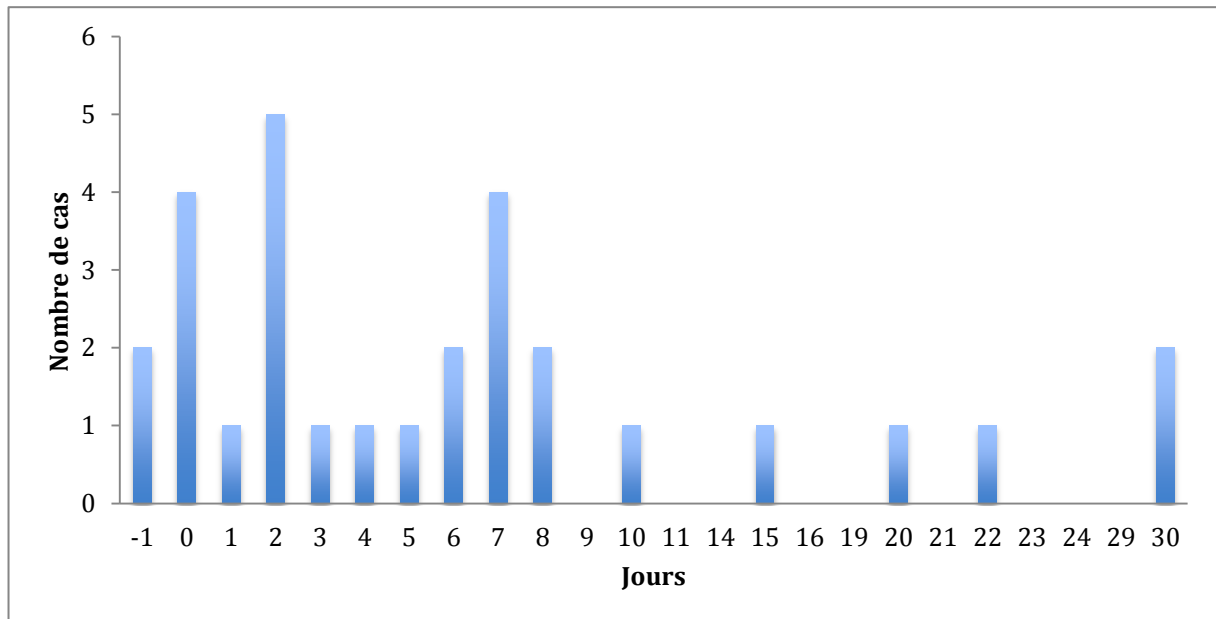


Figure 9 : Délai d'apparition de la manifestation neurologique par rapport à la varicelle

Dans notre cohorte, 5 enfants avaient présenté une complication neurologique sans éruption vésiculeuse de varicelle faisant évoquer une complication post-varicelleuse. Les 2 enfants ayant présenté une paralysie faciale périphérique avaient présenté une varicelle respectivement 20 et 22 jours auparavant. Un enfant avait présenté une cérébellite alors qu'il avait présenté une varicelle 8 jours avant. Un enfant avait présenté une méningoencéphalite secondaire à la varicelle 1 mois après sa varicelle. L'enfant ayant présenté une vascularite compliquée d'un AVC sylvien gauche avait présenté une varicelle un mois auparavant. Chez 2 enfants ayant présenté une crise convulsive occasionnelle non hyperthermique, la manifestation neurologique était apparue la veille de l'éruption cutanée de la varicelle. Chez un enfant ayant présenté une CCH simple, nous n'avons pas retrouvé la date d'apparition de la varicelle par rapport à la complication neurologique

La durée moyenne d'hospitalisation était de 3,3 jours (figure 10).

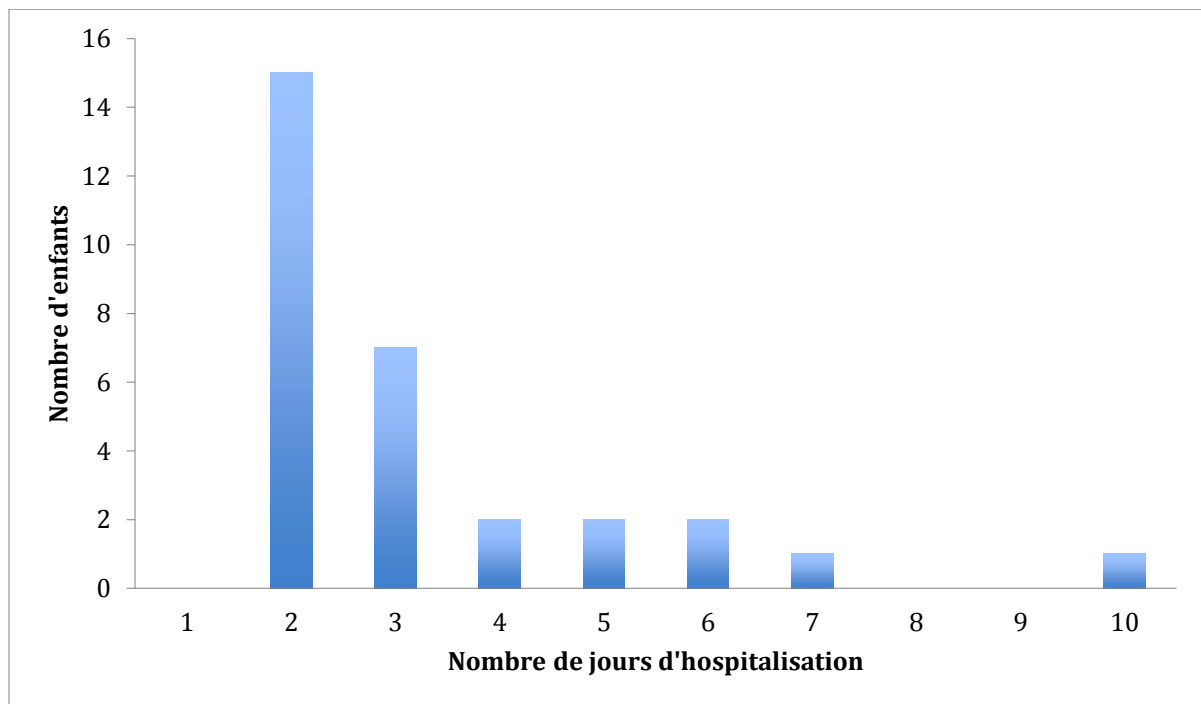


Figure 10 : Répartition de la population en fonction de la durée d'hospitalisation

Concernant les explorations paracliniques dans la prise en charge des sujets de notre cohorte, tous ont bénéficié d'explorations biologiques standard (sauf 3 patients).

La mesure de la protéine C réactive (CRP) a été réalisée chez 27 enfants au cours de l'hospitalisation ; il existait un syndrome inflammatoire biologique (CRP > 10 mg/L) chez 10 enfants (entre 10 mg/L et 55 mg/L). Des hémocultures ont été réalisées chez 7 enfants ; les cultures étaient stériles.

Une ponction lombaire (PL) avec étude du liquide céphalo-rachidien (LCR) a été pratiquée chez 15 enfants (50 %). 5 enfants présentaient une méningite lymphocytaire, dont 3 enfants avaient une PCR VZV positive. Un enfant de notre cohorte avait été pris en charge pour une suspicion de purpura fulminans. Ce diagnostic a été écarté après qu'il ait été confirmé le diagnostic de méningite virale varicelleuse. L'analyse du LCR ne retrouvait que 3 éléments dont 100 % de lymphocytes (PL probablement réalisée trop précocement avant l'élévation du nombre d'éléments), mais la PCR VZV dans le LCR était positive. La culture bactérienne et l'étude de la PCR HSV et Entérovirus dans le LCR étaient négatives.

Chez un des deux enfants ayant présenté une paralysie faciale périphérique, des sérologies virales sanguines (Lyme, parvovirus B19, cytomégalovirus (CMV), Adénovirus, Herpétique, VZV) ont été analysées. Elles sont toutes revenues négatives. Chez l'enfant ayant présenté

une vascularite compliquée d'un AVC, les sérologies virales sanguines (epstein barr virus (EBV), CMV, Lyme) et bactérienne (Mycoplasme) étaient négatives.

La sérologie sanguine VZV n'a été recherchée que chez un seul enfant de notre cohorte, il s'agissait d'un des 2 enfants ayant présenté une PFP.

Une électrophorèse des protéines sériques et dans le LCR ainsi qu'une isoélectrofocalisation des protéines dans le LCR ont été réalisées chez l'enfant atteint d'une vascularite compliquée d'un AVC. Ces analyses n'ont pas mis en évidence d'anomalies.

D'autres examens biologiques ont été réalisés selon l'orientation clinique (ionogramme sanguin, bilan de coagulation, gaz du sang, D-Dimères, alcoolémie, dosages des toxiques urinaires et sanguins, dosage des CPK). Aucune anomalie n'a été mise en évidence sauf pour 2 enfants (un cas de 3^{ème} CCH et un cas de cérébellite), pour lesquels le bilan hépatique mettait en évidence une cytolyse hépatique modérée, reflet de l'atteinte virale. Par ailleurs, 6 enfants (cérébellite (n=2), CCH simple (n=1), CCH complexes (n=2), méningoencéphalite (n=1)) présentaient en phase aiguë une hyperleucocytose en lien avec l'épisode infectieux aigu.

Une tomodensitométrie cérébrale (TDMc) a été réalisée chez 14 enfants (46,6 % des cas). Toutes les TDMc étaient normales. L'indication de la réalisation de la TDM cérébrale s'était posée devant les tableaux cliniques suivants : méningoencéphalite (n=1), survenue d'un déficit moteur dans cadre d'une vascularite compliquée d'un AVC sylvien gauche (n=1), crises convulsives occasionnelles non hyperthermiques (n=3), cérébellites (n=4), crise convulsive hyperthermique simple (n=1) (l'enfant avait présenté un traumatisme crânien sans perte de connaissance initiale), crises convulsives hyperthermiques complexes (n=3), paralysie faciale périphérique (n=1) (Figure 11).

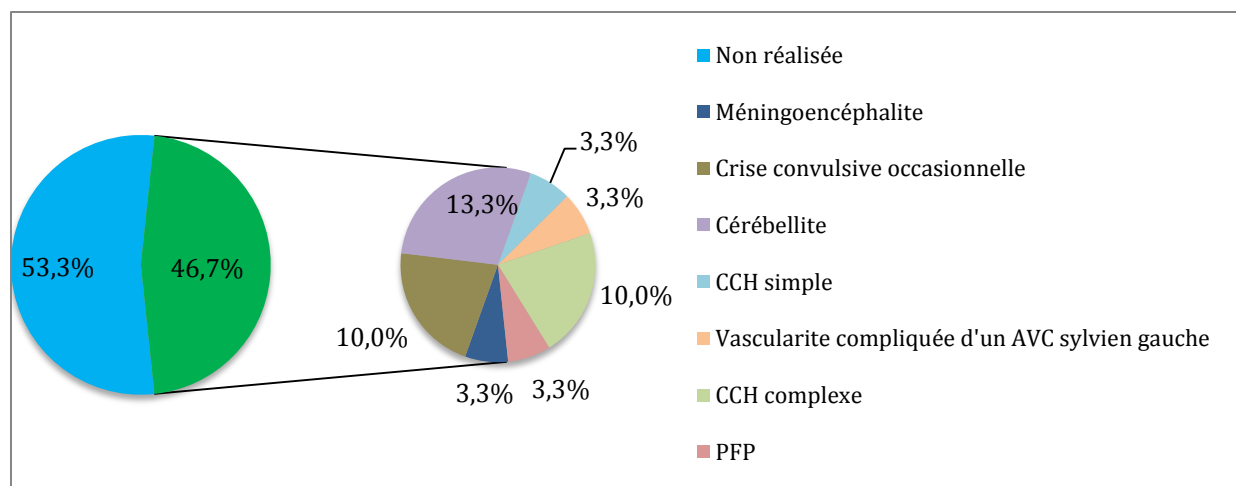


Figure 11 : Réalisation d'une TDM cérébrale dans notre cohorte

Une imagerie par résonance magnétique cérébrale (IRMc) a été réalisée chez 6 enfants (20 % des cas).

Chez 2 enfants, les IRMc étaient anormales. Le premier enfant avait présenté une vascularite compliquée d'un AVC sylvien gauche. L'IRMc mettait en évidence des hypersignaux sur les séquences FLAIR et de diffusion évocatrices d'un AVC sylvien gauche [47] (Annexe 1). Le second enfant avait présenté une ataxie cérébelleuse. Son IRMc montrait un hypersignal sur les séquences T2 et en diffusion au niveau du plancher du 4ème ventricule.

Pour les 4 autres enfants, les IRMc étaient normales. L'IRMc avait été indiquée lors de l'épisode aigu pour 2 enfants du fait de signes encéphaliques (1 cas de méningo-encéphalite et 1 cas de cérébellite). Un enfant avait bénéficié d'une IRMc à 9 jours du début des symptômes dans le cadre du bilan d'une cérébellite. Un autre patient avait bénéficié d'une IRMc à 2 mois ½ de l'épisode initial dans le cadre du bilan paraclinique d'une crise convulsive occasionnelle survenue au décours d'une varicelle et chez lequel avaient été décrits des graphoéléments épileptiques sur son EEG initial.

Un électroencéphalogramme (EEG) avait été réalisé chez 16 enfants (53 % des cas). 3 EEG étaient pathologiques :

- Le premier EEG avait été réalisé dans un contexte d'une crise convulsive occasionnelle et montrait un tracé avec des pointes ondes lentes dans la région frontale droite, évocateur d'un tracé épileptique d'une éventuelle maladie épileptique débutante, confirmée par la suite.
- Le second EEG avait été réalisé chez un enfant ayant présenté 2 CCH complexes dans un contexte de méningoencéphalite. Le tracé montrait un ralentissement des activités postérieures droites d'origine probablement post-critique.
- Le troisième EEG était réalisé chez la patiente atteinte d'un déficit moteur secondaire à une vascularite compliquée. Des anomalies électriques étaient mises en évidence : une asymétrie droite/gauche dans la veille en lien avec la survenue de l'AVC et des décharges de pointes-ondes dans les zones occipitales bilatérales à raison de 3 cycles/seconde.

Six enfants ont bénéficié d'un traitement par aciclovir. Les indications de la prescription initiale de l'aciclovir étaient la survenue d'une convulsive hyperthermique complexe (n=2), d'une crise convulsive occasionnelle (n=1), d'une cérébellite (n=2) et d'une vascularite

compliquée d'un AVC (n=1). La durée du traitement était variable d'un enfant à l'autre (Figure 12).

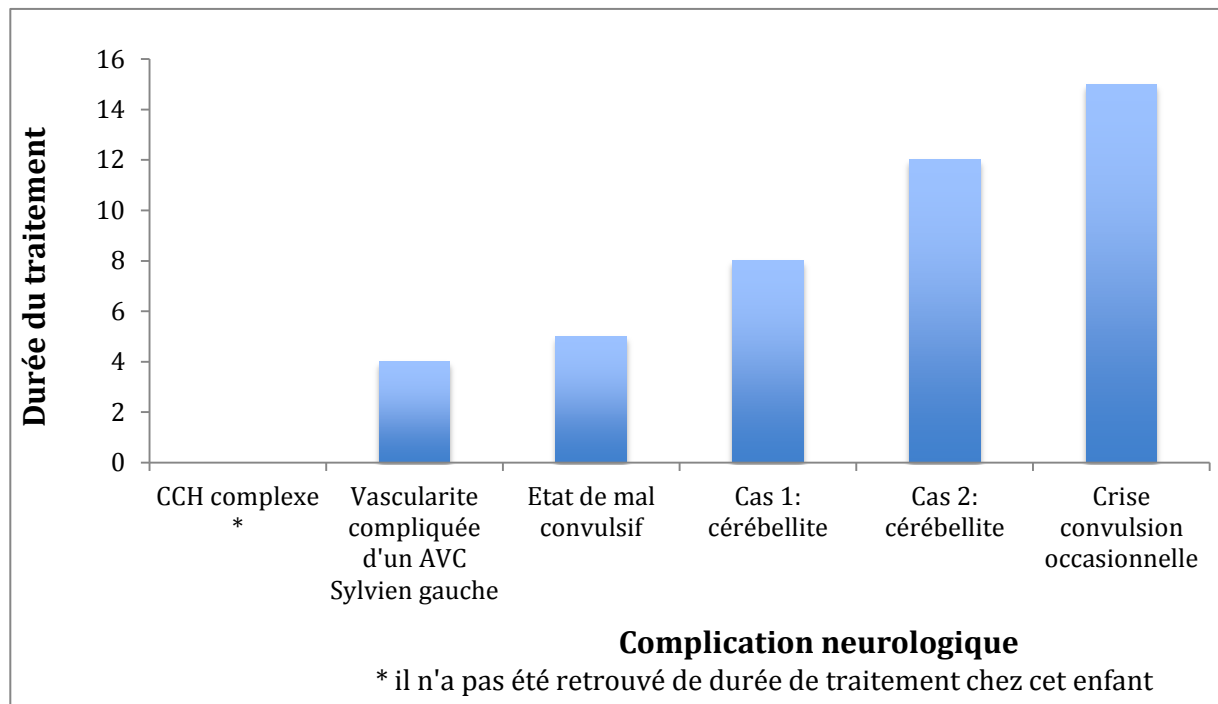


Figure 12 : Durée de traitement par aciclovir en fonction de la complication neurologique

Une antibiothérapie a été administrée chez 2 enfants. Le premier a bénéficié d'une antibiothérapie dans le cadre d'une crise convulsive hyperthermique complexe compliquée d'une pneumopathie d'inhalation par noyade. Le second enfant avait été admis en réanimation pédiatrique pour une suspicion de purpura fulminans pour lequel il avait bénéficié initialement d'une couverture préventive de céphalosporine de 3^{ème} génération à doses méningées.

Une corticothérapie a été introduite chez les 2 sujets présentant une paralysie faciale périphérique, en association avec un traitement ophtalmologique local.

Un traitement antiagrégant plaquettaire par acide acétylsalicylique a été instauré chez l'enfant ayant présenté une vascularite compliquée d'un AVC. Le traitement a été débuté au 2^{ème} jour de la phase initiale des symptômes, le diagnostic d'atteinte vasculaire ayant été confirmé par l'IRM cérébrale.

Un traitement antiépileptique en phase aiguë a été débuté chez 4 enfants : chez 3 enfants ayant présenté une CCH complexe (dont 1 enfant ayant également présenté une

méningoencéphalite post-infectieuse); Chez 1 enfant ayant présenté une CCH simple car il s'agissait de sa 3^{ème} CCH simple.

19 enfants (63%) ont bénéficié d'une simple surveillance hospitalière et d'une prise en charge symptomatique de l'hyperthermie, des lésions cutanées varicelleuses et du prurit secondaire.

Concernant les caractéristiques thérapeutiques et évolutives neurologiques de cette cohorte, quelques aspects étaient à souligner. Elles sont rapportées dans l'Annexe 2.

DISCUSSION

1. *Données épidémiologiques*

Notre cohorte issue de la population pédiatrique de Picardie (hospitalisée au CHU d'Amiens) semble très similaire dans ses caractères épidémiologiques aux populations décrites à l'échelle mondiale.

Chez nos 169 patients hospitalisés pour une complication de la varicelle sur une période de 10 ans, 17,7 % ont présenté une complication neurologique de la varicelle. Dans l'étude italienne, Bozzola et al. rapportaient une proportion de survenue similaire avec 18,8 % [15,2-22,8 %] [22] sur une période de 7 ans. L'étude française de Mallet et al. retrouvait un taux de 28 % d'enfants qui avaient présenté une complication neurologique de la varicelle sur 15 ans de données [48]. En 1998, dans une revue de littérature Floret estimait à 20 % les complications neurologiques imputables à la varicelle [9].

Concernant l'âge de notre population, 100 % de nos enfants ont présenté une varicelle avant l'âge de 10 ans. La moyenne d'âge était de 2,9 ans dans notre série. Dans l'étude de Mallet et al., 75 % des enfants avaient moins de 5 ans ; la moyenne d'âge était de 2,8 ans [48]. Dans l'étude de Bozzola et al., la moyenne d'âge était plus élevée, à 3,2 ans [22]. Dans ces 2 dernières études les données rapportées par les auteurs correspondaient à la moyenne d'âge de survenue dans la population pédiatrique d'une complication de la varicelle quelle qu'elle soit (neurologique, surinfection bactérienne, complication pulmonaire...), alors que nous décrivons nous-mêmes des données épidémiologiques issues d'une population pédiatrique, en Picardie, rapportant uniquement la survenue de complications neurologiques.

Le sex-ratio M/F de notre population était de 1,7. Ce ratio est plus élevé que dans les séries françaises publiées par Bonmarin et al. et l'étude ENVOL dont le sex-ratio M/F était de 1,1 [6] [7]. Ces deux études portaient sur une étude générale de la population française présentant une varicelle (compliquée ou non compliquée), alors que notre étude ne concernait que la population d'enfants présentant une complication neurologique de la varicelle. Dans

l'étude de Bozzola et al., il est retrouvé un sex-ratio M/F de 1,3 [22]. Ce sex-ratio correspondait à la population pédiatrique présentant une complication (toutes atteintes confondues) de la varicelle.

Les données épidémiologiques de notre série concernaient donc précisément une population plus ciblée que la plupart des populations décrites dans les publications antérieures, car il s'agissait ici exclusivement de patients hospitalisés et une analyse sur une série concernant les complications neurologiques. Ceci permettait d'expliquer des données parfois plus pertinentes de la répercussion d'une complication neurologique. Peu d'études présentaient cet aspect exclusif d'une population atteinte de complications neurologiques de la varicelle chez l'enfant. Nous citerons deux publications récentes ; la première rapportait une série canadienne de 84 enfants ayant présenté une complication neurologique de 1999 à 2012 dont la moyenne d'âge de survenue était de 7,3 ans ; le sex-ratio était de 0,9 [49]. La seconde rapportait une série italienne de 76 enfants ayant présenté une complication neurologique de 2004 à 2011 dont la moyenne d'âge était de 5 ans [22]. Ces données différaient de l'analyse de notre série.

2. Hétérogénéité des complications neurologiques dans la varicelle de l'enfant

- Hétérogénéité des complications générales

La varicelle est une maladie infectieuse qui présente une grande hétérogénéité dans ses complications. En effet, elles peuvent être d'origines bactériennes (surinfections cutanées et des tissus mous principalement), pulmonaires (pneumopathie varicelleuse, syndrome de détresse respiratoire aiguë (SDRA)...), neurologiques, ou autres (articulaire, hématologique ...).

Dans une étude française portant sur une population pédiatrique et adulte, Bonmarin et al. [6] retrouvaient des complications cutanées dans 7,8 % des cas, des complications neurologiques dans 4,4 % des cas et des complications pulmonaires dans 6,2 % des cas. L'étude ENVOL [7] portant sur la population française (adulte-enfant) rapportait la survenue d'une complication de la varicelle dans 7,8 % des cas (IC 95 % [6,3-9,3]). Parmi ces complications, il était retrouvé des surinfections bactériennes (4,3 %), des pneumonies-bronchites (1,1%), des complications neurologiques (0,2%), des otites (0,8%) et d'autres complications (conjonctivites, localisation buccale, toux séquellaire, adénopathie cervicale) (1,3 %). Dans une autre étude pédiatrique française, Lécuyer et al. [20] rapportaient des surinfections cutanées dans 35,9 % des cas, des complications neurologiques dans 7,6 % des cas, des complications pulmonaires dans 3,3 % des cas, des complications hématologiques dans 1,8 % des cas et des complications hépatiques dans 1,5 % des cas. Mallet et al.[48] ont également décrit dans une cohorte pédiatrique les proportions de survenue des différentes complications de la varicelle : complications digestives (26,1 %), neurologiques (23,7 %), bronchopulmonaires (18,1 %), cutanées et des tissus mous (18,1 %). Ces différentes études mettaient en évidence généralement que les complications de la varicelle étaient plus fréquentes dans la population pédiatrique que dans la population générale (adulte + enfant).

- Hétérogénéité des complications neurologiques

Dans notre population, nous avons également mis en évidence une grande hétérogénéité en particulier concernant le type de complications neurologiques.

Dans notre série, nous retrouvions différents types de complications neurologiques : des CCH simples (23 %), des cérébellites (23 %), des crises convulsives occasionnelles (17 %), des CCH complexes (14 %), des méningites (14 %), des PFP (6 %), et une vascularite compliquée d'un AVC sylvien gauche (3 %).

La revue de la littérature rapportait également une grande hétérogénéité de complications neurologiques imputables à la varicelle.

Dans l'étude italienne de Bozzola et al. [22], ils rapportaient des cas de cérébellites (44,7 %), de convulsions (23,3 %), de méningites (10,5 %), de céphalées (9,2 %), de paralysie des paires crâniennes (5,2 %), de syncopes (3,9 %), de tremblements anormaux (2,6 %) et de survenue d'une somnolence (1,3 %). L'étude canadienne de Science et al. [49] rapportait quant à elle des cas de cérébellites (30,9 %), d'encéphalites (20,2 %), de CC occasionnelles (19 %), de vascularites (11,9 %), de méningites (11,9 %), d'un syndrome de Guillain-Barré (2,3 %), d'une encéphalomyélite aiguë disséminée (2,3%) et d'un syndrome de Ramsay Hunt (1,2 %) par atteinte spécifique de la branche intermédiaire du nerf VII. Les résultats rapportés dans ces deux dernières études divergeaient dans la répartition des types de complications comparativement à notre étude. Cette différence pourrait être due au fait que notre population ne comportait que 30 enfants alors que celle de Bozzola et al. [22] portait sur 76 enfants et celle de Science et al. [49] sur 84 enfants hospitalisés.

Dans l'étude française pédiatrique de Lévy et al. [21] les complications neurologiques retrouvées étaient des CCH complexes (21,7 %), des CCH simples (39,1 %), des cérébellites (13 %), des crises convulsives occasionnelles (8,6 %), des encéphalites (8,6 %) et des méningites (8,6 %) [21]. Ces résultats sont différents de ceux de notre série. Cela est dû au fait que les enfants décrits par Lévy et al. avaient présenté des complications neurologiques sévères pendant leur varicelle (lésions cutanées présentes) pour lesquelles il avait été confirmé pour tous les patients la positivité de la PCR-VZV par étude du LCR. Dans le cas de notre cohorte, nous nous sommes attachés à analyser tous les cas de complications neurologiques imputables à la varicelle quel que soit le profil PCR-VZV dans le LCR des patients.

3. L'atteinte vasculaire neurologique dans la varicelle de l'enfant

La survenue d'une complication neurologique vasculaire a retenu particulièrement notre attention car elle survient de façon très rare chez l'enfant [50]. En effet l'incidence des accidents vasculaires cérébraux (AVC) de l'enfant est estimée à 13/100 000 enfant par an [51] avec une prévalence de 150 cas pour 100 000 habitants [36] toutes causes confondues. Ces étiologies sont multiples [36] [50], mais la présence d'une artériopathie cérébrale (vascularite cérébrale) est retrouvée dans 50 à 80 % des cas chez l'enfant [36] [50].

Depuis la fin des années 1990, un lien significatif a été mis en évidence entre l'épisode infectieux varicelleux et l'apparition d'une vascularite responsable d'un AVC [36]. Le risque de développer un AVC est majoré dans les 6 mois suivant la varicelle. L'AVC peut survenir dans les quelques jours après l'infection jusqu'à 20 mois plus tard [50]. Il est ainsi estimé un risque d'événement cérébro-vasculaire à 1/15 000 après une varicelle [36].

Le mécanisme d'action de l'atteinte de la vascularite par le virus VZV n'est pas élucidé. La principale hypothèse diagnostique est la suivante [36]. Le virus VZV remonte le long des axones par un flux axonal rétrograde qui va lui permettre d'arriver au contact des artères. Arrivé au niveau de la paroi vasculaire, le VZV s'y réplique puis migre de manière transmurale induisant alors une action inflammatoire et un remaniement de la paroi vasculaire et de sa contractilité [36] [52]. Ce remaniement pourrait entraîner la formation d'un vasospasme, d'une sténose ou encore d'un thrombus de l'artère cérébrale concernée [53]. Le moindre rétrécissement de l'artère cérébrale peut avoir des répercussions sur l'irrigation du territoire vasculaire cérébral correspondant et ainsi provoquer des manifestations cliniques brutales tels qu'un AVC [36] [52] [53].

Dans une revue de la littérature de 2000 à 2012 de Monteventi et al., 29 cas pédiatriques d'artériopathie unilatérale ou bilatérale d'origine infectieuse à VZV confirmée, ont été répertoriés [36]. La vasculopathie concernait principalement l'artère cérébrale moyenne (79,3 % des cas). Le mécanisme physiopathologique de l'atteinte préférentielle de l'artère cérébrale moyenne n'est pas connu [36].

Dans notre cohorte, nous avons observé 1 cas (3 %) de survenue d'une vascularite compliquée d'un AVC sylvien gauche [47] par atteinte de l'artère cérébrale moyenne gauche (Annexe 1).

L'étude de Science et al. rapportait un taux élevé de vascularite post-infectieuse à VZV (11,9 %) comparativement à l'ensemble des publications. Ces résultats étaient liés au fait que la population étudiée était issue de patients hospitalisés dans le cadre d'un programme spécifique de recherche sur les AVC. De ce fait il était évoqué un biais de recrutement [49]. Par ailleurs, Science et al. retrouvaient également une prédominance de l'atteinte de l'artère cérébrale moyenne (5 enfants sur 10 ayant présenté une vascularite ont une atteinte de l'artère cérébrale moyenne) [49]. Au Danemark, Dunkhase-Heinl et al. ont également montré une atteinte de l'artère cérébrale moyenne chez les 4 enfants de leur cohorte [50].

4. La CCH est-elle une complication de la varicelle ?

Lorsque qu'une crise convulsive hyperthermique survient au décours d'une varicelle, qu'elle soit simple ou complexe, peut se poser la question de son étiologie ou l'implication d'un facteur favorisant. En effet nous savons que les crises convulsives hyperthermiques sont fréquentes chez l'enfant (5 % des enfants de moins de 5 ans présenteront une crise convulsive [27]) et le plus souvent elles sont associées à une hyperthermie [27]. La question est donc la suivante : les crises convulsives hyperthermiques lors d'une varicelle sont-elles dues à l'hyperthermie même ou à la maladie infectieuse varicelleuse? Certains auteurs comme Science et al. [49] ou Lévy et al. [21] partaient du principe que les crises convulsives hyperthermiques étaient une complication neurologique de la varicelle, alors que d'autre comme Bozzola et al. [22] ne le confirmaient pas. Cependant dans l'étude de Bozzola et al. [22], il était montré que 22,3 % des enfants ayant présenté une complication neurologique de la varicelle avaient fait une convulsion. Mais ils ne différenciaient pas s'il s'agissait d'une convulsion occasionnelle ou hyperthermique.

Cependant, au vu du neurotropisme du virus VZV, il serait intéressant de connaître systématiquement le statut de la PCR VZV dans le LCR pour pouvoir déterminer l'implication du VZV dans la survenue d'une crise convulsive hyperthermique ou non.

5. *L'évolution des complications neurologiques de la varicelle*

Les complications neurologiques de la varicelle sont peu fréquentes comme le suggèraient les résultats de notre série. En effet sur 10 ans, seuls 17,7 % des enfants ont été hospitalisés au CHU d'Amiens pour une complication neurologique de leur varicelle. Nous retrouvons la même proportion dans l'étude de Bozzola et al. (18,8 % des enfants hospitalisés) [22].

Nous avons décrit dans notre série au décours de l'épisode aigu des manifestations neurologiques dans 10 % des cas, cependant nous ne pouvons affirmer le lien direct avec la survenue de l'épisode infectieux. Un patient hospitalisé pour une CCH simple présentait une intolérance à la frustration et une hyperkinésie motrice, qui devaient être présents auparavant mais diagnostiqués 2 mois après l'épisode aigu varicelleux. Chez un autre sujet, des difficultés dans les apprentissages scolaires sont apparus 6 mois après l'épisode aigu au décours d'une 2^{ème} crise convulsive chez un enfant ayant présenté une première CC occasionnelle lors de sa varicelle (cet enfant a évolué vers une épilepsie par la suite). Chez l'enfant ayant présenté une vascularite compliquée d'un AVC sylvien gauche, ont été rapportés des troubles des apprentissages scolaires qui nécessitaient une prise en charge spécifique en rééducation orthophonique et la mise en place d'une auxiliaire de vie scolaire pour la scolarisation.

Deux enfants de notre cohorte (6,6 %) ont débuté une maladie épileptique au décours de l'épisode varicelleux. Ils avaient tous deux présentés une crise convulsive occasionnelle lors de l'épisode de varicelle.

Les données des complications plus sévères recueillies dans notre étude étaient comparables à celles retrouvées par Science et al. [49]. Ceux-ci retrouvaient au sein de leur population 6 enfants (7,1 %) qui présentaient des troubles neurologiques majeurs à 1 an de l'épisode aigu (encéphalite (n=2), encéphalomyélite aiguë disséminée (n=1), vascularite (n=3)), et trois enfants (3,6 %) débutant une maladie épileptique (CC occasionnelle (n=3)). Science et al., ont également décrit 3 enfants (3,6 %) décédés au décours d'une complication par encéphalite post-infectieuse à VZV [49]. L'étude italienne de Bozzola et al. ne rapportait aucune évolution épileptique à distance des complications aiguës neurologiques de la

varicelle. Bozzola et al., décrivaient un seul enfant dans leur cohorte de 76 enfants présentant à 2 mois de l'épisode des trémulations non intentionnelles bénignes [22].

6. Place de la vaccination préventive dans les complications neurologiques de la varicelle

Les questionnements concernant le risque de survenue de complications et plus particulièrement les atteintes neurologiques, font discuter l'intérêt de la vaccination contre la varicelle dès le plus jeune âge.

Même si la varicelle reste une maladie bénigne infantile, ses complications peuvent être graves voire mortelles [19]. Différents pays comme les Etats-Unis, l'Australie ou encore l'Allemagne ont adopté une politique de vaccination généralisée dès l'enfance [54] [55] [56]. Ils ont montré que la vaccination généralisée de leur population permettait une réduction des cas de varicelle, des cas de complications, des hospitalisations et des décès suite à une varicelle [19] [54] [55].

De plus la vaccination du nourrisson entraîne un gain économique pour la société par la diminution des arrêts de travail des parents [46] mais aussi par la diminution du coût dû aux hospitalisations [54].

Pour que la politique vaccinale soit efficace, il a été montré qu'une couverture vaccinale d'au moins 80 % de la population était nécessaire [11] . Aux Etats-Unis, la politique vaccinale a débuté en 1995. Une estimation de la couverture vaccinale nationale aux Etats-Unis, par l'Académie Américaine Pédiatrique, a été publiée en 2007 [57]. Elle a montré qu'en 1997, 27 % des enfants étaient vaccinés contre la varicelle contre 88 % de la population nationale en 2005 [4] [11] [57].

Le schéma vaccinal contre la varicelle est similaire d'un pays à l'autre. Il est basé sur l'injection sous-cutanée de 2 doses de vaccin. Les Etats-Unis recommandent de réaliser une première injection vaccinale de 0,5mL à 12 mois puis la seconde injection, de 0,5mL 3 mois plus tard. Si l'enfant est âgé de plus de 13 ans, les 2 injections vaccinales de 0,5mL seront espacées de 28 jours [57]. En Allemagne, la première injection vaccinale se fait entre 11 et 14 mois, puis la seconde injection vaccinale est réalisée entre 15 et 24 mois [56]. En France, la vaccination n'est pas obligatoire chez le jeune enfant ni recommandée. Elle s'adresse uniquement :

- aux enfants et adolescents de plus de 12 ans non immunisés
- aux femmes en âge de procréer non immunisées
- aux adultes non immunisés ayant un contact étroit avec une personne atteinte d'une varicelle
- aux enfants candidats à une greffe d'un organe solide, non immunisés.

Le schéma vaccinal français est également prodigué en 2 injections espacées de 4 à 8 semaines ou 6 à 10 semaines en fonction du vaccin utilisé.

Une des questions évoquées dans les différents groupes de travail concernant l'intérêt de la vaccination généralisée [18] [19] [46] est de savoir si nous ne serions pas plus délétères à préconiser une vaccination précoce car ceci décalerait l'âge de survenue de la varicelle vers l'âge adulte [4]. Or les complications de la varicelle sont bien plus graves à l'âge adulte avec un risque de morbidité et mortalité plus important. Cependant malgré la vaccination généralisée aux Etats-Unis, il n'a pas été mis en évidence de recrudescence de cas de varicelle à l'âge adulte [4].

Une autre problématique soulevée par ces mêmes groupes de travail était : la vaccination contre la varicelle ne risque-t-elle pas de favoriser l'apparition de cas de zona à l'âge adulte ? [18] [19] [46]. Il a été montré que le virus vaccinal du VZV avait un risque 4 à 5 fois moins élevé d'entraîner un zona que la souche sauvage [4] [19]. Mais il a été mis en évidence que le contact régulier avec des sujets atteints par la varicelle (porteur de la souche sauvage) permet de stimuler notre immunité contre le VZV et ainsi prévenir la survenue d'un zona [19]. Or en cas de vaccination généralisée, la circulation de la souche sauvage du VZV serait réduite ainsi que la stimulation de notre système immunitaire, ce qui entrainerait une recrudescence possible du zona [19]. Une étude dans le Massachusetts aux Etats-Unis, a montré qu'en effet il y avait une augmentation significative du zona pour les tranches d'âges entre 25-44 ans et plus de 65 ans [19].

Différents vaccins contre la varicelle existent. Ils peuvent être monovalent (Varivax®, Varilrix®, Varibrix®) ou quadrivalent en association avec le ROR (Rougeole, Oreillon, Rubéole). Leurs tolérances sont satisfaisantes [46]. Il a été mis en évidence un risque de rash cutané au décours de la vaccination par le vaccin monovalent dans moins de 5 % des cas [19] [46]. Une augmentation des crises convulsives fébriles a été mise en évidence par la vaccination par le vaccin quadrivalent [45].

Aux vues de l'ensemble de ces données précédemment décrites, en 2007, le HCSP n'a pas recommandé la vaccination généralisée contre la varicelle [18] en France.

Enfin une revue de la littérature de la Cochrane Library a été réalisée en 2005 concernant la vaccination prophylactique suite à une exposition à la varicelle par un sujet contact. Dans cette revue de la littérature, les auteurs concluaient qu'une vaccination prophylactique dans les 3 jours après un contact étroit avec une varicelle permettait de réduire le risque d'infection et de complications secondaires à la varicelle. Cette vaccination prophylactique s'adresserait aux enfants comme aux adultes [58].

7. Place de l'aciclovir dans la prise en charge des complications générales et neurologiques de la varicelle

L'indication du traitement par aciclovir est souvent discutée devant une complication survenant au cours ou au décours de la varicelle.

Dans la pratique courante, il n'est pas rare de proposer en première ligne de la prise en charge l'instauration d'un traitement par aciclovir. Nous rapportons dans le paragraphe suivant quelques exemples de cas clinique où l'aciclovir a été recommandé par l'équipe médicale :

- Dunkhase-Heinl et al. [50] rapportaient dans une série de 4 patients, ayant présenté une vascularite infectieuse post-VZV, une prise en charge thérapeutique par un traitement d'aciclovir à la posologie de 30mg/kg/j en intraveineux pendant 14 jours associé à un traitement oral par prednisone.
- Dans la série italienne de Bozzola et al., 96 % des patients ayant présenté une complication neurologique de la varicelle ont été traités par aciclovir en intraveineux [22] (posologie non rapportée).
- Roelandt et al., rapportaient un *case report* d'une névrite optique rétrobulbaire, dans un contexte de varicelle, chez un enfant de 3 ans pour lequel un traitement par aciclovir en intraveineux à la posologie de 500mg /m² pendant 7 jours a été mis en place [30].
- En France, la région Centre a proposé en 2009 une fiche thérapeutique quand à la prise en charge thérapeutique de la varicelle. Elle préconisait chez l'enfant présentant une varicelle grave un traitement par aciclovir IV à 10mg/kg/8h pendant 8 à 10 jours [59].

La revue de la littérature Cochrane par Klassen et al. en 2005, a montré que l'aciclovir permettait une réduction du nombre de jours de fièvre (-1,1 jour IC à 95 % entre [-1,3 et 0,9]) et une réduction du nombre de lésions maximal (76 lésions [-145 et -8]) chez l'enfant et l'adolescent immunocompétent [60]. Par contre, aucune différence clinique n'était retrouvée entre le traitement par aciclovir et le placebo en ce qui concerne la survenue de complications (toutes causes confondues) [60].

Sur le plan physiopathologique, les preuves d'action bénéfique de l'aciclovir sont remises en cause. En effet l'aciclovir est métabolisé par la Thymidine Kinase virale (uniquement présente au niveau des cellules virales), en une forme active triphosphate. Une fois cette phosphorylation réalisée, l'agent antiviral va inhiber par compétition l'ADN polymérase viral et ainsi arrêter la réplication virale [61] [44].

De ce fait nous pouvons nous interroger sur l'intérêt réel du traitement par aciclovir lorsque l'ADN viral n'est pas retrouvé chez l'enfant (que ce soit dans le plasma comme dans le LCR). De plus, il existe une différence entre la Thymidine Kinase virale du VZV et de HSV-1 et HSV-2. Ce qui implique que l'activité inhibitoire de l'aciclovir contre le VZV est probablement inférieure à celle contre l'HSV-1 et HSV-2. La conséquence de cette diminution d'activité inhibitoire est qu'une dose supérieure d'aciclovir est nécessaire dans le traitement des infections à VZV [61]. La dose d'aciclovir prescrite doit être donc également augmentée lors d'une atteinte neurologique de la varicelle car la concentration d'aciclovir dans le liquide céphalo-rachidien est diminuée de 50 % par rapport à celle retrouvée dans le plasma, pour une même dose [61]. La concentration d'aciclovir serait même encore plus basse au niveau du cerveau [62].

Malgré la démonstration issue de la Cochrane [60] et la physiopathologie d'action de l'aciclovir sur le virus VZV [61] [62], l'aciclovir est recommandé aux Etats - Unis en cas de varicelle compliquée [18] et la prescription est courante dans la pratique en France, qu'une recherche d'ADN viral ait été faite ou non, et confirmée ou non. Le HCSP a recommandé en France, en juillet 2007 qu'un traitement par aciclovir devait être prescrit essentiellement par IV dans les cas suivants : en cas de varicelle chez la femme enceinte (dont l'éruption apparaît dans les 8 à 10 jours avant l'accouchement) ; en cas de varicelle chez le nouveau-né si sa mère présente une varicelle dans les 5 jours avant et 2 jours après l'accouchement; en cas de forme grave de la varicelle chez l'enfant de moins de 1 an et en cas de varicelle compliquée (toutes causes confondues) [18]. Aux Etats-Unis, la prescription d'aciclovir est étendue aux enfants de plus de 12 ans ayant une maladie chronique cutanée, pulmonaire ou sous-jacente ayant nécessité un traitement par salicylate ou corticostéroïdes systémiques ou en aérosol [61] alors qu'ils présentaient une varicelle.

Au vu du mécanisme d'action de l'aciclovir, l'hypothèse d'une efficacité de l'aciclovir est faible. Il reste donc à définir un consensus des indications de l'aciclovir dans les complications neurologiques dans la varicelle.

Conclusion et Proposition de prise en charge

En conclusion, nous avons constaté que les complications de la varicelle sont rares et très hétérogènes. L'hétérogénéité des complications est retrouvée sur un plan général comme spécifique, notamment dans la complication neurologique de la varicelle.

La prise en charge diagnostique comme thérapeutique, au sein de notre cohorte diffère d'un enfant à l'autre, sans que l'on puisse prédire de la survenue de séquelles neurologiques éventuelles à distance de l'épisode aigu.

Nous avons également mis en évidence une grande divergence dans la prise en charge thérapeutique des complications neurologiques de la varicelle au niveau mondial, notamment en ce qui concerne la prescription de l'aciclovir. Dans notre étude, 6 enfants ont bénéficié d'un traitement par aciclovir. Cette prescription était différente pour chaque enfant concernant la durée, le mode d'administration et la posologie. En France, il n'existe pas de réel consensus quant à la prescription de l'aciclovir dans les complications neurologiques de la varicelle. L'étude de la physiopathologie du mécanisme d'action de l'aciclovir montre que son efficacité est diminuée au niveau du liquide céphalorachidien et au niveau cérébral. L'efficacité de l'aciclovir est également remise en cause lorsque l'ADN viral VZV n'est pas retrouvé au niveau sanguin comme au niveau du LCR.

Au vu de ces nouvelles informations concernant le mécanisme d'action de l'aciclovir, nous proposons de mettre en place un consensus quant à la prescription de l'aciclovir dans les complications neurologiques de la varicelle (Annexe 3 et 4).

La question de la vaccination de la population générale, dès le plus jeune âge, est toujours d'actualité, et soulève différentes polémiques. En France, cette vaccination n'est pas recommandée car il semble que la balance bénéfice/risque ne soit pas favorable. En effet le risque de déplacer l'âge d'apparition de la varicelle à l'âge adulte, et le risque de voir apparaître une augmentation de cas de zona ne semblent pas négligeables. Il serait intéressant de pouvoir réaliser une étude des populations américaine et allemande, qui bénéficient de cette vaccination prophylactique dès le plus jeune âge afin d'étudier ces 2 derniers risques.

TABLES DES MATIERES DES FIGURES, ILLUSTRATIONS ET ANNEXES

Table des figures

FIGURE 1: STRUCTURE DU VIRUS VARICELLE ZONA [3]	15
FIGURE 2 : CYCLE DE VIE (A) ET DE REPLICATION DU VZV (B) [16]	17
FIGURE 3 : REPRESENTATION SCHEMATIQUE DE LA REPOSE IMMUNITAIRE DANS L'INFECTION A VZV [3]	17
FIGURE 4 : FLOW-CHART DE LA POPULATION	33
FIGURE 5 : REPARTITION SELON LE SEXE DE LA POPULATION DE NOTRE COHORTE	34
FIGURE 6 : REPARTITION DE LA POPULATION SELON L'AGE	34
FIGURE 7 : REPARTITION DES MOTIFS DE CONSULTATION AUX URGENCES PEDIATRIQUES	35
FIGURE 8 : REPARTITION DES COMPLICATIONS NEUROLOGIQUES AU DECOURS DE LA VARICELLE	36
FIGURE 9 : DELAI D'APPARITION DE LA MANIFESTATION NEUROLOGIQUE PAR RAPPORT A LA VARICELLE	37
FIGURE 10 : REPARTITION DE LA POPULATION EN FONCTION DE LA DUREE D'HOSPITALISATION	38
FIGURE 11 : REALISATION D'UNE TDM CEREBRALE DANS NOTRE COHORTE	39
FIGURE 12 : DUREE DE TRAITEMENT PAR ACICLOVIR EN FONCTION DE LA COMPLICATION NEUROLOGIQUE	41

Table des illustrations

ILLUSTRATION 1: LESIONS ELEMENTAIRES D'UNE VARICELLE.....	20
ILLUSTRATION 2 : ENANTHEME BUCCAL	20
ILLUSTRATION 3 : ENANTHEME VULVAIRE	21

Table des annexes

ANNEXE 1 : POSTER SOCIETE FRANÇAISE DE PEDIATRIE (LYON 2014). VASCULARITE POST INFECTIEUSE A VZV COMPLIQUEE D'UN ACCIDENT VASCULAIRE CEREBRAL ISCHEMIQUE CHEZ UNE ENFANT DE 6 ANS	59
ANNEXE 2 : EVOLUTION NEUROLOGIQUE A MOYEN ET LONG TERMES	60
ANNEXE 3 : PRISE EN CHARGE DIAGNOSTIQUE ET THERAPEUTIQUE AUX URGENCES DES COMPLICATIONS NEUROLOGIQUES DE LA VARICELLE DE L'ENFANT	61
ANNEXE 4 : PRISE EN CHARGE DIAGNOSTIQUE ET THERAPEUTIQUE DANS UN SERVICE HOSPITALIER DES COMPLICATIONS NEUROLOGIQUES DE LA VARICELLE DE L'ENFANT	62

ANNEXES

Annexe 1 : Poster Société française de pédiatrie (Lyon 2014). Vascularite post infectieuse à VZV compliquée d'un accident vasculaire cérébral ischémique chez une enfant de 6 ans

Vascularite post-infectieuse à VZV (Varicelle Zona Virus) compliquée d'un accident vasculaire cérébral (AVC) ischémique chez une enfant de 6 ans

C.DECKER, L.ROUTIER, E.BODIN, AG LE MOING, A.SIMONNOT, P.BERQUIN
Service de Neurologie Pédiatrique, CHU AMIENS

INTRODUCTION

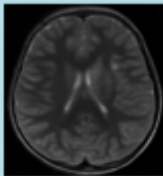
La varicelle est la primo-infection virale à VZV. Il s'agit d'une maladie bénigne et fréquente chez l'enfant. L'incidence annuelle en France est estimée à 1 268 cas/100 000 habitants depuis 1990. Des complications (neurologique, pulmonaire, cutané...) surviennent dans 3% des cas.

CAS CLINIQUE

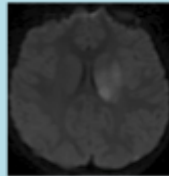
Il s'agit d'une enfant de 6 ans, sans antécédents particuliers, hospitalisée pour la survenue de façon aiguë d'une hémiparésie droite avec paralysie faciale et aphasie. Un mois auparavant, elle avait présenté une varicelle.

L'imagerie cérébrale IRM a mis en évidence un **AVC sylvien secondaire d'une vascularite postinfectieuse**:

- Hypersignaux dans différents territoires (noyau lenticulaire gauche, pariéto-occipital gauche et insulaire gauche)
- Prise de contraste et la présence d'hypersignaux en séquences FLAIR au niveau des sillons corticaux traduisant une inflammation méningée associée.



IRM cérébrale T2



IRM cérébrale Diffusion

Le **traitement** suivant a été entrepris:

- Aciclovir IV en phase aiguë
- ASPEGIC par voie orale au long cours (100mg/jour)

L'**évolution clinique** a été favorable rapidement avec une récupération complète de la parole dans les 72h. L'enfant a repris la marche après une semaine; l'hémiparésie a complètement régressé à 2 mois.

AUTRES EXAMENS COMPLÉMENTAIRES

> Echo-doppler transcrânien

Accélération du flux vasculaire importante au niveau de l'artère sylvienne gauche dans son segment M1 ainsi qu'au niveau de la portion distale du siphon carotidien gauche, reflet d'une **atteinte de type vascularite**.

> Etude du LCR

- Méningite lymphocytaire : 15 leucocytes, 18 hématies, 90% de cellules mononuclées, 10% de Polynucléaires.
- PCR VZV positive
- Normoprotéïnorachie (chiffre)
- Isoélectrofocalisation des protéines normale

> Le reste du **bilan infectieux normal** (sérologies EBV, Parvovirus, mycoplasme négative).

> Bilan thrombophilique normal

- Bilan lipidique normal
- Bilan de coagulation standard et dosage des facteurs de coagulation normaux
- Dosages de la prothrombine, facteur V normaux
- Biologie moléculaire
 - Hétérozygotie de mutation pour MTHFR (sans caractère pathologique)
 - Absence de mutations dans les gènes de la prothrombine, du facteur V Leiden
 - Polymorphisme hétérozygote PLA1/PLA2 sans caractère pathologique

DISCUSSION

Dans le cadre des complications neurologiques postvaricelleuses, il n'existe pas de consensus quant à l'intérêt d'un traitement antiviral par aciclovir en phase aiguë. Lorsque la complication est une atteinte vasculaire cérébrale de mécanisme postvascularite, l'instauration d'un traitement antiagrégant plaquettaire est préconisée mais il n'y a pas à ce jour de consensus établi. La durée de la mise en place de ce traitement n'est d'ailleurs pas définie dans ce contexte. Afin de diminuer les complications postvaricelleuses, certains auteurs évoquent l'intérêt de la vaccination de la population générale dès le plus jeune âge.

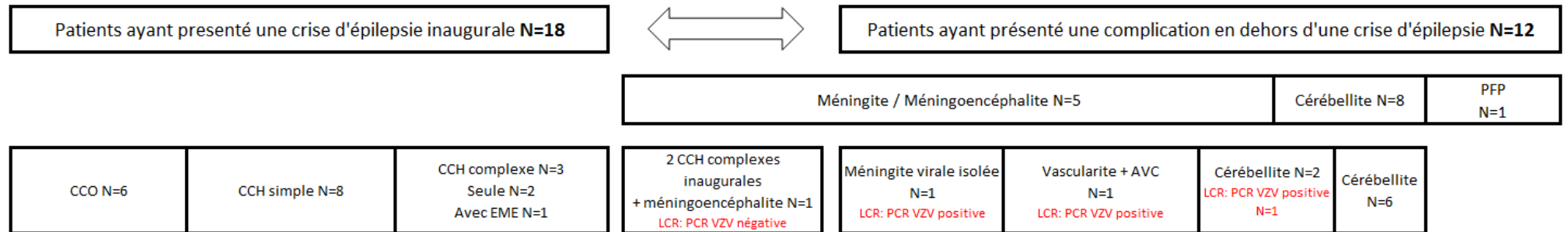
CONCLUSION: La Varicelle se déclare avant l'âge de 12ans dans 90% des cas. Les complications neurologiques sont classiquement d'évolution favorable, notamment depuis l'arrêt de l'utilisation de l'aspirine lors de la poussée varicelleuse, permettant d'éviter le Syndrome de Reye.

Bibliographie :

Prise en charge diagnostique et thérapeutique actuelle des accidents vasculaire cérébraux post-varicelleux chez l'enfant: revue de la littérature, Monteventi et al. Archive de pédiatrie, volume 20, numéro 8, 2013.
Stroke after Varicella-zoster infection, S. Ciccone et al., The pediatric infectious disease journal, 2010.
Neurologic Varicella complications before routine immunization in Germany, A L. Rack, et al., Pediatric neurology, 2010.

Annexe 2 : Evolution neurologique à moyen et long termes

Suivi de cohorte



Traitement spécifique en phase aigüe

Pas de traitement AE	N=1: 15 jours clobazam	N=2: lévétiracétam	lévétiracétam	-	acide acétylsalicylique	-	-	corticothérapie PO
Aciclovir en phase aigüe								
N=1: 15 jours IV	Non	N=2 (dont N=1: 5 jours IV)	Non	Non	OUI 4 jours IV	N=1: 8 jours IV N=1: 12 jours PO	Non	Non

Evolution a moyen terme < 12 mois

N=3: Perdu de vue N=1: Normal N=1: EME à M6 (Début du Valproate de sodium) N=1: CCO à M6 (Début du Valproate de sodium)	N=3: Perdu de vue N=2: Normal N=1: CCH simple à M1 N=1: CCH simple à M12 N=1: Troubles sommeil et comportement à M2	CCH complexe seule: N=2: perdu de vue CCH complexe avec EME: Evolution normale (arrêt traitement AE par les parents)	Normal	Normal	Régression complète des symptômes post AVC en moins de 8 jours	N=4: Perdu de vue N=4: Normal	N=1: Perdu de vue N=1: Normal
--	---	--	--------	--------	--	----------------------------------	----------------------------------

Evolution à long terme > 12 mois

Epilepsie partielle non idiopatique Epilepsie généralisée idiopatique	N=1: CCH à M1: Normal N=1: CCH à M12: Perdu de vue N=1: troubles du sommeil et comportement, Retard des acquisitions psychomotrices	N=1: Normal	M12: arrêt du traitement AE, pas de récidence, pas de sequelles neurologiques, arrêt du suivi	Perdu de vue	Troubles des apprentissages	Normal	Normal
--	---	-------------	---	--------------	-----------------------------	--------	--------

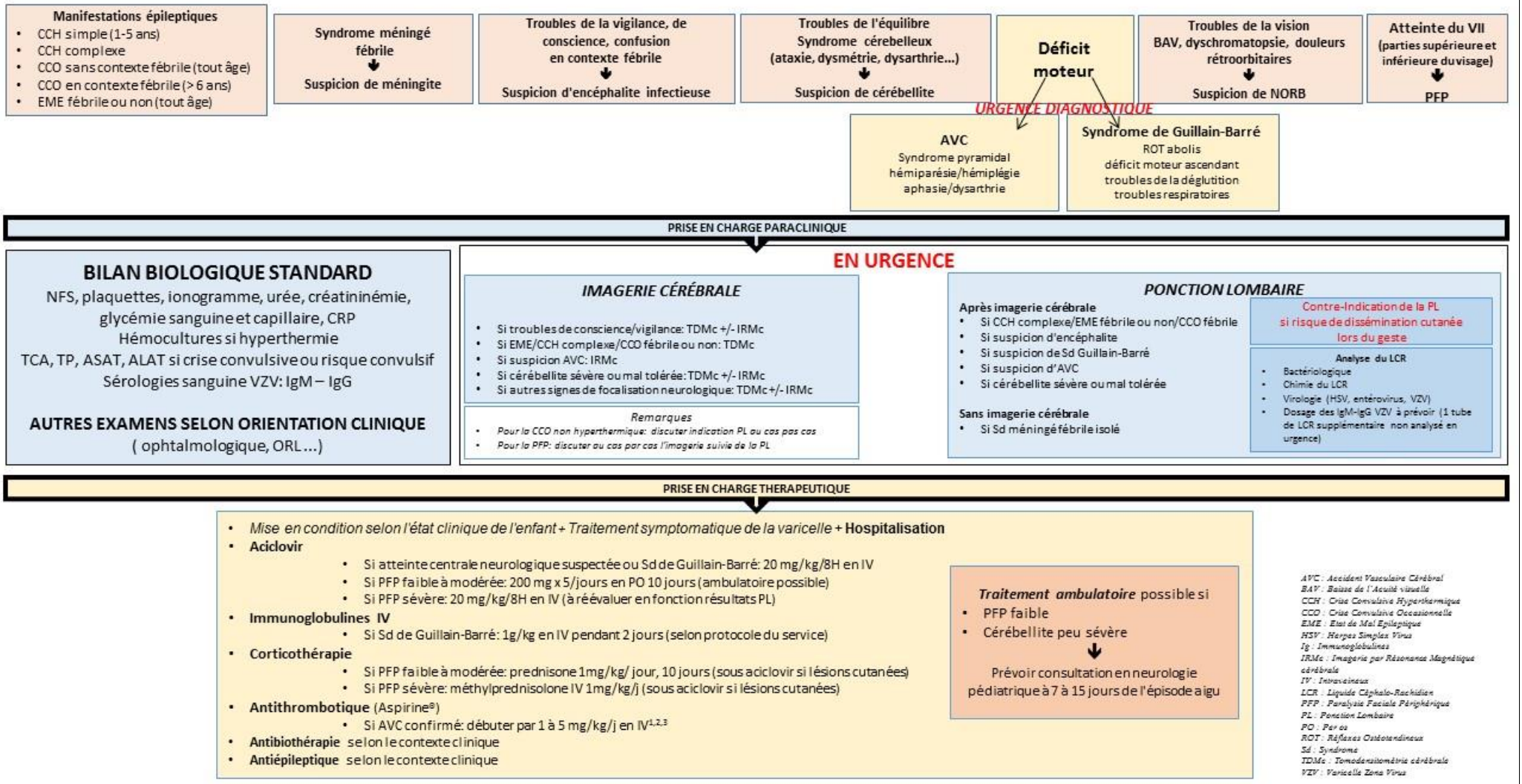
AE : Anti Epileptique
AVC : Accident Vasculaire Cérébral
CCH : Crise Convulsive Hyperthermique
CCO : Crise Convulsive Occasionnelle

EME : Etat de Mal Epileptique
IV : Intraveineux
LCR : Liquide Céphalo-Rachidien
M1 : à 1 mois

M2 : à 2 mois
M6 : à 6mois
M12 : à 12 mois
N : Nombre

PCR : Polymérase Chain Reaction
PFP : Paralysie Faciale Périphérique
PO : Per Os
VZV : Varicelle Zona Virus

Conduite à tenir devant des manifestations neurologiques au cours ou au décours (<1mois) d'une varicelle Diagnostic cutané positif ou antécédent de varicelle le mois précédent

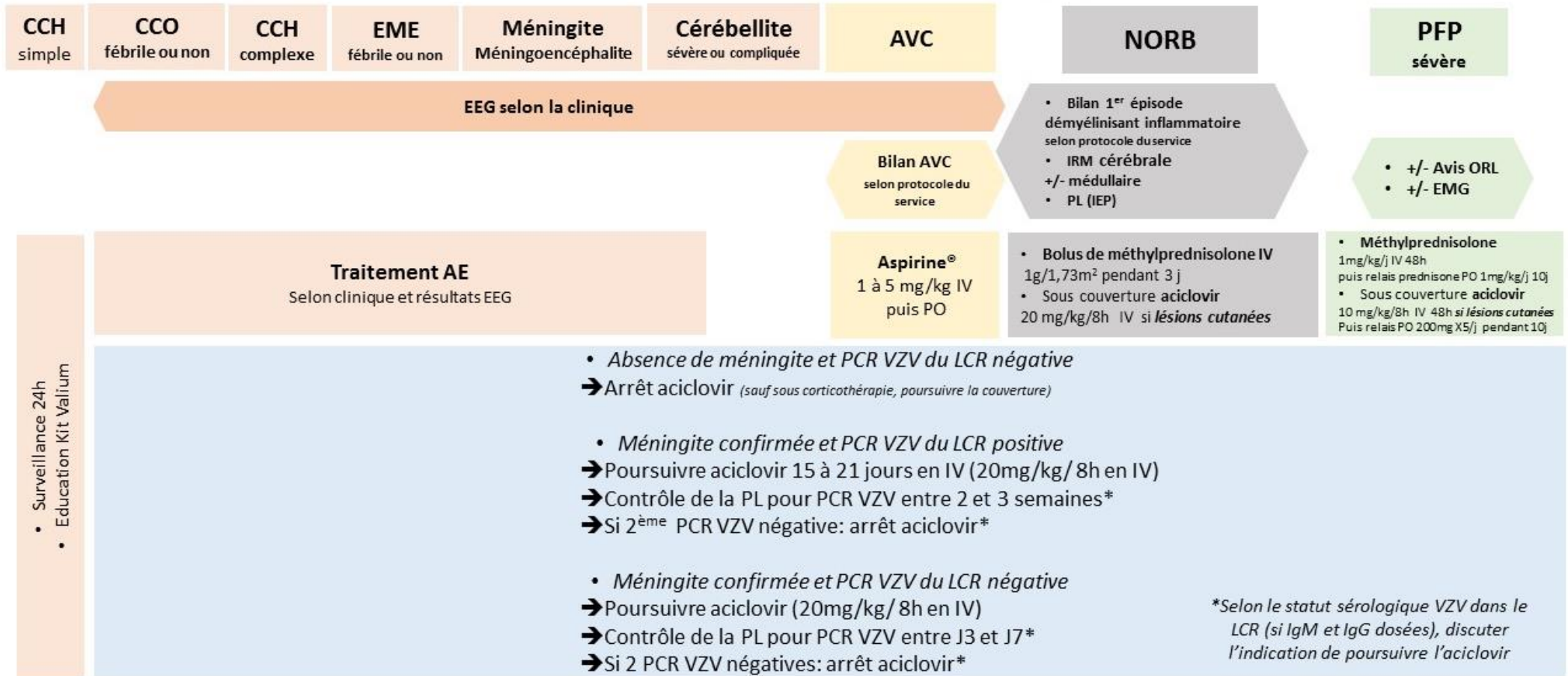


¹Monteventi O, Chabrier S, Fluss J. Prise en charge diagnostique et thérapeutique actuelle des accidents vasculaires cérébraux post-varicelleux chez l'enfant : revue de la littérature. Arch Pédiatrie 2013;20:883-9 [36]

²Chabrier S, Darteyre S, Mazzola L, Stéphan J-L. Vasculites du système nerveux central. Arch Pédiatrie 2014;21:884-93 [53]

³Chabrier S, Kossorotoff M, Darteyre S. Place des antithrombotiques dans l'accident vasculaire cérébral de l'enfant. Presse Médicale 2013;42:1259-66 [63]

PRISE EN CHARGE HOSPITALIÈRE DES COMPLICATIONS NEUROLOGIQUES DE LA VARICELLE



CCH: crise convulsive hyperthermique
 CCO: crise convulsive occasionnelle
 EME: état de mal épileptique
 AVC: accident vasculaire cérébral
 NORB: névrite optique rétrobulbaire
 PFP: paralysie faciale périphérique

AE: antiépileptique
 VZV: varicelle zonavirus
 PL: ponction lombaire
 EEG: électroencéphalogramme
 EMG: électromyogramme
 IEP: isoélectrofocalisation des protéines

BIBLIOGRAPHIE

- [1] Laurent R. Varicelle – Zona. EMC - Médecine 2005;2:276–83.
- [2] Virus Varicelle Zona (VZV) agent pathogène, <http://www.inrs.fr/> 2015.
- [3] Heininger U, Seward JF. Varicella. *The Lancet* 2006;368:1365–76.
- [4] Floret DD. Vaccination contre la varicelle: l'expérience américaine. *J Pédiatrie Puériculture* 2003;16:220–1.
- [5] Ramet J. A new challenge for Europe: introducing a pediatric quadrivalent vaccine for measles, mumps, rubella, and varicella. *Int J Infect Dis* 2007;11, Supplement 2:S49–55.
- [6] Bonmarin I, Ndiaye B, Seringe E, Levy-Bruhl D. Epidémiologie de la varicelle en France. Edité le 22 février 2005, consulté le 8 mars 2015 <http://www.invs.sante.fr/> 2015.
- [7] Emery C, Lançon F, Fagnani F, Pechevis M, Durand I, Floret D. Prise en charge de la varicelle et de ses complications en médecine ambulatoire en France : l'étude ENVOL. *Médecine Mal Infect* 2006;36:92–8.
- [8] www.sentiweb.fr Maladie à surveillance continue par le réseau sentinelles.
- [9] Floret D. La varicelle de l'enfant immunocompétent: complications et facteurs de risque. *Médecine Mal Infect* 1998;28:775–81.
- [10] Item 84 – Infections à herpès virus de l'enfant et de l'adulte immunocompétents : varicelle et zona. *Ann Dermatol Vénérologie* 2012;139:A22–8.
- [11] Bonmarin I, Santa-Olalla P, Lévy-Bruhl D. Modélisation de l'impact de la vaccination sur l'épidémiologie de la varicelle et du zona. *Rev DÉpidémiologie Santé Publique* 2008;56:323–31.
- [12] Fillet AM. Histoire naturelle de l'infection à VZV: physiopathologie, mécanismes d'action et critères virologiques d'évaluation des antiviraux. *Médecine Mal Infect* 1998;28:767–74.
- [13] Coudeville L, Parea F, Lebrun T, Saily J. The value of varicella vaccination in healthy children: cost–benefit analysis of the situation in France. *Vaccine* 1999;17:142–51.
- [14] Steiner I, Kennedy PG, Pachner AR. The neurotropic herpes viruses: herpes simplex and varicella-zoster. *Lancet Neurol* 2007;6:1015–28.
- [15] Bourillon A. *Pédiatrie*. Elsevier Masson 2011:237–8;515–6.
- [16] Zerboni L, Sen N, Oliver SL, Arvin AM. Molecular mechanisms of varicella zoster virus pathogenesis. *Nat Rev Microbiol* 2014;12:197–210.

- [17] Charlier C, Le Mercier D, Salomon LJ, Ville Y, Kermorvant-Duchemin E, Frange P, et al. Varicelle, zona et grossesse. *Presse Médicale* 2014;43:665–75.
- [18] HCSP, Haut Conseil de la Santé Publique, <http://www.hcsp.fr>. Ré-évaluation des recommandations relatives à la vaccination contre la varicelle avec l'arrivée de vaccins quadrivalents Rougeole-Rubéole-Oreillons-Varicelle.
- [19] Gaudelus J. Varicelle: faut-il modifier la politique vaccinale? *Arch Pédiatrie* 2009;16:929–31.
- [20] Lécuyer A, Levy C, Gaudelus J, de La Rocque F, Soubeyrand B, Caulin E, et al. Surveillance des varicelles de l'enfant hospitalisées en France: 2003-2007. *Arch Pédiatrie* 2009;16:921–3.
- [21] Levy M, Hentgen V, Marque-Juillet S, Fiot E, Fagherazzi G, Nathanson S, et al. Manifestations neurologiques associées à la varicelle : apport de l'amplification génique dans le liquide céphalo-rachidien. *Arch Pédiatrie* n.d.
- [22] Bozzola E, Tozzi AE, Bozzola M, Krzystofiak A, Valentini D, Grandin A, et al. Neurological complications of varicella in childhood: Case series and a systematic review of the literature. *Vaccine* 2012;30:5785–90.
- [23] Bozzola E, Bozzola M, Tozzi A, Calcaterra V, Longo D, Krzystofiak A, et al. Acute cerebellitis in varicella: a ten year case series and systematic review of the literature. *Ital J Pediatr* 2014;40:57.
- [24] Betancourt Fursow Y, Jiménez León JC, Jiménez Betancourt CS. [Acute cerebellar ataxia in childhood]. *Medicina (Mex)* 2013;73 Suppl 1:30–7.
- [25] Stahl J-P, Mailles A, Vaillant V, Floret D. Les encéphalites infectieuses aiguës : recommandations pour un diagnostic étiologique. *Réanimation* 2007;16:485–9.
- [26] Mailles A, Vaillant V, Stahl J-P. Encéphalites infectieuses : données et limites du PMSI pour l'étude épidémiologique, France métropolitaine 2000–2002. *Médecine Mal Infect* 2007;37:95–102.
- [27] Milh M, Ticus I, Villeneuve N, Hugonencq C, Mancini J, Chabrol B. Convulsions et épilepsie de l'enfant : de la crise au diagnostic. *Arch Pédiatrie* 2008;15:216–22.
- [28] Van der Flier M, van Koppenhagen C, Disch FJ, Mauser HW, Bistervels JH, van Diemen-Steenvoorde JA. Bilateral sequential facial palsy during chickenpox. *Eur J Pediatr* 1999;158:807–8.
- [29] Al-Abadi E, Milford DV, Smith M. A patient with bilateral facial palsy associated with hypertension and chickenpox: learning points. *Case Rep* 2010;2010:bcr0620103083–bcr0620103083.

- [30] Roelandt V, Fayol L, Hugonenc C, Mancini J, Chabrol B. Névrite optique rétrobulbaire et varicelle chez un enfant. *Arch Pédiatrie* 2005;12:278–80.
- [31] Stergiou PK, Konstantinou IM, Karagianni TN, Kavaki D, Printza NG. Optic neuritis caused by varicella infection in an immunocompetent child. *Pediatr Neurol* 2007;37:138–9.
- [32] Stergiou PK, Konstantinou IM, Karagianni TN, Kavaki D, Printza NG. Optic Neuritis Caused by Varicella Infection in an Immunocompetent Child. *Pediatr Neurol* 2007;37:138–9.
- [33] Tappeiner C, Aebi C, Garweg JG. Retinitis and optic neuritis in a child with chickenpox: case report and review of literature. *Pediatr Infect Dis J* 2010;29:1150–2.
- [34] Ciccone S, Faggioli R, Calzolari F, Sartori S, Calderone M, Borgna-Pignatti C. Stroke After Varicella-zoster Infection: Report of a Case and Review of the Literature. *Pediatr Infect Dis J* 2010;29:864–7.
- [35] Thomas SL, Minassian C, Ganesan V, Langan SM, Smeeth L. Chickenpox and risk of stroke: a self-controlled case series analysis. *Clin Infect Dis Off Publ Infect Dis Soc Am* 2014;58:61–8.
- [36] Monteventi O, Chabrier S, Fluss J. Prise en charge diagnostique et thérapeutique actuelle des accidents vasculaires cérébraux post-varicelleux chez l'enfant: revue de la littérature. *Arch Pédiatrie* 2013;20:883–9.
- [37] Murthy JM. Acute inflammatory demyelinating polyradiculoneuropathy following varicella. *Postgrad Med J* 1987;63:977–8.
- [38] Leridon-Bellouard V, Beauvais P, Billette de Villemeur T, Richardet J-M. le syndrome de Guillain et Barré chez l'enfant. *J Pédiatrie Puériculture* 1990;3:323–6.
- [39] Le syndrome de Reye. *Rev Fr Lab* 2000;2000:25.
- [40] Berson A. Hépatotoxicité médicamenteuse par atteinte mitochondriale. *Hépatogastro Oncol Dig* 2005;12:191–8.
- [41] Chabrol B, Mely L, Lethel V, Hugonenc C, Dubus JC, Mancini J. Complications neurologiques liées aux antalgiques et aux anti-inflammatoires. *Arch Pédiatrie* 2001;8, Supplement 2:329–31.
- [42] Autret-Leca E, Jonville-Béra AP, Llau ME, Bavoux F, Saudubray JM, Laugier J, et al. Incidence du syndrome de Reye en France. *Arch Pédiatrie* 2001;8:1271–2.
- [43] Asse K-V, Rezik H, Ropert J-C, Pejoan H, Kharsa G. Pneumopathie fulminante au cours de la varicelle chez une fillette de 16 mois immunocompétente. *Arch Pédiatrie* 2012;19:1074–8.
- [44] Haas H. Place des antiviraux dans la varicelle. *Antibiotiques* 2005;7:171–6.
- [45] Schink T, Holstiege J, Kowalzik F, Zepp F, Garbe E. Risk of febrile convulsions after

MMRV vaccination in comparison to MMR or MMR+V vaccination. *Vaccine* 2014;32:645–50.

[46] Lévy-Bruhl D. Vaccination contre la varicelle. *Antibiotiques* 2009;11:185–9.

[47] Decker C, Routier L, Bodin E, Le Moing AG, Simonnot A, Berquin P. SFP P-062 – Vascularite post-infectieuse à varicelle-zona-virus (VZV) compliquée d’un AVC chez une enfant de 6 ans. *Arch Pédiatrie* 2014;21:772.

[48] Mallet E, Maitre M, Delalande-Dutilleul L, Marguet C, Mouterde O. Évaluation des complications de la varicelle à partir d’une enquête hospitalière rétrospective menée dans un service de pédiatrie pendant 16 ans en France. *Arch Pédiatrie* 2004;11:1145–51.

[49] Science M, MacGregor D, Richardson SE, Mahant S, Tran D, Bitnun A. Central Nervous System Complications of Varicella-Zoster Virus. *J Pediatr* 2014;165:779–85.

[50] Dunkhase-Heinl U, Stausbøl-Grøn B, Christensen J, Ostergaard JR. Post-Varicella Angiopathy: A Series of 4 Patients With Focus on Virologic and Neuroimaging Findings. *Pediatr Neurol* 2014;50:581–5.

[51] Giroud M, Lemesle M, Gouyon J-B, Nivelon J-L, Milan C, Dumas R. Cerebrovascular disease in children under 16 years of age in the city of Dijon, France: A study of incidence and clinical features from 1985 to 1993. *J Clin Epidemiol* 1995;48:1343–8.

[52] Gilden D, Cohrs RJ, Mahalingam R, Nagel MA. Varicella zoster virus vasculopathies: diverse clinical manifestations, laboratory features, pathogenesis, and treatment. *Lancet Neurol* 2009;8:731–40.

[53] Chabrier S, Darteyre S, Mazzola L, Stéphan J-L. Vascularites du système nerveux central. *Arch Pédiatrie* 2014;21:884–93.

[54] Ramet J. A new challenge for Europe: introducing a pediatric quadrivalent vaccine for measles, mumps, rubella, and varicella. *Int J Infect Dis* 2007;11, Supplement 2:S49–55.

[55] Rack AL, Grote V, Streng A, Belohradsky BH, Heinen F, von Kries R, et al. Neurologic Varicella Complications Before Routine Immunization in Germany. *Pediatr Neurol* 2010;42:40–8.

[56] Helmuth IG, Poulsen A, Suppli CH, Mølbak K. Varicella in Europe—A review of the epidemiology and experience with vaccination. *Vaccine* 2015;33:2406–13.

[57] American Academy of Pediatrics Committee on Infectious Diseases. Prevention of varicella: recommendations for use of varicella vaccines in children, including a recommendation for a routine 2-dose varicella immunization schedule. *Pediatrics* 2007;120:221–31.

[58] Macartney K, Heywood A, McIntyre P. Vaccines for post-exposure prophylaxis against

varicella (chickenpox) in children and adults. In: The Cochrane Collaboration, editor. Cochrane Database Syst. Rev., Chichester, UK: John Wiley & Sons, Ltd; 2014.

[59] Observatoire des médicaments, des dispositifs médicaux et de l'innovation thérapeutiques. Omédit région Centre. Prévention et traitement du Zona et de la Varicelle. 2009 n.d.

[60] Klassen TP, Hartling L, Wiebe N, Belseck EM. Acyclovir for treating varicella in otherwise healthy children and adolescents. Cochrane Database Syst Rev 2005:CD002980.

[61] Arvin AM. Antiviral therapy for varicella and herpes zoster. Semin Pediatr Infect Dis 2002;13:12–21.

[62] Mehta P. Acyclovir. Pediatr Infect Dis 2013;5:178–80.

[63] Chabrier S, Kossorotoff M, Darteyre S. Place des antithrombotiques dans l'accident vasculaire cérébral de l'enfant. Presse Médicale 2013;42:1259-66.

Complications neurologiques de la varicelle chez l'enfant immunocompétent

Introduction : 90 % des enfants de moins de 12 ans vont déclarer une varicelle. Les complications sont rares et touchent 4 % des cas. Les prises en charges thérapeutiques sont différentes d'un pays à l'autre. Les objectifs de notre étude étaient de répertorier les différentes complications neurologiques lors d'une varicelle, de les décrire, d'identifier leur prise en charge et leur évolution à court, moyen et long termes. L'objectif final était de pouvoir proposer une prise en charge diagnostique et thérapeutique des complications neurologiques lors d'une varicelle.

Matériel et Méthode : Nous avons réalisé une étude rétrospective, au CHU d'Amiens sur 10 ans. Tout enfant âgé de moins de 18 ans immunocompétent et sans pathologie neurologique sous-jacente était inclus s'il avait présenté une complication neurologique de la varicelle.

Résultats : 30 enfants ont été inclus. L'âge moyen de notre population était de 2,9 ans, le sex-ratio (M/F) était de 1,7 et la durée moyenne d'hospitalisation était de 3,3 jours. Les complications neurologiques répertoriées étaient la survenue de CCH simples (23 %), de cérébellites (23 %), de crises convulsives occasionnelles (17 %), de CCH complexes (14 %), de méningites (14 %), des PFP (6 %), et d'une vascularite compliquée d'un AVC sylvien gauche (3 %). Les traitements mis en place étaient l'aciclovir (n=6), une corticothérapie (n=2), un traitement antiépileptique (n=4), de l'aspirine (n=1).

Discussion et Conclusion : Les prises en charges thérapeutiques des complications neurologiques de la varicelle ne sont pas consensuelles. Nous avons proposé de définir des fiches diagnostiques et thérapeutiques des complications neurologiques de la varicelle.

Mots clés : varicelle, complications neurologiques, enfants, séquelle neurologique, traitement

Neurological complications caused by varicella on immunocompetent child.

Introduction: Varicella is affecting 90% of the children aged from 2 to 12 years old. Its complications are infrequent and occur in 4% of the cases. On a national and international scale, one can notice that medical cares for varicella are tremendously different. The aims of our study were to gather the various neurological complications that occurred during varicella and to identify their evolution on a short to long-term basis. The ultimate objective being to provide a diagnosis and therapeutic protocol for the medical care of neurological complications caused by varicella.

Study design and Methods: A retrospective study was performed at Amiens hospital, using available data over the past ten years. Were included all immunocompetent children below 18 years old that presented neurological complications caused by varicella.

Results: A population of 30 children was selected for the study. The average age of the population was 2.9 year old, the sex-ratio (M/F) 1,7 and the average hospitalization duration 3,3 days. Neurological complications observed from this population included simple hyperthermic seizure (23%), cerebellitis (23%), isolated seizure (17%), complex hyperthermic seizure (14%), meningitis (14%), peripheral facial palsy (6%), stroke (3%). The different treatments used were: Acyclovir (n=6), antibiotic (n=2), corticosteroids (n=2), Antiepileptic (n=4) and aspirin (n=1).

Conclusions: Therapeutic management of neurological complications caused by varicella are not consensual. We have therefore defined a diagnosis and therapeutic practical sheets regarding these neurological complications.

Keywords : Varicella, Neurological complications, children, neurological sequelae, treatment