



**HAL**  
open science

# Physiopathologie des infarctus cérébraux jonctionnels: une étude clinico-radiologique en IRM 3DTOF

Caroline Weill

► **To cite this version:**

Caroline Weill. Physiopathologie des infarctus cérébraux jonctionnels: une étude clinico-radiologique en IRM 3DTOF . Médecine humaine et pathologie. 2015. dumas-01287020

**HAL Id: dumas-01287020**

**<https://dumas.ccsd.cnrs.fr/dumas-01287020>**

Submitted on 11 Mar 2016

**HAL** is a multi-disciplinary open access archive for the deposit and dissemination of scientific research documents, whether they are published or not. The documents may come from teaching and research institutions in France or abroad, or from public or private research centers.

L'archive ouverte pluridisciplinaire **HAL**, est destinée au dépôt et à la diffusion de documents scientifiques de niveau recherche, publiés ou non, émanant des établissements d'enseignement et de recherche français ou étrangers, des laboratoires publics ou privés.

**UNIVERSITE NICE SOPHIA ANTIPOLIS**

Faculté de Médecine

Année 2015

**THESE D'EXERCICE DE MEDECINE**

Pour le

**DIPLOME D'ETAT DE DOCTEUR EN MEDECINE**

**Physiopathologie des infarctus cérébraux  
jonctionnels: une étude clinico-  
radiologique en IRM 3DTOF**

Présentée et soutenue publiquement le 26 octobre 2015 par

**Caroline WEILL**

Née le 17 juin 1987 à Lille

**COMPOSITION DU JURY**

**Président du Jury :** Monsieur le Professeur Jacques DARCOURT

**Directeur de Thèse :** Monsieur le Docteur Laurent SUISSA

**Asseseurs :** Monsieur le Professeur Claude DESNUELLE

Monsieur le Professeur Pierre THOMAS

Madame le Docteur Marie-Hélène MAHAGNE



UNIVERSITÉ NICE-SOPHIA ANTIPOLIS

## FACULTÉ DE MÉDECINE

---

Liste des professeurs au **1er septembre 2015** à la Faculté de Médecine de Nice

<b>Doyen</b>	M. BAQUÉ Patrick
<b>Vice-Doyen</b>	M. BOILEAU Pascal
<b>Assesseurs</b>	M. ESNAULT Vincent M. CARLES Michel Mme BREUIL Véronique M. MARTY Pierre
<b>Conservateur de la bibliothèque</b>	Mme DE LEMOS Annelise
<b>Directrice administrative des services</b>	Mme CALLEA Isabelle
<b>Doyens Honoraires</b>	M. AYRAUD Noël M. RAMPAL Patrick M. BENCHIMOL Daniel
<b>Professeurs Honoraires</b>	
M. BALAS Daniel	M. LALANNE Claude-Michel
M. BATT Michel	M. LAMBERT Jean-Claude
M. BLAIVE Bruno	M. LAZDUNSKI Michel
M. BOQUET Patrice	M. LEFEBVRE Jean-Claude
M. BOURGEON André	M. LE BAS Pierre
M. BOUTTÉ Patrick	M. LE FICHOUX Yves
M. BRUNETON Jean-Noël	Mme LEBRETON Elisabeth
Mme BUSSIERE Françoise	M. LOUBIERE Robert
M. CAMOUS Jean-Pierre	M. MARIANI Roger
M. CHATEL Marcel	M. MASSEYEFF René
M. COUSSEMENT Alain	M. MATTEI Mathieu
M. DAR COURT Guy	M. MOUIEL Jean
M. DELLAMONICA Pierre	Mme MYQUEL Martine
M. DELMONT Jean	M. OLLIER Amédée
M. DEMARD François	M. ORTONNE Jean-Paul
M. DOLISI Claude	M. SAUTRON Jean Baptiste
M. FRANCO Alain	M. SCHNEIDER Maurice
M. FREYCHET Pierre	M. SERRES Jean-Jacques
M. GÉRARD Jean-Pierre	M. TOUBOL Jacques
M. GILLET Jean-Yves	M. TRAN Dinh Khiem
M. GRELLIER Patrick	M. VAN OBBERGHEN Emmanuel
M. HARTE MICHEL	M. ZIEGLER Gérard
M. INGLES AKIS Jean-André	

**M.C.A. Honoraire**

Mlle ALLINE Madeleine

**M.C.U. Honoraires**

M. ARNOLD Jacques  
 M. BASTERIS Bernard  
 Mlle CHICHMANIAN Rose-Marie  
 Mme DONZEAU Michèle  
 M. EMILIOZZI Roméo  
 M. FRANKEN Philippe  
 M. GASTAUD Marcel  
 M. GIRARD-PIPAU Fernand  
 M. GIUDICELLI Jean  
 M. MAGNÉ Jacques  
 Mme MEMRAN Nadine  
 M. MENGUAL Raymond  
 M. POIRÉE Jean-Claude  
 Mme ROURE Marie-Claire

**PROFESSEURS CLASSE EXCEPTIONNELLE**

M.	AMIEL Jean	Urologie (52.04)
M.	BENCHIMOL Daniel	Chirurgie Générale (53.02)
M.	BOILEAU Pascal	Chirurgie Orthopédique et Traumatologique (50.02)
M.	DARCOURT Jacques	Biophysique et Médecine Nucléaire (43.01)
M.	DESNUELLE Claude	Biologie Cellulaire (44.03)
Mme	EULLER-ZIEGLER Liana	Rhumatologie (50.01)
M.	FENICHEL Patrick	Biologie du Développement et de la Reproduction (54.05)
M.	FUZIBET Jean-Gabriel	Médecine Interne (53.01)
M.	GASTAUD Pierre	Ophtalmologie (55.02)
M.	GILSON Éric	Biologie Cellulaire (44.03)
M.	GRIMAUD Dominique	Anesthésiologie et Réanimation Chirurgicale (48.01)
M.	HASSEN KHODJA Reda	Chirurgie Vasculaire (51.04)
M.	HÉBUTERNE Xavier	Nutrition (44.04)
M.	HOFMAN Paul	Anatomie et Cytologie Pathologiques (42.03)
M.	LACOUR Jean-Philippe	Dermato-Vénérologie (50.03)
M.	MARTY Pierre	Parasitologie et Mycologie (45.02)
M.	MICHIELS Jean-François	Anatomie et Cytologie Pathologiques (42.03)
M.	MOUROUX Jérôme	Chirurgie Thoracique et Cardiovasculaire (51.03)
M.	PAQUIS Philippe	Neurochirurgie (49.02)
M.	PRINGUEY Dominique	Psychiatrie d'Adultes (49.03)
M.	QUATREHOMME Gérald	Médecine Légale et Droit de la Santé (46.03)
M.	M.ROBERT Philippe	Psychiatrie d'Adultes (49.03)
M.	SANTINI Joseph	O.R.L. (55.01)
M.	THYSS Antoine	Cancérologie, Radiothérapie (47.02)

## PROFESSEURS PREMIERE CLASSE

Mme	ASKENAZY-GITTARD Florence	Pédopsychiatrie (49.04)
M.	BAQUÉ Patrick	Anatomie - Chirurgie Générale (42.01)
M.	BÉRARD Étienne	Pédiatrie (54.01)
M.	BERNARDIN Gilles	Réanimation Médicale (48.02)
M.	BONGAIN André	Gynécologie-Obstétrique (54.03)
M.	CASTILLO Laurent	O.R.L. (55.01)
Mme	CRENESSE Dominique	Physiologie (44.02)
M.	DE PERETTI Fernand	Anatomie-Chirurgie Orthopédique (42.01)
M.	DRICI Milou-Daniel	Pharmacologie Clinique (48.03)
M.	ESNAULT Vincent	Néphrologie (52-03)
M.	FERRARI Émile	Cardiologie (51.02)
M.	FERRERO Jean-Marc	Cancérologie ; Radiothérapie (47.02)
M.	GIBELIN Pierre	Cardiologie (51.02)
M.	GUGENHEIM Jean	Chirurgie Digestive (52.02)
Mme	ICHAÏ Carole	Anesthésiologie et Réanimation Chirurgicale (48.01)
M.	LONJON Michel	Neurochirurgie (49.02)
M.	MARQUETTE Charles-Hugo	Pneumologie (51.01)
M.	MOUNIER Nicolas	Cancérologie, Radiothérapie (47.02)
M.	PADOVANI Bernard	Radiologie et Imagerie Médicale (43.02)
Mme	PAQUIS Véronique	Génétique (47.04)
M.	PRADIER Christian	Épidémiologie, Économie de la Santé et Prévention (46.01)
M.	RAUCOULES-AIMÉ Marc	Anesthésie et Réanimation Chirurgicale (48.01)
Mme	RAYNAUD Dominique	Hématologie (47.01)
M.	ROSENTHAL Éric	Médecine Interne (53.01)
M.	SCHNEIDER Stéphane	Nutrition (44.04)
M.	STACCINI Pascal	Biostatistiques et Informatique Médicale (46.04)
M.	THOMAS Pierre	Neurologie (49.01)
M.	TRAN Albert	Hépto Gastro-entérologie (52.01)

## PROFESSEURS DEUXIEME CLASSE

M.	ALBERTINI Marc	Pédiatrie (54.01)
Mme	BAILLIF Stéphanie	Ophthalmologie (55.02)
M.	BAHADORAN Philippe	Cytologie et Histologie (42.02)
M.	BARRANGER Emmanuel	Gynécologie Obstétrique (54.03)
M.	BENIZRI Emmanuel	Chirurgie Générale (53.02)
M.	BENOIT Michel	Psychiatrie (49.03)
Mme	BLANC-PEDEUTOUR Florence	Cancérologie – Génétique (47.02)
M.	BREAUD Jean	Chirurgie Infantile (54-02)
Mlle	BREUIL Véronique	Rhumatologie (50.01)
M.	CANIVET Bertrand	Médecine Interne (53.01)
M.	CARLES Michel	Anesthésiologie Réanimation (48.01)
M.	CASSUTO Jill-Patrice	Hématologie et Transfusion (47.01)
M.	CHEVALLIER Patrick	Radiologie et Imagerie Médicale (43.02)
Mme	CHINETTI Giulia	Biochimie-Biologie Moléculaire (44.01)
M.	DELOTTE Jérôme	Gynécologie-obstétrique (54.03)
M.	DUMONTIER Christian	Chirurgie plastique
M.	FONTAINE Denys	Neurochirurgie (49.02)
M.	FOURNIER Jean-Paul	Thérapeutique (48-04)
M.	FREDENRICH Alexandre	Endocrinologie, Diabète et Maladies métaboliques (54.04)
Mlle	GIORDANENGO Valérie	Bactériologie-Virologie (45.01)
M.	GUÉRIN Olivier	Gériatrie (48.04)
M.	HANNOUN-LEVI Jean-Michel	Cancérologie ; Radiothérapie (47.02)

## PROFESSEURS DEUXIEME CLASSE (suite)

M.	IANNELLI Antonio	Chirurgie Digestive (52.02)
M	JEAN BAPTISTE Elixène	Chirurgie vasculaire (51.04)
M.	JOURDAN Jacques	Chirurgie Thoracique et Cardiovasculaire (51.03)
M.	LEVRAUT Jacques	Anesthésiologie et Réanimation Chirurgicale (48.01)
M.	PASSERON Thierry	Dermato-Vénérologie (50-03)
M.	PICHE Thierry	Gastro-entérologie (52.01)
M.	ROGER Pierre-Marie	Maladies Infectieuses ; Maladies Tropicales (45.03)
M.	ROHRLICH Pierre	Pédiatrie (54.01)
M.	RUIMY Raymond	Bactériologie-virologie (45.01)
Mme	SACCONI Sabrina	Neurologie (49.01)
M.	SADOUL Jean-Louis	Endocrinologie, Diabète et Maladies Métaboliques (54.04)
M.	TROJANI Christophe	Chirurgie Orthopédique et Traumatologique (50.02)
M.	VENISSAC Nicolas	Chirurgie Thoracique et Cardiovasculaire (51.03)

## PROFESSEUR DES UNIVERSITÉS

M.	HOFLIGER Philippe	Médecine Générale
----	-------------------	-------------------

## PROFESSEURS AGRÉGÉS

Mme	LANDI Rebecca	Anglais
Mme	ROSE Patricia	Anglais

## MAITRES DE CONFÉRENCES DES UNIVERSITÉS - PRATICIENS HOSPITALIERS

Mme	ALUNNI Véronique	Médecine Légale et Droit de la Santé (46.03)
M.	AMBROSETTI Damien	Cytologie et Histologie (42.02)
Mme	BANNWARTH Sylvie	Génétique (47.04)
M.	BENOLIEL José	Biophysique et Médecine Nucléaire (43.01)
Mme	BERNARD-POMIER Ghislaine	Immunologie (47.03)
Mme	BUREL-VANDENBOS Fanny	Anatomie et Cytologie pathologiques (42.03)
M.	DOGLIO Alain	Bactériologie-Virologie (45.01)
M	DOYEN Jérôme	Radiothérapie (47.02)
M	FAVRE Guillaume	Néphrologie (52.03)
M.	FOSSE Thierry	Bactériologie-Virologie-Hygiène (45.01)
M.	GARRAFFO Rodolphe	Pharmacologie Fondamentale (48.03)
Mme	GIOVANNINI-CHAMI Lisa	Pédiatrie (54.01)
Mme	HINAULT Charlotte	Biochimie et biologie moléculaire (44.01)
Mme	LEGROS Laurence	Hématologie et Transfusion (47.01)
Mme	MAGNIÉ Marie-Noëlle	Physiologie (44.02)
Mme	MOCERI Pamela	Cardiologie (51.02)
Mme	MUSSO-LASSALLE Sandra	Anatomie et Cytologie pathologiques (42.03)
M.	NAÏMI Mourad	Biochimie et Biologie moléculaire (44.01)
M.	PHILIP Patrick	Cytologie et Histologie (42.02)
Mme	POMARES Christelle	Parasitologie et mycologie (45.02)
M.	ROUX Christian	Rhumatologie (50.01)
M.	TESTA Jean	Épidémiologie Économie de la Santé et Prévention (46.01)
M.	TOULON Pierre	Hématologie et Transfusion (47.01)

### **PROFESSEURS ASSOCIÉS**

M	COYNE John	Anatomie et Cytologie (42.03)
M.	GARDON Gilles	Médecine Générale
Mme	PACZESNY Sophie	Hématologie (47.01)
Mme	POURRAT Isabelle	Médecine Générale

### **MAITRES DE CONFÉRENCES ASSOCIÉS**

M	BALDIN Jean-Luc	Médecine Générale
M.	DARMON David	Médecine Générale
Mme	MONNIER Brigitte	Médecine Générale

### **PROFESSEURS CONVENTIONNÉS DE L'UNIVERSITÉ**

M.	BERTRAND François	Médecine Interne
M.	BROCKER Patrice	Médecine Interne Option Gériatrie
M.	CHEVALLIER Daniel	Urologie
Mme	FOURNIER-MEHOUAS Manuella	Médecine Physique et Réadaptation
M.	JAMBOU Patrick	Coordination prélèvements d'organes
M.	QUARANTA Jean-François	Santé Publique

# Remerciements

*Je tiens à remercier tous ceux qui m'ont accompagnée le long de ce voyage initiatique qu'est l'internat : instructif et parsemé de belles rencontres. Mais toutes les ramettes de papiers du CHU ne pourront pas contenir toute la reconnaissance qui m'emplie alors ... Mille mercis :*

Au Docteur Suissa qui a immédiatement accepté le défi de diriger cette thèse. Défi car le temps était précieux, et moi avide d'idées. Vous avez été un excellent directeur de thèse, Monsieur-Bonne-Idee. On connaît en vous un homme de savoir, un médecin aux immenses qualités humaines sur qui chacun peut compter et qui force le respect de nombreux confrères. Je tiens vous remercier pur la confiance que m'avez accordée. Merci également pour votre disponibilité. Soyez assuré de ma sincère reconnaissance.

Au Professeur Darcourt qui a très aimablement accepté de présider ce Jury. Je vous remercie pour l'accueil chaleureux qui m'a été réservé dans le service de médecine nucléaire. J'y ai passé 6 mois magnifiques, riches en enseignements tant scientifiques qu'humains. J'ai pu y apercevoir un enseignant passionné, soucieux de chacun, disponible à tout moment mais toujours affairé. Vous êtes un grand homme accessible aux petits. Je vous remercie pour la disponibilité dont vous avez su faire part. Soyez assuré de mon humble admiration.

Au Professeur Thomas qui a accepté d'être membre du Jury avec enthousiasme. Je vous remercie pour l'aide et l'écoute apportées pendant ces quatre années d'internat. Vous vous préoccupez de chaque interne et allez à ses devants. Dans les moments difficiles, de doutes vous avez su m'écouter. Vous faites de plus un enseignant-artiste hors pair qui sculpte à partir d'un enseignement au fond complexe une idée limpide, logique, saisissante et



originale. Enfin, je ne peux vous remercier sans mentionner l'homme de culture et d'humour. Soyez assuré de ma profonde gratitude.

Au Professeur Desnuelle qui a promptement accepté d'être membre du jury. Vous avez la capacité de diriger les gens avec humanité et respect, malgré les hautes fonctions dont vous êtes investies. Vous vous intéressez à chacun de nous. Soyez assuré de mon sincère respect.

Au Docteur Mahagne, qui a chaleureusement accepté d'être membre du jury. Je n'imaginai pas ma thèse sans une présence féminine. Vous êtes une femme passionnée qui dirige son unité avec élégance et justice, réfléchie et qui sait prendre le temps de connaître chacun. Soyez assurée de ma sincère considération.

Merci aux équipes (médecins, IDE, AS, ASH, secrétaires) que j'ai rencontrés dans les différents services :

- En Médecine physique. Merci au Professeur Fournier-Mehouas qui me permet, avec une incroyable bienveillance de faire mes premiers pas de grande dans son service. Je sais que j'apprendrai beaucoup à vos côtés. J'espère sincèrement pouvoir en être à la hauteur.

-En neurologie cette grande Famille

En neurovasculaire : Merci à tous et toutes les IDE, AS, ASH et secrétaires pour l'écoute l'aide et les discussions nocturnes improbables. Vous m'avez fait comprendre que « Mafalda tu n'es pas la seule ». Merci aux Dr Lachaud et Gibelin pour leurs sourires aimables après les nuits de garde.

Au « F1er » : Dr Borg et Dr Giordana, Merci ! Merci pour la bienveillance, la gentillesse et les enseignements dont j'ai été l'objet pendant 6 mois. Vous m'avez intéressée à la pathologie du mouvement et m'avez aidé et encouragé pour que je progresse. Merci au Dr Bourg qui est toujours disponible et que j'apprécie beaucoup ! Merci aux IDE, AS, ASH pour leurs cafés, leur rires et leurs bouts de pain ...

Au « F2 » : Car chaque jour est le plus beau jour de ma vie (bon d'accord, il y a des jours un peu moins beaux...). Merci au Docteur Lebrun, une enseignante hors-pair et un médecin qui a su écouter et ouvrir la porte à une interne boulimique de blagues. Merci au Dr Cohen, aux infirmières aux AS et aux ARC (Non je ne vous oublie pas). J'ai passé un super semestre.

A l'EFSN : le bon Dr Launey ☺, Dr Delpont

En Algo: Dr Bozzolo et son savoir inépuisable, Dr Alchaar et ses émil, Dr Bernardin et les cafés, Dr Rabary, Dr Bernardin

-Merci également aux équipes de médecine interne et de médecine nucléaire (Colette, Danielle, MJO, Dr Fontana) qui ont, en plus d'avoir accepté de me supporter, m'ont réservé un accueil dont le souvenir reste impérissable.

Une grosse pensée pour ceux qui ont partagé la même galère les co-internes, parce qu'on soit blond ou brun, une lumière ou un boulet j'ai bien compris qu'on partage le même bateau :

Les actuels : Claire Marsé une super co-interne une amie, une futur super chef. Ça c'est une belle rencontre ! Merci pour m'avoir supportée et soutenue (Quel marathèse !!). Bravo ma petite Claire!

Romain, Elise, Vincent, Gwendo, Lila et bien sûr Jonathan. Vous êtes tous au TOP !!!

Celles qui sont devenus chefs, nos aînées : Muriel et Saskia

Les anciens : Laura, Claire H, Sophie, Jérôme

Ceux que j'ai rencontrés : David et les coups de fils à l'EFS, Sonia, Julien et les petites cellules, Aurélie ma poupée, Audrey et les tutos coiffure (merci pour le soutien informatique), Arnaud et le nouveau venu, Guillaume-au-Quebec, Yann, Bastien, Camille, Jean-Christophe

Les copains ! Parce que les coups durs et les délires ça se gère pas tout seul. Parce qu'ils ont aussi fait partie de ma vie ces 4 ans. Un gros bisou à Copine Carmit merci pour tout !

Pour les sorties à Avignon, les visites de voisine un dimanche matin, Bref pour les Presque-

15-ans d'amitié. Un autre gros bisou à ma Sarah une princesse nos discussion son pas finies, il y a encore des trucs à dire, moi je te dis!, Djess merci d'avoir été là ! Yoann ...

Un sincère, immense, profond merci aux familles niçoises qui m'ont accueillie bras ouverts, comme une fille dans leur maison : Monsieur et Madame Mergui, la Famille Krieff-Naggiar-Martiano.

A Ma Famille que j'aime du fond du cœur (Ok vous le savez sniff sniff mais je ne voudrais pas rater l'occasion de vous le dire) (parce qu'aussi ils ont tous relu le manuscrit)

Un immense merci à des parents exemplaires et exceptionnels: Ma Mère, Lydia Benamara pour toute les forces et l'énergie quelle à développées pour m'encourager, m'élever et m'aimer. Mon Père, Jacques Weill pour toute l'affection et le soutien indéfectible que seul un père peut apporter à sa fille. J'espère pouvoir vous apporter ne serait-ce qu'une partie de la fierté que j'ai d'être votre fille.

A ma grande sœur adorée Alexandra Weill et Jean-Michel, pour toute l'aide vitale apportée, parce qu'elle est à tout moment prête à faire 200 km pour sa petite sœur. Au bonheur !

A mon grand frère adoré aussi, Jean-David Weill et ma belle sœur Hava, qui a su me montrer le chemin, comme un grand frère et dont j'espère suivre encore l'exemple. A Raphaël, Naomie, Elior, Yona pour tout l'espoir et la force qu'ils m'inspirent. (sniff sniff)

A ma grand-mère Mazal qui est fière de sa petite fille à qui je souhaite un prompt rétablissement. A mes oncles et tantes, qui pour certains me considèrent plus comme une fille qu'une nièce.

Un grand Merci à tous du fond du cœur !

# Physiopathologie des infarctus cérébraux jonctionnels: une étude clinico-radiologique en IRM 3DTOF

## Plan

<b>I- Introduction.....</b>	<b>3</b>
<b>A - Les accidents vasculaires cérébraux jonctionnels .....</b>	<b>4</b>
1- Définition.....	4
2- Classification.....	5
3- Présentation clinique, pronostic.....	11
4- Physiopathologie.....	14
a. Mécanismes compensatoires en réponse à une sténose carotidienne.....	14
i - Réponse physiologique devant une sténose carotidienne.....	14
ii- Rôle du polygone de Willis.....	17
iii- Rôle du degré de sténose.....	18
b. L'épuisement des mécanismes d'homéostasie cérébrale est-il le seul en cause?.....	18
c. Le pattern radiologique est-il prédictif d'un mécanisme physiopathologique ? .....	19
i – Les infarctus jonctionnels.....	19
ii – Les accidents vasculaires cérébraux jonctionnels profonds.....	19
iii – Les accidents vasculaires cérébraux jonctionnels superficiels...	21
iv – Pour résumer.....	23
d. Combinaison de facteurs hémodynamiques et occlusifs.....	24

<b>B - Retentissement cellulaire du bas débit : concept d'oligémie et de pénombre</b>	
<b>Ischémique.....</b>	<b>28</b>
1- Naissance de la pénombre ischémique.....	28
2- Définition et critères.....	31
3- Modifications du métabolisme cérébral lors de l'ischémie.....	31
4- Identifier la pénombre ischémique.....	31
<b>C - Prise en charge thérapeutique des sténoses extracrâniennes ou</b>	
<b>intracrâniennes.....</b>	<b>40</b>
1- La sténose carotidienne extracrânienne.....	41
a. Indications de revascularisation.....	41
b. Modalités de revascularisation.....	42
2- La sténose intracrânienne.....	44
<b>II - MATERIEL ET METHODES.....</b>	<b>46</b>
<b>A - Objectifs de l'étude clinico-radiologique.....</b>	<b>46</b>
<b>B - Sélection des patients.....</b>	<b>46</b>
<b>C - Méthodes d'analyse des données IRM.....</b>	<b>47</b>
1 – Classification du pattern jonctionnel.....	47
2 – Analyse des données 3DTOF.....	48
<b>D- Analyse statistique.....</b>	<b>49</b>
<b>III - RESULTATS.....</b>	<b>53</b>
<b>A - Caractéristiques de la cohorte.....</b>	<b>53</b>
1 – Description de la population .....	55
2 – Caractéristiques cliniques.....	57
3 – Données vasculaires.....	58

<b>B – Etude en 3DTOF.....</b>	<b>58</b>
1 – Analyse visuelle.....	58
2 – Analyse quantitative .....	59
<b>IV - DISCUSSION.....</b>	<b>62</b>
<b>A – Lien entre le pattern jonctionnel et l’hémodynamique cérébrale.....</b>	<b>62</b>
<b>B – Caractéristiques cliniques de notre cohorte.....</b>	<b>71</b>
<b>C – Limites de notre étude.....</b>	<b>75</b>
<b>D – Perspectives.....</b>	<b>75</b>
<b>V - CONCLUSIONS.....</b>	<b>81</b>
<b>VI- ABBREVIATIONS.....</b>	<b>82</b>
<b>VII – BIBLIOGRAPHIE.....</b>	<b>84</b>
<b>VII – ANNEXES.....</b>	<b>104</b>

**Physiopathologie des infarctus  
cérébraux jonctionnels: une  
étude clinico-radiologique en  
IRM 3DTOF**

# RESUME

## INTRODUCTION :

Les infarctus cérébraux jonctionnels (ICJ) sont souvent dus à une sténose de l'axe carotido-sylvien. Leur physiopathologie est discutée selon leur pattern radiologique entre mécanisme embolique ou hémodynamique. Dans la littérature, les ICJ corticaux (ICJc) seraient préférentiellement emboliques. Les ICJ profonds (ICJp) seraient, quant à eux, d'origine purement hémodynamique. Nous nous proposons d'étudier cette hypothèse en imagerie par IRM 3DTOF.

## MATERIELS ET METHODES

Quarante-cinq ICJ consécutifs sur sténose carotidienne bulbaire unilatérale documentés par IRM en phase aigüe ont été inclus. Les données cliniques et radiologiques ont été recueillies rétrospectivement. L'analyse de la séquence de flux en 3DTOF a fait l'objet d'une analyse qualitative et quantitative (mesure du flux sur les artères carotides internes, cérébrales antérieures, moyennes et postérieures). Deux groupes ont été définis en fonction du pattern radiologique: ICJ avec ou sans atteinte profonde. Les facteurs clinico-radiologiques associés à un pattern d'ICJ profond ont été déterminés en analyse statistique par régression logistique.

## RESULTATS

Sur 45 ICJ inclus dans l'étude, 32 (71%) avait un pattern profond isolé ou mixte, contre 13 (29%)



avec un pattern cortical isolé. Il n'a pas été décrit de différence significative pour les données démographiques, facteurs de risque cardio-vasculaire ou pour les données de l'imagerie vasculaire cervicale entre les deux groupes. Des différences cliniques sur le plan moteur ont été décrites. Aucun paramètre en 3DTOF ne s'est avéré significativement associé au pattern cortical isolé. En revanche, que ce soit en mesures qualitative ou quantitative, l'altération du flux en 3DTOF de l'artère cérébrale moyenne ipsilatérale à l'ICJ était significativement associée aux ICJp.

### **CONCLUSIONS :**

Ces résultats argumentent pour un mécanisme hémodynamique des ICJp. Le pattern profond des ICJ est donc prédictif d'un retentissement de la sténose carotidienne sur le flux d'aval, non retrouvé pour les ICJc. Il s'agit d'une démonstration originale renforçant l'intérêt du 3DTOF, méthode accessible en phase aigüe pour décrire une situation hémodynamique intracrânienne.

## I- INTRODUCTION

Les accidents vasculaires cérébraux (AVC) sont :

- fréquents : pour exemple, en 2010, on a recensé plus de 130 000 hospitalisations pour un motif neurovasculaire (110 000 pour « AVC » et 20500 pour « accident ischémique transitoire »), soit un AVC toutes les 4 minutes. Ce nombre augmente régulièrement (+16.5 % entre 2002 et 2010). Mais ce phénomène semble être essentiellement lié au vieillissement de la population, le taux standardisé sur l'âge ayant diminué de 6.9% sur cette même période. Ils sont aujourd'hui plus fréquents que les infarctus du myocarde (1).

- graves :

- sources de handicap :

- **1<sup>ère</sup> cause de handicap acquis de l'adulte** (enquête handicap santé auprès des ménages et des institutions). On estime la prévalence des antécédents d'AVC dans la population française à 1,2% (soit 771000 personnes), et celle des séquelles de 0.8% (550 000 personnes).

- **2<sup>ème</sup> cause de démence acquise**

- sources de mortalité

- **3<sup>ème</sup> cause de mortalité** pour les hommes, après les cancers bronchopulmonaires et les cardiopathies ischémiques, 1<sup>ère</sup> pour les femmes

- 32500 décès en France en 2010,

- une dépense publique : 351 000 patients enregistrées en ALD pour « AVC invalidant ». Ces

coûts peuvent être directs ou indirects, sans compter les coûts non médicaux.

Ce triple caractère fait de la prévention des AVC un enjeu de santé publique.

Les AVC peuvent être principalement d'origine ischémique ou hémorragique, et sont répartis classiquement entre 80% d'AVC ischémiques et 20% hémorragiques (2,3). Les AVC ischémiques sont définis conjointement par le territoire lésé et leurs mécanismes étiologiques. Sur le versant étiologique, l'athérosclérose représente le chef de file (30%), suivi par les cardiopathies emboligènes (20%) et les infarctus lacunaires (20%) (4,5).

Les AVC jonctionnels (AVCJ) mêlent ces notions de topographie et de mécanisme étiologique.

## **A- Les accidents vasculaires cérébraux jonctionnels**

### **1 - Définition**

Les AVCJ sont définis par des infarctus à la jonction entre deux territoires de vascularisation artérielle. Ils sont le plus souvent liés à un obstacle sur l'axe carotido-sylvien.

Ils ont été décrits pour la première fois en 1883 par Samuel Pozzi, chirurgien et médecin français, élève de Broca chez un patient atteint de cirrhose hépatique. Dans les années 1950, grâce à Zulch et Berhend leur conception a évolué devant la description détaillée de la topographie des AVCJ et l'élaboration des premières hypothèses physiopathologiques. Ils ont supposé qu'un bas débit en lien avec des épisodes d'hypotension artérielle sévère étaient à leur genèse (6).

## 2 – Classification

Si on considère la vascularisation cérébrale provenant de la carotide, les premières zones de souffrance hémodynamique se situent dans les territoires dits « distaux », ou « de dernier pré » entre l'artère cérébrale moyenne (ACM) et l'artère cérébrale antérieure (ACA) ou entre l'ACM et l'artère cérébrale postérieure (ACP) ou encore au niveau des lenticulo-striés.

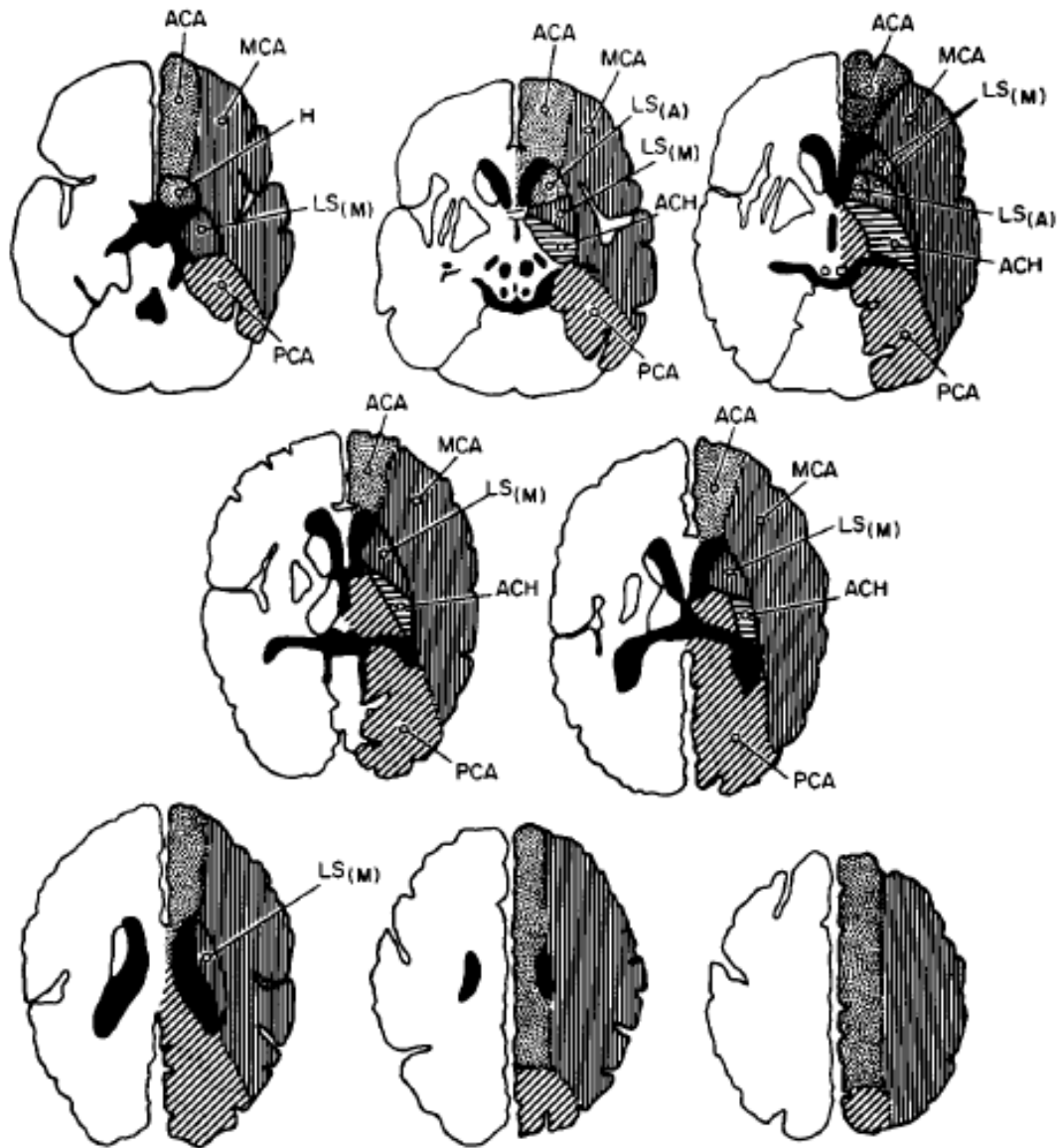
Plusieurs classifications ont ensuite été élaborées (Tableau 1), la première décrite dans les années 1980 (Damasio et al, Bougousslavki et al) (7–9) étant la suivante :

-superficiels, ou corticaux: antérieurs (jonction ACA/ACM, aire fronto-parasagittale) et postérieurs (jonction ACM/ACP, aire pariéto-temporo-occipitale) (Figure 1,2). Ces AVCJ corticaux (AVCJc) prennent classiquement la forme d'un coin (« wedge-shaped ») (10)(11).

-profond (AVCJp) ou sous- cortical (Figure 1, Table 1) (entre ACA/ACM/ACP et lenticulostrées, artère de Heubner, et choroïdienne antérieure) (12) avec les lésions parallèles aux ventricules, pouvant prendre une forme arrondie ou en chapelet dite « rosary-like » (11)

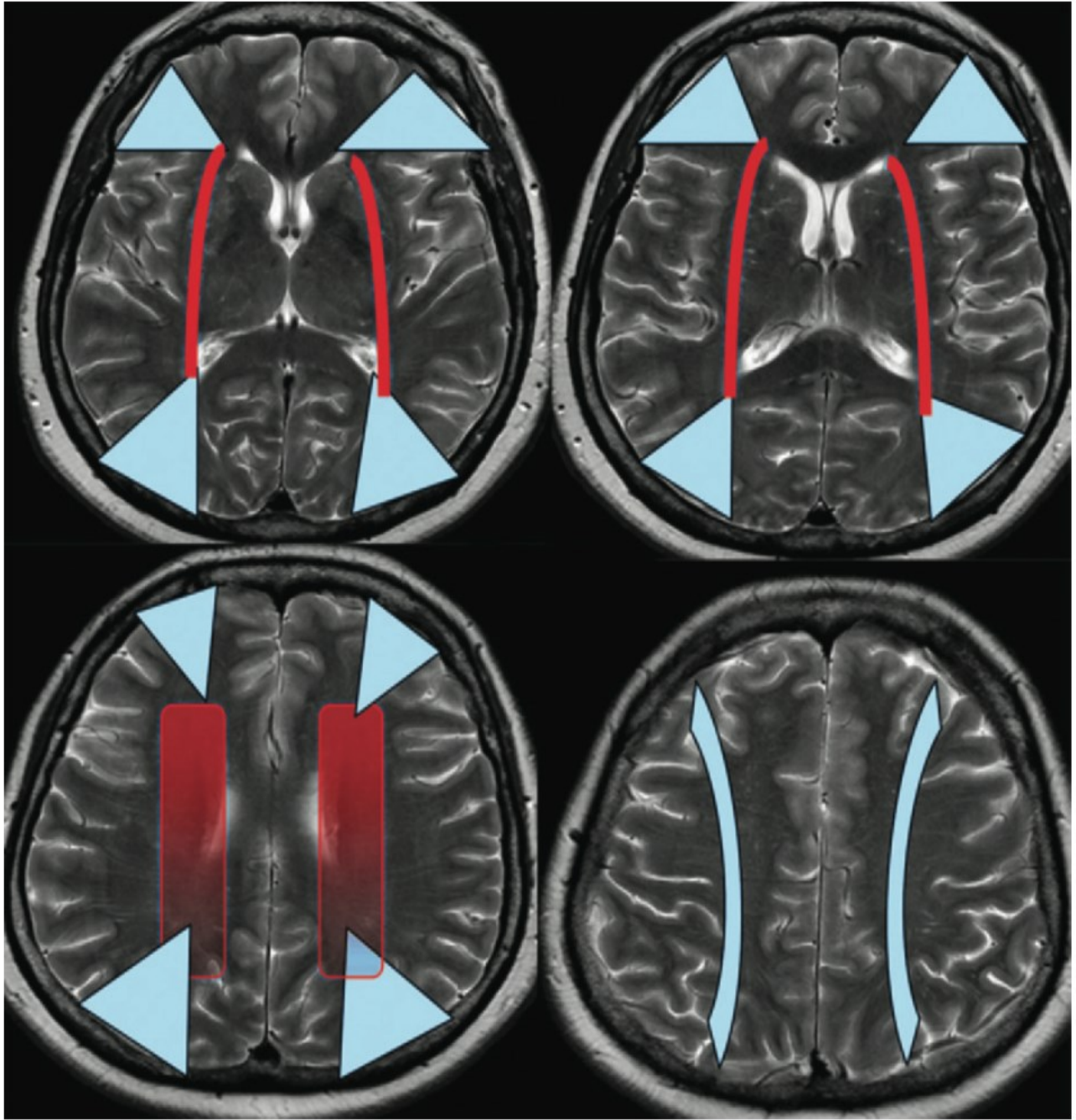
Classification of Border Zone Infarcts	
External (cortical) infarcts	
	Frontal cortex (between the anterior and middle cerebral arteries)
	Occipital cortex (between the middle and posterior cerebral arteries)
	Paramedian white matter (between the anterior and middle cerebral arteries)
Internal (subcortical) infarcts	
	Between the lenticulostriate and middle cerebral arteries*
	Between the lenticulostriate and anterior cerebral arteries
	Between the Heubner and anterior cerebral arteries
	Between the anterior choroidal and middle cerebral arteries
	Between the anterior choroidal and posterior cerebral arteries
*This location is the most commonly seen.	

**Table 1 : Une classification des accidents vasculaires cérébraux jonctionnels (9)**



	ACA = ANTERIOR CEREBRAL ARTERY	H = HEUBNER
	MCA = MIDDLE CEREBRAL ARTERY	LS <sub>(M)</sub> = LENTICULOSTRIATE from MCA
	PCA = POSTERIOR CEREBRAL ARTERY	LS <sub>(A)</sub> = LENTICULOSTRIATE from ACA
	ICA = INTERNAL CAROTID ARTERY	ACH = ANTERIOR CHOROIDAL
<i>MODIFIED FROM DAMASIO ( Ref. 7 ) AND GHICA et al ( Ref. 8 )</i>		

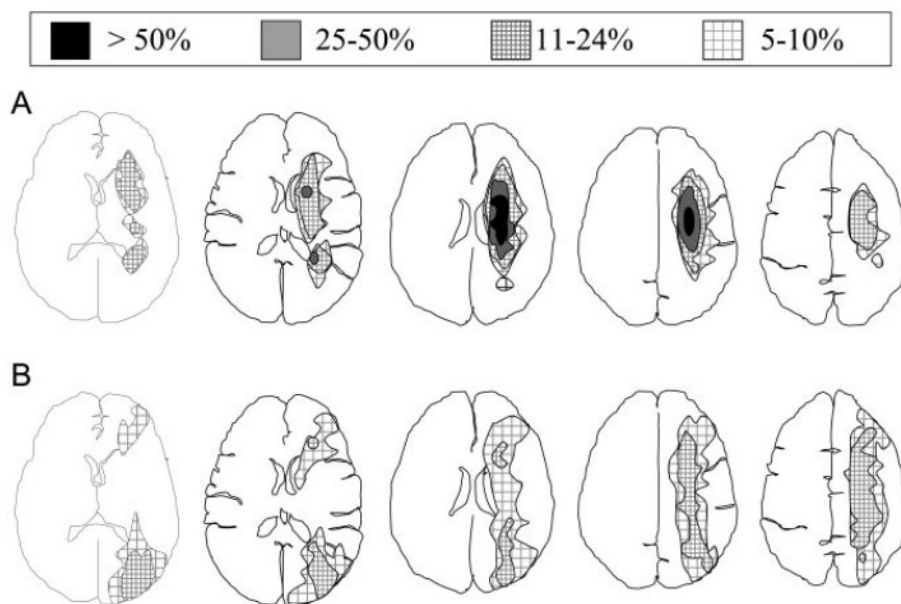
**Figure 1** : rappels anatomiques sur les territoires vasculaires (10)



**Figure 2** : représentation des accidents vasculaires cérébraux jonctionnels (9)

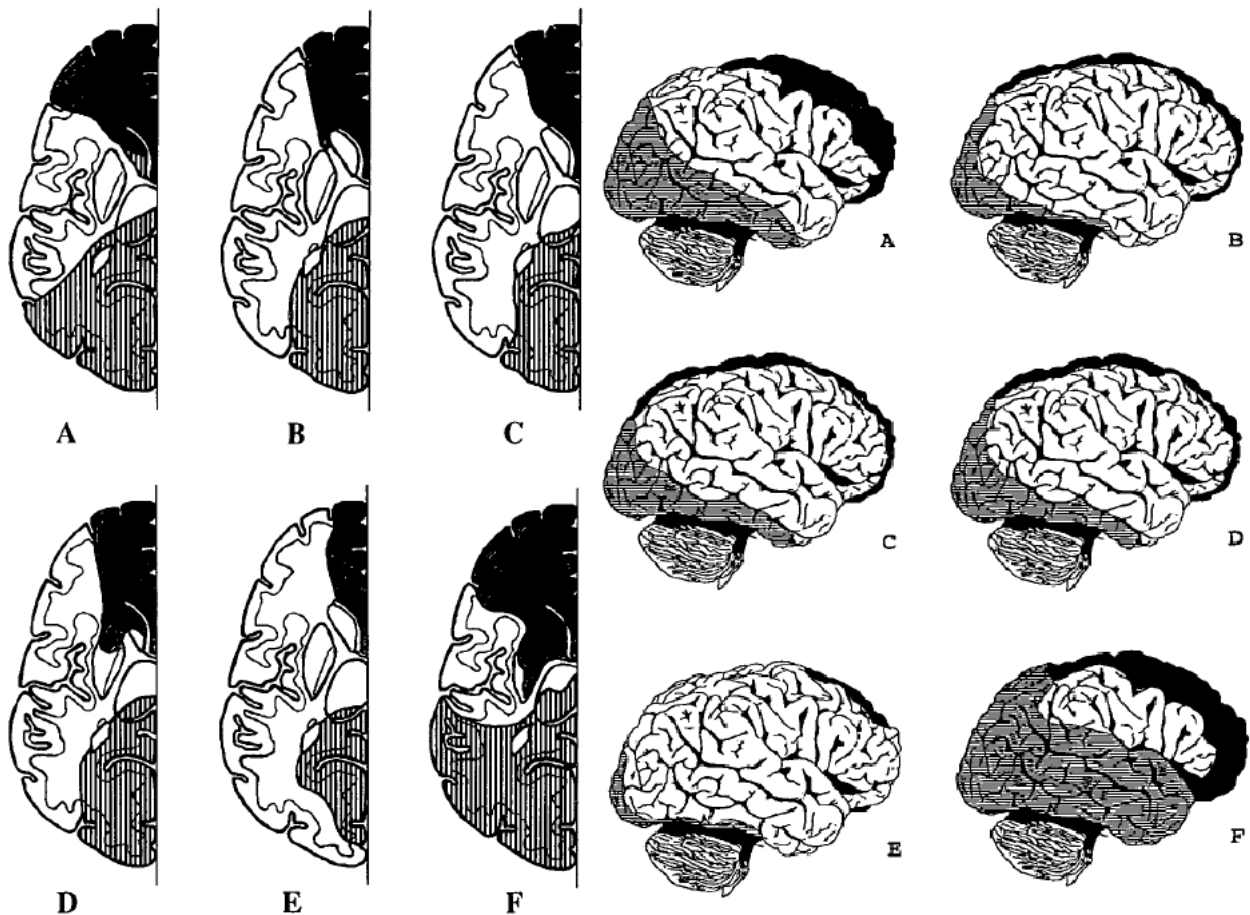
Les AVCJ superficiels (bleu) antérieurs ou postérieurs sont en formes de coins, et les AVCJ profonds (rouge) sont périventriculaires

On attribue à la forme de la lésion ischémique autant de valeur qu'à sa topographie : il est important de distinguer les atteintes corticales les formes « wedge-shaped », triangulaires à bases corticales, des formes internes « rosary-like ». C'est ce qui a pu être représenté par des cartographies dont les isocontours représentent la fréquence de l'atteinte pour une topographie donnée (Figure 3). La localisation des infarctus profonds peut varier le long des ventricules latéraux tandis que les infarctus corticaux sont distribués de manière plus hétérogène en forme de coin sur une zone pouvant s'étendre de la corne frontale à occipitale du ventricule latérale en passant par la substance blanche paramédiane au niveau supraventriculaire.



**Figure 3 :** Topographie des infarctus jonctionnels en fonction de leur forme et de leur fréquence (11).

Cette classification a un double intérêt: physiopathologique (cf infra) et pronostique. Les infarctus profonds sont, par exemple dits de pronostic moins favorable. Or, elle connaît quelques limites car, d'une part il existe d'importantes variations anatomiques rendant délicate l'interprétation des clichés radiologiques (14). En utilisant différentes cartographies des territoires de vascularisation, on peut trouver dans la même population atteinte d'un AVC symptomatique d'une sténose ou occlusion carotidienne une variation d'incidence entre 19 et 81% d'infarctus jonctionnels en fonction de la cartographie utilisée (15) (Figure 4)

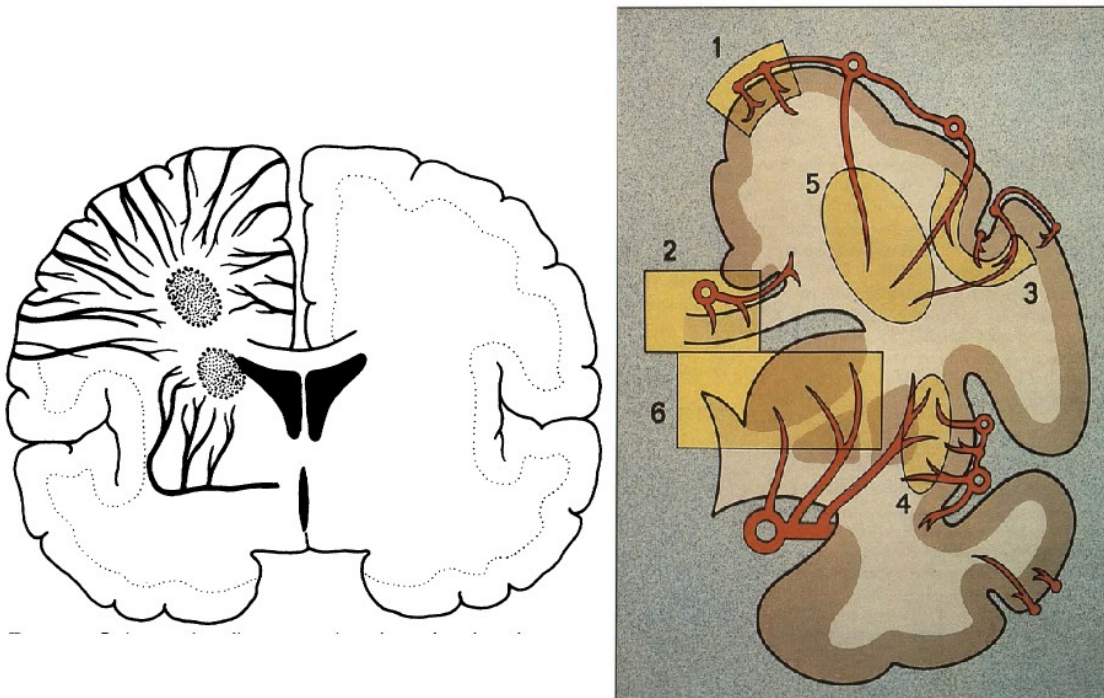


**Figure 4 :** Variations anatomiques selon les différentes cartographies: coupes axiales et vues latérales (14)



D'autre part, il faut faire la distinction au niveau profond entre (16,17) (Figure 5) :

- les artères plutôt superficielles vascularisant la substance blanche (« medullary artery » irrigant la capsule externe et le centre semi-ovale). Il s'agit d'un territoire immédiatement sous-cortical courant le long des ventricules, à la jonction des branches cortico-piales de l'artère cérébrale moyenne et des perforantes. Ces lésions sont en général de large diamètre ou constituées de plusieurs petites lésions regroupées en forme de chapelet (dites « rosary-like ») (10,18) (Figure 3). Elles sont reliées le plus souvent à une sténose carotidienne plus sévère. (10,17)



**Figure 5:** Différence topographique entre les perforantes profondes et superficielles

A droite, schéma issue d'une étude IRM : les zones grises étant les plus sensibles à l'ischémie (17) – A gauche, schéma issu d'une étude histologique (19) 1= cortex, 2= corps calleux, 3= fibres en U, 4= capsule externe, claustrum, 5= centre semi-ovale, 6= ganglions de la base et thalamus.

- les perforantes provenant du réseau profond (ganglions de la base, capsule interne et thalamus). Il s'agit d'une maladie des petits vaisseaux ; avec des lésions de plus petit diamètre, immédiatement périventriculaires et situées sur un plan anatomique inférieur. Leur pronostic est meilleur que celui des atteintes du centre semi-ovale.

### **3- Présentation clinique, pronostic**

Il ne s'agit pas d'un événement rare puisqu'on considère 6 à 10% des accidents vasculaires cérébraux ischémiques comme jonctionnels (13,17,20,21).

La population concernée est comparable à celle des AVC en général, avec une prépondérance masculine (sex ratio de 2 hommes pour 1 femme), un âge moyen de aux alentours de 65 ans et la présence de facteurs de risque cardiovasculaire classiques (hypertension artérielle, diabète, tabagisme, dyslipidémie) (11,13,22).

Quelques articles soulignent les caractéristiques cliniques des infarctus jonctionnels dont notamment une étude prospective menée par une équipe parisienne sur 589 patients entre 2007 et 2010 (13), qui retrouve les caractéristiques cliniques suivantes:

- des syncopes fréquentes précèdent l'installation du déficit (17)
- une symptomatologie initiale transitoire avec une symptomatologie fluctuante à l'installation du déficit ou des accidents ischémiques transitoires fréquents précédant l'infarctus (27% à 40% des AVCJ) (11,11,13,23). Le mode de début des AVCJp serait plus progressif que celui des AVCJc, avec une aggravation au cours de l'évolution, alors que les infarctus superficiels auraient tendance à s'améliorer (11).
- un caractère paucisymptomatiques (score NIHSS aux alentours de 3) (11,13),

- une symptomatologie hétérogène mais possédant en commun :

- des aphasies transcorticales fréquentes (29% des AVCJ) assez spécifiques, rapportées dans les infarctus corticaux. Il s'agit de troubles du langage avec troubles de la compréhension et de la dénomination mais avec répétition préservée. Elles peuvent survenir dans les AVCJ superficiels quelque soit le pattern incriminé (aphasie transcorticale motrice pour les localisations antérieures et aphasie transcorticale sensitive pour les localisations postérieures) et sont le marqueur d'une assez bonne évolution prévisible, meilleure que pour l'ensemble des AVC (récupération complète à 18 mois) (24,25)
- des déficits moteurs à type d'hémiplégie souvent à prédominance brachio-faciale sont également fréquents (60 à 75% des AVCJ) (13,17,22,23).
- D'autres études rapportent : dans les localisations antérieures un déficit du membre inférieur associé à une aphasie transcorticale (atteinte hémisphérique gauche) ou une dyscalculie (atteinte hémisphérique droite); alors que les atteintes postérieures se manifestent plus volontiers par une atteinte motrice brachiofaciale ou une amputation du champs visuel (22).
- un syndrome opticopyramidal (0,5% des AVC) évocateur de sténose carotidienne, souvent associé à un bas débit (inversion du flux de l'artère ophtalmique en doppler) (26)
- des crises d'épilepsies précoces, souvent au cours des 2 premières semaines (15,6% des AVCJ corticaux) (13)
- à noter que certains auteurs n'ont pas montré de différence de présentation clinique entre les AVCJp et AVCJc (11)

Si on considère le mécanisme étiologique, l'association aux sténoses carotidiennes est fréquente (70% des AVCJ) (7,13,22), parmi lesquelles 75% ont une indication chirurgicale. Une

sténose de l'artère cérébrale moyenne est présente dans 7% des cas (11).

Le pronostic des formes superficielles est plutôt favorable (13), avec à 3 mois un score de Rankin en moyenne à 1 et une mortalité nulle. Ceci est cependant à mettre en balance devant le fait qu'il y avait dans la série utilisée pour obtenir ce résultat très peu d'occlusion carotidienne complète, ces dernières étant connues pour avoir un pronostic plus réservé (taux de mortalité plus important, risques d'aggravation neurologique) (27). Le pronostic des formes profondes semble plus réservé avec un score de Rankin modifié à 90 jours et un score de Barthel plus élevé et un risque d'aggravation neurologique (11). Aussi il a pu être mis en évidence que les AVCJp pouvaient avoir un pronostic plus sévère dans le sens où ils peuvent être associés à un degré de sténose vasculaire plus important, à la maladie diabétique et à des pathologies cardiaques (coronaropathies, cardiopathies ischémiques, cardiomyopathies, arythmies) plus fréquentes (17).

Il faut cependant apporter une réserve sur le lien entre le degré de sténose et la topographie profonde puisque:

- certains auteurs ne retrouvent pas cette relation (26): dans la série NASCET , il n'y aurait pas de lien entre la sévérité de la sténose carotidienne et la présence d'un AVCJ.
- au sein des AVCJ profonds, seules les atteintes du centre semi-ovale, confluentes (« rosary-like watershed infarct») semblent avoir un pronostic défavorable (17). De même, il n'a pu être mis en évidence de lien statistique entre les atteintes ischémiques strictement périventriculaires (dues à une atteinte des perforantes provenant de l'ACM) et la compromission de l'état hémodynamique cérébral (28).

**Table 3. Short-Term Outcomes According to Patency of the Ipsilateral ICA**

Outcome, No. (%)	All Patients (n=4144)	ICA Occlusion (n=283)	Severe Stenosis (n=414)	Moderate Stenosis (n=409)	Mild or No Stenosis (n=3038)	P
Recurrent stroke	115 (2.8%)	19 (6.7%)	24 (5.8%)	8 (2.0%)	64 (2.1%)	<0.0001
Neurological worsening	522 (12.6%)	81 (28.6%)	63 (15.2%)	48 (11.7%)	330 (10.9%)	<0.0001
Death	157 (3.8%)	34 (12.0%)	16 (3.9%)	16 (3.9%)	91 (3.0%)	<0.0001
Seizure	66 (1.6%)	8 (2.8%)	10 (2.4%)	≤5	44 (1.4%)	0.1151
Myocardial infarction	50 (1.2%)	7 (2.5%)	8 (1.9%)	7 (1.7%)	28 (0.9%)	0.0354
Poor outcome at discharge (mRS ≥3)	1910 (48.1%)	167 (67.3%)	206 (52.0%)	198 (50.5%)	1339 (45.7%)	<0.0001
Discharge to home	2096 (52.6%)	86 (34.5%)	200 (50.3%)	198 (50.4%)	1612 (54.7%)	<0.0001
Length of hospital stay, d (mean±SD)	13.3±19.3	18.3±27.7	17.6±27.4	14.3±16.6	12.1±17.1	<0.0001

ICA indicates internal carotid artery; mRS, modified Rankin Scale.

**Table 2: pronostic des occlusions carotidiennes (27)**

*Le pronostic neurologique dépend du degré de sténose, avec augmentation de la morbi-mortalité en cas d'occlusion complète*

## 4- Physiopathologie

Leur physiopathologie a été longuement débattue, et a fait l'objet de nombreuses publications (29). Le bas débit sanguin cérébral a été pendant longtemps le principal facteur incriminé, notamment devant la haute fréquence des épisodes d'hypotension artérielle sévère précédant l'épisode neurologique.

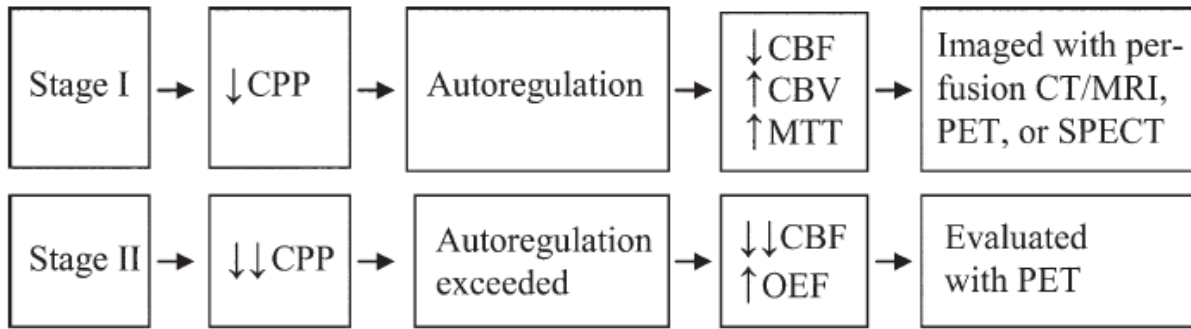
### a-Mécanismes compensatoires devant une sténose carotidienne

#### i - Réponse physiologique devant une sténose carotidienne (9,15,29,30)

Une sténose carotidienne induit une diminution de la pression de perfusion cérébrale. De manière académique, on distingue deux stades de réponse à la baisse de pression de perfusion cérébrale :

- le stade 1 où les mécanismes d'autorégulation arrivent encore à maintenir l'homéostasie au niveau du métabolisme cérébral. De manière concrète, il se produit une vasodilatation compensatoire des artères cérébrales avec une augmentation du flux sanguin cérébral et du temps de transit moyen. C'est à ce stade que les méthodes visant à mesurer la « réserve vasculaire » sont les plus utiles (comme la scintigraphie cérébrale de perfusion ou l'IRM de perfusion). L'implication pronostique de ce processus a pu être relevée et soulignée par une méta-analyse datant de 2012 (31–35) portant sur 13 études étudiant la vasoréactivité cérébrale sur plus de 1000 patients en échographie-Doppler ou scintigraphie cérébrale. Elle a permis de mettre en évidence un lien statistique franc entre l'altération de la réserve vasculaire cérébrale et le risque de récurrence d'accidents vasculaires cérébraux.

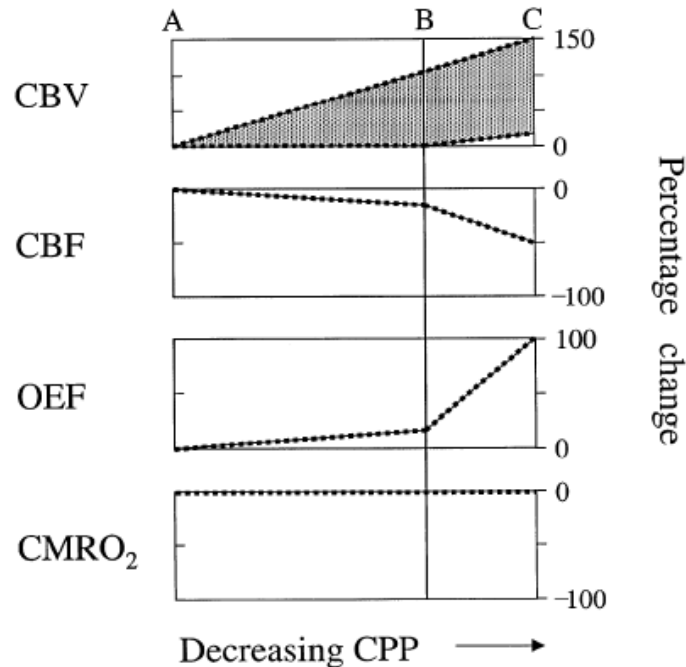
- dans le stade 2 on assiste à une aberration de ces systèmes d'autorégulation. Le flux sanguin cérébral diminue, et le taux d'extraction d'oxygène (nommé EOF : extraction oxygen fraction) augmente en réponse. C'est ce qu'on appelle la « perfusion de misère », où la consommation énergétique devient supérieure à l'offre de la vascularisation cérébrale. Ce stade peut être objectivé par des méthodes de TEP à l'eau marquée. Ces sujets sont les plus susceptibles à la récurrence ischémique et le traitement médical seul reste insuffisant (36). En effet, une étude de 1998, sur une série de 81 patients avec une sténose serrée ou une occlusion symptomatique, montre que le taux d'extraction cérébral d'oxygène est un marqueur de risque d'évènements ischémiques. Dans la maladie sténo-occlusive chronique, l'augmentation du volume sanguin cérébral isolée éloignerait d'un risque accru de récurrence ischémique en comparaison avec une augmentation du taux d'extraction d'oxygène associée à une augmentation du volume sanguin cérébral. L'augmentation du volume sanguin cérébral serait ainsi un marqueur supplémentaire de l'aberration des systèmes d'autorégulation avec une vasodilatation excessive des vaisseaux sanguins cérébraux (16).



**Figure 6:** Influence des stades de défaillance de l'hémodynamique cérébrale sur les paramètres de la perfusion cérébrale (9)

CBF : débit sanguin cérébral, CBV : volume sanguin cérébral, CPP : pression de perfusion cérébrale, MTT : temps de transit moyen, OEF : taux d'extraction d'oxygène

L'existence d'un lien statistique entre les altérations des stades 1 et 2 a été controversée, mais les dernières données semblent en faveur d'une relation négative entre le taux d'extraction d'oxygène et la vasoréactivité cérébrale mesurée par scintigraphie de perfusion (37–40). Cette relation pu être décrite comme linéaire pour certain et non linéaire pour d'autres. A noter que quand le pouvoir de vasodilatation est à son maximum, la vasoréactivité devient nulle ce qui est très prédictif un taux d'extraction de l'oxygène élevé. Cependant, l'altération de la réserve vasculaire cérébrale sans anomalie du taux d'extraction d'oxygène peut être associée à des infarctus sous-corticaux touchant la substance blanche (37) .



**Figure 7 : Mécanismes compensatoires vis-à-vis d'une sténose carotidienne (16)**

Représentation des stades 1 et 2 de la compromission hémodynamique extraite et modifiée par rapport à la représentation originale de Powers et al. Le point A représente l'état de base. Entre les points A et B il se produit des phénomènes d'autorégulation. La distance entre les points B et C représente l'aberration de ces phénomènes d'autorégulation ou le flux sanguin cérébral chute. Le point C représente le dépassement complet de ces phénomènes d'autorégulation et le début de l'ischémie avec une incapacité à maintenir le métabolisme sanguin cérébral. Le volume sanguin cérébral (CBV) peut augmenter ou non entre A et B, mais dès qu'on a passé le point B, il augmente légèrement ou peut rester élevé. De même dès que le point B est dépassé, le flux sanguin cérébral chute mais le taux d'extraction d'oxygène augmente (EOF) pour pouvoir maintenir un métabolisme (CMRO<sub>2</sub>) correct.

## ii- Rôle du polygone de Willis (29,41)

Il est reconnu qu'un polygone de Willis anatomiquement incomplet prédispose aux infarctus jonctionnels sur maladie sténo-occlusive carotidienne, notamment en absence d'artère cérébrale communicante antérieure (42,43). Quant aux artères communicantes postérieures, les données sont divergentes car leur absence ne semble avoir aucun effet, ou un rôle aggravant (44) pour



certaines alors que d'autres lui confère un rôle protecteur à l'égard les infarctus jonctionnels profonds (45).

### iii- lien avec le degré de sténose

On sait depuis longtemps qu'il existe un lien étroit entre le de degré de sténose et le risque de récurrence ischémique (46,47), mais aussi entre la mauvaise perfusion cérébrale et le risque de récurrence ischémique et de mauvais pronostic neurologique y compris après traitement thrombolytique (cf infra) (48). De même l'occlusion carotidienne est de moins bon pronostic que les sténoses non occlusives, et doit faire l'objet d'un traitement agressif (27). Par la suite, on a pu directement montrer qu'il existe un lien entre le degré de sténose et la sévérité de l'handicap hémodynamique (49) en IRM de perfusion.

## **b - L'épuisement des mécanismes d'homéostasie cérébrale est-il le seul en cause ?**

La compromission de l'état hémodynamique cérébral a été pendant très longtemps considéré comme le mécanisme essentiel de l'atteinte jonctionnelle (6,17,29,50), hypothèse encouragée par la haute fréquence d'épisodes de syncopes à l'installation des symptômes, par le caractère fluctuant de ces derniers, ainsi que par la souffrance des territoires jonctionnels histologiquement prouvée, après épisodes d'hypotension artérielle sévère (7).

Mais on a pensé très tôt qu'il existe une intrication entre les évènements artériemboliques et hémodynamiques (31). Torvik (21), suivi par Masuda et al (51) dans les années 1980 est le premier à identifier ce phénomène par des analyses anatomopathologiques, découvrant sur des autopsies montrant des emboles de cholestérols dans les territoires jonctionnels. Puis, il a été montré que lors d'une baisse du débit sanguin cérébral, les évènements emboliques étaient plus

fréquents dans les territoires jonctionnels, du fait d'une « clearance » diminuée en cas d'altération du flux sanguin cérébral (52)(53).

### **c - Le pattern radiologique est-il prédictif d'un mécanisme physiopathologique?**

#### i - Les infarctus jonctionnels

Ils sont témoins d'un état hémodynamique plus précaire que les infarctus territoriaux (29), donnée confirmée par des études comparant les réserves vasculaires chez les patients atteints d'infarctus territoriaux et jonctionnels par scintigraphie de perfusion, IRM ou doppler. Pour exemple, une étude menée en 1991 par le Dr Weiller et son équipe grâce à la scintigraphie de perfusion à l'HMPAO montre sur une série de 37 AVC, dont 17 jonctionnels que la réserve vasculaire est plus altérée chez les AVCJ que chez les AVC territoriaux (23). Cette hypothèse est argumentée par une étude menée en 2003 par Bisschops et al : parmi les 70 AVC sur sténose ou occlusion carotidienne étudiés en échographie-doppler avec épreuve au CO<sub>2</sub>, seuls les patterns jonctionnels étaient rattachés à une perte de la réserve vasculaire cérébrale (28).

#### ii - AVCJ Profonds

Toutes les études visant à étudier la physiopathologie des AVCJ profonds concluent à un état hémodynamique fragile lorsque l'ischémie touche le territoire jonctionnel profond (29). Un des premiers arguments de cette vulnérabilité est l'atteinte jonctionnelle profonde en cas d'infarctus cérébral dans le cadre d'une hypotension sévère (54,55). Parmi ces études qui confirment le bas débit sanguin cérébral, trois se concentrent sur la réserve vasculaire cérébrale en ultrasons (56–58), une étude par scintigraphie de perfusion au <sup>99m</sup>Tc-HMPAO (59) et 2 utilisent le TEP à l'eau marquée (23,29).

Seule une étude parue en 2000 menée par Derdeyn et al (60) chez 36 patients ayant une occlusion carotidienne chronique symptomatique ne fait pas cette relation entre AVCJ profond et état hémodynamique, puisqu'elle n'établit pas de lien significatif entre modification métabolique en TEP à l'eau marquée et l'existence d'un pattern profond. Elle ouvre ainsi la voie vers la recherche d'une part embolique, souvent méprisée dans le pattern profond.

Il faut cependant préciser cependant qu'un an après, le même auteur publie une autre série de 110 patients avec occlusion carotidienne symptomatique. Ceux-ci sont analysés par TEP à l'eau marquée, IRM cérébrale, et angioscanner des troncs supra aortiques. L'analyse amène à la conclusion contraire : la topographie profonde de l'atteinte et notamment des centres semi-ovales (CSO), surtout si en forme de chapelet, est prédictive d'une altération de l'hémodynamique qui est absente dans les AVCJ corticaux (18). Une des justifications apportées à la contradiction de ces données consiste en un délai allongé entre l'événement ischémique et la réalisation de l'imagerie nucléaire dans la première étude, temps pendant lequel la collatéralité aurait pu se développer (61) (62).

En effet, il est une nuance capitale pour la compréhension des AVCJ profonds: la quasi-totalité de ces publications font l'état d'une distinction entre une atteinte périventriculaire lacunaire profonde, et l'atteinte du CSO, soit avec des lésions volumineuses (diamètre supérieur à 2 cm), soit avec des lésions plus petites en chaînes (diamètre inférieur à 1,5 cm) en forme de chapelet. Ces motifs seraient plus fortement évocateurs d'un retentissement sur le flux sanguin cérébral à l'imagerie. A cet égard, on pourra mentionner les arguments suivants :

-la diminution de la réserve vasculaire cérébrale en doppler est plus importante chez les patients avec une atteinte du CSO (56).

-de même, chez 23 patients il a été trouvé une plus faible réserve vasculaire en scintigraphie de perfusion au <sup>99m</sup>Tc-HMPAO avec épreuve à l'acétazolamide chez les patients ayant une atteinte du CSO et la substance blanche périventriculaire postérieure que chez les patients ayant une

lésion d'autre topographie (63). La scintigraphie de perfusion au  $^{123}\text{I}$ -IMP a pu montrer les mêmes résultats (35).

- une confirmation a été obtenue par TEP à l'eau marquée sur deux études de 16 et 110 patients (18,64) avec la diminution du flux sanguin cérébral lors des atteintes de CSO.
- dans une série étudiant en histologie les lésions du centre semi-ovale (59), les lésions observées sont le plus souvent des lésions d'infarctus incomplet.
- des éléments clinico-épidémiologiques mentionnés plus haut soulignent le pronostic défavorable des atteintes confluentes des CSO (17)

### iii- AVCJ corticaux

Historiquement, les AVCJ corticaux sont considérés comme étant liés à un phénomène hémodynamique. En effet, lors d'une méta-analyse parue en 2005 (29), parmi les 14 études qui analysent la réserve vasculaire cérébrale dans les AVCJ corticaux par scintigraphie de perfusion, méthode doppler ou IRM, 13 retrouvent une altération de celle-ci. Une de ces études, réalisée en 1994 par Baumgartner et al. confirme la perte de la réserve vasculaire cérébrale par échographie-doppler avec épreuve par inhalation de  $\text{CO}_2$  chez 58 patients atteints d'AVCJ corticaux (41). Ces anomalies de perfusions sont réversibles après revascularisation (pontage ou endarteriectomie carotidienne) (29,65).

En outre, en cas de maladie sténo-occlusive carotidienne, les anomalies hémodynamiques semblent plus franches lorsque l'infarctus jonctionnel est situé dans le territoire cortical antérieur plutôt que postérieur (65–67): deux études par TEP à l'eau marquée ne mettent pas en évidence d'anomalie métabolique significative accompagnant les AVCJ corticaux postérieurs (absence de différence significative de la consommation cérébrale moyenne d'oxygène par rapport aux patients-contrôle ou au côté controlatéral).

La notion que les infarctus jonctionnels corticaux sont médiés par un bas-débit a pu être

nuancée après la publication de plusieurs études qui montrent que l'atteinte de l'hémodynamique cérébrale était plus sévère chez les patients ayant un pattern profond d'AVCJ que ceux porteurs d'un AVCJ cortical. Plusieurs méthodes ont été utilisées:

- L'IRM standard: en 2006 une étude collecte 946 AVC, dont 45 AVCJ profonds et 75 AVCJ superficiels qu'elle compare (11). Elle met en évidence un lien statistique entre la sévérité du degré de sténose et la présence d'un AVCJ profond, notamment avec un motif « rosary-like », connus pour être témoins d'un état hémodynamique précaire (56).
- L'échographie-Doppler avec épreuve de vasodilatation par hypercapnie induite: en 2003 Bisschops et al ont étudié une série de 70 patients avec une occlusion de carotide interne symptomatique. Tous avaient eu une IRM. Il est retrouvé dans les atteintes profondes un lien statistique entre le volume des lésions à l'IRM et la réactivité au CO<sub>2</sub>, contrairement aux atteintes superficielles et lacunaires
- La scintigraphie de perfusion à l'<sup>123</sup>I-indoamphétamine avec épreuve à l'acétazolamide : sur 96 patients, une altération de la réserve vasculaire cérébrale plus importante est notée chez les patients ayant un AVCJ profond, d'autant plus que le centre semi-ovale est touché (35).
- La TEP à l'eau marquée (Arakama et al, Derdeyn et al): sur des patients avec occlusion ou sténose unilatérale de la carotide on a montré que l'état hémodynamique était plus précaire dans les atteintes ischémiques jonctionnelles profondes, surtout si l'atteinte de la substance blanche est parallèle aux ventricules. Mais aucun lien n'est retrouvé entre les AVCJ corticaux et la modification du taux d'extraction d'oxygène (18,68).
- Plus récemment, en 2015 paraît une série confrontant AVCJ profonds et superficiels (69) montrant qu'il y a une proportion significativement plus importante de maladies des grosses artères dans le groupe d'infarctus jonctionnels profonds, que dans le groupe de jonctionnels corticaux, laissant présager un mécanisme hémodynamique dans les formes sous-corticales.

Plusieurs hypothèses ont alors été étayées pour expliquer la discordance entre les études qui retrouvent ou pas une atteinte hémodynamique dans les AVCJ corticaux (biais de sélection ou le caractère rétrospectif du design des études...).

iv - Pour résumer:

- Les AVCJp dits « rosary-like » touchant le CSO sont en lien avec une atteinte de l'hémodynamique cérébrale. Le CSO semble vulnérable face à la menace hémodynamique du fait de sa position à la jonction des perforantes de l'artère cérébrale moyenne et antérieure d'autant plus qu'il s'agit des territoires les plus distaux, avec une densité vasculaire faible (Figure 5) (19). L'association avec des AVCJc a pu être rapportée et considérée comme témoin d'une hypoperfusion sévère et prolongée (18,35,42).

- Les données de la littérature sont en accord avec une atteinte hémodynamique dans les AVCJc, surtout s'ils sont antérieurs. Ceci s'accorde d'ailleurs bien avec le fait que lorsqu'ils sont concomitants de lésions du CSO, les AVCJc sont le plus souvent antérieurs (29,42,56). Seulement, l'implication de l'altération de l'hémodynamique cérébrale semble moindre que dans les AVCJp. Ils seraient surtout dus à les embolies artério-artériels.

**d - Combinaison de facteurs hémodynamiques et occlusifs**

L'hypothèse de deux mécanismes distincts a été largement nuancée par certains auteurs. Ainsi, il a été évoqué l'idée que les phénomènes hémodynamiques et emboliques étaient non pas exclusifs, mais synergiques (18). En effet, comme il a pu être soulevé par Grubb et al (36), la mise en évidence d'une altération de l'hémodynamique cérébrale ne prouve pas que les AVCJ soient exclusivement liés à ce phénomène.

Il a donc été supposé par Caplan et al, après une étude histologique, que les patients avec un bas débit sanguin cérébral lié à une sténose carotidienne avaient un risque augmenté d'embolies artério-artérielles par stagnation du flux sanguin en aval immédiat de cet obstacle. Cette relative stase favoriserait les caillots sanguins, et le risque ischémique serait ensuite majoré par une plus faible « clearance » du matériel emboligène. (48,70,71). De nombreux arguments ont conforté cette notion:

- la haute prévalence de signaux micro-emboliques (probables agrégats plaquettaires, moins hyperéchogène que les embolies de gaz (72)) étudiés en ultrasons sur les sténoses carotidiennes récemment symptomatiques, d'autant plus si elles sont de haut degré (73,74).

- plus récemment, des données IRM ont montré des atteintes ischémiques profondes micro-emboliques lors d'AVC sur sténose carotidienne sur des séquences de diffusion non accessibles en imagerie conventionnelle (75).

- En 2001, est parue une étude corroborant l'aggravation des phénomènes artérioemboliques par le bas débit sanguin. En effet, sur une série de 173 patients suisses avec une sténose carotidienne, les investigateurs ont pu s'apercevoir que la fréquence des accidents vasculaires cérébraux territoriaux, causés par des phénomènes purement emboliques, était plus importante si la compromission de l'état hémodynamique était sévère (sténose entre 90 et 99 %) (76)

- Les dernières études ont été menées par J.-C Baron, encouragé par l'étude de Derdeyn en 2000 s'intéressant à la part artérioembolique des AVCJ, notamment profonds (49,77).

La première est parue en 2010 (49). 16 patients ayant eu un accident ischémique transitoire ou un infarctus jonctionnel de petit volume en lien avec une sténose carotidienne supérieure à 50% ont été inclus. Il a été tenté de découvrir le mécanisme physiopathologique sous-jacent en fonction de la topographie de l'infarctus sur l'IRM cérébrale: le pouvoir emboligène par échographie-doppler à la recherche de signaux microemboliques (MES) et TEP-TDM au <sup>18</sup>F DG

centrées sur la sténose ; et le retentissement hémodynamique par IRM de perfusion.

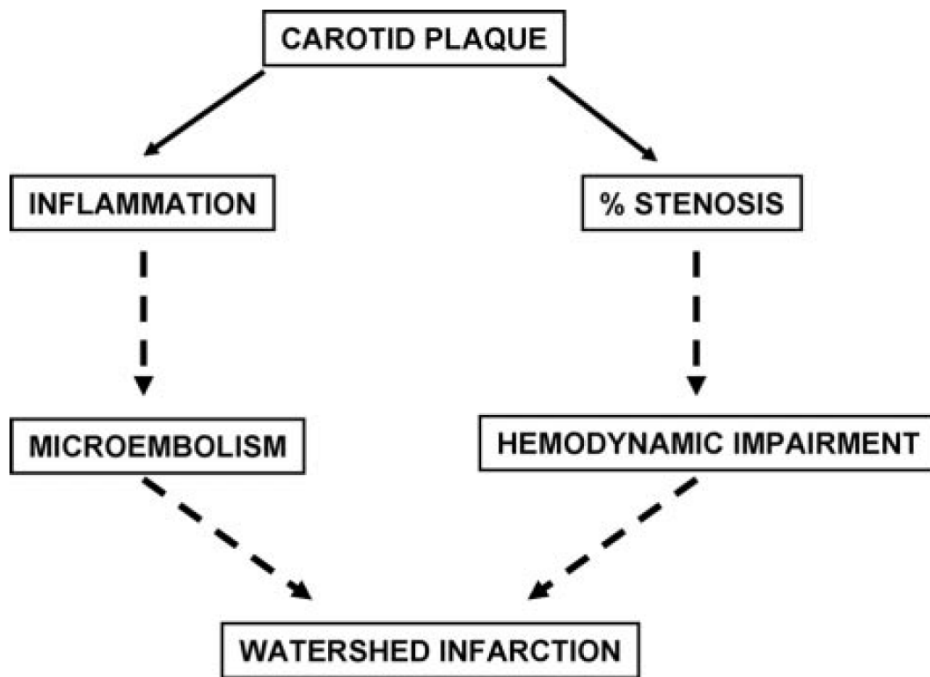
Il en ressort que:

- certes, comme attendu, le degré de sténose est corrélé à l'hémodynamique cérébrale, qu'il existe un lien entre l'état inflammatoire de la plaque mesuré en TEP au <sup>18</sup>FDG et les MES ; et qu'il n'y a pas de lien statistique entre l'inflammation de la plaque estimée par la TEP au <sup>18</sup>FDG ou les MES et l'état hémodynamique cérébral.
- de manière intéressante, il n'y a pas de lien entre la topographie profonde des AVCJ, ni avec les MES ni avec la dégradation de l'hémodynamique cérébrale pris de manière isolée. En revanche les patients qui ne présentent ni MES et ni altération de l'hémodynamique cérébrale n'ont pas d'AVCJ profond.

L'hypothèse que les AVCJ profonds résultent de la synergie entre la diminution du flux sanguin cérébral et un mécanisme microembolique secondaire à l'inflammation de la plaque athéromateuse, et non exclusivement à l'un de ces deux phénomènes est donc bien confirmée (Figure 8). En outre, ceci serait valable quelque soit la topographie de l'atteinte y compris dans les infarctus profonds. L'hypothèse physiopathologique est la suivante :

- l'inflammation au niveau de la plaque carotidienne crée des micro-emboles, favorisés par la stagnation due au bas débit sanguin cérébral,
- ces derniers diminuent le débit sanguin cérébral notamment en altérant le flux autour du caillot et en obstruant les collatérales
- le bas débit engendré par ces deux mécanismes, à la fois favorise la formation de caillots par stagnation, mais empêche aussi leur clearance dans les territoires jonctionnels où ils viennent créer des infarctus.





**Figure 8** : hypothèse physiopathologique sur la genèse des infarctus jonctionnels (49)

*Pour une sténose carotidienne entre 50 et 99%. Il existe une synergie entre les mécanismes micro-emboliques et de bas débit*

Ce phénomène serait aussi valable pour le AVCJp « rosary-like ». Une étude parue dans le même journal en 2011 (77), qui cible des sténoses carotidiennes plus serrées (sténose supérieure à 70%) et étudie les AVCJ rosary-Like (donc une population attendue pour avoir un état hémodynamique précaire). L'hémodynamique cérébrale a été évaluée en TEP au  $^{15}\text{H}_2\text{O}$  (par mesure du temps de transit moyen), alors que le pouvoir emboligène a été jaugé par ultrasons (MES). 16 patients ont été inclus.

- le temps de transit moyen est plus long chez les patients ayant une atteinte en chapelet que chez les sujets-contrôles.

-la prévalence d'hypersignaux microemboliques n'est pas différente qu'il y ait une atteinte « rosary-like » ou non.

- chez les patients du groupe « rosary-like », il existe une corrélation inverse entre l'état hémodynamique et la présence de signaux microemboliques.

Une fois encore, même au sein des patterns où on s'attendrait à un retentissement hémodynamique pur, il existe une synergie, voire une relation mathématique entre l'hypo-débit sanguin et les embolies artério-artériels, ces derniers semblant jouer un rôle au même titre que la baisse de pression de perfusion cérébrale.

**Pour résumer l'état des connaissances sur les infarctus jonctionnels**, on en distingue deux formes :

- Les formes superficielles de bon pronostic, classiquement dues à des embolies artério-artérielles.
- Les formes profondes, de pronostic plus réservé, rattachées à un bas débit sanguin cérébral.

Les derniers travaux ont émoussé la frontière qui pouvait exister entre les deux entités en soulevant un mécanisme non pas dichotomique, mais synergique.

## **B- Retentissement cellulaire du bas-débit : concepts d'oligémie et de pénombre ischémique**

### **1- Naissance de la « pénombre ischémique »**

Jusqu'aux années 1970 l'infarctus était considéré comme un événement soudain et irréversible. C'est grâce à l'évolution du concept d'accident ischémique transitoire qu'on a conçu l'infarctissement du tissu cérébral comme évitable.

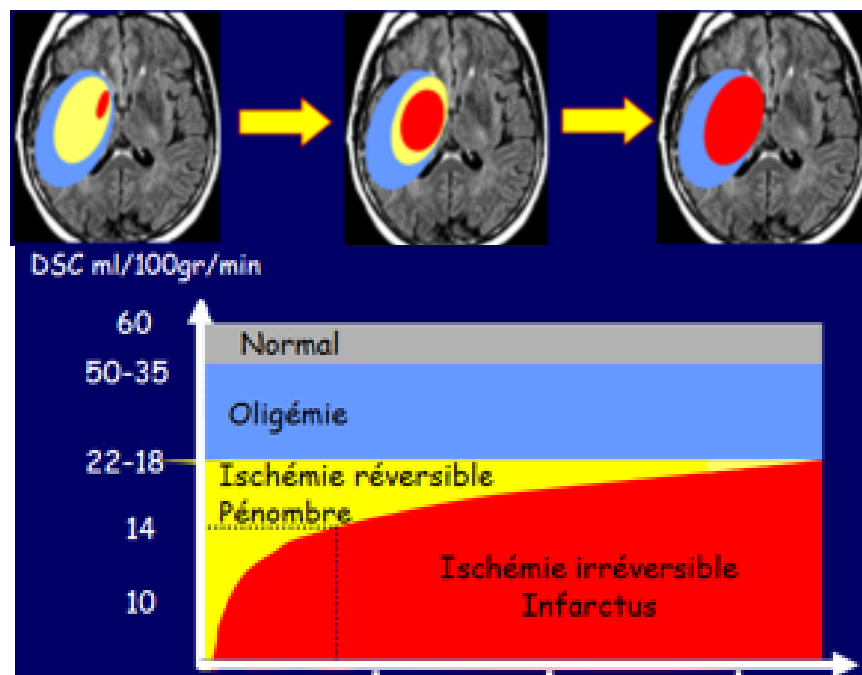
Au début des années 1970 Lyndsay Simon et son équipe (78,79) ont monté un modèle expérimental (étude de la clearance d'hydrogène chez le babouin), pour montrer la discordance qu'il pouvait exister entre la fonction cérébrale, l'ischémie et l'infarctus. Est alors né le concept de pénombre ischémique : « une zone où les fonctions cérébrales seraient entravées, mais structurellement préservées », faisant référence à l'étymologie latine du mot pénombre (« paene » presque, umbra « ombre »).

La première définition sera « électro-clinique » ; lors d'une baisse du débit sanguin, on individualise 3 zones dont (Figure 9):

- le **cœur de l'infarctus** où les dégâts cellulaires sont irréversibles,
- la **pénombre ischémique** où les fonctions cérébrales sont silencieuses mais de manière réversible (débit sanguin d'environ 20 ml/100 g) ;
- la **zone d'oligémie** où les fonctions cérébrales sont conservées malgré une diminution du flux sanguin cérébral (débit sanguin de 6 à 10 ml/100 g dans des modèles expérimentaux) (80,81).

Dans un second temps, au cours des différentes investigations expérimentales, une autre définition plus fondamentale, « électro-physiopathologique », a été proposée fixant la pénombre comme une « défaillance électrique » (absence de dépolarisation) et l'infarctus comme le seuil de « défaillance membranaire » (altération du gradient ionique, nécrose cellulaire) (Figure 12). (78,82)

Si les seuils de débit sanguin séparant ces trois aires ont longtemps été et restent encore débattus, c'est la notion de temps qui joue un rôle crucial (83): en absence d'intervention prompte, la pénombre ischémique rejoint la zone de nécrose. C'est le principe fondateur de la fibrinolyse (Figure 9) : « Time is Brain », mais aussi « Time is Penumbra » (84).

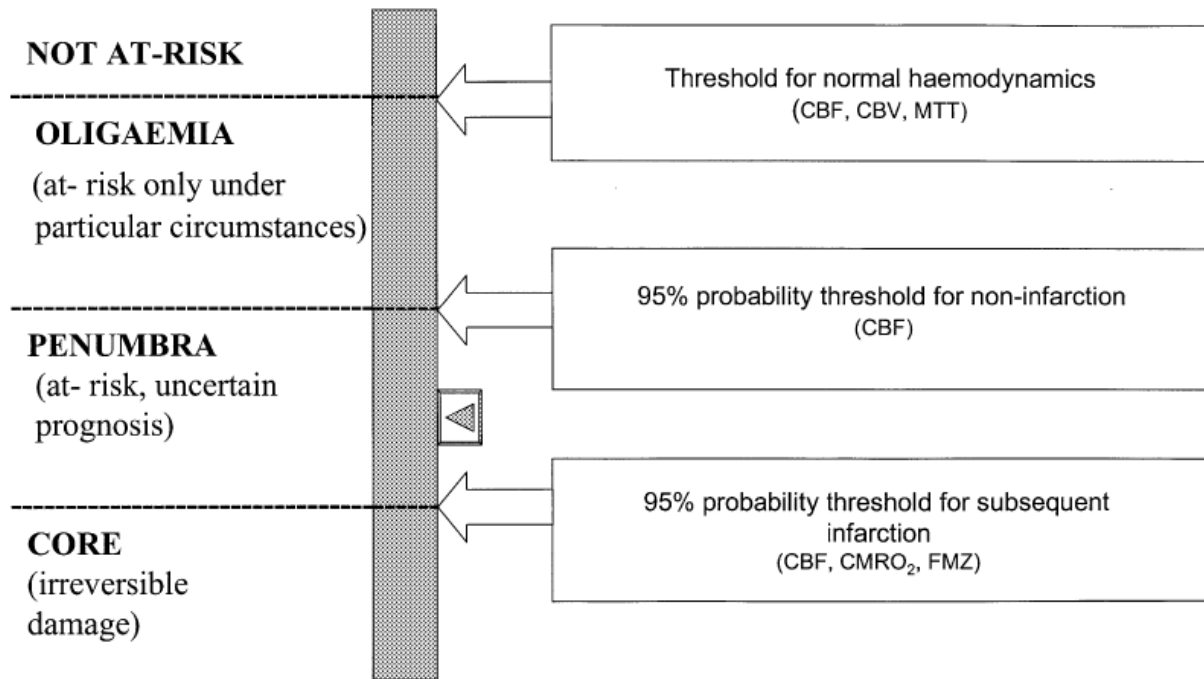


**Figure 9:** Oligémie (bleu), pénombre (jaune) et nécrose (rouge). Des notions temps-dépendantes.

C'est encore J.-C Baron et son équipe qui, à l'aide de la tomographie par émission de positons multitraceurs, ont avancé dans le concept de pénombre ischémique (85–88) en mettant en évidence les bouleversements métaboliques de ces différentes zones (par exemple, augmentation du taux d'extraction d'oxygène). Ils ont également souligné que les symptômes neurologiques étaient liés au volume du cœur additionné à la pénombre ischémique et que la pénombre sauvée du cœur ischémique conditionnait le pronostic neurologique.

Nait alors une troisième définition, « neurophysiologique » de la pénombre ischémique : une zone hypoxique (fort taux d'extraction de l'oxygène en TEP à l'eau marquée, fixation au  $^{18}\text{F}$ -MISO), hypoperfusée (diminution du flux sanguin cérébral) mais métaboliquement préservée (consommation moyenne d'oxygène, ou fixation du  $^{11}\text{C}$ -flumazénil préservée) (89–92). On assiste alors à une meilleure compréhension de la pénombre ischémique. Il a ainsi pu être montré par une étude par TEP multitracteurs (flumazénil et eau marquée) qu'à la 12<sup>ème</sup> heure de l'épisode, jusqu'à 85% du volume de l'infarctus final pouvait être sauvé (90) et qu'il y aurait la possibilité de limiter la zone d'extension de l'infarctus jusqu'à 48h de l'installation des symptômes (92). La prise en charge thérapeutique s'est alors attelée à sauver cette « pénombre moléculaire ».

Dans le même temps les cliniciens ont élaboré pour leur usage des imageries de perfusion afin d'évaluer les variations de flux sanguin dans la pratique quotidienne (93).



**Figure 10** : les différentes catégories d'altération du parenchyme cérébral et leur réversibilité selon le seuil (90)

CBF : débit sanguin cérébral, CBV : volume sanguin cérébral, MTT : Temps de transit moyen, CMRO<sub>2</sub> : taux cérébral de consommation d'oxygène, FMZ : fixation parenchymateuse de 11C-Flumazenil. Le curseur sur la droite représente l'influence du temps sur la réversibilité des dommages

## 2- Définition et critères

Pour des questions de pratique clinique, il a été décidé d'harmoniser les définitions. On retiendra ainsi la définition suivante (94):

« La pénombre ischémique est un tissu ischémié dont les fonctions sont altérées et à risque d'infarctissement, mais qui peut être potentiellement sauvé par reperfusion et/ou autres stratégies. Si ce tissu n'est pas sauvé, il sera progressivement recruté dans le cœur ischémique qui s'étendra au fil du temps jusqu'à inclure l'intégralité de la zone initialement considérée comme à risque »

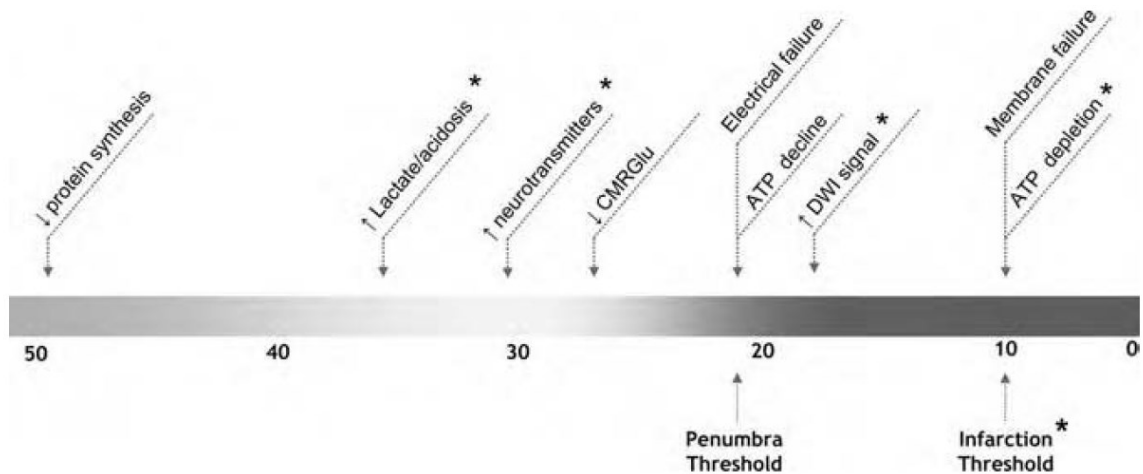
Des critères sont donc proposés (table 3) pour afin d'uniformiser les définitions lors d'essais cliniques. (95)

- 
1. An area of hypoperfused, abnormal tissue with physiological and /or biochemical characteristics consistent with cellular dysfunction but not death.
  2. The tissue is within the same ischemic territory as the infarct core.
  3. Demonstration that the tissue can survive or progress to pan-necrosis.
  4. Salvage of this tissue is related to better clinical outcome.
- 

**Table 3 : critères à remplir pour définir la pénombre ischémique (95)**

### **3- Modifications du métabolisme cérébral lors de l'ischémie**

Le parenchyme cérébral tire la quasi-intégralité de son énergie de l'oxydation du glucose. Durant ces dernières années, il y a eu de nombreuses tentatives expérimentales pour déterminer le seuil absolu de flux sanguin cérébral associé à une dysfonction (82,96), mais les résultats obtenus sont très hétérogènes, et peu utilisables en pratique courante. Il est néanmoins intéressant de s'attarder sur l'enchaînement chronologique des notions de seuil « d'infarctus » également nommé seuil « d'altération membranaire » (perte du gradient ionique transmembranaire), et celui de « pénombre » considéré comme celui de la « dysfonction électrique ». L'intérêt de différencier ces deux entités est de comprendre les mécanismes physiopathologiques qui conduisent à l'infarctus (Figure 11), le flux sanguin cérébral sanguin n'étant pas le seul paramètre impliqué dans la survenue de l'ischémie : certaines variables comme principalement le temps écoulé, la survenue d'une anémie ou la présence de facteurs neuroprotecteurs pourraient jouer également un rôle d'influence. L'état métabolique reste donc un paramètre important à prendre en compte, car c'est bien l'hypoxie qui limite la fonction cérébrale.



**Figure 11** : Les différents seuils de perturbation en fonction des éléments physiologiques et du flux sanguin (en abscisse en ml/100g/min) durant la période d'ischémie (82).

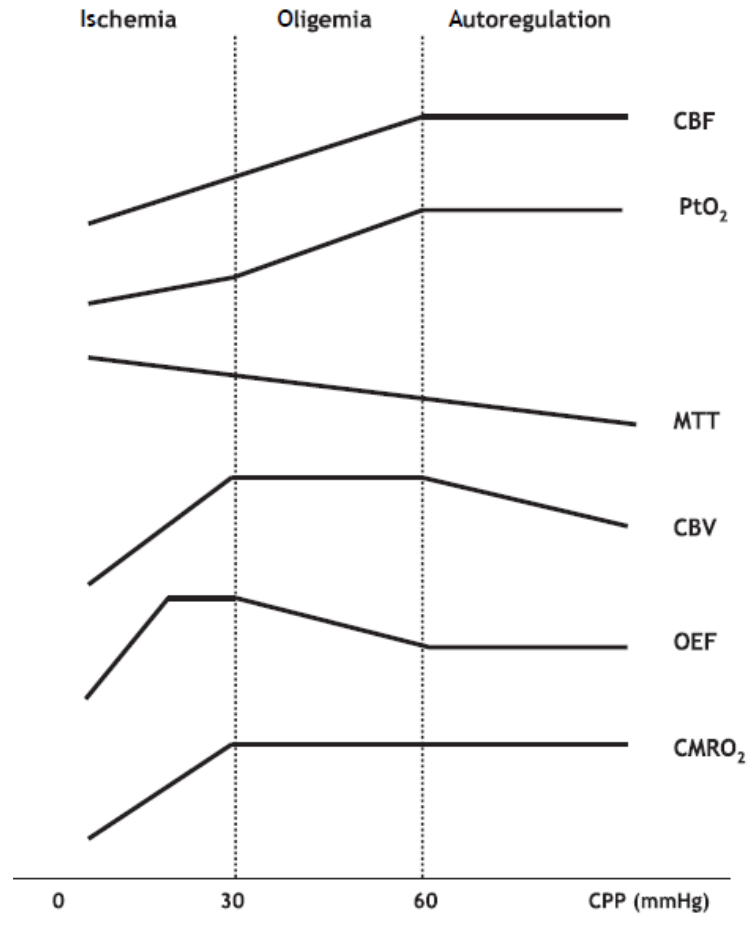
La diminution du glucose représente une des dernières étapes avant la défaillance électrique. Le signe \* signifie que ce seuil varie en fonction du temps.

Il existe plusieurs mécanismes compensatoires visant à éviter cette déescalade vers la mort neuronale. Les mécanismes compensatoires métaboliques (Figure 13), ou systèmes d'autorégulation, mettent en jeu la résistance vasculaire pour contrebalancer les changements de pression de perfusion cérébrale : vasodilatation en premier lieu, ralentissement du flux sanguin avec augmentation du temps de transit moyen (CBV/CBF, très sensible aux variations de pression de perfusion cérébrale (97)), puis augmentation du volume sanguin cérébral. Lorsque la pression de perfusion cérébrale diminue le volume sanguin cérébral augmente et le temps de transit moyen s'allonge. Il existe une relation linéaire inverse entre le volume sanguin cérébral et la pression de perfusion cérébrale (98).

Ensuite, la consommation d'oxygène se maintient grâce à une augmentation du taux d'extraction d'oxygène pouvant aller de 40 à 100%. La même stratégie est décrite pour la



consommation énergétique du glucose. Lorsque ces boucliers sont épuisés la consommation d'oxygène (CMRO<sub>2</sub>) et de glucose (CMRglu) chutent et la production d'énergie cesse : il s'agit de la « crise énergétique ». (98)

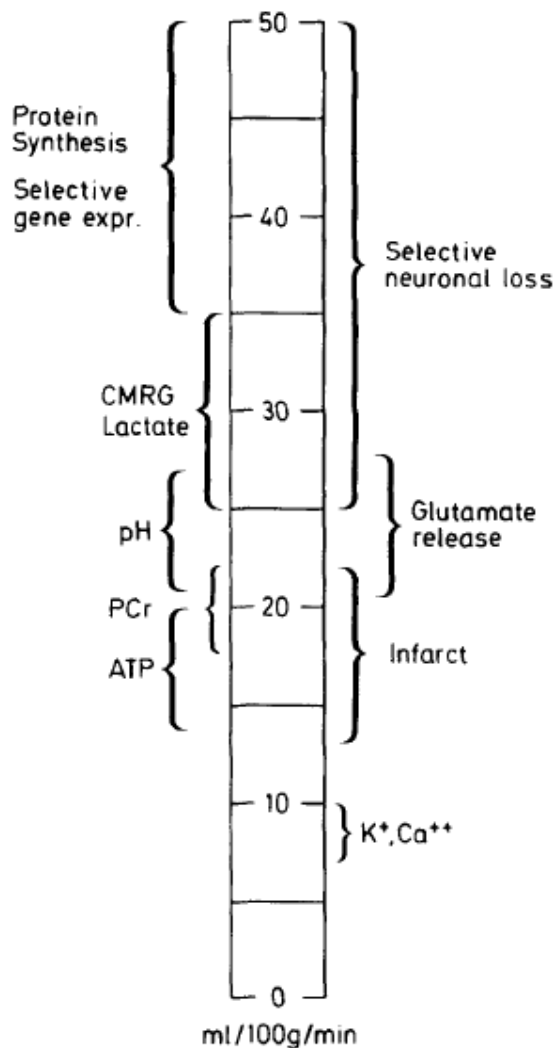


**Figure 12** : Modifications des paramètres hémodynamiques et métaboliques au cours de la décroissance de la pression de perfusion cérébrale.

Ainsi, parmi les mécanismes moléculaires qui mènent à l'infarctus cérébral on note dans l'ordre (Figures 11 et 13) :

- 1- l'inhibition de la synthèse de protéines

- 2- La « crise énergétique » débute avec la diminution de la consommation cérébrale d'oxygène
- 3- Puis avec la diminution de la consommation cérébrale de glucose
- 4- Quand l'oxygène devient trop limité il se produit une augmentation des lactates et une diminution du pH intracérébral (glycolyse anaérobie)
- 5- une diminution de la production d'ATP
- 6- puis un une défaillance des pompes ioniques signant la mort cellulaire



**Figure 13** : les seuils d'ischémie et leur traduction métabolique ou histologique (82)

CMRG : taux cérébral de métabolisme du glucose ; PCr : Phosphocréatine

La baisse de la consommation de glucose se fait donc avant les dégâts cérébraux irréversibles en amont immédiat de la mort cellulaire. Il s'agit en quelques sortes, du « dernier rempart ».

Un dernier moyen de protection est la modification de l'utilisation cérébrale de l'oxygène. Car existe-t-il un lien linéaire strict entre la consommation de glucose et celle d'oxygène ? La TEP au  $^{18}\text{F}$ FDG peut être utilisée pour étudier le métabolisme du glucose du parenchyme cérébral (99–101). Pour pallier à l'absence d'oxygène, le cerveau utilise la glycolyse anaérobie. C'est ce que prouvent certaines études menées par J.-C Baron (102–104) qui utilisent la TEP à l' $^{15}\text{O}_2$  puis au  $^{18}\text{F}$ FDG pour établir une relation entre la consommation de glucose et celle d'oxygène. Dans une de ces études, 7 patients sont comparés à 6 sujets-contrôles indemnes de pathologie neurovasculaire. Celle-ci rapporte qu'il existe une relation positive linéaire entre la consommation d'oxygène et celle de glucose chez les sujets sains. En revanche chez les patients ayant eu un AVC éventuellement jonctionnel par occlusion d'une artère de gros calibre, il existe un découplage entre la consommation de glucose et celle d'oxygène faisant évoquer la mise en jeu de la glycolyse anaérobie. Dans les deux cas rapportés d'ischémie récente, le profil métabolique montrait au cœur de l'infarctus une consommation d'oxygène et un flux sanguin cérébral effondrés contrastant avec une consommation relativement préservée de glucose. Une diminution du métabolisme de l'oxygène et du glucose de l'hémisphère cérébelleux controlatéral a été notée (diaschisis). Il peut même être décrite une augmentation de l'activité dans les régions entourant le cœur ischémique. Les auteurs précisent que l'intégration des paramètres dynamiques est indispensable, c'est à dire qu'il est nécessaire pour l'interprétation des données de faire des acquisitions dynamiques, et d'utiliser des constantes cinétiques représentant les mouvements moléculaires en fonction du moment d'acquisition: entre le tissu cérébral et plasma ( $k_1$  et  $k_2$ ), la phosphorylation ( $k_3$ ) et la déphosphorylation ( $k_4$ ) (modèle de Sokoloff) (99,105). Il faut savoir que de telles études nécessitent la réalisation d'échantillons sanguins artériels ou veineux. Le taux d'extraction d'oxygène à l'état de base est d'environ 10%.

De manière similaire, une étude menée par JS Wise et son équipe (106), montre que le ratio normalement de 6 mmol d'oxygène pour 1 mmol de glucose diminue à 2 mmol d'oxygène pour 1 mmol de glucose (soit de tiers) dans les zones d'ischémie récente ou aigue, plaidant de nouveau pour la glycolyse anaérobie. On a pu également mettre en évidence cette dernière chez le rongeur où, lors d'infarctus provoqués par l'occlusion d'une carotide, il y avait une discordance entre le flux sanguin cérébral, la consommation de glucose et le marquage de l'ATP, le tout étant expliqué par une fluorescence du NADH sur ces zones discordantes (107). Ces anomalies métaboliques sont réversibles chez l'Homme et l'animal mais de manière tardive par rapport à la revascularisation (délai supérieur à 24h), comme si il existait une « sidération » (108,109).

Le métabolisme anaérobie provoque ensuite une diminution du pH (production de lactates). Et le dernier stade consiste en une déplétion en ATP, avec disparition des gradients ioniques.

#### **4- Identifier la pénombre ischémique**

Plusieurs méthodes identifient cette zone :

- Evaluer la discordance entre le flux sanguin cérébral, le taux de consommation d'oxygène et l'augmentation exagérée du taux d'extraction d'oxygène en TEP multitraceurs. Il s'agit de la première technique utilisée, utilisée comme « gold standard » (110). La technique consiste en une injection d'une faible dose de  $H_2^{15}O$  suivie d'une plus forte dose d'inhalation de  $^{15}O_2$ . Le débit sanguin cérébral chute, le temps de transit moyen s'allonge, et pour compenser au bout d'un moment le cerveau augmente le taux d'extraction d'oxygène. Lorsque ce phénomène est épuisé, la consommation d'oxygène ( $CMRO_2$ ) chute, annonçant le début de l'ischémie. Il s'agit cependant d'une technique

lourde, souvent mal tolérée, couteuse, et disponible la plupart du temps uniquement lors de protocoles expérimentaux.

- Evaluer la discordance entre le flux sanguin cérébral et l'intégrité neuronale mesurée par un traceur incluant du Flumazenil. Le  $^{11}\text{C}$ -flumazenil se lie aux récepteurs centraux du diazépam. En cas de perte de l'intégrité neuronale au cœur de l'infarctus, la fixation de ce radiotraceur est diminuée. Il s'agit d'une technique couteuse et peu disponible.
- Utilisation de marqueurs de l'hypoxie (comme le  $^{18}\text{F}$ -fluoromisonidazole). Il s'agit d'un dérivé imidazolé qui fixe les zones anoxiques mais non nécrosées. Il s'agit d'une méthode simple, qui donne une image directe, mais onéreuse et avec un accès limité (91).
- Utilisation des marqueurs moléculaires de la pénombre (Hsp70)
- Evaluer la discordance entre l'IRM de perfusion et de diffusion. Sur les séquences de diffusion on associe la baisse du coefficient apparent de diffusion à des lésions irréversibles. Les séquences de perfusion permettent grâce à l'injection de gadolinium de mesurer le flux sanguin cérébral et le temps de transit moyen qui est diminué surtout dans les territoires jonctionnels (71,111). Il s'agit d'une méthode largement disponible et non irradiante. Mais elle pose des problèmes d'interprétation dans les infarctus ayant passé la phase aigue, et le fait que les lésions visibles en diffusion soient liées au cœur de l'infarctus n'est pas si évident (112).
- D'autres marqueurs comme la mesure « relative » du flux sanguin cérébrale par scintigraphie de perfusion.

La scintigraphie de perfusion est une méthode de médecine nucléaire visant à mesurer de manière relative le flux sanguin cérébral. C'est une technique par émission monophotonique qui s'est développée dans les années 90. On injecte un radiotraceur passant de manière

proportionnelle la barrière hémato-méningée et celui-ci doit rester piégé assez longtemps pour permettre la réalisation d'acquisitions. Le Xénon est le premier à avoir été utilisé, utilisant la clearance de ce gaz. Sont également utilisés :

- la Iodine 123 isopropyl indoamphétamine ( $^{123}\text{I}$ -IMP) qui utilise de l'iode radioactive. C'est une molécule d'une haute résolution spatiale très utilisée dans les pays asiatiques mais onéreuse et difficile d'utilisation (acquisition rapides, durée de vie de l'iode longue).

- le  $^{99\text{m}}\text{Tc}$ -ECD ou bécisate est transformé d'un composé diester en complexe acide lorsqu'il traverse la barrière hémato-méningée ; il devient ainsi une molécule polaire qui est piégée. Il a un taux fort d'extraction mais qui atteint un plateau ce qui peut amener à des difficultés d'interprétation.

- l'hexaméthylpropylèneamine oxime marquée au  $^{99\text{m}}\text{Tc}$  ( $^{99\text{m}}\text{Tc}$ -HMPAO) est un marqueur lipophile qui devient hydrophile à travers la Barrière hémato-méningée. L'extraction au premier passage est importante et le confort d'utilisation est grand, mais il existe une rétrodiffusion de molécules d'HMPAO non transformées qui atténue les différences entre le tissu normal et hypoperfusé.

Il n'a pas été démontré de différence entre ces techniques.

Sur ces marqueurs, il est possible pour sensibiliser l'examen, de tester la réserve vasculaire cérébrale en faisant une épreuve de vasodilatation à l'aide d'une hypercapnie provoquée ou de l'injection d'acétazolamide. L'acétazolamide est un inhibiteur de l'anhydrase carbonique qui augmente le flux sanguin cérébral de 40 à 50%. Ses mécanismes d'action ne sont pas clairs. On suppose une vasodilatation des vaisseaux de gros calibres plus que controversée. L'élément déclencheur serait une diminution du pH intracérébral, sans effet sur la pression artérielle moyenne ou la pression artérielle en  $\text{CO}_2$ . La dose administrée est d'environ 1 gramme. Le protocole est en général le suivant : une première scintigraphie de perfusion est réalisée après

l'injection intraveineuse d'un gramme d'acétazolamide. Si cette scintigraphie ne montre pas d'anomalie notable, l'examen n'est pas poursuivi, sinon on réalise, le plus souvent 24h plus tard une deuxième scintigraphie à l'état basal. L'objectif est de tester la réserve vasculaire cérébrale. En effet, s'il existe une zone plus ou moins bien perfusée à l'état de base, et qu'une asymétrie apparaît ou s'aggrave sur la scintigraphie après injection d'acétazolamide, on conclura à une baisse de la réserve vasculaire cérébrale : un épuisement de la capacité de vasodilatation appauvrie par la sténose carotidienne.

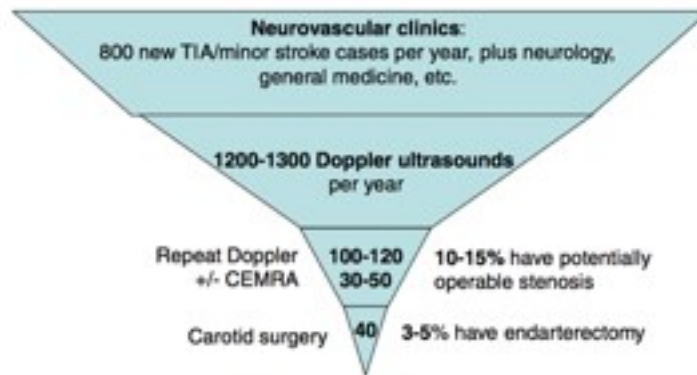
## **C- Prise en charge thérapeutique des sténoses intracrâniennes ou extracrâniennes.**

L'intérêt principal de comprendre la physiopathologie des AVCj, est d'estimer le débit sanguin cérébral et d'en choisir le traitement idoine. En effet, il est décrit un modèle pronostique établi sur la combinaison de quatre facteurs (12) : le temps de souffrance, l'état hémodynamique, le tissu et l'intervention de revascularisation. Le facteur hémodynamique, qui a donc une incidence pronostique est essentiel pour nous orienter vers la décision de revascularisation ainsi que sur ses modalités. La décision d'intervention, en cas d'une sténose avec un retentissement significatif sur le flux sanguin cérébral serait renforcée dans l'hypothèse où il existerait un retentissement hémodynamique réversible et important, rendant traitement médical optimal serait insuffisant. Evaluer le retentissement est donc doublement profitable pour établir le pronostic et choisir le traitement.

## 1- La sténose carotidienne extracrânienne

### a - Indications de revascularisation

Il s'agit de la situation la plus standardisée, puisque fréquente : 5 à 10% des sujets de plus de 65 ans ont une sténose athéromateuse supérieure à 50%. Elles ont ainsi fait le sujet de recommandations nationales (recommandations de la Haute Autorité de Santé).



The pyramid of the stroke prevention service – TIA to carotid endarterectomy – in a typical regional stroke prevention clinic population about 500 000.

**Figure 14** : Du symptôme à la chirurgie.

3 à 5 % des patients ayant eu une échographie- doppler bénéficieront d'une chirurgie carotidienne.

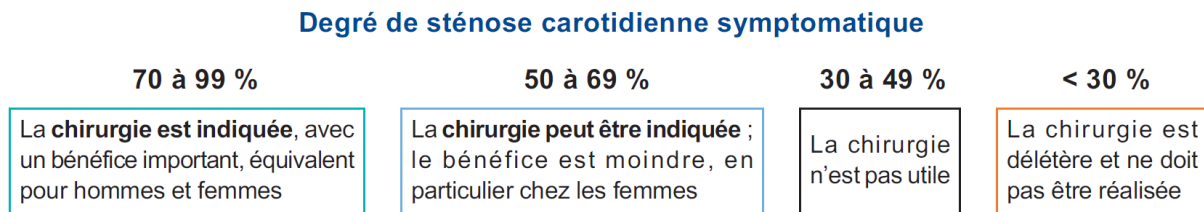
Le risque d'infarctus cérébral qu'elles entraînent n'est pas négligeable puisque le risque d'AVC est de 10% par an si la sténose est symptomatique et de 2% par an si asymptomatique. Si la prise en charge médicamenteuse et le contrôle des facteurs de risque cardiovasculaire demeurent systématiques, il est nécessaire de s'interroger sur la place d'un geste de revascularisation.



## b- Modalités de revascularisation

### i- La chirurgie carotidienne

Elle a fait la preuve de son efficacité sur de grandes séries nord-américaines (NASCET) (46) , ou européennes (ECST) (47)(113) pour la prévention secondaire dans les sténoses carotidiennes symptomatiques serrées (supérieures à 70%) avec un handicap non majeur. Elle est le traitement de référence (114)(115).



**Figure 15** : Recommandations HAS pour les sténoses carotidiennes symptomatiques

De plus, il faut préciser que plus le traitement est précoce, plus il est efficace, puisqu'il réduit de 80% le risque de récurrence lorsqu'il est rapidement entrepris (116). Le délai d'intervention doit être inférieur à deux semaines (recommandations HAS), voire être réalisée phase hyperaigue, suivant qu'il s'agisse d'un accident ischémique transitoire ou d'un AVC de petite taille (117–119), car le risque de récurrence dans la semaine suivant un accident ischémique transitoire ou un AVC avoisine 10%.

## ii- Place de l'angioplastie-stenting

La chirurgie carotidienne reste indiquée en première intention car l'angioplastie n'a pu démontrer sa non infériorité, ni sur la morbimortalité à 30 jours (études SPACES, ICCS, CEA) (120–122) ni sur le risque de resténose ou la morbimortalité à un an. La voie endovasculaire semble également plus coûteuse (123) et plus risquée avec un nombre d'événements neurologiques augmenté en période post-opératoire (124).

Cependant cet « échec » de l'angioplastie demande à être nuancé puisque :

- l'angioplastie-stenting doit être évitée chez les patients âgés (risque d'AVC per-opératoire augmenté), mais pourrait être aussi sûre que la chirurgie chez les patients âgés de moins de 70 ans (125).

- nous mentionnerons l'étude ICSS (international carotid stenting study). Il s'agit d'un essai thérapeutique multicentrique incluant plus de 1700 patients. Les analyses intermédiaires à 120 jours ne permettaient pas de montrer la non-infériorité de l'angioplastie-stenting comparé à l'endarterectomie carotidienne, mais les analyses à long terme récemment réalisées (122) (126) (score de Rankin et récurrence ischémique à un an) montrent une équivalence entre les deux techniques en terme d'efficacité et de risques.

Actuellement, on garde pour la voie endovasculaire les indications suivantes (recommandations HAS):

- Contre indication technique ou anatomique (paralysie récurrentielle controlatérale, sténose inaccessible).
- Conditions médicochirurgicales jugées à risque (décision multidisciplinaire) :
  - o Risque clinique (cardiopathie sévère, insuffisance respiratoire sévère...)

- o Risque thérapeutique (biantiagrégation ne pouvant être arrêtée)
- o Risque hémodynamique (occlusion carotidienne controlatérale).

## **2- La sténose intra crânienne (carotide et artère cérébrale moyenne)**

Bien qu'elles soient peut fréquentes dans les populations caucasiennes au profit des lésions vasculaires extra-cérébrales, elles représentent la cause la plus fréquente de lésion vasculaire dans le monde car elle touche une population nombreuse chez les Africains, les Asiatiques et les Hispano-Américains (127). Ainsi, à Singapour, une sténose intracrânienne significative a été retrouvée chez environ 50% des patients victimes d'AVC.

Aux Etats-Unis les sténoses intracrâniennes représentent 8 à 10 % des AVCJ et sont une des causes les plus communes AVC ischémiques, surtout si la sténose est supérieure à 70%, récemment symptomatique, ou chez une femme (128,129). Elles sont à haut risque de récurrence (14 à 20% à 2 ans), surtout si la lumière artérielle est serrée (128,130).

La prise en charge de celle-ci repose sur le traitement médical optimal (double anti-agrégation plaquettaire, et prise en charge stricte des facteurs de risque cardiovasculaire) (Recommandations HAS) basée principalement sur deux études pivots multicentriques:

- l'étude WASID (130) qui montre une utilisation de l'aspirine plus sûre et aussi efficace que la wafarine.
- l'étude SAMMPRIS (131) parue en 2011 qui montre une morbi-mortalité à 30 jours plus faible chez les patients ayant eu un traitement médical optimal (double anti-agrégation plaquettaire et contrôle stricte des facteurs de risque cardiovasculaire) que ceux inclus dans le bras

angioplastie-stenting, et un taux de récurrence inférieur à celui de l'étude WASID. Cet essai a d'ailleurs été interrompu de manière prématurée. Cependant, il semble exister un bénéfice non négligeable à un an chez les patients symptomatiques, et ce d'autant plus que les techniques de radiologie interventionnelle ont grandement évoluées (132,133). L'angioplastie avec mise en place de stent a donc son intérêt dans les AVC ischémiques sur sténose athéromateuse récidivant sous traitement médical optimal bien conduit. On peut l'utiliser comme alternative une angioplastie seule, mais ceci n'a pas été prouvé par d'études randomisées.

## **II- MATERIEL ET METHODES**

### **A- Objectifs de l'étude clinico-radiologique**

Cette présente étude est la première à utiliser les séquences d'IRM 3DTOF dans le cadre des accidents vasculaires cérébraux jonctionnels symptomatiques d'une sténose carotidienne afin d'en étayer la physiopathologie. Nous avons fait l'hypothèse que les infarctus jonctionnels profonds sont liés à un bas débit sanguin cérébral, et que donc, on pourrait y détecter une anomalie du flux d'aval sur les séquences 3DTOF. Les infarctus jonctionnels corticaux seraient quant à eux liés à un mécanisme artério-embolique et donc libres d'anomalie sur les séquences de flux.

Nous avons également, comme il est très peu réalisé dans la littérature scientifique, décrit et comparé les caractéristiques cliniques et épidémiologiques des patterns profonds et superficiels pour mieux distinguer ces deux entités et permettre d'avancer sur leur physiopathologie.

### **B- Sélection des patients**

Nous avons identifié de manière rétrospective 45 accidents vasculaires cérébraux jonctionnels consécutifs, hospitalisés et recueillis sur la base de donnée de l'unité neuro-vasculaire de CHU de Nice entre décembre 2008 et décembre 2013.

Les critères d'inclusion étaient les suivants:

- un déficit neurologique récent
- des informations cliniques détaillées incluant les facteurs de risque cardiovasculaire
- un accident vasculaire cérébral jonctionnel objectivé sur une IRM cérébrale réalisée à la

phase aigue

- une sténose carotidienne cervicale interne ipsilatérale à l'accident vasculaire cérébral confirmée par angioscanner des troncs supra aortiques
- une angiographie par une séquence 3DTOF réalisée à la phase aigüe.

Les critères de non-inclusion étaient un accident vasculaire cérébral jonctionnel bilatéral et l'absence de lésion vasculaire sur le côté asymptomatique.

Il y avait 45 patients, 31 hommes (68%) et 14 femmes (32%), âgés de 58 à 83 ans (âge moyen de 67 ans). On a recueilli de manière rétrospective les données cliniques suivantes: les symptômes initiaux, les facteurs de risque cardiovasculaire, le traitement initial et le score de Rankin à 3 mois. Tous avaient subi un examen neurologique à l'entrée avec le calcul du score National Institut of Health Stroke Scale (NIHSS).

L'étiologie de l'accident vasculaire cérébral est classée selon la classification TOAST (5). Tous les patients avaient une sténose carotidienne supérieure à 50% ou une occlusion objectivée par angioscanner des troncs supra aortiques.

En plus de l'IRM cérébrale en phase aiguë, des examens de routine ont également été effectués (ECG, bilan biologique à la recherche d'un diabète ou d'une dyslipidémie). La recherche d'une cardiopathie emboligène a consisté en une échographie cardiaque transthoracique et un monitoring du rythme cardiaque par télémétrie.

## **C-Méthodes d'analyse des données IRM**

### **1- Classification du pattern jonctionnel**

Tous les patients ont eu une IRM cérébrale conventionnelle en phase aiguë incluant des séquences FLAIR, diffusion, T2\* et 3DTOF. Les images d'IRM ont été interprétées

rétrospectivement par un neurologue, expérimenté dans l'imagerie de ma pathologie neurovasculaire. La classification utilisée est celle mentionnée plus haut à savoir (Damasio et al, Bougousslavki et al) (7,8,13):

- Pour le pattern superficiel, une atteinte en forme de coin à base corticale. Deux types d'AVCJc ont été considérés: antérieurs (frontière artère cérébrale antérieure / artère cérébrale moyenne) et postérieurs (frontière artère cérébrale moyenne / artère cérébrale postérieure) (Figure 2).

- Pour les AVCJ profonds, il s'agit d'une atteinte de la substance blanche, parallèle aux ventricules, dans leur plan, en forme de chaîne.

Les IRM ont ensuite été classées en 2 groupes:

- « avec pattern profond » incluant les AVCJ profonds et mixtes (profond et superficiel),
- « sans pattern profond » n'incluant que les AVCJ corticaux antérieurs et postérieurs.

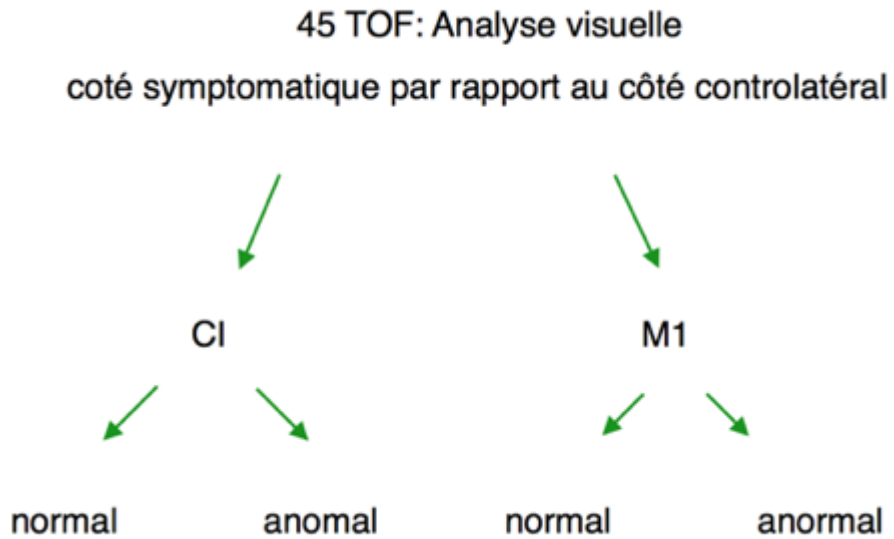
## **2- Analyse des séquences 3DTOF**

L'examen 3DTOF a été effectué de manière concomitante aux séquences parenchymateuses. L'analyse en temps de vol a été faite de manière qualitative et quantitative, par le même interprète. Le cliché utilisé était le MIP (maximum intensité projection).

L'analyse qualitative a recherché de manière visuelle une altération partielle ou complète du flux du côté symptomatique par rapport au côté controlatéral. Deux régions ont fait l'objet d'une analyse (Figure 16):

- carotide interne (CI)
- artère cérébrale moyenne dans sa portion M1

Puis chaque segment est analysé de manière binaire en « flux normal » ou « flux anormal ».

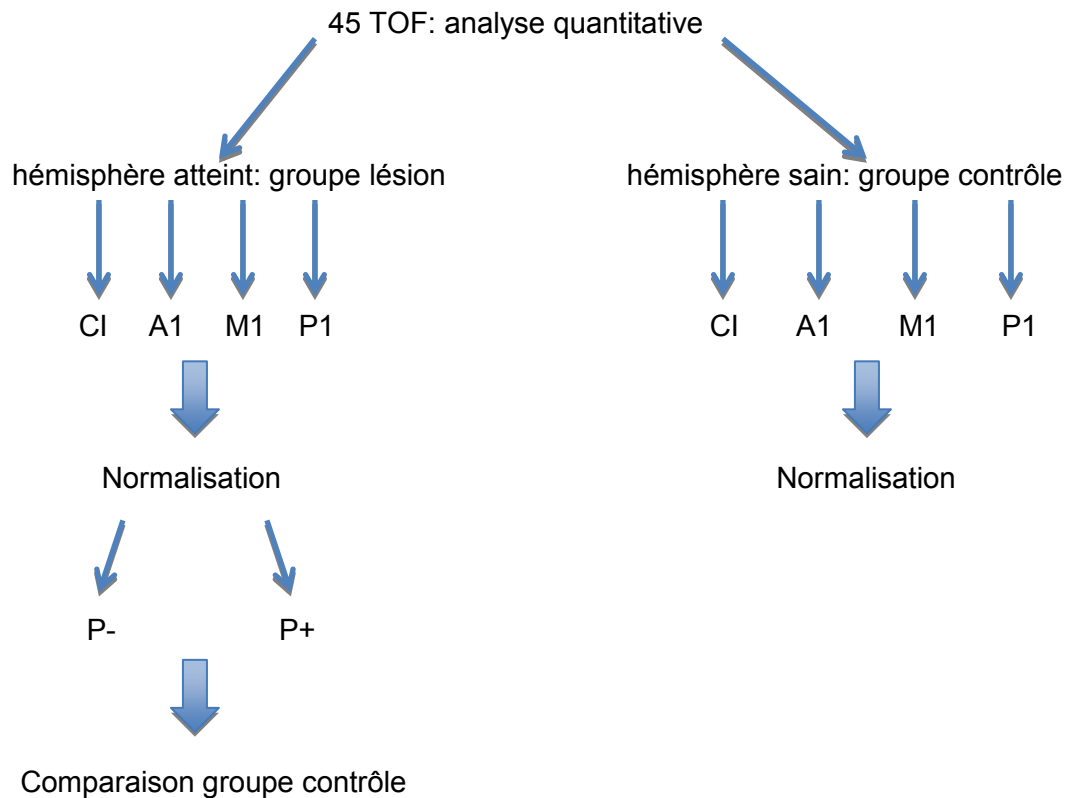


**Figure 16** : représentation schématique de l'analyse visuelle de la séquence 3DTOF

Il y a eu ensuite pour les 45 patients une analyse quantitative selon le protocole suivant (Figure 17):

- Pour chaque côté atteint, on a construit quatre régions d'intérêt ipsilatérales: CI, A1, M1 et P1. Puis, chaque valeur est normalisée par cinquième région d'intérêt construite dans une zone libre de vaisseaux. L'ensemble de ces 4 valeurs est collecté dans le groupe « lésion »
- pour chaque côté controlatéral, des régions d'intérêt symétriques sont construites et normalisées elles aussi par rapport à la zone libre de vaisseaux. Ces valeurs sont regroupées dans le groupe « contrôle ».
- Chaque groupe (P+ et P-) est comparé au groupe contrôle.



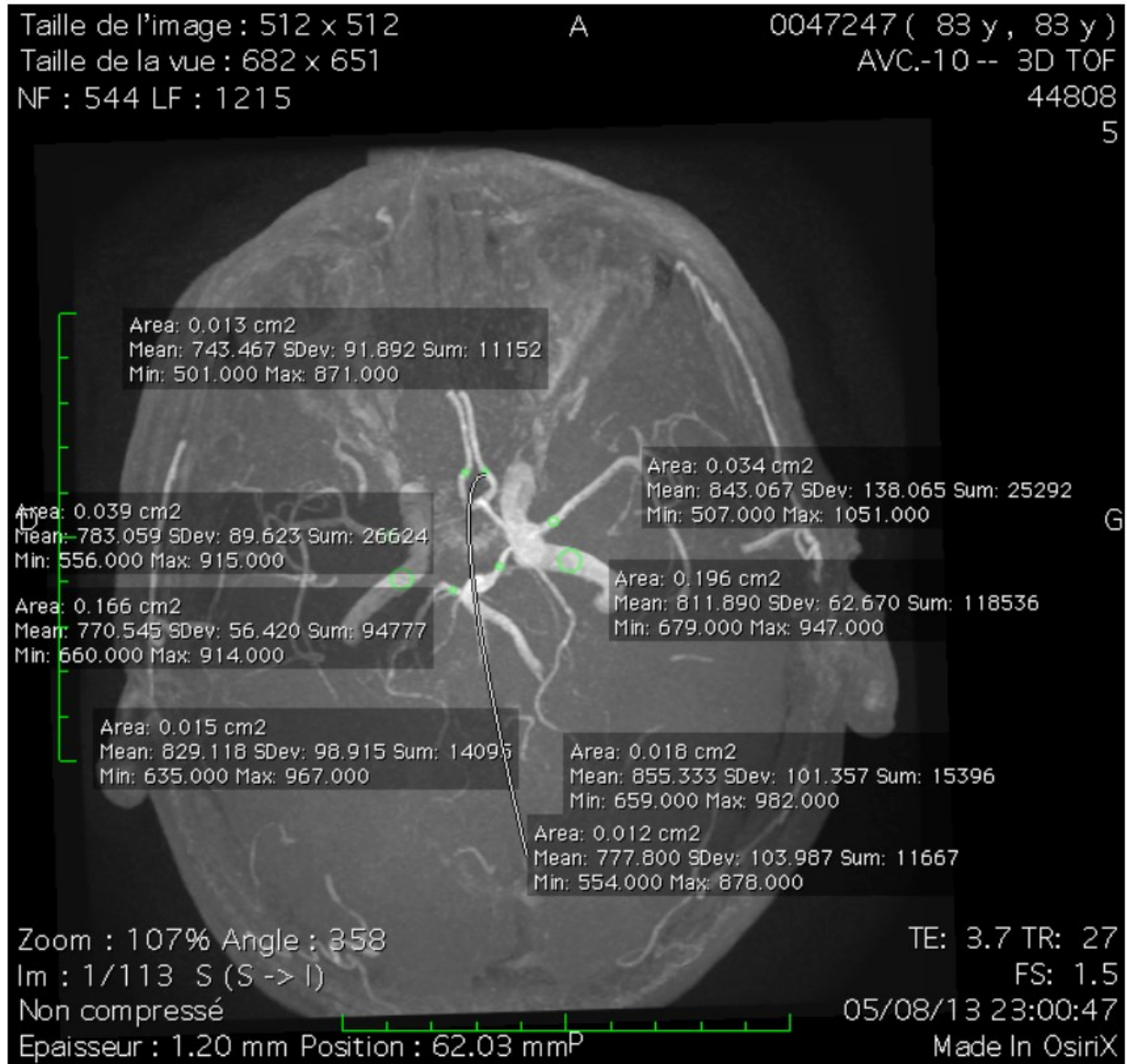


**Figure 17** : représentation schématique de l'analyse quantitative 3D TOF

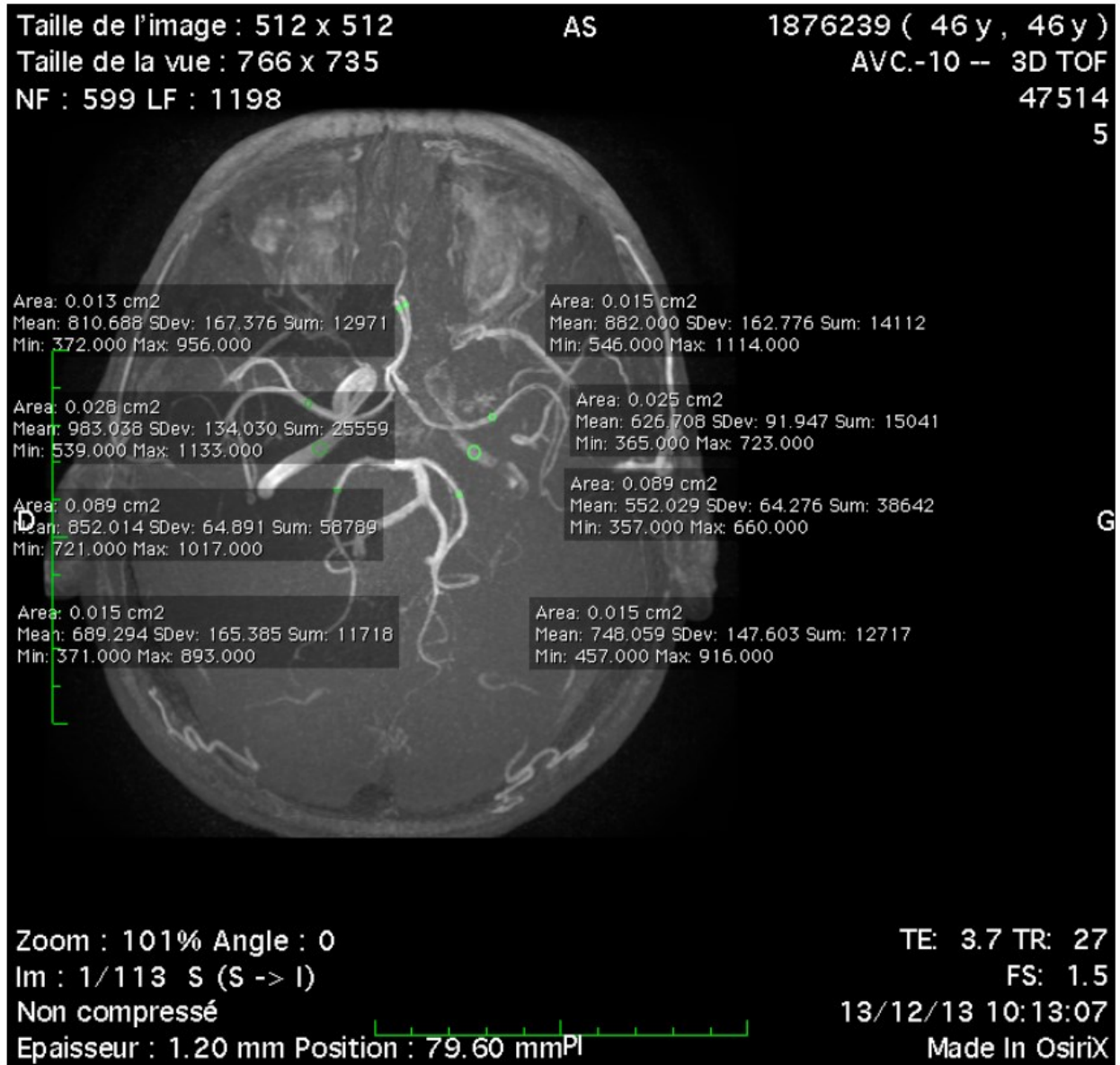
## D-Analyse statistique

Afin de déterminer les paramètres indépendamment associées à la survenue d'un accident vasculaire cérébral jonctionnel avec pattern profond, une comparaison statistique par variables a été réalisée entre les groupes de patients avec ou sans pattern profond. Les variables continues ont été exprimées en médiane (interquartile range) et les variables discontinues en nombre absolu (fréquence). Dans un premier temps une analyse univariée a été réalisée à l'aide du Chi 2 pour la comparaison des variables discontinues et le test de Mann-Whitney (ou test t de Student) pour les variables continues non paramétriques (ou

paramétriques). Afin de déterminer le caractère indépendant des variables significativement associé au pattern profond, une analyse multivariée par régression logistique a été utilisée. Un  $p < 0,05$  a été considéré comme statistiquement significatif, un  $p < 0.1$  a été retenu comme tendance significative.



**Figure 18** : Sélection des régions d'intérêt pour l'analyse numérique du 3DTOF : exemple 1



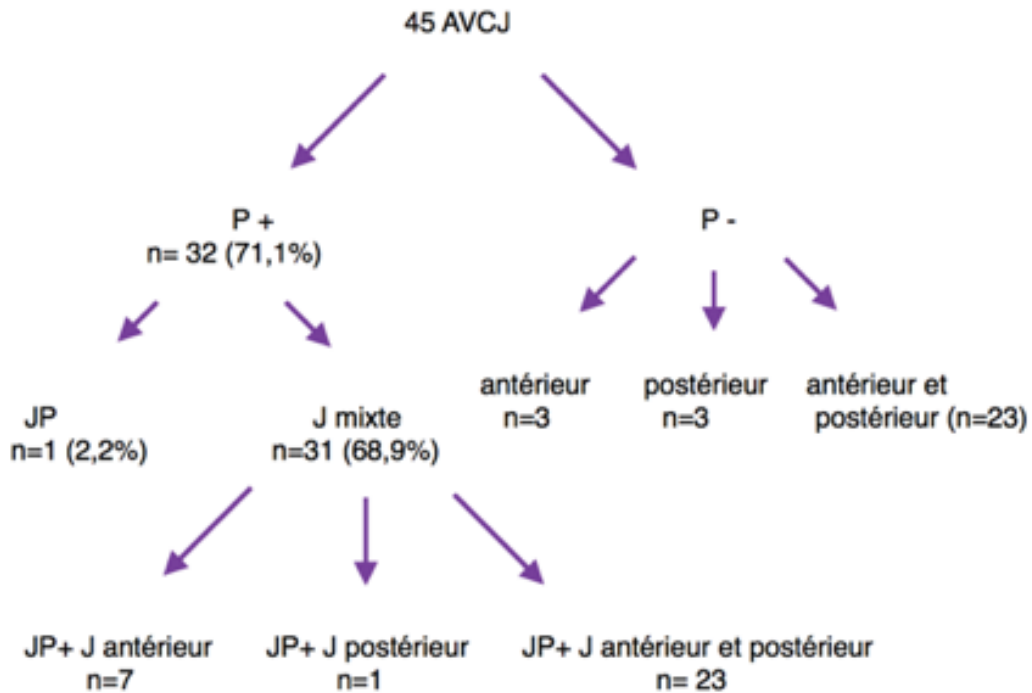
**Figure 19** : sélection des régions d'intérêt pour l'IRM 3DTOF : exemple 2

### III- RESULTATS

#### A- Caractéristiques de la cohorte

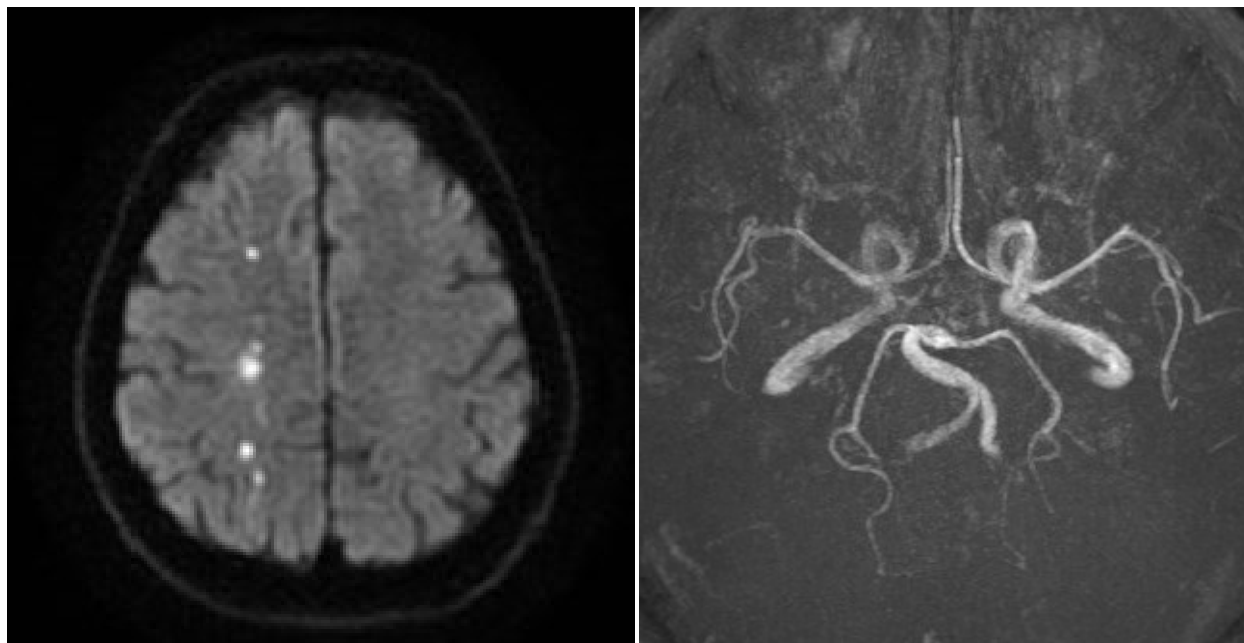
Il y avait parmi les 45 patients, 32 « avec pattern profond » « P+ » (68,9%) et 13 « sans pattern profond » « P- » (28,9%).

Parmi le groupe P+, on retrouve un AVCJ profond isolé (2,2%) et 31 AVCJ mixtes (68,9%). (Figure 19). Parmi le groupe P-, on retrouve 3 AVCJc antérieurs, 3 AVCJc postérieurs, 7 AVCJc antérieurs et postérieurs

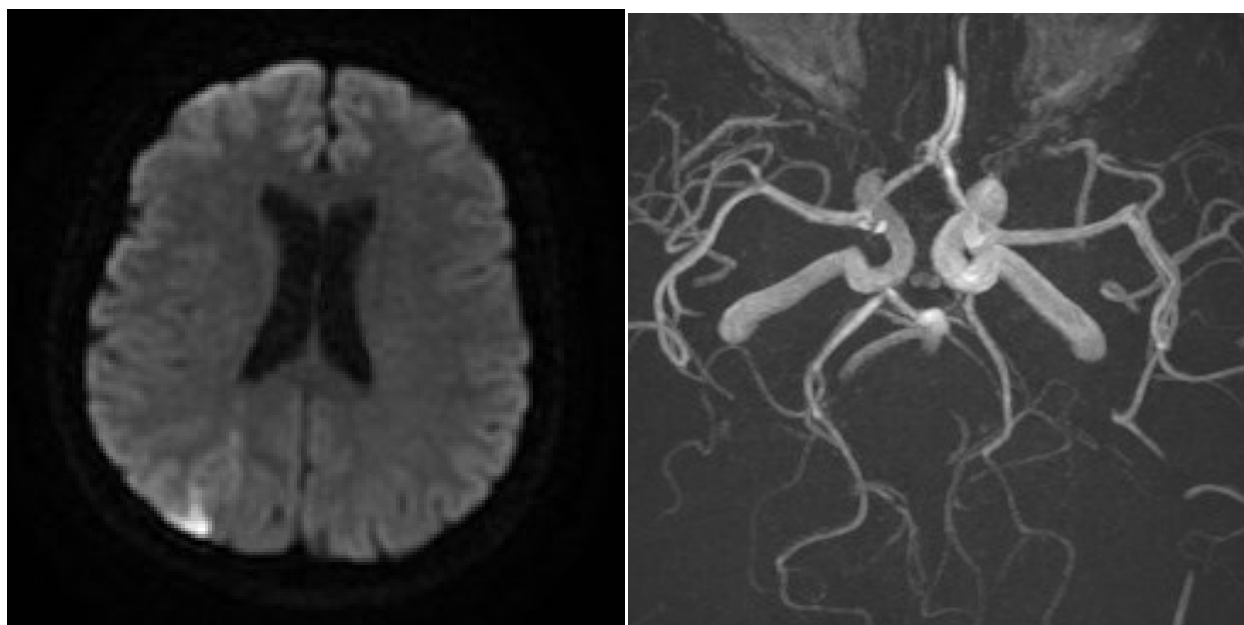


**Figure 20** : représentation des patterns jonctionnels retrouvés dans notre étude

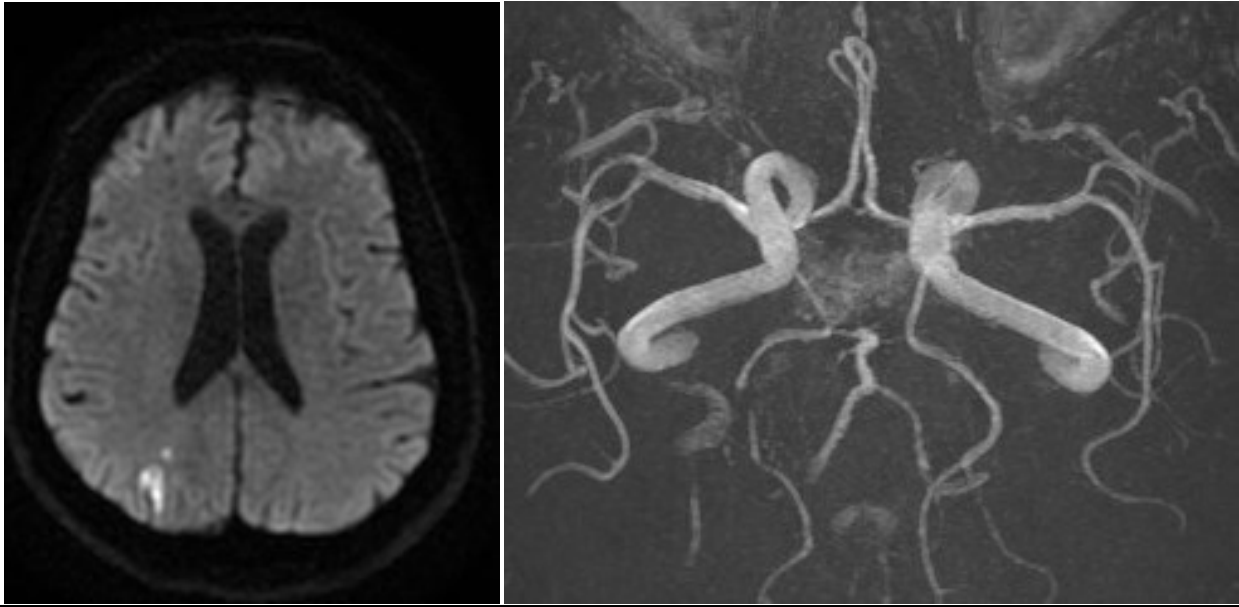
J : Jonctionnel, JP : Jonctionnel profond,



**Figure 21** : Infarctus jonctionnel profond isolé hémisphérique droit (séquence diffusion à gauche) associé à une asymétrie visuelle sur le 3D TOF (à droite)



**Figure 22** : infarctus jonctionnel cortical postérieur droit en IRM de diffusion (à gauche) avec altération de flux de la carotide interne droite en IRM 3DTOF, mais pas de l'artère cérébrale moyenne (à droite)



**Figure 23** : AVC jonctionnel cortical antérieur et postérieur (AVCJ postérieur en séquence diffusion à gauche) associé à une séquence 3DTOF normale (image de droite)

## 1- Description de la population

Les caractéristiques de la population sont résumées dans la table 4. Les groupes P+ et P- étaient comparables:

- sur les données démographiques notamment sur l'âge (64,5 vs 68 ;  $p=0,34$ ) ou sur le genre (65,6% vs 76,9;  $p=0,46$ )
- sur les facteurs de risque cardiovasculaire selon l'OMS :
  - hypertension artérielle: 68,8% vs 76,9%;  $p=0,78$
  - tabagisme actif: 53,1% vs 61,5%  $p=0,61$
  - dyslipidémie: 65,6% vs 69,2%  $p= 0,81$
  - diabète sucré: 9,4% vs 30,8  $p=0,19$
  - surpoids: 18,8% vs 15,4%, ( $p=0,79$ )

	AVCI jonctionnels n=45	Pattern profond n=32 (71,1%)	Sans pattern profond n=13 (28,9%)	P
<b>Données démographiques</b>				
Age	67 [58-77]	64,5 [57,8-75,5]	68 [62-83]	0,3409
Homme	31 (68,9%)	21 (65,6%)	10 (76,9%)	0,4581
<b>Antécédents et FRCV</b>				
Hypertension artérielle	32 (71,1%)	22 (68,8%)	10 (76,9%)	0,7477
Tabagisme actif	25 (55,6%)	17 (53,1%)	8 (61,5%)	0,6067
Dyslipidémie	30 (66,7%)	21 (65,6%)	9 (69,2%)	0,8161
Diabète sucré	7 (15,6%)	3 (9,4%)	4 (30,8%)	0,1961
Surpoids	8 (17,8%)	6 (18,8%)	2 (15,4%)	0,7891
Fibrillation auriculaire	3 (6,7%)	2 (6,3%)	1 (7,7%)	0,8604
AIT/AVC	5 (11,1%)	3 (9,4%)	2 (15,4%)	0,5611
Coronaropathie	8 (17,8%)	7 (21,9%)	1 (7,7%)	0,2594
AOMI	5 (11,1%)	3 (9,4%)	2 (15,4%)	0,5614
BPCO	3 (6,7%)	2 (6,3%)	1 (7,7%)	0,8604
Ethylisme chronique	8 (17,8%)	6 (18,8%)	2 (15,4%)	0,7894
<b>Données cliniques</b>				
Fluctuation du déficit	22 (48,9%)	16 (50,0%)	6 (46,2%)	0,8151
NIHSS initial	3 [1-8]	3,5 [0,8-8,0]	3 [2-6]	0,8104
Déficit moteur	† 40 (88,9%)	30 (93,8%)	10 (76,9%)	0,0964
*Paralysiefaciale centrale	*	21 (65,7%)	4 (30,8%)	0,0329
* Membre supérieur	38 (84,4%)	28 (87,5%)	10 (76,9%)	0,3749
* Membre inférieur	14 (31,1%)	11 (34,4%)	3 (23,1%)	0,4581
Déficit sensitif	19 (42,2%)	15 (46,9%)	4 (30,8%)	0,3215
Aphasie	12 (26,7%)	7 (21,9%)	5 (38,5%)	0,2541
Dysarthrie	10 (22,2%)	8 (25,0%)	2 (15,4%)	0,7787
Hémianopsie latérale homonyme	13 (28,9%)	8 (25,0%)	5 (38,5%)	0,3665
<b>Données vasculaires</b>				
Sténose carotidienne symptomatique	45 (100,0%)	32 (100,0%)	13 (100,0%)	1,0000
Degré de sténose carotidienne symptomatique	90 [75-95]	92,5 [67,5-95,0]	80,0 [70,0-95,0]	0,8878
Degré de sténose carotidienne controlatéral	0 [0-40]	0 [0-50]	0 [0-0]	0,5409
Sténose athéromateuse	38 (84,4%)	27 (84,4%)	11 (84,6%)	0,9839
Dissection artérielle	6 (13,3%)	4 (12,5%)	2 (15,4%)	0,7964
<b>Traitement d'entrée</b>				
Antiagrégant plaquettaire	14 (31,1%)	11 (34,4%)	3 (23,1%)	0,4581
Anticoagulant	2 (4,4%)	1 (3,1%)	1 (7,7%)	0,5004
Statine	13 (28,9%)	10 (31,3%)	3 (23,1%)	0,5835
<b>Traitement phase aigue</b>				
rt-PA intra-veineux	3 (6,7%)	3 (6,7%)	0 (0,0%)	0,2532
<b>Gesterevascularisation</b>				
Endartériectomie chirurgicale	16 (35,6%)	13 (40,6%)	3 (23,1%)	0,2651
Angioplastie carotidienne	9 (20,0%)	7 (21,9%)	2 (15,4%)	0,6218
<b>Complications</b>				
Epilepsie	4 (8,9%)	4 (8,9%)	0 (0,0%)	0,1817
<b>Suivi à 3 mois</b>				
Décès	3 (6,7%)	2 (6,3%)	1 (7,7%)	0,8604
mRS (n=31)	0 [0-2]	1 [0-2]	0 [0-1]	0,6546

**Table 4 : tableau résumé des caractéristiques cliniques et démographiques de la population**

- sur les autres antécédents:
  - broncho-pneumopathie chronique obstructive : 6,3 % vs 7,7% (p=0,86)
  - éthylisme chronique: 18,8% vs 15,4% (p=0,79)
- sur les antécédents de fibrillation auriculaire: 6,3% vs 7,7% (p=0,86)
- sur la maladie cardiovasculaire:
  - AIT/AVC: 9,4% vs 15,4% (p=0,56)
  - coronaropathie: 21,9% vs 7,7% (p= 0,29)
  - AOMI: 9,4% vs 15,4% (p=0,56)
- sur les traitements à l'admission:
  - antiagrégants plaquettaires: 34,4% vs 15,4%
  - anticoagulants (héparine, anti-vitamine K ou nouveaux anticoagulants): 3,1% vs 7,7% (p=0,50)
  - statines (31,3% vs 23,1%)

## 2 - Caractéristiques cliniques

Il y avait plus de paralysies faciales centrales dans le groupe P+ (65,7% vs 30,8%; p=0,033). On remarque une tendance significative au déficit moteur dans le groupe P+ (93,8% vs 76,9%; p=0,096). Il n'y avait aucune différence significative sur les autres paramètres cliniques à savoir la présence:

- d'un déficit sensitif: 46,9% vs 30,8% (p=0,32)
- d'une aphasie: 21,9% vs 38,5% (p=0,25)
- d'une dysarthrie : 25% vs 15,4% (p= 0,79)
- d'une hémianopsie latérale homonyme: (25% vs 38% (p=0,37)

On ne retrouvait pas de différence significative sur le NIHSS initial (3,5 vs 3: p=0,81), sur le caractère fluctuant des symptômes (50% vs 46,2%, p=0,81), ou le nombre de patients ayant



développé une épilepsie vasculaire (8,9% vs 0%;  $p=0,18$ )

Il n'y avait de différence significative sur les traitements mis en place:

- le nombre de patients thrombolysés à la phase aiguë: 6,7% vs 0% ( $p= 0,26$ )
- l'endarterectomie carotidienne chirurgicale: 40,6% vs 23,1% ( $p=0,27$ )
- l'angioplastie carotidienne: 21,9% vs 15,4% ( $p=0,62$ )

Le pronostic était comparable dans les deux groupes sur:

- la mortalité à 3 mois: 6,3% vs 7,7% ( $p=0,86$ )
- le score de Rankin modifié à 3 mois ( $p=0,65$ )

### **3 - Données Vasculaires**

Tous les patients avaient une sténose carotidienne bulbair. Il n'y avait pas de différence significative sur le degré de sténose:

- du côté symptomatique: 92,5% vs 80% ( $p=0,88$ )
- controlatéral: 0% vs 0% ( $p=0,54$ )

L'étiologie de la sténose ne variait pas entre les deux groupes :

- 84,4% vs 84,6% de sténoses athéromateuses ( $p=0,98$ )
- 12,5% vs 15,4% de dissections carotidiennes ( $p=0,80$ )

## **B- Etude en 3DTOF**

### **1 - Analyse visuelle**

Sur les 45 patients, 35 (77,8%) avaient une altération visuelle du flux au niveau de la carotide

interne symptomatique et 18 (40%) au niveau de l'artère cérébrale moyenne ipsilatérale.

Altération visuelle du flux	P+	P-	P
CI symptomatique	78,1 (78,1%)	76,9 (76,9%)	0,93
ACM symptomatique	16 (50%)	2 (15,4%)	0,032

**Table 5 : analyse visuelle de la séquence 3D TOF : analyse univariée**

Il existait une altération significative du flux au niveau de l'artère cérébrale moyenne du côté symptomatique (50% vs 15,4%), non retrouvée au niveau de l'artère carotide interne (78,1% vs 76,9%,  $p=0,93$ ).

## 2 - Analyse quantitative

Dans le groupe P+ il y avait en analyse univariée:

- une altération significative du flux au niveau de l'artère cérébral moyenne du côté symptomatique (2,00 vs 2,14  $p=0,0407$ )
- une tendance significative à l'altération du flux au niveau de la carotide interne symptomatique (2,16 vs 2,26  $p=0,0862$ )
- une absence de différence significative au niveau des artères cérébrales antérieures (2,12 vs 2,08,  $p= 0,3313$ ) et cérébrales postérieures (2,00 vs 1,93  $p=7661$ ).

En analyse mutivariée, seule l'altération du flux dans l'artère cérébrale moyenne symptomatique était indépendamment associée au groupe P+ (OR=0.096, IC95% [0.0133- 0.6878],  $p=0.0197$ ).

	P+ (n=32)	contrôle (n=42)	p (univariée)	OR (95%IC)	p (multivariée)
CI	2,16 (2,16-2,20)	2,26 (2,26-2,27)	0,0862	-	0,5266
M1	2,00 (1,95-2,00)	2,14 (2,14-2,15)	0,0407	0,0956 (0,0133-0,6878)	0,0197
A1	2,12 (2,12-2,18)	2,08 (2,08-2,09)	0,3313	-	0,8287
P1	2,00 (1,97-2,01)	1,93 (1,91-1,93)	0,7961	-	0,4682

**Table 6** : Résultats pour l'altération du flux sur les séquences 3DTOF en analyse quantitative dans le groupe avec pattern profond: analyse par rapport au groupe témoin

Pour le groupe P-, on retrouvait en analyse univariée:

- une tendance significative à l'altération du flux au niveau de la carotide interne symptomatique (2,14 vs 2,26 p=0,0609)
- une absence de différence significative au niveau des artères cérébrales moyennes (2,14 vs 2,14 p=0,2364), antérieures (2,03 vs 2,08, p= 0,3463) et de l'artère cérébrale postérieures (1,87 vs 1,93 p=0,7022)

Aucune variable en analyse multivariée n'était indépendamment associée au groupe P+

	P- (n=13)	contrôle (n=42)	p (univariée)	OR	p (multivariée)
<b>CI</b>	2,14 (2,14-2,18)	2,26 (2,26-2,27)	0,0609	-	0,2086
<b>M1</b>	2,14 (2,14-2,16)	2,14 (2,14-2,15)	0,2364	-	0,6468
<b>A1</b>	2,03 (1,92-2,08)	2,08 (2,08-2,09)	0,3463	-	0,9774
<b>P1</b>	1,87 (1,80-1,87)	1,93 (1,91-1,93)	0,7022	-	0,6941

**Table 7** : Résultats pour l'altération du flux sur les séquences 3DTOF en analyse quantitative dans le groupe sans pattern profond: analyse par rapport au groupe témoin

## IV- DISCUSSION

Par de cette étude menée chez 45 patients atteints d'infarctus jonctionnels symptomatiques d'une sténose carotidienne bulbaire nous avons pu argumenter en utilisant de manière originale l'IRM 3DTOF :

- que le pattern jonctionnel profond est significativement associé à une altération du flux sanguin cérébral IRM 3DTOF en aval de la sténose carotidienne aussi bien en analyse visuelle qualitative que quantitative.
- Parmi les caractéristiques cliniques, seule la prépondérance du déficit moteur chez les patients avec un pattern profond permet de différencier les deux groupes.

### **A - Lien entre le pattern jonctionnel et l'hémodynamique cérébrale**

Par cette étude au sein d'une population d'AVCJ récents symptomatiques d'une sténose carotidienne bulbaire supérieure à 50%, nous avons pu montrer qu'il existe, aussi bien de manière qualitative que quantitative, une association statistique entre la présence d'un pattern jonctionnel profond à l'IRM cérébrale et l'altération du flux d'aval au niveau de l'artère cérébrale moyenne sur les séquences 3DTOF. Ce lien avec le flux sanguin d'aval n'est pas retrouvé pour les AVCJc isolés, du moins sur les séquences 3DTOF.

Ainsi, nous avons prouvé par IRM 3DTOF que la présence d'un AVCJp était associée à une altération de l'hémodynamique cérébrale, ce qui n'est pas retrouvé pour les infarctus superficiels. Du point de vue physiopathologique, nous apportons donc des éléments supplémentaires pour argumenter le fait que les AVCJp sont dus à une altération du débit

sanguin cérébral, contrairement aux infarctus superficiels qui seraient dus à un mécanisme d'embols artério-artériels.

Bien qu'au niveau de la carotide interne symptomatique il n'existe pas d'altération franchement significative du flux, il subsiste une tendance à la diminution de ce dernier chez les patients avec pattern profond ou non. Ceci serait en relation directe avec la présence de la sténose sans obligatoirement avoir un retentissement sur le flux d'aval au niveau de l'artère cérébrale moyenne en fonction de l'efficacité du polygone de Willis. Tous les patients étaient porteurs d'une sténose carotidienne. L'altération du flux au niveau de la carotide reflète une réelle altération du débit sanguin en aval de la sténose, mais qui ne persiste pas au niveau de l'artère cérébrale moyenne grâce à un réseau de suppléance apporté par l'artère communicante antérieure. Ainsi la sténose serait hémodynamiquement parlante mais la prise en charge par le polygone de Willis permet le maintien d'une perfusion cérébrale satisfaisante et la normalisation des flux en TOF au niveau de l'artère cérébrale moyenne.

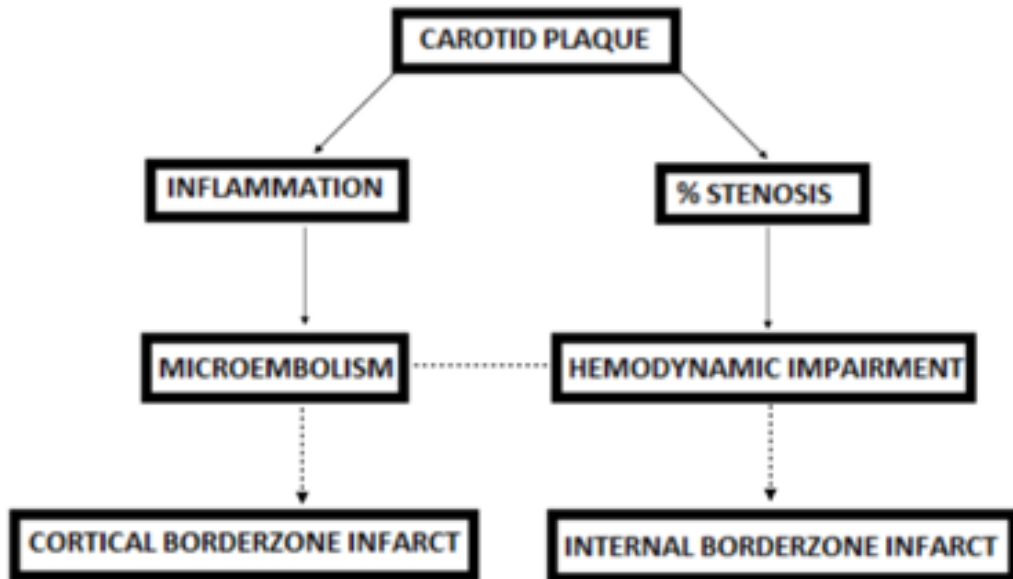
L'implication des phénomènes de bas débit-dans les atteintes profondes concorde avec les données anatomiques puisque la vascularisation du système profond est la plus fragile (19). En effet, il a été mis en évidence qu'il existait plusieurs systèmes de vascularisation cérébrale. La vascularisation profonde est assurée principalement par deux types de réseaux. Il existe de longues et fines artères ou artérioles de source unique. Ce sont des vaisseaux de longueur inégale, et surtout de faible densité dont les branches les plus distales (134) issues des branches superficielles corticales de l'artère cérébrale moyenne, vascularisent le centre semi-ovale (CSO). Il s'agit d'une zone de grande fragilité. Les ganglions de la base et le thalamus sont vascularisés par de larges et longues artérioles et des artères musculeuses issues des perforantes profondes. Les branches les plus éloignées de ce système vascularisent la portion distale du CSO. Cette position anatomique des régions profondes fait des territoires

jonctionnels internes une grande zone de fragilité. Le système superficiel est quant à lui beaucoup plus solide, avec des artéριοles de petite longueur (cortex), ou de longueur intermédiaire (fibres en U).

Si elle est cohérente avec les notions anatomiques, notre étude est également en accord avec les données de la littérature. JC Baron et son équipe qui se sont beaucoup intéressés à la physiopathologie des AVCJ en ont fait une revue des articles de la littérature (29). Tous les articles s'accordent à dire que les AVCJp sont dus à une altération de l'hémodynamique cérébrale. Seul un réfute cette hypothèse. C'est ce dernier article, écrit par Derdeyn et al qui a conduit JC Baron à se questionner sur la réelle part hémodynamique dans les AVCJp. Les auteurs ont émis l'hypothèse que les AVCJp profonds ne sont pas dus exclusivement à un phénomène hémodynamique, mais à une synergie entre les phénomènes d'embolie et de bas débit (49). Seulement, concernant l'étude de Derdeyn, nous avons pu voir plus haut qu'un an plus tard, les mêmes auteurs contredisent ces résultats en analysant une cohorte plus importante. Pour réconcilier ces conclusions les auteurs ont pensé au fait qu'il pouvait exister un développement ultérieur très rapide de collatérales pouvant avoir faussé les résultats (62). Notre étude est donc solide, et permet de pallier à ce biais temporel puisque l'évaluation radiologique en 3DTOF est réalisée en phase aiguë, le jour de l'évènement clinique.

On sait depuis longtemps qu'il existe une relation entre ces deux évènements (49,53). JC Baron fait l'hypothèse que les AVCJp sont liés à la synergie entre les phénomènes hémodynamiques et emboliques, qui s'alimentent mutuellement, la genèse de l'évènement ischémique étant imputable à l'un ou l'autre de ces mécanismes. Les résultats de notre étude nous incitent à penser qu'au cours de l'histoire naturelle de la sténose carotidienne il existe en premier lieu un phénomène d'embolies artério-artériels à partir de la plaque carotidienne, qu'il s'y associe ensuite un phénomène de bas débit, et que c'est à ce moment critique que l'hypoperfusion parle

en provoquant des lésions de localisation profonde. Les AVCJc seraient quant à eux plutôt dus à un mécanisme purement embolique. Le schéma présenté par JC Baron (49) devient alors:



**Figure 24:** représentation schématique de notre hypothèse physiopathologique : coexistence des phénomènes hémodynamiques et emboliques.

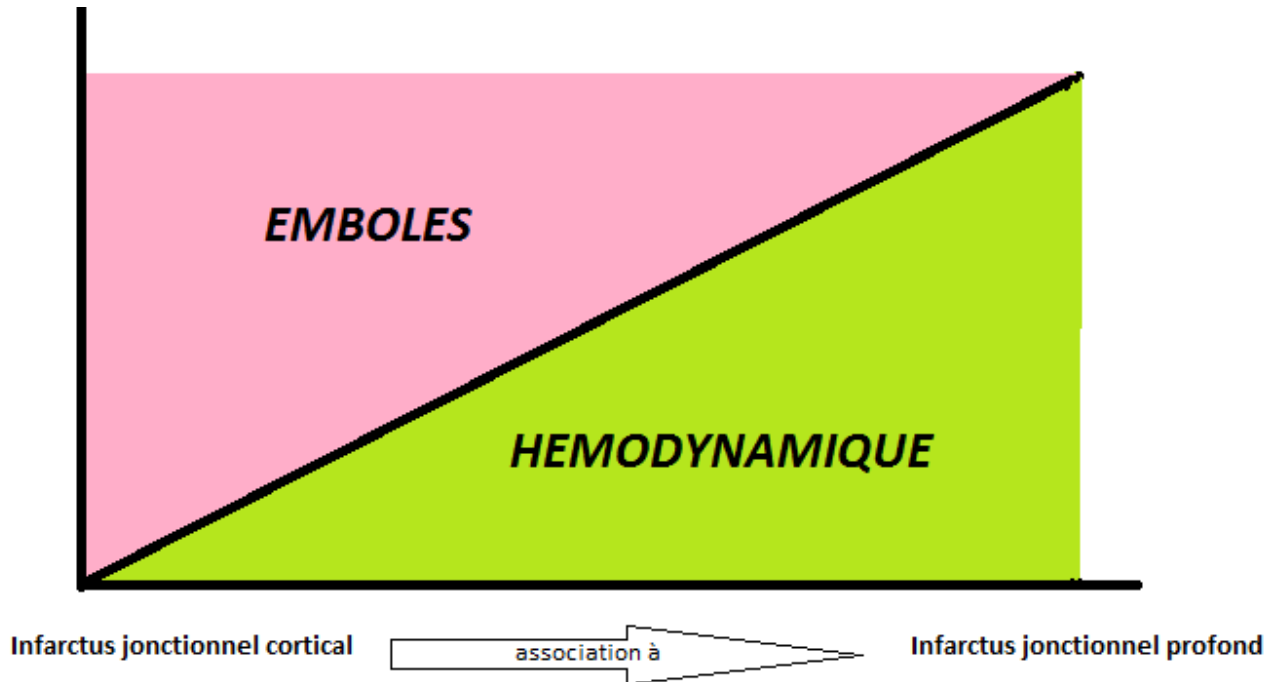
Le principal élément qui nous oriente vers cette hypothèse est que dans notre cohorte, il existe une très faible prévalence des AVCJ profonds isolés (2,2%). En effet, il n'y a dans notre série qu'un seul AVCJ avec un pattern profond isolé, le reste étant associé à des AVCJ corticaux. Si nous mettons en évidence une part hémodynamique indiscutable pour les AVCJp, et si nous considérons les AVCJ superficiels comme essentiellement médiés pas un mécanisme embolique, il semble qu'il y ait une association entre embolies artério-artérielles et bas débit sanguin cérébral dans la genèse des AVCJ, mais que le phénomène micro-occlusif en est le premier évènement.



Nous émettons l'hypothèse suivante : le premier phénomène observé serait l'apparition de microembolies distales liées à une inflammation sur la plaque d'athérome, pouvant certes être aggravée par l'altération des propriétés rhéologiques du sang engendrée par la sténose. A ce stade là, les caillots vont aller dans les territoires jonctionnels corticaux, encouragés par le bas débit sanguin (diminution de la clearance des caillots). Ces micro-occlusions seraient présentes dans toutes les sténoses carotidiennes. Ce n'est qu'ensuite, quand l'altération hémodynamique devient plus importante que les territoires profonds deviennent vulnérables à la baisse de pression de perfusion et qu'il se produit un infarctus par hypodébit, phénomène encouragé par l'altération flux sanguin en lien ou non avec les phénomènes micro-occlusifs. Pour résumer, il existerait dans un premier temps un phénomène microembolique associé à la survenue d'infarctus jonctionnels corticaux jusqu'à ce que le retentissement hémodynamique de la sténose soit assez important pour pouvoir créer un infarctus jonctionnel profond.

Cependant, notre hypothèse physiopathologique ne permet pas d'expliquer ces cas, décrits par JC Baron d'infarctus jonctionnels profonds avec des signaux micro-emboliques mais sans altération hémodynamique (49). Plusieurs hypothèses à cette limitation:

- il y a encore l'hypothèse du développement de collatérales et d'une amélioration de l'hémodynamique cérébrale le temps que l'examen soit réalisé.
- n'y avait-il pas chez certains patients un hypodébit sanguin cérébral transitoire ou une hypotension artérielle sévère favorisée, par exemple, par une mise en orthostatisme brutale et qui en conséquence serait réversible et non détecté à l'état de repos par un examen non réalisé de manière instantanée? Car l'hémodynamique cérébrale est un paramètre évolutif. C'est tout l'intérêt de l'IRM 3D TOF, réalisé ici en phase aiguë qui détecte ces phénomènes éphémères.



**Figure 25** : Histoire naturelle de la sténose carotidienne : de l'embolie au bas-débit

Il existe un indice supplémentaire pour penser que les AVCJ avec pattern profond sont associés à une altération de l'hémodynamique cérébrale. Il s'agit de l'association plus fréquente des patterns profonds avec les localisations jonctionnelles corticales antérieures plutôt que postérieures: parmi les 31 patients avec pattern jonctionnel profond seul un est associé de manière isolée à un infarctus jonctionnel cortical postérieur. En effet, trois études qui étudient les altérations hémodynamiques sans les territoires jonctionnels corticaux sur sténose carotidienne serrée retrouvent une prépondérance de l'altération de l'hémodynamique cérébrale dans les AVCJ corticaux de topographie antérieure (65–67). Aucune altération du flux sanguin cérébral n'est retrouvée dans les territoires jonctionnels postérieurs. La faible sensibilité du territoire jonctionnel postérieur à la baisse de l'apport sanguin provenant de la carotide interne est due au fait que le réseau collatéral est assuré à la fois par l'artère cérébrale moyenne (branche

temporale postérieure) mais aussi par l'artère cérébrale postérieure (branche pariéto-occipitale) issue de du système vertébrobasilaire libre d'altération hémodynamique.

Il n'a pas été fait de distinction entre les différents patterns d'AVCJ profonds (perforantes profondes ou substance blanche périventriculaire avec atteinte du CSO). Le but de cette étude était de montrer qu'il existe une part hémodynamique dans les AVCJ profonds. Du point de vue méthodologique, nous n'avons pas eu besoin d'effectuer cette distinction pour montrer une différence significative. Quant au point de vue pratique, la pose d'une indication d'un geste de revascularisation est indépendante du territoire atteint. De plus, lorsqu'un patient présente un infarctus dans le territoire des perforantes profondes, si le flux d'aval est modifié, il sera quand même conclu à un mécanisme hémodynamique. Il est cependant vrai que pour pouvoir argumenter la physiopathologie de ces infarctus sur perforantes profondes, il aurait été intéressant d'effectuer une analyse en sous-groupes.

Etait-il intéressant d'étudier l'influence du polygone de Willis en 3DTOF ? On sait que la présence d'une artère communicante antérieure a un rôle protecteur vis à vis des AVCJ (29,42). Le rôle de l'artère postérieure est plus débattu. Aussi, un polygone de Willis incomplet est aussi reconnu pour prédisposer aux complications neurologiques après chirurgie carotidienne (135). Il aurait été peut-être été intéressant de comparer, à l'instar certaines études (11,23) la présence d'une artère communicante antérieure dans les deux groupes afin d'étudier son l'influence sur l'hémodynamique cérébrale. Cependant, nous n'avons pas pu réaliser cette observation car le 3DTOF est une imagerie de flux et non morphologique. En conséquence l'absence de l'artère communicante antérieure sur ces séquences ne permet pas de conclure à l'absence de celle-ci.

Notre étude est originale par la manière dont elle utilise l'IRM 3DTOF dans cette démonstration physiopathologique, ce qui n'a été réalisé à ce jour par aucune autre publication. En plus

d'apporter un argument sur le rôle de l'hémodynamique cérébrale, elle le fait par un moyen non conventionnel mais disponible en pratique courante en phase aigue. Premièrement, sur le plan méthodologique, elle permet de ne pas méconnaître une altération transitoire de l'hémodynamique cérébrale compensée par la prise en charge rapide par un réseau de collatérales. Mais surtout, l'utilisation d'une technique radiologique de routine réalisée en phase aigue de l'épisode ischémique crée un intérêt majeur sur le plan clinique, voir possède un pouvoir décisif dans certaines situations cliniques fréquentes qui sont :

- la sténose carotidienne avec indication chirurgicale formelle. Il a pu être montré dans une étude, sur une série de 66 patients effectuée lors d'une collaboration entre les équipes de chirurgie vasculaire et de neurovasculaire niçoises que lors d'une endartériectomie carotidienne, le taux de complications neurologiques était supérieur chez les patients atteints d'un AVCJ que chez les patients ayant un AVC territorial, et ceci indépendamment des autres paramètres (temps de clampage compris) (136). Ainsi, lorsque l'hémodynamique cérébrale est précaire, certaines précautions opératoires peuvent être utiles pour maintenir le flux sanguin cérébral (mise en place d'un shunt artériel par exemple). L'IRM 3DTOF pourrait nous donner de manière rapide et non différée l'information sur le flux sanguin cérébral quasiment simultanément à la survenue de l'accident vasculaire cérébral. Cette rapidité d'information est d'autant plus précieuse que les patients doivent être opérés le plus promptement possible. Aussi, il a été prouvé que les patients ayant une diminution de la réserve vasculaire cérébrale sont plus susceptibles aux syndromes de reperfusion post-opératoire. Un TOF normal étant souvent corrélé à une réserve vasculaire cérébrale préservée cette imagerie pourrait avoir un impact sur la prise en charge thérapeutique per et post opératoire (40) (contrôle stricte de la tension artérielle post-opératoire (137)). De même dans certains cas délicats pourrait-on envisager une angioplastie carotidienne avec stenting, car cette dernière agit essentiellement sur le bas débit sanguin, phénomène à l'origine des AVCJ profonds.

- La sténose carotidienne dont l'indication opératoire se discute. Par exemple : un patient avec sténose carotidienne entre 50 et 70%, porteur d'une cardiopathie emboligène. Le pattern jonctionnel profond ou l'altération du flux de l'artère cérébrale moyenne peut être un argument supplémentaire pour un traitement plus agressif de la sténose carotidienne.
- On pourrait extrapoler les résultats obtenus ici sur des sténoses carotidiennes, aux sténoses des artères cérébrales moyennes. En effet, nous avons sélectionné pour des raisons méthodologiques, une population homogène de patients porteurs de sténoses carotidiennes. Mais la problématique est similaire chez les patients atteints d'une sténose artérielle intracrânienne. Pour rappel, actuellement, le traitement de première intention de la sténose intracrânienne reste le « traitement médical optimal » (double anti-agrégation, contrôle strict des facteurs de risque cardiovasculaires). Mais on pourrait imaginer cibler une population avec une sténose de M1 et une circulation cérébrale précaire, susceptible de récidiver et qui pourrait bénéficier d'un traitement plus agressif, notamment par angioplastie. Cependant, ces patients étant plus rares dans notre population caucasienne, les procédures de revascularisation étant moins bien codifiées, et le degré d'urgence étant moins déclaré, les imageries de perfusion plus conventionnelles (scintigraphie de perfusion) ont encore leur place. Ceci d'autant plus que l'interprétation de l'IRM 3DTOF peut être plus délicate : la sténose de l'artère cérébrale moyenne pourrait gêner l'interprétation du flux à ce niveau (ralentissement local au niveau de la sténose).

## **B - Caractéristiques cliniques de notre cohorte**

La population recueillie est très proche de celle retrouvée dans la littérature. En revanche, peu d'études s'intéressent aux différences épidémiologiques et cliniques entre les formes profondes et superficielles d'AVCJ.

Il n'y avait pas de différence significative sur les caractéristiques épidémiologiques entre les deux groupes qui étaient représentatifs de la population générale atteinte d'AVC, notamment avec un sex-ratio de 2 hommes pour 1 femme et une survenue prépondérante au cours de la 7<sup>ème</sup> décennie. Il n'y avait également aucune différence sur les facteurs de risque cardiovasculaire classiques ou sur la maladie cardiovasculaire.

Nous avons confronté les données de notre population avec les données de celles analysant les différences épidémiologiques entre les deux populations (pattern superficiel et profond) (11,17).

En particulier, contrairement à ces études, nous n'avons pas mis en évidence:

- de prépondérance féminine dans les AVCJ profonds (11).
- plus de fumeurs, ou d'hypertendu dans la population avec un pattern profond (11,69).
- de maladie diabétique plus fréquente dans les infarctus profonds (17) qu'au sein de la population générale.

En outre, il n'y avait aucune différence significative sur la sévérité de la maladie athéromateuse (coronaropathies ou d'antécédents d'artérite des membres inférieurs), conformément aux résultats obtenus dans d'autres études.

Ces discordances épidémiologiques peuvent avoir deux explications :

- la première est due au schéma de l'étude. Premièrement il s'agit d'une étude rétrospective. De plus, le point de départ de ces études est l'infarctus jonctionnel quel qu'en soit l'étiologie. Tous les infarctus jonctionnels de notre cohorte se sont déroulés dans le cadre d'une sténose carotidienne, et donc chez des patients chez qui la maladie athérosclérotique est déjà sévère. On aurait probablement écarté au sein des infarctus corticaux ceux qui sont dus purement à une cause non athéromateuse. La différence sur les facteurs de risque ou sur les comorbidités cardiovasculaires entre les deux groupes serait donc peut être plus difficile à mettre au jour (biais de selection). Seulement dans ces précédentes études qui montrent une maladie athéromateuse plus sévère dans les

patterns profonds, il n'a pas été mis en évidence de différence significative sur les cardiopathies emboligènes entre pattern profond et superficiel. Si cette différence était liée au mécanisme étiologique, il y aurait du y avoir une fréquence plus importante de la maladie des grosses artères dans les patterns profonds, ce que montre une étude récente.

- La deuxième est que, potentiellement, cette différence n'existe pas, car les toutes ces études ne retrouvent pas de manière commune les mêmes facteurs de risque pour provoquer un infarctus jonctionnel profond.

En revanche nous avons pu mettre en évidence des différences au niveau clinique. Les infarctus avec pattern profond ont pour particularité d'avoir une expression motrice plus fréquente que les infarctus purement corticaux. Le lien est statistiquement probant en ce qui concerne la paralysie faciale. En revanche, elle s'exprime sous la forme d'une tendance si on considère la totalité des symptômes moteurs.

Anatomiquement, ceci semble être cohérent car les infarctus jonctionnels touchent les régions où passent les fibres motrices et notamment la partie distale de la couronne rayonnante et la capsule interne. Quant à la littérature, on sait que les infarctus jonctionnels provoquent souvent des troubles moteurs hémicorporels à prédominance brachio-faciales (11,13), mais aucune de ces études ne compare la prévalence de ces signes moteurs entre les deux patterns.

Sur les autres caractéristiques cliniques, nous n'avons pas trouvé de différence significative :

- sur le caractère fluctuant des symptômes. Nous avons conféré une large signification à la « fluctuation de déficit » en y incluant les accidents ischémiques transitoires dans les quelques jours précédant et les fluctuations de l'état neurologique une fois le déficit

installé. Une fluctuation initiale des symptômes et des accidents ischémiques transitoires sont largement décrits au sein de la population des AVCJ (11,13,23,138). Nous retrouvons une proportion de variabilité des symptômes comparable à celle décrite dans la littérature dans les infarctus jonctionnels, plus élevée que dans la population générale des AVC. Cette absence de différence semble surprenante dans le cadre où on considère les AVCJ internes comme dus à une fluctuation du débit sanguin cérébral mais elle n'a pas été relevé lors de l'analyse d'autres séries de différence sur ce point entre infarctus superficiels et profonds (11). La survenue initial d'une syncope n'est pas précisée car nous n'avions pas cette donnée pour la plupart des patients.

- sur les autres symptômes neurologiques, hors troubles moteurs. Ceci est sûrement en lien avec le fait que la plupart des sujets avaient des lésions superficielles, qu'elles soient liées ou non à des lésions profondes. Par exemple, les deux populations présentent autant d'aphasies. La prévalence des troubles du langage dans notre population est de 27% contre 29% dans la littérature (13,24,138). Les aphasies sont un symptôme fréquent de manière générale lors de la survenue des accidents vasculaires cérébraux (16 à 38%). La particularité des aphasies dans les infarctus jonctionnels est son caractère transcortical et son meilleur pronostic. Elles ont été classiquement rapportées à une localisation antérieure (138) mais peuvent en fait survenir indépendamment de la topographie de l'atteinte (13). Elles sont dites motrices si antérieures, sensibles si postérieures. Quant aux troubles du langage dans les infarctus profonds, on peut très bien imaginer qu'ils sont secondaires à des phénomènes de déafférentation ou hypoperfusion (25). De plus les infarctus profonds sont rarement isolés ce qui peut expliquer l'absence de différence significative.



- De même, il n'y avait pas de différence significative sur le score NIHSS, avec un score aux alentours de 3, ce qui est semblable aux autres séries que l'infarctus soit superficiel ou profond (11,13,69).
- les données de suivi à 3 mois (mortalité, score de Rankin modifié) sont superposables dans les deux groupes. Le pronostic est favorable avec un score de Rankin modifié médian de 0, et une mortalité à 3 mois de 6,7% si on regroupe les deux patterns. Les AVCJ profonds sont considérés de moins bon pronostic que les formes superficielles, ce que nous ne retrouvons pas. Dans notre série, la prise en charge thérapeutique était identique pour les deux groupes (fibrinolyse, revascularisation par voie endovasculaire ou chirurgicale), de même que le degré de sténose. Un geste de revascularisation a été effectué chez plus de la moitié des patients. Les patients de notre cohorte, admis en unité neurovasculaire possédaient donc un traitement adapté ce qui représente le meilleur élément de bon pronostic. Aussi, si le pronostic des formes profondes est favorable grâce à une prise en charge adaptée, il ne pourra être démontré de différence. De plus, les séries qui rapportent une différence pronostique entre les 2 patterns ne précisent pas le degré de sténose, ni le traitement entrepris. Ceci peut être important car le pronostic neurologique est considéré comme lié à la sténose carotidienne (26) et avec la prise en charge thérapeutique adaptée.

## **C - Les limites de notre étude**

Nous avons vu que notre étude, de manière simple et innovante, pouvait argumenter en phase aiguë pour un mécanisme hémodynamique dans les infarctus jonctionnels avec pattern profond. Les infarctus jonctionnels superficiels semblent liés à un mécanisme microembolique.

L'utilisation de l'IRM 3DTOF en pratique clinique courante en phase aiguë peut être informative et guider la prise en charge thérapeutique.

Nous n'avons pas trouvé de différence épidémiologique-clinique entre les deux groupes hormis une prépondérance des troubles moteurs chez les patients atteints d'infarctus jonctionnel profond. Mais notre étude possède des limites. La première limite est le caractère rétrospectif et monocentrique du design de l'étude. La deuxième est le fait qu'il y eu une lecture en aveugle des données cliniques et de l'IRM parenchymateuse mais qu'il n'y ait pas eu de double lecture en aveugle. Cette limite est levée par l'évaluation quantitative.

## **D - Perspectives**

La méthode que nous avons choisie pour l'évaluation de l'hémodynamique cérébrale est l'IRM 3DTOF. L'hémodynamique cérébrale est généralement appréhendée par des techniques d'imagerie dites de perfusion (scintigraphie de perfusion le plus souvent, IRM de perfusion). En effet, la technique de référence qui concilie disponibilité et fiabilité est la scintigraphie de perfusion avec épreuve à l'acétazolamide. Elle est réalisable en pratique courante, mais est irradiante, longue à réaliser (le protocole le plus répandu se déroule sur deux jours (141,142)), moins disponible et plus coûteuse que l'IRM 3DTOF. De surcroît l'acétazolamide est parfois mal tolérée (paresthésies, migraines, nausées, épisode hypotensif voire syndrome de Stevens-Johnson). L'IRM de perfusion permet d'appréhender de manière assez fiable l'état hémodynamique cérébral (143,144), notamment grâce au calcul du temps de transit moyen et du volume sanguin cérébral. Cette technique est facilement accessible mais demande l'injection de sels de gadolinium, non dénués de risques (fibrose systémique néphrogénique). Or, on sait que l'IRM 3DTOF possède une haute valeur prédictive négative (93%) quant à la corrélation avec la perte de la réserve vasculaire cérébrale. C'est ce qui a pu être montré par une équipe japonaise (140) lors d'une étude comparant la scintigraphie de perfusion au <sup>123</sup>I-IMP avec

épreuve à l'acétazolamide et séquence 3DTOF (IRM 3 Teslas) chez 87 patients atteints de sténoses carotidiennes. Mais elle possède une valeur prédictive positive moins élevée et peut être d'interprétation délicate dans la maladie sténo-occlusive chronique. En effet, le but du 3DTOF est d'étudier la vitesse du débit sanguin par l'étude du signal généré lors de l'afflux de sang frais dont les spins ne sont pas saturés, intégralement magnétisés (139). Durant le passage dans l'IRM on sature les spins, ce qui provoque une perte de signal. La perte de signal est plus importante si le flux est lent. Or, dans les sténoses carotidiennes chroniques, les réseaux de collatéralités peuvent se développer à partir des artères communicantes antérieures ou postérieures, ou à partir des artères leptoméningées. La circulation du sang par ces chemins plus étriqués fait que les spins du sang affluant sont déjà saturés et que ce flux de suppléance arrivant au niveau de l'artère cérébrale moyenne n'est pas détecté par l'IRM 3DTOF. L'altération du flux sanguin cérébral en IRM 3DTOF semble donc une condition favorable mais pas suffisante pour déclarer un état hémodynamique cérébral précaire: il s'agit d'une image de flux et non de perfusion.

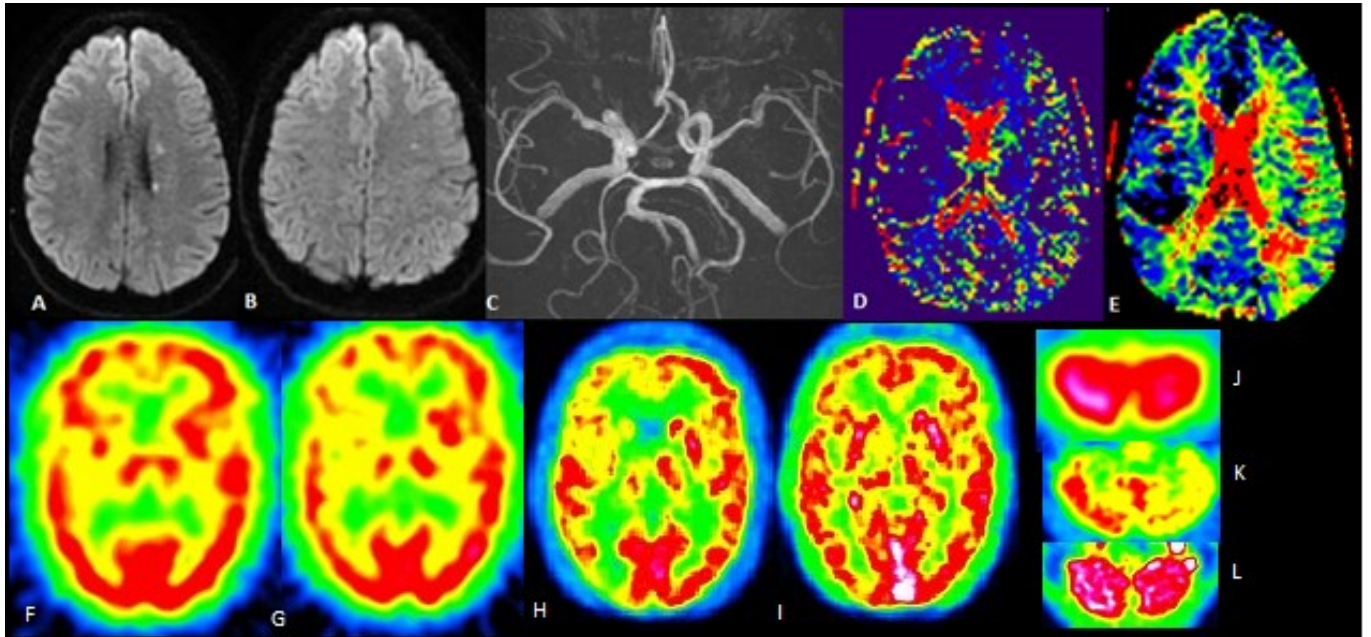
Nous sommes donc demandé si les caractéristiques radiologiques, à savoir un pattern jonctionnel profond à l'IRM cérébrale associé à une altération du flux d'aval en 3DTOF ne pouvaient pas constituer une indication à la réalisation ultérieure d'examens étudiant la perfusion, les techniques de médecine nucléaire représentant le gold standard dans ces indications. Nous avons, en conséquence, par la suite de cette étude en IRM 3DTOF, émis l'hypothèse suivante : la présence d'un pattern radiologique spécifique, à savoir un motif jonctionnel profond associé à une altération du flux de l'artère cérébrale moyenne sur l'IRM 3DTOF serait assez bien corrélée à une altération de la réserve vasculaire cérébrale et peut guider les examens de médecine nucléaire ultérieurs, plus spécifiques. Aussi, l'absence d'un de ces deux critères serait prédictive d'une réserve vasculaire préservée et pourrait dispenser de la réalisation ultérieure de mesure de l'hémodynamique cérébrale.

Nous projetons donc la réalisation d'une étude prospective, monocentrique qui compare les différentes imageries étudiant la perfusion et le métabolisme cérébral chez des patients porteurs d'une sténose serrée symptomatique de l'axe carotido-sylvien (carotidienne ou sylvienne) en les confrontant au pattern radiologique et 3D TOF, puis entre elles. Pour illustration, nous présentons ici les résultats de faisabilité chez huit patients. Tous avaient subi les examens suivants :

- une IRM cérébrale avec séquences FLAIR, diffusion et 3D TOF
- une IRM de perfusion à l'état basal
- une angiographie (artériographie conventionnelle ou angioscanner des troncs supra-aortiques)
- une scintigraphie de perfusion au  $^{99m}\text{Tc}$ -HMPAO à l'état basal puis après injection d'acétazolamide.
- Une TEP-TDM cérébrale au  $^{18}\text{F}$ FDG.

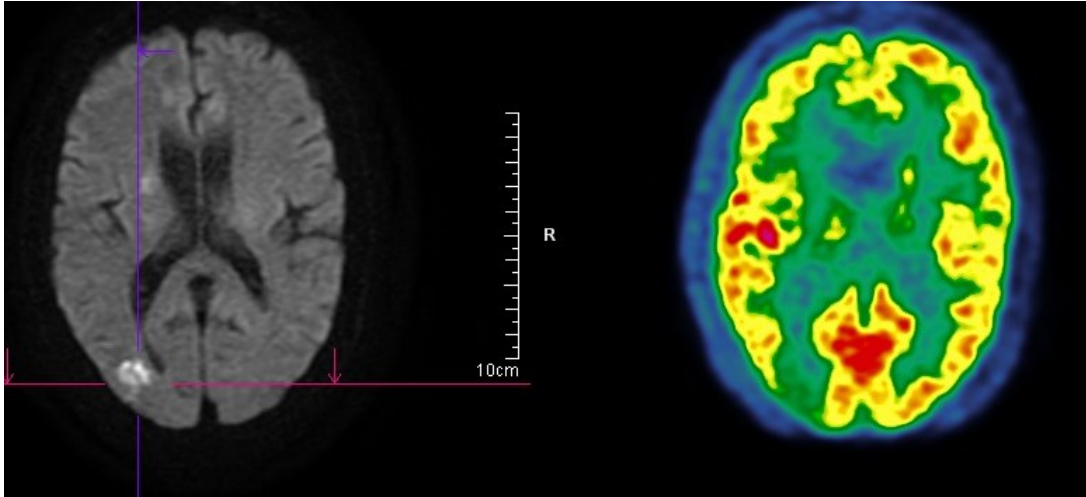
Nous avons décidé de réaliser de manière originale dans ce protocole une TEP-TDM cérébrale au  $^{18}\text{F}$ FDG car le métabolisme du glucose peut apporter une information supplémentaire, que la résolution spatiale de la TEP est largement supérieure au SPECT et qu'elle est beaucoup plus simple d'utilisation que la scintigraphie de perfusion. Notre protocole prévoyait de manière classique l'injection de 2 MBq/kg de  $^{18}\text{F}$ FDG et la réalisation de clichés statiques à 30 minutes, mais aussi des acquisitions dynamiques durant les dix premières minutes pour pouvoir avoir un reflet de la perfusion cérébrale en plus de l'information métabolique. Nous avons, pour utiliser des mesures objectives utilisé le logiciel « Scenium® » (Siemens) qui permet de comparer l'examen à une base de données de sujets sains. Le cerveau est « remodelé » par rapport à un cerveau modèle puis le SUV (standardized uptake value) de chaque voxel est comparé en valeur relative à la base de données de sujets sains. On obtient ainsi une image représentant l'écart à la moyenne (en déviation standard). Un exemple type est fourni en annexe.

Les images de l'IRM cérébrale de perfusion sont visuellement analysées à la recherche d'une zone d'hypoperfusion sur les cartographies suivantes : flux sanguin cérébral, volume sanguin cérébral, temps de transit moyen et coefficient apparent de diffusion. (143,144,146) (140).



**Figure 26** : exploration de la perfusion chez une patiente avec infarctus jonctionnel profond

*Infarctus jonctionnel profond et superficiel gauche (A,B) avec sténose serrée de l'artère cérébrale moyenne ipsilatérale dont le retentissement est visible en séquence 3DTOF (C). L'IRM de perfusion montre un allongement du temps de transit (D) et une augmentation du volume sanguin cérébral (E). La scintigraphie à l'état basal (F) et après injection d'acétazolamide (G) montre en plus de l'infarctus du noyau caudé droit une perte de la réserve vasculaire cérébrale dans le territoire sylvien droit, superposable à un hypométabolisme en TEP à 30 minutes (H). La TEP TDM au 18FDG dynamique semble se rapprocher de la scintigraphie de perfusion à l'état basal (I et L). La TEP à 30 minutes montre en plus un diaschisis corticocerebelleux croisé non visible en TEP dynamique (L), ni sur la scintigraphie de perfusion.*



**Figure 27** : Fusion de la TEP-TDM et de l'IRM chez la même patiente

*Il est important de pouvoir fusionner aux données de l'IRM pour différencier les zones d'ischémie des zones d'hypométabolisme fon lésionnel*

Parmi les 8 sujets, 6 avaient un infarctus de topographie jonctionnelle, tous avec un pattern profond isolé ou mixte. Cinq sujets étaient porteurs d'une sténose ou occlusion de l'artère cérébrale moyenne (1 occlusion, 3 sténoses), et trois au niveau de l'artère carotide interne (2 occlusions et une sténose). Au sein des 6 infarctus jonctionnels, et 5 avaient une altération du flux d'aval. Chaque patient est détaillé en annexe.

Nous avons pu faire les constatations suivantes : le seul sujet qui n'avait pas d'altération du flux d'aval à l'IRM avait une réserve vasculaire satisfaisante. Parmi les 5 patients avec pattern jonctionnel profond et altération de l'hémodynamique cérébrale, 4 avaient une altération de la réserve vasculaire cérébrale à la scintigraphie de perfusion (3 artères cérébrales moyennes et 1 occlusion carotidienne), et 2 n'en avaient pas (2 lésions carotidiennes). L'IRM de perfusion semble bien corrélée à la scintigraphie.

Concernant les TEP-TDM Au  $^{18}\text{F}$ FDG, si on analyse les clichés à 30 minutes on peut faire les constatations suivantes :

- Lorsque la scintigraphie de perfusion était normale, la TEP-TDM était normale.
- Lorsque la scintigraphie de perfusion était anormale la TEP TDM était aussi anormale mais avec quelques nuances :
  - La TEP-TDM doit impérativement être fusionnée à l'IRM cérébrale pour différencier les zones d'ischémie des zones d'hypométabolisme.
  - La TEP-TDM arrive à détecter des anomalies supplémentaires par rapport à la scintigraphie de perfusion, notamment des diaschisis cortico-cérébelleux croisés non vu à la scintigraphie de perfusion. Or, ceux-ci sont connus pour être étroitement en lien avec un état hémodynamique précaire (147).
  - Il y avait deux patients pour lesquelles l'hypométabolisme était plus large que l'altération de la réserve vasculaire. Ceci peut être en rapport avec des phénomènes de désafférentation connus dans les lésions noyaux gris centraux et du noyau caudé (25,148–152).

Beaucoup d'acquisitions dynamiques n'ont pu être interprétées mais les clichés disponibles semblent proches des images de perfusions.

Les résultats préliminaires de faisabilité sont donc excessivement encourageants sur la corrélation entre IRM parenchymateuse et 3DTOF, IRM de perfusion, scintigraphie de perfusion et imagerie métabolique. Les résultats de cette étude devraient également nous renseigner sur l'intérêt du TEP-TDM au  $^{18}\text{F}$ FDG par rapport au gold standard scintigraphie de perfusion au  $^{99\text{m}}\text{Tc}$ -HMPAO.

## V- CONCLUSIONS

Par cette étude analysant les séquences IRM 3DTOF sur des sténoses carotidiennes, nous argumentons de manière originale en faveur du fait que les infarctus jonctionnels profonds sont provoqués par un phénomène hémodynamique alors que les infarctus corticaux sont plutôt dus à un mécanisme microembolique. Nous émettons l'hypothèse qu'il existe au départ de l'histoire naturelle de la sténose carotidienne un phénomène microembolique qui se complique plus ou moins par un phénomène de bas débit lorsque la sténose devient hémodynamiquement parlante, provoquant alors un accident vasculaire cérébral jonctionnel profond.

En outre, nous n'avons pas retrouvés de différence épidémiologique ou clinique entre les deux groupes, hormis une prépondérance des symptômes moteurs dans le groupe avec lésions profondes.

L'IRM 3DTOF pourrait permettre de discuter l'indication d'imagerie nucléaire gold-standard mais non applicable en routine sur tous les patients pour des raisons de coûts et d'accessibilité. La bonne connaissance du retentissement hémodynamique d'une lésion carotido-sylvienne symptomatique devrait permettre une limitation de la péri-mortalité de la chirurgie carotidienne ou encore de l'angioplastie intracrânienne. La réalisation d'études, comme débutée dans notre centre, devrait permettre de rationaliser l'utilisation des pratiques d'imagerie.



## VI- ABREVIATIONS

ALD : Affection longue durée

ACA : Artère cérébrale antérieure

ACM : Artère cérébrale moyenne

ACP : Artère cérébrale postérieure

AIT : Accident ischémique transitoire

AOMI : Artériopathie oblitérante des membres inférieurs

AVC : Accident vasculaire cérébral

AVCJ : accident vasculaire cérébral jonctionnel

AVCJc : Accident vasculaire cérébral jonctionnel cortical

AVCJp : Accident vasculaire cérébral jonctionnel profond

CBF : Débit sanguin cérébral

CBV : Volume sanguin cérébral

CMRO<sub>2</sub> : taux de consommation cérébrale d'oxygène

CMRglu : taux de consommation cérébrale de glucose

CSO : Centre semi-ovale

ECG : Electrocardiogramme

<sup>18</sup>FDG : 18 Fluorodesoxyglucose

HAS : Haute autorité de santé

<sup>99m</sup>Tc-HMPAO : 99mTc-hexaméthylpropylèneamine oxime

<sup>123</sup>I-IMP : Iodine 123 isopropyl indoamphetamine

IRM : Imagerie par résonance magnétique

MES : Signal micro-embolique (microembolic signal)

MTT : temps de transit moyen

NIHSS : National Institut of Health Stroke Scale

TEP : Tomographie par émission de positons

TOAST : Trial of Org 10172 in Acute Stroke Treatment

TOF : Time of flight

## VII- BIBLIOGRAPHIE

1. Rothwell PM, Coull AJ, Silver LE, Fairhead JF, Giles MF, Lovelock CE, et al. Population-based study of event-rate, incidence, case fatality, and mortality for all acute vascular events in all arterial territories (Oxford Vascular Study). *Lancet Lond Engl*. 19 nov 2005;366(9499):1773-83.
2. Sacco S, Stracci F, Cerone D, Ricci S, Carolei A. Epidemiology of stroke in Italy. *Int J Stroke Off J Int Stroke Soc*. juin 2011;6(3):219-27.
3. Tissue plasminogen activator for acute ischemic stroke. The National Institute of Neurological Disorders and Stroke rt-PA Stroke Study Group. *N Engl J Med*. 14 déc 1995;333(24):1581-7.
4. Grau AJ, Weimar C, Bugge F, Heinrich A, Goertler M, Neumaier S, et al. Risk factors, outcome, and treatment in subtypes of ischemic stroke: the German stroke data bank. *Stroke J Cereb Circ*. nov 2001;32(11):2559-66.
5. Adams HP, Bendixen BH, Kappelle LJ, Biller J, Love BB, Gordon DL, et al. Classification of subtype of acute ischemic stroke. Definitions for use in a multicenter clinical trial. TOAST. Trial of Org 10172 in Acute Stroke Treatment. *Stroke J Cereb Circ*. janv 1993;24(1):35-41.
6. Bogousslavsky J, Regli F. Borderzone infarctions distal to internal carotid artery occlusion: prognostic implications. *Ann Neurol*. sept 1986;20(3):346-50.
7. Bogousslavsky J, Regli F. Unilateral watershed cerebral infarcts. *Neurology*. mars 1986;36(3):373-7.
8. Damasio H. A computed tomographic guide to the identification of cerebral

vascular territories. *Arch Neurol.* mars 1983;40(3):138-42.

9. Mangla R, Kolar B, Almast J, Ekholm SE. Border zone infarcts: pathophysiologic and imaging characteristics. *Radiogr Rev Publ Radiol Soc N Am Inc.* oct 2011;31(5):1201-14.

10. Del Sette M, Eliasziw M, Streifler JY, Hachinski VC, Fox AJ, Barnett HJ. Internal borderzone infarction: a marker for severe stenosis in patients with symptomatic internal carotid artery disease. For the North American Symptomatic Carotid Endarterectomy (NASCET) Group. *Stroke J Cereb Circ.* mars 2000;31(3):631-6.

11. Yong SW, Bang OY, Lee PH, Li WY. Internal and cortical border-zone infarction: clinical and diffusion-weighted imaging features. *Stroke J Cereb Circ.* mars 2006;37(3):841-6.

12. Warach S. Tissue viability thresholds in acute stroke: the 4-factor model. *Stroke J Cereb Circ.* nov 2001;32(11):2460-1.

13. Joinlambert C, Saliou G, Flamand-Roze C, Masnou P, Sarov M, Souillard R, et al. Cortical border-zone infarcts: clinical features, causes and outcome. *J Neurol Neurosurg Psychiatry.* août 2012;83(8):771-5.

14. van der Zwan A, Hillen B. Review of the variability of the territories of the major cerebral arteries. *Stroke J Cereb Circ.* août 1991;22(8):1078-84.

15. Lang EW, Daffertshofer M, Daffertshofer A, Wirth SB, Chesnut RM, Hennerici M. Variability of vascular territory in stroke. Pitfalls and failure of stroke pattern interpretation. *Stroke J Cereb Circ.* juin 1995;26(6):942-5.

16. Derdeyn CP, Videen TO, Yundt KD, Fritsch SM, Carpenter DA, Grubb RL, et al. Variability of cerebral blood volume and oxygen extraction: stages of cerebral

haemodynamic impairment revisited. *Brain J Neurol.* mars 2002;125(Pt 3):595-607.

17. Bladin CF, Chambers BR. Clinical features, pathogenesis, and computed tomographic characteristics of internal watershed infarction. *Stroke J Cereb Circ.* déc 1993;24(12):1925-32.

18. Derdeyn CP, Khosla A, Videen TO, Fritsch SM, Carpenter DL, Grubb RL, et al. Severe hemodynamic impairment and border zone--region infarction. *Radiology.* juill 2001;220(1):195-201.

19. Moody DM, Bell MA, Challa VR. Features of the cerebral vascular pattern that predict vulnerability to perfusion or oxygenation deficiency: an anatomic study. *AJNR Am J Neuroradiol.* mai 1990;11(3):431-9.

20. Jörgensen L, Torvik A. Ischaemic cerebrovascular diseases in an autopsy series. 2. Prevalence, location, pathogenesis, and clinical course of cerebral infarcts. *J Neurol Sci.* oct 1969;9(2):285-320.

21. Torvik A. The pathogenesis of watershed infarcts in the brain. *Stroke J Cereb Circ.* avr 1984;15(2):221-3.

22. Evrard S, Woimant F, Le Coz P, Polivka M, Cousin C, Haguenu M. Watershed cerebral infarcts: retrospective study of 24 cases. *Neurol Res.* 1992;14(2 Suppl):97-9.

23. Weiller C, Ringelstein EB, Reiche W, Buell U. Clinical and hemodynamic aspects of low-flow infarcts. *Stroke J Cereb Circ.* sept 1991;22(9):1117-23.

24. Flamand-Roze C, Cauquil-Michon C, Roze E, Souillard-Scemama R, Maintigneux L, Ducreux D, et al. Aphasia in border-zone infarcts has a specific initial pattern and good long-term prognosis. *Eur J Neurol Off J Eur Fed Neurol Soc.* déc 2011;18(12):1397-401.

25. Sebastian R, Schein MG, Davis C, Gomez Y, Newhart M, Oishi K, et al. Aphasia or Neglect after Thalamic Stroke: The Various Ways They may be Related to Cortical Hypoperfusion. *Front Neurol.* 2014;5:231.
26. Hupperts RM, Warlow CP, Slattery J, Rothwell PM. Severe stenosis of the internal carotid artery is not associated with borderzone infarcts in patients randomised in the European Carotid Surgery Trial. *J Neurol.* janv 1997;244(1):45-50.
27. Burke MJ, Vergouwen MDI, Fang J, Swartz RH, Kapral MK, Silver FL, et al. Short-term outcomes after symptomatic internal carotid artery occlusion. *Stroke J Cereb Circ.* sept 2011;42(9):2419-24.
28. Bisschops RHC, Klijn CJM, Kappelle LJ, van Huffelen AC, van der Grond J. Association between impaired carbon dioxide reactivity and ischemic lesions in arterial border zone territories in patients with unilateral internal carotid artery occlusion. *Arch Neurol.* févr 2003;60(2):229-33.
29. Momjian-Mayor I, Baron J-C. The pathophysiology of watershed infarction in internal carotid artery disease: review of cerebral perfusion studies. *Stroke J Cereb Circ.* mars 2005;36(3):567-77.
30. Bogousslavsky J, Regli F. Centrum ovale infarcts: subcortical infarction in the superficial territory of the middle cerebral artery. *Neurology.* oct 1992;42(10):1992-8.
31. Gupta A, Chazen JL, Hartman M, Delgado D, Anumula N, Shao H, et al. Cerebrovascular reserve and stroke risk in patients with carotid stenosis or occlusion: a systematic review and meta-analysis. *Stroke J Cereb Circ.* nov 2012;43(11):2884-91.
32. Kuroda S, Houkin K, Kamiyama H, Mitsumori K, Iwasaki Y, Abe H. Long-term prognosis of medically treated patients with internal carotid or middle cerebral artery

occlusion: can acetazolamide test predict it? *Stroke J Cereb Circ.* sept 2001;32(9):2110-6.

33. Ogasawara K, Ogawa A, Yoshimoto T. Cerebrovascular reactivity to acetazolamide and outcome in patients with symptomatic internal carotid or middle cerebral artery occlusion: a xenon-133 single-photon emission computed tomography study. *Stroke J Cereb Circ.* juill 2002;33(7):1857-62.

34. Markus H, Cullinane M. Severely impaired cerebrovascular reactivity predicts stroke and TIA risk in patients with carotid artery stenosis and occlusion. *Brain J Neurol.* mars 2001;124(Pt 3):457-67.

35. Moriwaki H, Matsumoto M, Hashikawa K, Oku N, Ishida M, Seike Y, et al. Hemodynamic aspect of cerebral watershed infarction: assessment of perfusion reserve using iodine-123-iodoamphetamine SPECT. *J Nucl Med Off Publ Soc Nucl Med.* oct 1997;38(10):1556-62.

36. Grubb RL, Derdeyn CP, Fritsch SM, Carpenter DA, Yundt KD, Videen TO, et al. Importance of hemodynamic factors in the prognosis of symptomatic carotid occlusion. *JAMA.* 23 sept 1998;280(12):1055-60.

37. Nemoto EM, Yonas H, Kuwabara H, Pindzola RR, Sashin D, Meltzer CC, et al. Identification of hemodynamic compromise by cerebrovascular reserve and oxygen extraction fraction in occlusive vascular disease. *J Cereb Blood Flow Metab Off J Int Soc Cereb Blood Flow Metab.* oct 2004;24(10):1081-9.

38. Nemoto EM, Yonas H, Pindzola RR, Kuwabara H, Sashin D, Chang Y, et al. PET OEF reactivity for hemodynamic compromise in occlusive vascular disease. *J Neuroimaging Off J Am Soc Neuroimaging.* janv 2007;17(1):54-60.

39. Kuroda S, Shiga T, Ishikawa T, Houkin K, Narita T, Katoh C, et al. Reduced blood flow and preserved vasoreactivity characterize oxygen hypometabolism due to incomplete infarction in occlusive carotid artery diseases. *J Nucl Med Off Publ Soc Nucl Med.* juin 2004;45(6):943-9.
40. Hosoda K, Kawaguchi T, Shibata Y, Kamei M, Kidoguchi K, Koyama J, et al. Cerebral vasoreactivity and internal carotid artery flow help to identify patients at risk for hyperperfusion after carotid endarterectomy. *Stroke J Cereb Circ.* juill 2001;32(7):1567-73.
41. Baumgartner RW, Regard M. Role of impaired CO<sub>2</sub> reactivity in the diagnosis of cerebral low flow infarcts. *J Neurol Neurosurg Psychiatry.* juill 1994;57(7):814-7.
42. Mull M, Schwarz M, Thron A. Cerebral hemispheric low-flow infarcts in arterial occlusive disease. Lesion patterns and angiomorphological conditions. *Stroke J Cereb Circ.* janv 1997;28(1):118-23.
43. Miralles M, Dolz JL, Cotillas J, Aldoma J, Santiso MA, Giménez A, et al. The role of the circle of Willis in carotid occlusion: assessment with phase contrast MR angiography and transcranial duplex. *Eur J Vasc Endovasc Surg Off J Eur Soc Vasc Surg.* nov 1995;10(4):424-30.
44. Hendrikse J, Hartkamp MJ, Hillen B, Mali WP, van der Grond J. Collateral ability of the circle of Willis in patients with unilateral internal carotid artery occlusion: border zone infarcts and clinical symptoms. *Stroke J Cereb Circ.* 1 déc 2001;32(12):2768-73.
45. Schomer DF, Marks MP, Steinberg GK, Johnstone IM, Boothroyd DB, Ross MR, et al. The anatomy of the posterior communicating artery as a risk factor for ischemic cerebral infarction. *N Engl J Med.* 2 juin 1994;330(22):1565-70.



46. North American Symptomatic Carotid Endarterectomy Trial. Methods, patient characteristics, and progress. *Stroke J Cereb Circ.* juin 1991;22(6):711-20.
47. Randomised trial of endarterectomy for recently symptomatic carotid stenosis: final results of the MRC European Carotid Surgery Trial (ECST). *Lancet Lond Engl.* 9 mai 1998;351(9113):1379-87.
48. Pollanen MS, Deck JH. The mechanism of embolic watershed infarction: experimental studies. *Can J Neurol Sci J Can Sci Neurol.* nov 1990;17(4):395-8.
49. Moustafa RR, Izquierdo-Garcia D, Jones PS, Graves MJ, Fryer TD, Gillard JH, et al. Watershed infarcts in transient ischemic attack/minor stroke with  $\geq 50\%$  carotid stenosis: hemodynamic or embolic? *Stroke J Cereb Circ.* juill 2010;41(7):1410-6.
50. Ringelstein EB, Zeumer H, Angelou D. The pathogenesis of strokes from internal carotid artery occlusion. Diagnostic and therapeutical implications. *Stroke J Cereb Circ.* déc 1983;14(6):867-75.
51. Masuda J, Yutani C, Ogata J, Kuriyama Y, Yamaguchi T. Atheromatous embolism in the brain: a clinicopathologic analysis of 15 autopsy cases. *Neurology.* juill 1994;44(7):1231-7.
52. Klijn CJ, Kappelle LJ, Tulleken CA, van Gijn J. Symptomatic carotid artery occlusion. A reappraisal of hemodynamic factors. *Stroke J Cereb Circ.* oct 1997;28(10):2084-93.
53. Caplan LR, Hennerici M. Impaired clearance of emboli (washout) is an important link between hypoperfusion, embolism, and ischemic stroke. *Arch Neurol.* nov 1998;55(11):1475-82.
54. Adams JH, Brierley JB, Connor RC, Treip CS. The effects of systemic

hypotension upon the human brain. Clinical and neuropathological observations in 11 cases. *Brain J Neurol.* juin 1966;89(2):235-68.

55. Brierley JB, Excell BJ. The effects of profound systemic hypotension upon the brain of *M. rhesus*: physiological and pathological observations. *Brain J Neurol.* juin 1966;89(2):269-98.

56. Krapf H, Widder B, Skalej M. Small rosarylike infarctions in the centrum ovale suggest hemodynamic failure. *AJNR Am J Neuroradiol.* sept 1998;19(8):1479-84.

57. Waterston JA, Brown MM, Butler P, Swash M. Small deep cerebral infarcts associated with occlusive internal carotid artery disease. A hemodynamic phenomenon? *Arch Neurol.* sept 1990;47(9):953-7.

58. Ringelstein EB, Weiller C, Weckesser M, Weckesser S. Cerebral vasomotor reactivity is significantly reduced in low-flow as compared to thromboembolic infarctions: the key role of the circle of Willis. *J Neurol Sci.* janv 1994;121(1):103-9.

59. Lammie GA, Wardlaw JM. Small centrum ovale infarcts--a pathological study. *Cerebrovasc Dis Basel Switz.* avr 1999;9(2):82-90.

60. Derdeyn CP, Simmons NR, Videen TO, Yundt KD, Fritsch SM, Carpenter DL, et al. Absence of selective deep white matter ischemia in chronic carotid disease: a positron emission tomographic study of regional oxygen extraction. *AJNR Am J Neuroradiol.* avr 2000;21(4):631-8.

61. Kluytmans M, van der Grond J, van Everdingen KJ, Klijn CJ, Kappelle LJ, Viergever MA. Cerebral hemodynamics in relation to patterns of collateral flow. *Stroke J Cereb Circ.* juill 1999;30(7):1432-9.

62. Derdeyn CP, Videen TO, Fritsch SM, Carpenter DA, Grubb RL, Powers WJ.

Compensatory mechanisms for chronic cerebral hypoperfusion in patients with carotid occlusion. *Stroke J Cereb Circ.* mai 1999;30(5):1019-24.

63. Isaka Y, Nagano K, Narita M, Ashida K, Imaizumi M. High signal intensity on T2-weighted magnetic resonance imaging and cerebral hemodynamic reserve in carotid occlusive disease. *Stroke J Cereb Circ.* févr 1997;28(2):354-7.

64. Yamauchi H, Fukuyama H, Yamaguchi S, Miyoshi T, Kimura J, Konishi J. High-intensity area in the deep white matter indicating hemodynamic compromise in internal carotid artery occlusive disorders. *Arch Neurol.* oct 1991;48(10):1067-71.

65. Wiart M, Berthezène Y, Adeleine P, Feugier P, Trouillas P, Froment JC, et al. Vasodilatory response of border zones to acetazolamide before and after endarterectomy : an echo planar imaging-dynamic susceptibility contrast-enhanced MRI study in patients with high-grade unilateral internal carotid artery stenosis. *Stroke J Cereb Circ.* juill 2000;31(7):1561-5.

66. Leblanc R, Yamamoto YL, Tyler JL, Diksic M, Hakim A. Borderzone ischemia. *Ann Neurol.* déc 1987;22(6):707-13.

67. Leblanc R, Yamamoto YL, Tyler JL, Hakim A. Hemodynamic and metabolic effects of extracranial carotid disease. *Can J Neurol Sci J Can Sci Neurol.* févr 1989;16(1):51-7.

68. Arakawa S, Minematsu K, Hirano T, Tanaka Y, Hasegawa Y, Hayashida K, et al. Topographic distribution of misery perfusion in relation to internal and superficial borderzones. *AJNR Am J Neuroradiol.* mars 2003;24(3):427-35.

69. Sorgun MH, Rzayev S, Yilmaz V, Isıkay CT. Etiologic Subtypes of Watershed Infarcts. *J Stroke Cerebrovasc Dis Off J Natl Stroke Assoc.* 12 sept 2015;

70. Powers WJ. Cerebral hemodynamics in ischemic cerebrovascular disease. *Ann Neurol.* mars 1991;29(3):231-40.
71. Bozzao A, Floris R, Gaudiello F, Finocchi V, Fantozzi LM, Simonetti G. Hemodynamic modifications in patients with symptomatic unilateral stenosis of the internal carotid artery: evaluation with MR imaging perfusion sequences. *AJNR Am J Neuroradiol.* sept 2002;23(8):1342-5.
72. Markus H. Transcranial Doppler detection of circulating cerebral emboli. A review. *Stroke J Cereb Circ.* août 1993;24(8):1246-50.
73. Spencer MP, Thomas GI, Nicholls SC, Sauvage LR. Detection of middle cerebral artery emboli during carotid endarterectomy using transcranial Doppler ultrasonography. *Stroke J Cereb Circ.* mars 1990;21(3):415-23.
74. Siebler M, Sitzer M, Steinmetz H. Detection of intracranial emboli in patients with symptomatic extracranial carotid artery disease. *Stroke J Cereb Circ.* nov 1992;23(11):1652-4.
75. Kang D-W, Chu K, Ko S-B, Kwon S-J, Yoon B-W, Roh J-K. Lesion patterns and mechanism of ischemia in internal carotid artery disease: a diffusion-weighted imaging study. *Arch Neurol.* oct 2002;59(10):1577-82.
76. Tsiskaridze A, Devuyst G, de Freitas GR, van Melle G, Bogousslavsky J. Stroke with internal carotid artery stenosis. *Arch Neurol.* avr 2001;58(4):605-9.
77. Moustafa RR, Momjian-Mayor I, Jones PS, Morbelli S, Day DJ, Aigbirhio FI, et al. Microembolism versus hemodynamic impairment in rosary-like deep watershed infarcts: a combined positron emission tomography and transcranial Doppler study. *Stroke J Cereb Circ.* nov 2011;42(11):3138-43.

78. Astrup J, Siesjö BK, Symon L. Thresholds in cerebral ischemia - the ischemic penumbra. *Stroke J Cereb Circ.* déc 1981;12(6):723-5.
79. Symon L, Pasztor E, Branston NM. The distribution and density of reduced cerebral blood flow following acute middle cerebral artery occlusion: an experimental study by the technique of hydrogen clearance in baboons. *Stroke J Cereb Circ.* juin 1974;5(3):355-64.
80. Boysen G, Engell HC, Henriksen H. The effect of induced hypertension on internal carotid artery pressure and regional cerebral blood flow during temporary carotid clamping for endarterectomy. *Neurology.* nov 1972;22(11):1133-44.
81. Sharbrough FW, Messick JM, Sundt TM. Correlation of continuous electroencephalograms with cerebral blood flow measurements during carotid endarterectomy. *Stroke J Cereb Circ.* août 1973;4(4):674-83.
82. Hossmann KA. Viability thresholds and the penumbra of focal ischemia. *Ann Neurol.* oct 1994;36(4):557 - 65.
83. Kaufmann AM, Firlík AD, Fukui MB, Wechsler LR, Jungreis CA, Yonas H. Ischemic core and penumbra in human stroke. *Stroke J Cereb Circ.* janv 1999;30(1):93-9.
84. Davis S, Donnan GA. Time is Penumbra: imaging, selection and outcome. The Johann Jacob Wepfer award 2014. *Cerebrovasc Dis Basel Switz.* 2014;38(1):59-72.
85. Marchal G, Serrati C, Rioux P, Petit-Taboué MC, Viader F, de la Sayette V, et al. PET imaging of cerebral perfusion and oxygen consumption in acute ischaemic stroke: relation to outcome. *Lancet Lond Engl.* 10 avr 1993;341(8850):925-7.
86. Marchal G, Rioux P, Serrati C, Furlan M, Derlon JM, Viader F, et al. Value of

- acute-stage positron emission tomography in predicting neurological outcome after ischemic stroke: further assessment. *Stroke J Cereb Circ.* mars 1995;26(3):524-5.
87. Marchal G, Furlan M, Beaudouin V, Rioux P, Hauttement JL, Serrati C, et al. Early spontaneous hyperperfusion after stroke. A marker of favourable tissue outcome? *Brain J Neurol.* avr 1996;119 ( Pt 2):409-19.
88. Furlan M, Marchal G, Viader F, Derlon JM, Baron JC. Spontaneous neurological recovery after stroke and the fate of the ischemic penumbra. *Ann Neurol.* août 1996;40(2):216-26.
89. Heiss WD, Kracht LW, Thiel A, Grond M, Pawlik G. Penumbra probability thresholds of cortical flumazenil binding and blood flow predicting tissue outcome in patients with cerebral ischaemia. *Brain J Neurol.* janv 2001;124(Pt 1):20-9.
90. Baron JC. Mapping the ischaemic penumbra with PET: a new approach. *Brain J Neurol.* janv 2001;124(Pt 1):2-4.
91. Markus R, Reutens DC, Kazui S, Read S, Wright P, Chambers BR, et al. Topography and temporal evolution of hypoxic viable tissue identified by 18F-fluoromisonidazole positron emission tomography in humans after ischemic stroke. *Stroke J Cereb Circ.* nov 2003;34(11):2646-52.
92. Markus R, Reutens DC, Kazui S, Read S, Wright P, Pearce DC, et al. Hypoxic tissue in ischaemic stroke: persistence and clinical consequences of spontaneous survival. *Brain J Neurol.* juin 2004;127(Pt 6):1427-36.
93. Wintermark M, Reichhart M, Cuisenaire O, Maeder P, Thiran J-P, Schnyder P, et al. Comparison of admission perfusion computed tomography and qualitative diffusion- and perfusion-weighted magnetic resonance imaging in acute stroke patients. *Stroke J*

Cereb Circ. août 2002;33(8):2025-31.

94. Baron JC. Mapping the ischaemic penumbra with PET: implications for acute stroke treatment. *Cerebrovasc Dis Basel Switz.* août 1999;9(4):193-201.

95. Donnan GA, Davis SM. Neuroimaging, the ischaemic penumbra, and selection of patients for acute stroke therapy. *Lancet Neurol.* nov 2002;1(7):417-25.

96. Heiss WD. Experimental evidence of ischemic thresholds and functional recovery. *Stroke J Cereb Circ.* nov 1992;23(11):1668-72.

97. Schumann P, Touzani O, Young AR, Morello R, Baron JC, MacKenzie ET. Evaluation of the ratio of cerebral blood flow to cerebral blood volume as an index of local cerebral perfusion pressure. *Brain J Neurol.* juill 1998;121 ( Pt 7):1369-79.

98. Sette G, Baron JC, Mazoyer B, Levasseur M, Pappata S, Crouzel C. Local brain haemodynamics and oxygen metabolism in cerebrovascular disease. Positron emission tomography. *Brain J Neurol.* août 1989;112 ( Pt 4):931-51.

99. Phelps ME, Mazziotta JC, Huang SC. Study of cerebral function with positron computed tomography. *J Cereb Blood Flow Metab Off J Int Soc Cereb Blood Flow Metab.* 1982;2(2):113-62.

100. Phelps ME, Huang SC, Hoffman EJ, Selin C, Sokoloff L, Kuhl DE. Tomographic measurement of local cerebral glucose metabolic rate in humans with (F-18)2-fluoro-2-deoxy-D-glucose: validation of method. *Ann Neurol.* nov 1979;6(5):371-88.

101. Reivich M, Kuhl D, Wolf A, Greenberg J, Phelps M, Ido T, et al. The [18F]fluorodeoxyglucose method for the measurement of local cerebral glucose utilization in man. *Circ Res.* janv 1979;44(1):127-37.

102. Baron JC, Rougemont D, Soussaline F, Bustany P, Crouzel C, Bousser MG, et al.

Local interrelationships of cerebral oxygen consumption and glucose utilization in normal subjects and in ischemic stroke patients: a positron tomography study. *J Cereb Blood Flow Metab Off J Int Soc Cereb Blood Flow Metab.* juin 1984;4(2):140-9.

103. Baron JC, Lebrun-Grandie P, Collard P, Crouzel C, Mestelan G, Bousser MG. Noninvasive measurement of blood flow, oxygen consumption, and glucose utilization in the same brain regions in man by positron emission tomography: concise communication. *J Nucl Med Off Publ Soc Nucl Med.* mai 1982;23(5):391-9.

104. Kuhl DE, Phelps ME, Kowell AP, Metter EJ, Selin C, Winter J. Effects of stroke on local cerebral metabolism and perfusion: mapping by emission computed tomography of <sup>18</sup>F-DG and <sup>13</sup>NH<sub>3</sub>. *Ann Neurol.* juill 1980;8(1):47-60.

105. Pardridge WM, Crane PD, Mietus LJ, Oldendorf WH. Kinetics of regional blood-brain barrier transport and brain phosphorylation of glucose and 2-deoxyglucose the barbiturate-anesthetized rat. *J Neurochem.* févr 1982;38(2):560-8.

106. Wise RJ, Rhodes CG, Gibbs JM, Hatazawa J, Palmer T, Frackowiak RS, et al. Disturbance of oxidative metabolism of glucose in recent human cerebral infarcts. *Ann Neurol.* déc 1983;14(6):627-37.

107. Paschen W, Mies G, Hossmann KA. Threshold relationship between cerebral blood flow, glucose utilization, and energy metabolites during development of stroke in gerbils. *Exp Neurol.* sept 1992;117(3):325-33.

108. Meyer JS, Gotoh F, Akiyama M, Yoshitake S. Monitoring cerebral blood flow, oxygen, and glucose metabolism. Analysis of cerebral metabolic disorder in stroke and some therapeutic trials in human volunteers. *Circulation.* août 1967;36(2):197-211.

109. Martín A, Rojas S, Pareto D, Santalucia T, Millán O, Abasolo I, et al. Depressed



glucose consumption at reperfusion following brain ischemia does not correlate with mitochondrial dysfunction and development of infarction: an in vivo positron emission tomography study. *Curr Neurovasc Res.* mai 2009;6(2):82-8.

110. Baron JC, Bousser MG, Rey A, Guillard A, Comar D, Castaigne P. Reversal of focal « misery-perfusion syndrome » by extra-intracranial arterial bypass in hemodynamic cerebral ischemia. A case study with 15O positron emission tomography. *Stroke J Cereb Circ.* août 1981;12(4):454-9.

111. Nasel C, Azizi A, Wilfort A, Mallek R, Schindler E. Measurement of time-to-peak parameter by use of a new standardization method in patients with stenotic or occlusive disease of the carotid artery. *AJNR Am J Neuroradiol.* juill 2001;22(6):1056-61.

112. Kidwell CS, Saver JL, Mattiello J, Starkman S, Vinuela F, Duckwiler G, et al. Thrombolytic reversal of acute human cerebral ischemic injury shown by diffusion/perfusion magnetic resonance imaging. *Ann Neurol.* avr 2000;47(4):462-9.

113. Ferro JM, Oliveira V, Melo TP, Crespo M, Lopes J, Fernandes e Fernandes J, et al. [Role of endarterectomy in the secondary prevention of cerebrovascular accidents: results of the European Carotid Surgery Trial (ECST)]. *Acta Médica Port.* août 1991;4(4):227-8.

114. Paraskevas KI, Mikhailidis DP, Veith FJ. Comparison of the five 2011 guidelines for the treatment of carotid stenosis. *J Vasc Surg.* mai 2012;55(5):1504-8.

115. Ricotta JJ, Aburahma A, Ascher E, Eskandari M, Faries P, Lal BK, et al. Updated Society for Vascular Surgery guidelines for management of extracranial carotid disease: executive summary. *J Vasc Surg.* sept 2011;54(3):832-6.

116. Rothwell PM, Giles MF, Chandratheva A, Marquardt L, Geraghty O, Redgrave

JNE, et al. Effect of urgent treatment of transient ischaemic attack and minor stroke on early recurrent stroke (EXPRESS study): a prospective population-based sequential comparison. *Lancet Lond Engl.* 20 oct 2007;370(9596):1432-42.

117. Ballotta E, Meneghetti G, Da Giau G, Manara R, Saladini M, Baracchini C. Carotid endarterectomy within 2 weeks of minor ischemic stroke: a prospective study. *J Vasc Surg.* sept 2008;48(3):595-600.

118. Rerkasem K, Rothwell PM. Systematic review of the operative risks of carotid endarterectomy for recently symptomatic stenosis in relation to the timing of surgery. *Stroke J Cereb Circ.* oct 2009;40(10):e564-72.

119. Salem MK, Sayers RD, Bown MJ, Eveson DJ, Robinson TG, Naylor AR. Rapid access carotid endarterectomy can be performed in the hyperacute period without a significant increase in procedural risks. *Eur J Vasc Endovasc Surg Off J Eur Soc Vasc Surg.* févr 2011;41(2):222-8.

120. Zhang L, Zhao Z, Ouyang Y, Bao J, Lu Q, Feng R, et al. Systematic Review and Meta-Analysis of Carotid Artery Stenting Versus Endarterectomy for Carotid Stenosis: A Chronological and Worldwide Study. *Medicine (Baltimore).* juill 2015;94(26):e1060.

121. SPACE Collaborative Group, Ringleb PA, Allenberg J, Brückmann H, Eckstein H-H, Fraedrich G, et al. 30 day results from the SPACE trial of stent-protected angioplasty versus carotid endarterectomy in symptomatic patients: a randomised non-inferiority trial. *Lancet Lond Engl.* 7 oct 2006;368(9543):1239-47.

122. International Carotid Stenting Study investigators, Ederle J, Dobson J, Featherstone RL, Bonati LH, van der Worp HB, et al. Carotid artery stenting compared with endarterectomy in patients with symptomatic carotid stenosis (International Carotid

Stenting Study): an interim analysis of a randomised controlled trial. *Lancet Lond Engl.* 20 mars 2010;375(9719):985-97.

123. Sternbergh WC, Crenshaw GD, Bazan HA, Smith TA. Carotid endarterectomy is more cost-effective than carotid artery stenting. *J Vasc Surg.* juin 2012;55(6):1623-8.

124. Luebke T, Aleksic M, Brunkwall J. Meta-analysis of randomized trials comparing carotid endarterectomy and endovascular treatment. *Eur J Vasc Endovasc Surg Off J Eur Soc Vasc Surg.* oct 2007;34(4):470-9.

125. Bonati LH, Fraedrich G, Carotid Stenting Trialists' Collaboration. Age modifies the relative risk of stenting versus endarterectomy for symptomatic carotid stenosis—a pooled analysis of EVA-3S, SPACE and ICSS. *Eur J Vasc Endovasc Surg Off J Eur Soc Vasc Surg.* févr 2011;41(2):153-8.

126. Bonati LH, Dobson J, Featherstone RL, Ederle J, van der Worp HB, de Borst GJ, et al. Long-term outcomes after stenting versus endarterectomy for treatment of symptomatic carotid stenosis: the International Carotid Stenting Study (ICSS) randomised trial. *Lancet Lond Engl.* 7 févr 2015;385(9967):529-38.

127. Wong LKS. Global burden of intracranial atherosclerosis. *Int J Stroke Off J Int Stroke Soc.* août 2006;1(3):158-9.

128. Gorelick PB, Wong KS, Bae H-J, Pandey DK. Large artery intracranial occlusive disease: a large worldwide burden but a relatively neglected frontier. *Stroke J Cereb Circ.* août 2008;39(8):2396-9.

129. Carvalho M, Oliveira A, Azevedo E, Bastos-Leite AJ. Intracranial arterial stenosis. *J Stroke Cerebrovasc Dis Off J Natl Stroke Assoc.* avr 2014;23(4):599-609.

130. Chimowitz MI, Lynn MJ, Howlett-Smith H, Stern BJ, Hertzberg VS, Frankel MR, et

al. Comparison of warfarin and aspirin for symptomatic intracranial arterial stenosis. *N Engl J Med.* 31 mars 2005;352(13):1305-16.

131. Chimowitz MI, Lynn MJ, Derdeyn CP, Turan TN, Fiorella D, Lane BF, et al. Stenting versus Aggressive Medical Therapy for Intracranial Arterial Stenosis. *N Engl J Med.* 15 sept 2011;365(11):993-1003.

132. Chaudhry SA, Watanabe M, Qureshi AI. The new standard for performance of intracranial angioplasty and stent placement after Stenting versus Aggressive Medical Therapy for Intracranial Arterial Stenosis (SAMMPRIS) Trial. *AJNR Am J Neuroradiol.* déc 2011;32(11):E214.

133. Qureshi AI, Al-Senani FM, Husain S, Janjua NA, Lanzino G, Lavados PM, et al. Intracranial angioplasty and stent placement after stenting and aggressive medical management for preventing recurrent stroke in intracranial stenosis (SAMMPRIS) trial: present state and future considerations. *J Neuroimaging Off J Am Soc Neuroimaging.* janv 2012;22(1):1-13.

134. van der Zwan A, Hillen B, Tulleken CA, Dujovny M. A quantitative investigation of the variability of the major cerebral arterial territories. *Stroke J Cereb Circ.* déc 1993;24(12):1951-9.

135. Manninen H, Mäkinen K, Vanninen R, Ronkainen A, Tulla H. How often does an incomplete circle of Willis predispose to cerebral ischemia during closure of carotid artery? Postmortem and clinical imaging studies. *Acta Neurochir (Wien).* sept 2009;151(9):1099-105.

136. Jean-Baptiste E, Perini P, Suissa L, Lachaud S, Declémy S, Mahagne MH, et al. Prognostic value of preoperative border-zone (watershed) infarcts on the early

postoperative outcomes of carotid endarterectomy after acute ischemic stroke. *Eur J Vasc Endovasc Surg Off J Eur Soc Vasc Surg.* mars 2013;45(3):210-7.

137. Ogasawara K, Sakai N, Kuroiwa T, Hosoda K, Iihara K, Toyoda K, et al. Intracranial hemorrhage associated with cerebral hyperperfusion syndrome following carotid endarterectomy and carotid artery stenting: retrospective review of 4494 patients. *J Neurosurg.* déc 2007;107(6):1130-6.

138. Bogousslavsky J, Regli F, Assal G. Acute transcortical mixed aphasia. A carotid occlusion syndrome with pial and watershed infarcts. *Brain J Neurol.* juin 1988;111 ( Pt 3):631-41.

139. Kodama T, Watanabe K. Influence of imaging parameters, flow velocity, and pulsatile flow on three-dimensional time-of-flight MR angiography: experimental studies. *Eur J Radiol.* déc 1997;26(1):83-91.

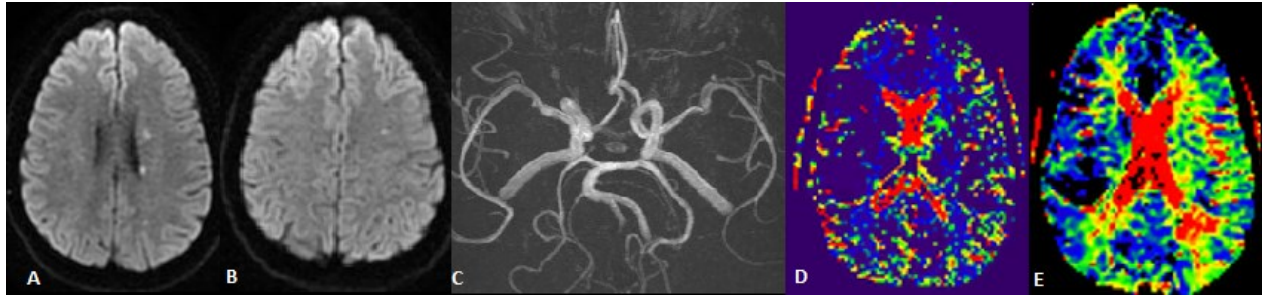
140. Hirooka R, Ogasawara K, Inoue T, Fujiwara S, Sasaki M, Chida K, et al. Simple assessment of cerebral hemodynamics using single-slab 3D time-of-flight MR angiography in patients with cervical internal carotid artery steno-occlusive diseases: comparison with quantitative perfusion single-photon emission CT. *AJNR Am J Neuroradiol.* mars 2009;30(3):559-63.

141. Kapucu OL, Nobili F, Varrone A, Booi J, Vander Borght T, Någren K, et al. EANM procedure guideline for brain perfusion SPECT using 99mTc-labelled radiopharmaceuticals, version 2. *Eur J Nucl Med Mol Imaging.* déc 2009;36(12):2093-102.

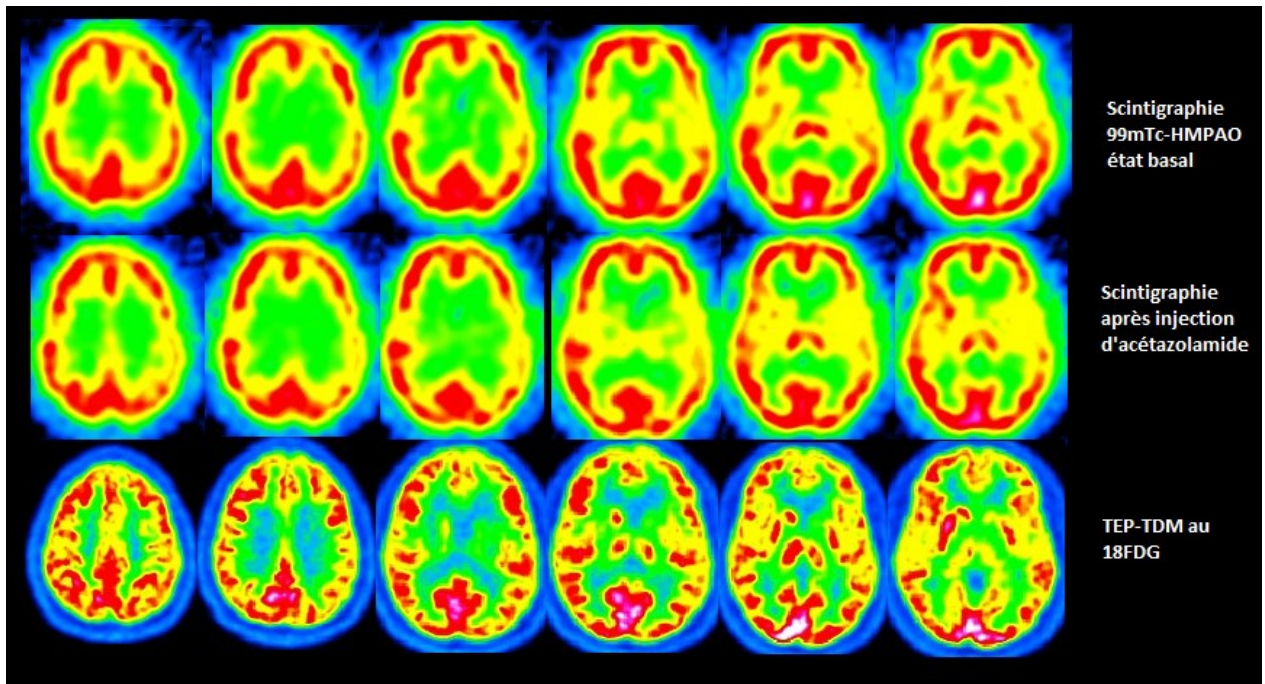
142. Thomsen G, Knudsen GM. Procedure guideline for brain perfusion SPECT using 99mTc radiopharmaceuticals 3.0. *J Nucl Med Technol.* déc 2010;38(4):209.

143. Kikuchi K, Murase K, Miki H, Yasuhara Y, Sugawara Y, Mochizuki T, et al. Quantitative evaluation of mean transit times obtained with dynamic susceptibility contrast-enhanced MR imaging and with  $(133)\text{Xe}$  SPECT in occlusive cerebrovascular disease. *AJR Am J Roentgenol.* juill 2002;179(1):229-35.
144. Wardlaw JM, Dennis MS, Merrick MV, Warlow CP. Relationship between absolute mean cerebral transit time and absolute mean flow velocity on transcranial Doppler ultrasound after ischemic stroke. *J Neuroimaging Off J Am Soc Neuroimaging.* avr 2002;12(2):104-11.
145. Bunevicius A, Yuan H, Lin W. The potential roles of  $18\text{F}$ -FDG-PET in management of acute stroke patients. *BioMed Res Int.* 2013;2013:634598.
146. Kim JH, Lee SJ, Shin T, Kang KH, Choi PY, Kim JH, et al. Correlative assessment of hemodynamic parameters obtained with  $T2^*$ -weighted perfusion MR imaging and SPECT in symptomatic carotid artery occlusion. *AJNR Am J Neuroradiol.* sept 2000;21(8):1450-6.
147. Matsumoto Y, Ogasawara K, Saito H, Terasaki K, Takahashi Y, Ogasawara Y, et al. Detection of misery perfusion in the cerebral hemisphere with chronic unilateral major cerebral artery steno-occlusive disease using crossed cerebellar hypoperfusion: comparison of brain SPECT and PET imaging. *Eur J Nucl Med Mol Imaging.* oct 2013;40(10):1573-81.
148. Carrera E, Tononi G. Diaschisis: past, present, future. *Brain J Neurol.* sept 2014;137(Pt 9):2408-22.
149. Bowler JV, Costa DC, Jones BE, Steiner TJ, Wade JP. High resolution SPECT, small deep infarcts and diaschisis. *J R Soc Med.* mars 1992;85(3):142-6.

150. Fiorelli M, Blin J, Bakchine S, Laplane D, Baron JC. PET studies of cortical diaschisis in patients with motor hemi-neglect. *J Neurol Sci.* août 1991;104(2):135-42.
151. Kwon Y-C, Kim J-H, Ahn T-B. Ataxia of cortical origin via crossed cerebellar diaschisis. *Neurol Sci Off J Ital Neurol Soc Ital Soc Clin Neurophysiol.* janv 2015;36(1):161-3.
152. Slater R, Reivich M, Goldberg H, Banka R, Greenberg J. Diaschisis with cerebral infarction. *Stroke J Cereb Circ.* déc 1977;8(6):684-90.

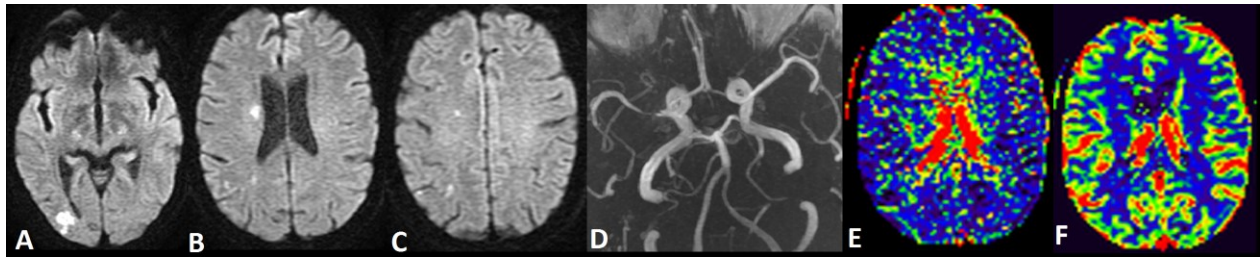
**Annexes : Patient 1**

Patient de 44 ans qui se présente pour déficit à répétition du membre inférieur droit sur une sténose serrée de l'ACM gauche. Ci-dessus, données IRM : à l'IRM un infarctus du noyau caudé gauche et du noyau lenticulaire mais aussi au niveau jonctionnel profond gauche (coupes axiales, séquences diffusion). La séquence 3DTOF (C) montre une altération visuelle du flux de l'artère sylvienne gauche. A l'IRM de perfusion on montre une augmentation du volume cérébral sanguin (D) et un allongement du temps de transit (E) au niveau du territoire sylvien gauche.

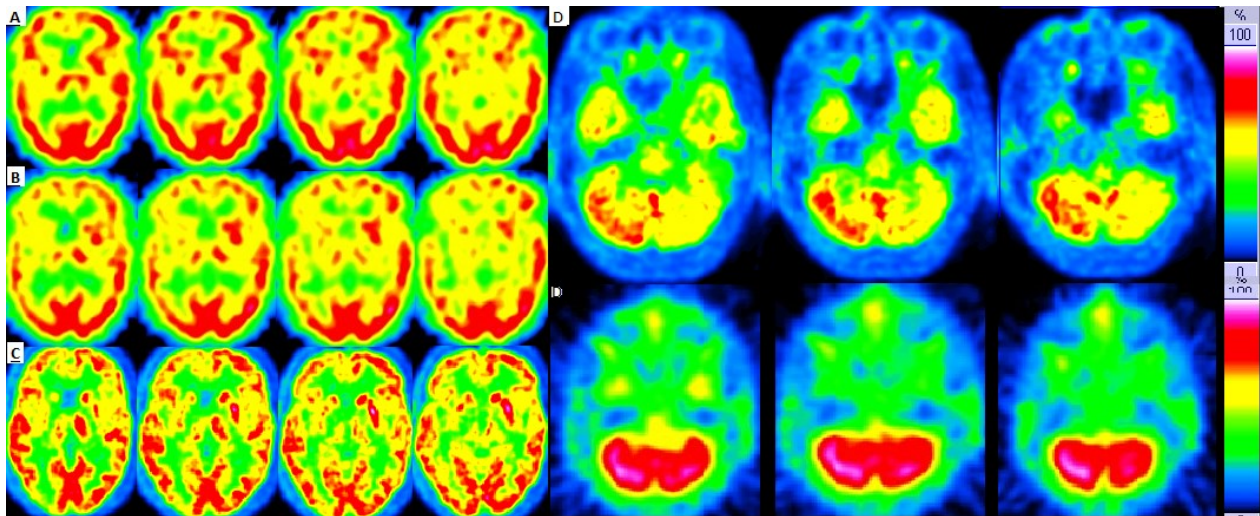


Ci-dessus les données de médecine nucléaire : perte de la réserve vasculaire au niveau pariéto-temporal gauche à la scintigraphie de perfusion avec épreuve à l'acétazolamide. Sur le TEP FDG on voit l'infarctus du noyau caudé gauche mais en sus d'un hypométabolisme pariéto-temporal gauche pouvant correspondre à la perte de réserve vasculaire, un hypométabolisme frontal gauche.

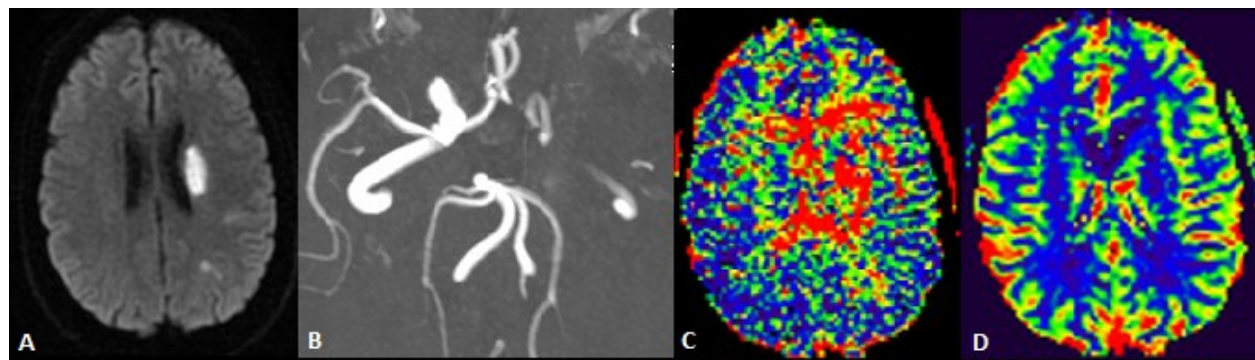


**Annexes: Patient 2**

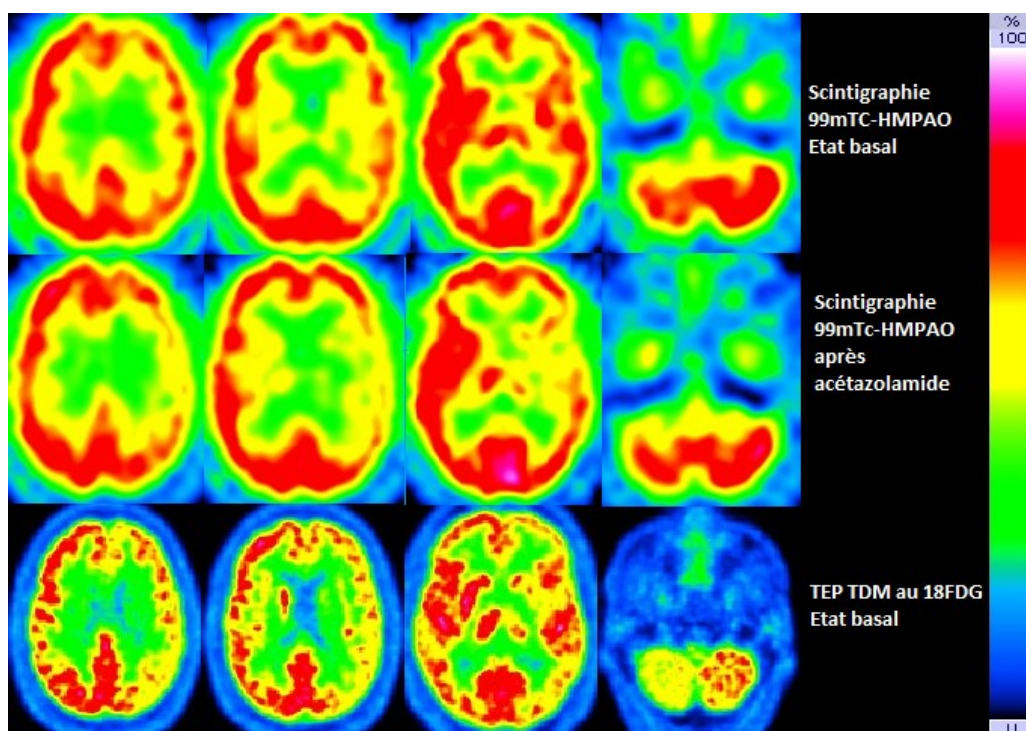
Patiente âgée de 76 ans, fumeuse, ayant subi une IRM cérébral pour céphalée. L'IRM cérébrale montre un accident vasculaire jonctionnel superficiel postérieur droit et profond droit (A, B et C, séquence diffusion, coupes axiales). L'IRM 3DTOF (D) montre visuellement une asymétrie de flux avec une diminution du flux au niveau de l'artère cérébrale moyenne droite (portion M1). L'IRM de perfusion (E= temps de transit moyen, F= volume sanguin cérébral) ne montre pas d'hypoperfusion. L'artériographie rapporte une sténose serrée de l'artère cérébrale moyenne droite



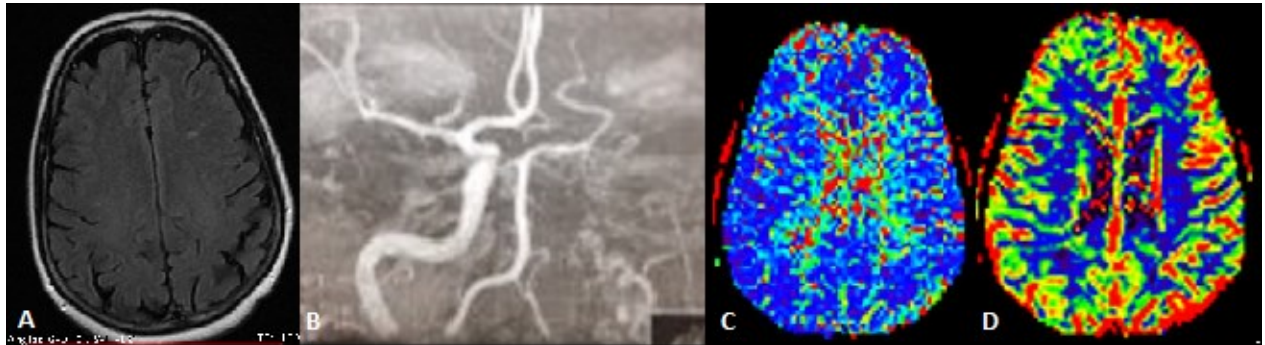
Ci-dessus, les données de médecine nucléaire : La scintigraphie de perfusion au  $^{99m}\text{Tc}$ -HMPAO à l'état basal (A) montre seulement une hypofixation du noyau caudé droit. Après injection d'acétazolamide, on voit une asymétrie frontotemporale droite, témoin d'une altération de la réserve vasculaire cérébrale (B). Au TEP-TDM au  $^{18}\text{F}$ FDG (C) on remarque un hypométabolisme au niveau des zones de nécrose (striatum droit, jonctionnel postérieur droit), mais aussi une asymétrie frontale droite. De manière intéressante le TEP au  $^{18}\text{F}$ FDG montre un diaschisis croisé cérébelleux gauche (D), non visible sur la scintigraphie de perfusion (E).

**Annexes : Patient 3**

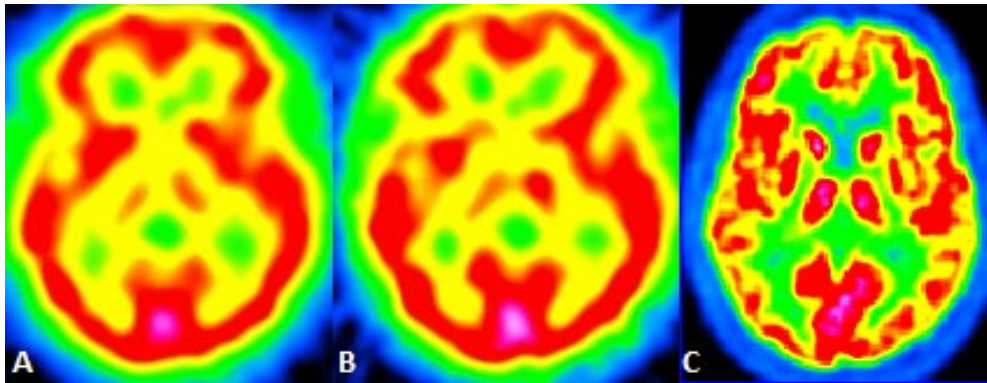
Patient âgé de 62 ans aux antécédents de tabagisme actif et de dyslipidémie qui présente un déficit hémicorporel droit symptomatique d'une occlusion de la carotide interne droite. Sur l'IRM on trouve un infarctus jonctionnel profond et cortical postérieur gauches (A). La séquence 3DTOF (B) retrouve une altération franche du flux carotido-sylvien gauche. A l'IRM de perfusion on retrouve un allongement du temps de transit moyen (C) surtout dans le territoire jonctionnel profond et à moindre niveau au niveau du territoire jonctionnel superficiel gauche.



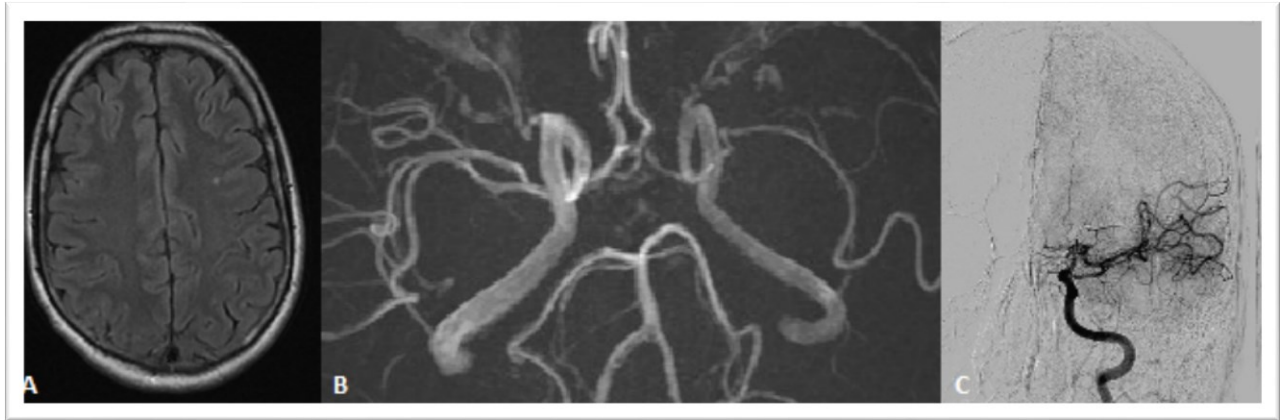
La scintigraphie de perfusion montre une hypoperfusion à l'état basal avec une perte de la réserve vasculaire surajoutée dans le territoire sylvien gauche. La TEP TDM au 18FDG montre un hypométabolisme plus large, quasi-hémisphérique gauche. Les trois examens retrouvent un diaschisis corticocerebelleux croisé droit.

**Annexes : Patient 4**

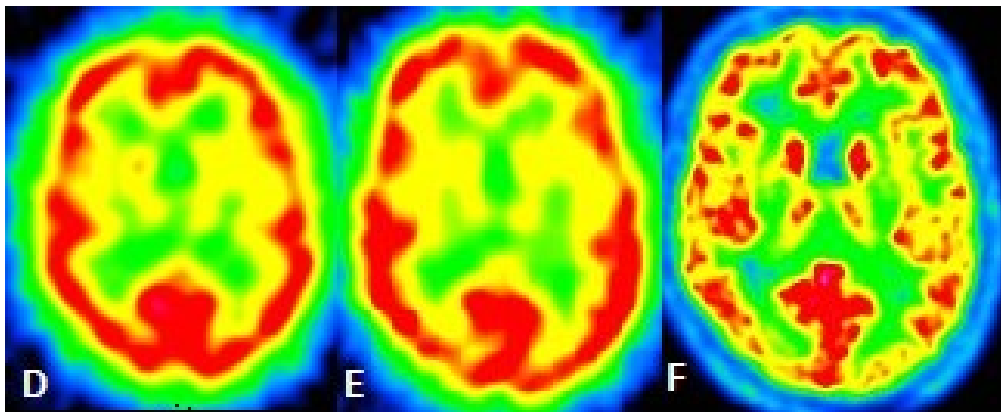
Patiente aux antécédents d'accident vasculaire cérébral d'origine athéromatose qui consulte pour des troubles de l'équilibre. L'IRM cérébrale montre des hypersignaux du centre semi-ovale gauche de petite taille visibles sur les séquences FLAIR (A), mais pas en diffusion. Les séquences 3D TOF montrent une occlusion carotido-sylvienne gauche. L'IRM de perfusion, aussi bien par le temps de transit moyen (C) que le volume sanguin cérébral (D) est normale. L'artériographie des axes cérébraux montre une occlusion de la carotide interne gauche avec reprise par la communicante antérieure et les corticopiales issues de la cérébrale antérieure.

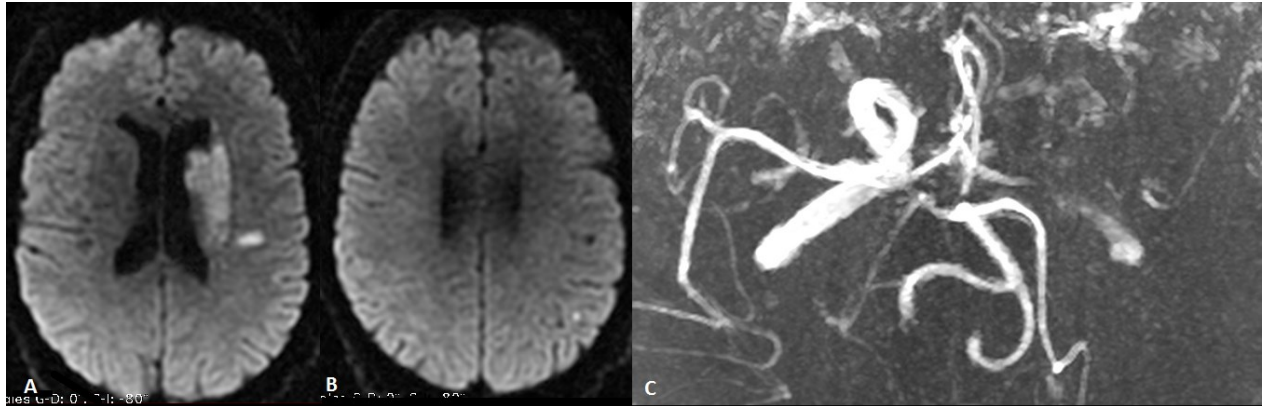


Ci-dessus les données de médecine nucléaire du patient 4. La scintigraphie de perfusion à l'état basal (A) et celle après injection d'acétazolamide (C) sont normales. La TEP-TDM au  $^{18}\text{F}$ FDG est également normale : il n'y a pas d'anomalie ni métabolique ni hémodynamique.

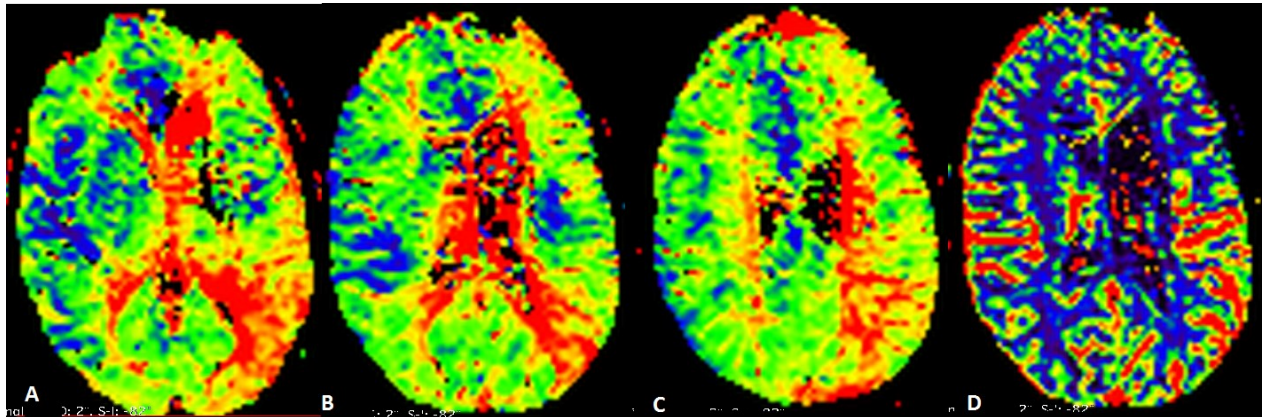
**Annexes : Patient 5**

Patient âgé de 27 ans, aux antécédents de migraine et de tabagisme actif, qui présente depuis deux ans des épisodes de troubles du langage et de paralysie faciale centrale droite résolutive en une dizaine de minutes. L'IRM cérébrale montre un hypersignal punctiforme prérolandique gauche non visible sur les séquences diffusion compatible avec une lésion ischémique ancienne (A). L'IRM 3DTOF (B) retrouve une altération franche du flux carotidosylvien gauche. L'artériographie cérébrale (C) montre une occlusion de l'artère cérébrale moyenne gauche dans sa portion M2 avec reprise par les branches corticopiales issues de l'artère cérébrale antérieure et de l'artère cérébrale moyenne. La scintigraphie cérébrale de perfusion au  $^{99m}\text{Tc}$ -HMPAO (D) et après injection d'acetazolamide (E) est normale. La TEP ne retrouve pas d'anomalie

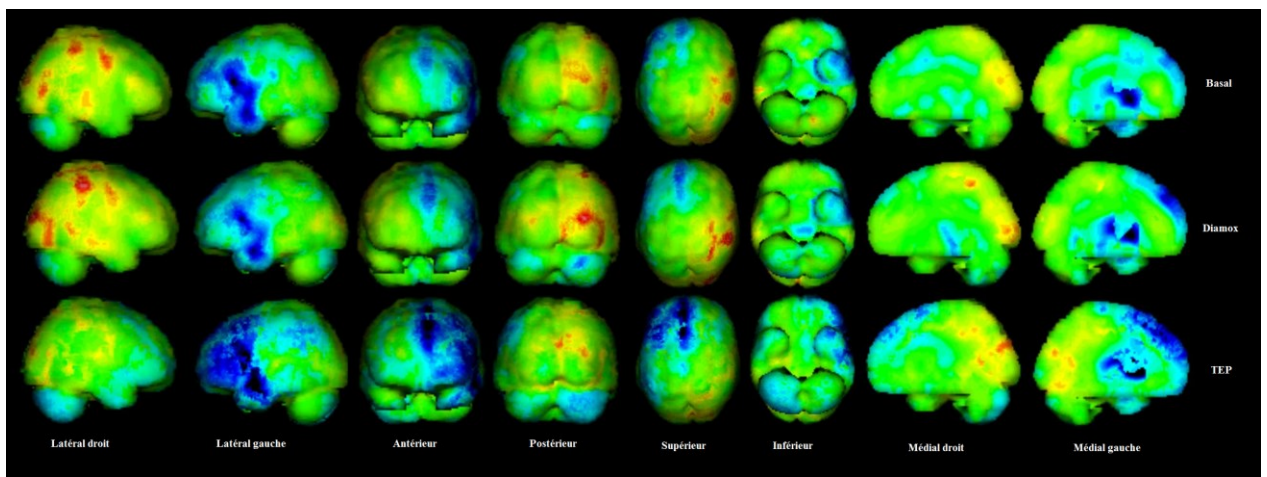
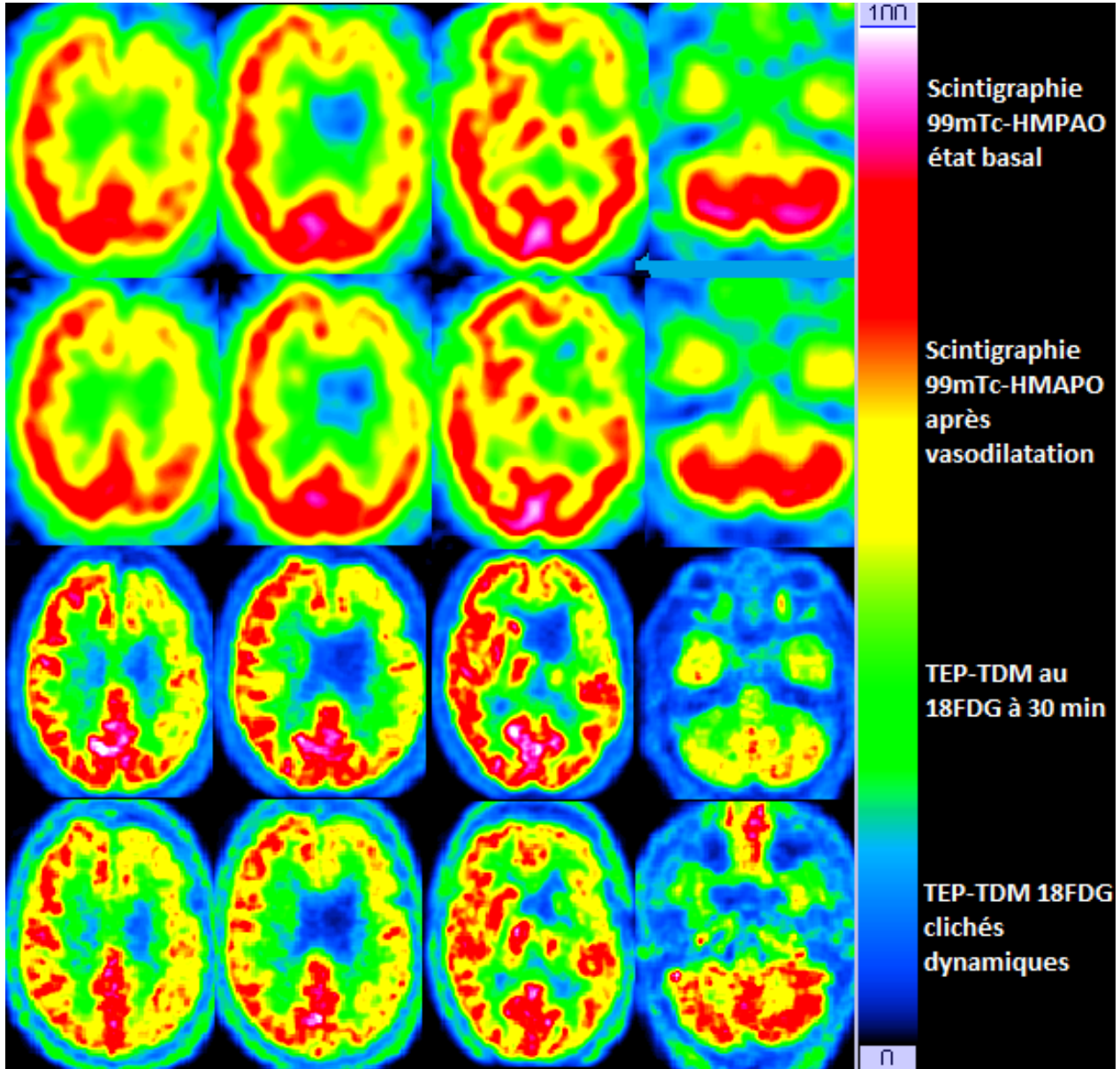


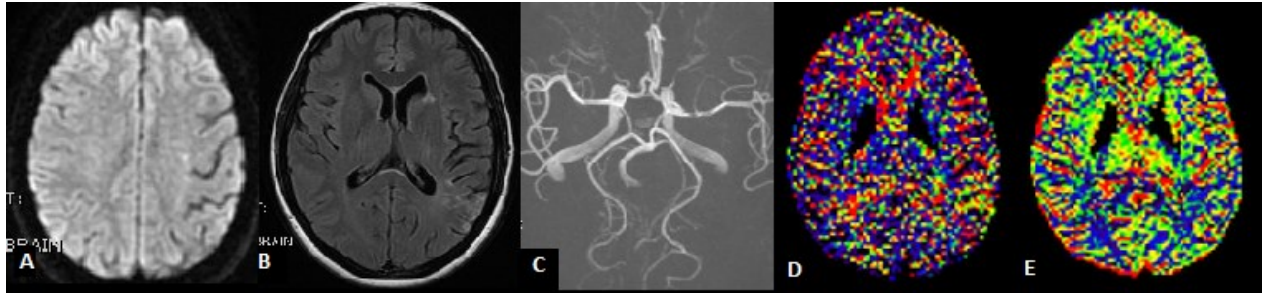
**Annexes : Patient 6**

Patient âgé de 49 avec une dissection de la carotide interne droite responsable d'un AVC sylvien gauche avec pattern jonctionnel profond et sylvien postérieur gauche (A,B). La séquence 3D TOF montre une altération du flux carotidosylvien gauche (C). L'angioscanner des troncs supra-aortiques montre une sténose de 70% de la carotide interne droite.

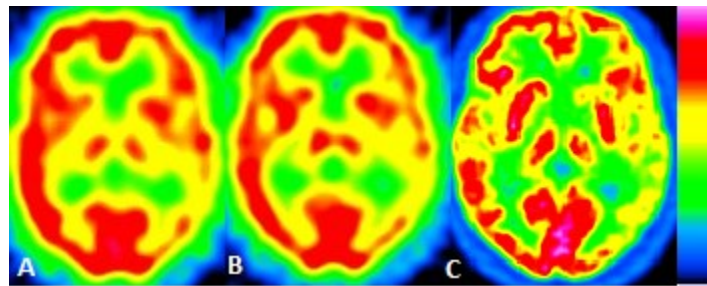


L'IRM de perfusion (ci-dessus) montre une augmentation du temps de transit moyen (A,B,C) au niveau jonctionnel gauche, notamment superficiel postérieur, sans altération du volume sanguin cérébral (D). Ci-après, les données de médecine nucléaire montrant une hypoperfusion au niveau ces zones d'ischémie (noyau caudé, et pôle temporal gauche) mais aussi au niveau fronto-pariétal gauche. Il n'y a pas d'altération de la réserve vasculaire cérébrale. La TEP-TDM montre en plus d'un hypométabolisme au niveau des zones d'ischémie, une hypofixation superposable à celle retrouvée en scintigraphie de perfusion, mais aussi un diaschisis cortico-cérébelleux droit. Les clichés dynamiques sont superposables à ceux de la scintigraphie de perfusion, c'est-à-dire, sans diaschisis cortico-cérébelleux croisé. Les données Scenium (en bas) sont détaillées en bas.

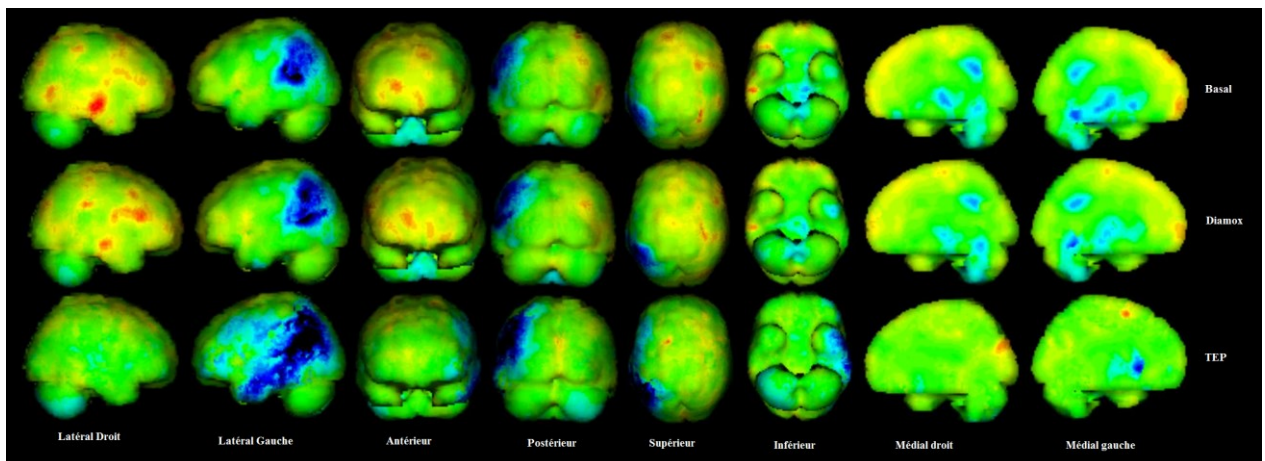


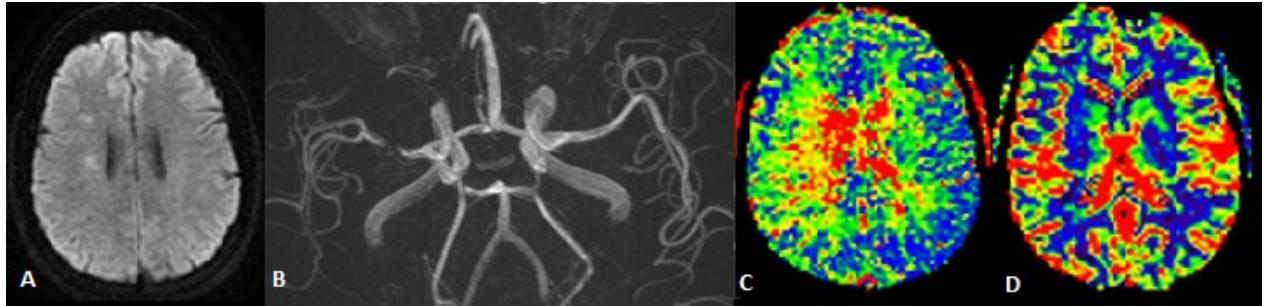
**Annexes : Patient 7**

Patiente âgée de 67 ans qui présente des troubles du langage intermittents. L'IRM retrouve des lésions d'âges différents au niveau jonctionnel cortical postérieur gauche (B), mais aussi au niveau jonctionnel profond (A). La séquence 3DTOF (C) montre une altération partielle et locale au niveau de l'artère cérébrale moyenne gauche, mais sans altération sur le flux d'aval. L'IRM de perfusion ne montre pas d'autre anomalie qu'une hypoperfusion jonctionnelle postérieure gauche, dans le territoire ischemié. Sur l'artériographie, il n'y a pas de sténose significative.

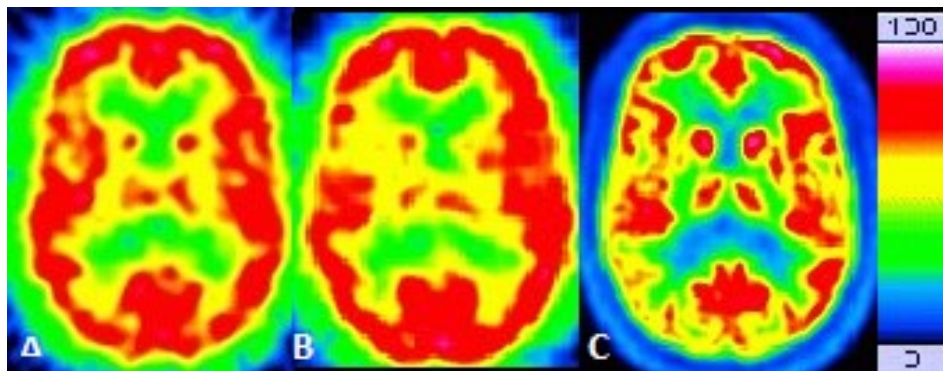


Ci-dessus, la scintigraphie de perfusion à l'état basal (A) montre une hypoperfusion jonctionnelle postérieure gauche. Sur la scintigraphie après injection d'acétazolamide, on ne note pas d'altération de la réserve vasculaire cérébrale. La TEP au 18 FDG (C) montre une hypofixation plus large, débordant sur le territoire de l'artère cérébrale postérieure. Ceci est confirmé par les données Scenium (ci-dessous).



**Annexes : Patient 8**

Patiente de 34 ans aux multiples facteurs de risque cardiovasculaire qui présente un déficit hémicorporel droit transitoire. L'IRM retrouve des lésions compatibles avec un accident vasculaire cérébral jonctionnel profond (A) et l'IRM 3DTOF retrouve une altération du flux en aval de la sténose. L'artériographie montre une sténose à 70% de l'artère cérébrale moyenne droite. Sur l'IRM de perfusion, on peut distinguer un allongement du temps de transit moyen dans le territoire sylvien droit (C), sans anomalie du volume sanguin cérébral (D).



Ci-dessus, la scintigraphie cérébrale de perfusion à l'état basal s'avère normale (A) alors qu'on observe une minime asymétrie de fixation après injection d'acétazolamide (B). La TEP au  $^{18}\text{F}$ FDG montre des anomalies à la limite de la significativité (hypométabolisme pariéto-occipital droit et putamen postérieur droit).



# SERMENT D'HIPPOCRATE

Au moment d'être admis(e) à exercer la médecine, je promets et je jure d'être fidèle aux lois de l'honneur et de la probité.

Mon premier souci sera de rétablir, de préserver ou de promouvoir la santé dans tous ses éléments, physiques et mentaux, individuels et sociaux.

Je respecterai toutes les personnes, leur autonomie et leur volonté, sans aucune discrimination selon leur état ou leurs convictions. J'interviendrai pour les protéger si elles sont affaiblies, vulnérables ou menacées dans leur intégrité ou leur dignité. Même sous la contrainte, je ne ferai pas usage de mes connaissances contre les lois de l'humanité.

J'informerai les patients des décisions envisagées, de leurs raisons et de leurs conséquences.

Je ne tromperai jamais leur confiance et n'exploiterai pas le pouvoir hérité des circonstances pour forcer les consciences.

Je donnerai mes soins à l'indigent et à quiconque me les demandera. Je ne me laisserai pas influencer par la soif du gain ou la recherche de la gloire admis(e) dans l'intimité des personnes, je tairai les secrets qui me seront confiés.

Reçu(e) à l'intérieur des maisons, je respecterai les secrets des foyers et ma conduite ne servira pas à corrompre les mœurs.

Je ferai tout pour soulager les souffrances. Je ne prolongerai pas abusivement les agonies. Je ne provoquerai jamais la mort délibérément.

Je préserverai l'indépendance nécessaire à l'accomplissement de ma mission. Je n'entreprendrai rien qui dépasse mes compétences. Je les entretiendrai et les perfectionnerai pour assurer au mieux les services qui me seront demandés.

J'apporterai mon aide à mes confrères ainsi qu'à leurs familles dans l'adversité.

Que les hommes et mes confrères m'accordent leur estime si je suis fidèle à mes promesses ; que je sois déshonoré(e) et méprisé(e) si j'y manque.