



HAL
open science

Écho-anatomie des nerfs du membre inférieur : état de l'art en 2015

Joseph Azran

► **To cite this version:**

Joseph Azran. Écho-anatomie des nerfs du membre inférieur : état de l'art en 2015. Médecine humaine et pathologie. 2015. <dumas-01290229>

HAL Id: dumas-01290229

<https://dumas.ccsd.cnrs.fr/dumas-01290229v1>

Submitted on 17 Mar 2016

HAL is a multi-disciplinary open access archive for the deposit and dissemination of scientific research documents, whether they are published or not. The documents may come from teaching and research institutions in France or abroad, or from public or private research centers.

L'archive ouverte pluridisciplinaire **HAL**, est destinée au dépôt et à la diffusion de documents scientifiques de niveau recherche, publiés ou non, émanant des établissements d'enseignement et de recherche français ou étrangers, des laboratoires publics ou privés.



HAL Authorization

UNIVERSITE DE PICARDIE JULES VERNE

FACULTE DE MEDECINE D'AMIENS

Année 2015

n°2015-91

**ECHO-ANATOMIE DES NERFS DU MEMBRE
INFERIEUR :
ETAT DE L'ART EN 2015**

THESE

POUR LE DOCTORAT EN MEDECINE

DIPLÔME D'ETAT

SPECIALITE : RADIODIAGNOSTIC ET IMAGERIE MEDICALE

PRESENTEE ET SOUTENUE PUBLIQUEMENT

LE 8 SEPTEMBRE 2015

PAR

JOSEPH AZRAN

PRESIDENT DU JURY :

Monsieur le Professeur DERAMOND

JUGES :

Monsieur le Professeur HAVET

Monsieur le Professeur GABRION

Monsieur le Professeur CONSTANS

DIRECTEUR DE THESE :

Monsieur le Docteur BONNAIRE

A mon Maître et Président de thèse,

Monsieur le Professeur Hervé DERAMOND

Professeur des Universités-Praticien Hospitalier

(Radiologie et Imagerie médicale)

Chef du Pôle Imagerie au CHU d'AMIENS

Vous me faites l'honneur de présider cette thèse.

Votre expérience, votre expertise et votre enseignement en neuroradiologie m'ont permis de trouver les ressources nécessaires à une formation de qualité.

Recevez à travers ce travail le témoignage de ma profonde gratitude et l'assurance d'un grand respect.

A mon Maître,

Monsieur le Professeur Eric HAVET

Professeur des Universités-Praticien Hospitalier

Anatomie

Vous avez accepté avec gentillesse de juger cette thèse.

Veillez trouver ici mes plus sincères remerciements et toute ma reconnaissance.

A mon Maître,

Monsieur le Professeur Antoine GABRION

Professeur des Universités-Praticien Hospitalier

(Chirurgie orthopédique et Traumatologie)

Vous avez accepté avec grand intérêt de juger cette thèse.

Veillez trouver ici l'expression de toute ma reconnaissance et ma profonde estime.

A mon Maître,

Professeur Jean-Marc CONSTANS

Professeur des Universités-Praticien Hospitalier

(Radiologie et Imagerie médicale)

Pôle Imagerie

Vous avez accepté avec beaucoup de gentillesse de juger cette thèse.

Veillez trouver ici l'expression de toute ma reconnaissance.

Merci de votre disponibilité, de votre patience et accessibilité au quotidien auprès des internes.

A mon directeur de thèse,

Monsieur le Docteur Bruno BONNAIRE

(Radiologie et Imagerie médicale)

Pôle Imagerie

Tu as accepté de diriger cette thèse.

J'ai pu apprécier tes précieux conseils, ton respect.

Merci d'assurer et de permettre aux internes une formation de qualité en imagerie ostéo-articulaire grâce à tes connaissances et à ta patience.

A travers ce travail, sois assuré de ma profonde reconnaissance.

À Madame le Docteur Catherine MANCHERON

Vous avez su dès le début de mon internat, me transmettre votre passion et vos connaissances concernant l'imagerie ostéo-articulaire.

Vous m'avez gratifié de vos conseils les plus précieux durant mon cursus.

Soyez assurée, de ma profonde gratitude.

Au Saint béni Soit-II

De m'avoir permis d'en arriver ici aujourd'hui.

De m'avoir permis d'être entouré de mes proches ce jour.

De m'avoir fait rencontrer ma femme, une femme si extraordinaire.

Pour tous les bienfaits dont il nous gratifie quotidiennement.

A ma tendre et chère épouse Mylène,

Je remercie tous les jours le ciel de m'avoir fait te rencontrer.

Tu es ma meilleure amie, ma complice, mon amour, ma confidente, une épaule sur laquelle je me repose, tu es en un mot ma femme.

Comment faisais-je sans toi ?

Mes pensées et mon cœur sont constamment tournés vers toi.

Merci de ton soutien, de ton amour.

Tu es la femme de ma vie.

Je t'aime.

A mes parents

Merci de m'avoir accompagné jusqu'ici.

Merci pour tous les sacrifices que vous avez fait pour nous permettre d'en arriver là.

Merci pour l'éducation que vous nous avez transmise.

A mes frères Moshé et Elie,

Mes deux frères cadets,

Pour tous nos fous rires mais également tous nos secrets,

Merci de m'avoir supporté,

Je vous souhaite pour le futur, la plus belle des réussites familiales et professionnelles.

A mon Bensous

Onze années d'études, onze années d'amitiés, onze années de stages, de fous rires, de vacances, de galères, de remplas, de tout quoi ! Je te souhaite le meilleur !

A mes amis et co-internes amiénois parisiens,

Mon Lellouche, Zeitouda, gros Coco, Maëva, Bench, Darmon, Elie, Maxou, Benjamin avec qui au final on aura trop kiffé !!!

Avec qui j'ai partagé toutes ces galères avec ces trains de la SNCF, (Atik ...), ces ambiances de berchat, ces 3 tours du monde en train, ces gares improbables (Saint Just en Chaussée...), ces champignons boursins...

Je vous souhaite le meilleur et j'espère que l'aventure va continuer longtemps.

A tous mes amis

Steve, Fed, Rafik, Fraifeuj (la team brûlerie), Benham, Machicha, HCR, Meilleur Groupe...

A mes co-internes avec qui j'ai passé cinq années d'internat géniales,

Mathieu, Sooheib ,David Michel, Benoist, Maxime, Morgane, Héloïse, Cécile, Sophie, Axelle, Riyad, Floriane, Élodie et tous les autres...

A mes chefs,

Brice, Thierry, Mathilde, Catherine, Arnaud, Rani, Cédric B., Sébastien.

A mes remplas

Palmira, Naccache et tous les autres...

A toutes les gardes qui m'auront usées.

A ma belle famille, Juliette, Gilles, Dorothée, Anna, Julia, Carla, Sasha

Merci pour votre accueil. Je m'occuperai bien de vos calculs ;-)

A toute l'équipe du service de radiologie du CHU d'Amiens.

A toute l'équipe du service de radiologie de l'hôpital de La Pitié-Salpêtrière.

A toute l'équipe du service de radiologie de l'hôpital de Compiègne.

A toute l'équipe du service de radiologie de l'hôpital de Creil.

A toute l'équipe du service de radiologie de l'hôpital de Soissons.

TABLE DES MATIERES

ABREVIATIONS.....	2
INTRODUCTION.....	5
MATERIEL ET METHODES.....	7
GUIDE D'UTILISATION.....	9
CONCLUSION.....	15
REFERENCES BIBLIOGRAPHIQUES.....	16

ABREVIATIONS

AbH: abducteur de l'hallux

AF: artère fémorale

AH: adducteur de l'hallux

AP: artère poplitée

BF: biceps fémoral

CASAM: computer assisted surgical anatomy mapping

CB: court biceps

CEH: court extenseur de l'hallux

CEO: court extenseur des orteils

CF: court fibulaire

CFH: court fléchisseur de l'hallux

CFO: court fléchisseur des orteils

GG: grand glutéal

GL: gastrocnémien latéral

GM: gastrocnémien médial

LF: long fibulaire

LFH: long fléchisseur de l'hallux

LFO: long fléchisseur des orteils

NCDL: nerf cutané dorsal latéral

NCLC: nerf cutané latéral de la cuisse

NCPC: nerf cutané postérieur de la cuisse

NCSL: nerf cutané sural latéral

NCSM: nerf cutané sural médial

NDPC: nerf digital plantaire commun

NDPPM: nerf digital plantaire propre médial

NDPPL: nerf digital plantaire propre latéral

NF: nerf fémoral

NFC: nerf fibulaire commun

NFP: nerf fibulaire profond

NFS: nerf fibulaire superficiel

NIP: nerf infra-patellaire

NPL: nerf plantaire latéral

NPM: nerf plantaire médial

NSa: nerf saphène

NS: nerf sciatique

NT: Nerf tibial

RCF: rameau communicant fibulaire

SIMCA: septum intermusculaire crural antérieur

SM: semi-membraneux

SOL: soléaire

ST: semi-tendineux

TP: tibial postérieur

VP: veine poplitée

INTRODUCTION

L'imagerie médicale est un terme vaste, regroupant l'ensemble des moyens d'acquisition et de restitution d'images du corps humain à partir de phénomènes physiques principalement représentés par les rayons X, la résonance magnétique nucléaire ou encore la réflexion d'ultrasons.

Parmi elles, l'échographie, utilisant le principe de l'ultrason, connaît un essor continu depuis plus de 50 ans.

En effet, J.J Wild et et J. Reid présentent à la communauté médicale au début des années 50, le premier échographe^{1,2}, initialement destiné à la recherche de tumeurs cérébrales^{3,4}, mais qui s'élargira les années qui suivantes dans plusieurs autres domaines et notamment l'obstétrique.

C'est en 1987 qu'une première publication concernant l'étude échographique des nerfs périphériques et l'intérêt diagnostique attendu, voit le jour⁵. Les premières images échographiques de nerfs périphériques, quant à elle, sont réalisées en 1988⁵.

Par la suite, de multiples travaux verront le jour et confirmeront les avantages de la technique échographique dans l'exploration des nerfs périphériques.

De nos jours, de par l'amélioration des sondes hautes fréquences et l'utilisation de procédés de focalisation superficielle performants, il est possible de visualiser de fins détails anatomiques, ayant pour but de mettre en évidence diverses modifications pathologiques⁶.

Dans les mains d'un opérateur entraîné, et corrélée à l'histoire clinique et électrophysiologique du patient, l'exploration échographique des nerfs peut s'avérer très contributive.

Néanmoins, celle-ci nécessite une connaissance approfondie de l'anatomie⁶.

L'objectif de ce travail est multiple. Il vise à établir une cartographie anatomique et écho-anatomique détaillée des nerfs du membre inférieur corrélée à l'imagerie en coupe, en l'occurrence l'IRM, ses rapports anatomiques, mais également les limites de la technique échographique.

Ce travail vise également à présenter quelques avantages de l'échographie sur l'IRM, notamment une meilleure résolution spatiale, l'exploration de long segments nerveux dans le même examen ou encore l'exploration dynamique des nerfs.^{7,8}

Ce travail s'adresse aux radiologues, sénior ou interne, échographistes, soucieux de se former ou de se parfaire dans le domaine de la pathologie nerveuse périphérique du membre inférieur. Il s'adresse également aux nombreux praticiens (anesthésistes, orthopédistes, neurochirurgiens) qui peuvent y trouver un intérêt diagnostique dans leur pratique quotidienne.

MATERIEL ET METHODES

La réalisation de ce CD-ROM sur l'écho-anatomie des nerfs du membre inférieur s'est déroulée en plusieurs étapes.

Dans un premier temps, un travail bibliographique a été réalisé. Une revue de la littérature a été faite grâce aux moteurs de recherche médicaux Pubmed[®], Science Direct[®], EM-Premium[®], Google scholar[®], Goldminer[®], SearchingRadiology[®]. Les articles ont été sélectionnés selon leur pertinence, leur date de parution, leur capacité à synthétiser les données anatomiques et radiologiques.

La forme de ce travail est un document numérique, réalisé à l'aide du logiciel Keynote d'Apple[®]. Il y est joint une copie au format Powerpoint de Microsoft[®]. Le support électronique est particulièrement adapté à l'enseignement de l'imagerie médicale. Le rendu des images est meilleur que sur une simple impression papier, sa diffusion facilitée auprès des étudiants, sa lecture moins monotone. La forme du diaporama permet aussi de mettre en avant les points principaux et messages à retenir.

Il a été réalisé de nombreuses illustrations interactives sur des schémas d'anatomie tirés du Netter[®] pour illustrer les propos. Ils ont été conçus à l'aide des outils graphiques de Keynote[®].

Pour la 1^e partie, « Généralités », il est réalisé des rappels sur l'anatomie et l'histologie de base du nerf périphérique, puis sur son écho-structure normale. Dans un second temps, il est présenté l'échographe utilisé pour le recueil de données ainsi que les différentes sondes utilisées. Le recueil des images a été effectué sur trois internes du service, de corpulence normale. Enfin, il est décrit les principaux avantages et limites de l'échographie par rapport aux nerfs et aux autres modalités d'imagerie.

Les 2^e et 3^e parties, intitulés respectivement « Plexus lombaire » et « Plexus sacré » intègrent une iconographie riche. Cette dernière a été le fruit de la mise en commun de multiples sources. Plusieurs sessions d'échographies ont été réalisées sur des sujets sains, sans antécédent médical connu, âgés de 26 à 30 ans. Toutes les images ont été acquises sur le membre inférieur droit. Préalablement aux images échographiques de chaque nerf, il est

présenté le nerf étudié, des rappels anatomiques de celui-ci, et ses rapports avec les structures anatomiques adjacentes.

Les nerfs étudiés sont également illustrés par des schémas d'anatomie où ils sont mis en surbrillance ainsi que les structures avoisinantes. Par ailleurs, il a été réalisé, parfois, des rappels anatomiques purs, sans liens directs évidents avec les nerfs des membres inférieurs, mais jugés utiles pour une meilleure compréhension de l'anatomie des nerfs et de l'écho-anatomie des nerfs du membre inférieur. (Ex : les loges musculaires)

Les nerfs périphériques étudiés ont été classés dans une logique anatomique. Il a été étudié séparément les nerfs issus des plexus lombaires et sacrés.

Pour chacun des plexus, il a été présenté les nerfs depuis leur apparition au niveau plexique, en continuant jusqu'à leur ramification la plus distale. Ainsi, pour exemple, les nerfs plantaires ont été étudiés dans la suite logique du nerf tibial et du nerf sciatique.

La dernière partie correspond d'une part à la conclusion sur l'écho-anatomie des nerfs des membres inférieurs, faisant un point sur les avantages et les limites de cette technique.

Il y a été volontairement ajouté une partie sur l'avenir de l'imagerie des nerfs périphériques et les différentes modalités d'imagerie existantes et en cours de développement pour l'exploration de cette entité anatomique, qui pourrait éventuellement faire l'objet d'une étude séparée ultérieurement.

Enfin, un tableau des correspondances « ancienne versus nouvelle nomenclature » a été ajouté, afin de permettre au lecteur de se retrouver plus facilement dans les différents ouvrages anatomiques pouvant encore utiliser l'ancienne nomenclature anatomique.

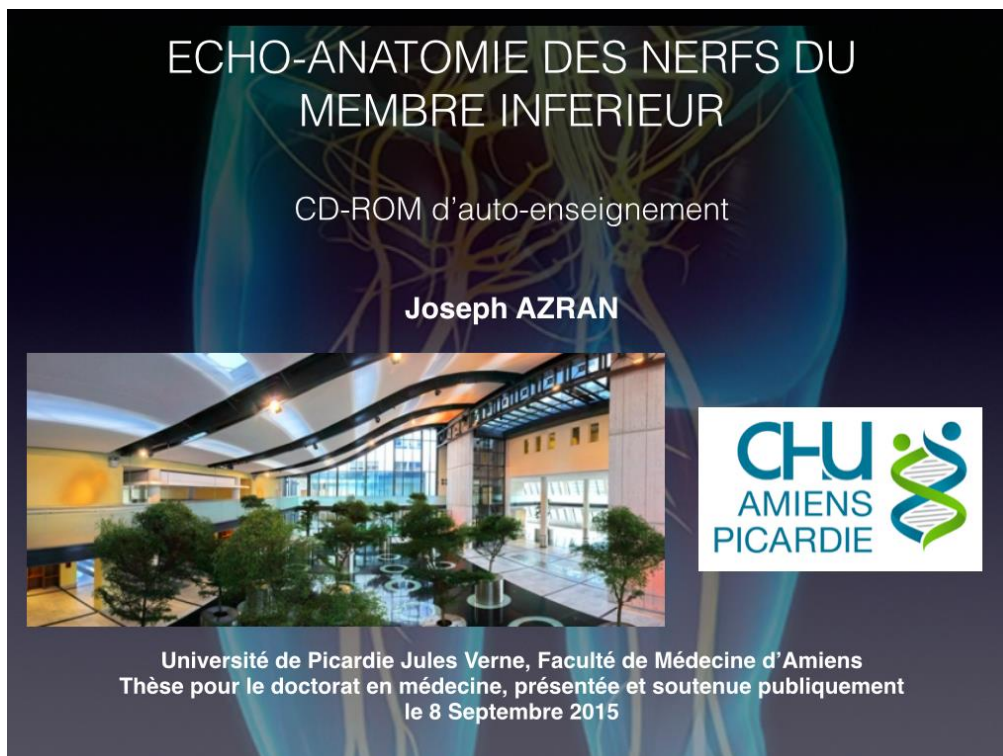GUIDE D'UTILISATION

Après insertion du support CD-Rom, et avant la lecture du diaporama, assurez-vous d'avoir bien installé le logiciel Keynote® ou la liseuse du logiciel Power Point®.

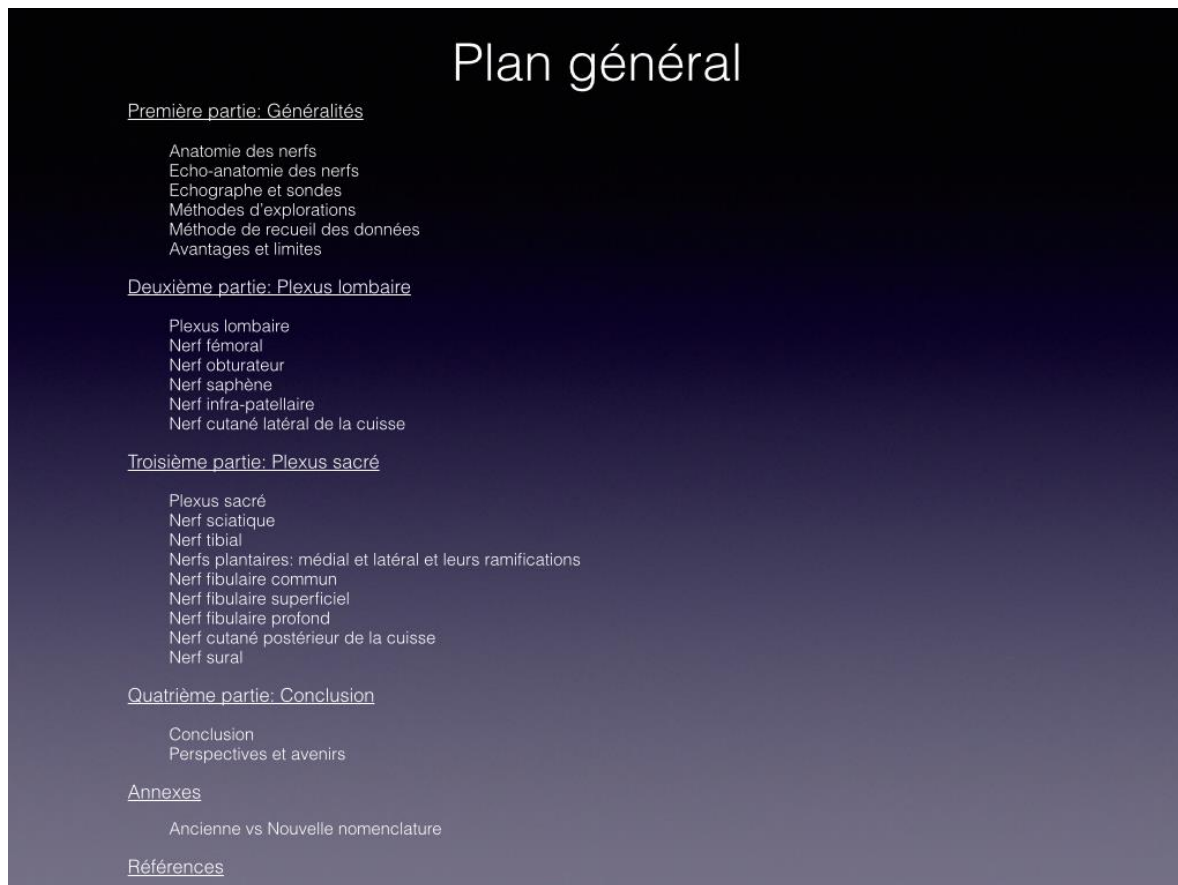
Pour une navigation plus confortable et plus rapide, il est conseillé de copier l'intégralité des données contenues du CD-Rom sur le disque dur de votre ordinateur.

La navigation, relativement simple, se veut interactive et peut se faire à l'aide de liens hypertextes ou de boutons d'action.

Page d'accueil



Voici la diapositive numéro 8 correspondant au plan général.

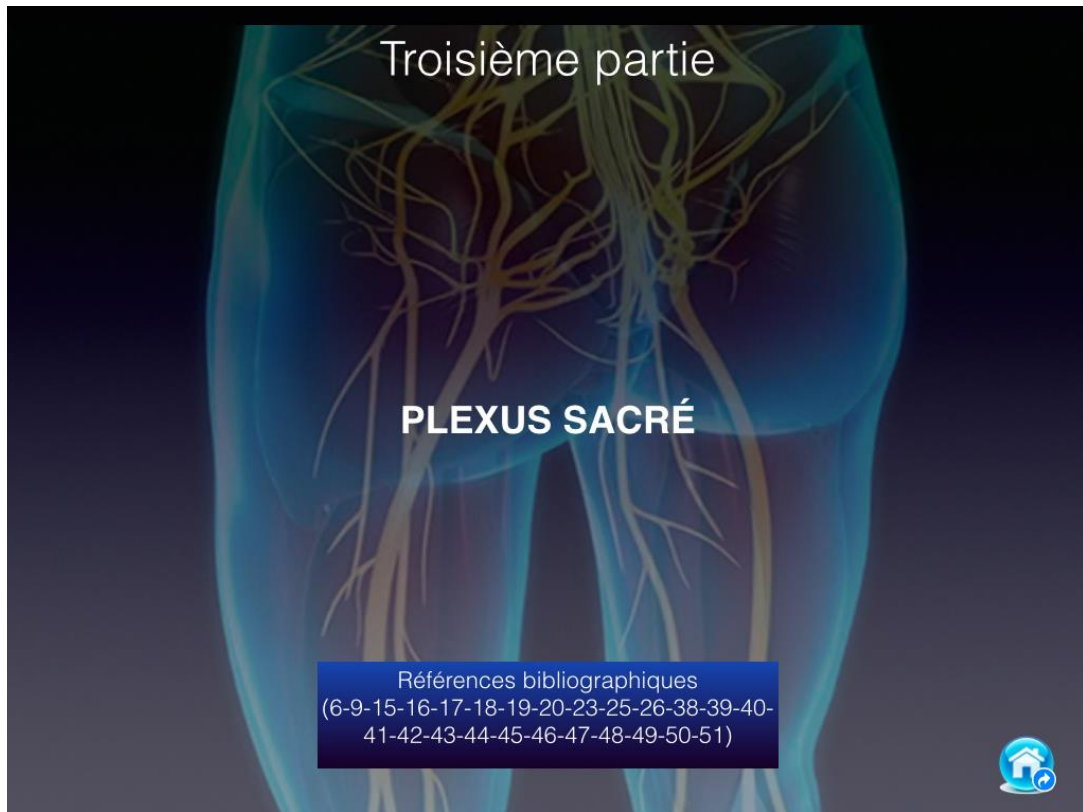


Plan général

- [Première partie: Généralités](#)
 - Anatomie des nerfs
 - Echo-anatomie des nerfs
 - Echographe et sondes
 - Méthodes d'explorations
 - Méthode de recueil des données
 - Avantages et limites
- [Deuxième partie: Plexus lombaire](#)
 - Plexus lombaire
 - Nerf fémoral
 - Nerf obturateur
 - Nerf saphène
 - Nerf infra-patellaire
 - Nerf cutané latéral de la cuisse
- [Troisième partie: Plexus sacré](#)
 - Plexus sacré
 - Nerf sciatique
 - Nerf tibial
 - Nerfs plantaires: médial et latéral et leurs ramifications
 - Nerf fibulaire commun
 - Nerf fibulaire superficiel
 - Nerf fibulaire profond
 - Nerf cutané postérieur de la cuisse
 - Nerf sural
- [Quatrième partie: Conclusion](#)
 - Conclusion
 - Perspectives et avenir
- [Annexes](#)
 - Ancienne vs Nouvelle nomenclature
- [Références](#)

Chaque titre souligné est un lien hypertexte renvoyant directement à la partie souhaitée lorsque l'on clique dessus.

En cliquant par exemple, sur la troisième partie, intitulée « Plexus sacré », le lien renvoie directement à cette diapositive.



On peut alors débiter l'étude des nerfs du plexus sacré.



En bas et à droite de chaque diapositive titre, ainsi qu'à la première et dernière diapositive de chaque nerf se trouve cette icône, le bouton « home ». En cliquant dessus, on retourne directement à la diapositive numéro 8 « Plan général ».

Enfin ce bouton home, est également présent sur les diapositives « conclusions », « annexes » et « références ».

Plan général : 5 parties principales

- ✓ 1^e Partie: Généralités
- ✓ 2^e Partie: Plexus lombaire
- ✓ 3^e Partie: Plexus sacré
- ✓ 4^e Partie: Conclusion
- ✓ 5^e Partie: Bibliographie

Subdivision des différents chapitres :

I) Généralités

- 1.1) Anatomie des nerfs
- 1.2) Écho-anatomie des nerfs
- 1.3) Échographe et sondes
- 1.4) Méthodes d'explorations
- 1.5) Méthodes de recueil des données
- 1.6) Avantages et limites

II) Plexus lombaire

- 2.1) Plexus lombaire
- 2.2) Nerf fémoral
- 2.3) Nerf obturateur
- 2.4) Nerf saphène
- 2.5) Nerf infra-patellaire
- 2.6) Nerf cutané latéral de la cuisse

III) Plexus sacré

- 3.1) Plexus sacré
- 3.2) Nerf sciatique
- 3.3) Nerf tibial
- 3.4) Nerfs plantaires médial et latéral et leurs ramifications
- 3.5) Nerf fibulaire commun
- 3.6) Nerf fibulaire superficiel
- 3.7) Nerf fibulaire profond
- 3.8) Nerf cutané postérieur de la cuisse
- 3.9) Nerf sural

IV) Conclusion

- 4.1) Conclusion
- 4.2) Perspectives et avenir

V) Bibliographie

VI) Annexes

CONCLUSION

Ainsi ce CD-ROM d'auto-apprentissage sur l'écho-anatomie des nerfs du membre inférieur constitue une aide et un outil accessible, rapide, simple d'utilisation et didactique.

Nous espérons avoir réalisé une base d'enseignement dont le but est de permettre un apprentissage rapide, intuitif, et interactif de l'anatomie et de l'écho-anatomie des nerfs du membre inférieur, afin de guider au mieux par la suite la prise en charge diagnostique des patients.

REFERENCES BIBLIOGRAPHIQUES

1. Wild, J. J. & Reid, J. M. Further pilot echographic studies on the histologic structure of tumors of the living intact human breast. *Am. J. Pathol.* **28**, 839–861 (1952).
2. Wild, J. J. & Reid, J. M. Echographic visualization of lesions of the living intact human breast. *Cancer Res.* **14**, 277–282 (1954).
3. Wild, J. J. & Reid, J. M. Diagnostic use of ultrasound. *Br. J. Phys. Med. Its Appl. Ind.* **19**, 248–257; passim (1956).
4. Fornage, B. D. Peripheral nerves of the extremities: imaging with US. *Radiology* **167**, 179–182 (1988).
5. Stuart, R. M., Koh, E. S. C. & Breidahl, W. H. Sonography of peripheral nerve pathology. *AJR Am. J. Roentgenol.* **182**, 123–129 (2004).
6. Martinoli, C., Bianchi, S., Cohen, M. & Graif, M. [Ultrasound of peripheral nerves]. *J. Radiol.* **86**, 1869–1878 (2005).
7. Ohana, M. *et al.* Current and future imaging of the peripheral nervous system. *Diagn. Interv. Imaging* **95**, 17–26 (2014).
8. Silvestri, E. *et al.* Echotexture of peripheral nerves: correlation between US and histologic findings and criteria to differentiate tendons. *Radiology* **197**, 291–296 (1995).
9. Créteur, V., Bacq, C., Fumière, E., Bissen, L. & Delcour, C. [Sonography of peripheral nerves. Part II: lower limbs]. *J. Radiol.* **88**, 349–360 (2007).
10. M. Shahabpour, N. DeMeyere, M. DeMaeseneer, P. David, F. DeRidder, T. Stadnik. in *Radiologie et imagerie médicale: musculosquelettique- neurologique- maxillofaciale* **434**, (2005).
11. Walker, F. O., Cartwright, M. S., Wiesler, E. R. & Caress, J. Ultrasound of nerve and muscle. *Clin. Neurophysiol. Off. J. Int. Fed. Clin. Neurophysiol.* **115**, 495–507 (2004).
12. Bianchi, S. Ultrasound of the peripheral nerves. *Jt. Bone Spine Rev. Rhum.* **75**, 643–649 (2008).
13. Boynard, M. in *Radiologie et imagerie médicale - principes et technique -*

radioprotection

14. Peer, S. & Bodner, G. *High-resolution sonography of the peripheral nervous system*. (Springer-Verlag, 2008).
15. Carlo D. Franco, MD. *Techniques in Regional Anesthesia & Pain Management*. 140–145 (2008).
16. Rigoard, P. *et al.* [Anatomic bases of surgical approaches to the nerves of the lower limb: tips for young surgeons]. *Neurochirurgie*. **55**, 375–383 (2009).
17. Jochum, D. & Delaunay, L. L'anatomie utile. *Ann. Fr. Anesth. Réanimation* **25**, 220–228 (2006).
18. Lapiere, F., Buffenoir, K., Giot, J.-P., Delmotte, A. & Rigoard, P. [The main tunnel syndromes]. *Neurochirurgie*. **55**, 393–412 (2009).
19. Ricci, S., Moro, L. & Antonelli Incalzi, R. Ultrasound imaging of the sural nerve: ultrasound anatomy and rationale for investigation. *Eur. J. Vasc. Endovasc. Surg. Off. J. Eur. Soc. Vasc. Surg.* **39**, 636–641 (2010).
20. Chantelot, C., Fontaine, C., Wavreille, G., Baroncini, M. & Delhay, O. Voies d'abord des nerfs du membre inférieur.
21. Gruber, H., Peer, S., Kovacs, P., Marth, R. & Bodner, G. The ultrasonographic appearance of the femoral nerve and cases of iatrogenic impairment. *J. Ultrasound Med. Off. J. Am. Inst. Ultrasound Med.* **22**, 163–172 (2003).
22. Sener, R. N., Alper, H., Ozturk, L., Ozer, H. & Falakali, S. Retroperitoneal part of the femoral nerve. Normal ultrasound features. *Neuroradiology* **33**, 159–161 (1991).
23. Rouvière, H. *Anatomie humaine descriptive et topographique*. **Tome III**, (Masson, 1967).
24. Ackmann, T. *et al.* Anatomy of the infrapatellar branch in relation to skin incisions and as the basis to treat neuropathic pain by cryodenervation. *Pain Physician* **17**, E339–348 (2014).
25. Martinoli, C., Bianchi, S., Cohen, M. & Graif, M. Échographie des nerfs périphériques.

26. Damarey, B. *et al.* Imaging of the nerves of the knee region. *Eur. J. Radiol.* **82**, 27–37 (2013).
27. Kerver, A. L. A., Leliveld, M. S., Hartog, D. den, Verhofstad, M. H. J. & Kleinrensink, G. J. The Surgical Anatomy of the Infrapatellar Branch of the Saphenous Nerve in Relation to Incisions for Anteromedial Knee Surgery. *J. Bone Jt. Surg.* **95**, 2119–2125 (2013).
28. Bonin, N., Lepage, D., Obert, L., Garbuio, P. & Besançon, D. D. (Lyon E. Rapports entre nerf infra-patellaire et ligament patellaire : étude anatomique et application au prélèvement du greffon os-ligament patellaire-os.
29. Jose, J., Smith, M. K., Kaplan, L. D., Lesniak, B. P. & Levi, A. D. Ultrasound-guided needle localization of the saphenous nerve for removal of neuroma in the infrapatellar branches: technical report. *Neurosurgery* **75**, 717–722; discussion 722 (2014).
30. Kalthur, S. G. *et al.* Anatomic study of infrapatellar branch of saphenous nerve in male cadavers. *Ir. J. Med. Sci.* **184**, 201–206 (2015).
31. Pinelli, P.-O., Sbihi, A., Rochwerger, A., Franceschi, J.-P. & Curvale, G. Une cause méconnue de douleurs sur prothèse totale du genou : le névrome infra-patellaire.
32. Porr, J., Chrobak, K. & Muir, B. Entrapment of the saphenous nerve at the adductor canal affecting the infrapatellar branch – a report on two cases. *J. Can. Chiropr. Assoc.* **57**, 341 (2013).
33. Le Corroller, T., Lagier, A., Pirro, N. & Champsaur, P. Anatomical study of the infrapatellar branch of the saphenous nerve using ultrasonography. *Muscle Nerve* **44**, 50–54 (2011).
34. Bourthoumieu, N. *et al.* Innervation cutanée proximale de la jambe par le nerf infrapatellaire. *Morphologie* **98**, 139–140 (2014).
35. Damarey, B. *et al.* Etude échographique du nerf cutané latéral de la cuisse. *J. Radiol.* **88**, 1323–1324 (2007).
36. Bodner, G. *et al.* Ultrasound of the lateral femoral cutaneous nerve: normal findings in a cadaver and in volunteers. *Reg. Anesth. Pain Med.* **34**, 265–268 (2009).

37. Dias Filho, L. C. *et al.* Lateral femoral cutaneous neuralgia: an anatomical insight. *Clin. Anat. N. Y. N* **16**, 309–316 (2003).
38. Cuvillon, P., Ripart, J., Boisson, C. & Tanoubi, I. [Sciatic nerve block]. *Ann. Fr. Anesthésie Réanimation* **25**, 340–344 (2006).
39. Delabie, A. *et al.* [Relationships between piriformis muscle and sciatic nerve: radioanatomical study with 104 buttocks]. *Morphol. Bull. Assoc. Anat.* **97**, 12–18 (2013).
40. Güvençer, M., Iyem, C., Akyer, P., Tetik, S. & Naderi, S. Variations in the high division of the sciatic nerve and relationship between the sciatic nerve and the piriformis. *Turk. Neurosurg.* **19**, 139–144 (2009).
41. Güvençer, M., Akyer, P., Iyem, C., Tetik, S. & Naderi, S. Anatomic considerations and the relationship between the piriformis muscle and the sciatic nerve. *Surg. Radiol. Anat. SRA* **30**, 467–474 (2008).
42. Bianchi, S., Montet, X., Martinoli, C., Demondion, X. & Bard, H. Echographie des nerfs des membres inférieurs. **74**, 415–423 (2007).
43. Ellis, H. The nerves of the leg and foot. *Anaesth. Intensive Care Med.* 148–150 (2007).
44. Fantino, O., Coillard, J.-Y., Borne, J. & Bordet, B. [Ultrasound of the tarsal tunnel: Normal and pathological imaging features]. *J. Radiol.* **92**, 1072–1080 (2011).
45. Ghosh, S. K., Raheja, S. & Tuli, A. Potential sites of compression of tibial nerve branches in foot: a cadaveric and imaging study. *Clin. Anat. N. Y. N* **26**, 768–779 (2013).
46. Thevenin, F. *et al.* in *Radiologie et imagerie médicale - musculosquelettique - neurologique - maxillofaciale* (2012).
47. Mabin, D. [Distal nerve compression of the leg. Clinical and electrophysiologic study]. *Neurophysiol. Clin. Clin. Neurophysiol.* **27**, 9–24 (1997).
48. Canella, C. *et al.* Anatomic study of the superficial peroneal nerve using sonography. *AJR Am. J. Roentgenol.* **193**, 174–179 (2009).
49. Appy-Fedida, B. *et al.* Risk of sural nerve injury during lateral distal Achilles tendinoscopy: a cadaver study. *Orthop. Traumatol. Surg. Res. OTSR* **101**, 93–96 (2015).

50. Simonetti, S., Bianchi, S. & Martinoli, C. Neurophysiological and ultrasound findings in sural nerve lesions following stripping of the small saphenous vein. *Muscle Nerve* **22**, 1724–1726 (1999).
51. Zhu, J., Li, D., Shao, J. & Hu, B. An ultrasound study of anatomic variants of the sural nerve. *Muscle Nerve* **43**, 560–562 (2011).
52. Chhabra, A. *et al.* MR neurography: past, present, and future. *AJR Am. J. Roentgenol.* **197**, 583–591 (2011).
53. Le Bihan, D. *et al.* Diffusion tensor imaging: concepts and applications. *J. Magn. Reson. Imaging JMRI* **13**, 534–546 (2001).
54. Mangin, J.-F. *et al.* Toward global tractography. *NeuroImage* **80**, 290–296 (2013).
55. Soldatos, T. *et al.* High-resolution 3-T MR neurography of the lumbosacral plexus. *Radiogr. Rev. Publ. Radiol. Soc. N. Am. Inc* **33**, 967–987 (2013).
56. Netter FH Membre inférieur, Atlas d'anatomie humaine, 5^{ième} édition, Elsevier Masson, Paris, 2011
57. Kamina P Membre inférieur, Anatomie clinique 4^{ième} édition, tome 1, section 3, Maloine, Paris, 2009
58. e-Anatomy - IMAIOS [en ligne] Montpellier: IMAIOS [consulté en 2008]. Mis à jour en 2015. Disponible sur <http://www.imaios.com/fr/e-Anatomy>

RÉSUMÉ:

L'essor de la technique échographique à partir des années 80 a permis d'élargir considérablement les indications de celles-ci dans de multiples spécialités médicales. Parmi elles, l'exploration des pathologies nerveuses a bénéficié ces dernières années, d'une avancée considérable, de par l'amélioration des échographes et des sondes utilisées.

Néanmoins, l'exploration de pathologies nerveuses est conditionnée à une connaissance parfaite de l'anatomie des nerfs périphériques et de leurs rapports anatomiques avec les structures avoisinantes. Leur méconnaissance peut conduire à des examens faux-négatifs et à la multiplication d'examens, à l'origine d'une errance diagnostique.

L'objectif de ce travail est d'offrir une aide numérisée, un outil d'apprentissage moderne, adapté, dans le cadre de l'exploration des nerfs du membre inférieur. Il se veut relativement exhaustif, volontairement concis et didactique, permettant une accessibilité rapide au nerf que l'on souhaite explorer. Ce CD-ROM d'auto-apprentissage sur l'imagerie des nerfs du membre inférieur constitue une aide et un outil accessible, rapide, simple d'utilisation.

Nous espérons avoir réalisé une base d'enseignement dont le but ultime est de faciliter l'apprentissage de l'anatomie et de l'exploration échographique des nerfs du membre inférieur, requis préalable indispensable pour l'exploration des pathologies nerveuses du membre inférieur, pathologies fréquentes et qui touchent tous types de patients.

MOTS CLES:

Nerf – Imagerie – Membre inférieur – Anatomie – Écho-anatomie- Échographie

SERMENT D'HIPPOCRATE

Je promets et je jure d'être fidèle aux lois de l'honneur et de la probité dans l'exercice de la Médecine.

Je respecterai toutes les personnes, leur autonomie et leur volonté, sans discrimination.

J'interviendrai pour les protéger si elles sont vulnérables ou menacées dans leur intégrité ou leur dignité. Même sous la contrainte, je ne ferai pas usage de mes connaissances contre les lois de l'humanité.

J'informerai les patients des décisions envisagées, de leurs raisons et de leurs conséquences. Je ne tromperai jamais leur confiance.

Je donnerai mes soins à l'indigent et je n'exigerai pas un salaire au dessus de mon travail.

Admis dans l'intimité des personnes, je tairai les secrets qui me seront confiés et ma conduite ne servira pas à corrompre les mœurs.

Je ferai tout pour soulager les souffrances. Je ne prolongerai pas abusivement la vie ni ne provoquerai délibérément la mort.

Je préserverai l'indépendance nécessaire et je n'entreprendrai rien qui dépasse mes compétences. Je perfectionnerai mes connaissances pour assurer au mieux ma mission.

Que les hommes m'accordent leur estime si je suis fidèle à mes promesses. Que je sois couvert d'opprobre et méprisé si j'y manque.

ÉCHO-ANATOMIE DES NERFS DU MEMBRE INFÉRIEUR : ÉTAT DE L'ART EN 2015

RÉSUMÉ: L'essor de la technique échographique à partir des années 80 a permis d'élargir considérablement les indications de celles-ci dans de multiples spécialités médicales. Parmi elles, l'exploration des pathologies nerveuses a bénéficié ces dernières années, d'une avancée considérable, de par l'amélioration des échographes et des sondes utilisées.

Néanmoins, l'exploration de pathologies nerveuses est conditionnée à une connaissance parfaite de l'anatomie des nerfs périphériques et de leurs rapports anatomiques avec les structures avoisinantes. Leur méconnaissance peut conduire à des examens faux-négatifs et à la multiplication d'exams, à l'origine d'une errance diagnostique.

L'objectif de ce travail est d'offrir une aide numérisée, un outil d'apprentissage moderne, adapté, dans le cadre de l'exploration des nerfs du membre inférieur. Il se veut relativement exhaustif, volontairement concis et didactique, permettant une accessibilité rapide au nerf que l'on souhaite explorer. Ce CD-ROM d'auto-apprentissage sur l'imagerie des nerfs du membre inférieur constitue une aide et un outil accessible, rapide, simple d'utilisation.

Nous espérons avoir réalisé une base d'enseignement dont le but ultime est de faciliter l'apprentissage de l'anatomie et de l'exploration échographique des nerfs du membre inférieur, requis préalable indispensable pour l'exploration des pathologies nerveuses du membre inférieur, pathologies fréquentes et qui touchent tous types de patients.

MOTS CLES:

Nerf – Imagerie – Membre inférieur – Anatomie – Écho-anatomie- Échographie