



**HAL**  
open science

## Utiliser la TEMP/TDM dans le diagnostic du SDRC de type1 du pied : étude préliminaire rétrospective d'une série de cas dans le service de médecine nucléaire de l'hôpital d'Agen : de janvier 2014 à janvier 2015

Nordine Fattani

### ► To cite this version:

Nordine Fattani. Utiliser la TEMP/TDM dans le diagnostic du SDRC de type1 du pied : étude préliminaire rétrospective d'une série de cas dans le service de médecine nucléaire de l'hôpital d'Agen : de janvier 2014 à janvier 2015. Médecine humaine et pathologie. 2016. dumas-01290829

**HAL Id: dumas-01290829**

**<https://dumas.ccsd.cnrs.fr/dumas-01290829>**

Submitted on 18 Mar 2016

**HAL** is a multi-disciplinary open access archive for the deposit and dissemination of scientific research documents, whether they are published or not. The documents may come from teaching and research institutions in France or abroad, or from public or private research centers.

L'archive ouverte pluridisciplinaire **HAL**, est destinée au dépôt et à la diffusion de documents scientifiques de niveau recherche, publiés ou non, émanant des établissements d'enseignement et de recherche français ou étrangers, des laboratoires publics ou privés.

THÈSE POUR LE DIPLOME D'ÉTAT  
DE DOCTEUR EN MÉDECINE

**Utiliser la TEMP/TDM dans le diagnostic du SDRC de type1 du pied. Étude préliminaire rétrospective d'une série de cas dans le service de médecine nucléaire de l'hôpital d'Agen : de janvier 2014 à janvier 2015.**

Présentée et soutenue publiquement le 19/02/2016 à 18h00  
à Bordeaux

**Par Nordine FATTANI**

*Né le 01 octobre 1984 à Villeneuve sur lot*

---

**JURY**

**Président :**

**Madame le Professeur Laurence BORDENAVE (PU-PH)**

**Rapporteur :**

**Monsieur le Docteur Eric LAFFON (MCU-PH)**

**Assesseurs :**

**Monsieur le Professeur William DURIEUX (Professeur attaché de médecine générale)**

**Monsieur le Docteur Kervin AROUCH (assistant)**

**Directeur de Thèse :**

**Monsieur le Docteur Jacques GUILLET (PH)**

---

## Remerciements

**À Madame le Professeur Laurence BORDENAVE**, pour l'immense honneur qu'elle me fait en acceptant de présider le jury de ma thèse. Soyez assurée de ma profonde reconnaissance pour l'intérêt que vous portez à ce travail.

**À Monsieur le Professeur William DURIEUX**, pour l'honneur qu'il me fait en acceptant de participer à mon jury de thèse. Soyez assuré de ma plus grande gratitude et de mon profond respect.

**À Monsieur le Docteur Eric LAFFON**, pour l'honneur qu'il m'a fait en acceptant d'être le rapporteur de mon travail, pour vos suggestions pertinentes et au temps consacré à la lecture de ma thèse, je vous en suis éternellement reconnaissant.

**À Monsieur le Docteur Kervin AROUCH**, c'est un immense honneur de vous avoir dans mon jury. Je suis flatté que vous ayez accepté d'y participer.

**Au Docteur Jacques GUILLET**, mon directeur de thèse : pour votre soutien permanent, votre accessibilité, vos compétences et votre gentillesse. Merci d'avoir encadré ce travail, j'espère avoir été à la hauteur de vos espérances.

**Au Dr Viejo** : Merci de m'avoir permis de fouiner dans vos dossiers cliniques...

À tous mes autres Professeurs, Maîtres de stages qui ont su m'accompagner tout le long de mon cursus universitaire et m'ont permis de progresser professionnellement et humainement. Vous avez contribué à réaliser mon rêve d'enfant de devenir docteur.

**À ma famille :**

À mes parents que j'admire et qui ont toujours su m'encourager et croire en moi, mon frère qui s'est toujours montré bienveillant, ma petite sœur que j'aime, à Houba et Djamel. À mes neveux Kassim et Redha et ma nièce Nassila qui animent nos repas de famille.

À mes grands-parents maternels et paternels, ma réussite est là votre. Une pensée également à ma grande famille...

À Emilie, ma supportrice numéro 1 qui me comble de joie au quotidien. Ton rôle de coach dans ce travail âpre m'a permis de l'envisager plus sereinement. Comme l'a écrit Paul Eluard, « je saurais reconnaître ta voix, parmi tous les bruits du monde ». Merci de m'avoir offert le plus beau des cadeaux...

À notre petit Liam, arrivé il y a peu dans notre vie. Ton sourire et ta jolie frimousse nous comblent de joie chaque jour et ont été un véritable moteur pour ce travail.

À ma belle famille, merci pour votre soutien. Une dédicace particulière à ma nièce Julia et mes neveux Enzo et Nathan.

À Sylvie et ses filles, merci de nous accompagner dans notre vie Girondine.

**Mes amis :**

À mes amis d'enfance Malik, Christophe et David : MERCI les copains. Toutes ces joyeuses histoires partagées depuis la tendre enfance, me rendant certes nostalgiques, ont permis de tisser entre nous un lien indestructible!!!

À mes amis de facultés Vincent, Kéké, Pierre, Béber, Caro, Nico, Romain et Loïc. Mes co-internes Farid aka « grand Farid », Yacine, Pauline, Aurore, Sophie, Guillaume et aux autres que j'oublie... Merci pour tous les bons moments passés ensemble, les soirées détentes, les parties de ping-pong. Il faudrait écrire une deuxième thèse pour tout énumérer...

À mes amis « tardifs » du 46: Seb et Androu (les babou bibou), Guiche, Célia, Juju et au petit Charly...

**À toute l'équipe du service de médecine nucléaire de l'hôpital :** Merci pour votre accueil chaleureux, et d'avoir fait en sorte de me mettre dans les meilleurs conditions pour ce travail.

*En mémoire à mon père Abdelkader et mon beau père Christian, partis trop tôt. J'espère que de là-haut vous êtes fiers de moi...*

Georges BRAQUE : « *Contentons-nous de faire réfléchir. N'essayons pas de convaincre.* »

### **Abréviations :**

SDRC : Syndrome douloureux régional complexe

TEMP-TDM : Tomoscintigraphie par émission monophotonique-tomodensitométrie

SPECT-CT: Single photon emission computed tomography - computed tomography  
équivalence anglaise de la TEMP-TDM

IRM: Imagerie par Résonance Magnétique

CETD: centre d'étude et de traitement de la douleur

AVC: accident vasculaire cérébral

CGRP: Calcitonin Gene-Related Peptide

SP: substance P

IL-6 : interleukine 6

TNF: Tumor Necrosis Factor

NGF: Nerve Growth Factor

NO: monoxyde d'azote

SO: scintigraphie osseuse

PACS : Picture Archiving and Communication System

IASP: International Association for the Study of Pain

AT: accident de travail

NMDA: N-méthyl-D-aspartate

SOMP : scintigraphie osseuse en mode planaire

## Sommaire

<b>I) Introduction générale</b>	<b>8</b>
<b>II) Rappel anatomique et biomécanique du pied</b>	<b>9</b>
1) Rôles	9
2) La bipédie : marqueur de l'évolution ?	9
3) Rappel d'anatomie	11
4) Rappel biomécanique	18
a) Le pied statique	18
b) le pied dynamique	20
<b>III) Rappel sur le Syndrome Dououreux Régional Complexe de type I:</b>	<b>21</b>
1) Définition	21
2) Taxonomie	21
3) Epidémiologie	22
4) Physiopathologie	23
a) Anomalies périphériques :	23
b) Anomalies centrales :	24
5) Etiologies	25
a) Causes post-traumatiques :	26
b) Causes non traumatiques :	26
c) Causes primitives ou sans étiologies :	27
6) Diagnostic clinique/formes cliniques	27
a) Les signes cliniques et symptômes :	28
b) Les critères diagnostiques	31
c) Les formes cliniques	36
d) Les différentes localisations	37
e) Vers une nouvelle classification?	38
7) Les diagnostics différentiels	38
8) Examens complémentaires	39
9) L'évolution/les complications	40
a) L'évolution	40
b) Les complications	41
10) Les traitements	42
a) Traitements non médicamenteux	42
b) Traitements médicamenteux	44
<b>IV) Place de l'imagerie conventionnelle dans le diagnostic de l'algodystrophie du pied</b>	<b>50</b>
1) La radiographie	50
2) Tomodensitométrie	53
3) Echographie doppler	54

4) Ostéodensitométrie _____	54
5) L'Imagerie par Résonance Magnétique _____	55
<b>V) Rappel sur la scintigraphie osseuse/ rôle dans l'algodystrophie du pied _____</b>	<b>57</b>
<b>1) Principe _____</b>	<b>57</b>
a) Les traceurs osseux et leur mode d'action _____	57
b) Le matériel : _____	59
c) Etapes de l'examen _____	60
<b>2) Dans l'algodystrophie du pied : _____</b>	<b>62</b>
<b>3) Performances de la scintigraphie _____</b>	<b>65</b>
<b>4) la TEMP/TDM ou SPECT-CT _____</b>	<b>66</b>
<b>VI) ETUDE _____</b>	<b>69</b>
<b>1) Introduction _____</b>	<b>69</b>
<b>2) Matériels et méthodes _____</b>	<b>70</b>
a) Type de l'étude _____	70
b) Les critères d'inclusion et d'exclusion : _____	70
c) Parcours type du patient : _____	71
d) Les techniques de scintigraphie : _____	71
e) Interprétation de l'imagerie : _____	73
f) Le « gold standard » retenu pour le diagnostic de SDRC de type 1: _____	73
g) Recueil de données et statistiques : _____	73
<b>3) Résultats _____</b>	<b>74</b>
a) Déroulement de l'inclusion : _____	74
b) Prescription de la TEMP/TDM par les médecins nucléaires _____	75
c) Série de cas _____	76
d) L'analyse casuistique _____	79
<b>4) Discussion _____</b>	<b>87</b>
a) Le design de l'étude _____	87
b) Analyse des résultats _____	88
c) Limites _____	93
d) Perspectives _____	97
<b>VII) Conclusion générale _____</b>	<b>98</b>
<b>VIII) Annexes _____</b>	<b>99</b>
<b>IX) Bibliographie _____</b>	<b>102</b>
<b>X) Serment médical _____</b>	<b>111</b>
<b>XI) Résumé médical _____</b>	<b>112</b>



## **I) Introduction générale**

Le syndrome douloureux régional complexe de type 1 ou SDRC de type 1 est la nouvelle nomenclature du syndrome algoneurodystrophique, terme encore très utilisé en pratique. C'est une pathologie classique en médecine, dont les connaissances n'ont cessé d'évoluer depuis la première description faite par Silas Weir Mitchell, pendant la guerre de Sécession, et la première théorie physiopathologique du Professeur Leriche qui, il y a plus d'un siècle, a émis l'hypothèse d'une dysrégulation sympathique.<sup>(1)</sup>

Malgré une littérature abondante, des questions restent ouvertes, notamment liées à cette physiopathologie ne faisant pas consensus et une application des critères cliniques disparates.

Les derniers critères diagnostiques (critères de Budapest), établis par la conférence de consensus de l'international association study of pain (IASP), prennent uniquement en compte la dimension clinique du syndrome.<sup>(2)(3)</sup>

Or ses nombreuses formes cliniques et son éventail pléthorique de diagnostics différentiels confèrent logiquement une difficulté diagnostique manifeste pour le clinicien, surtout lors des premières semaines d'évolution du syndrome.

Ce faisant, le clinicien aura tendance à diagnostiquer des algodystrophies en excès (sur-diagnostic) ou bien au contraire sous estimer l'apparition de ce dernier (sous-diagnostic), entraînant une errance médicale préjudiciable pour la prise en charge du patient avec un surcoût médical non négligeable.

Quand il touche le pied, la situation est encore plus délicate par l'intrication du syndrome et du retentissement fonctionnel.

Pour y remédier, il arrive fréquemment que des examens complémentaires soient demandés sans avoir, pour autant, une valeur « gold standard » dans cette pathologie.

Ainsi, de nombreux patients sont adressés quotidiennement dans les services de radiologie ou de médecine nucléaire pour tenter d'objectiver ce syndrome.

Lors de ce travail de thèse, nous avons voulu décrire l'utilisation en pratique de la TEMP/TDM et apprécier son utilité dans le cadre du SDRC de type 1 du pied.

Pour cela, nous avons scindé notre travail en deux parties : rappels généraux sur l'anatomie du pied et l'algodystrophie, suivis de notre étude rétrospective sur des observations cliniques du service de médecine nucléaire de l'hôpital d'Agen.

## **II) Rappel anatomique et biomécanique du pied**

### **1) Rôles**

Le pied est la région anatomique située à la partie la plus distale du corps. Il est en contact permanent avec le sol lors de la position bipède, constituant ipso facto l'organe de la locomotion.

Son architecture singulière et complexe, pouvant être schématisée en forme de « toit de maison » (= concept de la ferme podale de De Doncker et Kowalski), lui confère la rigidité nécessaire pour accueillir et répartir en son sein les forces qu'il subit lors de la marche et de la course, tout en étant assez souple pour restituer l'énergie accumulée et s'adapter aux terrains auxquels il est confronté.

Décrit comme un ressort, le pied permet l'amortissement et la propulsion : deux étapes fondamentales pour la marche.

Son rôle n'est pourtant pas uniquement locomoteur, puisqu'il est actif dans :

- la physiologie du retour veineux avec la pompe veineuse de Lejars, véritable cœur périphérique,
- la physiologie du système nerveux périphérique sensitif avec la proprioception.

D'autre part, cette région anatomique mérite qu'on s'y intéresse puisque son implication précoce dans des pathologies neurologiques, rhumatologiques et métaboliques peut orienter la prise en charge du patient. <sup>(4)(5)</sup>

### **2) La bipédie : marqueur de l'évolution ?**

Depuis que nos ancêtres arboricoles ont posé les pieds au sol, l'anatomie du pied s'est adaptée aux contraintes de la bipédie, en préservant néanmoins sur le plan fonctionnel certaines facultés. En aparté, de nombreuses théories de la bipédie existent, nous ne les développerons pas dans ce travail.

Le pied humain est donc un formidable compromis fonctionnel entre :

- l'adaptabilité aux sols des plantigrades,
- la puissance de propulsion des onguligrades,
- sa stabilité et sa spécificité nécessaire à la position bipodale.

Les éléments essentiels nous distinguant du primate sont :

- la perte de l'opposition de l'hallux, avec un premier rayon devenant parallèle aux autres,
- la verticalisation du calcaneus, avec la création d'un talon postérieur sur lequel l'homme prend appui (à contrario des simiens qui ne se déplacent que sur leurs avant-pieds),
- la longueur des orteils diminuant pendant que celles des métatarses augmentaient,
- la création d'une voûte plantaire
- l'astragale ou le talus, par sa position anatomique, est assimilé à une clé de voûte du pied distribuant ainsi toutes les forces entre l'avant et l'arrière pied.




Figure 1 : Evolution des hominidés (image issue du site <http://www.hominides.com/html/theories/evolution-de-l-homme-representation-dessin.php>)

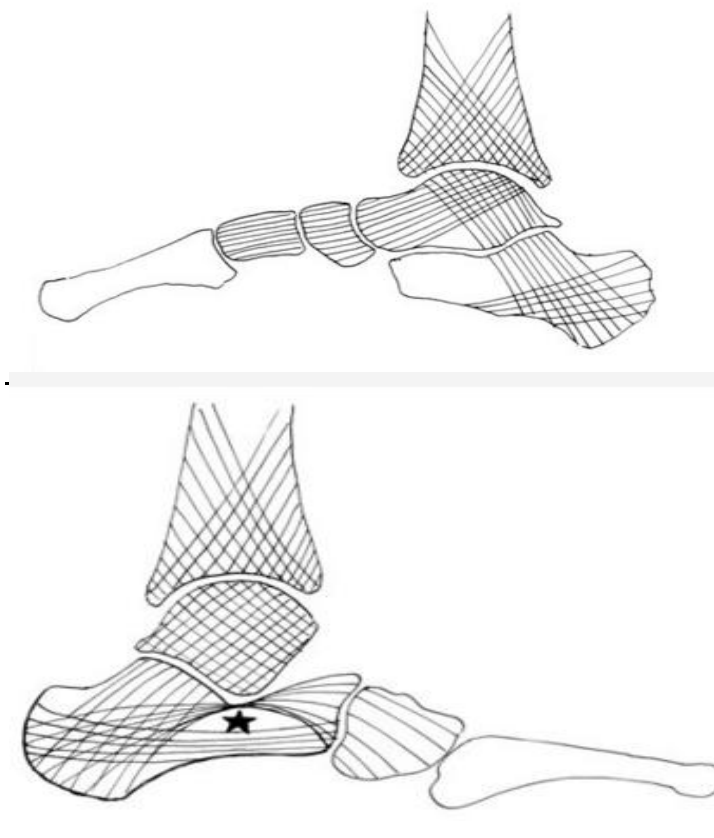


Figure 2 : Représentations des travées osseuses sur une coupe sagittale de l'arche interne (en haut) et de l'arche externe (en bas).★ = défaut de la région sous-astragaliennne <sup>(6)</sup>

### 3) Rappel d'anatomie

Le pied actuel peut être séparé anatomiquement en quatre parties constituées d'avant en arrière par :

- le tarse lui-même divisible en tarse postérieur (talus et calcaneus ou calcaneum) et antérieur (naviculaire, cuboïde et les trois cunéiformes),
- les métatarses,
- et les phalanges (plus communément appelées orteils),
- la ligne de Chopart sépare le tarse postérieur de l'antérieur, la ligne de Lisfranc le tarse antérieur des métatarses, et la ligne de Maestro les métatarses des phalanges.

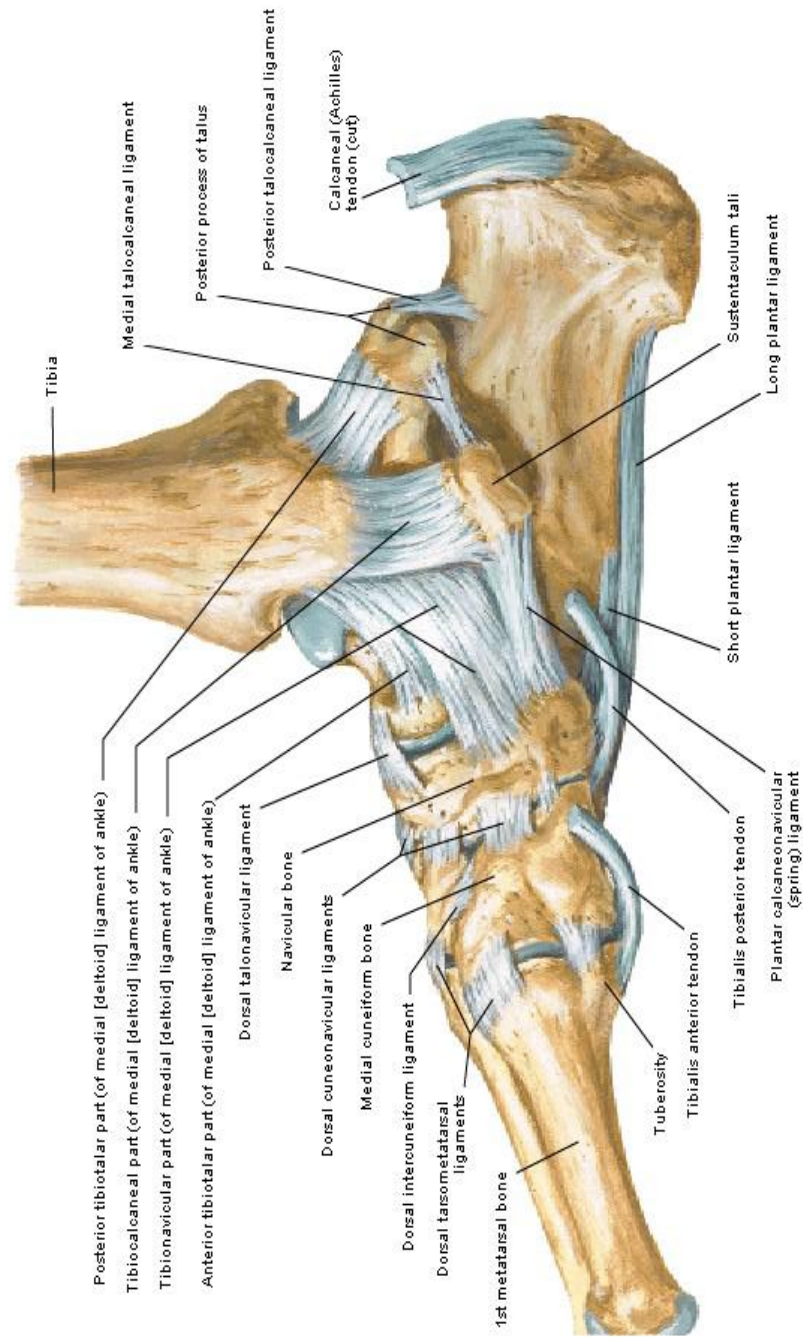
Sur le plan fonctionnel, il est séparable en trois parties :

- l'arrière-pied constitué par le tarse postérieur,
- l'avant-pied représenté par les cinq rayons (= ensemble phalanges et articulation métatarso-phalangienne),
- le médio-pied entre les deux précédentes.

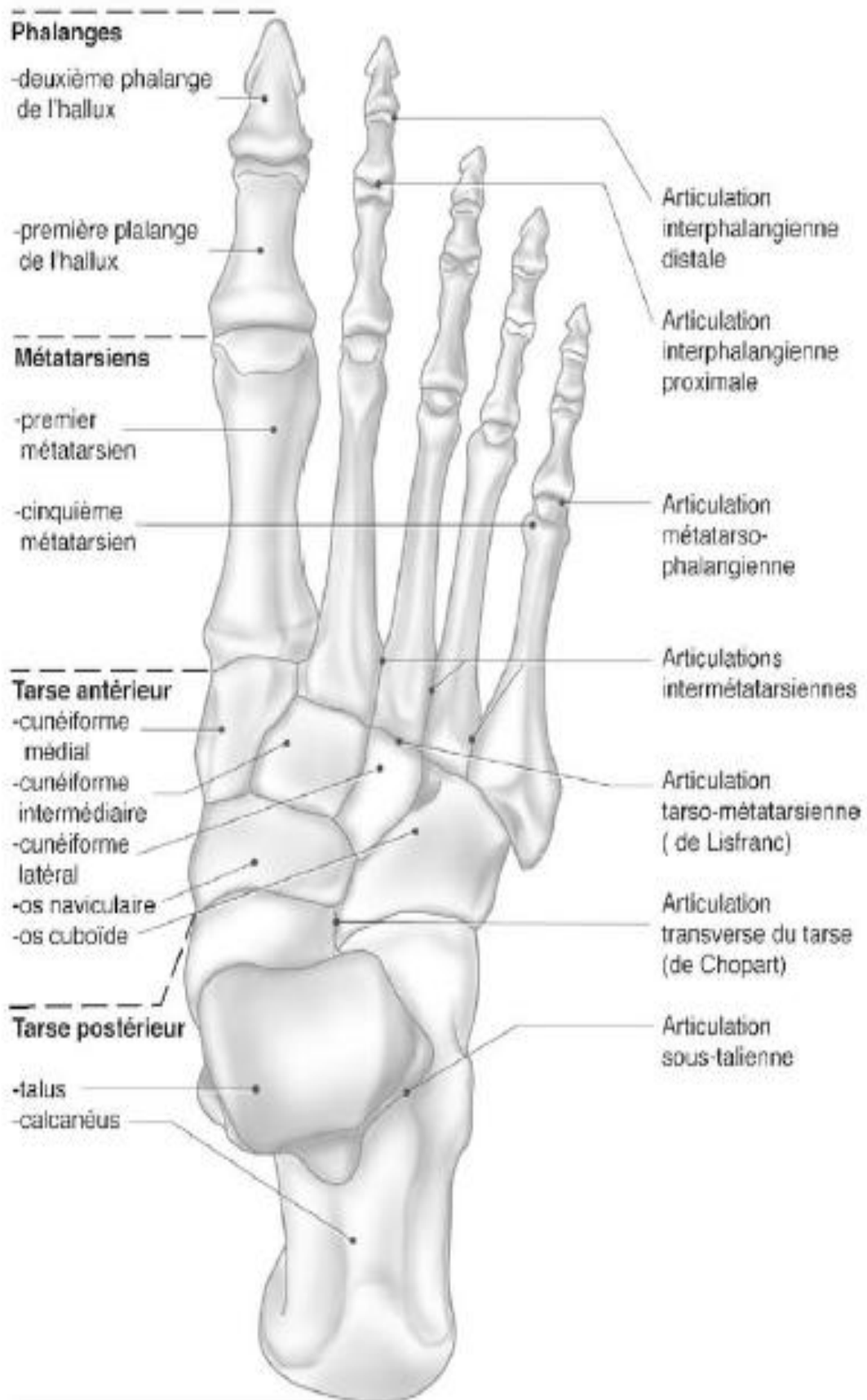

Figure 3 : Ostéologie du pied (vue supérieure).

## Ligaments and Tendons of Right Ankle Medial View



*F. Netter*  
© IBN

Figure 4 : Ligaments et tendons de la face interne de la cheville <sup>(5)</sup>

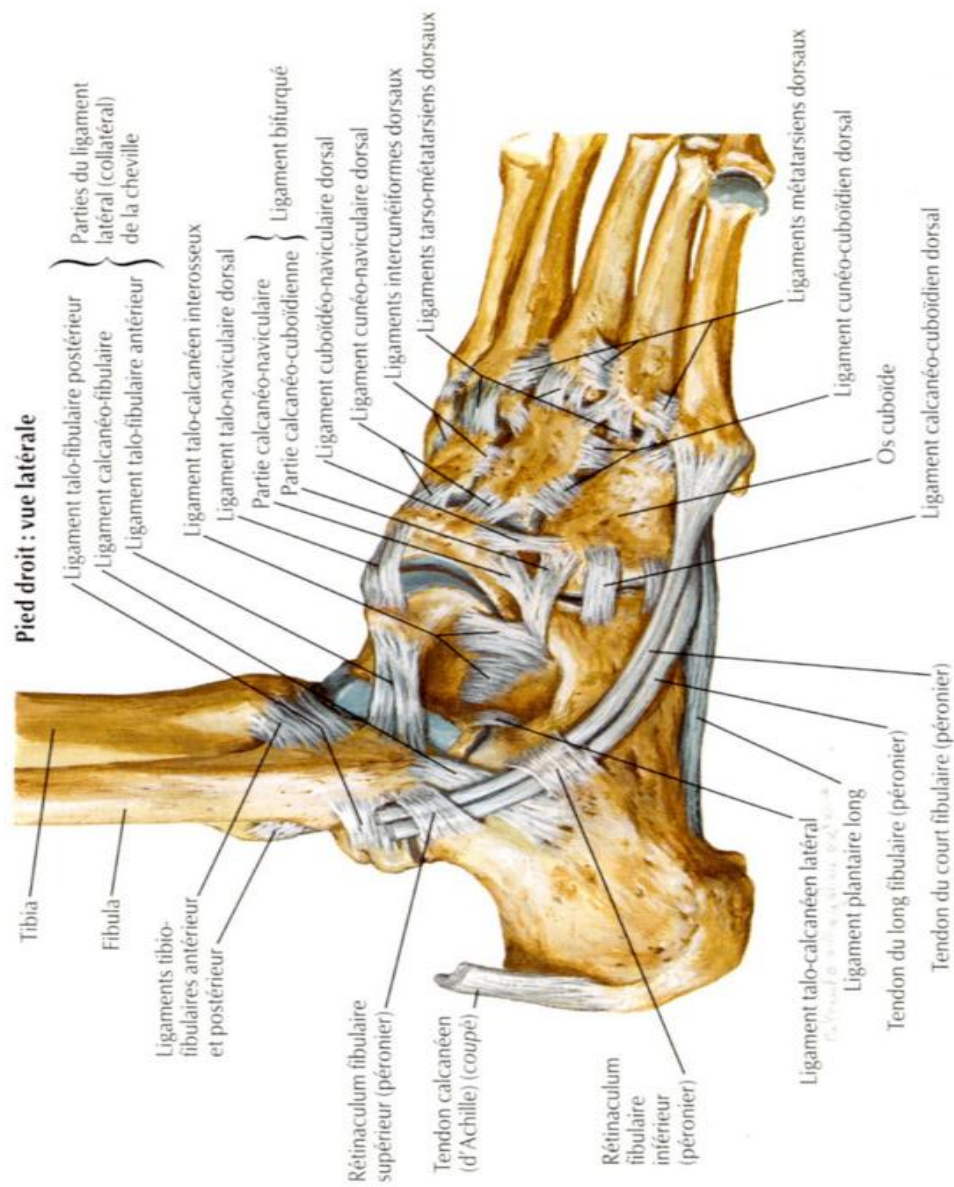


Figure 5 : Ligaments et tendons de la face latérale de la cheville.<sup>(5)</sup>

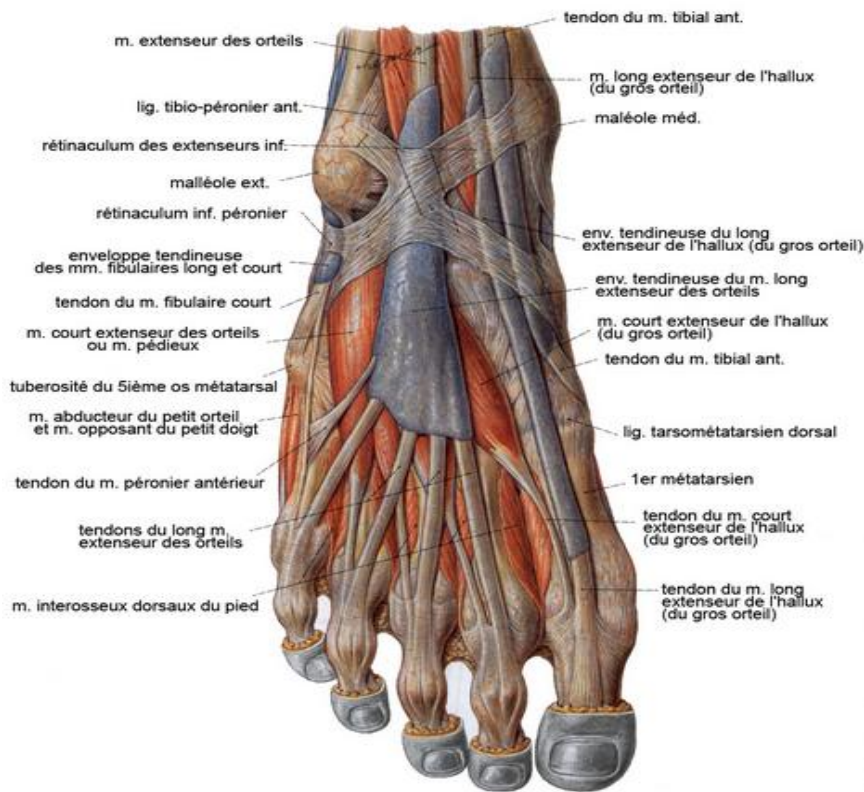


Figure 6 : Myologie du pied <sup>(5)</sup>

Le pied comprend :

- 28 os constants pour chaque pied (dont deux sésamoïdes sur la face plantaire de la tête du premier métatarsien) et des os surnuméraires tarsiens et/ou sésamoïdes plus inconstants,
- 32 articulations avec une cinquantaine de ligaments,
- 28 muscles extrinsèques et intrinsèques,
- 2 artères avec : l'artère tibiale antérieure devenant l'artère pédieuse et l'artère tibiale postérieure donnant l'artère plantaire médiale et latérale,
- un réseau veineux profond et superficiel formant une semelle veineuse,
- sur le plan nerveux : des branches du nerf tibial formant le nerf plantaire médial et latéral et des branches du nerf fibulaire commun avec le nerf fibulaire superficiel purement sensitif et le nerf fibulaire profond,
- une aponévrose plantaire,
- un capiton sous-cutané épais sur la face plantaire.



Muscles	Insertions		Action			
	proximales	distales	flexion	extension	inversion	éversion
Triceps sural (gastrocnémiens + soléaire)	Fémur tibia-fibula	calcaneum		+++ (P)		
Tibial antérieur	tibia	1 <sup>er</sup> cunéiforme + 1 <sup>er</sup> méta	+++ (P)		++ (P)	
Court fibulaire	fibula	5 <sup>e</sup> méta		+ (P)		++ (P)
Long fibulaire	fibula	1 <sup>er</sup> méta + 1 <sup>er</sup> cunéiforme		+ (P)		++ (P)
Tibial postérieur	tibia + fibula	naviculaire + cunéiformes + 2 <sup>e</sup> -3 <sup>e</sup> -4 <sup>e</sup> méta		+ (P)	++ (P)	
Extenseur long des orteils	tibia + fibula	P2-P3 des 4 derniers O	+ (P)	++ (O) sauf I		+ (P)
Fibulaire terminal	fibula	5 <sup>e</sup> méta	++ (P)			++ (P)
Extenseur de l'hallux	fibula	P1-P2 du I	± (P)	++ (I)	+ (P)	
Long fléchisseur des O	tibia	P3 des 4 derniers O	++ (sauf I)	+ (P)	+ (P)	
Long fléchisseur de l'hallux	fibula	P2 du I	++ (I)	+ (P)	+ (P)	

Tableau 1 : Résumé fonctionnel des muscles extrinsèques du pied.

Muscles	Insertions		Action sur les orteils
	proximales	distales	
Adducteur du I	calcanéum	sésamoïde + I	fléchit et rapproche le I de l'axe central du corps
Abducteur du I (transverse et oblique)	tarse + méta	I + sésamoïde	fléchit et écarte le I de l'axe du corps
Court fléchisseur du I	2 <sup>e</sup> -3 <sup>e</sup> cunéiforme cuboïde	sésamoïdes + P1 (I)	fléchit P1 du I
Abducteur du V	calcanéum	P1 (V)	écarte le V de l'axe du corps
Court fléchisseur du V	tarse	P1 (V)	fléchit P1 du V
Court fléchisseur plantaire	calcanéum	P2 (II, III, IV, V)	fléchit les orteils (sauf I)
Carré plantaire	calcanéum	long fléchisseur	fléchit les orteils (sauf I)
Lombrireaux	long fléchisseur	P1 + extenseur	fléchissent P1 et étendent P2-P3 (sauf I)
Pédieux	calcanéum	P1 (I, II, III, IV)	étendent P1 des O et inclinent les O en dehors (sauf V)
Interosseux : 1 <sup>er</sup> dorsal 2 <sup>e</sup> , 3 <sup>e</sup> , 4 <sup>e</sup> dorsaux 1 <sup>er</sup> , 2 <sup>e</sup> , 3 <sup>e</sup> plantaires	1 <sup>er</sup> -2 <sup>e</sup> méta 2 <sup>e</sup> -3 <sup>e</sup> -4 <sup>e</sup> -5 <sup>e</sup> méta 3 <sup>e</sup> , 4 <sup>e</sup> , 5 <sup>e</sup> méta	P1 (II) P1 (II, III, IV, V) P1 (III, IV, V)	Fléchit P1 et écarte II de I fléchissent P1 et écartent les II, III, IV du I fléchissent P1 et rapprochent III, IV, V du I

Tableau 2 : Résumé fonctionnel des muscles intrinsèques du pied.

#### 4) Rappel biomécanique <sup>(7)</sup>

Selon Ficks en 1911, « la structure du pied est telle qu'il n'existe aucun équivalent technique ».

Les théories biomécaniques se sont succédé ces derniers siècles avec une école française très présente sur ce sujet. Un distinguo entre le pied statique et le pied dynamique est de rigueur.

##### a) Le pied statique

Le pied statique est étudiable dès la phase d'inspection de l'examen clinique et l'étude de l'empreinte au podoscope. La radiographie du pied en charge apporte un complément essentiel à l'examen clinique et aux traitements pour les déformations classiques (calcul de l'angle de Dijan, de Meary, angle d'ouverture MI-MV, MI-MII et valgus du talon).

Les différents mouvements du pied sont :

- la dorsi-flexion
  - la flexion plantaire
- } Articulation talo- crurale
- 
- l'abduction
  - l'adduction
- } Articulation subtalienne
- 
- la pronation
  - la supination
- } Articulation du médio-pied
- 
- l'inversion qui associe varus, adduction et flexion plantaire
  - l'éversion qui associe valgus, abduction et dorsi-flexion

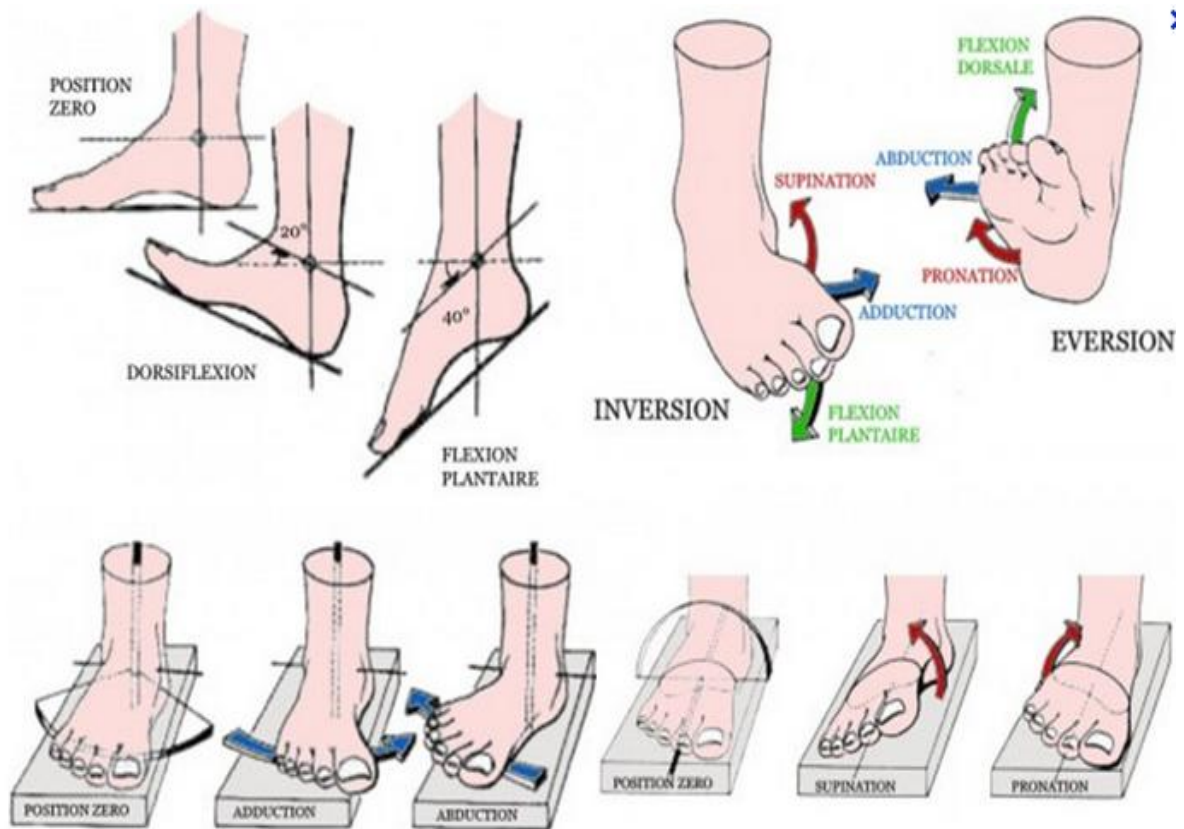


Figure 7 : Les mouvements du pied.

<i>Tibio-tarsienne</i>	
Flexion plantaire	40–50°
Flexion dorsale	20–30°
<i>Tarse</i>	
Abduction	15°
Adduction	10°
Supination	30°
Pronation	20°
<i>Première métatarso-phalangienne</i>	
Flexion plantaire	30°
Flexion dorsale	60–90°
<i>Deuxième à cinquième métatarso-phalangiennes</i>	
Flexion plantaire	30°
Flexion dorsale	75°
<i>Interphalangiennes proximales</i>	
Flexion plantaire principalement	90°
<i>Interphalangiennes distales</i>	
Flexion dorsale principalement	45–75°

Tableau 3 : Résumé des mouvements du pied

L'architecture du pied normal repose sur 3 appuis : la tête du premier et du cinquième métatarsien en avant et la tubérosité calcanéenne en arrière, réalisant ainsi le trépied stable de Farabœuf.

Ce trépied est réuni par 3 arches qui sont en dedans du pied l'arche plantaire médiale et en dehors l'arche plantaire latérale. L'arche plantaire antérieure réunit les deux précédentes.

L'arche médiale est formée d'arrière en avant par le calcanéus, le talus, l'os naviculaire, les cunéiformes et les 3 premiers métatarsiens, l'arche latérale, de la même manière, par le calcanéus, le cuboïde et les deux derniers métatarsiens.

Ces arches longitudinales doivent leur solidité aux muscles intrinsèques et extrinsèques du pied et par le maintien de l'aponévrose plantaire.

Un affaissement des arcs longitudinaux correspond au pied plat, une exagération de la courbure au pied creux.

### **b) Le pied dynamique**

L'anatomie fonctionnelle dynamique est beaucoup plus complexe que la statique. Elle ne dispose pas encore d'un modèle suffisamment fiable pour appréhender parfaitement tous les micromouvements intriqués lors d'un déplacement.

Le développement de la modélisation informatique augmente néanmoins les connaissances dynamiques. La podologie actuelle utilise d'ailleurs des plateformes de baropodométrie dont l'intérêt est supérieur au classique podoscope.

Au cours du mouvement, les axes dynamiques (ou axes fonctionnels) ne sont pas identiques a contrario de l'axe anatomique défini par le deuxième rayon du pied.

Hendrix a ainsi développé le concept de barre de torsion. L'axe n'est donc plus un élément linéaire. On schématise ainsi le pied comme une hélice.<sup>(8)</sup>

D'autres modèles ont été conceptualisés au cours du XX<sup>ème</sup> siècle :

- Cardan tibio-talo-calcanéenne
- Bloc calcanéopédieux et couple de torsion
- Segmentation fonctionnelle transversale du pied
- Segmentations fonctionnelles longitudinales avec un « pied calcanéen » et un « pied talien » de Pisani et Milano

### **III) Rappel sur le Syndrome Dououreux Régional Complexe de type I ou SDRC type 1:**

#### **1) Définition**

Le SDRC de type I est une nouvelle nomenclature de l'algodystrophie décidée lors de la conférence de consensus de l'IASP à Orlando en 1993. Il est défini par un syndrome algique chronique dont la douleur est disproportionnée par rapport à l'évènement déclencheur nociceptif (lorsque cet évènement est retrouvé), non systématisée à un territoire nerveux et pouvant être accompagnée de signes trophiques et vaso-sudoro-moteurs. Il reste un diagnostic d'élimination.

Cette pathologie est régressive en règle générale, néanmoins la persistance de séquelles invalidantes pour l'individu n'est pas rare.

Son diagnostic est avant tout clinique basé sur un faisceau d'arguments, bien qu'en pratique le recours à des examens complémentaires soient classiques, notamment pour éliminer des diagnostics différentiels et ceci même en l'absence de véritable « examen gold standard » (rôle médico-légal de l'imagerie à ne pas sous estimer en cas de litige).

#### **2) Taxonomie**

Au cours de l'histoire, plusieurs termes se sont succédé pour qualifier ce syndrome. Des premières descriptions réalisées par Ambroise Paré au XVII<sup>ème</sup> siècle, en passant par celles faites lors des guerres napoléoniennes ou de la guerre civile américaine par Mitchell, où les blessures de soldats avec lésions nerveuses entraînaient de nombreuses causalgies (nommées désormais SDRC de Type 2).

Puis est venu le temps de l'atrophie de Südeck, de l'algodystrophie de Leriche au début du XX<sup>ème</sup> siècle, de la dystrophie sympathique réflexe d'Evans en 1947 (se basant sur la théorie de Livingston) jusqu'au consensus de syndrome douloureux régional complexe de l'IASP dans les années 90, abandonnant, de ce fait, tout terme physiopathologique malvenu dans son intitulé.

On dénombre entre la littérature anglo-saxonne et francophone plus de 80 termes qualifiant ce syndrome.

Tableau 4 : Termes les plus utilisés dans la littérature :

<b>Syndrome douloureux régional complexe de type 1, SDRC ou CRPS en anglais</b>
<b>Causalgie mineure ou mimo-causalgie</b>
<b>Maladie de Leriche-Südeck ou atrophie de Sudeck ou algoneurodystrophie ou algodystrophie</b>
<b>Dystrophie sympathique réflexe ou RSD en anglais</b>
<b>Ostéoporose douloureuse post traumatique</b>
<b>Syndrome épaule main ou syndrome de Steinbrocker</b>
<b>Capsulite rétractile de l'épaule, algodystrophie du postpartum</b>

### **3) Epidémiologie**

Peu de travaux dans le monde ont été effectués sur un large échantillon, dénotant ainsi la difficulté pour rendre compte de l'épidémiologie réelle de ce syndrome.

On peut néanmoins citer deux études :

- Une réalisée aux USA, en 2003, menée par l'équipe de Sandroni dans le comté d'Olmsted dans l'état du Minnesota.<sup>(9)</sup>

Elle retrouve une incidence de 5.46 nouveaux cas/100000 personnes/an pour une prévalence évaluée à 20,57 cas/100 000 personnes/an.

L'atteinte des membres supérieurs était deux fois plus élevée que celle des membres inférieurs. Le sex-ratio était de 4 femmes pour 1 homme.

Ce syndrome se rencontre chez l'enfant et l'adolescent mais la population cible reste surtout l'adulte entre l'âge de 30 à 70 ans, avec un pic autour de 50 ans. Les étiologies majoritaires sont les traumatismes.

- Une autre réalisée aux Pays-Bas par l'équipe de De Mos en 2007.<sup>(10)</sup>

Cette étude trouve une incidence beaucoup plus élevée que la précédente avec un rapport de 26.5 nouveaux cas/100 000 personnes/an. Il existe, tout de même, beaucoup de similitudes entre les deux puisqu'elle obtient un sex ratio de 3.4 en faveur des femmes, avec une incidence plus élevée après 50 ans, notamment entre 61 et 70 ans et un plus fort pourcentage d'atteinte des membres supérieurs, d'origine post traumatique.

« Un patient type » peut logiquement être mis en exergue : une femme au moins quinquagénaire, post ménopausée, présentant un SDRC de type I dans un contexte de fracture du membre supérieur.

#### **4) Physiopathologie**

Même si la littérature et les hypothèses abondent sur ce thème et que semble-t-il des premiers mécanismes ont été élucidés, ce syndrome manque, à ce jour, d'une physiopathologie explicative claire englobant tous les mécanismes.

On peut, néanmoins, juger de la difficulté de la tâche : comment trouver une théorie unique face à un syndrome qui peut s'exprimer par une multiplicité de formes cliniques ?

Il n'existe, en plus, pas de modèle animal expérimental fiable puisque les expériences, réalisées pour tenter de comprendre les mécanismes chez l'homme, se font sur membres de rats ischémiés-reperfusés par la pose d'un garrot pendant 3 heures <sup>(11)</sup> ou après induction d'une fracture osseuse. <sup>(12) (13)</sup>

Le rat développant une douleur, un œdème de membre dans les semaines qui suivent comparables pour certains auteurs à ce qui se produit dans l'algodystrophie.

Depuis le concept d'« orage sympathique » de Leriche, plusieurs théories se sont surajoutées. La meilleure compréhension du schéma de la douleur et du modèle physiologique des douleurs chroniques ont contribué au développement de celles-ci.

Elles peuvent être divisées en deux catégories selon leur localisation sur le système nerveux.

##### **a) Anomalies périphériques :**

Ces anomalies touchent aussi bien les afférences sensitives que les efférences sympathiques. L'ancienne théorie du réflexe sympathique de Leriche, qui avait constaté une amélioration clinique après sympathectomie, est clairement remise en cause voire même abandonnée par la littérature actuelle. <sup>(14)</sup>

La participation du système sympathique n'est cependant pas totalement remise en cause dans l'apparition et le maintien de l'algodystrophie. Les travaux récents montrent, en effet, plutôt une baisse de l'activité orthosympathique initiale, entraînant alors une baisse du tonus sympathique de base et, de ce fait, une hypervascularisation du membre atteint.

Puis l'apparition et la multiplication de récepteurs adrénérgiques au niveau des fibres afférentes primaires, et des vaisseaux conférerait une hypersensibilité locale aux catécholamines, augmentant ainsi le tonus sympathique de base, et pouvant cliniquement être responsable de l'hypoperfusion du membre lors de la phase froide.



Il existe néanmoins une contradiction sur le taux de noradrénaline locale, avec une augmentation du taux pour certains auteurs tandis que pour d'autres, il serait normal voire même diminué dans le membre atteint. Cette dernière supposition irait bien avec l'idée d'une hypoactivité sympathique primaire.<sup>(15)</sup>

Le rôle des afférences sensibles et notamment des fibres polymodales C tiennent aussi, pour certains auteurs, une place prépondérante tout au long du processus. Elles auraient un rôle dans l'initiation de l'algodystrophie.

Elles sont les plus nombreuses des fibres afférentes et occupent le rôle de nocicepteurs conjointement aux fibres A delta.<sup>(16)</sup>

A la suite d'un stimulus nociceptif, plusieurs mécanismes apparaissent :

- un réflexe d'axone au sein de ces afférences sensibles avec une activation antidromique (vers les terminaisons libres) en plus de l'activation dromique nécessaire à l'intégration du message nociceptif vers la corne postérieure. Une libération de neurotransmetteurs périphériques (CGRP, SP) est responsable d'une vasodilatation et d'une diapédèse locorégionale.
- une inflammation neurogène avec en péri-lésionnel la présence d'une soupe inflammatoire (SP, CGRP, IL-6, TNF alpha, NGF, NO...) et de radicaux libres.<sup>(17)</sup>  
Aucun neuromédiateur n'explique à lui seul le développement de cette algodystrophie.

Tous ces mécanismes s'auto-entretiennent et participent à la sensibilisation du système nerveux périphérique.

### **b) Anomalies centrales :**

Le rôle du système nerveux est aujourd'hui indiscutable, puisque des maladies centrales provoquent d'authentiques algodystrophies (accident vasculaire cérébral, maladie de Parkinson...).

A l'instar des douleurs chroniques, on parle aussi d'une sensibilisation centrale dans l'algodystrophie et d'une neuroplasticité des structures corticales et sous corticales.

Les récepteurs NMDA, situés dans le système nerveux central, notamment au niveau de la corne postérieure, pourraient jouer un rôle dans cette sensibilisation centrale.

Fukumoto et al, en 1999, dans leur article paru dans le Lancet, ont étudié par tomoscintigraphie, avec des amphétamines marquées à l'iode 123, la perfusion thalamique chez 10 patients adultes (7 hommes et 3 femmes) présentant un SDRC évoluant depuis 6 à 34 mois comparées à un groupe contrôle volontaire et sain.

Ils ont constaté une variation fonctionnelle du thalamus controlatéral chez les cas de SDRC. Une hyperperfusion thalamique controlatérale, dans les premiers mois, précède une involution de perfusion au cours de l'évolution pathogène.

Cette démonstration reflète la neuroplasticité thalamique dans le SDRC.<sup>(18)</sup>

Maihöfner et al ont montré, en 2003, la diminution de la représentation du membre controlatéral au niveau de l'aire corticale S1 dans les algodystrophies du membre supérieur en IRM fonctionnelle.<sup>(19)</sup>

Il existe donc une réorganisation en profondeur du schéma corporel. Cette involution corticale pourrait entraîner un déficit du contrôle somesthésique moteur comme chez les patients amputés.

L'équipe de Turton, en 2007, a d'ailleurs mesuré, par stimulation transcrânienne, cette réduction significative de l'inhibition intra-corticale dans les SDRC et a donc renforcé cette théorie.<sup>(20)</sup>

Cette involution corticale pourrait être le fruit de l'hypo-sollicitation du membre plus que d'un phénomène initial de neuroplasticité.

Pour faire une synthèse :

- Plusieurs hypothèses existent, se complètent ou au contraire s'opposent radicalement.
- Tout se passe comme s'il y avait des dysrégulations durables et auto-entretenuës du système nociceptif (au niveau central et périphérique) et ortho sympathique, entraînant une neuroplasticité.

Récemment, une autre théorie immunitaire a émergé. Se basant sur le fait que certains patients répondraient aux immunoglobulines, les auteurs ont démontrés qu'il y avait probablement des auto anticorps spécifiques dans le SDRC en injectant le sérum de patients atteint et non atteint de SDRC à des souris.<sup>(21)</sup>

## **5) Etiologies**

Elles peuvent être classées en 3 grandes familles, les causes post-traumatiques, les causes non traumatiques et les causes primitives.

#### **a) Causes post-traumatiques :**

C'est l'étiologie la plus importante. Elle représente environ 2/3 des algodystrophies, 65 % dans l'étude de Veldman.<sup>(22)</sup> Pour le pied et la cheville, elle peut même atteindre 71% des cas.<sup>(23)</sup>

Elle peut se développer après un traumatisme minime (entorse) jusqu'aux traumatismes les plus violents (fracture, luxation). La durée de la pathologie semble indifférente du mécanisme initial.

Les étiologies post-chirurgicales sont de 2.5 à 5 % tous sites confondus. Au niveau du pied et de la cheville, elles peuvent atteindre 12.5%, surtout après opération d'hallux valgus et du canal tarsien.<sup>(24)</sup>

D'autres causes, comme l'immobilisation plâtrée ou par orthèse, une rééducation douloureuse ou trop intensive, peuvent aussi se compliquer par la survenue d'une réaction algodystrophique.

#### **b) Causes non traumatiques :**

- maladies du système nerveux central : maladie de Parkinson, sclérose en plaque, accident vasculaire cérébral, tumeur cérébrale, hémorragie méningée,
- maladies avec fragilité osseuse : maladie de Lobstein, ostéomalacie, hyperparathyroïdie, diabète phosphaté, anorexie mentale,
- maladies du système nerveux périphérique : zona, herpès,
- maladies endocriniennes ou de surcharge : diabète, dysthyroïdie, hyperuricémie, hypertriglycémie,
- iatrogènes : isoniazide, barbiturique, iode radioactif, antirétroviraux,
- Autres causes : infarctus du myocarde, phlébite, leucose, tumeur intra thoracique, grossesse ou post-partum (atteinte de la hanche préférentielle mais le pied peut être atteint)<sup>(25)</sup>.

### c) Causes primitives ou sans étiologie :

- 10 % dans l'étude de Veldman<sup>(22)</sup>,
- des formes familiales d'algodystrophie ont été décrites avec une atteinte préférentielle des extrémités. Ce sont généralement des formes sévères et migratrices qui touchent l'individu jeune.

Tableau 5 : Listing des études sur les cas familiaux :

Authors	Study type	Year	Key Findings
Albert & Ott	Case report	1983	Algodystrophy described in three brothers with identical HLA-type. First familial presentation of the disease.
Erdmann & Wynn-Jones	Case report	1992	RSD described in two siblings. Both the individuals eventually had to undergo limb amputation for pain relief.
Mailis & Wade	Pilot study	1993	Caucasian women with RSD carrying HLA-DR2 were found to be refractory to treatment. The study suggested a genetic predisposition to severe form of the disease.
Veldman et al.	Cohort	1993	Study of a large cohort, in which five patients reported that one or more of their blood relatives suffered from symptoms of RSD.
Bruscas et al.	Case report	2004	Recurrent RSD described in two Spanish siblings.
Huhne et al.	Cohort	2004	Study on co-segregation of ACE gene genotype with CRPS phenotype. Study was performed on 12 CRPS patients belonging to 6 families.
de Rooij et al.	Cohort	2009	94 individuals belonging to 31 CRPS families were described. Familial patients had a younger age at symptom onset and had involvement of multiple extremities. A specific pattern of inheritance was not observed.
Higashimoto et al.	Retrospective Review	2008	Eight individuals belonging to seven families identified. Pedigree analysis suggested mitochondrial inheritance.

RSD= Reflex sympathetic dystrophy; ACE= Angiotensin converting enzyme

L'hyperuricémie, l'hypertriglycéridémie, le diabète, l'ostéoporose et l'éthylisme sont désormais décrits comme facteurs favorisants.

## 6) Diagnostic clinique/formes cliniques

Le diagnostic est posé sur un faisceau d'arguments cliniques. De nombreux signes et symptômes sont présents dans l'algodystrophie avec le désavantage d'être aspécifiques.

Un ensemble d'auteurs ont fait un inventaire sémiologique et ont érigé des critères diagnostiques dont les objectifs sont d'universaliser sa prise en charge et minimiser les erreurs.

C'est un diagnostic d'élimination.

#### a) Les signes cliniques et symptômes :

##### ✓ La douleur

Elle est décrite comme continue et constante sur le nyctémère. Elle n'est pas circonscrite à un territoire donné et est accentuée par les mouvements, les manipulations et un état de stress.

Elle peut être associée à des phénomènes d'allodynie et d'hyperalgésie ou être tout simplement absente 7% dans la série de Veldman.<sup>(22)</sup>

Pour le pied, elle est localisée à l'ensemble du membre ou uniquement au tarse, à la cheville ou l'avant-pied. Elle est spontanée, continue, augmentée ou provoquée lors de l'appui et des mouvements actifs ou passifs.

Elle va de la simple gêne à une impotence totale pour la marche.

##### ✓ Les signes trophiques

Ils atteignent toutes les parties du membre et se manifeste par :

- Une atrophie des plans capsulo-ligamentaires et musculo-aponévrotiques jusqu'à la rétraction de tous les plans (notamment au niveau de l'aponévrose plantaire),
- une atrophie sclérodermiforme de la peau,
- une croissance des ongles et des poils accélérée ou ralentie,
- une déminéralisation osseuse essentiellement épiphysaire pour les os longs, mais touchant la quasi-intégralité des os courts par sa constitution plus conséquente en os trabéculaire.

##### ✓ Les signes neurologiques

- des signes musculaires : avec une fatigabilité musculaire, des tremblements d'attitude, des dystonies voire une paralysie motrice avec un syndrome de négligence du membre atteint,
- des signes sensitifs : avec une hypoesthésie et/ou une hyperesthésie et des phénomènes d'allodynie.

✓ Les signes vasomoteurs et sudoromoteurs

- une peau sèche ou une hypersudation
- une peau érythémateuse ou érythrocyanique voire une pâleur
- une dysrégulation thermique avec une peau hyper/hypothermique
- un œdème élastique avec un infiltrat de type exsudatif rendant la peau tendue et luisante

Pour la création de ces critères, les auteurs ont tâché de hiérarchiser ces signes et symptômes au cours de leurs études. <sup>(22)(26)(27)</sup>

Nous voyons rapidement la complexité de cette hiérarchisation pour en conclure à un algorithme fiable notamment lorsque les effectifs de population ne sont visiblement pas suffisants ou qu'il y a une répartition disparate des signes et symptômes enregistrés. Néanmoins la douleur, les modifications de couleurs cutanées et de température ainsi que l'œdème semblent correspondre à des critères ubiquitaires.

Il est frappant de constater que l'hyperhidrose est présente dans 90% chez Birklein et seulement dans 47% chez Veldman. Les tremblements sont référencés dans 49% chez Veldman et absent dans les deux autres études.

Auteurs	Birklein et al., 2000	Veldman et al., 1993	Galer et al., 2000
Nombre de patients	145	829	31
Douleur	-	90 %	100 %
Douleur profonde	63 %	-	-
Douleur superficielle	31 %	-	-
Hypoesthésie	53 %	69 %	-
Hypoalgésie	45 %	-	-
Hyperalgésie	37 %	75 %	-
Hyperhidrose	90 %	-	-
Couleur de la peau (modifications)	98 %	90 %	74 %
Température de la peau (modifications)	-	90 %	74 %
Cedème	98 %	69 %	90 %
Tremblement	-	49 %	-
Faiblesse musculaire	-	95 %	-
Difficultés au mouvement	-	-	71 %

Tableau 6 : Les divergences sémiologiques selon les études issu de l'article de Stanos<sup>(24)</sup>

Inflammation	douleur	93%
	différence de couleur	92%
	oedème	69%
	différence de température	92%
Signes neurologiques	hyperesthésie	76%
	parésie	95%
Atrophie	peau	40%
Signes sympathiques	hyperhidrose	47%

Tableau 7 : Tableau venant en erratum du tableau précédent (véritable chiffre de l'étude de Veldman)<sup>(22)</sup>

## **b) Les critères diagnostiques**

On peut les séparer en deux périodes, avant la conférence de consensus de l'IASP (critères de Doury dans les années 80 ou Veldman en 1993) et après la conférence (critères de l'IASP en 1994 = critères d'Orlando, et critères de l'IASP modifiés en 1999 par Harden, Bruel et al=critères de Budapest).

Les critères de Doury, utilisés essentiellement en France, associent des critères cliniques et paracliniques larges. Ils prennent en compte les renseignements histologiques, les résultats de la scintigraphie, et la réponse pharmacologique aux blocs sympathiques et à la calcitonine. Ils ne sont donc plus utilisables en pratique puisque la calcitonine a perdu son autorisation de mise sur le marché en 2004 et que les blocs sympathiques ne sont plus que très rarement utilisés.

Les autres critères sont purement cliniques. Ceux de l'IASP ont été corroborés par un groupe de médecins spécialistes de l'algologie, abandonnant volontairement, après conférence d'experts, toute tentative d'explication physiopathologique (notamment la dysrégulation du système sympathique) et de stadification clinique de ses critères.<sup>(28)</sup> Ils écartent également, pour être universels, la description de la pathologie osseuse visible uniquement par l'utilisation d'examens complémentaires, et dont l'accès est sensiblement disparate à travers le monde.<sup>(14)</sup>

Ces critères ont été rediscutés et jugés sensibles à 98 %. Leur spécificité médiocre à 36% entraînaient des diagnostics à tort et une prise en charge inadaptés.<sup>(29)</sup>

Les derniers critères établis sont ceux de Bruel et Harden en 1999 adoptés à Budapest en 2003 par l'IASP. Ils classent ces signes et symptômes en 4 groupes en plus de la douleur. La notion de traumatisme retrouvée à l'anamnèse n'est plus un critère obligatoire. Cette modification permettrait de gagner surtout en spécificité et ainsi éviter le surcoût médical et raccourcir le délai du diagnostic et de prise en charge.

Les experts retiennent la présence en plus de la douleur de 2 signes encore présents lors de l'examen clinique et de 3 symptômes, assurant ainsi une sensibilité de 85 % pour une spécificité de 69 %.<sup>(30)</sup>



Criteria/Decision Rules for Proposed Criteria	Sensitivity	Specificity
2+ sign categories & 2+ symptom categories	0.94	0.36
2+ sign categories & 3+ symptom categories	0.85	0.69
2+ sign categories & 4 symptom categories	0.70	0.94
3+ sign categories & 2+ symptom categories	0.76	0.81
3+ sign categories & 3+ symptom categories	0.70	0.83
3+ sign categories & 4 symptom categories	0.86	0.75

Tableau 8 : Validité intrinsèque des critères de Budapest. <sup>(3)</sup>

## Critères de Veldman

1. Présence de 4 ou 5 des éléments suivants :
  - douleur diffuse inexplicable
  - différence de coloration cutanée par rapport au côté opposé
  - œdème diffus
  - différence de température cutanée par rapport au côté opposé
  - limitation d'amplitude des mouvements actifs
2. Apparition ou augmentation des symptômes après utilisation
3. Symptômes présents dans une zone plus large que la zone traumatisée ou opérée et incluant la zone distale du traumatisme

## Critères de L'IASP

1. Syndrome se développant après événement douloureux, traumatique ou non
2. Allodynie, hyperalgésie ou douleur spontanée non limitée à un territoire nerveux périphérique
3. Présence ou antécédent d'œdème, d'anomalie du débit sanguin cutané ou d'anomalies sudorales dans la région douloureuse
4. Absence d'autre affection expliquant la douleur

## Critères de Doury

- Groupe A**  
 Douleur de type mécanique ou inflammatoire locorégionale ou locale  
 Hyperesthésie cutanée locorégionale ou locale  
 Troubles vasomoteurs : hyperthermie ou hypothermie locorégionale ou locale  
 Modification des téguments : rougeur, pâleur ou cyanose locorégionale ou locale  
 Hypotrichose ou ralentissement de la croissance des poils  
 Accélération ou ralentissement de la croissance des ongles  
 Hyperhidrose locorégionale ou locale  
 Œdème locorégional ou local  
 Rétraction aponévrotique, tendineuse ou capsulaire
- Groupe B**  
 Hypertransparence osseuse homogène ou hétérogène locorégionale ou locale, sans condensation, sans érosion ou déformation des surfaces osseuses et sans altération de l'interligne articulaire  
 Hyperfixation osseuse ou hypofixation osseuse isotopique, locorégionale ou locale à la scintigraphie osseuse
- Groupe C**  
 Absence de signes biologiques d'inflammation
- Groupe D**  
 Liquide articulaire paucicellulaire  
 Histologie synoviale avec congestion vasculaire sans infiltration cellulaire notable  
 Histologie osseuse normale ou avec raréfaction des travées osseuses ou avec hyperostéoclastose ou hyperostéoblastose
- Groupe E**  
 Efficacité spectaculaire de la calcitonine et/ou des blocs sympathiques régionaux prolongés

Tableau 9 : Principaux critères utilisés

<p><b>General definition of the syndrome:</b> CRPS describes an array of painful conditions that are characterized by a continuing (spontaneous and/or evoked) regional pain that is seemingly disproportionate in time or degree to the usual course of any known trauma or other lesion. The pain is regional (not in a specific nerve territory or dermatome) and usually has a distal predominance of abnormal sensory, motor, sudomotor, vasomotor, and/or trophic findings. The syndrome shows variable progression over time</p> <p><b>To make the clinical diagnosis, the following criteria must be met:</b></p> <ol style="list-style-type: none"> <li>1. Continuing pain, which is disproportionate to any inciting event</li> <li>2. Must report at least one symptom in <i>three of the four</i> following categories: <ul style="list-style-type: none"> <li><b>Sensory:</b> Reports of hyperesthesia and/or allodynia</li> <li><b>Vasomotor:</b> Reports of temperature asymmetry and/or skin color changes and/or skin color asymmetry</li> <li><b>Sudomotor/Edema:</b> Reports of edema and/or sweating changes and/or sweating asymmetry</li> <li><b>Motor/Trophic:</b> Reports of decreased range of motion and/or motor dysfunction (weakness, tremor, dystonia) and/or trophic changes (hair, nail, skin)</li> </ul> </li> </ol> <ol style="list-style-type: none"> <li>3. Must display at least one sign <b>at time of evaluation</b> in <i>two or more</i> of the following categories: <ul style="list-style-type: none"> <li><b>Sensory:</b> Evidence of hyperalgesia (to pinprick) and/or allodynia (to light touch and/or temperature sensation and/or deep somatic pressure and/or joint movement)</li> <li><b>Vasomotor:</b> Evidence of temperature asymmetry (&gt;1°C) and/or skin color changes and/or asymmetry</li> <li><b>Sudomotor/Edema:</b> Evidence of edema and/or sweating changes and/or sweating asymmetry</li> <li><b>Motor/Trophic:</b> Evidence of decreased range of motion and/or motor dysfunction (weakness, tremor, dystonia) and/or trophic changes (hair, nail, skin)</li> </ul> </li> <li>4. There is no other diagnosis that better explains the signs and symptoms</li> </ol> <p><b>For research purposes,</b> diagnostic decision rule should be at least one symptom <b>in all four</b> symptom categories and at least one sign (observed at evaluation) in two or more sign categories.</p>
---

Tableau 10 : Les critères de Budapest. <sup>(3)</sup>

Différentes propositions de critères	1	2	3	4	5
Événement déclenchant			a	w	
Douleur	A	X	b	w	
Hyperesthésie (cutanée)	A			xa, ya	$\alpha$
Allodynie				xa, ya	
Signes vasomoteurs	A				$\beta$
Modifications de la couleur de la peau	A	X		xb, yb	$\gamma$
Modifications de la température de la peau	A	X		xb, yb	
Cédème diffus	A	X	c	xc, yc	
Modifications du flux sanguin cutané			c		
Anomalies de l'activité sudomotrice			c	xc, yc	
Anomalies de la croissance des ongles, poils	A				
Limitation de la mobilité		X		xd, yd	$\delta$
Troubles moteurs (faiblesse, tremblement, dystonie)				xd, yd	
Troubles trophiques (poils, ongles, peau)	A			xd, yd	
Augmentation de la douleur après exercice		X <sup>z</sup>			
Douleur dans une région plus grande que le traumatisme déclenchant et en aval de celui-ci		X <sup>z</sup>			
Modifications radiologiques	B				
Modifications scintigraphiques	B				
Cédème médullaire à l'IRM	B				
Exclusion d'autres affections			d	z	
VS normale	C				
Liquide synovial, histologie osseuse normale	C				
Efficacité de la calcitonine ou d'un bloc sympathique	E				

1. Critères de Doury [10] : diagnostic certain : présence d'au moins un critère des groupes A, B, C. 2. Critères de Veldman [in 17] : présence de 4 ou 5 des signes X + X<sup>z</sup>. 3. Critères de l'IASP [in 17] : présence de a + b + un signe c + d. 4. Critères de Harden et Bruhl [in 17] : présence de w + présence signalée par le patient (x) d'au moins un symptôme dans 3 des 4 catégories xa, xb, xc, xd + présence constatée à l'examen (y) d'au moins un signe dans 2 ou plus des 4 catégories ya, yb, yc, yd + z. 5. Critères d'Atkins [in 12] : présence de  $\alpha + \beta + \gamma + \delta$ .

Tableau 11 : Résumé de l'utilisation des principaux critères diagnostiques<sup>(24)</sup>

### c) Les formes cliniques

A l'image de la riche symptomatologie clinique, plusieurs formes cliniques par leurs présentations, ou bien leurs localisations ont été décrites dans la littérature. Néanmoins, ces formes cliniques n'entrent pas dans les critères diagnostiques de l'IASP.

#### ✓ La forme classique ou commune

Elle se compose de 3 phases successives, souvent après une étiologie post-traumatique et après un intervalle libre de quelques jours à 3 mois :

- une phase chaude ou pseudo-inflammatoire durant de quelques semaines à 6 mois. C'est un tableau d'arthrite sans arthrite.<sup>(31)</sup> La douleur débute en général, après un intervalle libre, dans la région du membre traumatisé. Elle augmente en intensité de manière progressive, diffuse, peu systématisée. Accentuée par les mouvements, les mobilisations ou le stress. Elle est accompagnée de signes autonomiques comme de l'œdème, une hyperthermie locale avec hypersudation, un érythème et une poussée des phanères. L'ostéoporose s'installe.
- phase froide ou dystrophique dure de quelques mois à une année voire même plus. La douleur va en s'intensifiant et atteint son apogée. La peau est cyanosée, froide, sèche ou au contraire avec une hypersudation. L'ostéoporose est présente. La peau est glabre avec des ongles cassants. Les tissus sous-cutanés (muscles, capsules articulaires) se fibrosent et s'atrophient. La guérison peut intervenir à ce stade
- une autre phase plus inconstante dite atrophique s'étendant sur plusieurs mois à plusieurs années. C'est la phase d'atrophie pure touchant tous les tissus. Se surajoutent l'apparition de raideurs et de déformations (pied en varus équin, orteils en griffes) pouvant être définitives.

#### ✓ La forme froide d'emblée :

Elle représente 5<sup>(23)</sup> à 13 %<sup>(22)</sup> des grandes séries de cas. Elle touche de préférence les enfants et les adolescents dans plus de 50 % des cas<sup>(32)</sup>, avec un âge moyen de 10 ans. Elle est prédominante chez les femmes 65% et au niveau des extrémités distales du système appendiculaire.

Le pied était la localisation de 13 cas/24 dans la série de Bernstein<sup>(33)</sup>.

C'est une entrée directe dans la phase 2 de la forme clinique classique avec une symptomatologie identique. Son apparition est progressive, mais peut s'installer plus brutalement, faisant alors redouter un diagnostic d'ischémie.

Même si les signes cliniques s'accordent parfaitement avec les critères diagnostiques, certains cliniciens ne la considèrent pas comme « une vraie algodystrophie », parlant plutôt d'algodystonie ou pseudodystrophie.<sup>(13)</sup>

Elle serait réactionnelle à une grande anxiété accumulée par les difficultés psychologiques des enfants ou adolescents. S'ensuivrait l'apparition d'un trouble de la commande motrice des extenseurs et d'un béquillage du membre responsable de la déminéralisation et de l'hypofixation scintigraphique par baisse de la stimulation du métabolisme osseux.<sup>(25)</sup>

*Mais aussi :*

- ✓ *La forme cyclique* : avec une alternance rapide entre une forme vaso-active et une forme froide.
- ✓ *La forme non douloureuse* : pas si rare, puisque selon les auteurs 5 à 10 % d'algodystrophie sont non algiques, rendant les critères de l'IASP non-utilisables. Seuls les critères de Veldman ou de Doury peuvent être appliqués.
- ✓ *La forme chronique* : les signes cliniques y sont anormalement longs, plusieurs années, avec une difficulté thérapeutique importante et l'installation de séquelles définitives, jusqu'à 30 % des cas. Ils sont pris en charge généralement en CETD.

#### **d) Les différentes localisations**

Ces formes peuvent être associées aux présentations cliniques précédentes, elles sont décelées après examens complémentaires

- ✓ *La forme radiaire* : touche de manière adjacente deux rayons d'orteils.
- ✓ *La forme zonale* : touche préférentiellement le genou ou la hanche. C'est une atteinte d'une partie de l'os. Cette dernière forme décrite par Lequesne a été remise en cause depuis l'avènement de l'IRM.<sup>(34)</sup>

- ✓ *La forme migratrice ou à foyers multiples successifs* : à ne pas confondre avec l'ostéoporose migratrice transitoire. Elle peut être considérée à part, dans la mesure où la douleur n'est pas nécessairement présente.<sup>(35)</sup> Elle touche le membre inférieur en priorité, et notamment le pied dans plus de 50 % des cas. L'étiologie traumatique n'est retrouvée que dans moins de 10% des cas.<sup>(36)</sup>
- ✓ *Les autres formes ne touchant pas le pied* : le syndrome épaule-main de Steinbrocker post-AVC ou infarctus du myocarde, la capsulite rétractile de l'épaule, l'algodystrophie de hanche de la grossesse et/ou du post-partum.

A noter qu'il existe des atteintes du pied dans 10 % des cas d'algodystrophie du post-partum.<sup>(25)</sup>

#### e) Vers une nouvelle classification ?

Bruelh et Harden, en utilisant les critères de Budapest, ont émis l'hypothèse d'une classification différente en mettant en exergue trois sous groupes de SDRC répondant aux critères de Budapest :

- un groupe où le SDRC s'exprime par des signes et symptômes vasomoteurs principalement,
- un syndrome où les signes neuropathiques sont prédominants et pouvant s'apparenter au SDRC de type 2,
- un syndrome où les signes et symptômes sont polymorphes similaire au SDRC de type 1.<sup>(37)</sup>

Il resterait 15 % de SDRC non classables appelés SDRC NOS.<sup>(30)</sup>

### 7) Les diagnostics différentiels

Ils miment l'algodystrophie soit cliniquement, soit lors d'examens complémentaires. Certaines lésions peuvent être à la fois une cause, une complication ou un diagnostic différentiel de l'algodystrophie.

- Fractures corticales et/ou trabéculaires
- Entorse grave et autres enthésopathies

- Ostéoporose transitoire, ostéoporose migratrice
- Causalgie ou SDRC de type II
- Arthrites inflammatoires ou infectieuses
- Ostéonécrose
- Ischémie de membre, acrosyndrome
- thrombophlébite, érysipèle, cellulite
- neuropathie périphérique par atteinte nerveuse intrinsèque (neuropathie diabétique, alcoolique ...) ou compression extrinsèque (ex : syndrome canal carpien pour le poignet)
- syndrome chronique des loges
- lymphoedème
- maladies psychiques : syndrome de Münchhausen ou de simulation dans le but d'obtenir une attention par le corps médical et/ou une récompense pécuniaire.

## **8) Les examens complémentaires**

### ✓ les examens biologiques :

Il n'existe pas en principe de syndrome inflammatoire biologique. Les taux de vitesse de sédimentation, de protéine C-réactive et de leucocytes sont normaux.

Une augmentation des facteurs inflammatoires nécessitera l'élimination d'une arthrite, ou d'une ostéo-arthrite infectieuse ou inflammatoire.

Les paramètres du métabolisme phosphocalcique ne sont pas altérés.<sup>(38)</sup>

La ponction de liquide articulaire ramène un liquide d'aspect mécanique, jaune citrin, paucicellulaire, sans cristaux, ni germes après culture.

Les biopsies osseuses ou cutanées sont désuètes. Leurs résultats montrent une plasmotase du tissu osseux et un infiltrat inflammatoire avec de nombreux neutrophiles. Le système artériolo-capillaire est remanié dans le tissu cutané et sous-cutané.<sup>(14)</sup>



✓ Les explorations neurologiques :

Là encore, l'électromyogramme, les potentiels évoqués somesthésiques et les réflexes cutanés sympathiques sont normaux. Il n'y a pas d'atteintes des gros troncs, une anomalie de ces examens permet de réorienter le diagnostic vers un SDRC de type 2. En revanche, il existerait des lésions de petites fibres non détectable en électrophysiologie.<sup>(39)</sup>

✓ Le test de la sueur et la thermographie :

Ils retrouvent une perturbation locorégionale de la thermorégulation avec une hypersudation et augmentation de température d' 1°C par rapport au membre controlatéral sain.

Ce sont des techniques peu utilisées en pratique par leurs contraintes :

- Contrôle thermique de la pièce d'examen pour la thermographie avec une température avoisinant les 22°C.
- Répétitions des mesures pour le test de la sueur avec 4 échantillons par membre.

Gulevitch, pourtant, affirme que la thermographie par infrarouge a une sensibilité de 93% et une spécificité de 89%. Plus l'asymétrie est importante plus la valeur diagnostic du test augmente.<sup>(40)</sup>

## **9) L'évolution/les complications**

### **a) L'évolution**

Un vieil adage disait que 90 % des algodystrophies guérissaient sans séquelles entre 12 et 18 mois avec une évolution en 2 ou 3 phases. Cette notion figurait encore jusque récemment dans les manuels universitaires.

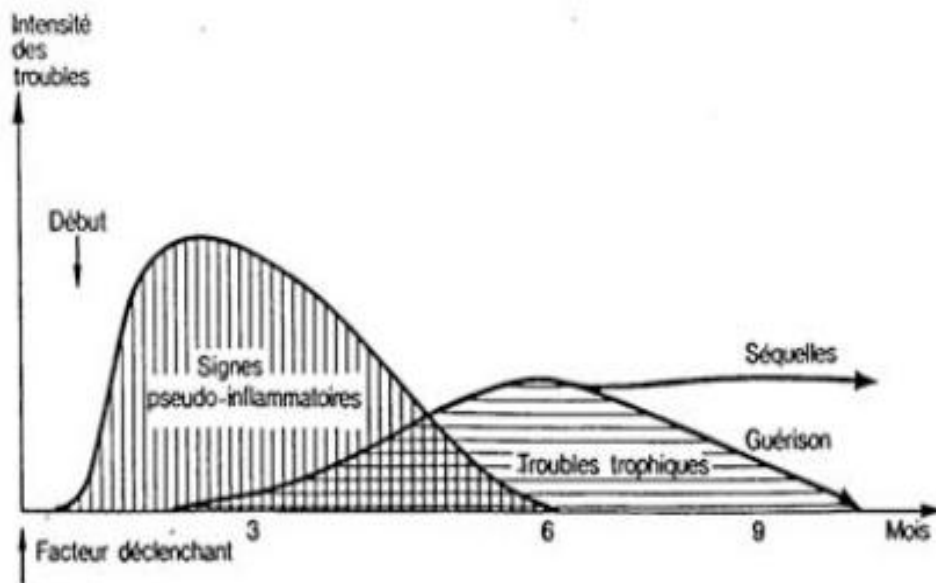


Figure 8 : Courbe évolutive du SDRC de type1

Les dernières études montrent un taux de guérison moins glorieux, de 70 à 80 %, et un âge moyen d'évolution plus long, autour de 24 mois. L'évolution en 3 phases a été remise en cause.

Il y a donc près d'1/4 des patients qui présentent encore une symptomatologie gênante, même plusieurs années après.<sup>(9)</sup>

### **b) Les complications**<sup>(41)</sup>

- des séquelles douloureuses jusqu'à 30% des cas pouvant se pérenniser plusieurs années,
- des œdèmes chroniques avec ulcérations et infections itératives,
- des fractures trabéculaires,
- des raideurs capsulo-ligamentaires et musculaires. Le pied peut se déformer en varus équin et les orteils en griffe
- une décompensation psychiatrique :

Longtemps est restée la thèse que l'algodystrophie se développe sur un terrain psychologique fragile. Les dernières études tendent à prouver le contraire, et ne retrouvent pas plus de terrain psychiatrique en amont. Elle reste en revanche une des complications tout comme dans les douleurs chroniques plus généralement.

- Retentissement social :

Les arrêts de travail se succèdent. Le reclassement professionnel ou l'adaptation de poste sont fréquentes jusqu'à l'inaptitude pour les formes chroniques et/ou invalidantes.<sup>(42)</sup>

## 10) Les traitements

Il n'y actuellement ni traitement curatif, ni traitement possédant une autorisation de mise sur le marché.

Au vu de la littérature (littérature pléthorique sur le sujet mais peu d'essais contrôlés randomisés bien menés avec de larges cohortes), il est difficile de retenir un schéma thérapeutique clair et approprié face aux multiples facettes du syndrome et aux nombreuses contradictions y figurant.

Les éléments qui se dégagent :

- La prise en charge doit être globale (bio-psycho-social), pluridisciplinaire (du médecin généraliste jusqu'au centre d'étude et de traitement de la douleur ou CETD) et le plus précoce pour limiter l'évolution et les complications de l'algodystrophie.
- La prise en charge antalgique est la pierre angulaire du traitement de l'algodystrophie. L'amélioration de cette prise en charge, en postopératoire immédiat, a permis la réduction des cas d'algodystrophie.
- Une hiérarchisation du traitement : du moins au plus invasif.

Ces traitements répondent tous à des théories physiopathologiques, ils sont non médicamenteux et médicamenteux (préventif et symptomatique). On s'intéressera aux traitements les plus utilisés sans être exhaustif.

### a) Traitements non médicamenteux

#### ✓ Les techniques de kinésithérapies :

Ce sont, en règle générale, des traitements physiques réalisés par le kinésithérapeute en exercice libéral ou au sein d'un service de médecine de réadaptation et de rééducation.

Ces techniques doivent respecter la règle de la « non douleur » lors des manipulations actives et passives. Il y a une mise en décharge du membre dans les premières semaines, une surélévation au repos, puis mise en charge progressive du membre.

Les kinésithérapeutes utilisent aussi des techniques de massage-drainage en douceur, de physiothérapie (électrothérapie, cryothérapie, parafangothérapie..) et de balnéothérapie avec les bains écossais.

L'objectif est différent selon la phase dans laquelle on se trouve. Il sera axé sur le drainage de l'œdème, la limitation de l'inflammation et sur la perte des amplitudes en phase chaude, sur la lutte contre les raideurs et l'atrophie puis le renforcement musculaire en phase froide.

✓ Nouvelles techniques dont l'intérêt n'est pas négligeable :

- la thérapie miroir permet de travailler sur le schéma corporel. Les équipes de Moseley et Mc Cabe s'y sont intéressées dans le cadre du SDRC avec des résultats probants sur la douleur et l'amélioration des mouvements du membre. Une revue de la littérature reprend les premiers résultats, cette technique mérite d'être affinée.<sup>(43)(44)(45)</sup>
- La « vibrothérapie », avec l'utilisation de vibrations de basse amplitude sur les tendons, est une technique de feedback proprioceptif dont le mécanisme d'action n'est pas totalement élucidé. Il jouerait un rôle sur la réorganisation du schéma corporel. L'équipe de Gay dans un essai ouvert de 11 cas de SDRC du membre supérieur a montré une diminution des douleurs se traduisant par une baisse de prise d'antalgiques, ainsi qu'une amélioration des amplitudes articulaires.<sup>(46)</sup>
- La neuromodulation électrique est une des techniques de modulation des voies sensitives périphériques et centrales permettant d'obtenir une réponse antalgique et un effet sympatholytique par l'utilisation d'un courant électrique. Ces techniques sont fondées sur la théorie de la porte de Melzack et Wall.<sup>(47)</sup>

Dans le SDRC, la stimulation nerveuse électrique transcutanée (ou TENS en anglais) et la stimulation cordonale postérieure (SCP) sont les deux techniques utilisées en pratique, surtout dans les formes chroniques et rebelles aux autres thérapeutiques.

Veys retrouve dans sa série 77% de patients soulagés, de façon durable, par le TENS et 100% par la stimulation médullaire. Elle portait sur 27 patients dont 9 bénéficiaient d'une stimulation médullaire.<sup>(48)</sup>

L'acupuncture<sup>(49)</sup>, la sophrologie, les psychothérapies de soutien et cognitivo-comportementales<sup>(49)</sup>, l'hypnose peuvent avoir un intérêt dans la prise en charge globale de cette douleur chronique.

## **b) Traitements médicamenteux**

### ✓ Traitement préventif = la vitamine C :

L'intérêt de l'utilisation de la vitamine C, dans le traitement préventif postopératoire, est basé sur l'hypothèse anti-oxydante de cette molécule sur la production de radicaux libres lors de la phase initiale du SDRC.

Zollinger a montré en 1999, dans une étude randomisée en double aveugle sur une population de 115 patients après opération de poignet sur un suivi d'un an, une réduction du développement de l'algodystrophie en postopératoire.

7% dans le groupe vitamine C (500 mg/jour sur 50 jours postopératoire) versus 22% pour le groupe placebo IC95%[2,26].<sup>(50)</sup>

En 2002, l'équipe de Cazeneuve compare deux groupes un de 1995-98 (groupe placebo de 100 patients) et un de 1999-2002 (groupe de 95 patients qui ont reçu 1 gramme par jour de vitamine C pendant 45 jours) après fracture. Ils constatent une apparition d'algodystrophie seulement dans 2,1% du groupe vitamine C versus 10% pour le groupe placebo.<sup>(51)</sup>

Ces travaux portent un peu plus à caution dans la mesure où elle ne compare pas directement les échantillons de patients au même moment. Nous pouvons supposer qu'une modification de la prise en charge antalgique post-opératoire puisse interférer dans les résultats.

### ✓ Traitements symptomatiques :

Ces traitements ont surtout pour vocation d'être antalgiques et pour certains de limiter la déminéralisation. De nombreux traitements ont été testés en se basant sur la physiologie de la douleur. Les résultats sont assez mitigés dans l'ensemble voire contradictoires pour certaines molécules.

L'attitude la plus efficiente suppose de déterminer la composante principale de la douleur (par excès de nociception, forme neuropathique, ou composante sympathique) et de la réévaluer lors de toute évolution du tableau clinique.<sup>(29)</sup>

### ➤ *Antalgiques classiques*

Tous les antalgiques peuvent être utilisés du palier 1 au palier 3, même si des réticences persistent à l'utilisation de dérivées morphiniques dans ce cadre là. Ils n'apporteraient que peu de gain antalgique et pérenniseraient les phénomènes d'allodynie.<sup>(52)(53)(54)</sup>

Leurs utilisations s'avèrent néanmoins indispensables pour débiter le plus rapidement la rééducation.

Les anti-inflammatoires non stéroïdiens n'ont pas démontré d'intérêts.<sup>(52)</sup>

La corticothérapie per os a été testée par Christensen en 1982<sup>(55)</sup> et par Braus en 1994.<sup>(56)</sup> Ce traitement aurait une indication seulement dans les premier mois d'un syndrome épaule-main.

En 2010, Fisher montrait le peu d'intérêt de cette classe thérapeutique.<sup>(57)</sup>

Certains auteurs néanmoins utilisent dans les premiers jours une corticothérapie intra-articulaire pour limiter les effets inflammatoires péri-articulaire. Lechevallier dans son article considère que l'infiltration locale dans le canal tarsien pourrait avoir un effet antalgique, anti-œdémateux et anti-fibrosant.<sup>(25)</sup>

Nous pouvons nous interroger sur le risque d'amplifier le syndrome avec un geste invasif.

### ➤ *Calcitonine*

C'est une molécule qui continue à faire débat dans la littérature. En France, la calcitonine a perdu son AMM en avril 2004 par harmonisation européenne.

Gobelet en 1992 a montré sur 66 patients groupe 1 (33 patients recevant 3 doses journalières intra-nasal de calcitonine à 100ui et rééducation) versus groupe 2 (33 patients recevant un placebo et rééducation) une amélioration significative sur la douleur de repos et de mouvement en suivant les patients à J7, J21 et J60. Il y avait en revanche des résultats plus disparates quant à la capacité de reprise de travail selon la région anatomique touchée, avec un net avantage pour le poignet et une absence de différence entre le groupe placebo et calcitonine pour la cheville.<sup>(58)</sup>

D'autres études, au contraire, comme celle de Bickerstaff, ne montraient pas de bénéfice de son utilisation.<sup>(59)</sup>

Perez, sur une synthèse de 21 essais cliniques, concluait que la calcitonine semblait avoir des effets antalgiques dans le CRPS mais que ces essais ne bénéficiaient pas d'un niveau de preuves suffisantes pour pouvoir la valider.<sup>(60)</sup>

Sur une revue de 41 essais cliniques, Tran ne recommandait pas son utilisation.<sup>(61)</sup>

Les experts s'accordent à l'utiliser, entre 15 jours et 3 semaines au maximum, pour ses effets serotoninergiques, cathécholaminergiques et anti-ostéoclastiques et ceci de manière précoce. Son principal désagrément réside dans son effet émétisant.

➤ *Biphosphonates intra-veineux ou per os*

C'est le traitement, qui depuis environ une quinzaine d'années, a fait l'objet d'un intérêt croissant, même si là, encore une fois, la littérature ne fait pas consensus. Ils ne disposent pas d'AMM dans cette indication.

Les biphosphonates, en plus de leurs effets sur le métabolisme osseux, sembleraient avoir un effet antalgique en agissant sur les GTPases aux niveaux des récepteurs de la corne postérieure de la moelle.<sup>(62)(63)</sup> Les experts s'accordent à dire que leur utilisation doit être précoce. En phase atrophique, aucun effet n'est à ce jour démontré.

On peut citer une revue de la littérature faite par Chauvineau et al en 2005 qui ont analysé les articles de Liens, Adami, Cohen et Varena. Elle concluait à l'utilisation précoce des biphosphonate en IV en lieu et place de la calcitonine si celle-ci était mal toléré ou avec peu d'efficacité.<sup>(64)</sup>

Tableau 2

Études contrôlées évaluant les biphosphonates dans le traitement de l'algodystrophie : modalités et effets secondaires du traitement

Auteurs	N	BP IV	Méthodologie	Critères d'évaluation	Efficacité	Effets secondaires
Liens et al. 1995	200	Pamidronate 75 ou 150 mg contre PCB	insuffisante	douleur EVA hyperesthésie cutanée mobilité articulaire modifications radio	pas de différence entre les gr à j14, j28 et j84	30 % syndrome pseudo grippal
Adami et al. 1997	20	Alendronate 45 mg contre PCB	bonne	douleur EVA raideur articulaire œdème	amélioration de tous les paramètres ( $p < 0,01$ ) à j15, j30	5 % fièvre
Cohen et Uebelhart 1998	14	Pamidronate 60 mg contre Ct	moyenne	douleur EVA mobilité articulaire force préhension œdème	gr alendronate / gr PCB amélioration tous paramètres dans les 2 gr sans diff significative	-
Varenna et al. 2000	32	Clodronate 3000 mg contre PCB	bonne	hypersudation douleur EVA raideur articulaire œdème	amélioration de tous les paramètres ( $p < 0,001$ ) à j40 gr clodronate / gr PCB	9 % hypoCa <sup>2+</sup> asympt

N : nombre de sujets inclus dans l'étude ; BP IV : biphosphonate par voie intraveineuse. PCB : placebo. Ct : calcitonine. Effets secondaires : effets secondaires en %. EVA : échelle visuelle analogique.

Tableau 12 : Résumé des études utilisant les biphosphonates <sup>(64)</sup>

Manicourt et al en 2004 ont testé l'Alendronate per os, en double insu, à une dose de 40 mg par jour (dose équivalente au traitement d'une maladie de Paget) pendant 8 semaines sur 40 patients. Une nette amélioration sur la douleur spontanée, la douleur à la pression et de la mobilité a été notée à la huitième semaine. Les premiers effets se faisaient ressentir de la 4<sup>ème</sup> semaine jusqu'à 3 mois. <sup>(65)</sup>

Varenna, en novembre 2013 spécifiait le rôle bénéfique des biphosphonates à dose adaptée (perfusion de Neridronate) sur les SDRC de type 1, et en faisait un traitement de choix. <sup>(66)</sup>



Brunner, en 2008, a repris 4 essais les mieux réalisés sur le plan scientifique et concluait à une tendance à l'amélioration antalgique sans pour autant conclure à une évidence suffisante pour les recommander en pratique.<sup>(67)</sup>

Une revue de la littérature réalisée, dans la revue Cochrane en 2013, par l'équipe d'O'Connell allait dans le même sens.<sup>(68)</sup>

#### ➤ *Antidépresseur ISRS, tricyclique et antiépileptiques*

Les antidépresseurs n'ont pas fait l'objet de travaux dans l'algodystrophie. Ils sont en revanche bien connus dans les douleurs neuropathiques avec un avantage pour les tricycliques par leur effets serotoninergiques et noradrénergiques.<sup>(54)</sup> Ils entraînent de plus le blocage des récepteurs NMDA au niveau de la corne postérieure de la moelle et bloquent les canaux sodiques des axones lésés.

La Gabapentine versus placebo a été étudiée par Van de Vusse en 2004 en cross-over sur 48 patients.<sup>(69)</sup> Il a montré une absence d'amélioration de cette molécule par rapport au placebo venant en contradiction avec celle réalisée en double aveugle par Serpell sur 307 patients.<sup>(70)</sup>

Certains experts s'accordent donc à l'essayer, en empirique, sur des patients qui présentent un tableau de douleur de type neuropathique.

Les autres antidépresseurs (phénytoïne, prégabaline et la carbamazépine) n'ont pas grand intérêt en pratique selon Rho.<sup>(71)</sup>

#### ➤ *Les Bêtabloquants et la Nifédipine*

Les bêtabloquants, malgré un effet démontré dans le remodelage osseux, ne sont pas utilisés.

La nifédipine a pour Muizelaar une place dans les formes chroniques de SDRC surtout quand elle est associée à de la physiothérapie.<sup>(72)</sup>

#### ➤ *Les blocs sympathiques*

Ils sont remis en question par de plus en plus d'auteurs quel que soit le produit utilisé (Guanéthidine, Kétanserine, Dropéridol, Brétylium, Phentolamine).

Le manque d'essais cliniques avec de bonnes preuves joue en leur défaveur, d'autant qu'une méta-analyse parue dans le BMJ en 1998 ne montrait aucun avantage par rapport au placebo sur 1144 patients.<sup>(73)</sup>

L'utilisation de certaines molécules peut même aggraver la symptomatologie du SDRC. La revue d'O'Connell alerte sur le fait de ne plus pratiquer de bloc à la guanéthidine.<sup>(68)</sup>

Une douleur à composante sympathique prédominante peut légitimer leur utilisation mais uniquement dans les premières semaines de la pathologie et bien avant que les modifications centrales ne s'installent.<sup>(74)</sup>

➤ *Sympathectomie permanente chimique ou chirurgicale*

Comme les blocs sympathiques, elle est décriée à cause de la durée transitoire de l'effet antalgique qu'elle procure aussi bien par des techniques de radiofréquence ou par blocage au phéno.<sup>(75)</sup>

Elle ne doit être envisagée qu'après l'utilisation des blocs sympathiques et lorsque les autres traitements n'améliorent que trop peu la symptomatologie.

La réalisation précoce de cette méthode semble être de meilleur pronostic.

➤ Anesthésie locorégionale

C'est un bloc somatique permettant de soulager les algies rebelles et de réduire, en même temps, la période d'immobilisation et la kinésiophobie des patients. La lidocaïne est généralement utilisée en bloc locorégional, la clonidine en thérapie intrathécale.

➤ Autres traitements :

Kétamine<sup>(76) (77)</sup>, traitements topiques par DMSO ou capsaïcine, toxine botulique, baclofène, clonazepam...

## IV) Place de l'imagerie conventionnelle dans le diagnostic de l'algodystrophie du pied

### 1) La radiographie

C'est une technique d'imagerie par transmission. On utilise, pour cela, un faisceau rayon X qui va traverser le corps du patient. Ce faisceau est récupéré par un capteur puis transmis vers une console informatique qui transformera alors le signal électrique en image numérique.

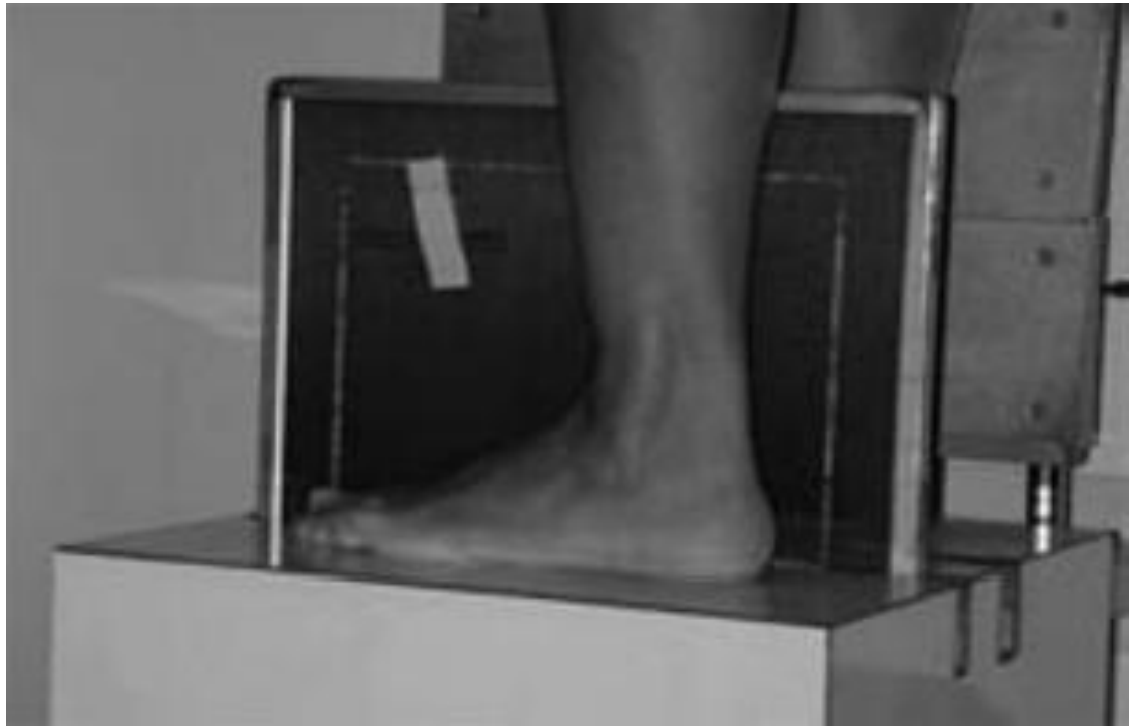

Image 1 : Incidence de profil de pied

Pour le pied, plus de 12 incidences ont été décrites. Cet examen classique reste pourtant difficile d'interprétation du fait de superpositions osseuses importantes pour cette localisation. Dans l'algodystrophie du pied, les plus utilisées sont les incidences de face, de profil, de  $\frac{3}{4}$  complétées par les incidences sésamoïdiennes de Guntz ou de Walter-Muller. L'examen doit toujours être comparatif avec le côté sain, et d'excellente qualité pour déceler le plus rapidement possible des anomalies.<sup>(78)(79)</sup>

Malheureusement, le diagnostic radiographique est souvent retardé car l'image de déminéralisation caractéristique de l'algodystrophie n'apparaît que de 3 à 6 semaines au mieux après les premiers symptômes cliniques.

Elle est la traduction histologique d'une perte de 30 % de densité osseuse = seuil radiologique. Après guérison clinique, ce même retard radiologique s'applique également de sorte que persiste cette déminéralisation plusieurs semaines durant, laissant place à une re-minéralisation avec des travées plus épaisses.

Ce qu'il faut rechercher en cas de suspicion d'algodystrophie du pied :

- L'atteinte peut être globale touchant en priorité le tarse postérieur puis le tarse antérieur et enfin les métatarses jusqu'aux phalanges. Elle peut être radiaire touchant deux rayons osseux voire même parcellaire ne touchant alors qu'un seul os (forme très proche de l'ostéoporose transitoire).
- Localisation de la déminéralisation osseuse épiphysaire en bande prédominant en sous chondrale avec une lame sous chondrale anormalement visible. Déminéralisation de part et d'autre d'une ou de plusieurs articulations. Elle permet de faire le distinguo avec une ostéoporose transitoire qui ne touche qu'un os. La déminéralisation peut atteindre les os sésamoïdes ainsi que la métaphyse tibiale distale réalisant un aspect de bande claire métaphysaire (chez l'enfant, bien éliminer une leucémie) jusqu'à l'articulation sus jacente
- Aspect de la déminéralisation : d'une raréfaction de la trame osseuse simple d'abord hétérogène touchant en premier l'os trabéculaire avec un aspect moucheté, tigré, pommelé jusqu'à la disparition de la trame osseuse avec maintien relatif des corticales, celles-ci étant alors très amincies rendant un aspect homogène avec parfois un aspect fantomatique osseux.
- Respect des interlignes articulaires
- Pas de déformation ni d'érosion des surfaces articulaires
- Pas de condensation sauf en cas de fracture associées
- Pas de calcification des parties molles.

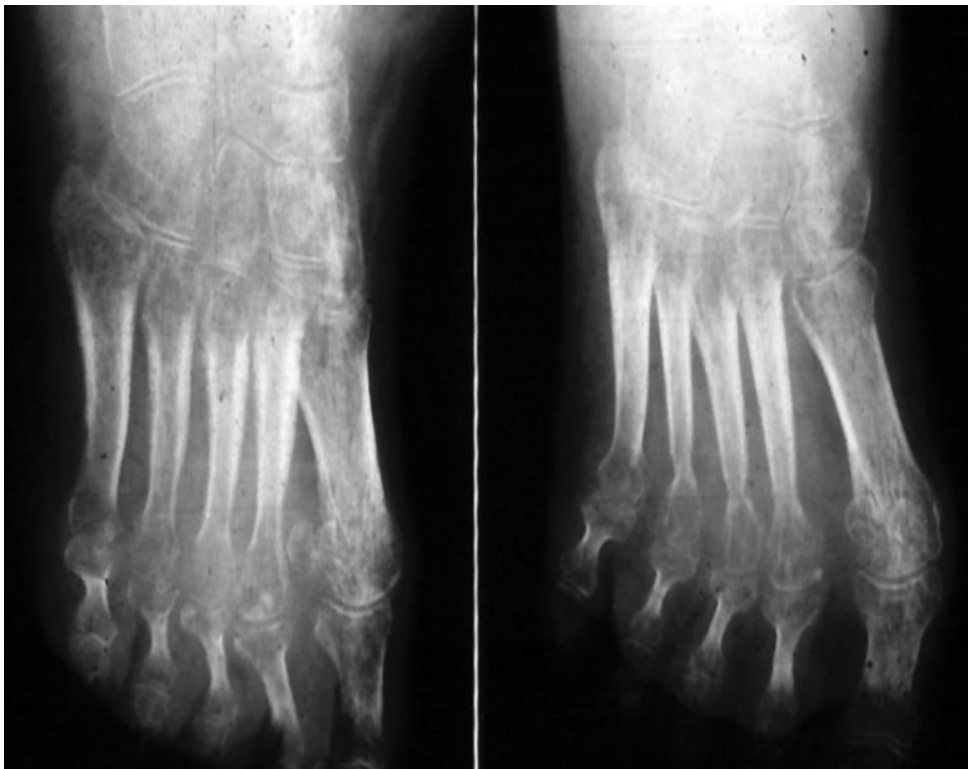
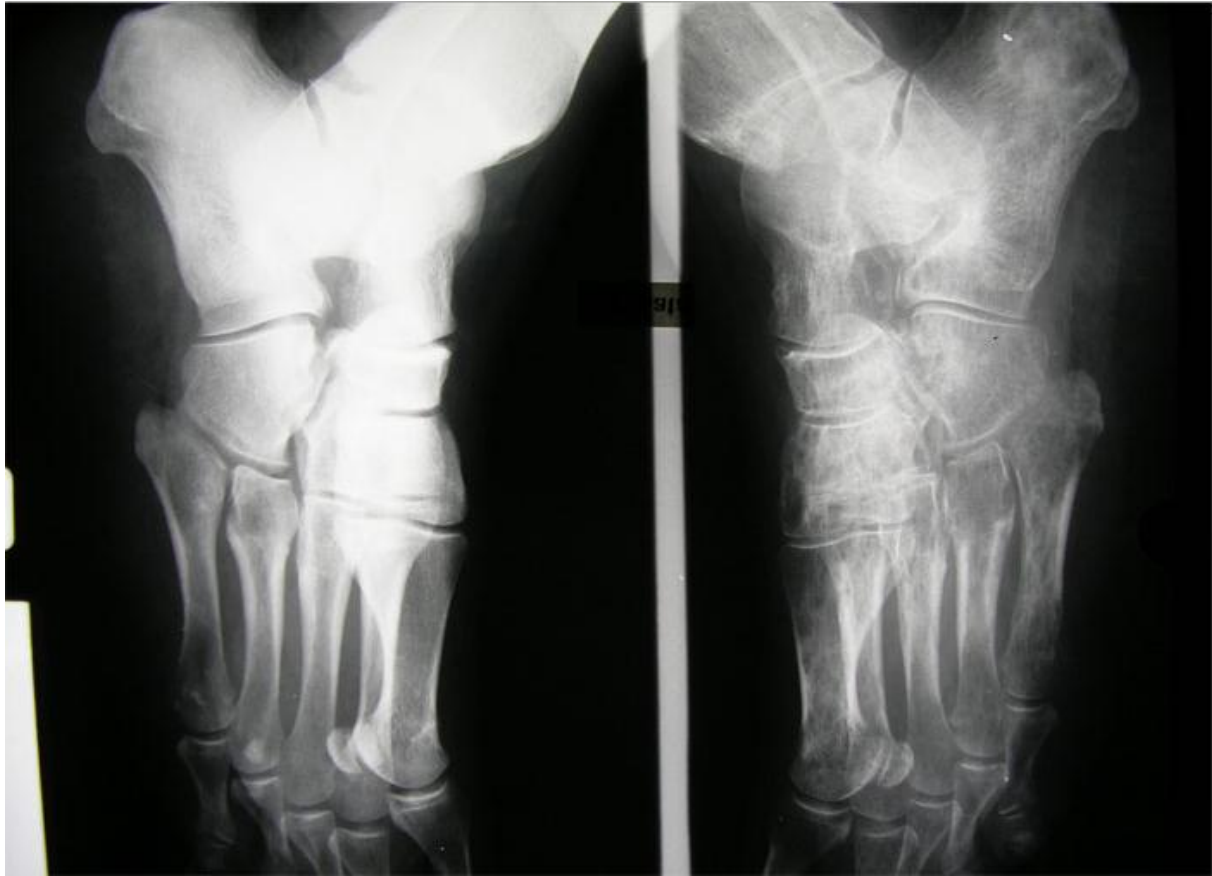


Image 2 : Radiographie d'un pied souffrant d'algodystrophie

La déminéralisation des os sésamoïdes est un signe radiologique de l'algodystrophie. Étudiée par Doury, 4 aspects différents sont décrits <sup>(80)</sup> :

- Sésamoïdes normaux, en cible, micro-lacunaire et fantomatique.

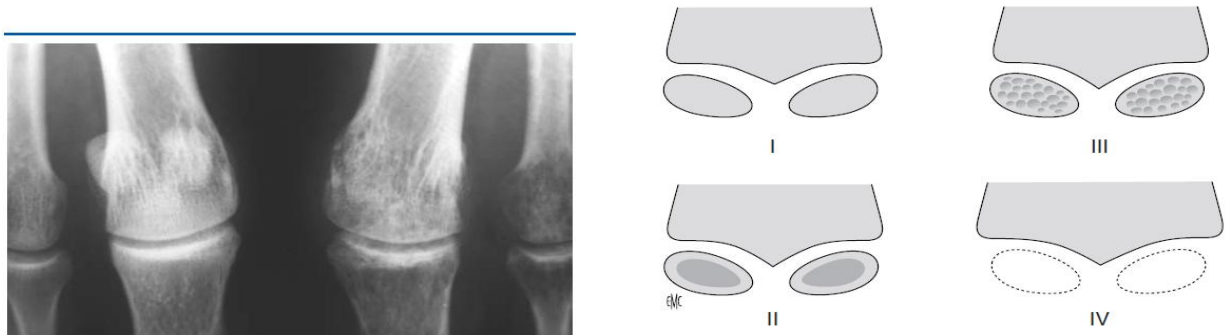


Image 3 : Radiographie d'une déminéralisation des sésamoïdes <sup>(25)</sup>

La radiographie joue également un rôle dans le diagnostic différentiel (condensation osseuse, épaissement cortical apposition périostée en cas de fracture de fatigue par exemple). Mais, même en répétant cet examen, près de 20 % des radiographies restent normales chez l'adulte lors d'algodystrophie, 50% dans les formes froide d'emblée. <sup>(81)</sup>

## **2) Tomodensitométrie**

La tomodensitométrie est une technique d'imagerie médicale mesurant l'absorption des rayons X d'un volume exploré, à l'aide de multiples incidences d'un faisceau de rayons X et d'une rangée de détecteurs (couple tube-détecteurs) tournant autour du patient. <sup>(82)</sup> C'est une « super radiographie » permettant d'obtenir des images en coupes axiales à partir du coefficient d'atténuation des rayons X. Ces coupes sont reconstruites informatiquement et permettent une étude volumétrique de la région suspecte à explorer. La qualité de l'image obtenue facilite la localisation et l'interprétation des lésions.

Dans l'algodystrophie, elle permet de déceler plus précocement l'amincissement des corticales et les premiers signes de déminéralisation : une réduction de 10 % de densité osseuse contre 30 % pour la radiographie est suffisante.

Les signes osseux scannographiques sont les mêmes que décrits pour les clichés simples. En outre, elle peut retrouver selon le stade : un épaissement, une rétraction ou une atrophie du tissu sous-cutané.

Elle peut être couplée aux techniques de tomoscintigraphie offrant alors une image hybride, anatomique et fonctionnelle.

### **3) Echographie doppler**

C'est une méthode d'imagerie médicale basée sur l'envoi et la réception d'ultrasons par une sonde. Ce message réceptionné est alors traduit informatiquement en une image exploitable pour l'échographiste.

Il n'y a que peu d'intérêt en pratique à réaliser une échographie dans l'algodystrophie.

Elle permet cependant de retrouver lors de la phase vaso-active l'infiltrat des tissus sous-cutanés, avec un épaissement des capsules articulaires et une hyperémie loco-régionale au doppler. Elle permet surtout d'apporter une aide aux diagnostics différentiels.

Ses limites sont :

- une mauvaise visualisation osseuse liée à son hypoéchogénicité,
- une douleur provoquée par la pression de la sonde sur le membre atteint d'algodystrophie,
- une absence d'image spécifique à l'échographie

Cet examen reste un examen échographiste dépendant.

### **4) Ostéodensitométrie**

C'est une méthode d'imagerie utilisant deux rayons X successifs d'énergie différente, rendant ainsi possible la quantification de la densité minérale osseuse en comparant l'atténuation de ces mêmes rayons par le tissu osseux.

Elle peut être utilisée localement pour mesurer la perte minérale osseuse dans la région osseuse algodystrophique. Cette déminéralisation est plus marquée sur l'os trabéculaire que cortical (on rappelle que le pied est dans une grande partie constitué par de l'os trabéculaire).

Une perte de densité osseuse de 10 à 20% par rapport au membre controlatéral participe à l'argumentation diagnostique.

Chez certains patients, en quelques semaines ou mois, s'installe une perte minérale identique à celle que l'on mesure dans une ostéoporose post ménopausique de 10 ans d'âge. Elle est détectable jusqu'à 6 à 12 mois après la fin des signes cliniques.<sup>(14)</sup>

## 5) L'Imagerie par Résonance Magnétique

C'est une méthode d'imagerie médicale non invasive basée sur l'application d'un champ magnétique puissant par un aimant puis de radiofréquences sur les protons contenus dans les tissus. Elle permet d'enregistrer une réponse électromagnétique transmissible en image exploitable pour le radiologue et le clinicien.

De nos jours, l'IRM est la technique d'imagerie morphologique la plus performante. Son accès est beaucoup plus facile depuis ces dix dernières années.

Son utilisation, pour le diagnostic du SDRC de hanche, est bien décrite dans la littérature avec la description d'un œdème osseux intramédullaire.<sup>(83)(36)(84)(85)</sup> Or celui-ci est aspécifique puisqu'il peut se rencontrer dans l'ostéoporose transitoire de hanche, l'œdème médullaire transitoire, l'ostéonécrose de hanche ou dans une fissure de fatigue.<sup>(86)(87)</sup>

Dans l'algodystrophie du pied, la sémiologie IRM autorise encore plus de débats par le manque de littérature sur ce sujet, et l'existence de résultats plus contrastés voire contradictoires.<sup>(88)</sup> Certaines séries retrouvent un aspect constant de l'œdème osseux<sup>(89)(90)</sup>, et d'autres, uniquement une très faible présentation de ce signe 1/17 patients dans l'étude de Koch.<sup>(91)(92)</sup> Sa sensibilité est donc extrêmement variable et la sémiologie décrite en IRM est donc critiquable.

➤ *en phase chaude :*

Au niveau osseux :

- œdème médullaire détectable par un hyposignal T1 et un hypersignal T2 en plage hétérogène à limite floue, inconstant,
- une hypervascularisation intraosseuse,
- des fissures se traduisant par un liséré épais arciforme en hyposignal T1, T2 même après injection (participant soit à la détection d'une complication ou d'un diagnostic différentiel), ces associations sont fréquentes au niveau du pied
- perte du signal sous-chondral, liséré arciforme en hyposignal T1 et s'effaçant en T1 injecté et T2.



Parties molles péri-lésionnelles :

- épaissement et œdème des tissus mous superficiels, péri-articulaires et synoviaux en hyposignal T1 rehaussés par le produit de contraste, et en hypersignal T2,
- elle peut aussi confirmer l'enraidissement et les rétractions de l'appareil capsulo-ligamentaires,
- une hypervascularisation péri-articulaire.

Les séquences recommandées pour le diagnostic du SDRC du pied sont celles utilisant la saturation graisseuse soit FATSAT ou STIR (Short Time of Inversion Recovery). Elles permettent de différencier l'œdème médullaire du tissu graisseux intramédullaire en T1 avec injection et en T2.<sup>(88)(91)</sup>

➤ Les signes en phase froide :

L'IRM est souvent interprétée comme normale. Elle n'aurait donc théoriquement aucune indication en pratique.

➤ *Les performances de l'IRM :*

Elles varient avec la littérature, avec une bonne performance dans l'algodystrophie de hanche.

Dans leur méta-analyse, Cappello et al retrouvent sur 3 études d'IRM une spécificité de  $91 \pm 12.73$ , une sensibilité de  $35.33 \pm 44.88$ , une valeur prédictive négative à  $51.76 \pm 28.59$  et une valeur prédictive positive à  $64.33 \pm 33.71$ .<sup>(93)</sup>

L'IRM a donc 50% de chance d'avoir tort lorsqu'elle est normale, et 1/3 de chance de se tromper lorsqu'elle est positive.

## **V) Rappel sur la scintigraphie osseuse/ rôle dans l'algodystrophie du pied** <sup>(94)</sup>

### **1) Principe**

La scintigraphie osseuse est une méthode d'imagerie médicale de médecine nucléaire, simple et peu invasive, dont la spécificité première est une imagerie fonctionnelle. Elle tient donc une place particulière pour le clinicien dans la mesure où, elle permet d'apprécier localement des modifications du métabolisme osseux de manière très précoce (bien avant l'imagerie traditionnelle).

Cette technique dépasse l'exploration locale puisqu'elle est capable d'établir une cartographie complète de l'ensemble du squelette en un temps tout à fait acceptable.<sup>(94)</sup>

Pour cela, elle utilise un radiopharmaceutique administré par voie intraveineuse (en bolus au niveau du pli du coude) qui va se fixer sur la zone à explorer et émettre un rayonnement de type gamma qui pourra alors être détecté par une gamma-camera ou camera à scintillation rendant possible la constitution de cette image.

C'est donc une technique d'imagerie par émission a contrario de l'imagerie classique par transmission (comme la radiographie ou la tomodensitométrie). La source du rayonnement détecté est interne au patient lors d'une scintigraphie, la radiographie quant à elle utilise une source de rayonnement externe au patient.

Le radiopharmaceutique est une association entre :

- un vecteur pharmaceutique choisi pour son tropisme
- et un marqueur radioactif choisi pour la qualité de son rayonnement gamma (suffisamment long pour obtenir une image satisfaisante de la zone incriminée et suffisamment courte pour ne pas entraîner d'effets indésirables).

Il sera éliminé naturellement par miction.

#### **a) Les traceurs osseux et leur mode d'action**

- Calcium :  $^{45}\text{Ca}$ ,  $^{47}\text{Ca}$  (émetteurs  $\beta^+$  ou  $\beta^-,\gamma$ ) premiers traceurs étudiés dans les années 40, avec une durée de fixation, trop longue, de 45 à 165 jours,
- Analogues du Ca : strontium, baryum, gallium, dysprosium
- Fluor :  $^{18}\text{F}$  couplé au sodium excellent traceur osseux mais émetteur  $\beta^+$ , nécessite donc une camera à détection de positrons ( $T^{1/2} = 1,8$  h ou 110 minutes)

- Dérivés phosphore-technétium : les seuls utilisés en pratique avec principalement les diphosphonate. Les premiers composés phosphatés marqués au technétium ont été utilisés au début des années 70.

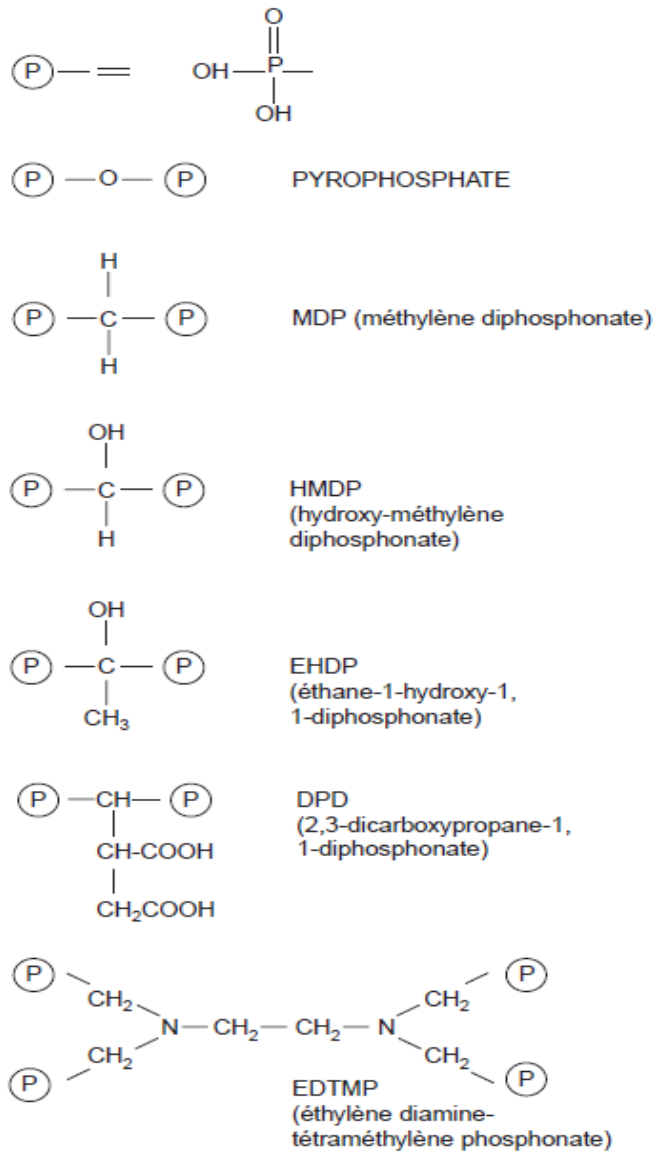


Figure 8 : Formule chimique des principaux traceurs en scintigraphie osseuse.<sup>(94)</sup>

Ces composés phosphatés sont d'excellents vecteurs osseux avec une fixation de 30 à 65% selon le diphosphonate choisi. L'excédent est éliminé par les voies urinaires en quelques heures.

Associé à ces composés, le technétium  $^{99m}\text{Tc}$  est l'isotope le plus utilisé en médecine nucléaire car il possède des caractéristiques idéales pour l'acquisition d'image par les techniques de scintigraphie :

- Rayonnement exclusivement gamma
- Energie du rayonnement adaptée à la détection par scintillation
- Demi-vie de 6 heures qui permet l'acquisition des images sans constituer de risque pour le patient avec une dosimétrie faible de 4 mSv<sup>(95)</sup>
- L'isotope est formé sur place par le générateur
- Il forme un complexe stable avec les diphosphonates.

Les dernières études tendent à démontrer que les associations technétium-phosphate se fixent pendant la phase minérale osseuse sur les cristaux d'hydroxyapatite et non sur la trame collagène.<sup>(96)</sup>

Le traceur a donc un bon tropisme vers les zones à forte activité ostéoblastique permettant en pathologie osseuse la détection des remodelages lésionnels avec une grande précision.

#### **b) Le matériel :**

- La gamma camera

Elle est aussi appelée camera à scintillation comme on l'a vu plus haut. C'est une camera permettant la détection des photons gamma émis par le traceur radioactif injecté au patient, d'en restituer un signal lumineux, afin d'en obtenir une image exploitable pour le diagnostic.

La tête de détection de la camera est composée d'éléments successifs :

- Un collimateur à canaux parallèles : collimateur en plomb percé de trous parallèles à l'axe de détection
- Un cristal scintillateur d'iodure de sodium (NaI)
- Un réseau de photomultiplicateurs et une électronique de détection et de positionnement qui transforment le photon lumineux en signal électrique essentiel pour produire une imagerie.

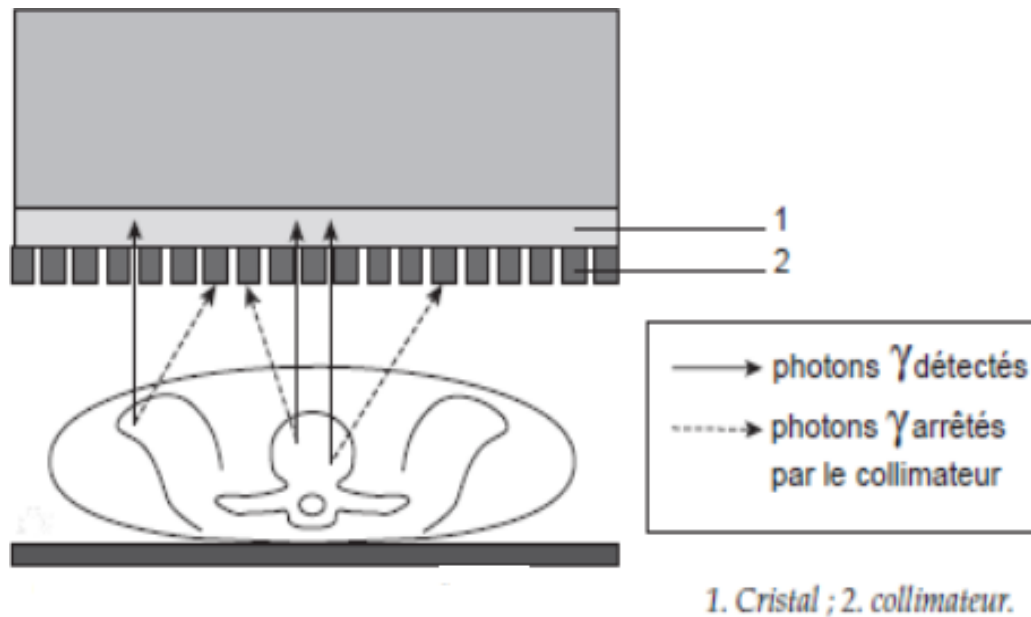


Figure 9: Fonctionnement d'une gamma-caméra <sup>(94)</sup>

Comme nous le voyons sur ce schéma, seuls les rayonnements gamma dans le même axe que les trous du collimateur seront exploités. Les autres photons seront alors arrêtés par la chape de plomb du collimateur. Puis interviendra le cristal de NaI qui aura la charge de traduire ce photon gamma en photon lumineux, puis les photomultiplicateurs et enfin le matériel informatique.

Le matériel moderne inclus désormais deux caméras une antérieure et une postérieure se déplaçant le long du patient permettant d'obtenir :

- une image corps entier des deux faces après reconstitution
- une image de profil déterminante dans certaines situations.

### c) Etapes de l'examen

#### ➤ L'Interrogatoire

Tout examen scintigraphique débute par un entretien minutieux du médecin nucléaire avec le recueil des antécédents, de l'histoire de la maladie et des traitements jusqu'alors entrepris.

Les points importants sont résumés dans le tableau suivant <sup>(95)</sup> :

<ul style="list-style-type: none"> <li>• Vérifier et consigner le côté douloureux</li> <li>• Date d'apparition de la douleur</li> <li>• Degré d'impotence fonctionnelle.</li> <li>• Le patient a-t-il béquillé depuis ?</li> <li>• Existe-t-il une circonstance (macro- ou micro-)traumatique ?</li> <li>• Si oui, s'agit-il d'un accident du travail ?</li> <li>• Si oui, le pied traumatisé était-il réellement indolore avant l'incident ?</li> <li>• Nature de l'activité professionnelle.</li> <li>• Pratique éventuelle d'une activité sportive.</li> <li>• Localisation(s) et irradiation éventuelle des phénomènes douloureux.</li> <li>• Existe-t-il un œdème ?</li> <li>• Existe-t-il un point douloureux "exquis" ?</li> <li>• Existe-t-il une plaie ou un ulcère du plan cutané du pied ?</li> <li>• Rythme de la douleur : mécanique ou inflammatoire ?</li> <li>• Y a-t-il notion de douleurs, actuelles ou récentes, du pied controlatéral ?</li> </ul>	<ul style="list-style-type: none"> <li>• Plus généralement, présence d'autres sites ostéo-articulaires douloureux ?</li> <li>• Existe-t-il des signes généraux (fièvre, amaigrissement) concomitants ?</li> <li>• Côté dominant (droitier ou gaucher ?).</li> <li>• Antécédents en termes de pathologie loco-régionale (fracture, enthésopathie, algodystrophie, arthrose...) et générale (ostéoporose, diabète, goutte, rhumatisme inflammatoire, néoplasie...).</li> <li>• Traitements médicaux en cours ou récents (notamment : corticothérapie au long cours, bisphosphonates, calcitonines, blocs sympathiques, traitement hormonal substitutif, chimiothérapie) et orthopédiques (ostéosynthèse, prothèse) ; si nécessaire réclamer le duplicata d'ordonnance ou le compte rendu opératoire.</li> <li>• Le patient a-t-il déjà passé une scintigraphie osseuse, même ancienne, y compris pour une indication différente ?</li> </ul>
--	--

Tableau 13 : Questions à poser lors de l'entretien pré-scintigraphie

Toutes ces informations sont essentielles à la démarche diagnostique : du choix du radiopharmaceutique à l'interprétation des images obtenues.

➤ L'installation du patient

Elle doit être la plus rigoureuse possible. Le patient est allongé sur la table de l'appareil de scintigraphie. Le bon positionnement du bassin et des membres inférieurs, à l'aide de contention légère et de coussinets, permettent l'obtention d'une image idéale. Le radiopharmaceutique spécifiquement choisi est injecté en bolus au niveau du membre supérieur. Débutent en suivant les premières acquisitions d'images.

## ➤ L'exploration scintigraphie

Elle est dynamique et comporte de deux à cinq phases. On retient généralement la technique en trois phases :

### - 1<sup>ère</sup> phase

La scintigraphie très précoce ou angioscintigraphie, images instantanées, quelques secondes après l'injection, permet de suivre l'arrivée du traceur jusqu'à l'organe suspect de lésions et sa célérité dans le compartiment intra-vasculaire comparativement avec le segment de membre sain. Elle est donc le reflet de l'activité artérielle.

### - 2<sup>ème</sup> phase

Le temps précoce, nommé également phase tissulaire, est enregistré 2 à 10 minutes après l'injection du produit radioactif. Elle est le reflet de l'activité capillaire et notamment de sa perméabilité. Cette image est sélective, s'attache à analyser l'organe qui nous intéresse tout en étant comparative avec le côté alterne.

### - 3<sup>ème</sup> phase

Temps tardif ou phase osseuse de 2 à 4 heures après l'injection. Elle est le reflet de l'activité ostéoblastique ou ostéoclastique de l'os. Elle doit être comme l'image précédente sélective et comparative. L'acquisition d'une image corps entier de principe est nécessaire pour déceler d'autres lésions simultanées.

## **2) Dans l'algodystrophie du pied :**

Cet examen est aisément demandé dans cette pathologie. Sa prescription est faite aussi bien par le médecin généraliste que par le médecin spécialiste (médecin du sport, rhumatologue, orthopédiste voire médecin rééducateur...). C'est un examen simple pouvant être reproductible au cours de la pathologie si nécessaire pour une radioactivité acceptable pour le patient et des effets secondaires très mineurs (allergie 9 cas pour 800000 par l'académie de médecine nucléaire américaine). Il est nécessaire de réaliser des incidences de face et de profil de la zone incriminée complétées par des incidences de face des articulations sus jacentes, et d'un balayage corps entier.<sup>(94)</sup>

Dans le cadre de la suspicion d'une algodystrophie, le recours à la scintigraphie peut correspondre à plusieurs objectifs :

- Affirmer ou infirmer la suspicion diagnostique
- Localiser, apprécier la sévérité et l'extension de l'algodystrophie
- Déceler une cause sous jacente passée inaperçue et ainsi participer au diagnostic différentiel
- Disposer d'une image médico-légale objective dans le cadre d'un accident de travail, ou causé par un tiers.
- Rôle de suivi au cours de la maladie

➤ La forme chaude ou forme classique ou pseudo inflammatoire :

On décrit en général une positivité aux 3 temps avec :

A l'angioscintigraphie, une arrivée du bolus plus rapide dans le membre atteint d'algodystrophie par rapport au membre sain avec une perfusion plus importante.

Au temps tissulaire, une hyperhémie est notée du côté atteint. Ce signe indique qu'il y a donc une perméabilité capillaire accrue avec passage du radiotraceur dans les tissus.

Au temps tardif ou osseux, une hyperfixation osseuse du radiotraceur du côté atteint.

Holder et Mackinnon ont décrit une sémiologie qualitative caractéristique avec des signes constants et inconstants.<sup>(97)</sup>

Signes constants :

- Hyperfixation diffuse du tarse postérieur, du tarse antérieur, du gril métatarsien et des phalanges.
- Le renforcement de l'hyperfixation périarticulaire des petites articulations : tarso-métatarsiennes, métatarso-phalangiennes, interphalangiennes proximales et distales.

Signes inconstants :

- Propagation de l'hyperfixation en dégradé sur la région épiphyso-métaphysaire voire diaphysaire
- Hyperfixation d'articulations sus-jacentes symptomatique pour les patients.



Il est à noter que cette hyperfixation n'est pas forcément corrélée strictement avec le stade clinique de la maladie. En effet, on peut retrouver une hyperfixation scintigraphique bien des mois après la guérison clinique de l'algodystrophie. Il est intéressant d'associer des critères quantitatifs plus informatifs.

L'âge de durée des signes cliniques pour le pied oscille entre 14 et 20 mois, celle de l'hyperfixation entre 18 et 26 mois.<sup>(98)</sup>

Demangeat, Contantinesco et Brunot, en 1986, sur une étude de 128 patients (dont 89 étaient porteurs d'une algodystrophie de la main) suivis sur 100 semaines après le traumatisme, ont distingué trois périodes scintigraphiques :

- 1<sup>ère</sup> période de 0 à 20 premières semaines : avec une augmentation du côté atteint des 3 phases de la scintigraphie
- 2<sup>ème</sup> période de 20 à 60 semaines : tendance à la normalisation phase 1 et 2 et hyperfixation en phase 3
- 3<sup>ème</sup> période de 60 à 100 semaines normalisation des 3 phases<sup>(99)</sup>.

D'autre part, cette positivité aux 3 temps peut être rencontrée dans d'autres pathologies mais le contexte clinique et l'analyse de la scintigraphie permettent de faire le diagnostic dans la quasi-totalité des cas :

- la maladie de Paget. Les lésions du calcaneus représentent 10% des lésions pagétiques. Les autres os du pied sont atteints dans moins de 5% des cas. Un aspect d'hyperfixation plurifocale est rencontré dans 80% des cas.
- l'ostéome ostéoïde et la fracture de fatigue au début de la maladie, l'aspect de l'hyperfixation est focale en général
- en post opératoire par exemple d'un hallux valgus dans les premiers jours
- dans les infections

➤ La forme froide d'emblée

A l'angioscintigraphie et au temps précoce, elle se caractérise, dans le membre atteint, par une arrivée vasculaire retardée du radiotracer et une hypohémie tissulaire.

Au temps tardif, on note également une hypofixation de la zone incriminée en règle générale. Dans quelques cas cependant, elle peut s'exprimer par une plage isofixante ou hyperfixante comparativement à la zone controlatérale saine.

➤ La forme partielle de Lequesne<sup>(94)</sup>

Elle correspond à la forme radiaire décrite en radiologie. Elle suit une topographie plus métamérique avec, par exemple, l'atteinte de deux rayons métatarso-phalangiens adjacents. Il est alors décrit une hyperfixation intense de ces deux rayons.

Elle est souvent liée à une fracture de fatigue métatarsienne infra-radiologique, sur laquelle, va se greffer cette réaction algodystrophique. Elle est surtout à différencier de la réaction inflammatoire post-fracturaire (exprimée sous forme d'hyperfixation en scintigraphie, normale entre 10 et 15 jours).

### **3) Performances de la scintigraphie**

Holder et Mackinnon, en 1984, ont évalué, sur la même population (145 patients dont 23 patients avec une algodystrophie avérée), les performances de la scintigraphie dans l'algodystrophie du membre supérieur sur deux études. Le temps tardif affichait les meilleurs résultats avec une sensibilité similaire à 96%, une spécificité entre 97% et 98% et une valeur prédictive négative similaire à 99%<sup>(97)(100)</sup>. La sensibilité des deux premières phases, calculée dans la première étude citée, affichait une positivité seulement de 45% pour l'angiographie et 52% pour la phase tissulaire, ce qui dénote de l'hétérogénéité des présentations des SDRC.

En 1992, Holder et al, ont évalué la performance diagnostique de la scintigraphie sur une population de 51 patients présentant des douleurs du pied. Cette étude retrouvait une sensibilité de 100% et une spécificité de 80%. Les faux positifs étaient obtenus chez les patients diabétiques et avec une infection.<sup>(101)</sup>

Il est difficile de trouver des chiffres immuables dans la littérature.

Dans leur méta-analyse, Cappelo et al se sont appuyés sur 21 études de scintigraphie osseuse dans le cadre de l'algodystrophie. Les taux de sensibilité variaient de 60 à 100 % et celui de spécificité de 14 à 100 %. En utilisant une technique statistique d'analyse de la variance (ANOVA), ils concluent à une spécificité de  $88.21\% \pm 12.73$ , une sensibilité de  $78.76\% \pm 25.32$ , une valeur prédictive positif de  $84.53\% \pm 15.32$  et une valeur prédictive négative  $88\% \pm 18.56$ .<sup>(93)</sup>

Cette méta-analyse réunissait des études s'étalant de 1975 à 2010. La variation de ces chiffres semble être attribuable aux variations des critères diagnostiques cliniques et scintigraphiques de l'algodystrophie, ainsi qu'une évolution du matériel.

#### **4) la TEMP/TDM ou SPECT-CT**

Elle est le fruit de l'évolution des techniques de médecine nucléaire à la fin des années 90 dont le but initial était d'améliorer la correction d'atténuation. C'est une technique intégrant une tomoscintigraphie (ou TEMP) avec deux gamma caméras à un scanner X.

Cette association permet d'obtenir une image hybride métabolique et anatomique. En conservant la bonne sensibilité de la tomoscintigraphie, cette technique s'octroie un gain de résolution spatiale et donc de spécificité avec l'apport de la TDM. L'image morpho-métabolique obtenue permet ainsi de confirmer ou de corriger certains diagnostics cliniques. Elle modifie en profondeur la pratique de la médecine nucléaire, avec comme conséquences, la nécessité de développer une nouvelle sémiologie fiable et universelle ainsi qu'une formation anatomique plus pointue pour les médecins nucléaires.<sup>(102)</sup>

Dans la pathologie ostéo-articulaire, cette technique a surtout été étudiée et validée en oncologie, avec comme localisation préférentielle le rachis. Elle permet ainsi de reclassifier des lésions rachidiennes douteuses à la TEMP en bénignes ou malignes (voir tableau ci-dessous).<sup>(103)(104)</sup>

Comparaison de l'ensemble des études réalisées sur l'apport en termes de spécificité de la tomographie par émission monophotonique (TEMP)/tomodensitométrie (TDM) osseuse.

*Comparison of published studies assessing specificity of bone SPECT/CT.*

Auteur	Schéma	Caméra	Indication clinique	Nombre patients	Nombre total lésions (indéterminées)	Gold standard	Réduction en % de cas équivoques (patients/lésions)
Horger [26]	Prospectif	Hawkeye	Oncologique	47	104 (67)	Suivi radioclinique et/ou biopsie	?/76
Utsunomiya (2005)	Rétrospectif	Skylight + LightSpeed Ultra	Oncologique	45	82 (30)	Suivi radioclinique	?/90
Römer (2006)	Rétrospectif	Symbia T2	Oncologique	57	125 (52)	Absence de gold standard indépendant	?/92
Strobel (2007)	Prospectif	Millennium VG + LightSpeed VCT	Oncologique Rhumatologique	37	42 (9)	Suivi radio-bio-clinique et/ou biopsie	?/100
Even-Sapir [33]	Prospectif	Infinia	Rhumatologique	76	85 (85)	Suivi radioclinique	89/86
Netter (2008)	Rétrospectif	Symbia T2	Oncologique Rhumatologique	39	46 (46)	Suivi radio-bio-clinique a 6 mois	13/13
Granier [29]	Rétrospectif	Symbia T	Oncologique	120	267 (212)	Suivi radio-bio-clinique a 1 an	66,5/?
Zhao [30]	Prospectif	Precedence	Oncologique	125	141 (141)	Suivi radioclinique a 1 an et/ou biopsie	?/96

Tableau 14 : issu de l'article de Paycha<sup>(102)</sup>

Hormis son utilisation dans d'autres domaines comme la neurologie, l'endocrinologie et la cardiologie (qu'on ne développera pas ici), il existerait de nombreux intérêts potentiels à son usage dans la pathologie osseuse bénigne, notamment au niveau des extrémités des membres. Ces indications potentielles sont peu ou prou validés par les études actuelles (résumé plus bas des intérêts potentiels de la TEMP/TDM issu de l'article de Papathanassiou).<sup>(105)</sup>

Notre étude s'inscrit dans cette indication potentielle.

Intérêt potentiel de la fusion TEMP/TDM dans les pathologies bénignes osseuses explorées par scintigraphie.

Indications	Intérêt potentiel de la fusion TEMP/TDM
Fractures infraradiologiques (radiographie normale)	Localisation des anomalies scintigraphiques Confirmation du diagnostic par la TDM si elle montre des anomalies invisibles sur la radiographie Diagnostic différentiel avec des atteintes articulaires (arthrose...)
Suspicion d'algoneurodystrophie	Mise en évidence d'une lésion traumatique passée inaperçue expliquant les symptômes, associée ou non à des signes d'algoneurodystrophie
Tassements vertébraux	Confirmation de l'absence de signe de malignité par la TDM en cas de doute
Ostéonécrose	Mise en évidence de l'atteinte d'un seul versant d'une articulation (diagnostic différentiel avec des atteintes articulaires)
Arthrose	Confirmation du diagnostic par la TDM Mise en évidence d'autres anomalies associées Diagnostic différentiel avec une atteinte maligne
Arthrites inflammatoires	Mise en évidence de la localisation articulaire de l'anomalie Diagnostic différentiel avec des atteintes arthrosiques
Maladie de Paget	Confirmation du diagnostic par la TDM si l'anomalie scintigraphique n'est pas typique Localisation
Ostéopathies métaboliques	Mise en évidence de signe de fracture associée Exploration des tassements vertébraux
Prothèses	Localisation de l'anomalie Corrélation avec les anomalies radiologiques (ossifications hétérotopiques...)
Ossifications hétérotopiques	Confirmation que les hyperfixations scintigraphiques correspondent bien aux ossifications radiologiques
Infections	Diagnostic différentiel Localisation Comparaison de la scintigraphie osseuse et de la scintigraphie aux leucocytes marqués acquises l'une et l'autre avec la TDM
Tumeurs bénignes	Localisation Confirmation du diagnostic par la TDM

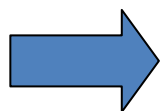


Tableau 15 : issu de l'article de Papathanassiou<sup>(105)</sup>

## **VI) ETUDE**

### **1) Introduction**

La douleur chronique du pied, chez l'adulte, est un motif fréquent de consultation médicale. Elle reste un challenge difficile pour le clinicien par son grand nombre de diagnostics différentiels existants et la complexité anatomique de cette région.

Le SDRC de type 1 est une des entités de ces douleurs chroniques, avec néanmoins, une spécificité résidant dans le fait que sa physiopathologie reste floue. De ce fait, les événements étiologiques, retrouvés principalement à l'anamnèse, peuvent donc être sujets à caution, d'autant que 10% à 25% des SDRC sont idiopathiques selon les études.<sup>(22)</sup>

Pour l'IASP, l'utilisation de critères cliniques semble suffisante en théorie pour le diagnostic de l'algodystrophie.<sup>(2)</sup> Or, devant l'absence de signes cliniques spécifiques, des erreurs diagnostiques peuvent être commises, dont le corollaire est le retard de sa prise en charge. Pourtant, les experts s'accordent actuellement pour une prise en charge la plus précoce possible puisqu'un tiers des SDRC peuvent entraîner des séquelles.

La scintigraphie osseuse en mode planaire (ou SOMP) est largement prescrite en pratique depuis plus de trente ans chez des patients ayant une présentation clinique proche de l'algodystrophie, et ceci en dépit d'une valeur « gold-standard ».

La scintigraphie a un triple intérêt dans cette situation :

- confirmer ou infirmer le diagnostic de manière précoce,
- établir un bilan osseux de la zone incriminée à la recherche de lésions focales,
- permettre un suivi métabolique de cette zone (plus objectif depuis l'application de critères quantitatifs).

Et c'est sur ce deuxième point que la scintigraphie planaire présente clairement ses limites. En effet, cet examen souffre d'un manque de précision anatomique, d'autant plus vrai lorsque l'hyperfixation du radiopharmaceutique est importante et étendue, ou qu'il y a, comme dans le pied, de nombreuses superpositions osseuses.

Or, il nous semble que les qualités diagnostiques de la TEMP/TDM permettraient d'aider le clinicien dans la recherche de lésions focales non cicatrisées, au sein de la zone suspecte d'algodystrophie, susceptibles de contribuer au prolongement de la pathologie, et ainsi enrichir le diagnostic, voire compléter la prise en charge du patient.

Mais la prescription de la TEMP/TDM est loin d'être systématique et dépend du choix de l'orientation diagnostique du médecin nucléaire c'est à dire de sa perception objective et subjective de la situation clinique et scintigraphique.

En reprenant les dossiers cliniques de patients souffrant de douleurs chroniques du pied, nous avons tâché de décrire les modalités d'utilisation de la TEMP/TDM dans le service de médecine nucléaire et d'apprécier plus précisément son rôle chez des patients présentant un syndrome douloureux régional complexe du pied de type 1 en phase chaude.

## **2) Matériels et méthodes**

### **a) Type de l'étude**

Il s'agit d'une série de cas, rétrospective, observationnelle, descriptive, monocentrique dans le service de médecine nucléaire de l'hôpital d'Agen, s'étendant sur une période de 13 mois entre janvier 2014 et janvier 2015.

### **b) Les critères d'inclusion et d'exclusion :**

Ont été inclus les patients :

- ayant une SOMP en trois phases suspecte d'algodystrophie en phase chaude, et ayant eu une recherche complémentaire par tomoscintigraphie couplé à la tomодensitométrie
- vus et suivis par le chirurgien spécialiste du pied, et dont l'évolution clinique à 6 mois confirme le diagnostic de SDRC de type 1

Eté exclus :

- les patients avec une forme froide d'emblée ou bilatérale
- les patients ayant reçu une cure de biphosphonates avant la scintigraphie
- les patients mineurs
- les patients sans pathologie douloureuse du pied

### **c) Parcours type du patient :**

Tous les patients, adressés dans le service de médecine nucléaire, ont été vus en amont en consultation par le chirurgien et suivis pendant au moins 6 mois. Ces patients arrivaient dans le service de médecine nucléaire avec une prescription de scintigraphie osseuse et le compte rendu de consultation du chirurgien, où figuraient la ou les hypothèses diagnostiques principales du clinicien. Avant la réalisation d'examens, tous les patients passaient une entrevue avec les médecins nucléaires du service.

Ces derniers décidaient d'une recherche complémentaire par TEMP/TDM (ici tous les patients ont eu droit à cet examen = critère d'inclusion) après avoir pris connaissance des résultats de la SOMP, cet examen complémentaire étant fait également au temps tardifs.

### **d) Les techniques de scintigraphie :**

#### ➤ Paramètres d'acquisitions en mode planaire

Le choix du traceur a été identique pour tous les patients. Il s'agissait de l'oxidronate technétié ou HMPD-<sup>99m</sup>Tc (10MBq/kg) injecté en bolus au niveau d'une veine du membre supérieur. La fenêtre d'acquisition spectrométrique était centrée sur le pic photo-électrique (140 keV).

Les acquisitions planaires et corps entiers ont été réalisés par deux gamma cameras identiques Infinia (General Electric Healthcare Medical Systems, Haïfa, Israël) et un collimateur basse énergie et haute résolution.

La première phase (angioscintigraphie) a été enregistrée quelques secondes après l'injection du radiopharmaceutique, par la caméra en regard de la zone à étudier. Cette acquisition dynamique de 60 images, 2 secondes chacune, est au format de 128x128.

Les acquisitions au temps tissulaire (matrice au format 256x256) ont été réalisées entre 5 et 15 minutes avec un temps d'acquisition de 120 secondes.

Le temps tardif (matrice 256x256) est acquis 2h30 après l'injection du bolus, avec des incidences centrées sur le pied. Une incidence corps entier complétait cet examen au format 1024x256 en pré-temps 4 mn ou 250 Kcoups et une vitesse de balayage de 15 cm/min.

Une quantification relative de l'activité de certaines zones a également été effectuée.



➤ Paramètres d'acquisition et de reconstruction de la TEMP/TDM

Ces images ont été obtenues sur une caméra hybride hawkeye4 (GE Healthcare Medical Systems, Haïfa, Israël) et son collimateur basse énergie, haute résolution avec un champ de vue englobant une région anatomique couverte sur 40 cm de hauteur.

Le protocole d'acquisition TEMP était le suivant : matrice d'acquisition de format 128x128, 60 directions de projection sur 360°, de 15 secondes chacune.

L'acquisition TDM (constances préréglées par le constructeur) était réalisée immédiatement après celle de la TEMP, au format de 512x512, avec des coupes d'épaisseur de 5 mm.

Les reconstructions ont été produites à l'aide d'un algorithme itératif OSEM (Ordered Subset Expectation Maximisation) incluant les corrections de l'atténuation et de la diffusion Compton, et celle de la réponse spatiale du détecteur.

La dosimétrie moyenne est d'environ 4mSV avec un ajout d'environ 2 mSv pour la TDM low dose.

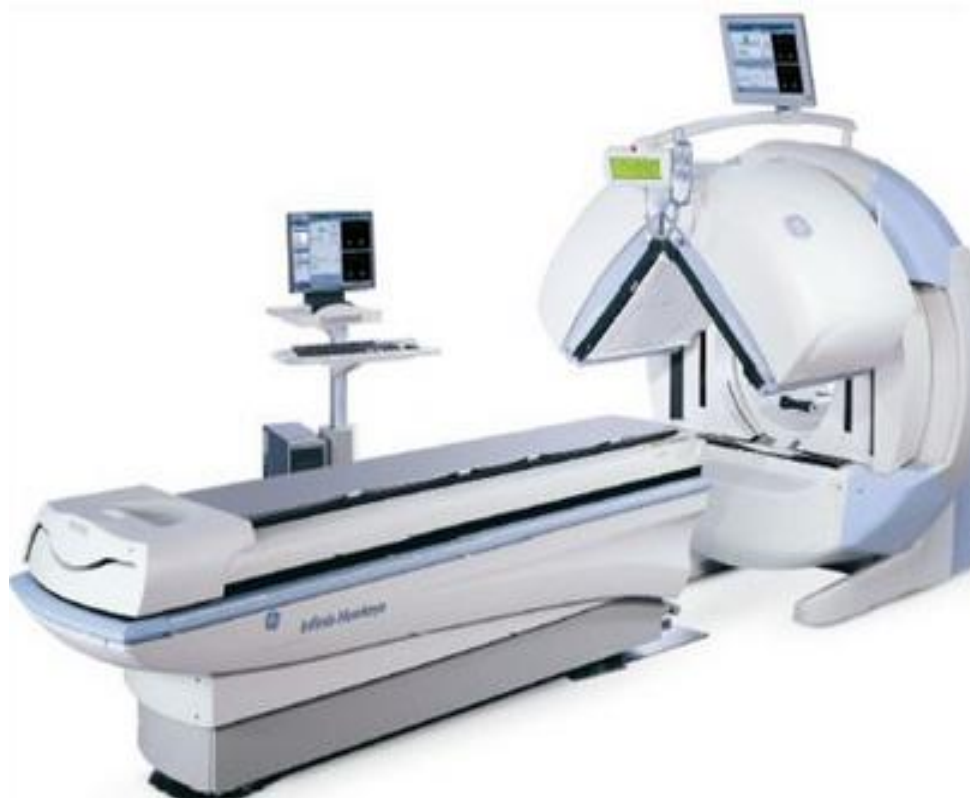

Image 4 : TEMP-TDM hawkeye4

**e) Interprétation de l'imagerie :**

Dans cette étude, l'interprétation a été faite par les quatre médecins nucléaires seniors du service. Cette interprétation se faisait en toute connaissance du contexte clinique. Pour le diagnostic de l'algodystrophie en mode planaire, les critères de Mackinnon et Holder ont été retenus.<sup>(97)</sup>

**f) Le « gold standard » retenu pour le diagnostic de SDRC de type 1:**

La scintigraphie planaire et l'évolution clinique constituaient ici notre gold standard pour le diagnostic du SDRC de type 1 en phase chaude. Il s'agissait donc d'un critère composite.

**g) Recueil de données et statistiques :**

Pour constituer cette série de cas, nous avons repris tous les dossiers de patients adressés par le chirurgien spécialiste du pied dans le service de médecine nucléaire.

Les données de patients ont été recueillies dans le service de médecine nucléaire sur les dossiers papiers et informatique des patients (Crossway®).

Les images de TEMP/TDM ont été récupérées sur le PACS (Picture Archiving and Communication system) de l'hôpital d'Agen.

Pour la TEMP/TDM, nous avons retenu comme critère de jugement principal son pouvoir de détection de lésions focales (apport localisateur). Son pouvoir et son exactitude diagnostiques, et sa capacité à détecter d'autres lésions constituaient les critères de jugement secondaires et appréciaient donc l'impact clinique de ces lésions focales.

Les données ont été analysées via un tableur Excel (Microsoft Excel 2007®) et le site de biostatgv ([marne.u707.jussieu.fr/biostatgv/](http://marne.u707.jussieu.fr/biostatgv/))

Les variables qualitatives sont décrites en termes d'effectif, de pourcentage et d'intervalle de confiance à 95% selon la loi binomiale exacte.

Les variables quantitatives sont décrites en termes d'effectif, moyenne, écart-type et intervalle de confiance à 95% de la moyenne, médiane, étendue et étendue interquartile.

L'échantillon n'étant pas représentatif de la population aucune analyse statistique ne pouvait être réalisée.

### 3) Résultats

#### a) Déroulement de l'inclusion :

Le chirurgien orthopédique spécialiste du pied a adressé 69 patients dans le service de médecine nucléaire pour réalisation d'une scintigraphie osseuse. 67 patients présentaient une douleur chronique du pied. 2 patients, adressés pour une localisation autre que le pied (une douleur de hanche et une pathologie de l'acromio-claviculaire), ont donc été logiquement exclus d'emblée, tout comme les 7 patients mineurs et les 13 patients ne bénéficiant que d'une scintigraphie en mode planaire seule.

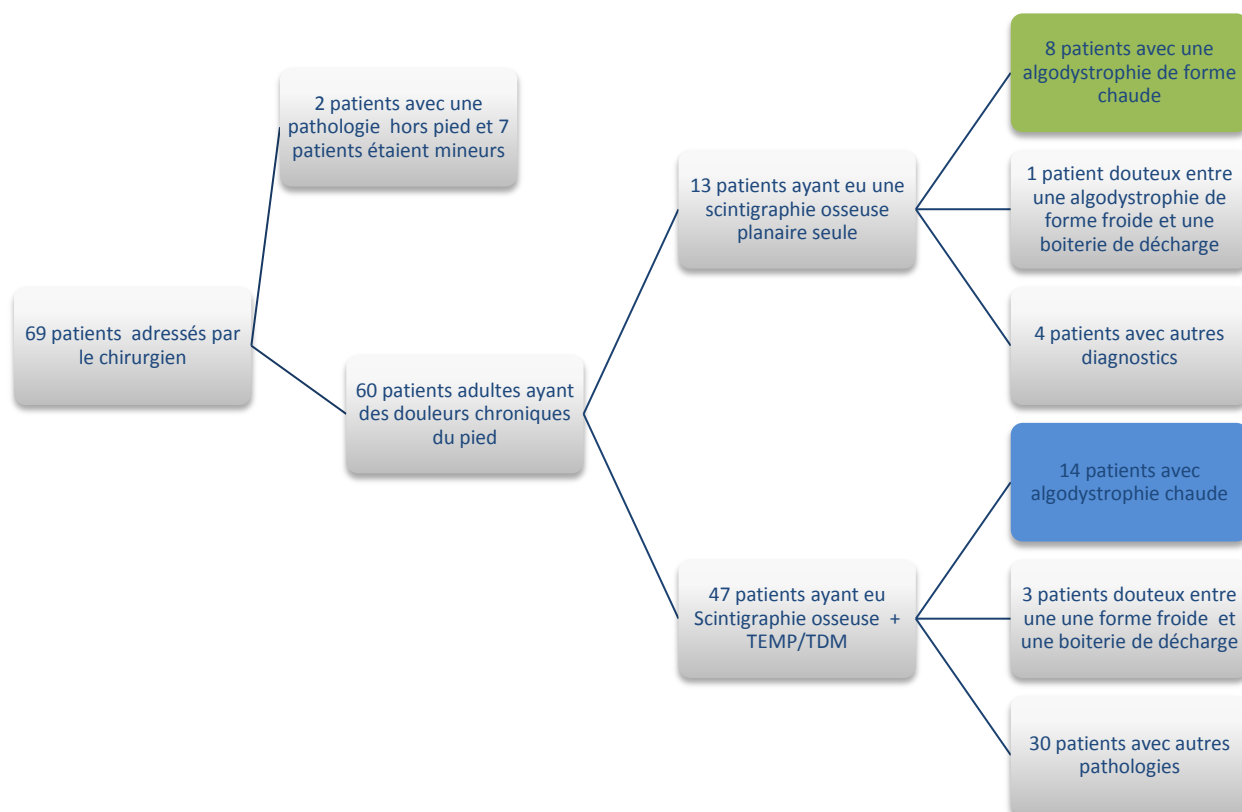


Figure 10 : Organigramme résumant l'inclusion

22 patients au total, répondant à notre « gold standard », auraient pu pourtant être éligibles après la scintigraphie planaire.

Or, chez 8 patients/22, les médecins nucléaires n'ont pas jugé nécessaire une analyse complémentaire par une imagerie hybride.

- 6 des 8 patients avaient été opérés d'un hallux valgus.
- 1 patient avait été opéré d'une fracture bimalléolaire par ostéosynthèse.
- 1 patient avait des fractures du 2<sup>ème</sup>, 3<sup>ème</sup> et 4<sup>ème</sup> métatarsien documentées par un scanner.

Au total, 14 patients/22 ont donc été inclus dans notre série de cas, soit un taux de 63.3% des SDRC de type 1 en phase chaude.

#### **b) Prescription de la TEMP/TDM par les médecins nucléaires :**

A l'issue de la SOMP, 4 médecins nucléaires pouvaient demander une TEMP/TDM en complément. Ils ont été nommés médecin 1, 2, 3 et 4.

Le médecin 1 est celui qui a eu recours le plus de fois à la TEMP/TDM :

- 57% des demandes dans le cadre du SDRC de type 1
- et 39% toutes pathologies confondues.

Lorsqu'il existait peu d'éléments d'emblée pour une algodystrophie, l'utilisation de la TEMP/TDM a été plus homogène entre les 3 premiers médecins (30% vs 27% vs 30%).

	<b>Δic de SDRC de type 1 en phase chaude (SO et TEMP/TDM) Nbre et (pourcentage)</b>	<b>Autres Δic (SO et TEMP/TDM)</b>	<b>Total</b>
Médecin 1	8 (≈57%)	10 (≈30%)	18 (≈39%)
Médecin 2	3 (≈22%)	9 (≈27%)	12 (≈26%)
Médecin 3	2 (≈14%)	10 (≈30%)	12 (≈26%)
Médecin 4	1 (≈7%)	4 (≈13%)	5 (≈9%)
<b>Total</b>	<b>14 patients</b>	<b>33 patients</b>	<b>47 patients</b>

Tableau 16 : Répartition des examens TEMP-TDM de manière dichotomique SDRC ou non, selon les médecins prescripteurs

	<b>Δic de SDRC de type 1 en phase chaude (SO et TEMP/TDM) Nbre et (pourcentage)</b>	<b>Δic SDRC de type 1 en phase chaude SO seule</b>	<b>Total</b>
Médecin 1	8 (80%)	2 (20%)	10
Médecin 2	3 (60%)	2 (40%)	5
Médecin 3	2 (40%)	3 (60%)	5
Médecin 4	1 (50%)	1 (50%)	2
<b>Total</b>	<b>14 patients</b>	<b>8 patients</b>	<b>22 patients</b>

Tableau 17 : Recours complémentaires à une TEMP/TDM dans le cadre du SDRC de type 1 selon les médecins nucléaires

Lorsque l'interprétation de la scintigraphie en mode planaire était compatible avec le diagnostic de SDRC de type 1 en phase chaude, la moyenne totale de demande de TEMP/TDM pour les 4 médecins était de 57.50% avec un écart type de  $\pm 17.07$ .

### c) Série de cas

#### ➤ Etat civil de la population

Parmi les 14 patients de notre série, il y a 6 hommes et 8 femmes soit un sex ratio ici de 1.33 en faveur des femmes.

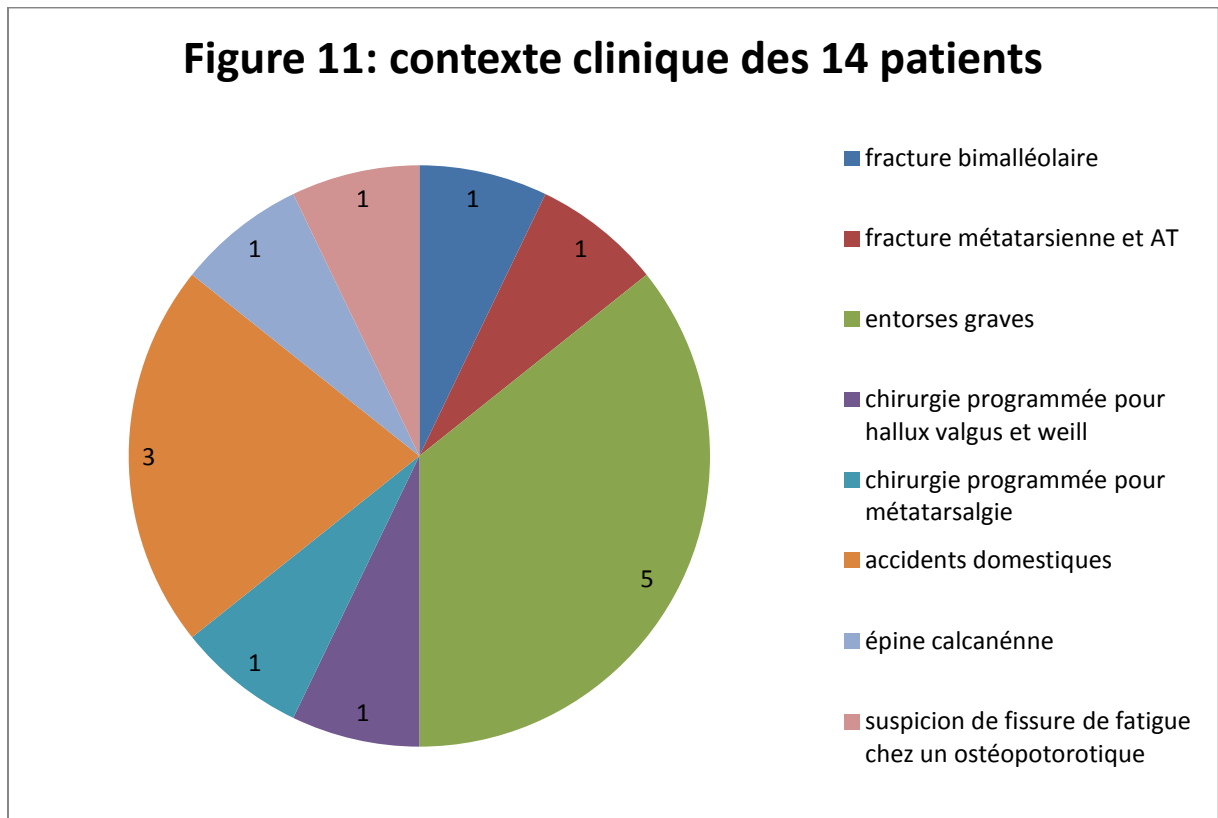
L'âge moyen des patients est de 45.5 ans avec un écart type à la moyenne  $\pm 15.08$ . L'âge médian est de 46 ans et les âges extrêmes sont 21 et 68 ans.

#### ➤ Contexte clinique

L'anamnèse et l'examen clinique permettaient de retrouver 4 groupes :

- un groupe 1 avec 6 patients ( $\approx 42.8\%$ ) présentant un évènement traumatique, ne nécessitant pas de traitement chirurgical,
- un groupe 2 de 4 patients ( $\approx 28.6\%$ ) présentant un évènement traumatique, nécessitant un traitement chirurgical,

- un groupe 3 de 2 patients ( $\approx 14.3\%$ ) nécessitant une chirurgie programmée sur une pathologie non traumatique,
- et le groupe 4 de 2 patients ( $\approx 14.3\%$ ) présentant une pathologie non traumatique, sans nécessité d'une chirurgie.



➤ Localisation des pathologies

Dans notre série de cas, 11 patients ( $\approx 78.55\%$ ) présentaient une pathologie de l'arrière pied et/ou du medio pied et 3 patients ( $\approx 21.45\%$ ) une pathologie de l'avant pied. Les rapports étaient inversés pour les 8 patients n'ayant eu qu'une scintigraphie en mode planaire puisqu'il y avait 7 pathologies de l'avant pied (87.5%) pour 1 pathologie de l'arrière pied (12.5%).

➤ Analyse des prescriptions initiales et rôle de réorientation de la SOMP

En analysant les prescriptions initiales, les hypothèses d'algodystrophie n'étaient retrouvées que pour la moitié des patients de notre série de cas.

Les cas 3, 5, 7, 8, 10, 11 et 12 étaient adressés soit pour suspicion de lésions focales, ou, pour un motif plus général : faire le bilan osseux d'une zone douloureuse.

Ces patients présentaient tous des lésions de l'arrière ou du médio-pied.

La SOMP a donc permis ici de rectifier les sous-diagnostic d'algodystrophie chez 50% des patients.

➤ L'apport de la TEMP/TDM

L'imagerie hybride a permis de préciser chez 13 patients sur 14 ( $\approx 92.85\%$ ) la mise en évidence d'au moins une focalisation au sein de la réaction algodystrophique.

Dans le cas du patient 3 ( $\approx 7.15\%$ ), la TEMP/TDM n'a retrouvé aucune focalisation. Elle n'apportait donc pas plus d'élément que la SOMP.

Dans 3 cas/14 ( $\approx 21.45\%$ ) les cas 2, 4, 9, l'hypothèse clinique de départ est confirmée dans son ensemble. Les lésions focales découvertes, en imagerie hybride, concordaient avec l'hypothèse clinique de départ.

Dans 4 cas /14 ( $\approx 28.6\%$ ) les cas 1, 6, 13, 14, l'interprétation de la TEMP/TDM concordait également avec l'hypothèse clinique dans son ensemble. En sus, elle a révélé la présence d'un diagnostic associé, non évoqué cliniquement.

Dans 3 cas /14 ( $\approx 21.45\%$ ) les cas 7, 8 et 11, la TEMP/TDM a pu confirmer les lésions focales supposées par la clinique, mais la SOMP rectifie le sous diagnostic clinique d'algodystrophie.

Dans le cas 5 ( $\approx 7.15\%$ ), l'imagerie hybride permet dans le même temps la découverte d'une lésion focale infra-clinique et d'un diagnostic associé. La SOMP rectifie également le sous-diagnostic d'algodystrophie.

Dans le cas 10 ( $\approx 7.15\%$ ), la TEMP/TDM confirme la présence d'une lésion focale supposée par la clinique mais récuse l'hypothèse de fracture. Le diagnostic d'algodystrophie est, là aussi, porté sur la scintigraphie planaire.

Dans le cas 12 ( $\approx 7.15\%$ ), la TEMP/TDM permet d'affirmer une lésion focale infra-clinique, d'infirmer la lésion focale supposée par la clinique. Le diagnostic d'algodystrophie est confirmé en planaire.

L'exactitude diagnostique de la TEMP/TDM dans cette série est de 92.85%. Pour un seul patient (cas n° 3 où l'imagerie hybride n'est pas contributive), le clinicien retient un diagnostic partiellement différent en suspectant une contusion osseuse du talon (cf tableau en annexe).

#### **d) L'analyse casuistique**

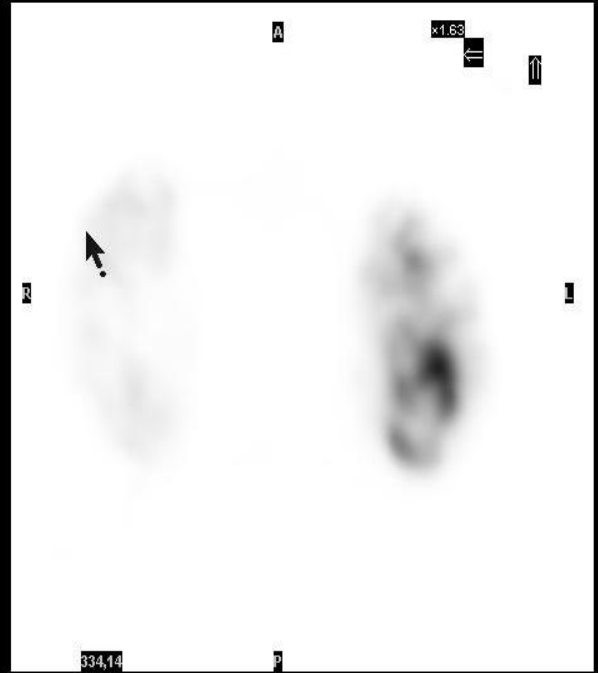
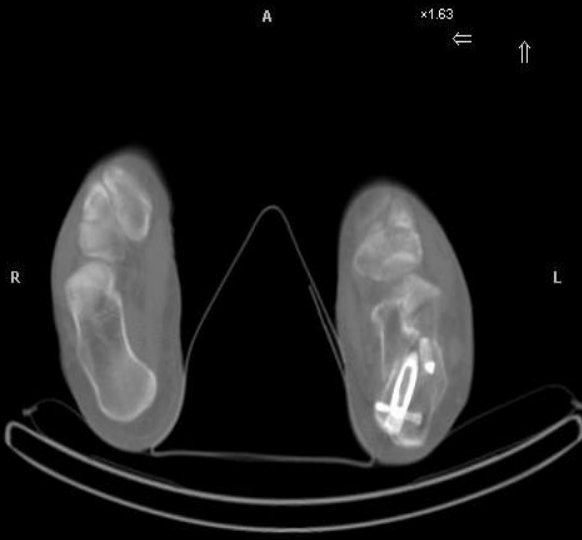
##### **Observation clinique n°1 :**

Mr Z. M, âgé de 44 ans, est adressé dans le service de médecine nucléaire en juillet 2014 pour recherche d'une algodystrophie sur des douleurs persistantes du pied gauche après fracture du calcaneus suite à une chute d'échelle en mars 2014 (4 mois auparavant). Une ostéosynthèse et un traitement orthopédique par botte plâtrée ont été réalisés initialement. Le patient décrit une douleur d'allure mixte généralisée à l'ensemble de l'arrière et du medio-pied avec un point électif en regard du calcaneus à la palpation. Un cliché standard, réalisé le jour même, trouve une consolidation du foyer de fracture.

La scintigraphie planaire en trois phases confirme le diagnostic d'algodystrophie avec une arrivée du bolus plus rapide dans le membre inférieur gauche, une hypercaptation plus importante au niveau du pied gauche avec un rapport pied-cheville gauche/droit=3.73. La phase tardive retrouve cette hyperfixation osseuse sur l'ensemble du membre inférieur, du complexe tarse-cheville jusqu'au fémur homolatéral avec une hypercaptation très intense surtout au niveau du tarse.

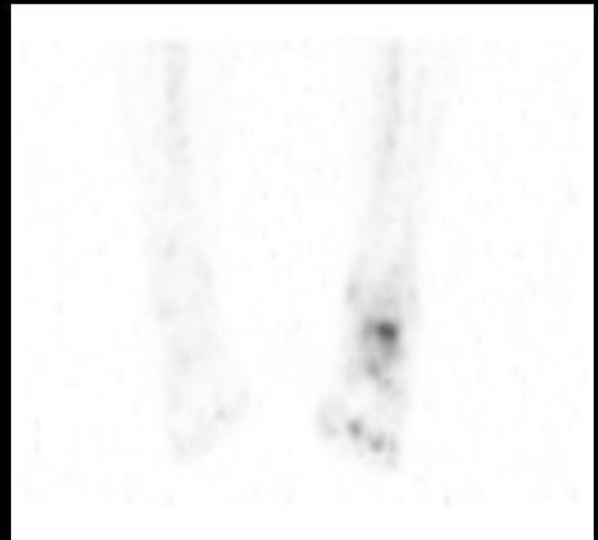
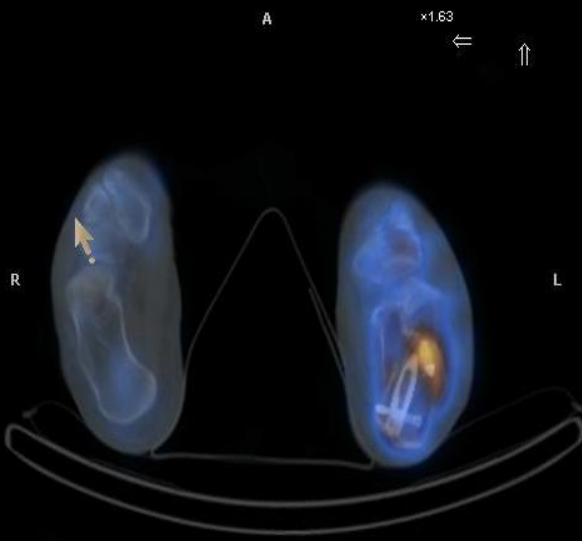
La tomoscintigraphie couplée au scanner retrouve un foyer plus intense dans la portion antérieure du calcaneus en contact avec le matériel d'ostéosynthèse, témoignant d'un conflit à ce niveau sans exclure un retard de consolidation.





334,14  
P  
CT Transaxials

334,14  
P  
NM Transaxials



334,14  
P  
Fused Transaxials

MIP Navigate

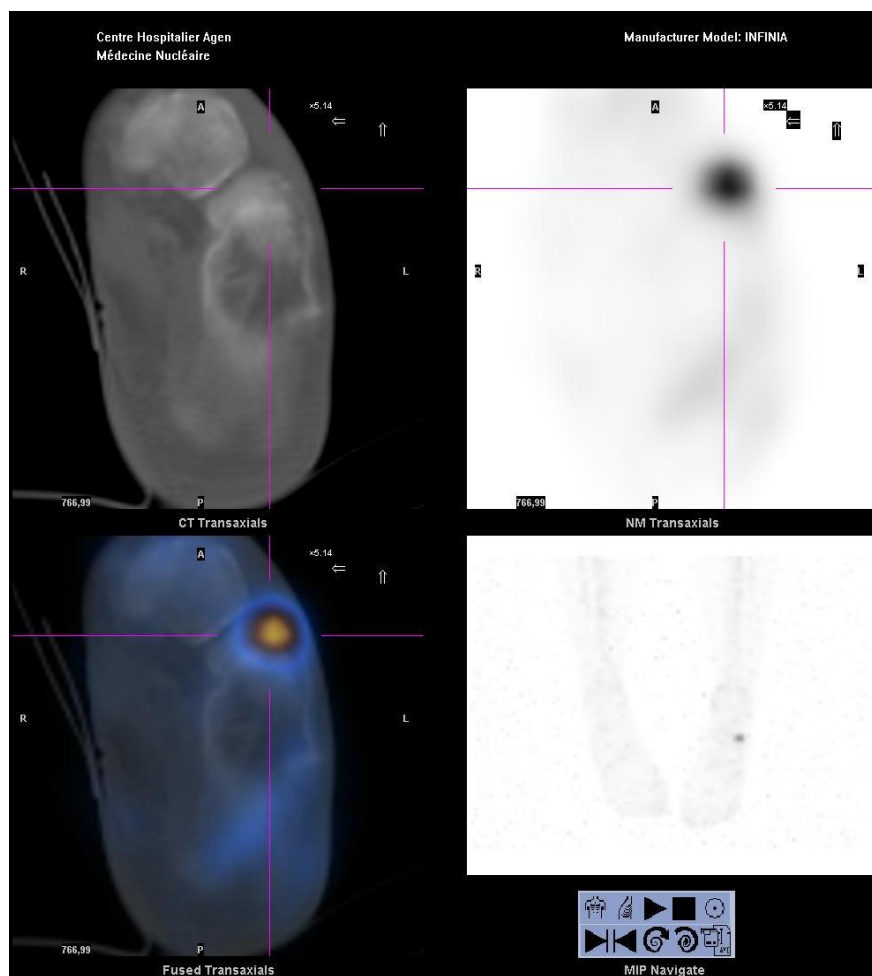


### Observation clinique n°6 :

Mme G. K, âgée de 36 ans, est adressée en janvier 2015 dans le service. Se pose la question chez elle d'une algodystrophie sur une fracture de fatigue cuboïdienne. La patiente en juin 2014 a présenté une entorse sévère en varus. Une IRM, en octobre 2014 retrouve, une contusion osseuse au niveau de la joue astragalienne latérale et du coin postéro-externe du cuboïde. Une échographie retrouve en novembre 2014 cette séquelle d'avulsion du Chopart. Cliniquement on retrouve un point électif en regard du cuboïde.

La scintigraphie planaire retrouve un bolus synchrone dans les articulations du membre inférieur. L'activité est augmentée au niveau de l'ensemble cheville tarse en phase tissulaire et osseuse. Au temps tardif, existe également une hyperfixation au niveau de la diaphyse tibiale et du genou compatible avec une réaction algodystrophique.

La tomoscintigraphie retrouve un ensemble complexe de lésions associées avec une fissure de fatigue du cuboïde la plus hyperfixante en regard de l'insertion du ligament de Chopart, des séquelles de lésions ligamentaires et osseuses au niveau des malléoles médiales et latérales, ainsi que des lésions ostéochondrales du dôme talien et de la queue du talus. Une fissure existe aussi au niveau de la tubérosité calcanéenne médiale vers le fascia plantaire.

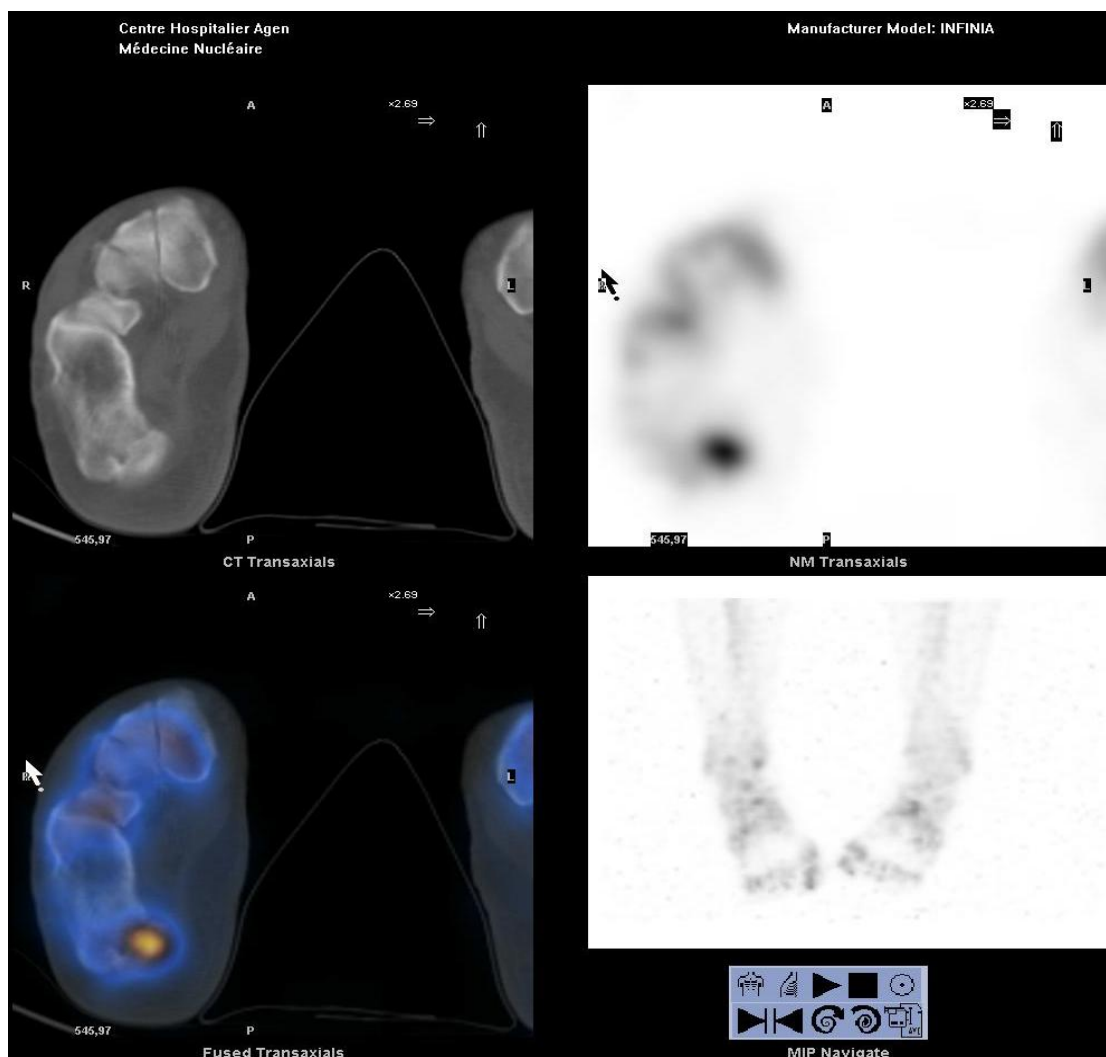


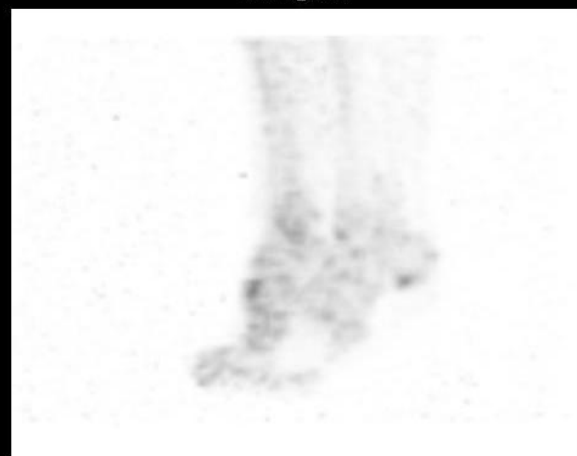
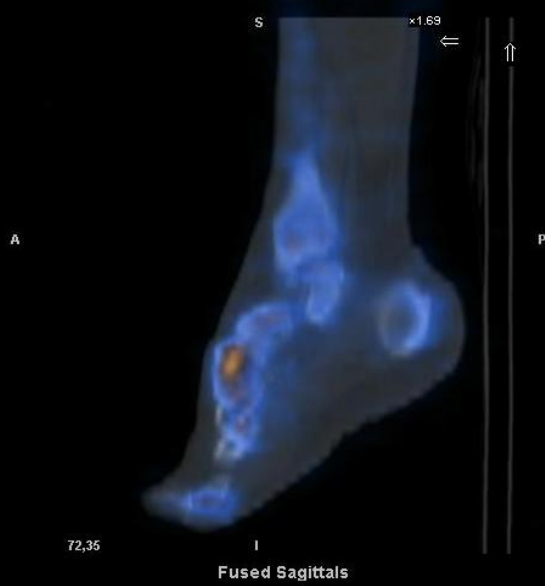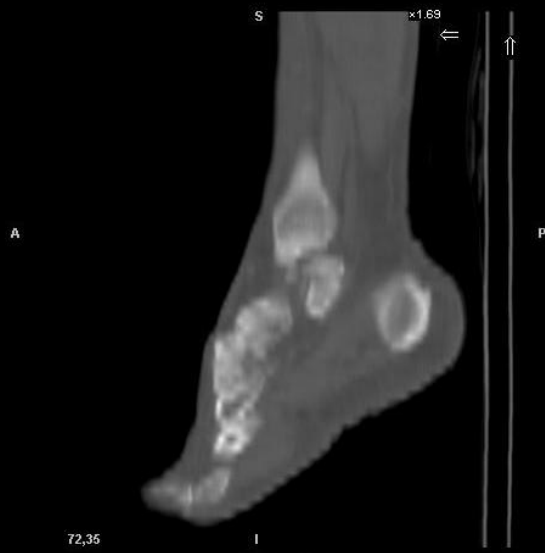## Observation clinique n°7 :

M C.P âgé de 47 ans, adressé en janvier 2015, souffre depuis 6 mois de douleurs plantaires irradiant dans le mollet avec une rétraction du système suro-achilléo-plantaire. La douleur se présente en couronne au niveau du calcaneus, majorée à la palpation et à l'appui matinal. Le diagnostic supposé est une fasciite plantaire. Le clinicien voulait écarter une fissure de fatigue du calcaneus synchrone. Il n'y a pas de traumatisme retrouvé à l'interrogatoire. Le patient pratiquait la course à pied de façon bihebdomadaire.

La scintigraphie planaire retrouve une angioscintigraphie synchrone, une hypercaptation au temps tardif dans l'ensemble cheville-pied, plus modérée dans le tibia, le genou et la diaphyse fémorale compatible avec une réaction algodystrophique.

La tomoscintigraphie retrouve le foyer le plus intense au niveau de la jonction calcaneus et épine de Lenoir, ainsi que des lésions surajoutés de contraintes en regard du carrefour postérieur de la cheville. Il existe par ailleurs une hyperfixation de l'articulation talo-naviculaire.



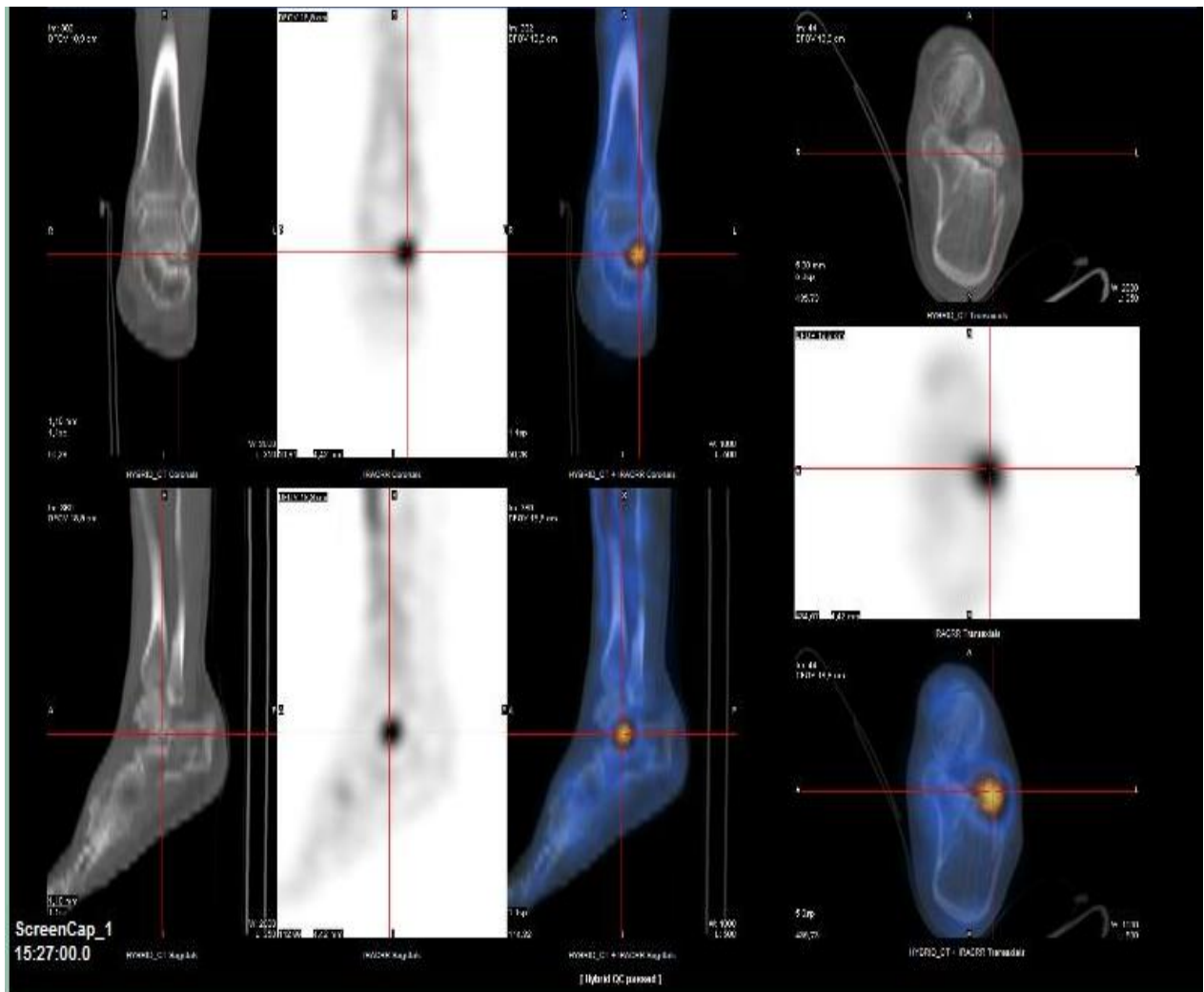


### Observation clinique n°12 :

M V.C, âgé de 59 ans, qui est adressé, en décembre 2014, pour une suspicion de fissure de fatigue du calcanéum de son pied gauche dans le cadre de douleurs récidivantes plantaires et chez lequel est connue une ostéoporose depuis août 2013 (4 mois auparavant). A noter, un scanner en 2012 retrouvant une arthropathie calcanééo-cuboïdienne et sub-talaire antérieure.

La scintigraphie planaire retrouve une arrivée synchronisée du bolus au temps vasculaire, avec une hyperhémie discrète du traceur au temps tissulaire en faveur du pied gauche (rapport autour de 5%). Le temps tardif retrouve une augmentation de la fixation dans l'ensemble cheville-pied jusqu'au tibia homolatéral de 14 à 50% respectivement compatible avec une réaction algodystrophique modérée.

La tomoscintigraphie couplée trouve un foyer hyperfixant talien en regard du sinus du tarse et une zone de souffrance de la facette articulaire antérieure calcanéenne.

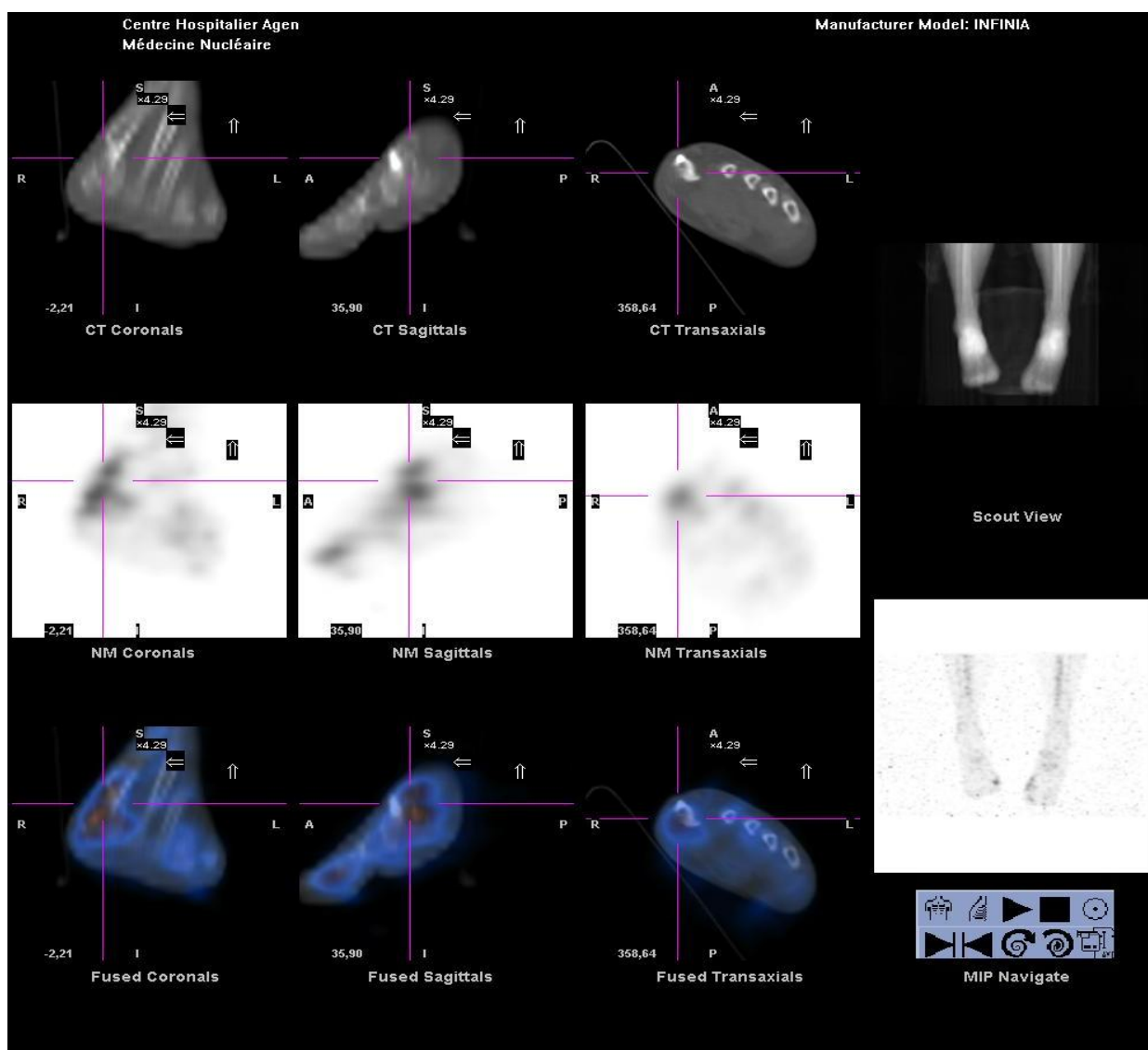


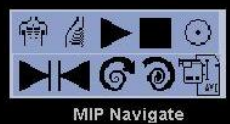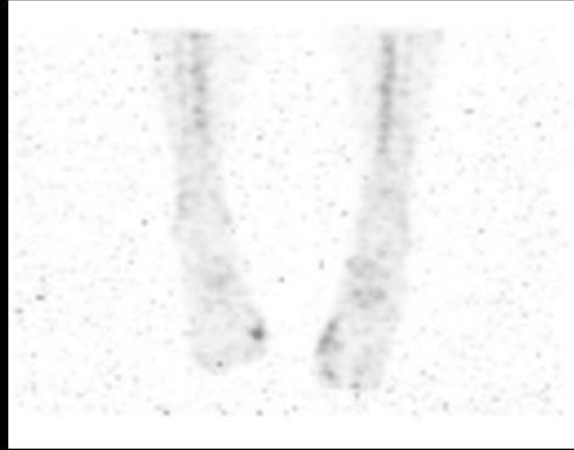
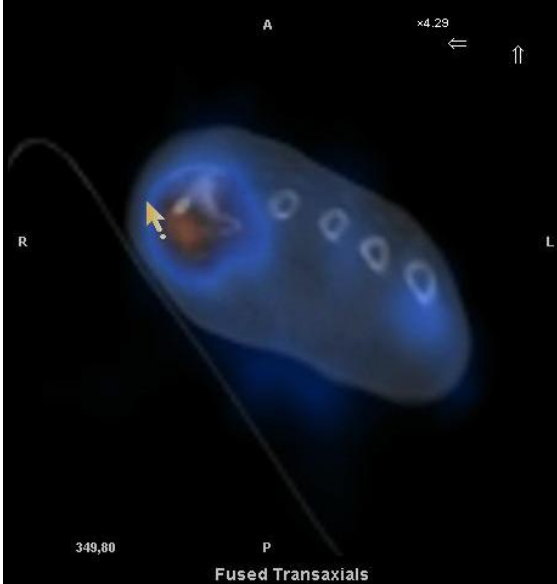

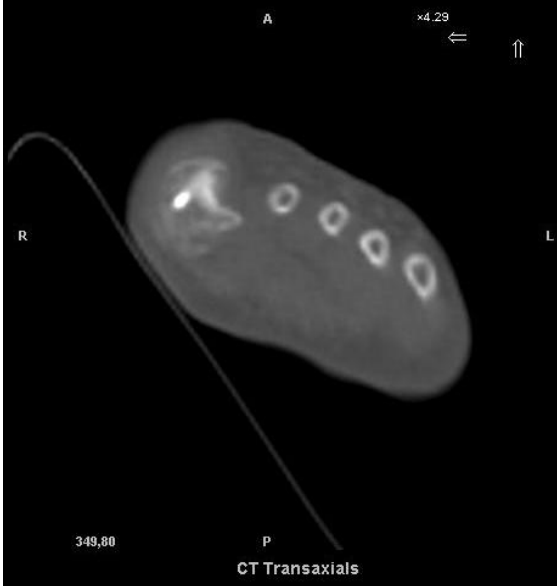
### Observation n° 14 :

Mme I. F, âgé de 59 ans, est adressé en mars 2014 pour suspicion d'algodystrophie du pied et de la cheville à la suite d'une cure chirurgicale d'hallux valgus et de Weil en décembre 2013. L'aspect du pied est globalement végétatif. Une douleur au niveau des métatarso-phalangiennes fait suspecter un conflit avec le matériel orthopédique.

La scintigraphie planaire retrouve au temps vasculaire une arrivée plus précoce du bolus avec au temps tissulaire et osseux une hyperfixation diffuse sur l'ensemble cheville-pied avec un ratio à 1.3 et 1.19 respectivement et une ascension de cette hyperfixation vers le squelette jambier.

La tomoscintigraphie couplée retrouve une hyperfixation au niveau de la métatarso-phalangienne du 1<sup>ER</sup> rayon et du sésamoïde médial, et du 3<sup>ème</sup> et 4<sup>ème</sup> rayon au niveau de la MTP. A noter un renforcement de fixation sur le 2<sup>ème</sup> et 3<sup>ème</sup> cunéiformes du même pied.





## **4) Discussion**

L'objectif était de décrire les modalités d'utilisation de la TEMP/TDM et d'apprécier son utilité, pour le clinicien, dans la détection de lésions focales non cicatrisées au sein d'un pied suspect d'algodystrophie en phase chaude, et enfin mesurer l'impact clinique de ces lésions focales.

Nous allons discuter dans un premier temps la construction de l'étude avant d'analyser dans un second temps les résultats principaux. Enfin, nous évoquerons les perspectives envisagées.

### **a) Le design de l'étude**

Notre travail a été réalisé à partir d'observations cliniques du service semblant répondre à l'intérêt potentiel de la TEMP/TDM notifié dans le tableau 2 de l'article de Papathanassiou dans la revue Joint Bone Spine en 2009. <sup>(105)</sup>

La revue de la littérature est muette sur ce sujet. Ceci confère une valeur préliminaire à notre travail.

#### ➤ Le type d'étude

L'analyse descriptive rétrospective d'une série de cas a été retenue comme modus operandi. Le corollaire étant un faible niveau de preuve, grade C selon la classification de l'HAS. <sup>(106)</sup> S'agissant d'un travail préliminaire, ce schéma d'étude nous paraissait suffisant pour répondre à nos objectifs.

#### ➤ La chronologie

Elle est rétrospective, sur 13 mois, de janvier 2014 à janvier 2015, date, à partir de laquelle, l'archivage des images dans le PACS entrainé en vigueur pour le service de médecine nucléaire. Ne disposant pas de l'imagerie nucléaire en amont, nous ne pouvions pas analyser les données cliniques antérieures sous peine d'entraîner un biais d'information.

En faisant ce choix d'analyse rétrospective, nous n'avons interféré ni dans la pratique du clinicien, ni dans celles des médecins nucléaires.



Enfin, la prévalence du SDRC de type 1 répond aux critères épidémiologiques d'une maladie rare. Il était donc difficile d'envisager a priori un schéma d'étude prospectif, d'autant que la certitude du diagnostic est fondée en partie sur l'évolution clinique (un délai de 6 mois a été décidé de manière arbitraire).

➤ Le lieu de l'étude et le nombre de cas

Le choix d'une série monocentrique, avec une population issue d'une même cohorte chirurgicale, permettait un recrutement standardisé par la pratique clinique.

La rigueur du clinicien (chirurgien spécialiste du pied) et son expérience compensaient l'utilisation détaillée stricto sensu des critères cliniques communément admis. Dans la littérature, il existe d'ailleurs peu d'articles utilisant ces derniers.<sup>(29)</sup>

En se limitant à cette seule cohorte, la conséquence est un plus faible effectif de patients inclus, 14 patients dans notre série (biais de sélection) par rapport à un recrutement toutes spécialités confondues. La qualité du suivi des informations n'en était cependant que meilleure.

**b) Analyse des résultats**

Nous avons repris les résultats qui nous semblaient les plus importants et tâcher d'apporter nos explications à la lumière de la littérature existante.

Avant de nous concentrer sur la série de cas, nous avons décrit des facteurs pouvant moduler l'utilisation de la technique et donc sa prescription.

➤ Quels étaient les facteurs modulant la demande de TEMP/TDM dans l'algodystrophie du pied ?

Deux éléments ont pu être mis à jour. Cependant, les résultats doivent être considérés avec précaution devant l'impossibilité d'effectuer une analyse statistique (qui ici aurait manqué cruellement de puissance au vu de notre effectif restreint).

L'association d'une TEMP/TDM à une SOMP dépendait ici clairement des médecins nucléaires, puisqu'aucune prescription n'émanait du clinicien.

Il semble exister ici une disparité inter-médecin dans l'utilisation de la TEMP/TDM.

Le médecin 1 a eu recours le plus de fois à la TEMP/TDM, 39% des demandes globales de TEMP/TDM, dans le cadre de la pathologie douloureuse chronique du pied, et 57% des demandes de TEMP/TDM, lorsque la SOMP suggérait une algodystrophie du pied.

Lorsque la SOMP n'orientait pas vers une algodytrophie, l'utilisation de la TEMP/TDM est beaucoup plus homogène entre les 3 premiers médecins (le 4<sup>ème</sup> médecin ayant intégré le service en cours d'année, il est normal que lui soit rattaché un plus petit effectif).

Cette disparité est liée, par ailleurs, au fait que :

- le médecin 1 a bénéficié du plus grand nombre de cas d'algodystrophie 10/22 patients (45.45%)
- le médecin 1 dispose du plus grand taux d'association SO - TEMP/TDM dans les cas supposés d'algodystrophie (80%). La moyenne pour les 4 médecins est de 57.5% dans notre étude.

Une interprétation possible réside dans le fait qu'un réseau privilégié de correspondance puisse exister entre le clinicien et le médecin 1.

Une autre explication peut être attribuable « au modèle » de la TEMP/TDM présent dans le service. Les caractéristiques de la TDM (Low dose) pourraient être un frein à l'emploi de cette technique pour une partie des médecins nucléaires. Kuwert, lors du 52<sup>ème</sup> congrès de médecine nucléaire de Toronto, recommandait l'utilisation d'un modèle de scanner spiralé 2 coupes au minimum pour un usage diagnostique en morphologie osseuse.(tableau 18 ci-dessous)<sup>(102)</sup>

Modèles et réglages de scanner nécessaires en fonction des indications cliniques (Adapté d'après la présentation « Clinical Molecular Imaging: Symbia T2 » du Docteur Kuwert, 52th Annual Meeting of the Society of Nuclear Medicine, Toronto, 18 juin 2005).

*Models and settings of CT necessary according to clinical indications (Adapted from presentation "Clinical Molecular Imaging: Symbia T2" by Kuwert, MD, 52th Annual Meeting of the Society of Nuclear Medicine, Toronto, June 18, 2005).*

	Temps d'acquisition	Localisation	Diagnostic os	Diagnostic PDC IV	Angiographie coronaire
TDM <i>low dose</i>	10 min	++	0	0	0
TDM spiralé 1 coupe	1 min	+++	++	+	0
TDM spiralé 2 coupes	30 sec	+++	+++ <sup>a</sup>	++	0
TDM spiralé 6 – 16 coupes	20 sec	+++	+++	+++	+
TDM spiralé 64 coupes	10 sec	+++	+++	+++	+++

PDC : produit de contraste.

<sup>a</sup> Un modèle TDM spiralé 2 coupes au minimum est requis pour un usage diagnostique en imagerie morphologique osseuse.

**Tableau 18 : Modèles et réglages de scanner**

Even-Sapir, en 2007, a néanmoins démontré la capacité suffisante diagnostic d'une TDM lowdose associée à une TEMP (modèle Hawkeye 4 comme dans notre étude) chez 76 patients non cancéreux avec un diagnostic exact chez 59% des patients (45 patients/76) et un taux modeste de diagnostic supplémentaire en TDM full dose de 7% (5/76). Chez 30% des patients (23/76), la TEMP/TDM suggérait un diagnostic mais l'emploi d'un examen complémentaire a été nécessaire avec une optimisation du choix de l'examen employé : TDM full dose, IRM, scintigraphie aux polynucléaires marqués ou biopsie. Notons que dans 11% des cas (8 patients/76), l'imagerie hybride n'était pas informative.

La TDM full dose, dans cette étude, n'apporte donc qu'un taux modeste de diagnostic supplémentaire 7% (5 patients/76).<sup>(103)</sup>

Au travers de cette étude, certains scanner low-dose sont donc suffisants en pratique pour permettre à la fois une bonne localisation des foyers de fixation et à la fois une analyse diagnostique de l'os de qualité suffisante.<sup>(102)</sup>

L'utilisation de la TEMP/TDM semble aussi ici dépendre de la localisation de la pathologie initiale sur laquelle s'est développée l'algodystrophie. L'image hybride semble plus facilement demandée lorsque la pathologie initiale concernait l'arrière et/ou le médio-pied.

Dans notre série de cas, 11 patients ( $\approx 78.55\%$ ) présentaient une pathologie de l'arrière-pied et/ou du medio pied et 3 patients ( $\approx 21.45\%$ ) une pathologie de l'avant-pied. Les rapports étaient inversés pour les 8 patients n'ayant eu qu'une scintigraphie en mode planaire puisqu'il y avait 7 pathologies de l'avant-pied (87.5%) pour 1 pathologie de l'arrière-pied (12.5%).

Cette disparité d'ordre anatomique est justifiable par le fait que l'avant pied soit assimilable à une structure 2D au contraire des superpositions osseuses de l'arrière et du médio-pied qui méritent une étude volumétrique. Ces superpositions exigent plus de rigueur pour le clinicien et pour le médecin nucléaire en scintigraphie osseuse en mode planaire.

#### ➤ Caractéristiques de la population de notre série de cas

Le sex ratio des patients de notre série de cas est de 1.33 en faveur des femmes. L'âge moyen était de 45.5 ans.

Les deux études épidémiologiques, les plus conséquentes en termes d'effectif (106470 patients pour Sandroni et 600000 patients pour De Mos), retrouvaient dans l'ordre un sex ratio de 4:1 et 3,4 en faveur des femmes et un âge moyen autour de 50 ans.<sup>(9)(10)</sup>

Ces différences sont sans doute attribuables au faible effectif de notre population (n=14), et au caractère sélectif de notre sujet d'étude, uniquement des algodystrophies du pied.

➤ Contexte clinique de la population

Le taux de traumatisme avec ou sans chirurgie est d'environ 71,5 % dans notre série (groupe 1 et groupe 2). Ce résultat est similaire à la série d'Eurly qui retrouvait 71% de contexte traumatique chez 199 cas d'algodystrophie du pied.<sup>(23)</sup> Toutes localisations confondues, cette proportion est inférieure, entre 50 et 65 % selon les séries.<sup>(22)</sup>

L'entorse de cheville est la situation clinique la plus fréquente dans notre série avec 35.75%. C'est le traumatisme le plus fréquent en France avec une incidence journalière évaluée à 1cas/10000 patients/jour soit 6000 cas d'entorses quotidiennes dont 1200 graves.<sup>(107)</sup>

➤ Le critère principal : l'apport localisateur de la TEMP/TDM

Dans notre étude, nous avons fait le choix de prendre comme critère de jugement principal la capacité de la TEMP/TDM à localiser la présence de lésions focales au sein de la zone suspecte d'algodystrophie. Il nous paraissait pertinent d'utiliser ce critère afin d'objectiver la capacité précise de détection de cette technique. Il nous semblait également le plus objectif par son caractère moins interprétatif et le plus reproductible.

Il ne s'agissait pas ici de comparer les techniques de scintigraphie entre elles, puisqu'en pratique les deux sont réalisées et apportent des informations complémentaires.

Sur notre série de 14 patients, l'imagerie hybride a pu mettre en évidence la présence d'une ou plusieurs lésions focales chez 13 patients soit  $\approx 92.85\%$  des cas.

Les observations de notre série s'opposent aux conclusions du Dr Girma qui ne notait pas, dans sa thèse de 2009, de différence entre la scintigraphie en mode planaire, la TEMP et la TEMP/TDM sur les 4 patients atteints d'une algodystrophie dans sa série. Il nous manque, néanmoins, des détails pour accorder du crédit à ces observations.

En effet, sur les 4 patients dans sa série, 3 patients (cas 13,18 et 46) présentaient des signes d'algodystrophie dès la scintigraphie en mode planaire. Le quatrième (cas 23) ne présentait pas de signe scintigraphique. Le diagnostic est évoqué par les cliniciens devant une déminéralisation radiologique et une raideur clinique persistante.

Nous disposons seulement du détail descriptif et de l'imagerie pour le patient 46. Chez ce patient, une focalisation sur le 5<sup>ème</sup> métatarsien, en plus de celle déjà décrite sur la malléole externe en mode planaire, semble être mise en évidence par la TEMP/TDM et est d'ailleurs spécifiée par l'auteur. Il y avait donc ici bel et bien un apport localisateur de l'imagerie hybride répondant à notre critère principal.

De même, nous pouvons nous interroger sur l'absence de description d'un foyer plus intense à la TEMP/TDM pour le patient 13 qui avait présenté 3 mois auparavant une fracture de l'extrémité inférieure du tibia avec ostéosynthèse. Ce dossier est transposable à notre patient 8, chez qui, nous décrivons une focalisation au contact du foyer fracturaire et du matériel d'ostéosynthèse.

Seul le patient 18, dont le contexte clinique était une entorse avec développement d'une algodystrophie sur une kinésithérapie trop intensive, pouvait suggérer une absence de différence entre ces techniques, surtout si le stade de l'entorse ne présentait pas de caractère de sévérité (là encore non spécifié).

#### ➤ Les critères secondaires

L'apport localisateur de la TEMP/TDM est un critère important mais non suffisant pour mesurer un quelconque impact sur la prise en charge du patient. Nous avons donc choisi ici des critères secondaires appréciant au mieux l'utilité de la TEMP/TDM en pratique. Nos critères secondaires sont sans doute plus empreints de subjectivité que notre critère principal puisqu'ils dépendent de l'interprétation des médecins nucléaires, du clinicien et de notre propre interprétation.

Il s'agissait ici d'analyser :

- les données interprétées de la TEMP/TDM en lien avec les données issues de la clinique pour juger l'apport diagnostique de la TEMP/TDM
- les données de la TEMP/TDM et le diagnostic final retenu pour juger de l'exactitude diagnostique.

Dans une grande majorité de nos cas (11 cas/14), la TEMP/TDM confirme la présence d'une ou plusieurs lésions focales évoquées par l'hypothèse clinique ou évocables par le contexte clinique et permet de les caractériser. A noter que dans 3 cas, la scintigraphie en mode planaire avait en plus rectifié le sous-diagnostic clinique d'algodystrophie.

Dans 2 cas /14, elle affirme la présence d'une lésion focale infra-clinique, dont un cas, où elle réoriente la localisation d'une lésion supposée cliniquement sur une autre topographie.

Dans 1 seul cas (cas n°3), l'imagerie hybride n'apporte pas plus d'éléments diagnostiques par rapport au mode planaire.

L'impact a été mesuré en calculant le pourcentage d'exactitude entre la TEMP/TDM et le diagnostic final retenu. Il est évalué à environ 92,85%.

Ces résultats sont similaires à ceux de la thèse du Dr Girma. Ils ne sont cependant pas comparables dans la mesure où ses calculs sont effectués sans la prise en compte des patients porteurs d'une algodystrophie.

Elle démontre l'intérêt d'utiliser la TEMP/TDM en complément de la scintigraphie en mode planaire dans les diagnostics différentiels de l'algodystrophie du pied par un apport localisateur, un pourcentage d'exactitude et une reproductibilité inter observateur plus grand (100% vs 60%, 90.3% vs 55.5%, et kappa=0.97 vs 0.88).<sup>(94)</sup>

➤ Quels enseignements peut-on tirer de notre analyse casuistique ?

- Place de la scintigraphie en mode planaire dans notre étude

La scintigraphie en mode planaire représente une étape primordiale dans l'algorithme décisionnel diagnostique du SDRC de type 1 puisqu'elle permet à la fois de confirmer les diagnostics cliniques ou de rectifier des sous-diagnostics (50% dans notre étude).

Ces derniers pourraient être attribuables aux présentations cliniques plutôt atypiques d'algodystrophie marquées notamment par l'absence de signes vaso et/ou suduro-moteurs. La présence isolée soit d'une douleur focale comme dans les cas 3, 7, 8, 10 et 12 ou d'une douleur chronique diffuse persistante comme dans le cas 5 et 11 ont donc comme conséquence d'orienter le clinicien vers d'autres diagnostics.

L'utilisation également de critères quantitatifs, en déterminant les zones d'intérêts, permet de nuancer objectivement et d'affiner l'interprétation du syndrome scintigraphique de l'algodystrophie. Ces critères apportent également une amélioration du pouvoir de relecture de cette technique, et des éléments objectifs de suivi.

L'emploi de ces critères quantitatifs dans le cadre du SDRC de type 1 a fait l'objet de peu d'études avec des résultats variables sur la sensibilité et la spécificité, à l'instar des critères qualitatifs. Ces études ont concerné essentiellement le poignet.

Wüppenhorst suggère un ratio à 1,32 en phase osseuse pour un diagnostic offrant une sensibilité de 69% et une spécificité de 75%.<sup>(108)</sup> Il fixe également une limite dans l'emploi de ces critères à 5 mois. En deçà, il considère cette technique appropriée pour confirmer ou exclure le diagnostic de SDRC de type 1.

Mais aucun cut-off n'est validé actuellement pour le membre supérieur, ni pour le pied, pour lequel les études sont beaucoup moins nombreuses.

- Situations cliniques intéressantes en TEMP/TDM : rôle dans la prise en charge du patient ?

Dans notre série de cas, la TEMP-TDM semble particulièrement intéressante dans le bilan du SDRC de type 1.

Elle a permis:

- la mise en évidence de lésions non cicatrisées compatibles, sur le plan anatomique et le contexte clinique, avec des séquelles de traumatismes anciens ou semi-récents et/ou de gestes opératoires (exemple du cas 1, 2, 4, 6 et 7).

La TEMP-TDM est également particulièrement performante pour diagnostiquer des fissures de stress infra-clinique (exemple du cas 6), ou améliorer sa topographie lorsqu'elle est évoquée par l'hypothèse clinique initiale (exemple du cas 12).

Les fissures de fatigue sont décrites à la fois comme une étiologie possible de l'algodystrophie ou une de ses complications.

Elles ne sont pas rares dans le pied, et ont surtout été étudiées sur des populations de sportifs ou de militaires.<sup>(109) (110) (111)</sup>

Elles sont divisées en haut risque et bas risque selon leur localisation anatomique, leur pronostic et leur prise en charge.

Dans le cas 12 de notre série, la prise en charge du patient pourrait être modifiée dans la mesure où, les fissures de stress du talus sont à plus haut risque que celle du calcaneus.<sup>(111)</sup>

Pour Boden, les fissures de stress à haut risque requièrent d'ailleurs « un traitement agressif ». Elles nécessitent au minimum un avis chez le spécialiste et un bilan complémentaire par imagerie.<sup>(112)</sup>

Il n'existe pas dans la littérature actuelle d'article sur l'utilisation de la TEMP-TDM dans les fractures de stress du pied. N'y figure que l'exposition de cas sporadiques dans lesquels la TEMP-TDM semble performante, figure 5 dans l'article de Mohan <sup>(113)</sup> et la figure 1 de l'article de Pelletier-Gallarneau.<sup>(114)</sup>

- Mais aussi de décrire des zones de contraintes osseuses et de pathologies dégénératives comme dans les cas 5, 7, 12, 13 et 14.

Pagenstert et al ont montré, sur 20 patients, que la reproductibilité inter-observateur dans la localisation précise de l'arthrose était excellente pour la TEMP-TDM avec un kappa à 0.86, significativement plus élevée ( $p < 0.01$ ) que la reproductibilité en TDM seule et en scintigraphie osseuse seule, ou que ces deux derniers ensemble (mais sans image fusionnée). Cette reproductibilité est également statistiquement significative pour les articulations tarso-métatarsiennes et naviculo-cunéiformes.<sup>(115)</sup>

La TEMP-TDM est capable, pour Knupp, par ses renseignements métaboliques, de diagnostiquer précocement les modifications dégénératives avant qu'ils ne soient visualisables en imagerie conventionnelle (radiographie ou tomodensitométrie).<sup>(116)</sup> Chez des patients avec un mauvais alignement de l'arrière-pied, ils ont repéré des zones de contraintes sur la malléole médiale pour des arrière-pieds varus et sur la malléole latérale pour des arrière-pieds valgus ( $p < 0.05$ ).

Singh a mesuré l'impact clinique de l'interprétation de la TEMP-TDM sur 50 patients. La TEMP-TDM modifiait la prise en charge thérapeutique de 78% de patients (39/50), avec une proportion plus importante pour le moyen-pied. La valeur diagnostique de la TEMP-TDM est très importante dans cette étude avec une exactitude diagnostique de 94%, une sensibilité de 95.45%, une spécificité de 83.3%.<sup>(117)</sup>

Nous comprenons aisément que la description précoce de ces zones de contraintes osseuses est un enjeu clinique et thérapeutique capital pour les patients souffrant d'algodystrophie, chez qui apparaît une insuffisance minérale osseuse, parfois étendue, pouvant être un terreau propice au développement de fractures de stress.



- enfin de nous renseigner sur la tolérance du matériel orthopédique et de l'évolution de la consolidation du foyer fracturaire par osteosynthèse cas 1, cas 10, 11 et 14.

Notre cas 1 est particulièrement intéressant pour illustrer notre propos. En effet, il existait une discordance radio-clinique chez ce patient avec une fracture interprétée comme consolidée sur le cliché radiographique d'une part, et une souffrance du pied avec un trigger point en regard du calcaneus persistante. La TEMP-TDM montrait que le foyer fracturaire était toujours très actif.

Une information précoce sur la présence d'une fracture non consolidée permet une réduction potentielle du risque de transformation vers une pseudarthrose. Elle pourrait également guider le clinicien vers le retrait d'un matériel orthopédique mal toléré sur le plan clinique.

Huellner suggère également l'intérêt d'utiliser la TEMP-TDM en post-opératoire d'arthrodèse pour évaluer les retards de cicatrisation ou le développement d'arthrose dans les articulations adjacentes.<sup>(118)</sup>

D'autres indications semblent susciter un intérêt en TEMP-TDM : la fasciite plantaire comme dans notre cas 7<sup>(114)</sup>, le syndrome d'accrochage de la cheville, le syndrome de l'os trigone, les lésions ostéochondrales du talus, les lésions d'os sésamoïdes, les pieds creux.

### c) Limites

Plusieurs limites existent dans notre étude. Elles sont surtout d'ordre méthodologique :

- un effectif faible (14 patients) induisant un manque de puissance pour nos résultats. Nous avons néanmoins 3.5 fois plus de patients atteints d'algodystrophie que dans la thèse du Dr Girma (4 patients) alors que son étude est bicentrique.
- tous les stades de l'algodystrophie ne sont pas présents dans cette étude =biais de sélection
- le choix d'un schéma rétrospectif = grade C HAS.
- l'absence d'une relecture des examens de scintigraphie.
- l'absence également d'un gold standard fiable existant pour le diagnostic du SDRC de type 1. A défaut, nous avons choisi ici un critère composite entre le résultat de la scintigraphie et l'évolution clinique.

#### **d) Perspectives**

Notre étude a l'intérêt de décrire et d'analyser en pratique, et ceci pour la première fois, l'utilisation de la TEMP/TDM chez des patients tous atteints d'une algodystrophie du pied en phase chaude. Tenant compte des précautions d'usage d'un schéma rétrospectif, la TEMP/TDM est un excellent examen pour la détection de lésions focales au sein de la zone atteinte d'algodystrophie avec un apport suffisamment pertinent pour enrichir l'analyse diagnostique.

Nous pensons également que l'utilisation de cette imagerie hybride morpho-fonctionnelle, venant préciser la scintigraphie planaire en 3 temps, pourraient influencer la prise en charge thérapeutique du patient dans l'algodystrophie mais également dans la pathologie osseuse bénigne de manière générale.

Une étude prospective, multicentrique avec un échantillon plus grand et une TEMP/TDM avec un scanner de meilleure résolution permettrait de vérifier les résultats de notre étude préliminaire.

## **VII) Conclusion générale**

Le SDRC de type 1 reste une pathologie difficile à diagnostiquer cliniquement. Malgré la standardisation de ses signes cliniques, la connaissance physiopathologique, encore trop approximative, reste le principal écueil à une bonne compréhension de ce syndrome dont les présentations cliniques sont souvent polymorphes et gênent les cliniciens en pratique. L'utilisation des techniques de scintigraphie osseuse permet d'éclairer les cliniciens dans les cas jugés les plus atypiques depuis plusieurs années.

La TEMP/TDM est un outil complémentaire intéressant et performant dans le SDRC de type 1, en phase chaude, pour localiser de façon précise la présence de lésions focales au sein de la zone incriminée, et pour les caractériser sur le plan fonctionnel et diagnostique avec l'appui des données cliniques.

Cette technique pourrait ainsi jouer un rôle dans la prise en charge des patients pour guider le clinicien dans le choix de ses thérapies médicamenteuses et non médicamenteuses.

## pVIII) Annexes

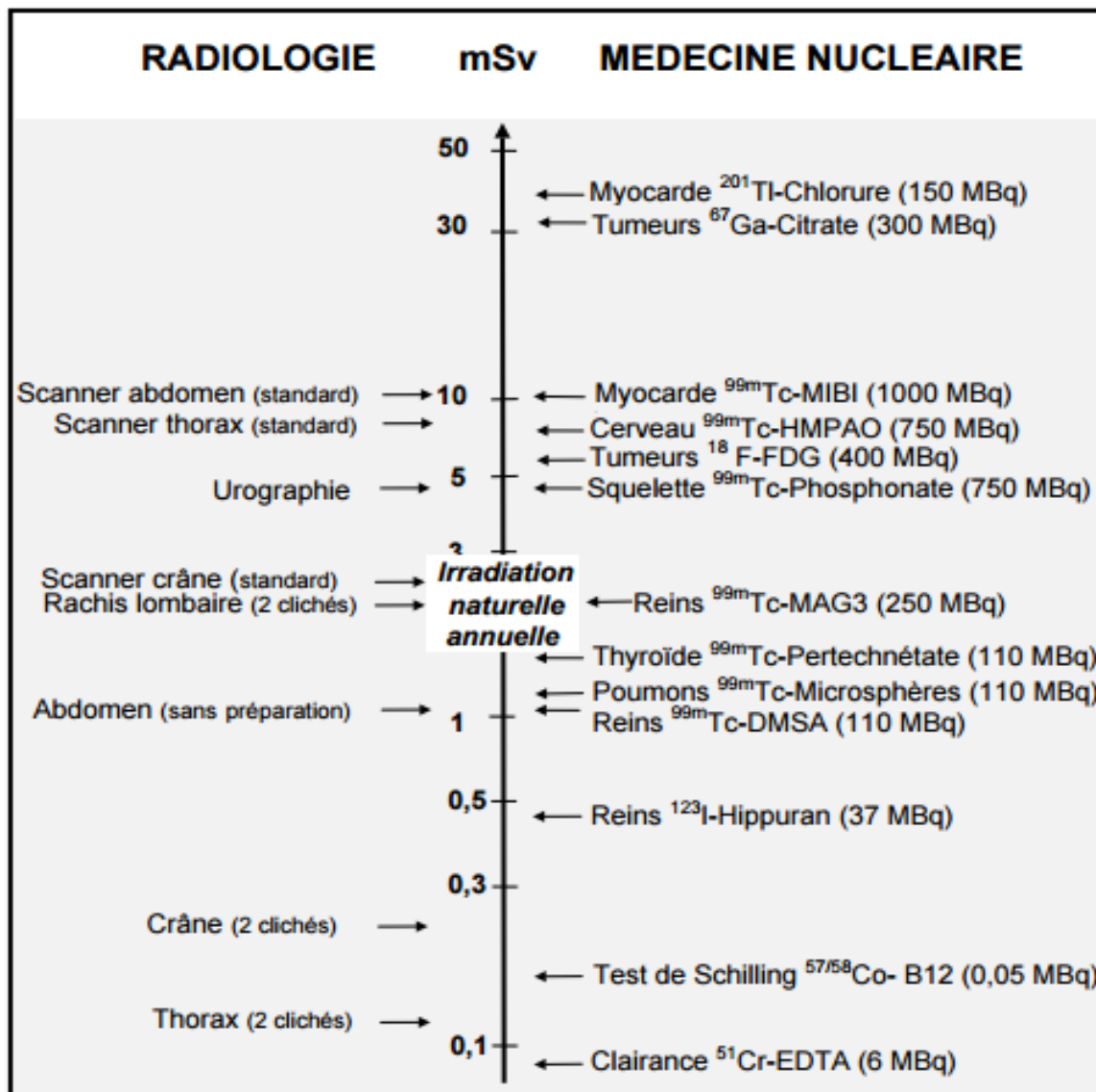
Tableau 19 : récapitulatif de l'apport de la TEMP/TDM

Cas/âge	hypothèse diagnostique de départ	Autres examens	Scintigraphie en mode planaire	Apport de la TEMP/TDM			Diagnostic final retenu
				Apport localisateur	Apport diagnostique d'une lésion ou plusieurs lésions non cicatrisées	Autres diagnostics associés	
Cas 1 / 44 ans	Algodystrophie sur une fracture du calcanéus initialement opérée et plâtrée (4 mois avant)	Radiologie consolidation « normale »	Algodystrophie phase chaude avec une hyperfixation sur le tarse	Oui, partie antérieure du calcanéus	Conflit os/matériel et foyer fracturaire non cicatrisé	Orienté vers une mauvaise consolidation du calcanéus (pseudarthrose ?)	Algodystrophie avec fracture du calcanéus encore active et surveillance de la tolérance du matériel
Cas 2 / 58 ans	Algodystrophie sur entorse grave nécessitant une ligamentoplastie (3 mois avant)	NR	Algodystrophie phase chaude modérée avec foyer malléolaire externe et de la base du 5 <sup>ème</sup> métatarsien	Oui pointe malléolaire et base du 5 <sup>ème</sup> métatarsien	en lien avec le traumatisme et la chirurgie	Non	Algodystrophie post ligamentoplastie et entorse grave
Cas 3 / 53 ans	Chute d'une échelle. Lésion osseuse du calcanéus (8 mois avant)	Pas d'anomalie radiologique	Algodystrophie	Non	Non	Non	Algodystrophie post traumatique sur probable contusion osseuse ?
Cas 4 / 64ans	Algodystrophie post chirurgie métatarsienne sur métatarsalgie (2 mois avant)	NR	Algodystrophie phase chaude modérée avec focalisation des têtes des 2, 3, 4 <sup>ème</sup> métatarses	Oui à la jonction diaphyse-épiphyse des têtes métatarsiennes	En lien avec la chirurgie	Non	Algodystrophie post chirurgicale

Cas 5 / 21ans	Douleurs résiduelles du pied post entorse depuis 3 ans. Recherche d'une lésion osseuse	TDM ne retrouve pas d'anomalie osseuse	Algodystrophie phase chaude avec hyperfixation de la cheville	Oui avec lésion focale de la malléole latérale	Fissure de la malléole latérale	Zones de contraintes de l'arche interne	Algodystrophie sur fissure malléolaire.
Cas 6 / 36 ans	Fracture de contrainte du cuboïde associée à une algodystrophie après une entorse grave (7 mois avant)	IRM œdème médullaire poulie astragaliennne et du cuboïde Echo : avulsion osseuse du Chopart	Algodystrophie phase chaude	Oui avec un ensemble de foyers complexes	Découverte d'une fissure calcanéenne en plus de la fissure cuboïdienne	Lésions séquellaires ostéo-articulaires	Algodystrophie sur fissure de fatigue
Cas 7 / 47ans	<i>Épine calcanéenne (6 mois avant)</i>	NR	<i>Algodystrophie phase chaude modérée dans l'ensemble du pied</i>	<i>Oui au niveau de l'épine de Lenoir</i>	Fasciite plantaire confirmée	Contraintes osseuses de la cheville postérieure	Algodystrophie sur épine calcanéenne
Cas 8 / 28 ans	Douleur résiduelle dans le cadre d'une ligamentoplastie il y a 3 mois. Fracture bimalléolaire il y a 2 ans	IRM contusion osseuse résiduelle post ligamentoplastie	Algodystrophie face chaude dans l'ensemble cheville pied	Oui avec un foyer malléolaire et face latérale du talus	En lien avec le traumatisme et la chirurgie	Non	Algodystrophie post ligamentoplastie
Cas 9 / 39 ans	Algodystrophie post-entorse grave et mosaïc plastie il y a 4 mois (sur hématome infecté)	NR	Algodystrophie en phase chaude	Oui avec un foyer malléolaire et du talus	En lien avec le traumatisme et la chirurgie	Non	Algodystrophie post mosaïc plastie

Cas 10 / 39 ans	Trauma par chute direct d'un plan de travail, accident domestique (5 mois avant)	Radio normale	Algodystrophie phase chaude modérée	Oui partie diaphysaire du premier métatarsien	Conflit os/matériel	Non	Algodystrophie liée aux contraintes osseuses du matériel en place
Cas 11 / 23 ans	Bilan osseux local pour douleurs résiduelles fracture du 5 <sup>ème</sup> métatarse post accident de travail (3 mois avant)	Radio : consolidation de la fracture	Algodystrophie en phase chaude modérée	Oui avec un foyer du 5 <sup>ème</sup> métatarsien	Foyer de fracture encore actif	Non	Algodystrophie Post fracture du 5 <sup>ème</sup> métatarse
Cas 12 / 59 ans	Fissure calcanéenne dans un contexte d'insuffisance minérale osseuse (4 mois avant)	Otéo-Densitométrie Positive	Algodystrophie de forme chaude	Oui	Découverte d'une fissure de fatigue du talus	Arthropathie calcanéo-cuboïdienne	Algodystrophie sur fissure de fatigue du talus
Cas 13 / 68 ans	Algodystrophie et d'une fracture du 5 <sup>ème</sup> métatarse (3 mois avant)	Radiographie en varus sub-normale et une échographie retrouve une séquelle d'avulsion osseuse malléolaire	Algodystrophie en phase chaude Modérée	Oui au niveau malléolaire et du talus	En lien avec le traumatisme	Arthropathie de la cheville	Algodystrophie post entorse
Cas 14 / 59 ans <sup>1</sup>	Cure d'hallux valgus (4 mois avant)	NR	Algodystrophie en phase chaude centré sur le pied et la cheville	Oui en regard de la 1 <sup>ère</sup> MTP et au niveau du sésamoïde	Conflit matériel/os	Sésamoïdite et lésions de contraintes des cunéiformes	Algodystrophie post chirurgicale avec un début d'arthropathie du médio-pied et une sésamoïdite.
<b>13/14 (92.85%)</b>							

NR= non répertorié



Annexes 2, issu de la page 50 du rapport S.F.P.M n°19-2001

<http://www.iaea.org/inis/collection/NCLCollectionStore/Public/43/054/43054871.pdf>

## **IX) Bibliographie**

1. Leriche R. De la causalgie envisagée comme une névrite du sympathique et son traitement par la dénudation et de l'excision des plexus péri-artériels. *Presse Médicale*. 1916;(24):178–80.
2. Harden NR, Bruhl S, Perez RSGM, Birklein F, Marinus J, Maihofner C, et al. Validation of proposed diagnostic criteria (the “Budapest Criteria”) for Complex Regional Pain Syndrome. *Pain*. 2010 Aug;150(2):268–74.
3. Harden RN, Bruhl S, Stanton-Hicks M, Wilson PR. Proposed New Diagnostic Criteria for Complex Regional Pain Syndrome. *Pain*. 2007 May;8(4):326–31.
4. Kamina P. Précis d'anatomie clinique. Paris: Maloine; 2004. 354 p.
5. Netter FH. Atlas d'anatomie humaine. 5<sup>ème</sup> édition. Paris: Elsevier Masson; 2011. 654 p.
6. Chaussard C, Saragaglia D. L'ostéosynthèse des fractures thalamiques du calcanéum par plaques “1/4 de tube” montées en triangulation : technique chirurgicale. *Maîtrise Orthopédique*. 2014;(137).
7. Lopez A.A., Goldcher A; Historique de la compréhension de la biomécanique du pied nu. EMC (Elsevier Masson SAS, Paris), Podologie, 27-010-A10, 2010.
8. Hendrix G. La loi de l'interdépendance des arches longitudinales du pied appliquée à la chirurgie du pied-bot invétéré du jeune enfant. *Acta Orthop Belg*. 1962; 28:8-14.
9. Sandroni P, Benrud-Larson LM, McClelland RL, Low PA. Complex regional pain syndrome type I: incidence and prevalence in Olmsted county, a population-based study. *Pain*. 2003;103(1):199–207.
10. de Mos M, de Bruijn AGJ, Huygen FJPM, Dieleman JP, Stricker CBH, Sturkenboom MCJM. The incidence of complex regional pain syndrome: A population-based study. *Pain*. 2007 May;129(1):12–20.
11. Coderre T, Xanthos D, Francis L, Bennett G. Chronic post-ischemia pain (CPIP): a novel animal model of complex regional pain syndrome-type I (CRPS-I; reflex sympathetic dystrophy) produced by prolonged hindpaw ischemia and reperfusion in the rat. *Pain*. 2004 Nov;112(1-2):94–105.
12. Sabsovich I, Wei T, Guo T-Z, Zhao R, Shi X, Li X, et al. Effect of anti-NGF antibodies in a rat tibia fracture model of complex regional pain syndrome type I: *Pain*. 2008 Aug;138(1):47–60.
13. Li W, Sabsovich I, Guo T-Z, Zhao R, Kingery WS, Clark DJ. The role of enhanced cutaneous IL-1 $\beta$  signaling in a rat tibia fracture model of complex regional pain syndrome. *Pain*. 2009 Aug;144(3):303–13.
14. Masson C. Algodystrophie : syndrome douloureux régional complexe de type 1. EMC (Elsevier Masson SAS Paris), Appareil Locomoteur.14-286-A-10, 2011.



15. Pham T, Lafforgue P. Algodystrophie et neuromédiateurs. *Rev Rhum.* 2003;70:16–21.
16. Bera-Louville A. Concept de neuroplasticité: application à la douleur chronique. *Rev Rhum.* 2003;70(4):327–30.
17. Eisenberg E, Shtahl S, Geller R, Reznick A, Sharf O, Ravbinovich M, et al. Serum and salivary oxidative analysis in Complex Regional Pain Syndrome. *Pain.* 2008 Aug;138(1):226–32.
18. Fukumoto M, Ushida T, Zinchuk V, Yamamoto H. Contralateral thalamic perfusion in patients with reflex sympathetic dystrophy syndrome. *The Lancet.* 1999 Nov 20;354:1790–1.
19. Maihöfner C, Handwerker HO, Neundörfer B, Birklein F. Patterns of cortical reorganization in complex regional pain syndrome. *Neurology.* 2003;61(12):1707–15.
20. Turton AJ, McCabe CS, Harris N, Filipovic SR. Sensorimotor integration in Complex Regional Pain Syndrome: A transcranial magnetic stimulation study. *Pain.* 2007 Feb;127(3):270–5.
21. Goebel A, Blaes F. Complex regional pain syndrome, prototype of a novel kind of autoimmune disease. *Autoimmun Rev.* 2013 Apr;12(6):682–6.
22. Veldman PH, Han M. Signs and symptoms of reflex sympathetic dystrophy: Prospective study of 829 patients. *The Lancet.* 1993 Oct 23;342(8878):1012.
23. Eulry F, Aczel F, Vasseur P, Pattin S. Algodystrophy of the foot. A propos of 199 cases. *Rev Rhum Mal Ostéo-Articul.* 1990 Apr 25;57(4):351–6.
24. Chales G. Algodystrophie en chirurgie orthopédique et en orthopédie. *Collect Enseign.* 2008;303–18.
25. Driessens MM. Infrequent presentations of reflex sympathetic dystrophy and pseudodystrophy. *Hand clinics.* 1997 Aug;13(3):413–22.
26. Galer BS, Henderson J, Perander J, Jensen MP. Course of symptoms and quality of life measurement in complex regional pain syndrome: a pilot survey. *J Pain Symptom Manage.* 2000;20(4):286–92.
27. Birklein F, Riedl B, Sieweke N, Weber M, Neundörfer B. Neurological findings in complex regional pain syndromes—analysis of 145 cases. *Acta Neurol Scand.* 2000;101(4):262–9.
28. Stanton-Hicks M. Complex Regional Pain Syndrome: Manifestations and the Role of Neurostimulation in Its Management. *J Pain Symptom Manage.* 2006 Mar;31(4):S20–4.
29. Louville A-B. Le syndrome douloureux régional complexe de type I ou algodystrophie. *Rev Rhum.* 2009 Jun;76(6):556–61.
30. Harden NR, Bruehl S, Perez RSGM, Birklein F, Marinus J, Maihofner C, et al. Validation of proposed diagnostic criteria (the “Budapest Criteria”) for Complex Regional Pain Syndrome. *Pain.* 2010 Aug;150(2):268–74.

31. COFER. Item 221 Algoneurodystrophie. In: Rhumatologie. 4<sup>ème</sup> édition. Issy-les-Moulineaux: Elsevier Masson; 2011.
32. Doury P, Pattin S, Gaillard F, Eulry F. L'algodystrophie de l'enfant. *Ann Pédiatrie*. 1998;35:469–75.
33. Bernstein B, Singsen B, Kent J, Kornreich H. Reflex neurovascular dystrophy in childhood. *J Pediatr*. 1978 Aug;93(2):211–5.
34. Lequesne M. Partial decalcifying algodystrophy. *Rev Rhum Mal Ostéo-Articul*. 1979 Feb;46(2):111–21.
35. Lechevalier D, El Maghraoui A, Bezza A, Magnin J, Eulry F. L'algodystrophie migratrice : une entité distincte. *Rev Rhum Mal Ostéo-Articul*. 1998;65:766.
36. Lakhanpal S, Ginsburg W, Luthra H, Hunder G. Transient regional osteoporosis. a study of 56 cases and review of the literature. *Ann Intern Med*. 1997 Mar;106(3):444–50.
37. Bruehl S, Harden RN, Galer BS, Saltz S, Backonja M, Stanton-Hicks M. Complex regional pain syndrome: are there distinct subtypes and sequential stages of the syndrome. *Pain*. 2002;95(1):119–24.
38. Eulry F. Les signes biologiques et métaboliques de l'algodystrophie. *Sem Hôp Paris*. 1994;33-34:1010–5.
39. Oaklander AL, Rissmiller JG, Gelman LB, Zheng L, Chang Y, Gott R. Evidence of focal small-fiber axonal degeneration in complex regional pain syndrome-I (reflex sympathetic dystrophy). *Pain*. 2006 Feb;120(3):235–43.
40. Gulevitch S, Conwell T, Lane J, Lockwood B. Stress infrared telethermography is useful in the diagnosis of complex regional pain syndrome, type I (formerly reflex sympathetic dystrophy). *Clin J Pain*. 1997 Mar;13(1):50–9.
41. Van der Laan L, Veldman PHJmr Han M, Goris R. Severe Complications of Reflex Sympathetic Dystrophy: Infection, Ulcers, Chronic Edema, Dystonia, and Myoclonus. *Arch Phys Med Rehabil*. 1998 Apr;79:424–9.
42. Dauty M, Renaud P, Deniaud C. Conséquences professionnelles des algodystrophies. *Ann Réadaptation Méd Phys*. 2001;44:89–94.
43. Moseley LG. Graded motor imagery is effective for long-standing complex regional pain syndrome: a randomised controlled trial. *Pain*. 2004 Mar;108(1):192–8.
44. McCabe CS. A controlled pilot study of the utility of mirror visual feedback in the treatment of complex regional pain syndrome (type 1). *Rheumatology*. 2002 Jan 1;42(1):97–101.
45. Breivik H, Allen SM, Stubhaug A. Mirror-therapy: An important tool in the management of Complex Regional Pain Syndrome (CRPS). *Scand J Pain*. 2013 Oct;4(4):198–9.

46. Gay A, Parratte S, Salazard B, Guinard D, Pham T, Legré R, et al. Proprioceptive feedback enhancement induced by vibratory stimulation in complex regional pain syndrome type I: An open comparative pilot study in 11 patients. *Joint Bone Spine*. 2007 Oct;74(5):461–6.
47. Melzack R, Wall P. Pain mechanisms: a new theory. *Science*. 2009 Nov 19;150(3699):971–9.
48. Veys B, Defontaine-Catteau MC, Buisset B, Armignies P, Boucly E, Duneton O, et al. Traitement des algodystrophies chroniques par les techniques de neurostimulation. *Douleur Analgésie*. 1998;11(3):136–42.
49. Baudic S, Masselin A, Albi A, Jayr C, Bouhassira D, Attal N. Rôle des affects négatifs et des stratégies de « coping » dysfonctionnelles dans la survenue d'une douleur chronique après une chirurgie du sein. *Douleurs : Evaluation - Diagnostic - Traitement*. 2012 Nov;13:A95–6.
50. Zollinger PE, Tuinebreijer WE, Kreis RW, Breederveld RS. Effect of vitamin C on frequency of reflex sympathetic dystrophy in wrist fractures: a randomised trial. *The Lancet*. 1999;354(9195):2025–8.
51. Cazeneuve J, Leborgne J, Kermad K. Vitamin C and prevention of reflex sympathetic dystrophy following surgical management of distal radius fractures. *Acta Orthop Belg*. 2002 Dec;68(5):481–4.
52. Harden RN. Pharmacotherapy of complex regional pain syndrome. *Am J Phys Med Rehabil*. 2005 Mar;84(3 suppl):S517–28.
53. Harke H, Gretenkort P, Ladleif H, Rahman S, Harke O. The response of neuropathic pain and pain in complex regional pain syndrome I to carbamazepine and sustained-release morphine in patients pretreated with spinal cord stimulation: a double-blinded randomized study. *Anesth Analg*. 2001 Feb;92(2):488–95.
54. Berthelot J-M. Actualités dans le traitement des algodystrophies (syndrome douloureux régional complexe de type I). *Rev Rhum*. 2006 Oct;73(9):881–6.
55. Christensen K, Jensen E, Noer I. The reflex dystrophy syndrome response to treatment with systemic corticosteroids. *Acta Chir Scand*. 1982;148(8):653–5.
56. Braus D, Krauss J, Strobel J. The shoulder-hand syndrome after stroke: a prospective clinical trial. *Ann Neurol*. 1994 Nov;36(5):728–33.
57. Fischer S, Zuurmond WW, Birklein F, Loer S, Perez RS. Anti-inflammatory treatment of Complex Regional Pain Syndrome. *Pain*. 2010 Nov;151(2):251–6.
58. Gobelet C, Waldburger M, Meier J. The effect of adding calcitonin to physical treatment of reflex sympathetic dystrophy. *Pain*. 1992;48:171–5.
59. Bickerstaff D, Kanis J. The use of nasal calcitonin in the treatment of post-traumatic algodystrophy. *Br J Rheum*. 1991;30:291–4.

60. Perez RS, Kwakkel G, Zuurmond WW, de Lange JJ. Treatment of reflex sympathetic dystrophy (CRPS type 1): a research synthesis of 21 randomized clinical trials. *J Pain Symptom Manage.* 2001;21(6):511–26.
61. Tran DQH, Duong S, Bertini P, Finlayson RJ. Treatment of complex regional pain syndrome: a review of the evidence. *Can J Anesth Can Anesth.* 2010 Feb;57(2):149–66.
62. Reszka A, Rodan G. Nitrogen-containing bisphosphonate mechanism of action. *Mini Rev Med Chem.* 2004 Sep;4(7):711–9.
63. Reszka A, Rodan G. Mechanism of action of bisphosphonates. *Curr Osteoporos Rep.* 2003 Sep;1(2):45–52.
64. Chauvineau V, Codine P, Hérisson C, Pellas F, Pélissier J. Quelle est la place des bisphosphonates dans le traitement de l'algodystrophie sympathique réflexe. *Ann Réadapt Médecine Phys.* 2005 Apr;48(3):150–7.
65. Manicourt D-H, Brasseur J-P, Boutsen Y, Depreux G, Devogelaer J-P. Role of alendronate in therapy for posttraumatic complex regional pain syndrome type I of the lower extremity. *Arthritis Rheum.* 2004 Nov;50(11):3690–7.
66. Varenna M. Bisphosphonates beyond their anti-osteoclastic properties. *Rheumatology.* 2014 Jun 1;53(6):965–7.
67. Brunner F. Bisphosphonates for the therapy of complex regional pain syndrome I - systematic review. *Eur J Pain.* 2009 Jan;13:17–21.
68. O'Connell NE, Wand BM, McAuley J, Marston L, Moseley GL. Interventions for treating pain and disability in adults with complex regional pain syndrome- an overview of systematic reviews. *Cochrane Database of Systematic Reviews* 2013, Issue 4. Art. No.: CD009416. DOI: 10.1002/14651858.CD009416.pub2.
69. Van de Vusse AC, Stomp-van den Berg SG, Kessels AH, Weber WE. Randomised controlled trial of gabapentin in Complex Regional Pain Syndrome type 1. *BMC Neurol.* 2004;4(1):13.
70. Serpell M, Neuropathic pain study group. Gabapentin in neuropathic pain syndromes: a randomised, double-blind, placebo-controlled trial. *Pain.* 2002 Oct;99(3):557–66.
71. Rho RH, Brewer RP, Lamer TJ, Wilson PR. Complex regional pain syndrome. *Mayo Clin Proc.* 2002;77:174–80.
72. Muizelaar J, Klever M, Hertogs I, De Lange D. Complex regional pain syndrome (reflex sympathetic dystrophy and causalgia): management with the calcium channel blocker nifedipine and/or the  $\alpha$ -sympathetic blocker phenoxybenzamine in 59 patients. *Clin Neurol Neurosurg.* 1997 Feb;99(1):26–30.
73. Schott G. Interrupting the sympathetic outflow in causalgia and reflex sympathetic dystrophy. *Br Med J.* 1998 Mar;316(7134):792–3.
74. AbuRhama A, Thaxton L, Robinson P. Lumbar sympathectomy for causalgia secondary to lumbar laminectomy. *Am J Surg.* 1996 Apr;171:423–6.

75. Straube S, Derry S, Moore RA, McQuay HJ. Cervico-thoracic or lumbar sympathectomy for neuropathic pain and complex regional pain syndrome. *Cochrane Database of Systematic Reviews*. 2014;(7):CD002918. DOI:10.1002/14651858.CD002918.pub2.
76. Azari P, Lindsay DR, Briones D, Clarke C, Buchheit T, Pyati S. Efficacy and Safety of Ketamine in Patients with Complex Regional Pain Syndrome. *CNS Drugs*. 2012;26(3):215–28.
77. Connolly SB, Prager JP, Harden RN. A Systematic Review of Ketamine for Complex Regional Pain Syndrome. *Pain Med*. 2015;16(5):943–69.
78. Morvan G, Busson J, Wybier M, Mathieu P, Vuillemin-Bodaghi. Les imageries du pied et de la cheville. *J Traumatol Sport*. 2004;21:34–47.
79. Wybier M, Mathieu P, Morvan G, Vuillemin-Bodaghi V, Guerini H. Radiologie osseuse : cheville et pied de l'adulte. *J Radiol*. 2008;89:711–36.
80. Doury P, Eulry F, Pattin S. L'algodystrophie des sésamoïdes du gros orteil. *Méd Chir Pied*. 1984;1:55–8.
81. Eulry F, Alliaume C, Lechevalier D, Lebars M, Pattin S. Traitement de l'algodystrophie du pied par les blocs sympathiques régionaux à la guanéthidine (244 blocs chez 59 patients). *Méd Chir Pied*. 6:183–8.
82. Jankowski A, Ferretti G. Tomodensitométrie volumique : principe, paramètres. *Rev Mal Respir*. 2010;27:964–9.
83. Drapé J, Chevrot A. Résonance magnétique en pathologie ostéo-articulaire. *Presse Médicale*. 2004 Feb;33(3).
84. Hauzeur J, Hanquinet S, Genevois P, Appelboom T, Bentin J, Permultter N. Study of magnetic resonance imaging in transient osteoporosis of the hip. *J Rheumatol*. 1991;18:1211–7.
85. Tannenbaum H, Esdaile J, Rosenthal L. Joint imaging in regional migratory osteoporosis. *J Rheumatol*. 1980;7:237–44.
86. Aigner N, Petje G, Schneider W, Meizer R, Wlk M, Kotsaris S, et al. Bone marrow edema syndrome of the femoral head: Treatment with the prostacyclin analogue iloprost vs. core decompression: An MRI-controlled study. *Wien Klin Wochenschr*. 2005 Feb;117(4):130–5.
87. Hofmann S. The painful bone marrow edema syndrome of the hip joint. *Wien Klin Wochenschr*. 2005 Feb;117(4):111–20.
88. Crozier F, Champsaur P, Pham T, Bartoli J-M, Kasbarian M, Chagnaud C, et al. Aspects IRM dans l'algodystrophie du pied. *Rev Rhum*. 2003 Dec;70(12):1086–92.
89. Lechevalier D, Dubayle P, Crozes P, Magnin J, Gaillard J, Boyer B. L'imagerie par résonance magnétique dans les formes chaudes et froides de l'algodystrophie du pied. *J Radiol*. 1996;77:411–7.

90. Darbois H, Boyer B, Dubayes P, Lechevalier D, David H, Ait-Ameur A. Séméiologie IRM de l'algodystrophie du pied. *J Radiol.* 1999;80:849–54.
91. Schweitzer M, Mandel S, Schwartzman RJ, Knobler R, Tamoush A. Reflex sympathetic dystrophy revisited: MR Imaging findings before and after infusion of contrast material. *Radiology.* 1995;195:211–21.
92. Koch E, Hofer H, Sialer G, Marinchek B, Von Schullthess G. Failure of MR Imaging to detect reflex sympathetic dystrophy of the extremities. *AJR.* 1991;156:113–5.
93. Cappello ZJ, Kasdan ML, Louis DS. Meta-analysis of Imaging Techniques for the Diagnosis of Complex Regional Pain Syndrome Type I. *J Hand Surg.* 2012 Feb;37(2):288–96.
94. Paycha F et Richard B. Exploration scintigraphique du squelette. *Encycl Méd Chir (Editions Scientifiques et Médicales Elsevier SAS, Paris, tous droits réservés), Radiodiagnostic-Squelette normal, 30-480-A-10, 2001, 37 p.*
95. Conduite à tenir devant des douleurs du pied avec radiographies normales : quelle place aujourd'hui pour la scintigraphie parmi les nouvelles techniques d'imagerie. In: Chevrot A et al. *L'imagerie du pied et de la cheville.* Paris : Sauramps Médical; 2002.p.425-470.
96. Paycha F, Maia S, Ayachi N, Grossin M, de Vernejoul M-C. Quelle est la signification des anomalies observées en scintigraphie osseuse. *Médecine Nucl.* 2007 Jul;31(7):356–65.
97. Holder L, Mackinnon S. Reflex sympathetic dystrophy in the hands: clinical and scintigraphic criteria. *Radiology.* 1984 Aug;152(2):517–22.
98. Manicourt D. L'exploration scintigraphique dans l'algodystrophie sympathique réflexe. *Sem Hôp Paris.* 1994;33-34:1023–42.
99. Constantinesco A, Brunot B, Demangeat J, Foucher G, Farcot J. Apport de la scintigraphie osseuse en trois phases au diagnostic précoce de l'algodystrophie de la main: A propos de 89 cas. *Ann Chir Main.* 1986;5(2):93–104.
100. Mackinnon S, Holder L. The use of three-phase radionuclide bone scanning in the diagnosis of reflex sympathetic dystrophy. *J Hand Surg Am.* 1984 Jul;9(4):556–63.
101. Holder L, Cole L, Myerson M. Reflex sympathetic dystrophy in the foot: clinical and scintigraphic criteria. *Radiology.* 1992 Aug;184(2):531–5.
102. Paycha F, Girma A, Granier P. Démarche sémiologique en TEMP/TDM osseuse. Une approche diagnostique intégrée de l'imagerie hybride. *Médecine Nucl.* 2010 Aug;34(8):490–511.
103. Even-Sapir E, Flusser G, Lerman H, Lievshitz G, Metser U. SPECT/multislice low-dose CT: a clinically relevant constituent in the imaging algorithm of nononcologic patients referred for bone scintigraphy. *J Nucl Med.* 2007;48(2):319–24.

104. Römer W, Nömayr A, Uder M, Bautz W, Kuwert T. SPECT-guided CT for evaluating foci of increased bone metabolism classified as indeterminate on SPECT in cancer patients. *J Nucl Med.* 2006;47(7):1102–6.
105. Papathanassiou D, Bruna-Muraille C, Jouannaud C, Gagneux-Lemoussu L, Eschard J-P, Liehn J-C. Single-photon emission computed tomography combined with computed tomography (SPECT/CT) in bone diseases. *Joint Bone Spine.* 2009 Oct;76(5):474–80.
106. Haute Autorité de Santé. Service des bonnes pratiques professionnelles. Niveaux de preuve et gradation des recommandations de bonnes pratiques-Etat des lieux. Avril 2013.
107. Kouvalchouk J-F. Les séquelles des entorses latérales de la cheville. *J Traumatol Sport.* 2008 Sep;25(3):167–77.
108. Wüppenhorst N, Maier C, Frettlöh J, Pennekamp W, Nicolas V. Sensitivity and specificity of 3-phase bone scintigraphy in the diagnosis of complex regional pain syndrome of the upper extremity. *Clin J Pain.* 2010;26(3):182–9.
109. Finestone A, Milgrom C. How Stress Fracture Incidence Was Lowered in the Israeli Army: A 25-yr Struggle. *Med Sci Sports Exerc.* 2008 Nov;40(Suppl 1):S623–9.
110. Iwamoto J, Takeda T. Stress fractures in athletes: review of 196 cases. *J Orthop Sci.* 2003;8(3):273–8.
111. Mayer SW, Joyner PW, Almekinders LC, Parekh SG. Stress Fractures of the Foot and Ankle in Athletes. *Sports Health Multidiscip Approach.* 2014 Nov 1;6(6):481–91.
112. Boden B, Osbahr D. High-risk stress fractures: evaluation and treatment. *J Am Acad Orthop Surg.* 2000;8(6):344–53.
113. Mohan HK, Gnanasegaran G, Vijayanathan S, Fogelman I. SPECT/CT in Imaging Foot and Ankle Pathology—The Demise of Other Coregistration Techniques. *Semin Nucl Med.* 2010 Jan;40(1):41–51.
114. Pelletier-Galarneau M, Martineau P, Gaudreault M, Pham X. Review of running injuries of the foot and ankle: clinical presentation and SPECT-CT imaging patterns. *Am J Nucl Med Mol Imaging.* 2015;5(4):305.
115. Pagenstert GI, Barg A, Leumann AG, Rasch H, Müller-Brand J, Hintermann B, et al. SPECT-CT imaging in degenerative joint disease of the foot and ankle. *J Bone Joint Surg Br.* 2009;91(9):1191–6.
116. Knupp M, Pagenstert GI, Barg A, Bolliger L, Easley ME, Hintermann B. SPECT-CT compared with conventional imaging modalities for the assessment of the varus and valgus malaligned hindfoot. *J Orthop Res.* 2009 Nov;27(11):1461–6.
117. Singh VK, Javed S, Parthipun A, Sott AH. The diagnostic value of single photon-emission computed tomography bone scans combined with CT (SPECT-CT) in diseases of the foot and ankle. *Foot Ankle Surg.* 2013 Jun;19(2):80–3.
118. Huellner MW, Strobel K. Clinical applications of SPECT/CT in imaging the extremities. *Eur J Nucl Med Mol Imaging.* 2014 May;41(S1):50–8.

## **X) Serment médical**

Au moment d'être admis à exercer la médecine, je promets et je jure d'être fidèle aux lois de l'honneur et de la probité. Mon premier souci sera de rétablir, de préserver ou de promouvoir la santé dans tous ses éléments, physiques et mentaux, individuels et sociaux. Je respecterai toutes les personnes, leur autonomie et leur volonté, sans aucune discrimination selon leur état ou leurs convictions. J'interviendrai pour les protéger si elles sont affaiblies, vulnérables ou menacées dans leur intégrité ou leur dignité. Même sous la contrainte, je ne ferai pas usage de mes connaissances contre les lois de l'humanité. J'informerai les patients des décisions envisagées, de leurs raisons et de leurs conséquences. Je ne tromperai jamais leur confiance et n'exploiterai pas le pouvoir hérité des circonstances pour forcer leurs consciences. Je donnerai mes soins à l'indigent et à quiconque me les demandera. Je ne me laisserai pas influencer par la soif du gain ou la recherche de la gloire. Admis dans l'intimité des personnes, je tairai les secrets qui me sont confiés. Reçu à l'intérieur des maisons, je respecterai les secrets des foyers et ma conduite ne servira pas à corrompre les mœurs. Je ferai tout pour soulager les souffrances. Je ne prolongerai pas abusivement les agonies. Je ne provoquerai jamais la mort délibérément. Je préserverai l'indépendance nécessaire à l'accomplissement de ma mission. Je n'entreprendrai rien qui dépasse mes compétences. Je les entretiendrai et les perfectionnerai pour assurer au mieux les services qui me seront demandés. J'apporterai mon aide à mes confrères ainsi qu'à leurs familles dans l'adversité. Que les hommes et mes confrères m'accordent leur estime si je suis fidèle à mes promesses : que je sois déshonoré et méprisé si j'y manque.



## XI) Résumé

**Introduction :** La suspicion du SDRC de type 1 du pied est un challenge diagnostique pour les cliniciens. La scintigraphie osseuse en trois phases est l'examen complémentaire préférentiel mais son manque de précision anatomique limite indubitablement l'interprétation de foyers au sein de la zone incriminée. Ces derniers pourraient pourtant contribuer à l'entretien du SDRC. **Objectifs:** décrire les modalités d'utilisation de la TEMP-TDM et d'apprécier son utilité, pour le clinicien, dans la détection de lésions focales non cicatrisées au sein d'un pied suspect d'un SDRC de type 1 en phase chaude, et de mesurer secondairement l'impact clinique de l'interprétation de la TEMP-TDM. **Méthodes:** Une série de cas rétrospective monocentrique, de janvier 2014 à janvier 2015, a été réalisée dans le service de médecine nucléaire d'Agen. Les patients souffrant du SDRC de type 1, adressés par le chirurgien spécialiste du pied et ayant eu une TEMP-TDM low dose, ont été inclus dans cette série de cas. **Résultats:** Sur 69 cas analysés, 14 patients étaient éligibles. Les résultats montrent qu'il existe une utilisation préférentielle de cette technique pour des lésions suspectes du médio- ou de l'arrière-pied, avec une disparité inter-médecin. Chez 92.85% (13 patients/14), la TEMP-TDM a permis une localisation d'au moins une lésion focale, avec une exactitude diagnostique également évaluée à 92.85%. Elle est particulièrement performante pour diagnostiquer des lésions focales non cicatrisées dont des fissures de stress. Elle permet également d'analyser avec précision les zones de contraintes osseuses et d'arthropathies et de juger de la tolérance du matériel orthopédique. **Conclusion:** Cette étude préliminaire met en évidence l'utilité de la TEMP-TDM, en complément de la scintigraphie osseuse, dans le SDRC de type 1 en phase chaude du pied. Elle pourrait être un outil diagnostique important pour la prise en charge du patient. Des études complémentaires sont nécessaires.

## ABSTRACT

**Background:** CRPS type 1 of foot is a diagnostic challenge for the clinicians. Three phases bone scan currently remains the preferred further examination but its lack of anatomical precision undoubtedly limits the interpretation of focal spots in the incriminated area. However, focal lesions could contribute to the maintenance of CRPS. **Purposes:** To describe the terms of use of SPECT-CT and appreciate its usefulness for clinicians in the detection of focal unhealed lesions in a foot with suspect warm CRPS Type 1, and secondarily to measure the clinical impact of these focal lesions. **Methods:** A single-center retrospective case series, from January 2014 to January 2015, was performed in the nuclear medicine department of Agen. Patients with CRPS type1, sent by the foot surgeon, and investigated by a SPECT- lowdose CT, were included in our case series. **Results:** Of 69 cases analyzed, 14 patients were eligible. The results show that there is a preferential use of this technique for suspicious lesions mid-or-hindfoot with an inter-practitioner disparity. For 92.85% (13 patients /14), SPECT-CT allowed a localization at least a focal lesion, with a diagnostic accuracy estimated at 92.85%. It is particularly effective in diagnosing focal unhealed lesions like stress fractures. It also enables to accurately analyze bone stress zones and arthropathies and judge the tolerance of orthopaedic implants. **Conclusion:** This preliminary study demonstrates the utility of SPECT-CT in the warm CRPS type 1 of the foot. It could be an important diagnostic tool for patient care. Further studies are needed.

## **Résumé :**

**Introduction :** La suspicion du SDRC de type 1 du pied est un challenge diagnostique pour les cliniciens. La scintigraphie osseuse en trois phases est l'examen complémentaire préférentiel mais son manque de précision anatomique limite indubitablement l'interprétation de foyers au sein de la zone incriminée. Ces derniers pourraient pourtant contribuer à l'entretien du SDRC. **Objectifs:** décrire les modalités d'utilisation de la TEMP-TDM et d'apprécier son utilité, pour le clinicien, dans la détection de lésions focales non cicatrisées au sein d'un pied suspect d'un SDRC de type 1 en phase chaude, et de mesurer secondairement l'impact clinique de l'interprétation de la TEMP-TDM. **Méthodes:** Une série de cas rétrospective monocentrique, de janvier 2014 à janvier 2015, a été réalisée dans le service de médecine nucléaire d'Agen. Les patients souffrant du SDRC de type 1, adressés par le chirurgien spécialiste du pied et ayant eu une TEMP-TDM low dose, ont été inclus dans cette série de cas. **Résultats:** Sur 69 cas analysés, 14 patients étaient éligibles. Les résultats montrent qu'il existe une utilisation préférentielle de cette technique pour des lésions suspectes du médio- ou de l'arrière-pied, avec une disparité inter-médecin. Chez 92.85% (13 patients/14), la TEMP-TDM a permis une localisation d'au moins une lésion focale, avec une exactitude diagnostique également évaluée à 92.85%. Elle est particulièrement performante pour diagnostiquer des lésions focales non cicatrisées dont des fissures de stress. Elle permet également d'analyser avec précision les zones de contraintes osseuses et d'arthropathies et de juger de la tolérance du matériel orthopédique. **Conclusion:** Cette étude préliminaire met en évidence l'utilité de la TEMP-TDM, en complément de la scintigraphie osseuse, dans le SDRC de type 1 en phase chaude du pied. Elle pourrait être un outil diagnostique important pour la prise en charge du patient. Des études complémentaires sont nécessaires.

## **ABSTRACT : Using SPECT-CT in the diagnosis of CRPS type1 of the foot. Preliminary retrospective cases series in the nuclear medicine department of the hospital in Agen : from January 2014 to January 2015.**

**Background:** CRPS type 1 of foot is a diagnostic challenge for the clinicians. Three phases bone scan currently remains the preferred further examination but its lack of anatomical precision undoubtedly limits the interpretation of focal spots in the incriminated area. However, focal lesions could contribute to the maintenance of CRPS. **Purposes:** To describe the terms of use of SPECT-CT and appreciate its usefulness for clinicians in the detection of focal unhealed lesions in a foot with suspect warm CRPS Type 1, and secondarily to measure the clinical impact of these focal lesions. **Methods:** A single-center retrospective case series, from January 2014 to January 2015, was performed in the nuclear medicine department of Agen. Patients with CRPS type1, sent by the foot surgeon, and investigated by a SPECT- lowdose CT, were included in our case series. **Results:** Of 69 cases analyzed, 14 patients were eligible. The results show that there is a preferential use of this technique for suspicious lesions mid-or-hindfoot with an inter-practitioner disparity. For 92.85% (13 patients /14), SPECT-CT allowed a localization at least a focal lesion, with a diagnostic accuracy estimated at 92.85%. It is particularly effective in diagnosing focal unhealed lesions like stress fractures. It also enables to accurately analyze bone stress zones and arthropathies and judge the tolerance of orthopaedic implants. **Conclusion:** This preliminary study demonstrates the utility of SPECT-CT in the warm CRPS type 1 of the foot. It could be an important diagnostic tool for patient care. Further studies are needed.

DISCIPLINE : Médecine générale

MOTS CLES : SDRC type 1, algodystrophie, pied, TEMP/TDM.

UNIVERSITE: Université Victor Segalen Bordeaux II, 146 rue Léo Saignat Bordeaux.