



HAL
open science

Efficacité des greffes de membrane amniotique humaine dans les pathologies cornéennes

Bruno Tracogna

► **To cite this version:**

Bruno Tracogna. Efficacité des greffes de membrane amniotique humaine dans les pathologies cornéennes. Médecine humaine et pathologie. 2015. dumas-01293816

HAL Id: dumas-01293816

<https://dumas.ccsd.cnrs.fr/dumas-01293816v1>

Submitted on 25 Mar 2016

HAL is a multi-disciplinary open access archive for the deposit and dissemination of scientific research documents, whether they are published or not. The documents may come from teaching and research institutions in France or abroad, or from public or private research centers.

L'archive ouverte pluridisciplinaire **HAL**, est destinée au dépôt et à la diffusion de documents scientifiques de niveau recherche, publiés ou non, émanant des établissements d'enseignement et de recherche français ou étrangers, des laboratoires publics ou privés.



UNIVERSITÉ DE NICE-SOPHIA ANTIPOLIS
FACULTÉ DE MÉDECINE

Effacité des greffes de membrane amniotique humaine dans les pathologies cornéennes

THESE DE MEDECINE POUR L'OBTENTION DU DIPLOME D'ETAT DE DOCTEUR EN
MEDECINE

TRACOGNA Bruno

23 Novembre 2015



UNIVERSITÉ DE NICE-SOPHIA ANTIPOLIS
FACULTÉ DE MÉDECINE

Effacité des greffes de membrane amniotique humaine dans les pathologies cornéennes

THESE PRESENTEE POUR L'OBTENTION DU DIPLOME D'ETAT DE
DOCTEUR EN MEDECINE

Par Bruno TRACOGNA

Présentée et soutenue publiquement à la Faculté de Médecine de Nice le 23/11/2015

Devant le Jury composé des :

- | | |
|-------------------|--|
| Pr GASTAUD | Président du Jury, Professeur des Universités, service d'ophtalmologie, hôpital Pasteur, CHU de Nice |
| Pr BAILLIF | Chef de service d'Ophtalmologie, Professeur des Universités et directrice de thèse, hôpital Pasteur, CHU de Nice |
| Pr HOFFART | Chef de Service d'ophtalmologie, Professeur des Universités et Praticien Hospitalier ; hôpital de La Timone, CHU de Marseille. |
| Dr DELAS | Ancien Chef de Clinique des Universités, Praticien Attaché au service d'ophtalmologie, hôpital Pasteur, CHU de Nice |



UNIVERSITÉ DE NICE-SOPHIA ANTIPOLIS

FACULTÉ DE MÉDECINE

Liste des professeurs au 1er septembre 2015 à la Faculté de Médecine de
Nice

Doyen	M. BAQUÉ Patrick
Vice-Doyen	M. BOILEAU Pascal
Assesseurs	M. ESNAULT Vincent M. CARLES Michel Mme BREUIL Véronique Mr MARTY Pierre
Conservateur de la bibliothèque	Mme DE LEMOS Annelise
Directrice administrative des services	Mme CALLEA Isabelle
Doyens Honoraires	M. AYRAUD Noël M. RAMPAL Patrick M. BENCHIMOL Daniel
Professeurs Honoraires	
M. BALAS Daniel	M. BATT Michel

M. BLAIVE Bruno
M. BOQUET Patrice
M. BOURGEON André
M. BOUTTÉ Patrick
M. BRUNETON Jean-Noël
Mme BUSSIERE Françoise
M. CAMOUS Jean-Pierre
M. CHATEL Marcel
M. COUSSEMENT Alain
M. DAR COURT Guy
M. DELLAMONICA Pierre
M. DELMONT Jean
M. DEMARD François
M. DOLISI Claude
M. FRANCO Alain
M. FREYCHET Pierre
M. GÉRARD Jean-Pierre
M. GILLET Jean-Yves
M. GRELLIER Patrick
M. HARTER Michel
M. INGLES AKIS Jean-André
M. LALANNE Claude-Michel

M.C.A. Honoraire

M.C.U. Honoraire

M. ARNOLD Jacques
M. BASTERIS Bernard
Mlle CHICHMANIAN R-Marie
Mme DONZEAU Michèle
M. EMILIOZZI Roméo
M. FRANKEN Philippe
M. GASTAUD Marcel

M. LAMBERT Jean-Claude
M. LAZDUNSKI Michel
M. LEFEBVRE Jean-Claude
M. LE BAS Pierre
M. LE FICHOUX Yves
Mme LEBRETON Elisabeth
M. LOUBIERE Robert
M. MARIANI Roger
M. MASSEYEFF René
M. MATTEI Mathieu
M. MOUIEL Jean
Mme MYQUEL Martine
M. OLLIER Amédée
M. ORTONNE Jean-Paul
M. SAUTRON Jean-Baptiste
M. SCHNEIDER Maurice
M. SERRES Jean-Jacques
M. TOUBOL Jacques
M. TRAN Dinh Khiem
M. VAN OBBERGHEN Emmanuel
M. ZIEGLER Gérard

Mlle ALLINE Madeleine

M. GIRARD-PIPAU Fernand
M. GIUDICELLI Jean
M. MAGNÉ Jacques
Mme MEMRAN Nadine
M. MENGUAL Raymond
M. POIRÉE Jean-Claude
Mme ROURE Marie-Claire

PROFESSEURS CLASSE EXCEPTIONNELLE

M. AMIEL Jean	Urologie (52.04)
M. BENCHIMOL Daniel	Chirurgie Générale (53.02)
M. BOILEAU Pascal	Chirurgie Orthopédique et Traumatologique (50.02)
M. DAR COURT Jacques	Biophysique et Médecine Nucléaire (43.01)
M. DESNUELLE Claude	Biologie Cellulaire (44.03)
Mme EULLER-ZIEGLER Liana	Rhumatologie (50.01)
M. FENICHEL Patrick	Biologie du Développement et Reproduction (54.05)
M. FUZIBET Jean-Gabriel	Médecine Interne (53.01)
M. GASTAUD Pierre	Ophtalmologie (55.02)
M. GILSON Éric	Biologie Cellulaire (44.03)
M. GRIMAUD Dominique	Anesthésiologie et Réanimation Chirurgicale (48.01)
M. HASSEN KHODJA Reda	Chirurgie Vasculaire (51.04)
M. HÉBUTERNE Xavier	Nutrition (44.04)
M. HOFMAN Paul	Anatomie et Cytologie Pathologiques (42.03)
M. LACOUR Jean-Philippe	Dermato-Vénérologie (50.03)
Mr MARTY Pierre	Parasitologie et Mycologie (45.02)
M. MICHIELS Jean-François	Anatomie et Cytologie Pathologiques (42.03)
M. MOUROUX Jérôme	Chirurgie Thoracique et Cardiovasculaire (51.03)
M. PAQUIS Philippe	Neurochirurgie (49.02)
M. PRINGUEY Dominique	Psychiatrie d'Adultes (49.03)
M. QUATREHOMME Gérald	Médecine Légale et Droit de la Santé (46.03)
M. M.ROBERT Philippe	Psychiatrie d'Adultes (49.03)
M. SANTINI Joseph	O.R.L. (55.01)
M. THYSS Antoine	Cancérologie, Radiothérapie (47.02)

PROFESSEURS PREMIERE CLASSE

Mme ASKENAZY-GITTARD Florence	Pédopsychiatrie (49.04)
M. BAQUÉ Patrick	Anatomie - Chirurgie Générale (42.01)
M. BÉRARD Étienne	Pédiatrie (54.01)
M. BERNARDIN Gilles	Réanimation Médicale (48.02)
M. BONGAIN André	Gynécologie-Obstétrique (54.03)
M. CASTILLO Laurent	O.R.L. (55.01)

Mme CRENESSE Dominique	Physiologie (44.02)
M. DE PERETTI Fernand	Anatomie-Chirurgie Orthopédique (42.01)
M. DRICI Milou-Daniel	Pharmacologie Clinique (48.03)
M. ESNAULT Vincent	Néphrologie (52-03)
M. FERRARI Émile	Cardiologie (51.02)
M FERRERO Jean Marc	Cancérologie ; Radiothérapie (47.02)
M. GIBELIN Pierre	Cardiologie (51.02)
M. GUGENHEIM Jean	Chirurgie Digestive (52.02)
Mme ICHAI Carole	Anesthésiologie et Réanimation Chirurgicale (48.01)
M. LONJON Michel	Neurochirurgie (49.02)
M. MARQUETTE Charles-Hugo	Pneumologie (51.01)
M. MOUNIER Nicolas	Cancérologie, Radiothérapie (47.02)
M. PADOVANI Bernard	Radiologie et Imagerie Médicale (43.02)
Mme PAQUIS Véronique	Génétique (47.04)
M. PRADIER Christian	Epidémiologie, Economie de la Santé et Prévention
M. RAUCOULES-AIMÉ Marc	Anesthésie et Réanimation Chirurgicale (48.01)
Mme RAYNAUD Dominique	Hématologie (47.01)
M. ROSENTHAL Éric	Médecine Interne (53.01)
M. SCHNEIDER Stéphane	Nutrition (44.04)
M. STACCINI Pascal	Biostatistiques et Informatique Médicale (46.04)
M. THOMAS Pierre	Neurologie (49.01)
M. TRAN Albert	Hépatogastro-entérologie (52.01)

PROFESSEURS DEUXIEME CLASSE

M. ALBERTINI Marc	Pédiatrie (54.01)
Mme BAILLIF Stéphanie	Ophtalmologie (55.02)
M. BAHADORAN Philippe	Cytologie et Histologie (42.02)
M. BARRANGER Emmanuel	Gynécologie Obstétrique (54.03)
M. BENIZRI Emmanuel	Chirurgie Générale (53.02)
M. BENOIT Michel	Psychiatrie (49.03)
Mme BLANC-PEDEUTOUR Florence	Cancérologie – Génétique (47.02)
M. BREAUD Jean	Chirurgie Infantile (54-02)
Mlle BREUIL Véronique	Rhumatologie (50.01)
M. CANIVET Bertrand	Médecine Interne (53.01)
M. CARLES Michel	Anesthésiologie Réanimation (48.01)

M. CASSUTO Jill-Patrice	Hématologie et Transfusion (47.01)
M. CHEVALLIER Patrick	Radiologie et Imagerie Médicale (43.02)
Mme CHINETTI Giulia	Biochimie-Biologie Moléculaire (44.01)
M. DELOTTE Jérôme	Gynécologie-Obstétrique (54.03)
M. DUMONTIER Christian	Chirurgie plastique
M. FONTAINE Denys	Neurochirurgie (49.02)
M. FOURNIER Jean-Paul	Thérapeutique (48-04)
M. FREDENRICH Alexandre	Endocrinologie, Diabète et Maladies métaboliques
Mlle GIORDANENGO Valérie	Bactériologie-Virologie (45.01)
M. GUÉRIN Olivier	Gériatrie (48.04)
M. HANNOUN-LEVI Jean-Michel	Cancérologie ; Radiothérapie (47.02)
M. IANNELLI Antonio	Chirurgie Digestive (52.02)
M. JEAN-BAPTISTE Elixène	Chirurgie Vasculaire (51.04)
M. JOURDAN Jacques	Chirurgie Thoracique et Cardiovasculaire (51.03)
M. LEVRAUT Jacques	Anesthésiologie et Réanimation Chirurgicale (48.01)
M. PASSERON Thierry	Dermato-Vénérologie (50-03)
M. PICHE Thierry	Gastro-entérologie (52.01)
M. ROGER Pierre-Marie	Maladies Infectieuses ; Maladies Tropicales (45.03)
M. ROHRLICH Pierre	Pédiatrie (54.01)
M. RUIMY Raymond	Bactériologie-virologie (45.01)
Mme SACCONI Sabrina	Neurologie (49.01)
M. SADOUL Jean-Louis	Endocrinologie, Diabète et Maladies Métaboliques
M. TROJANI Christophe	Chirurgie Orthopédique et Traumatologique (50.02)
M. VENISSAC Nicolas	Chirurgie Thoracique et Cardiovasculaire (51.03)

PROFESSEUR DES UNIVERSITÉS

M. HOFLIGER Philippe	Médecine générale
----------------------	-------------------

PROFESSEUR AGREGE

Mme LANDI Rebecca	Anglais
Mme Rose	Anglais

MAITRES DE CONFÉRENCES DES UNIVERSITÉS - PRATICIENS HOSPITALIERS

Mme ALUNNI Véronique	Médecine Légale et Droit de la Santé (46.03)
M. AMBROSETTI Damien	Cytologie et Histologie (42.02)
Mme BANNWARTH Sylvie	Génétique (47.04)
M. BENOLIEL José	Biophysique et Médecine Nucléaire (43.01)
Mme BERNARD-POMIER Ghislaine	Immunologie (47.03)
Mme BUREL-VANDENBOS Fanny	Anatomie et Cytologie pathologiques (42.03)
M. DOGLIO Alain	Bactériologie-Virologie (45.01)
M. DOYEN Jérôme	Radiothérapie (47.02)
M. FAVRE Guillaume	Néphrologie (52.03)
M. FOSSE Thierry	Bactériologie-Virologie-Hygiène (45.01)
M. GARRAFFO Rodolphe	Pharmacologie Fondamentale (48.03)
Mme GIOVANNINI-CHAMI Lisa	Pédiatrie (54.01)
Mme HINAULT Charlotte	Biochimie et biologie moléculaire (44.01)
Mme LEGROS Laurence	Hématologie et Transfusion (47.01)
Mme MAGNIÉ Marie-Noëlle	Physiologie (44.02)
Mme MOCERI Pamela	Cardiologie (51.02)
Mme MUSSO-LASSALLE Sandra	Anatomie et Cytologie pathologiques (42.03)
M. NAÏMI Mourad	Biochimie et Biologie moléculaire (44.01)
M. PHILIP Patrick	Cytologie et Histologie (42.02)
Mme POMARES Christelle	Parasitologie et mycologie (45.02)
M. ROUX Christian	Rhumatologie (50.01)
M. TESTA Jean	Épidémiologie, Économie de la Santé et Prévention
M. TOULON Pierre	Hématologie et Transfusion (47.01)

PROFESSEURS ASSOCIÉS

M. COYNE John	Anatomie et Cytologie (42.03)
M. GARDON Gilles	Médecine Générale
Mme PACZESNY Sophie	Hématologie (47.01)
Mme POURRAT Isabelle	Médecine Générale

MAITRES DE CONFÉRENCES ASSOCIÉS

M. BALDIN Jean-Luc	Médecine Générale
M. DARMON David	Médecine Générale
Mme MONNIER Brigitte	Médecine Générale

PROFESSEURS CONVENTIONNÉS DE L'UNIVERSITÉ

M. BERTRAND François	Médecine Interne
M. BROCKER Patrice	Médecine Interne Option Gériatrie
M. CHEVALLIER Daniel	Urologie
Mme FOURNIER-MEHOUAS Manuella	Médecine Physique et Réadaptation
M. JAMBOU Patrick	Coordination Prélèvement d'Organes
M. QUARANTA Jean-François	Santé Publique

REMERCIEMENTS

A Monsieur Le Professeur Pierre GASTAUD

Je vous remercie sincèrement pour votre accueil, votre soutien ainsi que pour votre bienveillance tout au long de mon internat. Votre expérience est un atout précieux au fonctionnement d'un service hospitalier. Je vous exprime toute ma reconnaissance et ma gratitude.

A Madame Le Professeur Stéphanie BAILLIF

Merci pour votre disponibilité ainsi que pour votre aide précieuse à la rédaction de cette thèse. C'était un honneur pour moi de pouvoir apprendre à vos côtés, vos compétences et vos connaissances sont une source d'inspiration grâce auxquelles j'ai pu évoluer. Je garderai un excellent souvenir de votre accompagnement au cours de mon cursus. Je vous souhaite le meilleur pour la suite de votre brillante carrière ainsi que l'aboutissement de vos projets professionnels et personnels.

A Monsieur le Professeur Louis HOFFART

Je vous remercie de m'avoir fait l'honneur de votre présence au sein de mon jury. Votre expertise en segment antérieur rend votre avis précieux et j'espère ce travail à la hauteur de vos attentes. Votre intervention avisée sera déterminante au devenir de cette étude.

A Monsieur le Docteur Jérôme DELAS

J'exprime envers toi une réelle reconnaissance pour ton compagnonnage dès mon arrivée au CHU. Merci pour ta confiance ainsi que pour les solides bases chirurgicales que tu m'as enseignées. Tes qualités de pédagogues m'ont marquées et sont un exemple pour moi. Je te souhaite le brillant avenir professionnel que tu mérites.

Au Personnel Paramédical

Je vous suis très sincèrement reconnaissant de votre soutien et de votre grande indulgence durant ces longs semestres passés ensemble. Votre présence est indispensable au bon fonctionnement d'un service. Votre bonne humeur a rendu mon internat vivant et m'a indiscutablement été d'une aide précieuse à son achèvement. Je garde d'innombrables souvenirs heureux à vos côtés, souvenirs que j'emporte avec moi dans ma nouvelle vie.

A ma Famille

Votre présence à mes côtés ainsi que votre soutien permanent ont été des atouts dont je reconnais l'importance. Je vous exprime toute ma considération pour les sacrifices que vous avez consentis, ainsi que ma gratitude pour votre patience et votre indulgence.

TABLE DES MATIÈRES

I. Introduction	P 13
II. Matériel et Méthodes	P 17
III. Résultats	P 20
IV. Discussion	P 24
V. Conclusion	P 30
VI. Annexes	P 31
VII. Bibliographie	P 38
VIII. Serment d'Hippocrate	P 41

I. INTRODUCTION

1. Généralités

Le traitement des pathologies cornéennes ulcérantes est un véritable challenge thérapeutique pour l'ophtalmologiste. L'arsenal thérapeutique comporte l'instillation de collyres cicatrisants et de substitution lacrymale, la pose de lentilles thérapeutiques, l'occlusion palpébrale, la greffe de membrane amniotique, la kératoplastie transfixiante ou non, ou le recouvrement conjonctival. Notre étude s'intéressera plus particulièrement à l'utilisation des greffes de membrane amniotique humaine (GMAH), dont l'efficacité est reconnue dans un certain nombre d'indications thérapeutiques, afin d'en évaluer précisément leurs bénéfices et d'en élargir éventuellement leurs domaines d'utilisation.

2. Définition et origine

Les membranes fœtales sont composées de trois couches. La couche la plus externe des membranes foetales, la « decidua capsularis », est la seule membrane foetale d'origine maternelle et se compose de l'endomètre modifié. Ensuite se trouve le chorion comprenant du tissu conjonctif et contenant les vaisseaux fœtaux chorioallantoïques. La membrane amniotique est la plus interne des trois couches formant les membranes foetales. Il s'agit d'une membrane translucide composée d'une couche interne de cellules épithéliales, implantée sur une membrane basale qui est à son tour reliée à une fine membrane de tissu conjonctif. La membrane amniotique est dérivée de l'ectoderme foetal et est contiguë via le cordon ombilical, à la peau fœtale.

2. Historique

La première utilisation d'une membrane amniotique (MA) en ophtalmologie date de 1940. Rotth {1} puis Sorsby {2} et Symons {3} en 1946, l'ont utilisée pour la reconstruction conjonctivale dans le contexte de symblépharon ou de brûlures chimiques de la conjonctive. Récemment, Kim et Tseng (1995) ont utilisé la membrane en tant que substrat pour la reconstruction du limbe en l'absence de cellules souches limbiques chez le lapin {4}. Basés sur ces expériences animales, Lee et Tseng (1997) étaient les premiers à proposer l'utilisation de membrane amniotique humaine dans le traitement des défauts de l'épithélium cornéen, associé à un ulcère {5}. Par la suite, de nombreuses études {6-10} ont confirmé l'intérêt de cette technique.

3. Histopathologie

La membrane amniotique recouvre le placenta, le cordon ombilical et tapisse toute la cavité amniotique. Elle se compose d'un stroma avasculaire, d'une membrane basale épaisse composée de collagène IV et V, de lamiline et d'un épithélium. Les propriétés majeures de cette membrane basale sont de renforcer l'adhésion et la différenciation des cellules épithéliales basales, de faciliter la migration des cellules épithéliales et de prévenir l'apoptose cellulaire épithéliale. La membrane amniotique contient un certain nombre de facteurs de croissance (EGF, KGF, HGF) capables de promouvoir la réépithélialisation cornéenne. Par sa capacité à inhiber la synthèse de TGF- β , elle peut diminuer la transformation des kératocytes en myofibroblastes et ainsi réguler et diminuer la cicatrisation stromale. Elle présente également des propriétés anti-angiogéniques, anti-bactériennes, anti-adhésives et anti-inflammatoires {11}.

Les propriétés anti-angiogéniques de la membrane amniotique peuvent s'expliquer par la mise en évidence de la synthèse de thrombospondine-1, d'endostatine, et d'inhibiteurs tissulaires de métallo-protéases (TIMP) par les

cellules épithéliales et mésenchymales amniotiques. Kim a par ailleurs montré sur un modèle de déficit limbique chez le lapin que les cornées ayant bénéficié d'un recouvrement amniotique présentaient une récurrence moins marquée de la néovascularisation superficielle {12}.

Les effets anti-inflammatoires de la membrane amniotique pourraient être secondaires à une synthèse par les cellules épithéliales amniotiques de cytokines bloquant la cascade inflammatoire, (telles que l'IL-1Ra et l'Il-10) ainsi qu'à l'expression tissulaire d'inhibiteurs de métallo-protéases {13}.

Enfin, la membrane amniotique a l'avantage de peu exprimer d'antigènes d'histocompatibilité et n'entraîne de ce fait pas de réaction de rejet. En cas de destruction limbique importante, la greffe amniotique a montré qu'elle pouvait être un complément important des techniques d'auto ou d'allogreffe limbique {14}.

4. Indications

Les greffes de membranes amniotiques humaines sont utilisées en France depuis une bonne décennie. Leur place dans l'arsenal thérapeutique est à présent relativement bien codifiée. Les indications opératoires sont nombreuses, essentiellement représentées par les brûlures, les décompensation cornéennes bulleuses, les ulcères cornéens trophiques (perforés ou non), les kératoconjunctivites sèches très sévères avec défauts épithéliaux persistants, les insuffisances cellulaires limbiques, et les pathologies conjonctivales (tumeurs limbiques et conjonctivales, symblépharons cicatriciels de pemphigoides oculaires, ptérygions).

5. Etude

Comme nous l'avons mentionné précédemment, les membranes amniotiques humaines possèderaient une activité anti-bactérienne qui pourrait étendre ainsi leur indication aux kératites infectieuses. Or, à ce jour, la littérature médicale contient des données discordantes et rares à ce sujet. En 2005, Mercie {15} publiaient une étude suggérant l'intérêt de la greffe de membrane amniotique à la phase aiguë des abcès de cornée incluant 6 patients. Dans notre étude rétrospective, nous nous proposons d'évaluer l'efficacité des greffes de membranes amniotiques humaines dans diverses pathologies cornéennes et de la comparer secondairement à leur efficacité dans les kératopathies d'origine infectieuses.

II. MATERIEL ET METHODES

Cette étude rétrospective menée entre Janvier 2009 et Janvier 2015 au CHU de Nice inclue consécutivement tous les patients ayant bénéficié d'une greffe de membrane amniotique humaine.

Afin de répondre aux critères d'inclusion, les patients devaient présenter un défaut épithélial cornéen ulcérant, perforant ou non, et avoir bénéficié au cours de leur prise en charge de l'utilisation de membranes amniotiques humaines. Ont été exclus de l'étude les patients ayant bénéficié d'un traitement par MA pour d'autres étiologies telles qu'un recouvrement conjonctival ou une réparation de bulle de filtration ainsi que les patients ayant déjà bénéficié d'une GMAH au cours de la prise en charge de leur pathologie cornéenne. Un suivi inférieur à 1 mois constituait également un critère d'exclusion.

Les pathologies cornéennes ont été séparées en sous groupes selon l'existence d'un caractère infectieux associé et/ou d'une perforation cornéenne. Le caractère infectieux était défini par l'examen clinique devant la présence d'un abcès de cornée, la nécessité clinique d'instaurer et de maintenir un traitement antibiotique local renforcé ou par un prélèvement bactériologique cornéen positif. L'existence d'une perforation était définie par la présence lors de l'examen à la lampe à fente d'un descemetocèle, d'un signe de Seidel, d'une athalémie et/ou d'une hypotonie (PIO < 8 mmHg).

L'intervention a été réalisée après consentement éclairé de chaque patient. La greffe de membrane a été réalisée par des chirurgiens du centre hospitalo-universitaire de Nice.

Le prélèvement des membranes amniotiques est encadré par une législation calquée sur celle des greffes de cornée. Le don de placenta a été possible après

consentement éclairé de la patiente, acceptation des contraintes de sécurité et de traçabilité, au décours d'un accouchement programmé par césarienne. Les membranes ont été clivées du placenta, décontaminées et découpées en 20 à 30 carrés de 4 cm de côté, appliqués face stromale contre un support de nitrocellulose. Ils ont été cryo-conservés à -80°C pendant une période de quarantaine et avant validation. Les sérologies HIV, Ag p24, HTLV 1-2, HCV, HBV et syphilis ont été vérifiées, de même que plusieurs contrôles bactériologiques, fongiques et histologiques. Le flacon contenant la membrane amniotique a été décongelé pendant 30 minutes à température ambiante juste avant l'intervention. La membrane est ensuite saisie à la pince sur son support de nitrocellulose, elle est rincée dans du sérum salé isotonique puis immergée jusqu'à son utilisation.

La membrane était placée face stromale au contact de l'ulcération et maintenue par une suture au Monofilament 10-0 nylon en surjet ou en points séparés. Dans certains cas, une seconde couche de membrane amniotique était disposée en patch superficiel et maintenue par un surjet. A la fin de la procédure, une lentille pansement était disposée jusqu'à ce que le recouvrement épithélial eu été obtenu ou bien jusqu'à ce que la membrane ait été totalement consommée.

L'existence d'une ulcération après résorption de la MA était considérée comme un échec de la prise en charge. Les complications décrites dans la littératures, telles que la survenue d'un granulome, d'un saignement ou d'un hypopion ont été relevées. L'acuité visuelle a été relevée lors des premier et deuxième mois post-opératoires, ainsi que lors de la dernière consultation de suivi.

Le succès de la chirurgie était défini comme l'obtention d'une ré-épithélialisation complète après disparition de la MA et constituait le critère principal de jugement. Les délais ainsi que les taux de ré-épithélialisation ont été relevés et comparés entre les sous groupes.

Les comparaisons de moyennes continues et quantitatives sur échantillons ont été réalisées grâce au test de t-student, après vérification de l'égalité des variances dans les sous groupes. Une valeur de p inférieure à 0,05 était considérée comme statistiquement significative.

III. RESULTATS

Au total, 97 patients ont été inclus (41 femmes (42,3%); 56 hommes (57,7%) ; $p=0,87$). La moyenne d'âge des patients inclus était de 68 +/-17 ans et ne différait pas selon les sous groupes ($p=0,37$). Les patients ont été répartis en quatre sous groupes selon l'existence ou non d'un caractère infectieux et /ou d'une perforation. Les kératopathies non infectieuses (KNI) ($n=64$; 66%) regroupaient les kératites bulleuses par insuffisance endothéliale ($n=26$; 26,8%), les kératites neurotrophiques ($n=14$; 14,4%), les kératites secondaires à une sécheresse cornéenne sévère ($n=17$; 17,5%), celles secondaires à une malposition palpébrale ($n=12$; 12,3%), et celles secondaires à une brûlures ($n=8$; 8,2%). Vingt-quatre KNI (25%) étaient au stade de perforation cornéenne. Les kératites infectieuses (KI) étaient retrouvées chez 33 patients (34%) dont 15 (15%) étaient perforées (graphique 1).

Parmi les antécédents généraux (tableau 1), l'HTA était la pathologie la plus fréquemment retrouvée ($n=40$; 41,2%), suivie des dyslipidémies ($n=29$; 29,9%), du diabète ($n=17$; 17,5%), des cardiopathies ($n=10$; 10,3%) et des accidents thrombo-emboliques ($n=16$; 16,5%). Localement (tableau 2), l'existence d'une dystrophie cornéenne ($n=26$; 26,8%), d'une phacoexerese préalable ($n=26$; 26,8%), d'une hypertonie oculaire ($n=20$; 20,6%), d'un syndrome sec ($n=19$; 19,6%), d'une pathologie ou malposition palpébrale ($n=15$; 15,5%), ou d'une kératoplastie transfixiante en phase de rejet ($n=12$; 12,4%) constituait les antécédents locaux significatifs les plus fréquemment relevés (tableau 2).

Le délai moyen avant la prise en charge chirurgicale (tableau 3) était de 44,1 +/- 13,7 jours. Ce délai était significativement plus court ($p=0,007$) dans les KI (21,8 +/- 9,6 jours) que dans les KNI (55,6 +/- 19,6 jours). Il était également plus court en cas de perforation (13,3 +/- 7,1 jours pour les KI avec perforation ; 44,6 +/- 30,2 jours pour les KNI avec perforation)

Soixante-treize patients (75,3%) ont bénéficié d'un traitement local préalable par lubrifiants, 35 (36%) ont également bénéficié d'un traitement anti inflammatoire local (stéroïdien ($n=29$; 29,9%) ; non stéroïdien ($n=6$; 6,2%)). Trente trois patients ($n=33$; 34%) ont bénéficié de l'association d'un collyre anti inflammatoire et d'un traitement lubrifiant.

L'examen pré-opératoire (tableau 4) retrouvait un défaut épithélial moyen de 4,3 +/-2,4 mm (4,7 +/- 2,6 mm dans le groupe KNI ; 4,1 +/- 2,2 mm dans le groupe KI), central ou para-central dans 74,2% des cas, sans différence statistiquement significative entre les sous groupes KNI et KI ($p=0,9$). Une réaction de chambre antérieure était retrouvée dans 48,5% des cas, une néo-vascularisation cornéenne dans 50,5%. Trente-six virgule un pourcents des cornées présentaient une descemetocèle ; 25,8% des globes oculaires étaient hypotones (PIO < 8 mmHg), 64,9% normotones et 9,3% hypertones (PIO > 21 mmHg). Les prélèvements bactériologiques ont été systématiquement réalisés en cas de KI et étaient positifs dans 42,4% des cas. Les bactéries Gram positif ont été en cause dans 64,3% des cas (*Staphylocoques* ($n=3$) ; *Streptocoques* ($n=3$) ; Autres $n=3$), les bactéries Gram négatif dans 21,4% des cas (*Pseudomonas aeruginosa* ($n=2$) ; *Moraxella non liquefaciens* ($n=1$)) et les champignons dans 14,3% des cas (*Fusarium oxysporum* ($n=1$) ; *Candida albicans* ($n=1$)).

La durée moyenne de suivi a été de 47,9 +/- 11 mois. Au cours de celle-ci, 5 patients ont été perdus de vue.

Concernant les techniques chirurgicales, 68% des MA étaient greffées en multicouches. Dans 58,8% des cas, les sutures étaient mixtes, associant une couche profonde maintenue par points monofilament 10-0 séparés à une couche superficielle maintenue par un surjet. La suture était cornéo-sclérale dans 93,8% des cas.

Le taux de ré-épithélialisation global était de 88% (tableau 5). Il ne différait pas de manière significative ($p=0,95$) selon que le patient appartenait au sous groupe KNI 86% ou KI 91% (tableau 4). 87% des perforations cornéennes se sont ré-épithélialisées (93% des KI avec perforation et 83% des KNI avec perforation). A noter que nous n'avons constaté aucune récurrence ou aggravation de l'abcédation sous la MA chez les patients greffés pour une KI. Les patients chez qui la ré-épithélialisation n'a pu être obtenue malgré une greffe de membrane bien conduite (10 patients ; 10%) ou suite à une perte prématurée de la MA (2 patients ; 2%) ont bénéficiés d'une seconde greffe de membrane (2 patients) ou d'une kératoplastie transfixiante (5 patients). Les 5 patients restant étant perdus de vue.

Le délai de ré-épithélialisation (tableau 6, graphique 2) moyen était de 29,3 +/- 3,2 jours. On ne constatait pas de différence statistiquement significative ($p=0,4$) entre les délais de ré-épithélialisation des KNI (30,1 +/- 3,6 jours) et celui des KI (27,7 +/- 6,1 jours) (tableau 2). Dans les sous groupes avec perforation, les délais de ré-épithélialisation des KNI et des KI étaient respectivement de 36,6 +/- 5 jours et de 22,6 +/- 5,9 jours.

A noter que 22 patients (22,7%) ont bénéficiés d'une chirurgie palpébrale adjuvante, dans le même temps opératoire ou secondairement. Parmi eux, 10 patients (45,5%) ont bénéficié d'une tarsoraphie de protection et 12 patients (54,5%) ont bénéficié d'une prise en charge d'un dysfonctionnement palpébral associé.

L'acuité visuelle finale selon l'échelle Log MAR s'est améliorée dans 38,1% des cas, (8,2% à un mois et 24,7% à deux mois). L'amélioration moyenne de l'acuité visuelle était de 1,0 +/- 0,2 Log MAR (0,8 +/- 0,3 Log MAR dans le groupe KI et 1,0 +/- 0,3 Log MAR dans le groupe KNI). Cette amélioration était comparable entre les groupes KI et KNI (p=0,43)

Aucune complication relative à la membrane amniotique n'a été relevée.

IV. DISCUSSION

Les greffes de MA ont largement été utilisées depuis la découverte de leur efficacité par Kim and Tseng en 1995. Depuis, les connaissances tissulaires et opératoires ont évoluées rendant aujourd'hui l'utilisation des MA courante dans la prise en charge d'ulcérations cornéennes. On retrouve dans la littérature scientifique des éléments suggérant que les MA pourraient également être efficaces dans les cas de KI, tel que l'a suggéré Kim {16} en 2001. Cette hypothèse repose sur l'existence d'études mentionnant les propriétés antibactériennes supposées des MA. En effet, la présence de plusieurs facteurs antibactériens dans le liquide amniotique tels que la bactéricidine, la bêta-lysine, des lysozymes, la transferrine, a été démontrée par Gudson et Galask {17-18}. Des hormones telles que la progestérone, qui est connue pour être présente dans le liquide amniotique, sont également bactériostatiques vis à vis des staphylocoques et d'autres bactéries Gram positif {19}. Hsu {20} a démontré la synthèse inductible de l'oxyde nitrique par les membranes amniotiques fœtales prélevées sur des patientes ayant une infection intra-utérine. De même, Otsuki {21} a retrouvé des niveaux significativement plus élevés de lactoferrine et d'IL-6 dans le liquide amniotique de patientes atteintes de chorioamniotite comparativement à celui de patientes ne présentant pas d'infection. Chez la femme enceinte, la contamination du liquide amniotique par des bactéries d'origine pelvienne est fréquente après rupture des membranes, expliquant la présence nécessaire de facteurs anti-microbiens dans celui-ci.

Expérimentalement, Rao {22} a démontré un contrôle de l'infection sur des brûlures cutanées de 3eme degré recouvertes de MA, tandis que Robson et Krizek {23} ont montré une diminution du nombre de bactéries dans les brûlures inoculés par *Pseudomonas* et recouvertes de MA par rapport à une prise en charge par greffe de peau ou cicatrisation dirigée. Les effets antibactériens des MA et du chorion ont été démontrés contre un large éventail de bactéries, y compris vis à vis des Streptocoques hémolytiques du groupe A, *Staphylococcus aureus*, *Escherichia coli* et *Pseudomonas aeruginosa* {24}.

Talmi et al {25} ont émis l'hypothèse qu'il n'y avait pas de substance antimicrobienne inhérente aux membranes amniotiques, mais que les propriétés antimicrobiennes de celles ci résidaient purement dans leurs capacités à adhérer intimement au substrat sous-jacent. Kjaergaard {26} a utilisé des streptocoques du groupe B pour démontrer que la membrane amniotique constituait une barrière physique efficace contre l'infection. Dans cette dernière étude, la MA était disposée sur un cylindre séparant deux compartiments dont l'un contenait une concentration de streptocoques.

Ces considérations ont motivé la constitution dans notre étude des sous groupes KI et KNI, comparant l'efficacité des GMAH dans ces indications. Les résultats que nous en obtenons tendent à démontrer que l'existence d'un caractère infectieux ne modifie pas de façon significative l'efficacité des GMAH, tant du point de vue du taux de ré-épithélialisation que du point de vue de la durée nécessaire à la ré-épithélialisation.

Le taux de ré-épithélialisation global retrouvé dans notre étude (88% ; 85/97) s'avère comparable à celui de la méta-analyse réalisée en 2004 par C.S Bouchard et T. John {27}, regroupant les études de Lee et Tseng, Azuara-Blanco, Lee, Kim et Letko, sur 301 patients, toutes indications confondues, et montrant un taux de succès global des MA de 85,7%. A noter que les ulcères cornéens inflammatoires tels que des ulcères de Mooren's, les syndromes de Steve-Johnson ou les brûlures cornéennes graves présentent un taux ré-épithélialisation après intervention nettement plus faible que les autres pathologies cornéennes, comme l'a montré Jung Hyun Park {28}, avec un taux de succès de 66,7%. Plus spécifiquement, on relève dans cette même méta-analyse que le taux de succès des MA dans les étiologies infectieuses est évalué à 83% sur un total de 35 yeux, en cohérence avec nos résultats (91% ; 30/33), mais cependant avec une plus forte hétérogénéité des résultats, compte tenu du faible nombre de patients inclus dans chaque étude. Du point de vue des perforations, Rodriguez-Ares {29} rapportait le succès de GMAH en multicouches dans 73% des cas si le diamètre de la perforation était inférieur à 1,5mm. Hick {30} constatait un taux de succès de 80% (27 sur 33 yeux) en maintenant la MA par de la colle biologique, et Solomon {31} un taux de 82,3% (28/34). Nos résultats (87% ; 34/39) s'inscrivent donc dans cette lignée, en confirmant la bonne efficacité des GMAH, même en présence d'une perforation cornéenne. Il est intéressant de constater que nous n'avons relevé aucune récurrence d'abcès cornéens sous la MA, malgré l'absence de surveillance clinique possible sous celle-ci. Ce constat peut être attribué aux propriétés antibactériennes des MA, mais également au fait qu'aucun patient n'a été greffé en phase aiguë, l'infection ayant pu être contrôlée préalablement par collyres antibiotiques.

En ce qui concerne le temps nécessaire à l'obtention de la ré-épithélialisation dans les KNI (30,1 +/- 3,6 jours), il différerait peu de ceux présentés par Jung Hyun Park {28} (24,4 +/- 24,2 jours dans les kératites neurotrophiques, 20,4 +/- 5,8 jours dans les ulcères cornéens inflammatoires et 24,5 +/- 20,7 jours dans les kératopathies bulleuses). Shwu Huey Lee {32} notait quant à lui un délai de cicatrisation de 3,9 +/- 2,3 semaines chez des patients présentant un défaut épithélial persistant avec ulcération. L'existence d'une infection ne modifiait pas de façon significative ce délai de ré-épithélialisation (27,7 +/- 6,1 jours), en cohérence avec l'étude de Weiyun Shi {33} chez des patients atteints de kératite herpétique nécrosante et traités de façon adjugante par greffe de MA (20 jours +/- 4 jours). Seul Ahmad Kheirkhah {34} a mentionné un délai de cicatrisation plus bref (13,2 +/- 2,6 jours) chez des patients présentant des kératites à *Peudomonas aeruginosa* et greffés dès le diagnostic posé. Il est à mentionner que dans notre étude, le délai de cicatrisation est dépendant du rythme de suivi. En effet, ce délai a été déterminé par l'existence d'une ré-épithélialisation complète à la première consultation ne retrouvant plus de trace de MA. Il est fort probable que le délai réel de ré-épithélialisation soit donc bien inférieur à celui constaté, pouvant même être plus bref que le temps de résorption de la MA. En définitive, l'existence d'une infection ne semble pas altérer l'efficacité des GMAH, tant du point de vue du taux que de la durée de ré-épithélialisation

Dans la littérature, certains auteurs différencient le sens dans lequel la membrane est disposée sur la cornée {11}. En effet, suivant les indications, la membrane amniotique peut être utilisée en greffe ou en patch. Dans le premier cas, la MA sert de substrat à la repousse épithéliale déficiente afin de viser l'intégration de celle-ci à la cornée. Elle est alors suturée épithélium vers le haut et ne dépasse pas les limites du limbe sclérocornéen. Dans le deuxième cas (patch), la MA est suturée épithélium vers le bas de façon à délivrer une concentration maximale de facteurs biologiques. Elle recouvre la cornée

pathologique en jouant à la fois un rôle de pansement biologique et également un rôle antalgique. L'épithélialisation de la cornée se faisant sous la membrane amniotique, cette dernière est éliminée 2 à 3 semaines après sa mise en place. Dans notre étude, toutes les membranes ont été suturées face épithéliale vers le haut, sans pour autant rechercher une intégration cornéenne et avec une suture cornéo-sclérale dans 93,8% des cas. Il semble toutefois que leur efficacité n'en soit pas altérée.

Une fois obtenue, la ré-épithélialisation a permis l'amélioration de l'acuité visuelle chez 38,1% des patients, avec un gain moyen de 1,0 +/- 0,2 Log MAR. Le caractère infectieux de la kératopathie initiale ne modifiait pas de manière significative ce pronostic ($p=0,43$). L'examen de l'acuité visuelle souffrait toutefois de nombreux biais de confusion, liés à sa mesure ou à l'existence de pathologies intercurrentes. D'autre part, la mesure de l'acuité visuelle finale a été réalisée au terme du suivi moyen de 47,9 +/- 11 mois, suivi pendant lequel des mesures de réhabilitations visuelles ont pu être entreprises.

Outre la préservation de l'intégrité anatomique du globe oculaire, l'efficacité des GMAH permet donc un bénéfice fonctionnel non négligeable, avec un risque de complications très faible. En effet, aucun de nos patients n'a présenté de complication après l'intervention (en dehors d'éventuelles désinsertions précoces de la membrane). La plupart des complications signalées, comme le granulome de suture ou une inflammation persistante, ne sont pas spécifiques à la membrane. Gabler et Lohmann {35} sont les seuls à avoir signalé la survenue d'un hypopion après plusieurs greffes de membrane amniotique : le patient présentant un ulcère neurotrophique a développé un hypopion 2 jours après la deuxième puis après la troisième greffe de membrane amniotique. A deux reprises, l'évolution était favorable sous stéroïdes topiques. Les auteurs attribuent ce phénomène à une réaction immunitaire et suggèrent que l'utilisation de membranes de différents donneurs peut aider à réduire le risque.

Comme nous l'avons mentionné, nous n'avons pas considéré la désinsertion précoce de la membrane comme faisant partie des complications. Sa survenue chez deux patients (à J3 et avant J11) justifiant, dans un cas, la pose d'une nouvelle membrane, a plutôt été considérée comme un échec de la prise en charge par GMAH. Chez les patients ayant bénéficié de plusieurs GMAH, seule la première intervention a donc été prise en compte, ce qui pourrait constituer le premier biais d'inclusion. Le deuxième biais était caractérisé par l'exclusion de 15 patients présentant un nombre de données manquantes trop important ou une durée de suivi trop brève (inférieure à 1 mois). Outre ces biais d'inclusion, notre étude peut souffrir d'un biais méthodologique, du fait de l'absence d'appariement entre les sujets des sous groupes. On constate en effet une différence significative ($p < 0,001$) entre les effectifs des différents groupes, les ulcères représentant 2/3 des inclusions (graphique 1). Le type d'anesthésie retenu pour l'intervention n'a pas été relevé, considérant que ce choix était d'avantage lié au contexte général et aux pathologies sous jacentes qu'à une considération ophtalmologique. Il est en effet peu probable que le type d'anesthésie interfère avec l'efficacité de la greffe, d'autant qu'aucune étude à ce jour ne tend à évoquer cette hypothèse.

V. CONCLUSION

Cette étude rétrospective confirme l'efficacité des greffes de membranes amniotiques humaines dans les pathologies cornéennes de surface, et apporte également une donnée nouvelle sur leur efficacité dans les kératopathies infectieuses. En effet, cette étude tend à montrer la préservation de leur très bonne efficacité dans les pathologies cornéennes infectieuses, aussi bien en terme de taux de succès qu'en terme de durée de ré-épithélialisation, permettant ainsi un bénéfice fonctionnel avec une amélioration de l'acuité visuelle conséquente, sans pour autant engendrer une prise de risque excessive pour le patient. La réalisation d'une nouvelle étude, prospective, n'incluant que ces dernières et comparant l'efficacité de cette prise en charge à un traitement local simple par collyres apporterait une meilleure pertinence statistique et clinique.

VI. ANNEXES

Graphique 1 : Répartition des effectifs dans les sous-groupes

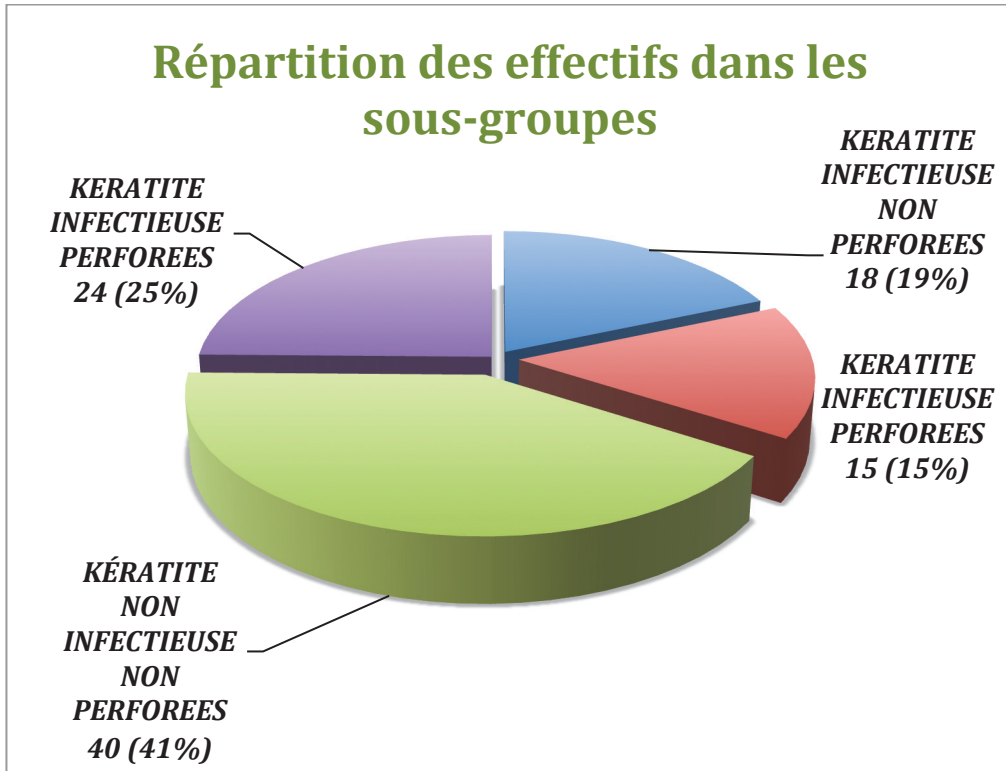


Tableau 1 : Antécédents généraux

Antécédents généraux	Type	Effectifs	Pourcentages
Cardiovasculaires	<i>HTA</i>	40	41,2%
	<i>Cardiopathies</i>	10	10,3%
	<i>Dyslipidémies</i>	29	29,9%
	<i>Accident thrombo-emboliques</i>	16	16,5%
Metaboliques	<i>Diabete</i>	17	17,5%
	<i>Dysthyroïdies</i>	6	6,2%
Respiratoires	<i>Asthme</i>	3	3,1%
	<i>BPCO</i>	5	5,2%
	<i>Insuffisance respiratoire</i>	4	4,1%
	<i>SAOS</i>	3	3,1%
Auto immuns	<i>Pemphigoïde</i>	1	1,0%
	<i>Polyartrite rhumatoïde</i>	2	2,1%
	<i>Syringomyelie</i>	1	1,0%
Hematologiques	<i>Leucemies</i>	1	1,0%
	<i>Thalassemie</i>	1	1,0%
Oncologiques	<i>Myelome</i>	1	1,0%
	<i>Carcinome</i>	1	1,0%
	<i>Meningiome</i>	3	3,1%
Neurologiques	<i>Demences</i>	2	2,1%
	<i>Epilepsie</i>	2	2,1%
	<i>Parkinson</i>	1	1,0%
Infectieux	<i>Herpes</i>	14	14,4%
	<i>Zona</i>	1	1,0%
	<i>Hepatite virale</i>	2	2,1%
N total		97	

Tableau 2 : pathologies ophtalmologiques associées

Antécédents ophtalmologiques	Effectifs	Pourcentages
<i>Dystrophie cornéenne</i>	26	26,8%
<i>Pseudophakie</i>	26	26,8%
<i>Hypertonie oculaire / GPAO</i>	20	20,6%
<i>Syndrome sec oculaire</i>	19	19,6%
<i>Malposition/pathologie palpébrale</i>	15	15,5%
<i>Kératite neurotrophique</i>	14	14,4%
<i>Kératoplastie</i>	12	12,4%
<i>Décollement de rétine</i>	10	10,3%
<i>Plaie du globe</i>	8	8,2%
<i>Tumeur palpébrale/conjonctivale</i>	6	6,2%
<i>Paralysie faciale</i>	5	5,2%
<i>Uvéites</i>	4	4,1%
<i>Radiothérapie locale</i>	2	2,1%

Tableau 3 : Délais de prise en charge chirurgicale selon les sous-groupes (en jours)

Groupes	Délai moyen	Intervalle de confiance	Délai médian	Ecart type	Variance
<i>Abcès non perforés</i>	28,9	16,0	15,0	34,7	407,2
<i>Abcès perforés</i>	13,3	7,1	7,0	14,0	183,0
Total Abcès	21,8	9,6	10,0	28,0	762,6
<i>Ulcères non perforés</i>	62,2	25,6	45,0	82,7	6672,9
<i>Ulcères perforés</i>	44,6	30,2	23,0	75,4	5454,0
Total Ulcères	55,6	19,6	28,0	79,9	6288,4
Global	44,1	13,7	23,0	68,7	4665,1

Tableau 4 : Examen ophtalmologique pré-opératoire

Examen à la LAF		Ulcères n=64		Abscess n=33	
		<i>Non perforés</i> n=40	<i>Perforés</i> n=24	<i>Non perforés</i> n=18	<i>Perforés</i> n=15
Taille du défaut cornéen (mm)		4,7 +/- 2,6		4,1 +/- 2,2	
Atteinte de l'axe visuel		28 (70%)	20 (83,3%)	14 (77,8%)	10 (66,7%)
Descemetocèle		0 (0%)	19 (79,2%)	0 (0%)	11 (73,3%)
Réaction de chambre antérieure		6 (15%)	14 (58,3%)	14 (77,8%)	15 (100%)
Néovascularisation cornéenne		19 (47,5%)	14 (58,3%)	9 (50%)	7 (46,7%)
Accessibilité du fond d'œil		21 (52,5%)	2 (8,3%)	2 (11,1%)	3 (20%)
PIO	Hypertone (>21mmHg)	3 (7,5%)	1 (4,2%)	6 (33,3%)	0 (0%)
	Normotone	37 (92,5%)	12 (52%)	12 (66,6%)	3 (20%)
	Hypotone (<8mmHg)	0 (0%)	11 (45,8%)	0 (0%)	12 (80%)

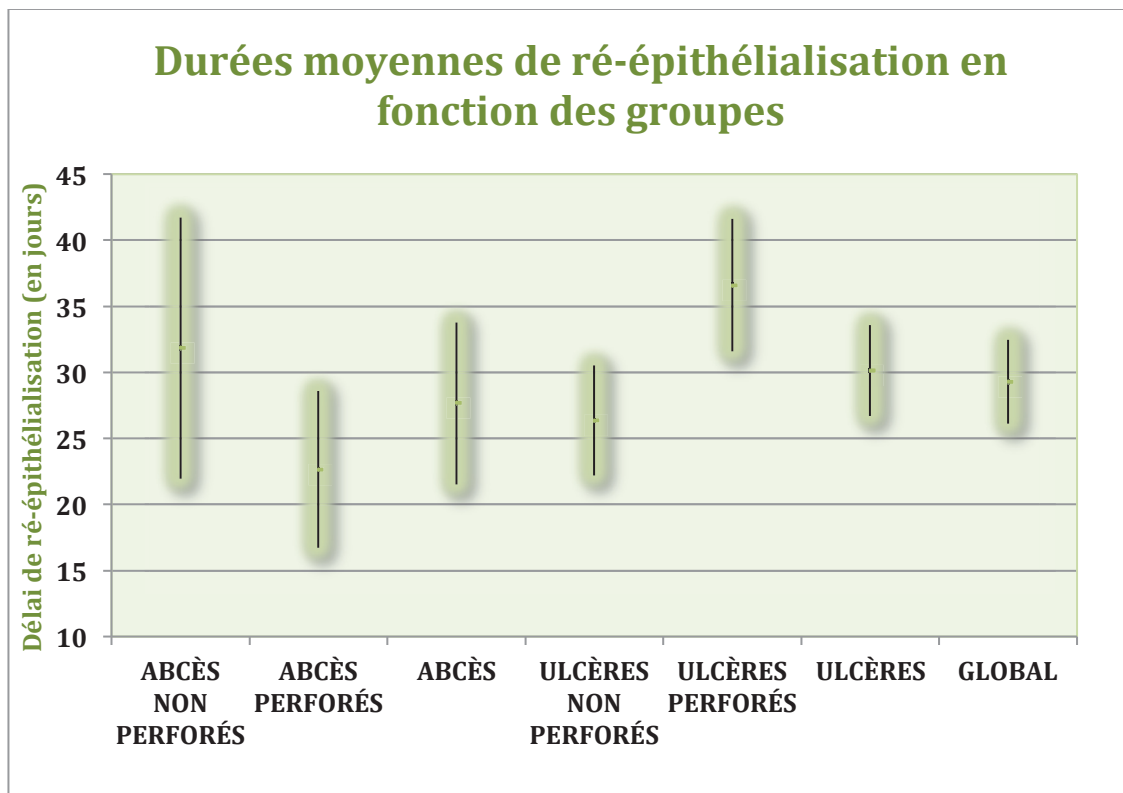
Tableau 5 : Taux de ré-épithélialisation selon les sous-groupes

Groupes	Effectifs	Effectifs ré-épithélialisés	Taux de ré-épithélialisation
<i>Abcès non perforés</i>	18	16	89%
<i>Abcès perforés</i>	15	14	93%
Abcès	33	30	91%
<i>Ulcères non perforés</i>	40	35	88%
<i>Ulcères perforés</i>	24	20	83%
Ulcères	64	55	86%
Global	97	85	88%

Tableau 6: Durées de ré-épithélialisation en fonction des sous-groupes (en jours)

Groupes	Effectifs ré-épithélialisés	Durée moyenne de ré-épithélialisation	Intervalle de confiance 5%	Ecart type
<i>Abcès non perforés</i>	16	31,83	9,89	20,18
<i>Abcès perforés</i>	14	22,64	5,92	11,30
Abcès	30	27,66	6,12	17,10
<i>Ulcères non perforés</i>	35	26,34	4,16	12,56
<i>Ulcères perforés</i>	20	36,60	5,00	11,41
Ulcères	55	30,14	3,45	13,04
Global	85	29,28	3,17	14,92

Graphique 2 : Durées moyennes de ré-épithélialisation en fonction des sous-groupes



VII. BIBLIOGRAPHIE

1. De Rotth A : « Plastic repair of conjunctival defects with fetal membranes ». *Arch Ophthalmol* 23:522–5, 1940
2. Sorsby A, Symmons HM: « Amniotic membrane grafts in caustic burns of the eye (burns of second degree) ». *Br J Ophthalmol* 30:337–45, 1946
3. Sorsby A, Haythorne J, Reed H: « Further experience with amniotic membrane grafts in caustic burns of the eye ». *Br J Ophthalmol* 31:409–18, 1947
4. Kim JC, Tseng SCG: « Transplantation of preserved human amniotic membrane for surface reconstruction in severely damaged rabbit corneas ». *Cornea* 14:473–84, 1995
5. Lee SH, Tseng SC: « Amniotic membrane transplantation for persistent epithelial defects with ulceration ». *Am J Ophthalmol* 123:303–12, 1997
6. Azuara-Blanco A, Pillai CT, Dua HS: « Amniotic membrane transplantation for ocular surface reconstruction ». *Br J Ophthalmol* 83:399–402, 1999
7. Pires RT, Tseng SC, Prabhasawat P: « Amniotic membrane transplantation for symptomatic bullous keratopathy ». *Arch Ophthalmol* 117:1291–7, 1999
8. Shimazaki J, Yang HY, Tsubota K: « Amniotic membrane transplantation for ocular surface reconstruction in patients with chemical and thermal burns ». *Ophthalmology* 104:2068–76, 1997
9. Chen HJ, Pires RT, Tseng SC : « Amniotic membrane transplantation for severe neurotrophic corneal ulcers ». *Br J Ophthalmol* 84:826–33, 2000
10. Kruse FE, Rohrschneider K, Volcker HE : « Multilayer amniotic membrane transplantation for reconstruction of deep corneal ulcers ». *Ophthalmology* 106:1504–10, 1999
11. M. Muraine, J. Gueudry, D. Toubeau, E. Gardea, E. Verspyck, E. Menguy, G. Brasseur : « Intérêt des greffes de membranes amniotiques dans les pathologies oculaires de surface » ; *JFr. Ophthalmol.*, 29, 9, 1070-1083 ; 2006.
12. Kim JC, Tseng SC. : « The effects on inhibition of corneal neovascularization after human amniotic membrane transplantation in severely damaged rabbit corneas ». *Korean J Ophthalmol*, 1995;9:32-46
13. Solomon A, Rosenblatt M, Monroy D, Ji Z, Pflugfelder SC, Tseng SC. : « Suppression of interleukin 1alpha and interleukin 1beta in human limbal epithelial cells cultured on the amniotic membrane stromal matrix ». *Br J Ophthalmol*, 2001; 85:444-9
14. Tseng SC, Prabhasawat P, Barton K, Gray T, Meller D. : « Amniotic membrane transplantation with or without limbal allografts for corneal surface reconstruction in patients with limbal stem cell deficiency ». *Arch Ophthalmol*, 1998;116: 431-41.
15. Mercie M, Gicquel JJ, Dighiero P : « Usefulness of amniotic membrane transplantation in bacterial keratitis acute phase ». *SFO* vol 28, 2005

16. Kim JS, Kim JC, Hahn TW, Park WC. : « Amniotic membrane transplantation in infectious corneal ulcer ». *Cornea*. 2001;20:720-6
17. Gudson JA : « Bactericidin for bacillus subtilis in pregnancy ». *J Immunol* 88:494–9, 1962
18. Galask RP, Snyder IS : « Antimicrobial factors in amniotic fluid ». *Am J Obstet Gynecol* 106:59–65, 1970
19. Yotis W, Stanke R : « Bacteriostatic action of progesterone on staphylococci and other microorganisms ». *J Bacteriol* 92:1285–9, 1966
20. Hsu CD, Meaddough E, Lu LC : « Immunohistochemical localization of inducible nitric oxide synthase on human fetal amnion in intra-amniotic infection ». *Am J Obstet Gynecol* 179:1271–4, 1998
21. Otsuki K, Yoda A, Saito H: « Amniotic fluid lactoferrin in intrauterine infection ». *Placenta* 20:175–9, 1999
22. Rao TV, Chandrasekharam V: « Use of dry human and bovine amnion as a biological dressing ». *Arch Surg* 116:891–6, 1981
23. Robson MC, Krizek TJ: « The effect of human amniotic membranes on the bacteria population of infected rat burns ». *Ann Surg* 177:144–9, 1973
24. Kjaergaard N, Hein M, Hyttel L : « Antibacterial properties of human amnion and chorion in vitro ». *Eur J Obstet Gynecol Reprod Biol* 94:224–9, 2001
25. Talmi YP, Sigler L, Inge E : « Antibacterial properties of human amniotic membranes ». *Placenta* 12:285–8, 1991
26. Kjaergaard N, Helmig RB, Schonheyder HC : « Chorioamniotic membranes constitute a competent barrier to group B streptococcus in vitro ». *Eur J Obstet Gynecol Reprod Biol* 83:165–9, 1999
27. Bouchard CS, John T, MD : « Amniotic Membrane Transplantation in the Management of Severe Ocular Surface Disease: Indications and Outcomes ». *The Ocular Surface ; Vol2, No3 ; July 2004*
28. Jung Hyun Park, Jin Wook Jeoung, Won Ryang Wee, Jin Hak Lee, Mee Kum Kim, Jae Lim Lee : « Clinical efficacy of amniotic membrane transplantation in the treatment of various ocular surface diseases ». *Contact Lens & Anterior Eye* 31 ; 73–80 ; 2008.
29. Rodriguez-Ares MT, Tourino R, Capeans C, Sanchez-Salorio M: « Multilayered amniotic membrane transplantation for corneal perforation ». *Ophthalmic Surg Lasers* 30:485–7, 1999
30. Hick S, Demers PE, Brunette I, La C, Mabon M, Duchesne B : « Amniotic membrane transplantation and fibrin glue in the management of corneal ulcers and perforations: a review of 33 cases ». *Cornea* 2005;24:369–77
31. Solomon A, Meller D, Prabhasawat P, John T, Espana EM, Steuhl KP : « Amniotic membrane grafts for non-traumatic corneal perforations, descemetocelles, and deep ulcers ». *Ophthalmology*, 2002;109:694-703.
32. Shwu-Huey Lee, Scheffer C, Tseng G : « Amniotic Membrane Transplantation for Persistent Epithelial Defects With Ulceration » *American Journal of Ophthalmology ; 1997;123:303-312*

33. Weiyun Shi, Min Chen, Lixin Xie : « Amniotic membrane transplantation combined with antiviral and steroid therapy for herpes necrotizing stromal keratitis ». *Ophthalmology* 2007 ; 114, 1476-1481.
34. Ahmad Kheirkhah, Tabatabaei A, Khodaparast Z : « A controlled study of amniotic membrane transplantation for acute Pseudomonas keratitis » *Can J Ophthalmol* ; Vol. 47, No.3, June 2012
35. Gabler B, Lohmann CP : « Hypopyon after repeated transplantation of human amniotic membrane onto the corneal surface ». *Ophthalmology* 107:1344–6, 2000
36. Dua HS, Gomes JA, King AJ, Maharajan VS. « The amniotic membrane in ophthalmology ». *Surv Ophthalmol*, 2004;49:51-77

VIII. SERMENT D'HIPPOCRATE

En présence des Maîtres de cette Faculté, de mes chers condisciples, devant l'effigie d'Hippocrate,

Je promets et je jure d'être fidèle aux lois de l'honneur et de la probité dans l'exercice de La Médecine.

Je donnerai mes soins gratuits à l'indigent, et n'exigerai jamais un salaire au-dessus de mon travail.

Admis à l'intérieur des maisons, mes yeux ne verront pas ce qu'il s'y passe. Ma langue taira les secrets qui me seront confiés et mon état ne servira pas à corrompre les mœurs ni à favoriser le crime.

Je ne permettrai pas que des considérations de religion, de nation, de race, de parti ou de classe sociale viennent s'interposer entre mon devoir et mon patient.

Je garderai le respect absolu de la vie humaine.

Même sous la menace, je n'admettrai pas de faire usage de mes connaissances médicales contre les lois de l'Humanité.

Respectueux et reconnaissant envers mes Maîtres, je rendrai à leurs enfants l'instruction que j'ai reçue de leurs pères.

Que les hommes m'accordent leur estime si je suis fidèle à mes promesses, que je sois couvert d'opprobre et méprisé de mes confrères si j'y manque.

RESUME

Objectif : Evaluer rétrospectivement l'efficacité des greffes de membranes amniotiques humaines (GMAH) dans les pathologies cornéennes ulcérautes, perforées ou non, avec ou sans caractère infectieux, chez des patients pris en charge au CHU de Nice entre Janvier 2009 et Janvier 2014.

Matériel et Méthodes : Les patients ont été inclus consécutivement et répartis en quatre sous-groupes selon l'existence d'une perforation et/ou d'un caractère infectieux. Les taux de ré-épithélialisation ont été relevés ainsi que les durées nécessaires à l'obtention de celle-ci. Ces données ont été secondairement comparées entre les sous-groupes. L'évolution de l'acuité visuelle a été notée ainsi que les complications éventuelles.

Résultats : 97 patients ont été inclus, 64 kératites non infectieuses (KNI) (dont 24 perforées) et 33 kératites infectieuses (KI) (dont 15 perforées). Le taux de ré-épithélialisation global était de 88% (86% dans le groupe KNI, 91% dans le groupe KI) sans différence entre les sous-groupes ($p=0,95$). Le délai nécessaire à cette ré-épithélialisation était de 29,3 +/- 3,2 jours et ne différait pas selon les groupes (KNI : 30,1 +/- 3,6 jours, KI : 27,7 +/- 6,1 jours ; $p=0,4$). L'amélioration moyenne de l'acuité visuelle était de 1,0 +/- 0,2 Log MAR et comparable entre les deux groupes (KNI : 1,0 +/- 0,3 Log MAR, KI : 0,8 +/- 0,3 Log MAR ; $p=0,43$). Le délai moyen de suivi était de 47,9 +/- 11 mois. Aucune complication n'a été relevée.

Conclusion : Les GMAH constituent une solution efficace au traitement des kératopathies ulcérautes, avec ou sans perforation. L'existence d'un caractère infectieux ne modifie en rien leur efficacité, tant en terme de taux qu'en terme de durée de ré-épithélialisation.