



HAL
open science

Intérêt de la tomодensitométrie dans le bilan initial des fractures périphériques : mise en place de comptes-rendus types : CD-ROM d'auto enseignement

Héloïse Vasseur

► To cite this version:

Héloïse Vasseur. Intérêt de la tomодensitométrie dans le bilan initial des fractures périphériques : mise en place de comptes-rendus types : CD-ROM d'auto enseignement. Médecine humaine et pathologie. 2015. dumas-01294568

HAL Id: dumas-01294568

<https://dumas.ccsd.cnrs.fr/dumas-01294568>

Submitted on 29 Mar 2016

HAL is a multi-disciplinary open access archive for the deposit and dissemination of scientific research documents, whether they are published or not. The documents may come from teaching and research institutions in France or abroad, or from public or private research centers.

L'archive ouverte pluridisciplinaire **HAL**, est destinée au dépôt et à la diffusion de documents scientifiques de niveau recherche, publiés ou non, émanant des établissements d'enseignement et de recherche français ou étrangers, des laboratoires publics ou privés.

**UNIVERSITÉ DE PICARDIE JULES VERNE
FACULTÉ DE MÉDECINE D'AMIENS**

Année 2015

n°2015-163

**INTÉRÊT DE LA TOMODENSITOMÉTRIE DANS LE BILAN INITIAL DES
FRACTURES PÉRIPHÉRIQUES. MISE EN PLACE DE COMPTES-RENDUS TYPES.
CD-ROM D'AUTO-ENSEIGNEMENT.**

**THESE
POUR LE DOCTORAT EN MÉDECINE (DIPLÔME D'ÉTAT)
SPÉCIALITÉ : RADIOLOGIE ET IMAGERIE MÉDICALE
PRÉSENTÉE ET SOUTENUE PUBLIQUEMENT
LE 24 NOVEMBRE 2015
PAR
HÉLOÏSE VASSEUR**

PRÉSIDENT DU JURY : Monsieur le Professeur Hervé DERAMOND

MEMBRES DU JURY : Monsieur le Professeur Eric HAVET

Monsieur le Professeur Antoine GABRION

Monsieur le Professeur Jean-Marc CONSTANS

Monsieur le Docteur Emmanuel DAVID

DIRECTRICE DE THESE : Madame le Docteur Mathilde Warin

A mon maître et Président du Jury,

Monsieur le Professeur Hervé DERAMOND

Professeur des Universités-Praticien Hospitalier au CHU d'Amiens Picardie.

Service de radiologie et imagerie médicale.

Chef du Pôle Imagerie au CHU d'AMIENS.

Chevalier dans l'Ordre des Palmes Académiques.

Vous me faites l'honneur de présider cette thèse.

Merci pour tout ce que vous m'avez appris. Malgré votre emploi du temps chargé, vous avez toujours pris le temps pour répondre à mes questions en neuroradiologie. Vous avez toujours été disponible pour nous soutenir et nous écouter lors des conflits avec les cliniciens lors des bips ou gardes. C'est un honneur d'avoir pu me former à vos côtés. J'espère pouvoir bénéficier de vos conseils avisés en interventionnel du rachis avant mon inter CHU.

Soyez assuré de ma gratitude et de mon grand respect.

A mes juges et Maitres,

Monsieur le Professeur Eric HAVET

Professeur des Universités-Praticien Hospitalier au CHU d'Amiens Picardie.

Service d'anatomie.

Je vous remercie d'avoir accepté de juger cette thèse. Vous avez montré un grand enthousiasme quand je vous ai parlé de mon sujet.

Sur les bancs de la P1, il y a maintenant 10 ans, j'écoutais attentivement vos cours sur l'anatomie du membre supérieur. J'espère avoir été à la hauteur de ce que vous m'avez appris et ne pas avoir commis d'erreur dans les parties « anatomie ».

C'est un honneur pour moi de vous avoir dans mon jury de thèse.

Monsieur le Professeur Antoine GABRION

Professeur des Universités-Praticien Hospitalier au CHU d'Amiens Picardie.

Service de chirurgie orthopédique et Traumatologique.

Vous avez accepté avec grand intérêt de juger cette thèse.

Veillez trouver ici l'expression de toute ma reconnaissance et ma profonde estime.

Monsieur le Professeur Jean-Marc CONSTANS

Professeur des Universités-Praticien Hospitalier au CHU d'Amiens Picardie.

Service de radiologie et imagerie médicale.

Pôle Imagerie.

Vous avez accepté avec beaucoup de gentillesse de juger cette thèse.

Merci de votre disponibilité, de votre patience et accessibilité au quotidien auprès des internes.

Même si on sait que vous êtes très occupé avec la recherche, les réunions... vous avez pris le temps d'essayer de nous expliquer la spectroscopie. Je vous en remercie.

Monsieur le Docteur Emmanuel DAVID

Praticien Hospitalier au CHU d'Amiens Picardie.

Service de chirurgie orthopédique et traumatologique.

Vous avez accepté avec gentillesse de juger cette thèse.

Je tiens particulièrement à vous remercier d'avoir pris le temps de me recevoir en plus de votre travail. Vous m'avez beaucoup aidé quand j'ai commencé ce travail.

Merci pour votre disponibilité, votre gentillesse et votre patience pour répondre à mes questions.

Madame le Docteur Mathilde WARIN

Praticien hospitalier au CHU d'Amiens Picardie.

Service de radiologie et imagerie médicale.

Cela m'a fait très plaisir que tu acceptes de diriger ce travail.

Merci pour tes conseils et ta relecture.

Tu es toujours présente pour répondre à nos questions, pour nous faire cours, nous aider en garde. Même si tu n'a pas de statut « universitaire » tu te soucies de notre formation, de nos thèses et mémoires. Merci pour tout.

A ma famille,

À mes parents et mon frère Grégoire,

Merci d'avoir toujours été là pour moi.

Merci pour l'éducation que vous m'avez transmise.

C'est grâce à vous et votre soutien que j'en suis arrivée là.

Vous êtes des modèles pour moi.

Je sais que je pourrais toujours compter sur vous, je vous aime.

À mes grands parents, Mamie, Mémère, Papie et Pépère,

Merci de tout ce que vous avez fait pour moi.

Merci de m'avoir gardé petite quand je sortais de l'école, merci pour tous les goûters que vous m'avez préparés, merci pour les allers retours que vous avez fait pour m'emmener au cheval, à la mer et merci d'avoir toujours été là pour moi pour me soutenir et me réconforter.

Vous m'avez transmis de vraies valeurs qui font ce que je suis aujourd'hui et qui m'aident au quotidien.

À ma marraine Marie Elise et mon parrain Christophe,

À mes tantes et oncles, Pascale, Francis, Anicet, Blandine, Delphine,

Merci d'avoir toujours été là pour moi.

À mes cousins Jérémie et Swann,

J'apprécie beaucoup parler avec vous. Je suis contente que vous réussissiez vos études. Bon courage pour les dernières années d'étude et pour l'arrivée dans la vie active. Je viendrais vous voir à Lille et Lyon. J'espère qu'on restera toujours en contact malgré la distance.

À mon filleul Loris et ma cousine Lola,

Bon courage pour les études qu'il vous reste à faire. J'espère que vous trouverez votre voie et que vous vous épanouirez dans votre travail autant que moi.

À tata Denise,

Merci d'avoir toujours été présente à mes anniversaires. Merci pour les réunions de famille que tu organises chaque année au nouvel an et à ton anniversaire, permettant à toute la famille Bouthors de se retrouver. Tu es le lien qui nous réunis, j'espère pendant encore de longues années à venir.

À mes grandes tantes et grands oncles, Mireille et Paul André, Gisèle, Ginette.

À tous mes cousins et cousines de la famille Bouthors, Marie Françoise, Valérie, Sabine, Christian, Jean Louis, Laurent, Thierry, Fanny, Mélanie, Céline, Mickael, Nathalie, Emilie, Gaëtan, Coraline, Maxence, Vincent et Ludovic.... Merci pour votre bonne humeur et votre humour qui ont toujours rendu les réunions de famille très joyeuses. Il y a toujours une occasion pour lever son verre, trinquer, chanter et danser !!! C'est toujours un plaisir de vous revoir.

À mes amis,

À Domitille et Simon, même si vous êtes partis à l'autre bout de la France, c'est toujours un grand plaisir de vous retrouver. Merci pour tous ces moments passés ensemble, pour les fous rires pendant et surtout après les soirées, pour avoir toujours été là pour moi. Je ne saurais jamais comment trouver les mots pour vous dire combien vous comptez pour moi.

À Élodie, tu es toujours la valeur sûre pour aller prendre un verre ou organiser les vacances. Au boulot, tu es un soutien infaillible. On se comprend. C'est un grand plaisir de faire le stage d'os avec toi. Merci de m'avoir fait découvrir le sud ouest, maintenant je vais m'y incruster chaque année !!

À **Jessica**, depuis notre rencontre à Laon, il y a déjà 4 ans, une belle amitié est née et malgré les changements de stages, nous sommes devenues de plus en plus proches. Je sais que je pourrais toujours compter sur toi ; grande amatrice de lecture et passionnée de découvrir d'autres horizons et cultures (toujours en vacances à l'autre bout du monde quoi), tu m'apportes énormément. Ton côté tête en l'air nous a occasionné de grands fous rires.... PS : oublies pas de faire ton plein d'essence en partant à Lyon !!

À **Thibault et Audrey**, les rendez vous au ad hoc avec le martini blanc en apéro et l'irish coffee en dessert sont devenus une sorte de tradition. C'est toujours un plaisir de vous voir, dans votre appart magnifique pour prendre l'apéro ou devant ma grande télé pour regarder le rugby...vous êtes d'un grand soutien, merci.

Au groupe des filles de radio, Morgane, Florine, Floriane, c'est tellement agréable de travailler avec vous, à ces pauses cafés, ces débriefs mode et potins.... A ces petits apéro filles qui ont fait que vous êtes devenues des amies.

À **Julie**, le cygne noir. Toujours de bonne humeur, appliquée dans ton travail tu sera toujours pour moi la plus radiologue des neurologues. Et j'ai bien compris, la Lorraine ce n'est pas l'Alsace !

À **Sibel**, tu m'as tellement parlé en bien de ta région d'origine que j'y vais faire un inter CHU. Merci pour tous ces petits apéros chez toi. Je compte sur toi pour m'emmener dans les bars branchés de Nice et sur les plus belles plages des alentours.

À **Aurore et Nathalie**, mes copines des apéros sur Amiens et des pauses café à Saint Quentin. Grâce à vous, ce semestre est passé beaucoup plus vite !

À **Charlène**, ma biche tu as été là pour moi et tu m'as redonné confiance en moi quand j'en ai eu besoin. Maintenant tu es partie faire ta vie à Grenoble. Tous mes vœux de bonheur pour la suite. Merci pour tout.

À mes co internes de Laon, devenus des amis, Stéphane, Mathieu, Amélia, Clémentine, Céline. Que de fous rires et de bons moments passés durant le rude hiver, isolés, au sommet de la montagne couronnée ! Grâce à vous, je garde de ce semestre de très bons souvenirs, les apéros à l'internat finissant au lutin bleu, la chasse au trésor organisée dans tout l'hôpital pour rendre les clés à Babar... tous ces moments sont gravés dans ma mémoire et me font encore rire aujourd'hui.

À mes co internes de Saint Quentin devenus mes amis, Joseph, Charles, Ramy, Ekoué, Adrien et tous les autres. J'ai été ravie de faire votre connaissance au cours de ce semestre. Merci d'avoir égayé mes soirées. Que retenir de Saint Quentin si ce n'est ces fameuses soirées d'internat, réputées dans toute la Picardie... Je garde de ce semestre de très bons souvenirs grâce à vous.

À toutes les personnes que j'ai rencontrée pendant ces années de médecine et que je revois avec plaisir, Anna, Christophe, Sultan, Clément, Justine G, Stéphane S, Thibault D, Marine, Xavier D, PIF....

À toutes les personnes que j'ai apprécié rencontrer pendant mon internat, Clotilde, Ilan, Justine T, Geneviève, David Marcerou, Yohan, Guillaume, David Elkoun, Jules, Jérôme, Mickael, Olivier, Samy, Romain...

À mes amies d'enfance, Coline et Maud, Kelly la vie nous a géographiquement séparés mais vous restés dans mon cœur.

À tous ceux que j'ai oublié de citer.....

À mes co internes de radiologie,

Raphael, Nicolas et Jérémie, merci d'être toujours de bonne humeur et de nous faire autant rire.

Maxime, tu es celui avec qui j'aurai fait le plus de stage, on a la même façon de travailler et on s'est toujours très bien arrangé. Ps : les franges sont la grande tendance de cet hiver, c'est le moment de sortir tes chaussures !!!!

Mathieu, David Zeitoun, David Michel, Jérémy, Joseph, Cécile, Maëva, Antonia, Mickael Cohen, Sooheib, Raphael B, Axelle, Kevin, Riyad, Sophie, ça a été un vrai plaisir de travailler avec vous.

Et tous les plus jeunes que je ne connais pas encore...

Aux jeunes chefs de radio,

Arnaud, Rani, Aurélie, Mickaël Z, Mélody, Pierre Olivier, Fatima, merci pour tout ce que vous m'avez appris. En plus d'être compétents, vous êtes super sympa et présents pour les sorties sur saint leu ! Le départ de plusieurs d'entre vous est une grosse perte pour le service et vous allez me manquer !!!

À tous les médecins qui ont contribué à ma formation,

Thierry, Brice et Cyril en radiologie digestive, ça a été un vrai plaisir d'apprendre à vos côtés, votre rigueur et votre disponibilité ont fait de ce stage l'un des meilleurs de ma formation. Merci pour les cours et les descentes de garde qui ont parfois rattrapé mes erreurs et en tous cas, énormément appris.

Cédric, Marianne, Laura, Thomas, merci pour votre accueil au Sud, merci pour tout ce que vous m'avez appris. Vous avez toujours été présents et disponible quand j'ai eu besoin de vous et je vous en remercie.

Bruno, Mathilde et Catherine en ostéo articulaire, merci pour vos cours et votre disponibilité. Vous êtes vraiment investies dans notre formation, toujours présents pour nous apprendre et répondre à nos questions. C'est avec un grand plaisir que j'arrive dans le CA d'ostéo articulaire.

Brigitte en ORL. Compétente et sympathique, c'est avec grand plaisir que je viens prendre le café avec toi le vendredi.

A toute l'équipe de radiologie du CHU d'Amiens,
A toute l'équipe de radiologie de Saint Quentin et de Laon.

TABLE DES MATIERES

ABREVIATIONS.....	16
INTRODUCTION.....	17
MATERIEL ET METHODES.....	19
RÉSULTATS	20
DISCUSSION.....	22
CONCLUSION.....	23
REFERENCES BIBLIOGRAPHIQUES.....	24
ANNEXE : guide d'utilisation du CD ROM	34

ABREVIATIONS

Ant. : antérieur

kV : kilovolt

mA : milliampères

≈ : régulation en fonction des kV

SNAC wrist : Scaphoid Non union Advance Collapse : pseudarthrose du scaphoïde avec arthrose du poignet.

TDM : tomodensitométrie (scanner)

TFCC : complexe fibro cartilagineux triangulaire du carpe.

Trans. : transverse

Post. : postérieur

INTRODUCTION

Le scanner (ou tomodensitométrie) est une technique d'imagerie utilisant le principe d'atténuation des rayons X. Elle a été inventée au début des années 1970 par un physicien américain A.M CORMACK et un ingénieur anglais G.M HOUSFIELD. Le scanner été composé d'un tube à rayon X (permettant la production des rayons X) et d'un seul détecteur (permettant de mesurer la densité des tissus biologiques à partir de leur capacité à absorber les faisceaux de rayons X). Il fallait alors attendre 5 minutes pour obtenir une seule coupe. Depuis, de nombreuses avancées technologiques dans ce domaine ont permis la multiplication des détecteurs, réunis en barrette, et la rotation du tube. Un arceau, comportant un émetteur de rayons X et des détecteurs va effectuer une rotation tout autour du corps du patient, celui ci se trouvant à l'intérieur de l'anneau. Actuellement, cela permet la réalisation d'un scanner avec 400 coupes en moins de 30 secondes. Les images obtenues après un traitement par ordinateur peuvent être visualisées dans les 3 plans (axial, coronal et sagittal) et reconstruites en volume. Parallèlement à ces avancées technologiques, les demandes et indications de scanner ont augmentées et se sont généralisées compte tenu de sa performance diagnostique, de sa rapidité, de son accessibilité et de l'aide apportée dans la décision thérapeutique. Il est incontournable aujourd'hui dans de nombreuses indications pour prendre en charge le patient notamment dans les situations d'urgences.

La traumatologie représente un motif fréquent de consultations aux urgences. Les radiographies standards permettent le bilan initial et sont dans une grande partie des cas suffisantes pour éliminer ou diagnostiquer une fracture et orienter la prise en charge du patient. Dans certains cas, ce bilan initial va être douteux ou, dans le cas de fractures complexes ou articulaires, insuffisant. Le scanner intervient alors du fait de son excellente résolution spatiale, de sa rapidité et de son accessibilité. Il permet une analyse fine de la structure osseuse améliorant ainsi la détection des fractures. La visualisation des fractures dans les 3 plans permet une meilleure analyse de la fracture et est indispensable au chirurgien afin de planifier la prise en charge.

Ces scanners étant souvent réalisés dans le cadre des demandes d'urgence, c'est très souvent à un interne non formé à l'imagerie ostéo articulaire, que revient le travail d'interprétation. Il est alors difficile de faire un compte rendu précis et utile au chirurgien. En effet, de nombreuses classifications existent pour chaque type de fracture et on ne sait pas toujours laquelle est utilisée par les chirurgiens dans le centre où l'on travaille, en l'occurrence le CHU d'Amiens.

Ce travail a pour but de décrire l'apport du scanner dans le bilan des fractures du squelette périphérique en détaillant pour chacune ce que le radiologue doit rechercher et décrire dans son compte rendu. Des comptes rendus types ont été proposés dans chaque partie afin de faciliter l'interprétation et faire gagner du temps au radiologue lors de l'interprétation mais également pour faciliter la lecture du compte rendu par les chirurgiens, afin qu'ils y trouvent facilement les éléments clés importants à leur décision thérapeutique.

Ce travail s'adresse aux internes en cours de formation en radiologie et aux médecins radiologues au CHU d'Amiens effectuant des scanners dans le cadre du bilan initial de fractures.

MATERIEL ET METHODES

Ce travail a été effectué à l'aide du logiciel Microsoft Power Point 2011 pour Mac sous la forme d'un poster électronique interactif. Des boutons d'actions permettent ainsi de naviguer entre les différents chapitres et sous chapitres. Ces boutons d'action ont été créés à l'aide de liens hypertextes renvoyant à la diapositive demandée.

Toutes les images de scanner présentées dans ce poster proviennent d'examens réalisés au CHU d'Amiens ou au CH de Saint Quentin.

Des images d'illustrations, notamment pour les classifications, sont tirées d'articles ou de livres, chaque source étant citée.

Une revue de la littérature a été faite grâce aux moteurs de recherche médicaux Pubmed[®], Science Direct[®], EM-Premium[®], afin de sélectionner les articles renvoyant aux classifications, et aux sources dont est issue le contenu des différentes parties.

RÉSULTATS

Cet outil interactif a été réalisé sous la forme d'un CD-ROM. Il a été construit en 6 chapitres composés de plusieurs parties :

I – Ceinture scapulaire : 1) fractures de la clavicule et luxations sterno claviculaires

2) fractures de l'extrémité supérieure de l'humérus

3) fractures de la scapula

II – Coude : 1) fractures de la palette humérale

2) fractures de l'extrémité supérieure de l'avant bras

III – Poignet : 1) fractures de l'extrémité inférieure de l'avant bras

2) fractures du carpe

IV – Ceinture pelvienne : 1) fractures de l'anneau pelvien

2) fractures de l'acétabulum

3) fractures de l'extrémité supérieure du fémur

V – Genou : 1) fractures de l'extrémité inférieure du fémur

2) fractures de l'extrémité supérieure du tibia

VI – Cheville et arrière pied : 1) fractures du pilon tibial

2) fractures de l'arrière pied : - fractures du calcanéum

- fractures du talus

Chaque partie est divisée en plusieurs items :

- a) Anatomie**
- b) Classifications**
- c) Intérêt TDM**
- d) Prise en charge**
- e) Compte rendu**
- f) Exemples**
- g) Bibliographie**

Un guide d'utilisation du CD-ROM est fourni dans l'annexe 1.

Les comptes rendus types ont été mis sous format Word et seront mis à disposition sur les ordinateurs du service, remplis sous format Word et insérés secondairement sur le logiciel de dictée Dx Image par un simple « copier - coller » pour être directement visible à partir de Dx Care dès le compte rendu réalisé.

DISCUSSION

L'originalité de ce travail est son format informatique. Le support électronique semble le meilleur format pour l'enseignement de l'imagerie médicale, la résolution des images est en effet de meilleure qualité que sur impression papier. De plus ce média permet une plus large diffusion et peut être mis sur tous les ordinateurs du service servant à dicter les interprétations.

L'avantage de ce support est également son interactivité permettant facilement de passer d'un item à l'autre en un simple clic.

Ce travail se veut le plus précis possible, et les comptes rendus types proposés facilement mis en application. Cependant, lors de leur mise en application, il peut apparaître dans un second temps des modifications à faire, comme par exemple rajouter un item dans un compte rendu ou au contraire en supprimer un. L'avantage de mettre ces comptes rendus sous format Word, secondairement intégrés dans le logiciel Dx Image, est la possibilité à tout moment de les modifier pour les améliorer et répondre au mieux à l'attente des chirurgiens.

CONCLUSION

Ainsi ce CD-ROM sur l'intérêt de la tomodensitométrie dans le bilan initial des fractures périphériques constitue une aide et un outil accessible, rapide, simple d'utilisation et didactique. Il permettra d'aider les internes en formation et les médecins radiologues au CHU d'Amiens à remplir les comptes rendus types proposés.

REFERENCES BIBLIOGRAPHIQUES

1. Court-Brown CM, Caesar B. Epidemiology of adult fractures: A review. *Injury*. août 2006;37(8):691-7.
2. Pidhorz L, Pidhorz L, Brechet I. Traumatisme de la ceinture scapulaire. 1998;31-016-A-10.
3. Fenig M, Lowman R, Thompson BP, Shayne PH. Fatal posterior sternoclavicular joint dislocation due to occult trauma. *Am J Emerg Med*. mars 2010;28(3):385.e5-8.
4. Allman FL. Fractures and Ligamentous Injuries of the Clavicle and Its Articulation. *J Bone Jt Surg Am*. 1 juin 1967;49(4):774-84.
5. Favard L, Berhouet J, Bacle G. Traumatisme de la ceinture scapulaire. *EMC Appar Locomoteur*. 2009;4-035-A-10.
6. Neer CS. Fractures of the distal third of the clavicle. *Clin Orthop*. juin 1968;58:43-50.
7. Cotten A, Servain S. Imagerie musculosquelettique pathologies générales. Elsevier Masson; 2013. 830-835 p.
8. Carmichael KD, Longo A, Lick S, Swischuk L. Posterior sternoclavicular epiphyseal fracture-dislocation with delayed diagnosis. *Skeletal Radiol*. août 2006;35(8):608-12.
9. Despeyroux M, Loustau O, Railhac J, Sans N. Imagerie des traumatismes de l'épaule. *J Radiol*. 2007;88:718-33.
10. Laffosse J-M, Espié A, Bonneville N, Mansat P, Tricoire J-L, Bonneville P, et al. Posterior dislocation of the sternoclavicular joint and epiphyseal disruption of the medial clavicle with posterior displacement in sports participants. *J Bone Joint Surg Br*. janv 2010;92(1):103-9.
11. van der Meijden OA, Gaskill TR, Millett PJ. Treatment of clavicle fractures: current concepts review. *J Shoulder Elbow Surg*. mars 2012;21(3):423-9.
12. Court-Brown CM, Caesar B. Epidemiology of adult fractures: A review. *Injury*. août 2006;37(8):691-7.
13. Court-Brown CM, Garg A, McQueen MM. The epidemiology of proximal humeral fractures. *Acta Orthop Scand*. août 2001;72(4):365-71.
14. Roux A, Decroocq L, El Batti S, Bonneville N, Moineau G, Trojani C, et al. Epidemiology of proximal humerus fractures managed in a trauma center. *Orthop Traumatol Surg Res*. oct 2012;98(6):715-9.

15. Cotten A, Servain S. Imagerie musculosquelettique pathologies générales. Elsevier Masson; 2013. 847-850 p.
16. Vandebussche E, Nich C. Fractures de l'extrémité supérieure de l'humérus. EMC Elsevier Masson SAS Paris Radiol Imag Médicale - Musculosquelettique - Neurol - Maxillofac. 2010;31-016-B-10.
17. Sjöden GO, Movin T, Güntner P, Aspelin P, Ahrengart L, Ersmark H, et al. Poor reproducibility of classification of proximal humeral fractures. Additional CT of minor value. Acta Orthop Scand. juin 1997;68(3):239-42.
18. Foroohar A, Tosti R, Richmond JM, Gaughan JP, Ilyas AM. Classification and treatment of proximal humerus fractures: inter-observer reliability and agreement across imaging modalities and experience. J Orthop Surg Res. 2011;6:38.
19. Sidor ML, Zuckerman JD, Lyon T, Koval K, Cuomo F, Schoenberg N. The Neer classification system for proximal humeral fractures. An assessment of interobserver reliability and intraobserver reproducibility. J Bone Joint Surg Am. déc 1993;75(12):1745-50.
20. Neer Cs 2nd. Displaced proximal humeral fractures. I. Classification and evaluation. J Bone Joint Surg Am. sept 1970;52(6):1077-89.
21. Neer CS, Brown Jr TH, McLaughlin HL. Fracture of the neck of the humerus with dislocation of the head fragment. Am J Surg. 1953;85(3):252-8.
22. Carofino BC, Leopold SS. Classifications in Brief: The Neer Classification for Proximal Humerus Fractures. Clin Orthop Relat Res. janv 2013;471(1):39-43.
23. Neer CS. Four-segment classification of proximal humeral fractures: Purpose and reliable use. J Shoulder Elbow Surg. juill 2002;11(4):389-400.
24. Duparc J. Classification of articular fractures of the upper extremity of the humerus. Acta Orthopædica Belg. 1995;61 suppl 1:65-70.
25. Haapamaki VV, Kiuru MJ, Koskinen SK. Multidetector CT in shoulder fractures. Emerg Radiol. déc 2004;11(2):89-94.
26. Hertel R, Hempfing A, Stiehler M, Leunig M. Predictors of humeral head ischemia after intracapsular fracture of the proximal humerus. J Shoulder Elbow Surg. juill 2004;13(4):427-33.
27. Goutallier D, Postel JM, Bernageau J, Lavau L, Voisin MC. Fatty muscle degeneration in cuff ruptures. Pre- and postoperative evaluation by CT scan. Clin Orthop. juill 1994;(304):78-83.

28. Murray IR, Amin AK, White TO, Robinson CM. Proximal humeral fractures: current concepts in classification, treatment and outcomes. *J Bone Joint Surg Br.* janv 2011;93(1):1-11.
29. Favard L, Berhouet J, Bacle G. Fractures récentes de l'extrémité supérieure de l'humérus de l'adulte. *EMC- Appar Locomoteur.* 2012;14-038-A-10.
30. Bahk MS, Kuhn JE, Galatz LM, Connor PM, Williams GR. Acromioclavicular and sternoclavicular injuries and clavicular, glenoid, and scapular fractures. *J Bone Joint Surg Am.* oct 2009;91(10):2492-510.
31. Imatani RJ. Fractures of the scapula: a review of 53 fractures. *J Trauma.* juin 1975;15(6):473-8.
32. Ideberg R, Grevsten S, Larsson S. Epidemiology of scapular fractures. Incidence and classification of 338 fractures. *Acta Orthop Scand.* oct 1995;66(5):395-7.
33. Voleti PB, Namdari S, Mehta S. Fractures of the Scapula. *Adv Orthop.* 20 nov 2012;2012:e903850.
34. Thompson DA, Flynn TC, Miller PW, Fischer RP. The significance of scapular fractures. *J Trauma.* oct 1985;25(10):974-7.
35. Cotten A, Servain S. Imagerie musculosquelettique pathologies générales. Elsevier Masson; 2013. 839-842 p.
36. Goss TP. The scapula: coracoid, acromial, and avulsion fractures. *Am J Orthop Belle Mead NJ.* févr 1996;25(2):106-15.
37. Pidhorz L, Pidhorz L, Brechet I. Traumatismes de la ceinture scapulaire. *EMC Radiol Imag Médicale Musculosquelettique -Neurol - Maxillofac.* 1998;31-016-A-10.
38. Goss TP. Scapular fractures and dislocations: diagnosis and treatment. *J Am Acad Orthop Surg.* 1995;3(1):22-33.
39. Goss TP. Fractures of the glenoid cavity. *J Bone Joint Surg Am.* févr 1992;74(2):299-305.
40. Bartoníček J, Tuček M, Fric V. Radiographic evaluation of scapula fractures. *Rozhl V Chir Měsíční Českoslov Chir Spol.* févr 2009;88(2):84-8.
41. Cole PA, Gauger EM, Schroder LK. Management of scapular fractures. *J Am Acad Orthop Surg.* mars 2012;20(3):130-41.
42. Südkamp NP, Jaeger N, Bornebusch L, Maier D, Izadpanah K. Fractures of the scapula. *Acta Chir Orthop Traumatol Cech.* 2011;78(4):297-304.

43. Chochola A, Tuček M, Bartoníček J, Klika D. CT diagnostics of scapular fractures. *Rozhl V Chir Měsíc Českoslov Chir Spol.* juill 2013;92(7):385-8.
44. Zlowodzki M, Bhandari M, Zelle BA, Kregor PJ, Cole PA. Treatment of scapula fractures: systematic review of 520 fractures in 22 case series. *J Orthop Trauma.* mars 2006;20(3):230-3.
45. Ennis O, Miller D, Kelly CP. (v) Fractures of the adult elbow. *Curr Orthop.* avr 2008;22(2):111-31.
46. Charissoux J-L, Vergnenegre G, Pelissier M, Fabre T, Mansat P. Epidemiology of distal humerus fractures in the elderly. *Orthop Traumatol Surg Res.* nov 2013;99(7):765-9.
47. Flouzat Lachaniette C-H, Allain J. Traumatisme du coude. *EMC Radiologie et imagerie médicale.* 2011;1-21.
48. Charissoux J, Marcheix P, Mabit C. Fractures de la palette humérale de l'adulte. *EMC-Appareil locomoteur.* 2015;10(1):1-8.
49. Wong AS, Baratz ME. Elbow Fractures: Distal Humerus. *J Hand Surg.* janv 2009;34(1):176-90.
50. Doornberg J, Lindenhovius A, Kloen P, Van Dijk CN, Zurakowski D, Ring D. Two and three-dimensional computed tomography for the classification and management of distal humeral fractures. *J Bone Jt Surg.* 2006;88(8):1795-801.
51. Jacquot A, Poussange N, Charrissoux J-L, Clavert P, Obert L, Pidhorz L, et al. Usefulness and reliability of two- and three-dimensional computed tomography in patients older than 65 years with distal humerus fractures. *Orthop Traumatol Surg Res.* mai 2014;100(3):275-80.
52. Brouwer KM, Lindenhovius AL, Dyer GS, Zurakowski D, Mudgal CS, Ring D. Diagnostic accuracy of 2- and 3-dimensional imaging and modeling of distal humerus fractures. *J Shoulder Elbow Surg.* juin 2012;21(6):772-6.
53. Charissoux J-L, Mabit C, Fourastier J, Beccari R, Emily S, Cappelli M, et al. Fractures articulaires complexes de l'extrémité distale de l'humérus chez le sujet âgé. *Rev Chir Orthopédique Réparatrice Appar Mot.* juin 2008;94(4):36-62.
54. Garcia JA, Mykula R, Stanley D. Complex fractures of the distal humerus in the elderly THE ROLE OF TOTAL ELBOW REPLACEMENT AS PRIMARY TREATMENT. *J Bone Joint Surg Br.* 2002;84(6):812-6.
55. Fabre T, Tournier C. Fractures récentes de l'extrémité proximale des deux os de l'avant-bras de l'adulte. *EMC-Appareil locomoteur.* 2012;7(4):1-13.

56. Ennis O, Miller D, Kelly CP. (v) Fractures of the adult elbow. *Curr Orthop.* avr 2008;22(2):111-31.
57. Kaas L, van Riet RP, Vroemen JPAM, Eygendaal D. The epidemiology of radial head fractures. *J Shoulder Elbow Surg.* juin 2010;19(4):520-3.
58. van Riet RP, Morrey BF, O???Driscoll SW, Van Glabbeek F. Associated Injuries Complicating Radial Head Fractures: A Demographic Study. *Clin Orthop.* déc 2005;441(&NA;):351-5.
59. Cotten A, Servain S. *Imagerie musculosquelettique pathologies générales.* Elsevier Masson; 2013. 858-865 p.
60. Mason ML. Some observations on fractures of the head of the radius with a review of one hundred cases. *Br J Surg.* sept 1954;42(172):123-32.
61. Broberg MA, Morrey BF. Results of treatment of fracture-dislocations of the elbow. *Clin Orthop.* mars 1987;(216):109-19.
62. Regan W, Morrey B. Fractures of the coronoid process of the ulna. *J Bone Jt Surg.* 1 oct 1989;71(9):1348-54.
63. Pike JM, Athwal GS, Faber KJ, King GJW. Radial Head Fractures—An Update. *J Hand Surg.* mars 2009;34(3):557-65.
64. Wells J, Ablove RH. Coronoid Fractures of the Elbow. *Clin Med Res.* 1 mai 2008;6(1):40-4.
65. Nellans KW, Kowalski E, Chung KC. The Epidemiology of Distal Radius Fractures. *Hand Clin.* mai 2012;28(2):113-25.
66. Cotten A, Servain S. *Imagerie musculosquelettique pathologies générales.* Elsevier Masson; 2013. 868-871 p.
67. Chevrière A, Rousselin B, Hardy P. Exploration radiologique des fractures de l'extrémité inférieure de l'avant-bras et du carpe. *EMC Radiol Imag Médicale.* 2000;31-020-A-10.
68. Andersen DJ, Blair WF, Steyers CM, Adams BD, el-Khoury GY, Brandser EA. Classification of distal radius fractures: an analysis of interobserver reliability and intraobserver reproducibility. *J Hand Surg.* juill 1996;21(4):574-82.
69. Herzberg G, Izem Y, Al Saati M, Plotard F. « PAF » analysis of acute distal radius fractures in adults. Preliminary results. *Chir Main.* 2010;29(4):231-5.
70. Laulan J, Obert L. Fractures de l'extrémité distale des deux os de l'avant-bras chez l'adulte. *EMC- Appareil locomoteur.* 2009;1-16.

71. Arealis G, Galanopoulos I, Nikolaou VS, Lacon A, Ashwood N, Kitsis C. Does the CT improve inter- and intra-observer agreement for the AO, Fernandez and Universal classification systems for distal radius fractures? *Injury*. oct 2014;45(10):1579-84.
72. Mackenney PJ, McQueen MM, Elton R. Prediction of Instability in Distal Radial Fractures. *J Bone Jt Surg*. 1 sept 2006;88(9):1944-51.
73. Jupiter JB. Fractures of the distal end of the radius. *J Bone Jt Surg Am*. 1 mars 1991;73(3):461-9.
74. Teisen H, Hjarbaek J. Classification of fresh fractures of the lunate. *J Hand Surg Br Eur Vol*. 1988;13(4):458-62.
75. Dumontier C, Soubeyrand M, Carmès S. Fractures des os du carpe (sauf scaphoïde). *EMC- Appar Locomoteur*. 2013;8(3):1-9.
76. Gelberman RH, Menon J. The vascularity of the scaphoid bone. *J Hand Surg*. sept 1980;5(5):508-13.
77. Cotten A, Servain S. *Imagerie musculosquelettique pathologies générales*. Elsevier Masson; 2013. 873-882 p.
78. Schernberg F, Elzein F. [Fracture types and fragment dislocations of the scaphoid bone of the hand]. *Handchir Mikrochir Plast Chir Organ Deutschsprachigen Arbeitsgemeinschaft Für Handchir Organ Deutschsprachigen Arbeitsgemeinschaft Für Mikrochir Peripher Nerven Gefässe Organ Ver Dtsch Plast Chir*. mars 1987;19(2):59-66.
79. Schernberg F. [Classification of fractures of the carpal scaphoid. An anatomico-radiologic study of characteristics]. *Rev Chir Orthopédique Réparatrice Appar Mot*. 1988;74(8):693-5.
80. Welling RD, Jacobson JA, Jamadar DA, Chong S, Caoili EM, Jebson PJJ. MDCT and Radiography of Wrist Fractures: Radiographic Sensitivity and Fracture Patterns. *Am J Roentgenol*. janv 2008;190(1):10-6.
81. Memarsadeghi M, Breitenseher MJ, Schaefer-Prokop C, Weber M, Aldrian S, Gäbler C, et al. Occult Scaphoid Fractures: Comparison of Multidetector CT and MR Imaging—Initial Experience. *Radiology*. juill 2006;240(1):169-76.
82. Langhoff O, Andersen JL. Consequences of late immobilization of scaphoid fractures. *J Hand Surg Edinb Scotl*. févr 1988;13(1):77-9.
83. Herzberg G, Comtet J, Linscheid R, Amadio P, Cooney W., Stalder J. Perilunate Dislocations and Fracture-dislocations : A Multicenter Study. *J Hand Surg*. sept 1993;18A(5).

84. Schernberg F. Fractures récentes du scaphoïde (moins de trois semaines). *Chir Main*. juin 2005;24(3-4):117-31.
85. Amoretti N, Andreani O, Cervantes E, Huwart L. Imagerie des fractures du bassin. *EMC Radiol Imag Médicale Musculosquelettique -Neurol - Maxillofac*. 2013;8(2):1-14.
86. Cotten A, Servain S. Imagerie musculosquelettique pathologies générales. Elsevier Masson; 2013. 944-948 p.
87. de Peretti F, Pelegri C, Carpentier X. Ruptures extracotyloïdiennes de l'anneau pelvien chez l'adulte. *EMC - Appar Locomoteur*. 2007;14-072-A-10.
88. Sabiston CP, Wing PC. Sacral fractures: classification and neurologic implications. *J Trauma*. déc 1986;26(12):1113-5.
89. Burgess AR, Eastridge BJ, Young JW, Ellison TS, Ellison PS, Poka A, et al. Pelvic ring disruptions: effective classification system and treatment protocols. *J Trauma*. juill 1990;30(7):848-56.
90. Tile M. Pelvic ring fractures: should they be fixed. *J Bone Jt Surg Br*. 1988;70(1):1-12.
91. Laird A, Keating J. Acetabular fractures: a 16-year prospective epidemiological study. *J Bone Joint Surg Br*. 2005;87(7):969-73.
92. Bendaoud S, Pansini V, Berton C, Moraux A, Demondion X, Cotten A. Traumatismes de la hanche. *EMC Radiol Imag Médicale Musculosquelettique -Neurol - Maxillofac*. 2012;7(3):1-15.
93. Tonetti J. Fractures de l'acétabulum. *EMC - Appar Locomoteur*. 2012;7(3):1-21.
94. Judet R, Judet J, Letournel E. Fractures of the acetabulum: Classification and Surgical Approaches for Open Reduction. *J Bone Joint Surg Am*. 1964;46(8):1615-46.
95. Rommens PM, Ingelfinger P, Nowak TE, Kuhn S, Hessmann MH. Traumatic damage to the cartilage influences outcome of anatomically reduced acetabular fractures: a medium-term retrospective analysis. *Injury*. oct 2011;42(10):1043-8.
96. Tonetti J, Sedel L. Le traitement des fractures de l'acétabulum en 2009 est-il complexe. *E-Mem Acad Natl Chir*. 2010;9:52-7.
97. Cummings SR, Melton LJ. Epidemiology and outcomes of osteoporotic fractures. *Lancet Lond Engl*. 18 mai 2002;359(9319):1761-7.
98. Ehlinger M, Adam P, Bonnomet F. Fracture de l'extrémité supérieure du fémur de l'adulte. *EMC - Appar Locomoteur*. 2014;9(2):1-18.
99. Garden R. Low angle fixation in fractures of the femoral neck. *J Bone Joint Surg Br*. 1961;43:647-63.

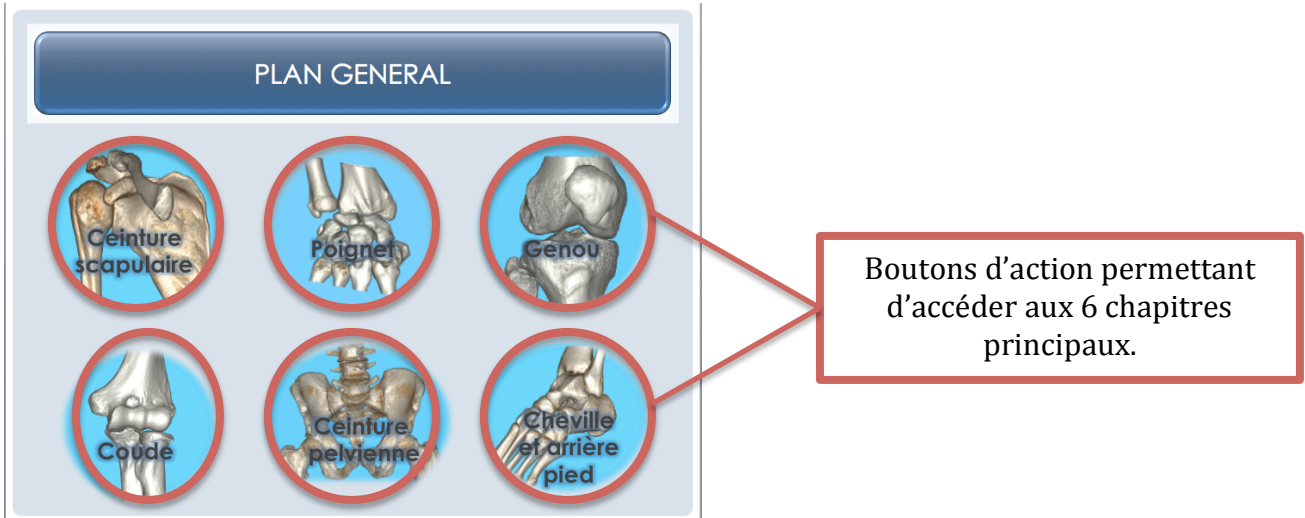
100. Ramadier JO, Teinturier J. [Trochanteric and juxta-trochanteric fractures]. *Rev Chir Orthopédique Réparatrice Apparat Mot.* mars 1952;38(1):13-32.
101. Cotten A, Servain S. *Imagerie musculosquelettique pathologies générales.* Elsevier Masson; 2013. 959-966 p.
102. Lubovsky O, Liebergall M, Mattan Y, Weil Y, Mosheiff R. Early diagnosis of occult hip fractures. *Injury.* juin 2005;36(6):788-92.
103. Simon P, Gouin F, Veillard D, Laffargue P, Ehlinger M, Bel J-C, et al. [Femoral neck fractures in patients over 50 years old]. *Rev Chir Orthopédique Réparatrice Apparat Mot.* oct 2008;94 Suppl(6):S108-32.
104. Pietu G, Lebaron M, Flecher X, Hulet C, Vandebussche E. Epidemiology of distal femur fractures in France in 2011-12. *Orthop Traumatol Surg Res.* sept 2014;100(5):545-8.
105. Muller M., Nazarian S. Classification of fractures of the femur and its use in the AO index. *Rev Chir Orthop.* 1981;67:297-309.
106. Kolmert L, Wulff K. Epidemiology and treatment of distal femoral fractures in adults. *Acta Orthop Scand.* déc 1982;53(6):957-62.
107. Cotten A, Servain S. *Imagerie musculosquelettique pathologies générales.* Elsevier Masson; 2013. 970-972 p.
108. Scheerlinck T, Shahabpour M. *Imagerie des lésions osseuses traumatiques et microtraumatiques du genou.* EMC Radiol Imag Médicale Musculosquelettique Neurol Maxillofac. 2011;31-030-E-20.
109. Chiron P. *Fractures de l'extrémité inférieure du fémur de l'adulte.* EMC Apparat Locomoteur. 2009;14-080-A-10.
110. Duparc J, Ficat P. *Fractures articulaires de l'extrémité supérieure du tibia.* *Rev Chir Orthop.* 1960;46:399-486.
111. Schatzker J, McBroom R, Bruce D. The tibial plateau fracture. The Toronto experience 1968-1975. *Clin Orthop.* févr 1979;(138):94-104.
112. Markhardt BK, Gross JM, Monu J. Schatzker Classification of Tibial Plateau Fractures: Use of CT and MR Imaging Improves Assessment. *RadioGraphics.* mars 2009;29(2):585-97.
113. Brunner A, Horisberger M, Ulmar B, Hoffmann A, Babst R. Classification systems for tibial plateau fractures; does computed tomography scanning improve their reliability? *Injury.* févr 2010;41(2):173-8.
114. Wicky S, Blaser PF, Blanc CH, Leyvraz PF, Schnyder P, Meuli RA. Comparison between standard radiography and spiral CT with 3D reconstruction in the evaluation,

- classification and management of tibial plateau fractures. *Eur Radiol.* 2000;10(8):1227-32.
115. Chauveaux D, Souillac V, Le Huec J. Fractures des plateaux tibiaux : fractures récentes. *EMC Appar Locomoteur.* 2002;14-082-A-10.
 116. DeCoster TA, Nepola JV, el-Khoury GY. Cast brace treatment of proximal tibia fractures. A ten-year follow-up study. *Clin Orthop.* juin 1988;(231):196-204.
 117. Tetsworth K, Paley D. Malalignment and degenerative arthropathy. *Orthop Clin North Am.* juill 1994;25(3):367-77.
 118. Bourne RB, Rorabeck CH, Macnab J. Intra-articular fractures of the distal tibia: the pilon fracture. *J Trauma.* juill 1983;23(7):591-6.
 119. Marsh JL, Weigel DP, Dirschl DR. Tibial plafond fractures. *J Bone Jt Surg.* 2003;85(2):287-95.
 120. Seggl W, Szyszkowitz R, Grechenig W. Tibial pilon fractures. *Curr Orthop.* janv 1999;13(1):42-52.
 121. Assal M. Fractures du pilon tibial. *EMC Appar Locomoteur.* 2012;7(1):1-17.
 122. Cotten A, Servain S. *Imagerie musculosquelettique pathologies générales.* Elsevier Masson; 2013. 989-993 p.
 123. Jones S, Phillips N, Ali F, Fernandes JA, Flowers MJ, Smith TWD. Triplane fractures of the distal tibia requiring open reduction and internal fixation. Pre-operative planning using computed tomography. *Injury.* mai 2003;34(4):293-8.
 124. Tornetta P, Gorup J. Axial computed tomography of pilon fractures. *Clin Orthop.* févr 1996;(323):273-6.
 125. Cave EF. Fracture of the os calcis--the problem in general. *Clin Orthop.* 1963;30:64-6.
 126. Helix-Giordanino M, Nguyen M., Rochwerger A, Curvale G. Fractures du calcaneus. *EMC Appar Locomoteur.* 2010;14-094-A-10.
 127. Cotten A, Servain S. *Imagerie musculosquelettique pathologies générales.* Elsevier Masson; 2013. 996-1005 p.
 128. Utheza G, Goldzak M, Chaminade B, Zographos S, Chiron P. [3-dimensional imaging of thalamic fractures of the calcaneum. Validation of classifying fractures into 3 forms]. *Rev Chir Orthopédique Réparatrice Appar Mot.* sept 1998;84(5):440-50.
 129. Hawkins. Fractures of the neck of the talus. *J Bone Joint Surg Am.* 1970;52:991-1002.

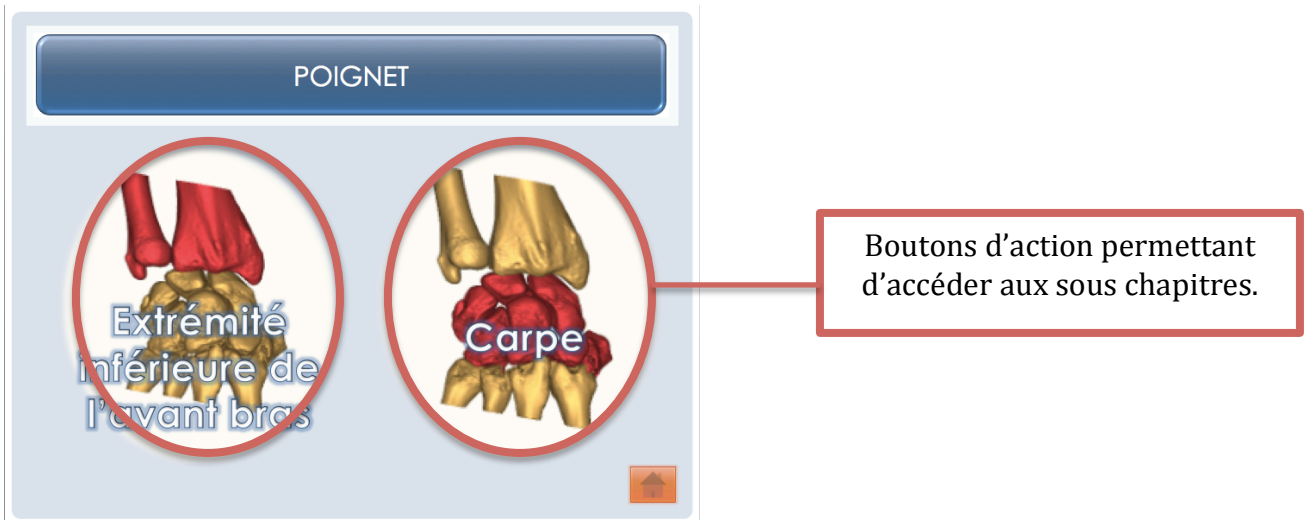
130. Canale ST, Kelly FB. Fractures of the neck of the talus. Long-term evaluation of seventy-one cases. *J Bone Jt Surg.* 1 mars 1978;60(2):143-56.
131. Laffenêtre O, Mariey R, Golano P, Chauveaux D. Fractures et luxations du talus. *EMC Appar Locomoteur.* 2012;7(2):1-13.

- **Annexe : guide d'utilisation du CD-ROM :**

Pour naviguer dans ce CD-ROM vous avez à votre disposition plusieurs boutons d'action :



Page du plan général donnant accès aux différents chapitres.



Exemple d'un chapitre.

Pour naviguer dans chaque partie il suffit de cliquer sur les différents items :

FRACTURES DU CARPE

Anatomie | Classifications | Intérêt TDM | Prise en charge | Compte rendu

- Les fractures du carpe représentent **2,7% de l'ensemble des fractures**. (1)
- Ce sont des fractures de **l'homme jeune sportif**.
- Les **fractures du scaphoïde** sont les plus fréquentes par chute sur la main avec un poignet en hyperextension, pronation et inclinaison radiale.
- Les **fractures du triquetrum** sont les deuxième en fréquence, suite à une chute en hyperextension et inclinaison ulnaire. (3)
- Complications : **nécrose, pseudarthrose et évolution vers le SNAC wrist**

Fréquence des fractures du carpe (2)

Scaphoïde : 75%	Lunatum : 0,5%	Pisiforme : 1,5%
Trapèze : 2,9%	Triquetrum : 18%	Hamatum : 2,3%
Trapèzoïde : 0,2%	Capitatum : 1,1%	

Exemples | Bibliographie

Boutons d'action permettant d'accéder aux items correspondants.

Boutons d'action permettant de revenir au plan général.

Exemple d'une partie.

FRACTURES DU CARPE

Anatomie | **Classifications** | Intérêt TDM | Prise en charge | Compte rendu

Classification de SCHERNBERG : (7,8)

- Type I** : fracture polaire proximale (5%)
- Type II** : fracture corporeale haute (20%)
- Type III** : fracture corporeale basse (40%)
- Type IV** : fracture trans tuberculaire (25%)
- Type V** : fracture du pied (6%)
- Type VI** : fracture du tubercule distal (4%)

Exemples | Bibliographie

Boutons d'action permettant de revenir à la première diapositive de la partie.

Une fois dans l'item, la case du titre de l'item se met en gris.

Exemple d'un item dans une partie.

RÉSUMÉ : INTÉRÊT DE LA TOMODENSITOMÉTRIE DANS LE BILAN INITIAL DES FRACTURES PÉRIPHÉRIQUES. MISE EN PLACE DE COMPTES RENDUS TYPES. CD ROM D'AUTOENSEIGNEMENT.

La traumatologie représente un motif fréquent de consultations aux urgences. La tomodensitométrie (ou scanner) du fait de son excellente résolution spatiale permet une analyse fine de la structure osseuse et permet de visualiser la fracture dans les 3 plans, indispensable à la décision thérapeutique.

Ce travail a pour but de décrire l'apport du scanner dans le bilan des fractures du squelette périphérique en détaillant pour chacune ce que le radiologue doit rechercher et décrire dans son compte rendu. Des comptes rendus types ont été proposés dans chaque partie afin de faciliter l'interprétation.

Ce travail a été réalisé à l'aide du logiciel Microsoft Power Point 2011 pour Mac sous forme d'un poster interactif avec des boutons d'action permettant de naviguer dans les chapitres. Toutes les images de scanner proviennent du CHU d'Amiens et du CH de Saint Quentin.

Chaque partie est divisée en plusieurs items : anatomie, classifications, intérêt du scanner, prise en charge, compte rendu, exemples et bibliographie.

Les comptes rendus types, mis sous format Word peuvent être modifiés si besoin, ce qui en fait un outil de travail évolutif.

Ce travail s'adresse aux internes en cours de formation en radiologie et aux médecins radiologues au CHU d'Amiens effectuant des scanners dans le cadre du bilan initial de fractures.

MOTS CLES:

scanner – fractures périphériques – comptes rendus types – CD ROM – matériel d'enseignement.