



HAL
open science

Facteurs de risque de luxation des prothèses trapézométacarpiennes Rubis II: études de cas-témoin de 16 cas et 48 témoins

Mikaël Chelli

► **To cite this version:**

Mikaël Chelli. Facteurs de risque de luxation des prothèses trapézométacarpiennes Rubis II: études de cas-témoin de 16 cas et 48 témoins. Médecine humaine et pathologie. 2015. dumas-01295553

HAL Id: dumas-01295553

<https://dumas.ccsd.cnrs.fr/dumas-01295553>

Submitted on 31 Mar 2016

HAL is a multi-disciplinary open access archive for the deposit and dissemination of scientific research documents, whether they are published or not. The documents may come from teaching and research institutions in France or abroad, or from public or private research centers.

L'archive ouverte pluridisciplinaire **HAL**, est destinée au dépôt et à la diffusion de documents scientifiques de niveau recherche, publiés ou non, émanant des établissements d'enseignement et de recherche français ou étrangers, des laboratoires publics ou privés.

Université Picardie Jules Verne - Faculté de médecine

Année 2015

Thèse n° 2015-161

Thèse présentée le 20 novembre 2015 pour l'obtention du
DIPLÔME D'ÉTAT DE DOCTEUR EN MÉDECINE
MENTION SPÉCIALITÉ CHIRURGICALE

Par

Mikaël Chelli

Né le 30 septembre 1986 à Paris 14^e

**Facteurs de risque de luxation des prothèses
trapézo-métacarpiennes Rubis II**
Étude cas-témoin de 16 cas et 48 témoins

Directeur de thèse

Dr C. Maes-Clavier

Président du jury

Pr P. Mertl

Membres du jury

Pr O. Jarde

Pr E. Havet

Pr A. Gabrion

Dr M. Moughaghab

Table des matières

Introduction	2
Matériel et méthodes	12
L'implant	12
Technique chirurgicale	12
Critères d'inclusion	13
Sélection des Cas	14
Sélection des Témoins et Appariement	14
Évaluation clinique	15
Évaluation radiologique	16
Description de la série	24
Analyse statistique	25
Résultats	26
Précision des mesures	26
Courbe d'apprentissage et influence de l'opérateur	26
Analyse statistique	28
Discussion	32
Forces et faiblesses	32
Analyse clinique	33
Analyse radiologique	34
Comparaison aux autres prothèses TM	42
Perspectives pour la recherche	47
Conclusion	48
Références	49

A « Mamie Yvette » ...

A mon maître et président du jury,

Monsieur le Professeur Patrice MERTL

Professeur des Universités-Praticien Hospitalier

Chirurgie orthopédique et Traumatologique

Chef du service d'orthopédie et traumatologie

Responsable du Pôle Autonomie

Merci pour votre enseignement, votre humour et votre disponibilité. Au bloc opératoire, c'est toujours un plaisir de vous regarder opérer avec technique, précision et rapidité.

Peu de chefs de services peuvent se vanter d'être appréciés de la plupart de leurs équipes tout en menant à bien les objectifs communs.

Merci d'avoir accepté de présider ce jury. C'est un réel honneur.

Monsieur le Professeur Olivier JARDÉ

Professeur des Universités-Praticien Hospitalier des droits de la Santé

Chirurgien orthopédiste

Membre de l'académie nationale de Chirurgie

Membre de l'académie nationale de Médecine

Chevalier dans l'Ordre de la Légion d'Honneur

Merci pour votre enseignement en chirurgie du pied et de la cheville, agrémenté de détails historiques croustillants qui rendent les moments passés au bloc toujours très agréables. Merci aussi pour votre disponibilité et votre convivialité.

Monsieur le Professeur Éric Havet

Professeur des Universités-Praticien Hospitalier

Anatomie

Votre empathie, votre gentillesse et votre qualité chirurgicale sont des modèles que je m'efforce de suivre. Merci pour votre enseignement, notamment en gardes, très riche en technique.

Monsieur le Professeur Antoine Gabrion

Professeur des Universités-Praticien Hospitalier

Chirurgie orthopédique et Traumatologique

Merci pour votre enseignement riche en connaissances. Votre technique chirurgicale, votre rigueur et votre disponibilité pour vos patients sont des objectifs personnels et une source d'admiration.

Monsieur le Docteur Mirdad Moughabghab

Praticien Hospitalier

Chirurgie orthopédique et Traumatologique

Merci de m'avoir initié à la chirurgie de la main et du membre supérieur. Vos nombreuses qualités humaines et chirurgicales ont été et sont encore un moteur au quotidien. Merci aussi pour la confiance que vous m'avez toujours accordé et pour l'immense enseignement que vous m'avez transmis en si peu de temps, grâce à l'étendue de vos connaissances et de votre programme opératoire !

Madame le Docteur Catherine Maes-Clavier

Praticien Hospitalier

Chirurgie orthopédique et Traumatologique

Chère Catherine, merci d'avoir dirigé ma thèse avec rigueur, attention, et détail tout en me laissant développer mes idées. C'est un réel plaisir de travailler avec toi.

Merci aussi pour ton enseignement en chirurgie de la main, toujours à la recherche du meilleur résultat pour le patient.

Remerciements

A ma famille

- Merci Maman et Papa pour l'amour que vous (nous) m'avez toujours donné inconditionnellement, pour l'éducation prestigieuse que vous m'avez permis de suivre et pour la gentillesse qui vous caractérise tous les deux et qui je l'espère est héréditaire. J'espère être un aussi bon parent que vous l'êtes. Je vous aime.
- A mes grands parents maternels grâce à qui je suis là aujourd'hui et que j'aime. Mamie, j'espère que tu pourras venir aujourd'hui même si je sais que cela te demande des efforts énormes.
- A Papi Paul et Rosette. Même si nous ne voyons pas souvent sachez que vous êtes tous les deux dans mon cœur (et dans ma boîte email Papi !).
- Jordan, même si tu ne peux être là je tiens à te dire combien j'aurais aimé te voir ici mais tu commences ta nouvelle vie ailleurs et je l'espère la plus heureuse possible. C'est rare qu'un de tes amis les plus proches soit en plus ton frère.
- Salomé, toi qui m'as honoré dans ton discours de Bat-Mitzva il y'a quelques années, je tiens à t'exprimer toute la fierté que tu me procures par ton intelligence, ton caractère et ton humour. Tu n'en restes pas moins mon ptit porc d'amour ☺

A ceux qui m'ont instruit

- Pr Collet, Pr Gouron, Dr Plancq, Dr Deroussen et les autres du service de chirurgie pédiatrique : quel semestre incroyable j'ai passé à vos côtés. Dommage que les semestres ne durent que 6 mois ...
- Dr Laya, comment oublier les 6 mois passés dans le service d'orthopédie membre inférieur de Saint-Quentin ! Merci pour votre bonne humeur (après 10h ☺), votre chaleur humaine, votre enseignement et votre confiance.
- Dr Joseph, Dr Sanguina, Dr Zerkly et Dr Meunier, merci pour ce semestre instructif et riche en enseignements et en rires.
- Dr Mabesoone, Dr Roux, et Dr Laimouche vous m'avez initié à l'orthopédie et les semestres ont passé depuis mais je n'oublierai pas votre enseignement et votre rigueur chirurgicale.
- A mes chefs Amiénois qui m'ont enseigné la traumatologie alors que certains d'entre vous étiez encore en formation, avec patience et gentillesse (parfois).

- Mention spéciale pour le Dr Emmanuel David : tu as toujours été un modèle pour moi par ta rigueur chirurgicale et médicale, par ton attention pour le patient, et ta modestie qui imposent le respect. J'espère atteindre ta cheville dans ces domaines ! (Paradoxal pour un chirurgien du membre supérieur ...)

Aux équipes des services

Au B8, C8, C6, B2est, B3est, B2 sud, ... Énormément de personnes que j'aimerais remercier et qui m'ont apporté beaucoup de choses : souvent de la chaleur humaine, de la gentillesse, parfois des conseils et des enseignements. Il faut hélas faire un choix alors je tiens plus particulièrement à remercier les infirmier(e)s du service d'orthopédie d'Amiens et notamment l'orthopédie C (Oui oui Anne !!), et du bloc opératoire dont le professionnalisme n'a d'égal que leur sympathie ! Évidemment je tiens à remercier les secrétaires du service SOS Mains de Saint Quentin car sans vous ce travail n'existerait probablement pas ! (C'est pas des Louboutin mais c'est déjà ça ;)

A mes collègues

- Massi et Stanley, mes premiers potes orthopédistes et je l'espère pour encore longtemps ! Massi, je te souhaite de rester le même en continuant à évoluer car tu es quelqu'un de génial (je ne pense pas que tu puisses changer de toute façon ☺). Stanley, on s'est pas beaucoup croisés ces derniers temps mais j'espère te retrouver bientôt !
- Xavier et Baptiste, les deux suivants, avec qui je peux partager plein de choses et notamment les C'EST NOUS C'EST DERRICK :D J'espère continuer à voir vos têtes pendant longtemps !
- David, Hugo, Ramy, Charles, Yassine, Thomas, Elie, Benjamin, et les autres avec qui j'ai passés beaucoup de moments sympas et qui êtes souvent de bons collègues ;)

A mes amis

Et enfin, vous. Mes amis proches que je peux compter sur mes doigts. Merci à ceux qui sont venus. Merci aussi à ceux qui ont supporté mon éloignement pendant ces années tout en devenant de plus en plus proches. Mes autres petits porcs de Lum-Lum, John, Khaled, Alexis, Robin, Manel, Julia et les autres, je vous aime.

A tellement d'autres personnes à qui je pense et que j'aimerais remercier, mais les lignes me sont comptées ... Alors passons aux choses sérieuses.

Introduction

En cas d'échec du traitement médical, de nombreuses solutions chirurgicales sont disponibles pour le traitement de la rhizarthrose. L'arthroplastie trapézométacarpienne (TM) est l'une d'entre elles. Elle consiste en un remplacement prothétique des deux composantes de l'articulation TM.

La trapézectomie reste l'opération la plus pratiquée dans cette indication, mais n'est pas parfaite. Elle présente l'inconvénient d'une perte de force, notamment due à un raccourcissement de la 1ère colonne, et d'un rétablissement plus long ^[1,2]. A long terme peuvent également se développer une arthrose scaphométacarpienne et une fermeture progressive de la première commissure grevant le résultat fonctionnel et dont les reprises chirurgicales sont difficiles. En cas d'indication associée d'arthrodèse ou de résection d'autre(s) os du poignet, la trapézectomie est fréquemment impossible ou risquée.

La prothèse Rubis II (3S Ortho, Lyon) est une prothèse trapézométacarpienne inversée (l'implant trapézien est sphérique), non cimentée, dont la tige présente une forme anatomique. Elle est composée de Chrome et de Cobalt, tandis que sa surface est revêtue de Titane. De précédentes études ont confirmé les bons résultats cliniques sur la douleur et la mobilité de ces prothèses.

La principale complication de cet implant est la luxation prothétique qui survenait dans 9,5 % des cas dans la série de Dehl et al ^[3]. Il n'existe pas dans la littérature de facteur de risque identifié de luxation de la prothèse Rubis II ou d'autres prothèses trapézo-métacarpiennes.

L'hypothèse principale de ce travail était qu'il existait des facteurs de risque de luxation, identifiables par un travail épidémiologique et radiographique.

L'objectif principal de ce travail était de rechercher ces facteurs de risque cliniques ou radiologiques de luxation afin de diminuer *in fine* le taux de ces complications.

Matériel et méthodes

Il s'agissait d'une étude analytique observationnelle rétrospective de type cas-témoins. Ce type d'essais permet l'étude d'évènements dont l'incidence est rare, comme c'est le cas pour les luxations de prothèse Rubis II.

L'implant

La Rubis II est une prothèse TM inversée, comportant un couple métal-métal. Il s'agit d'une prothèse de type rotule (ou "Socket-ball") inspirée de la prothèse de De La Caffinière^[4]. Elle est constituée d'un alliage de Chrome-Cobalt-Molybdène, conforme à la norme ISO 5832-4, revêtue de Titane pur micro-poreux par torche à plasma.

L'implant métacarpien est constitué d'une tige de dessin anatomique qui favorise la préservation du capital osseux. Sa section triangulaire assure une stabilité anti-rotatoire théorique. Le col est décalé par rapport à l'axe de la tige, et permet une mobilité théorique de 55° dans tous les plans de l'espace (Figure 1).

L'implant trapézien est constitué d'une platine circulaire vissée. Son dessin a pour but d'éviter l'enfoncement de l'implant dans l'os spongieux^[5].



Figure 1 - Prothèse Rubis II inversée

Technique chirurgicale

Voie d'abord

Toutes les prothèses ont été posées selon la technique opératoire décrite par Dunaud et al^[5]. La voie d'abord était dorso-latérale en regard de l'articulation trapézo-métacarpienne. Celle-ci était abordée entre le court et le long extenseur du pouce, en préservant les rameaux de la branche

sensitive du nerf radial. Une arthrotomie en H était faite à la base du premier métacarpien. Le long abducteur du pouce était partiellement désinséré en sous-périosté.

À l'aide de la scie oscillante, on pratiquait une résection économe de la base du premier métacarpien de 5 à 7 mm et de son ostéophyte palmaire. Celle-ci permettait d'obtenir un bon jour sur le trapèze qui était alors préparé par une excision méticuleuse des ostéophytes à la pince Gouge, permettant une bonne exposition de ses bords latéraux.

Préparation des surfaces osseuses

Une broche permet de repérer le centre du trapèze. Au début de la courbe d'apprentissage, un contrôle scopique permettait de s'assurer du centrage. Ce contrôle scopique a été abandonné et ne concernait que les premiers patients opérés. Le trapèze était fraisé manuellement puis aplani à l'aide de la platine de resurfaçage, canulée sur la broche.

Le fût métacarpien était ensuite préparé à l'aide d'un jeu de râpes de taille croissante jusqu'à obtenir une stabilité primaire de l'implant de par sa forme triangulaire à base dorsale.

Mise en place des implants

Quatre tailles de tige métacarpienne étaient disponibles. La tension des parties molles était jugée correcte s'il existait un piston de 1 à 3 mm. Cet ajustement était laissé à la libre appréciation de l'opérateur.

Deux tailles de col étaient disponibles pour adapter tension et stabilité. Il existait des implants avec une modularité tige-col, cependant cette étude portait uniquement sur les tiges monobloc. Il existait plusieurs tailles de trapèze, de platine identique mais de vis plus ou moins volumineuses.

Le pouce était immobilisé pendant 3 semaines dans une attelle commissurale. La rééducation était ensuite réalisée par le patient lui-même.

Critères d'inclusion

Dans le cadre d'une étude rétrospective de 298 prothèses ^[3] réalisée entre février et avril 2014 au Centre Hospitalier (CH) de Saint Quentin (Picardie, France), nous avons établi un protocole comprenant un auto-questionnaire, un examen clinique minutieux et des radiographies standardisées. Ayant identifié un nombre conséquent de luxations, nous avons décidé de réaliser une étude cas-témoin comprenant une analyse radiographique et statistique plus développée.

Les critères communs d'inclusion pour les Cas et les Témoins étaient :

- Patients ayant bénéficié d'une arthroplastie trapézo-métacarpienne pour rhizarthrose par prothèse Rubis II inversée au Centre Hospitalier de Saint-Quentin entre 2004 et 2012
- Prothèse toujours en place lors de la consultation avec un recul minimal d'un an
- Pas de réintervention chirurgicale sur le pouce depuis l'implantation
- Capacité de répondre à un auto-questionnaire
- Radiographies numérisées standardisées selon le protocole radiographique défini dans [Évaluation radiologique](#). Les clichés devaient respecter les critères d'orthogonalité définis au préalable pour être analysés.
- Consentement écrit éclairé

Sélection des Cas

Au cours de l'étude rétrospective précédemment citée, 16 prothèses s'étant compliquées de luxation ont été identifiées.

En dehors des critères communs déjà énoncés, les Cas devaient avoir présenté au moins 1 épisode de luxation (Figure 2).

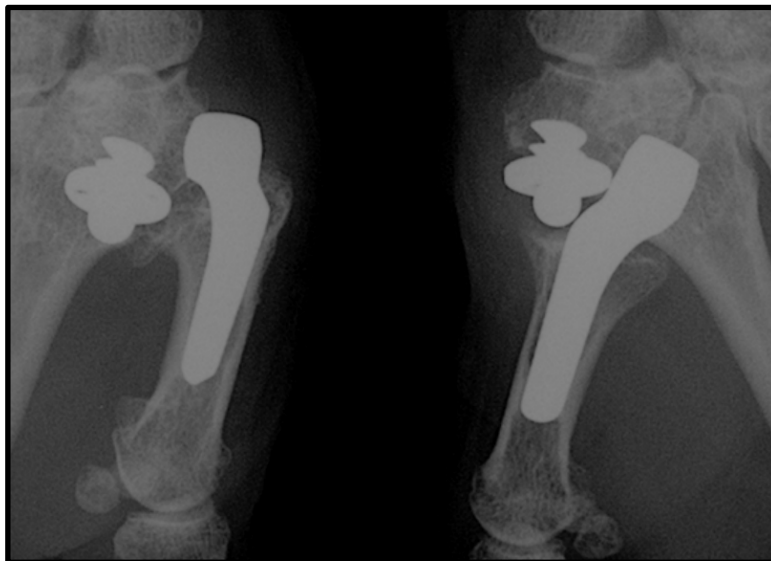


Figure 2 - Luxation bilatérale de découverte fortuite chez une patiente asymptomatique

Sélection des Témoins et Appariement

Les Témoins étaient appariés aux Cas sur le sexe et l'âge civil à plus ou moins deux ans.

Les critères d'inclusion spécifiques des Témoins étaient :

- Absence de signe radiographique de non-ostéointégration d'un implant
- Aucun épisode de luxation ou d'instabilité subjective ou objective

En raison de la relative rareté des cas, 3 témoins pour chaque cas ont été sélectionnés. Ceci permettait d'augmenter la puissance statistique par rapport à une étude de type 1:1.

La sélection des témoins a été réalisée de manière aveugle en se basant uniquement sur les numéros de dossier, l'âge et le sexe des patients et sans consultation préalable du dossier.

Si un patient sélectionné ne répondait finalement pas aux critères d'inclusion après consultation du dossier, une nouvelle sélection était réalisée de manière aveugle, selon les mêmes modalités.

Évaluation clinique

L'évaluation clinique était uniquement post-opératoire par deux examinateurs indépendants. Nous ne disposions en effet pas de suffisamment de données pré-opératoires standardisées pour les utiliser à des fins statistiques.

Habitus

La profession au moment de l'intervention était demandée.

Étaient également demandés le côté dominant, les loisirs (couture, bricolage, jardinage, ...), les sports pratiqués, les antécédents médico-chirurgicaux et la consommation de tabac

Période post-opératoire

- La satisfaction et la propension à renouveler l'intervention si c'était nécessaire
- La reprise du travail, l'éventuel aménagement du poste et la durée d'arrêt de travail
- Les complications post-opératoires

Douleur

La présence de douleurs était recherchée et l'examen clinique cherchait à préciser le cas échéant leur localisation, leur horaire et leur intensité au repos et au cours des crises, mesurés grâce à l'Échelle Visuelle Analogique (EVA).

Mobilités

Les mobilités étaient mesurées par :

- Les scores d'opposition et de contre-opposition selon Kapandji ^[6] allant respectivement de 0 à 10 et de 0 à 4
- Les mobilités angulaires de la trapézo-métacarpienne :
 - Abduction défini par l'angle entre M1 et M2 lorsque la main est à plat sur la table
 - Antépulsion définie par l'angle entre M1 et M2 lorsque le pouce est opposé vers le 5e rayon
- Les mobilités des articulations métacarpo-phalangienne et inter-phalangienne : flexion, déficit d'extension, hyperextension
- La capacité de mettre la main à plat sur la table d'examen

L'ensemble de ces mesures a été réalisée à l'aide d'un goniomètre digital.

Forces

Les forces pulpo-pulpaire (*Tip pinch*) et pulpo-latérales (*Key pinch*) étaient mesurées à l'aide d'un dynamomètre de type Preston.

La force de serrage du poignet (*Grasp*) a été mesurée à l'aide d'un dynamomètre de type Jamar.

Pour les cas unilatéraux, les forces étaient comparées au côté opposé et exprimées en kilogrammes (kgs) et en % du côté non opéré. Pour les cas bilatéraux, les rapports de force n'étaient pas comparés. Seules les forces en valeur absolue (kgs) étaient mesurées.

Fonction

Le score de Quick Disabilities of Arm Shoulder and Hand (Quick DASH) est un score international, ici utilisé dans sa version française validée par Dubert et al ^[7]. Composé de 10 questions, il était rempli par les patients eux-mêmes.

Évaluation radiologique

L'objectif de cette analyse était de déterminer s'il existait des critères radiographiques prédictifs d'une instabilité prothétique. Afin de diminuer les biais de mesure, les valeurs relatives (rapports de longueur) ont été privilégiées lorsque c'était possible.

Méthodologie

- Seules des radiographies numérisées étaient analysées
- L'analyse s'est faite grâce au logiciel Osirix (*Pixmeo. Bernex, Switzerland*)
- Les mesures ont été réalisées au dixième de millimètres (mm) ou dixième de degrés (°)

- Une **longueur de référence** a été mesurée pour estimer la précision de la mesure réalisée sur Osirix (écart moyen à la valeur de référence fournie par le fabricant 3S Ortho). Cette longueur correspondait au diamètre du plateau trapézien prothétique : identique sur toutes les prothèses de la série, il était de 12,0 mm selon les données fournies par le constructeur.
- Radiographies analysées :
 - A la consultation de révision : systématiquement réalisées
 - Post-opératoires immédiates : seules les radiographies réalisées après 2008 étaient disponibles informatiquement. De plus, la présence de l'attelle commissurale rend l'analyse radiographique et la réalisation de clichés strictement orthogonaux difficiles. Les données n'ont donc pas été incluses.
 - Préopératoire : très peu de radiographies pré-opératoires ont été réalisées au Centre Hospitalier de Saint-Quentin. La diversité des sources et donc des appareils de radiographie rend toute harmonisation des mesures très aléatoire. Ces clichés n'ont pas été analysés.

Incidences radiographiques

Les radiographies standard de face et de profil ont été réalisées selon la technique codifiée par Kapandji^[8]. Pour l'analyse radiologique, les critères de qualité devaient être respectés : image en "yeux de hibou" sur la face avec symétrie des sésamoïdes, et superposition des sésamoïdes sur le cliché de profil.

Des clichés bilatéraux en adduction maximale ont également été réalisés, bords latéraux des pouces joints, ongles vers le plafond (Figure 3), afin de rechercher un conflit médial entre le métacarpien et le trapèze, éventuellement responsable d'un effet came.

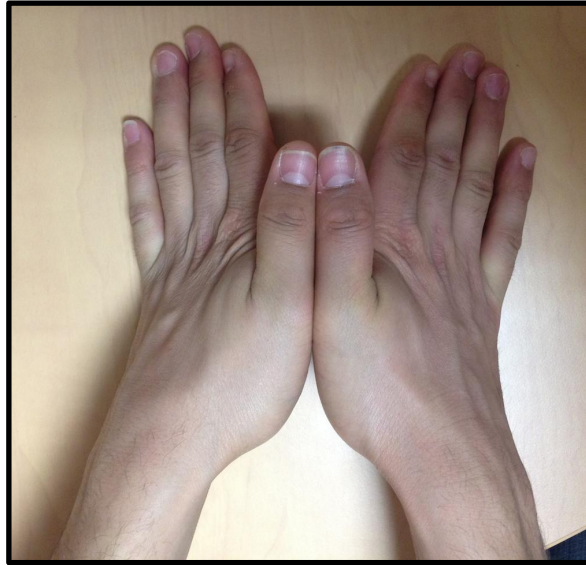

Figure 3 - Cliché en adduction maximale, pouces joints. Rayon descendant.

Analyse radiologique

Morphologie trapézienne

- **Hauteur du trapèze restant**, mesurée sur la radiographie de face, depuis la corticale proximale jusqu'à la surface articulaire restante ou jusqu'à la platine prothétique si le trapèze était entièrement occupé par l'implant

Positionnement des implants

- **Enfoncement du trapèze**, mesuré sur la radiographie de face de deux manières :
 - En valeur absolue : distance depuis la corticale proximale du trapèze jusqu'à la partie proximale de la vis (hauteur de trapèze libre d'implant)
 - En valeur relative : rapport de la longueur de la vis trapézienne et de la hauteur du trapèze (Figure 4)
- **Enfoncement du métacarpien**, mesuré sur la radiographie de face, également de deux façons :
 - En valeur absolue : distance depuis la corticale distale du métacarpien jusqu'à la partie distale de la tige métacarpienne (hauteur de métacarpien libre d'implant)
 - En valeur relative : rapport de la longueur de la tige métacarpienne enfouie dans l'os sur la longueur totale de la tige
- **Angle entre la tige métacarpienne et l'axe osseux** du métacarpien sur le cliché de face
- **Centrage de l'implant trapézien** :

- Médio-latéral : sur le cliché de face, distance depuis la corticale latérale du trapèze jusqu'au centre de la platine trapézienne, rapportée à la largeur du trapèze
- Antéro-postérieur : sur le cliché de profil, distance depuis la corticale postérieure du trapèze jusqu'au centre de la platine trapézienne, rapportée à la longueur du trapèze
- **Angle de dévers prothétique** (Figure 5), inspiré de l'angle de dévers décrit par Kapandji [6] et mesuré sur la radiographie de face angle entre la tangente à la platine prothétique du trapèze et l'axe de M2. Sur un pouce natif, cet angle - pathologique au delà de 135° - serait prédictif d'une tendance à la subluxation articulaire.
- **Appui de la platine trapézienne** : considéré normal si toute la platine prothétique était en contact avec la surface osseuse du trapèze sur les clichés de face et de profil

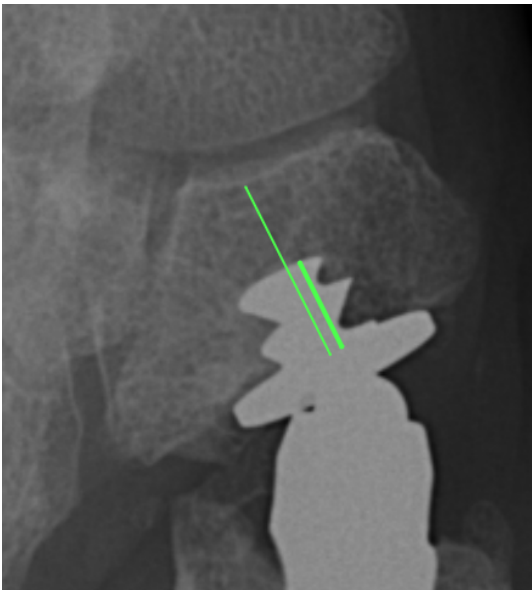


Figure 4 - Enfoncement relatif de l'implant trapézien et hauteur du trapèze restant
Rapport de la longueur de la vis (trait épais)
sur la hauteur du trapèze restant (trait fin)

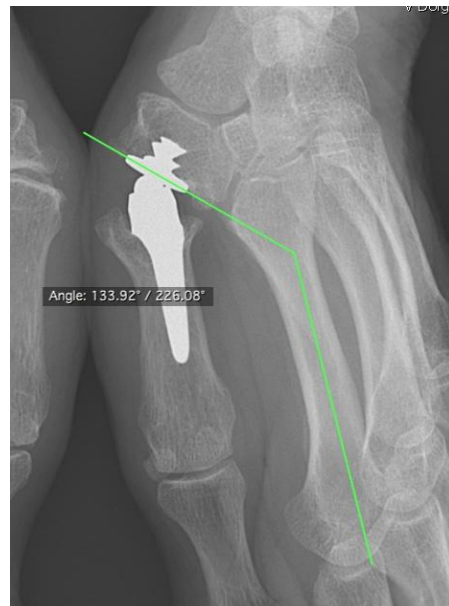

Figure 5 - Mesure de l'angle de dévers prothétique (ici confondu avec l'angle de dévers du trapèze restant)

Longueur de la 1ère colonne

Nous avons mesuré l'**index scapho-trapézien de De La Caffinière** [9,10], qui selon son auteur est constant pour un sexe donné : 0.79 pour les femmes, 0.81 pour les hommes et se définit par le

rapport des distances carpo-métacarpiennes des deux premiers rayons sur le cliché de profil (Figure 6).

La longueur du 1er rayon était également évaluée par la **distance entre la base du trapèze et la surface articulaire distale du métacarpien**. Nous nous sommes inspirés de la mesure proposée par Van Cappelle et al. ^[11], mais en réalisant cette mesure sur le cliché de face et non de profil. De cette manière, sur le cliché en adduction maximale bilatérale, il était possible de réaliser une **mesure controlatérale sur le pouce sain** (pouce non opéré des cas et témoins unilatéraux ou prothèse jamais luxée des patients bilatéraux) de manière à déterminer l'allongement ou le raccourcissement relatif de la 1ère colonne.

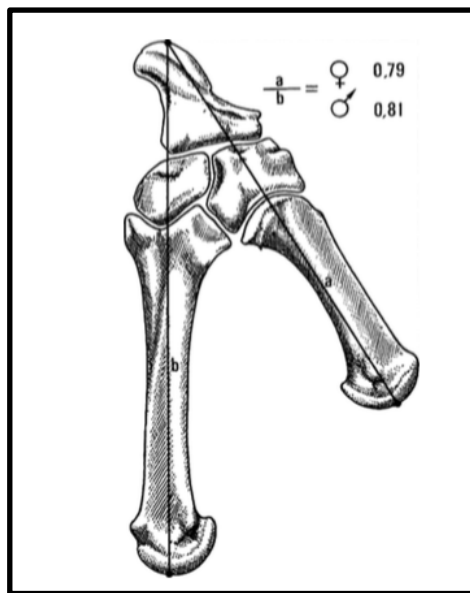


Figure 6 - Index scapho-trapézien de De La Caffinière ^[9]

Anomalies radiographiques

Étaient systématiquement recherchées :

- Des **ossifications** péri-prothétiques
- Une **ligne radio-transparente péri-prothétique** uniforme évocatrice de non-ostéointégration prothétique
- Une **ostéolyse** péri-prothétique
- Un **piédestal métacarpien** en regard de la queue de la tige prothétique, évocateur de contraintes diaphysaires sur le métacarpien (Figure 7)

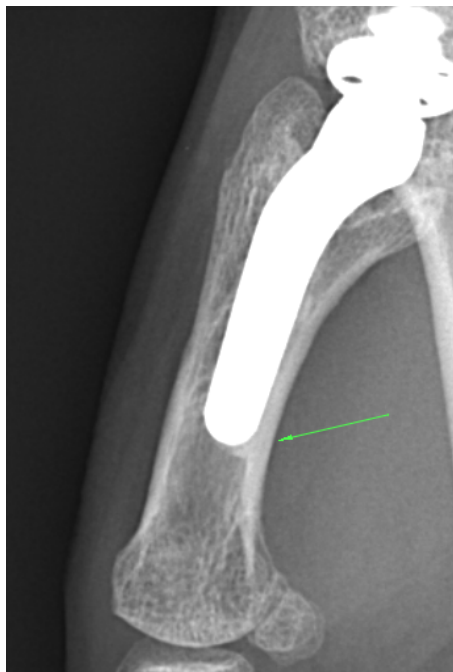

Figure 7 - Piédestal métacarpien en queue de tige

Autres interlignes articulaires

Des **signes d'arthrose** étaient recherchés sur les articulations adjacentes : scaphotrapézotrapézoïdienne (STT), métacarpophalangienne et trapézo-2ème métacarpien (TM2). La classification de Crosby ^[12] (Figures 8 et 9) a été utilisée pour mesurer la dégénérescence de l'articulation STT.

Lorsque le pouce controlatéral n'avait pas fait l'objet d'une chirurgie nous avons également évalué la présence d'une **arthrose trapézo-métacarpienne controlatérale** (sur le pouce "sain") afin d'étudier son éventuel lien avec une instabilité prothétique.

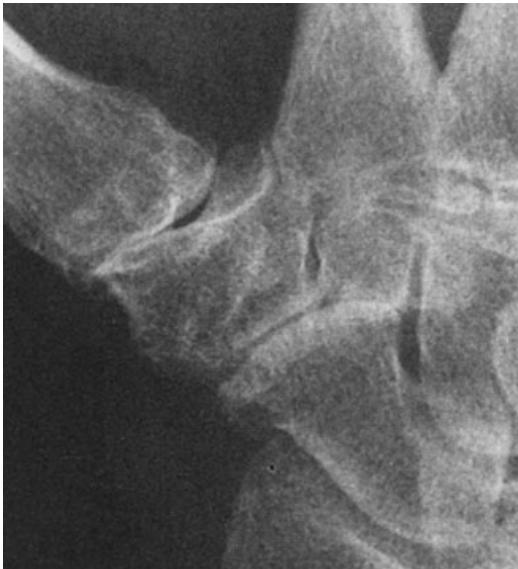

Figure 8 - Grade 2 de Crosby
Pincement > 50% voire complet

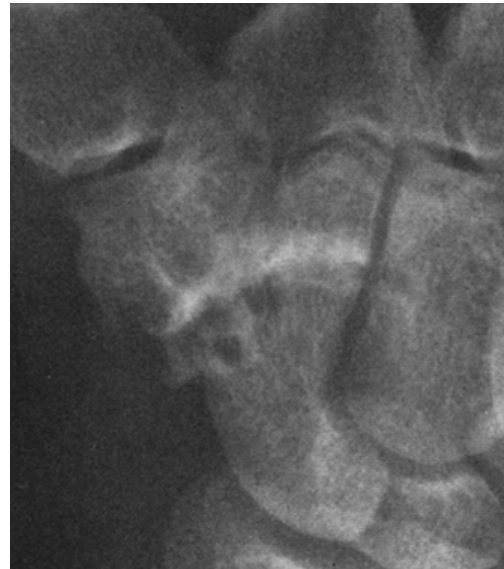

Figure 9 - Grade 3 de Crosby
Érosion, sclérose et irrégularités

Conflit médial (effet came)

Sur les clichés bilatéraux en adduction maximale et pouces joints, était recherché un **conflit osseux** entre la base du métacarpien restant et les ostéophytes trapéziens médiaux (Figure 10). L'objectif était de détecter un éventuel effet came, responsable d'un moment luxant en adduction maximale. Dans la technique opératoire, cette résection ostéophytique médiale revêt une grande importance, notamment pour le repérage exact du centre trapézien. Avec le même objectif, nous avons mesuré la **distance trapézo-métacarpienne médiale minimale** (Figure 11) sur les clichés en adduction maximale. Cette distance était mesurée à la partie médiale de l'articulation et correspondait au plus petit segment de droite joignant la surface articulaire médiale du trapèze à la surface métacarpienne médiale.

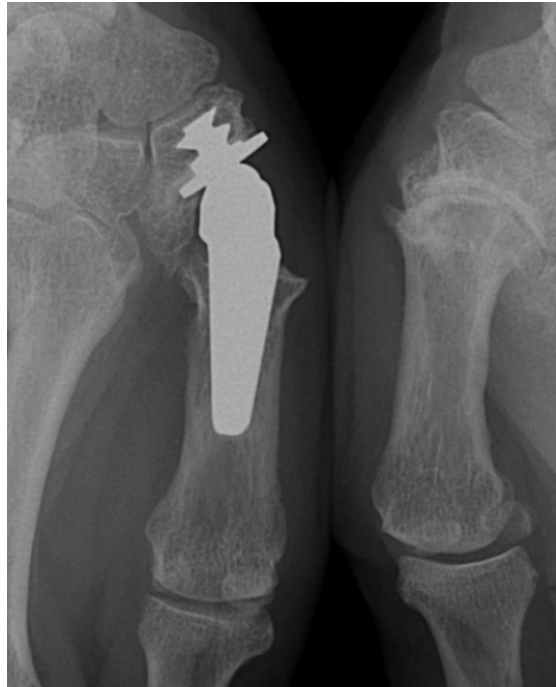

Figure 10 - Conflit trapézo-métacarpien médial sur le pouce droit et excentration latérale de la platine trapézienne. A noter une rhizarthrose Dell 4 sur le pouce controlatéral.

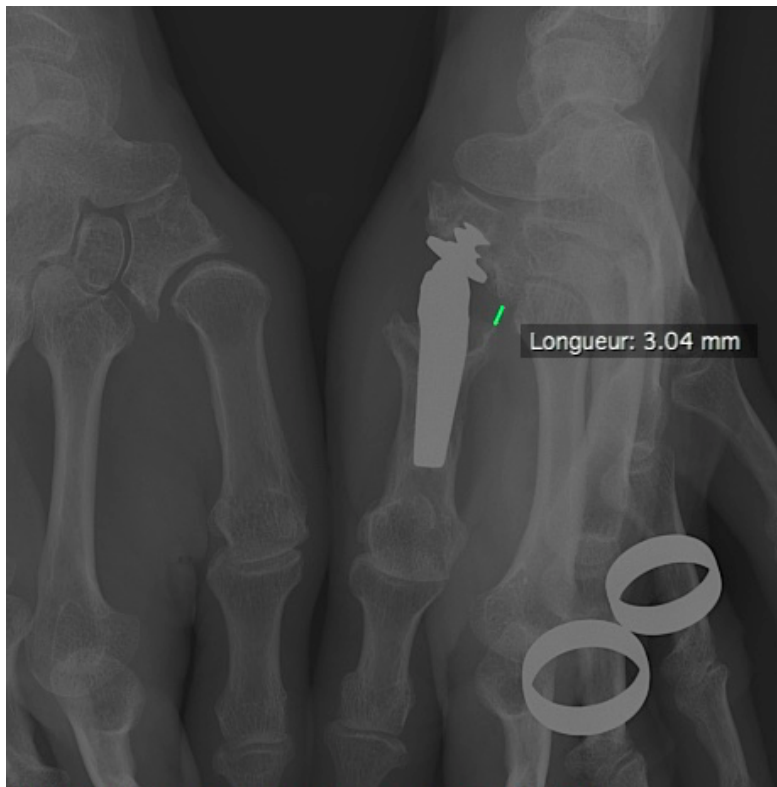


Figure 11 - Distance trapézo-métacarpienne médiale minimale

Description de la série

Soixante-quatre patients (60 femmes, 4 hommes) ont été revus au recul moyen de 6 ans (min 1 - max 16). Il s'agissait de 16 cas et 48 témoins. L'âge moyen au dernier recul était de 66 ans (min 58 - max 83).

La 1ère luxation avait lieu en moyenne 2.75 ans après l'opération (min 4 jours - max 6.4 années). La médiane de ce délai était de 1.78 ans (Figure 12), ce qui équivaut à dire que 50% des patients ont présenté leur première luxation au moins 1 an et 9 mois après leur intervention. Les patients présentaient en moyenne 1.7 luxations (min 1 - max 4) dont 83.3% étaient traumatiques ou liées à un mouvement inhabituel. Pour les autres patients il s'agissait de découverte spontanée ou de mouvement quotidien. Les luxations étaient postérolatérales pour l'ensemble des radiographies que nous avons retrouvées à l'exception d'une luxation antérieure (sans cliché de face).

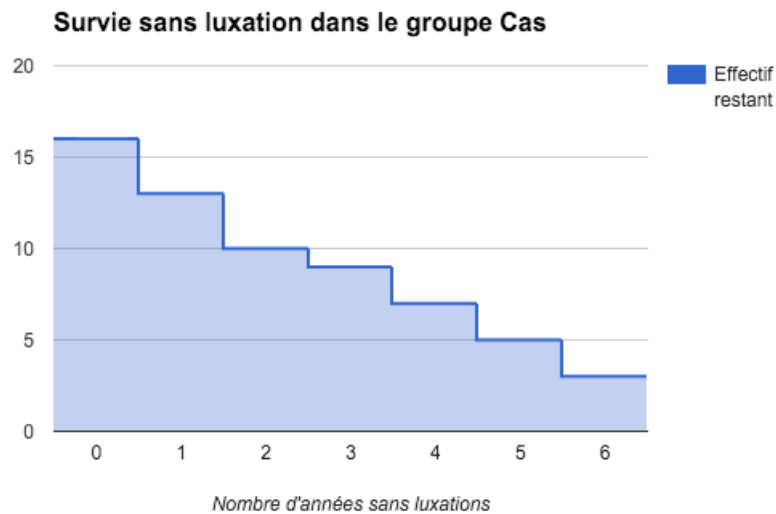


Figure 12 - Courbe de survie parmi les patients du groupe Luxation.

En abscisse : le nombre d'années sans luxation

En ordonnées : le nombre de prothèses sans luxation

La survie est calculée comme le délai entre l'inclusion et la survenue de la 1ère luxation

Analyse statistique

Le recueil des données et les statistiques ont été réalisées à l'aide de l'application *Easy Med Stat* (*easymedstat.com, Neuilly-Sur-Seine, France*).

Le test exact de Fisher a été utilisé pour les variables qualitatives. Le test de Mann-Whitney et son approximation pour les grands échantillons ont été utilisés pour les variables quantitatives.

Le seuil de significativité était fixé à 5%.

Résultats

Précision des mesures

La mesure d'une longueur de référence, dont l'objectif était d'évaluer la précision des mesures réalisées et de valider la méthode, retrouvait les valeurs suivantes :

	Valeur Fabricant	Valeur mesurée (moyenne)	Écart-type de la mesure (σ)	IC 95 de la mesure	Écart moyen à la valeur Fabricant
Diamètre platine trapézienne	12.0 mm	11.85 mm	1.03 mm	[11.57 - 12.13 mm]	0.15 mm

Courbe d'apprentissage et influence de l'opérateur

Les patients du groupe Luxation étaient opérés en moyenne 6,25 ans après l'année 1997, date de première pose de la Rubis II au CH de St Quentin. Les patients du groupe Témoins étaient eux opérés en moyenne 5,04 années après 1997 ($p > 0.05$) (Figure 13).

L'évolution du taux de luxations par année (nombre de prothèses posées une année n qui se sont luxées pendant le suivi divisé par le nombre de prothèses posées au total pour la même année n) est représenté sur la Figure 14.

La répartition du nombre de cas par opérateur est détaillée dans la Figure 15. La proportion de cas et témoins n'était pas significativement différente entre les deux opérateurs principaux de la série.

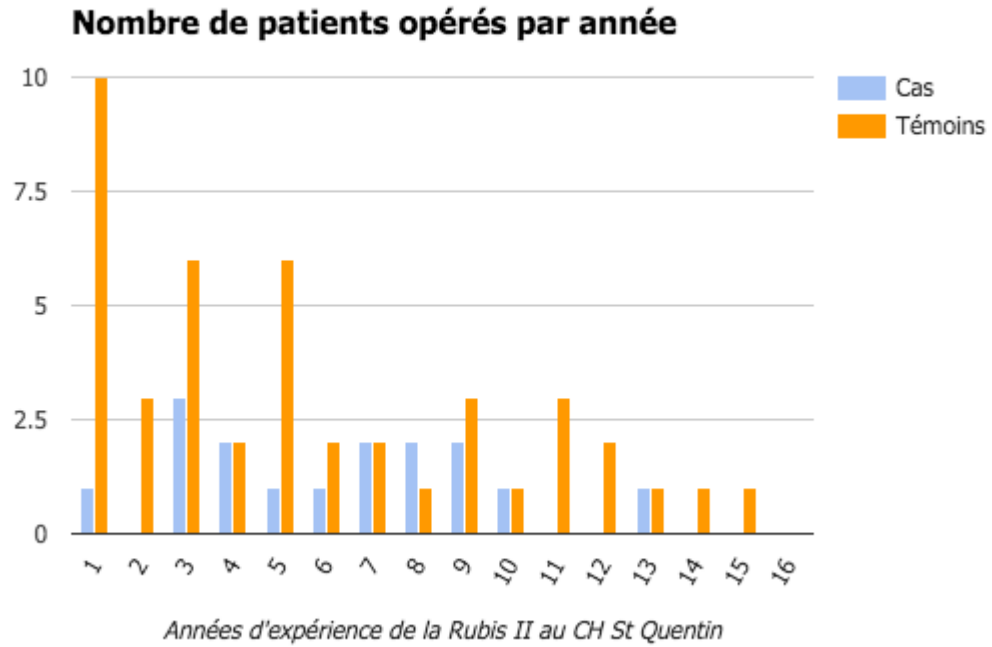


Figure 13 - Distribution de l'ancienneté des Cas et Témoins

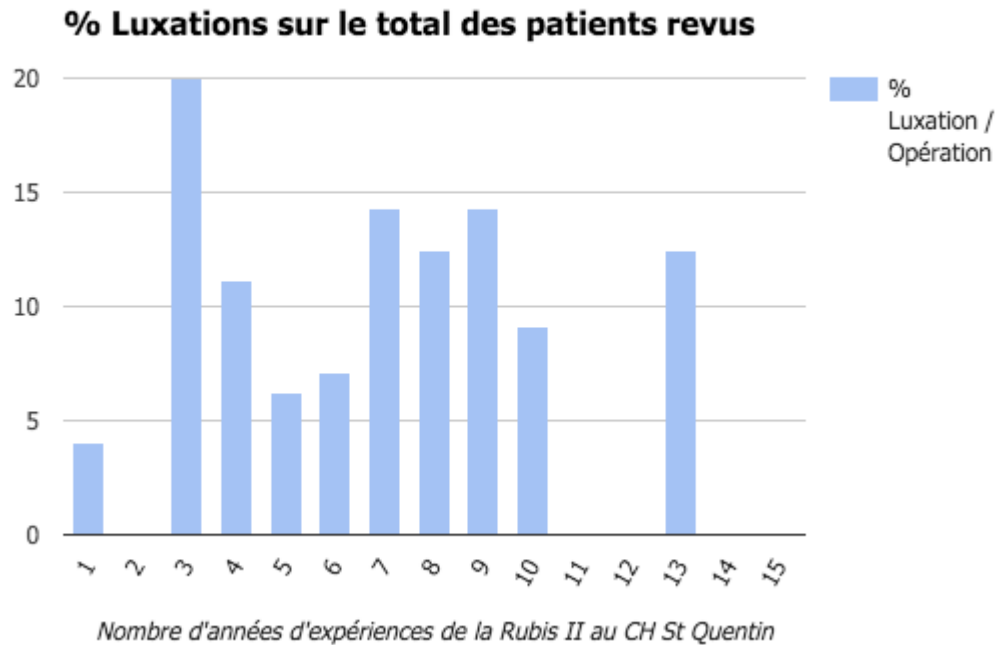


Figure 14 - Taux de luxation par année de 1997 à 2012 parmi les patients revus

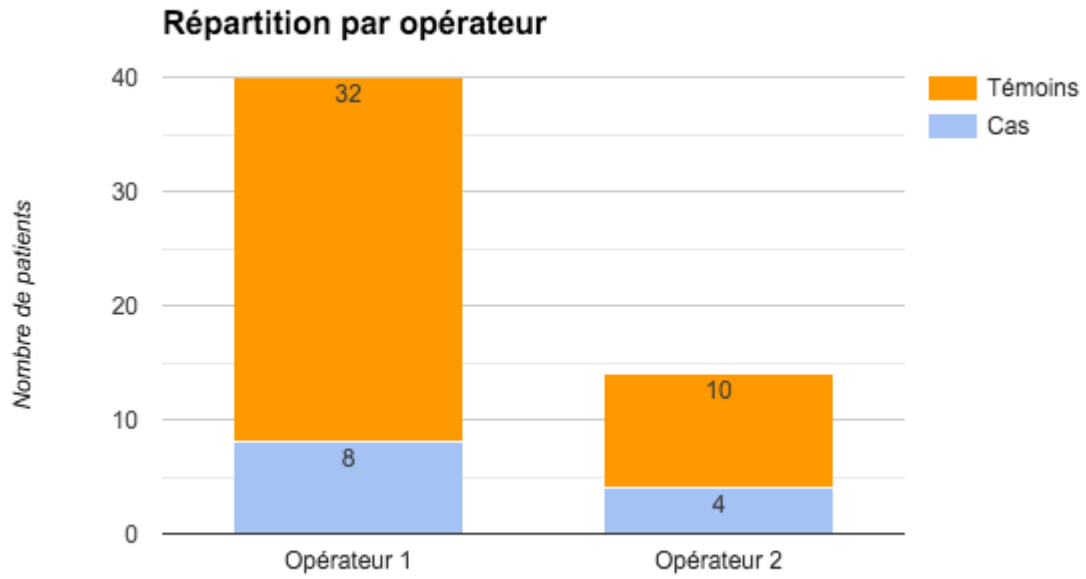


Figure 15 - Répartition du nombre de cas et de témoins par opérateur pour les deux opérateurs principaux de la série

Analyse statistique

Tableau 1 - Résultats de l'analyse univariée

Les relations significatives **sont écrits en gras** suivis du **symbole #**

Paramètre	Cas n=16	Témoins n=48	p-Value Odds Ratio
Démographie			
Sexe féminin	93.80%	93.80%	= 1
Age civil	68.3 ans	67.3 ans	> 0.05
Age au moment de l'intervention	59.9 ans	60.7 ans	> 0.05
Retraité au moment de l'intervention	47%	61%	0.3789
Côté étudié = côté gauche	81.30%	54.20%	0.0769
Chirurgie bilatérale	62.50%	43.80%	0.2524
Côté dominant = côté droit	100%	95.70%	= 1
Neurolyse concomitante du nerf médian	15.40%	13.60%	= 1
Examen clinique			
Douleurs (Présence)	80%	37.50%	= 0.0067 # OR = 6.46 [1.4745 - 40.5054]
Quick DASH (/100)	34.8	33.38	> 0.05
Antépulsion (°)	66.67 °	66.25 °	> 0.05
Abduction (°)	53.33 °	47.29 °	> 0.05
Opposition selon Kapandji (/10)	9.07	8.65	> 0.05
Force pulpo-latérale (kgs)	7.6	9.13	> 0.05
Force pulpo-pulpaire (kgs)	5.47	6.77	> 0.05
Hyperextension de la métacarpophalangienne	2.0 °	5.7 °	> 0.05
Flexion de la métacarpophalangienne	58.7 °	55.3 °	> 0.05
Analyse radiographique au dernier recul			
Trapèze			
Hauteur du trapèze restant (mm)	10.88 mm	11.15 mm	> 0.05
Angle de dévers prothétique (°)	124.31 °	126.26 °	> 0.05
% occupation de la platine trapézienne en médio-latéral	65.91 %	65.98 %	> 0.05
% occupation de la platine trapézienne en antéro-postérieur	70.74 %	77.27 %	> 0.05
Platine appuyée sur le trapèze (Non)	40 %	4.2 %	= 0.0015 # OR = 15.33 [2.66 - 88.44]
Centrage latéral de l'implant trapézien	44.6 %	49.2 %	> 0.05

Centrage postérieur de l'implant trapézien	49.1 %	49.0 %	> 0.05
Enfoncement absolu du trapèze (mm)	4.72	4.9	> 0.05
Enfoncement relatif du trapèze (%)	56.3	55.29	> 0.05
Arthrose STT (Crosby I et +)	33.30%	35.50%	= 1
Métacarpien	Cas	Témoin	
Angle M1 / Tige prothétique (°)	2.51	2.03	> 0.05
Enfoncement absolu de M1 (mm)	16.63	18.26	> 0.05
Enfoncement relatif de M1 (%)	78.58	79.68	> 0.05
Piédestal métacarpien	31.30%	24.40%	0.7419
Analyse globale	Cas	Témoins	
Ossifications péri-prothétiques	25.0 %	32.6 %	0.7553
Liseré péri-prothétique	21.4 %	15.2 %	0.6851
Ostéolyse	31.3 %	31.3 %	= 1
Index Scapho-Trapézien de De La Caffinière (%)	82.97	83.19	> 0.05
Longueur TM du côté sain (cm)	5.98 cm	5.55 cm	> 0.05
Longueur TM du côté prothétique (cm)	6.15 cm	5.94 cm	> 0.05
Rapport Longueur TM prothétique / sain (%)	103.2 %	107.1 %	> 0.05
Conflit antéro-médial (Présence)	26.70%	37%	0.5451
Distance trapézo-métacarpienne minimale	2.16 mm	2.30 mm	> 0.05
Arthrose trapézo-métacarpienne controlatérale	75 %	81.8 %	= 1
Stade Dell du pouce controlatéral : Dell 2 ou +	67%	89%	0.3865

Les deux groupes étaient comparables en ce qui concerne l'âge (civil) et le sexe, ce qui était l'objectif de l'appariement.

Dans l'analyse univariée (Tableau 1), seul **l'appui complet de la platine sur le trapèze** était retrouvé comme facteur de risque radiologique. **Quarante pourcent des prothèses luxées présentaient un défaut d'appui de la platine sur le trapèze**, alors que 4.2% des prothèses témoins présentaient ce défaut ; $p = 0.0015$; $OR = 15.33$ [2.66 - 88.44].

Afin de s'assurer que ce défaut n'était pas la conséquence des luxations, par migration traumatique de l'implant, nous avons consulté les dossiers des 6 patients luxés qui présentaient cette anomalie radiologique. Pour 3 de ces patients, des radiographies post-opératoires ont été retrouvées, à 3 mois de recul, sans attelle commissurale et avant tout épisode de luxation. Pour ces 3 patients, **le défaut d'appui existait déjà en post-opératoire immédiat** (Figure 16). Pour

les 3 autres patients, aucune radiographie post-opératoire, précédant la 1ère luxation et sans attelle n'a été retrouvée.

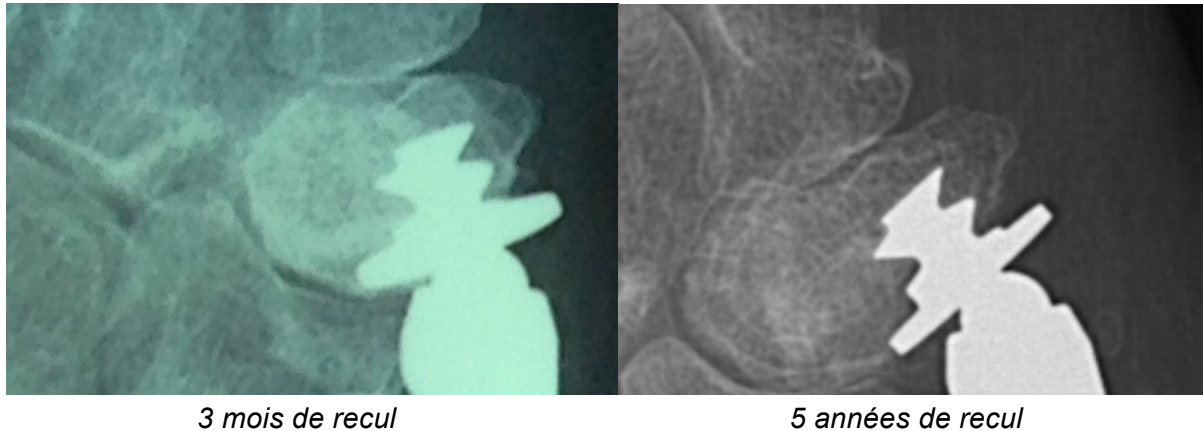


Figure 16 - Patiente ayant présenté plusieurs luxations prothétiques.
*Défaut d'appui trapézien postérieur, déjà présent avant la 1ère luxation.
A noter une ligne radiotransparente à la partie inféromédiale de l'implant.*

Les patients du groupe luxation **présentaient plus fréquemment des douleurs** du pouce : 80% vs 37.5% pour les témoins ; $p = 0.0067$; OR = 6.46 [1.4745 - 40.5054]. Les caractéristiques de cette douleur (horaire, intensité, localisation) ne différaient pas significativement.

D'autres différences, celles-ci non significatives statistiquement, étaient retrouvées :

- Le **côté opéré** différait entre les deux groupes :
 - 81% des luxations concernaient le pouce gauche alors que 54% des témoins étaient des pouces gauches ; $p = 0.0769$; OR = 3.598 [0.8358 - 22.200]
 - Il n'y avait pas de différence concernant la bilatéralité de l'intervention ou l'ordre d'intervention entre les pouces gauche et droit
- La **force de la pince pollici-digitale** différait également : les patients ayant présenté une luxation avaient une force inférieure de 20 à 24% au groupe Témoins mais ces différences n'étaient pas significatives ; $p > 0.05$ (Tableau 1)

Il n'y avait pas de différence significative ou cliniquement pertinente entre les deux groupes concernant les autres critères évalués.

Discussion

Forces et faiblesses

Cette étude était à notre connaissance la première à rechercher des facteurs de risque de luxation de prothèse trapézométacarpienne, et notamment de la Rubis II. Le schéma cas-témoins était adapté à la recherche de facteurs de risques d'un évènement rare et **le nombre de dossiers complets de prothèses luxées était important** au regard de la fréquence de cette complication.

Enfin, l'appariement sur l'âge et le sexe permettait de diminuer le biais de sélection des patients, bien qu'il empêchait l'étude directe de ces deux variables.

Malgré le nombre relativement important de cas et le choix d'un appariement 3:1, le nombre total (64) de prothèses étudiées restait faible, ce qui ne permettait probablement pas une puissance suffisante à la mise en évidence de tous les facteurs de risque.

Les mesures radiographiques représentaient un risque possible de biais, qui a pu être estimé et contrôlé par 1. l'utilisation d'un protocole radiographique standardisé et rigoureux et 2. la mesure d'une longueur de référence connue *a priori*. Cette longueur de référence a permis de confirmer la précision des mesures, de l'ordre du demi-millimètre. La multiplicité des mesures radiographiques permettait de **définir de manière très détaillée le positionnement des implants et la morphologie articulaire** et péri-articulaire du pouce, ce qui était un point fort de cette étude. La contre-partie en était la multiplication des tests statistiques, possiblement à l'origine d'une inflation du risque de première espèce (risque α).

Enfin, nous ne disposions pas de radiographies pré-opératoires et post-opératoires précoces de suffisamment bonne qualité pour pouvoir les inclure dans cette analyse. L'évaluation du positionnement des implants aurait été idéale sur un pouce vierge de toute luxation. Cependant, nous avons préféré privilégier la fiabilité et la reproductibilité des mesures.

L'exclusion des prothèses explantées ou révisées représentait un biais de sélection avec le risque d'exclusion des cas les plus sévères. En effet, les instabilités chroniques responsables de luxation à répétition ont généralement été révisées par des implants de plus grande taille ou par une explantation. Il est possible que ces prothèses présentaient des défauts constitutionnels plus marqués. En effet, les prothèses incluses avaient subi en moyenne 1,7 luxations au dernier recul avec 88% de luxations traumatiques. Ce faible nombre de luxations et le contexte traumatique pourraient correspondre à des prothèses présentant des anomalies moins marquées, difficiles à démontrer statistiquement. Il en va de même pour le délai moyen à la première luxation, plutôt long dans notre série, peut-être lié à des anomalies de positionnement plus discrètes.

Analyse clinique

Douleur et mobilité

Les patients ayant subi une luxation présentaient généralement de moins bons résultats cliniques sur la douleur qui était significativement plus fréquente ($p = 0.0067$). En revanche il est intéressant de noter que cette différence n'est pas retrouvée pour le score fonctionnel (Quick DASH) ni les mobilités, même légèrement meilleures dans le groupe Luxation : Kapandji 9,1 vs 8,7 ($p > 0.05$) et abduction 53° vs 47° dans le groupe Témoins ($p > 0.05$). Ces mobilités légèrement plus amples dans le groupe Luxation restent cependant physiologiques^[13]. Il est donc difficile d'imputer les luxations à une hypermobilité de la colonne du pouce chez ces patients. Nous n'avons pas recherché à l'examen clinique de signes d'hyperlaxité.

Sexe féminin

La prépondérance féminine de cette série (93.8% de femmes) pourrait être interprétée comme un facteur de risque - non analysable en raison de l'appariement - mais ce chiffre est comparable à la série au plus grand recul^[3] qui comptait 93.3% de femmes et aux autres séries de prothèses TM qui rapportent 81 à 96% de sexe féminin, en accord avec l'épidémiologie de la rhizarthrose.

Âge au moment de l'intervention

Pour Badia et al.^[14], l'âge inférieur à 60 ans ou un travail manuel de force sont des contre-indications à l'arthroplastie, sans en préciser la raison exacte. Nous n'avons pas retrouvé dans la littérature de séries faisant un lien direct entre activité manuelle et risque de luxations.

Dans notre série, l'âge moyen au moment de l'intervention était de 59.9 ans (min 50 - max 75).

Bien que les patients luxés étaient un peu plus souvent actifs professionnellement que les Témoins dans notre série, cette différence n'était pas significative (53% vs 39% ; $p = 0.3789$).

Nous n'avons pas de travailleur manuel de force parmi les patients de cette série.

Côté étudié

Les patients du groupe Luxation concernaient le côté gauche dans 81% des cas contre 54% des témoins ($p = 0.07$). Bien que cette différence soit à la limite de la significativité, elle semble se confirmer quand on la compare à la série de Dehl où le côté gauche représentait 60,5% des prothèses. Il n'y avait pour autant pas d'avantage d'opération bilatérale dans le groupe Luxation, ni d'arthrose controlatérale pouvant expliquer une hyperutilisation du pouce prothétique. Bien que Beighton retrouve plus d'hyperextension du cinquième métacarpien sur le côté non dominant

parmi ses critères d'hyperlaxité ^[15], Hamann ^[16] n'a pas trouvé d'influence du côté sur la mobilité des pouces arthrosiques ou sains.

On ne peut pas non plus imputer au côté gauche une plus grande difficulté technique responsable d'implants moins bien posés, puisque les paramètres morphologiques sont comparables dans les 2 groupes. Les trois opérateurs de la série étaient droitiers.

L'analyse des 7 dossiers de prothèses exclues de l'analyse cas-témoins, car elles avaient été explantées, a révélé que 5 prothèses concernaient le côté gauche, confirmant la tendance à la prépondérance gauche des prothèses luxées.

L'ensemble des prothèses luxées étudiées était posée chez des patients droitiers. Les luxations avaient donc le plus souvent lieu sur des pouces non dominants, ce qui pourrait être imputé à une maladresse relative de cette main, favorisée par d'autres facteurs.

Mobilités de la MP

Hansen et Snerum ^[17] rapportent le cas d'un patient ayant développé une raideur en hyperextension de la métacarpo-phalangienne responsable de 3 luxations, nécessitant finalement une explantation. Certains auteurs corrigent cette hyperextension MP en peropératoire en ajustant la longueur de la colonne du pouce ^[10,18]. Dans notre étude les prothèses luxées présentaient en moyenne une hyperextension de 2° contre 5.7° pour les prothèses du groupe Témoin ($p > 0.05$), ne suggérant aucun risque supplémentaire en cas d'hyperextension. Nos résultats ne laissent pas non plus supposer qu'une raideur en flexion de la MP (possiblement responsable d'une augmentation des contraintes trapézométacarpiennes lors de la pince pollici-digitale) augmente le risque de luxation.

Analyse radiologique

Appui de la platine sur le trapèze

Le défaut d'appui de la platine sur le trapèze était plus fréquent dans le groupe Luxations. Bien que les données soient limitées ce défaut d'appui ne semble pas être une conséquence de la luxation (Figure 16). La platine exerce une action stabilisatrice de l'implant sur l'os trapézien spongieux en répartissant les contraintes de manière uniforme. Le défaut d'appui pourrait déstabiliser cet implant et favoriser la luxation en cas de mouvement traumatique. Cette hypothèse implique cependant qu'il existe une mobilité de l'implant trapézien dans l'os, or les liserés péri-prothétiques sont inconstants.

Ostéophytes et conflit médial

Pour plusieurs auteurs ^[9,19,20], la présence d'ostéophytes trapéziens médiaux peut être à l'origine d'un effet came en adduction, responsable de luxations. Pour certains^[18], le développement de calcifications péri-prothétiques peut être responsable de cette repousse ostéophytique (Figure 17). Martin-Ferrero ^[21] rapporte le cas d'une patiente ayant présenté une instabilité post-opératoire immédiate due à un ostéophyte médial non réséqué. La reprise chirurgicale pour exérèse de cet ostéophyte trapézien a permis de corriger le problème d'instabilité.

Nous avons voulu vérifier cette hypothèse en recherchant de manière systématique un **contact osseux entre les faces médiales du trapèze et de M1**. Une incidence en adduction maximale a donc été réalisée comme l'ont proposé certains auteurs ^[22,23] afin de sensibiliser la recherche de ce conflit. La **distance trapézo-métacarpienne minimale** en hyper-adduction a également été mesurée. Aucun des deux mesures n'était retrouvée comme facteur de risque de luxation, contrairement à notre hypothèse.

Cependant, la mesure de la distance TM médiale minimale est sensible à la rotation du pouce (Figure 18) et une différence entre les deux groupes a pu être masquée par ce biais. Il existe donc une composante rotationnelle difficilement appréciable sur les clichés standards en cas d'éventuel effet came. Afin de se représenter au mieux ce conflit, il pourrait être intéressant de réaliser des clichés dynamiques en position de fonction, c'est à dire en position de pince pollici-digitale, pulpaire et surtout latérale où les forces tendent à subluser le métacarpien en direction postéro-latérale.

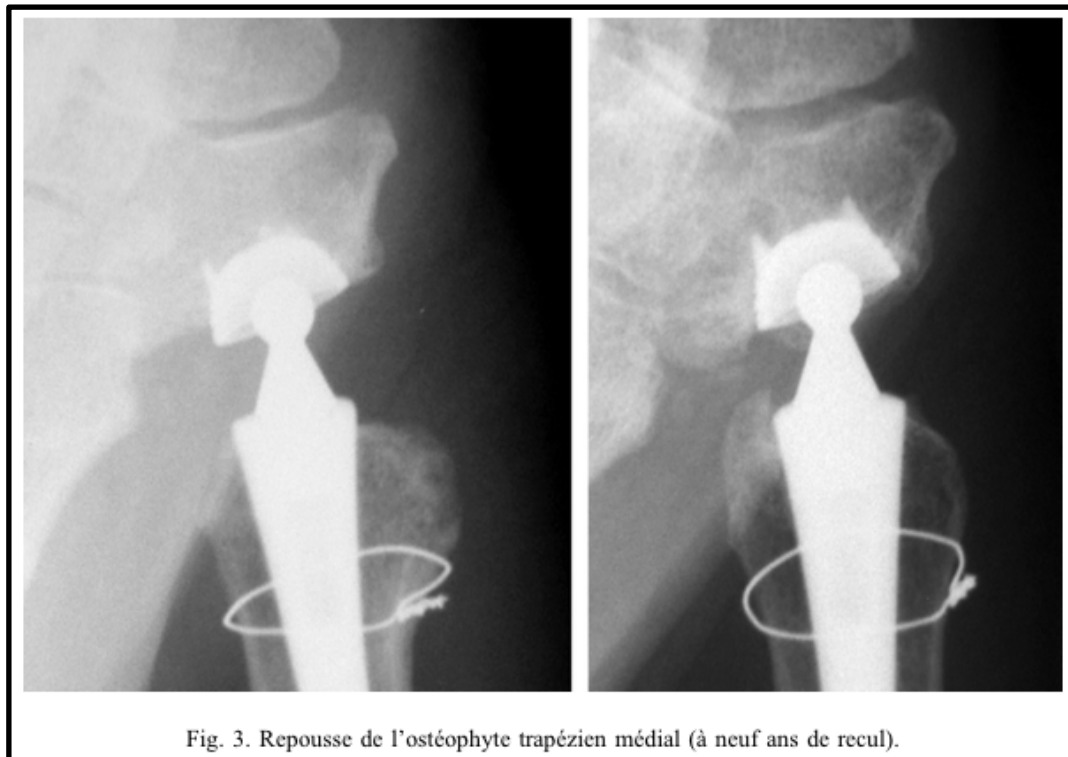


Fig. 3. Repousse de l'ostéophyte trapézien médial (à neuf ans de recul).

Figure 17 - Prothèse Arpe. Repousse ostéophytique médiale trapézienne et métacarpienne ^[18]

Reproduit avec l'aimable autorisation du Dr Aparid

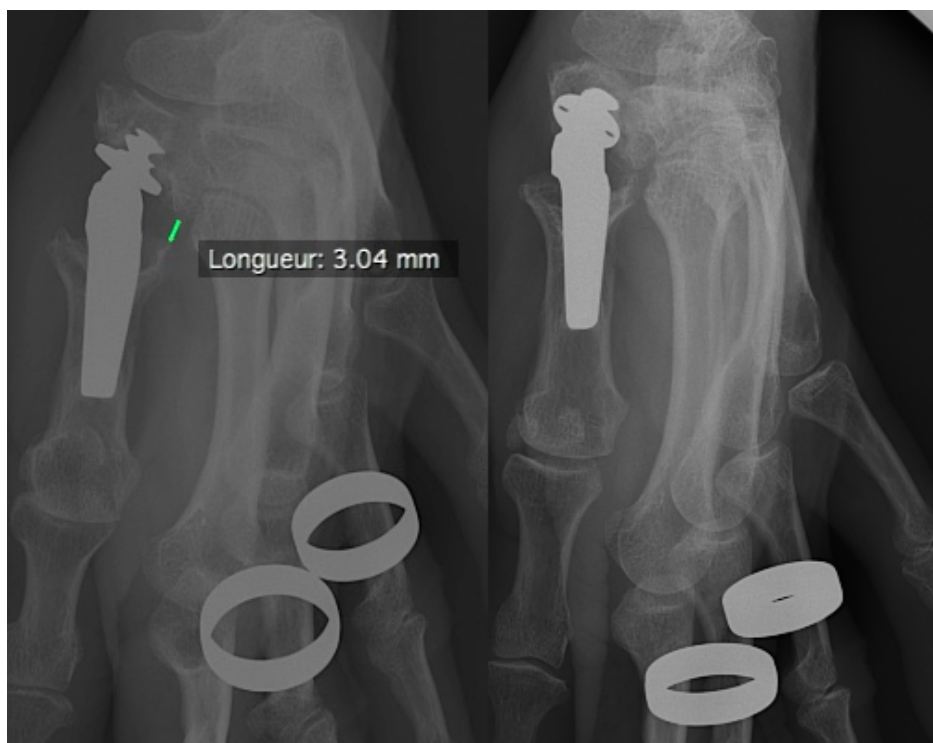

Figure 18 - Radiographies d'une patiente - le même jour - selon deux rotations sensiblement différentes : on remarque que sur la radio de droite un conflit trapézométacarpien médial apparaît alors qu'il n'existait pas sur la radio de gauche

Longueur de la 1ère colonne

Pour Aparad et Saint-Cast^[18], la stabilité de leurs prothèses Arpe (2.3% de luxations à 5 ans) était due à :

- L'allongement volontaire de la 1ère colonne du pouce pour réaliser sa "mise en tension" : la hauteur scapho-métacarpienne (selon Goffin et Saffard^[24] augmentait en moyenne de 65% avec la mise en place de la prothèse, avec une hauteur stable à 5 ans
- Le soin apporté à l'orientation de la cupule

Pour ces mêmes auteurs l'allongement de la colonne du pouce a comme effet secondaire bénéfique la correction de l'hyperextension MP. En revanche un allongement excessif pourrait entraîner selon eux une usure prématurée du PE et réduire l'arc de mobilité.

Brutus et Kinnen obtiennent avec le même modèle Arpe un taux de luxations de 9.5%, avec des luxations survenant toutes dans les 5 premiers mois. Parmi ces 6 prothèses luxées, 2 ont nécessité une révision chirurgicale ayant consisté en un remplacement par un col long, dans le but d'augmenter le déport métacarpien et la longueur de la colonne du pouce.

Pour la mesure de la longueur du 1er rayon, nous avons choisi l'index scapho-trapézien de De La Caffinière (DLC) ; car 1. il permettait une mesure relative à la longueur du 2e rayon, ce qui diminuait le biais de mesure et 2. en raison de sa faible variabilité pour un sexe donné^[9].

L'absence de différence entre les deux groupes suggérait que **la longueur du pouce n'était pas un facteur de risque de luxation dans notre série.**

Pour évaluer l'allongement relatif de la 1ère colonne imputable à la prothèse, nous avons mesuré de façon bilatérale la longueur trapézométacarpienne. Lorsque l'opération était unilatérale ou lorsque une main était témoin de la main controlatérale du patient, nous avons calculé le ratio des longueurs. Il n'existait pas de différence significative entre les deux groupes en ce qui concerne la longueur en valeur absolue ou le ratio des longueurs des deux pouces. Dans les deux groupes, la colonne du pouce était allongée : 107.1% pour les témoins vs 103.2% pour les cas ($p > 0.05$) mais avec une longueur TM paradoxalement supérieure dans le groupe Cas : 6.15mm vs 5.94mm ($p > 0.05$). Ces résultats **suggèrent que l'allongement de la première colonne n'est pas un facteur protecteur** de luxations.

Angle de dévers prothétique

Pour Isselin, la cause la plus fréquente de luxations est la malposition de la cupule trapéziennne, trop valgisée et orientée en arrière^[20]. Jacoulet^[25] rapporte le cas d'un patient ayant présenté une

instabilité prothétique en adduction-répropulsion évoluant vers une luxation au 30ème mois et nécessitant une explantation-trapézectomie, retrouvant une prothèse bien ostéointégrée. Les auteurs attribuent cette instabilité à une coupe trop oblique de dedans en dehors. De même Kapandji avance que l'augmentation de l'angle de dévers de la selle trapézienne sur la radiographie de face entraîne une incompetence du ligament inter-métacarpien à réintégrer le métacarpien sur le trapèze. Cet état de **“selle glissante”** dysplasique ^[26,27], associée à l'action du long abducteur du pouce, entraînerait une subluxation latérale permanente du métacarpien, favorisant la rhizarthrose sur un pouce natif. Cette dysplasie trapézienne n'est cependant pas retrouvée sur l'ensemble des pouces arthrosiques ^[6] et n'est donc pas l'unique facteur de risque.

En nous basant sur ces principes, nous avons donc émis la même hypothèse que Jacoulet, mais nos résultats ne semblent pas suggérer que l'angle de dévers prothétique soit un facteur de risque puisque celui-ci est normal et même légèrement inférieur dans le groupe Luxation (124° vs 128° ; $p > 0.05$). Ces résultats corroborent ceux de l'étude radio-anatomique de Garcia-Elias ^[28] qui tendent à minimiser l'importance de la pente trapézienne.

Cependant, la radiographie ne reflète pas une possible adaptation morphologique capsulo-ligamentaire, développée tout au long de la destruction cartilagineuse (Figures 19 et 20). La déformation progressive liée à la rhizarthrose est corrigée sur le plan osseux par l'orientation des implants qui redonne un axe “anatomique” à l'articulation, mais la correction capsuloligamentaire est limitée - par la voie d'abord - à une dorsalisation du long abducteur du pouce qui était systématiquement réalisée.

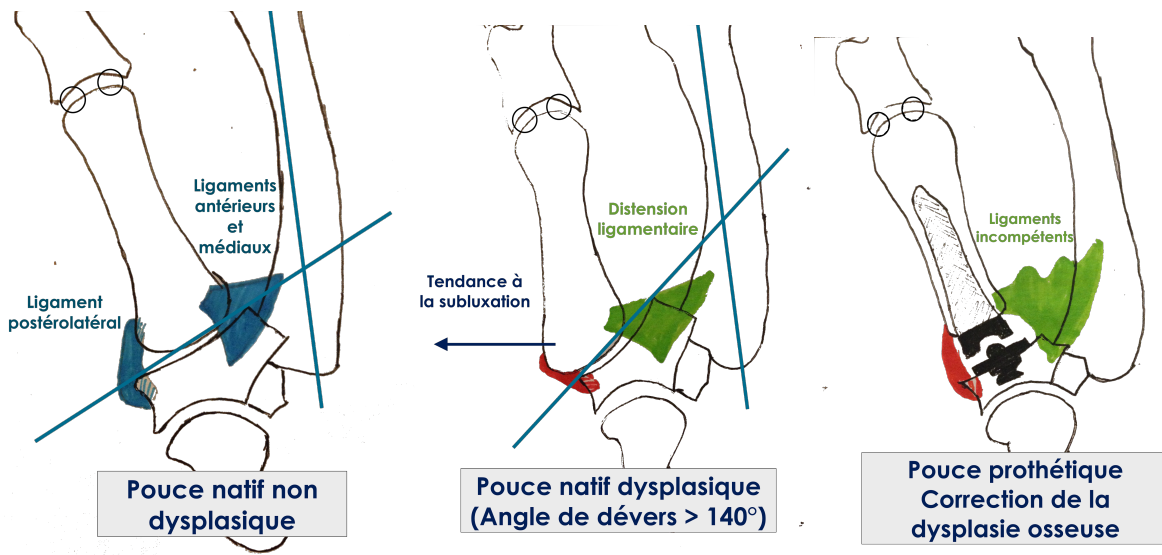


Figure 19 - Représentation schématique de l'adaptation capsulo-ligamentaire à un angle de dévers pathologique, puis de la réaxation par l'arthroplastie.

L'ensemble des ligaments n'est pas représenté pour la simplification du modèle

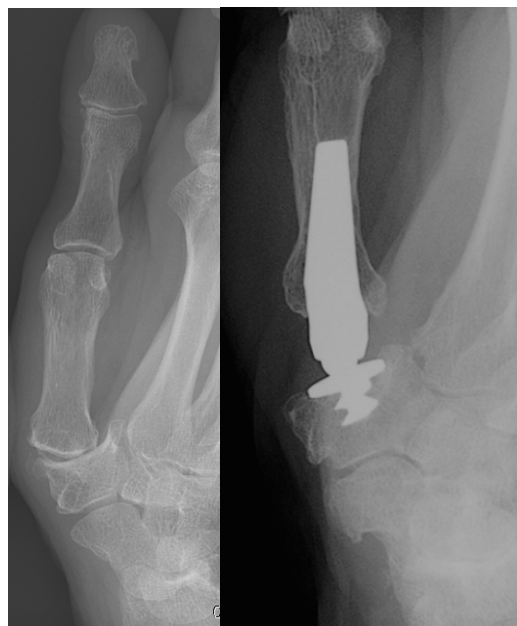

Figure 20 - Exemple radiographique de la réaxation du métacarpien (patients différents)

Ligaments, dégénérescence articulaire et voie d'abord

Plusieurs visions s'opposent concernant la physiopathologie de la rhizarthrose. La vision classique suggère une dégénérescence primitive des ligaments palmaires ^[9,29] et du ligament inter-métacarpien ^[30], associée à une direction trop oblique de la selle trapézienne ^[6,27] - plus

marquée chez les femmes ^[31] - responsables d'une subluxation progressive du métacarpien en arrière et surtout en dehors.

Plus récemment, plusieurs études ont montré l'importance du ligament postéro-latéral qui est le plus épais ^[32], résistant ^[33,34], et innervé des 16 ligaments stabilisant l'articulation trapézométacarpienne, alors que les ligaments palmaires s'apparentent plus à un épaissement de la capsule ^[35]. Le premier métacarpien présente à sa base un bec palmaire qui vient se loger dans le récessus trapézien dans les mouvements d'opposition rotatoire ou "home-torque" des anglophones. Ainsi, lors de la prise en force, l'association du bec palmaire et du complexe ligamentaire dorsal serait pour Edmunds la principale force ^[33] stabilisant le pouce. Hors ces ligaments qui s'insèrent à quelques millimètres de la surface articulaire de M1 ^[36] sont probablement régulièrement sectionnés ou affaiblis lors de la coupe métacarpienne qui s'effectue à 5-7 mm de la surface articulaire. Le bec palmaire, censé assurer un verrouillage du premier métacarpien dans le récessus trapézien était quant à lui systématiquement reséqué lors de la coupe osseuse (Figures 7 et 22). Ainsi, la stabilité des prothèses trapézométacarpiennes ne peut être assurée ni par les ligaments ni par les structures osseuses mais uniquement par leur dessin prothétique et l'environnement musculotendineux. Les muscles prédominant en palmaire, et le long abducteur du pouce exerce une force subluxante en direction postérolatérale. Il en résulte que le dessin prothétique est fondamental à la stabilité des implants trapézométacarpiens.

Déport et rotation du métacarpien

Wachtl ^[37] avance que la colinéarité des prothèses Ledoux et De La Caffinière, modifiant l'anatomie du pouce (NDLA : arthrosique) en médialisant l'axe du métacarpien, est à l'origine de forces de cisaillement importantes sur la cupule trapézienne. Cependant Regnard a trouvé - dans une étude mécanique non publiée - que le décalage latéral de l'implant métacarpien entraînait une importante augmentation des contraintes sur le bord latéral de la cupule trapézienne ^[38].

Eecken et al. ^[39] rapportent le cas d'une patiente ayant présenté deux luxations et dont l'implant (Arpe) a été modifié pour un col décalé, permettant de retrouver une stabilité pendant 8 ans, jusqu'à une chute. Une réduction à ciel ouvert retrouvait alors une instabilité prothétique liée à l'usure du polyéthylène. Parmi les patients exclus de notre série, certains avaient également été révisés par un implant de plus grande taille, avec succès dans la plupart des cas.

La forme du col prothétique de la Rubis II entraîne un décalage automatique de l'axe métacarpien vers l'arrière. Le sens de ce décalage dépend de la rotation de la tige par rapport à l'axe métacarpien, (Figure 21) mettant en tension différents tendons et ligaments selon la rotation

imprimée par l'opérateur . Cette particularité dans le dessin prothétique entraîne une modification biomécanique de l'articulation sur laquelle l'opérateur a théoriquement une influence (faible en raison de l'encombrement prothétique) en imprimant une rotation de la tige. De plus, le col prothétique peut être plus ou moins enfoncé dans le métacarpien entraînant un décalage (et un allongement) d'autant plus important que l'implant est de grande taille et peu enfoncé dans le métacarpien.

Il est cependant difficile de mesurer de façon reproductible ce décalage sur des radiographies standards car la mesure est très sensible à la rotation du pouce (Figure 22), comme cela a été montré pour l'offset fémoral (Lecerf et al. 2009). Une étude scannographique permettrait de diminuer le biais de mesure et d'étudier ce paramètre potentiellement impliqué dans la stabilité et qui n'a pu être étudié ici.

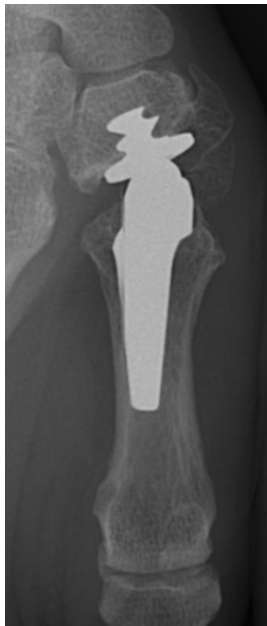

Figure 21 - Pouce de face, rotation de l'implant métacarpien dans le canal médullaire (le col est normalement rectiligne dans le plan médiolatéral)

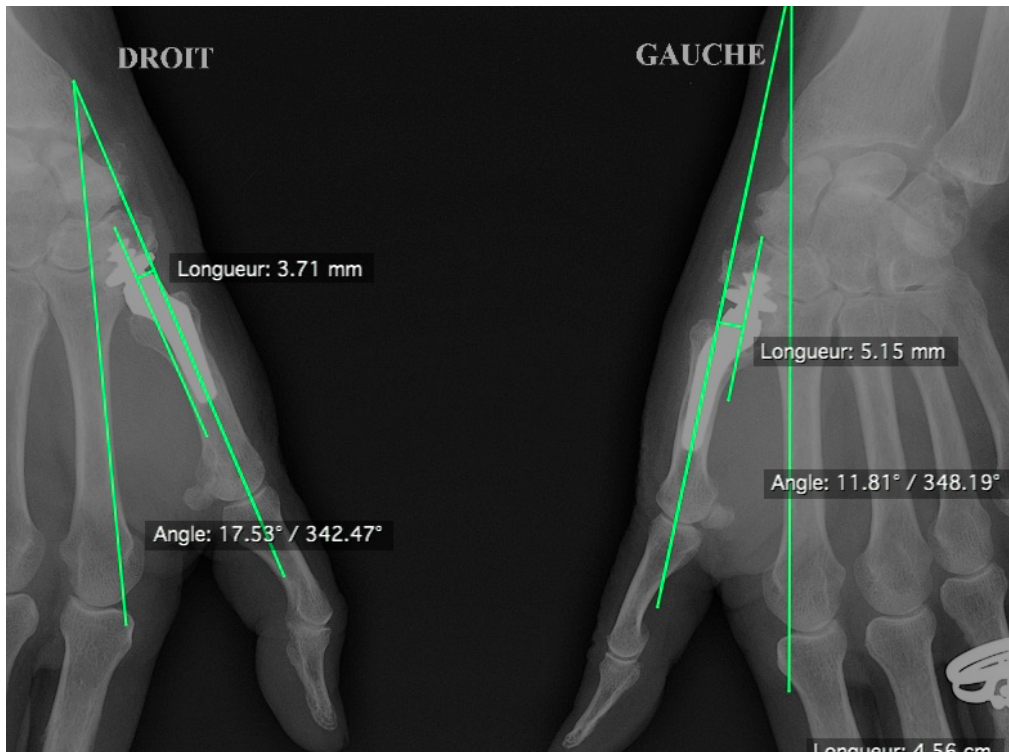


Figure 22 - Radiographie de profil bilatérale et exemple de mesure de l'offset métacarpien postérieur

La rotation du pouce est différente entre les deux mains chez cette patiente : l'alignement des sésamoïdes, la superposition des condyles de la tête de P1 et de la base de P2 sont retrouvés sur le pouce gauche mais ne le sont pas sur le pouce droit.

Comparaison aux autres prothèses TM

Cette étude était la première à s'intéresser spécifiquement aux luxations des prothèses trapézométacarpiennes pourtant rapportées dans 0 à 9,5% des cas dans la littérature. Sur les 26 séries qui présentaient leurs complications, 23 rapportaient au moins une luxation avec un taux moyen pondéré de 5.7 % de luxations au recul moyen de 7 ans, ce qui représente la deuxième complication la plus fréquente des prothèses TM après le descellement trapézien. Certains auteurs décrivent l'histoire clinique des patients luxés mais peu de détails sont globalement disponibles au delà du pourcentage de patients luxés, rendant difficile les comparaisons. Nous avons rapporté les taux de luxation et le suivi moyen pour les autres séries en regroupant par modèle de prothèse (Tableau 2).

Les caractéristiques des différentes prothèses TM étudiées dans la littérature; ainsi que leurs taux respectifs de luxations et de descellement sont disponibles dans le tableau 3.

Tableau 2 - Taux de luxations et de descellements dans la littérature, classés par prothèse.

Les moyennes par classe sont pondérées à l'effectif des séries.







Prothèse	Auteur	Année	Effectif	% Luxation	% Descellement	Recul moyen (mois)
Arpe		2001 - 2014	291	7.6%	2.2%	56
	Apard et Saint-Cast	2007	32	NC	0.00%	86
	Brutus et Kinnen	2004	63	9.5%	4.76%	15
	Isselin	2001	60	6.7%		22
	Jacoulet	2005	37	8.1%	2.70%	36
	Martin et Ferrero	2014	64	6.3%		126
	Vander Eecken	2012	35	7.0%	4.65%	
Braun-Carter	Badia	2006	26	3.8%	3.8%	59
De La Caffinière		1992 - 2004	256	2.6%	20.5%	88
	Chakrabarti	1997	73	1.1%	9.68%	132
	De Smet	2004	43	NC	44.19%	24
	Nicholas	1992	20	5.0%	5.00%	64
	Sennwald et Segmüller	1993		NC		
	Van Cappelle	1999	77	4.9%	21.31%	100
	Wachtl	1997	43	2.3%	20.93%	68
Elektra		2006 - 2014	117	6.8%	23.5%	51
	Hansen et Snerum	2008	17	5.9%	23.50%	35
	Krukhaug	2014		3.5%	3.45%	
	Regnard	2006	100	7.0%		54
Guepar		1993 - 2009	273	2.3%	18.4%	41
	Alnot	1993	36	NC	14.71%	42
	Alnot	1998	90	4.8%	23.81%	
	Lemoine	2009	84	0.0%	6.00%	50
	Masmejean	2003	63	0.0%	3.10%	29
Isis (Guepar III)	Seng et Chantelot	2013	30	0.0%	10.00%	30
Prothèse	Auteur	Année	Effectif	% Luxation	% Descellement	Recul moyen (mois)
Ledoux		1996 - 1997	43	9.3%	32.56%	25
	Wachtl	1996	43	9.3%	32.56%	25
Maia	Kubat et Trtik	2012	36	2.8%	2.8%	42
Mayo clinic	Amadio et De Silva	1990	31	NC	12.9%	53
Roseland		2001 - 2015	177	2.3%	6.8%	17
	Guardia	2010	68	2.9%	0.00%	44
	Schuhl	2001	45	2.2%	22.22%	175
	Semere	2015	64	1.6%	3.13%	150
Rubis II		2010 - 2015	242	9.0%	1.2%	116
	Dehl	2015	104	9.5%	0.87%	120
	Laterza	2012	61	9.8%	3.28%	143
	Maes	2010	77	7.8%	0.00%	88
Moyenne pondérée				5.68%	11.47%	86 mois

Tableau 3 - Caractéristiques et complications des différentes prothèses TM

Les pourcentages de luxation et descellement sont des moyennes pondérées des données de la littérature (Tableau 2)

	Inversée	Cimentée	Rétentive D'après les auteurs	Taille tête	Couple	Mobilité	Col modulaire	Col décalé	% Luxation	% Descellement
Arpe	Non	Non	Au choix	-	Métal - PE	60° dans toutes les directions	Oui	Au choix	7.6%	2.2%
Braun-Carter	Non	Oui	Semi-rétentive	-	Métal - PE		Non		3.8%	3.8%
De La Caffinière	Non	Oui	-	5,5 mm	Métal - PE	45° dans toutes les directions	Oui	Non	2.6%	20.5%
Elektra	Non	Non	Non	-	Métal - Métal	60° dans toutes les directions	Oui	En postérieur (angulation de 8°)	6.8%	23.5%
Guepar	Non	Oui	Au choix	5 mm	Métal - PE	50° dans toutes les directions	Non	Non	2.3%	18.4%
Isis	Non	Trapèze O/N Métacarpien Non	Semi-rétentive	8,7 mm	Métal - PE	50° dans toutes les directions	Oui	Au choix	0.0%	10.0%
Ledoux	Non	Non	-	-	Métal - PE	-	Oui	Non	9.3%	32.6%
Maia	Non	Non	Standard ou Semi-rétentive	-	Métal - PE	-	Oui	En postérieur (angulation de 30°) ou Non	2.8%	2.8%
Mayo Clinic	Non	Oui	-	-	Métal - PE	-	-	-	-	12.9%
Roseland	Non	Non	-	-	Métal - PE	35° dans toutes les directions	Non	Non	2.3%	6.8%
Rubis II	Oui	Non	Non	5 mm	Métal - Métal	55° dans toutes les directions	Non	En postérieur	9.0%	1.2%

Centre de rotation

Les prothèses TM étudiées ici présentent toute une approximation du mouvement de l'articulation trapézo-métacarpienne, en ce sens qu'elles n'ont qu'un centre de rotation alors que physiologiquement celle-ci en présente deux indépendants [26,40].

En comparaison des autres prothèses TM de type "rotule" ou "socket-ball", la Rubis II est la seule qui présente un dessin inversé. La conséquence en est une distalisation et une latéralisation du centre de rotation de l'articulation : l'articulation se situe "en dehors du trapèze" contrairement aux autres prothèses dont le centre de rotation se situe au sein du trapèze ou affleurant sa surface distale.

De la distalisation, il résulte *a priori* une diminution des possibles effets came et une mise en tension des parties molles, deux propriétés censées protéger de la luxation. Il en résulte également

une augmentation de l'arc de mobilité. De la latéralisation, il résulte une augmentation de l'*offset* métacarpien latéral, à l'image du pouce arthrosique natif.

Taille de la bille prothétique

Elle est globalement petite notamment en cas d'utilisation d'un polyéthylène car elle est contrainte par la hauteur du trapèze natif. Cependant la Rubis II présente la plus petite tête malgré son couple métal-métal. De plus son dessin inversé lui évite un encombrement important dans l'os trapèze, et ce, quel que soit le diamètre de la bille prothétique. Il serait intéressant d'étudier l'influence d'une augmentation de son diamètre sur la stabilité prothétique.

La profondeur de la cupule qui modifie la contrainte prothétique des prothèses TM, n'était pas communiquée dans la littérature.

Amplitudes théoriques

La revue de la littérature montre un taux de luxation supérieur à 6% des prothèses TM lorsque la mobilité théorique de l'implant est supérieure ou égale à 55° alors qu'il est inférieur à 3% lorsque l'amplitude est inférieure ou égale à 50° (Figure 23).

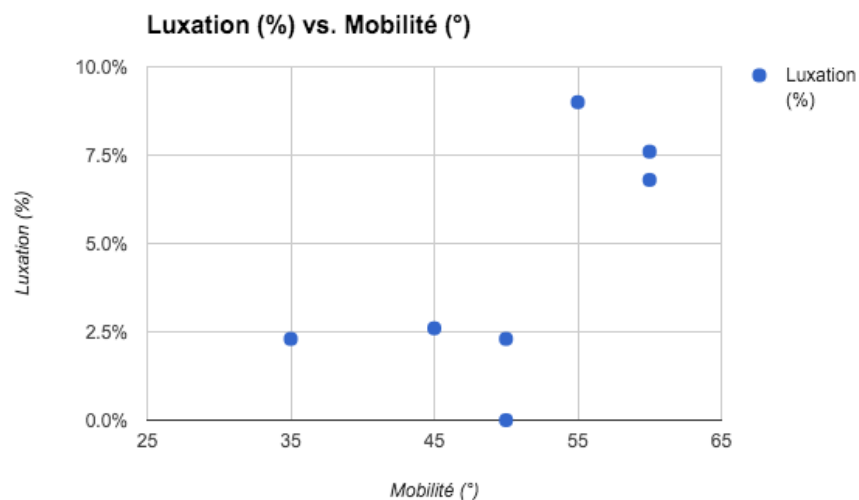


Figure 23 - Taux de luxation et mobilités prothétiques annoncées des différentes prothèses TM. Chaque point correspond à un implant et à sa moyenne pondérée de luxation (d'après Tableau 2)

Lien entre descellement et luxation

La principale complication des prothèses TM a toujours été le descellement ^[11,17,23], particulièrement trapézien, souvent imputé à des forces de cisaillement subies par le trapèze

prothétique ^[41]. Ces forces de cisaillement, majorées lors des mouvements de pince pollicidigitale ont la même direction que les forces responsables des luxations postéro-latérales. De même plusieurs auteurs rapportent des descellements suites à des traumatismes comme des chutes ou des efforts importants ^[14,42,43], comme nous l'avons retrouvé avec la majorité des luxations de notre série.

On peut donc émettre l'hypothèse qu'il existe un continuum entre luxation et descellement prothétique selon le niveau de contrainte des prothèses. Ainsi, la prothèse Rubis II, peu contrainte souffre principalement de luxations alors que d'autres prothèses plus contraintes et plus stables présentent un taux de descellement plus important (Tableau 3).

Version du col prothétique

La Rubis II présente un col décalé, comme d'autres prothèses trapézo-métacarpiennes (Tableau 3). Cette angulation est postérieure (de 30° pour la Maia, de 8° pour l'Elektra) avec la possibilité de choisir un col rectiligne pour l'Arpe ou l'Elektra. Les taux de luxation parmi les trois autres prothèses au col décalé sont variables et la littérature manque de données. Pour la Rubis II, l'objectif était de reproduire l'anatomie du pouce arthrosique. Cependant, la déviation du premier métacarpien ne se produit pas uniquement le plan sagittal mais aussi dans le plan frontal ^[6,44,45] (Figure 20). Si l'on veut s'approcher de l'anatomie il serait intéressant d'ajouter une composante latérale à la rétroversion du col prothétique (Figure 24).

Enfin, il est à noter que ce dessin - original ou modifié - est une approximation de la déviation du métacarpien arthrosique qui se produit à sa base, au niveau de ses centres de rotation et non au niveau du col comme c'est le cas des prothèses trapézo-métacarpiennes. Par ailleurs, la Rubis II présente une double courbure qui place l'épiphyse métacarpienne prothétique dans un plan perpendiculaire à l'axe métacarpien, contrairement aux col inclinés simples des autres prothèses TM. La difficulté technique de reproduire une articulation à deux centres de rotation et déviée à sa base a sans doute mené les concepteurs des différents implants décalés à ce dessin prothétique particulier.

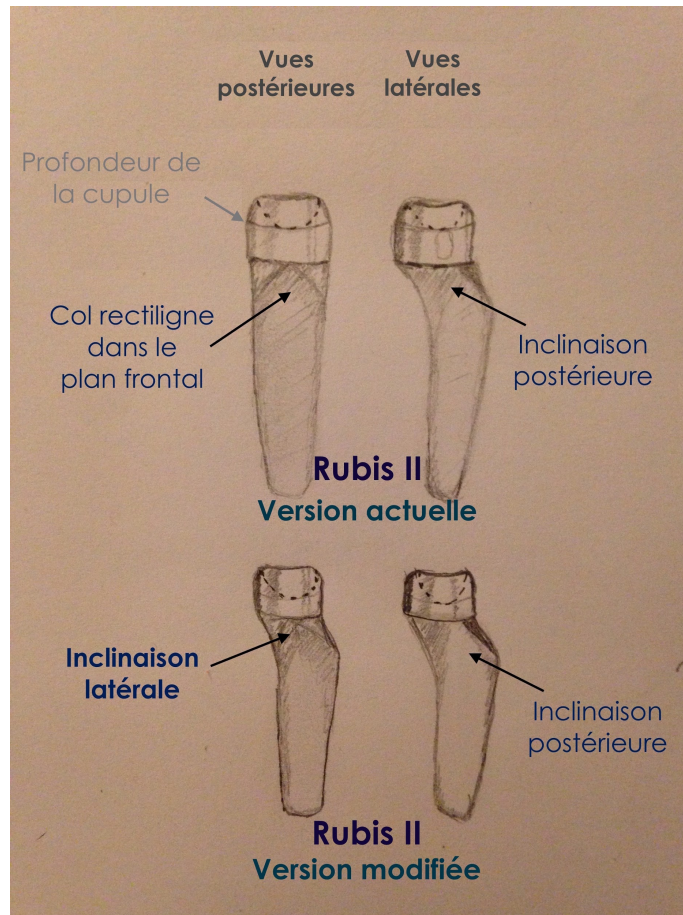


Figure 24 - Représentation schématique de la Rubis II étudiée et de sa version (hypothétique) avec un col incliné latéralement (et rétroversé). La profondeur de la cupule a également été légèrement augmentée.

Perspectives pour la recherche

Les prothèses trapézo-métacarpiennes présentent des survies de plus en plus importantes, et cette amélioration de l'ostéointégration s'est accompagnée de l'amélioration des revêtements de surface et d'une tendance vers le développement de cols décalés.

Une étude biomécanique et sur cadavres serait intéressante pour tester la forme du col prothétique et son influence sur le risque de luxation et de descellement. La rétroversion et l'inclinaison latérale pourraient ainsi être modifiées en fonction des résultats.

La contrainte prothétique peut être ajustée en faisant varier diamètre de la tête, la profondeur de la cupule métacarpienne et donc la mobilité théorique.

Conclusion

L'appui du trapèze prothétique était défaillant pour quarante pourcent des prothèses luxées. Pour les autres, le positionnement des implants n'était pas différent des prothèses indemnes de luxation. La prothèse Rubis II présente un dessin original censé s'approcher de l'anatomie du pouce arthrosique, autorisant des mobilités peut-être trop importantes, mais certaines modifications inspirées du même esprit seraient intéressantes à tester : augmentation du diamètre de la tête et latéralisation du col prothétiques entre autres.

Les prothèses trapézométacarpiennes présentent des résultats de plus en plus satisfaisants et ont toute leur place dans le traitement chirurgical de la rhizarthrose. Pourtant des améliorations sont encore à apporter à l'ensemble des implants afin d'en améliorer la fiabilité à moyen terme.

Références

- [1] **Huang K, Hollevoet N, Giddins G.** Thumb carpometacarpal joint total arthroplasty: a systematic review. *J Hand Surg Eur Vol* 2015;40:338–50.
- [2] **Vermeulen GM, Slijper H, Feitz R, Hovius SER, Moojen TM, Selles RW.** Surgical management of primary thumb carpometacarpal osteoarthritis: a systematic review. *J Hand Surg* 2011;36:157–69.
- [3] **Dehl M, Chelli M, Lippmann S, Rotari MJV, Henry L, Selim B, et al.** Résultats à 10 ans de 298 prothèses trapézo-métacarpiennes Rubis II®. *Chir Main* 2014;33:436.
- [4] **De la Caffinière JY.** [Total trapezo-metacarpal prosthesis]. *Rev Chir Orthopédique Réparatrice Appar Mot* 1974;60:299–308.
- [5] **Dunaud JL, Moughabghab M, Benaïssa S, Vimont E, Degandt A.** [Rubis 2 trapezometacarpal prosthesis: concept, operative technique]. *Chir Main* 2001;20:85–8.
- [6] **Kapandji TG, Kapandji AI.** [New radiologic data on the trapezo-metacarpal joint. The results of 330 cases]. *Ann Chir Main Memb Supér Organe Off Sociétés Chir Main Ann Hand Up Limb Surg* 1993;12:263–74.
- [7] **Dubert T, Voche P, Dumontier C, Dinh A.** Article original: Le questionnaire DASH. Adaptation française d'un outil d'évaluation international. *Engl Fr Trans-Cult Adapt DASH Outcome Meas Engl* 2001;20:294–302.
- [8] **Kapandji A, Moatti E, Raab C.** [Specific radiography of the trapezo-metacarpal joint and its technique (author's transl)]. *Ann Chir* 1980;34:719–26.
- [9] **De la Caffinière JY.** [Longevity factors in total trapezometacarpal prostheses]. *Chir Main* 2001;20:63–7.
- [10] **Seng VS, Chantelot C.** Isis® trapeziometacarpal prosthesis in basal thumb osteoarthritis: 30 months follow-up in 30 cases. *Chir Main* 2013;32:8–16.
- [11] **Van Cappelle HG, Elzenga P, van Horn JR.** Long-term results and loosening analysis of de la Caffinière replacements of the trapeziometacarpal joint. *J Hand Surg* 1999;24:476–82.
- [12] **Crosby EB, Linscheid RL, Dobyns JH.** Scaphotrapezial trapezoidal arthrosis. *J Hand Surg* 1978;3:223–34.
- [13] **Goubier J-N, Devun L, Mitton D, Lavaste F, Papadogeorgou E.** Normal range-of-motion of trapeziometacarpal joint. *Chir Main* 2009;28:297–300.
- [14] **Badia A, Sambandam SN.** Total Joint Arthroplasty in the Treatment of Advanced Stages of Thumb Carpometacarpal Joint Osteoarthritis. *J Hand Surg* 2006;31:1605.e1–1605.e13.
- [15] **Beighton P, Solomon L, Soskolne CL.** Articular mobility in an African population. *Ann*

Rheum Dis 1973;32:413–8.

[16] **Hamann N, Heidemann J, Heinrich K, Wu H, Bleuel J, Gonska C, et al.** Effect of carpometacarpal joint osteoarthritis, sex, and handedness on thumb in vivo kinematics. *J Hand Surg* 2014;39:2161–7.

[17] **Hansen TB, Snerum L.** Elektra trapeziometacarpal prosthesis for treatment of osteoarthritis of the basal joint of the thumb. *Scand J Plast Reconstr Surg Hand Surg Nord Plast Foren Nord Klubb Handkirurgi* 2008;42:316–9.

[18] **Apard T, Saint-Cast Y.** [Revision of the ARPE prosthesis by the Jones procedure: a study of 6 cases and review of literature]. *Chir Main* 2007;26:95–102.

[19] **Guardia C, Moutet F, Corcella D, Forli A, Pradel P.** [Roseland® prosthesis: quality of life's studies about 68 patients with a mean followed-up of 43.8 months]. *Chir Main* 2010;29:301–6.

[20] **Lussiez B, Collectif.** Prothèses et implants de la trapézo-métacarpienne. Montpellier; Paris: Sauramps Médical; 2009.

[21] **Martin-Ferrero M.** Ten-year long-term results of total joint arthroplasties with ARPE® implant in the treatment of trapeziometacarpal osteoarthritis. *J Hand Surg Eur Vol* 2014;39:826–32.

[22] **Masmejean E, Alnot JY, Chantelot C, Beccari R.** [Guepar anatomical trapeziometacarpal prosthesis]. *Chir Main* 2003;22:30–6.

[23] **Alnot JY, Beal D, Oberlin C, Salon A, le Guepar.** La prothèse totale trapézo-métacarpienne GUEPAR dans le traitement de la rhizarthrose. *Ann Chir Main Memb Supér* 1993;12:93–104.

[24] **Goffin D, Saffar P.** A radiological technique for measurement of the height of the trapezial cavity. Applications in pre- and post-operative assessment in osteoarthritis of the base of the thumb. *Ann Chir Main Memb Supér Organe Off Sociétés Chir Main Ann Hand Up Limb Surg* 1990;9:364–8.

[25] **Jacoulet P.** Résultats de la prothèse trapézométacarpienne ARPE™: à propos de 37 implantations. *Chir Main* 2005;24:24–8.

[26] **Kapandji A-I, Tubiana R.** Anatomie fonctionnelle 1 : Membres supérieurs. Physiologie de l'appareil locomoteur. 6e édition. Paris: Maloine; 2005.

[27] **Bettinger PC, Linscheid RL, Cooney WP, An KN.** Trapezial tilt: a radiographic correlation with advanced trapeziometacarpal joint arthritis. *J Hand Surg* 2001;26:692–7.

[28] **Garcia-Elias M, Orsolini C.** Relationship between thumb laxity and trapezium

kinematics. *Chir Main* 2011;30:224–7.

[29] **Pellegrini VD**. Pathomechanics of the thumb trapeziometacarpal joint. *Hand Clin* 2001;17:175–184, vii–viii.

[30] **Koebke J, Thomas W, Winter HJ**. [The dorsal metacarpal ligament I and arthrosis of the saddle joint of the thumb]. *Morphol Med* 1982;2:1–8.

[31] **Ateshian GA, Rosenwasser MP, Mow VC**. Curvature characteristics and congruence of the thumb carpometacarpal joint: differences between female and male joints. *J Biomech* 1992;25:591–607.

[32] **Bettinger PC, Linscheid RL, Berger RA, Cooney WP, An KN**. An anatomic study of the stabilizing ligaments of the trapezium and trapeziometacarpal joint. *J Hand Surg* 1999;24:786–98.

[33] **Edmunds JO**. Current concepts of the anatomy of the thumb trapeziometacarpal joint. *J Hand Surg* 2011;36:170–82.

[34] **Bettinger PC, Smutz WP, Linscheid RL, Cooney WP, An K-N**. Material properties of the trapezium and trapeziometacarpal ligaments. *J Hand Surg* 2000;25:1085–95.

[35] **Ladd AL, Lee J, Hagert E**. Macroscopic and Microscopic Analysis of the Thumb Carpometacarpal Ligaments. *J Bone Joint Surg Am* 2012;94:1468–77.

[36] **Maes-Clavier C, Bellemère P, Gabrion A, David E, Rotari V, Havet E**. Anatomical study of the ligamentous attachments and articular surfaces of the trapeziometacarpal joint. Consequences on surgical management of its osteoarthritis. *Chir Main* 2014;33:118–23.

[37] **Wachtl SW, Guggenheim PR, Sennwald GR**. Cemented and non-cemented replacements of the trapeziometacarpal joint. *J Bone Joint Surg Br* 1998;80:121–5.

[38] **Regnard P-J**. Electra trapezio metacarpal prosthesis: results of the first 100 cases. *J Hand Surg Edinb Scotl* 2006;31:621–8.

[39] **Eecken SV, Vanhove W, Hollevoet N**. Trapeziometacarpal joint replacement with the Arpe prosthesis. *Acta Orthop Belg* 2012;78:724–9.

[40] **Chèze L, Dumas R, Comtet J-J, Rumelhart C, Fayet M**. Determination of the number of degrees of freedom of the trapeziometacarpal joint—An in vitro study. *IRBM* 2012;33:272–7.

[41] **Wachtl SW, Guggenheim PR, Sennwald GR**. [Radiological course of cemented and uncemented trapeziometacarpal prostheses]. *Ann Chir Main Memb Supér Organe Off Sociétés Chir Main Ann Hand Up Limb Surg* 1997;16:222–8.

[42] **Alkar F, Teissier J**. Prothèse Maia - Revue de 100 prothèses à 4 ans. 2012;

[43] **Brutus JP, Kinnen L**. Short term results of total carpometacarpal joint replacement

surgery using the ARPE implant for primary osteoarthritis of the thumb. *Chir Main* 2004;23:224–8.

[44] **Eaton RG, Littler JW.** Ligament reconstruction for the painful thumb carpometacarpal joint. *J Bone Joint Surg Am* 1973;55:1655–66.

[45] **Dell PC, Brushart TM, Smith RJ.** Treatment of trapeziometacarpal arthritis: results of resection arthroplasty. *J Hand Surg* 1978;3:243–9.

Résumé

Facteurs de risque de luxations des prothèses trapézométacarpiennes Rubis II

Étude cas-témoin de 16 cas et 48 témoins

Introduction

La prothèse Rubis II a montré dans plusieurs études de bons résultats cliniques et une survie à long terme satisfaisante, avec comme principal écueil une instabilité prothétique dans près de 9% des cas. L'objectif de cette étude était de rechercher des facteurs de risque de luxation des prothèses Rubis II afin d'améliorer le résultat clinique.

Matériel et méthodes

La Rubis II est une prothèse trapézométacarpienne inversée non cimentée composée d'une platine vissée sur le trapèze et qui présente une sphère s'articulant avec l'implant métacarpien. Seize prothèses ayant présenté au moins une luxation et n'ayant pas subi de révision chirurgicale ont été revues cliniquement et radiologiquement selon un protocole standardisé. Quarante-huit témoins indemnes de luxation - et appariés sur l'âge civil et le sexe à ces seize cas - ont été évalués selon le même protocole. Le positionnement des implants, la longueur de la colonne du pouce et la dégénérescence des articulations adjacentes ont été évalués.

Résultats

Quarante pourcent des prothèses luxées présentaient un défaut d'appui de la platine sur le trapèze contre 4% dans le groupe témoins ($p = 0.0015$). Les patients ayant présenté une luxation présentaient des douleurs dans 80% des cas contre 37.5% des témoins ($p = 0.0067$). Les prothèses luxées étaient plus fréquemment posées à gauche (81% vs 54% ; $p = 0.077$) sans que cela ne soit significatif. Les autres paramètres cliniques et radiographiques ne différaient pas significativement entre les deux groupes.

Discussion

Une erreur technique pourrait être à l'origine d'une partie des luxations de notre série. Cependant, le positionnement des implants ne semblait pas impliqué pour la majorité des patients.

La Rubis II présente un taux élevé de luxations mais un faible taux de descellements en comparaison de la littérature, possiblement lié à son dessin peu contraint. Des modifications du col et de la bille prothétiques pourraient être étudiées pour améliorer la stabilité de l'implant tout en préservant sa longévité.

Mots clés : Articulation trapézométacarpienne ; Arthroplastie ; Trapèze ; Rhizarthrose

Summary

Predictive Factors of Rubis II Trapeziometacarpal Prosthesis Dislocation

Case Control Study of 16 cases and 48 controls

Introduction

The Rubis II prosthesis has provided good short-term and medium-term clinical results and survival, with the main complication being prosthetic dislocation in about 9% of cases. The objective of this study was to find risk factors for Rubis II prosthetic dislocation.

Material and methods

The Rubis II is a uncemented reverse total prosthesis made of a screwed circular plate topped by a sphere which articulates with the metacarpal stem. Sixteen never reoperated prostheses with at least one dislocation were reviewed clinically and radiologically according to a standardized protocol. Forty eight controls, paired on age and sex, and which never have been dislocated were assessed with the same protocol. Implant positioning, thumb length and adjacent joint arthritis were assessed.

Results

Forty percent of cases lacked bearing of the plate on the trapezium bone vs 4% in the control group ($p = 0.0015$). Cases were painful in 80% of case vs 37.5% of controls ($p = 0.0067$). Prostheses were more frequently on left hands (81% vs 54% ; $p = 0.077$) although it was not significant. Other clinical and radiographic parameters did not differ between groups.

Discussion

A technical error could have been involved in some of our prostheses, but implant positioning did not seem in cause.

The Rubis II prosthesis has a high rate of dislocation but a low rate of loosening, possibly related to its unconstrained design. Changes of the prosthetic neck and head could be studied to improve the implant stability while keeping its longevity.

Keywords : Trapeziometacarpal joint ; Arthroplasty ; Trapezium ; Rhizarthrosis