



**HAL**  
open science

# Traitement arthroscopique de l'instabilité antérieure récidivante de l'épaule chez l'adolescent sportif

Olivier Rosello

► **To cite this version:**

Olivier Rosello. Traitement arthroscopique de l'instabilité antérieure récidivante de l'épaule chez l'adolescent sportif. Médecine humaine et pathologie. 2015. dumas-01297099

**HAL Id: dumas-01297099**

**<https://dumas.ccsd.cnrs.fr/dumas-01297099>**

Submitted on 2 Apr 2016

**HAL** is a multi-disciplinary open access archive for the deposit and dissemination of scientific research documents, whether they are published or not. The documents may come from teaching and research institutions in France or abroad, or from public or private research centers.

L'archive ouverte pluridisciplinaire **HAL**, est destinée au dépôt et à la diffusion de documents scientifiques de niveau recherche, publiés ou non, émanant des établissements d'enseignement et de recherche français ou étrangers, des laboratoires publics ou privés.

**Olivier ROSELLO**

-Interne des Hôpitaux-

**Traitement arthroscopique de l'instabilité antérieure  
récidivante de l'épaule chez l'adolescent sportif**

Université de Nice Sophia Antipolis  
Faculté de Médecine

Nice 2015

UNIVERSITE DE NICE SOPHIA ANTIPOLIS  
FACULTE DE MEDECINE

**Traitement arthroscopique de l'instabilité antérieure  
récurrente de l'épaule chez l'adolescent sportif**

THESE

Présentée et soutenue publiquement à la Faculté de Médecine de Nice  
Le Jeudi 15 octobre 2015 par

Olivier Rosello  
Né le 19 Février 1986 à Fréjus  
Interne des Hôpitaux

Pour obtenir le grade de Docteur en Médecine

Examineurs de la thèse :

Monsieur le Professeur Pascal BOILEAU  
Monsieur le Professeur Christophe TROJANI  
Monsieur le Professeur Jean Bréaud  
Monsieur le Docteur Jean-Luc Clément  
Monsieur le Docteur Olivier Gastaud

Président du Jury  
Assesseur  
Assesseur  
Assesseur  
Directeur de thèse



UNIVERSITÉ NICE-SOPHIA ANTIPOLIS

## FACULTÉ DE MÉDECINE

---

Liste des professeurs au **1er septembre 2015** à la Faculté de Médecine de Nice

**Doyen**

M. BAQUÉ Patrick

**Vice-Doyen**

M. BOILEAU Pascal

**Assesseurs**

M. ESNAULT Vincent  
M. CARLES Michel  
Mme BREUIL Véronique  
M. MARTY Pierre

**Conservateur de la bibliothèque**

Mme DE LEMOS Annelise

**Directrice administrative des services**

Mme CALLEA Isabelle

**Doyens Honoraires**

M. AYRAUD Noël  
M. RAMPAL Patrick  
M. BENCHIMOL Daniel

**Professeurs Honoraires**

M. BALAS Daniel  
M. BATT Michel  
M. BLAIVE Bruno  
M. BOQUET Patrice  
M. BOURGEON André  
M. BOUTTÉ Patrick  
M. BRUNETON Jean-Noël  
Mme BUSSIERE Françoise  
M. CAMOUS Jean-Pierre  
M. CHATEL Marcel  
M. COUSSEMENT Alain  
M. DARCOURT Guy  
M. DELLAMONICA Pierre  
M. DELMONT Jean  
M. DEMARD François  
M. DOLISI Claude  
M. FRANCO Alain  
M. FREYCHET Pierre  
M. GÉRARD Jean-Pierre  
M. GILLET Jean-Yves  
M. GRELLIER Patrick  
M. HARTER Michel  
M. INGLESAKIS Jean-André

M. LALANNE Claude-Michel  
M. LAMBERT Jean-Claude  
M. LAZDUNSKI Michel  
M. LEFEBVRE Jean-Claude  
M. LE BAS Pierre  
M. LE FICHOUX Yves  
Mme LEBRETON Elisabeth  
M. LOUBIERE Robert  
M. MARIANI Roger  
M. MASSEYEFF René  
M. MATTEI Mathieu  
M. MOUIEL Jean  
Mme MYQUEL Martine  
M. OLLIER Amédée  
M. ORTONNE Jean-Paul  
M. SAUTRON Jean Baptiste  
M. SCHNEIDER Maurice  
M. SERRES Jean-Jacques  
M. TOUBOL Jacques  
M. TRAN Dinh Khiem  
M VAN OBERGHEN Emmanuel  
M. ZIEGLER Gérard

**M.C.A. Honoraire**

Mlle ALLINE Madeleine

**M.C.U. Honoraires**

M. ARNOLD Jacques  
M. BASTERIS Bernard  
Mlle CHICHMANIAN Rose-Marie  
Mme DONZEAU Michèle  
M. EMILIOZZI Roméo  
M. FRANKEN Philippe  
M. GASTAUD Marcel  
M. GIRARD-PIPAU Fernand  
M. GIUDICELLI Jean  
M. MAGNÉ Jacques  
Mme MEMRAN Nadine  
M. MENGUAL Raymond  
M. POIRÉE Jean-Claude  
Mme ROURE Marie-Claire

**PROFESSEURS CLASSE EXCEPTIONNELLE**

M.	AMIEL Jean	Urologie (52.04)
M.	BENCHIMOL Daniel	Chirurgie Générale (53.02)
M.	BOILEAU Pascal	Chirurgie Orthopédique et Traumatologique (50.02)
M.	DARCOURT Jacques	Biophysique et Médecine Nucléaire (43.01)
M.	DESNUELLE Claude	Biologie Cellulaire (44.03)
Mme	EULLER-ZIEGLER Liana	Rhumatologie (50.01)
M.	FENICHEL Patrick	Biologie du Développement et de la Reproduction (54.05)
M.	FUZIBET Jean-Gabriel	Médecine Interne (53.01)
M.	GASTAUD Pierre	Ophtalmologie (55.02)
M.	GILSON Éric	Biologie Cellulaire (44.03)
M.	GRIMAUD Dominique	Anesthésiologie et Réanimation Chirurgicale (48.01)
M.	HASSEN KHODJA Reda	Chirurgie Vasculaire (51.04)
M.	HÉBUTERNE Xavier	Nutrition (44.04)
M.	HOFMAN Paul	Anatomie et Cytologie Pathologiques (42.03)
M.	LACOUR Jean-Philippe	Dermato-Vénérologie (50.03)
M.	MARTY Pierre	Parasitologie et Mycologie (45.02)
M.	MICHIELS Jean-François	Anatomie et Cytologie Pathologiques (42.03)
M.	MOUROUX Jérôme	Chirurgie Thoracique et Cardiovasculaire (51.03)
M.	PAQUIS Philippe	Neurochirurgie (49.02)
M.	PRINGUEY Dominique	Psychiatrie d'Adultes (49.03)
M.	QUATREHOMME Gérald	Médecine Légale et Droit de la Santé (46.03)
M.	M.ROBERT Philippe	Psychiatrie d'Adultes (49.03)
M.	SANTINI Joseph	O.R.L. (55.01)
M.	THYSS Antoine	Cancérologie, Radiothérapie (47.02)

## PROFESSEURS PREMIERE CLASSE

Mme	ASKENAZY-GITTARD Florence	Pédopsychiatrie (49.04)
M.	BAQUÉ Patrick	Anatomie - Chirurgie Générale (42.01)
M.	BÉRARD Étienne	Pédiatrie (54.01)
M.	BERNARDIN Gilles	Réanimation Médicale (48.02)
M.	BONGAIN André	Gynécologie-Obstétrique (54.03)
M.	CASTILLO Laurent	O.R.L. (55.01)
Mme	CRENESSE Dominique	Physiologie (44.02)
M.	DE PERETTI Fernand	Anatomie-Chirurgie Orthopédique (42.01)
M.	DRICI Milou-Daniel	Pharmacologie Clinique (48.03)
M.	ESNAULT Vincent	Néphrologie (52-03)
M.	FERRARI Émile	Cardiologie (51.02)
M.	FERRERO Jean-Marc	Cancérologie ; Radiothérapie (47.02)
M.	GIBELIN Pierre	Cardiologie (51.02)
M.	GUGENHEIM Jean	Chirurgie Digestive (52.02)
Mme	ICHAÏ Carole	Anesthésiologie et Réanimation Chirurgicale (48.01)
M.	LONJON Michel	Neurochirurgie (49.02)
M.	MARQUETTE Charles-Hugo	Pneumologie (51.01)
M.	MOUNIER Nicolas	Cancérologie, Radiothérapie (47.02)
M.	PADOVANI Bernard	Radiologie et Imagerie Médicale (43.02)
Mme	PAQUIS Véronique	Génétique (47.04)
M.	PRADIER Christian	Épidémiologie, Économie de la Santé et Prévention (46.01)
M.	RAUCOULES-AIMÉ Marc	Anesthésie et Réanimation Chirurgicale (48.01)
Mme	RAYNAUD Dominique	Hématologie (47.01)
M.	ROSENTHAL Éric	Médecine Interne (53.01)
M.	SCHNEIDER Stéphane	Nutrition (44.04)
M.	STACCINI Pascal	Biostatistiques et Informatique Médicale (46.04)
M.	THOMAS Pierre	Neurologie (49.01)
M.	TRAN Albert	Hépto Gastro-entérologie (52.01)

## PROFESSEURS DEUXIEME CLASSE

M.	ALBERTINI Marc	Pédiatrie (54.01)
Mme	BAILLIF Stéphanie	Ophthalmologie (55.02)
M.	BAHADORAN Philippe	Cytologie et Histologie (42.02)
M.	BARRANGER Emmanuel	Gynécologie Obstétrique (54.03)
M.	BENIZRI Emmanuel	Chirurgie Générale (53.02)
M.	BENOIT Michel	Psychiatrie (49.03)
Mme	BLANC-PEDEUTOUR Florence	Cancérologie – Génétique (47.02)
M.	BREAUD Jean	Chirurgie Infantile (54-02)
Mlle	BREUIL Véronique	Rhumatologie (50.01)
M.	CANIVET Bertrand	Médecine Interne (53.01)
M.	CARLES Michel	Anesthésiologie Réanimation (48.01)
M.	CASSUTO Jill-Patrice	Hématologie et Transfusion (47.01)
M.	CHEVALLIER Patrick	Radiologie et Imagerie Médicale (43.02)
Mme	CHINETTI Giulia	Biochimie-Biologie Moléculaire (44.01)
M.	DELOTTE Jérôme	Gynécologie-obstétrique (54.03)
M.	DUMONTIER Christian	Chirurgie plastique
M.	FONTAINE Denys	Neurochirurgie (49.02)
M.	FOURNIER Jean-Paul	Thérapeutique (48-04)
M.	FREDENRICH Alexandre	Endocrinologie, Diabète et Maladies métaboliques (54.04)
Mlle	GIORDANENGO Valérie	Bactériologie-Virologie (45.01)
M.	GUÉRIN Olivier	Gériatrie (48.04)
M.	HANNOUN-LEVI Jean-Michel	Cancérologie ; Radiothérapie (47.02)

### **PROFESSEURS DEUXIEME CLASSE (suite)**

M.	IANNELLI Antonio	Chirurgie Digestive (52.02)
M	JEAN BAPTISTE Elixène	Chirurgie vasculaire (51.04)
M.	JOURDAN Jacques	Chirurgie Thoracique et Cardiovasculaire (51.03)
M.	LEVRAUT Jacques	Anesthésiologie et Réanimation Chirurgicale (48.01)
M.	PASSERON Thierry	Dermato-Vénérologie (50-03)
M.	PICHE Thierry	Gastro-entérologie (52.01)
M.	ROGER Pierre-Marie	Maladies Infectieuses ; Maladies Tropicales (45.03)
M.	ROHRLICH Pierre	Pédiatrie (54.01)
M.	RUIMY Raymond	Bactériologie-virologie (45.01)
Mme	SACCONI Sabrina	Neurologie (49.01)
M.	SADOUL Jean-Louis	Endocrinologie, Diabète et Maladies Métaboliques (54.04)
M.	TROJANI Christophe	Chirurgie Orthopédique et Traumatologique (50.02)
M.	VENISSAC Nicolas	Chirurgie Thoracique et Cardiovasculaire (51.03)

### **PROFESSEUR DES UNIVERSITÉS**

M.	HOFLIGER Philippe	Médecine Générale
----	-------------------	-------------------

### **PROFESSEURS AGRÉGÉS**

Mme	LANDI Rebecca	Anglais
Mme	ROSE Patricia	Anglais

### **MAITRES DE CONFÉRENCES DES UNIVERSITÉS - PRATICIENS HOSPITALIERS**

Mme	ALUNNI Véronique	Médecine Légale et Droit de la Santé (46.03)
M.	AMBROSETTI Damien	Cytologie et Histologie (42.02)
Mme	BANNWARTH Sylvie	Génétique (47.04)
M.	BENOLIEL José	Biophysique et Médecine Nucléaire (43.01)
Mme	BERNARD-POMIER Ghislaine	Immunologie (47.03)
Mme	BUREL-VANDENBOS Fanny	Anatomie et Cytologie pathologiques (42.03)
M.	DOGLIO Alain	Bactériologie-Virologie (45.01)
M	DOYEN Jérôme	Radiothérapie (47.02)
M	FAVRE Guillaume	Néphrologie (52.03)
M.	FOSSE Thierry	Bactériologie-Virologie-Hygiène (45.01)
M.	GARRAFFO Rodolphe	Pharmacologie Fondamentale (48.03)
Mme	GIOVANNINI-CHAMI Lisa	Pédiatrie (54.01)
Mme	HINAULT Charlotte	Biochimie et biologie moléculaire (44.01)
Mme	LEGROS Laurence	Hématologie et Transfusion (47.01)
Mme	MAGNIÉ Marie-Noëlle	Physiologie (44.02)
Mme	MOCERI Pamela	Cardiologie (51.02)
Mme	MUSSO-LASSALLE Sandra	Anatomie et Cytologie pathologiques (42.03)
M.	NAÏMI Mourad	Biochimie et Biologie moléculaire (44.01)
M.	PHILIP Patrick	Cytologie et Histologie (42.02)
Mme	POMARES Christelle	Parasitologie et mycologie (45.02)
M.	ROUX Christian	Rhumatologie (50.01)
M.	TESTA Jean	Épidémiologie Économie de la Santé et Prévention (46.01)
M.	TOULON Pierre	Hématologie et Transfusion (47.01)

### **PROFESSEURS ASSOCIÉS**

M	COYNE John	Anatomie et Cytologie (42.03)
M.	GARDON Gilles	Médecine Générale
Mme	PACZESNY Sophie	Hématologie (47.01)
Mme	POURRAT Isabelle	Médecine Générale

### **MAITRES DE CONFÉRENCES ASSOCIÉS**

M	BALDIN Jean-Luc	Médecine Générale
M.	DARMON David	Médecine Générale
Mme	MONNIER Brigitte	Médecine Générale
M.	PAPA Michel	Médecine Générale

### **PROFESSEURS CONVENTIONNÉS DE L'UNIVERSITÉ**

M.	BERTRAND François	Médecine Interne
M.	BROCKER Patrice	Médecine Interne Option Gériatrie
M.	CHEVALLIER Daniel	Urologie
Mme	FOURNIER-MEHOUAS Manuella	Médecine Physique et Réadaptation
M.	JAMBOU Patrick	Coordination prélèvements d'organes
M.	QUARANTA Jean-François	Santé Publique



## Remerciements

Monsieur le Professeur Boileau, Président du Jury :

Pour m'avoir fait l'honneur d'accepter la présidence de mon jury de thèse.

Pour toutes les connaissances que vous m'avez transmises, pour vos conseils avisés, pour toute l'énergie et la volonté que vous donnez en la chirurgie pour la faire et nous faire progresser.

Monsieur le Docteur Clément :

Pour m'avoir fait l'honneur d'être membre de mon jury de thèse.

Pour m'avoir donné le goût de l'orthopédie pédiatrique, pour votre enseignement, votre patience et votre confiance.

Monsieur le Professeur Trojani :

Pour m'avoir fait l'honneur d'être membre de mon jury de thèse.

Pour le savoir et le partage de vos connaissances en chirurgie du membre inférieur. Pour votre capacité à tout mener de front tout en restant disponible et à l'écoute.

Monsieur le Professeur Bréaud :

Pour m'avoir fait l'honneur d'être membre de mon jury de thèse.

Pour m'avoir appris les premiers gestes de la chirurgie.

Monsieur le Docteur Gastaud :

Pour m'avoir fait l'honneur d'être mon directeur de thèse.

Merci d'avoir été présent quand il le fallait. Ton aide a été précieuse dans l'élaboration de ce travail.

Monsieur le Docteur Tabutin :

Pour m'avoir appris la rigueur chirurgicale, mon semestre à vos côtés m'a permis d'acquérir des connaissances essentielles en orthopédie.

Monsieur le Professeur de Peretti :

Pour vos connaissances anatomiques et traumatologiques et votre capacité à nous les transmettre.

Madame le Docteur Rampal :

Pour toutes les connaissances que tu m'as transmises, le soutien que tu m'as apporté, et le travail que nous avons fait (et feront) ensemble.

Monsieur le Docteur Chau :

Votre efficacité chirurgicale et votre raisonnement ont toujours été un exemple pour moi. J'espère continuer à travailler à vos côtés encore longtemps.

Monsieur le Professeur Vialle :

Pour m'avoir accueilli dans votre service et m'avoir partagé vos connaissances sur la chirurgie rachidienne.

Aux chirurgiens qui m'ont fait progresser tout au long de l'internat : au Dr Declémy pour m'avoir enseigné qu'il n'y a que l'aorte qui saigne, au Dr Bernard de Domsure pour son savoir en chirurgie de la hanche, au Pr Dumontier pour son enseignement en chirurgie de la main, au Dr Solla et Oborocianu pour leur aide précieuse pendant tout mon internat. Au Dr Kabbaj pour le partage de son expérience en chirurgie rachidienne et au Pr Gonzalez en arthroscopie d'épaule.

A tous les chefs de clinique-assistants et PH notamment : Thomas D'Ollonne, Patrick Gendre, Khaled Bouacida, Charles Bessière, Benoît Bugnas ; Dr Cambas, Maxime Challali, Laurent Barresi, Mickaël Djian, Nicolas Morin Salvo, Martin Schramm, Georgiou Charalambos, Marc Benatar, Pierre Dumas et Aurélien Mousnier, je vous dirai simplement : merci d'avoir pris le temps.

A mes co-internes : Alexandra Brassac, Bella holo, Hugo Darmanté, Jean-Luc Reynier, Marc-Olivier Gauci, Maxime Cavalier, Souad El Batti, Olivier Camuzard, Jonathan Fernandez, Cyril Clerico, Marie Manfioto, Géraldine Glatz, Alexandre Maubert, Tristan Langlais, parce qu'on en a forcément c\*\*\*\* ensemble à un moment. Je dirai juste : « May the force be with you » et que c'était un plaisir de bosser avec vous.

A l'ensemble des équipes de consultation, de blocs et des urgences de Lenval, Cannes, Saint Roch et l'Archet. Merci pour votre aide et votre gentillesse. Avec une mention spéciale pour l'équipe Grinda !

Aux secrétaires scientifiques : Caroline, Agnès, Anne et Olivia merci pour votre aide et votre disponibilité y compris les weekends.

A mes petits poulets, amis de longue date, Yann, Sylvain, Jean, Jill, vous revoir est toujours un bonheur.

A mes amis marseillais, Christophe et Xavier, pour avoir accepté que je squatte chez vous pendant mon M2, pour avoir passé d'excellents moments avec vous, parce qu'avec vous je découvre chaque fois de nouvelles graines ou de nouveaux légumes et surtout pour votre gentillesse, ne changez rien.

Un grand merci à la famille Raybaud qui sait nous accueillir à n'importe quelle heure avec bienveillance ;-) avec une mention spéciale pour ma petite filleule Noëlla.

A Mme Vergnes, pour m'avoir orienté dans la bonne direction.

A ma famille bordelaise, toujours présente dans les moments importants.

A mes parents, pour votre soutien sans faille et votre générosité. Pour m'avoir toujours aidé à réaliser mes projets, de la boîte magique, en passant par la machine à tornade, et finalement aujourd'hui des prototypes. Votre folie et votre capacité d'investissement a toujours été une source d'inspiration pour moi. Merci pour tout.

A mes deux frères, je n'aurai que deux mots : Always Inspired ®.

Plus sérieusement, Pascal tu as toujours été à la fois un exemple et un défi à relever, ça m'a poussé à toujours vouloir faire de mon mieux. Sébastien, tu as toujours été là pour moi, tu m'as montré qu'avec de la volonté on pouvait faire de grandes choses. Prochain EVG début décembre les frérots :-)!!!

A mes beaux parents, pour votre gentillesse, votre écoute, votre confiance, et le soutien que vous m'apportez depuis des années.

A ma sœur Cyrielle, pour ta bonne humeur, pour tes petites piques, pour nous avoir emmené en Australie et je finirai par un mot : Banzai !!!

A mon beauf, David, pour ton soutien, pour m'avoir forcé à porter du vert, pour nos succès culinaires passés et futurs ;-)

A ma femme, Delphine, pour le bonheur que tu m'apportes, pour ton soutien inébranlable, pour ta confiance, et ta capacité à me supporter depuis des années. Partager ma vie avec toi reste ma meilleure idée.

## SOMMAIRE

### **Première partie : l'instabilité de l'épaule chez l'adolescent**

Table des matières

I. Historique

II. Anatomie et physiologie gléno-humérale

III. L'instabilité et la luxation gléno-humérale

A. Types

B. Quelques définitions

C. Directions

D. Clinique

E. Imagerie

F. Lésions associée

IV. Traitement de la luxation gléno-humérale

V. Evaluation de l'instabilité gléno-humérale

VI. Traitements de l'instabilité gléno-humérale antérieure

VII. Stratégie thérapeutique

VIII. Références

### **Deuxième partie :**

### **Traitement arthroscopique de l'instabilité antérieure récidivante de l'épaule chez l'adolescent sportif**

Introduction

Matériel et Méthode

Résultats

Discussion

Conclusion

Références

**Titre et travaux**

**Serment d'Hippocrate**

PREMIERE PARTIE

**L'instabilité de l'épaule chez l'adolescent**

## TABLE DES MATIERES PREMIERE PARTIE

<b>I Historique</b>	<b>4</b>
<b>II. Anatomie et physiologie gléno-humérale</b>	<b>6</b>
A. Ostéogenèse	6
B. Ostéologie	8
C. Les structures capsuloligamentaires	12
D. Arthrologie	14
E. L'appareil musculaire de l'épaule	19
F. Facteurs stabilisateurs de l'épaule	22
<b>III. L'instabilité et la luxation glénohumérale</b>	<b>25</b>
III.A.Types d'instabilité	25
III.B. Quelques définitions	26
III.C. Directions	27
III.D. Clinique	28
III.E Imagerie	28
III.F Lésions associées	30
<b>IV Traitement de la luxation glénohumérale</b>	<b>33</b>
IV.A Traitement de la luxation antérieure aiguë	33
IV.B Traitement de la luxation antérieure chronique	33
IV.C Traitement de la luxation postérieure aiguë	34
IV.D Traitement de la luxation postérieure chronique	34
<b>V. Evaluation de l'instabilité gléno-humérale chronique</b>	<b>34</b>
<b>VI. Traitements de l'instabilité gléno-humérale antérieure</b>	<b>37</b>
A . Gestes sur les parties molles	37
B. Gestes osseux	39
<b>VII Stratégie thérapeutique</b>	<b>46</b>
<b>VIII Références</b>	<b>47</b>

# I Historique

La première description anatomique de l'épaule et de sa luxation antéro-inférieure remonte au temps d'Hippocrate (460-380 AC) (1). Celui-ci décrit plusieurs méthodes de réductions non chirurgicales, telles que le talon en appui sur une boule enveloppée de cuir et placée au niveau du creux axillaire ou en appui par-dessus l'épaule du thérapeute. Certaines de ces techniques seront ensuite reprises par Galien (131-201) puis au Moyen-Âge par d'autres auteurs. Hippocrate modifie également la technique de ses contemporains, en plaçant un fer chaud au niveau de la portion inférieure du creux axillaire pour rétrécir la capsule articulaire. Il est également le premier à prescrire l'immobilisation du bras au corps pour favoriser la cicatrisation de la capsule en position de rétraction maximale. La première hypothèse d'une rupture capsulaire consécutive à la luxation initiale ne sera posée par Roger de Palerme qu'au XIII<sup>ème</sup> siècle. Il faudra alors patienter plus de 600 ans pour que la lumière soit jetée sur cette réalité.

Vers la fin du XIX<sup>ème</sup> siècle les médecins modernes publient enfin les premières théories décrivant les lésions consécutives et/ou responsables des luxations récidivantes. Malgaigne (2) décrit le premier en 1855 l'encoche humérale, qui correspond en réalité à une fracture par impaction de la face postéro-supérieure de la tête humérale sur le bord antéro-inférieur de la glène. Reprise par Flower (3) en 1861 sur la base d'observations de 41 cadavres, cette description sera étoffée par Hill et Sachs en 1940 (4). C'est Franke (5) qui effectue en 1898 les premières radiographies mettant en évidence cette encoche. En 1934, Hermodsson (6) fit observer que cette lésion est présente dans la plupart des cas, qu'elle est plus étendue en cas de luxation antéro-inférieure, de récurrence de la luxation ou d'un retard dans sa réduction.

En 1890 Broca et Hartmann (7) décrivent une atteinte capsulaire pouvant être à l'origine de la luxation récidivante. Ils mentionnent le décollement capsulo-périosté qui portera leur nom, conséquence de l'extension en avant et en dedans du col de la scapula de la désinsertion du bourrelet et du ligament gléno-huméral inférieur. C'est ce dernier élément que décrit Bankart (8) en 1923 qui est actuellement reconnu comme la lésion la plus fréquemment rencontrée dans les luxations gléno-humérales et le facteur responsable des récurrences. La plus importante étude ayant confirmé cette théorie est celle de Turkel (9) en 1981. A travers des sections musculaires et ligamentaires progressives sur cadavres, il a bien montré le rôle stabilisateur du ligament gléno-huméral inférieur à 90° d'abduction. En effet, à ce degré d'élévation, le muscle sous-scapulaire s'est déplacé vers le haut. Il libère ainsi le pôle inférieur de

la glène, laissant le rôle de dernier rempart stabilisateur antérieur au ligament gléno-huméral inférieur.

Plus récemment, certains auteurs ont avancé une étiologie osseuse au phénomène de la récurrence. En 1981, Saha (10) décrit des anomalies de la glène, telles qu'une dysplasie réduisant la surface de contact avec la tête humérale ou une diminution de la rétroversion de la glène, qui peuvent favoriser l'instabilité. Ces théories ne seront pas confirmées par d'autres auteurs : ceux-ci ne retrouvent pas de différences significatives dans la rétroversion glénoïdienne chez les patients qui présentent une instabilité en comparaison avec une population normale. Par ailleurs, la diminution de la surface de contact articulaire du côté scapulaire peut être mise sur le compte de fractures du bord antérieur de la glène ou d'un écoulement progressif lié aux luxations répétées.

Le muscle sous-scapulaire a également été à l'origine d'une théorie de l'instabilité par une faiblesse de son rôle stabilisateur antérieur ou en raison d'un déséquilibre en faveur des rotateurs externes (muscles sous-épineux et petit rond). La justification de certaines techniques chirurgicales (Putti-Platt (11), Magnusson (12)) est issue de ces théories musculaires. Par ailleurs, il est décrit par certains auteurs lors de biopsies per-opératoires des lésions histologiques du muscle sous-scapulaire pouvant expliquer la diminution de l'action stabilisatrice antérieure de celui-ci.

En 1891, Joessel (13) décrit le rôle d'une éventuelle insuffisance des muscles de la coiffe des rotateurs: dans les suites d'une déchirure complète ou même partielle, l'action compressive de ces muscles est diminuée et peut provoquer dans ce cas également une instabilité gléno-humérale. La critique principale de cette étude est l'âge avancé des patients : ce collectif ne correspond pas à l'image du jeune patient victime d'une luxation traumatique. Dès 1880, plusieurs méthodes de reconstruction anatomique de la capsule articulaire, des tendons, des ligaments, du labrum glénoïdien ou de la coiffe des rotateurs font leur apparition (8) , puis des techniques de tension de la capsule (14), d'approfondissement de la cavité glénoïdienne (15), d'augmentation de la stabilisation musculaire articulaire (16,17).



## II. Anatomie et physiologie gléno-humérale

Les repères de surface de l'épaule sont le processus coracoïde, l'acromion et l'épine, faisant partie de la scapula, ainsi que le sillon delto-pectoral, dépression entre les muscles deltoïde et grand pectoral.

L'articulation gléno-humérale, de type énarthrose, est la plus mobile et la plus instable des articulations : elle permet une abduction sur  $120^\circ$  (l'abduction totale de l'humérus est de  $180^\circ$ , les  $60^\circ$  restants sont dus à la mobilité de l'articulation scapulo-thoracique), une rotation externe de  $80^\circ$  et interne de  $80^\circ$ , une élévation de  $180^\circ$  et une extension de  $40^\circ$ . La surface de la cavité glénoïde représente un quart de la surface de la tête de l'humérus, et son rayon de courbure est plus grand que celui de la tête humérale; cette cavité est assez plate, ce qui permet une mobilité très importante aux dépens d'une stabilité réduite.

### A. Ostéogenèse

#### A.1 Développement de la cavité glénoïde de la scapula

Il dépend de trois points d'ossifications principaux. Les deux points primitifs apparaissent dans les premiers mois de la vie, et forment les 2/3 inférieurs et le 1/3 antéro-supérieur. (Figure 1)

Un point d'ossification complémentaire apparaît vers 10 à 12 ans et forme la partie postéro-supérieure de la cavité. Les différents points sont séparés par un cartilage en Y. Un quatrième noyau accessoire est responsable de la concavité inférieure de la glène.(18)

Les anomalies du développement des ponts d'ossification peuvent être responsables des défauts architecturaux de la cavité glénoïde.

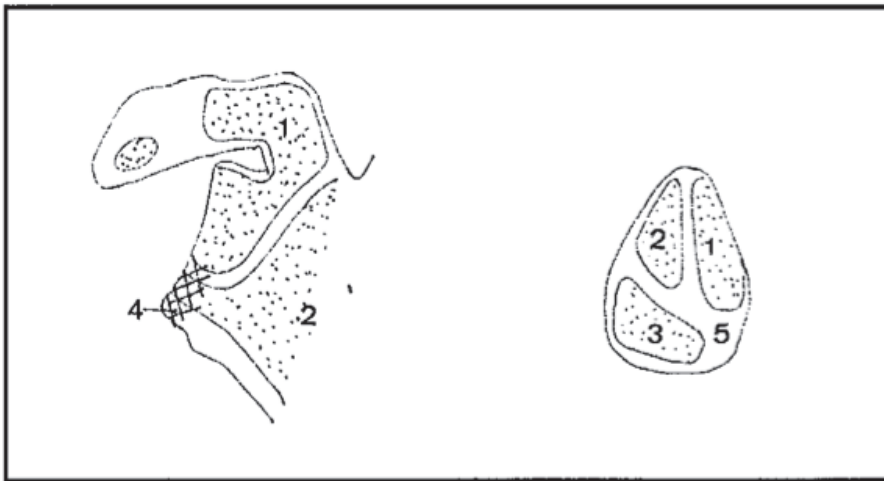


Figure 1: Développement de la glène :

1. point primitif coracoïdien donnant le 1/3 antérosupérieure
2. point primitif du corps donnant les 2/3 inférieurs
3. point complémentaire donnant le 1/3 postérosupérieur
4. plaquette glénoïdienne, modèle la concavité de la moitié inférieure
5. cartilage en Y

## A.2 Développement de l'extrémité supérieure de l'humérus

L'épiphyse humérale supérieure se développe à partir de trois noyaux d'ossification (un pour la tête, un pour le trochiter et un pour le trochin). Le noyau d'ossification céphalique apparaît en général entre le 4ème et le 6ème mois, celui du trochiter dans la 3ème année, celui du trochin dans la 5ème année. Les noyaux tubérositaires fusionnent rapidement dans la 5ème-6ème année, puis avec le noyau céphalique au cours de la 7ème année. La fusion de l'épiphyse avec la diaphyse se fait de manière définitive vers la 18ème année. (Figure 2)

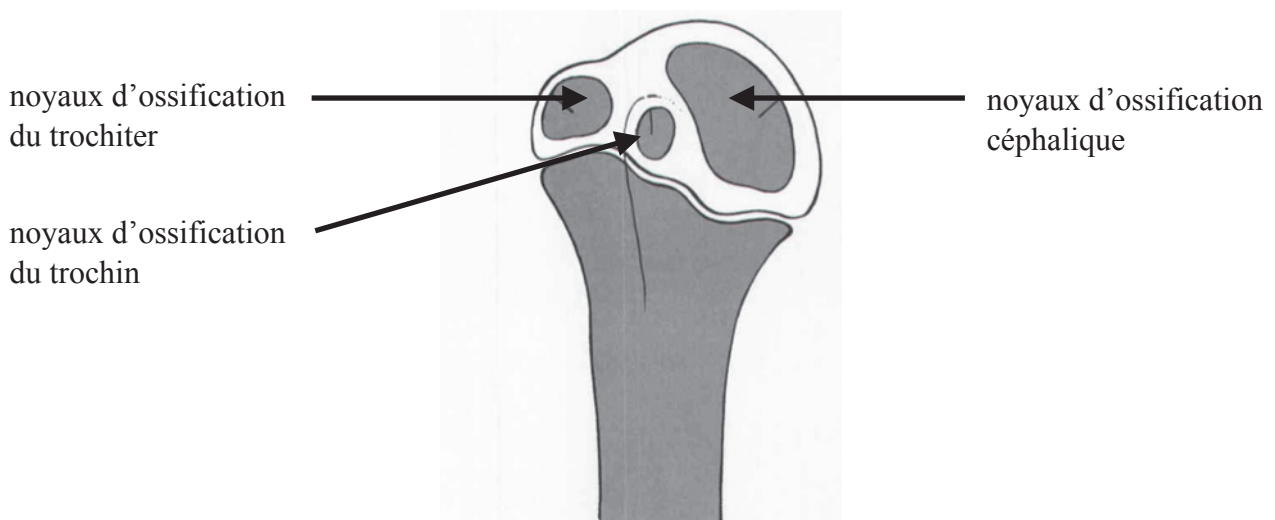


Figure 2 : Noyaux d'ossification de l'extrémité supérieure de l'humérus

## B. Ostéologie

La première articulation de l'épaule est comprise entre la tête humérale et la concavité glénoïdienne de l'omoplate ou scapula, ce qui représente l'articulation scapulo-humérale. Cependant, le complexe de l'épaule comporte également la clavicule. Ensemble, ces trois structures osseuses définissent l'épaule, qui a quatre grandes articulations : sterno-claviculaire (SC) entre le sternum et la clavicule ; acromio-claviculaire (AC) entre l'omoplate et la clavicule ; l'articulation scapulo-humérale entre la tête humérale et la cavité glénoïde de l'omoplate et l'articulation scapulo-thoracique entre l'omoplate et la face postérieure de la cage thoracique.

### B.1 La clavicule

La clavicule est un os " en forme de S " qui s'articule en dedans avec le sternum pour composer l'articulation SC, et latéralement avec l'acromion (apophyse osseuse de forme triangulaire et aplatie, prolongeant l'omoplate en haut et en dehors de l'épine scapulaire) pour former l'articulation AC. La clavicule sert de site de fixation musculaire et agit comme une entretoise pour soutenir l'articulation scapulo-humérale notamment grâce à de fortes attaches ligamentaires entre la clavicule et la coracoïde. (Figure 3)

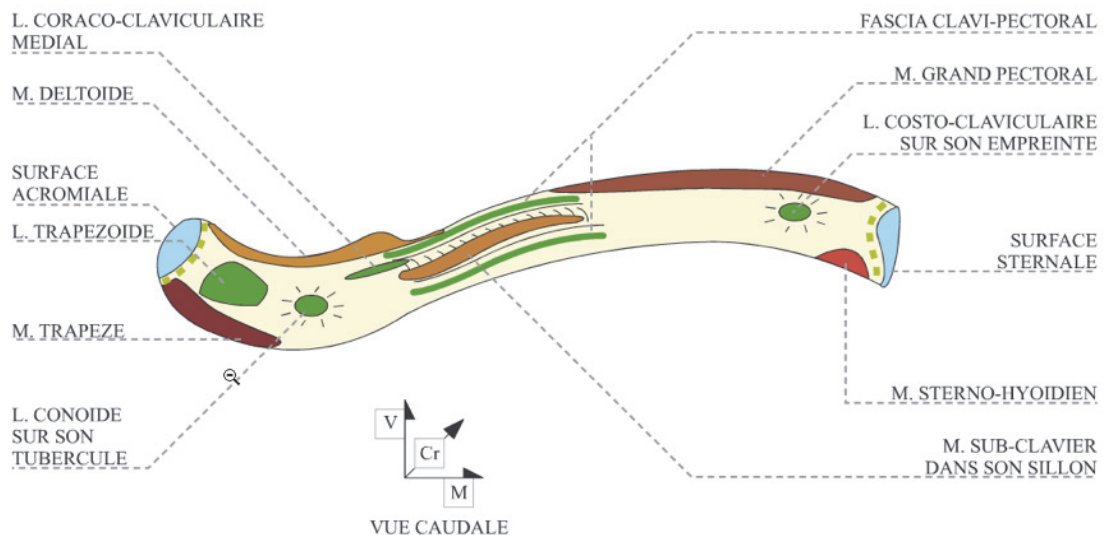


Figure 3 : vue caudale de la clavicule

## B.2 La scapula

La scapula est un os plat, pair et symétrique, de forme triangulaire, situé à la partie postéro-supérieure du thorax. Plaquée contre le grill costal, elle s'articule en dehors avec l'humérus et en avant avec la clavicule. Sa surface concave antérieure s'articule avec la convexité postérieure des côtes via des attaches musculaires, constituant l'articulation scapulo-thoracique, ce qui stabilise l'omoplate et apporte un soutien à l'articulation scapulo-humérale. Avec la clavicule, elle forme la ceinture scapulaire.

Latéralement, l'omoplate forme une projection plane, appelée la cavité glénoïde qui s'articule avec la tête de l'humérus, formant l'articulation gléno-humérale. La cavité glénoïde a une surface relativement faible, seulement 1/4 à 1/3 de la taille de la tête humérale, et fournit ainsi seulement une petite contribution à la stabilité de l'articulation scapulo-humérale s'appuyant fortement sur l'interaction complexe des stabilisateurs statiques et dynamiques. L'absence de contrainte fournie par la glène de la scapula permet une grande mobilité à l'articulation scapulo-humérale. Par rapport à l'axe de l'omoplate, la rétroversion glénoïdienne est d'environ 4-12° (moyenne de 7°) et est inclinée d'environ 5° vers le haut. L'omoplate lui-même présente 30-40° d'antéversion par rapport à l'axe du corps. (Figures 4 et 5)

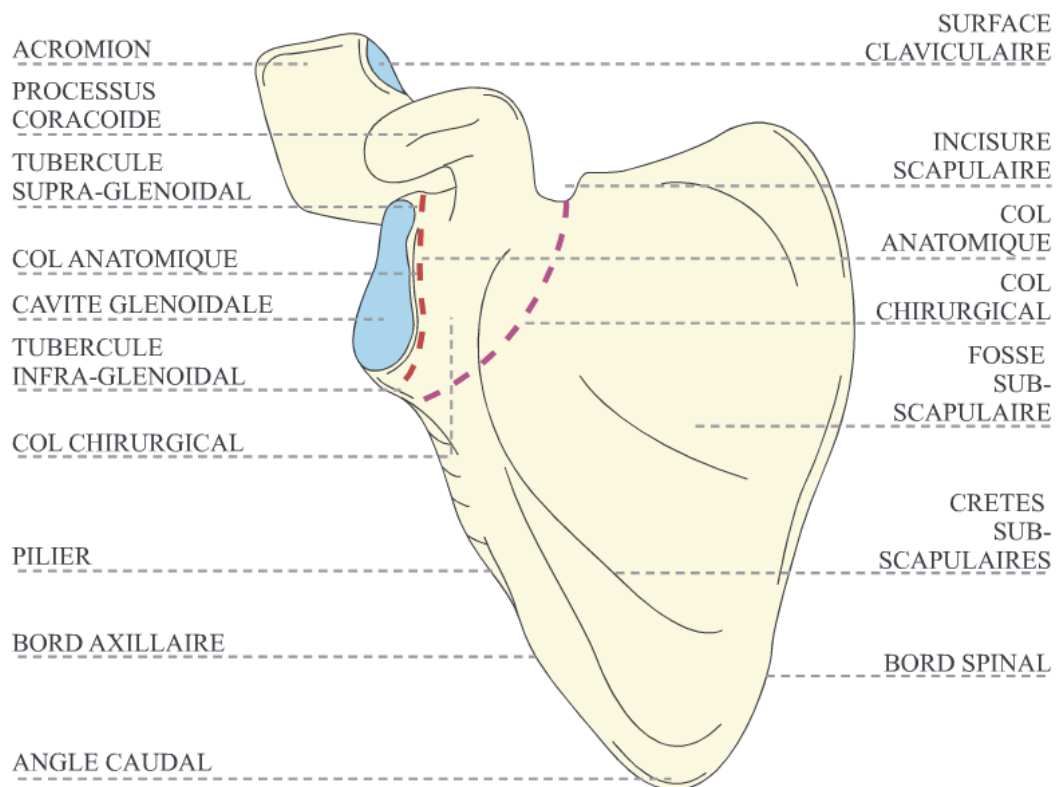


Figure 4 : vue antérieure de la scapula

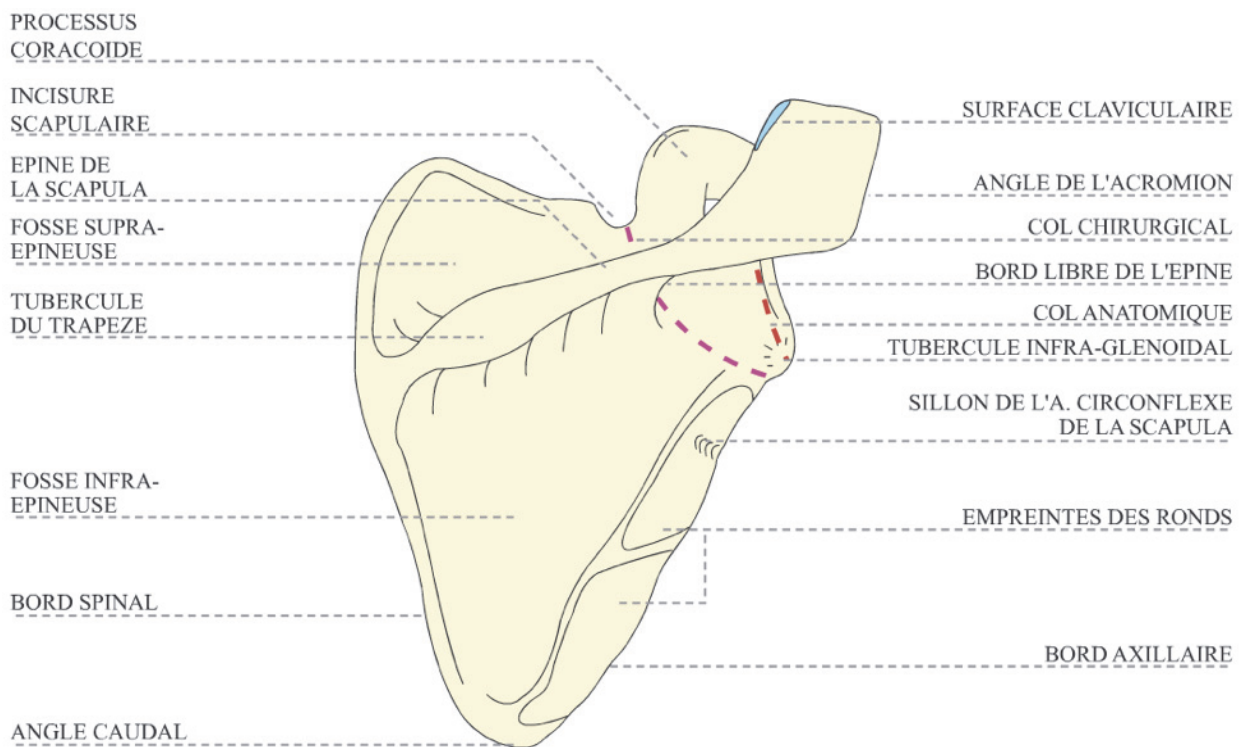


Figure 5 : vue postérieure de la scapula

L'épine scapulaire, sépare deux des muscles de la coiffe des rotateurs (le sus-épineux et le sous épineux), et agit également comme site de fixation musculaire. Ce processus se poursuit latéralement et en avant et devient l'acromion, qui s'articule avec la clavicule. En avant et en dedans de la glène, l'omoplate a une extension osseuse supplémentaire, connue sous le nom de coracoïde qui se projette en avant et latéralement. Point de référence anatomique pendant la chirurgie et sert de site de fixations ligamentaires et musculaires qui confèrent de la stabilité au complexe de l'épaule. Particulièrement importants sont les ligaments coraco-claviculaires, entre la coracoïde et la clavicule qui empêchent le déplacement inférieur de la ceinture scapulaire, et le ligament coracohuméral, allant de la coracoïde au trochiter qui empêche également le déplacement inférieur de la tête humérale.

### B.3 L'humérus

L'humérus est le plus grand os du membre supérieur. L'extrémité proximale ou tête humérale, s'articule avec la glène. La tête est rétroversée par rapport à l'axe trans-épicondylaire de l'humérus distal d'environ 30°. La tête a trois zones distinctes, le trochiter (GT), le trochin (LT) et la gouttière bicipitale située entre eux. Les tubérosités sont un site d'insertion pour les muscles de la coiffe des rotateurs, qui stabilisent dynamiquement l'articulation scapulo-humérale. Comme son nom l'indique, la gouttière bicipitale est l'endroit où le chef long du tendon du biceps

coulisse, avant de s'insérer à la partie supérieure de la glène . Un peu plus en distal et latéralement, le long de la diaphyse humérale, la tubérosité deltoïde accueille les insertions du muscle deltoïde. ( Figures 6 et 7)

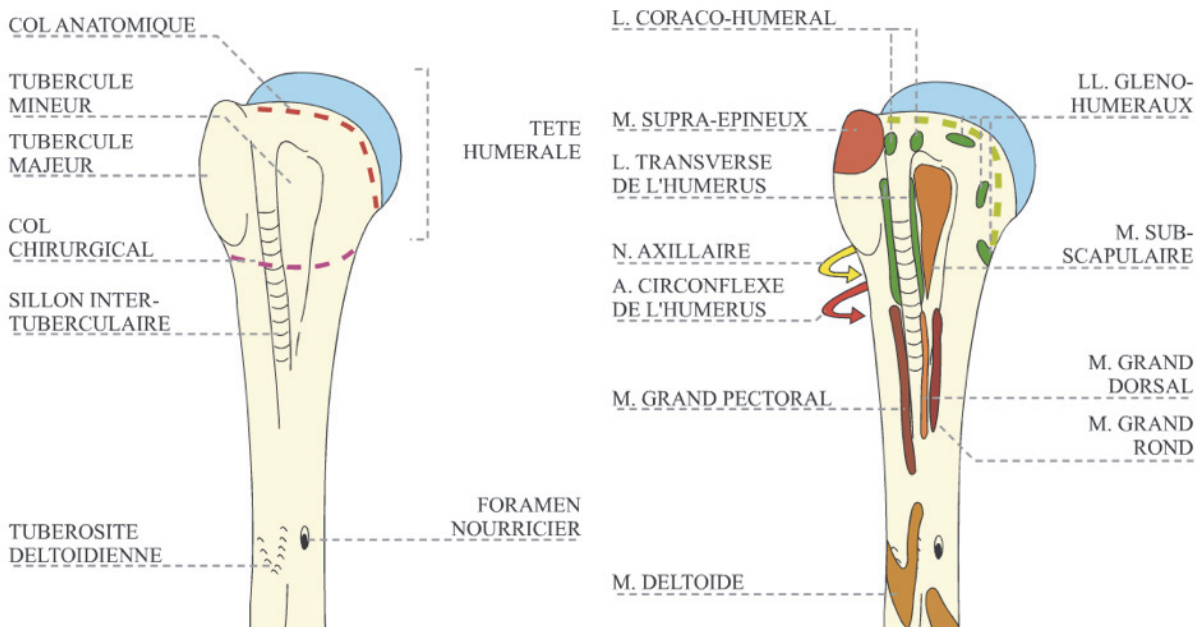


Figure 6 : vue antérieure de l'extrémité supérieure de l'humérus

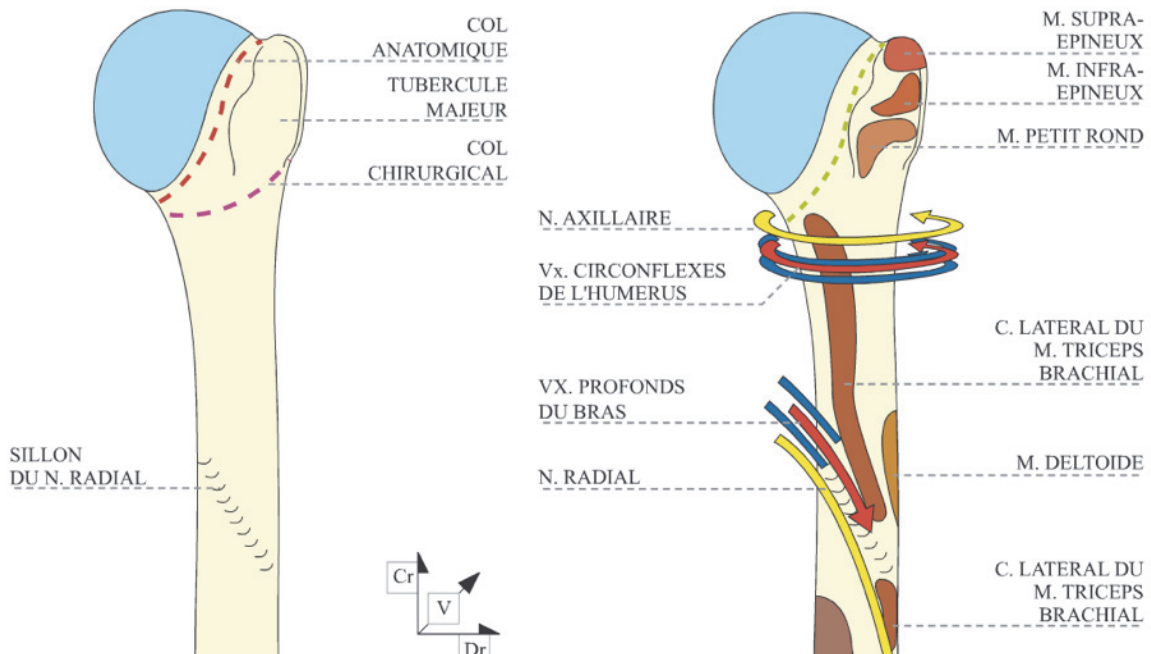


Figure 7 : vue postérieure de l'extrémité supérieure de l'humérus :

## **C. Les structures capsuloligamentaires**

### **C.1 Le labrum**

Le bourrelet glénoïdien est un complexe fibrocartilagineux attaché de manière circonférentielle sur le bord de la cavité glénoïdienne. Il approfondit la concavité de la glène d'environ 50% et contribue à stabiliser la tête humérale dans les mouvements de translation. Il sert également de site de fixation pour les ligaments glénohuméraux et le long biceps .

### **C.2 La capsule**

Est un manchon fibreux à petite base scapulaire et à grande base humérale, qui se fixe sur la face périphérique du bourrelet glénoïdien ou dans 20% des cas à distance du bourrelet, sur le col de la scapula en dedans. En dehors, elle s'insère sur la tête humérale à la limite de la surface cartilagineuse, sauf au pôle distal de la tête où la ligne d'insertion dessine un "V" à la face médiale du col chirurgical de l'humérus. Les ligaments gléno-huméraux supérieur, moyen et inférieur, tous trois des épaissements de la capsule articulaire entre le labrum ou le col de la scapula et le col de l'humérus, limitent la rotation et la translation antérieure de la tête humérale; leur action est d'autant plus stabilisatrice que leur origine est plus proche du labrum et plus éloignée du col de la scapula

### **C.3 Les ligaments glénohuméraux**

#### **C.3.1 Le ligament glénohuméral supérieur (LGHS)**

Il représente le plus constant et le plus petit des ligaments. Son origine se situe au niveau du pôle supérieur de la glène et du bourrelet. Son insertion se situe au sommet du trochin, vers la gouttière bicipitale. Il empêche la translation inférieure de la tête humérale, bras en abduction et il se met en tension lorsque l'épaule est placée en adduction.

#### **C.3.2 Le ligament glénohuméral moyen (LGHM)**

De taille et de présence variables, son origine se situe sur la moitié supérieure du col de la scapula pour s'insérer sur le trochin, plus médial que l'insertion du muscle sous-scapulaire. De 0° à 45° d'abduction, il participe à la stabilisation

antérieure de l'épaule et limite sa rotation externe. A 90° d'abduction, et en l'absence du ligament gléno-huméral inférieur, il exerce un rôle de stabilisation antérieure.

### C.3.3 Le ligament glénohuméral inférieure (LGHI)

Il s'agit du plus large et du plus important des ligaments gléno-huméraux. Formé de trois faisceaux, antérieur, postérieur et axillaire. Les faisceaux antérieurs et postérieurs ont pour origine l'anneau glénoïdien antérieur et postérieur et participent ainsi à la formation du bourrelet. La portion axillaire se situe quant à elle entre les deux autres faisceaux. L'insertion humérale se situe au pôle inférieur du trochin. Relâché en position neutre de l'épaule, ce ligament exerce sa pleine activité de stabilisation antéro-postérieure, l'épaule en abduction à 90°, rotation externe et extension. (Figure 8)

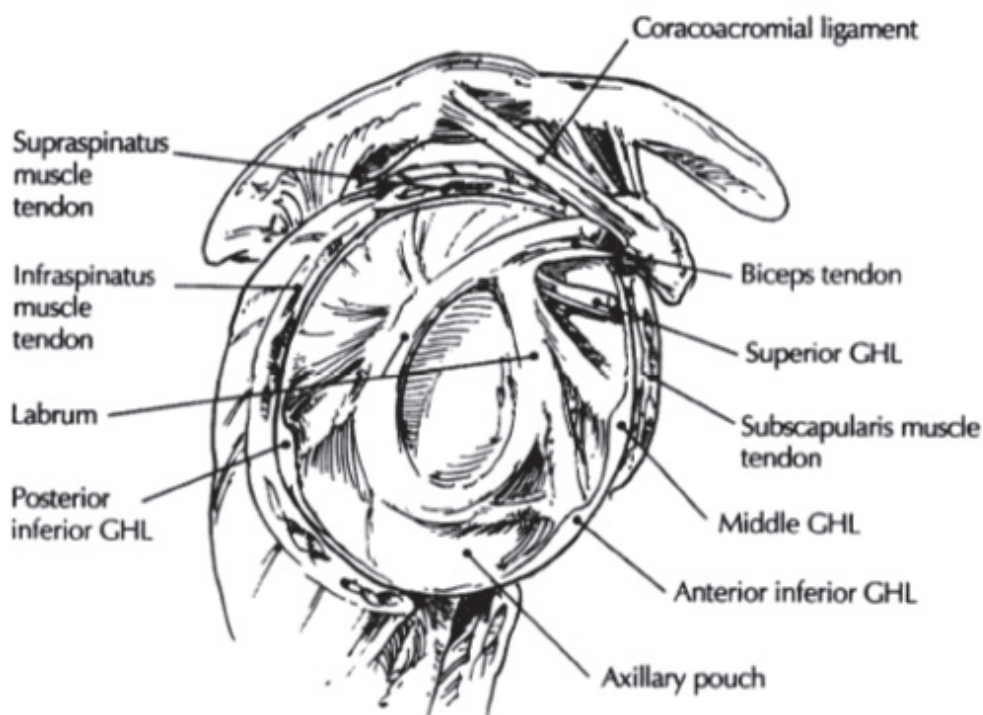


Figure 8 : structure capsulo ligamentaire

### C.4 Le ligament coracohuméral

Le ligament coracohuméral (CHL) est un ligament large provenant de la partie supérieure de la capsule articulaire à la base de l'apophyse coracoïde et qui vient s'insérer sur le trochiter. Il agit conjointement avec le LGHS et la capsule articulaire



antérieure pour résister à la translation inférieure et antérieure de la tête humérale en adduction . Il effectue une stabilisation maximale de l'articulation en rotation externe et une stabilisation minimale lorsque l'humérus est en abduction complète.

### **C.5 Le ligament acromio-coracoïdien**

Le ligament acromio-coracoïdien (LAC) s'étend de l'apophyse coracoïde à la berge antérieure de l'acromion. Cette structure fournit un dispositif de retenue en translation supérieure de la tête humérale

### **C.6 Les ligaments coraco-claviculaires :**

Composé de deux bandes distinctes, le ligament trapézoïde (latéral) et le ligament conoïde (médial et postérieur) forment le complexe communément appelé les ligaments coraco-claviculaires. Ils s'étendent du genou de l'apophyse coracoïde à la surface inférieure de la clavicule, sont dirigés de façon orthogonale afin de limiter la translation inférieure mais également antérieure de la scapula et donc de la glène.

## **D. Arthrologie**

### **D.1. Articulation sterno-claviculaire**

C'est une articulation par emboîtement réciproque unissant le bord médial de la clavicule, le manubrium sternal et la première côte.

La présence d'un ménisque intra-articulaire transforme cette articulation peu mobile en une véritable énarthrose, permettant des mouvements de circumduction.

Une capsule s'insère sur le pourtour des 3 surfaces articulaires en présence. Elle est renforcée par trois ligaments antérieur, postérieur et inférieur.

Deux types de mouvements sont possibles : élévation-abaissement, projection antérieure et postérieure.

### **D.2. Articulation acromio-claviculaire**

Elle unit l'acromion au bord externe de la clavicule. C'est une articulation plane. Dans 30% des cas, on retrouve un ménisque dans cette articulation. Elle est unie par une capsule articulaire et un ligament acromio-claviculaire à sa face supérieure. Les ligaments coraco-claviculaires participent également à la stabilité de cette articulation.

Elle est mobile dans les trois plans de l'espace mais sa mobilité est faible. Elle transmet les mouvements de la sterno-claviculaire à la scapula, en les amplifiant par le biais de la clavicle qui constitue un bras de levier. (Figure 9)

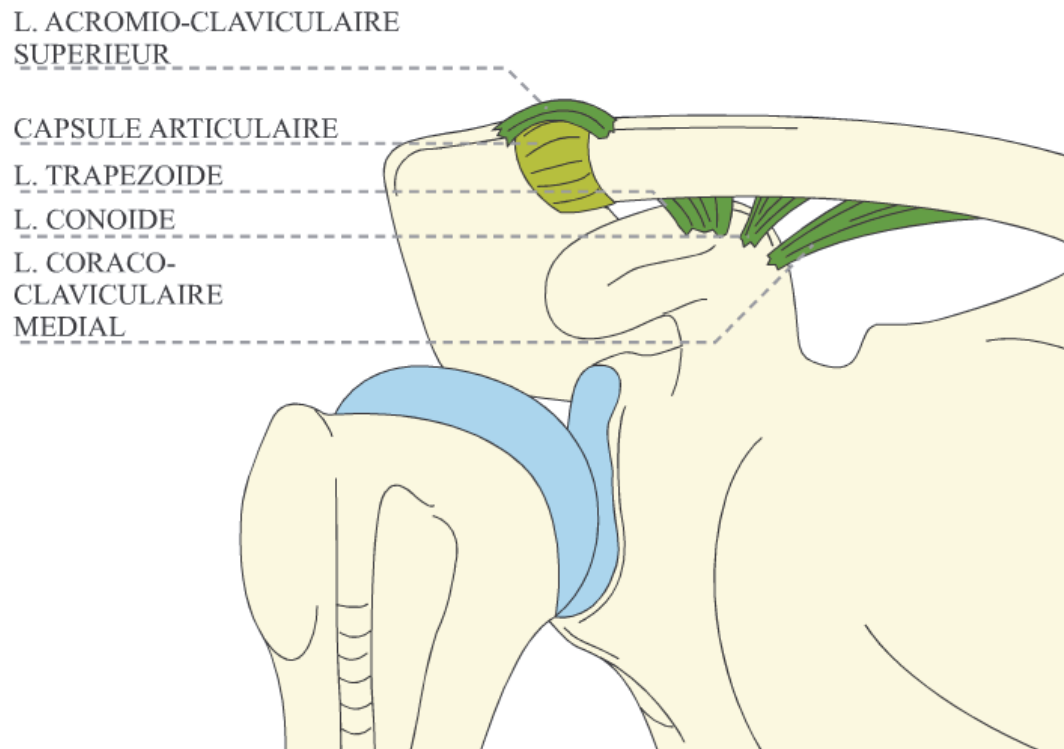


Figure 9: articulation acromio-claviculaire

### **D.3. Articulation scapulo-thoracique**

La face antérieure de la scapula glisse sur la partie postéro-externe et supérieure de la cage thoracique. Il existe deux espaces cellulaires disposés de part et d'autre du muscle grand dentelé. La syssarcome serrato-scapulaire est ouverte en avant vers le creux axillaire et la syssarcome serrato-thoracique est ouverte en dorsal.

C'est une articulation à trois degrés de liberté.

Les muscles grand dentelé, rhomboïde, sterno-cléido-mastoïdien et trapèze déterminent le positionnement de la scapula par rapport à la cage thoracique. La stabilisation et le positionnement adéquat de l'articulation scapulo-thoracique

contribuent à l'ensemble des mouvements du membre supérieur mais deviennent essentiels aux mouvements de plus de 90 degrés de flexion ou d'abduction.

#### D.4. Espace sous acromio-deltoïdien

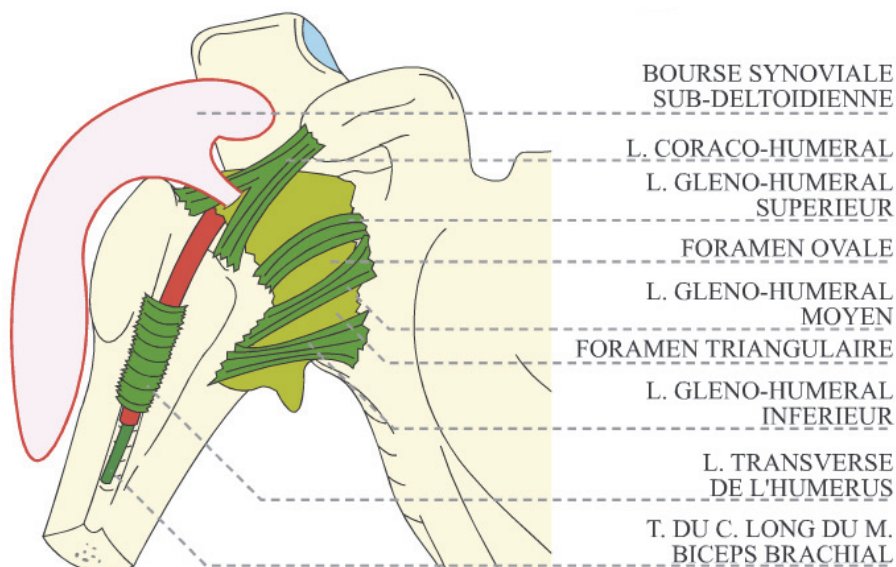
Cet espace contient la bourse sous acromio-deltoïdienne. Elle permet au muscle supra-épineux et au tubercule majeur de glisser sous le muscle deltoïde et sous la voûte acromio-coracoïdienne lors de l'abduction du membre supérieur.

#### D.5. Articulation scapulo-humérale

C'est l'articulation proximale du bras. Elle unit la glène de la scapula à la tête humérale. Il s'agit d'une articulation synoviale de type sphéroïde qui possède trois degrés de liberté. Les deux surfaces articulaires sont liées par moyens d'union passifs et actifs.

#### Moyens d'union passifs : (Figure 10)

- La capsule articulaire
- La synoviale : elle double la capsule articulaire à sa face profonde. Elle entoure d'un manchon le tendon du long biceps jusque dans le sillon inter-tuberculaire. Elle envoie une expansion au dessus du ligament gléno-huméral supérieur : la bourse synoviale sub-deltoïdienne.
- Des ligaments antérieurs renforcent la capsule articulaire :
  - Le ligament coraco-huméral
  - Les ligaments gléno-huméraux
- Le ligament huméral transverse



### Moyen d'union actifs (Figures 11,12,13):

- Le tendon du long chef du biceps : il présente un trajet intra-capsulaire et s'insère sur le bord supérieur du bourrelet glénoïdien.
- Le muscle deltoïde.
- Le tendon du triceps : constitue une bretelle arrière.
- La coiffe des rotateurs : elle double la capsule articulaire à sa partie dorsale. Elle est constituée d'arrière en avant des tendons du petit rond, sous et sus-épineux.
- Le muscle sous-scapulaire : il double la capsule articulaire en avant. Il s'insère dans la fosse sub-scapulaire et se termine sur le tubercule mineur.

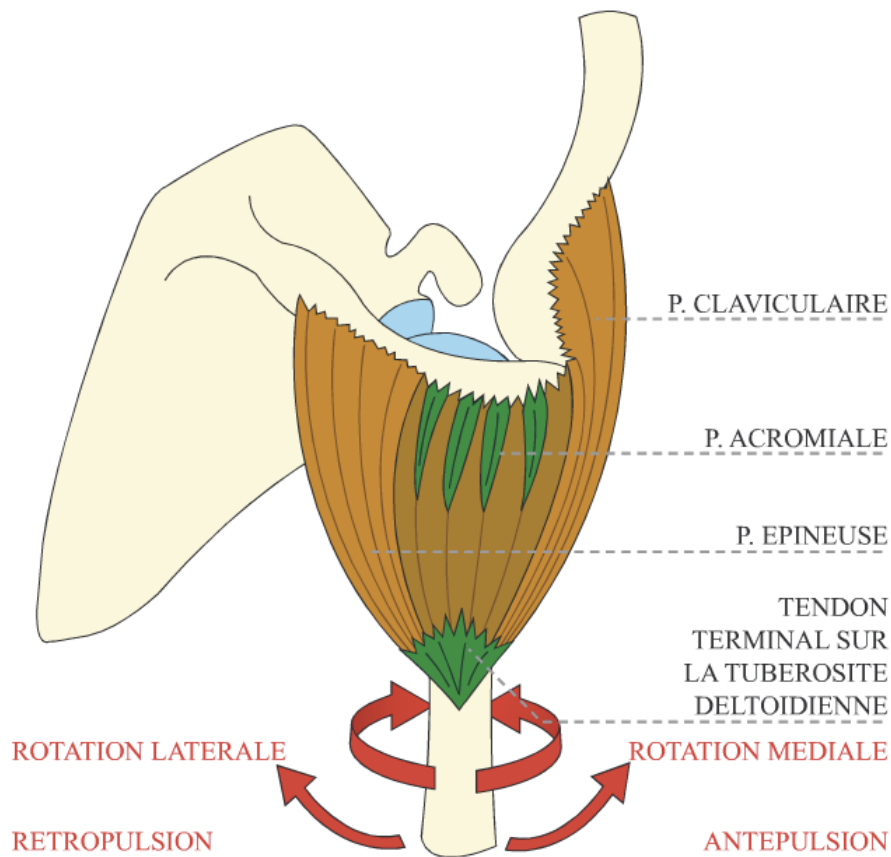


Figure 11 : muscle deltoïde

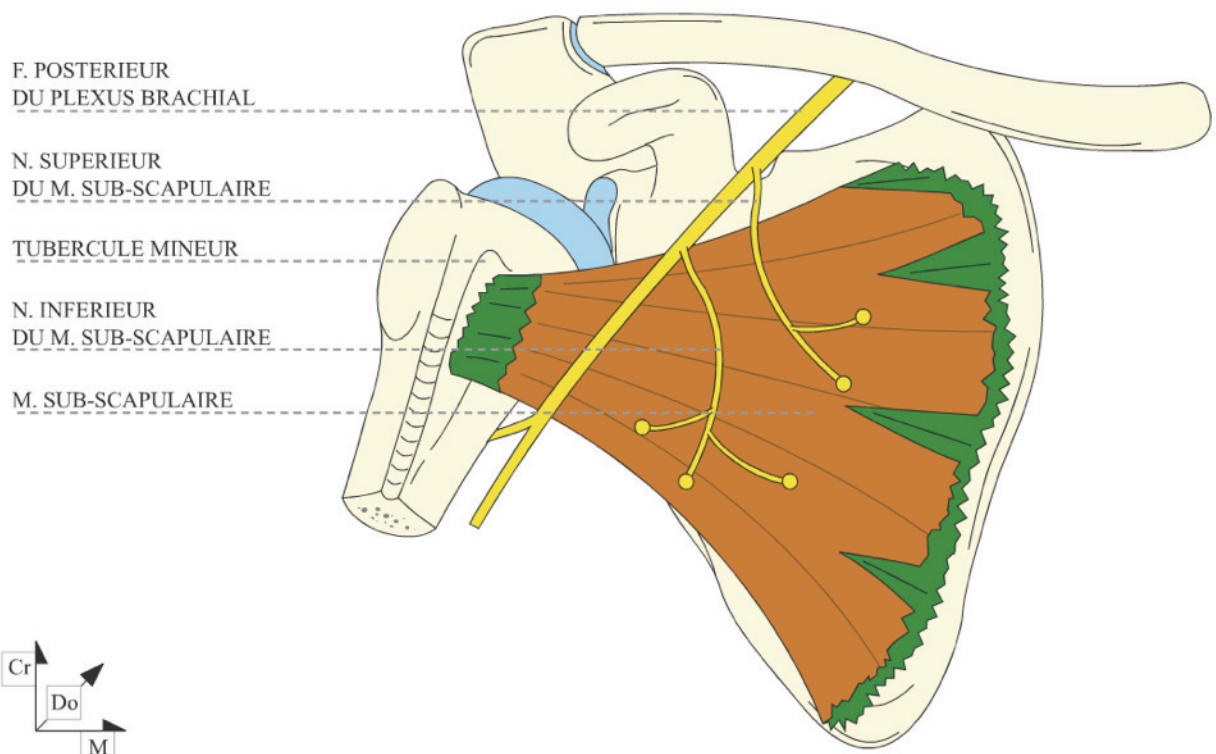


Figure 12 : muscle sous scapulaire

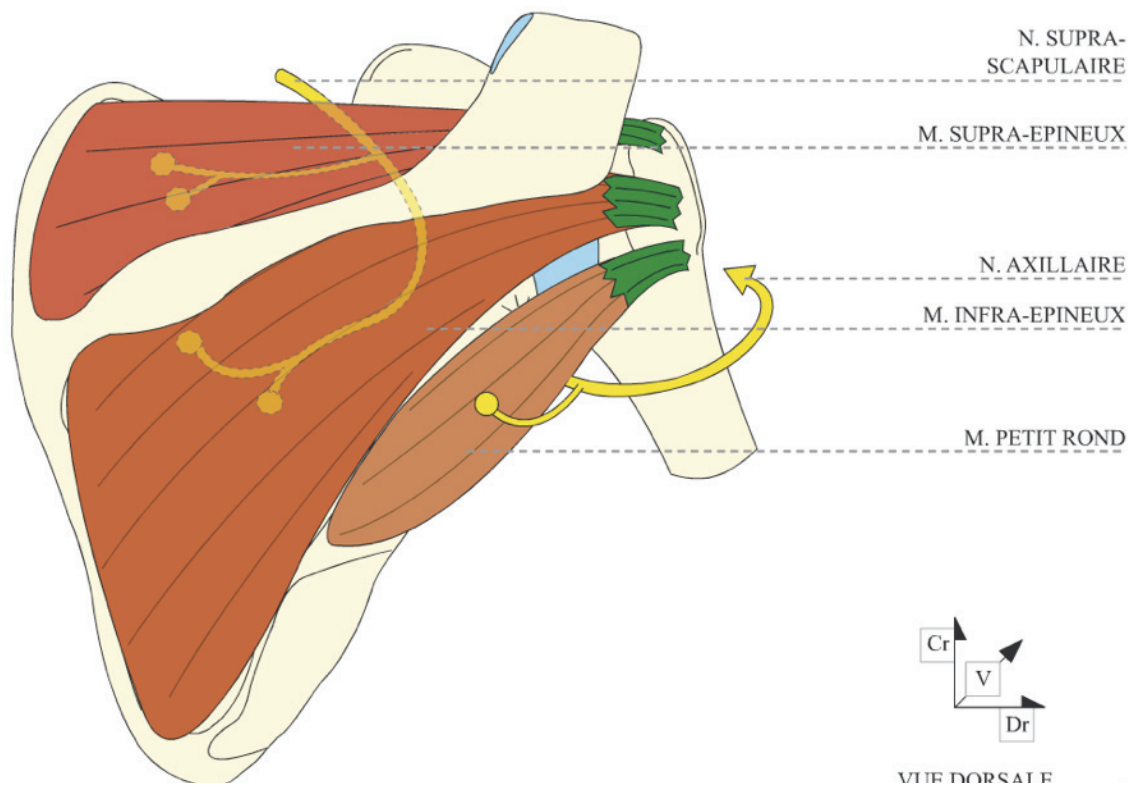


Figure 13 : muscle supra-épineux, infra-épineux et petit rond

## **E. L'appareil musculaire de l'épaule**

**(Figures 11 à 15)**

**Le muscle deltoïde** : origine : clavicule, acromion, épine scapulaire ; insertion : tubérosité deltoïdienne de l'humérus ; fonction : abduction, flexion, extension (suivant les faisceaux) ; il est innervé par le nerf axillaire, souvent étiré par le déplacement de la tête humérale lors de luxation antérieure, et à risque lors de chirurgie de l'épaule, de par sa grande proximité de l'articulation gléno-humérale.

**Le muscle sous-scapulaire** : origine dans la fosse sous-scapulaire sur la face antérieure de l'omoplate et s'insère sur le trochin; fonction: rotation interne de l'épaule; il est innervée par le nerf sous-scapulaire.

**Le muscle sus-épineux:** (faisant partie de la coiffe des rotateurs) : origine : fosse sus-épineuse ; insertion : tubercule majeur de l'humérus ; fonction : rotation interne et externe, abduction ; innervation : nerf suprascapulaire.

**Le muscle sous-épineux** (faisant partie de la coiffe des rotateurs) : origine : fosse sous-épineuse ; insertion : tubercule majeur de l'humérus ; fonction : rotation externe ; innervation : nerf suprascapulaire.

**Le muscle petit rond** (faisant partie de la coiffe des rotateurs) : origine : fosse sous-épineuse et bord latéral moyen de la scapula ; insertion : facette distale du tubercule majeur de l'humérus ; fonction : rotation externe, adduction ; innervation : nerf axillaire.

**Le muscle grand rond** : origine : bord latéral moyen de la scapula ; insertion : crête du tubercule mineur de l'humérus ; fonction : adduction, rotation interne ; innervation : nerf sous-scapulaire.

**Le muscle biceps** : origine : chef long sur le tubercule supraglénoidal (trajet du tendon intracapsulaire puis dans le sillon bicipital entre les tubercules majeur et mineur) et chef court sur le processus coracoïde ; insertion : tubérosité du radius et fascia antébrachial ; fonction : abduction et adduction du bras, flexion et supination de l'avant-bras ; innervation : nerf musculo-cutané.

**Le muscle coraco-brachial** : origine : processus coracoïde ; insertion : face antéro-médiale du tiers moyen de l'humérus ; fonction : rotation interne, adduction ; innervation : nerf musculo-cutané.

**Le muscle triceps:** origine: tubercule infraglénoidal et face postéro-latérale de l'humérus ; insertion : olécrane ; fonction : extension du bras et de l'avant-bras ; innervation : nerf radial.

**Le muscle trapèze** : origine : protubérance occipitale externe et processus épineux des vertèbres cervicales (ligament nuchal) et thoraciques ; insertion : tiers acromial de la clavicule et acromion ; fonction : élévation, abaissement, translation médiale et rotation de la scapula sur la cage thoracique ; innervation : nerf accessoire et branches du plexus cervical.

**Le muscle grand dorsal** : origine : processus épineux des six dernières vertèbres thoraciques et des vertèbres lombaires, face dorsale du sacrum et lèvre externe de la crête iliaque ; insertion : crête du tubercule mineur de l'humérus ; fonction : adduction, rotation interne, extension ; innervation : nerf thoraco-dorsal.

**Le muscle petit rhomboïde** : origine : processus épineux des deux dernières vertèbres cervicales ; insertion : bord médial de la scapula au-dessus de l'épine ; fonction : translation médiale et élévation de la scapula sur la cage thoracique ; innervation : nerf dorsal de la scapula.

**Le muscle grand rhomboïde** : origine : processus épineux des quatre premières vertèbres thoraciques ; insertion : bord médial de la scapula au-dessous de l'épine ; fonction : translation médiale et élévation de la scapula sur la cage thoracique ; innervation : nerf dorsal de la scapula.

**Le muscle angulaire de la scapula** : origine : processus transverse des quatre premières vertèbres cervicales ; insertion : angle crânial de la scapula ; fonction : translation médiale et élévation de la scapula sur la cage thoracique ; innervation : nerf dorsal de la scapula et plexus cervical.

**Le muscle omo-hyoïdien** : origine : bord crânial de la scapula ; insertion : corps de l'os hyoïde ; fonction : fixation et abaissement de l'os hyoïde, déglutition, respiration ; innervation : anse cervicale .

**Le muscle grand dentelé** : origine : neuf premières côtes ; insertion : bord médial de la scapula ; fonction : translation latérale, rotation et fixation de la scapula sur la cage thoracique ; innervation : nerf thoracique long.

**Le muscle grand pectoral** : origine : moitié sternale de la clavicule, face ventrale du manubrium sternal et du corps du sternum, aponeurose des muscles abdominaux ; insertion : crête du tubercule majeur de l'humérus ; fonction : adduction, rotation interne ; innervation : rameaux thoraciques ventraux.

**Le muscle petit pectoral** : origine : deuxième à cinquième côte ; insertion : processus coracoïde; fonction: abaissement de la ceinture scapulaire, élévation des côtes; innervation : rameaux thoraciques ventraux.

**Le muscle sous-clavier** : origine : jonction ostéo-cartilagineuse de la première côte ; insertion : extrémité acromiale de la clavicule ; fonction : fixation sterno-claviculaire ; innervation : nerf sous-clavier.

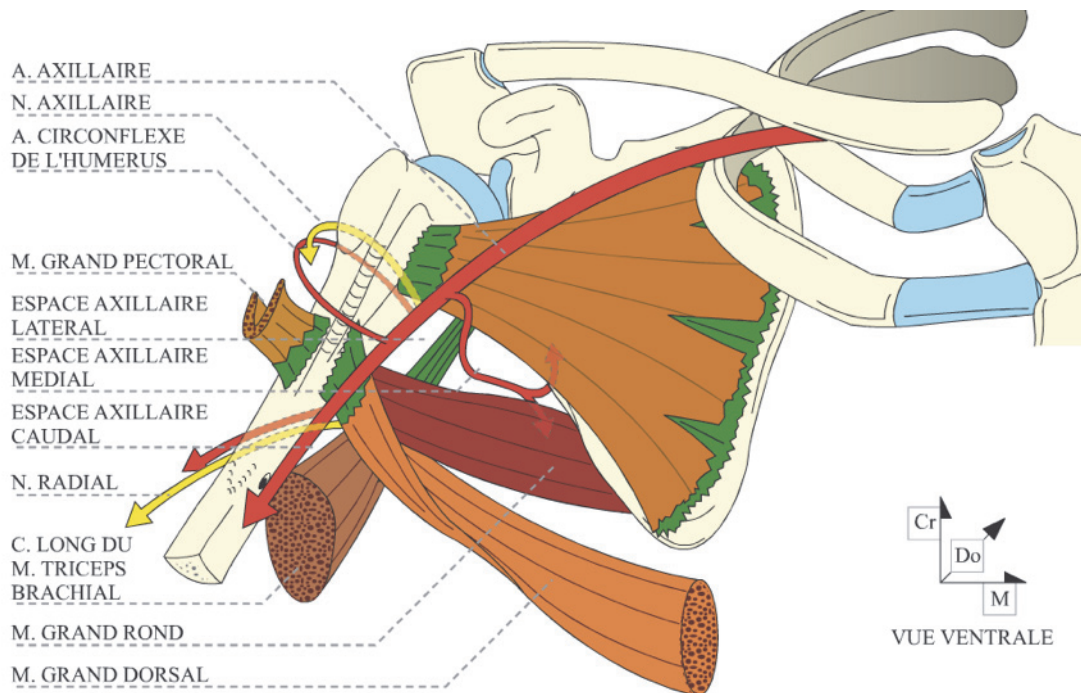


Figure 14 : rapports anatomiques de la face antérieure de l'épaule

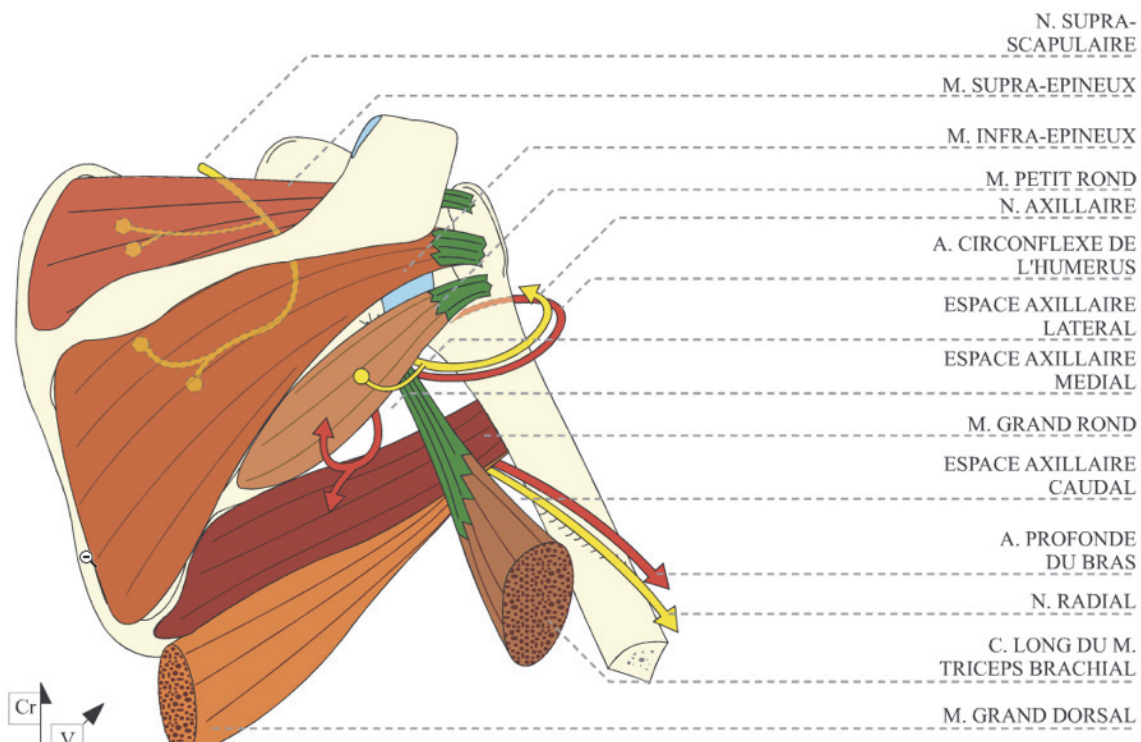


Figure 15 : rapports anatomiques de la face postérieure de l'épaule



## F. Facteurs stabilisateurs de l'épaule

Les amplitudes articulaires normales de l'articulation scapulo-humérale sont:

- Flexion-Extension :  $50^\circ$  et  $30^\circ$ ,
- Rotation interne-externe :  $95^\circ$  et  $30^\circ$ ,
- Abduction-Adduction :  $90^\circ$  et  $10^\circ$

La mobilité globale du complexe articulaire de l'épaule est :

- Dans le plan sagittal, une antépulsion ou élévation antérieure ou encore flexion à  $180^\circ$  et une rétropulsion ou extension à  $50^\circ$ ,
- Dans le plan frontal, une abduction de  $180^\circ$  et une adduction de  $30^\circ$ . L'adduction n'est possible que lorsque le bras est porté en antépulsion. Il est possible de différencier par l'examen clinique le secteur de mobilité dû à l'articulation scapulo-thoracique et celui revenant à la seule gléno-humérale. La scapula est fixée par une main de l'examineur. On note à partir de quel degré d'abduction la scapula est entraînée par le membre supérieur. La normale est de  $70^\circ$ .
- Dans le plan coronal, la rotation neutre position de référence se situe coude fléchi à  $90^\circ$ , avant-bras perpendiculaire au tronc. La rotation externe à partir de cette position appelée rotation externe 1 est de  $80^\circ$ . On peut également mesurer la rotation externe 2, la position neutre se trouve alors bras à  $90^\circ$  d'abduction, coude fléchi à  $90^\circ$ , avant bras parallèle au sol, paume vers le bas. La normale est de  $90^\circ$ . La rotation interne se mesure en portant la main dans le dos. Plutôt que la valeur,  $95^\circ$  pour la normale, on note la vertèbre atteinte par le pouce (T7).

La combinaison de ces mouvements élémentaires permet la circumduction.

Cette gamme étendue de mouvement est autorisée par une interaction complexe entre stabilisateurs statiques et dynamiques qui travaillent pour minimiser l'instabilité tout en facilitant le mouvement.

## Les stabilisateurs statiques:

### a) La pression intra-articulaire négative:

De par son volume restreint, la capsule agit comme un système sous-vide empêchant son expansion. Pour renforcer ce mécanisme, une pression légèrement négative y est maintenue ( $\sim 4\text{mmHg}$ ). Toute effraction de cette structure diminue son rôle stabilisateur passif et augmente la course de translation. L'ampleur de cet effet a été démontré en laboratoire en créant un trou dans la capsule entraînant la perte de cette pression négative à l'origine d'une translation inférieure de la tête humérale jusqu'à 10 mm au repos, et jusqu'à 50% d'augmentation des translations en passif dans toutes les directions. (18)

### b) La géométrie de l'articulation scapulo-humérale:

La rétroversion de la glène ( $4-12^\circ$ ) et le tilt supérieure ( $5^\circ$ ) fournissent des contraintes mécaniques à la translation antérieure et inférieure. (19) (Figure 16)

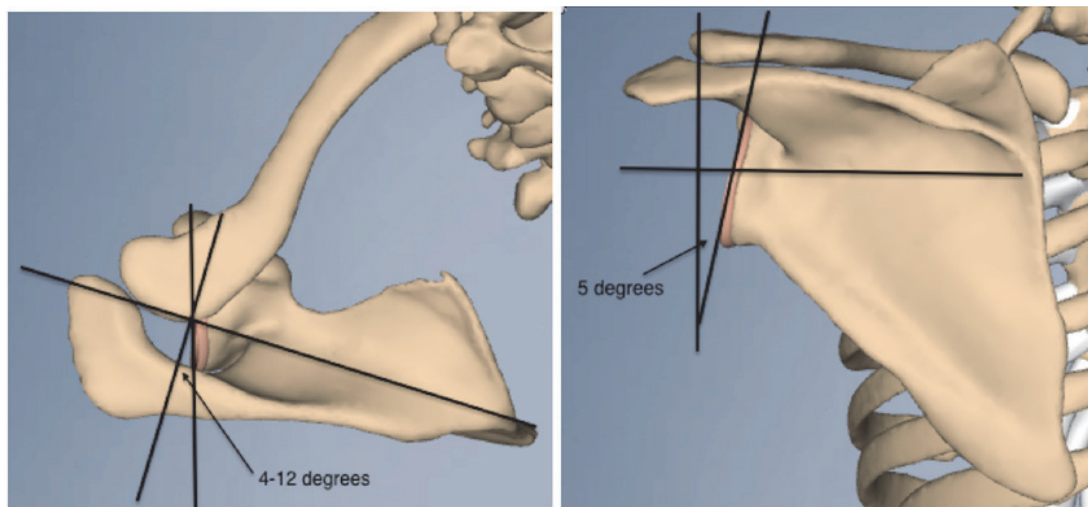


Figure 16 : géométrie de l'articulation scapulo-humérale

### c) Labrum:

Le bourrelet glénoïdien augmente la profondeur de la concavité glénoïdienne d'environ 50%. En outre, le bourrelet sert à renforcer l'effet de concavité-compression cité plus bas. (20)

### d) Capsule et ligaments:

Alors que la capsule scapulo-humérale a une surface presque du double de celle de la tête humérale, les épaissements focaux, connus comme les ligaments gléno-huméraux, limitent les mouvements de translations et de rotations dans les

positions extrêmes de l'épaule (19,20). Le LGH supérieur et le ligament coraco-huméral agissent ensemble pour limiter la translation inférieure et la rotation externe quand le bras est en adduction. Le LGH moyen limite la translation antérieure quand le bras est en abduction à 45° et rotation externe. La bande antérieure du LGH inférieur a l'effet le plus important dans la résistance à la translation antérieure de l'épaule de 45 à 90° (Figure 17). Des études ont démontré qu'en plaçant l'épaule dans la position d'appréhension, qui est d'environ 90 ° d'abduction et de rotation externe, on augmente significativement l'effet stabilisant de ce ligament par rapport à la translation antérieure de l'épaule.(21-25)

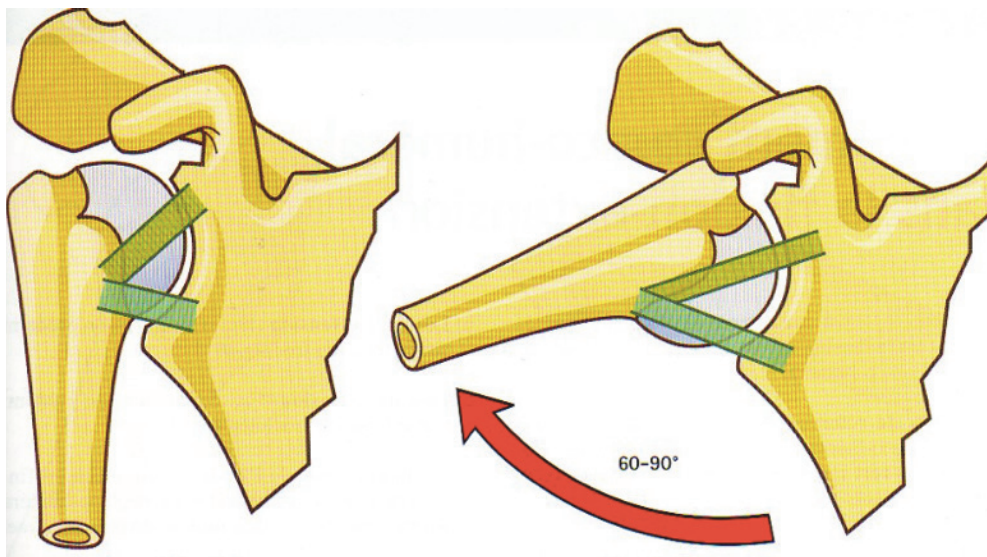


Figure 17 : rôle stabilisateur du LGH inférieure en position d'abduction à 90°

### **Les stabilisateurs dynamiques :**

Quand les structures statiques sont dépassées, les stabilisateurs dynamiques agissent pour assurer la stabilité de l'épaule. Les stabilisateurs dynamiques comprennent:

a) Les muscles de la coiffe des rotateurs :

Leurs contractions fournissent une force de compression poussant la tête humérale dans la glène et la centrant dans celle-ci. Ainsi l'activation contrôlée des muscles agonistes et antagonistes permettent un mouvement contrôlé et stabilisé.

b) Le long biceps :

Il agit de par sa position contre la translation antérieure.

c) L'effet concavité-compression :

Lippitt et Matsen (26) en 1993 ont décrit l'effet concavité-compression, en comparant l'articulation scapulo-humérale à la compression et la translation d'une balle de tennis de table contre une surface. Une surface plane ne fournira pas beaucoup de résistance lorsque l'on tente de translater la balle sur la table. Cependant, si la balle a été comprimée dans une concavité de la table, la concavité augmente la résistance à la translation. Cette résistance augmente à mesure que la profondeur de la concavité augmente. De même, le bourrelet augmente la profondeur de la concavité glénoïdienne, augmentant ainsi la force de résistance qu'il est en mesure de fournir, en réponse à la force de translation antérieure. Par conséquent, toutes blessures qui réduisent la profondeur de la concavité, comme une déchirure du labrum ou une fracture glénoïdienne, diminuent la stabilité de l'articulation.

En résumé, la stabilisation de l'articulation gléno-humérale résulte des effets conjugués de l'orientation de la cavité glénoïde par rapport à la tête humérale, de la forme de la cavité glénoïde, des états de tension des ligaments, de la balance des forces musculaires, des forces d'adhésion et de cohésion, de la dépression intracavitaire et du volume articulaire réduit.

Des études histologiques ont révélé la présence de mécano-récepteurs au niveau de la jonction capsulo-tendineuse susceptibles d'agir comme freins aux translations humérales. La stabilisation chirurgicale permet d'améliorer la proprioception diminuée en cas d'instabilité et de distension capsulaire

### **III. L'instabilité et la luxation glénohumérale**

#### **III.A.Types d'instabilité**

L'instabilité gléno-humérale peut être classée selon différents schémas:

#### **La luxation traumatique, atraumatique, volontaire**

**La luxation traumatique** est associée à une lésion osseuse, de la coiffe des rotateurs, du labrum, de la capsule articulaire ou des ligaments. Elle est unidirectionnelle et unilatérale, et son traitement en cas de récurrence est chirurgical, d'où l'acronyme TUBS (Traumatic Unilateral Bankart Surgery) (27).

**La luxation atraumatique** est le plus souvent d'étiologie inconnue avec une tendance à l'anamnèse familiale positive (28) (dans certains cas, une étiologie est reconnue : par exemple la dysplasie glénoïdienne, le syndrome d'Ehler-Danlos, les troubles neurologiques de type encéphalite, accident vasculaire cérébral ou lésion traumatique périnatale du plexus brachial). Elle est le plus souvent multidirectionnelle et bilatérale. Son traitement en cas de récurrence est d'abord la rééducation et le renforcement des éléments stabilisateurs musculaires puis devant un cas rebelle, la chirurgie, d'où l'acronyme AMBRI (Atraumatic Multidirectional Bilateral Rehabilitation Inferior capsular shift) (27). 96% des luxations antérieures sont d'origine traumatique et 4% seulement sont d'origine atraumatique (29)

**La luxation volontaire** est souvent associée à une instabilité émotionnelle ou à des troubles psychiatriques (30), et le traitement chirurgical premier est inefficace, cependant ces luxations volontaires peuvent devenir involontaires et douloureuses et dans ce cas précis, un traitement chirurgical peut être proposé.

### **III.B. Quelques définitions**

**Laxité** : on entend par laxité une hypermobilité de l'articulation gléno-humérale permettant un mouvement de translation anormalement élevé ne conduisant pas invariablement à une instabilité. Elle s'évalue en testant la mobilité passive.

**Instabilité** : incapacité de maintenir la tête humérale centrée en regard de la cavité glénoïdienne, compromettant le confort et la fonction de l'épaule.

**Appréhension** : crainte du patient de déclencher, selon la position de l'épaule, une subluxation ou luxation de son articulation. Peut entraîner un handicap professionnel ou sportif, le patient préférant surseoir à certaines de ses activités.

**Translation** : mesure du déplacement de la tête humérale par rapport à la glène. Habituellement limitée par de nombreux facteurs, tels que la pression négative dans l'articulation, l'activité des muscles de la coiffe, des ligaments, de la capsule, etc. Une translation excessive peut mener à la subluxation, voire même à la luxation gléno-humérale.

**Subluxation gléno-humérale** : perte de contact partielle et réversible entre les surfaces articulaires, qui peut être perçue comme une sensation d'instabilité lors de la réalisation de certains mouvements.

**Luxation gléno-humérale :** perte de contact complète et permanente entre les surfaces articulaires, pouvant se réduire spontanément ou à l'aide de manœuvres facilitantes.

### **III.C. Directions**

**C.1 La luxation antérieure :** est le type le plus commun. Elle survient en cas d'abduction/extension/rotation externe forcées (manoeuvre de l'armée). La tête humérale est translatée antérieurement par rapport à la glène, soit sous le processus coracoïde, soit sous le niveau de la glène, soit sous la clavicule et médialement au processus coracoïde.

**C.2 La luxation postérieure :** plus rare, la tête humérale se retrouve souvent enclavée sous l'acromion (le plus fréquemment), sous la glène ou sous l'épine scapulaire. Ses étiologies sont l'épilepsie, les chocs électriques, les traumatismes routiers et la chirurgie, pendant lesquels la contraction violente des rotateurs internes dépasse la puissance des rotateurs externes et le bras se retrouve en adduction/rotation interne forcée. Son diagnostic reste initialement méconnu dans 60 à 79% des cas (31,32,33).

**C.3 La luxation inférieure :** rare et survient lors d'abduction forcée, le col huméral buttant contre l'acromion et créant ainsi une force de levier suffisante pour provoquer la luxation. La tête humérale se retrouve dans le creux axillaire sous la glène, bloquant le bras en abduction maximale (110°-160°) ; cliniquement il s'agit de la luxation erecta. De nombreuses lésions extra-articulaires y sont souvent associées : dommages importants aux tissus mous, fractures de la région du col huméral, avulsion des muscles sus-épineux, pectoral majeur ou petit rond, troubles neurovasculaires et parfois même ouverture de la peau donnant lieu à une luxation ouverte dans l'aisselle. Le traitement en est la réduction fermée (traction axiale et contre-traction au niveau de l'épaule) ou chirurgicale avec réparation capsulaire.

**C.4 La luxation supérieure :** exceptionnelle. Son mécanisme est une force très importante vers le haut appliquée sur un bras en adduction. Souvent y sont associées des fractures (acromion, articulation acromio-claviculaire, clavicule, processus coracoïde ou tubercules majeur et mineur de l'humérus) et des lésions des tissus mous (coiffe des rotateurs, tendon du biceps, nerfs ou vaisseaux). Cliniquement, la tête humérale est vue et palpée plus haut que l'acromion et le bras est court et en adduction.

**C.5 La luxation bilatérale :** survient en cas de convulsions, de chocs électriques ou de traumatismes violents. Elle est rare et le plus souvent postérieure ou antérieure.

### III.D. Clinique

L'interrogatoire précise le mécanisme de la luxation (primaire en cas de récurrence) : la position du bras, la quantité de force appliquée, les circonstances de l'accident. Il faut rechercher les antécédents de luxation ou de subluxation, si oui préciser les lésions associées, l'imagerie, le traitement, la durée et le type d'immobilisation.

L'examen clinique en cas de luxation antérieure montre des douleurs de l'épaule en cas d'épisode aigu, la tête humérale est palpable dans le creux axillaire et sur la face antérieure de l'épaule. On retrouve le signe de l'épaulette (creux sous l'acromion), Le bras est bloqué en légère abduction et rotation externe et on constate une limitation à l'adduction et à la rotation interne et il faut rechercher d'éventuels déficits neurovasculaire associés (perte de la sensibilité du moignon de l'épaule).

La luxation postérieure montre peu de déformation et sa position est normale, en adduction et rotation interne. Son diagnostic est souvent retardé voire non réalisé. Il faut rechercher une limitation de la rotation externe ( $<0^\circ$ ) ainsi que de l'abduction ( $<90^\circ$ ), par blocage de la tête humérale. A l'inspection, on retrouve une proéminence du processus coracoïde, une proéminence sur la face postérieure de l'épaule et un aplatissement de la face antérieure de l'épaule. A la radiographie de face, l'absence d'interligne articulaire parfaitement visible ou double contour doit faire évoquer fortement ce diagnostic.

### III.E Imagerie

#### 1 Radiographies

Les radiographies permettent de documenter la direction de la luxation (antérieure ou postérieure) et surtout de rechercher l'existence de fractures associées (trochiter dans les luxations antérieures et trochin dans les luxations postérieures, encoche humérale et fracture de glène). Ce bilan comprend trois clichés habituels de l'épaule,

- **Antéro-postérieur** (dans le plan de la scapula)

La première description est due à Grashey en 1923. L'incidence du rayon doit être perpendiculaire à l'interligne, c'est pourquoi le rayon doit être orienté d'environ  $30-45^\circ$  en visant l'apophyse coracoïde. Un cliché normal révèle un interligne visible entre la tête humérale et la cavité glénoïdienne. Dans le cas d'une luxation, il existe

une superposition de la tête humérale et de la glène. Une seule incidence ne permet pas d'affirmer la luxation, ni sa direction, c'est pourquoi elle doit être complétée par une deuxième incidence perpendiculaire.

#### - Profil d'omoplate dit en « Y » de Lamy

Sur le profil, la scapula prend la forme d'un « Y », le pied étant formé par le corps de la scapula, la branche antérieure par l'apophyse coracoïde, la branche postérieure par l'épine et l'acromion. La tête humérale se projette au centre du « Y » sur un cliché normal, alors qu'elle se trouve en position antérieure ou postérieure selon la direction de la luxation.

#### - Axial

C'est à Lawrence en 1915 qu'est due la première description de cette technique. C'est sur ce cliché que sont le mieux appréciées la direction de la luxation et les lésions osseuses associées (encoche de Hill-Sachs ou lésion de Bankart).

## 2 Scanner

Excellent examen qui permet de mettre en évidence les lésions osseuses et dans une moindre mesure les lésions des tissus mous. Couplé à l'arthrographie, sa fiabilité augmente pour les lésions antérieures (lésions du bourrelet, fracture-arrachement du bord antérieur de la glène).

## 3 IRM

De bonne résolution pour les problèmes musculo-tendineux, surtout lorsqu'il est couplé à l'arthrographie, il permet une excellente évaluation de l'atteinte du bourrelet glénoïdien.



### III.F Lésions associées

#### III.F.1 Lésions associées aux luxations antérieures

##### Parties molles

###### - Ligaments et capsule

Distension capsulaire inférieure, avulsion capsulaire, lésion du labrum définie sous le terme de lésion de Bankart (8).(Figure 18)

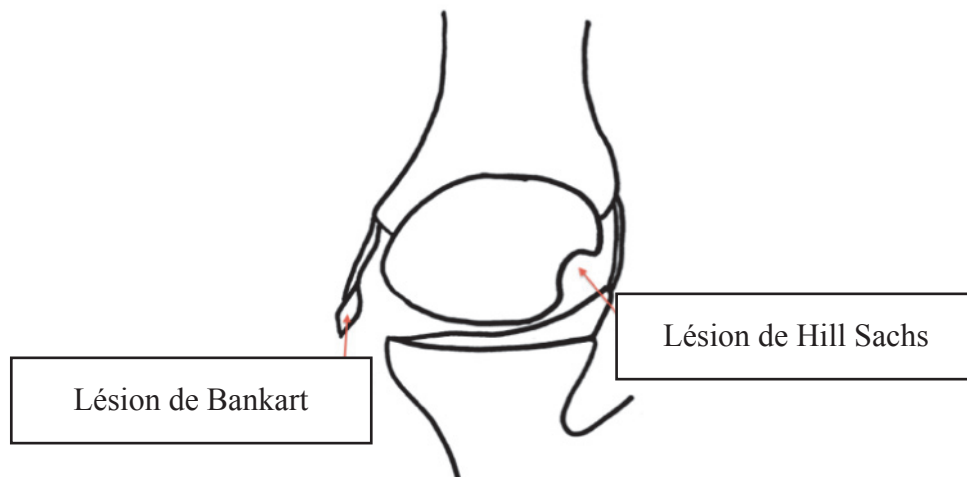


Figure 18 : lésion de Bankart et de Hill Sachs

###### - Muscles et tendons

Ce sont les muscles de la coiffe des rotateurs qui sont particulièrement touchés. La fréquence de l'atteinte augmente avec l'âge au moment du traumatisme. D'environ 30% vers l'âge de 40 ans, elle passe à plus de 80% chez les patients âgés de 60 ans et plus. D'où l'adage: « toute luxation de l'épaule chez un patient de plus de 40 ans est associée à une lésion de la coiffe des rotateurs jusqu'à preuve du contraire » (34-37).

###### - Lésions vasculaires :

L'atteinte porte surtout sur la veine ou l'artère axillaire et ses branches. Elles peuvent survenir soit au moment de la luxation, soit lors de la réduction. L'examen doit être consigné dans le dossier médical avant et après réduction.

###### - Lésions neurologiques :

L'atteinte prédomine au niveau du nerf axillaire. Au moment de la luxation, ce nerf, dont une portion chemine le long du bord antérieur du muscle sous-scapulaire, se voit étiré et comprimé lors du déplacement de la tête humérale vers l'avant et le bas. Les autres nerfs susceptibles de présenter une atteinte sont le plexus brachial, sans distinction nerveuse, ou ses branches individualisées comme le nerf ulnaire, radial, musculo-cutané et médian. L'examen doit être consigné dans le dossier médical avant et après réduction.(38-44)

## Fractures

Issues de traumatisme par compression ou par arrachement ostéoligamentaires elles sont présentes dans 95% des cas.

On rencontre des fractures de la glène (87% des cas), de la tête et des tubérosités humérales (présentes plutôt chez le sujet âgé). La recherche d'une fracture non déplacée de la tête humérale doit se faire avant la réduction pour éviter un déplacement iatrogène du fragment. (Figures 18 et 19)

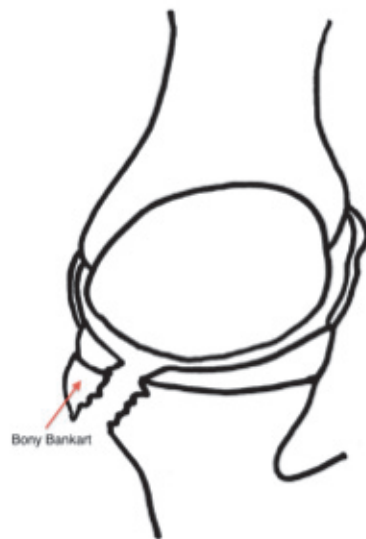

Figure 18 : fracture de la glène

Egalement considérés comme des fractures et présents en cas de luxations répétées, un émoussement du rebord antéro-inférieur de la glène ou la présence au niveau de la tête humérale d'une encoche humérale (encoche de Malgaigne ou Hill Sachs lesion) peuvent être responsables d'instabilités ultérieures.

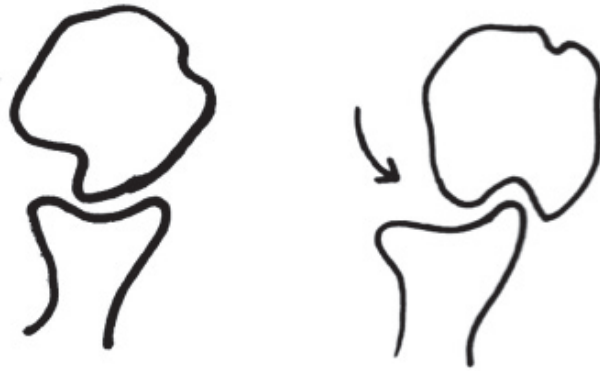

Figure 19 : lésion de Hill Sachs engageante

### **III.F.2 Lésions associées aux luxations postérieures**

#### **Parties molles**

##### **- Ligaments et capsule**

L'atteinte la plus fréquemment rencontrée est la « lésion de Bankart postérieure », qui reflète la désinsertion du bourrelet et du complexe ligamentaire postéro-inférieur au niveau de la glène.

##### **- Muscles et tendons**

Il peut arriver de voir des désinsertions de l'attache sur le trochin du muscle sous-scapulaire lors de ces luxations, celui-ci étant soumis à un étirement important.

#### **Fractures**

Relativement identiques aux fractures présentes lors de luxations antérieures, elles peuvent se distinguer par la présence d'une « encoche de Hill-Sachs inversée », située sur la partie antéro-médiale de la tête humérale.

## **IV Traitement de la luxation glénohumérale**

### **IV.A Traitement de la luxation antérieure aiguë**

Une réduction doit être réalisée en urgence après que des radiographies aient montré l'absence de fracture du col huméral. Plusieurs techniques sont utilisables, mais il faut bien considérer que c'est le patient qui réduit lui-même sa luxation, le médecin n'est là que pour l'accompagner. La méthode la moins traumatique est celle de Kocher : le patient étant en décubitus dorsal strict, on tient le coude du patient et on amène le bras en adduction maximale coude sur le ventre et rotation externe progressive jusqu'à obtenir 90° de RE de façon à désengrainer l'encoche de Malgaigne et en mettant alors de la RI on réduit en douceur la luxation. Quelles que soient les méthodes, elles doivent être douces et progressives afin de ne pas traumatiser le patient ou d'entraîner des lésions supplémentaires. La réduction une fois terminée, des radiographies et un bilan neurovasculaire doivent être effectués. Si la réduction est impossible patient éveillé, il est parfois nécessaire de la réaliser sous anesthésie générale. Il faudra toujours vérifier l'absence de lésion nerveuse au réveil.

Sachant que (et nous y reviendrons) les récurrences de luxation d'épaule sont d'autant plus fréquentes que le patient est jeune, une immobilisation coude au corps ou en rotation neutre pendant 3 à 6 semaines est proposée avant l'âge de 20 ans. Après 20 ans, une immobilisation de 3 semaines est en général suffisante.

La rééducation est progressive: main et doigts d'emblée, puis amplitudes articulaires, suivie d'un renforcement musculaire spécifique des muscles de la coiffe des rotateurs et du deltoïde. Enfin la rééducation est complétée par des exercices proprioceptifs. Cependant selon les études le taux de récurrence de la luxation après traitement orthopédique chez le moins de 30 ans varie entre 17 et 96% (29,45-50).

### **IV.B Traitement de la luxation antérieure chronique**

Quand la durée sans réduction dépasse quelques jours : chez les personnes âgées, les patients souffrant de maladie chronique et les malades mentaux. La réduction est effectuée le plus souvent sous anesthésie générale car la relaxation musculaire est requise et les manipulations sont plus difficiles en raison d'une rétraction et d'une impaction des structures articulaires. En cas d'échec, la réduction chirurgicale est tentée, impliquant la section du tendon du muscle sous-scapulaire et de la capsule antérieure : le bras est alors mobilisé en rotation externe et traction latérale pour permettre la désimpaction de la tête humérale, puis en rotation interne et traction latérale pour sa réduction; si des lésions importantes sont trouvées sur la tête humérale impliquant plus de 40% de sa surface articulaire, l'indication à son remplacement par une prothèse est posée. L'abstention thérapeutique est indiquée si la luxation chronique est bien supportée, sans plainte de la part du patient.

#### **IV.C Traitement de la luxation postérieure aiguë**

Une réduction en urgence est réalisée le plus souvent sous anesthésie générale par traction longitudinale et abduction associée à une rotation externe (désimpaction), le patient étant en décubitus dorsal. La réduction ouverte par voie postérieure est indiquée en présence d'une fracture déplacée du tubercule mineur, d'une fracture glénoïde postérieure importante, d'une luxation non- réductible, d'une luxation ouverte, d'une fracture par compression antéro-médiale de la tête humérale ( qui est alors comblée par le tendon du sous scapulaire ) et d'une réduction instable. L'immobilisation se fait par une attelle en rotation neutre pendant 3 à 6 semaines suivie d'une rééducation progressive. Si l'épaule est instable après réduction le bras est placé dans une attelle en rotation externe pendant 4 semaines avant de débiter une rééducation progressive.

#### **IV.D Traitement de la luxation postérieure chronique**

Walch et al (51) ont montré dans une étude de 1990 que la réparation anatomique peut être tentée lorsque la luxation est de moins de 6 mois et lorsque la fracture de la tête humérale atteint moins de 50% de la surface articulaire . Sinon , et a fortiori dans les fractures luxations postérieures de l'épaule ancienne, une arthroplastie semble être la meilleure solution pour redonner une épaule fonctionnelle chez un patient actif.

### **V. Evaluation de l'instabilité gléno-humérale chronique**

L'examen clinique devra distinguer les instabilités volontaires déclenchées ou réduites par des contractions musculaires sur un terrain d'hyperlaxité multidirectionnelle. Ces pertes transitoires de congruence articulaire sont volontiers postérieures et suivies de mimiques réductionnelles souvent bruyantes et démonstratives attirant alors intentionnellement l'attention de l'entourage sur le jeune patient. Néanmoins, il existe des formes combinées et surtout des formes volontaires qui deviennent involontaires avec le temps et pour lesquelles un traitement chirurgical devra être discuté.

L'examen clinique est réalisé, de manière bilatérale et comparative. Parfois, le tableau clinique est celui d'une épaule douloureuse sans luxations vraies que l'examen rapporte finalement à une réelle instabilité antérieure, on parlera alors d'épaule douloureuse instable (Patte et Bernageau, (52)). Dans ce cas, le bilan d'imagerie (radiographie, TDM) permet de renforcer le diagnostic en rapportant des lésions associées à une instabilité antérieure. On notera parmi ces diagnostics différentiels: le conflit postéro-supérieur, les « SLAP » lésions, et les instabilités postérieures.

## **L'examen physique**

### **Les tests d'appréhension :**

- Le test d'appréhension antérieure :

Il consiste en la réalisation de contraintes sur l'épaule en positionnant le membre en position d'armé du bras (abduction- rotation externe) en positionnant la main de l'examineur en avant de l'épaule pour éviter qu'elle ne se luxe. Ce test est positif s'il occasionne chez le patient une vive appréhension et la reproduction de ses symptômes caractéristiques. Si ce test est seulement douloureux, il peut être le signe d'une instabilité antérieure minime, d'une lésion partielle profonde du tendon du sus-épieux, ou encore d'un conflit postéro-supérieur.

- le test de recentrage : ce test sensibilise le précédent et se réalise sur un patient en décubitus dorsal. On réalise le test de l'armé du bras mais en exerçant une pression d'avant en arrière sur la face antérieure de l'épaule ce qui doit sécuriser le patient et ôter son appréhension caractéristique.

- le test d'appréhension inférieure proposé par Itoi est pratiqué sur un patient debout, bras en abduction. L'examineur exerce une pression verticale au niveau du col huméral ce qui peut produire un sillon sous-acromial et une appréhension témoignant de la descente de la tête humérale.

### **Les tests de laxité ligamentaire**

Ils sont censés refléter la résistance ligamentaire mais prennent aussi en compte le tonus musculaire.

- Le tiroir inférieur ou « sulcus test » : le bras est attiré vers le bas par une traction axiale. Il est positif quand apparaît un sillon sous-acromial que l'on peut quantifier et surtout comparer à l'autre épaule.

- Le tiroir antérieur : il apprécie, en position assise (Rockwood), penché en avant (Rodineau) ou couché (Gerber) la laxité de l'articulation par la recherche d'un tiroir antéro-postérieur. Positif il signe une hyperlaxité mais pas une instabilité.

- Le test de laxité inférieure de Gagey : c'est la recherche comparative d'une hyper-abduction passive. Il est positif si elle dépasse 105° et est supérieure de 20 à 30° à l'épaule controlatérale. Nous notons aussi dans notre examen la qualité de l'arrêt (dur ou mou) et l'appréhension que cela génère chez le patient. Olivier Gagey a montré que ce test signait l'élongation spécifique du LGHI.

- Le knee Shoulder test : positif si la douleur est reproduite, si le patient ressent son épaule sortir de son logement ou un tiroir antéro-inférieure est visible par l'examineur.

Il faudra rechercher les signes d'hyperlaxité : l'interrogatoire recherchera des épisodes associés d'entorses de la cheville plus fréquemment associées que des instabilités rotuliennes. On peut retrouver un recurvatum du coude ou un signe du pouce mais le seul signe d'examen retenu comme caractéristique d'une hyperlaxité de l'épaule est une rotation externe en position coude au corps supérieure à 85°. Un sulcus de plus de 2 cm et un tiroir antérieur important sont aussi parfois associés. Le test d'appréhension en antéflexion-rotation interne recherche une laxité postérieure sou- vent présente dans ce tableau.

### **Imagerie de l'instabilité gléno-humérale :**

Radiographie Standard systématique :

4 incidences :

- face en rotation interne, neutre et externe. Elles permettent de mettre en évidence une encoche de Malgaigne, ou une atteinte du rebord glénoïdien antérieure.
- profil de glène dit de Bernageau : recherche une atteinte osseuse de la glène à type d'écurement, de fracture, ou encore d'avulsion.

TDM et arthro-TDM :

Le scanner en fenêtre osseuse permet une analyse plus fine des lésions osseuses, il permet notamment grâce aux reconstructions 3D d'apprécier la surface glénoïdienne restante. L'arthro-TDM permet quant à lui de rechercher des lésions ostéo-cartilagineuses type Bankart ou bien des lésions de la coiffe des rotateurs fréquemment associées chez les patients de plus de 40 ans.

IRM et arthro-IRM :

Comme toujours il permet l'analyse des tissus mous, ici, la coiffe des rotateurs. Avec un intérêt particulier pour le sous-scapulaire dans la chirurgie de reprise car celui-ci peut être lésé et devenir hypotrophique, il faut donc en tenir compte dans sa stratégie thérapeutique. L'arthro-IRM mettra plus facilement en évidence les lésions du labrum et ligamentaires.

## **VI. Traitements de l'instabilité gléno-humérale antérieure**

Il a été montré que dans une population adulte le risque d'évolution favorable après un premier épisode de luxation était d'environ 50% après une bonne rééducation. Cependant chez les enfants et les adolescents il a été montré récemment que le taux de récurrence approchait les 90%, entraînant un handicap non acceptable chez ces jeunes sportifs, chez qui il est licite de proposer un traitement chirurgical (29,45-50).

Le traitement de l'instabilité glénohumérale antérieure se décline en deux catégories: les gestes sur les parties molles et les gestes osseux. Chacune de ces deux catégories ont débuté par chirurgie à ciel ouvert avant d'être adapté aux techniques d'arthroscopie de l'épaule.

### **A . Gestes sur les parties molles**

#### **Bankart Open et Bankart sous arthroscopie :**

Après l'immobilisation initiale, le débat existait quant à la date auxquels les patients devaient recevoir un traitement chirurgical. Deux théories existait: le traitement en « urgence » et l'approche « attentiste » qui prenait le temps de constater si la luxation initiale était bien à l'origine d'une instabilité récurrente. Plusieurs études ont montré que les procédures étaient aussi efficaces dans les deux groupes, mais que peut-être un certain sous-ensemble de patients (c'est à dire avec des sports plus risqués comme le rugby ou de football) bénéficierait de la stabilisation en « urgence ». (52-54)

L'objectif de toute réparation de Bankart, peu importe la méthode utilisée est de rattacher le labrum antéro-inférieur ainsi que la capsule à la hauteur du rebord glénoïdien antérieur. Pour ce faire nous utilisons actuellement des ancres métalliques ou résorbables qui sont implantées sur le rebord glénoïdien antérieur sur lesquelles sont attachés des fils non résorbables qui sont eux mêmes passés au travers des ligaments gléno-huméraux et du labrum. Le bon positionnement du labrum et la rétension capsulaire permet de lutter contre la translation de la tête humérale et renforce l'effet concavité compression. (54-56)

En open Bankart l'abord est direct par voie delto-pectoral, dissection du sous scapulaire suivi d'une incision verticale de la capsule. Le complexe capsulolabral doit être libéré pour être mobilisé facilement avant d'être fixé en bonne position au niveau du rebord glénoïdien à l'aide d'ancres.



En arthroscopie, la technique a été décrite pour la première fois par Lany Johnson (57) en 1982, qui utilisait alors des agrafes métalliques afin de stabiliser l'épaule. Depuis la recherche a permis de développer de nouvelles techniques : sutures transglénoïdiennes avec Morgan (58) et Caspari, les rivets résorbables de Warren puis les ancras de Wolf à partir de 1993. Depuis ce modèle a été décliné en ancras métalliques et résorbables, celles-ci étant préférées actuellement car jugées moins agressives pour les sutures.

La technique de réparation de Bankart développée et utilisée actuellement dans le service est la suivante :

- une suture traction temporaire est positionnée à 5h (TOTS : Temporary Outside Traction Suture) (59) . Il permet l'accès plus facile à la capsule distale ainsi qu'une retente capsulaire proximale si besoin.
- la lésion de Bankart est aggravée et le labrum détaché jusqu'à 6h et les fibres musculaires du sous-scapulaire doivent être visibles.
- les ancras sont positionnées en position 2,3,4 et 5h en général et les fils passés au travers du labrum et des ligaments gléno-huméraux.
- les fils sont mis en tension et noués ce qui permet de recréer la concavité de la glène.

Les taux de récurrence de luxation après réparation de Bankart chez les sujets jeunes varient selon les études entre 10% pour Arciero (60) publié en 1994 et 22% publié par Wheeler (61) en 1989. En 2014 Ioannis Gigis (62) a retrouvé 13% de récurrence après réparation de Bankart contre 70% dans le traitement orthopédique.

Aujourd'hui aucune étude n'a mis en évidence une supériorité dans les résultats cliniques de la réparation de Bankart sous arthroscopie versus open.

Burkhart et De Beer (63) en 2000, ont montré que les taux d'échec de stabilisation primaire étaient sensiblement plus élevés avec les deux techniques lorsqu'elles étaient associées à des érosions osseuses de la glène ou de la tête humérale qui n'avaient pas été identifiées et traitées en même temps que la lésion de Bankart. Quand ils ont analysé rétrospectivement leurs résultats à long terme, 67% des patients atteints d'un défaut osseux de la glène ou de la tête humérale avaient connu une récurrence de l'instabilité, contre 4% de ceux qui n'avaient pas de défauts associés. Plus récemment, Balg et Boileau (64) (2007) ont confirmé l'importance de ces lésions associées de la tête humérale ou de la glène dans une étude rétrospective montrant un taux plus élevé de récurrence d'instabilité lorsqu'une lésion de Hill-Sachs ou un défaut glénoïdien était associé. Ces deux types de lésions font d'ailleurs partie de l'Instability Severity Index Score », outil qu'ils ont conçu pour aider au diagnostic et à la prise de décision chirurgicale que nous détaillerons plus tard.

## **Capsulorrhaphie:**

Elle peut être pratiquée en open ou en arthroscopie, le but étant de retendre la capsule articulaire en absence de lésion de Bankart ou bien dans le cadre d'hyperlaxité ligamentaire associée

## **B. Gestes osseux**

### **Butées osseuses open**

Au même titre que Burkhart et De Beer ou encore Balg et Boileau, Itoi et al (65) ont réalisé en 2000 une étude cadavérique testant la stabilité de l'épaule dans les réparations de Bankart associées à des défauts glénoïdiens. Ils ont constaté que, au delà d'un défaut glénoïdien critique de 21% de la largeur de la glène une réparation de Bankart isolée était insuffisante pour rétablir la stabilité et que les procédures de réparation du défaut glénoïdien étaient nécessaires. D'autres études ont confirmé que des défauts glénoïdiens > 25% rendaient nécessaire la reconstruction de la glène. (66,67)

Les butées coracoïdiennes de type Bristow et Latarjet sont les plus utilisées. D'autres procédures telles que les reconstructions par greffon iliaque ou par ostéoclasie de la coracoïde seront décrites plus loin.

La butée Bristow a été initialement décrite en 1958 par Helfet (68), qui a donné le nom de son mentor Rowley Bristow à cette technique. La description initiale de cette procédure impliquait une ostéotomie du demi-pouce distal de la coracoïde avec maintien du tendon conjoint. Un « split » vertical était réalisé dans le tendon du sous-scapulaire pour passer la coracoïde, avec son tendon attaché, à travers cette scission et l'ensemble était sécurisé par l'incorporation du tendon conjoint à la suture du sous-scapulaire. Le principal effet de cette technique était l'effet « hamac » du sous scapulaire mis en tension par le tendon conjoint en abduction rotation externe, imitant les fonctions des ligaments gléno-huméraux moyen et inférieur qui luttent contre la translation antérieure de la tête humérale. En 1970, May (69) rajoute à la butée de Bristow une fixation par une vis corticale de la coracoïde en position « debout » et « flush » par rapport à la surface glénoïdienne. Cette modification permet d'ajouter à l'effet « hamac » un bloc osseux antérieure qui corrige la perte de surface glénoïdienne. Les premiers résultats de la procédure de type Bristow modifié May, rapporté par Hovelius et al (70) rapportait un taux de réussite de 90%. (Figure 20)

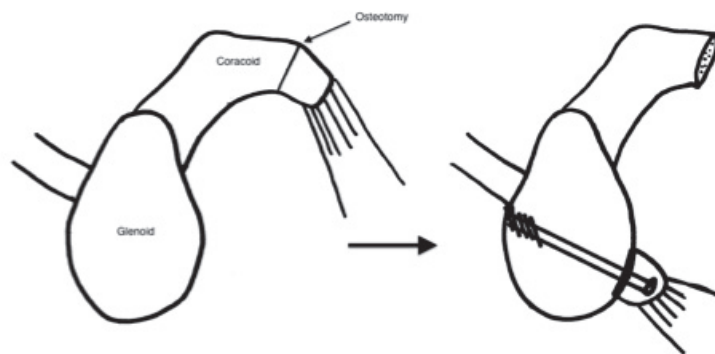


Figure 20 : butée osseuse de type Bristow

Latarjet (1954 ) (71) a décrit une procédure similaire quelques années avant Helfet, comportant un transfert de coracoïde avec son tendon conjoint attaché à travers une scission dans le sous-scapulaire, mais cette fois fixée « couchée » par deux vis corticales en position « flush » par rapport à la surface glénoïdienne. Ainsi comme dans la technique de Bristow modifiée par May, la stabilisation de la tête humérale est obtenue par l'effet hamac du sous scapulaire, l'effet « bone block », et par la rétention capsulaire. Les études portant sur cette procédure ont montré des taux de réussite jusqu'à 95%(73,70). (Figure 21)

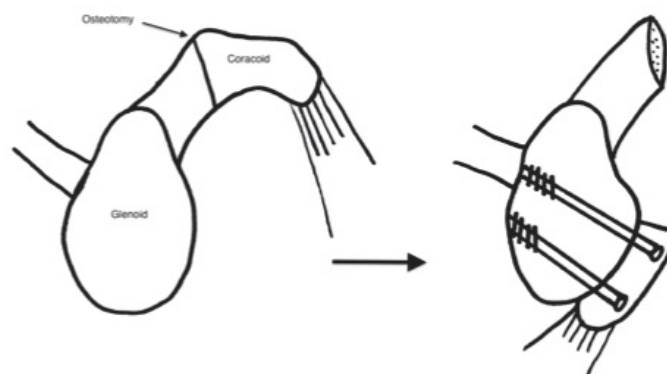


Figure 21 : butée osseuse de type Latarjet

La technique de Patte modifiée par Walch reprend les mêmes principes que la butée de type Latarjet, elle reprend la transposition de la partie horizontale du processus coracoïde solidaire du tendon conjoint et du ligament acromio-coracoïdien sur la partie antéro-inférieure du col glénoïdien en sous équatorial. La butée étant fixée par deux vis corticales et le LAC suturé en renfort de la capsule antérieure.

Les butées iliaques décrites par Eden (74) en 1918 et Hybinette (75) en 1932 sont des techniques utilisées encore de nos jours mais essentiellement lorsque la perte de substance glénoïdienne est très importante ou dans les chirurgies de reprise après butée.

### **La technique de Trillat**

La technique de Trillat (76) décrite en 1965 est une technique pour laquelle un geste osseux est réalisé mais cette fois on réalise une ostéoclasie de la coracoïde à l'aide d'ostéotome de 10mm au pied du processus coracoïde en conservant une charnière supérieure. La coracoïde est fixée par une vis malléolaire qui doit traverser le décollement de Broca. Pour cette technique Gerber (77) obtenait en 1988, 73% d'excellents résultats, mais retrouvait également une limitation dans la rotation externe et un taux d'arthrose gléno-huméral au dernier suivi non négligeable. Dans le service nous réservons cette technique aux patients hyperlaxes, ou présentant une rupture massive de la coiffe des rotateurs et en particulier du sous scapulaire à mobilité conservée.

La technique de « Belt and Suspender » ou « Trillat modifié sous arthroscopie » décrite par Boileau en 2007 (78) associe un Bankart sous arthroscopie, qui recrée la concavité glénoïdienne et retend le ligament gléno-huméral inférieur, et un transfert arthroscopique du tendon conjoint avec un fragment de coracoïde calibré et fixé au dessus du tendon du sous-scapulaire dans le col de la scapula qui permet de renforcer le ligament gléno-huméral inférieur. Avec cette technique, Boileau obtient 78% de très bon résultats et réserve cette technique pour les patients qui présentent une lésion de Bankart associée à une capsule articulaire déficiente.

### **La butée osseuse sous arthroscopie**

L'intérêt de réaliser une butée osseuse sous arthroscopie par rapport à une technique classique à ciel ouvert est de permettre un bilan diagnostique complet : de la capsule postérieure, du labrum supérieur (SLAP lésion) et de les réparer le cas échéant. Cette technique est pratiquée dans le service depuis 2007, la technique a été améliorée et simplifiée avec l'expérience, en effet depuis 2012 un set d'instrumentation permet d'aider grâce à deux guides, glénoïdien et coracoïdien, au bon positionnement de la butée en position sous équatoriale et « flush ». D'autre part, deux « splitter » permettent de sécuriser le passage de la coracoïde à la jonction du 1/3 supérieur et des 2/3 inférieurs du sous-scapulaire, en protégeant le plexus brachial et l'artère

axillaire. La fixation par double bouton spécifique permet à la fois d'assurer une bonne tenue de la butée et d'éviter les problèmes rencontrés par vissage. Enfin la technique de butée sous arthroscopie permet également de réaliser un Bankart antérieur qui vient recouvrir la butée la rendant extra-articulaire. En 2014 Boileau et al ont obtenu 98% d'épaules stables après butée sous arthroscopie de type Bristow-Latarjet associée à un Bankart antérieur chez des patients présentant une instabilité antérieure de l'épaule associée à une perte osseuse glénoïdienne de plus de 20%. Bien qu'elles restent techniquement difficiles, ces améliorations ont rendu la butée coracoïdienne sous arthroscopie techniquement reproductible et plus sûre ce qui devrait la rendre plus populaire dans les années à venir.(79-83)

## **Complications**

Elles peuvent être immédiates et réalisées au cours de l'intervention notamment dues à la proximité du plexus brachial : atteinte du nerf axillaire, du nerf musculo-cutané, de l'artère axillaire.

Elles peuvent être secondaires : pseudarthrose, migration de la butée, infection de site opératoire, douleur postérieure sur vis trop longue, cassure de vis, foyer d'ostéolyse autour de la vis.

## **Les techniques de reconstruction de la tête humérale**

Tout comme dans les défauts glénoïdiens, le rôle de la lésion de Hill Sachs dans l'instabilité gléno-humérale antérieure augmente avec sa taille. Il a été démontré que pour des lésions de taille < 25%, la lésion de Hill Sachs pouvait être négligée et que le traitement de l'instabilité de l'épaule par réparation de la lésion de Bankart en arthroscopie ou par abord direct était associé à de bons résultats (84-86). Parallèlement une lésion de Hill Sachs > 40% est considérée comme engageante et donc facilite la luxation comme l'a montré Kaar JR (87) dans son étude cadavérique publiée en 2010. Il en résulte que pour des lésions de Hill Sachs > 40% une prise en charge chirurgicale de ce défaut (détaillée plus loin) devra être entreprise pour traiter l'instabilité (88-89). Entre 20 et 40%, la lésion de Hill Sachs est souvent associée à d'autres lésions de type Bankart ou érosion glénoïdienne qui pour cette dernière feront préférer le plus souvent la réalisation d'une butée coracoïdienne.

## Prise en charge chirurgicale de la lésion de Hill Sachs

### Le Hill Sachs Remplissage

Le principe de ce procédé a été décrit par Connolly (90) en 1972, et consistait à combler la lésion de Hill Sachs par ostéotomie du trochiter avec transfert du muscle infra-épineux dans l'encoche. La lésion de Hill Sachs devient alors extra-articulaire et ne peut plus être engageante et donc participer à la luxation et de plus la retension postérieure permet également de lutter contre la translation antérieure de la tête humérale. Cette technique a été par la suite adaptée à l'arthroscopie par Wolf en 2004 (91) qui réalise une capsulo-ténodèse postérieure de l'encoche de Hill Sachs associée à une réparation de la lésion de Bankart. Des études cliniques ont montré que lorsque le Hill Sachs remplissage était associé à une réparation de Bankart le taux de récurrence de l'instabilité était de 2 à 8% (92). Cavalier et al, en 2014, dans une étude rétrospective (pas encore publiée) portant sur 133 patients ont montré que cette technique était efficace et fiable à moyen terme mais qu'elle était associée à un risque de récurrence pour les patients présentant une érosion glénoïdienne quelque soit la taille ou un âge inférieure à 23 ans.(Figure 22)

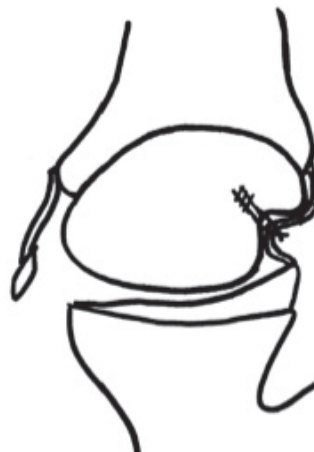

Figure 22 : Hill Sachs Remplissage et lésion de Bankart

### L'ostéotomie de rotation humérale de Weber

Technique décrite par Weber en 1964, elle consiste en la réalisation d'une ostéotomie de rotation sous capitale de l'humérus afin de retarder l'engagement de l'encoche en position luxante. En 1984, Weber (93) a présenté ces résultats portant sur une expérience de 1967 à 1981 avec 180 épaules opérées. Bien que les résultats aient été bons avec 5,7% de récurrence et une perte moyenne de la rotation externe de

5°, près de 60% des patients devaient subir une seconde intervention pour retirer le matériel d'ostéosynthèse. Devant l'apparition de techniques moins invasives, l'ostéotomie de rotation humérale est de moins en moins pratiquée.

### **L'allogreffe ostéocartilagineuse**

Cette technique a été notamment décrite par Kropf EJ (94) en 2007, elle consiste au comblement de l'encoche de Hill Sachs par un plot ostéocartilagineux de bonnes dimensions prélevé sur un os de banque. Garcia (95) en 2013 a comparé 19 patients traités par Hill Sachs remplissage contre 19 patients traités par allogreffe ostéocartilagineuse avec 30 mois de recul, il en résulte un score de WOSI nettement inférieur, 50,4 versus 74,7 en faveur du Hill Sachs remplissage.

### **L'huméroplastie percutanée**

Technique récente qui consiste en la réalisation d'une « huméroplastie » de la tête humérale par réduction de l'enfoncement de la tête à l'aide d'un ballonnet suivi d'un comblement du vide par du ciment. Décrite en premier par Kazel (96) en 2005 et reprise par Stachowicz (97) en 2013, ces deux études sont des études cadavériques pour lesquelles le volume de l'encoche a été réduit de façon significative après huméroplastie. Cependant il est à noter que depuis sa première description il y a 10 ans aucune étude clinique n'a été publiée utilisant cette technique et par son procédé on peut facilement imaginer les complications à type de fracture de la tête humérale, de fuite de ciment vers l'articulation gléno-humérale et de nécrose de la tête humérale liée au ciment.

## **Résultats comparés des différents traitements chez le sujet jeune**

### **Le traitement orthopédique :**

Chez le sujet de moins de 30 ans le taux de récurrence après traitement conservateur suivi de rééducation varie de 17% à 96% selon les études (29,45-50). Plus le sujet est jeune au moment de la première luxation plus le risque de récurrence est important. Ainsi S.B Roberts en avril 2015 (98) a montré que dans une cohorte de 133 adolescents, seulement 21% avaient une épaule stable à 5 ans et 7% à 10 ans après le premier épisode de luxation. Bien que de première intention il faut avoir à l'esprit que le traitement orthopédique sera le plus souvent chez le sujet de moins de

18 ans voué à l'échec il faudra donc suivre de près ces patients et savoir leur proposer un traitement chirurgicale adapté sans trop attendre.

### **La réparation de Bankart sous arthroscopie :**

Cette technique est associée chez le sujet jeune à un taux de récurrences de 11 à 22% selon les auteurs. En effet, Wheeler (61) en 1989 publiait un taux de récurrences de 22% pour le Bankart sous arthroscopie contre 92% avec le traitement orthopédique dans une population de jeunes athlètes. Mazzoca (99) en 2005 retrouvait un taux de récurrences de 11% après réparation de Bankart chez des jeunes pratiquant des sports de contact. Enfin en 2014, Ioannis Gigis (62) a présenté les résultats d'une étude comparative sur des adolescents avec un taux de 13% de récurrences après Bankart sous arthroscopie contre 70% après traitement orthopédique. La critique que l'on peut faire de ces études est qu'elles sous-estiment les taux d'échecs des traitements car leur follow-up est bien souvent égale à 2-3 ans alors que 50% des échecs apparaissent après 2 ans post-chirurgie.

### **Résultats de la butée osseuse :**

Thomas P Barry (100) a publié en 1985 une étude présentant un taux d'échec de 6% et une perte moyenne de la rotation externe de 10° après Bristow open sur une population d'adolescents avec un recul de 5 ans et 10 mois. Khan (101) a présenté en mars 2014 ces résultats d'une étude comparative : Latarjet open versus traitement orthopédique chez des sujets de moins de 17 ans avec physe ouverte; il a retrouvé un taux de récurrence de 7% dans le groupe Latarjet open et 56% dans le groupe orthopédique, et un retour au même niveau sportif de 92% dans le groupe Latarjet open contre 52% dans le groupe traité orthopédiquement.

### **Butée de type Latarjet open versus Bankart sous arthroscopie :**

Bessière et Boileau (102) ont comparé en mars 2014, 186 patients, 93 opérés par réparation de Bankart sous arthroscopie et 93 par butée osseuse open de type Latarjet. Ils ont constaté un taux de récurrence de 10% pour la butée osseuse contre 22% dans la réparation de Bankart sous arthroscopie. Cette étude a également démontré que l'âge inférieur à 20 ans était un facteur de risque de mauvais résultats pour les 2 techniques et que l'hyperlaxité et les sports à risque sont des facteurs de risque de mauvais résultats du Bankart.



## VII Stratégie thérapeutique

La stratégie thérapeutique adoptée dans le service dans le traitement de l'instabilité gléno-humérale antérieure y compris du sujet jeune est définie en fonction du score ISIS (Instability Severity Index Score) publié en 2007 par Balg et Boileau (64). Ils ont mis en évidence dans cette étude portant sur 131 cas des facteurs de risques d'échec du traitement de l'instabilité par réparation de Bankart sous arthroscopie. Ces facteurs de risque ont été secondairement pondérés, en fonction de leur impact, dans un score, le score ISIS présenté ci-dessous. Plus le score ISIS est élevé, plus le risque de récurrence est élevé. Ainsi, un score ISIS  $\leq$  3 est associé à un risque d'échec du Bankart arthroscopique isolé de 5% et un score ISIS  $>$  6 est corrélé à un risque d'échec de 70%. Il est à noter que dans cette étude, les moins de 20 ans représentaient 20% de la population étudiée. Dans l'étude qui sera présentée dans la deuxième partie nous testerons ce même score sur une population de moins de 18 ans beaucoup plus large afin de valider son intérêt dans cette tranche d'âge.

Le choix thérapeutique entre Bankart isolé, Bankart et Hill Sachs Remplissage ou butée osseuse sous arthroscopie est donc proposé en fonction de l'anamnèse, du type de sport pratiqué, de l'âge du patient, de la présence d'une hyperlaxité au cours de l'examen clinique, et des défauts osseux constatés au bilan d'imagerie (radiographie et scanner) : taille de la lésion de Hill Sachs, présence d'une érosion glénoïdienne ou d'une fracture de la glène. Tous ces critères sont réunis dans le score ISIS qui prend une part importante dans la stratégie thérapeutique.

Actuellement il n'existe pas de stratégie thérapeutique spécifique pour le sujet de moins de 18 ans. Il s'agit de l'objet d'étude présenté dans la deuxième partie.

## VIII Références

1. Hippocrates : Works of Hippocrates with an English Translation. London : William Heinemann, 1927.
2. Malgaigne JF : Traité des fractures et des Luxations. Paris : JB Baillière, 1855.
3. Flower WH : On pathologic changes produced in the shoulder joint by traumatic dislocation. Trans Path Soc Lond 12 :179-200, 1861.
4. Hill HA and Sachs MD : The grooved defect of the humeral head. A frequently unrecognized complication of dislocations of the shoulder joint. Radiology 35 :690-700, 1940.
5. Franke GH : Dislocations of shoulder. Dtsch Ztschr Chir 48 :399, 1898.
6. Hermodsson, I., Röntgenologische Studien über die Traumatismen und Habituellen Schultergelenk-Verrenkungen nach Vorn und nach Unten. Acta Radiol (Suppl), 1934. 20: p. 1-173.
7. Broca, A. and Hartmann, H., Contribution à l'étude des luxations de l'épaule. Bull Soc Anat Paris, 1890. 4: p. 312-336, 416-423.
8. Bankart ASB : Recurrent or habitual dislocation of the shoulder joint. BMJ 2 :1132-1133, 1923.
9. Turkel SJ, Panio MW, Marshall JL and Girgis FG: Stabilizing mechanisms preventing anterior dislocation of the glenohumeral joint. J Bone Joint Surg 63A:1208-1217, 1981.
10. Saha, A.K., Recurrent dislocation of the shoulder : physopathology and operative connections., G.T. Verlag, Editor. 1981: Stuttgart. p. 8-16.
11. Osmond-Clarke H : Habitual dislocation of the shoulder. The Putti-Platt operation. J Bone Joint Surg 30B:19-25, 1948.
12. Karadimas J, Rentis G and Varouchas G : Repair of recurrent anterior dislocation of the shoulder using transfer of the subscapularis tendon. J Bone Joint Surg 62A:1147-1149, 1980.
13. Joessel, D., Über die Recidive der Humerus-luxationen. Dtsch Ztschr Chir, 1880. 13: p. 167-184.
14. Neer CS II and Foster CR : Inferior capsular shift for involuntary inferior and multidirectional instability of the shoulder : A preliminary report. J Bone Joint Surg 62A :897-908, 1980.
15. Hildebrand: Zur operativen Behandlung der habituellen Schulterluxation. Arch Klin Chir 66:360-364, 1902.
16. Clairmont P and Ehrlich H: Ein neues Operationsverfahren zur Behandlung der habituellen Schulterluxation mittels Muskelplastik. Vehr Dtsch Ges Chir 38:79-103, 1909.
17. Finsterer H: Die operative Behandlung der habituellen Schulterluxation. Dtsch Ztschr Chir 141:354- 497, 1917.
18. Zember JS, Rosenberg ZS, Bedoya MA. Normal Skeletal Maturation and Imaging Pitfalls in the Pediatric Shoulder. Radiographics. 2015 Jul-Aug;35(4):1108-22. doi: 10.1148/rg.2015140254.
19. Kikuchi K, Itoi E, Yamamoto N, Seki N, Abe H, Minagawa H, et al. Scapular inclination and glenohumeral joint stability: a cadaveric study. Journal of orthopaedic science: official journal of the Japanese Orthopaedic Association. 2008 Jan;13(1):72-7.
20. Curl LA, Warren RF. Glenohumeral joint stability. Selective cutting studies on the static capsular restraints. Clinical orthopaedics and related research. 1996 Sep;(330):54-65.
21. Abboud JA, Soslowky LJ. Interplay of the static and dynamic restraints in glenohumeral instability. Clinical orthopaedics and related research. 2002 Jul;(400):48-57.
22. Plausinas D, Jazrawi LM, Zuckerman JD, Rokito AS. Anatomy and Biomechanics of the Shoulder. In: Schepsis AA, Busconi BD, editors. Sports Medicine. Pennsylvania, PA; 2006. p. 169.

23. Swarm DL, Mahar AT, Weichel DW, Pedowitz RA. Shoulder Anatomy and Biomechanics. In: Pedowitz RA, Johnson DH, editors. *Practical Orthopaedic Sports Medicine & Arthroscopy*. Pennsylvania, PA: Lippincott Williams & Wilkins; 2007. p. 145–56.
24. Curl LA, Warren RF. Glenohumeral joint stability. Selective cutting studies on the static capsular restraints. *Clinical orthopaedics and related research*. 1996 Sep;(330):54–65.
25. Blasier RB, Guldberg RE, Rothman ED. Anterior shoulder stability: Contributions of rotator cuff forces and the capsular ligaments in a cadaver model. *Journal of shoulder and elbow surgery / American Shoulder and Elbow Surgeons ... [et al.]*. 1992 May;1(3):140–50.
26. Lippitt SB, Matsen FA. Mechanisms of glenohumeral joint stability. *Clinical orthopaedics and related research*. 1993 Jun;(291):20–8.
27. Rockwood CA and Matsen FA III: *The Shoulder, Vol 2., Chap 14*. Saunders (ed), 1998.
28. Dowdy PA and O'Driscoll SW: Shoulder instability: An analysis of family history. *J Bone Joint Surg* 75B:782-784, 1993.
29. Rowe CR: Prognosis in dislocations of the shoulder. *J Bone Joint Surg* 38A:957-977, 1956.
30. Rowe CR, Pierce DS and Clark JG: Voluntary dislocation of the shoulder: A preliminary report on a clinical, electromyographic and psychiatric study of 26 patients. *J Bone Joint Surg* 55A: 445-460, 1973.
31. Engelhardt MB : Posterior dislocation of the shoulder : Report of six cases. *South Med J* 71:425-427, 1978.
32. Mestdagh H, Maynou C, Delobelle JM et al : Traumatic posterior dislocation of the shoulder in adults. A propos of 25 cases. *Ann Chir* 48:355-363, 1994.
33. Rowe CR and Zarins B : Chronic unreduced dislocations of the shoulder. *J Bone Joint Surg* 64A:494- 505, 1982.
34. Itoi E and Tabata S : Rotator cuff tears in anterior dislocation of the shoulder. *Int Orthop (SICOT)* 16:240-244, 1992.
35. Pasila M, Jaroma H and Kiviluoto O : Early complications of primary shoulder dislocations. *Acta Orthop Scand* 49:260-263, 1978.
36. Petterson G : Rupture of the tendon aponeurosis of the shoulder joint in anterior inferior dislocation. *Acta Chir Scand (Suppl)* 77:1-187, 1942.
37. Sonnabend DH : Treatment of primary anterior shoulder dislocation in patients older than 40 years of age. *Clin Orthop* 304:74-77, 1994.
38. Blom S et al : Nerve injuries in dislocations of the shoulder joint and fractures of the neck of the humerus. *Acta Chir Scand* 136:461-466, 1970.
39. Barnes R : Traction injuries of the brachial plexus in adults. *J Bone Joint Surg* 31B :10-16, 1949.
40. De Laat EA, Visser CP, Coene LN et al : Nerve lesions in primary shoulder dislocations and humeral neck fractures : A prospective clinical and EMG study. *J Bone Joint Surg* 76B:381-383, 1994.
41. Leffert RD et al : Infraclavicular brachial plexus injuries. *J Bone Joint Surg* 47B :9-22, 1965.
42. Liveson JA: Nerve lesions associated with shoulder dislocation: An electrodiagnostic study of 11 cases. *J Neurol Neurosurg Psychiatry* 47:742-744, 1984.
43. Toolanen G et al : Early complications after anterior dislocation of the shoulder in patients over 40 years : An ultrasonographic and electromyographic study. *Acta Orthop Scand* 64:549-552, 1993.
44. Travlos J et al : Brachial plexus lesions associated with dislocated shoulders. *J Bone Joint Surg* 72B:68-71, 1990.

45. Rowe CR. Anterior dislocation of the shoulder. Prognosis and treatment. *Surg Clin North Am.* 1963;43:1609–1614.
46. Marans HJ, Angel KR, Schemitsch EH. The fate of traumatic anterior dislocation of the shoulder in children. *J Bone Joint Surg.* 1992;74A:1242–1244.
47. Postacchini F, Gumina S, Cinotti G. Anterior shoulder dislocation in adolescents. *J Shoulder Elbow Surg* 2000;9:470-474.
48. Deitch J, Mehlman CT, Foad SL, et al. Traumatic anterior shoulder dislocation in adolescents. *Am J Sports Med.* 2003;31:758–763.
49. Hovelius L, Lind B, Thorling J. Primary dislocation of the shoulder. Factors affecting two year prognosis. *Clin Orthop.* 1983;176:181–185.
50. Bottoni CR, Wilckens JH, DeBerardino TM, et al. A prospective, randomized evaluation of arthroscopic stabilization versus nonoperative treatment in patients with acute, traumatic, first-time shoulder dislocations. *Am J Sports Med* 2002;30: 576-580.
51. Walch G, Boileau P, Martin B, Dejour H. Unreduced posterior luxations and fractures-luxations of the shoulder. Apropos of 30 cases. *Rev Chir Orthop Reparatrice Appar Mot.* 1990;76(8): 546-58.
52. Patte D, Bernageau J, Rodineau J, Gardes JC. Unstable painful shoulders. *Rev Chir Orthop Reparatrice Appar Mot.* 1980 Apr-May;66(3):157-65.
53. Kirkley A, Werstine R, Ratjek A, Griffin S. Prospective randomized clinical trial comparing the effectiveness of immediate arthroscopic stabilization versus immobilization and rehabilitation in first traumatic anterior dislocations of the shoulder: Long-term evaluation. *Arthroscopy: The Journal of Arthroscopic & Related Surgery.* 2005 Jan;21(1):55–63.
54. Grumet RC, Bach BR, Provencher MT. Arthroscopic stabilization for first-time versus recurrent shoulder instability. *Arthroscopy: the journal of arthroscopic & related surgery: official publication of the Arthroscopy Association of North America and the International Arthroscopy Association.* 2010 Feb;26(2):239–48.
55. Owens BD, DeBerardino TM, Nelson BJ, Thurman J, Cameron KL, Taylor DC, et al. Long-term follow-up of acute arthroscopic Bankart repair for initial anterior shoulder dislocations in young athletes. *The American journal of sports medicine.* 2009 Apr;37(4):669–73.
56. Yamamoto N, Muraki T, Sperling JW, Steinmann SP, Itoi E, Cofield RH, et al. Does the “bumper” created during Bankart repair contribute to shoulder stability? *Journal of shoulder and elbow surgery / American Shoulder and Elbow Surgeons ... [et al.].* 2012 Sep 27;
57. Johnson L. Techniques of anterior glenohumeral ligament repair. In / Johnson L, Ed. *Arthroscopic surgery : principles and practices.* 3rd ed. Vol 2. St Louis : Mosby.1986:1405-20
58. Morgan, C.D. and Bodenstab, A.B., Arthroscopic Bankart suture repair: technique and early results. *Arthroscopy,* 1987. 3(2): p. 111-22.
59. Boileau P, Ahrens P. The TOTS ( temporary outside traction suture): a new technique to allow easy suture placement and improve capsular shift in arthroscopic bankart repair. *Arthroscopy.* 2003 Jul;19(6):672-677
60. Arciero RA, Wheeler JH, Ryan JB, McBride JT. Arthroscopic Bankart repair versus nonoperative treatment for acute, initial anterior shoulder dislocations. *Am J Sports Med* 1994;22:589-94.
61. Wheeler J, Ryan J, Arciero R, Molinari R. Arthroscopic versus nonoperative treatment of acute shoulder dislocations in young athletes. *Arthroscopy* 1989;5:213.
62. Gigis I, Heikenfeld R, Godolias G. Arthroscopic versus conservative treatment of first anterior dislocation of the shoulder in adolescents. *J Pediatr Orthop.* 2014 Jun;34(4):421-5
63. Burkhart SS, De Beer JF. Traumatic glenohumeral bone defects and their relationship to failure of arthroscopic Bankart repairs: significance of the inverted- pear glenoid and the humeral

- engaging Hill-Sachs lesion. *Arthroscopy: the journal of arthroscopic & related surgery: official publication of the Arthroscopy Association of North America and the International Arthroscopy Association*. 2000 Oct;16(7):677–94.
64. Balg F, Boileau P. The instability severity index score. A simple pre-operative score to select patients for arthroscopic or open shoulder stabilisation. *The Journal of bone and joint surgery. British volume*. 2007 Nov;89(11):1470–7.
  65. Itoi E, Lee SB, Berglund LJ, Berge LL, An KN. The effect of a glenoid defect on anteroinferior stability of the shoulder after Bankart repair: a cadaveric study. *The Journal of bone and joint surgery. American volume*. 2000 Jan;82(1):35–46.
  66. Greis PE, Scuderi MG, Mohr A, Bachus KN, Burks RT. Glenohumeral articular contact areas and pressures following labral and osseous injury to the anteroinferior quadrant of the glenoid. *Journal of shoulder and elbow surgery / American Shoulder and Elbow Surgeons ... [et al.]*. 2002;11(5):442–51.
  67. Provencher MT, Bhatia S, Ghodadra NS, Grumet RC, Bach BR, Dewing CB, et al. Recurrent shoulder instability: current concepts for evaluation and management of glenoid bone loss. *The Journal of bone and joint surgery. American volume*. 2010 Dec;92 Suppl 2:133–51.
  68. Helfet AJ. Coracoid transplantation for recurring dislocation of the shoulder. *The Journal of bone and joint surgery. British volume*. 1958;40(B):198–202.
  69. May VR. A modified Bristow operation for anterior recurrent dislocation of the shoulder. *The Journal of bone and joint surgery. American volume*. 1970 Jul;52(5):1010–6.
  70. Hovelius L, Sandström B, Olofsson A, Svensson O, Rahme H. The effect of capsular repair, bone block healing, and position on the results of the Bristow- Latarjet procedure (study III): long-term follow-up in 319 shoulders. *Journal of shoulder and elbow surgery / American Shoulder and Elbow Surgeons ... [et al.]*. 2012 May;21(5):647–60.
  71. Latarjet M. [Treatment of recurrent dislocation of the shoulder]. *Lyon chirurgical*. 1954;49(8):994–7.
  72. Young AA, Maia R, Berhouet J, Walch G. Open Latarjet procedure for management of bone loss in anterior instability of the glenohumeral joint. *Journal of shoulder and elbow surgery / American Shoulder and Elbow Surgeons ... [et al.]*. 2011 Mar;20(2 Suppl):S61–9.
  73. Burkhart SS, De Beer JF, Barth JRH, Cresswell T, Criswell T, Roberts C, et al. Results of modified Latarjet reconstruction in patients with anteroinferior instability and significant bone loss. *Arthroscopy: the journal of arthroscopic & related surgery: official publication of the Arthroscopy Association of North America and the International Arthroscopy Association*. 2007 Oct;23(10):1033–41.
  74. Eden R : Zur Operation der habituellen Schulterluxation unter Mitteilung eines neuen Verfahrens bei Abriss am inneren Pfannenrande. *Dtsch Ztschr Chir* 144:269, 1918.
  75. Hybbinette S : De la transplantation d'un fragment osseux pour remédier aux luxations récidivantes de l'épaule : Constatations et résultats opératoires. *Acta Chir Scand* 71 :411-445, 1932.
  76. Trillat A, Dejour H, Rouillet J. Recurrent luxation of the shoulder and glenoid labrum lesions. *Rev Chir Orthop Reparatrice Appar Mot*. 1965 Sep;51(6):525-44.
  77. Gerber C, Terrier F, Ganz R. The Trillat procedure for recurrent anterior instability of the shoulder. *J Bone Joint Surg Br*. 1988 Jan;70(1):130-4.
  78. Boileau P, Bicknell RT, El Fegoun AB, Chuinard C. Arthroscopic Bristow procedure for anterior instability in shoulders with a stretched or deficient capsule: the “belt-and-suspenders” operative technique and preliminary results. *Arthroscopy* 2007;23:593-601.

79. Boileau P, Mercier N, Old J. Arthroscopic Bankart-Bristow-Latarjet (2B3) procedure: how to do it and tricks to make it easier and safe. *Orthop Clin North Am* 2010;41:381-92
80. Boileau P, Mercier N, Roussanne Y, Thelu CE, Old J. Arthroscopic Bankart-Bristow-Latarjet procedure: the development and early results of a safe and reproducible technique. *Arthroscopy* 2010;26:1434-50.
81. Boileau P, Thelu CE, Mercier N, Ohl X, Houghton-Clemmey R, Carles M, et al. Arthroscopic
82. Bristow-Latarjet combined with Bankart repair restores shoulder stability in patients with glenoid bone loss. *Clin Orthop Relat Res* 2014;472:2413-24.
83. Boileau P, Gendre P, Trojani C. A guided surgical approach and novel fixation method for arthroscopic Latarjet. *J Shoulder Elbow Surg.* 2015 Aug 7.
84. Provencher MT, Frank RM, Leclere LE, Metzger PD, Ryu JJ, Bernhardson A, et al. The Hill-Sachs lesion: diagnosis, classification, and management. *The Journal of the American Academy of Orthopaedic Surgeons.* 2012 Apr;20(4):242–52.
85. Armitage MS, Faber KJ, Drosdoweck DS, Litchfield RB, Athwal GS. Humeral head bone defects: remplissage, allograft, and arthroplasty. *The Orthopedic clinics of North America.* 2010 Jul;41(3):417–25.
86. Sekiya JK, Jolly J, Debski RE. The effect of a Hill-Sachs defect on glenohumeral translations, in situ capsular forces, and bony contact forces. *The American journal of sports medicine.* 2012 Feb;40(2):388–94.
87. Kaar SG, Fening SD, Jones MH, Colbrunn RW, Miniaci A. Effect of humeral head defect size on glenohumeral stability: a cadaveric study of simulated Hill-Sachs defects. *The American journal of sports medicine.* 2010 Mar;38(3):594–9.
88. Sekiya JK, Wickwire AC, Stehle JH, Debski RE. Hill-Sachs defects and repair using osteoarticular allograft transplantation: biomechanical analysis using a joint compression model. *The American journal of sports medicine.* 2009 Dec;37(12):2459–66.
89. Giles JW, Elkinson I, Ferreira LM, Faber KJ, Boons H, Litchfield R, et al. Moderate to large engaging Hill-Sachs defects: an in vitro biomechanical comparison of the remplissage procedure, allograft humeral head reconstruction, and partial resurfacing arthroplasty. *Journal of shoulder and elbow surgery / American Shoulder and Elbow Surgeons ... [et al.].* 2012 Sep; 21(9):1142–51.
90. Connolly JF. Humeral Head Defects Associated with Shoulder Dislocations: Their Diagnostic and Surgical Significance. *Instructional Course Lectures.* 1972;21:42– 54.
91. Purchase RJ, Wolf EM, Hobgood ER, Pollock ME, Smalley CC. Hill-sachs “remplissage”: an arthroscopic solution for the engaging hill-sachs lesion. *Arthroscopy: the journal of arthroscopic & related surgery: official publication of the Arthroscopy Association of North America and the International Arthroscopy Association.* 2008 Jun;24(6):723–6.
92. Boileau P, O’Shea K, Vargas P, Pinedo M, Old J, Zumstein M. Anatomical and functional results after arthroscopic Hill-Sachs remplissage. *The Journal of bone and joint surgery. American volume.* 2012 Apr 4;94(7):618–26.
93. Weber BG, Simpson LA, Hardegger F. Rotational humeral osteotomy for recurrent anterior dislocation of the shoulder associated with a large Hill-Sachs lesion. *The Journal of Bone and Joint Surgery.* 1984 Dec;66(9):1443-1450.
94. Kropf EJ, Sekiya JK. Osteoarticular allograft transplantation for large humeral head defects in glenohumeral instability. *Arthroscopy.* 2007 Mar;23(3):322.e1-5. Epub 2006 Nov 27.
95. Garcia GH, Park MJ, Baldwin K, Fowler J, Kelly JD 4th, Tjoumakaris FP. Comparison of arthroscopic osteochondral substitute grafting and remplissage for engaging Hill-Sachs lesions. *Orthopedics.* 2013 Jan;36(1):e38-43. doi: 10.3928/01477447-20121217-16.

96. Kazel MD, Sekiya JK, Greene JA, Bruker CT. Percutaneous correction (humeroplasty) of humeral head defects (Hill-Sachs) associated with anterior shoulder instability: a cadaveric study. *Arthroscopy*. 2005 Dec;21(12):1473-8.
97. Stachowicz RZ, Romanowski JR, Kenter K. Response to: "Percutaneous balloon humeroplasty for Hill-Sachs lesions: a novel technique". *J Shoulder Elbow Surg*. 2013 Aug;22(8):e20. doi: 10.1016/j.jse.2013.04.022. Epub 2013 Jun 20.
98. Roberts SB, Beattie N, McNiven ND, Robinson CM. The natural history of primary anterior dislocation of the glenohumeral joint in adolescence. *Bone Joint J*. 2015 Apr;97-B(4):520-6. doi: 10.1302/0301-620X.97B4.34989.
99. Mazzocca AD, Brown FM Jr, Carreira DS, Hayden J, Romeo AA. Arthroscopic anterior shoulder stabilization of collision and contact athletes. *Am J Sports Med* 2005;33:52-60.
100. Barry T, Lombardo S, Kerlan R, et al. The coracoid transfer for recurrent anterior instability of the shoulder in adolescents. *J Bone Joint Surg [Am]* 1985;67:383.
101. Khan A, Samba A, Canavese F. Anterior dislocation of the shoulder in skeletally immature patients: comparison between non-operative treatment versus open Latarjet's procedure. *Bone Joint J*. 2014 Mar;96-B(3):354-9.
102. Bessiere C, Trojani C, Carles M, Mehta SS, Boileau P. The open Latarjet procedure is more reliable in terms of shoulder stability than arthroscopic Bankart repair. *Clin Orthop Relat Res* 2014;472:2345-51.

DEUXIEME PARTIE :

**Traitement arthroscopique de l'instabilité antérieure  
récidivante de l'épaule chez l'adolescent sportif**



# RESUME

**Objectifs :** Décrire la population pédiatrique opérée d'instabilité antérieure récidivante de l'épaule, rapporter les résultats des différentes techniques chirurgicales, et proposer une stratégie thérapeutique.

**Matériel et Méthode :** Etude rétrospective monocentrique de 1998 à 2013 incluant l'ensemble des patients de moins de 18 ans opérés par arthroscopie d'instabilité antérieure récidivante de l'épaule ayant un recul au moins supérieur à 2 ans. L'échec était défini comme une récurrence de l'instabilité (luxation ou subluxation) et/ou la persistance d'une appréhension. Une évaluation clinique (score de ROWE, SSV, SSV sport, douleur résiduelle, mobilités, niveau sportif), fonctionnelle (score WOSI, score de satisfaction), et radiographique (TDM) a été réalisée.

**Résultats :** Au recul moyen de 6,4 ans, 79 patients (82 épaules) remplissaient les critères d'inclusion. 36 patients avaient été opérés par Bankart sous arthroscopie, 26 par butée Bristow et réparation de Bankart, 13 par Hill Sachs Remplissage et réparation de Bankart, et 7 par Trillat modifié sous arthroscopie. 80% des patients pratiquaient un sport à risque et 61% pratiquaient la compétition. 10 patients (28%) ont présenté un échec de l'intervention dans le groupe Bankart, 3 patients (11,5%) dans le groupe Butée Bristow, 3 patients dans le groupe Hill Sachs Remplissage et 3 dans le groupe Trillat modifié. Le nombre de subluxations  $\geq 3$  et l'hyperlaxité étaient associés à un risque d'échec plus élevé ( $p < 0,05$ ) dans les groupes Bankart isolé et Hill Sachs Remplissage. Le score ISIS moyen était de 5 dans le groupe Hill Sachs Remplissage, de 6 dans les groupes Trillat modifié et Bankart isolé et de 7 dans le groupe Butée Bristow. Le score de ROWE moyen au dernier recul était de 80, le score de WOSI moyen de 86%, et 84% des patients étaient très satisfaits et satisfaits de l'intervention sans différence significative selon les techniques. Le SSV moyen pré-opératoire de 57% était amélioré à 94% au dernier recul et le SSV sport moyen pré-opératoire de 39% était amélioré à 87,5% sans différence significative selon les techniques. La reprise du sport au même niveau était supérieure dans le groupe Butée Bristow (78%) et dans le groupe Hill Sachs Remplissage (75%) comparée au groupe Bankart isolé (48%) et au groupe Trillat modifié (50%). Une perte moyenne de mobilité de rotation externe de  $10^\circ$  a été retrouvée dans les groupes avec geste osseux (Butée Bristow, Trillat modifié, Hill Sachs Remplissage). La butée osseuse était consolidée à la TDM à 6 mois chez 8 patients sur 10 lorsqu'elle était fixée par double bouton contre 3 patients sur 9 lorsqu'elle était fixée par une vis.

**Conclusion :** 1) Dans cette population adolescente sportive associée à une grande demande fonctionnelle le taux d'échec global de stabilisation chirurgical de l'épaule était de 24%. 2) La technique de butée Bristow associée au Bankart apportait les meilleurs résultats en terme de récurrence de l'instabilité, d'appréhension et de retour à la compétition comparé aux autres techniques chirurgicales. 3) Chez des patients sélectionnés, non hyperlaxes, non subluxants, et sans érosion glénoïdienne avec un score ISIS  $\leq 6$  les techniques par Bankart isolé, Hill Sachs Remplissage et Trillat modifié donnent de bons résultats.

**Mots-clés :** instabilité antérieure d'épaule, adolescent, pédiatrique, réparation de Bankart, Butée Bristow sous arthroscopie, Hill Sachs Remplissage, Trillat modifié arthroscopique.

## Introduction :

L'épaule est l'articulation la plus couramment luxée dans le corps avec une incidence de 1,7% dans la population générale. Dans 90 à 95% des cas, elle est antérieure (1,2,3). Les traumatismes de l'épaule chez l'enfant aboutissent le plus souvent à une fracture de l'extrémité supérieure de l'humérus plutôt qu'à une luxation (4,5). Cependant, chez les adolescents pratiquant des sports de contact ou nécessitant des manœuvres armées, les luxations antérieures de l'épaule sont fréquemment observées. Traditionnellement, le traitement de la luxation antérieure de l'épaule traumatique est l'immobilisation coude au corps pour une durée de 3 à 6 semaines suivie d'une période de rééducation de plusieurs mois. (6).

Actuellement, il a été montré que le taux de récurrence avec le traitement conservateur atteint 100% chez les patients au squelette immature et jusqu'à 96% pour les adolescents et les adultes âgés de moins de 30 ans (7-13). La récurrence de l'instabilité entraîne une distension irréversible de la capsule ainsi qu'une érosion de la glène et des fractures impactions de la tête humérale (lésion de Hill Sachs) dont le volume augmente avec le nombre de récurrences. La récurrence de l'instabilité est à l'origine de douleur, d'une diminution globale de la qualité de vie et de dommages articulaires permanents (14).

Des études récentes ont montré de meilleurs résultats et une réduction significative de la récurrence chez les jeunes patients traités par réparation de Bankart (11 à 25% de récurrence) par rapport au traitement conservateur (47 à 92% de récurrence) (3,6,13,14-17).

Le taux d'échec après réparation de Bankart constaté dans cette population jeune est donc bien inférieur au traitement conservateur, mais également plus élevé que le taux d'échec dans la population adulte.

Les techniques de transfert de la coracoïde dans la chirurgie de l'instabilité antérieure de l'épaule ont été décrites il y a 50 ans (18,19). Malgré le taux de complications plus importants et notamment une perte d'amplitude de la rotation externe, l'intérêt a été maintenu dans ces techniques étant donné le faible taux de récurrence (0 à 13,4%), en particulier chez les patients ayant une perte osseuse au niveau de la glène chez qui les réparations de Bankart seules sont susceptibles d'échouer (20-26).

Erosion de la glène, lésion de Hill Sachs engageante, hyperlaxité ligamentaire, patient jeune âgé de moins de 20 ans, patient pratiquant le sport en compétition, ou pratiquant un sport avec contact ou en armée contrôlé ; tous ces facteurs sont associés à un risque d'échec de la réparation de Bankart et ont été pondérés dans l'Instability Severity Index Score (score ISIS) décrit par Balg et Boileau en 2007 (27).

Aujourd'hui, nous utilisons dans le service 2 critères principaux pour choisir entre réparation de Bankart isolé ou associé à une butée osseuse sous arthroscopie : le score ISIS et la présence de défauts osseux. Un patient avec un score ISIS > à 6 et/ou avec une érosion sévère de la glène bénéficiera d'une réparation de Bankart associée à une butée osseuse sous arthroscopie. Les patients avec un score ISIS > 3 sans perte glénoïdienne, mais avec une lésion de Hill Sachs importante sont traités par Hill Sachs Remplissage et réparation de Bankart sous arthroscopie. Enfin, les patients, le plus souvent

hyperlaxes qui présentaient une lésion de Bankart associée à une large distension capsulaire ont été traités par Trillat modifié sous arthroscopie décrit par Boileau en 2007 (28).

Actuellement, il n'y a pas de consensus spécifique pour traiter l'instabilité antérieure de l'épaule chez l'adolescent. Quelle technique faut-il utiliser? Bankart arthroscopique, butée osseuse, Hill Sachs Remplissage, Trillat arthroscopique?

L'objectif principal de notre étude était de proposer une stratégie thérapeutique chirurgicale et arthroscopique dans la prise en charge de l'instabilité antérieure de l'épaule de l'adolescent. Nous avons donc dans un premier temps décrit notre population de patients de moins de 18 ans opérés par arthroscopie, puis nous avons analysé les résultats de chaque technique avant de proposer une stratégie thérapeutique adaptée à la pédiatrie.

## **Matériel et Méthode :**

### **Description de la cohorte :**

Nous avons réalisé une étude rétrospective incluant l'ensemble des patients de moins de 18 ans opérés pour instabilité antérieure de l'épaule sous arthroscopie de 1998 à 2013 dans notre institution.

Nous avons exclu les patients qui avaient une instabilité volontaire dans l'enfance, qui avaient un antécédent de chirurgie d'instabilité de l'épaule opérée en dehors du service ou qui avaient un suivi inférieur à 2 ans. Il s'agit d'une série historique, dont les techniques chirurgicales utilisées ont progressivement changé. Initialement exclusive, la technique de Bankart associée à une retension capsulaire a ensuite été associée au Trillat modifié, au Hill Sachs remplissage puis à la butée de type Bristow, sous arthroscopie.

L'ensemble des données préopératoires collectées incluait : le bras dominant,

l'âge au moment de la chirurgie, la durée du suivi, le type d'instabilité (traumatique ou non), le niveau de pratique sportive et le type de sport pratiqué, le score ISIS, le nombre de luxations (définies comme un épisode d'instabilité de l'épaule nécessitant une réduction manuelle) ou subluxations (définies comme un épisode d'instabilité provoquant une brève douleur ou un inconfort résolu sans intervention extérieure) ou les deux avant la chirurgie. Les données cliniques rapportées étaient : l'hyperlaxité (antérieure définie comme une rotation externe supérieure à 85 ° coude au corps ; inférieure définie comme un test d'hyperabduction positif (Gagey) et asymétrique d'au moins 20 °, l'appréhension, la douleur et l'ensemble des mobilités de l'épaule ont été enregistrées. Une évaluation subjective de l'épaule pour la vie quotidienne (SSV) (29) et pour la pratique sportive (SSV Sport) (25) a été notée pour chaque patient. La technique chirurgicale, le type et le nombre d'ancrage ont été enregistrés pour chaque intervention. A partir des données d'imagerie et des comptes rendus opératoires ont été renseignés la présence de lésion de Hill Sachs et d'érosion de la glène.

### **Techniques chirurgicales :**

*Réparation de Bankart sous arthroscopie (30, 31):*

La même technique chirurgicale a été utilisée pour chaque intervention à la différence de l'utilisation de TOTS (Temporary Outside Traction Suture) depuis 2002. Le labrum et la capsule antérieure sont dans un premier temps libérés du bord antérieur de la glène puis un minimum de 3 ancrés résorbables sont mis en place sur son rebord antérieur. Enfin des sutures capsulolabrales sont réalisées de la partie inférieure à la partie supérieure de la glène.

*Bristow-Latarjet et réparation de Bankart sous arthroscopie (la technique 2B3) (32-36):*

Décrite par Boileau et al en 2010, elle s'effectue en cinq étapes. 1) détachement du bourrelet antérieur de la glène, avivement du col, mise en place d'une ancre résorbable à 3h, et réalisation d'un tunnel sous glénoïdien et sous équatorial à l'aide d'un guide spécifique. 2) la coracoïde est préparée et percée à l'aide d'un guide coracoïdien 3) un câble loop est passé à travers le trou glénoïdien et coracoïdien permettant la mise en place d'une vis canulée 4.0 (avant 2011) ou d'un double bouton (Smith Nephew ®) (après 2011) avant l'ostéotomie de l'extrémité distale de la coracoïde (1,5cm) à l'aide d'une scie spécifique. 4) la coracoïde est ensuite transférée avec le tendon conjoint à travers le muscle sous-scapulaire à l'aide du câble Loop et la butée est alors fixée en position debout par la vis canulée ou la mise en compression du double bouton. Pendant toute cette étape, le nerf axillaire et le nerf musculo-cutané sont repérés et protégés par des écarteurs spécifiques 5) le dernier temps de l'intervention consiste en la réparation de Bankart déjà décrite à l'aide d'une ou deux ancres résorbables laissant la butée osseuse en position extra-articulaire.

*Hill Sachs Remplissage et réparation de Bankart sous arthroscopie (37, 38):*

Chaque intervention a été effectuée comme décrite par Wolf à l'aide de points de Mattress passés à travers le tendon du muscle sous-épineux et la capsule postérieure puis fixés à la lésion de Hill Sachs (avivée) par deux ancres résorbables. Une réparation de Bankart précédemment décrite est réalisée simultanément.

*Le Trillat modifié arthroscopique et réparation de Bankart (28):*

Décrite par Boileau et al en 2007. Technique composée de 4 étapes successives: 1) confirmation diagnostic 2)

préparation de la coracoïde avec libération du ligament acromio-coracoïdien et du petit pectoral. Ostéotomie de l'extrémité distale de la coracoïde (15mm) qui est ensuite calibrée à 9mm 3) réparation de Bankart arthroscopique 4) ténodèse du tendon coraco-biceps : le tendon sous-scapulaire est écarté vers le bas, exposant le col antérieur de la glène, un trou de 10 mm par 15 mm de profondeur est foré au-dessus de la position 3h et 10 mm médiale par rapport à la surface articulaire glénoïdienne. Puis la coracoïde calibrée est positionnée dans le trou à l'aide d'une broche à chat et fixée par une vis d'interférence 7x15mm.

*Prise en charge périopératoire*

Chaque patient a été immobilisé dans une attelle en rotation interne pour 4-6 semaines de 1998 à 2010 et dans une attelle en rotation neutre pendant un mois de 2010 à ce jour. La rééducation active débutait à 1 mois et la reprise d'activités sportives était autorisée à partir de 6 mois.

**Évaluation des résultats**

La récurrence de l'instabilité était définie par la présence d'au moins un épisode de luxation antérieure ou de subluxation survenues après l'intervention. La récurrence de l'instabilité ou de l'appréhension à l'armée du bras étaient considérées comme un échec de la chirurgie.

Tous les patients ont été évalués par un observateur indépendant (OR), à l'aide d'un questionnaire qui comprenait : la satisfaction, le SSV sport (25), le SSV, le retour au sport, le niveau compétitif, la douleur évaluée sur une échelle numérique de la douleur, la mobilité de l'épaule, le score de WOSI (39) et le score de Rowe (40).

Le score de Rowe initialement décrit en 1978 (40) pour évaluer les résultats postopératoires des réparations de Bankart, se compose d'un total de 100 points divisé en trois domaines : 1) la stabilité, pour un total de 50 points 2) la fonction pour un total

de 30 points et 3) la mobilité, qui correspond à un total de 20 points. Le score est considéré comme excellent à partir de 90 points, bon entre 89 et 75 points, moyen entre 74 et 51 points et mauvais en dessous de 50 points.

Le score de WOSI (39) est un outil de mesure rigoureusement conçu pour évaluer de façon subjective les patients présentant une instabilité antérieure de l'épaule. Il comprend 4 domaines : 1) les symptômes physiques et la douleur, 2) sport, loisir et travail, 3) mode de vie et 4) le bien-être émotionnel. 21 items sont notés entre 0 et 2100 avec 0 comme meilleur résultat. Pour simplifier les comparaisons entre les différentes techniques chirurgicales le score de WOSI a été exprimé en pourcentage d'une épaule normale. (Ex score de WOSI à 1050 = 50% d'une épaule normale)

Nous avons ensuite analysé les échecs de la chirurgie et recherché des facteurs de risque associés pour chaque technique avant de proposer une stratégie thérapeutique.

#### Analyse statistique :

Le test de Shapiro-Wilk a été utilisé pour analyser la distribution des données. Les données normalement distribuées ont été comparées en utilisant le test t apparié, et les données non normalement distribuées ont été comparées en utilisant le test de Mann-Whitney. Le test du Khi2 a été utilisé

pour comparer les données qualitatives. La limite de significativité a été fixée à  $p = 0,05$ . Les analyses statistiques ont été effectuées en utilisant le logiciel XLSTAT®.

#### Résultats :

Sur 109 épaules, nous avons exclu 5 patients présentant une instabilité volontaire, 7 patients ayant subi une chirurgie de révision dont la première intervention avait été pratiquée en dehors du service et 15 ont été perdus de vue avant 2 ans. La population de l'étude était donc composée de 82 épaules chez 79 patients avec 36 Bankart arthroscopiques, 26 Bristow-Latarjet arthroscopiques, 13 Hill Sachs Remplissages et 7 Trillats arthroscopiques.

Le sex-ratio était de 2M/1F et le bras dominant était concerné dans 70% des cas. Tous les patients avaient un test d'appréhension positif avant la chirurgie. Les activités sportives les plus pratiquées étaient par ordre décroissant : les sports de combat (karaté, le jiu-jitsu, boxe, haïkido, sambo, Viet Vo Dao), le judo, le rugby, le handball, le football, le basket-ball, la gymnastique et le tennis. 80% des patients pratiquaient un sport à risque (contact , armé ou armé contré) avant d'être opérés.

Tableau 1 : taux d'échec et de complication par technique chirurgicale

Techniques chirurgicales	Récidive de l'instabilité	Appréhension sans récurrence de l'instabilité	Taux d'échec Global	Taux de complication	Taux de reprise pour récurrence de l'instabilité
Bankart isolé (N=36)	22 %	6 %	28 %	0 %	4/36
Butée Bristow (N=26)	11,5 %	0 %	11,5 %	15 %	2/26
Hill Sachs Remplissage (N=13)	15 %	8 %	23 %	0 %	1/13
Trillat modifié (N=7)	29 %	14 %	43 %	14 %	0/7
Global (N=85)	20 %	4 %	24 %	5 %	7/82

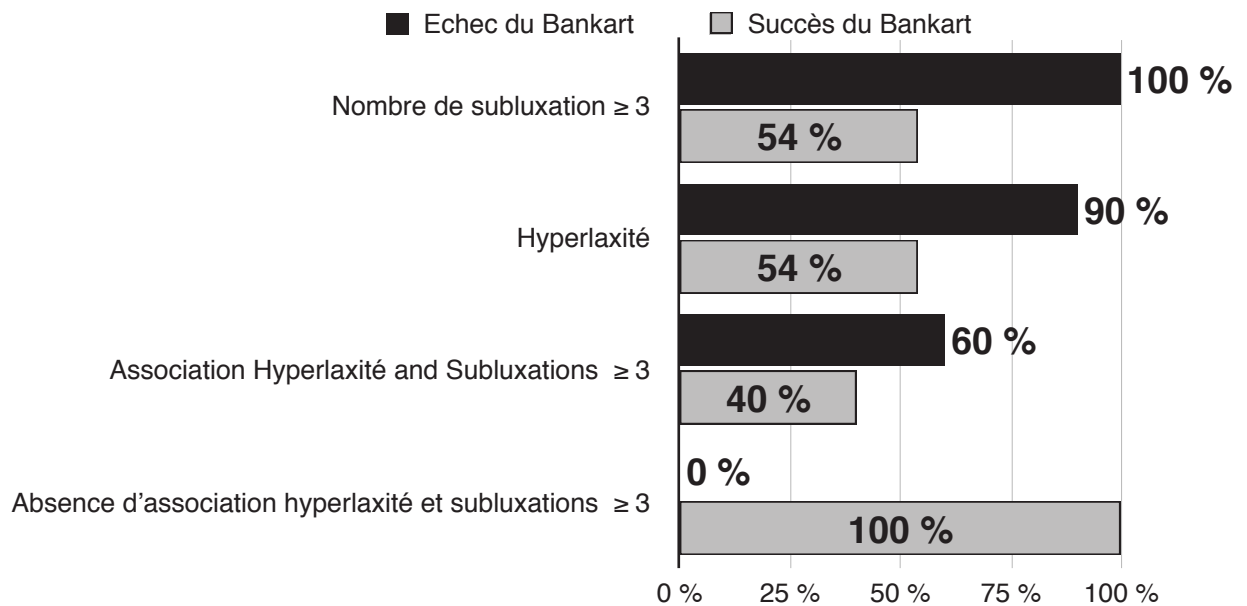
Tableau 2 : données pré-opératoires détaillées pour chaque procédure

Techniques chirurgicales	Age moyen à la chirurgie	Traumatisme cause de l'instabilité	Hyperlaxité	Douleur avant la chirurgie	Compétition	SSV moyen	SSV sport moyen	Perte osseuse humérale	Perte osseuse glénoïdienne	score ISIS
Bankart isolé (36 patients)	16,6	78 %	72 %	58 %	64 %	58 %	34 %	48,6 %	26 %	6 (range 3-10)
Butée Bristow (26 patients)	16,5	96 %	69 %	46 %	85 %	54 %	44 %	50 %	75 %	7 (range 4-10)
Hill Sachs Remplissage (13 patients)	16,8	92 %	50 %	7,7 %	38 %	58 %	39 %	92 %	23 %	5 (range 3-9)
Trillat modifié (7 patients)	15,5	100 %	71 %	43 %	57 %	64 %	45 %	100 %	29 %	6 (range 4-10)
Global (85 patients)	16,5	83 %	65 %	45 %	66 %	57 %	39 %	64 %	43 %	6 (range 3-10)

Tableau 3 : données post-opératoires détaillées pour chaque procédure : les patients réopérés par une autre technique chirurgicale avant le dernier suivi ou repris pour infection sont exclus de cette analyse

Techniques chirurgicales	Suivi moyen en année	Score de ROWE	Score de Wosi	SSV	SSV sport	Retour au même niveau sportif	Perte de rotation externe en degré	Douleur : EVA $\geq$ 3/10	Très satisfaits	Satisfaits	Décus	Très déçus
Bankart isolé (32 patients)	7,7	82	258 (88%)	94 %	89 %	48 %	3	3 %	75 %	12 %	9 %	4 %
Butée Bristow (23 patients)	4,1	80	314(85%)	94 %	88 %	78 %	9	17 %	78 %	18 %	4 %	0 %
Hill Sachs Remplissage (12 patients)	6,2	78	280 (87%)	94 %	92 %	75 %	12	0 %	67 %	25 %	8 %	0 %
Trillat modifié (6 patients)	7,4	82	290 (86%)	93 %	81 %	50 %	11	0 %	66 %	17 %	0 %	17 %
Global (73 patients)	6,4	80	285 (86%)	94 %	87,5 %	62 %	-	5 %	67,5 %	16,5 %	11 %	5 %

Figure 1 : Facteurs associés à l'échec du Bankart isolé p < 0,05



L'ensemble des résultats pour chaque technique chirurgicale est présenté dans les tableaux 1 à 3. Les échecs et les complications sont détaillés ci-dessous.

#### **Echecs et complications du Bankart sous arthroscopie:**

Aucune complication n'a été retrouvée dans ce groupe.

Le taux d'échec global était de 28% (10 patients). Après analyse de l'ensemble des données pré et per-opératoires nous avons retrouvé deux facteurs associés à l'échec du Bankart :

- L' hyperlaxité qui était présente chez 9 patients sur 10 avec échec du Bankart (p<0,05)
- Un nombre de subluxations ≥ 3 avant l'intervention, présent chez tous les patients avec échec du Bankart (p <0,05)

Lorsque ces 2 facteurs étaient associés le taux d'échec était de 60%.(p <0,05)

Figure 1.

Sans être significatif, les patients avec échec du Bankart étaient majoritairement de sexe féminin (67% versus 40%) et pratiquaient un sport à risque (67% versus 55%).

Le score moyen de ROWE était de 46 (rang 10-85) dans le groupe échec du Bankart et de 92 (rang 45-100) dans le groupe succès (p = 0,0005). Le score de WOSI moyen

était de 710 (rang 220 à 1240) dans le groupe échec contre 100 (rang de 0 à 780) dans le groupe succès (p = 0,0001). Le SSV sport moyen était de 96% dans le groupe succès et de 69% dans le groupe échec. 45% des patients du groupe succès ont repris la compétition contre 33% dans le groupe échec du Bankart

Parmi les échecs du Bankart, quatre patients ont eu une chirurgie de révision avec 3 butées sous arthroscopie. 2 patients en sont satisfaits mais le troisième est déçu par la présence d'une douleur sur la vis. La dernière révision a eu une butée de type Latarjet à ciel ouvert dans un autre service et a eu une complication neurologique, aujourd'hui elle reste insatisfaite de la chirurgie.

#### **Echecs et complications du Bristow-Latarjet sous arthroscopie :**

Le taux de complications était de 15% avec : un cas d'infection du site opératoire, qui a eu besoin d'une deuxième intervention chirurgicale avec antibiothérapie et ablation

Tableau 4 : Consolidation de la butée en fonction du mode de fixation (TDM à minimum 6 mois)

Consolidation de la butée	Nombre total d'épaules	Nombre d'épaules avec fixation à la vis	Nombre d'épaule avec fixation par double bouton
Consolidée	12/21	3/9	8/10
Non consolidée	9/21	6/9	2/10
Consolidation fibreuse	1/21	0	1/10
Migration	5/21	3/9	1/10
Lyse	8/21	6/9	1/10

de la vis, sans récurrence ou appréhension au recul. Deux autres patients ont eu une fragmentation per-opératoire de la butée pendant l'opération au moment de la fixation. Et la dernière patiente a arraché la butée en tombant quelques jours après l'intervention.

Le taux d'échec était de 11,5% (3 patients) : le premier a déjà été décrit ci-dessus, il s'agit de la butée fragmentée, dans le second, la butée a été fixée par deux ancrés qui n'ont pas tenu, le troisième était une patiente très difficile avec luxation invétérée bilatérale qui a présenté une luxation après la première procédure traitée par Bankart circonférentiel sous arthroscopie. À ce jour, elle présente toujours des sublaxations, elle est déçue du résultat mais avec le recul se ferait quand même réopérer si elle avait le choix.

#### **Echecs et complications du Hill Sachs Remplissage :**

Le taux d'échec était de 23% (3 patients) : le premier patient a eu une luxation récidivante après un saut périlleux arrière, il a eu une seconde intervention chirurgicale de type butée sous arthroscopie, à ce jour, il est très satisfait et a retrouvé son même niveau sportif. Le second patient n'avait pas de récurrence, mais il avait toujours de l'appréhension dans la position de l'armé du bras. Il avait arrêté la rééducation au bout d'un an et ne fait plus de sport depuis. Le dernier patient a eu 6 nouvelles sublaxations depuis la chirurgie.

Après analyse de l'ensemble des données pré et per-opératoires nous avons retrouvé deux facteurs associés à l'échec du Hill Sachs Remplissage :

- L'hyperlaxité qui était présente chez tous les patients avec échec du HSR
- Un nombre de sublaxations  $\geq 3$  avant l'intervention, présent chez tous les patients avec échec du HSR ( $p < 0,05$ )

Lorsque ces facteurs étaient associés le taux d'échec était de 60%. ( $p < 0,05$ )

#### **Echecs et complications du Trillat arthroscopique :**

Une complication a été notée : un cas d'infection du site opératoire qui a eu besoin d'une reprise chirurgicale avec ablation des ancrés et d'une antibiothérapie.

Le taux d'échec était de 43% (3 patients) : le premier patient a eu une infection de site opératoire décrite ci-dessus et a présenté une luxation récidivante associée à des sublaxations, le second avait un score ISIS élevé à 7 et présentait une fracture de la glène, aujourd'hui elle est satisfaite et elle n'a pas eu de récurrence de l'instabilité mais il persiste une appréhension. La dernière a eu une sublaxation 7 ans après l'intervention en s'étirant et rien depuis, elle n'a à ce jour aucune appréhension et est très satisfaite.

#### **Résultats radiographiques après butée + Bankart (tableau 4):**



Tableau 5 : score de WOSI post-opératoire détaillé pour chaque technique chirurgicale

	WOSI	Symptômes physique	Travail, sport et loisirs	Mode de vie	Bien être émotionnel
<b>Bankart (32 patients)</b>	287	130	60	50	50
<b>Butée Bristow (23 patients)</b>	370	180	80	60	50
<b>Hill Sachs Remplissage (12 patients)</b>	300	120	70	70	40
<b>Trillat arthroscopique (6 patients)</b>	370	160	100	60	50
<b>Global (73)</b>	331	147	77	240	47

Le positionnement de la butée était dans 91% des cas sous équatoriale et dans 92% flush à la surface glénoïdienne sans différence significative entre le double bouton et la fixation à la vis.

Au scanner de contrôle à 6 mois, la butée était consolidée dans 57% des cas et une ostéolyse a été observée dans 38% des cas. Nous avons observé une différence significative entre le double bouton et la fixation à la vis.

La consolidation de la butée a été obtenue dans 80% du groupe à double bouton contre 33% avec le groupe fixation à la vis ( $p = 0,044$ )

La lyse de la butée a été observée chez 10% du groupe à double bouton et dans 67% du groupe fixation à la vis ( $p = 0,012$ )

5 migrations de la butée ont été notées : une dans le groupe fixation par double bouton, 3 dans le groupe fixation à la vis et une butée fixée par deux ancrs. Une patiente a été exclue de cette analyse car elle avait chuté sur son épaule en post-opératoire immédiat et avait arraché la butée. Elle a nécessité une seconde intervention par réparation de Bankart et retension capsulaire.

## Discussion :

A ce jour, peu d'études se sont intéressées aux résultats de la chirurgie de l'instabilité antérieure de l'épaule chez l'adolescent.

(3,6,13,14-17,20-26). La majorité de ces études ont comparé la réparation de Bankart sous arthroscopie avec le traitement conservateur après un premier épisode d'instabilité. Mais à notre connaissance, aucune étude n'a proposé de stratégie chirurgicale et arthroscopique dans la prise en charge de l'instabilité antérieure récidivante de l'épaule chez l'adolescent et aucune étude ne s'est intéressée aux résultats du Hill Sachs Remplissage et de la butée osseuse sous arthroscopie dans une population pédiatrique.

1) Le premier objectif de l'étude était de décrire les caractéristiques cliniques et radiographiques des adolescents opérés d'instabilité antérieure de l'épaule

Dans notre étude, le sexe ratio était de 2M/1F, le premier épisode d'instabilité était d'origine traumatique dans 83% des cas et le bras dominant était concerné dans 72% des cas. Ces données sont comparables à la série de Lawton et al (41). L'hyperlaxité était présente chez 65% des patients, proportion comparable à la série adulte de Balg et al (27). De précédentes études (42) ont montré que le football américain, le baseball et le basketball sont les sports les plus pourvoyeurs d'instabilité antérieure de l'épaule chez l'adolescent. La majorité de ces études ont été réalisées outre-atlantique; dans notre étude: les sports de combat, le judo, le rugby et le handball sont les activités sportives les plus pratiquées

chez les patients opérés d'instabilité antérieure de l'épaule et 80% de nos patients opérés pratiquaient un sport à risque.

Les pertes osseuses humérales et glénoïdiennes étaient dans notre série comparables aux études incluant de jeunes patients avec 64% de lésions de Hill Sachs et 43% d'érosion glénoïdienne (27,40,43,44,45).

Avec un recul de 6,4 ans, notre série fait partie des plus grandes études concernant la population pédiatrique, cette donnée est importante pour deux raisons : on sait que la moitié des échecs de réparation de Bankart surviennent 2 ans après la chirurgie (25) et le retour au niveau sportif est à mettre en parallèle avec le fait que les patients opérés sont de jeunes collégiens ou lycéens avec une moyenne d'âge de 16,5 ans alors qu'au dernier suivi ces mêmes patients sont entrés dans la vie active ou sont dans les études avec beaucoup moins de temps pour pratiquer le sport. Ceci peut expliquer la différence existante entre les 58% de retour au même niveau sportif et le SSV sport moyen à 85% au dernier recul.

Nous avons choisi d'inclure l'appréhension dans les critères majeurs d'échec de l'intervention parce que nous pensons qu'elle nuit à la qualité de vie des patients comme le montre le score de WOSI moyen chez les patients avec appréhension et sans récurrence qui est en moyenne de 74% d'une épaule normale contre 84% chez l'ensemble des patients opérés.

Le second objectif de l'étude était de rapporter les résultats de chaque technique chirurgicale.

De récentes études ont montré le bénéfice apporté par la réparation de Bankart sous arthroscopie chez le sujet jeune comparé au traitement orthopédique. Mazzoca et al (3) ont rapporté leur expérience de Bankart sous arthroscopie associée à une plicature inférieure de la capsule chez des athlètes de moins de 20 ans, leur taux d'échec était de 11%. Jones et al (6), en 2007, ont rapporté un taux de récurrence de 18,7% dans une série portant sur les adolescents. Pour

Castagna et al (15), en 2012, le taux de récurrence était de 21%, pour Wheeler et al (46) 22%, pour Kirkley et al (16) 15,8% et pour Bottoni et al (13) 11,1% contre 75% dans le groupe avec traitement conservateur. Plus récemment Gigis et al (17) ont rapporté en 2014 un taux d'échec de 13% contre 70% dans le groupe conservateur. La plupart de ces études traitaient le patient après le premier épisode d'instabilité (luxation ou subluxation), dans notre étude, nous avons traité l'instabilité récidivante de l'épaule ce qui correspond aux échecs du traitement orthopédique. Notre taux d'échec du Bankart sous arthroscopie (28%) était élevé mais nous avons exclu tous les patients avec un suivi < à 2 ans et notre suivi moyen dans ce groupe était de 7,7 ans, de loin le suivi le plus important dans une population pédiatrique. Dans notre groupe, 84% des patients étaient très satisfaits ou satisfaits avec de bons scores cliniques: score de ROWE à 80, SSV à 94%, SSV sports à 87,7% et score de Wosi à 287. Le score moyen ISIS était de 6 sans différence significative entre les échecs et les réussites du Bankart car depuis 2001 nous utilisons le score ISIS et une butée sous arthroscopie était proposée aux patients présentant un score ISIS > 6. Cependant, nous avons identifié 2 facteurs de risque d'échec du Bankart sous arthroscopie: l'hyperlaxité et un nombre de subluxations supérieur ou égal à 3 avant la chirurgie. Nous pensons que ces patients présentant une hyperlaxité et des subluxations à répétition ont probablement un tissu capsuloligamentaire différent du patient luxant et que chaque épisode de subluxation doit entraîner une érosion progressive de la glène. Nous avons trouvé que l'association de ces deux facteurs (hyperlaxité et subluxations  $\geq 3$ ) étaient associés à un taux inacceptable d'échec de 60%, nous conseillons donc pour ces patients la réalisation d'une butée sous arthroscopie associée à la réparation de Bankart.

Les butées osseuses de type coracoïdienne sont les procédures de choix chez les patients présentant une perte osseuse

glénoïdienne et chez qui la réparation de Bankart isolée est susceptible d'échouer. En 1985, Barry et al (20) a rapporté une série de 36 épaules traitées par Bristow open dans une population d'adolescents (âge moyen de 16 ans et 9 mois), le taux de récurrence était de 6% et la perte de rotation externe de 10°. En 1998, Alain et al (47) a présenté les résultats à long terme de la technique de Latarjet. 58 patients ont été revus rétrospectivement (moyenne d'âge 27,5 ans) il n'a pas mis en évidence de récurrence mais 6 patients présentaient au dernier recul toujours de l'appréhension. En 2007, Burkhart et al (21) a rapporté les résultats de 102 Latarjet modifié chez des patients présentant une instabilité antérieure associée à une perte osseuse glénoïdienne significative (> 25%) ou à une lésion de Hill-Sachs engageante. Ils ont constaté un taux d'échec de 4,9% au dernier recul de 59 mois. En 2008, Dossim et al (22) a publié une étude portant sur 93 patients et a trouvé un taux de récurrence de 5,4%. En 2011, Hovelius et al (23) a rapporté les résultats du Bristow-Latarjet open et du Bankart sous arthroscopie sur un total de 185 épaules avec un recul de 17 ans sur une population adulte. Ils ont constaté un taux d'échec de 13,4% dans le groupe Bristow -Latarjet et de 29% dans le groupe Bankart. Plus récemment, Khan et al (23) a comparé traitement conservateur et Latarjet open chez des adolescents; le taux de récurrence était de 7% dans le groupe butée osseuse contre 56% dans le groupe conservateur. Toujours dans cette étude le retour au même niveau sportif était de 52% dans le groupe conservateur contre 92% dans le groupe opéré. Bessière et al (25) en 2014 ont comparé les résultats du Latarjet open et du Bankart sous arthroscopie chez 186 patients, y compris des patients de moins de 20 ans. Ils ont trouvé un taux de récurrence de 10% dans le groupe Latarjet open et de 22% dans le groupe Bankart arthroscopique. Butt et al (26), en 2013, a fait une méta-analyse des premiers résultats de la butée sous arthroscopie dans le traitement de l'instabilité antérieure récidivante de l'épaule et a trouvé un taux global de

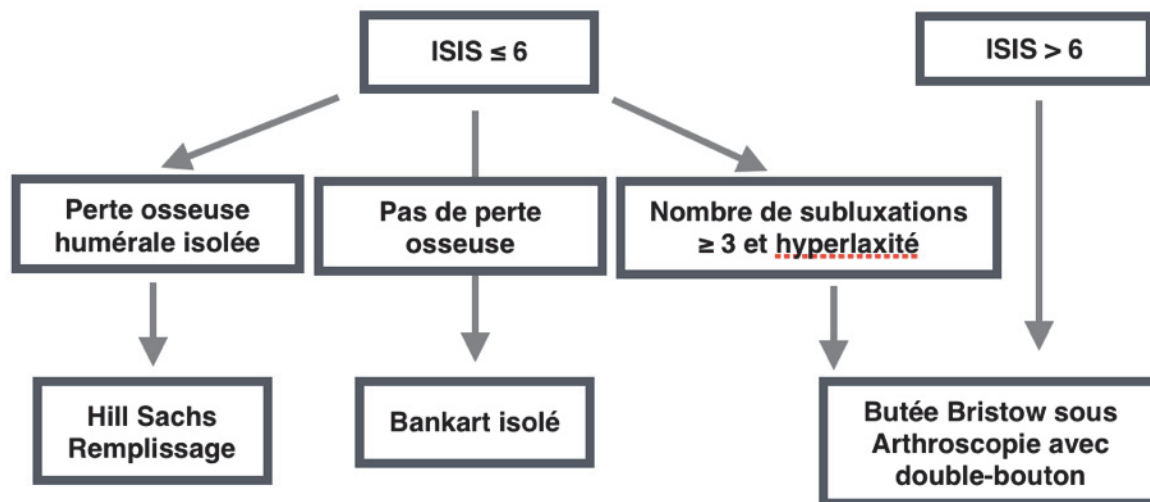
récidive de 1,7% avec un suivi moyen de 17 mois.

Dans notre étude, 26 épaules chez 25 adolescents ont bénéficié d'une stabilisation de leur épaule par butée Bristow sous arthroscopie ce qui n'a jamais été publié à notre connaissance. Dans ce groupe, la perte osseuse glénoïdienne était présente dans 75% des cas, 85% des patients pratiquaient le sport en compétition, le score ISIS moyen était de 7 et malgré ces facteurs péjoratifs 88% des patients étaient très satisfaits ou satisfaits de la chirurgie et 69% avaient retrouvé leur niveau sportif au dernier recul de 4,4 ans. Notre taux d'échec incluant l'appréhension était de 11,5%, mais 2/3 de ces échecs étaient associés à un ancien procédé de fixation que nous avons abandonné au profit de la fixation par double bouton (Smith Nephew®).

On sait que la fixation de la butée osseuse par une vis est associée à un risque de fracture de la vis ou de la butée, à des pseudarthroses ainsi qu'à des lyses osseuses de la butée (26). Dans notre série pédiatrique nous avons mis en évidence que la fixation par double bouton était plus efficace que la vis avec 80% de consolidation contre 33% avec la vis et 10% de lyse osseuse contre 67% avec la vis. Cette différence peut être expliquée par le fait que la charge ultime à l'arrachement de 2 vis malléolaires bicorticales est deux fois moindre qu'un dispositif de type double bouton (Smith Nephew®)(48-52), et que les adultes contrairement aux adolescents ont toujours tendance à diminuer par prudence leurs activités sportives quand l'adolescent est impatient de retourner à la compétition sans restriction.

La diminution de la rotation externe est souvent critiquée comme complication des techniques de stabilisation par butée osseuse. Nous avons constaté dans notre série une perte moyenne de 9 degrés comparable à la littérature et cette perte n'était jamais ressentie comme une gêne par les patients qui pour rappel pratiquaient dans la majorité des sports de combat, du judo et du rugby, sports dans lesquels la stabilité de l'épaule prime sur la mobilité.

Figure 2 : Stratégie thérapeutique de l'instabilité antérieure récidivante de l'adolescent



Dans notre étude, le Hill Sachs Remplissage, chez des patients sélectionnés avec un score ISIS à 5 et sans perte osseuse glénoïdienne, était associé à 92% de patients satisfaits ou très satisfaits et 77% des patients ont retrouvé leur niveau sportif au dernier recul.

Notre taux d'échec de 23% était plus élevé que dans les études chez l'adulte(37), mais notre suivi était plus long avec un recul à 6,2 ans. De plus, Cavalier et al ont démontré que l'âge inférieur à 23 ans était un facteur de risque d'échec de cette technique. Nous avons identifié 2 facteurs associés à l'échec du Hill Sachs Remplissage sous arthroscopie: l'hyperlaxité et un nombre de sublaxations supérieur ou égal à 3 avant la chirurgie. Cependant nous pensons que cette technique peut donner de très bons résultats y compris en pédiatrie si l'on respecte les critères suivants : un score ISIS < 6, une perte osseuse humérale isolée et l'absence d'association hyperlaxité et sublaxation ≥ 3.

La technique de Trillat sous arthroscopie a été réalisée dans notre service de 2000 à 2008, cependant notre taux d'échec dans cette série pédiatrique était très élevé à 43%. Dans ce groupe les patients opérés avaient un score ISIS moyen à 6, 100% des patients présentaient une lésion de Hill Sachs et 29% une érosion glénoïdienne. A ce jour pour ce type de patient nous

proposons une réparation de Bankart sous arthroscopie associée à une butée osseuse ou un Hill Sachs Remplissage.

Si l'on compare les résultats des 3 principales techniques chirurgicales (HSR, Bankart isolé, et buté Bristow) nous n'avons pas observé de différence significative pour le SSV, le SSV sport, le score Rowe et le score de WOSI (tableau 5). Cependant dans le groupe buté Bristow les patients pratiquaient plus de sport en compétition, la perte osseuse glénoïdienne et le score ISIS étaient plus importants alors que le taux d'échec était le plus faible à 11% au prix d'une douleur post-opératoire plus importante (15% des patients présentaient une EVA > 3/10). De plus, nous avons identifié deux facteurs de risque d'échec du Bankart isolé et du Hill Sachs Remplissage : l'hyperlaxité et le nombre de sublaxations ≥ 3.

L'objectif principal de cette étude était de proposer une stratégie chirurgicale et arthroscopique de l'instabilité antérieure récidivante de l'épaule chez l'adolescent et au vu de nos résultats, nous conseillons la stratégie présentée dans la figure 2. L'application de cette stratégie sur notre population étudiée montre que pour obtenir de meilleurs résultats 74% des adolescents devraient bénéficier aient d'une stabilisation par butée sous arthroscopie, 20% d'une

réparation de Bankart isolé et 6% d'un Hill Sachs Remplissage.

Il existe des limites à cette étude. Tout d'abord, il s'agit d'une étude rétrospective et non randomisée dont les résultats devront être confirmés par une étude prospective. Deuxièmement la technique de butée sous arthroscopie a évolué dans le temps et la fixation de la butée par une vis a été remplacée par un double bouton mais c'est aussi ce qui nous a permis de comparer ces deux moyens de fixations au profit du double bouton. Troisièmement, nous avons perdu de vu 15 patients qui représentent 13% de la cohorte initiale mais retrouver et contacter cette population jeune active et migratoire est difficile.

## Conclusion :

Cette étude rétrospective a révélé : (1) Dans cette population adolescente sportive associée à une grande demande fonctionnelle le taux d'échec global de stabilisation chirurgicale de l'épaule était de 24%. (2) La technique de butée Bristow associée au Bankart apportait les meilleurs résultats en terme de récurrence de l'instabilité, d'appréhension et de retour à la compétition comparé aux autres techniques chirurgicales. (3) Chez des patients sélectionnés, non hyperlaxes, non subluxants, et sans érosion glénoïdienne avec un score ISIS  $\leq 6$  les techniques par Bankart isolé, Hill Sachs Remplissage et Trillat modifié donnent de bons résultats.

## Références :

1. Hovelius L. Incidence of shoulder dislocation in Sweden. *Clin Orthop Relat Res* 1982; (166):127-31.
2. Good CR, MacGillivray JD. Traumatic shoulder dislocation in the adolescent athlete: advances in surgical treatment. *Curr Opin Pediatr*. 2005;17:25Y29.
3. Mazzocca AD, Brown FM, Carreira DS, et al. Arthroscopic anterior shoulder stabilization of collision and contact athletes. *Am J Sports Med*. 2005;33:52Y60.
4. Dameron TB, Reibel DB. Fractures involving the proximal humeral epiphyseal plate. *J Bone Joint Surg*. 1969;51:289-297.
5. Gregg-Smith SJ, White SH. Fracture dislocation of the proximal humeral epiphysis. *Injury*. 1992;23:199-200.
6. Jones KJ, Wiesel B, Ganley TJ, et al. Functional outcomes of early arthroscopic Bankart repair in adolescents aged 11 to 18 years. *J Pediatr Orthop*. 2007;27:209-213.
7. Rowe CR. Anterior dislocation of the shoulder. Prognosis and treatment. *Surg Clin North Am*. 1963;43:1609-1614.
8. Rowe CR. Prognosis in dislocation of the shoulder. *J Bone Joint Surg*. 1956;38A:957-77.
9. Marans HJ, Angel KR, Schemitsch EH. The fate of traumatic anterior dislocation of the shoulder in children. *J Bone Joint Surg*. 1992;74A:1242-1244.
10. Postacchini F, Gumina S, Cinotti G. Anterior shoulder dislocation in adolescents. *J Shoulder Elbow Surg* 2000;9:470-474.
11. Deitch J, Mehlman CT, Foad SL, et al. Traumatic anterior shoulder dislocation in adolescents. *Am J Sports Med*. 2003;31:758-763.
12. Hovelius L, Lind B, Thorling J. Primary dislocation of the shoulder. Factors affecting two year prognosis. *Clin Orthop*. 1983;176:181-185.
13. Bottoni CR, Wilckens JH, DeBerardino TM, et al. A prospective, randomized evaluation of arthroscopic stabilization versus nonoperative treatment in patients with acute, traumatic, first-time shoulder dislocations. *Am J Sports Med* 2002;30: 576-580.
14. Brophy RH, Marx RG. Osteoarthritis following shoulder instability. *Clin Sports Med*. 2005;24:47Y56.
15. Castagna A, Rose GD, Borroni M, et al. Arthroscopic stabilization of the shoulder in adolescent athletes participating in overhead or contact sports. *Arthroscopy*. 2012;28:309-315.
16. Kirkley A, Werstine R, Ratjek A, et al. Prospective randomized clinical trial comparing the effectiveness of immediate arthroscopic stabilization

- versus immobilization and rehabilitation in first traumatic anterior dislocations of the shoulder: long-term evaluation. *Arthroscopy*. 2005;21:55–63.
17. Gigis I, Heikenfeld R, Godolias G. Arthroscopic versus conservative treatment of first anterior dislocation of the shoulder in adolescents. *J Pediatr Orthop*. 2014 Jun;34(4):421-5
  18. Latarjet M. A propos du traitement des luxation recidivantes de l'épaule [Treatment of recurrent dislocations of the shoulder]. *Lyon Chir* 1954;49:994-7.
  19. Helfet A, Coracoid transplantation for recurring dislocation of the shoulder. *Bone Joint Surg*. 1958;40B:198-202.
  20. Barry T, Lombardo S, Kerlan R, et al. The coracoid transfer for recurrent anterior instability of the shoulder in adolescents. *J Bone Joint Surg [Am]* 1985;67:383.
  21. Burkhart SS, De Beer JF, Barth JR, Cresswell T, Criswell T, Roberts C, et al. Results of modified Latarjet reconstruction in patients with anteroinferior instability and significant bone loss. *Arthroscopy* 2007;23:1033-41.
  22. Dossim A, Abalo A, Gnandi-Pio F. Bristow-Latarjet repairs for anterior instability of the shoulder: clinical and radiographic results at mean 8.2 years follow-up. *Chir Main*. 2008 Feb;27(1): 26-30.
  23. Hovelius L, Thorling J, Fredin H. Recurrent anterior dislocation of the shoulder: results after the Bankart and Putti-Platt operations. *J Bone Joint Surg [Am]* 1979;61:566–9.
  24. Khan A1, Samba A, Canavese F. Anterior dislocation of the shoulder in skeletally immature patients: comparison between non-operative treatment versus open Latarjet's procedure. *Bone Joint J*. 2014 Mar;96-B(3):354-9.
  25. Bessiere C, Trojani C, Carles M, Mehta SS, Boileau P. The open Latarjet procedure is more reliable in terms of shoulder stability than arthroscopic Bankart repair. *Clin Orthop Relat Res* 2014;472:2345-51.
  26. Butt U, Charalambous CP. Arthroscopic coracoid transfer in the treatment of recurrent shoulder instability: a systematic review of early results. *Arthroscopy*. 2013 Apr;29(4):774-9.
  27. Balg F, Boileau P. The instability severity index score. A simple preoperative score to select patients for arthroscopic or open shoulder stabilisation. *J Bone Joint Surg Br* 2007;89:1470-7.
  28. Boileau P, Bicknell RT, El Fegoun AB, Chuinard C. Arthroscopic Bristow procedure for anterior instability in shoulders with a stretched or deficient capsule: the “belt-and-suspenders” operative technique and preliminary results. *Arthroscopy* 2007;23:593-601
  29. Williams GN, Gangel TJ, Arciero RA, Uhorchak JM, Taylor DC. Comparison of the Single Assessment Numeric Evaluation method and two shoulder rating scales. Outcomes measures after shoulder surgery. *Am J Sports Med* 1999;27:214- 221.
  30. Boileau P, Ahrens P. The TOTS (tempory outside traction suture): a new technique to allow easy suture placement and improve capsular shift in arthroscopic Bankart repair. *Arthroscopy*. 2003; 19:672-677.
  31. Boileau P, Villalba M, Hery JY, Balg F, Ahrens P, Neyton L. Risk factors for recurrence of shoulder instability after arthroscopic Bankart repair. *J Bone Joint Surg Am* 2006;88:1755-63.
  32. Walch G. La luxation recidivante anterieure d'épaule [Recurrent anterior shoulder instability]. *Rev Chir Orthop Reparatrice Appar Mot* 1991;77(Suppl 1):177-91.
  33. Boileau P, Mercier N, Old J. Arthroscopic Bankart-Bristow-Latarjet (2B3) procedure: how to do it and tricks to make it easier and safe. *Orthop Clin North Am* 2010;41:381-92.
  34. Boileau P, Mercier N, Roussanne Y, Thelu CE, Old J. Arthroscopic Bankart-Bristow-Latarjet procedure: the development and early results of a safe and reproducible technique. *Arthroscopy* 2010;26:1434-50.
  35. Boileau P, Thelu CE, Mercier N, Ohi X, Houghton-Clemmey R, Carles M, et al.

- Arthroscopic Bristow-Latarjet combined with Bankart repair restores shoulder stability in patients with glenoid bone loss. *Clin Orthop Relat Res* 2014;472:2413-24.
36. Boileau P, Gendre P, Trojani C. A guided surgical approach and novel fixation method for arthroscopic Latarjet. *J Shoulder Elbow Surg.* 2015 Aug 7.
  37. Boileau P, O'Shea K, Zumstein M. Anatomical and functional results after arthroscopic Hill-Sachs remplissage. *J Bone Joint Surg Am.* 2012 Apr 4;94(7):618-26. doi: 10.2106/JBJS.K.00101.
  38. Purchase RJ1, Wolf EM, Smalley CC. Hill-sachs "remplissage": an arthroscopic solution for the engaging hill-sachs lesion. *Arthroscopy.* 2008 Jun;24(6):723-6. doi: 10.1016/j.arthro.2008.03.015.
  39. Kirkley A1, Alvarez C, Griffin S. The development and evaluation of a disease-specific quality-of-life questionnaire for disorders of the rotator cuff: The Western Ontario Rotator Cuff Index. *Clin J Sport Med.* 2003 Mar;13(2):84-92.
  40. Rowe CR, Patel D, Southmayd WW. The Bankart procedure : a long-term end-result study. *J Bone Joint Surg Am.* 1978;60:1Y16.
  41. Lawton RL, Choudhury S, Mansat P, Cofield RH, Stans AA. Pediatric shoulder instability: Presentation, findings, treatment, and outcomes. *J Pediatr Orthop* 2002;22:52-61.
  42. Shymon SJ, Roocroft J, Edmonds EW. Traumatic anterior instability of the pediatric shoulder: a comparison of arthroscopic and open bankart repairs. *J Pediatr Orthop.* 2015 Jan;35(1):1-6.
  43. Edwards TB, Boulahia A, Walch G. Radiographic analysis of bone defects in chronic anterior shoulder instability. *Arthroscopy.* 2003 Sep;19(7):732-9.
  44. Yamamoto N, Itoi E, Tuoheti Y. Effect of an anterior glenoid defect on anterior shoulder stability: a cadaveric study. *Am J Sports Med.* 2009 May;37(5):949-54.
  45. Hovelius L, Eriksson K, Weckström J. Recurrences after initial dislocation of the shoulder. Results of a prospective study of treatment. *J Bone Joint Surg Am.* 1983 Mar;65(3):343-9.
  46. Wheeler JH, Ryan JB,, Molinari RN. Arthroscopic versus nonoperative treatment of acute shoulder dislocations in young athletes. *Arthroscopy.* 1989;5(3):213-7.
  47. Allain J, Goutallier D, Glorion C. Long-term results of the Latarjet procedure for the treatment of anterior instability of the shoulder. *J Bone Joint Surg Am.* 1998 Jun;80(6):841-52.
  48. Weppe F, Magnussen RA, Lustig S, Demey G, Neyret P, Servien E. A biomechanical evaluation of bicortical metal screw fixation versus absorbable interference screw fixation after coracoid transfer for anterior shoulder instability. *Arthroscopy* 2011;27:1358-63.
  49. Ahmad CS, Gardner TR, Groh M, Arnouk J, Levine WN. Mechanical properties of soft tissue femoral fixation devices for anterior cruciate ligament reconstruction. *Am J Sports Med* 2004;32:635-40.
  50. Kamelger FS, Onder U, Schmoelz W, Tecklenburg K, Arora R, Fink C. Suspensory fixation of grafts in anterior cruciate ligament reconstruction: a biomechanical comparison of 3 implants. *Arthroscopy* 2009;25:767-76.
  51. Mazzocca AD, Burton KJ, Romeo AA, Santangelo S, Adams DA, Arciero RA. Biomechanical evaluation of 4 techniques of distal biceps brachii tendon repair. *Am J Sports Med* 2007;35:252-8.
  52. Petre BM, Smith SD, Jansson KS, de Meijer PP, Hackett TR, LaPrade RF, et al. Femoral cortical suspension devices for soft tissue anterior cruciate ligament reconstruction: a comparative biomechanical study. *Am J Sports Med* 2013;41:416-22.

DEUXIEME PARTIE :

**Arthroscopic surgery of the anterior shoulder  
instability in adolescent**



## Introduction :

The shoulder is the most commonly dislocated large joint in the body, occurring in 1,7% of the population, with 90% to 95% of such dislocation being anterior (1,2,3) . Shoulder trauma in the skeletally immature patient more commonly results in fracture through the proximal humeral physis rather than shoulder dislocation (4,5). However, in adolescent population participating in contact, collision or overhead sports, anterior shoulder dislocations are commonly seen. Traditionally, the treatment for a traumatic anterior shoulder dislocation has been immobilization for up 3 to 6 weeks, followed by a 3 to 6 months period of rehabilitation(6).

Currently, we know that the recurrence rate with non operative treatment reached 100% for skeletally immature patients and as high as 96% for adolescent and adults younger than 30 years old (7-13). This recurrent instability may be responsible for both erosion of the anterior glenoid rim and irreversible stretching of the anteroinferior capsule, which may lead to pain, overall decrease in quality of life and permanent articular damage (14).

Recent studies have demonstrated improved results and significant reduction in recurrent instability in young patients treated with Bankart repair when compared with non operative treatment (3,6,13,14-17). Recurrence in these series in young population was 11% to 25% for the arthroscopic Bankart repair and 47% to 92% with conservative treatment. The failure rate defined as the rate of redislocation after arthroscopic Bankart repair in this population is better than conservative treatment but higher than the adult failure rate.

Coracoid transfer procedures were first described 50 years ago for recurrent anterior instability (18,19). Despite the well documented risk of surgical complications as loose of external rotation, interest has been maintained in these techniques given the low rate of recurrent instability ( 0 to 13,4% ), particularly in patients with glenohumeral bone loss in whom Bankart repairs alone are likely to fail (20-26).

Glenoid bone loss, engaging Hill Sachs, ligamentous laxity, patient younger than 20 years, patient involving in competitive sports, contact or overhead sport have all been implicated as risk factors for failure of

arthroscopic Bankart stabilization and scored by the Instability Severity Index Score reported by Balg and Boileau in 2007 (27).

Nowadays, to treat young or adult patients, we use 2 criteria to choose the arthroscopic Bristow-Latarjet and Bankart Repair (the 2B3 procedure ) instead of an arthroscopic isolated Bankart: an ISIS higher than 3 points and/or the presence of a severe glenoid bone defect on preoperative radiographs or computed tomography scan or at arthroscopy. Patients with an ISIS higher than 3 points without glenoid bone defect but with a large Hill Sachs lesion are treated by arthroscopic Hill Sachs Remplissage and Bankart repair. Finally, the patients who presented associated Bankart lesion, capsular defect or distension, and hyperlaxity were treated by the arthroscopic Trillat described by Boileau in 2007 (28).

Currently, there is no available protocol to treat chronic anterior instability for adolescent patients in literature. Which procedure should we perform? Arthroscopic Bankart, Bone Block procedure, Hill Sachs Remplissage, Belt-and-Suspenders »?

The purposes of our study were to :

- 1) characterize paediatric patients operated for anterior shoulder instability regarding demographic, history, physical examination and imagery findings,
- 2) report on the surgical treatment provided, described and compare the results
- 3) propose a strategy to choose the adapted procedure in a paediatric population

## Material and Method :

### Cohort description

After obtaining Institutional Review Board approval, a retrospective chart review with prospective call-back was performed on all patients aged lesser than 18 years old operated by arthroscopy in our institution for anterior shoulder instability between 1998 and 2013.

We excluded patients who had voluntary instability, who had undergone a revision instability procedure, or who had less than 2 years of follow-up. This is a historic series , including surgical techniques which have gradually changed. Initially exclusively , the

technique of Bankart reparation and capsular retensioning was then associated with the arthroscopic Trillat, the Hill Sachs filling then Bristow type of the stop, arthroscopically .

Demographic and chart review, included : dominant arm, age at surgery, follow-up duration, onset of instability ( traumatic or not ), sports participation, high risk sports participation, competitive level, ISIS score, number of dislocation ( defined as an episode of shoulder instability that required manual reduction ) or subluxations ( defined as an episode where the shoulder popped out of place, causing a brief period of pain or discomfort that shortly resolved without formal medical intervention ) or both before surgery. Clinical data reported were : hyperlaxity ( anterior defined as external rotation greater than 85° with the arm at the side ; inferior defined as a positive hyperabduction test in which a side-to-side difference greater than 20° is positive), shoulder apprehension tests, pain using a pain scale and all range of motion before surgery. The Subjective Shoulder Value ( SSV ) (29) and the Sports Subjective Shoulder Value (SSV Sports) (25) were noted for each patient. Kind of surgical procedure used was recorded : arthroscopic Bankart repair, arthroscopic Hill Sachs Remplissage and Bankart repair, Bristow-Latarjet open, arthroscopic Bristow-Latarjet and Bankart repair, or « Arthroscopic Trillat » procedure; for each type and number of anchors used were recorded. The presence or absence of a Hill Sachs lesion and/or glenoid bone loss, superior labrum anterior to posterior (SLAP) lesion and cuff rotator tears were noted for each from analyses of radiographs, CT-scan and operative report.

### **Surgical Technique and Perioperative Management**

#### ***Arthroscopic Bankart Repair(ABR)( 30, 31) :***

The same suture-anchor technique was used for each procedure, with one difference since 2002 : the used of TOTS (Temporary Outside Traction Suture). The labrum and anterior capsule were elevated from the anterior glenoid. After preparing the glenoid neck, holes were sited at the edge of the anterior articular surface. A hooked needle was used to pass a suture, starting with the most inferior labrum and capsule. The suture was placed on an absorbable anchor which was inserted into

the most inferior hole. The same steps were repeated progressively, moving from inferior to superior along the anterior margin of the glenoid with a minimum of 3 anchors.

#### ***Arthroscopic Bristow-Latarjet and Bankart Repair (the 2B3 procedure ) (32-36) (2B3 procedure) :***

The procedure was done as described by Boileau et al in 2010. Technique with five operative steps, all performed arthroscopically.

1) detachment of the anterior labrum, abrading of the glenoid neck with a burr and placing resorbable anchor at 3 o'clock for the future Bankart repair, and a hole was drilled posterior to anterior of the glenoid with a specific guide.

2) predrilling the coracoid process with the help of a coracoid guide before insertion of a 4.0 cannulated screw before 2011 and a double button after 2011.

3) passing a cable loop through the coracoid hole and screw or double button before than the distal 1,5cm of the coracoid was osteotomized by a motorized saw.

4) transferring the coracoid with the conjoined tendon through the subscapularis muscle after pulling the cable loop through the female glenoid K-wire from anterior to posterior. The coracoid bone block was then fixed in the standing position with the cannulated screw on the abraded glenoid neck or in lying position with compression of the double button. During all this step the two brothers (axillary and musculocutaneous nerves) were located and protected by the specific splitters

5) reattaching the remaining capsule and labrum to the glenoid rim with two or three suture anchors; leaving the bone block in extra-articular position.

#### ***Arthroscopic Hill Sachs Remplissage and Bankart Repair (HSR) (37, 38) :***

The procedure was done as described by Wolf. Mattress sutures were passed through the tendon of the infraspinatus and posterior capsule on the burring area of the Hill Sachs lesion using two absorbable anchors. Bankart repair was practiced as previously described.

#### ***Arthroscopic Trillat (28):***

The procedure was done as described by Boileau et al in 2007. Technique unfold in 4 operatives steps :

1) arthroscopic diagnosis with standard posterior and anterior portal to confirm the indication

2) harvesting and preparation of the coracoid fragment : fibrous tissue from the neck of the scapula just above the subscapularis tendon was removed. The coracoacromial ligament insertion (on the lateral side of the coracoid ) and the pectorals minor insertion (on the medial side of the coracoid ) were partially divided via electrocautery. A 15 mm length coracoid fragment was then removed, with insertion of the conjoint tendon, using a small motorized bur; and brought outside the incision preparation. Coracoid fragment was calibrated to 9 mm and sutured by n°4 resorbable in figure of 8 configuration through the coracoid fragment and the conjoint tendon. Then a 8 mm cannula was inserted in the anterosuperior portal, passing above the subscapularis in the rotator interval.

3) at this step an arthroscopic Bankart repair was done as described above.

4) Tenodesis of the coraco-biceps tendon ( arthroscopic Trillat ) : the subscapularis tendon was retracted inferiorly, exposing the anterior glenoid neck, (arm internally rotated), a 10mm by 15mm of depth socket was drilled above the 3-o'clock position and 10mm medial to the glenoid articular surface using a guide wire. Then a Beath pin was placed into the glenoid socket and was recovered behind the shoulder, sutures from the coracoid fragment were passed through the eyelet of the Beath pin and recovered behind the shoulder. Progressive traction on the suture pull the coracoid into the glenoid socket, fixation was secure by a 7x15 mm bioabsorbable interference screw using a flexible guide wire.

### Perioperative Management

Each patient was immobilized in an internal rotation sling for 4-6 weeks from 1998 to 2010 and in a neutral rotation sling for 1 month from 2010 to date. Physiotherapy started at one month and return to sport was allowed after 6 months.

### Outcomes assessment

Recurrence of instability was defined as at least one episode of anterior dislocation or

subluxation. Persistent anterior apprehension was defined as the "fear that the humeral head would come out of joint with the arm placed in the throwing position (abduction- external rotation)".

All patients were assessed by one observer, independent of the operating surgeons (OR), with a questionnaire that included, satisfaction, SSV, SSV sports, return to sports, competitive level, pain evaluated on a pain scale, range of motion, WOSI score (39) and Rowe score (40).

Satisfaction was rated as very satisfied, satisfied, or dissatisfied, or very dissatisfied. We appreciated that the SSV was useful to assess activities of daily living but not specifically sport practice; we therefore asked the patients to rank their operated shoulder between 0% and 100% specifically for the practice of sports as described by Bessière et al (25).

Rowe Score initially described in 1978 (40) to evaluate postoperative results of Bankart repair, consists of a total of 100 points divided into three domains. The score is considered excellent when from 90 to 100 points, good between 89 and 75 points, fair between 74 and 51 points and poor below 50 points. In our study ,for the mobility item on the Rowe score, when data wasn't recorded patients were asked about their mobility by phone and answered « How much zero to ten your shoulder mobility decreased? ».

The WOSI (39) is a rigorously designed and evaluated measurement tool for patients with shoulder instability. It has been shown to be highly reliable, and shown excellent responsiveness in patients with anterior instability. It contains 4 domains : 1) physical symptoms and pain, 2) sport, recreation, and work fonction, 3) lifestyle and social functioning, and 4) emotional well-being. 21 items are scored between 0 and 2100 with 0 the highest possible shoulder-related quality of life and 2100 the poorest quality of life. As it is easier to compare we calculated for each WOSI a percentage score.

Patients completed the questionnaire themselves during a clinical assessment or by telephone interview for the subjectives data.

We also evaluated the association between failure and various preoperative and intraoperative factors and compared the results of the different surgery procedure.

Statistical analysis :

The Shapiro-Wilk test was used to analyze data distribution. Normally distributed data were compared by using the paired t-test, and non-normally distributed data were compared by using the Mann-Whitney U test. The chi-square test was used to compare categorical data. If any cell contained three numbers or fewer, we used the Fisher exact test. A multivariate analysis was performed to assess the association between postoperative recurrence and the factors studied. The significance level was set at a p value of less than 0.05. We performed statistical analyses using XStat. Results :

## Results

Total results :

In a total of 109 shoulders, we excluded 5 patients with voluntary instability, 7 with revision surgery (first intervention practiced elsewhere) and 15, lost of follow-up. After applying inclusion criteria 79 patients (82 shoulders) were included in the study. They were parted in 36 arthroscopic Bankart repair, 26 arthroscopic Bristow Latarjet and Bankart repair, 13 arthroscopic Hill Sachs remplissage and Bankart repair and 7 « Arthroscopic Trillat».

The sex ratio was 2M/1F, the dominant arm was affected in 70% of cases. All patients had positive apprehension test before surgery. The most common activities (top down order) were : combat sports (karate, jujitsu, boxe, haikido, sambo, viet vo dao), judo, rugby, handball, football, basketball, gymnastic and tennis. 61% of the patients practiced a sport at risk (contact or forced overhead). The mean age at surgery was 16,5 years old (range : 13,7 to 18).

Details for global results and for each procedure are presented in table 1 to 3, failure and complication are detailed below.

### Arthroscopic Bankart Repair Results :

The global failure rate was 25% ( 9 patients ) : we analysed every data collected pre-operatively and per-operatively between patients with succeed Bankart repair and failed Bankart repair. No data was statically significant except 2 :

- Hyperlaxity which was present in all the failed Bankart repair (p < 0,05 )
- Number of subluxation > or = 3 which was present in all the failed Bankart repair (p < 0,05)

When these factors were associated the failure rate reached 60% and when they were not associated the success rate was of 100%. Figure 1.

Table 1 : failures and complications rates by surgical procedure

Surgical procedure	Recurrence of instability	Apprehension without recurrence	Global Failure rate	Complications rate
Bankart (N=36)	22 %	6 %	28 %	0 %
Arthroscopic Bristow (N=26)	11,5 %	0 %	11,5 %	15 %
Hill Sachs Remplissage (N=13)	15 %	8 %	23 %	0 %
Arthroscopic Trillat (N=7)	29 %	14 %	43 %	14 %
Global (N=85)	20 %	4 %	24 %	5 %

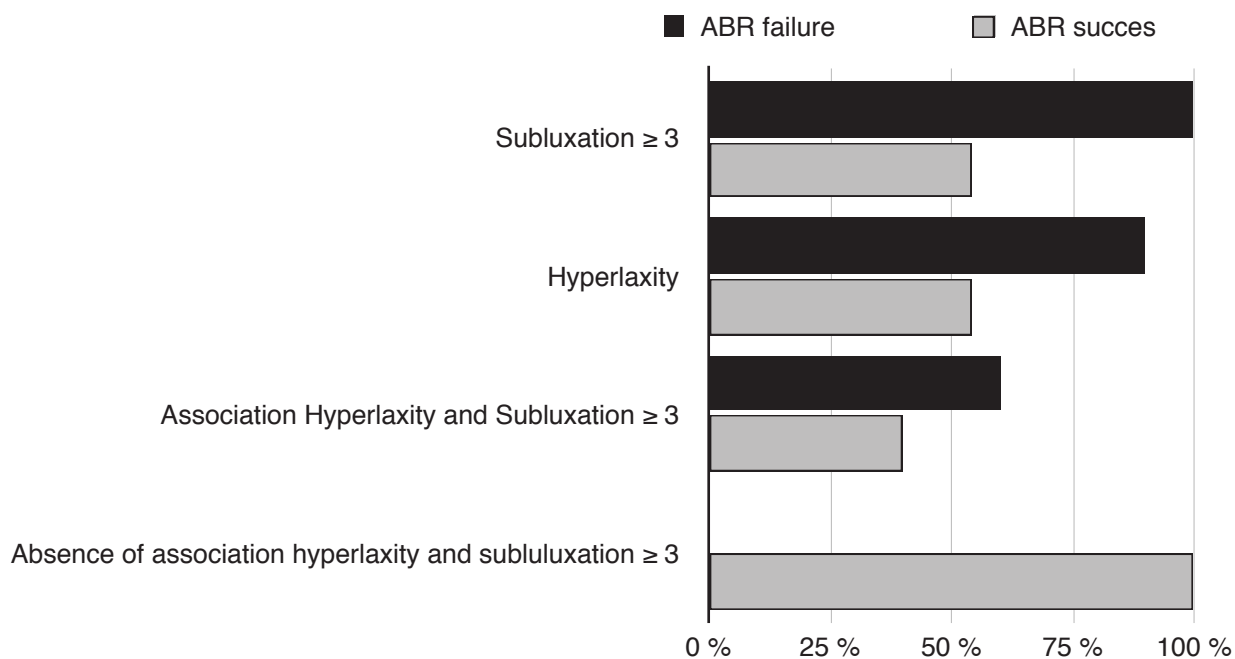
Tableau 2 : données pré-opératoires détaillées pour chaque procédure

Techniques chirurgicales	Age moyen à la chirurgie	Traumatisme cause de l'instabilité	Hyperlaxité	Douleur avant la chirurgie	Compétition	SSV moyen	SSV sport moyen	Perte osseuse humérale	Perte osseuse glénoïdienne	score ISIS
Bankart isolé (36 patients)	16,6	78 %	72 %	58 %	64 %	58 %	34 %	48,6 %	26 %	6 (range 3-10)
Butée Bristow (26 patients)	16,5	96 %	69 %	46 %	85 %	54 %	44 %	50 %	75 %	7 (range 4-10)
Hill Sachs Remplissage (13 patients)	16,8	92 %	50 %	7,7 %	38 %	58 %	39 %	92 %	23 %	5 (range 3-9)
Trillat modifié (7 patients)	15,5	100 %	71 %	43 %	57 %	64 %	45 %	100 %	29 %	6 (range 4-10)
Global (85 patients)	16,5	83 %	65 %	45 %	66 %	57 %	39 %	64 %	43 %	6 (range 3-10)

Tableau 3 : données post-opératoires détaillées pour chaque procédure : les patients réopérés par une autre technique chirurgicale avant le dernier suivi ou repris pour infection sont exclus de cette analyse

Techniques chirurgicales	Suivi moyen en année	Score de ROWE	Score de Wosi	SSV	SSV sport	Retour au même niveau sportif	Perte de rotation externe en degré	Douleur : EVA $\geq$ 3/10	Très satisfaits	Satisfaits	Décus	Très déçus
Bankart isolé (32 patients)	7,7	82	258 (88%)	94 %	89 %	48 %	3	3 %	75 %	12 %	9 %	4 %
Butée Bristow (23 patients)	4,1	80	314(85%)	94 %	88 %	78 %	9	17 %	78 %	18 %	4 %	0 %
Hill Sachs Remplissage (12 patients)	6,2	78	280 (87%)	94 %	92 %	75 %	12	0 %	67 %	25 %	8 %	0 %
Trillat modifié (6 patients)	7,4	82	290 (86%)	93 %	81 %	50 %	11	0 %	66 %	17 %	0 %	17 %
Global (73 patients)	6.4	80	285 (86%)	94 %	87,5 %	62 %	-	5 %	67,5 %	16,5 %	11 %	5 %

Figure 1 : Factors associated with Bankart failure p < 0,05



Without being significant, patients with failed Bankart practiced more sport at risk with 67% and 55,5% in the succeed Bankart and 67% were girls in the failed group against 40% in the succeed group.

The mean ROWE score 46 ( range 10-85 ) in the failed group and 92 ( range 45-100 ) in the succeed group ( p = 0,0005 ). The mean WOSI was 710 (range 220-1240 ) in the failed group and 100 ( range 0-780 ) in the succeed group ( P = 0,0001 ).

The mean SSV was 97% in the succeed group and 85% in the failed group. The mean SSV sport was 96% in the succeed group and 69% in the failed group. 45% of the patients from the succeed group return to a competitive level and 33% of the failed group.

In the failed Bankart group, four patients had a second surgery with two arthroscopic Bristow-Latarjet and Bankart repair with screws, two are now satisfied and the second is disappointed and has pain cause by the screw. The last underwent a Latarjet open procedure in another unit and since then has a neurological impairment causing his dissatisfaction.

#### Arthroscopic Bristow and Bankart Repair Results :

Complication and failure :

The complication rate was 15% with : one infection of the operative site needing a second surgery with antibiotic and ablation of the screw, to date the patient has no recurrence and no apprehension.

Table 4 : Coracoid bone graft healing on postoperative radiographs and late CT scans

Coracoid bone block healing	Number of shoulder global	Number of shoulder with screw fixation	Number of shoulder with Endobutton
United	12/21	3/9	8/10
Nonunited	9/21	6/9	2/10
Fibrous union	1/21	0	1/10
Migration	5/21	3/9	1/10
Lysed	8/21	6/9	1/10

Two others patients had a fragmentation of the bone block during the procedure and the last patient had pull out the bone block falling early after the intervention.

The failure rate was 11,5% ( 3 patients ) : the first already described with fragmentation of the bone block on the screw and too much lateral fixation ; in the second case, the bone block was fixed by two anchors which failed, the third was bilateral permanent luxation who suffered from relaxation after the first procedure and had a second procedure with arthroscopic circonferential Bankart. To date she went through recurrent subluxations and is dissatisfied with the result but she would agree to undergo the procedure again when asked.

**Arthroscopic Hill Sachs Remplissage and Bankart Repair Results :**

The failure rate was 23% ( 3 patients ) : the first patient had a recurrent dislocation after a backward somersault and he had a second surgery with arthroscopic bone block, to date he is very satisfied and has returned to the same sport level. The second patient had no recurrence of luxation or subluxation but still has apprehension in the throwing position. He stopped physiotherapy one year after the procedure and did not practice shoulder musculation since then. The last patient had 6 subluxations after the surgery and apprehension. To date, we have no explication about this failure.

We analysed every data collected pre-operatively and per-operatively between patients with succeed and failed Hill Sachs Remplissage. No data was statically significant except 2 :

- Hyperlaxity which was present in all the failed Bankart repair
- Number of subluxation > or = 3 which was present in all the failed Bankart repair (p < 0,05)

When these factors were associated the failure rate reached 60% (p<0,05).

**Arthroscopic Trillat Results :**

One complication was noted : one infection of the operative site which needed surgery, ablation of the anchors and antibiotic.

The failure rate was 43% ( 3 patients ) : the first patient had infection described above and had recurrent luxation and subluxation, the second had an ISIS score at 7 and presented a glenoid fracture which needed a bone block procedure. She is satisfied and didn't have any recurrence of instability but she has apprehension in throwing position that didn't stop her to practice boxe for recreational. The last one had one subluxation 7 years before the last follow-up in stretching and none since then. She had no apprehension to date and is very satisfied.

**Radiographic findings of the arthroscopic-Bristow. (Table 4)**

The bone graft positioning was accurate, with 91% being below the equator and 92% flush to the glenoid surface without significant difference between double button (Smith Nephew ®) fixation and screw fixation.

Table 5 : WOSI post-operative detailed for each procedure :

	wosi	Physical symptoms	Sport/ Recreation/ work	Lifestyle	Emotions
<b>ABR (36 patients)</b>	287	130	60	50	50
<b>2B3 (26 patients)</b>	370	180	80	60	50
<b>HSR (13 patients)</b>	300	120	70	70	40
<b>Arthroscopic Trillat (7 patients)</b>	370	160	100	60	50
<b>Global</b>	331	147	77	240	47

At the 6th month post-surgery CT-scan the bone block was healed in 57%, and graft osteolysis was seen in 38%. We observed a significant difference between double button fixation and screw fixation.

- Healing of the bone block was obtained in 80% of the double button fixation group against 33% with the screw fixation group (  $p = 0,044$ )
- Graft osteolysis was observed in 10% of the double button fixation group and in 67% of the screw fixation group (  $p=0,012$ )

One patient had a bone block fracture due to inadequate centring of the screw in the bone block. One non-united bone block in the double button group was a fibrous union, and 5 migrations were noted : one in the double button fixation group, 3 in the screw fixation group and one bone block fixed with two anchors. One patient was excluded because she fell on the shoulder early after surgery and ripped her bone block.

## Discussion :

To date, few reports have investigated the outcomes of surgery of anterior shoulder instability in a paediatric population including arthroscopic Bankart repair and open Bristow-Latarjet procedure (3,6,13,14-17,20-26). Most of these studies compared arthroscopic Bankart repair and conservative treatment after the first episode of instability. But to the best of our knowledge, no article studied the result of a surgical strategy of care in paediatric recurrent anterior shoulder instability and no article studied results of arthroscopic bone block repair or arthroscopic Hill Sachs remplissage in a paediatric population.

The first purpose of the study was to characterize adolescents with shoulder anterior instability.

Demographics data :

In our study boys outnumbered girls two to one and trauma caused the first episode of instability in 83% of cases, which is comparable to the series of Lawton et al (41). Hyperlaxity was found in 64% of the patients, which is comparable to the adult series (27).

Previous reports (42) have demonstrated football, baseball and basketball were the most common activity of adolescents leading to anterior shoulder instability. These studies were american ones, whereas ours in European, combat sports, judo, rugby and handball were the most practiced activities by these young patients with anterior instability. Our bone loss findings were similar to those found in adult or mixed studies with 64% of Hill Sachs lesions and 43% of glenoid bone loss (27,40,43,44,45).

Our mean follow-up (6,4 years), is one of the longer follow-up in paediatric population, and this is important for two main reasons. First, it is known that more than half of the arthroscopic Bankart failures happen late, more than 2 years after the initial surgery (25). Second, return to sport is set against the fact that the mean age at surgery was 16,5 years in a high school population with the mean age at follow-up of 23 years in active population with lesser time to practice sport activity. This is why we have a big difference between the 58% of return to the same level of sport and the 84,5% in the SSV sports which represents the ranking of the operated shoulder during sports practice. We have take the choice to include the apprehension in the failure rate because we think that is very important in the quality of life of the patients : in our study patients without recurrence of instability but with apprehension had a mean WOSI of 532 ( 74% of a normal shoulder ) which was higher than the mean global WOSI of 340 (84% of a normal shoulder) at the last follow-up.

Second purpose was to report on surgical procedure and results

Recent studies have demonstrated improved results and significant reduction in recurrent instability in young patients treated with arthroscopic Bankart repair when compared with nonoperative treatment. Mazzoca et al (3) reported their experience with an arthroscopic suture anchor technique in addition to inferior plication in athletes younger than 20 years and they found a failure rate of a 11%. Jones et al (6), in 2007, reported a 18,7% rate of recurrence in their series of delayed arthroscopic Bankart repair in adolescent population. Castagna et al (15) ,in 2012, reported a recurrence of 21%, Wheeler et all (46) 22% recurrence, Kirkley et



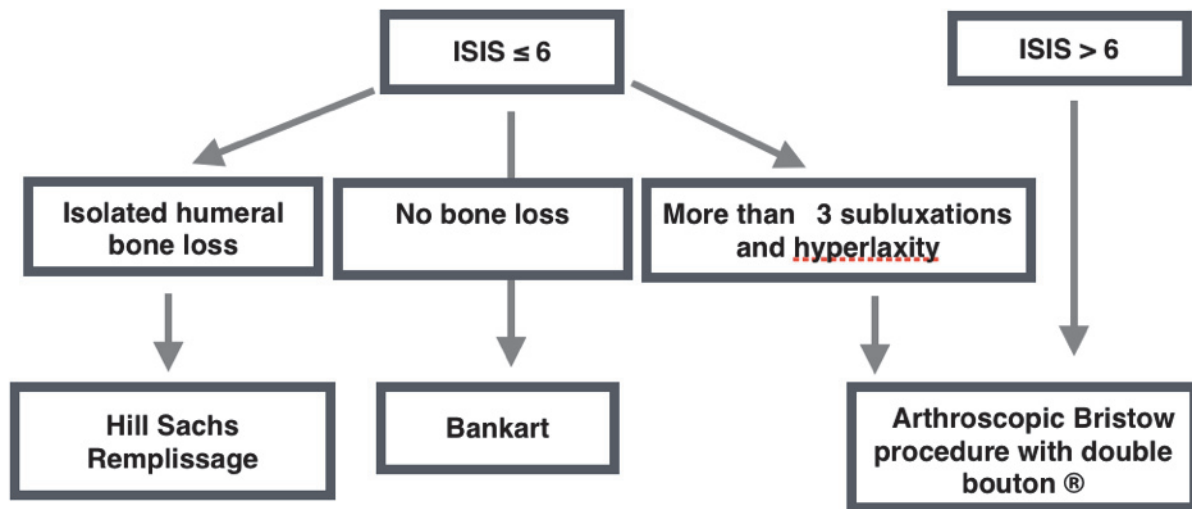
al (16) 15,8% recurrence and Bottoni et al (13) 11,1% of recurrence rate after Bankart repair and 75% in the non operative group. More recently Gigis et al (17) reported in 2014 a failure rate of 13% in the arthroscopic repair group and 70% in the conservative group. The majority of these studies treated the patient after the first episode of instability ( dislocation or subluxation ). In our study we treated recurrent anterior instability in adolescent whom presented more than one episode of instability, thus represented patients with failure of the conservative treatment. Our arthroscopic Bankart failure rate was 28%, higher than anteriorly reported results (3,6,13, 15-17,22) but close from the results of Wheeler (46) with a follow-up of 7,7 years. In our serie, surgery gave 84% of very satisfied or satisfied patients with good clinical scores : ROWE 80, SSV 94%, SSV sports 87,7% and WOSI 287. The mean ISIS score was 6 without difference between failure and success repairs in this paediatric population. Since 2001 we try to respect ISIS score and when a patient had a ISIS superior at 6 a bone block procedure was associated with the arthroscopic Bankart repair, this is why we had no difference in the ISIS score between failure and success. However we identified 2 risk factors of failure : hyperlaxity and number of subluxation superior or equal at 3, which were presents in all the failure cases. We think that this patients with hyperlaxity and subluxations have a different capsular and ligamentous tissu and it should be interesting to conduct an histologic study which maybe could explain their important failure rate in Bankart repair alone. Patients with association of these two factors had an unacceptable 60% failure rate. Consequently we advise to practice a bone block procedure associated with the arthroscopic Bankart repair for this patients.

Coracoid transfer procedure is the choice procedure in patients with glenohumeral bone loss in whom Bankart repairs alone are likely to fail. In 1985, Barry et al (20) reported a series of 36 shoulders treated by Bristow open stabilization in a adolescent population (mean age 16 years and 9 months), the rate of recurrence was 6% and the loose of external rotation was 10°. In 1998 Alain et al (47) presented long term results of the Latarjet procedure, they retrospectively reviewed 58 patients (mean

age 27,5years) and found no recurrent dislocation, but 6 patients with apprehension. In 2007, Burkhart et al (21) reported results of 102 modified Latarjet reconstruction in patient with anteroinferior instability and significant bone loss (> 25%) or an engaging Hill-Sachs lesion. They found a failure rate of 4,9% at a follow-up of 59 months. In 2008, Dossim et al (22) published a study about 93 patients and found a recurrence rate of 5,4%. In 2011, Hovelius et al (23) compared Bristow-Latarjet open and arthroscopic Bankart shoulder stabilization in 185 shoulders with a 17 years of follow-up. They found a recurrence rate of 13,4% in the Bristow -Latarjet group and 29% in Bankart repair. More recently, Khan et al (23) compared conservative treatment and Latarjet open in immature skeletal patients the recurrence rate was of 7% in the bone block surgery and 56% in the conservative group. Always in this study the return to same sport's level was 52% in the non operative group and 92% in the group which had Latarjet procedure. Bessi re et al (25) in 2014 have compared results of open Latarjet and arthroscopic Bankart in 186 patients including patient under 20 years, they found a recurrence rate of 10% in open Latarjet group and 22% in the arthroscopic Bankart group. Butt et al (26) ,in 2013, made a systematic review of early results of arthroscopic coracoid transfert in the treatment of recurrent shoulder instability and found an overall rate of recurrent instability of 1,7% at a mean of follow-up of about 17 months.

In our study, the large part of the coracoid transfer was arthroscopic (26 shoulders) which has never been published in exclusive paediatric population. In this group glenoid loss was present in 75% and 85% practiced sport in competition. Even so the mean ISIS score was 7 and the mean follow-up of 4,1 years, we have 88% of very satisfied or satisfied of the surgery and 69% return to the same level of sport at the last follow-up with a SSV sport of 84%. Our failure rate including apprehension was 11,5% but 2/3 concerned the old fixation that we given up for double button. Association hyperlaxity and subluxation  $\geq 3$  have been test and are not risk factor of failure for this procedure. In adult population it is known that screw fixation of the bone block is associated with screw pullout or loosening, bending or breakage, bone block fracture, nonunion, resorption, and graft migration (26).

Figure 2 : Strategy for the surgical treatment of pediatric anterior shoulder instability



In our paediatric serie there was a big difference between the type of fixation and the healing ( 80% with double bouton against 33% with screw fixation ) and the osteolysis of the graft ( 10% with double bouton against 67% with screw fixation). This difference can be explained by the fact that the ultimate load to failure of 2 bicortical malleolar screws is twice lesser than cortical fixation device, such as the double bouton (48-52), and that adults prudently scale down their physical activities to reduce the risk of reinjury when adolescent are eager to return to unrestricted sport activity. Loss of external rotation is often criticized in bone block procedure, we found a loss of 9 degrees in external rotation which is comparable to the open Latarjet procedure and most of the time not felt as a discomfort by patients.

In selected patients Hill Sachs remplissage was associated with 92% of very satisfied or satisfied patients and 77% returned to the same level of sport at last follow-up. In this group mean ISIS was 5 and patient practiced sport leisure in majority ( 62%). Our failure rate of 23% is higher than studies with adult population (37) but the longer follow-up (6,2 years) and the paediatric population can explain this fact. We identified 2 risk factors of failure : hyperlaxity and number of subluxation superior or equal at 3, which were presents in all the failure cases. Cavalier et al already demonstrated that age < 23 years old was a risk factor of failure for this procedure. However we think that Hill Sachs remplissage is a reliable solution to stabilize the shoulder in paediatric population, as far as rigorous criteria

are respected : ISIS score  $\leq 6$  and isolated humeral bone loss in patients without association hyperlaxity and subluxation  $\geq 3$ .

Arthroscopic Trillat procedure has been practiced in our service from 2000 to 2008, however, our failure rate in this paediatric serie is very high with 43% of recurrences. Population from this surgery was ISIS 6 with 100% Hill Sachs lesion and 29% of glenoid bone loss. With our experience, to date, we propose for this population an arthroscopic Hill Sachs remplissage and Bankart repair or 2B3 procedure depending of the bone loss.

Altogether, comparing the results of the 3 mean procedures of this study ; HSR, ABR, and 2B3 procedure, we observed no significant difference for the SSV, SSV sport, ROWE score and WOSI (table 5) but competitive sport level was more elevated in the 2B3 procedure as the glenoid bone loss and ISIS whereas the failure rate was lesser 11%. Moreover, we identified 2 risk associated with Bankart repair and Hill Sachs Remplissage: hyperlaxity and number of subluxation > or equal at 3.

The main purpose of this study was to propose a strategy for the surgical treatment of pediatric shoulder instability and in view of our results we propose strategy expose in Figure 2.

There are few notable limitations to this study. First, the study is retrospective and not randomized. Second, the procedure of the

arthroscopic Bristow-Latarjet and Bankart repair has evolved and fixation change from anchor, screw and finally double button, however, as we compare the results of these 2 ways of fixation, it can also be considered as a strenght of our study, reinforcing our choice for the double button. Third, we lost of view 15 patients (13% of the cohort) before applying exclusion criteria, but finding and contacting this young and migratory population is difficult.

## Conclusion

This retrospective study revealed : (1 ) In this sport teenage population associated with greater functional demand overall failure rate of surgical stabilization of the shoulder was 24% . (2) The Bristow and Bankart repair procedure bringing the best results in terms of recurrence of instability, of apprehension and return to competition compared to other surgical techniques. (3) In selected patients , not hyperlaxe not sublaxating and without glenoid erosion with a ISIS score  $\leq 6$  , techniques by Bankart isolated, Hill Sachs Remplissage and modified Trillat give good results .

## References:

- Hovellius L. Incidence of shoulder dislocation in Sweden. *Clin Orthop Relat Res* 1982; (166):127-31.
- Good CR, MacGillivray JD. Traumatic shoulder dislocation in the adolescent athlete: advances in surgical treatment. *Curr Opin Pediatr*. 2005;17:25Y29.
- Mazzocca AD, Brown FM, Carreira DS, et al. Arthroscopic anterior shoulder stabilization of collision and contact athletes. *Am J Sports Med*. 2005;33:52Y60.
- Dameron TB, Reibel DB. Fractures involving the proximal humeral epiphyseal plate. *J Bone Joint Surg*. 1969;51:289–297.
- Gregg-Smith SJ, White SH. Fracture dislocation of the proximal humeral epiphysis. *Injury*. 1992;23:199–200.
- Jones KJ, Wiesel B, Ganley TJ, et al. Functional outcomes of early arthroscopic Bankart repair in adolescents aged 11 to 18 years. *J Pediatr Orthop*. 2007;27:209–213.
- Rowe CR. Anterior dislocation of the shoulder. Prognosis and treatment. *Surg Clin North Am*. 1963;43:1609–1614.
- Rowe CR. Prognosis in dislocation of the shoulder. *J Bone Joint Surg*. 1956;38A: 957–77.
- Marans HJ, Angel KR, Schemitsch EH. The fate of traumatic anterior dislocation of the shoulder in children. *J Bone Joint Surg*. 1992;74A:1242–1244.
- Postacchini F, Gumina S, Cinotti G. Anterior shoulder dislocation in adolescents. *J Shoulder Elbow Surg* 2000;9:470-474.
- Deitch J, Mehlman CT, Foad SL, et al. Traumatic anterior shoulder dislocation in adolescents. *Am J Sports Med*. 2003;31:758–763.
- Hovellius L, Lind B, Thorling J. Primary dislocation of the shoulder. Factors affecting two year prognosis. *Clin Orthop*. 1983;176:181–185.
- Bottoni CR, Wilckens JH, DeBerardino TM, et al. A prospective, randomized evaluation of arthroscopic stabilization versus nonoperative treatment in patients with acute, traumatic, first-time shoulder dislocations. *Am J Sports Med* 2002;30: 576-580.
- Brophy RH, Marx RG. Osteoarthritis following shoulder instability. *Clin Sports Med*. 2005;24:47Y56.
- Castagna A, Rose GD, Borroni M, et al. Arthroscopic stabilization of the shoulder in adolescent athletes participating in overhead or contact sports. *Arthroscopy*. 2012;28:309–315.
- Kirkley A, Werstine R, Ratjek A, et al. Prospective randomized clinical trial comparing the effectiveness of immediate arthroscopic stabilization versus immobilization and rehabilitation in first traumatic anterior dislocations of the shoulder: long-term evaluation. *Arthroscopy*. 2005;21:55–63.
- Gigis I, Heikenfeld R, Godolias G. Arthroscopic versus conservative treatment of first anterior dislocation of the shoulder in adolescents. *J Pediatr Orthop*. 2014 Jun;34(4):421-5
- Latarjet M. A propos du traitement des luxation recidivantes de l'épaule [Treatment of recurrent dislocations of the shoulder]. *Lyon Chir* 1954;49:994-7.

19. Helfet A, Coracoid transplantation for recurring dislocation of the shoulder. *Bone Joint Surg.* 1958;40B:198-202.
20. Barry T, Lombardo S, Kerlan R, et al. The coracoid transfer for recurrent anterior instability of the shoulder in adolescents. *J Bone Joint Surg [Am]* 1985;67:383.
21. Burkhart SS, De Beer JF, Barth JR, Cresswell T, Criswell T, Roberts C, et al. Results of modified Latarjet reconstruction in patients with anteroinferior instability and significant bone loss. *Arthroscopy* 2007;23:1033-41.
22. Dossim A, Abalo A, Gnandi-Pio F. Bristow-Latarjet repairs for anterior instability of the shoulder: clinical and radiographic results at mean 8.2 years follow-up. *Chir Main.* 2008 Feb;27(1):26-30.
23. Hovelius L, Thorling J, Fredin H. Recurrent anterior dislocation of the shoulder: results after the Bankart and Putti-Platt operations. *J Bone Joint Surg [Am]* 1979;61:566-9.
24. Khan A1, Samba A, Canavese F. Anterior dislocation of the shoulder in skeletally immature patients: comparison between non-operative treatment versus open Latarjet's procedure. *Bone Joint J.* 2014 Mar;96-B(3):354-9.
25. Bessiere C, Trojani C, Carles M, Mehta SS, Boileau P. The open Latarjet procedure is more reliable in terms of shoulder stability than arthroscopic Bankart repair. *Clin Orthop Relat Res* 2014;472:2345-51.
26. Butt U, Charalambous CP. Arthroscopic coracoid transfer in the treatment of recurrent shoulder instability: a systematic review of early results. *Arthroscopy.* 2013 Apr;29(4):774-9.
27. Balg F, Boileau P. The instability severity index score. A simple preoperative score to select patients for arthroscopic or open shoulder stabilisation. *J Bone Joint Surg Br* 2007;89:1470-7.
28. Boileau P, Bicknell RT, El Fegoun AB, Chuinard C. Arthroscopic Bristow procedure for anterior instability in shoulders with a stretched or deficient capsule: the "belt-and-suspenders" operative technique and preliminary results. *Arthroscopy* 2007;23:593-601
29. Williams GN, Gangel TJ, Arciero RA, Uhorchak JM, Taylor DC. Comparison of the Single Assessment Numeric Evaluation method and two shoulder rating scales. *Outcomes measures after shoulder surgery. Am J Sports Med* 1999;27:214-221.
30. Boileau P, Ahrens P. The TOTS (temporary outside traction suture): a new technique to allow easy suture placement and improve capsular shift in arthroscopic Bankart repair. *Arthroscopy.* 2003; 19:672-677.
31. Boileau P, Villalba M, Hery JY, Balg F, Ahrens P, Neyton L. Risk factors for recurrence of shoulder instability after arthroscopic Bankart repair. *J Bone Joint Surg Am* 2006;88:1755-63.
32. Walch G. La luxation recidivante anterieure d'epaule [Recurrent anterior shoulder instability]. *Rev Chir Orthop Reparatrice Appar Mot* 1991;77(Suppl 1):177-91.
33. Boileau P, Mercier N, Old J. Arthroscopic Bankart-Bristow-Latarjet (2B3) procedure: how to do it and tricks to make it easier and safe. *Orthop Clin North Am* 2010;41:381-92.
34. Boileau P, Mercier N, Roussanne Y, Thelu CE, Old J. Arthroscopic Bankart-Bristow-Latarjet procedure: the development and early results of a safe and reproducible technique. *Arthroscopy* 2010;26:1434-50.
35. Boileau P, Thelu CE, Mercier N, Ohl X, Houghton-Clemmey R, Carles M, et al. Arthroscopic Bristow-Latarjet combined with Bankart repair restores shoulder stability in patients with glenoid bone loss. *Clin Orthop Relat Res* 2014;472:2413-24.
36. Boileau P, Gendre P, Trojani C. A guided surgical approach and novel fixation method for arthroscopic Latarjet. *J Shoulder Elbow Surg.* 2015 Aug 7.
37. Boileau P, O'Shea K, Zumstein M. Anatomical and functional results after arthroscopic Hill-Sachs remplissage. *J Bone Joint Surg Am.* 2012 Apr 4;94(7): 618-26. doi: 10.2106/JBJS.K.00101.
38. Purchase RJ1, Wolf EM, Smalley CC. Hill-sachs "remplissage": an arthroscopic solution for the engaging hill-sachs lesion. *Arthroscopy.* 2008 Jun;24(6):723-6. doi: 10.1016/j.arthro.2008.03.015.
39. Kirkley A1, Alvarez C, Griffin S. The development and evaluation of a disease-specific quality-of-life questionnaire for disorders of the rotator cuff: The Western Ontario Rotator Cuff Index. *Clin J Sport Med.* 2003 Mar;13(2):84-92.
40. Rowe CR, Patel D, Southmayd WW. The Bankart procedure : a long-term end-result

- study. *J Bone Joint Surg Am.* 1978;60:1Y16.
41. Lawton RL, Choudhury S, Mansat P, Cofield RH, Stans AA. Pediatric shoulder instability: Presentation, findings, treatment, and outcomes. *J Pediatr Orthop* 2002;22:52-61.
  42. Shymon SJ, Roocroft J, Edmonds EW. Traumatic anterior instability of the pediatric shoulder: a comparison of arthroscopic and open bankart repairs. *J Pediatr Orthop.* 2015 Jan;35(1):1-6.
  43. Edwards TB, Boulahia A, Walch G. Radiographic analysis of bone defects in chronic anterior shoulder instability. *Arthroscopy.* 2003 Sep;19(7):732-9.
  44. Yamamoto N, Itoi E, Tuoheti Y. Effect of an anterior glenoid defect on anterior shoulder stability: a cadaveric study. *Am J Sports Med.* 2009 May;37(5):949-54.
  45. Hovelius L, Eriksson K, Weckström J. Recurrences after initial dislocation of the shoulder. Results of a prospective study of treatment. *J Bone Joint Surg Am.* 1983 Mar;65(3):343-9.
  46. Wheeler JH, Ryan JB, Molinari RN. Arthroscopic versus nonoperative treatment of acute shoulder dislocations in young athletes. *Arthroscopy.* 1989;5(3): 213-7.
  47. Allain J, Goutallier D, Glorion C. Long-term results of the Latarjet procedure for the treatment of anterior instability of the shoulder. *J Bone Joint Surg Am.* 1998 Jun; 80(6):841-52.
  48. Weppe F, Magnussen RA, Lustig S, Demey G, Neyret P, Servien E. A biomechanical evaluation of bicortical metal screw fixation versus absorbable interference screw fixation after coracoid transfer for anterior shoulder instability. *Arthroscopy* 2011;27:1358-63.
  49. Ahmad CS, Gardner TR, Groh M, Arnouk J, Levine WN. Mechanical properties of soft tissue femoral fixation devices for anterior cruciate ligament reconstruction. *Am J Sports Med* 2004;32:635-40.
  50. Kamelger FS, Onder U, Schmoelz W, Tecklenburg K, Arora R, Fink C. Suspensory fixation of grafts in anterior cruciate ligament reconstruction: a biomechanical comparison of 3 implants. *Arthroscopy* 2009;25:767-76.
  51. Mazzocca AD, Burton KJ, Romeo AA, Santangelo S, Adams DA, Arciero RA. Biomechanical evaluation of 4 techniques of distal biceps brachii tendon repair. *Am J Sports Med* 2007;35:252-8.
  52. Petre BM, Smith SD, Jansson KS, de Meijer PP, Hackett TR, LaPrade RF, et al. Femoral cortical suspension devices for soft tissue anterior cruciate ligament reconstruction: a comparative biomechanical study. *Am J Sports Med* 2013;41:416-22.

## Titres et travaux :

### Article publié :

"Melanotic neuroectodermal tumor of infancy : case report and review of the literature" Rev Laryngol Otol Rhinol.2011 ;132(3) :173-6

"Le bec calcanéen trop long : résultats du traitement chirurgical" Monographie de l'AFCP 2013.

### Article soumis:

« The too long anterior process: results of surgery and pronostic factors »

### Article en cours de correction :

"Advanced containment methods for Legg-Calvé-Perthes Disease : Triple Pelvic Osteotomy versus Chiari osteotomy"

### Articles en cours :

#### *Etude prospective :*

Hémiépiphysothèse du 1er métatarsien dans la prise en charge de l'hallux valgus de l'enfant

Évaluation de la pointe carré creuse RFBR dans la prise en charge des fractures du col des métacarpiens. (Strasbourg, Bordeaux, Nice, Antilles)

« Filthy doudou » : a bacteriologic analyse of 50 doudous before surgery.

#### *Etude rétrospective :*

SYMPOSIUM SOFCOT 2015: chirurgie de la coiffe des rotateurs à 10 et 20 ans de recul

#### *Case report :*

Le myoépithéliome intra-osseux : une tumeur bénigne exceptionnelle.

### Communication :

"Spectre bactériologique des péritonites de l'enfant : étude rétrospective". 1er congrès de Pédiatrie du CHU-Lenval 2011.

"Advanced containment methods for Legg-Calvé-Perthes Disease : Triple Pelvic Osteotomy versus Chiari osteotomy". 2ème congrès de Pédiatrie du CHU-Lenval 2012.

"Le bec calcanéen trop long : résultats du traitement chirurgical" 88ème congrès de la SOFCOT 2013.

"Le bec calcanéen trop long : résultats du traitement chirurgical" 88ème congrès de la SOFCOT 2013 journée des spécialités AFCP.

"Le myoépithéliome intra-osseux : une tumeur bénigne exceptionnelle." 88ème congrès de la SOFCOT 2013.

"Un nouvel instrument dans la prise en charge des fractures du col des métacarpiens. 4ème congrès de Pédiatrie du CHU-Lenval 2014.

**Master 2 de biomécanique Faculté Aix Marseille Pr Chabrand**

**DIU de chirurgie du sport**

**DIU de chirurgie du genou**

**DIU de chirurgie du rachis**

**DESC de chirurgie orthopédie pédiatrique (écrit validé)**

## **Projets de recherche :**

- Distracteur mécanique autonome de rachis dans la prise en charge de la scoliose infantile. Développement en cours avec le laboratoire MEDICREA.
- Pointe carré canulée creuse RFBR pour le brochage per-cutané des métacarpiens et la mise en place des clous de Métaizeau. Brevet déposé en association avec AREX.
- Jauge de profondeur universelle pour l'orthopédie développement en cours avec la SATEST
- SHARK : connecteur vasculaire en PTFE développement en cours avec la SATEST et dépôt de brevet prévu pour octobre 2015.
- Réparation des fléchisseurs : technique d'accroche au tendon innovante et fils à section plate spécifique. Développement en cours avec la société MELC.
- TENODESIS : agrafe à visser spécifique pour la ténodèse du long biceps sous arthroscopie et le Hill Sachs Remplissage : dessin industriel de l'implant acquise, recherche de laboratoire en cours.

## SERMENT D'HIPPOCRATE

Au moment d'être admis à exercer la médecine, je promets et je jure d'être fidèle aux lois de l'honneur et de la probité.

Mon premier souci sera de rétablir, de préserver ou de promouvoir la santé dans tous ses éléments, physiques et mentaux, individuels et sociaux.

Je respecterai toutes les personnes, leur autonomie et leur volonté, sans aucune discrimination selon leur état ou leurs convictions. J'interviendrai pour les protéger si elles sont affaiblies, vulnérables ou menacées dans leur intégrité ou leur dignité. Même sous la contrainte, je ne ferai pas usage de mes connaissances contre les lois de l'humanité.

J'informerai les patients des décisions envisagées, de leurs raisons et de leurs conséquences.

Je ne tromperai jamais leur confiance et n'exploiterai pas le pouvoir hérité des circonstances pour forcer les consciences.

Je donnerai mes soins à l'indigent et à quiconque me les demandera. Je ne me laisserai pas influencer par la soif du gain ou la recherche de la gloire.

Admis dans l'intimité des personnes, je tairai les secrets qui me seront confiés. Reçu à l'intérieur des maisons, je respecterai les secrets des foyers et ma conduite ne servira pas à corrompre les mœurs.

Je ferai tout pour soulager les souffrances. Je ne prolongerai pas abusivement les agonies. Je ne provoquerai jamais la mort délibérément.

Je préserverai l'indépendance nécessaire à l'accomplissement de ma mission. Je n'entreprendrai rien qui dépasse mes compétences. Je les entretiendrai et les perfectionnerai pour assurer au mieux les services qui me seront demandés.

J'apporterai mon aide à mes confrères ainsi qu'à leurs familles dans l'adversité.

Que les hommes et mes confrères m'accordent leur estime si je suis fidèle à mes promesses ; que je sois déshonoré et méprisé si j'y manque.