



HAL
open science

Évaluation des séquences de relaxométrie T1 et T2 dans l'amyloïdose cardiaque

Dorothee Taconet

► **To cite this version:**

Dorothee Taconet. Évaluation des séquences de relaxométrie T1 et T2 dans l'amyloïdose cardiaque. Médecine humaine et pathologie. 2016. dumas-01297413

HAL Id: dumas-01297413

<https://dumas.ccsd.cnrs.fr/dumas-01297413>

Submitted on 4 Apr 2016

HAL is a multi-disciplinary open access archive for the deposit and dissemination of scientific research documents, whether they are published or not. The documents may come from teaching and research institutions in France or abroad, or from public or private research centers.

L'archive ouverte pluridisciplinaire **HAL**, est destinée au dépôt et à la diffusion de documents scientifiques de niveau recherche, publiés ou non, émanant des établissements d'enseignement et de recherche français ou étrangers, des laboratoires publics ou privés.

FACULTE MIXTE DE MEDECINE ET DE PHARMACIE DE ROUEN

ANNEE 2016

**THESE POUR LE DOCTORAT EN
MEDECINE**

(Diplôme d'Etat)

Par

Dorothée TACONET

Née le 3 mars 1987 à Pontoise

Présentée et soutenue publiquement le 26 février 2016

**EVALUATION DES SEQUENCES DE RELAXOMETRIE T1
ET T2 DANS L'AMYLOIDOSE CARDIAQUE**

Président du jury : Monsieur le Professeur Jean-Nicolas DACHER

Directeur de thèse : Monsieur le Docteur Jérôme CAUDRON

Membre du jury : Monsieur le Professeur Fabrice BAUER

Membre du jury : Monsieur le Professeur Emmanuel GERARDIN

Membre du jury : Monsieur le Professeur Jean-Christophe SABOURIN

ANNEE UNIVERSITAIRE 2015 – 2016
U.F.R. DE MEDECINE ET DE-PHARMACIE DE ROUEN

DOYEN :

Professeur Pierre FREGER

ASSESEURS :

Professeur Michel GUERBET

Professeur Benoit VEBER

Professeur Pascal JOLY

Professeur Stéphane MARRET

I - MEDECINE

PROFESSEURS DES UNIVERSITES – PRATICIENS HOSPITALIERS

Mr Frédéric ANSELME	HCN	Cardiologie
Mme Isabelle AUQUIT AUCKBUR	HCN	Chirurgie plastique
Mr Fabrice BAUER	HCN	Cardiologie
Mme Soumeya BEKRI	HCN	Biochimie et biologie moléculaire
Mr Jacques BENICHOU	HCN	Bio statistiques et informatique médicale
Mr Jean-Paul BESSOU	HCN	Chirurgie thoracique et cardio-vasculaire
Mme Françoise BEURET-BLANQUART <i>Qualité (surnombre)</i>	HCN	Commission E.P.P. D.P.C. Pôle
Mr Olivier BOYER	UFR	Immunologie
Mr François CARON	HCN	Maladies infectieuses et tropicales
Mr Philippe CHASSAGNE	HCN	Médecine interne (gériatrie)
Mr Vincent COMPERE	HCN	Anesthésiologie et réanimation chirurgicale
Mr Antoine CUVELIER	HB	Pneumologie
Mr Pierre CZERNICHOW	HCH	Epidémiologie, économie de la santé
Mr Jean-Nicolas DACHER	HCN	Radiologie et imagerie médicale
Mr Stéfan DARMONI	HCN	Informatique médicale et techniques de communication
Mr Pierre DECHELOTTE	HCN	Nutrition
Mme Danièle DEHESDIN <i>(surnombre)</i>	HCN	Oto-rhino-laryngologie
Mr Frédéric DI FIORE	CB	Cancérologie
Mr Fabien DOGUET	HCN	Chirurgie Cardio Vasculaire
Mr Jean DOUCET	SJ	Thérapeutique - Médecine interne et gériatrie
Mr Bernard DUBRAY	CB	Radiothérapie
Mr Philippe DUCROTTE	HCN	Hépto-gastro-entérologie
Mr Frank DUJARDIN	HCN	Chirurgie orthopédique - Traumatologique
Mr Fabrice DUPARC traumatologique	HCN	Anatomie - Chirurgie orthopédique et
Mr Eric DURAND	HCN	Cardiologie
Mr Bertrand DUREUIL	HCN	Anesthésiologie et réanimation chirurgicale
Mme Hélène ELTCHANINOFF	HCN	Cardiologie

Mr Thierry FREBOURG	UFR	Génétique
Mr Pierre FREGER	HCN	Anatomie - Neurochirurgie
Mr Jean François GEHANNO	HCN	Médecine et santé au travail
Mr Emmanuel GERARDIN	HCN	Imagerie médicale
Mme Priscille GERARDIN	HCN	Pédopsychiatrie
Mr Michel GODIN (<i>surnombre</i>)	HB	Néphrologie
M. Guillaume GOURCEROL	HCN	Physiologie
Mr Philippe GRISE (<i>surnombre</i>)	HCN	Urologie
Mr Dominique GUERROT	HCN	Néphrologie
Mr Olivier GUILLIN	HCN	Psychiatrie Adultes
Mr Didier HANNEQUIN	HCN	Neurologie
Mr Fabrice JARDIN	CB	Hématologie
Mr Luc-Marie JOLY	HCN	Médecine d'urgence
Mr Pascal JOLY	HCN	Dermato - Vénérologie
Mme Annie LAQUERRIERE	HCN	Anatomie et cytologie pathologiques
Mr Vincent LAUDENBACH	HCN	Anesthésie et réanimation chirurgicale
Mr Joël LECHEVALLIER	HCN	Chirurgie infantile
Mr Hervé LEFEBVRE	HB	Endocrinologie et maladies métaboliques
Mr Thierry LEQUERRE	HB	Rhumatologie
Mme Anne-Marie LEROI	HCN	Physiologie
Mr Hervé LEVESQUE	HB	Médecine interne
Mme Agnès LIARD-ZMUDA	HCN	Chirurgie Infantile
Mr Pierre Yves LITZLER	HCN	Chirurgie cardiaque
Mr Bertrand MACE	HCN	Histologie, embryologie, cytogénétique
M. David MALTETE	HCN	Neurologie
Mr Christophe MARGUET	HCN	Pédiatrie
Mme Isabelle MARIE	HB	Médecine interne
Mr Jean-Paul MARIE	HCN	Oto-rhino-laryngologie
Mr Loïc MARPEAU	HCN	Gynécologie - Obstétrique
Mr Stéphane MARRET	HCN	Pédiatrie
Mme Véronique MERLE	HCN	Epidémiologie
Mr Pierre MICHEL	HCN	Hépatogastro-entérologie
Mr Jean-François MUIR	HB	Pneumologie
Mr Marc MURAINÉ	HCN	Ophtalmologie
Mr Philippe MUSETTE	HCN	Dermatologie - Vénérologie

Mr Christophe PEILLON	HCN	Chirurgie générale
Mr Christian PFISTER	HCN	Urologie
Mr Jean-Christophe PLANTIER	HCN	Bactériologie - Virologie
Mr Didier PLISSONNIER	HCN	Chirurgie vasculaire
Mr Bernard PROUST	HCN	Médecine légale
Mr Jean-Christophe RICHARD (<i>détachement</i>)	HCN	Réanimation médicale - Médecine d'urgence
Mme Nathalie RIVES	HCN	Biologie du développement et de la reproduction
Mr Horace ROMAN	HCN	Gynécologie - Obstétrique
Mr Jean-Christophe SABOURIN	HCN	Anatomie - Pathologie
Mr Guillaume SAVOYE	HCN	Hépatogastrologie
Mme Céline SAVOYE-COLLET	HCN	Imagerie médicale
Mme Pascale SCHNEIDER	HCN	Pédiatrie
Mr Michel SCOTTE	HCN	Chirurgie digestive
Mme Fabienne TAMION	HCN	Thérapeutique
Mr Luc THIBERVILLE	HCN	Pneumologie
Mr Christian THUILLEZ	HB	Pharmacologie
Mr Hervé TILLY	CB	Hématologie et transfusion
Mr Olivier TROST	HCN	Chirurgie Maxillo Faciale
Mr Jean-Jacques TUECH	HCN	Chirurgie digestive
Mr Jean-Pierre VANNIER	HCN	Pédiatrie génétique
Mr Benoît VEBER	HCN	Anesthésiologie - Réanimation chirurgicale
Mr Pierre VERA	CB	Biophysique et traitement de l'image
Mr Eric VERIN	CRMPR	Médecine physique et de réadaptation
Mr Eric VERSPYCK	HCN	Gynécologie obstétrique
Mr Olivier VITTECOQ	HB	Rhumatologie
Mr Jacques WEBER	HCN	Physiologie

MAITRES DE CONFERENCES DES UNIVERSITES – PRATICIENS HOSPITALIERS

Mme Noëlle BARBIER-FREBOURG	HCN	Bactériologie – Virologie
Mme Carole BRASSE LAGNEL	HCN	Biochimie
Mme Valérie BRIDOUX HUYBRECHTS	HCN	Chirurgie Vasculaire
Mr Gérard BUCHONNET	HCN	Hématologie

Mme Mireille CASTANET	HCN	Pédiatrie
Mme Nathalie CHASTAN	HCN	Physiologie
Mme Sophie CLAEYSSENS	HCN	Biochimie et biologie moléculaire
Mr Moïse COEFFIER	HCN	Nutrition
Mr Stéphanie DERREY	HCN	Neurochirurgie
Mr Manuel ETIENNE	HCN	Maladies infectieuses et tropicales
Mr Serge JACQUOT	UFR	Immunologie
Mr Joël LADNER	HCN	Epidémiologie, économie de la santé
Mr Jean-Baptiste LATOUCHE	UFR	Biologie cellulaire
Mme Rachel MARION-LETELLIER	UFR	Physiologie
Mr Thomas MOUREZ	HCN	Virologie
Mme Muriel QUILLARD	HCN	Biochimie et biologie moléculaire
Mme Christine RONDANINO	UFR	Physiologie de la Reproduction
Mr Mathieu SALAUN	HCN	Pneumologie
Mme Pascale SAUGIER-VEBER	HCN	Génétique
Mme Anne-Claire TOBENAS-DUJARDIN	HCN	Anatomie

PROFESSEUR AGREGÉ OU CERTIFIÉ

Mme Dominique LANIEZ	UFR	Anglais
Mr Thierry WABLE	UFR	Communication

II - PHARMACIE

PROFESSEURS

Mr Thierry BESSON	Chimie Thérapeutique
Mr Jean-Jacques BONNET	Pharmacologie
Mr Roland CAPRON (PU-PH)	Biophysique
Mr Jean COSTENTIN (Professeur émérite)	Pharmacologie
Mme Isabelle DUBUS	Biochimie
Mr Loïc FAVENNEC (PU-PH)	Parasitologie

Mr Jean Pierre GOULLE	Toxicologie
Mr Michel GUERBET	Toxicologie
Mme Isabelle LEROUX - NICOLLET	Physiologie
Mme Christelle MONTEIL	Toxicologie
Mme Martine PESTEL-CARON (PU-PH)	Microbiologie
Mme Elisabeth SEGUIN	Pharmacognosie
Mr Rémi VARIN (PU-PH)	Pharmacie clinique
Mr Jean-Marie VAUGEOIS	Pharmacologie
Mr Philippe VERITE	Chimie analytique

MAITRES DE CONFERENCES

Mme Cécile BARBOT	Chimie Générale et Minérale
Mr Jérémy BELLIEN	Pharmacologie
Mr Frédéric BOUNOURE	Pharmacie Galénique
Mr Abdeslam CHAGRAOUI	Physiologie
Mme Camille CHARBONNIER	Statistiques
Mme Marie Catherine CONCE-CHEMTOB économie de la santé	Législation pharmaceutique et
Mme Elizabeth CHOSSON	Botanique
Mme Cécile CORBIERE	Biochimie
Mr Eric DITTMAR	Biophysique
Mme Nathalie DOURMAP	Pharmacologie
Mme Isabelle DUBUC	Pharmacologie
Mme Dominique DUTERTE-BOUCHER	Pharmacologie
Mr Abdelhakim ELOMRI	Pharmacognosie
Mr François ESTOUR	Chimie Organique
Mr Gilles GARGALA (MCU-PH)	Parasitologie
Mme Najla GHARBI	Chimie analytique
Mme Marie-Laure GROULT	Botanique
Mr Hervé HUE	Biophysique et mathématiques
Mme Laetitia LE GOFF	Parasitologie - Immunologie
Mme Hong LU	Biologie
Mme Sabine MENAGER	Chimie organique
Mr Mohamed SKIBA	Pharmacie galénique

Mme Malika **SKIBA**

Pharmacie galénique

Mme Christine **THARASSE**

Chimie thérapeutique

Mr Frédéric **ZIEGLER**

Biochimie

PROFESSEURS ASSOCIES

Mme Cécile **GUERARD-DETUNCQ**

Pharmacie officinale

Mr Jean-François **HOUIVET**

Pharmacie officinale

PROFESSEUR CERTIFIE

Mme Mathilde **GUERIN**

Anglais

ASSISTANT HOSPITALO-UNIVERSITAIRE

Mme Sandrine **DAHYOT**

Bactériologie

ATTACHES TEMPORAIRES D'ENSEIGNEMENT ET DE RECHERCHE

Mr Souleymane **ABDOUL-AZIZE**

Biochimie

Mme Hanane **GASMI**

Galénique

Mme Caroline **LAUGEL**

Chimie organique

Mr Romy **RAZAKANDRAINIBE**

Parasitologie

LISTE DES RESPONSABLES DES DISCIPLINES PHARMACEUTIQUES

Mme Cécile BARBOT	Chimie Générale et minérale
Mr Thierry BESSON	Chimie thérapeutique
Mr Roland CAPRON	Biophysique
Mme Marie-Catherine CONCE-CHEMTOB	Législation et économie de la santé
Mme Elisabeth CHOSSON	Botanique
Mr Jean-Jacques BONNET	Pharmacodynamie
Mme Isabelle DUBUS	Biochimie
Mr Loïc FAVENNEC	Parasitologie
Mr Michel GUERBET	Toxicologie
Mr François ESTOUR	Chimie organique
Mme Isabelle LEROUX-NICOLLET	Physiologie
Mme Martine PESTEL-CARON	Microbiologie
Mme Elisabeth SEGUIN	Pharmacognosie
Mr Mohamed SKIBA	Pharmacie galénique
Mr Rémi VARIN	Pharmacie clinique
Mr Philippe VERITE	Chimie analytique

III – MEDECINE GENERALE

PROFESSEUR

Mr Jean-Loup **HERMIL**

UFR Médecine générale

PROFESSEURS ASSOCIES A MI-TEMPS

Mr Emmanuel **LEFEBVRE**

UFR Médecine Générale

Mr Philippe **NGUYEN THANH**

UFR Médecine générale

MAITRE DE CONFERENCES ASSOCIE A MI-TEMPS

Mr Pascal **BOULET**

UFR Médecine générale

Mme Elisabeth **MAUVIARD**

UFR Médecine générale

Mme Yveline **SEVRIN**

UFR Médecine générale

Mme Marie Thérèse **THUEUX**

UFR Médecine générale

ENSEIGNANTS MONO-APPARTENANTS

PROFESSEURS

Mr Serguei FETISSOV (med)	Physiologie (ADEN)
Mr Paul MULDER (phar)	Sciences du Médicament
Mme Su RUAN (med)	Génie Informatique

MAITRES DE CONFERENCES

Mr Sahil ADRIOUCH (med)	Biochimie et biologie moléculaire (Unité Inserm 905)
Mme Gaëlle BOUGEARD-DENOYELLE (med)	Biochimie et biologie moléculaire (UMR 1079)
Mme Carine CLEREN (phar)	Neurosciences (Néovasc)
Mme Pascaline GAILDRAT (phar) (UMR 1079)	Génétique moléculaire humaine
Mr Nicolas GUEROUT (phar)	Neurophysiologie
Mr Antoine OUVRARD-PASCAUD (med) 1076)	Physiologie (Unité Inserm
Mr Frédéric PASQUET	Sciences du langage, orthophonie
Mme Isabelle TOURNIER (phar)	Biochimie (UMR 1079)

CHEF DES SERVICES ADMINISTRATIFS : Mme Véronique DELAFONTAINE

HCN - Hôpital Charles Nicolle

HB - Hôpital de BOIS GUILLAUME

CB - Centre Henri Becquerel

CHS - Centre Hospitalier Spécialisé du Rouvray

CRMPR - Centre Régional de Médecine Physique et de Réadaptation SJ – Saint Julien Rouen

Par délibération du jury en date du 3 mars 1967, la faculté a arrêté que les opinions émises dans les dissertations qui lui seront présentées doivent être considérées comme propres à leurs auteurs et qu'elle n'entend leur donner aucune approbation ni improbation.

Remerciements

Au président du jury :

A Monsieur le Professeur Jean Nicolas DACHER,

Chef de service de radiologie du CHU de Rouen, c'est un grand honneur de vous avoir en tant que président de ce jury, je vous en remercie chaleureusement ; merci pour votre accueil dans le service, pour votre passion pour la radiologie et surtout pour votre encadrement et vos précieux enseignements en imagerie cardiaque et en radio pédiatrie.

Aux membres du jury :

Au Docteur Jérôme CAUDRON, directeur de cette thèse, merci pour ton encadrement pour ce travail ; merci pour tes conseils, ton esprit scientifique et tous les avis donnés en imagerie cardiaque et au scanner des urgences.

Au Professeur Emmanuel GERARDIN, coordinateur du DES de radiologie, merci pour votre stage de neuroradiologie qui fut l'un de mes préférés, pendant lequel j'ai énormément appris ; je vous suis également très reconnaissante pour votre écoute et vos conseils tout au long de mon cursus.

Au Professeur Fabrice BAUER, merci de me faire l'honneur de juger ce travail ; merci d'apporter un point de vue cardiologique et votre expérience scientifique à cette thèse.

Au Professeur Jean-Christophe SABOURIN, merci d'avoir accepté de juger ce travail ; la corrélation radio-anatomopathologique reste un pilier fondamental de ces deux spécialités.

Aux radiologues du service :

Au Professeur Céline SAVOIE COLLET, merci pour votre gentillesse, vos enseignements et vos avis donnés toujours avec beaucoup de disponibilité en imagerie digestive.

Aux Docteurs Cécile MARTIN, Eléonore TOLLARD, Paul MICHELIN, Edith KONING, Jean-Pierre LESTRAT, merci pour vos enseignements dans la pratique quotidienne de notre spécialité, ainsi que votre disponibilité pour les nombreux avis, que ce soit en imagerie thoracique, neurologique et vasculaire, en ostéo-articulaire ou en imagerie digestive.

A tous les manipulateurs et manipulatrices radio du service sans qui notre métier ne serait pas possible, de précieux alliés du quotidien, tant au niveau de la radiologie centrale que de la radiologie des urgences.

A toutes les secrétaires du service, toujours souriantes et efficaces.

Aux Pacsmens, Sébastien, Michael et Christophe, merci pour votre disponibilité et votre patience.

A toute l'équipe de radiologie d'Elbeuf :

Au chef de service Docteur Franck DUPRE, merci pour votre accueil dans le service,

Aux Docteurs Hend BLAH et Rodolphe MENARD, merci pour vos précieux enseignements en imagerie de la femme transmis dans un esprit de compagnonnage très enrichissant.

A tous les manipulateurs-trices radio et secrétaires d'Elbeuf.

A mes co-internes :

A Sophie, merci pour ton sourire aussi grand que toi, ta bonne humeur, ton enthousiasme et les fous rires ; merci pour les carnets partagés, les démonstrations d'écho en début d'internat ; enfin merci pour tous les moments passés hors du service de radiologie, des virées shopping dans les rues de Rouen à Bali ;)

A Raph, merci pour tous ces stages passés ensemble, pour les six mois au scanner des urgences, ton calme et ta sérénité en toutes circonstances, pour ta passion pour la neuroradiopédiatrie, promis je t'enverrai des avis ;)

A tous mes autres co internes : aux Mickael, Adnan, David, Armonie, Kévin, Grégoire, Malek, aux Julien, Agathe, Perrine, Pauline, Hélène, Julie, Mathieu, Benjamin, Etienne et tous les autres que j'oublie.

A mes co-internes devenus chefs :

A Amel, véritable grande sœur, merci pour les conseils et ton écoute, merci pour ce fabuleux voyage à Bali, les fous rires avec Banana Fried, les restos bio-veggies à Paris !

A Laurent, alias Lolo 76, merci pour ton aide, les conseils et les bons plans de dernière minute ;)

A Adrien, Cécile, Nico et Valérie, merci pour votre gentillesse et votre passion pour la neuroradio.

A Claire, pour ta bonne humeur et tes comptes rendus types en imagerie de la femme.

A ma famille.

A mes amis.

A toutes les personnes que je n'ai pas citées mais qui me soutiennent et qui ont contribué à faire de moi celle que je suis aujourd'hui

TABLE DES MATIERES

Liste des abréviations	3
Partie I : Introduction.....	4
1. Définition et physiopathologie.....	4
2. Différents types d'amylose	5
3. Présentation clinique.....	7
4. Anatomopathologie	8
5. Les grandes lignes du traitement.....	12
6. Place de l'IRM dans le diagnostic de l'atteinte cardiaque de l'amylose	14
6.1. Données morphologiques.....	15
6.2. Données fonctionnelles	17
6.3. Ti scouting et temps d'inversion du myocarde	17
6.4. Rehaussements tardifs	18
6.5. Cartographies T1, T2	19
6.5.1. Cartographie T1.....	20
6.5.2. Cartographie T2.....	22
6.5.3. Post traitement des cartographies T1 et T2	23
7. Bibliographie.....	25
Partie II : Article	28

Introduction.....	29
Méthodes.....	31
Population d'étude	31
Protocole IRM cardiaque.....	34
Analyse de l'IRM cardiaque.....	35
Analyse statistique	36
Résultats.....	37
Caractéristiques des patients	37
Analyse fonctionnelle	39
Cartographie T1.....	42
Cartographie T2.....	42
Concordance entre rehaussements tardifs et cartographies T1 et T2	45
Corrélations structurelles et fonctionnelles	46
Cartographies T1 et T2 hépatique.....	48
Cartographies T1 et T2 splénique	49
Discussion.....	50
Limites de l'étude.....	53
Perspectives	54
Conclusion	56
Bibliographie	57

Liste des abréviations

AHA: American Heart Association

ANOVA : Analyse de Variance

BGSA : Biopsie des Glandes Salivaires Accessoires

ECG : Electrocardiogramme

FEVD : Fraction d'Ejection Ventriculaire Droite

FEVG : Fraction d'Ejection Ventriculaire Gauche

IC95% : Intervalle de Confiance à 95 %

IMC : Indice de Masse Corporelle

IRM : Imagerie par Résonance Magnétique

LAVG : Long Axe du Ventricule Gauche

MDRD: Modification of the Diet in Renal Disease

MOCO: Motion Correction

MOLLI: Modified Look-Locker Inversion Recovery

ROI: Région d'intérêt

SSFP: Steady State Free Precession

TrueFISP: True fast imaging with steady state precession

TTR : Transthyrétine

VEC : Volume Extra Cellulaire

VD: Ventricule Droit

VTDVG : Volume Télé-Diastolique du Ventricule Gauche

VTSVG : Volume Télé-Systolique du Ventricule Gauche

VG : Ventricule Gauche

Partie I : Introduction

1. Définition et physiopathologie

L'amylose est une maladie rare pouvant toucher un très grand nombre d'organes tels que le cerveau, le cœur, les vaisseaux, les poumons, l'appareil digestif, ou l'appareil génito-urinaire. Elle est définie par une accumulation extracellulaire de protéines fibrillaires insolubles, se déposant dans les tissus et entravant leur fonctionnement. Elle résulte de la capacité de certaines protéines à adopter une structure tertiaire instable entraînant leur polymérisation en fibrilles insolubles puis leur accumulation dans l'espace interstitiel des différents tissus de l'organisme (1).

Les formes multi-systémiques sont les plus fréquentes, tandis que les formes localisées sont possibles mais plus rares. Les manifestations cliniques et radiologiques sont très variées et le plus souvent non spécifiques, entraînant un retard diagnostique.

Le contexte est le plus souvent évocateur : gammopathie monoclonale ou maladie inflammatoire chronique, orientant vers un type d'amylose bien précis.

2. Différents types d'amylose

Husby et al en 1990 ont proposé une classification des différents types d'amylose basée sur la nature de la protéine fibrillaire, le caractère sauvage ou muté de la protéine précurseur, et la forme clinique systémique ou localisée avec les différents organes cibles (Figure 1). Les formes les plus fréquentes sont l'amylose de type AL, l'amylose AA, l'amylose à transthyrétine mutée ou sauvage.

- L'amylose AL, qui représente la majeure partie des atteintes cardiaques d'amylose, se caractérise par une production en excès et un dépôt de chaînes légères monoclonales de type lambda ou kappa ; les patients atteints par ce type d'amylose sont le plus souvent caucasiens et ont un âge moyen de 60 ans ; elle est la manifestation, la plupart du temps, d'une gammopathie monoclonale ou d'un myélome.

- Les amyloses à transthyrétine :

Cette protéine TTR est synthétisée par le foie sous forme de monomères s'assemblant ensuite en tétramères dont le rôle principal est celui de transporteur de protéines dans la circulation sanguine. L'amylose à transthyrétine (TTR) se divise en deux groupes : l'amylose à transthyrétine dite sénile avec précurseur transthyrétine non mutée sauvage (ATTR wt), et l'amylose à transthyrétine héréditaire de forme familiale, dans laquelle la transthyrétine est mutée (ATTRm). Au sein de cette seconde entité à transmission autosomique dominante, plus de 100 mutations pathogènes du gène codant pour la TTR ont été identifiées, la plus fréquente serait la mutation Val30Met et serait principalement présente chez les patients d'origine portugaise ; la mutation Val122Ile toucherait principalement le myocarde (2,3).

-L'amylose AA, anciennement connue sous le nom d'amylose secondaire, se rencontre principalement dans le cadre de maladies inflammatoires chroniques telles que la polyarthrite rhumatoïde, la spondylarthrite ankylosante, les maladies inflammatoires chroniques de l'intestin, les infections chroniques comme la tuberculose ou l'ostéomyélite, ou la fièvre méditerranéenne familiale. Elle touche principalement les reins ; l'atteinte cardiaque est rare, avec des manifestations cardiaques seulement dans 2% des cas (4,5).

Figure 1 : Différents types d'amylose selon Husby et al.

TABLE 1
SOME OF THE PROTEINS KNOWN TO CAUSE CLINICAL AMYLOID DISEASE IN HUMANS

Precursor protein	Human disease	Major causative association	Major clinical manifestation
Immunoglobulin light chain	Primary (AL) amyloidosis	Plasma cell disorders	Renal, cardiac, GI, peripheral nervous system
Immunoglobulin heavy chain	Primary (AH) amyloidosis	Plasma cell disorders	Much less frequent than AL amyloidosis
Serum amyloid A	Secondary (AA) amyloidosis	Inflammation	Renal
Transthyretin (TTR)	Familial	Mutation of ATTR	Peripheral nervous system, heart
	Senile	Wild-type ATTR, aging	Multiple organs, cardiac most clinically prominent
Apolipoprotein AI	Familial	Mutation of Apo-AI	Very slowly progressive disease
Apolipoprotein AII	Familial	Point mutation of stop codon leading to additional 20 amino acid residues	Renal
Lysozyme	Familial	Mutation of lysozyme	Kidney, liver, lungs, and spleen
Fibrinogen Az-chain	Familial	Mutation of fibrinogen Az-chain	Renal
Gelsolin	Familial (Finish type)	Mutation of gelsolin	Corneal dystrophy, cranial neuropathy, and cutis laxa
Cystatin C	Familial (Islandic type)	Mutation of cystatin	Amyloid angiopathy and cerebral hemorrhage
β -2-Microglobulin	A β 2M	Hemodialysis	Joints

3. Présentation clinique

Un retard diagnostique est fréquent car les signes cliniques sont peu spécifiques, surtout au début de la maladie. Les symptômes les plus fréquemment rapportés sont la dyspnée et l'asthénie. Les organes les plus touchés par les dépôts amyloïdes sont le rein, le cœur et le système nerveux périphérique.

L'atteinte rénale se manifeste par un syndrome néphrotique avec une protéinurie massive et une chute du débit de filtration glomérulaire ; la taille des reins est fréquemment augmentée (1).

L'atteinte cardiaque se rencontre plus fréquemment dans l'amylose de type AL ou l'amylose à transthyrétine (héréditaire ou sénile). Les dépôts amyloïdes au sein du myocarde sont responsables d'une cardiomyopathie restrictive. Une insuffisance cardiaque sévère est présente dans la moitié des cas au diagnostic. Les patients présentent une dyspnée, des œdèmes des lombes et des membres inférieurs, ainsi qu'une asthénie. Des troubles du rythme et des troubles de la conduction sont fréquents. Enfin, l'infiltration amyloïde peut également toucher le réseau coronaire entraînant des phénomènes d'ischémie myocardique (1,6).

D'autres symptômes tels que l'hypotension orthostatique ont été rapportés.

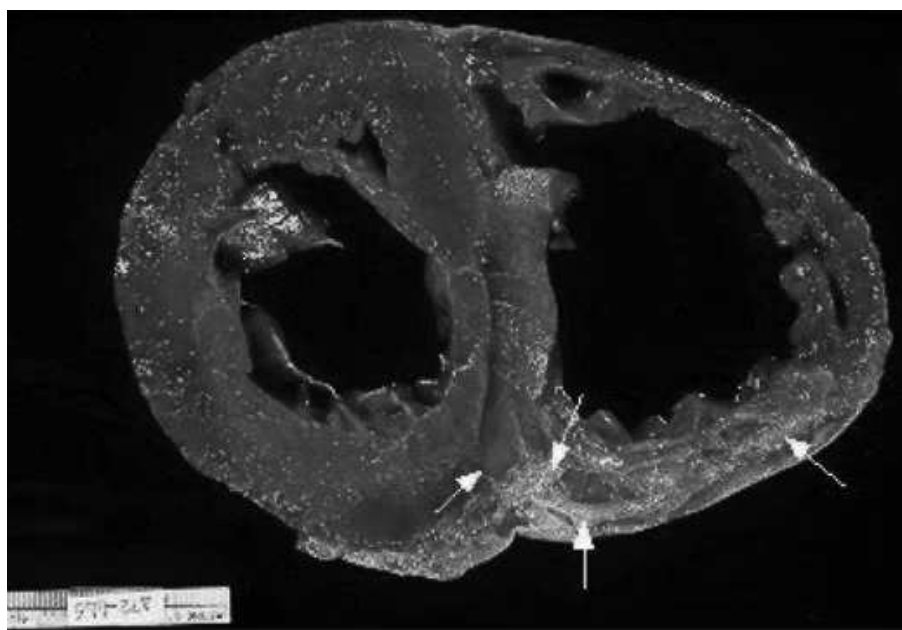
Des signes cliniques attestant d'une atteinte systémique peuvent être présents, notamment en rapport avec une infiltration des tissus mous, comme une macroglossie, des ecchymoses péri-orbitaires ou un syndrome du canal carpien par exemple.

Le pronostic de l'atteinte cardiaque rapporté dans les études est sombre, avec une médiane de survie de 6 mois en cas d'insuffisance cardiaque (7,8).

4. Anatomopathologie

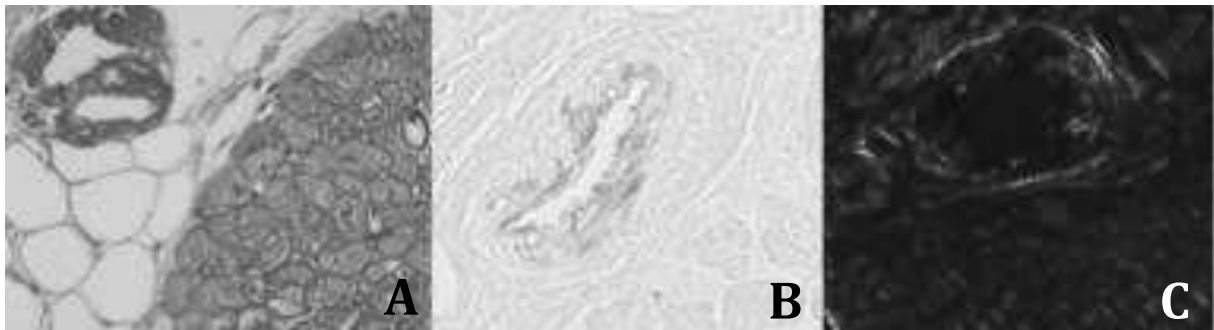
Macroscopiquement, l'atteinte cardiaque se manifeste par une hypertrophie concentrique du ventricule gauche associée à des dépôts blanchâtres (9) (Figure 2) ; dans les formes évoluées, les dépôts amyloïdes sont responsables d'une infiltration cireuse et ferme, nodulaire ou diffuse.

Figure 2 : Pièce macroscopique : hypertrophie concentrique et dépôts amyloïdes blanchâtres (9).



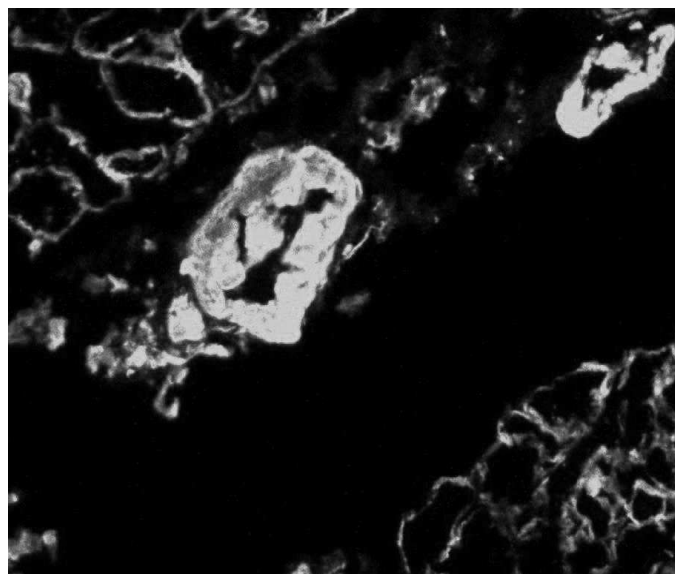
Microscopiquement, les dépôts amyloïdes apparaissent comme une substance extracellulaire, homogène, amorphe. Elle est visible à la coloration HES (Hématéine-Eosine-Safran) et plus spécifiquement mise en évidence par la coloration Rouge Congo, avec la biréfringence jaune-vert en lumière polarisée (2) (Figure 3). Cette biréfringence est résistante au KMnO_4 en cas d'amylose de type AL, alors qu'elle disparaît dans l'amylose de type AA.

Figure 3 : Dépôts éosinophiles amorphes entre des fibres musculaires et épaississant les parois vasculaires à la coloration HES (A), Dépôts amyloïdes à la coloration Rouge Congo (B), Biréfringence jaune-vert en lumière polarisée (C).



En pratique courante, la caractérisation des dépôts amyloïdes fait appel à des techniques d'immunohistochimie, à l'aide des anticorps anti-Lambda, anti-Kappa, anti protéine AA et anti- transthyrétine. Les chaînes Kappa ou Lambda peuvent également être mises en évidence par immunofluorescence (Figure 4) ;

Figure 4 : Immunofluorescence : à la recherche de chaînes Kappa ou Lambda.



En microscopie électronique, l'aspect est celui de fines fibrilles enchevêtrées non ramifiées de 8 à 12 nm de diamètre (Figure 5). Les fibrilles sont des chaînes de polypeptides disposées en feuillets bêta plissés (Figure 6).

Figure 5 : Fibrilles en microscopie électronique (10).

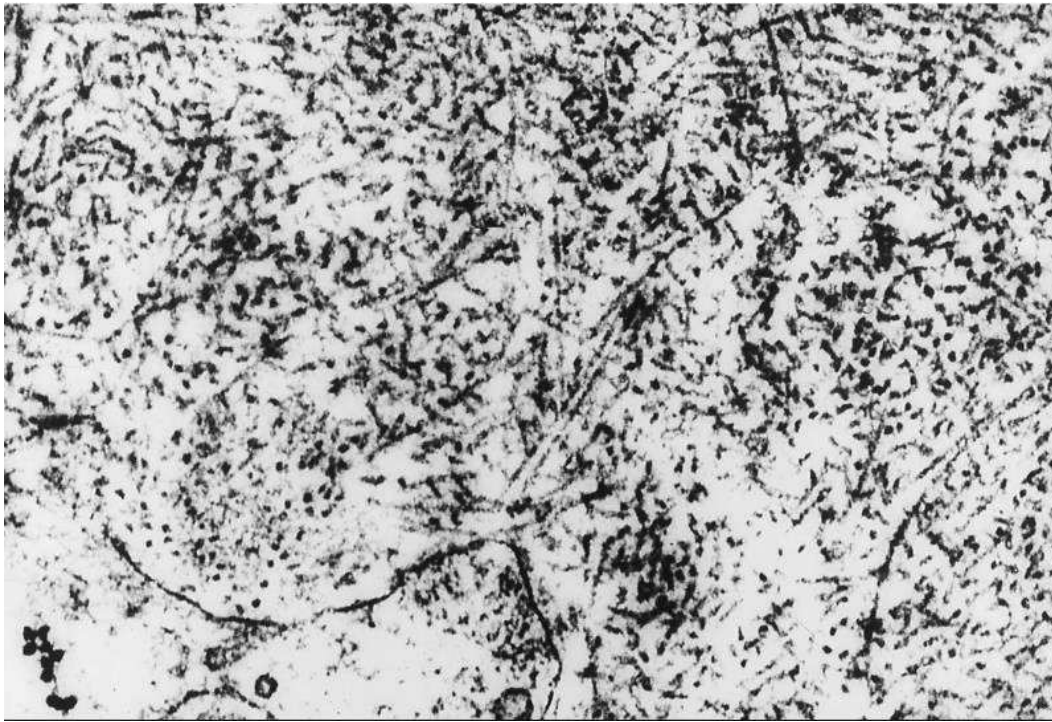
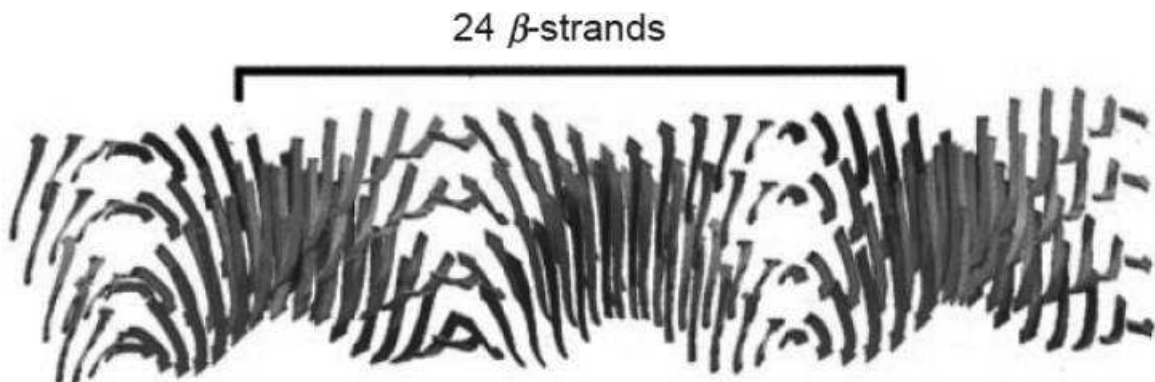


Figure 6 : Fibrille d'amylose. Longueur : 100-1600 nm, épaisseur : 8-12 nm (10).



Le gold standard, pour démontrer l'atteinte cardiaque, reste la biopsie myocardique. Celle-ci n'est pas systématiquement réalisée en pratique courante car il s'agit d'une méthode invasive. Elle expose à des complications telles que la perforation ventriculaire, la tamponnade ou le pneumothorax en particulier chez ces patients fragiles présentant souvent une cardiomyopathie restrictive (11).

5. Les grandes lignes du traitement

Les options thérapeutiques sont différentes selon le type d'amylose et requièrent une prise en charge multidisciplinaire entre hématologues, internistes et cardiologues.

En ce qui concerne l'amylose AL il existe deux axes de traitement.

Des chimiothérapies supprimant la production des protéines précurseurs des fibrilles (2) : Melphalan et Dexaméthasone ou une combinaison de Vincristine, Cyclophosphamide et Adriamycine. L'association Thalidomide-Dexaméthasone est également une option possible. Enfin une autogreffe de cellules souches en association à de fortes doses de Melphalan est usuellement rapportée dans la littérature, mais contre indiquée chez les patients avec une atteinte cardiaque sévère.

Des traitements symptomatiques basés sur les diurétiques et la restriction hydrosodée peuvent être utilisés ; à noter que les inhibiteurs calciques et les digitaliques sont non recommandés du fait de leur capacité à s'accumuler et à se lier aux fibrilles d'amylose. Les inhibiteurs de l'enzyme de conversion sont souvent peu tolérés, pouvant entraîner une chute sévère de la tension artérielle (12).

Enfin les transplantations d'organes défaillants tels que les reins ou le cœur sont rapportées en parallèle de chimiothérapies séquentielles et d'autogreffes de cellules souches (13,14).

L'évaluation de la réponse au traitement se fait d'une part d'un point de vue hématologique et d'autre part d'un point de vue cardiologique.

Une réponse hématologique partielle est définie par une réduction de 50% du taux de chaînes légères circulantes, une réponse satisfaisante requiert un taux de chaînes légères

circulantes < 40mg/l, et une réponse hématologique complète est définie par un ratio de chaînes légères circulantes normal et une immunofixation sérique et urinaire négative (15,16).

D'un point de vue cardiologique, une réduction de 30% du taux de NT-pro BNP par rapport au taux de base définit une réponse : elle est associée à une amélioration fonctionnelle et à un bénéfice en terme de survie (15).

6. Place de l'IRM dans le diagnostic de l'atteinte cardiaque de l'amylose

L'IRM cardiaque est la clé de voûte du diagnostic de l'atteinte cardiaque dans le cadre d'une amylose systémique. Non invasive, elle arrive en seconde intention après l'évaluation clinique, les dosages biologiques et l'échographie cardiaque transthoracique.

La suspicion d'atteinte cardiaque à l'échographie transthoracique est définie comme suit : épaisseur de la paroi ventriculaire gauche supérieure ou égale à 12mm en l'absence d'autre cause connue ; ou une paroi libre du ventricule droit épaissie coexistant avec un épaississement ventriculaire gauche en l'absence d'hypertension systémique ou pulmonaire (17).

D'autres signes évocateurs d'atteinte cardiaque à l'échographie cardiaque transthoracique sont un épaississement homogène des valves auriculoventriculaires, un épaississement du septum inter-auriculaire et un aspect hyperéchogène « brillant » ou « scintillant » du septum interventriculaire (2,18).

Ces signes échographiques présentent cependant quelques limites :

- Ils sont caractéristiques de la maladie à un stade avancé mais peu présents à un stade plus précoce.
- Ils sont opérateurs dépendants, notamment pour le réglage du gain de l'échographe, pouvant modifier l'appréciation du caractère hyperéchogène scintillant du myocarde (2).

L'IRM cardiaque est, en ce sens, une méthode plus objective et moins opérateur dépendant que l'échographie transthoracique, permettant d'une part, une aussi bonne appréciation et quantification des anomalies diastoliques (19), ainsi qu'une

caractérisation tissulaire d'autre part ; elle est utile au diagnostic positif d'amyloïdose cardiaque, en revanche, elle ne permet pas de préjuger de la nature des dépôts.

6.1. Données morphologiques

L'IRM révèle habituellement une hypertrophie myocardique concentrique associée à un épaississement du septum interventriculaire, des parois des oreillettes et de la paroi libre du ventricule droit. De récents travaux ont démontré que cette présentation d'hypertrophie concentrique est présente dans 60% des cas, cependant une hypertrophie excentrique, un remodelage concentrique ou une morphologie ventriculaire gauche normale peuvent également être retrouvés bien que plus rarement. (20). Il s'y associe une dilatation bi-auriculaire, avec une surface auriculaire mesurée à plus de 24 cm² en télésystole (Figure 7).

Des thrombi muraux, notamment auriculaires, peuvent être retrouvés ; les thrombus intra-cavitaires ont été rapportés plus fréquemment dans l'amylose AL que dans les autres sous types d'amylose (8,21). Enfin, des épanchements péricardiques et pleuraux sont souvent objectivés (Figure 8).

Figure 7 : Séquence ciné petit axe avec hypertrophie du septum interventriculaire à 19mm (A) ; séquence ciné 4 cavités avec dilatation bi auriculaire et épanchement pleural bilatéral (B).

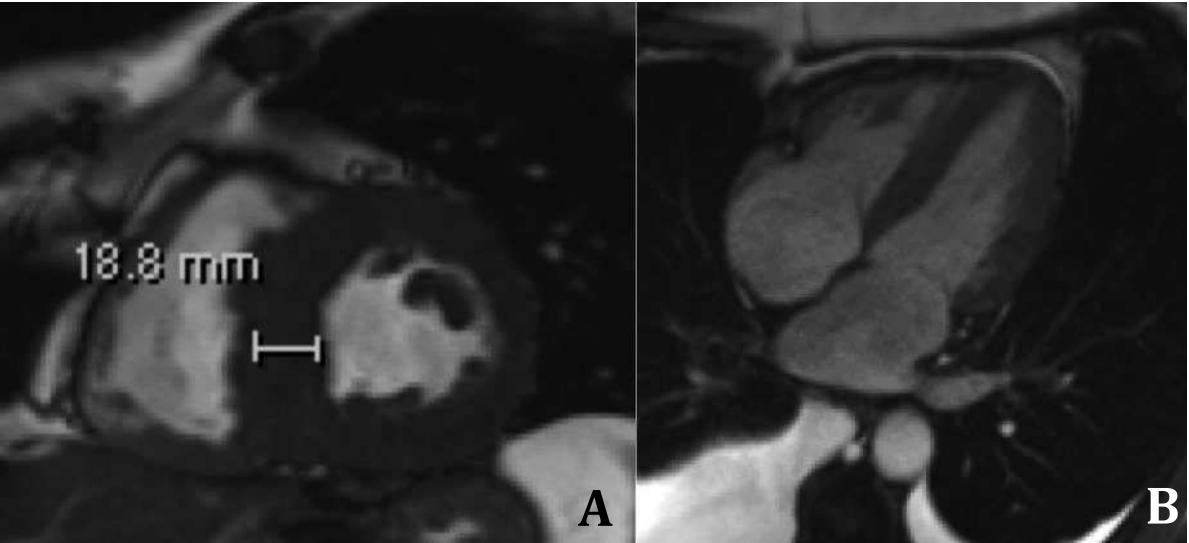
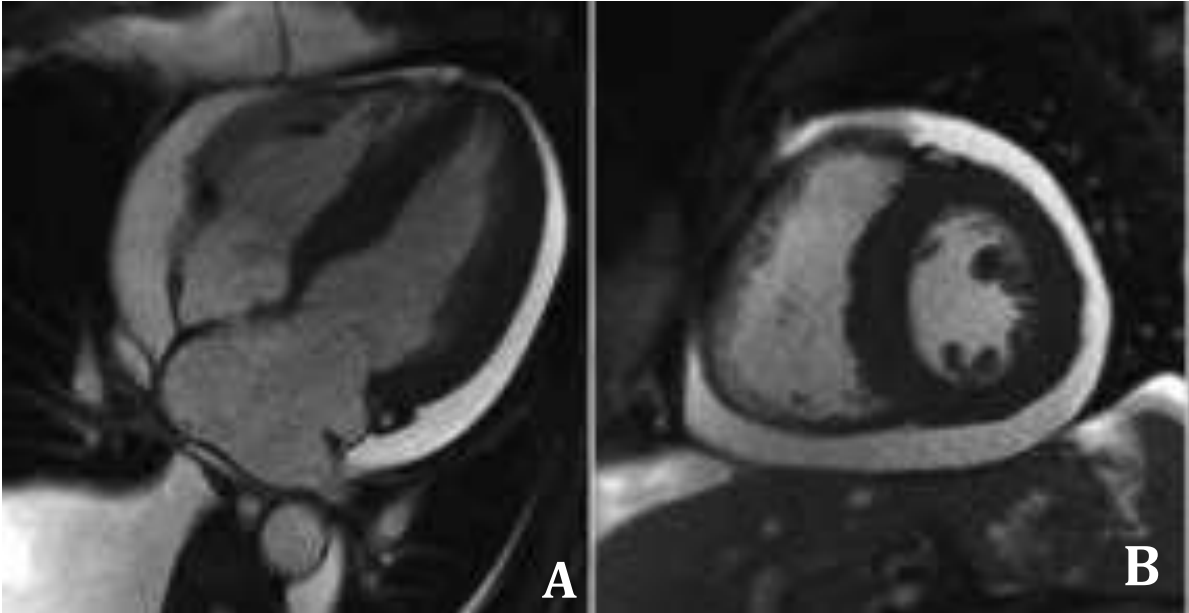


Figure 8 : Séquence CINE 4 cavités (A) et petit axe (B) avec épanchement péricardique circonférentiel et épanchement pleural droit.



6.2. Données fonctionnelles

Les séquences CINE dans les différents plans du cœur retrouvent une hypokinésie globale. La fonction systolique ventriculaire gauche peut être préservée au début de la maladie mais est le plus souvent altérée au stade avancé d'insuffisance cardiaque. Une altération de la fonction systolique du ventricule gauche associée à la dysfonction diastolique permet de différencier les cardiomyopathies restrictives des cardiomyopathies hypertrophiques.

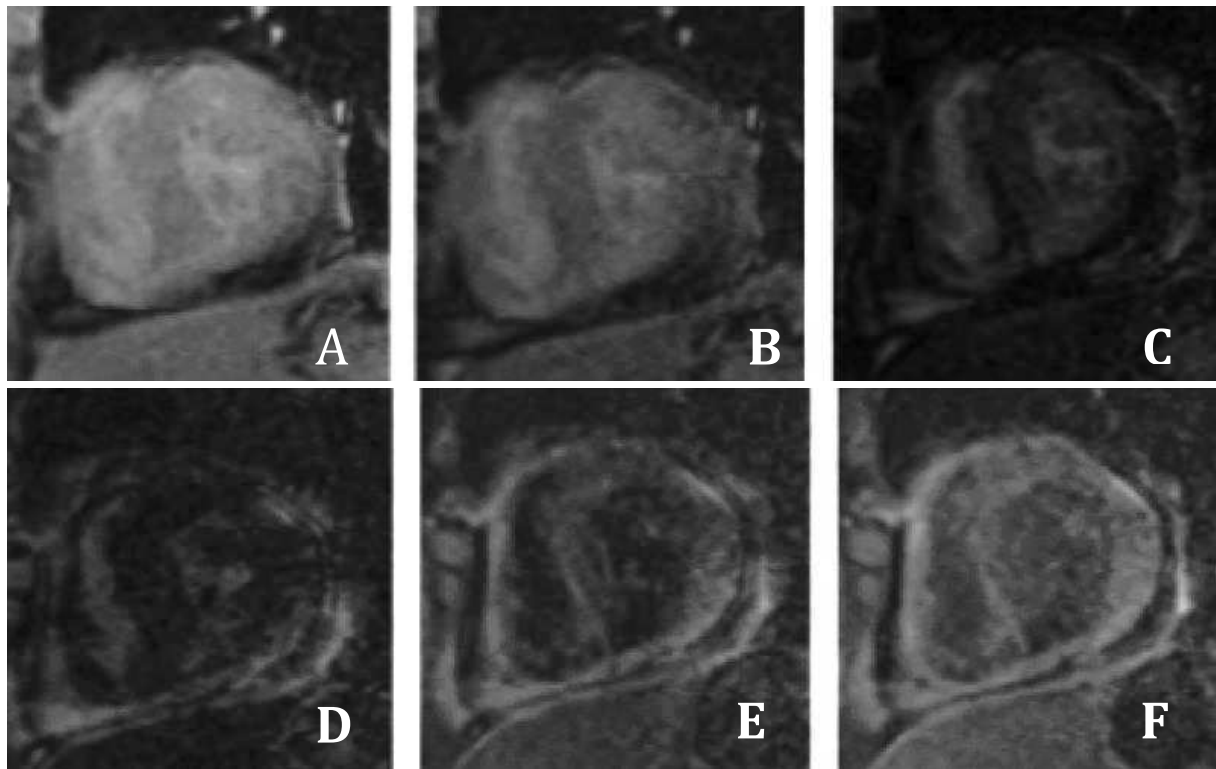
6.3. Ti scouting et temps d'inversion du myocarde

La séquence Ti scouting représente un élément primordial de l'imagerie par résonance magnétique. Elle nous apporte un signe pathognomonique de l'atteinte cardiaque lors de l'amylose systémique : la difficulté ou l'impossibilité à déterminer le temps d'inversion myocardique.

En effet, en temps normal, sur une séquence de Ti scouting, le signal pool sanguin s'annule avant celui du myocarde ; en cas d'infiltration myocardique par des dépôts amyloïdes amorphes, on observe un virage myocardique c'est à dire une annulation du signal du myocarde avant celui du pool sanguin (Figure 9).

Si ce virage myocardique n'est pas présent, l'opérateur est confronté à une difficulté dans la détermination du temps d'inversion optimal du myocarde, liée à une perturbation de la cinétique du gadolinium, ce dernier restant capté au sein du myocarde par les dépôts amyloïdes alors qu'il est rapidement éliminé par la circulation au sein du pool sanguin.

Figure 9 : Séquence de Ti Scout : virage myocardique avec annulation du signal du myocarde (D) avant celui du pool sanguin (E).

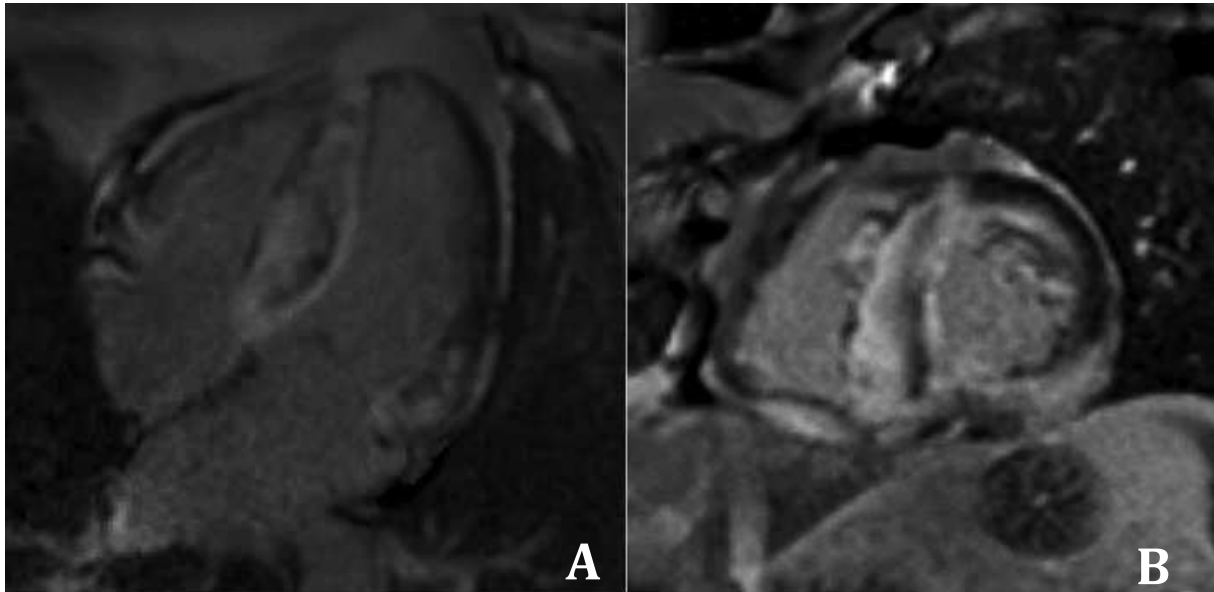


6.4. Rehaussements tardifs

Les séquences de rehaussements tardifs sont réalisées en pondération T1, dix minutes après injection de gadolinium, après inversion du signal du myocarde afin d'en améliorer le rapport contraste sur bruit. Un rehaussement sous endocardique diffus, non systématisé à un territoire artériel, est retrouvé dans la plupart des cas (22)(23) (Figure 10).

Il intéresse en majeure partie le ventricule gauche, mais peut également toucher les oreillettes, les muscles papillaires, le septum inter ventriculaire (24) et la paroi libre du ventricule droit.

Figure 10 : Séquence de rehaussement tardif en 4 cavités (A) et petit axe (B) : rehaussement tardif diffus intéressant le ventricule gauche et à moindre degrés le ventricule droit.



Bien que caractéristiques lorsque diffus, les rehaussements tardifs peuvent être d'interprétation délicate, surtout au début de la maladie où un pattern « patchy sous endocardique » peut être retrouvé, rendant la distinction difficile avec des séquelles d'infarctus du myocarde (25). Un rehaussement tardif transmural a été rapporté comme un facteur pronostique important, associé à une plus forte mortalité, tous types d'amylose confondus (26).

6.5. Cartographies T1, T2

Il s'agit de séquences paramétriques et quantitatives, étudiant les temps de relaxation des différents tissus. En IRM, la relaxation des protons H d'un tissu soumis à un champ magnétique statique constitue le principe fondamental de l'intensité du signal émis (27).

Le principe de ces cartographies est de suivre la relaxation dans le temps des protons d'un tissu. Pour cela les séquences sont répétées en modifiant un seul

paramètre, le temps d'écho ou l'angle de bascule (flip angle) pour obtenir une courbe de relaxation pour chaque pixel de l'image. La présence d'œdème, de graisse ou de fibrose modifie les temps de relaxation T1 et T2 des tissus, comme cela a été démontré dans la littérature (28).

Le cas le plus démonstratif reste celui de l'infarctus du myocarde, où la cicatrice ischémique est remplacée par du tissu fibreux avec un temps de relaxation T1 allongé au sein de cette zone, comparativement au reste du myocarde (28).

A l'inverse de la fibrose myocardique focale, soulignée par les rehaussements tardifs sur la base d'une différence de signal entre la zone cicatricielle et le myocarde sain adjacent, la fibrose diffuse, quant à elle, n'est pas mise en lumière par l'injection de gadolinium (28).

L'avènement récent de ces nouvelles séquences met donc à notre disposition des outils permettant une caractérisation tissulaire : quantification de la fibrose diffuse ou focale (Cartographie T1), de l'œdème myocardique (Cartographie T2), en nous affranchissant des limites connues des séquences morphologiques de rehaussements tardifs, classiquement rapportées dans les pathologies infiltratives diffuses du myocarde.

6.5.1. Cartographie T1

Elle est réalisée avec une synchronisation prospective à l'ECG ; on effectue une acquisition single-shot en une seule apnée de plusieurs images TrueFISP à différents temps d'inversion après un pulse d'inversion-récupération non sélectif de 180° (Figures 11 et 12).

L'ensemble des images est acquis au même moment du cycle cardiaque, permettant une quantification pixel par pixel du T1 myocardique.

Figure 11 : Protocole d'acquisition de la cartographie T1 dans notre centre. Après le pulse d'inversion-récupération, il est acquis plusieurs images à différents battements cardiaques jusqu'à repousse complète T1.

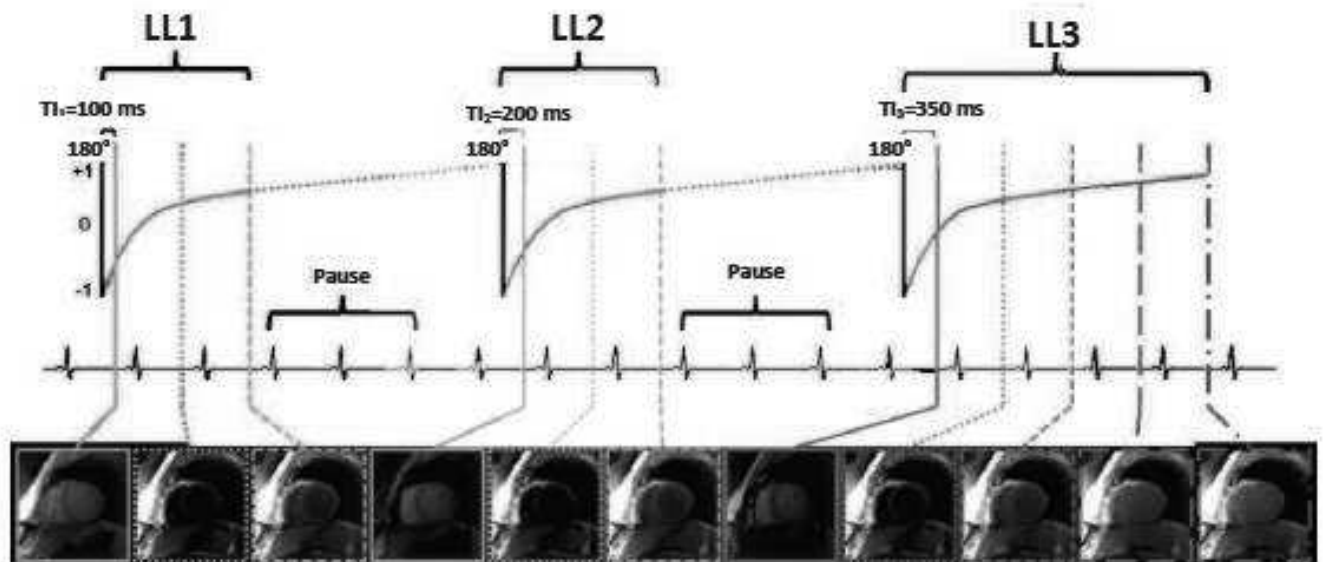
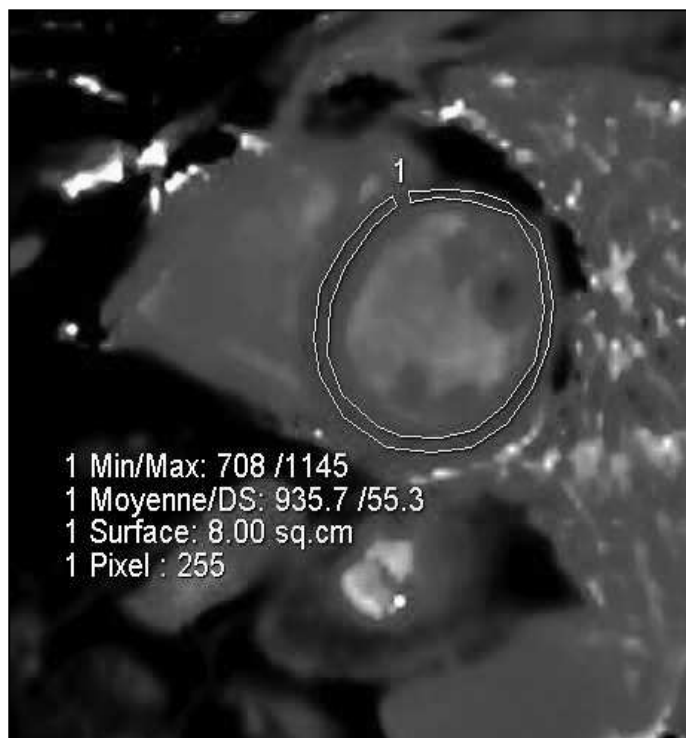

Figure 12 : Séquence T1 mapping petit axe médio ventriculaire.



6.5.2. Cartographie T2

Elle est réalisée avec une synchronisation prospective à l'ECG ; une séquence mono apnée est acquise, en utilisant un gradient de lecture TrueFISP après une préparation T2 préalable. En pratique, trois images sont acquises en Single Shot, après trois préparations T2 (TE = 0, 24 et 55ms), en utilisant la même fenêtre d'acquisition pour chaque image en diastole (Figures 13 et 14).

Le temps d'acquisition total est égal à sept battements cardiaques et on applique une correction du mouvement entre les trois images par un algorithme dédié (motion correction MOCO). Au final, une cartographie T2 est générée à partir des trois images après fitting T2 pixel par pixel (29).

Figure 13 : Protocole d'acquisition de la cartographie T2 dans notre centre.

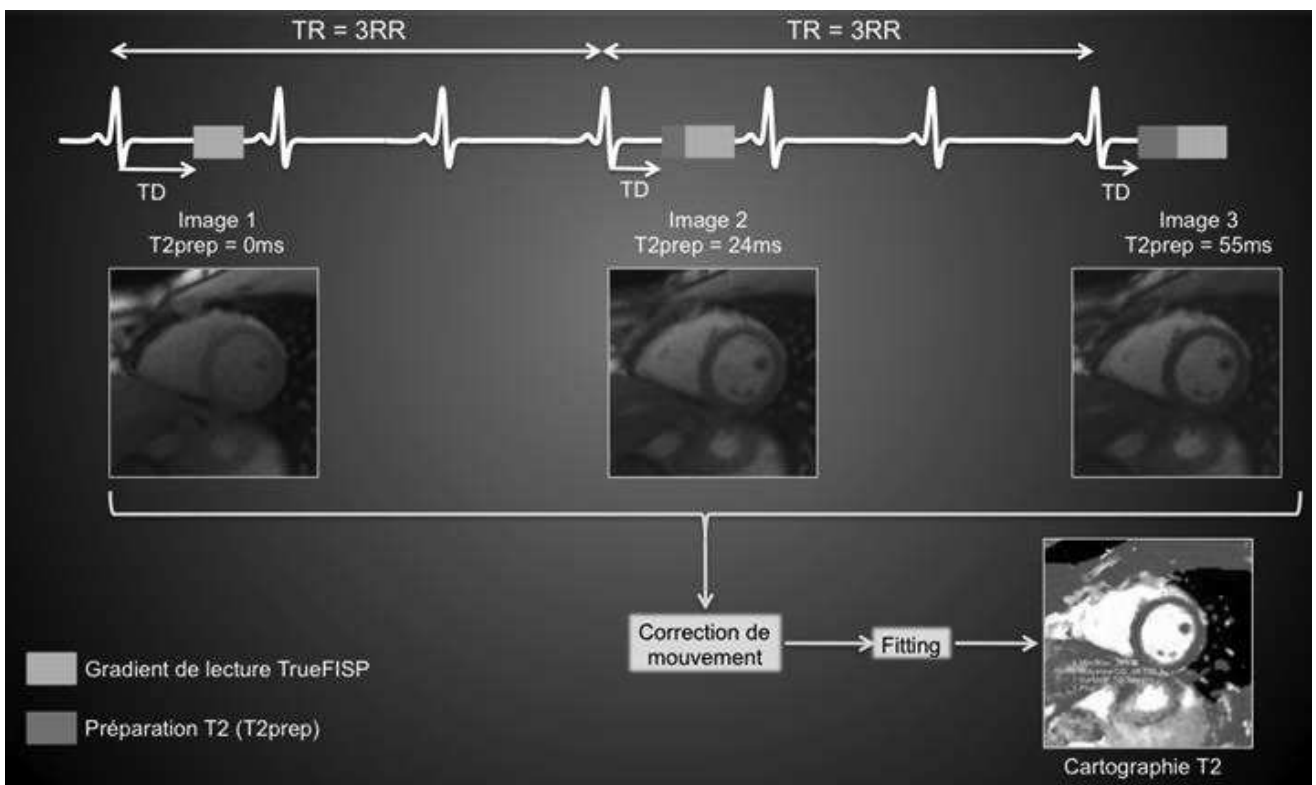



Figure 14 : Séquence T2 mapping petit axe médio ventriculaire.



6.5.3. Post traitement des cartographies T1 et T2

Les mesures du T1 et T2 sont effectuées à l'aide de régions d'intérêt (ROI), suivant la segmentation myocardique de l'AHA. (Figure 15). Ces ROI doivent être limitées à la région intra myocardique, en excluant les cavités cardiaques avec le pool sanguin, et la graisse épicardique.

Pour bien établir la segmentation au niveau de la base et du segment moyen, l'axe horizontal est d'abord tracé, suivi de deux axes de 60 et 120 degré chacun (Figure 16).

Pour l'apex, deux axes perpendiculaires sont tracés.

Figure 15 : Segmentation myocardique selon l'AHA.

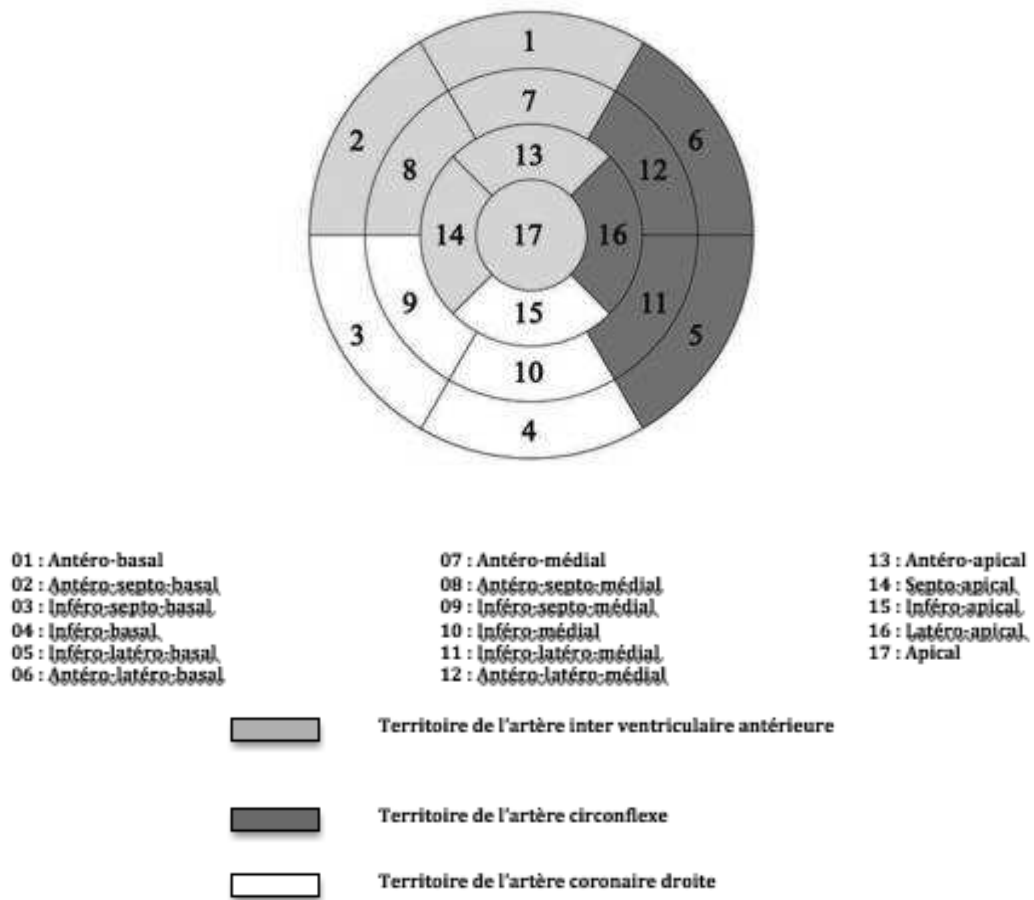
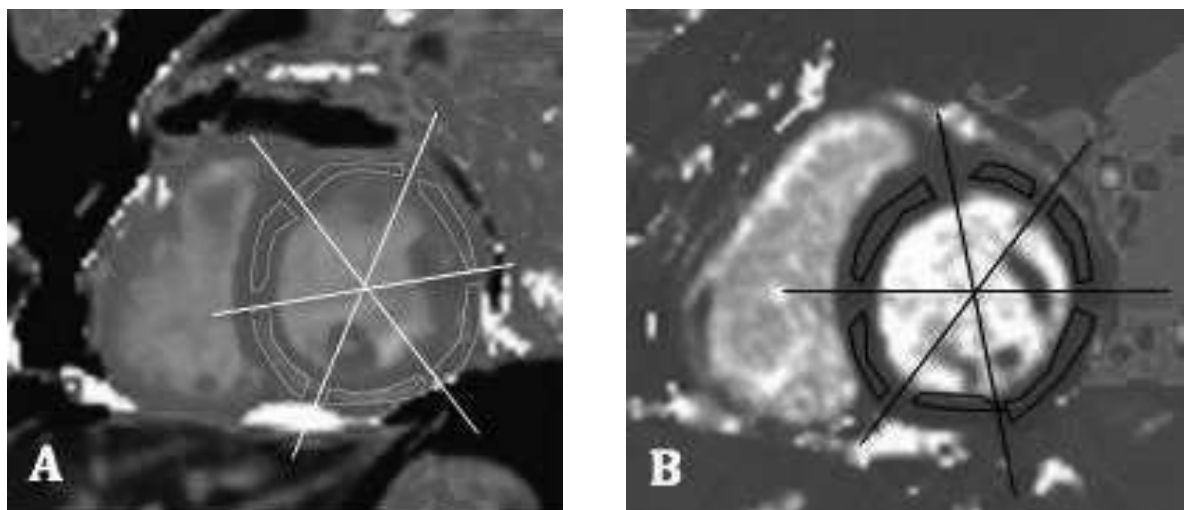


Figure 16 : Placement des ROI sur les séquences de T1 mapping (A) et T2 mapping (B).



7. Bibliographie

1. Desport E, Bridoux F, Sirac C, Delbes S, Bender S, Fernandez B, et al. Al amyloidosis. *Orphanet J Rare Dis.* 2012;7(1):54.
2. Banypersad SM, Moon JC, Whelan C, Hawkins PN, Wechalekar AD. Updates in Cardiac Amyloidosis: A Review. *J Am Heart Assoc.* 23 avr 2012;1(2):e000364-e000364.
3. Bodez D, Deux J-F, Rosso J, Tissot C-M, Guendouz S, Benhaiem N, et al. L'amylose cardiaque, une maladie pas si rare ! *Arch Mal Coeur Vaiss - Prat.* avr 2014;2014(227):13-22.
4. Esplin BL, Gertz MA. Current Trends in Diagnosis and Management of Cardiac Amyloidosis. *Curr Probl Cardiol.* févr 2013;38(2):53-96.
5. Fikrle M, Paleček T, Kuchynka P, Němeček E, Bauerová L, Straub J, et al. Cardiac amyloidosis: A comprehensive review. *Cor Vasa.* févr 2013;55(1):e60-75.
6. Selvanayagam JB, Hawkins PN, Paul B, Myerson SG, Neubauer S. Evaluation and Management of the Cardiac Amyloidosis. *J Am Coll Cardiol.* nov 2007;50(22):2101-10.
7. Falk RH, Comenzo RL, Skinner M. The systemic amyloidoses. *N Engl J Med.* 1997;337(13):898-909.
8. Feng D, Edwards WD, Oh JK, Chandrasekaran K, Grogan M, Martinez MW, et al. Intracardiac Thrombosis and Embolism in Patients With Cardiac Amyloidosis. *Circulation.* 20 nov 2007;116(21):2420-6.
9. Colignon N, Phan C, Cazejust J. Imagerie de l'amylose: revue iconographique. *Journ Fr Radiol [Internet].* 2011 [cité 28 oct 2015]; Disponible sur: <http://pe.sfrnet.org/Data/ModuleConsultationPoster/pdf/2011/1/4c2d2ae3-9716-4973-8f79-a7f1ecd559d3.pdf>
10. polycopié d'enseignement d'anatomie pathologique - Recherche Google [Internet]. [cité 15 janv 2016]. Disponible sur: <https://www.google.fr/#q=polycopi%C3%A9+d%27enseignement+d%27anatomie+pathologique>
11. Sloan KP, Bruce CJ, Oh JK, Rihal CS. Complications of echocardiography-guided endomyocardial biopsy. *J Am Soc Echocardiogr Off Publ Am Soc Echocardiogr.* mars 2009;22(3):324.e1-4.
12. Quarta CC, Kruger JL, Falk RH. Cardiac Amyloidosis. *Circulation.* 18 sept 2012;126(12):e178-82.
13. Dubrey SW. Amyloid heart disease: a brief review of treatment options. *Postgrad Med J.* 1 déc 2012;88(1046):700-5.

14. Sack F-U, Kristen A, Goldschmidt H, Schnabel PA, Dengler T, Koch A, et al. Treatment options for severe cardiac amyloidosis: heart transplantation combined with chemotherapy and stem cell transplantation for patients with AL-amyloidosis and heart and liver transplantation for patients with ATTR-amyloidosis☆. *Eur J Cardiothorac Surg.* févr 2008;33(2):257-62.
15. Palladini G, Dispenzieri A, Gertz MA, Kumar S, Wechalekar A, Hawkins PN, et al. New Criteria for Response to Treatment in Immunoglobulin Light Chain Amyloidosis Based on Free Light Chain Measurement and Cardiac Biomarkers: Impact on Survival Outcomes. *J Clin Oncol.* 20 déc 2012;30(36):4541-9.
16. Kastritis E, Dimopoulos MA. Recent advances in the management of AL Amyloidosis. *Br J Haematol.* oct 2015;n/a - n/a.
17. Gertz MA, Comenzo R, Falk RH, Femand JP, Hazenberg BP, Hawkins PN, et al. Definition of organ involvement and treatment response in immunoglobulin light chain amyloidosis (AL): A consensus opinion from the 10th International Symposium on Amyloid and Amyloidosis. *Am J Hematol.* août 2005;79(4):319-28.
18. Recueil d'IRM cardiaque, principes, sémiologie & collection d'observations cliniques [Internet]. Disponible sur: <http://irmcardiaque.com/index.php?title=Infiltrative>
19. Rubinshtein R, Glockner JF, Feng D, Araoz PA, Kirsch J, Syed IS, et al. Comparison of Magnetic Resonance Imaging Versus Doppler Echocardiography for the Evaluation of Left Ventricular Diastolic Function in Patients With Cardiac Amyloidosis. *Am J Cardiol.* 1 mars 2009;103(5):718-23.
20. Pozo E, Kanwar A, Deochand R, Castellano JM, Naib T, Pazos-Lopez P, et al. Cardiac magnetic resonance evaluation of left ventricular remodelling distribution in cardiac amyloidosis. *Heart.* 1 nov 2014;100(21):1688-95.
21. William C. Roberts, Bruce F. Waller. Cardiac amyloidosis causing cardiac dysfunction : Analysis of 54 necropsy patients. *The American Journal of Cardiology.* juill 1983;137-46.
22. Maceira AM, Joshi J, Prasad SK, Moon JC, Perugini E, Harding I, et al. Cardiovascular magnetic resonance in cardiac amyloidosis. *Circulation.* 18 janv 2005;111(2):186-93.
23. Fontana M, Chung R, Hawkins PN, Moon JC. Cardiovascular magnetic resonance for amyloidosis. *Heart Fail Rev.* mars 2015;20(2):133-44.
24. Wang J, Kong X, Xu H, Zhou G, Chang D, Liu D, et al. Noninvasive diagnosis of cardiac amyloidosis by MRI and echocardiography. *J Huazhong Univ Sci Technolog Med Sci.* 2010;30:536-40.
25. Austin BA, Tang WHW, Rodriguez ER, Tan C, Flamm SD, Taylor DO, et al. Delayed Hyper-Enhancement Magnetic Resonance Imaging Provides Incremental Diagnostic and Prognostic Utility in Suspected Cardiac Amyloidosis. *JACC Cardiovasc Imaging.* déc 2009;2(12):1369-77.

26. Fontana M, Pica S, Reant P, Abdel-Gadir A, Treibel TA, Banypersad SM, et al. Prognostic Value of Late Gadolinium Enhancement Cardiovascular Magnetic Resonance in Cardiac Amyloidosis. *Circulation*. 11 sept 2015;CIRCULATIONAHA.115.016567.
27. Bhuva AN, Treibel TA, Fontana M, Herrey AS, Manisty CH, Moon JC. T1 mapping: non-invasive evaluation of myocardial tissue composition by cardiovascular magnetic resonance. *Expert Rev Cardiovasc Ther*. déc 2014;12(12):1455-64.
28. Burt JR, Zimmerman SL, Kamel IR, Halushka M, Bluemke DA. Myocardial T1 Mapping: Techniques and Potential Applications. *Radiographics*. mars 2014;34(2):377-95.
29. Giri S, Chung Y-C, Merchant A, Mihai G, Rajagopalan S, Raman SV, et al. T2 quantification for improved detection of myocardial edema. *J Cardiovasc Magn Reson*. 2009;11(1):56.

Partie II : Article

Cartographies T1 et T2 sans injection dans le diagnostic d'amylose systémique avec forte suspicion d'atteinte cardiaque.

Introduction

L'amylose systémique de type AL est caractérisée par une accumulation de dépôts amyloïdes dans de nombreux organes. (1)

L'accumulation de cette protéine insoluble au sein de l'espace interstitiel entraîne une expansion du volume extra-cellulaire.

L'atteinte cardiaque concerne plus de 90% des patients et est associée à un pronostic sombre avec des complications telles que l'insuffisance cardiaque ou des troubles de conduction. (2)

La mortalité rapportée à l'atteinte cardiaque concerne environ la moitié des patients atteints d'amylose systémique de type AL avec une médiane de survie de moins d'un an sans traitement. (3)

En pratique courante, le diagnostic d'atteinte cardiaque dans le cadre d'une amylose systémique de type AL est basé sur une approche multiparamétrique plutôt que sur la biopsie endomyocardique. En effet, si la biopsie endomyocardique est la méthode de référence pour démontrer l'atteinte cardiaque, elle n'est pas dénuée de risques et est limitée par la taille et le nombre d'échantillons prélevés. (4)

Cependant, cette approche multiparamétrique en pratique courante inclut souvent :

1/ une biopsie prouvant l'atteinte systémique (rein, glandes salivaires, rectum, moelle osseuse etc...)

2/ un faisceau d'arguments pour l'atteinte cardiaque comprenant une évaluation clinique cardiologique, l'électrocardiogramme, l'échographie cardiaque transthoracique et l'IRM cardiaque.

L'IRM cardiaque est considérée comme une des méthodes non invasives permettant d'établir le diagnostic de l'atteinte cardiaque d'une amylose systémique. (5)

Habituellement, les signes à l'IRM orientant vers une atteinte cardiaque sont une hypertrophie myocardique diffuse, une hypokinésie globale, un épanchement péricardique, et surtout des rehaussements tardifs évocateurs diffus ou sous-endocardiques non systématisés à un territoire artériel, associés à une difficulté à déterminer le temps d'inversion myocardique. Ce pattern a largement été validé et est associé à un pronostic sombre, mais sa précision n'est pas parfaite et requiert une injection de chélates de gadolinium, pouvant être délicate chez cette population à risque souffrant d'insuffisance rénale. (6)

Les cartographies T1 et T2 mapping se sont récemment développées et permettent de déterminer les temps de relaxation du myocarde sans injection de chélates de gadolinium. (6,7)

Il existe des variations de ces temps de relaxation dans de nombreuses pathologies, telles que la fibrose myocardique (8), l'œdème myocardique(9), ou les pathologies infiltrantes. (10)

A ce jour, peu d'études ont évalué l'intérêt des cartographies natives T1 et T2 mapping dans le champ d'exploration de l'amylose systémique de type AL. (11)

L'objectif de cet article est d'évaluer les cartographies myocardiques natives T1 et T2 mapping chez des patients atteints d'une amylose systémique avec forte suspicion d'atteinte cardiaque, en comparaison aux rehaussements tardifs, à un groupe de volontaires sains, et à une autre cause d'hypertrophie ventriculaire gauche comme la cardiomyopathie hypertrophique.

Méthodes

L'équipement utilisé dans cette étude est disponible commercialement et aucun des auteurs n'a reçu de support technique ou financier.

Population d'étude

Nous avons répertorié de manière rétrospective 30 patients, présentant une amylose systémique, référencés dans l'unité d'imagerie cardiaque au CHU de Rouen de Janvier 2011 à Décembre 2015 ;

Parmi ces 30 patients, 7 patients ont été exclus car présentaient un protocole IRM cardiaque incomplet (absence d'injection ou cartographies T1/T2 mapping incomplètes), 1 patient est décédé avant le prélèvement histologique et 1 patient a été perdu de vue.

Au final 21 patients avec forte suspicion d'atteinte cardiaque d'une amylose AL avec protocole IRM complet ont été retenus.

Sur ces 21 patients, 5 patients ont été exclus car présentaient un autre type d'amylose : 3 patients avec une amylose à transthyrétine et 2 patients avec une amylose AA.

Au total, seize patients ont été inclus dans l'étude selon les critères suivants :

- Patients atteints d'une amylose systémique de type AL avec preuve histologique obtenue par biopsie (groupe « Amyloses ») : rénale (n = 3), cardiaque (n= 1), d'une adénopathie spinale (n =1), des glandes salivaires accessoires (n=5), gastrique (n=1), de langue (n=1).

Une preuve histologique n'a pu être obtenue chez quatre patients, mais le contexte était évocateur (patients suivis pour un myélome).

- La suspicion d'atteinte cardiaque était basée sur des données cliniques et échographiques : épaisseur de la paroi ventriculaire gauche supérieure ou égale à 12 mm en l'absence d'autre cause connue ou une paroi libre du ventricule droit épaissie coexistant avec un épaississement ventriculaire gauche en l'absence d'hypertension systémique ou pulmonaire (12).

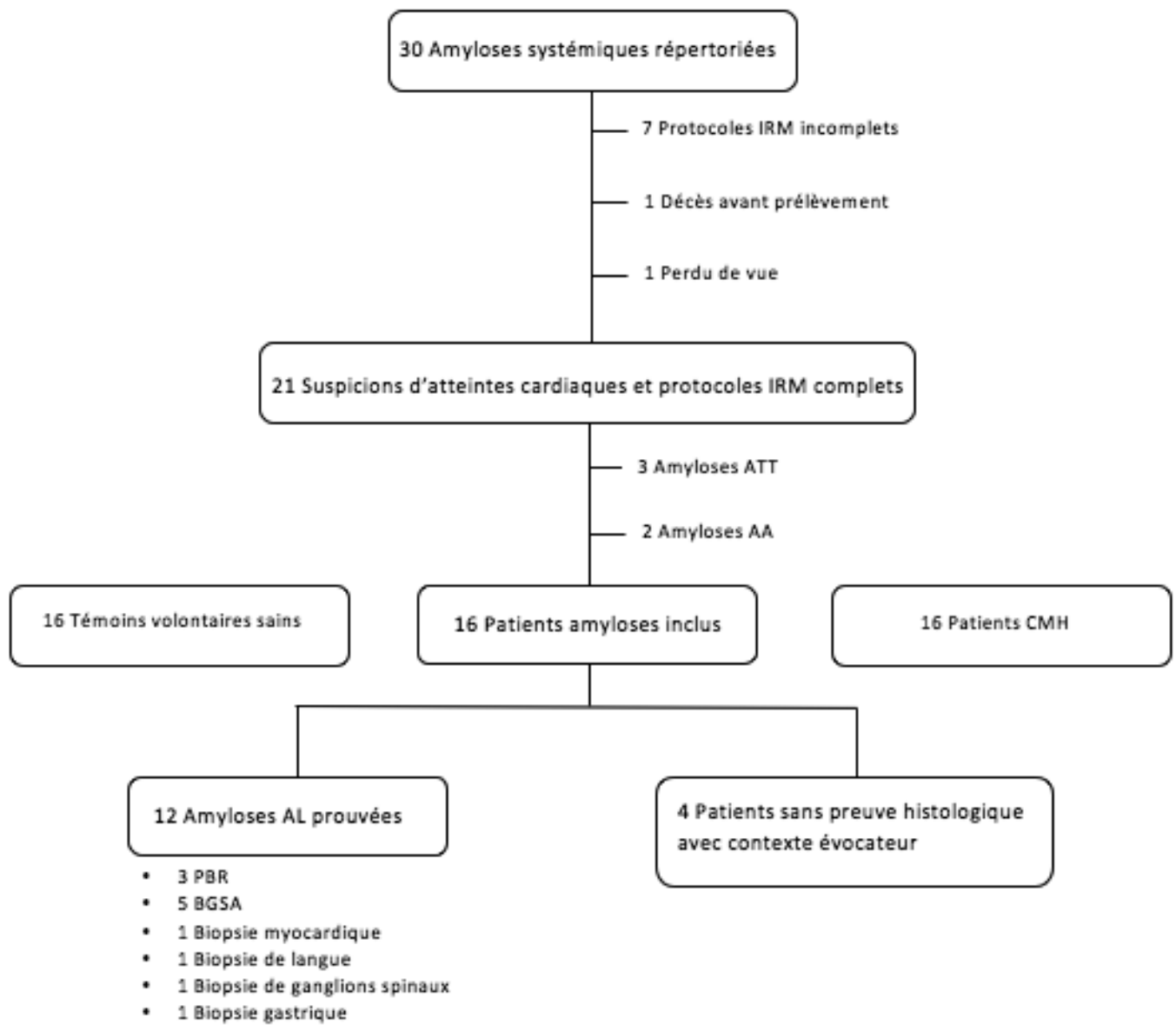
- Un taux de filtration glomérulaire > 30 ml/min calculé avec la formule MDRD.

De plus, nous avons également défini deux autres groupes :

- Un groupe témoin de 16 volontaires sains sans antécédent ou facteur de risque cardiovasculaire, appariés par sexe et par âge, issus de l'étude HEART MAP et inclus de manière rétrospective.

- Un groupe de 16 patients présentant une cardiomyopathie hypertrophique (CMH), également inclus rétrospectivement et appariés par sexe et par âge, définis par une épaisseur myocardique mesurée à plus 13 mm (formes familiales) ou plus de 15 mm (formes sporadiques) en télé diastole à l'échographie trans thoracique, sans autre cause d'hypertrophie ventriculaire gauche ou de valvulopathie associée.

Figure 1: Diagramme de flux



Protocole IRM cardiaque

Les examens ont été réalisés sur une IRM cardiaque 1,5 Tesla (Avanto, Siemens Healthcare, Erlangen, Germany).

Les patients du groupe « Amyloses » et du groupe CMH ont bénéficié du protocole suivant:

1/ Séquences CINE dans le long axe et le petit axe du cœur couvrant tout le ventricule gauche avec des séquences SSFP.

2/Cartographies T1 et T2 natives petit axe basales, médio ventriculaires et apicales.

3/ Perfusion de premier passage (0,10 ml/kg, Gadovist, Bayer Schering Pharma), dans 3 plans petits axe de la base à l'apex.

4/Cartographie T1 à 5 et 10 minutes après injection petit axe médio ventriculaire gauche.

5/ Séquence Ti Scouting afin de déterminer le temps d'inversion du myocarde et les rehaussements tardifs 12 minutes après injection de gadolinium.

Les volontaires sains ont bénéficié du protocole suivant :

1/ Séquences CINE dans le long axe et le petit axe du cœur couvrant tout le ventricule gauche avec des séquences SSFP.

2/ Cartographies T1 et T2 natives petit axe basales, médio ventriculaires et apicales.

Pour les cartographies T1 nous avons utilisé des séquences MOLLI. (13-15)

Pour les séquences T2 mapping, nous avons utilisé la séquence précédemment décrite dans la littérature. (16,17)

Analyse de l'IRM cardiaque

Toutes les IRM cardiaques ont été post-traitées en consensus par deux opérateurs sur un logiciel dédié (Argus, Siemens, Erlangen, Germany): un opérateur sénior avec 8 ans d'expérience en imagerie cardiaque et un opérateur junior avec 6 mois d'expérience en imagerie cardiaque. Les volumes des ventricules droit et gauche, les fractions d'éjection et les masses ventriculaires droites et gauches ont été déterminés par un contourage semi-automatique, comme précédemment décrit dans la littérature. (18)

Pour les cartographies T1 et T2, une région d'intérêt a été dessinée dans le myocarde, évitant le pool sanguin et la région épocardique.

La perfusion de premier passage a été évaluée pour déterminer la présence ou l'absence d'hypoperfusion sous-endocardique.

Les séquences de rehaussements tardifs ont été analysées en aveugle, c'est à dire sans connaissance des autres séquences pour un examen donné.

Le radiologue a déterminé :

1/la présence ou non d'une difficulté à déterminer un temps d'inversion du myocarde optimal sur la séquence Ti-Scouting, défini comme une annulation du signal du myocarde avant le pool sanguin ;

2/le type de rehaussement tardif : patchy, sous-endocardique, circonférentiel, diffus ou étendu aux couches sous-épocardiques.

Comme l'amylose systémique est une maladie diffuse, des valeurs de T1 et T2 ont également été déterminées dans le foie et la rate.

Analyse statistique

L'ensemble des analyses statistiques a été réalisé sur MedCalc pour Windows, version 11.3.2.0 (MedCalc Software, Mariakerke, Belgique). Les variables continues ont été exprimées en moyenne \pm écart-type et les variables catégorielles en nombres et pourcentages. Les variables continues ont été comparées à l'aide d'analyses de variance (ANOVA) ou de T-test, les variables catégorielles par des tests Chi-2. Le coefficient de corrélation de Pearson a été utilisé pour évaluer la corrélation entre deux variables quantitatives. Le seuil de significativité $<0,05$ a été retenu.

Résultats

Caractéristiques des patients

Il n'y avait aucune différence significative concernant l'âge et le genre entre les trois groupes : « Amyloses », témoins et CMH.

Douze patients ont présenté une amylose systémique AL prouvée histologiquement, quatre patients n'ont pas eu de preuve histologique mais un contexte évocateur (myélome).

Tableau 1 : Principales caractéristiques des patients. (Groupe « Amyloses »)

Patients	Age (ans)	Sexe	Diagnostic	FEVG (%)	Masse VG (g/m ²)
1	80	F	AL	24	126
2	87	M	AL	55	165
3	79	M	AL	37	141
4	64	M	AL	83	108
5	70	F	AL	49	90
6	68	M	Myélome	68	89
7	55	M	Myélome	71	143
8	82	F	AL	66	61
9	86	M	AL	36	119
10	60	F	AL	62	73
11	77	F	Myélome	34	143
12	77	F	AL	57	104
13	76	F	Myélome	53	96
14	55	F	AL	43	76
15	74	F	AL	68	95
16	50	M	AL	56	150

Analyse fonctionnelle

Ventricule et oreillette gauches :

Les patients avec une forte suspicion d'atteinte cardiaque ont présenté des masses et un épaissement ventriculaires gauches plus élevés (111,2 g/m² et 10,9 mm) comparés aux volontaires sains (70 g/m² et 4.9 mm) p < 0, 001.

En revanche, en comparaison avec le groupe CMH, les patients avec forte suspicion d'atteinte cardiaque d'une amylose AL ont présenté une épaisseur myocardique moins élevée (10,9mm en moyenne versus 12mm), mais une masse myocardique ventriculaire gauche absolue et indexée plus importante (195,9 g et 111,2 g/m² versus 156,5 g et 85,1 g/m²) p < 0, 001.

Le volume télé-diastolique du ventricule gauche indexé a été plus élevé dans le groupe « Amyloses » (86,8 ± 24 ml/m²), comparé au groupe témoins (75,7 ± 16ml/m²) et au groupe CMH (66,9±16,9) p < 0,001.

La fraction d'éjection ventriculaire gauche a été plus basse dans le groupe « Amyloses » (53,9 ± 16 %), comparée au groupe témoins (65,8 ± 6 %) et au groupe CMH (71.4±6.8) p < 0,001.

La planimétrie quatre cavités de l'oreillette gauche a été plus élevée dans le groupe « Amyloses » (29,5 ± 6,5 cm²), comparativement au groupe CMH (25,2±7,6 cm²) et au groupe de volontaires sains (20,7 ± 4,0 cm²) p =0,001.

Ventricule et oreillette droites :

Les patients avec une forte suspicion d'atteinte cardiaque ont présenté une masse ventriculaire droite indexée plus importante ($27,4 \pm 11,1 \text{ g/m}^2$), comparés aux volontaires sains ($21,4 \pm 14,11 \text{ g/m}^2$) et aux patients CMH ($12,8 \pm 2,6$) $p < 0,001$.

Les volumes télé-diastoliques indexés et absolus du ventricule droit ont été significativement plus élevés dans le groupe « Amyloses » ($64,8 \pm 28,6 \text{ ml/m}^2$ et $114,9 \pm 61,2 \text{ ml}$), comparativement au groupe CMH ($52,3 \pm 12,0 \text{ ml/m}^2$ et $97,3 \pm 28,4 \text{ ml}$) $p = 0,011$ et $p = 0,035$.

La fraction d'éjection ventriculaire droite a été significativement plus basse dans le groupe « Amyloses » ($47,2 \pm 11\%$), par rapport au groupe témoins ($58,7 \pm 6,1\%$) et au groupe CMH ($65,6 \pm 10,7\%$) $p < 0,001$.

Contrairement aux cavités gauches, il n'a pas été mis en évidence de différence significative concernant la planimétrie de l'oreillette droite entre les trois groupes, $p = 0,352$.

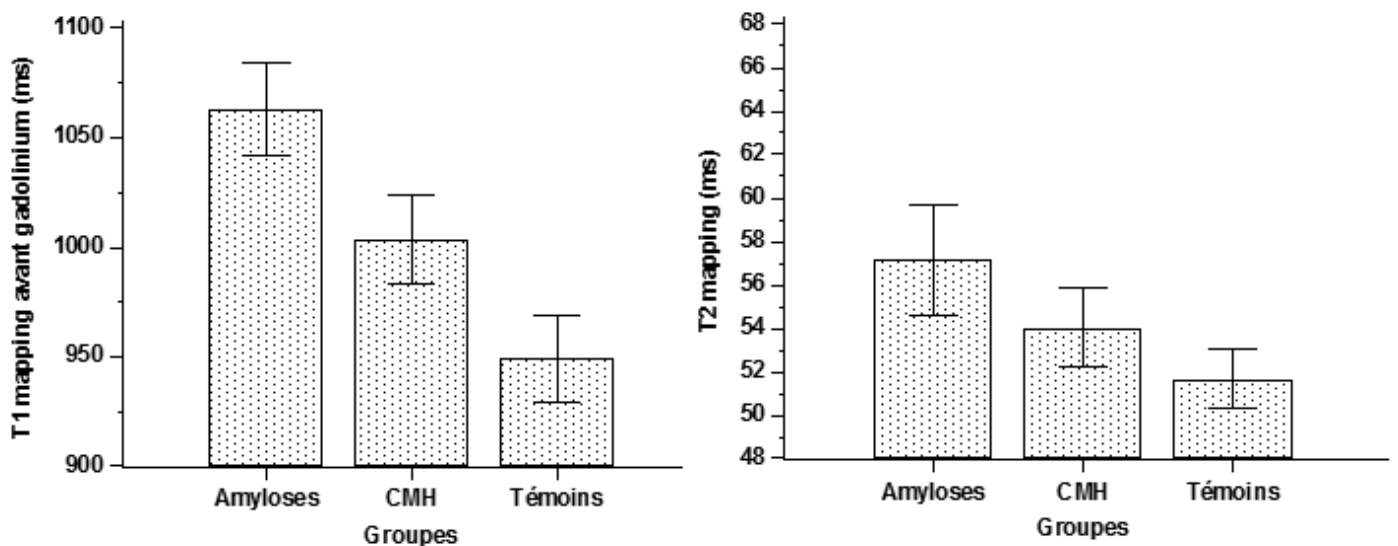
Tableau 2 : Caractéristiques fonctionnelles et structurales des patients des groupes « Amyloses », Témoins et CMH.

	Groupe "Amyloses" (n = 16)	Groupe Témoins (n = 16)	Groupe CMH (n = 16)	P ANOVA
FC (btm/min)	78,9 ± 10	66,1 ± 8,1	72,0 ± 9,4	0,003
IMC (kg/m ²)	24,3 ± 4	25,5 ± 2,3	28,5 ± 4,0	0,012
Epaisseur VG (mm)	10,9 ± 2,7	4,9 ± 0,9	12,0 ± 2,1	< 0,001
Masse VG (g/m ²)	111,2 ± 30,8	56,5 ± 9,8	85,1±22,2	< 0,001
Masse VG absolue (g)	195,9 ± 76,2	104,3±28,3	156,5±46,9	< 0,001
VTD VG indexé (mL/m ²)	86,8 ± 24	75,7 ± 16,0	66,9±16,9	< 0,001
VTD VG absolu (ml)	148,8±42,6	139,3±39,6	123,8±36,1	0,207
VTS VG indexé (mL/m ²)	42,7±25,2	26,2±8,3	19,1±7,6	< 0,001
VTS VG absolu (ml)	72,7±41,6	48,2±17,5	35,3±15,4	< 0,001
FEVG (%)	53,9 ± 15,9	65,8 ± 6,0	71,4±6,8	< 0,001
Surface OG (cm ²)	29,5 ± 6,5	20,7 ± 4,0	25,2±7,6	0,001
Masse VD indexée (g/m ²)	27,4± 11,1	21,4 ±14,1	12,8±2,6	< 0,001
Masse VD absolue (g)	49,4±25,3	39,1±25,5	23,4±5,4	0,004
VTD VD indexé (mL/m ²)	64,8 ± 28,6	74,6 ± 15,8	52,3±12,0	0,011
VTD VD absolu (ml)	114,9±61,2	139,9±39,3	97,3±28,4	0,035
VTS VD indexé (mL/m ²)	34,0±18,6	33,4±10,0	17,6±6,7	0,001
VTS VD absolu (ml)	61,4±39,7	58,7±22,2	33,2±14,9	0,010
FEVD (%)	47,2 ± 11	58,7 ± 6,1	65,6±10,7	< 0,001
Surface OD (cm ²)	21,6±6,8	20,1±4,5	18,7±5,6	0,352

Cartographie T1

Concernant les valeurs du T1 myocardique, les résultats ont montré une augmentation globale significative chez les patients avec forte suspicion d'atteinte cardiaque d'une amylose systémique ($1062,8 \pm 39,6$ ms), comparé aux volontaires sains ($949,1 \pm 37,6$ ms), et aux patients CMH ($1003,4 \pm 37,7$) $p < 0,001$ (Figure 2, tableau 3).

Figure 2 : Valeurs des temps de relaxation T1 et T2 chez les groupes « Amyloses », Témoins et CMH.



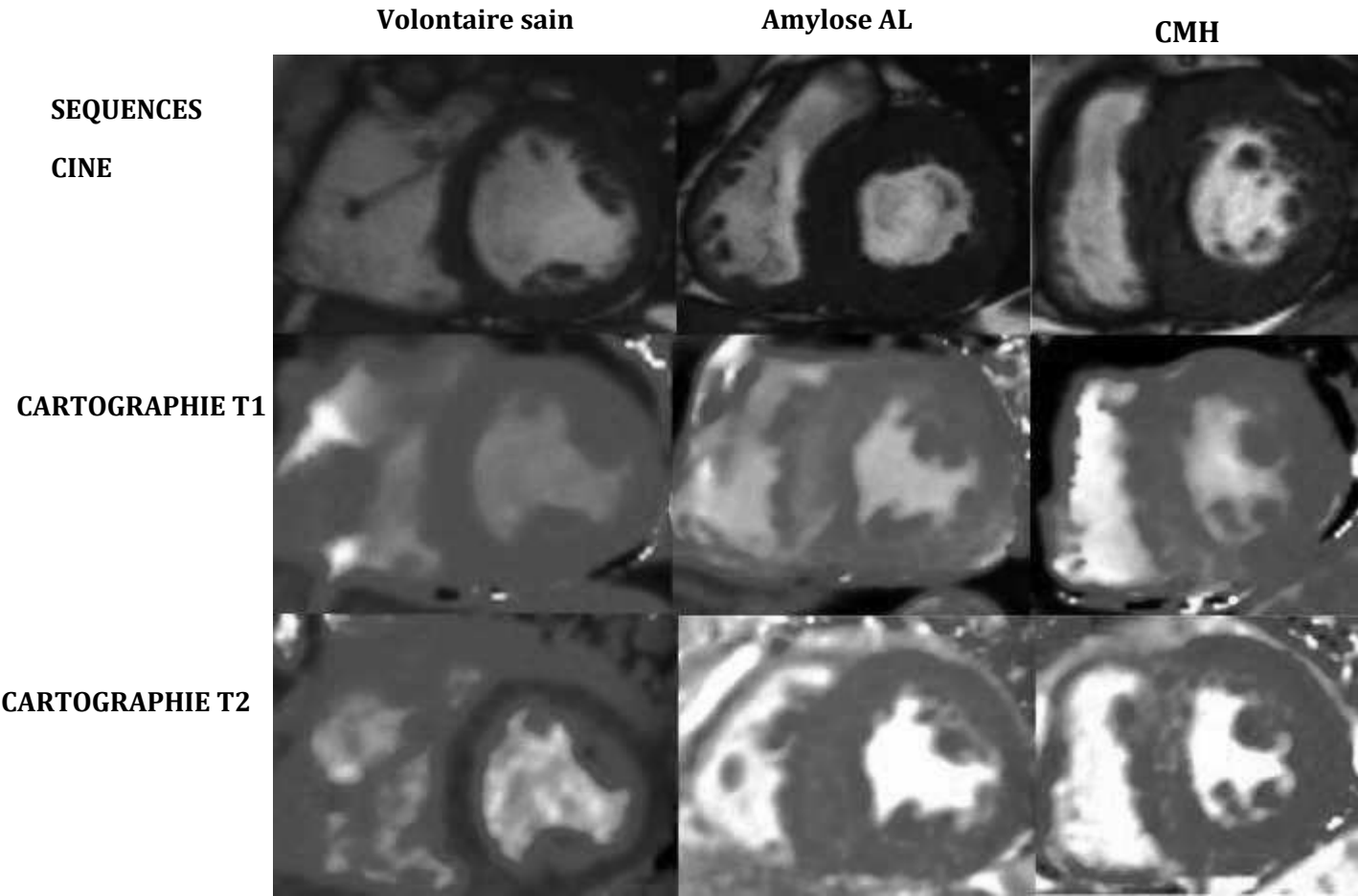
Cartographie T2

De la même façon, les résultats ont montré une augmentation significative des valeurs du T2 myocardique chez les patients Amyloses ($57,1 \pm 4,6$ ms) comparativement aux témoins ($51,7 \pm 2,6$ ms) et aux patients CMH ($54,0 \pm 3,4$) $p < 0,001$ (Figure 2, tableau 3).

Tableau 3 : Analyse structurale : valeurs du T1 et T2 myocardique dans les trois groupes.

	Groupe "Amyloses" (n = 16)	Groupe Témoins (n = 16)	Groupe CMH (n=16)	P ANOVA
Valeurs T1 (ms)	1062,8 ± 39,6 - Min : 959 - Max : 1195	949, 1 ± 37,6 -Min : 908 -Max : 1027	1003,4 ±37,7 - Min : 951 - Max: 1053	<0,001
Valeurs T2 (ms)	57,1 ± 4,6 - Min : 45 - Max : 76	51,7 ± 2,6 - Min : 46 - Max : 56	54,0 ± 3,4 - Min : 40,5 - Max : 64,2	<0,001

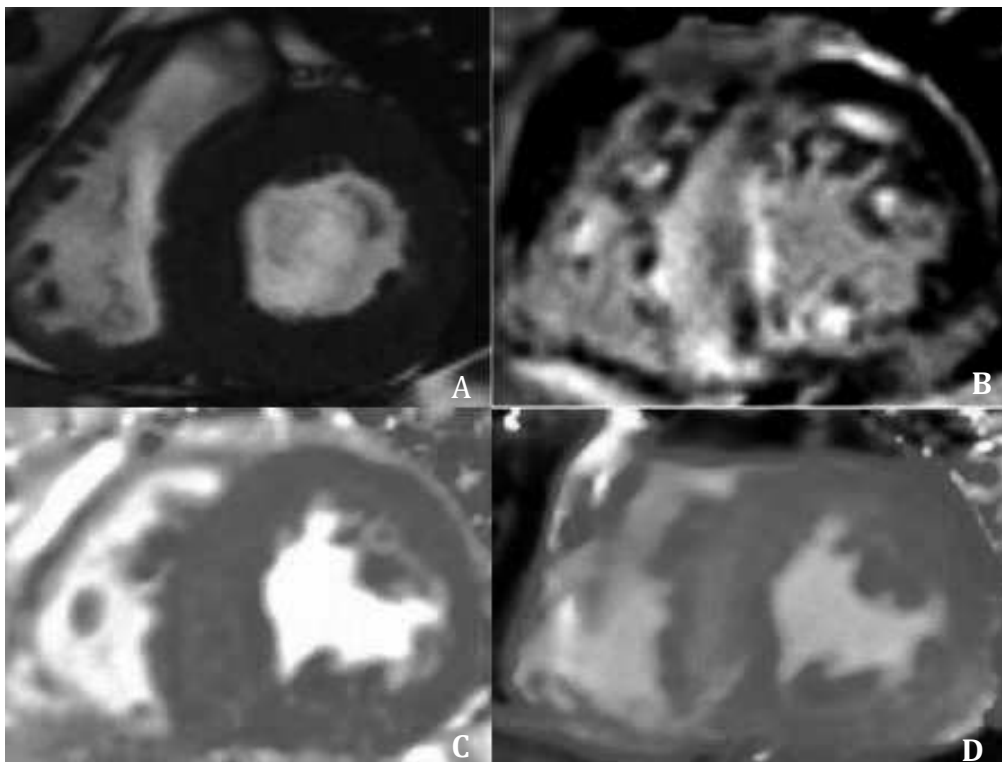
Figure 3 : Comparaison images CINE et cartographies T1 et T2 entre patients des trois groupes.



Concordance entre rehaussements tardifs et cartographies T1 et T2

Dans le groupe « Amyloses », les rehaussements tardifs ont été répertoriés de type diffus chez 7 patients et de type sous-endocardique chez 9 patients (tableau 4). L'analyse des cartographies T1 et T2 a montré que les dépôts amyloïdes n'étaient pas strictement limités aux zones de rehaussement tardif (Figure 4).

Figure 4 : Rehaussements tardifs et concordance avec les cartographies T1 et T2 chez un patient du groupe « Amyloses ».



Séquence CINE Petit Axe (A), Séquence PSIR Petit Axe avec large prise de contraste extensive du septum interventriculaire (B), Cartographie T2 (C) et Cartographie T1 (D) montrant une élévation diffuse des temps de relaxation T1 et T2.

Tableau 4 : Analyse morphologique : perfusion de premier passage, Rehaussements tardifs et séreuses. (Groupe « Amyloses »).

Perfusion de premier passage	Hypoperfusion sous-endocardique n= 7/16
Ti scout typique	n = 15/16
Rehaussements tardifs	Diffus n = 7/16 Sous-endocardique n = 9/16
Epanchement péricardique	n = 14/16

Corrélations structurelles et fonctionnelles

Pour le groupe « Amyloses », les résultats ont montré une corrélation significative entre les valeurs des temps de relaxation T1 myocardiques natifs et la fraction d'éjection ventriculaire gauche ($r = -0,35$, $p < 0,05$) (Figure 5a).

Une corrélation positive a également été retrouvée entre les valeurs des temps de relaxation T1 myocardiques natifs et la masse ventriculaire gauche ($r = 0,67$, $p = 0,0001$) (Figure 5a).

De même, cette corrélation positive significative a été retrouvée entre les valeurs des temps de relaxation T2 myocardique et la masse ventriculaire gauche ($r = 0,54$, $p = 0,003$) (Figure 5b).

En revanche, les résultats n'ont pas montré de corrélation significative entre les valeurs des temps de relaxation myocardique T2 et la fonction ventriculaire gauche ($r = -0,15$, $p = 0,44$) (Figure 5b).

Enfin, l'étude des résultats a montré une corrélation statistiquement significative entre l'épaisseur ventriculaire gauche et les temps de relaxation T1 et T2 dans le groupe CMH (respectivement $r = 0,60$, $p < 0,001$ pour le T1 et $r = 0,50$, $p < 0,001$ pour le T2), tandis que cette corrélation n'a pas été significative pour le groupe « Amyloses » (respectivement $r = 0,16$, $p = 0,09$ pour le T1 et $r = 0,05$, $p = 0,34$ pour le T2) (Figure 6).

Figure 5a : Corrélation temps de relaxation T1, FEVG et Masse VG dans le groupe « Amyloses ».

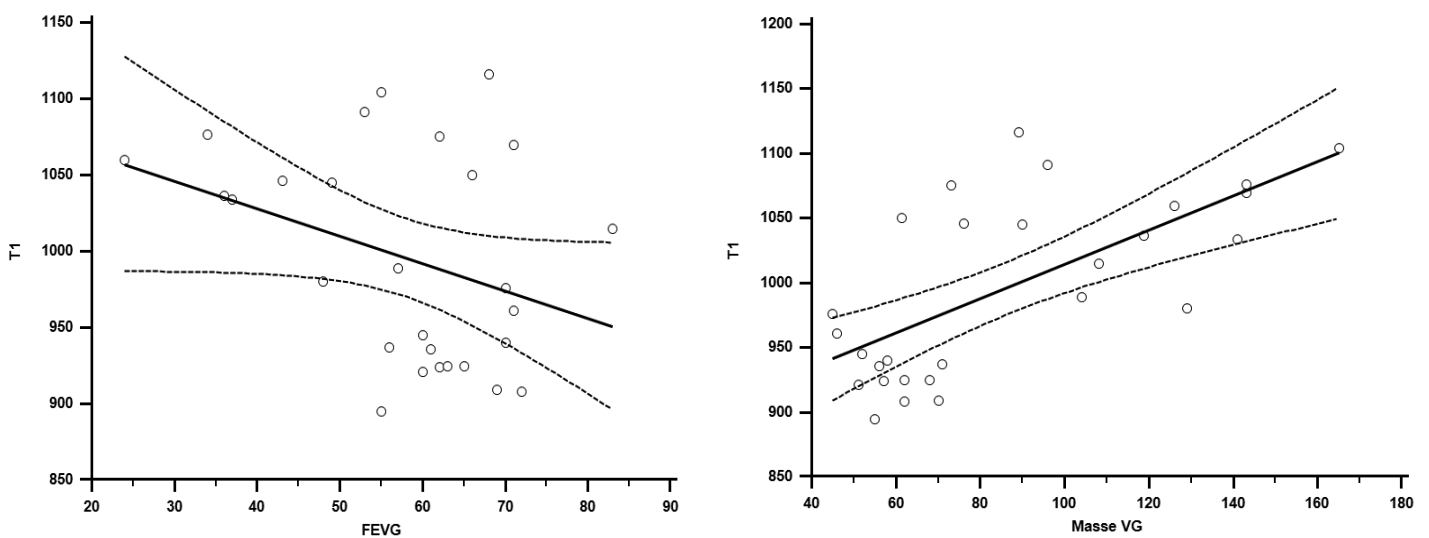


Figure 5b : Corrélation temps de relaxation T2, FEVG et masse VG dans le groupe « Amyloses ».

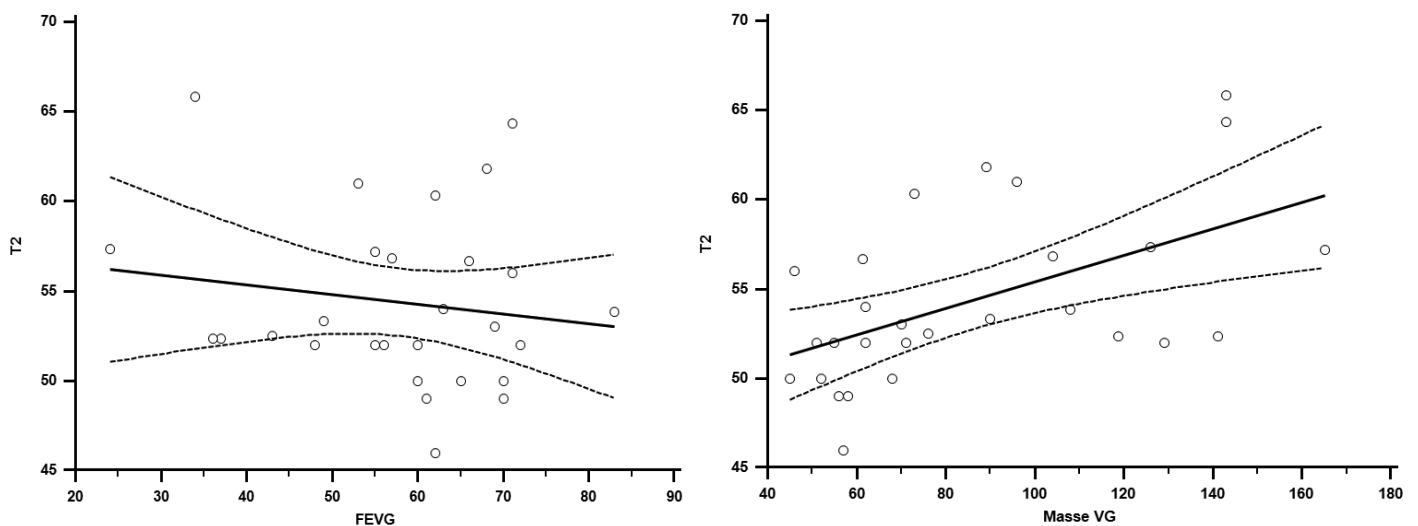
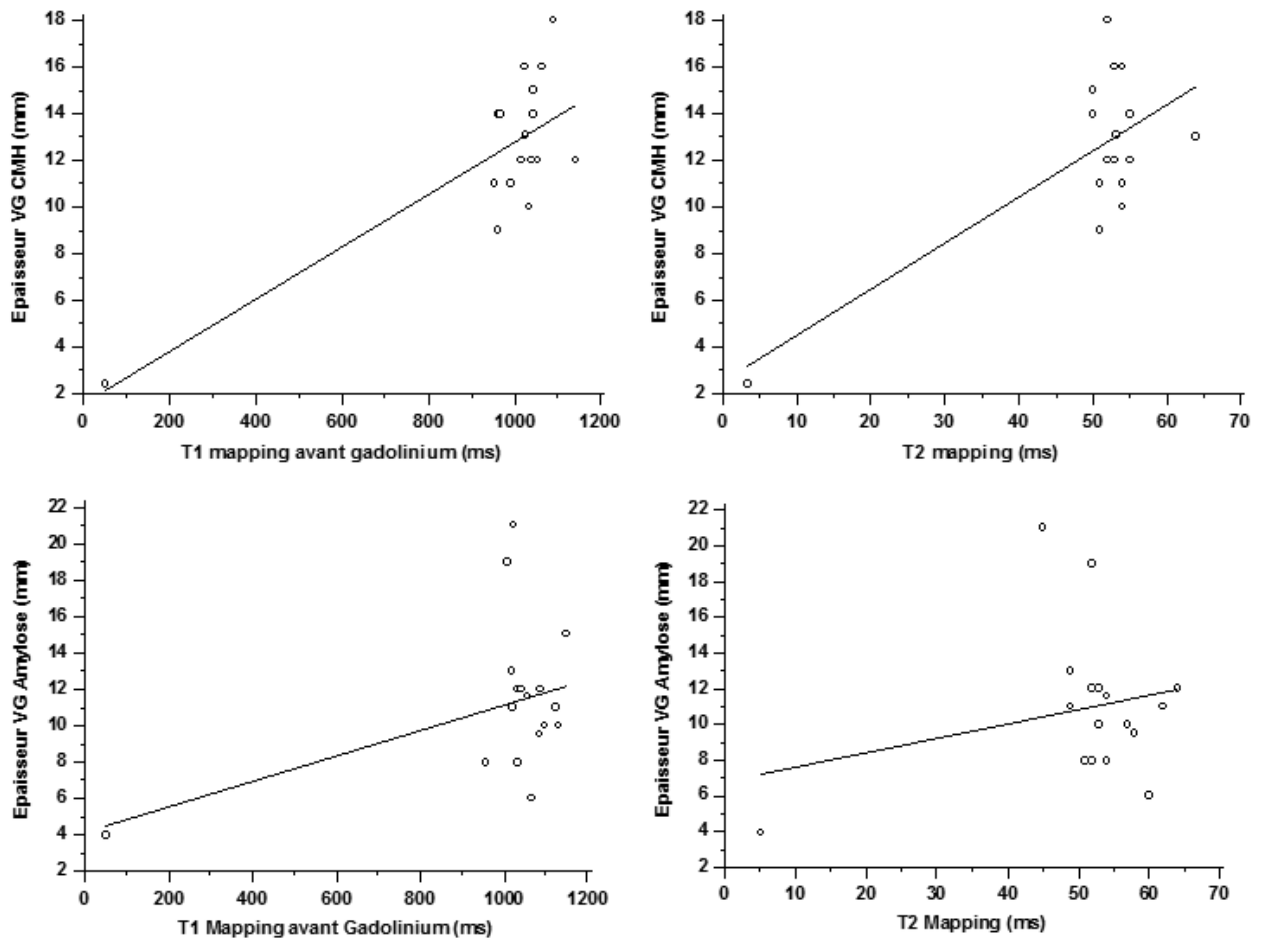


Figure 6 : Corrélation temps de relaxation T1 et T2 et épaisseur ventriculaire gauche dans le groupe CMH et le groupe « Amyloses ».



Cartographie T1 et T2 hépatique

Les valeurs rapportées du T1 au niveau du foie ont été modérément élevées chez les patients avec amylose cardiaque ($584,4 \pm 73,9$ ms), comparées aux volontaires sains ($534,3 \pm 49,3$ ms) $p = 0,04$.

Pour les valeurs du T2 hépatique, les résultats ont montré des valeurs de T2 hépatique modérément élevées chez les patients avec amylose ($62,7 \pm 8,5$ ms), comparativement aux volontaires sains ($59,8 \pm 5,9$ ms), sans atteindre un seuil de significativité $p = 0,288$.

Cartographie T1 et T2 splénique

Les résultats n'ont pas montré de différence significative entre les temps de relaxation T2 mesurés au niveau de la rate chez les patients avec amylose ($73,4 \pm 17,5$ ms) et chez les témoins ($76,7 \pm 8,5$ ms) $p = 0,534$.

De la même façon, il n'a pas été rapporté de différence significative entre les valeurs du T1 splénique chez les patients avec amylose ($1013,4 \pm 123$ ms) et les témoins ($1048,4 \pm 101,9$ ms) $p = 0,435$.

Discussion

Les principaux résultats de cette étude montrent des valeurs de temps de relaxation myocardique T1 et T2 élevées chez des patients avec forte suspicion d'atteinte cardiaque d'une amylose systémique AL ; ces temps de relaxation T1 et T2 sont plus élevés dans le groupe Amyloses par rapport au groupe témoin, mais également plus élevés que dans le groupe CMH.

De plus, une corrélation fonctionnelle est suggérée pour le temps de relaxation T1, puisque les marqueurs de dysfonction systolique, telle que la fraction d'éjection ventriculaire gauche, apparaissent d'autant plus bas que le T1 myocardique est élevé.

Il est également observé une corrélation structurelle, puisque la masse myocardique du ventricule gauche apparaît augmentée de façon parallèle à l'augmentation des valeurs du T1 et du T2 myocardique.

En revanche, il n'est pas retrouvé de corrélation entre la valeur du T2 myocardique et la fraction d'éjection ventriculaire gauche.

Aujourd'hui, le gold standard pour démontrer l'atteinte cardiaque reste la biopsie myocardique, mais des erreurs d'échantillonnage, le caractère invasif et le risque non nul de complications constituent ses principales limitations.

L'apport indéniable de l'IRM cardiaque dans le diagnostic et le pronostic de l'amylose cardiaque par rapport aux autres techniques non invasives (ETT, ECG et bio marqueurs) a largement été démontré dans la littérature, avec notamment la présence de rehaussements tardifs caractéristiques sous-endocardiques ou diffus qui sont un critère pronostic majeur (5,6,8,19).

Ce pattern typique de rehaussement tardif dans l'amylose est un rehaussement sous-endocardique non systématisé à un territoire coronaire.

Cependant, ces outils diagnostiques habituels peuvent être d'interprétation difficile car :

- Ils peuvent manquer à un stade précoce de la maladie,
- Le pattern typique n'est pas toujours retrouvé, avec des pattern « patchy » souvent peu spécifiques (20),
- Ces séquences habituelles de rehaussement tardifs sont basées sur la différence visuelle de l'intensité du signal entre les zones cicatricielles focales et le myocarde sain adjacent, ce dernier pouvant manquer dans cette pathologie où la fibrose myocardique est plus diffuse (15).

De plus, ces séquences nécessitant l'injection de chélates de gadolinium peuvent être d'utilisation délicate chez ces patients à la fonction rénale souvent altérée, et sont des séquences purement qualitatives et peu adaptées au suivi au cours du temps, sous traitement par exemple.

Les cartographies T1 et T2 du myocarde apportent une analyse quantitative et un point de vue global sur l'ensemble du tissu myocardique. En effet, dans notre étude, l'analyse des valeurs du T1 et du T2 myocardique a été multi-segmentaire, suivant la segmentation myocardique habituelle de l'AHA. Les résultats de notre étude sont concordants avec ceux de la littérature, en effet, l'équipe de Karamitsos, bien qu'utilisant des séquences différentes des nôtres (short MOLLI, apnées un peu moins longue et résolution spatiale moindre), ont également retrouvé des valeurs de T1 myocardique élevées chez des patients avec atteinte cardiaque d'amylose AL (1140 ± 61 ms)

comparées aux patients témoins, ainsi qu'une corrélation significative de ce marqueur quantitatif avec la fonction systolique et diastolique (21),

Des valeurs myocardiques du T1 élevées sont également classiquement décrites en cas d'œdème myocardique (infarctus myocarde récent ou myocardite), ou en cas d'expansion de l'espace extra cellulaire par de la fibrose diffuse (cardiomyopathies hypertrophiques et dilatées) ou de la fibrose focale (cicatrice d'ischémie), posant la question de sa spécificité.

Cependant, il a été montré qu'en cas d'ischémie aigüe ou chronique l'élévation du T1 myocardique sera focale, systématisée à un territoire vasculaire, en regard d'une zone de rehaussement tardif (pour la cicatrice d'infarctus) ou d'une zone d'hypoperfusion sur la séquence de perfusion de premier passage (pour l'infarctus au stade aigü).

A l'inverse, dans le cadre nosologique de l'ischémie chronique, il a été rapporté des temps de relaxation myocardiques abaissés en cas de métaplasie lipomateuse en lieu et place d'une zone cicatricielle infarctive (22).

Le cas de l'ischémie myocardique, qu'elle soit aigüe ou chronique, nous montre donc une bonne corrélation entre les séquences usuelles morphologiques (perfusion de premier passage, rehaussements tardifs) et les cartographies T1 et T2 mapping.

En plus de traduire de manière quantitative l'infiltration diffuse de l'espace interstitiel par les dépôts amyloïdes, Karamitsos et al suggèrent que la cartographie des temps de relaxation T1 serait plus sensible que les séquences de rehaussement tardifs et détecterait de façon précoce une atteinte cardiaque encore asymptomatique sur le plan clinique (21).

Concernant les valeurs du T2 myocardique, Sparrow et al ne retrouvent pas d'augmentation significative du T2 chez des patients avec amylose systémique (valeur moyenne à 51,5 ms versus 54 ms chez les témoins), mais leurs résultats sont basés sur des mesures concernant uniquement le septum inter-ventriculaire, sans analyse multi-segmentaire (23).

Limites de l'étude

Notre étude est rétrospective mono-centrique et comporte un faible nombre de patients : certains (n = 4) n'ont pas de preuve histologique d'amylose AL mais un contexte (myélome) et une clinique évocateurs.

Par ailleurs, notre étude porte sur un seul type d'amylose, les amylose ATTR et AA n'étant pas incluses. Cependant, dans une étude portant sur 85 patients atteints d'une amylose ATTR et 79 patients atteints d'une amylose AL, Fontana et al montrent une élévation du temps de relaxation T1 chez les patients atteints d'une amylose ATTR (1097 ms versus 967 ms chez les témoins), mais moins importante que chez les patients atteints d'une amylose AL (1130ms) (24).

Ensuite, nos résultats montrent une corrélation positive statistiquement significative entre l'épaisseur ventriculaire gauche moyenne et les valeurs des temps de relaxation T1 et T2 dans le groupe CMH, alors qu'elle n'est pas retrouvée dans le groupe amylose. Cela est probablement dû à un manque de puissance de notre étude, mais pouvant faire souligner l'élévation de ces temps de relaxation comme des marqueurs précoces de la maladie, avant le développement d'une hypertrophie.

Par ailleurs, certaines études démontrent que dans cette pathologie, les rehaussements tardifs peuvent être présents en l'absence d'hypertrophie ; il pourrait en être de même pour les temps de relaxation T1 et T2, c'est pourquoi des études multicentriques à plus grande échelle sont nécessaires pour le confirmer.

Enfin, les valeurs des T1 et T2 myocardiques doivent être mesurées de façon précise, évitant le pool sanguin et la graisse épicaudique ; la méthode manuelle des ROI est donc opérateur dépendant et pose la question de la reproductibilité des mesures. Dans notre étude, cette reproductibilité des mesures n'est pas étudiée, puisque les images ont été interprétées en consensus par deux opérateurs.

Perspectives

L'avènement récent de la cartographie T1 après injection de gadolinium autorise le calcul du volume extra cellulaire (VEC), permettant de faire la distinction devant une hypertrophie ventriculaire gauche, entre une expansion du VEC due à des dépôts amyloïdes infiltrant l'espace extracellulaire et une hypertrophie cellulaire secondaire à une cause hypertensive par exemple (25). En effet, le gadolinium ne franchit pas les membranes cellulaires et se distribue uniquement au sein de l'espace extra cellulaire.

Le VEC peut être calculé par la formule suivante :

$VEC = (1 - \text{hematocrite}) \times (\Delta R1_{\text{myocarde}} / \Delta R1_{\text{sang}})$, avec $R1 = 1/T1$, en utilisant les valeurs de T1 du pool sanguin et du myocarde avant et après injection de gadolinium, et à l'aide d'une correction selon le taux d'hématocrite (26).

Dans une étude portant sur 30 patients atteints d'une amylose AL, Barison et al montrent un VEC plus élevé ($0,43 \pm 0,12$), comparativement aux sujets sains ($0,26 \pm 0,04$, $p < 0,05$). Les auteurs définissent une valeur seuil de VEC myocardique supérieur à 0,316, avec une sensibilité de 79% et une spécificité de 97% (27).

Des résultats similaires sont rapportés par l'équipe de Banypersad et al, qui retrouvent une valeur de VEC myocardique plus élevée chez les patients présentant une atteinte cardiaque d'une amylose AL ($0,44 \pm 0,25$) comparativement aux volontaires sains ($0,25 \pm 0,02$, $p < 0,001$). Les auteurs avancent également le caractère pronostique du VEC myocardique dans cette maladie, le considérant comme un facteur de risque de mortalité : un VEC supérieur à 0,45 présente dans leur étude un OR à 3,84 (28).

De plus, le VEC pourrait être un marqueur précoce de la maladie, car plusieurs études ont montré une élévation du VEC chez des patients atteints d'une amylose AL avec évaluation clinique et rehaussements tardifs négatifs (27,29).

Cependant, le calcul du VEC nécessite une injection de gadolinium, qui peut être délicate chez ces patients en raison de leur fonction rénale souvent altérée.

Conclusion

Les résultats de notre étude montrent une augmentation des valeurs du T1 natif et du T2 myocardique chez les patients avec forte suspicion d'atteinte cardiaque dans le cadre d'une amylose systémique de type AL.

Ces nouvelles séquences apportent une plus-value diagnostique dans la démarche de caractérisation tissulaire permise par l'IRM cardiaque, ajoutant une analyse quantitative et un point de vue global sur l'ensemble du tissu myocardique avec une corrélation avec la fonction et la masse ventriculaire gauche.

Néanmoins des études multicentriques sont nécessaires pour renforcer la valeur diagnostique de ces nouvelles techniques ainsi que leur utilité dans le suivi sous traitement de ces patients.

Bibliographie

1. Banypersad SM, Moon JC, Whelan C, Hawkins PN, Wechalekar AD. Updates in Cardiac Amyloidosis: A Review. *J Am Heart Assoc.* 23 avr 2012;1(2):e000364-e000364.
2. Selvanayagam JB, Hawkins PN, Paul B, Myerson SG, Neubauer S. Evaluation and Management of the Cardiac Amyloidosis. *J Am Coll Cardiol.* nov 2007;50(22):2101-10.
3. Esplin BL, Gertz MA. Current Trends in Diagnosis and Management of Cardiac Amyloidosis. *Curr Probl Cardiol.* févr 2013;38(2):53-96.
4. Falk RH. Cardiac amyloidosis: a treatable disease, often overlooked. *Circulation.* 30 août 2011;124(9):1079-85.
5. Austin BA, Tang WHW, Rodriguez ER, Tan C, Flamm SD, Taylor DO, et al. Delayed Hyper-Enhancement Magnetic Resonance Imaging Provides Incremental Diagnostic and Prognostic Utility in Suspected Cardiac Amyloidosis. *JACC Cardiovasc Imaging.* déc 2009;2(12):1369-77.
6. Maceira AM, Prasad SK, Hawkins PN, Roughton M, Pennell DJ. Cardiovascular magnetic resonance and prognosis in cardiac amyloidosis. *J Cardiovasc Magn Reson Off J Soc Cardiovasc Magn Reson.* 2008;10:54.
7. Maceira AM, Joshi J, Prasad SK, Moon JC, Perugini E, Harding I, et al. Cardiovascular magnetic resonance in cardiac amyloidosis. *Circulation.* 18 janv 2005;111(2):186-93.
8. Syed IS, Glockner JF, Feng D, Araoz PA, Martinez MW, Edwards WD, et al. Role of Cardiac Magnetic Resonance Imaging in the Detection of Cardiac Amyloidosis. *JACC Cardiovasc Imaging.* févr 2010;3(2):155-64.
9. Vogelsberg H, Mahrholdt H, Deluigi CC, Yilmaz A, Kispert EM, Greulich S, et al. Cardiovascular magnetic resonance in clinically suspected cardiac amyloidosis: noninvasive imaging compared to endomyocardial biopsy. *J Am Coll Cardiol.* 11 mars 2008;51(10):1022-30.
10. Dall'Armellina E, Piechnik SK, Ferreira VM, Si QL, Robson MD, Francis JM, et al. Cardiovascular magnetic resonance by non contrast T1-mapping allows assessment of severity of injury in acute myocardial infarction. *J Cardiovasc Magn Reson.* 6 févr 2012;14(1):15.
11. Dass S, Suttie JJ, Piechnik SK, Ferreira VM, Holloway CJ, Banerjee R, et al. Myocardial tissue characterization using magnetic resonance noncontrast t1 mapping in hypertrophic and dilated cardiomyopathy. *Circ Cardiovasc Imaging.* nov 2012;5(6):726-33.
12. Gertz MA, Comenzo R, Falk RH, Fermand JP, Hazenberg BP, Hawkins PN, et al. Definition of organ involvement and treatment response in immunoglobulin light

chain amyloidosis (AL): a consensus opinion from the 10th International Symposium on Amyloid and Amyloidosis, Tours, France, 18-22 April 2004. *Am J Hematol.* août 2005;79(4):319-28.

13. Piechnik SK, Ferreira VM, Dall'Armellina E, Cochlin LE, Greiser A, Neubauer S, et al. Shortened Modified Look-Locker Inversion recovery (ShMOLLI) for clinical myocardial T1-mapping at 1.5 and 3 T within a 9 heartbeat breathhold. *J Cardiovasc Magn Reson.* 19 nov 2010;12(1):69.
14. Messroghli DR, Radjenovic A, Kozerke S, Higgins DM, Sivananthan MU, Ridgway JP. Modified Look-Locker inversion recovery (MOLLI) for high-resolution T1 mapping of the heart. *Magn Reson Med.* juill 2004;52(1):141-6.
15. Burt JR, Zimmerman SL, Kamel IR, Halushka M, Bluemke DA. Myocardial T1 Mapping: Techniques and Potential Applications. *Radiographics.* mars 2014;34(2):377-95.
16. Giri S, Chung Y-C, Merchant A, Mihai G, Rajagopalan S, Raman SV, et al. T2 quantification for improved detection of myocardial edema. *J Cardiovasc Magn Reson.* 2009;11(1):56.
17. Huang T-Y, Liu Y-J, Stemmer A, Poncelet BP. T2 measurement of the human myocardium using a T2-prepared transient-state trueFISP sequence. *Magn Reson Med.* mai 2007;57(5):960-6.
18. Karamitsos TD, Hudsmith LE, Selvanayagam JB, Neubauer S, Francis JM. Operator induced variability in left ventricular measurements with cardiovascular magnetic resonance is improved after training. *J Cardiovasc Magn Reson Off J Soc Cardiovasc Magn Reson.* 2007;9(5):777-83.
19. Fontana M, Pica S, Reant P, Abdel-Gadir A, Treibel TA, Banypersad SM, et al. Prognostic Value of Late Gadolinium Enhancement Cardiovascular Magnetic Resonance in Cardiac Amyloidosis. *Circulation.* 11 sept 2015;CIRCULATIONAHA.115.016567.
20. Fontana M, Chung R, Hawkins PN, Moon JC. Cardiovascular magnetic resonance for amyloidosis. *Heart Fail Rev.* mars 2015;20(2):133-44.
21. Karamitsos TD, Piechnik SK, Banypersad SM, Fontana M, Ntusi NB, Ferreira VM, et al. Noncontrast T1 Mapping for the Diagnosis of Cardiac Amyloidosis. *JACC Cardiovasc Imaging.* avr 2013;6(4):488-97.
22. Germain, El-Ghannudi S, Jeung M, Ohlmann P, Epailly E, Roy C, et al. Native T1 Mapping of the Heart – A Pictorial Review. *Clin Med Insights Cardiol.* déc 2014;1.
23. Sparrow P, Amirabadi A, Sussman MS, Paul N, Merchant N. Quantitative assessment of myocardial T2 relaxation times in cardiac amyloidosis. *J Magn Reson Imaging.* 1 nov 2009;30(5):942-6.

24. Fontana M, Banypersad SM, Treibel TA, Maestrini V, Sado DM, White SK, et al. Native T1 Mapping in Transthyretin Amyloidosis. *JACC Cardiovasc Imaging*. févr 2014;7(2):157-65.
25. Robbers LFHJ, Baars EN, Brouwer WP, Beek AM, Hofman MBM, Niessen HWM, et al. T1 Mapping Shows Increased Extracellular Matrix Size in the Myocardium Due to Amyloid Depositions. *Circ Cardiovasc Imaging*. 1 mai 2012;5(3):423-6.
26. Ugander M, Oki AJ, Hsu L-Y, Kellman P, Greiser A, Aletras AH, et al. Extracellular volume imaging by magnetic resonance imaging provides insights into overt and sub-clinical myocardial pathology. *Eur Heart J*. 2 mai 2012;33(10):1268-78.
27. Barison A, Aquaro GD, Pugliese NR, Cappelli F, Chiappino S, Vergaro G, et al. Measurement of myocardial amyloid deposition in systemic amyloidosis: insights from cardiovascular magnetic resonance imaging. *J Intern Med*. mai 2015;277(5):605-14.
28. Banypersad SM, Fontana M, Maestrini V, Sado DM, Captur G, Petrie A, et al. T1 mapping and survival in systemic light-chain amyloidosis. *Eur Heart J*. 2 janv 2015;36(4):244-51.
29. Banypersad SM, Sado DM, Flett AS, Gibbs SDJ, Pinney JH, Maestrini V, et al. Quantification of Myocardial Extracellular Volume Fraction in Systemic AL Amyloidosis: An Equilibrium Contrast Cardiovascular Magnetic Resonance Study. *Circ Cardiovasc Imaging*. 1 janv 2013;6(1):34-9.

Titre : Cartographies T1 et T2 sans injection dans le diagnostic d'amylose systémique avec forte suspicion d'atteinte cardiaque

Mots clés : Amylose cardiaque, IRM, T1 T2 mapping

Résumé :

Objectif : Evaluer les cartographies T1 et T2 mapping sans injection de gadolinium chez des patients porteurs d'une amylose AL systémique avec forte suspicion d'atteinte cardiaque.

Méthodes : Seize patients atteints d'amylose systémique AL avec forte suspicion d'atteinte cardiaque ont bénéficié d'une IRM cardiaque incluant des séquences CINE dans les plans habituels du cœur (Quatre cavités, Petit Axe, Long Axe), T1 mapping (MOLLI, modified Look Locker Inversion Recovery), T2 mapping, et des séquences de rehaussements tardifs. Les valeurs de T1 et T2 du myocarde ont été comparées à celles de volontaires sains et de patients CMH appariés par sexe et par genre.

Résultats : Les patients avec forte suspicion d'atteinte cardiaque présentent une masse et une épaisseur ventriculaire gauche augmentées ($111,2 \pm 30,8$ g/m² et $10,9 \pm 2,9$ mm) comparés aux volontaires sains ($56,5 \pm 9,8$ g/m² et $4,9 \pm 0,9$ mm) ($p < 0,001$). En comparaison avec le groupe CMH, les patients avec forte suspicion d'atteinte cardiaque d'une amylose AL présentent une épaisseur myocardique moins élevée (10,9mm en moyenne versus 12mm), mais une masse myocardique ventriculaire gauche absolue et indexée plus importante (195,9 g et 111,2 g/m² versus 156,5 g et 85,1 g/m²) $p < 0,001$. Les valeurs myocardiques du T1 et du T2 étaient augmentées chez les patients atteints d'amylose (T1 moyen = 1062 ± 39 ms; T2 moyen = $57,1 \pm 4,6$ ms), comparativement aux patients CMH (T1 moyen = 1003 ± 37 ms; T2 moyen = $54 \pm 3,4$ ms) et aux volontaires sains (T1 moyen = $949,1 \pm 37,6$ ms; T2 moyen = $51,7 \pm 2$ ms) $p < 0,001$).

Conclusion : Les valeurs du T1 et T2 myocardiques sont significativement élevées chez les patients avec forte suspicion d'atteinte cardiaque d'une amylose AL.