

Université de Bordeaux
Collège des Sciences de la Santé
UFR des Sciences Odontologiques

Année 2016

N° 9

Thèse pour l'obtention du
DIPLOME d'ETAT de DOCTEUR EN CHIRURGIE DENTAIRE

Présentée et soutenue publiquement
Par Cynthia BAUER
Née le 05/06/1990 à Villingen-Schwenningen

Le 03 mars 2016

**L'extraction orthodontique, une technique non
chirurgicale d'aménagement pré-implantaire :
revue systématique de la littérature**

Directeur de thèse
Docteur Cédric Bazert

Membres du Jury

Président	Mme M.J. BOILEAU	Professeur des Universités
Directeur	M. C. BAZERT	Maître de Conférences des Universités
Rapporteur	M. E. BARDINET	Maître de Conférences des Universités
Assesseur	M. J.M. MARTEAU	Maître de Conférences des Universités
Assesseur	M. M. PITZ	Assistant Hospitalo-Universitaire

UNIVERSITE DE BORDEAUX

<i>Président</i>	M.	Manuel TUNON de LARA
<i>Directeur de Collège des Sciences de la Santé</i>	M.	Jean-Luc PELLEGRIN

COLLEGE DES SCIENCES DE LA SANTE

UNITE DE FORMATION ET DE RECHERCHE DES SCIENCES ODONTOLOGIQUES

<i>Directrice</i>	Mme	Caroline BERTRAND	58-02
<i>Directrice Adjointe – Chargée de la Formation initiale</i>	Mme	Dominique ORIEZ	58-01
<i>Directeur Adjoint – Chargé de la Recherche</i>	M.	Jean-Christophe FRICAIN	57-02
<i>Directeur Adjoint – Chargé des Relations Internationales</i>	M.	Jean-François LASSERRE	58-02

ENSEIGNANTS DE L'UFR

PROFESSEURS DES UNIVERSITES

Mme	Caroline	BERTRAND	Prothèse dentaire	58-02
Mme	Marie-José	BOILEAU	Orthopédie dento-faciale	56-02
Mme	Véronique	DUPOIS	Prothèse dentaire	58-02
M.	Jean-Christophe	FRICAIN	Chirurgie buccale – Pathologie et thérapeutique	57-02

MAITRES DE CONFERENCES DES UNIVERSITES

Mme	Elise	ARRIVÉ	Prévention épidémiologie – Economie de la santé – Odontologie légale	56-03
Mme	Cécile	BADET	Sciences biologiques	57-03
M.	Etienne	BARDINET	Orthopédie dento-faciale	56-02
M.	Michel	BARTALA	Prothèse dentaire	58-02
M.	Cédric	BAZERT	Orthopédie dento-faciale	56-02
M.	Christophe	BOU	Prévention épidémiologie – Economie de la santé – Odontologie légale	56-03
Mme	Sylvie	BRUNET	Chirurgie buccale – Pathologie et thérapeutique	57-02
M.	Sylvain	CATROS	Chirurgie buccale – Pathologie et thérapeutique	57-02
M.	Stéphane	CHAPENOIRE	Sciences anatomiques et physiologiques	58-03
M.	Jacques	COLAT PARROS	Sciences anatomiques et physiologiques	58-03

M,	Jean-Christophe	COUTANT	Sciences anatomiques et physiologiques	58-03
M.	François	DARQUE	Orthopédie dento-faciale	56-02
M.	François	DE BRONDEAU	Orthopédie dento-faciale	56-02
M.	Yves	DELBOS	Odontologie pédiatrique	56-01
M.	Raphael	DEVILLARD	Odontologie conservatrice- Endodontie	58-01
M.	Emmanuel	D'INCAU	Prothèse dentaire	58-02
M.	Bruno	ELLA NGUEMA	Sciences anatomiques et physiologiques	58-03
M.	Dominique	GILLET	Odontologie conservatrice – Endodontie	58-01
M.	Jean-François	LASSERRE	Prothèse dentaire	58-02
M.	Yves	LAUVERJAT	Parodontologie	57-01
Mme	Odile	LAVIOLE	Prothèse dentaire	58-02
M.	Jean-Marie	MARTEAU	Chirurgie buccale – Pathologie et thérapeutique	57-02
Mme	Javotte	NANCY	Odontologie pédiatrique	56-01
M.	Adrien	NAVEAU	Prothèse dentaire	58-02
Mme	Dominique	ORIEZ	Odontologie conservatrice – Endodontie	58-01
M.	Jean-François	PELI	Odontologie conservatrice – Endodontie	58-01
M.	Philippe	POISSON	Prévention épidémiologie – Economie de la santé – Odontologie légale	56-03
M.	Patrick	ROUAS	Odontologie pédiatrique	56-01
M.	Johan	SAMOT	Sciences biologiques	57-03
Mme	Maud	SAMPEUR	Orthopédie dento-faciale	56-02
M.	Cyril	SEDARAT	Parodontologie	57-01
Mme	Noélie	THEBAUD	Sciences biologiques	57-03
M.	Eric	VACHEY	Odontologie conservatrice – Endodontie	58-01

ASSISTANTS

Mme	Audrey	AUSSEL	Sciences biologiques	57-03
M.	Wallid	BOUJEMAA AZZI	Odontologie conservatrice – Endodontie	58-01
M.	Julien	BROTHIER	Prothèse dentaire	58-02
M.	Mathieu	CONTREPOIS	Prothèse dentaire	58-02
Mme	Clarisse	DE OLIVEIRA	Orthopédie dento-faciale	56-02
M.	Cédric	FALLA	Prévention épidémiologie – Economie de la santé – Odontologie légale	56-03
M.	Guillaume	FENOUL	Odontologie conservatrice – Endodontie	58-01

Mme	Elsa	GAROT	Odontologie pédiatrique	56-01
M.	Nicolas	GLOCK	Sciences anatomiques et physiologiques	58-03
Mme	Sandrine	GROS	Orthopédie dento-faciale	56-02
Mme	Olivia	KEROUREDAN	Odontologie conservatrice – Endodontie	58-01
Mme	Alice	LE NIR	Sciences anatomiques et physiologiques	58-03
Mme	Karine	LEVET	Prévention épidémiologie – Economie de la santé – Odontologie légale	56-03
M.	Alexandre	MARILLAS	Odontologie conservatrice – Endodontie	58-01
Mme	Marie	MÉDIO	Orthopédie dento-faciale	56-02
Mme	Darrène	NGUYEN	Sciences biologiques	57-03
M.	Alice	NOUREDDINE	Prothèse dentaire	58-02
Mme	Chloé	PELOURDE	Orthopédie dento-faciale	56-02
Mme	Candice	PEYRAUD	Odontologie pédiatrique	56-01
M.	Jean-Philippe	PIA	Prothèse dentaire	58-02
M.	Mathieu	PITZ	Parodontologie	57-01
Mme	Charlotte	RAGUENEAU	Prothèse dentaire	58-02
M.	Clément	RIVES	Odontologie conservatrice – Endodontie	58-01
M.	François	ROUZÉ L'ALZIT	Prothèse dentaire	58-02
M.	François	VIGOUROUX	Parodontologie	57-01

Remerciements aux membres du jury

A notre présidente de thèse

Madame le professeur Marie-Josée BOILEAU

Professeur des Universités – Praticien Hospitalier

Sous-section Orthopédie Dento-Faciale 56-02

A vous qui me faites l'honneur de présider ce jury,

Je vous remercie pour votre pédagogie ainsi que pour votre investissement quotidien et vos efforts pour améliorer la formation des internes en orthodontie.

Soyez assurée de ma sincère reconnaissance.

A notre directeur de thèse

Monsieur le Docteur Cédric BAZERT

Maitre des Conférences des Universités – Praticien Hospitalier

Sous-section Orthopédie Dento-Faciale 56-02

A vous qui m'avez fait l'honneur d'accepter de diriger cette thèse,

Je vous remercie pour votre gentillesse, votre disponibilité, et tous vos précieux conseils.

Vous avez su rendre à mes yeux l'orthodontie aussi passionnante que l'omni-pratique et j'espère devenir, un jour, une aussi bonne praticienne que vous !

Veuillez trouver dans cette thèse un témoignage de ma sincère gratitude.

A notre rapporteur de thèse

Monsieur le Docteur Etienne BARDINET

Maitre des Conférences des Universités – Praticien Hospitalier

Sous-section Orthopédie Dento-Faciale 56-02

*A vous qui m'avez fait l'honneur de juger mon travail et de participer à ce jury,
Je vous remercie pour votre gentillesse, votre pédagogie et surtout votre humour.
Les vacances du vendredi resteront parmi les meilleures de ma formation !*

A notre Assesseur

Monsieur le Docteur Jean-Marie MARTEAU

Maitre des Conférences des Universités – Praticien Hospitalier

Sous-section Chirurgie buccale – Pathologie et thérapeutique 57-02

*A vous qui me faites l'honneur de participer à ce jury,
Je vous remercie pour toutes nos discussions passionnantes, c'est un plaisir de travailler avec vous
aussi bien humainement que professionnellement, ne changez jamais !*

A notre Assesseur

Monsieur le Docteur Mathieu PITZ

Assistant Hospitalo-Universitaire

Sous-section Parodontologie 57-01

*A vous qui me faites l'honneur de participer à ce jury,
Je vous remercie pour votre disponibilité et pour l'attention que vous avez porté à mon travail.
Soyez assuré de ma reconnaissance.*

Remerciements personnels

A ma famille, *je vous aime tous énormément, vous êtes ma plus grande richesse !*

A ma Maman,

Sans toi je n'aurais jamais pu en arriver là ! Tu as toujours cru en moi et tu m'as guidé chaque jour de ma vie. Si un jour j'arrive à devenir, ne serait ce que la moitié de la femme que tu es, je serais déjà quelqu'un d'exceptionnel, merci pour tout !

A mon Papa,

L'amour d'une fille pour son père est inconditionnel, et dans le fond on se ressemble beaucoup toi et moi, merci pour ton soutien et tes précieux conseils, tu es un phare dans la nuit.

A ma sœur,

Merci pour notre complicité et pour m'avoir supporté durant toutes ces années de concours. Aujourd'hui nous sommes toutes les deux prêtes à prendre notre envol, mais sache que tu resteras toujours ma petite sœur. Je te souhaite autant de bonheur dans ta vie que je peux en avoir dans la mienne, je suis tellement fière de la femme que tu es devenue !

A David,

*Que serait la Lune sans le Soleil ? Chaque moment passé avec toi est un moment de bonheur, tu rends les choses plus simples et plus belles. Nous avons l'avenir devant nous, il ne nous reste qu'à l'écrire !
Daisuki desu !*

A mes grandes amies, *merci pour tout nos bons moments passés et pour tout ceux à venir !*

Faustine, *Mah tú es folle femme ! Mais c'est pour ça que je t'aime autant depuis toutes ces années !*

Claire, *qui se ressemble s'assemble, tu es un exemple pour moi, merci pour tout !*

Elodie, *ton amitié m'est très précieuse, tu es de ces gens qui ne s'oublient jamais !*

Virginie, *mon petit Rayon de Soleil tu es ma dose d'optimisme en ce monde de brute !*

Jessica, *merci pour tous nos délires, toi et moi on fait vraiment la paire !*

A mes grands amis, *le semi-homme vous salue !*

Jonathan, *tu sais que je t'adore, ton grain de folie colore ce monde si terne, ne change jamais !*

Yann, *binôme un jour, binôme toujours, merci pour toutes nos discussions passionnantes !*

Sébastien, *notre amitié est hors du temps !*

Marvin, *il nous manque tellement de restaurants et de salles de cinéma à essayer !*

Stephen, *nous avons partagé notre enfance, il nous reste la vie devant nous !*

Au Dr Decerle Nicolas,

Je vous remercie de m'avoir offert un sourire dans ma jeunesse et de m'avoir transmis votre passion.

Merci pour votre patience, votre disponibilité et tous vos précieux conseils qui m'ont permis de progresser tout au long de mes études.

Vous êtes un exemple pour moi et j'espère que vous trouverez dans cette thèse un témoignage à la hauteur de ma gratitude. Merci pour tout.

A Anthony,

Je me permets de ne pas t'appeler docteur, toi et moi avons dépassé ce stade !

Merci pour ton soutien et ta gentillesse tout au long de mes études, ainsi que pour tout ce que tu as fait pour moi après. Qui sait, peut être que bientôt nous partagerons des cas pluridisciplinaires ensemble !

Et à tous les autres :

A Stéphane (mon amour platonique), Shaun et Laura (vous êtes tellement adorables), Anaïs (ma super coupine !), Guillaume (continue de râler c'est bon pour la santé !) avec une mention spéciale pour Mathieu (je te souhaite plein de bonheur et de Nutella dans ta vie!)

A Pauline (go Greeny !), Romy (courage ma Rominette toi aussi bientôt la thèse!), Alexis (mon métalleux préféré!), Adrien (Vive le Liban!), et tout les autres de la fac : Martin, Maxime, Marfy, Denis, Julie, Juliette,...

A Chloé (la jeunesse est un état d'esprit), Alexandre (le globe-trotter) avec une mention spéciale pour Pilou (ta bonne humeur a su rendre moins dure cette année de médecine!) et Marie (ma psychopathe préférée, merci pour nos délires du lycée !)

A mes co-internes pour leur soutien durant ces 3 années :

Aurélie (pour ta gentillesse, ta douceur et ta patience, tu as été une super binôme et tu seras une super orthodontiste !), Valentine (pour nos séances de course à pied et de potins, reste toujours aussi pétillante !), Laurie (pour ta joie de vivre et tes précieux conseils, tu es un amour !), Mélodie (mon alter égo de l'année supérieure !), Anaïs (Wonder Woman !), Meryem (ma binôme de soirée !), Rawen (Rawenita ! Fidèle au poste pour m'aider à fermer le PQR !), Laila (garde ta bonne humeur naturelle) et tout les autres : Sandrine, Marie-Pierre, Clément, Margaux, Gabriella, Michael, Charlotte, Laurène, Juliette, Sarah, Mathilde, Antoine, Marion ...

Pour finir merci à tous ceux qui ont fait le déplacement pour assister à ma soutenance et aussi à tous ceux que j'aurais pu oublier !

Table des matières

INTRODUCTION	12
PARTIE I. GENERALITES SUR L'EXTRACTION ORTHODONTIQUE	13
1. <i>Présentation de l'extraction orthodontique pré-implantaire</i>	13
1.1. Historique	13
1.2 L'extraction orthodontique de nos jours	14
1.2.1. Définition	14
1.2.2. Principe de l'extraction orthodontique.....	15
2. <i>Indications et contre-indications de l'extraction orthodontique</i>	16
2.1. Indications de l'extraction orthodontique	16
2.1.1. Dent non conservable	16
2.1.2. Sites inadaptés à la mise en œuvre d'une extraction - implantation immédiate.....	17
2.1.3. Potentialisation des autres techniques d'aménagement pré-implantaire.....	18
2.2. Contre-indications de l'extraction orthodontique	19
2.2.1. Contre-indications implantaire.....	19
2.2.2. Contre-indications orthodontiques.....	19
2.3. Limites de l'extraction orthodontique	20
3. <i>Avantages et inconvénients</i>	20
3.1. Avantages	20
3.2. Inconvénients.....	22
4. <i>Biomécanique de l'extraction orthodontique</i>	23
4.1. Généralités.....	24
4.1.1. Définition d'une force	24
4.1.2. Centre de résistance et de rotation	24
4.1.2.1. Définition du centre de résistance d'une dent.....	24
4.1.2.2. Définition du centre de rotation d'une dent	24
4.2. Réactions tissulaires observées lors d'un mouvement dentaire.....	25
4.2.1. Remaniement tissulaire lors d'un mouvement dentaire physiologique	25
4.2.1.1. Remaniements tissulaires desmodontaux	25
4.2.1.2. Remaniements tissulaires osseux.....	26
4.2.1.3. Remaniements tissulaires cémentaires.....	27
4.2.1.4. Remaniements tissulaires gingivaux	27
4.2.1.5. Remaniements tissulaires pulpaire.....	28
4.2.2. Remaniement tissulaire lors d'un mouvement dentaire provoqué	28
4.2.2.1. Effet immédiat et à court terme de l'exercice d'une force sur les tissus environnants	28
a. Modification histologique au niveau d'une zone comprimée	28
b. Modification histologique au niveau d'une zone étirée	29
4.2.2.2. Effet à moyen et long terme de l'exercice d'une force sur les tissus environnants	29
a. Modification histologique au niveau d'une zone comprimée	29
b. Modification histologique au niveau d'une zone étirée	30
4.3. Le mouvement de l'égression	31

4.3.1. Définition des forces exercées	31
4.3.1.1. Force exercée sur la dent à égresser	31
4.3.1.2. Force exercée sur les dents d'ancrage	33
4.3.2. Réactions tissulaires observées lors d'une égression.....	34
4.3.2.1. Effets sur le desmodonte	35
4.3.2.2. Effets sur les tissus durs	35
4.3.2.3. Effets sur les tissus mous.....	36
4.3.2.4. Effets sur la pulpe.....	36
5. Moyens de mise en œuvre.....	36
5.1. Dispositifs amovibles	37
5.2. Dispositifs fixés	38
5.2.1. Dispositifs d'attache sur la dent à égresser.....	38
5.2.1.1. Dispositifs d'attache en présence d'une couronne clinique.....	38
5.2.1.2. Dispositifs d'attache en l'absence de couronne clinique	38
5.2.2. Dispositifs d'ancrage du mouvement d'égression	39
5.2.2.1. Ancrage sur deux dents adjacentes.....	39
5.2.2.2. Ancrage sur plus de deux dents adjacentes	40
5.2.3. Activation du mouvement d'égression	40
6. Conclusion	42
PARTIE II. REVUE SYSTEMATIQUE DE LA LITTERATURE	43
1. Matériel et méthode.....	43
1.1. Equation et stratégie de recherche.....	43
1.2. Bases de données interrogées	44
1.3. Méthode de sélection des articles	44
1.3.1. Critères d'inclusion	44
1.3.2. Critères d'exclusion.....	44
1.3.3. Stratégie de sélection des articles.....	44
2. Résultats de la recherche.....	45
2.1. Résultat global de la recherche numérique	45
2.2. Résultat individuel de la recherche numérique dans chaque base.....	45
2.2.1. COCHRANE	45
2.2.2. Pubmed	45
2.2.3. Science direct	46
2.2.4. EMC premium	47
2.2.5. Bilan individuel par bases de données des recherches numériques.....	48
2.3. Résultats de la recherche manuelle par « effet boule de neige ».....	48
2.4. Autres résultats.....	48
2.5. Bilan de l'ensemble des recherches effectuées	49
3. Analyse des articles et discussion	49
3.1. Analyse global des résultats et discussion sur leur qualité	49
3.1.1. Type de littérature rencontrée	49
3.1.2. Discussion de la qualité de la recherche réalisée.....	50

3.1.3. Discussion de la qualité des 44 articles retenus.....	51
3.2. Analyse des cas cliniques et discussion.....	51
3.2.1. Méthode d'égression employée	52
3.2.2. Biomécanique de l'égression réalisée	54
3.2.2.1. Moyen mis en œuvre pour développer la force d'égression	55
3.2.2.2. Point d'application de la force	56
3.2.2.3. Direction de la force appliquée	57
3.2.3. Durée de traitement orthodontique actif	57
3.2.4. Fréquence de suivi des cas.....	58
3.2.5. Méthode de suivi de l'égression	59
3.2.6. Durée de contention post égression et pré-implantaire.....	60
3.2.7. Utilisation de technique chirurgicale d'aménagement tissulaire en complément.....	62
3.2.8. Echecs et complications de traitement.....	63
3.2.9. Conclusions	63
3.3. Analyse des études cliniques et discussion.....	64
3.4. Analyse des opinions d'experts et discussion	68
3.5. Analyse des revues systématiques de la littérature et discussion	69
CONCLUSION.....	73
TABLE DES ILLUSTRATIONS.....	75
ANNEXE – TABLEAU RÉCAPITULATIF DES CAS CLINIQUES ANALYSÉS.....	75
BIBLIOGRAPHIE	83

Introduction

De nos jours, le remplacement des dents absentes par des implants est devenu un acte courant de notre pratique et la réhabilitation des édentements en secteur antérieur constitue un véritable challenge au quotidien pour les praticiens.

Après l'extraction d'une dent, on observe systématiquement une réduction du volume osseux vertical et horizontal du site et ce même si l'on procède à une implantation immédiate en post-extraction. De cette manière lors des débuts de l'implantologie, les implants étaient positionnés en fonction des structures osseuses disponibles, laissant le soin à la réhabilitation prothétique sus-jacente de restaurer la fonction de la dent remplacée. Néanmoins le nombre important d'échecs implantaire et le faible résultat esthétique des premiers implants posés ont poussé les auteurs à s'intéresser aux techniques d'aménagement tissulaire pré-implantaires afin d'améliorer les résultats de cette pratique en assurant un placement optimal de l'implant pour obtenir un résultat esthétique et fonctionnel de plus en plus satisfaisant et pérenne.

A l'heure actuelle la majorité des procédés permettant de compenser les déficits tissulaires osseux ou gingivaux en pré-implantaires nécessitent un recours à la chirurgie (distraction osseuse, greffe osseuse ou gingivale, technique de régénération tissulaire, etc.) mais les résultats de ces techniques sont souvent peu prédictibles.

L'extraction orthodontique est la seule technique d'aménagement tissulaire non chirurgicale permettant de favoriser le succès final d'une réhabilitation implantaire. Il s'agit d'une technique alternative à la chirurgie basée sur l'utilisation des dents condamnées. Sa grande fiabilité en fait une technique de choix d'aménagement pré-implantaire mais malgré les avantages qu'elle présente, les limites et la méthode de mise en œuvre de cette technique sont encore mal définies.

Après quelques rappels sur l'historique de cette technique, ses indications, contre-indications, ainsi que ses avantages et ses inconvénients, cette thèse se propose de réaliser une revue systématique de la littérature portant sur l'extraction orthodontique en tant que technique d'aménagement tissulaire pré-implantaire, et d'en extraire les données les plus pertinentes pour établir un bilan des connaissances actuelles à ce sujet.

Partie I. Généralités sur l'extraction orthodontique

Dans cette première partie nous réaliserons de brefs rappels sur l'extraction orthodontique qui nous serviront ensuite de base pour réaliser notre revue systématique de la littérature.

Après une rapide présentation de cette technique nous nous intéresserons à ses indications, ses contre-indications, ses avantages et ses inconvénients pour finir par nous pencher sur les aspects biomécaniques de sa mise en œuvre.

1. Présentation de l'extraction orthodontique pré-implantaire

1.1. Historique

Bien que le concept d'extraction orthodontique en tant que technique d'aménagement tissulaire pré-implantaire soit relativement récent, il découle en réalité de l'application clinique d'observations très anciennes. En effet cette technique dérive de l'égression orthodontique forcée qui est une technique connue depuis longtemps. Il est donc important de connaître l'évolution progressive de cette pratique afin de mieux comprendre les principes actuels de sa mise en œuvre en tant que technique d'aménagement tissulaire.

C'est OPPENHEIM en 1940 (1) suivi de REITAN en 1967 (2) qui ont été les premiers à décrire les changements histologiques observés chez l'homme lors de l'éruption forcée d'une dent vitale. Lors de ce mouvement de traction ils ont pu observer une apposition osseuse en direction occlusale.

Les applications cliniques de ces observations ne seront quant à elles décrites qu'à partir de 1973 par BROWN (3), pour permettre la correction des défauts infra-osseux liés à la maladie parodontale, et par HEITHERSAY (4), en vue de traiter les fractures radiculaires transversales.

L'idée sera reprise l'année suivante par INGBER qui emploie cette technique pour améliorer des espaces biologiques inadaptés suite à des caries sous-gingivales ou à des fractures (5). Il en conclura deux ans plus tard, en 1976, que l'égression orthodontique forcée est, dans ces cas là, une alternative préférable à l'élongation coronaire chirurgicale en raison de l'obtention d'un meilleur ratio couronne-racine-os-gencive (6).

Il faudra attendre 1993 pour que la technique de l'égression forcée ne soit décrite pour la première fois en tant que technique d'aménagement pré-implantaire par SALAMA et SALAMA (7).

Le concept sera ensuite repris par MANTZIKOS et SHAMUS en 1997, 1998 et 1999 à travers deux études et un cas clinique à partir desquels les auteurs concluent que l'égression orthodontique constitue une technique de développement des sites implantaire préférable aux techniques chirurgicales. Ces conclusions mettent en avant l'extraction orthodontique, par rapport aux autres méthodes, en raison du fait qu'elle agit simultanément sur les tissus durs et les tissus mous et qu'elle respecte la biologie du site en s'appuyant sur la réponse physiologique des tissus permettant ainsi l'obtention d'un os de meilleure qualité (8) (9) (10).

En 1997 ce sera au tour de ZACHRISSON de mettre en évidence le maintien d'un rapport constant entre la crête alvéolaire et la jonction émail-cément au cours de l'égression ce qui démontre que l'os « suit » la dent lors de son déplacement. Cette hypothèse ayant déjà été évoquée par FONTENELLE en 1982 (11).

La découverte de l'évolution des tissus durs et mous en parallèle de l'égression d'une dent a contribué à élargir les horizons de l'utilisation de cette technique. Et bien que l'emploi du mouvement d'égression pour créer des tissus durs soit une idée qui remonte aux années 1980, il aura fallu attendre 10 ans pour que cette technique ne soit utilisée pour la première fois dans le cadre des aménagements des sites implantaires.

1.2 L'extraction orthodontique de nos jours

1.2.1. Définition

L'extraction orthodontique est actuellement décrite dans la littérature comme étant une technique d'aménagement tissulaire pré-implantaire employée lorsqu'une dent au pronostic défavorable doit être extraite et remplacée par un implant. Il s'agit d'une méthode non invasive permettant de développer la topographie des sites implantaires en agissant à la fois sur les tissus durs et les tissus mous dans les trois dimensions.

De nombreux noms lui ont été donnés : extraction orthodontique, égression orthodontique forcée, remodelage tissulaire orthodontique, modelage orthodontique biodynamique ... mais il n'existe à l'heure actuelle aucun consensus concernant sa dénomination.

Pour notre part, nous avons choisi d'utiliser le terme d'extraction orthodontique en raison du but final de la technique qui est l'extraction de la dent. En effet, en pratique, tout se passe comme si l'orthodontiste voulait « extraire » la dent par ses mouvements orthodontiques.

1.2.2. Principe de l'extraction orthodontique

Le principe de l'extraction orthodontique est de réaliser une égression orthodontique forcée de la dent condamnée jusqu'aux confins de son alvéole afin d'obtenir son comblement osseux progressif et le développement des tissus mous adjacents.

Ce mouvement extrême de la dent a donc pour objectif une augmentation de ses tissus environnants dans les trois dimensions de l'espace de sorte qu'au moment de son extraction chirurgicale il soit possible de réaliser un placement idéal de l'implant.

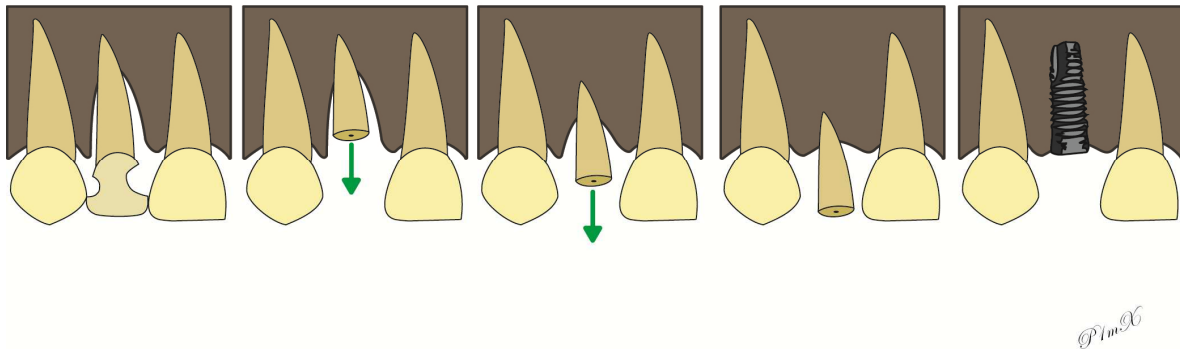


Figure 1 - Principe de l'extraction orthodontique

Cette augmentation des tissus durs et mous, à l'aide de mouvements orthodontiques, est basée sur la capacité de réponse biologique du parodonte aux mouvements dentaires.

En effet, toute force appliquée sur une dent provoque un étirement et/ou une compression de ses fibres desmodontales qui va être à l'origine de changements cellulaires locaux et d'un remodelage parodontal adaptatif. Il est donc possible, en induisant un mouvement dentaire contrôlé, d'obtenir un remaniement prédictif du parodonte. C'est sur ce principe que l'égression orthodontique est utilisée pour l'aménagement des sites pré-implantaires (12).

L'application d'une force verticale légère et continue en direction occlusale, induit un étirement de la gencive et des fibres desmodontales qui est transmis à la partie coronaire de l'os et de la gencive. En appliquant une contrainte de tension sur l'ensemble du desmodonte, on observe une réaction osseuse d'apposition dans ces zones de tension qui permet, au fur et à mesure du mouvement, de combler l'alvéole osseuse de la dent par de l'os néoformé (13). On observe aussi en parallèle une migration occlusale des tissus gingivaux dans le sens de l'égression de la dent et une tendance à l'épaississement du biotype gingival.

Cette technique d'égression lente doit être distinguée de l'extrusion orthodontique qui désigne une égression orthodontique rapide à l'aide de forces lourdes et discontinues, associée le plus souvent à une fibrotomie supra-crestale préalable. Dans ce cas de figure la dent s'égresse « sans » être suivie par ses tissus environnants.

2. Indications et contre-indications de l'extraction orthodontique

Comme toute technique d'aménagement tissulaire pré-implantaire, l'extraction orthodontique présente des indications et des contre-indications à sa mise en œuvre. Il est important de bien connaître les unes et les autres pour pouvoir s'abstenir, dans les cas ne s'y prêtant pas, ou bien proposer l'extraction orthodontique, seule ou conjointe à des techniques chirurgicales, lorsqu'elle est envisageable.

2.1. Indications de l'extraction orthodontique

2.1.1. Dent non conservable

L'extraction orthodontique consiste, comme son nom l'indique, à égresser la dent jusqu'aux confins de son alvéole pour être le plus proche possible de son point d'extraction (13). Cette technique est donc réservée aux dents ayant un pronostic défavorable et ne pouvant pas être conservées. Ainsi toute dent devant être extraite, quelles qu'en soient les raisons, peut être candidate à l'extraction orthodontique.

Les indications d'avulsion dentaire pouvant être diverses, il en va de même pour celles des extractions orthodontiques. Dans tous les cas la seule condition pour pouvoir mettre en œuvre cette technique est le contrôle de l'inflammation, ou de toute infection, environnant la dent avant l'application d'un mouvement orthodontique.

Il peut s'agir de problème d'ordre infectieux, les indications les plus fréquentes étant :

- Les maladies parodontales avancées.
- Les infections péri-apicales.
- Les caries profondes ou étendues.
- Les résorptions internes ou externes.

Dans d'autres cas il peut s'agir de complications d'ordre mécaniques telles que :

- Les fractures coronaires ou radiculaires horizontales.
- Les perforations radiculaires.
- Les fractures d'instruments endodontiques.

Pour finir il existe des indications d'avulsion d'ordre thérapeutique :

- Rapport couronne-racine clinique défavorable empêchant toute restauration de la dent malgré une élévation coronaire ou une extrusion orthodontique.
- Impossibilité de réaliser un traitement endodontique complet et étanche (Pulpolithe, calcification...)

2.1.2. Sites inadaptés à la mise en œuvre d'une extraction - implantation immédiate

L'extraction-implantation immédiate correspond à la mise en place d'un implant dans le même temps opératoire que l'extraction de la dent qu'il vient remplacer. L'extraction et l'implantation se succèdent immédiatement dans le temps de l'intervention.

En raison de ses avantages indéniables par rapport à une extraction-implantation différée (limitation de la résorption alvéolaire post-extractionnelle, diminution du temps global du traitement, bonne acceptation psychologique du patient...), cette technique est actuellement considérée comme étant la meilleure approche pour remplacer les dents unitaires ne pouvant pas être conservées. Cependant, dans les cas où l'atteinte parodontale et la perte osseuse sont trop fortes autour de la dent à extraire, cette technique ne peut être employée en raison du risque d'instabilité primaire de l'implant et du risque d'obtention d'une esthétique finale insatisfaisante.

Il existe de nos jours de nombreuses techniques permettant d'améliorer l'environnement implantaire afin d'élargir les possibilités d'utilisation de l'implantation immédiate. Bien que ces techniques puissent être utilisées en per-extraction ou en post-extraction, l'idéal reste tout de même de pouvoir agir sur l'environnement implantaire avant l'extraction de sorte à pouvoir mettre en œuvre une implantation dans des conditions optimales.

La capacité de régénération d'un site d'extraction dépend du nombre de parois osseuses restantes et de l'importance de sa corticale alvéolaire vestibulaire. C'est sur cette base que SALAMA et SALAMA ont créé en 1993 une classification des sites d'extraction basée sur leur potentiel de régénération afin de pouvoir prévoir le rendu final d'une extraction-implantation immédiate, et surtout de pouvoir anticiper la nécessité et le type de techniques de régénération à mettre en œuvre (7).

Cette classification divise les sites d'extraction en trois catégories:

- Les sites de stade I qui présentent un défaut osseux naissant et un bon potentiel de régénération avec un pronostic esthétique acceptable. Ils englobent les sites à 3 ou 4 parois restantes avec la présence d'un os adéquat pour la stabilisation primaire de l'implant. Ces sites peuvent être gérés par extraction-implantation immédiate seule ou associée à une régénération osseuse guidée (ROG) per-implantation si nécessaire.

- Les sites de stade II qui présentent une esthétique et un potentiel de régénération modérément compromis. Ils comprennent les défauts osseux de plus de 5 mm avec une crête osseuse située au 2/3 de la dent à extraire et les cas de dysharmonies osseuses et/ou gingivales avec les dents adjacentes. Ce type de défaut présente un potentiel de régénération limité, le but de nos thérapeutiques va donc être de transformer les cas de stade II en stade I pour pouvoir réaliser une implantation adéquate. Cette augmentation peut être obtenue par le biais de technique chirurgicale ou de l'extraction orthodontique, mais pour nos deux auteurs le défaut de stade II constitue l'une des principales indications de l'extraction orthodontique en raison de sa plus grande prédictibilité et de son action simultanée sur les tissus durs et les tissus mous.
- Les sites de stade III correspondent à des sites sévèrement compromis où la mise en place immédiate d'un implant n'est pas envisageable (dimensions osseuse verticale et vestibulo-linguale inadéquates ne permettant pas d'obtenir une stabilisation primaire de l'implant, récession et perte osseuse vestibulaire sévère). Ces sites nécessitent une prise en charge en deux temps : une procédure d'augmentation tissulaire (ROG, extraction orthodontique, greffe...) suivie, dans un second temps seulement, de la pose de l'implant combinés à des procédures d'augmentation complémentaires si le résultat esthétique n'est pas satisfaisant.

De par sa capacité à agir à la fois sur les tissus durs et les tissus mous, l'extraction orthodontique est une technique de choix d'aménagement tissulaire pré-implantaire. Elle permet dans les cas où la réalisation d'une extraction-implantation immédiate est contre-indiquée, quelle qu'en soit la raison (pas de stabilité primaire de l'implant, résultats esthétique compromis...) de modifier l'environnement et la configuration du futur site d'extraction pour recréer des conditions compatibles avec cette technique.

L'extraction orthodontique permet donc d'élargir le champ du possible et d'augmenter le nombre de cas candidats à une extraction-implantation immédiate en transformant les cas des sites de stade II en cas de sites de stade I, et ceux de stade III en stade II.

2.1.3. Potentialisation des autres techniques d'aménagement pré-implantaire

Il existe de très nombreuses techniques chirurgicales d'aménagements tissulaires pré-implantaires ayant pour but d'améliorer les conditions d'implantation et l'environnement implantaire. Celles-ci peuvent concerner les tissus durs (ROG, greffe osseuse d'apposition, comblement sinusien, distraction alvéolaire, etc.) et/ou les tissus mous (régénération tissulaire guidée (RTG), greffe épithélio-conjonctive, greffe conjonctive, approfondissement du vestibule, etc.).

Le principal problème de ces techniques réside dans l'étroitesse de leur champ d'action. En effet pour obtenir des résultats post-opératoires prédictibles à l'aide de technique chirurgicale, il est impératif que les conditions de mise en œuvre de la technique soient en adéquation parfaite avec ses indications et son protocole standard de mise en œuvre. Or dans les cas où les tissus présents sont de hauteurs insuffisantes ou lorsqu'il existe une discordance majeure entre les tissus de la dent à extraire et ceux des dents adjacentes, l'utilisation de techniques chirurgicales devient complexe et imprévisible. De plus il est très fréquent que les sites à aménager nécessitent plusieurs interventions ne pouvant être réalisées en simultanée ce qui rend d'autant moins prédictible le résultat final.

En agissant simultanément sur les tissus mous et durs ainsi qu'en augmentant au préalable leur dimension verticale, l'extraction orthodontique permet de faciliter la mise en œuvre et d'augmenter la prédictibilité des techniques d'aménagement tissulaire chirurgicales classiques. Elle devient donc un atout de choix en implantologie qui peut faciliter le travail du praticien et rendre possible la pose de certains implants pour lesquels les techniques de régénérations tissulaires chirurgicales seules n'auraient pas suffi à rendre le site implantable.

2.2. Contre-indications de l'extraction orthodontique

2.2.1. Contre-indications implantaires

L'extraction orthodontique à visée d'aménagement tissulaire précède la pose d'un implant. Elle est donc contre-indiquée dès lors que la pose finale de l'implant est elle-même contre-indiquée.

Ces contre-indications peuvent être absolues :

- d'ordre général : période de croissance, troubles hématologiques, radiothérapie...
- d'ordre local : irradiation, proximité d'éléments anatomiques, densité osseuse insuffisante...

Ou bien relatives :

- d'ordre général : grossesse, tabagisme, alcoolisme, troubles psychiatriques...
- d'ordre local : quantité de gencive ou d'os insuffisante, infections dentaires, parodontales ou osseuses concomitantes, manque d'hygiène, manque de place entre deux dents...

2.2.2. Contre-indications orthodontiques

Il existe quatre contre-indications orthodontiques absolues à la mise en œuvre de cette technique (14) :

- L'existence d'une pathologie inflammatoire ou infectieuse impossible à contrôler, sur la dent à extraire ou au niveau de ses tissus parodontaux, car tout déplacement orthodontique ne ferait qu'aggraver le défaut présent initialement.
- L'absence d'attache épithéliale.
- La présence d'une ankylose totale ou majeure.
- L'hyper-cémentose apicale majeure.

Les autres contre-indications à l'utilisation de l'extraction orthodontique sont pour la plupart des contre-indications relatives qui peuvent être supprimées afin de permettre son utilisation (15) :

- Dent avec lésion péri-apicale.
- Fracture radiculaire horizontale.
- Parodontite active.
- Proximité radiculaire.
- Version des dents adjacentes.

2.3. Limites de l'extraction orthodontique

Concernant les limites de cette technique, il persiste un désaccord selon les auteurs.

Certains auteurs considèrent que la quantité d'attache résiduelle de la dent constitue un facteur limitant de la création tissulaire. Ces auteurs considèrent que la capacité d'une dent à modifier son environnement orthodontiquement dépend de la qualité et de la hauteur de son attache. Pour eux, l'extraction orthodontique n'est donc indiquée qu'en cas d'atteintes légères à modérées pour lesquelles les dents présentent encore une attache résiduelle suffisante.

A l'inverse, d'autres auteurs considèrent que la quantité d'attache résiduelle ne constitue pas une limite de gain tissulaire. Pour eux, le gain tissulaire observé ne dépend pas de la quantité d'attache initiale de la dent mais de la quantité d'égression réalisée.

Néanmoins on constate que dans les cas de récessions majeures ou de perte osseuse circonférentielle terminale l'égression orthodontique ne peut pas à elle seule assurer de façon prédictible un gain tissulaire suffisant. Ainsi, bien que la quantité d'attache résiduelle d'une dent ne constitue pas une limite à la mise en œuvre d'une extraction orthodontique elle peut constituer une limite à la quantité de gain tissulaire qu'elle peut apporter et une limite à la prédictibilité de ses résultats.

3. Avantages et inconvénients

3.1. Avantages

L'extraction orthodontique présente de très nombreux avantages par rapport aux techniques d'aménagement tissulaire chirurgicales (13) (16) (17) (15) (18).

Ses principaux avantages vont être:

- **Psychologiques**, en effet la possibilité de mettre à profit des dents non conservables permet au patient de sentir ses dents valorisées avant leur perte, qui peut parfois être traumatisante, surtout lorsqu'il s'agit de dent du secteur antérieur.

- **Techniques :**

- Grâce à l'importante diversité des techniques employables pour réaliser une extraction orthodontique, celle-ci est facile à mettre en œuvre et peut être proposée dans de nombreux cas et adaptée en fonction des situations cliniques.
- La possibilité de prise en charge orthodontique globale pour améliorer le contexte bucco-dentaire permet de réaliser deux traitements en un.
- Grâce au contrôle des forces exercées sur la dent et sur la direction du mouvement il est possible de prédire les résultats tissulaires finaux avec plus de précision qu'avec les techniques chirurgicales.
- La stabilité dans le temps des résultats est supérieure à celle des techniques chirurgicale car :
 - On observe une réduction de la résorption osseuse post-extractionnelle lorsqu'une extraction orthodontique a été réalisée avant l'extraction chirurgicale (19) (20)(21) (22).
 - En comparaison aux greffes osseuses ou aux ROG il n'existe pas de risque de résorption progressive du greffon (23).
- L'action de l'extraction orthodontique est double car
 - Elle agit simultanément sur les tissus osseux et gingivaux.
 - Elle permet une augmentation à la fois verticale et horizontale de ces tissus.

- **Chirurgicaux :**

- En agissant à la fois sur les tissus durs et les tissus mous elle permet de diminuer le nombre d'interventions chirurgicales nécessaires et donc la morbidité associée.
- En améliorant les conditions tissulaires et l'harmonie des contours osseux et gingivaux avec les dents adjacentes elle facilite la mise en œuvre et la prédictibilité des techniques chirurgicales secondaires lorsqu'elles sont nécessaires.

- **Implantaires :**

- En transformant la topographie des sites pour lesquels il était initialement contre-indiqué de réaliser une extraction-implantation immédiate, elle permet d'élargir les indications d'implantation immédiate.
- L'obtention d'une alvéole osseuse comblée dès l'extraction chirurgicale assure une meilleure stabilité primaire de l'implant.
- En augmentant l'épaisseur et la hauteur des tissus durs et mous du site implantaire elle assure un meilleur positionnement tridimensionnel de l'implant.

- **Prothétiques :** car en assurant un meilleur positionnement de l'implant elle permet de simplifier la réalisation prothétique.

- **Esthétiques :** car l'harmonisation et la symétrisation des tissus mous avec les dents adjacentes assure un meilleur rendu esthétique final.

- **Fonctionnels** : car le bon positionnement tridimensionnel de l'implant facilite son intégration dans la dynamique de la cavité-buccale.
- **Biologiques** :
 - En respectant la biologie du site implantaire, l'extraction orthodontique permet l'obtention d'un os de meilleure qualité et donc une meilleure ostéo-intégration de l'implant.
 - En redonnant aux tissus environnants une topographie normale et en adéquation avec les dents adjacentes, elle facilite l'hygiène orale et les procédures de maintenance des tissus péri-apicaux.
- **Financiers** : car en diminuant le nombre d'interventions chirurgicales nécessaires dans les cas complexes elle permet parfois de diminuer le coût de traitement global.
- **Temporels** : car contrairement aux idées reçues il n'existe pas ou peu de différence en terme de temps de traitement par rapport à des techniques de greffe, ROG ou de sinus lift qui nécessitent une cicatrisation de 6 mois minimum. De plus, en permettant de réaliser une extraction-implantation immédiate on observe pour certains cas où une implantation-extraction différée aurait été réalisée, une diminution réelle du temps de traitement.

3.2. Inconvénients

L'extraction orthodontique présente peu d'inconvénients en comparaison de ses nombreux avantages (13) (16) (17) (15) (18).

Ses principaux inconvénients sont :

- Le risque d'aggravation du déficit tissulaire en cas d'inflammation non maîtrisée.
- Le risque de fenestration vestibulaire selon l'axe d'égression de la dent et donc le risque de perte de la corticale vestibulaire qui constitue un facteur de pérennité de l'implant.
- La nécessité de la présence de la dent et d'une attache résiduelle pour pouvoir être utilisée, qui rend cette technique inutilisable en zone d'édentement.
- La fréquence des rendez-vous qui est plus contraignante que pour une technique chirurgicale.
- La nécessité d'ancrage sur des accessoires ou sur les dents adjacentes qui crée des zones d'irritations endo-buccales et des facteurs de rétention de plaque et d'augmentation du risque carieux.
- La coopération du patient qui est indispensable pour pouvoir mener à terme l'extraction.

Il existe ensuite d'autres inconvénients, cette fois ci relatifs, qui peuvent être discutés :

- Une esthétique temporairement compromise en raison des meulages successifs de la dent qui perturbent son anatomie par rapport aux dents adjacentes. Mais il existe actuellement des protocoles de gestion de l'esthétique per-opératoire à l'aide de bridge ou de facettes vestibulaires masquant la dent qui permettent de contourner cet inconvénient.
- Une durée de traitement augmentée. Cet inconvénient est en réalité à pondérer car, comme nous l'avons expliqué précédemment, dans les cas de traitement complexes cette durée est en réalité diminuée par rapport à l'utilisation de techniques chirurgicales multiples.
- La nécessité d'une bonne coordination pluridisciplinaire, qui est actuellement un inconvénient relatif en raison du développement important des prises en charge pluridisciplinaires de l'adulte et de l'amélioration de la coordination entre les praticiens.
- La nécessité d'absence d'inflammation parodontale ou endodontique, qui est de toute façon indispensable pour réaliser un implant et qui n'est donc pas un inconvénient propre à l'extraction orthodontique mais à la prise en charge globale du patient. Dans notre cas le réel inconvénient est plus celui de la nécessité d'un assainissement préalable de la dent et de son environnement qui peut prendre plus de temps que de simplement réaliser l'extraction de la dent et le curetage de son l'alvéole.
- La nécessité, dans certains cas, d'avoir recours en seconde intention à des interventions chirurgicales de compléments lorsque les gains tissulaires obtenus sont insuffisants.
- Le nivellement global du niveau osseux qui peut engendrer un risque de perdre le relief du septum osseux et donc la papille inter-dentaire. Néanmoins les auteurs ne s'accordent pas sur ce sujet et certains auteurs pensent au contraire que l'extraction orthodontique peut être une technique de régénération papillaire (24).

4. Biomécanique de l'extraction orthodontique

La biomécanique dentaire regroupe l'ensemble des phénomènes biologiques de transmission d'une force appliquée à un organe dentaire à son parodonte ainsi que l'ensemble des modifications physiologiques des tissus parodontaux de cet organe dentaire pour lui permettre de se déplacer, le tout pondéré par l'action de l'environnement musculaire existant.

Tout au long de leur vie les dents sont le siège de mouvements spontanés et physiologiques en réponse à leur environnement musculaire et leur usure progressive (dérive mésiale, égression physiologique, etc.). L'ensemble de ces mouvements n'est possible que grâce à une adaptation du parodonte de la dent à ces mouvements.

Dans le cas de l'orthodontie, le praticien peut intervenir sur la physiologie de l'os alvéolaire et du desmodonte afin d'orienter différemment leur réponse selon la direction de mouvement souhaitée.

4.1. Généralités

4.1.1. *Définition d'une force*

Une force orthodontique est définie par (25) :

- Son intensité
- Sa direction dans les trois plans de l'espace
- Le rapport moment-force
- Son rythme d'application (continue, discontinue, intermittente)

Toute force orthodontique appliquée à une dent provoque des pressions et des tensions desmodontales qui vont induire une réponse biologique du parodonte pour rééquilibrer ces gradients de pression-tension et retrouver une position neutre de la dent dans son alvéole (25).

En choisissant avec précision le type de force, sa direction, son point d'application et son intensité il est donc possible d'intervenir sur les mécanismes d'adaptation parodontaux et d'orienter leur réorganisation.

4.1.2. *Centre de résistance et de rotation*

4.1.2.1. Définition du centre de résistance d'une dent

Si l'on considère un corps libre il est possible de définir son centre de résistance comme étant le point à partir duquel l'application d'une force quelconque produit un déplacement en translation pure, c'est-à-dire en gression, de ce solide (26).

Néanmoins la biomécanique des déplacements dentaires n'est pas aussi simple que celle d'un corps libre. En effet la dent étant indissociable de son parodonte, elle constitue un solide hétérogène et toute force orthodontique va s'appliquer à la totalité de cet ensemble biologique.

Le centre de résistance d'une dent dans son alvéole va donc dépendre de la longueur et de la forme des racines dentaires mais aussi de la hauteur et de la densité de l'os alvéolaire environnant.

Selon BURSTONE le centre de résistance d'une dent mono-radiculée ayant une racine parfaitement circulaire se situerait au niveau du tiers cervical radiculaire.

4.1.2.2. Définition du centre de rotation d'une dent

On appelle centre de rotation d'une dent le point autour duquel celle-ci tourne lorsqu'on lui applique une force simple à distance de son centre de rotation. Ce point varie donc en fonction du point d'application de la force et du système mécanique mis en œuvre (25).

4.2. Réactions tissulaires observées lors d'un mouvement dentaire

A l'heure actuelle les auteurs s'accordent sur le fait que les dents se déplacent en entraînant leurs tissus de soutien et non pas au travers de ces derniers (11).

De nombreuses études histologiques et cliniques menées sur les tissus osseux et les tissus mous lors des déplacements dentaires ont permis de prouver que les dents ne se déplaçaient pas uniquement comme de simples solides traversant les tissus environnants fixés, mais bel et bien en entraînant un remodelage de ces tissus de sorte que l'on observe une relocalisation des tissus de soutien de la dent de sa position initiale jusqu'à sa nouvelle position (2) (27) (11).

« La dent se déplace avec son parodonte. Il n'y a pas de création mais un transfert d'os, tout ceci sans dommage pour la dent et les tissus de soutien » (25).

4.2.1. Remaniement tissulaire lors d'un mouvement dentaire physiologique

Les tissus parodontaux, desmodonte, ciment, os alvéolaire et gencive, sont en perpétuel remaniement. Tout au long de sa vie, une dent subit des mouvements physiologiques sous l'impact des forces masticatoires et de son usure (égression, mésialisation, etc.) auxquels ses tissus environnants doivent s'adapter. Cette adaptation permanente des tissus est permise par un ensemble de remaniements cellulaires et extracellulaires (28).

Il est important de comprendre ces remaniements tissulaires physiologiques pour ensuite pouvoir appréhender les remaniements tissulaires provoqués lors des déplacements dentaires orthodontiques.

4.2.1.1. Remaniements tissulaires desmodontaux

Le desmodonte est un tissu conjonctif fibreux composé d'éléments cellulaires nombreux (fibroblastes, cellules immunitaires...), de substance fondamentale, d'une vascularisation sanguine et lymphatique, d'une innervation riche et surtout de fibres de collagène et de fibres élastiques. Ces fibres sont organisées sous forme de faisceaux qui relient la racine dentaire à son alvéole osseuse en s'insérant d'une part dans le ciment radiculaire et de l'autre dans la paroi alvéolaire de l'os : on les appelle les fibres de Sharpey.

Par le biais de ces fibres le desmodonte assure le lien et le maintien de la dent au sein de son alvéole osseuse mais il participe aussi activement aux déplacements dentaires de deux manières. Tout d'abord en assurant son adaptation permanente à la nouvelle position de la dent de par son turn-over constant permis par un pool actif de cellules mésenchymateuses et de fibroblastes (29). Mais aussi en régulant l'activité de remodelage osseux. Cette capacité à se renouveler et à contrôler le renouvellement des tissus environnants permet au desmodonte d'assurer le déplacement concomitant de la dent et de ses tissus de soutien.

4.2.1.2. Remaniements tissulaires osseux

L'os alvéolaire est en continuité avec l'os basal du maxillaire et de la mandibule. Il entoure les racines dentaires et sa présence est dépendante de l'existence des dents. Il s'agit d'un tissu similaire à celui de l'os basal de même structure (os cortical et spongieux) et de même composition (cellules osseuses, matrice organique et cristaux d'hydroxyapatite).

On lui distingue cinq grandes régions anatomiques : les corticales internes et externes, la paroi alvéolaire ou lame cribreuse dans laquelle s'insèrent les fibres de Sharpey, les septas inter-dentaires et inter-radicaire, la crête alvéolaire et le périoste.

Le remodelage du tissu osseux correspond à un phénomène physiologique constant qui n'entraîne pas de modification de son aspect macroscopique. On observe donc un renouvellement osseux sans modification de la densité osseuse globale, ce qui signifie que sa forme évolue et varie mais que son volume global reste constant. Le remodelage ne doit pas être confondu avec le modelage qui correspond à une évolution de l'os avec une modification de son volume.

La référence actuelle décrivant les remaniements osseux observés durant le remodelage, est celle du cycle ARIF décrite par BARON en 1983 (30) (31). Il s'agit d'une modification du concept de FROST auquel BARON a ajouté la phase d'inversion (32).

Ce cycle se décompose en quatre grandes phases : l'activation, la résorption, l'inversion et la formation qui se déroulent toutes de façon successive au niveau de foyers osseux de petits volumes appelés basic multicellular unit ou BMU.

Une fois qu'un BMU quiescent est activé son évolution suit le déroulement des quatre grandes étapes du cycle ARIF. L'étape de l'activation correspond à une phase de recrutement de pré-ostéoclastes qui vont délimiter la zone cellulaire à résorber puis s'y fixer et fusionner par petit groupe pour former des ostéoclastes. Une fois ces ostéoclastes formés, la phase de résorption à proprement parlé peut commencer. La phase d'inversion, qui met fin à la résorption est quant à elle sous le contrôle du desmodonte. Durant cette phase, des ostéoblastes, principalement recrutés en provenance du desmodonte, s'accrochent sur la zone en cours de résorption. Une fois l'accrochement terminé, la phase de formation peut débuter, elle correspond à l'apposition de tissus ostéoïdes par les ostéoblastes le long de la ligne cimentante. Ce tissu servira de matrice organique sur laquelle se fixeront les cristaux d'hydroxyapatite nécessaire à la minéralisation osseuse et à sa maturation progressive. Initialement le tissu ostéoïde est donc non calcifié et donc non visible radiologiquement, ce n'est qu'à partir de 4 à 5 semaines que l'os va commencer à se calcifier et donc commencer à être visible.

Les différents BMU évoluent de façon non synchrone le long de la surface radicaire ce qui fait que l'on peut observer simultanément des zones d'apposition et de résorption dans une même zone.

4.2.1.3. Remaniements tissulaires cémentaires

Le ciment est un tissu conjonctif minéralisé et avasculaire recouvrant la dentine radulaire. Il participe au maintien de la dent dans son alvéole en assurant l'attachement des fibres desmodontales sur toute la surface radulaire et l'attachement des fibres gingivales au niveau de la zone de jonction amélo-cémentaire.

Contrairement à l'os alvéolaire le ciment présente un turn over quasi inexistant du fait de sa haute résistance à la résorption. En effet bien qu'il soit capable de subir un renouvellement similaire à l'os, son seuil de réactivité aux contraintes mécaniques étant largement supérieur au tissu osseux son activation ne survient que rarement. On observe donc une apposition quasi continue tout au long de la vie de la dent.

Cette résorption quasi inexistante pose le problème de la récurrence lors des mouvements dentaires provoqué, en raison de l'existence des fibres supra-crestales, cémento-cémentaires et trans-septales qui sont insérées en grande majorité dans le ciment. En effet, alors que les fibres desmodontales péri-radulaires vont subir un remaniement et un repositionnement osseux concomitant au déplacement dentaire, ces fibres là vont quant à elles majoritairement subir un simple étirement, permis par la présence de nombreuses fibres élastiques. Une fois que la contrainte cesse, ces fibres vont se rétracter et tendre à ramener la dent dans sa position initiale. Elles vont donc être à l'origine d'un risque élevé de récurrence post mouvement (33).

4.2.1.4. Remaniements tissulaires gingivaux

La gencive est une spécialisation de la muqueuse buccale recouvrant les procès alvéolaires et entourant le collet des dents dont l'éruption est faite. Elle comprend un tissu conjonctif fibreux et un épithélium pluristratifié de type malpighien séparés l'un de l'autre par une lame basale.

Elle peut être divisée en trois grandes régions anatomiques : la gencive attachée adhérente à la corticale externe de l'os alvéolaire, la gencive libre péri-cervicale, qui est séparée des dents par le sillon gingivo-dentaire et l'attache épithéliale qui correspond à la zone de jonction gingivo-dentaire.

Au cours des déplacements dentaires, on observe principalement un étirement de la gencive. En effet les tissus gingivaux sont dans un premiers temps étirés puis leur turn over naturel assure une adaptation secondaire des tissus à la nouvelle position de la dent. Ce turn over gingival complet peut prendre du temps, et bien que celui de l'épithélium n'excède pas 15 jours, celui des fibres conjonctives peut être jusqu'à cinq fois plus long que celui des fibres du desmodonte.

4.2.1.5. Remaniements tissulaires pulpaire

Concernant la pulpe, les effets des déplacements dentaires sur elle sont identiques à ceux de toute action ou activité sur les dents provoquant une activité pulpaire tels que les améloplasties, une sur-occlusion, etc.

On observe donc, lors des mouvements dentaires, une activation de l'activité pulpaire sans impact négatif, c'est à dire une vacuolisation et une diapédèse localisée transitoire.

4.2.2. *Remaniement tissulaire lors d'un mouvement dentaire provoqué*

Les pressions et tensions transmises au cours de l'exercice d'une force, nécessaire à un mouvement orthodontique, sont transmises à l'ensemble du parodonte (desmodonte, os alvéolaire, cément, gencive).

Ce parodonte va répondre à cette force de façon immédiate en se déformant, puis de façon retardée en s'y adaptant et le comportement tissulaire observé diffèrera selon que la zone soit soumise à une force de pression ou à une force de tension.

4.2.2.1. Effet immédiat et à court terme de l'exercice d'une force sur les tissus environnants

La réponse initiale du parodonte à une force est purement mécanique. Cette réaction primaire sera suivie dans le temps un mouvement secondaire d'origine biologique (25).

a. Modification histologique au niveau d'une zone comprimée

La réponse immédiate des tissus parodontaux à l'exercice d'une force se déroule selon trois phases (28) (32) :

- Une déformation du desmodonte,
- Une déformation de l'os alvéolaire lui faisant suite,
- Une déformation légère de la dent elle-même si la force appliquée est une force lourde.

L'écrasement du desmodonte en zone de pression, provoque une compression hydraulique des espaces vasculaires et une fuite des liquides tissulaires et vasculaires au travers de la lamina dura. La substance fondamentale et les cellules situées dans cette zone sont elles aussi chassées et les fibres de collagène sont comprimées. La zone comprimée prend alors un aspect microscopique vitreux caractéristique, décrit en 1951 et à l'origine de son nom : la zone hyaline.

En théorie, si la pression exercée sur la dent est inférieure à la pression sanguine, les espaces vasculaires ne sont pas comprimés et aucune hyalinisation n'est observée. Cependant REITAN a montré que même lorsque l'on utilise des forces légères il ne semble pas possible d'empêcher la formation d'une zone hyaline. Il a aussi montré que l'importance de cette zone est dépendante de l'intensité de la force appliquée, ainsi plus la pression exercée est forte, plus cette zone est étendue (25).

La hyalinisation débute environ 36H après l'initiation du mouvement et dure en moyenne 12 à 15 jours pendant lesquels aucun mouvement n'est perceptible (28), le mouvement ne pourra reprendre qu'après l'élimination de cette zone hyaline et sa colonisation par de nouvelles cellules (32).

b. Modification histologique au niveau d'une zone étirée

Au niveau de la face en tension du desmodonte on observe un élargissement de taille égale au rétrécissement observé du côté comprimé (32).

La réponse mécanique est similaire mais opposée à celle décrite précédemment, on observe donc :

- un élargissement du desmodonte lié à un allongement transitoire de ses fibres élastiques, pouvant aller jusqu'à leur rupture si la force exercée est trop importante, et un étirement des structures vasculaires,
- une déformation de l'os alvéolaire lui faisant suite,
- une déformation légère de la dent elle-même si la force appliquée est une force lourde.

4.2.2.2. Effet à moyen et long terme de l'exercice d'une force sur les tissus environnants

Suite à la déformation initiale du parodonte, on observe une réaction secondaire d'origine biologique qui permet une réelle adaptation du parodonte à la nouvelle position de la dent.

a. Modification histologique au niveau d'une zone comprimée

Du côté de la zone comprimée, on distingue aux abords de la zone hyaline deux principaux types de réactions biologiques pouvant être observées : la résorption directe et la résorption indirecte.

La réaction observée sera fonction du degré de pression exercée et de l'étendue de la zone hyaline (25):

- Si la zone hyaline est importante sa résorption aura majoritairement lieu de façon indirecte. Il s'agit d'une résorption qui a lieu à distance de la zone hyaline et de façon centripète à partir des espaces médullaires voisins qui ont conservé leurs cellules.
- Si la zone hyaline est modérée sa résorption au lieu à la fois de façon directe et indirecte.
- Si la zone hyaline est légère sa résorption aura majoritairement lieu de façon directe, d'abord de façon latérale, effectuée par des cellules fibroblastiques non altérées et différenciées en macrophages issus des zones ligamentaires latérales à la zone hyaline, puis de façon frontale une fois que la résorption aura débuté et que la zone hyaline résorbée sera recolonisée par des cellules.

Une fois la zone hyaline détruite, on observe une apposition d'os et de ciment servant d'ancrage aux fibrilles de collagène néoformées qui s'organisent en faisceaux de collagène entièrement constitués de nouvelles fibres (28).

Au bout de trois à cinq jours le remaniement osseux devient observable cliniquement : la dent s'est déplacée, et le processus de remaniement se poursuit selon le cycle ARIF pour entretenir le mouvement de la dent le temps que la force appliquée est maintenue (26).

b. Modification histologique au niveau d'une zone étirée

Du côté en tension on observe, sous l'impact de l'étirement du desmodonte, une réorganisation fibrillaire locale et l'apparition d'ostéoblastes in situ qui vont être responsables d'une néoformation osseuse (25).

Si la force appliquée est faible, on observera une apposition ostéoblastique immédiate sur cette face. A l'inverse si la force appliquée est importante on observera une hyper-réaction ostéoclasique qui sera suivie dans un second temps d'une apposition ostéoblastique (32).

Les faisceaux de collagène observés après réorganisation fibrillaire seront les mêmes que ceux initialement étirés, à l'exception du fait que les fibres initialement présentes auront été réarrangées entre elles et au niveau des insertions osseuses et cémentaires (28).

4.3. Le mouvement de l'égression

4.3.1. *Définition des forces exercées*

4.3.1.1. Force exercée sur la dent à égresser

Le mouvement d'égression est obtenu par l'application d'une force verticale agissant dans le sens de l'éruption dentaire. Cette égression peut être pure, c'est-à-dire plus ou moins parallèle au grand axe de la dent ou bien associée à d'autres mouvements tels que des mouvements de version coronaire voir des mouvements de torque (25).

Cliniquement on distingue trois grands types de mécaniques d'égression :

- L'égression en gression pure, observée si la force d'égression passe par le centre de résistance de la dent et est dirigée en direction occlusale, les dents seront donc égressées avec un mouvement de translation parallèle au grand axe de la dent (Figure 2).
- L'égression le long du grand axe de la dent, observée si la force d'égression passe par le centre de résistance de la dent et est dirigée le long du grand axe de la dent (Figure 3).
- L'égression de la dent avec version, observée si la force d'égression passe à distance du centre de résistance. La version peut être corono-vestibulaire si la ligne d'application de la force est située au dessus du centre de résistance, ou corono-linguale si sa ligne d'action est située en dessous du centre de résistance. Cette version sera plus ou moins importante selon que le centre de rotation est plus ou moins proche du centre de résistance (Figure 4).

Les deux premiers cas de figure ne sont que rarement observés en orthodontie car le point d'application de nos forces diffère, de façon quasiment systématique, du centre de résistance de la dent. Le cas le plus fréquemment observé sera celui d'une égression associée à une version corono-linguale, car dans la majorité des situations cliniques le point d'application de la force se situera au niveau de la face vestibulaire de la dent ce qui signifie que la ligne d'application de la force sera située au dessous du centre de résistance de celle-ci. C'est pour cela qu'il sera souvent nécessaire d'utiliser un torque radiculo-lingual sur les arcs employés, pour contrôler, voire supprimer ce moment de version, de sorte à obtenir un mouvement similaire à celui observé dans les deux premières situations (Figure 5).

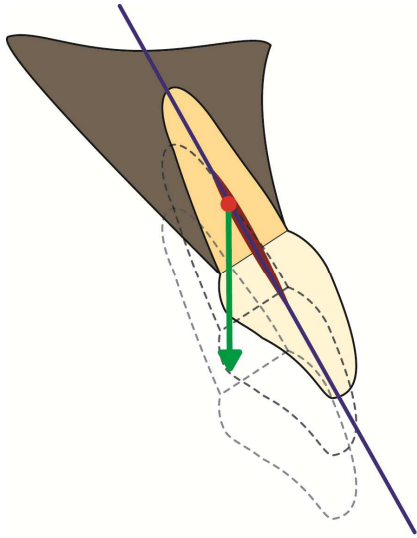


Figure 2 - Egression en gression pure

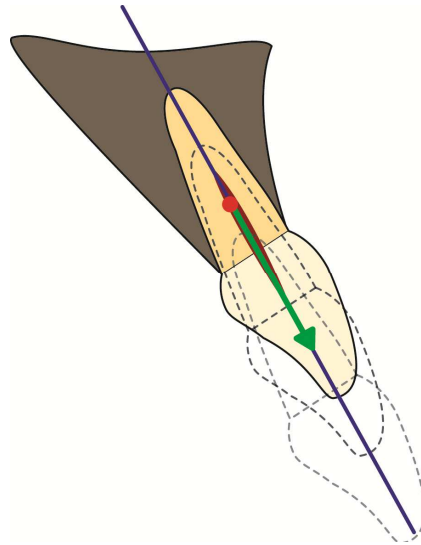


Figure 3 - Egression le long du grand axe de la dent

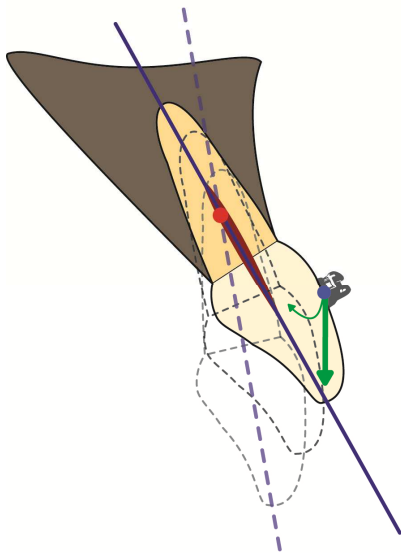


Figure 4 - Egression avec version corono-linguale

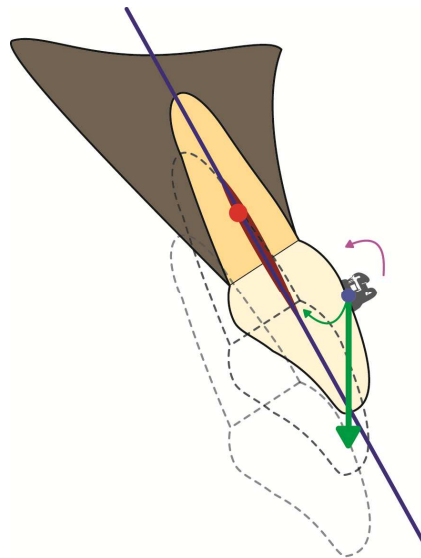


Figure 5 - Egression avec torque radiculo-palatin

Légende		Torque ajouté sur le fil
		Forces exercées sur la dent par le fil
		Centre de résistance de la dent
		Centre de rotation de la dent
		Axe de la dent

4.3.1.2. Force exercée sur les dents d'ancrage

La loi de Newton nous enseigne que « tout corps A exerçant une force sur un corps B subit une force d'intensité égale, de même direction mais de sens opposé, exercée par le corps B ».

Ce qui signifie que si l'on exerce une force égressive sur une dent, il se produit en retour une force ingressive équivalente sur les dents servant d'ancrage.

Cependant, le mouvement d'égression est jugé par les auteurs comme étant le mouvement le plus simple à obtenir car il s'agit d'un mouvement allant dans le sens de l'évolution naturelle de la dent (34). Il ne nécessite donc pas des forces importantes pour être obtenu.

A l'inverse le mouvement d'ingression est jugé comme étant le mouvement le plus dur à obtenir car il va à l'encontre de l'orientation naturelle des fibres du desmodonte (35). Il nécessite donc des forces supérieures à celles nécessaires pour une égression pour pouvoir être obtenu.

De plus la force appliquée pour égresser une dent, n'est appliquée qu'à celle-ci alors que la résultante ingressive du mouvement demandé est répartie sur l'ensemble des dents d'ancrage.

On peut donc considérer que si l'on applique des forces légères sur la dent à égresser, les effets parasites d'ingression de ses dents adjacentes seront quasiment nuls (18).

Concernant la répartition des forces ingressives délivrées sur les dents d'ancrages, celles-ci sont progressivement décroissantes à mesure que l'on s'éloigne de la dent à égresser. En effet, le phénomène d'ingression n'étant qu'un effet parasite de l'action d'égression recherché localement, cet effet sera d'autant plus élevé que l'on est proche du point d'application de la force égressive. Les dents d'ancrage les plus sollicitées seront donc les dents adjacentes à la dent à égresser. Pour cela il est nécessaire d'avoir recours à des renforts d'ancrage latéraux pour assurer un contrôle optimal de l'effet parasite d'ingression sur les dents adjacentes.

De plus, d'un point de vue purement théorique, l'application d'une force d'égression sur une dent devrait induire un mouvement de tipping de ses dents immédiatement adjacentes. En effet, la déformation du fil dans la gorge du bracket d'une dent adjacente à une dent en cours d'égression produit un contact localisé en deux points de la gorge à l'origine d'un couple de force. Si l'on considère que l'entrée du fil dans la gorge du bracket a lieu du côté où la dent est égressée, une des forces du couple est exercée au point d'entrée du fil, sur la partie supérieure de la gorge et en direction apicale. La seconde force du couple est quant à elle appliquée au point de sortie du fil, sur la partie inférieure de la gorge du bracket et est dirigée en direction coronaire. Ces deux forces sont à l'origine d'un moment dont la résultante tend à induire un mouvement de tipping de la dent.

Cependant, tout comme pour le mouvement d'ingression, le seuil de force nécessaire pour induire un mouvement de tipping d'une dent est supérieur à celui du mouvement d'égression. On observera donc une égression souhaitée de la dent bien avant que ses dents adjacentes ne se tippent. On peut donc considérer que le mouvement parasite de tipping décrit dans le cas de l'égression n'est qu'un modèle biomécanique théorique et que celui-ci ne sera observé en clinique que si la force développée est élevée et/ou prolongée dans le temps.

En résumé si la force appliquée sur la dent à égresser est faible et que des précautions d'ancrage sont prises pour les dents adjacentes, aucun mouvement parasite ne sera observé cliniquement sur les dents d'ancrages.

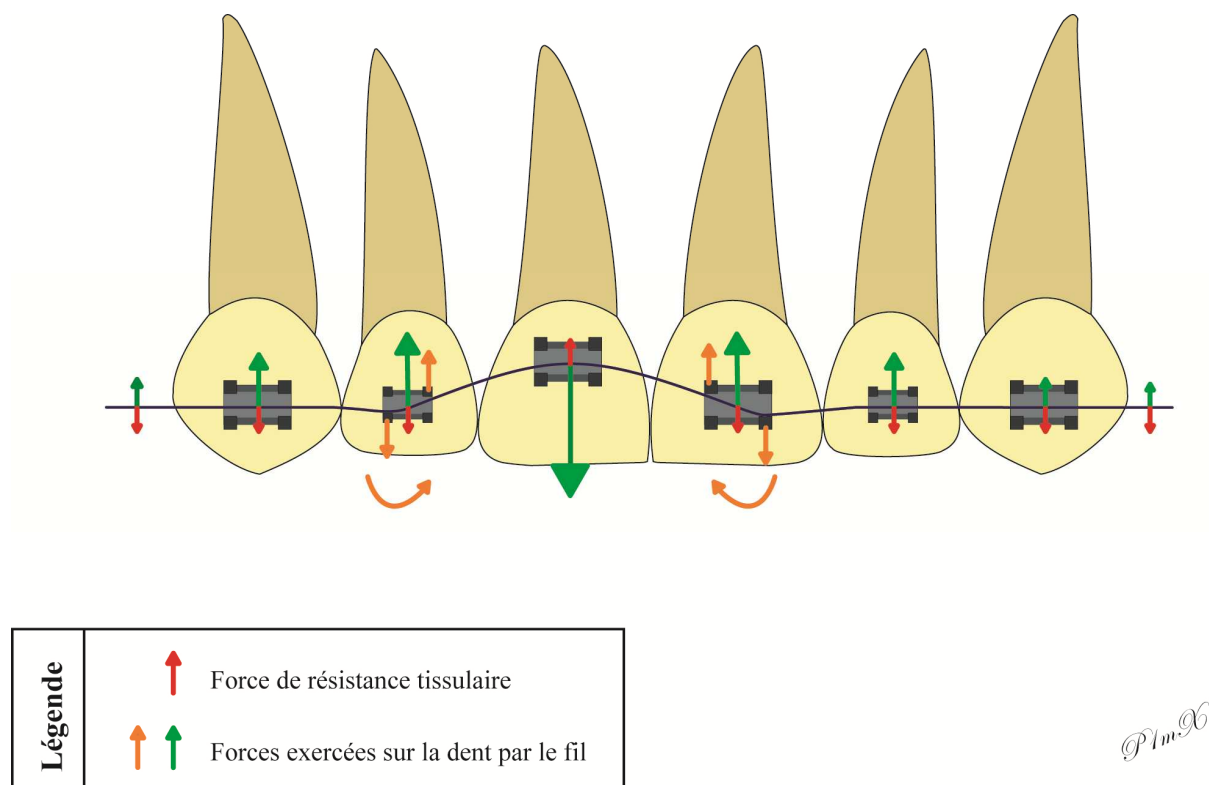


Figure 6 - Forces exercées lors d'une égression en vue frontale

4.3.2. Réactions tissulaires observées lors d'une égression

Les effets de l'égression sur les tissus parodontaux ont été analysés dans plusieurs études expérimentales et dans certaines études cliniques.

D'un point de vue biomécanique, l'égression orthodontique, selon son grand axe, d'une dent présentant une racine unique, circulaire et homogène n'est à l'origine d'aucune zone de compression desmodontale. En théorie ce mouvement n'induirait donc ni effet de hyalinisation ni phénomène de résorption indirecte, il ne devrait donc se produire aucun phénomène de résorption osseuse sur le trajet de la dent, en dehors de celle permettant le renouvellement de l'os néoformé et sa maturation (2) (1).

Cependant il ne s'agit là que d'un modèle théorique car il existe de très nombreuses variations anatomiques radiculaires et aucune dent ne peut présenter une surface radiculaire parfaitement homogène. Ces variations anatomiques (aspérités, contours irréguliers, courbures, etc.) induisent donc l'existence de zones localisées de compression du desmodonte et donc de zones localisées de hyalinisation. Ainsi bien que le phénomène de hyalinisation ne soit faible lors d'un mouvement d'égression, celui existe tout de même (36).

4.3.2.1. Effets sur le desmodonte

En fonction de leur orientation on distingue quatre grands types de fibres desmodontales :

- les fibres supra-crestales, qui relient en éventail la pointe du septum osseux au ciment,
- les fibres horizontales, situées dans la partie coronaire du desmodonte,
- les fibres obliques, situées dans les parties moyenne et basse du desmodonte,
- les fibres apicales qui relient en éventail l'apex de la dent au fond de l'alvéole.

Lors d'une égression on observe dès le début du mouvement une mise en tension de toutes ces fibres à l'exception des fibres obliques. En effet, du fait de leur orientation oblique corono-apical, ces fibres vont d'abord subir une détente et ce n'est que lorsque leur orientation se sera inversée au cours du mouvement qu'elles se mettront à leur tour en tension et engendreront un remodelage osseux au niveau de la partie moyenne de l'alvéole.

Les remaniements tissulaires vont donc se faire en deux temps : un premier temps où le remodelage se concentre particulièrement au niveau de l'apex dentaire et au niveau de la crête alvéolaire, et un second temps où le remodelage se généralise à l'ensemble de la surface radiculaire (18).

4.3.2.2. Effets sur les tissus durs

Comme nous l'avons vu précédemment, l'égression orthodontique entraîne une tension des fibres du desmodonte dans son ensemble, c'est-à-dire sur toute la hauteur radiculaire. Cette stimulation est donc responsable d'une réaction d'apposition osseuse au niveau de l'apex mais aussi sur toute la paroi interne de l'alvéole et au niveau de la crête alvéolaire de la dent (2) (1).

De plus les études ont montré que lors d'une égression le niveau osseux de la dent est maintenu dans un rapport normal par rapport à la ligne de jonction amélo-cémentaire aussi longtemps que possible, ce qui signifie que la relation existante entre la crête alvéolaire et la jonction émail-cément reste constante et respecte un espace physiologique de 1 à 2 mm au cours du mouvement (37).

4.3.2.3. Effets sur les tissus mous

Concernant les conséquences du mouvement d'égression sur les tissus mous de nombreux auteurs se sont intéressés à la question et sont arrivés aux conclusions suivantes (18) (38) (8) (39) (40):

- la gencive migre dans le même sens que la dent égressée,
- la gencive marginale se déplace plus que la gencive attachée,
- la hauteur de l'attache épithéliale augmente,
- la jonction muco-gingivale ne suit pas le déplacement de la gencive.

Concernant le comportement gingival observé lors d'une égression en présence d'une poche parodontale, il est quasiment similaire à celui observé lorsque le parodonte est sain. La seule différence notable est un stade transitoire décrit en 1997 par MANTZIKOS et SHAMUS qui lui ont donné le nom de Red Patch (8). Ce stade correspond à l'éversion progressive de la poche parodontale provoquant l'exposition en surface de sa face interne. Ce n'est qu'une fois que la totalité de la poche aura été éversée que la gencive marginale et la gencive attachée pourront commencer leur migration coronaire dans le sens d'égression de la dent. Le tissu exposé par cette éversion est un tissu immature et non kératinisé de couleur rougeâtre, à l'origine de son nom : le Red Patch. Il restera érythémateux durant 24 à 42 jours puis prendra une couleur identique à celle des tissus mous adjacents au fur et à mesure de sa kératinisation.

4.3.2.4. Effets sur la pulpe

Les effets de l'égression sur la pulpe sont identiques à ceux tout les mouvements orthodontiques : on observe une perturbation transitoire du métabolisme pulpaire sans effet néfaste (18).

Pour le mouvement d'égression les auteurs rapportent en majorité qu'il n'existe aucune différence de comportement de la dent selon que celle-ci soit vitale ou dévitalisée (41) (42).

5. Moyens de mise en œuvre

L'égression lente de la dent, nécessaire à son extraction orthodontique, peut être réalisée par des moyens divers et variés.

Il est possible d'avoir recours à des dispositifs fixes ou amovibles, totaux ou partiels et l'utilisation d'accessoires est très fréquente.

Dans tous les cas il est important de noter qu'au fur et à mesure de l'égression de la dent, son bord libre doit être progressivement meulé pour supprimer tout risque d'interférence avec ses antagonistes. Cette précaution est nécessaire pour ne pas risquer d'induire d'inflammation parodontale par surcharge occlusale, car toute contrainte parodontale supplémentaire serait susceptible de provoquer une résorption de la dent ou une fonte de son parodonte.

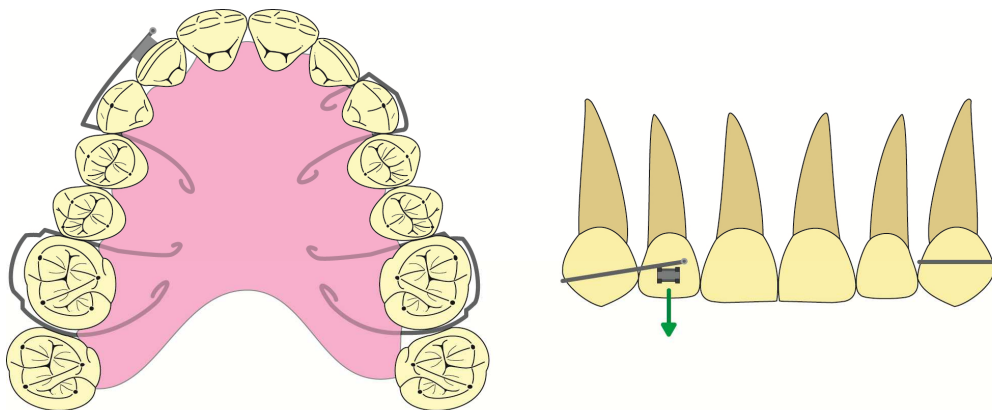
De plus, en fonction de la vitalité pulpaire de la dent et de sa sensibilité il sera parfois nécessaire au début, ou en cours de traitement, de procéder à sa dévitalisation pour ne pas être à l'origine de sensibilité per-opératoire, d'une exposition pulpaire ou d'une nécrose (15).

5.1. Dispositifs amovibles

Concernant les dispositifs amovibles, il est décrit dans la littérature que l'égression d'une dent peut être réalisée à l'aide de gouttières thermoformées, d'une plaque de Hawley voir d'une prothèse amovible (15) (43). Dans ce type de cas, l'appareil amovible constitue l'unité d'ancrage du mouvement et il est possible de lui adjoindre des accessoires pour pouvoir réaliser le mouvement, tels que des élastiques ou bien des ressorts.

Ces techniques sont surtout intéressantes si les dents adjacentes présentent des mobilités ou constituent un ancrage insuffisant pour réaliser le mouvement d'égression de la dent à extraire.

Néanmoins elles restent à l'heure actuelle peu utilisées pour ce type de traitement.



© 1m36

Figure 7 - Un dispositif d'égression amovible : la plaque de Hawley

5.2. Dispositifs fixés

De très nombreuses techniques d'égression par dispositifs fixés sont décrites dans la littérature. Ces techniques varient selon le degré de délabrement coronaire de la dent à extraire et selon l'état des dents adjacentes (33) (18) (15).

5.2.1. *Dispositifs d'attache sur la dent à égresser*

5.2.1.1. Dispositifs d'attache en présence d'une couronne clinique

En présence d'une dent ayant conservé sa couronne clinique, l'attachement idéal reste le bracket orthodontique qui sera collé sur la surface amélaire de la dent. Le bracket pourra être collé en vestibulaire ou en lingual selon la demande esthétique du patient et les possibilités thérapeutiques, et en ce qui concerne la hauteur de collage, il existe actuellement deux écoles.

Le bracket pourra être collé au choix (14) :

- en respectant les hauteurs de collage usuelles. Dans ce cas, il sera souvent nécessaire de le recoller à un certain stade du traitement en raison du meulage progressif de la dent à extraire.
- dans une position plus apicale de la quantité d'égression à réaliser, de sorte que la dent s'égresse par action de nivellement avec ses dents adjacentes. Dans cette seconde option de collage le bracket doit systématiquement être recollé encore plus apicalement en cours de traitement pour maintenir l'activation du mouvement d'égression. Une alternative possible pour différer le recollement du bracket consiste à ligaturer le fil au dessus du bracket pour gagner 1 ou 2 mm supplémentaires.

L'importance de ce choix sera discutée dans notre seconde partie en raison de l'influence que peut avoir ce paramètre sur la biomécanique de mise en œuvre de l'égression.

5.2.1.2. Dispositifs d'attache en l'absence de couronne clinique

Dans le cas où la dent à extraire se résume à un débris radiculaire, plusieurs options sont envisageables :

- Si le mouvement à réaliser est de faible amplitude, il est possible de réaliser un simple tenon intra-canaire, scellé dans la racine dévitalisée, sur lequel une force égressive sera appliquée, le plus souvent à l'aide d'un élastique ou d'une chaînette. Cette technique ne doit être utilisée qu'en cas de mouvements de faible amplitude en raison de l'absence de contrôle possible de l'axe d'égression (44).

- Si le mouvement à réaliser est d'amplitude modérée ou forte, il est préférable, lorsque cela est possible, de réaliser une restauration de la dent à l'aide d'une couronne provisoire seule ou à l'aide d'un inlay-core et d'une couronne provisoire, de sorte à mieux contrôler l'axe d'égression de la dent. Les méthodes d'égression possibles redeviennent alors similaires à celles des cas où la couronne clinique est présente. Néanmoins en cas de délabrement trop important de la dent, il arrive que la réalisation de ce type de restauration provisoire soit impossible et que seule la réalisation d'un tenon, comme décrit précédemment, puisse être envisagée.

Dans tout les cas il sera indispensable de dévitaliser au préalable le débris radiculaire ou de procéder à son retraitement canalaire si celui-ci présentait déjà un traitement endodontique.

5.2.2. Dispositifs d'ancrage du mouvement d'égression

Lors d'un traitement orthodontique, les déplacements dentaires, quels qu'ils soient, sollicitent l'ancrage dentaire. En cas d'ancrage insuffisant, ce qui est souvent le cas lorsque le nombre de dents d'ancrage est trop faible ou lorsque leur support parodontal est compromis, on observe une perte d'ancrage qui se traduit par des mouvements parasites inverses au mouvement désiré (ingression au lieu d'une égression, mésialisation lors d'une phase de recul...). Il est donc indispensable de mettre en œuvre un ancrage suffisant adapté au déplacement souhaité et à l'état des dents présentes.

5.2.2.1. Ancrage sur deux dents adjacentes

Lorsque le patient refuse un appareillage par multi-attache ou qu'il n'est pas possible d'employer cette méthode pour des raisons financières ou clinique, il est toujours possible de limiter l'ancrage aux deux dents directement adjacentes à la dent à égresser et d'utiliser des moyens de traction à minima à l'aide d'une barre coronaire (45) (44).

Cette méthode consiste en la fixation d'une barre de traction transversale qui peut être fixée :

- en vestibulaire ou en lingual des dents adjacentes si celle-ci sont saines. La barre de traction sera alors façonnée pour s'adapter aux courbures des faces dentaires et sera collée à l'aide de résine pour ne pas induire de délabrement des dents support.
- au niveau occlusal des dents si celles-ci présentent des restaurations occlusales. Il sera alors possible de réaliser une rainure dans les restaurations existantes pour intégrer la barre de traction.

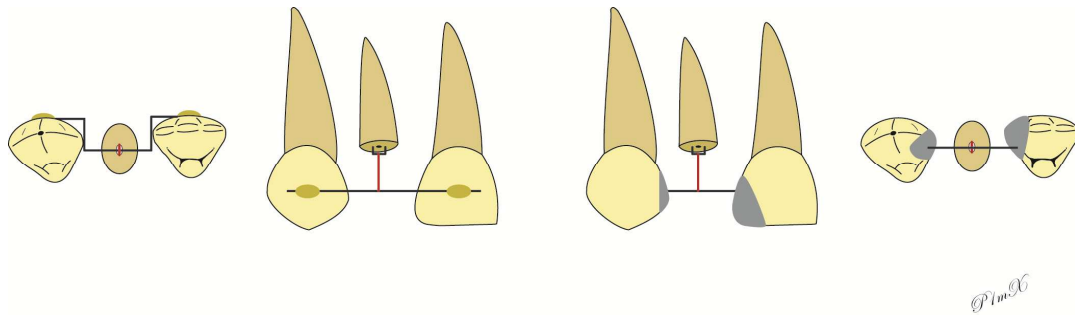


Figure 8 - Dispositif d'ancrage sur deux dents adjacentes pour réaliser une égression

L'égression est ensuite réalisée le plus souvent à l'aide d'élastiques ou de chaînettes qui seront reliés de la dent à égresser jusqu'à la barre de traction.

En raison de l'impossibilité de bien contrôler l'axe d'égression de la dent, cette méthode est principalement utilisée pour l'égression de débris radiculaire sur de faible amplitude.

De plus son manque d'esthétique rend difficile son utilisation sur des dents antérieures. Des variantes ont donc été proposées avec une barre de traction en linguale, masquée par une facette vestibulaire fixée sur les dents adjacentes ou sur la barre, ou des tractions au travers de l'intrados d'un bridge (46).

Néanmoins à l'heure actuelle cette technique reste peu utilisée pour réaliser des extractions orthodontiques complètes et semble plus indiquée pour des tractions orthodontiques à vue d'élongation coronaire sur des dents conservables.

5.2.2.2. Ancrage sur plus de deux dents adjacentes

A l'heure actuelle le dispositif le plus utilisé pour réaliser les extractions orthodontiques reste le dispositif multi-attache à l'aide de brackets orthodontiques. Comme détaillé précédemment ce dispositif peut être collé en vestibulaire ou en lingual, selon la demande du patient et les possibilités thérapeutiques (15) (14) (47).

Le collage peut concerner une partie de l'arcade, on réalisera donc une prise en charge sectorielle des dents de part et d'autre de la dent à égresser, ou de façon uni-maxillaire on prendra alors en charge la totalité de l'arcade où se trouve la dent condamnée. Il est aussi possible de réaliser un traitement orthodontique global à l'aide d'un collage bi-maxillaire.

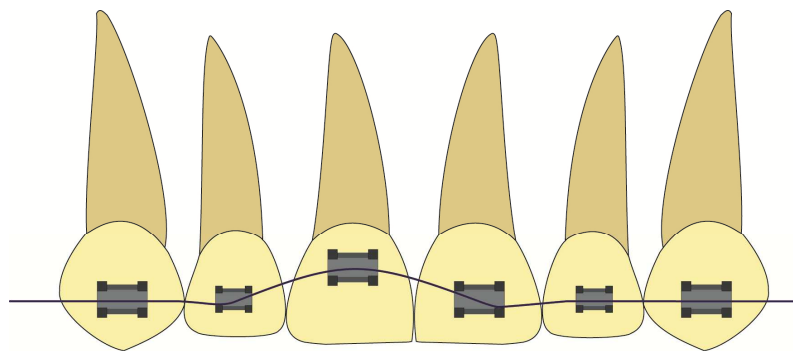
5.2.3. *Activation du mouvement d'égression*

Les moyens d'activation de l'égression sont nombreux et le choix dépendra du type de technique utilisée.

Il est possible d'avoir recours à :

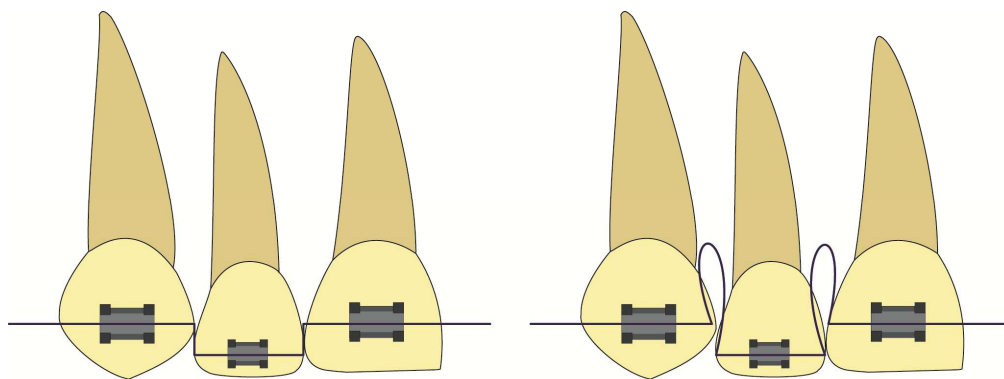
- des arcs en nickel-titane (arcs NI-TI)
- des arcs acier avec des déformations progressives avec des steps d'égression,
- des ressorts,
- des chaînettes élastomériques,
- des élastiques,
- des forces magnétiques (17).

Parfois l'utilisation de deux moyens d'activation différents sera nécessaire pour pouvoir maintenir un niveau de force suffisant ou assurer une esthétique satisfaisante en fin d'égression.



P1m96

Figure 9 - Egression en vue frontale d'une incisive centrale à l'aide d'un arc NiTi



Egression arc acier avec step simple

Egression arc acier avec step
+ boucle d'égression

P1m96

Figure 10 - Egression en vue frontale d'une incisive latérale à l'aide d'un arc acier

6. Conclusion

L'extraction orthodontique consiste à réaliser une égression orthodontique forcée d'une dent condamnée jusqu'aux confins de son alvéole. Le but est d'obtenir une augmentation du volume osseux et gingival pour améliorer les conditions implantaire.

Basée sur la capacité de réponse biologique du parodonte aux mouvements dentaires, sa grande prédictibilité et son action simultanée sur les tissus durs et les tissus mous en fait, en théorie, une technique d'aménagement tissulaire pré-implantaire de choix.

Mais qu'en est t-il des preuves scientifiques ?

Partie II. Revue systématique de la littérature

Dans cette seconde partie nous réaliserons une analyse de la littérature scientifique portant sur l'extraction orthodontique en tant que technique d'aménagement tissulaire pré-implantaire en essayant de couvrir au mieux les bases de données disponibles jusqu'en novembre 2015.

1. Matériel et méthode

1.1. Equation et stratégie de recherche

La principale difficulté concernant l'élaboration d'une équation de recherche sur le sujet de l'extraction orthodontique réside dans l'imprécision existante sur l'appellation de cette technique.

Tout d'abord, il existe en français une distinction entre l'égression orthodontique lente, l'extrusion orthodontique et l'extraction orthodontique qui n'existe pas en anglais. Ainsi, dans les publications anglophones, l'expression « orthodontic extrusion » peut désigner l'ensemble des mouvements dentaires en direction occlusale que ceux-ci soient lents ou rapides.

A cette divergence linguistique entre français et anglais s'ajoute une divergence d'appellation selon les auteurs, ainsi en ce qui concerne l'extraction orthodontique en tant que technique d'aménagement pré-implantaire, il est possible de retrouver selon les auteurs, les expressions « orthodontic extrusive remodeling » (7), « biodynamic orthodontic modeling » (10), « forced orthodontic eruption (FOE) » (48), ou encore « orthodontic extraction » (9).

Il a donc fallu tenir compte de ces variantes de langage lors de notre revue bibliographique et multiplier les recherches, dans une même base de données, avec plusieurs combinaisons de mots-clés, de sorte à être certains de limiter le risque de ne pas prendre en compte l'ensemble des articles traitants notre sujet.

Ainsi pour chaque base de données, trois recherches ont été effectués avec les mots-clés suivants :

- Recherche 1 : « orthodontic extrusion » AND « implant site development »
- Recherche 2 : « orthodontic extraction » AND « implant site development »
- Recherche 3 : « forced eruption » AND « implant site development »

Ces termes ont été utilisés par un seul opérateur dans chaque base de données interrogée.

Concernant la base de données Pubmed, nous avons procédé à une double recherche, tout d'abord une recherche directe à l'aide des mots-clés cités précédemment puis une recherche complémentaire à l'aide des mots Mesh suivants : [Orthodontic extrusion] AND [Dental implants].

1.2. Bases de données interrogées

Une première recherche numérique d'article a été réalisée dans les bases de données suivantes: Cochrane, Pubmed, EMC Premium et Science Direct.

Elle a ensuite été complétée d'une seconde recherche, cette fois-ci manuelle, au sein des bibliographies des articles présélectionnés lors de la première recherche.

1.3. Méthode de sélection des articles

1.3.1. Critères d'inclusion

Ont été inclus dans notre revue, les articles répondants aux critères suivants :

- Application sur l'Homme.
- Publication en anglais ou en français.
- Extraction orthodontique complète de la dent à visée pré-implantaire.
- Pose d'un implant dans le site d'égression de la dent extraite.

1.3.2. Critères d'exclusion

Ont été exclus de notre revue, les articles répondants aux critères suivants :

- Application sur l'animal.
- Publication ni francophone ni anglophone.
- Egression orthodontique suivie d'une conservation de la dent et d'une réhabilitation prothétique ou conservatrice (composite, facette, inlay-core, couronne, etc.).
- Extrusion orthodontique.

Aucun critère d'exclusion ne concerne le niveau de preuves de l'article.

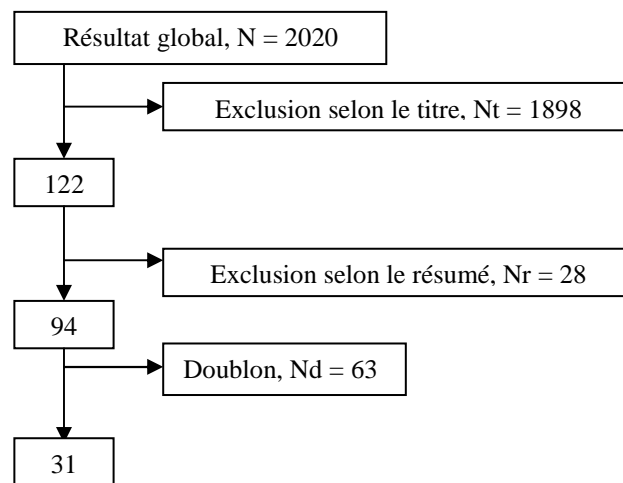
1.3.3. Stratégie de sélection des articles

La sélection des articles de notre revue de littérature s'est déroulée en quatre grandes étapes :

- Etape 1 : Présélection des articles en fonction de leur titre
- Etape 2 : Lecture des résumés des articles présélectionnés avec exclusion ou inclusion provisoire de l'article en fonction des critères de sélection
- Etapes 3 : Lecture de l'article dans sa globalité avec exclusion ou inclusion définitive de l'article en fonction des critères de sélection
- Etape 4 : Une fois sélectionné, l'ensemble des articles retenus ont été analysés.

2. Résultats de la recherche

2.1. Résultat global de la recherche numérique



2.2. Résultat individuel de la recherche numérique dans chaque base

2.2.1. COCHRANE

Aucune de nos trois recherches n'a permis de trouver d'article portant sur notre sujet.

2.2.2. Pubmed

La recherche selon l'équation 1, « orthodontic extrusion » AND « implant site development », a renvoyé 16 articles parmi lesquels :

- 1 article a été éliminé par son titre car il traitait du traitement des hypodonties.
- 2 articles ont été éliminés après lecture de leur résumé car ils portaient sur des techniques d'aménagement chirurgical des sites implantaire et sur l'apport de l'orthodontie pour aménager les espaces péri-implantaires.

Nous avons donc retenus 13 articles. (49) (50) (51) (39) (43) (52) (12) (53) (7) (54) (55) (8) (9)

La recherche selon l'équation 2, « orthodontic extraction » AND « implant site development », a renvoyé 14 articles parmi lesquels :

- 1 article a été éliminé par son titre car il traitait de la fermeture d'espace d'extraction à l'aide des mini-implants.
- 1 article a été éliminé après lecture de son résumé car il portait sur l'apport de l'orthodontie pour aménager les espaces péri-implantaires.
- 10 articles étaient des doublons de notre recherche précédente. (49) (50) (51) (39) (43) (12) (53) (54) (55) (9)

Nous avons donc retenu 2 articles. (56) (10)

La recherche selon l'équation 3, « forced eruption » AND « implant site development », a renvoyé 20 articles parmi lesquels :

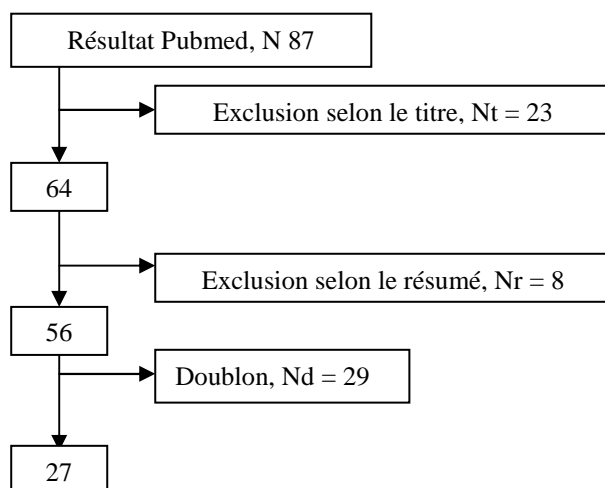
- 4 articles ont été éliminés selon leur titre car il s'agissait d'articles précédemment exclus.
- 14 articles étaient des doublons de nos recherches précédentes. (56) (49) (50) (51) (39) (43) (52) (12) (53) (10) (55) (10) (9) (8)

Nous avons donc retenu 2 articles. (57) (58)

La recherche par mot MESH a quant à elle renvoyé 37 articles parmi lesquels :

- 17 ont pu être éliminés à partir de leur titre car ils étaient hors sujet (égression pré-prothétique, tractions de dents incluses, thérapeutique avec utilisation de mini-implant, etc.)
- 5 ont été éliminés après lecture de leur résumé car ils portaient sur des extrusions orthodontiques ou des aménagements des espaces péri-implantaires.
- 5 étaient des doublons de nos recherches précédentes. (49) (39) (43) (52) (12)

Nous avons donc retenu 10 articles. (59) (60) (61) (62) (14) (63) (47) (48) (64) (65)



2.2.3. Science direct

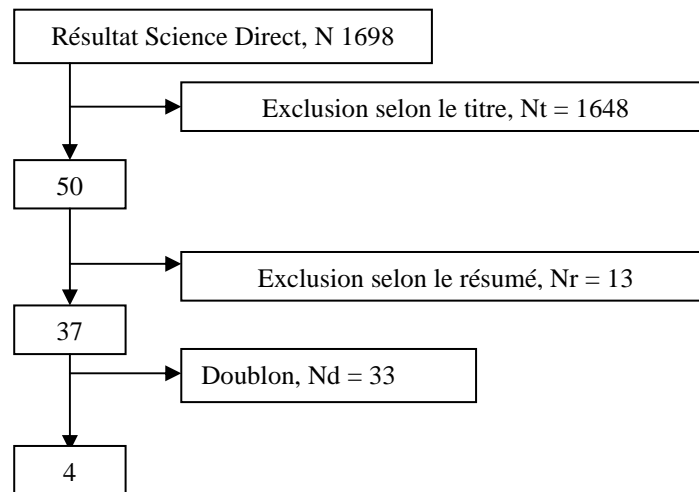
Les recherches numériques réalisées sur la base de données Science direct ont été réalisées avec l'activation des filtres de recherche avancée suivants : citation dans « full text » dans les articles relatifs à « Medicine and dentistry ».

La recherche selon l'équation 1, « orthodontic extrusion » AND « implant site development », a renvoyé 391 articles parmi lesquels :

- 373 articles ont été éliminés selon leur titre car ils étaient hors sujets.
- 6 articles ont été éliminés après lecture de leur résumé car ils portaient sur des techniques d'aménagement chirurgical des sites implantaires et sur des extrusions orthodontiques.
- 8 articles étaient des doublons de nos recherches précédentes. (43) (12) (49) (52) (10) (8) (14) (64)

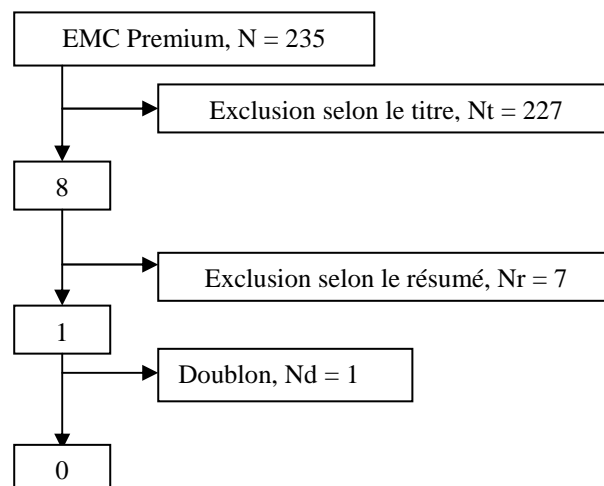
Nous avons donc retenu 4 articles. (13) (66) (67) (16)

Aucun article n'a été retenu lors des recherches effectuées à l'aide des équations 2 et 3 car la majorité des articles renvoyés lors de ces deux recherches ont pu être éliminés directement par leur titre et le peu d'articles renvoyés traitant de notre sujet n'étaient que des doublons des recherches précédentes. (13) (43) (66) (12) (14) (49) (52) (9) (8) (64) (16) (48) (67)



2.2.4. EMC premium

Concernant l'ensemble des recherches effectuées sur la base de données EMC premium, aucun article n'a été retenu pour des raisons similaires à celles évoquées pour les recherches 2 et 3 effectuées sur la base de données Science Direct.



2.2.5. Bilan individuel par bases de données des recherches numériques

Base de données	Equation de recherche	Total des articles	Articles éliminés selon leur titre	Articles éliminés selon leur résumé	Doublons	Articles retenus
COCHRANE	1	0	0	0	0	0
	2	0	0	0	0	0
	3	0	0	0	0	0
Pubmed	1	16	1	2	0	13
	2	14	1	1	10	2
	3	20	4	0	14	2
	MESH	37	17	5	5	10
Science direct	1	391	373	6	8	4
	2	1056	1040	5	11	0
	3	251	236	2	13	0
EMC premium	1	121	117	4	0	0
	2	31	29	2	0	0
	3	83	81	1	1	0

Tableau 1 - Bilan individuel par bases de données des recherches numériques effectuées

2.3. Résultats de la recherche manuelle par « effet boule de neige »

Lors de notre recherche manuelle dans les références bibliographiques des 31 articles trouvés précédemment, 28 articles ont été retenus d'après leur titre.

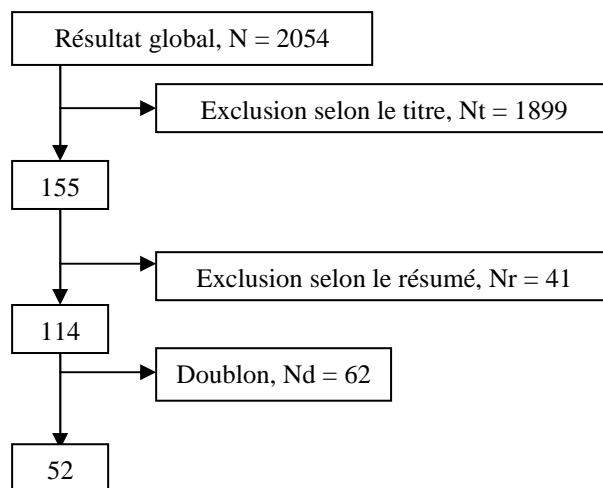
Après lecture de leur résumé ce nombre s'est limité à 15 articles jugés intéressants pour notre analyse. (68) (69) (46) (70) (71) (15) (17) (72) (73) (74) (75) (76) (24) (37) (77)

Les 13 autres articles n'ont pas été retenus car ils portaient sur des égressions orthodontiques à visée pré-prothétique (élongation coronaire non chirurgicale), parodontale (réduction de poche parodontale) ou esthétique (nivellement du niveau gingival des dents égressées par rapport aux dents adjacentes).

2.4. Autres résultats

Pour finir, 6 articles ont été inclus après une découverte fortuite lors de nos recherches pour obtenir les autres articles inclus précédemment (78) (79) (80) (81) (82) (83)

2.5. Bilan de l'ensemble des recherches effectuées



3. Analyse des articles et discussion

Après lecture des 52 articles, 8 d'entre eux ont été éliminés pour différents motifs :

- 2 articles étaient indisponibles en France pour le prêt (72) (75)
- 6 articles présentaient un critère d'exclusion ou plus
 - 3 articles présentaient des cas d'égression orthodontique suivi d'une réhabilitation prothétique par couronne (68) (82) (67)
 - 1 article présentait un cas d'égression orthodontique d'une dent adjacente à un implant pour améliorer le contour gingival péri-implantaire (73)
 - 1 article présentait un cas de redressement molaire avec légère égression pour aménager l'espace nécessaire à la pose d'un implant (63)
 - 1 article était une étude portant sur l'aménagement des sites implantaire par distalisation (78)

Le nombre final d'articles inclus pour notre étude est donc de 44 articles qui ont été analysés.

3.1. Analyse global des résultats et discussion sur leur qualité

3.1.1. *Type de littérature rencontrée*

La littérature disponible au sujet de l'extraction orthodontique en tant que technique d'aménagement pré-implantaire est récente : 89 % des articles ont été publiés après l'an 2000 dont 46% après 2010 soit presque la moitié de la littérature disponible.

En revanche elle est majoritairement constituée de cas cliniques (70%) et présente donc un niveau de preuve scientifique faible.




Figure 11 - Période de parution des articles retenus

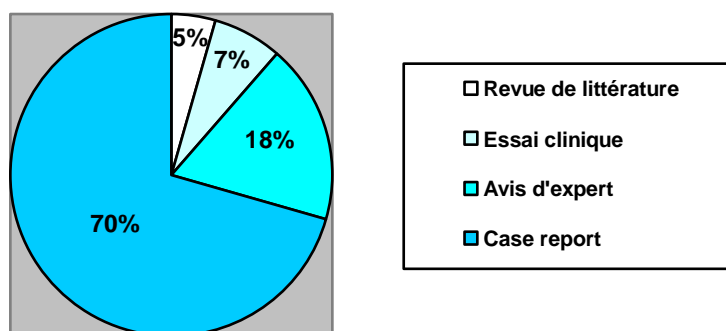


Figure 12 - Pourcentage des différents types de littérature retenus pour notre analyse

3.1.2. Discussion de la qualité de la recherche réalisée

La qualité de la recherche effectuée peut être remise en question au vue de l'existence de biais liés à notre méthodologie de recherche.

Le premier biais pouvant être évoqué est un biais de sélection lié à deux paramètres de notre recherche :

- L'imprécision existante sur l'appellation de cette technique. En effet, malgré la multiplication des équations de recherche, le risque de ne pas inclure l'ensemble des articles portant sur notre sujet persiste, notamment en cas d'une dénomination de la technique propre à l'auteur ou d'un titre peu évocateur.
- L'existence d'un seul opérateur. En effet, la sélection des articles s'est faite de façon arbitraire en fonction du jugement d'une seule et unique personne, ainsi des articles qui auraient pu être directement exclus selon leur titre ont pu être inclus puis exclus après leur lecture, ou inversement des articles qui auraient pu présenter un intérêt pour notre analyse ont pu être exclus selon leur titre peu évocateur.

Afin de limiter ce biais de sélection il aurait été préférable que la recherche soit menée par deux évaluateurs indépendants qui auraient ensuite pu comparer leurs résultats d'inclusion et d'exclusion.

Il peut également exister des biais de non publication dans les cas d'échecs de la technique d'extraction orthodontique.

3.1.3. Discussion de la qualité des 44 articles retenus

La pertinence de la littérature trouvée est limitée. En effet elle rassemble une grande majorité de cas clinique (n= 31), qui ne sont que des observations de traitement mené chez un ou deux patients maximum, et d'avis d'experts (n= 8), qui se résument à des bilans de connaissances théoriques générales ou à des avis subjectifs basés sur l'expérience de l'auteur. L'ensemble de ces articles ne présente donc qu'un niveau de preuve général faible.

Il en va de même pour les études cliniques (n = 3) analysées qui présentent elles aussi un niveau de preuve faible en raison :

- D'une faible puissance, liée à de petits échantillons (N = 5 pour deux études sur 3).
- De l'absence de suivi post-implantaire pour 2 études sur 3.
- De l'absence d'essai clinique comparatif entre l'extraction orthodontique et une autre technique d'aménagement tissulaire pré-implantaire.

Concernant les revues de littérature (n = 2) seule l'une des deux revues a été menée selon un protocole rigoureux. Néanmoins, en raison du type de littérature disponible, elle conclut d'elle-même à un niveau de preuve faible de ses conclusions.

En résumé les conclusions que nous pourrions établir à la fin de notre analyse ne présenteront qu'un niveau de preuve faible et devront être complétées par un grand nombre d'essais cliniques randomisés bien menés pour pouvoir reposer sur les données acquises de la science.

3.2. Analyse des cas cliniques et discussion

De nombreux cas cliniques d'extraction orthodontique pré-implantaire sont rapportés dans la littérature. La majorité d'entre eux sont des articles récents puisque 64,5% des cas retenus pour notre étude ont été publiés il y a moins de 5 ans.

Sur 31 articles, 28 présentent un cas clinique unitaire et 3 d'entre eux présentent deux cas cliniques (46) (80) (17), ce qui porte le nombre de dent traitée par extraction orthodontique à 34. La majorité de ces cas rapporte des extractions unitaires en secteur antérieur, dans un plus faible pourcentage des extractions antérieures multiples et seule une minorité présente des cas d'extractions unitaire ou multiple en secteur postérieur.

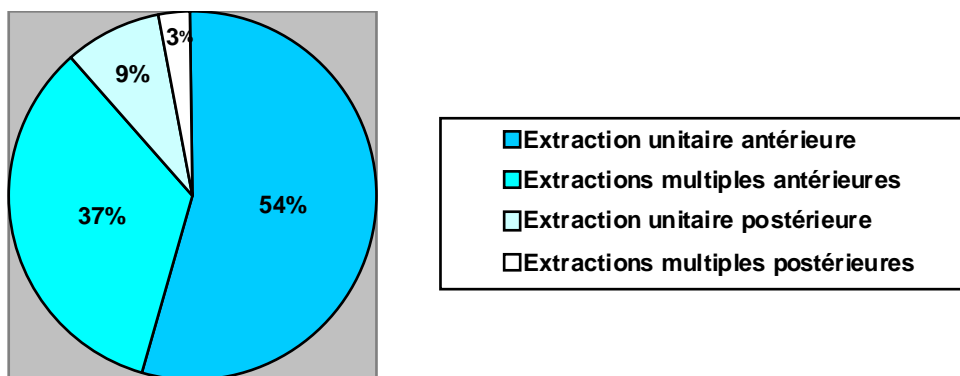


Figure 13 - Pourcentage du type d'extraction réalisée dans les cas cliniques analysés

L'objectif de l'analyse de ces cas cliniques est principalement de les comparer entre eux afin de mettre en évidence les ressemblances et différences qu'ils présentent.

Les principaux points auxquels nous nous sommes intéressés sont :

- La méthode d'égression utilisée.
- La biomécanique de l'égression réalisée (direction, quantité de force utilisée, etc.).
- La durée de traitement orthodontique actif.
- La fréquence de suivi des cas (activations et/ou meulages).
- Les méthodes de suivi de l'égression.
- La durée de contention post égression et pré-implantaire.
- L'utilisation de technique chirurgicale d'aménagement tissulaire en complément de l'égression.

L'ensemble des données récoltées dans ces cas cliniques est présenté dans le tableau situé en annexe.

3.2.1. Méthode d'égression employée

Concernant la méthode d'égression, il s'agit dans 32 cas sur 34 de traitement en technique multi-attaches dont 30 cas avec des attaches vestibulaires et 2 cas en technique linguale. (17) (47)

Comme nous l'avons décrit dans notre première partie il est possible selon les cas de distinguer trois types de collage:

- Total et bi-maxillaire, lors d'une prise en charge orthodontique globale du patient.
- Uni-maxillaire complet.
- Uni-maxillaire sectoriel (le plus souvent de prémolaire à prémolaire).

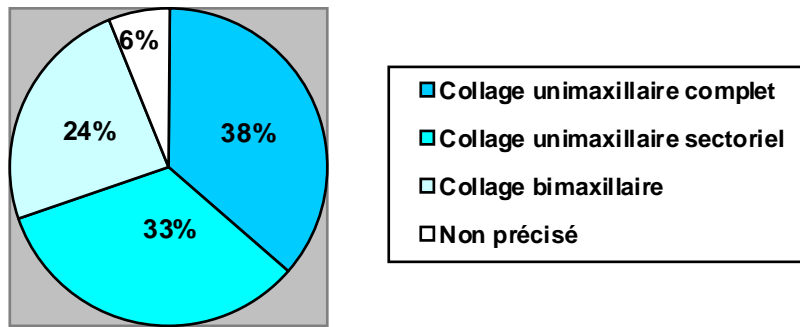


Figure 14 - Pourcentage du type de collage réalisé dans les cas cliniques analysés

Seul 2 cas sur 34, présentent des techniques alternatives au traitement multi-bague pour réaliser une extraction orthodontique, ces deux techniques ont pour point commun l'emploi d'élastique. Le premier présente une technique d'égression à l'aide d'un crochet intra-canaire scellé dans la dent à extraire et relié à l'intrados d'un bridge maxillaire via un élastique (46), le second présente quant à lui une technique d'égression à l'aide d'un bouton collé sur la dent et relié à une gouttière amovible par un élastique (43).

Ces deux techniques font échos aux techniques linguales en cherchant à améliorer l'esthétique du sourire, souvent compromise lors de l'égression orthodontique. En effet la perte de l'anatomie coronaire au fil des meulages, l'apparition de trous noirs, le red-patch gingival, etc. sont autant de problèmes esthétiques qui compliquent l'acceptation de l'extraction orthodontique par le patient, et ce d'autant plus face à des techniques chirurgicales, telles que la ROG, qui permettent la mise en place de prothèse provisoire et donc la garantie d'une esthétique stable tout au long de la prise en charge.

Certains auteurs proposent d'ailleurs en réponse au manque d'esthétique des techniques d'égression traditionnelles, une prise en charge mixte avec une égression en deux temps (47) (17) :

- Un 1^{er} temps d'égression par multi-bague lingual, pour assurer un meilleur contrôle des forces exercées et une meilleure gestion de l'axe de traction de la dent tout en assurant une esthétique optimale.
- Un 2nd temps d'égression par bridge et élastique ou bridge et forces magnétiques lorsque l'égression est presque finie et que l'esthétique du sourire ne peut plus être assurée.

Ces techniques alternatives d'égression sont donc susceptibles de se développer dans un futur proche en raison d'une demande esthétique toujours plus forte de nos patients mais aussi grâce à l'avènement des techniques de traitement par gouttière telles que la technique Invisalign®.

3.2.2. Biomécanique de l'égression réalisée

Il n'existe pas de protocole standard d'égression orthodontique et l'absence de consensus existant sur la méthode à employer est responsable d'une grande variabilité de la façon de gérer la biomécanique de l'égression. La comparaison stricte de l'ensemble de ces techniques n'a donc que peu d'intérêt en raison du fait que chaque auteur nous présente, au travers de ses cas cliniques, une technique qui lui est propre et qu'il a mis en œuvre en fonction de ses convictions et de ses expériences personnelles.

Néanmoins après lecture de l'ensemble des cas retenus certaines grandes idées semblent se rassembler ou au contraire s'opposer. En effet certaines lignes de conduite semblent être globalement admises par la communauté, concernant :

- L'intensité de la force à utiliser : l'utilisation de forces douces dont l'intensité est comprise entre 15 et 50g est préconisée par la majorité des auteurs (48) (61) (49) (81) (80) (79) (59) (52).
- Le rythme d'application de la force : utilisation de forces douces et continues.
- La durée d'application : application d'une force active jusqu'à obtention d'un niveau osseux et gingival en harmonie avec les dents adjacentes et le projet prothétique final, voir une sur-correction de 1 ou 2 mm (46) (60) (65) (50) (24).
- L'importance de contrôler l'axe d'égression de la dent.
- L'importance de conserver un ratio d'égression compris entre 1 et 2 mm par mois (50) (61) (66) (76) (80) (79).

A l'inverse, certains paramètres tels que le moyen mis en œuvre pour développer la force nécessaire, le point d'application de la force ou bien la direction de la force appliquée sont à l'heure actuelle discutés et chaque auteur a son avis sur la question. Pourtant, certains « courants méthodiques » semblent se dégager et il est possible de regrouper en leur sein plusieurs auteurs qui semblent employer le même style de technique.

Ainsi, même s'il n'existe encore aucun consensus sur la méthode la plus efficace pour mener une extraction orthodontique il est possible, en appréhendant l'ensemble de la littérature actuellement disponible, de choisir en fonction des arguments de chacun des auteurs, de son expérience et de ses connaissances, le « courant méthodique » qui nous paraît le plus adapté et de l'appliquer à nos patients.

3.2.2.1. Moyen mis en œuvre pour développer la force d'égression

Il est possible de distinguer 3 grands groupes concernant le moyen choisi pour exercer la force d'égression : certains auteurs préfèrent utiliser des arcs NITI, d'autre des arcs aciers et pour finir certains des élastiques.

L'argument avancé par les auteurs utilisant les arcs NITI pour réaliser l'égression des dents à extraire se situe principalement dans les propriétés biomécaniques de ces fils dont le rapport charge/flexion faible leur permet de délivrer des forces faibles et continues malgré de grandes déformations.

Le principal inconvénient de cette technique réside dans la difficulté de contrôler le torque de la dent lors de son égression ainsi que dans la diminution progressive de la force délivrée, au fur et à mesure du déplacement dentaire, qui implique de déplacer la position du bracket pour assurer une force d'égression suffisante (66) (65) (55) (50) (48) (56) (60) (17) (59) (47) (57).

L'emploi des arcs aciers pour la réalisation d'une extraction orthodontique présente lui aussi plusieurs avantages et inconvénients. La possibilité pour le praticien de contrôler l'intensité des forces délivrées, en réalisant des déformations maîtrisées sur l'arc, ainsi que la possibilité de contrôler le torque et donc l'axe d'égression de la dent, constituent de sérieux avantages. A l'inverse la faible élasticité de l'acier peut être un inconvénient car elle nécessite d'augmenter la longueur de fil pour permettre l'égression et impose donc dans certains cas de réaliser des boucles qui peuvent être gênantes pour le patient. Pour finir cette méthode nécessite des réglages à chaque séance car le niveau de force développé par un arc acier est élevé au moment de sa mise en place mais décroît ensuite rapidement. Il est donc nécessaire de réaliser des déformations de faible amplitude et de les augmenter régulièrement pour maintenir un niveau de force qui soit le plus physiologique possible (71) (76) (77) (64) (80) (17) (62) (69) (61) (81) (51) (79) (52) (54).

Le choix de délivrer une force par le biais d'un élastique présente un avantage et un inconvénient. L'avantage principal est celui le pouvoir contrôler avec précision la quantité de forces délivrées grâce à la connaissance de l'intensité et de la taille des élastiques qui nous permet d'évaluer la force qu'ils développent lorsqu'ils sont tendus d'un point A (point d'attache sur la dent à égresser) à un point B (point d'ancrage pour égresser la dent). L'inconvénient de cette technique découle de cet avantage en raison de la variation progressive de la distance entre les point A et B au cours de l'égression qui nécessite la modification régulière du type d'élastique employé. Il est donc théoriquement idéal de réaliser une égression à l'aide d'un élastique mais en réalité cliniquement difficile de maintenir un niveau de force idéal et constant par cette technique (43) (46). S'ajoute à cela le manque de contrôle de torque qui peut s'avérer indispensable dans certains cas.

3.2.2.2. Point d'application de la force

Concernant le point d'application de la force, trois grands groupes se dégagent : ceux pratiquant un collage du bracket au milieu de la dent, ceux pratiquant un collage du bracket dans une position la plus apicale possible et ceux utilisant un tenon intra-canalair. Pour ce qui est du choix de la position de collage du bracket celle-ci n'est justifiée par aucun des auteurs, qui semblent coller le bracket en position centrale ou plus apicale de manière arbitraire. Bien que l'on n'observe une légère préférence pour le collage du bracket en position plus apicale (54% des auteurs), aucune explication pour cette préférence n'est apportée. Nous supposons que ce choix est surtout fait par commodité en raison des meulages occlusaux à réaliser qui provoquent inévitablement une réduction de la couronne et la nécessité de devoir déplacer le bracket en cours de traitement. Le fait de coller initialement le bracket en position plus apicale permet de différer son déplacement en octroyant une plus grande amplitude de mouvement à la dent en direction occlusale dès le début du traitement. (14)

Pourtant bien que le choix de positionnement du bracket semble arbitraire et choisi en fonction des préférences de l'auteur, il est important de prendre en compte ce paramètre et ce notamment si l'utilisation d'arc rectangulaire est prévue dans le traitement. En effet, lorsque l'on utilise des brackets pré-informés, ce qui est actuellement le cas pour la majorité des praticiens, les variations de hauteur de collage du bracket sont susceptibles, selon l'importance du bombé de la face vestibulaire de la dent, d'induire une modification de l'orientation de la gorge du bracket et donc une modification de l'expression du torque pré-informé dans celui-ci. Ainsi dans le cas d'un collage plus apical l'on observe le plus souvent une augmentation de la composante radiculo-vestibulaire du torque qui vient s'ajouter à la tendance naturel de la dent à se linguo-verser au cours de l'égression. Si cette augmentation n'est pas connue et maîtrisée par le praticien elle peut provoquer une disparition de la corticale vestibulaire par compression excessive de cette dernière (79). Si l'impact de cette variation est faible sur les dents peu bombées telles que les incisives, elle peut avoir un impact non négligeable sur des dents telles que les canines et les prémolaires.

Concernant la méthode du tenon intra-canalair elle peut être employée en 1^{ère} intention lorsque la dent ne présente pas de possibilité de collage coronaire et qu'il est impossible de réaliser une couronne provisoire, ou en 2^{nde} intention lorsque l'égression est presque terminée et que la dent n'offre plus de possibilité de collage en raison des nombreux meulages occlusaux effectués. L'inconvénient principal de cette technique est de ne pas pouvoir contrôler l'axe d'égression de la dent et donc le risque de fenestration vestibulaire si l'axe d'égression trop vertical induit une compression de la corticale vestibulaire par l'apex. (46) (69) (47)

3.2.2.3. Direction de la force appliquée

Pour finir deux grands groupes s'affrontent concernant la direction d'application de la force : certains auteurs préconisent une égression de la dent selon son grand axe pour préserver la corticale vestibulaire, souvent très fine, tandis que d'autres préconisent l'emploi du torque radiculo-vestibulaire pour augmenter l'épaisseur de cette corticale.

Pour les auteurs préconisant une égression de la dent le long de son grand axe, l'application d'un torque radiculo-vestibulaire est susceptible d'induire une compression de l'apex contre la corticale vestibulaire et de provoquer une fenestration de cette corticale (71) (14) (13) (48) (81). Compte tenu de la position du centre de rotation de la dent lors d'un traitement orthodontique, celle-ci présente une tendance naturelle à se linguo-verser lors de l'égression. C'est pour cette raison que pour ces auteurs il est donc nécessaire d'ajoute une composante de torque radiculo-lingual sur les arcs pour maîtriser au mieux l'axe d'égression de la dent le long de son grand axe.

Au contraire pour les auteurs appliquant un torque radiculo-vestibulaire lors de l'égression, l'ajout d'une composante de 3^{ème} ordre en plus de cette version permet d'orienter l'apposition osseuse apicale, qui est la plus importante, en direction vestibulaire et donc d'augmenter l'épaisseur de la corticale osseuse si celle-ci existe avant le début du traitement (54) (52) (79) (69).

A l'heure actuelle aucun essai clinique randomisé sur l'homme n'étudie la différence d'effet sur la corticale vestibulaire de l'emploi ou non de torque lors de l'extraction orthodontique, il n'est donc pas possible de prendre partie pour l'une ou l'autre des deux hypothèses. Cependant au vue de l'importance de l'existence de la corticale vestibulaire pour la stabilité et la pérennité de l'implant (56) (7) il apparaît indispensable de réaliser des études complémentaires sur ce sujet afin de pouvoir trancher sur la question et déterminer laquelle de ces deux attitudes est la plus bénéfique pour l'obtention d'un cadre tissulaire péri-implantaire idéal.

3.2.3. Durée de traitement orthodontique actif

La durée de traitement actif des extractions orthodontiques constitue l'une des données les plus variables d'un cas clinique à un autre. Elle s'échelonne de 1 mois (48) à 15 mois (62) selon les cas pour une moyenne de 5 mois de traitement. Cette différence s'explique principalement par la grande variabilité du niveau osseux observé initialement sur les dents à extraire orthodontiquement.

En effet, le gain tissulaire par extraction orthodontique est guidé par le niveau osseux des dents adjacentes (60) et par la quantité d'attache résiduelle de la dent à extraire (7), de ce fait le gain osseux de l'extraction orthodontique d'une dent située dans un environnement osseux fortement appauvri, par exemple en cas de pathologie parodontale, sera moindre en comparaison de celui qui peut être espéré dans le cas de l'extraction d'une dent présentant un défaut osseux localisé, par exemple en cas de fracture.

Or selon la revue de littérature de 2008 de KORAYEM et al. (53), l'extraction orthodontique ne doit pas excéder 2 millimètres d'extrusion par mois, il apparaît donc logique que l'extraction orthodontique d'une dent présentant un niveau osseux initial important prenne plus de temps que celui d'une dent à faible niveau osseux.

L'absence de renseignements chiffrés du niveau osseux initial, espéré et final de ces cas rend impossible la réalisation d'un ratio entre la durée d'extraction et le niveau osseux. Hors ce ratio est indispensable pour permettre de comparer des cas initialement différents.

En conclusion, la comparaison des durées d'extraction orthodontique n'a que peu de valeur en tant que telle en raison des nombreuses variations existantes entre les cas cliniques recensés.

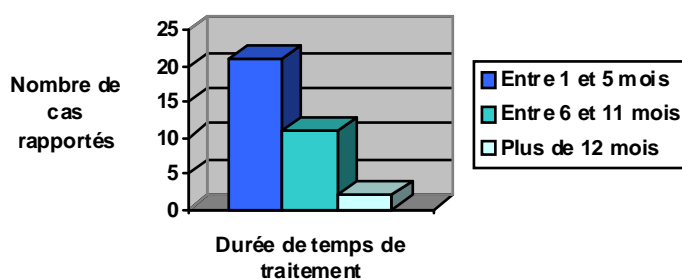


Figure 15 - Durée moyenne de traitement dans les cas cliniques analysés

3.2.4. Fréquence de suivi des cas

Pour ce qui est de la fréquence de suivi, celle-ci reste globalement similaire dans tous les cas cliniques recensés dans la littérature et varie de une (55) à 6 semaines (56) pour une moyenne de 2 semaines. Lors de ces rendez-vous de suivi, les auteurs procèdent, lorsque cela est nécessaire, à un meulage des bords incisifs, de quantité égale à la quantité d'extrusion de la dent réalisée, et/ou à une activation du procédé d'extraction orthodontique. Les meulages réalisés ont pour but de maintenir la dent hors du plan d'occlusion pour éviter toutes interférences susceptibles de résorber l'os néoformé (37).

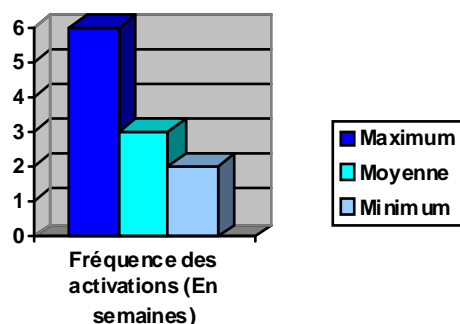


Figure 16 - Fréquence moyenne des activations dans les cas cliniques analysés

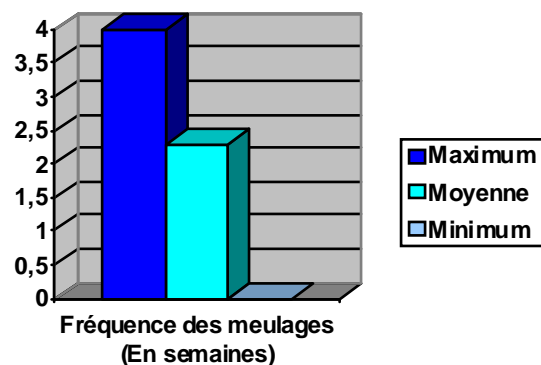


Figure 17 – Fréquence moyenne des meulages dans les cas cliniques analysés

3.2.5. Méthode de suivi de l'égression

Concernant la méthode de suivi de l'extraction orthodontique, la majorité des praticiens (87%) se basent sur la réalisation de clichés rétro-alvéolaires au fur et à mesure de l'extraction de sorte à évaluer l'évolution du niveau osseux.

Or, sur ce type de clichés radiographiques, pour que des mesures fiables du niveau osseux soient possibles, il est nécessaire d'utiliser des angulateurs individualisés pour chaque patient de sorte à pouvoir reproduire la même angulation à chaque rétro-alvéolaire. Si cette précaution n'est pas prise, le praticien n'est pas assuré d'obtenir un cliché « superposable » au précédent et aucune comparaison fiable du niveau osseux n'est possible. Il est donc envisageable de reprocher à cette technique de suivi son manque de reproductibilité et l'impossibilité d'une comparaison précise des niveaux osseux et d'évaluation des gains tissulaires réels. Ce reproche est d'autant plus justifié qu'un seul des auteurs nous précise la méthodologie employée lors de ces clichés (79).

Certains cas présentent quant à eux des cônes-beam pré et/ou post-extraction orthodontique (49) (51) (77) (71).

Dans le cas de l'extraction orthodontique l'avantage des techniques radiologiques tridimensionnelles est double. Tout d'abord ces techniques apportent une plus grande précision au praticien lors des étapes du diagnostic et de l'établissement du plan de traitement. En effet, la réalisation d'un cône-beam initial permet de poser avec précision le diagnostic du déficit tissulaire objectivé sur la dent condamnée et donc de cibler avec plus de précision la façon de conduire l'extraction orthodontique. Deuxièmement, les clichés tridimensionnels permettent la réalisation de mesures précises du niveau osseux et permettent surtout une comparaison de ces niveaux osseux d'un cliché à un autre. Ainsi la réalisation d'un cône-beam pré et post-extraction semble être la méthode la plus fiable pour permettre une évaluation précise des gains tissulaires réellement apportés par l'extraction orthodontique (79).

Néanmoins sur les 34 cas recensés, seuls quatre d'entre eux ont eu recours au cône-beam en tant que méthode de diagnostic et de suivi. Cette faible utilisation du cône-beam en tant que technique de suivi de l'extraction orthodontique, et ce malgré ses avantages évidents, est probablement liée à l'impossibilité de réaliser ce cliché en tant que cliché de routine du fait de son taux d'irradiation supérieur à un cliché alvéolaire et au nombre limité de machines actuellement disponibles. La diffusion de l'emploi des cône-beam permettra dans le futur de réaliser un meilleur suivi de l'évolution de nos thérapeutiques.

Pour finir deux auteurs ont eu recours à la réalisation de radiographie panoramique qui présentent l'avantage de fournir une vision globale du niveau osseux mais l'inconvénient d'avoir un manque de précision pour l'évaluation du niveau osseux local, ce qui rend impossible la réalisation de mesures sur ce type de clichés (17) (56).

3.2.6. Durée de contention post égression et pré-implantaire

La mise en œuvre ou non d'une contention post extrusion et pré-implantaire fait partie, avec la durée du temps de traitement, de la donnée la plus variable du protocole de réalisation d'une égression orthodontique pré-implantaire. Celle-ci varie de l'absence complète de contention à 6 mois de contention (9) pour une période moyenne de 2 mois environ.

Il est établi que chaque mouvement orthodontique est sujet à la récurrence en raison de l'étirement des fibres desmodontales au cours du mouvement qui, une fois le mouvement terminé, cherchent à ramener les dents dans leur position d'origine (76). Pour limiter le risque de récurrence après un mouvement il est donc nécessaire de laisser au parodonte le temps de se réorganiser en assurant une contention des dents déplacées dans leur nouvelle position le temps de ce renouvellement. Cette règle s'applique aussi en cas d'égression et l'importance d'une contention post-extraction orthodontique a notamment été soulignée par SALAMA et SALAMA (7) et par KORAYEM (53).

Cette contention permettrait d'assurer une maturation osseuse complète de l'os néoformé lors du mouvement d'égression et limiterait donc les pertes tissulaires par résorption qui surviennent après la pose de l'implant (10).

Néanmoins tous les cas présentés dans la littérature ne respectent pas cette règle et 11 cas cliniques sur 34 ne présentent pas de période de contention intermédiaire entre l'extraction orthodontique et l'extraction chirurgicale (46) (64) (80) (43) (70) (60) (62) (74) (79) (52) (83).

Le principal souci posé par cette absence de contention post-orthodontique et pré-implantaire est celui de la stabilité à long terme du gain tissulaire observé au cours de l'extraction orthodontique. Il apparaît donc important de s'attarder sur le suivi des cas qui n'ont pas eu de période de contention post extraction orthodontique de manière à pouvoir mettre en évidence une éventuelle perte tissulaire qui, en théorie, ne devrait pas être observée dans les cas ayant eu une contention. Seuls six cas de la littérature nous présentent un suivi à long terme des implants posés en post extraction orthodontique. Cinq de ces six cas (57) (17) (49) (66) (71), présentant respectivement un suivi à 2, 4, 6 et 12 ans post implantation, ont tous eu une période de contention et nous rapporte un niveau osseux stable, le sixième, qui est le seul à ne pas avoir eu de période de contention entre l'extraction de la dent et la pose de l'implant, ne nous permet hélas pas de comparer le niveau osseux entre le jour de la pose de l'implant et le jour du contrôle à 5 ans en raison de l'absence de radiographie de l'implant le jour de sa pose.

Il n'est donc pas possible de conclure sur une éventuelle différence de la stabilité, à moyen et long terme, du gain tissulaire observé en cas d'extraction orthodontique avec ou sans période de contention avant extraction chirurgicale.

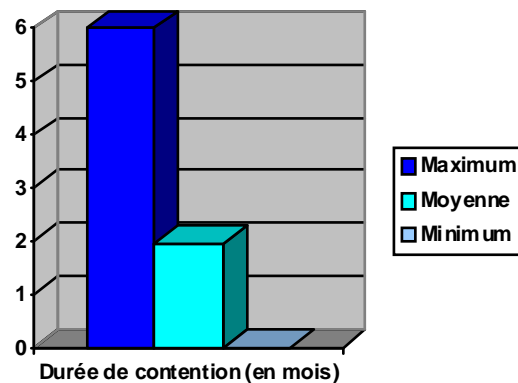


Figure 18 - Durée moyenne de la période de contention dans les cas cliniques analysés

Concernant le type de contention mis en œuvre il s'agit dans 16 cas sur 23 (soit 69,5% des cas avec contention) du système multi-bague laissé en place durant la période de maturation osseuse. Certains auteurs préfèrent quant à eux une contention linguale collée (50) (48) (57) (49) et seul un cas nous rapporte une contention active par le biais de forces magnétiques (17).

3.2.7. Utilisation de technique chirurgicale d'aménagement tissulaire en complément

Dans cette partie seules les techniques de greffes ou de régénération tissulaire guidée mises en œuvre en plus de l'extraction orthodontique seront analysées. Les comblements effectués par os autogène, allogène ou xénogène entre l'implant et l'alvéole au moment de la pose de l'implant n'ont pas été considérés comme des techniques d'aménagement tissulaire car lors d'une implantation immédiate, la différence de diamètre entre la dent extraite et l'implant ainsi que la divergence entre l'axe naturel de l'alvéole et l'axe d'émergence de l'implant font qu'il existe des zones de vide entre l'implant et les parois de l'alvéole qui justifient la réalisation d'un comblement de ces interstices afin d'assurer une bonne ostéo-intégration de l'implant. Cette pratique étant quasiment inévitable lors d'une implantation immédiate elle n'a pas été considérée comme une technique d'aménagement tissulaire à part entière à l'inverse des greffes ou des techniques de RTG.

Concernant les techniques chirurgicales d'aménagement tissulaire à proprement parler, elles ont été utilisées en complément de l'extraction orthodontique dans 11 cas, soit chez un tiers des patients traités par extraction orthodontique (46) (55) (77) (70) (17) (9) (47) (61) (83) (49) (54).

Des greffes de tissu conjonctif destinées à augmenter l'épaisseur des tissus mous en raison de l'existence d'un biotype gingival fin ont été utilisées dans 5 de ces 11 cas (46) (55) (77) (17) (47).

Pour cinq autres de ces cas il s'agit de techniques de ROG qui ont été réalisées pour corriger l'absence de corticale vestibulaire (70) (83) ou bien pour une fenestration vestibulaire localisée de cette corticale (61) (49) (9).

Un seul lambeau déplacé apicalement a été réalisé pour corriger une faible hauteur de gencive attachée liée à une migration apicale de la ligne de jonction muco-gingivale (54).

En conclusion les techniques d'aménagement tissulaire mise en œuvre en complément de l'extraction orthodontique sont principalement des interventions visant à augmenter l'épaisseur des tissus présents ou bien à corriger des défaut osseux ou tissulaires locaux.

L'extraction orthodontique semblent donc être efficace pour augmenter les tissus mous et osseux dans le sens vertical mais semble :

- Limitée dans le sens horizontal au vue de la nécessité d'augmenter l'épaisseur des tissus en post extraction.
- Impuissante dans le cas de l'absence initiale de corticale vestibulaire.

Ainsi l'extraction orthodontique ne peut suffire à elle seule pour aménager l'espace implantaire lorsque le défaut tissulaire initial est trop sévère (7) (70) (80) (51) (17) (14) (47).

Néanmoins les auteurs s'accordent sur le fait qu'elle permet de faciliter et d'augmenter la prédictibilité des techniques chirurgicales complémentaires mises en œuvre (50) (65) (49) (66) (76) (17) (47).

3.2.8. *Echecs et complications de traitement*

Sur l'ensemble des 31 cas cliniques retenus pour notre analyse, seul deux d'entre eux nous rapportent des complications opératoires ou des échecs. (83) (43).

L'article de WANG de 2005, nous rapporte un échec d'utilisation de l'extraction orthodontique en tant que technique d'aménagement pré-implantaire. Cet échec concerne l'égression de la dent 11 qui présente le jour de la consultation un antécédent de traumatisme datant de 6 mois, une fracture radiculaire et qui a dû être dévitalisée avant la mise en œuvre du traitement orthodontique. Au cours de l'égression de la dent, malgré une migration coronaire visible des tissus mous, les auteurs remarquent l'évolution d'une radio-clarté apicale qui migre de façon concomitante à la dent. La continuité de cette radio-clarté avec l'apex et l'absence de liseré net de délimitation orientent les auteurs vers le diagnostic d'un granulome péri-apical qui nécessite l'arrêt de l'extraction orthodontique pour stopper la lyse osseuse suspectée. L'élévation d'un lambeau et l'extraction chirurgicale de la dent confirment le diagnostic des auteurs et révèlent un défaut osseux majeur en vestibulaire ainsi que l'absence de néoformation osseuse sur toute la longueur de ce défaut.

Cet échec vient confirmer une des contre-indications strictes de l'égression orthodontique qui est celle de l'existence d'une zone inflammatoire chronique qu'elle soit d'origine parodontale, péri-apicale ou liée à une fracture verticale, en raison de l'impossibilité de néoformation osseuse dans ces conditions (9) (17) (81) (77) (50) (55) (14) (16).

Les complications rapportées par l'article de KIM de 2011, concernent quant à elle les dents adjacentes à la dent extraite orthodontique qui ont elles aussi été légèrement égressées pour des raisons esthétiques. En effet la 12, égressée en parallèle de la 11, présente 5 ans plus tard des signes de résorption externe dans son tiers apical. Cette résorption peut s'expliquer par l'application d'une force trop importante évaluée par les auteurs de 70 à 100g, ce qui est bien supérieur à la limite de force idéale globalement admise qui est d'environ 50g (53).

Il faut également garder à l'esprit qu'il peut exister des biais de non publication dans les cas d'échecs de la technique d'extraction orthodontique ce qui rend difficile l'évaluation d'un ratio succès/échec.

3.2.9. *Conclusions*

Après analyse de ces 31 cas cliniques de la littérature il est possible de conclure que :

- L'extraction orthodontique semble être une alternative efficace aux techniques chirurgicales d'aménagement tissulaires pré-implantaires avec un taux d'échec faible.
- Dans les cas où l'extraction orthodontique ne permet pas à elle seule d'aménager complètement l'espace péri-implantaire, elle permet de réaliser une implantation immédiate qui n'aurait pas été possible, de faciliter la mise en œuvre et d'augmenter la prédictibilité des techniques d'aménagement tissulaire chirurgicales classiques mise en œuvre dans un 2nd temps.

- Il n'existe pas de protocole standard d'égression orthodontique mais certains points sont globalement admis et doivent être respectés tel que :
 - L'application de forces légères et continues comprise entre 15 et 50 g.
 - Le respect d'un ratio d'égression de 2 mm/ mois maximum.
 - La mise en œuvre d'une contention post égression d'environ 2 mois pour assurer une maturation osseuse suffisante pour accueillir l'implant, lui assurer une stabilité primaire et éviter tout risque de récurrence.

Néanmoins ces conclusions préliminaires ne présentent qu'un faible niveau de preuves et devront être confirmées par d'autres études et analyses.

3.3. Analyse des études cliniques et discussion

Seul 3 études cliniques ont été retenues pour notre revue de littérature (10) (8) (39).

Deux de ces trois articles ont été réalisés par la même équipe de recherche composée du Dr MANTZIKOS et du Dr SHAMUS, il s'agit d'études descriptives réalisées sur 5 patients et ayant pour objectif de décrire et expliquer les mécanismes de réponses ostéo-physiologiques (10) et des tissus mous (8) lors d'une extraction orthodontique chez l'homme. Le protocole de mise en œuvre de l'extraction orthodontique est similaire dans les deux études et assez proche de celui rapporté dans un cas clinique publié par cette même équipe (9). Il consiste en une extraction orthodontique des deux incisives centrales présentant des atteintes parodontales localisées. Le collage est réalisé de 13 à 23 avec des brackets pré-informés 22-28, collés en position plus apicale sur 11 et 21. L'extraction est réalisée à l'aide d'un arc wildcat 17-25 pendant 8 semaines puis d'un arc acier 0.16 pendant 4 semaines pour une durée totale de l'égression de 12 semaines, suivie d'une période de contention de 12 semaines elle aussi. Au cours de l'égression une réduction du bord incisif est réalisée toutes les 2 semaines et des séances de détartrage et polissage sont organisées toutes les 6 semaines pour maintenir l'absence d'inflammation parodontale. Seule les mesures et observations réalisées diffèrent selon l'étude.

La première étude, réalisée en 1997, s'intéresse à la réponse des tissus mous. Les auteurs ont procédé à une observation de l'aspect gingival et muqueux au fur et à mesure de l'égression, à la mesure de la profondeur de poche avant et après traitement pour permettre le calcul de la différence de hauteur de poche initiale et finale, ainsi qu'à une mesure de la hauteur corono-apicale du red-patch.

D'un point de vue qualitatif, l'étude permet de distinguer 4 grandes étapes de réponses des tissus mous à l'égression orthodontique :

- **Stade 1** : la gencive est normale, de couleur rose pâle, les papilles inter-dentaires sont émoussées.
- **Stade 2** : au fur et à mesure de l'égression, la gencive marginale du collet prend progressivement une teinte rougeâtre. Le temps d'apparition de cette rougeur est directement lié à la profondeur de la poche initiale, plus celle-ci est profonde plus la rougeur du collet sera tardive à apparaître. En réalité, cette rougeur tissulaire au collet apparaît une fois que la totalité de la poche parodontale est « éversée ».
- **Stade 3** : le stade du Red-patch, une fois que l'éversion de la poche parodontale est totale la gencive marginale débute à son tour son mouvement en direction coronaire et l'on observe alors l'apparition d'un tissu gingival immature de couleur rouge appelé le Red Patch.
- **Stade 4** : le stade de kératinisation, face à la prolifération de l'épithélium buccal le red-patch est exposé à des granules de kérato-hyaline et sa prédétermination génétique à la kératinisation est induite par les conditions locales. On observe alors la différenciation de cellules épineuses en cellules basales capable de produire à leur tour des granules de kérato-hyaline. Le tissu reste érythémateux pendant 24 à 42 jours puis prend une couleur identique à celle des tissus mous adjacents au fur et à mesure de sa kératinisation.

Concernant les conclusions quantitatives, l'article conclut à une efficacité de l'extraction orthodontique pour réduire de 5,32 mm en moyenne les poches parodontales avec des variations individuelles allant de 5,1 à 5,6 mm.

La seconde étude, réalisée en 1999, s'intéresse quant à elle aux mécanismes de réponses ostéo-physiologiques de l'extraction orthodontique et consiste à observer l'aspect radiologique de l'os au cours de l'extraction orthodontique et à effectuer des mesures sur des clichés rétro-alvéolaires pris avant et après traitement afin d'évaluer le gain osseux obtenu. Pour assurer leur comparabilité, les mesures de la hauteur d'os existant ont été réalisées à partir de 5 points de repères pris sur la crête alvéolaire des incisives centrales par rapport à la crête alvéolaire distale de l'incisive latérale.

D'un point de vue qualitatif, l'étude permet de distinguer 3 grandes étapes de réponses des tissus durs à l'égression orthodontique :

- **Stade 1** : la radiographie rétro-alvéolaire nous montre que les centrales présentent une perte osseuse verticale et horizontale supérieure à la moitié de la longueur radiculaire le long des surfaces mésiales et distales

- **Stade 2** : la tension exercée par le dispositif orthodontique induit un élargissement de l'espace desmodontal et le mouvement de la dent est permis grâce au remodelage du ligament et à l'apposition réactionnelle d'une matrice osseuse pour maintenir l'intégrité de l'attache desmodontale au cours de ce mouvement. L'os néoformé est un os immature, une matrice organique non calcifiée appelée os ostéoïde, qui se calcifie et devient visible radiologiquement dans les 2-3 semaines suivant sa formation. La visibilité radiologique de l'os néoformé est donc décalée de 2 à 3 semaines par rapport à sa formation réelle.
- **Stade 3** : la radiographie rétro-alvéolaire post-traitement nous montre une augmentation verticale du niveau osseux et une harmonisation de ses contours avec les dents adjacentes. La calcification complète de l'os autour d'une dent égressée est complète au bout de 24 semaines (6 mois)

Concernant les conclusions quantitatives, l'article conclut à une efficacité de l'extraction orthodontique pour augmenter de 8,7 mm en moyenne le niveau osseux sur des défauts infra-osseux initiaux de 12,82 mm.

La conclusion commune à ces deux études est que l'égression orthodontique constitue une technique de développement des sites implantaires efficace et préférable aux techniques chirurgicales car elle s'appuie sur la physiologie tissulaire, respecte la biologie du site alvéolaire et présente l'avantage de ne pas agir uniquement sur les tissus osseux ou les tissus mous mais d'agir simultanément sur les deux versants. Ils s'agit des deux seules études observant les réponses tissulaires à l'extraction orthodontique d'un point de vue qualitatif, d'autres études de puissance supérieure seraient donc nécessaires pour venir confirmer et appuyer les observations réalisées.

La dernière étude incluse dans notre revue de littérature est une étude à visée évaluative de puissance modérée, réalisée sur 32 dents à extraire orthodontiquement chez 13 patients, et ayant pour but d'évaluer l'efficacité et les limites de l'extraction orthodontique (39).

Le protocole d'extraction orthodontique mis en œuvre diffère de celui réalisée dans les études précédentes : le collage est total et uni-maxillaire, l'égression est réalisée à l'aide d'un arc acier 0.18 avec step d'égression de 1 mm / mois puis par un arc TMA 19X25 avec step d'égression de 1 mm / mois et torque radiculo-palatin. L'activation du dispositif ainsi que la réalisation de radiographie rétro-alvéolaire et d'un sondage est effectué 1 fois / mois, la réduction occlusale et le contrôle de l'hygiène 1 fois / semaine. L'égression orthodontique est considérée comme terminée lorsque le niveau osseux obtenu est supérieur de 2 mm à celui des dents adjacentes, elle est alors stoppée et le dispositif multi-bague est laissé en contention pendant 2 mois. Pour finir 2 semaines avant l'extraction chirurgicale de la dent une force extrusive forte et rapide est appliquée pour fragiliser le ligament et faciliter l'extraction atraumatique de la dent.

Cette étude est la 1^{ère} à réellement chercher à évaluer l'efficacité de l'égression orthodontique à générer des tissus mous et durs. Pour ce faire un grand nombre de mesures ont été réalisées dont voici les résultats obtenus :

Mesures effectuées	Moyenne	Variations individuelles
Quantité d'égression réalisée	6,2 mm	+/- 1,4 mm
Augmentation du niveau osseux	4 mm	+/- 1,4 mm
Réduction de la profondeur de poche	1,8 mm	+/- 0,9 mm
Mouvement coronaire de la gencive marginale	1,8 mm	+/- 1,1 mm
Mouvement coronaire de la ligne de jonction muco-gingivale	2,1 mm	+/- 1,3 mm
Augmentation de la hauteur de gencive attachée	3,9 mm	+/- 1,5 mm
Augmentation d'épaisseur des tissus	1,8 mm	+/- 1,1 mm
Efficacité à générer de l'os (% du mouvement converti en tissus)	70%	
Efficacité à générer des tissus mous (% du mouvement converti en tissus)	65%	

Tableau 2 - Mesures effectuées dans l'étude de AMATO et al. en 2012

Ces résultats nous montrent une augmentation notable des tissus mous et durs suite à l'extraction orthodontique mais sont inférieurs à ceux mesurés dans les études de MANTZIKOS et SHAMUS concernant la réduction de la profondeur de poche (1,8 mm contre 5,32 mm) et l'augmentation du niveau osseux (6,2 mm contre 8,7 mm). La plus forte puissance de l'étude réalisée par AMATO et al. (Population = 32) fait que ses résultats présentent un niveau de preuve supérieur à celles de MANTZIKOS et SHAMUS (Population = 5), ainsi même si les trois études s'accordent sur l'obtention d'un gain tissulaire par l'extraction orthodontique, la quantité de gain attendu doit plutôt se référer à l'étude d'AMATO et al. On peut aussi noter que l'augmentation des tissus durs mesurée est supérieure à celle des tissus mous dans les trois études. Cette différence peut s'expliquer par l'existence initiale d'une poche parodontale qui limite le gain de gencive attachée en raison du fait que la gencive marginale n'initie son mouvement coronaire que lorsque la totalité de la poche a été éversée. Ces conclusions viennent appuyer les observations faites par MANTZIKOS et SHAMUS (8).

Pour finir afin d'évaluer les limites de l'extraction orthodontique un test de KRUSKAL-WALLIS a été effectué par les auteurs pour vérifier l'hypothèse qu'il n'existe pas de différence de résultats selon le type de défaut osseux observé initialement. Cette hypothèse a effectivement été vérifiée et les auteurs en ont conclu que la quantité d'attache résiduelle ne constitue pas un facteur limitant de la création tissulaire contrairement à la théorie avancée par certains auteurs (7) (54) (48).

En conclusion ces trois études s'accordent sur le fait que l'extraction orthodontique est une alternative efficace aux techniques chirurgicales d'aménagement tissulaire pré-implantaire, ce qui vient confirmer les résultats de notre analyse précédente des cas cliniques.

L'étude d'AMATO et al. est la 1^{ère} à étudier l'efficacité de l'extraction orthodontique à augmenter les tissus. Cette efficacité est exprimée en pourcentage par rapport à l'amplitude du mouvement d'égression réalisé et est évaluée à 70% d'augmentation pour les tissus osseux et 65% d'augmentation pour les tissus mous. Néanmoins au vue du faible nombre d'études disponibles dans la littérature et de leur puissance modérée, il ne s'agit, comme dans notre paragraphe précédent, que de conclusions de faible niveau de preuve qui nécessitent d'être confirmées par d'autres études de plus forte puissance.

3.4. Analyse des opinions d'experts et discussion

Nous avons retenu 8 articles correspondants à des avis d'experts portants sur l'extraction orthodontique en tant que technique d'aménagement des sites implantaire (15) (12) (13) (16) (7) (58) (24) (37). Certains de ces articles traitent des mécanismes histo-physiologiques mis en jeu lors de l'extraction orthodontique (12) (58), d'autres traitent de généralités telles que les indications (15) (7) (37) de cette technique, ses limites (7) (13), des méthodes pouvant être utilisées pour réaliser une égression (16) (15) ou encore des paramètres influant sur son efficacité (16).

D'une manière générale les auteurs s'accordent sur les mécanismes histologiques qui se déroulent lors d'une extraction orthodontique. Lors de tout mouvement orthodontique, et notamment de l'égression, l'application de la force mécanique motrice sur la dent est transmise aux cellules parodontales qui répondent biologiquement à ce stimulus par un phénomène comparable à une inflammation aseptique. La réponse tissulaire débute par des changements vasculaires et la libération de médiateurs cellulaires (PG, cytokine, etc.) qui vont activer le remodelage tissulaire par apposition/résorption osseuse selon les zones de tension/compression (12). Ces mécanismes, décrits par plusieurs auteurs, ont été étudiés dans des études qui confortent ces observations (10) (8). CELENZA a notamment observé sur des coupes histologiques réalisées en post extraction orthodontique et pré-implantation que l'os néoformé était un « os vivant et viable » avec de nombreux ostéocytes dans chaque lacune, à la différence des coupes histologiques de nombreux types d'autogreffes ou d'allogreffes qui ne parviennent pas à démontrer la vitalité de l'os observé (58). L'extraction orthodontique permet donc de créer un os de meilleure qualité que celui obtenu par des techniques de greffe. L'utilisation de la capacité des tissus à se régénérer en réponse à l'application d'un stimulus justifie l'utilisation de l'extraction orthodontique en temps que technique d'aménagement tissulaire pré-implantaire.

Les auteurs s'accordent aussi sur les indications et contre-indications de la technique (15) (7) (37) (9) (17) (81) (77) (50) (55) (14) (16) mais il existe une divergence d'opinion sur ses limites. Ainsi certains auteurs considèrent que la quantité d'attache résiduelle constitue un facteur limitant de la création tissulaire (7) (54) (48). Ces auteurs considèrent que la capacité d'une dent à modifier son environnement orthodontiquement dépend de la qualité et de la longueur de son attache, l'extraction orthodontique utilisée seule est donc indiquée pour les dents qui présentent une attache résiduelle suffisante, c'est-à-dire pour des atteintes légères à modérées (7) (13). A l'inverse, d'autres auteurs considèrent que la quantité d'attache résiduelle ne constitue pas une limite de gain tissulaire (39) (54), il s'agit d'ailleurs de l'une des conclusions de l'étude d'AMATO et al. Malgré cette divergence, tous s'accordent sur le fait que dans certains cas l'extraction orthodontique ne permet pas à elle seule d'aménager complètement l'espace péri-implantaire. Des aménagements chirurgicaux de compléments sont alors nécessaires (7) (70) (80) (51) (17) (14) (47) (50) (65) (49) (66) (76). HOCHMAN a donc proposé une nouvelle classification de l'anatomie parodontale initiale de sorte à pouvoir prévoir la réponse des tissus à l'égression orthodontique. Cette classification a pour but de permettre aux praticiens d'anticiper le résultat final et l'éventuelle possibilité d'avoir recours à des techniques complémentaires d'aménagement dans le cas où l'extraction orthodontique seule ne permettrait pas d'obtenir un résultat satisfaisant.

Concernant la mise en œuvre de l'extraction orthodontique, chaque auteur présente, le plus souvent de façon empirique, sa manière de mener l'égression de la dent jusqu'à son point d'extraction. On retrouve dans ces articles les points communs et les divergences d'opinion listés dans nos analyses précédentes, et notamment l'opposition concernant la direction idéale d'application des forces, c'est-à-dire le long du grand axe de la dent (16) (13) ou avec un ajout de torque radiculo-vestibulaire (13).

Néanmoins il ne s'agit le plus souvent que de l'avis de l'auteur et les méthodes décrites ne présentent pas un niveau de preuve plus élevé que celui des cas cliniques rapportés dans la littérature.

3.5. Analyse des revues systématiques de la littérature et discussion

Pour finir, deux revues systématiques de la littérature portant sur l'extraction orthodontique en tant que technique d'aménagement tissulaire ont été incluses dans notre analyse (53) (14).

L'objectif de la revue systématique menée par BRINDIS et BLOCK en 2009 était de faire un bilan sur les connaissances disponibles à cette période et d'établir des recommandations de mise en œuvre de cette technique. La méthodologie de recherche utilisée n'est que brièvement évoquée et consiste en une recherche dans la base de données MEDLINE de l'ensemble des articles anglais traitant de l'extrusion orthodontique chez l'animal et l'homme. Le nombre d'articles analysés n'est pas précisé mais aucune étude bien menée n'a été trouvée lors de cette recherche et seules quelques études histologiques et des cas cliniques ont été répertoriés.

Les données récoltées dans les articles inclus ont ensuite été confrontées et combinées à l'expérience des auteurs sur le sujet pour proposer un ensemble de lignes de conduite concernant :

- Les **contre-indications** de l'extraction orthodontique. L'étude conclut que la seule contre-indication stricte de l'égression orthodontique est celle de l'existence d'une zone inflammatoire chronique, qu'elle soit d'origine parodontale, péri-apicale ou liée à une fracture verticale, en raison de l'impossibilité de néoformation osseuse dans ces conditions. Cette conclusion est en accord avec nos observations faites lors de l'analyse des cas cliniques de la littérature (9) (17) (81) (77) (50) (55) (15) (16).
- Les **limites** de l'extraction orthodontique. Pour les auteurs dans certains cas de récession majeure ou de perte osseuse circonférentielle terminale l'égression orthodontique ne peut suffire à elle seule à assurer de façon prédictible un positionnement idéal de l'implant et une esthétique pérenne de la restauration, ainsi dans certaines situations cliniques complexes des techniques chirurgicales de greffe ou de ROG doivent être utilisées en complément. De même que pour les contre-indications les conclusions de l'auteur concordent avec notre analyse (7) (70) (80) (51) (17) (47) (13).
- La **biomécanique** de l'égression. Les auteurs ont ici décidé, en fonction de leur expérience personnelle, de prendre position sur certains points de biomécanique et recommandent :
 - Un ratio d'égression d'environ 1 mm / mois, en accord avec plusieurs auteurs (50) (61) (66) (76) (80) (79) (16).
 - Une force idéale d'égression de 25 à 75 g à adapter en fonction du type de dent et de la résistance de son environnement parodontal, en accord avec plusieurs auteurs (48) (61) (49) (81) (80) (79) (59) (52) (15).
 - La prise en charge minimum de 3 dents d'ancrage de part et d'autre de la dent à égresser afin de ne pas avoir de mouvement parasite des dents adjacentes.
 - Un collage du bracket plus apical de la quantité d'égression à réaliser par rapport à sa position habituelle.
 - Une direction d'égression de la dent selon son grand axe pour éviter toute compression de la corticale vestibulaire, en accord avec certains auteurs (71) (13) (48) (81) (16).
 - L'emploi d'arc NITI rond pour délivrer la force égressive, en accord avec plusieurs auteurs (66) (65) (55) (50) (48) (56) (60) (17) (59) (47) (57).
- La **quantité d'égression** à réaliser. Là aussi ils recommandent une légère sur-correction d'environ 2-3 mm du niveau des tissus mous avant extraction afin de pouvoir assurer une esthétique de qualité et pérenne de la restauration (46) (60) (65) (50) (24)
- La **période de contention post-égression**. Pour les auteurs une période de stabilisation de 1,5 à 3 mois est nécessaire pour permettre la maturation de l'os néoformé (7) (10) (13) (16).

Néanmoins, étant principalement basé sur des choix arbitraires des auteurs, l'ensemble de ces conclusions ne présentent qu'un faible niveau de preuve et doivent être appréhendées avec précaution.

La revue de littérature de KORAYEM et al. de 2008 avait quant à elle pour objectif de déterminer l'efficacité de l'égression orthodontique sur des dents non restaurables en vue d'aménager les sites implantaire. Une recherche numérique a été menée dans 6 bases de données (Medline, Pubmed, EMBASE, Scopus, Web of science et CINAHL Plus) puis complétée par une recherche manuelle dans la bibliographie des articles précédemment inclus. Ces deux recherches ont été menées indépendamment par les 4 auteurs et ont permis d'inclure 18 articles dont une grande majorité de cas cliniques.

Après analyse, les auteurs concluent que l'égression orthodontique constitue une méthode efficace d'aménagement des sites implantaires, mais soulignent la réserve à avoir vis-à-vis de cette conclusion en raison du faible niveau de preuve de leur étude. Ce faible niveau de preuve, malgré une méthodologie stricte de réalisation de leur étude, est lié au bas niveau de preuve de la littérature disponible, au manque d'essais cliniques randomisés et de données quantitatives, ainsi qu'à l'absence d'échecs rapportés. Les articles de WANG et d'AMATO et al. inclus dans notre revue de littérature mais non inclus dans celle de KORAYEM et al. permettent d'augmenter le nombre de données quantitatives disponibles (39) ainsi que d'introduire un échec d'utilisation de la technique d'extraction orthodontique en tant que technique d'aménagement pré-implantaire (83).

Dans leur discussion les auteurs reviennent sur l'absence de consensus établi sur un protocole de mise en œuvre de cette technique et sur les nombreuses différences existantes dans les temps de traitement et la biomécanique employée. La comparaison entre eux des différents cas cliniques leur a permis de dégager des grandes lignes de conduite très similaires à celles que nous avons tirées précédemment lors de notre propre analyse :

- Force d'égression constante d'environ 15g en antérieur et 50g en postérieur (48) (61) (49) (81) (80) (79) (59) (52) (14) (15).
- Ratio d'égression faible ne dépassant pas 2 mm/mois (50) (61) (66) (76) (80) (79) (14) (16).
- Possibilité d'utiliser un torque radiculo-vestibulaire en parallèle de l'égression pour augmenter le volume vestibulo-lingual de l'alvéole (54) (52) (79) (69) (13).
- Période de rétention d'environ 1 mois par millimètre d'extrusion
- Ancrage renforcée sur les dents adjacentes à la dent à égresser (14).

Le seul point divergent des conclusions des auteurs avec la revue de littérature de BRINDIS et BLOCK concerne la direction d'application de la force, d'un côté les auteurs préconisent une égression selon le grand axe de la dent et de l'autre une égression combinée à un torque radiculo-vestibulaire pour augmenter l'épaisseur de la corticale vestibulaire. Nous retrouvons ici l'opposition des deux « courants méthodiques » observés lors de notre analyse, néanmoins le faible niveau de preuve de ces études nous empêche toujours de conclure sur la meilleure direction de traction à adopter.

En conclusion, la grande majorité des recommandations émises par les auteurs de ces deux revues de littérature semblent rejoindre les conclusions préliminaires de notre analyse de cas clinique de la littérature et viennent donc les renforcer. Néanmoins au vue du faible niveau de preuve des articles inclus dans chacune d'elle, il est hélas toujours impossible, malgré la concordance de ces conclusions avec les nôtres, d'établir un consensus ayant un niveau de preuve suffisant concernant un protocole standard d'égression orthodontique.

Conclusion

L'objectif principal de notre travail était de réaliser une analyse de la littérature scientifique portant sur l'extraction orthodontique en tant que technique d'aménagement tissulaire pré-implantaire.

Une recherche numérique a été menée dans 4 bases de données (COCHRANE, Pubmed, Science direct et EMC Premium) puis complétée par une recherche manuelle dans la bibliographie des articles inclus en 1^{ère} intention. Au terme de ces recherches 44 articles ont été retenus et analysés.

L'analyse de l'ensemble de ces articles portant sur l'extraction orthodontique nous a permis de définir un ensemble de grandes lignes de conduite qui semblent globalement admises par la communauté scientifique. Néanmoins l'absence de consensus concernant plusieurs points méthodologiques nous empêche de décrire un protocole complet de mise en œuvre de cette technique et laisse à l'appréciation du praticien un certain nombre de décisions tel que : la position de collage du bracket, la direction de traction et la méthode utilisée pour développer la force nécessaire à l'égression. En effet aucune étude ou aucun cas clinique n'a prouvé la supériorité d'un choix à un autre et aucun échec lié à un de ces paramètres n'est rapporté dans la littérature. Ainsi il semblerait que le choix de l'un ou l'autre de ces « courants méthodiques » identifiés dans notre analyse n'ait pas d'influence sur la qualité du résultat final, à condition que les principaux points de méthodologie suivants soient respectés :

- Utilisation de forces légères et continues d'intensité comprise entre 15 et 50g.
- Ancrage renforcé sur les dents adjacentes à la dent à égresser.
- Respect d'un ratio d'égression compris entre 1 et 2 mm par mois.
- Contrôle de l'axe d'égression de la dent, qu'il soit selon le grand axe de la dent ou avec une composante de torque radiculo-palatin.
- Réalisation de meulages progressifs de la face occlusale de sorte à maintenir la dent hors du plan d'occlusion pour éviter toutes interférences susceptibles de résorber l'os néoformé.
- Arrêt de l'égression après obtention d'un niveau osseux et gingival en harmonie avec les dents adjacentes et le projet prothétique final, voir une sur-correction de 1 ou 2 mm.
- Mise en œuvre d'une contention post égression d'environ 2 mois pour assurer une maturation osseuse suffisante pour accueillir l'implant, lui assurer une stabilité primaire et éviter tout risque de récurrence.

En conclusion l'égression orthodontique constitue une technique de développement des sites implantaire efficace et préférable aux techniques chirurgicales car elle s'appuie sur la physiologie tissulaire, respecte la biologie du site alvéolaire et présente l'avantage de ne pas agir uniquement sur les tissus osseux ou les tissus mous mais d'agir simultanément sur les deux versants. Le gain tissulaire qui peut être espéré ne serait apparemment pas limité par la quantité d'attache résiduelle et dans les cas où l'extraction orthodontique ne permet pas à elle seule d'aménager complètement l'espace péri-implantaire, elle permet lorsqu'elle est utilisée en 1^{ère} intention, une implantation immédiate qui n'aurait pas été possible. Elle peut aussi permettre de faciliter la réalisation et d'augmenter la prédictibilité des techniques d'aménagement tissulaire chirurgicales classiques.

Néanmoins la littérature disponible au sujet de l'extraction orthodontique en tant que technique d'aménagement pré-implantaire présente un faible niveau de preuve scientifique et il n'existe à l'heure actuelle que peu de données chiffrées de son efficacité. Le manque d'essais cliniques randomisés et de données quantitatives ainsi que l'absence d'étude comparant l'efficacité de l'extraction orthodontique aux techniques d'aménagement tissulaire chirurgicales pré-implantaires fait que notre étude ne présente, hélas, qu'un faible niveau de preuve. Ainsi les conclusions de notre étude doivent être prises en compte avec précaution et aucun consensus ne peut être établi sur le protocole clinique à adopter pour obtenir une efficacité optimale de la technique.

La réalisation de nouvelles études et notamment d'essais cliniques contrôlés randomisés de forte puissance sont nécessaires pour pouvoir établir des conclusions certaines, basées sur les données acquises de la science, concernant l'efficacité et le protocole à mettre en œuvre lors d'une extraction orthodontique.

Table des illustrations

FIGURE 1 - PRINCIPE DE L'EXTRACTION ORTHODONTIQUE.....	15
FIGURE 2 - EGRESSION EN GRESSION PURE	32
FIGURE 3 - EGRESSION LE LONG DU GRAND AXE DE LA DENT.....	32
FIGURE 4 - EGRESSION AVEC VERSION CORONO-LINGUALE.....	32
FIGURE 5 - EGRESSION AVEC TORQUE RADICULO-PALATIN	32
FIGURE 6 - FORCES EXERCEES LORS D'UNE EGRESSION EN VUE FRONTALE	34
FIGURE 7 - UN DISPOSITIF D'EGRESSION AMOVIBLE : LA PLAQUE DE HAWLEY	37
FIGURE 8 - DISPOSITIF D'ANCRAGE SUR DEUX DENTS ADJACENTES POUR REALISER UNE EGRESSION	40
FIGURE 9 - EGRESSION EN VUE FRONTALE D'UNE INCISIVE CENTRALE A L'AIDE D'UN ARC NiTi	41
FIGURE 10 - EGRESSION EN VUE FRONTALE D'UNE INCISIVE LATÉRALE A L'AIDE D'UN ARC ACIER	41
FIGURE 11 - PERIODE DE PARUTION DES ARTICLES RETENUS.....	50
FIGURE 12 - POURCENTAGE DES DIFFERENTS TYPES DE LITTERATURE RETENUS POUR NOTRE ANALYSE	50
FIGURE 13 - POURCENTAGE DU TYPE D'EXTRACTION REALISEE DANS LES CAS CLINIQUES ANALYSES.....	52
FIGURE 14 - POURCENTAGE DU TYPE DE COLLAGE REALISE DANS LES CAS CLINIQUES ANALYSES	53
FIGURE 15 - DUREE MOYENNE DE TRAITEMENT DANS LES CAS CLINIQUES ANALYSES.....	58
FIGURE 16 - FREQUENCE MOYENNE DES ACTIVATIONS DANS LES CAS CLINIQUES ANALYSES.....	58
FIGURE 17 – FREQUENCE MOYENNE DES MEULAGES DANS LES CAS CLINIQUES ANALYSES.....	59
FIGURE 18 - DUREE MOYENNE DE LA PERIODE DE CONTENTION DANS LES CAS CLINIQUES ANALYSES.....	61
TABLEAU 1 - BILAN INDIVIDUEL PAR BASES DE DONNEES DES RECHERCHES NUMERIQUES EFFECTUEES.....	48
TABLEAU 2 - MESURES EFFECTUEES DANS L'ETUDE DE AMATO ET AL. EN 2012	67

Annexe – Tableau récapitulatif des cas cliniques analysés

Liste des abréviations employées :

- *ATCD: Antécédents*
- *NC : Non communiqué par l'auteur*
- *RA : Radiographie rétro-alvéolaire*
- *MB : Traitement multi-bague*
- *OPG : Orthopantomogramme*

Cas clinique		Patient	Dent extrusée	Méthode et protocole d'extrusion	Durée de l'extrusion	Fréquence des meulages	Fréquence d'activation	Méthode de suivi	Méthode de contention	Durée de contention	Aménagement tissulaire de complément
1	BONETTI (2014)	♀ 21 ans	21 (Fracturée, dévitalisée et lime scellée dans la dent avant extrusion)	Collage arcade maxillaire Bracket plus apical sur 21 Égression en 2 temps 1 ^{er} temps = Chainette sur arc acier rectangulaire continu (dimension NC) 2 nd temps = Arc sectoriel avec multiple-loop	4 M	NC	NC	RA + Cône Beam 12 ans post implant	MB laissé en place	3 M	NON
2	BUSKIN (2000)	♂ 60 ans	22 (Atteinte parodontale)	Tenon intra-canaire dans 22 et traction via élastiques reliés à l'intrados d'un bridge maxillaire	3M	NC	NC	RA	0	0	NON
		♂ 55 ans	22 (Carie sous-gingivale sous couronne)	Collage maxillaire Bracket plus apical sur 22 Technique NC	4M	NC	NC	RA	MB laissé en place	2M	Greffe de tissus conjonctifs en palatin
3	CHAMBRONE (2005)	♂ 48 ans	12 (Fracture coronoradiculaire)	Collage 14 à 11 NITI 0.16 pour égression	2,5 M	2 S	2S	RA	MB laissé en place	2,5 M	NON
4	CHOU (2013)	♀ 40 ans	46 (Lésion endoparodontale)	Collage mandibulaire Acier 16 X 16 avec step d'égression et L-loop pour égression	12 M	NC	4S	RA	MB laissé en place	6 M	NON
5	DANESH (2000)	♀ 19 ans	11 (Atteinte parodontale)	Collage de 15 à 25 Bracket plus apical sur 11 NITI 0.14 puis 0.16 pour égression	2M	1S	2S	RA	MB laissé en place	2,5M	Greffe de tissus conjonctifs en vestibulaire

6	DE BARROS (2013)	♀ 56 ans	11 et 21 (Atteinte parodontale)	Traitement global Brackets plus apicaux sur 11 et 21 NITI 0.14 pour égression Acier 0.18 de stabilisation dans les secteurs latéraux	2,5 M	2 S	2S	RA + suivi à 6 ans par RA et pano	MB laissé en place	1 M	NON
7	DE AVILA (2014)	♀ 27 ans	21 (ATCD trauma et fracture coronaire en cour de traitement ODF)	Traitement global avec collage bi-maxillaire Arc acier 0.18 + step pour l'égression	8 M	NC	NC	Cône beam avant et après extrusion	MB laissé en place	NC	Greffe conjonctive pour augmenter l'épaisseur des tissus
8	DE MOLON (2013)	♀ 22 ans	12 (Atteinte parodontale)	Collage arcade maxillaire NITI 0.16 pour l'égression Acier 19-25 de stabilisation des secteurs latéraux	3 M	2 S	NC	RA 1X/mois	Fil palatin collé	4 M	NON
9	ERKUT (2007)	♀ 62 ans	14, 16 et 17 (Atteinte parodontale)	Traitement global avec collage bi-maxillaire Brackets plus apicaux sur 14, 16 et 17 NITI 0.14 puis acier 0.16 avec step + TIM verticaux pour l'égression	7 M	2 S	NC	RA	0	0	NON
10	ESPER (2014)	♀ 57 ans	21 (Dévitalisée avec résorption interne)	Traitement global avec collage bi-maxillaire Technique NC	6 M	Quand nécessaire	3S	RA	0	0	NON
		♀ 66 ans	21 (Fracture verticale 3 mm sous-gingivale, dévitalisée avec réalisation d'un inlay- core et d'une CCC avant extrusion)	Collage de 14 à 24 Arc acier rectangulaire (Diamètre NC) avec step pour l'égression	3 M	NC	3S	RA	MB laissé en place	1 M	NON

11	HOLST (2007)	♀ 23 ans	21 (esthétique compromis d'une CCM + inlay-core dont la réfection fragiliserait trop la racine) → Extraction de durée courte car objectif est juste de symétriser les contours gingivaux avant pose de l'implant	Collage de 14 à 24 Bracket plus apical sur 21 NITI 0.14 pour l'égression	1 M	1 fois à la fin avant la période de contention	1 fois au départ	RA	Fil palatin collé	3 M	NON
12	KECELI (2014)	♀ 27 ans	11 et 21 (Atteinte parodontale)	Collage arcade maxillaire Elgiloy bleu 16-22 pour l'égression Acier 17-25 de stabilisation des secteurs latéraux	9 M	3 S	6S	RA + OPG	MB laissé en place	3 M	NON
13	KIM (2011)	♂ 30 ans	11 et 12 (Atteinte parodontale) → A 5 ans post traitement légère résorption sur 12	Gouttière portée 24H/24H sauf pour repas + Elastiques de 70-100 g changés 1 X / jour	6M	Quand nécessaire	4S	RA + Suivi à 5 ans post implant	0	0	NON
14	MAIORANA (2012)	♀ 42 ans	11 et 21 (Atteinte parodontale)	Pas de précision sur le protocole excepté que les brackets sont collés plus apicaux sur 11 et 21	3 M	NC	NC	RA	0	0	ROG vestibulaire pour corriger l'absence de corticale
15	MAKHMALBAF (2012)	♀ 62 ans	12 et 22 (Atteinte parodontale)	Collage maxillaire Brackets plus apicaux sur 12 et 22 NITI rond (Diamètre NC) pour l'égression	7 M	NC	NC	RA	0	0	NON

16	MANKOO (2011)	♀ 35 ans	11, 12 et 21 (Atteinte parodontale)	Collage lingual de 14 à 24 Bracket plus apicaux sur 11, 12 et 21 Extraction en 2 temps 1 ^{er} temps = NITI 0.12 puis arc acier avec step d'égression 2 nd temps = Lorsque l'esthétique difficile à maintenir réalisation d'un bridge maxillaire complet avec appui sur canine et molaire et égression par forces magnétiques via aimants scellés dans les racines et sur l'intrados du bridge	8M (6 mois via arc + 2 mois via aimants)	Quand nécessaire	NC	RA + OPG + suivi implant à 2 et 4 ans	Aimants du bridge et des racines en contact	3M	Grefte enfouie de tissus conjonctif lors de la pose de l'implant pour améliorer le volume des tissus
		♀ 53 ans	Bloc incisivo-canin maxillaire (Atteinte parodontale)	Collage lingual maxillaire Bracket plus apicaux sur le BIC et le plus occlusal possible sur les PM et les M NITI 0.12, 0.14, 0.16 et 16-16 pour l'égression Chainette pour rétraction et fermeture des espaces	6M	Quand nécessaire	4S	RA + OPG + suivi implant à 2 ans	MB laissé en place	3M	NON
17	MANTZIKOS (1998)	♂ 34 ans	11 et 21 (Atteinte parodontale)	Collage de 13 à 23 Brackets plus apicaux sur 11 et 21 Arc 0,175 wildcat puis acier 0.18 avec step d'égression puis NITI 0.16	6 M	2S	2S	RA 1X/mois	MB laissé en place	6M	ROG vestibulaire le jour de la pose de l'implant en raison d'une fenestration de l'implant
18	MECHANIC (2013)	NC	21 (Perte d'une couronne avec inlay-core, RTE puis restauration par tenon fibré et couronne provisoire pour extraction orthodontique)	Traitement global avec collage bi-maxillaire Bracket plus apical sur 21 Arc NITI 0.14 et 0.16 pour l'égression	4 M	Quand nécessaire	NC	NC	MB laissé en place	4 M	NON
19	MIRMARASHI (2010)	♀ 25 ans	12, 11, 21 et 22 (Atteinte parodontale)	Collage maxillaire Brackets plus apicaux sur 12, 11, 21 et 22 Fil acier (diamètre NC) avec step pour l'égression	15 M	NC	NC	RA	0	0	NON

20	NOZAWA (2003)	♀ 45 ans	35 (Atteinte parodontale, avec lésion angulaire en mésial et en distal, 35 dévitalisée avec tenon- crochet mis en place pour l'extraction orthodontique)	Collage sectoriel de 36 à 33 Extraction en 2 temps 1 ^{er} temps = Egression simple via élastiques reliant le tenon-crochet à un arc de diamètre NC 2 nd temps = Bracket collé sur la racine de 35 et égression avec arc acier de diamètre NC et torque radiculo-vestibulaire	3M (1 mois + 2 mois avec torque)	Pas de meulage	NC	RA	MB laissé en place	2M	NON
21	OSTOJIC (2005)	♀ 44 ans	11 et 21 (ATCD traumatisme, édification radulaire incomplète, couronnées)	Traitement global avec collage bi-maxillaire Pas de précision sur le protocole d'égression	4 M	NC	NC	NC	0	0	NON
22	PAOLONE (2008)	♂ 60 ans	21 (ATCD traumatisme, fracture radulaire et récession)	Collage lingual de 14 à 24 Bracket plus apical sur 21 Egression en 2 temps 1 ^{er} temps = NITI 0.16 puis TMA 0.16 et TMA 17X17 pour l'égression 2 nd temps = Quand recollage du bracket plus apical impossible traction via élastiques reliant un tenon radulaire dans 21 et l'intrados d'un bridge de 12 à 22	6M	2S	2S	RA 1X/mois	MB laissé en place	6M	Greffe de tissus conjonctif en vestibulaire de l'implant lors du 2nd temps chirurgical pour augmenter l'épaisseur des tissus
23	PARK (2005)	♀ 41 ans	21 (Atteinte parodontale, avec lésion angulaire en mésial)	Collage maxillaire Nivellement global de l'arcade avec NITI 0.16 puis 0.18 Bracket recollé plus apical sur 21 NITI 0.14 sur-ligaturé pour l'égression Acier 19-25 de stabilisation des secteurs latéraux avec by-pass sur 21	1,5 M	Quand nécessaire	2S	RA + suivi implant à 1 et 2 ans	Fil collé en palatin de 23 à 12	1,5 M	NON
24	RASNER (2011)	♂ 42 ans	11 (Atteinte parodontale)	Collage de 14 à 24 Acier 0.14 avec step pour l'égression	3 M	3 S	3S	NC	NC	1,5 M	ROG (jour de la pose) et greffe conjonctive (second temps)

25	RIBEIRO (2012)	♀ 48 ans	12, 11, 21 et 22 (Atteinte parodontale)	Collage maxillaire Nivellement avec arc acier (0.12, 0.14, 0.16 puis 0.18) Egression via step d'égression de 0,5 mm sur arc acier 0.20	9 M	NC	4S	RA	NC	NC	NON
26	ROKN (2012)	♀ 34 ans	12, 11, 21 et 22 (Atteinte parodontale)	Collage maxillaire Brackets plus apicaux sur 12, 11, 21 et 22 Fil acier multibrin (diamètre NC) avec step pour l'égression	4 M	Quand nécessaire	2S	RA + cône beam	MB laissé en place	4 M	NON
27	TONDELLI (2014)	♀ 53 ans	24 (Atteinte parodontale)	Traitement global avec collage bi-maxillaire Bracket plus apical sur 24 Arc acier multibrins (0.15 et 0.18) puis arc acier monobrin (0.16, 0.18, et 0.20) puis égression via arc acier 19-25 avec step et torque radiculo-vestibulaire	4,5 M	NC	NC	RA avec angulateur	0	0	NON
28	URIBE (2010)	♀ 30 ans	21 (Atteinte parodontale, avec lésion angulaire en mésial)	Traitement global avec collage bi-maxillaire Egression en 2 temps 1 ^{ère} temps = tubes sur 16 et 26 et bracket sur 21 + acier 0.18 avec composante égressive sur 4 mm 2 nd temps = collage complet + arc acier (de diamètre NC) et information de tip-back sur 21	NC	NC	NC	RA	0	0	NON
29	WANG (2005)	♀ 28 ans	11 (ATCD trauma et fracture radulaire, dent dévitalisée avant traitement) → Soucis en cours de traitement car granulome et défaut osseux évolutif +++ → Arrêt précoce extraction ODF et extraction chirurgicale + greffe	Pas de précision sur le protocole excepté que les brackets sont collés plus apicalement	4 M	NC	NC	RA	0	0	Implantation immédiate et ROG avec apposition d'une couche d'os autogène au contact de l'implant, d'une couche d'hydroxyapatite puis d'une membrane

30	WATANABE (2013)	♂ 42 ans	11 (Atteinte parodontale)	Collage de 14 à 24 Pendant 3 mois arc chrome-cobalt 16X16 avec L-loop, step d'égression, inset de palato-position et torque Pendant 2 mois arc TMA 0,0175 X 0,0175	5 M	A chaque activation	4 S (Cr-Co) 2 S (TMA)	RA + Cône Beam 4 ans post implant	Couronne provisoire sur 11 collée aux dents adjacentes	2,5 M	ROG vestibulaire et linguale pour corriger les concavités osseuses créées
31	ZUCCATI (2003)	♀ 20 ans	21 (ATCD de trauma, d'apicoectomie et récession)	Collage maxillaire Bracket plus apical sur 21 Egression en 2 temps 1 ^{er} temps = Arc acier rectangulaire (diamètre NC) avec step d'égression et TRV 2 nd temps = Quand recollage du bracket plus apical impossible perçage d'un trou dans la racine et traction via ligature reliant racine à l'arc	4M	2S	NC	RA	MB laissé en place	2M	Lambeau repositionné apicalement lors du 2nd chirurgicale pour augmenté la hauteur de gencive attachée faible en raison d'une migration coronaire de la LJMG

Bibliographie

1. Oppenheim A. Artificial elongation of teeth. *Am J Orthod Oral Surg.* 1940 Oct 1;26(10):931–40.
2. Reitan K. Clinical and histologic observations on tooth movement during and after orthodontic treatment. *Am J Orthod.* 1967 Oct;53(10):721–45.
3. Brown IS. The effect of orthodontic therapy on certain types of periodontal defects. I. Clinical findings. *J Periodontol.* 1973 Dec;44(12):742–56.
4. Heithersay GS. Combined endodontic-orthodontic treatment of transverse root fractures in the region of the alveolar crest. *Oral Surg Oral Med Oral Pathol.* 1973 Sep;36(3):404–15.
5. Ingber JS. Forced eruption. I. A method of treating isolated one and two wall infrabony osseous defects-rationale and case report. *J Periodontol.* 1974 Apr;45(4):199–206.
6. Ingber JS. Forced eruption: part II. A method of treating nonrestorable teeth--Periodontal and restorative considerations. *J Periodontol.* 1976 Apr;47(4):203–16.
7. Salama H, Salama M. The role of orthodontic extrusive remodeling in the enhancement of soft and hard tissue profiles prior to implant placement: a systematic approach to the management of extraction site defects. *Int J Periodontics Restorative Dent.* 1993 Aug;13(4):312–33.
8. Mantzikos T, Shamus I. Forced eruption and implant site development: soft tissue response. *Am J Orthod Dentofac Orthop Off Publ Am Assoc Orthod Its Const Soc Am Board Orthod.* 1997 Dec;112(6):596–606.
9. Mantzikos T, Shamus I. Case report: forced eruption and implant site development. *Angle Orthod.* 1998 Apr;68(2):179–86.
10. Mantzikos T, Shamus I. Forced eruption and implant site development: an osteophysiologic response. *Am J Orthod Dentofac Orthop Off Publ Am Assoc Orthod Its Const Soc Am Board Orthod.* 1999 May;115(5):583–91.
11. Fontanelle A. Une conception parodontale du déplacement dentaire provoqué : vers une application clinique raisonnée. *J Parodontol.* 1982;1(2):131–55.
12. Holst AI, Nkenke E, Blatz MB, Geiselhöringer H, Holst S. Prosthetic considerations for orthodontic implant site development in the adult patient. *J Oral Maxillofac Surg Off J Am Assoc Oral Maxillofac Surg.* 2009 Nov;67(11 Suppl):82–8.

13. Hochman MN, Chu SJ, Tarnow DP. Orthodontic extrusion for implant site development revisited: A new classification determined by anatomy and clinical outcomes. *Semin Orthod.* 2014 Sep 1;20(3):208–27.
14. Brindis MA, Block MS. Orthodontic tooth extrusion to enhance soft tissue implant esthetics. *J Oral Maxillofac Surg Off J Am Assoc Oral Maxillofac Surg.* 2009 Nov;67(11 Suppl):49–59.
15. Normand Bach J-FB. Orthodontic extrusion: periodontal considerations and applications. *J Can Dent Assoc.* 2005;70(11):775–80.
16. Hinds KF. Alveolar ridge development with forced eruption and distraction of retained natural dentition. *Oral Maxillofac Surg Clin N Am.* 2004 Feb;16(1):75–89, vi – vii.
17. Mankoo T, Frost L. Rehabilitation of esthetics in advanced periodontal cases using orthodontics for vertical hard and soft tissue regeneration prior to implants - a report of 2 challenging cases treated with an interdisciplinary approach. *Eur J Esthet Dent Off J Eur Acad Esthet Dent.* 2011;6(4):376–404.
18. Merer, Clémentine. Aménagement tissulaire pré-implantaire par égression orthodontique. [Nantes]: Universités de Nantes; 2010.
19. Van der Weijden F, Dell’Acqua F, Slot DE. Alveolar bone dimensional changes of post-extraction sockets in humans: a systematic review. *J Clin Periodontol.* 2009 Dec;36(12):1048–58.
20. Araújo MG, Lindhe J. Dimensional ridge alterations following tooth extraction. An experimental study in the dog. *J Clin Periodontol.* 2005 Feb;32(2):212–8.
21. Araújo MG, Wennström JL, Lindhe J. Modeling of the buccal and lingual bone walls of fresh extraction sites following implant installation. *Clin Oral Implants Res.* 2006 Dec;17(6):606–14.
22. Schropp L, Wenzel A, Kostopoulos L, Karring T. Bone healing and soft tissue contour changes following single-tooth extraction: a clinical and radiographic 12-month prospective study. *Int J Periodontics Restorative Dent.* 2003 Aug;23(4):313–23.
23. Lee H-G, Kim Y-D. Volumetric stability of autogenous bone graft with mandibular body bone: cone-beam computed tomography and three-dimensional reconstruction analysis. *J Korean Assoc Oral Maxillofac Surg.* 2015 Oct;41(5):232–9.
24. Garber D, Salama M, Salama H. Guidelines for aesthetic restorative options and implant site enhancement : the utilization of orthodontic extrusion. *Pract Periodontics Aesthetic Dent PPAD.* 2002;14(2):125–30.

25. Bassigny F. Manuel d'orthopédie dento-faciale. MASSON. 1991.
26. Faure J. Biomécanique orthodontique. SID. 2011.
27. Atherton JD. The gingival response to orthodontic tooth movement. *Am J Orthod.* 1970 Aug;58(2):179–86.
28. Dorignac D, Bardinet E, Bazert C, Devert N, Diongue A, Duhart A-M. Biomécanique orthodontique et notion de “force légère.” *Encycl Medico-Chir.* 2008;Orthopedie dentofaciale(23-490-B-10):1–23.
29. Cate AR Ten, Deporter DA, Freeman E. The role of fibroblasts in the remodeling of periodontal ligament during physiologic tooth movement. *Am J Orthod.* 1976 Feb;69(2):155–68.
30. Baron R. Histophysiologie des réactions tissulaires au cours du déplacement. In Château M, editor. CdP. 328-64 p.
31. Baron R. Le remaniement de l'os alvéolaire au cours du déplacement spontané et provoqué des dents. *Rev Orthopédie Dento-Faciale.* 1975 Jul 1;9(3):309–25.
32. Massif L, Frapier L. Orthodontie et parodontie. Datatraitess723-45661 [Internet]. 2007 Dec 12 [cited 2015 Oct 3]; Available from: <http://www.em-consulte.com/en/article/68129>
33. Pitz M. L'égression orthodontique : alternative thérapeutique de choix en parodontologie et implantologie. Universités de Bordeaux; 2006.
34. Biggerstaff RH, Sinks JH, Carazola JL. Orthodontic extrusion and biologic width realignment procedures: methods for reclaiming nonrestorable teeth. *J Am Dent Assoc* 1939. 1986 Mar;112(3):345–8.
35. Graber LW, Jr RLV, Vig KWL. *Orthodontics: Current Principles and Techniques.* Elsevier Health Sciences; 2011. 3021 p.
36. Kim SH, Tramontina VA, Ramos CM, do Prado AMB, Passanezi E, Greggi SLA. Experimental surgical and orthodontic extrusion of teeth in dogs. *Int J Periodontics Restorative Dent.* 2009 Aug;29(4):435–43.
37. Zachrisson B. Alveolar bone augmentation for implant by orthodontic extrusion. *World J Orthod.* 2003;4:168–73.

38. Kajiyama K, Murakami T, Yokota S. Gingival reactions after experimentally induced extrusion of the upper incisors in monkeys. *Am J Orthod Dentofac Orthop Off Publ Am Assoc Orthod Its Const Soc Am Board Orthod*. 1993 Jul;104(1):36–47.
39. Amato F, Mirabella AD, Macca U, Tarnow DP. Implant site development by orthodontic forced extraction: a preliminary study. *Int J Oral Maxillofac Implants*. 2012 Apr;27(2):411–20.
40. Batenhorst KF, Bowers GM, Williams JE. Tissue changes resulting from facial tipping and extrusion of incisors in monkeys. *J Periodontol*. 1974 Sep;45(9):660–8.
41. Simon JH, Lythgoe JB, Torabinejad M. Clinical and histologic evaluation of extruded endodontically treated teeth in dogs. *Oral Surg Oral Med Oral Pathol*. 1980 Oct;50(4):361–71.
42. Huettner RJ, Young RW. The movability of vital and devitalized teeth in the *Macacus rhesus* monkey. *Oral Surg Oral Med Oral Pathol*. 1955 Feb;8(2):189–97.
43. Kim SH, Tramontina VA, Papalexiou V, Luczyszyn SM. Orthodontic extrusion and implant site development using an interocclusal appliance for a severe mucogingival deformity: a clinical report. *J Prosthet Dent*. 2011 Feb;105(2):72–7.
44. Uddin M, Mosheshvili N, Segelnick SL. A new appliance for forced eruption. *N Y State Dent J*. 2006 Jan;72(1):46–50.
45. Lemon RR. Simplified esthetic root extrusion techniques. *Oral Surg Oral Med Oral Pathol*. 1982 Jul;54(1):93–9.
46. Buskin R, Castellon P, Hochstedler JL. Orthodontic extrusion and orthodontic extraction in preprosthetic treatment using implant therapy. *Pract Periodontics Aesthetic Dent PPAD*. 2000 Mar;12(2):213–9; quiz 220.
47. Paolone MG, Kaitsas R, Paolone G, Kaitsas V. Lingual orthodontics and forced eruption: a means for osseous and tissue regeneration. *Prog Orthod*. 2008;9(2):46–57.
48. Holst S, Hegenbarth EA, Schlegel KA, Holst AI. Restoration of a nonrestorable central incisor using forced orthodontic eruption, immediate implant placement, and an all-ceramic restoration: a clinical report. *J Prosthet Dent*. 2007 Oct;98(4):251–5.
49. Watanabe T, Marchack BW, Takei HH. Creating labial bone for immediate implant placement: a minimally invasive approach by using orthodontic therapy in the esthetic zone. *J Prosthet Dent*. 2013 Dec;110(6):435–41.

50. de Molon R, de Avila É, de Souza JA, Nogueira AB, Cirelli C, Margonar R, et al. Forced orthodontic eruption for augmentation of soft and hard tissue prior to implant placement. *Contemp Clin Dent*. 2013;4(2):243.
51. Rokn AR, Saffarpour A, Sadrimanesh R, Iranparvar K, Saffarpour A, Mahmoudzadeh M, et al. Implant site development by orthodontic forced eruption of nontreatable teeth: a case report. *Open Dent J*. 2012;6:99–104.
52. Uribe F, Taylor T, Shafer D, Nanda R. A novel approach for implant site development through root tipping. *Am J Orthod Dentofac Orthop Off Publ Am Assoc Orthod Its Const Soc Am Board Orthod*. 2010 Nov;138(5):649–55.
53. Korayem M, Flores-Mir C, Nassar U, Olfert K. Implant site development by orthodontic extrusion. A systematic review. *Angle Orthod*. 2008 Jul;78(4):752–60.
54. Zuccati G, Bocchieri A. Implant site development by orthodontic extrusion of teeth with poor prognosis. *J Clin Orthod JCO*. 2003 Jun;37(6):307–11; quiz 313.
55. Danesh-Meyer MJ, Brice DM. Implant site development using orthodontic extrusion: a case report. *N Z Dent J*. 2000 Mar;96(423):18–22.
56. Keceli HG, Guncu MB, Atalay Z, Evginer MS. Forced eruption and implant site development in the aesthetic zone: A case report. *Eur J Dent*. 2014 Apr;8(2):269–75.
57. Park Y-S, Yi K-Y, Moon S-C, Jung Y-C. Immediate loading of an implant following implant site development using forced eruption: a case report. *Int J Oral Maxillofac Implants*. 2005 Aug;20(4):621–6.
58. Celenza F. The development of forced eruption as a modality for implant site enhancement. *Alpha Omegan*. 1997;90(2):40–3.
59. Mechanic E. Aesthetic zone challenges: untreatable teeth, Part I: Using low intensity orthodontic eruption to safeguard gingival and bone levels. *Dent Today*. 2013 Jun;32(6):58, 60, 62–3.
60. Makhmalbaf A, Chee W. Soft- and hard-tissue augmentation by orthodontic treatment in the esthetic zone. *Compend Contin Educ Dent Jamesburg NJ 1995*. 2012 Apr;33(4):302–6.
61. Rasner SL. Orthodontic extrusion: an adjunct to implant treatment. *Dent Today*. 2011 Mar;30(3):104, 106, 108–9.
62. Mirmarashi B, Torbati A, Aalam A, Chee W. Orthodontically assisted vertical augmentation in the esthetic zone. *J Prosthodont Off J Am Coll Prosthodont*. 2010 Apr;19(3):235–9.

63. Maeda S, Ono Y, Nakamura K, Kuwahara T. Molar uprighting with extrusion for implant site bone regeneration and improvement of the periodontal environment. *Int J Periodontics Restorative Dent*. 2008 Aug;28(4):375–81.
64. Erkut S, Arman A, Gulsahi A, Uckan S, Gulsahi K. Forced eruption and implant treatment in posterior maxilla: a clinical report. *J Prosthet Dent*. 2007 Feb;97(2):70–4.
65. Chambrone L, Chambrone LA. Forced orthodontic eruption of fractured teeth before implant placement: case report. *J Can Dent Assoc*. 2005 Apr;71(4):257–61.
66. de Barros LAB, de Almeida Cardoso M, de Avila ED, de Molon RS, Siqueira DF, Mollo-Junior F de A, et al. Six-year follow-up of maxillary anterior rehabilitation with forced orthodontic extrusion: achieving esthetic excellence with a multidisciplinary approach. *Am J Orthod Dentofac Orthop Off Publ Am Assoc Orthod Its Const Soc Am Board Orthod*. 2013 Oct;144(4):607–15.
67. Ziskind D, Schmidt A, Hirschfeld Z. Forced eruption technique: rationale and clinical report. *J Prosthet Dent*. 1998 Mar;79(3):246–8.
68. Stern N, Becker A. Forced eruption: biological and clinical considerations. *J Oral Rehabil*. 1980 Sep;7(5):395–402.
69. Nozawa T, Sugiyama T, Yamaguchi S, Ramos T, Komatsu S, Enomoto H, et al. Buccal and coronal bone augmentation using forced eruption and buccal root torque: a case report. *Int J Periodontics Restorative Dent*. 2003 Dec;23(6):585–91.
70. Maiorana C, Speroni S, Herford AS, Cicciù M. Slow Orthodontic Teeth Extrusion to Enhance Hard and Soft Periodontal Tissue Quality before Implant Positioning in Aesthetic Area. *Open Dent J*. 2012;6:137–42.
71. Alessandri Bonetti G, Incerti Parenti S, Ciocci M, Checchi L. Interdisciplinary rehabilitation of a root-fractured maxillary central incisor: A 12-year follow-up case report. *Korean J Orthod*. 2014 Jul;44(4):217–25.
72. Tomm I, Fontana P, Paganelli C, Salgarello S. Orthodontic extrusion and implant site development. *J Dent Res*. (81):B264.
73. Morr T. Improving soft tissue form around implants via forced eruption. *Quintessence Dent Technol*. 2005;28:112.

74. Ostojic S, Sieber R, Borer K, Lambrecht JT. [Controlled orthodontic extrusion with subsequent implantation]. *Schweiz Monatsschrift Für Zahnmed Rev Mens Suisse Odonto-Stomatol Riv Mens Svizzera Odontol E Stomatol SSO*. 2005;115(3):222–31.
75. Biggs J, Beagle JR. Pre-implant orthodontics: achieving vertical bone height without osseous grafts. *J Indiana Dent Assoc*. 2004;83(3):18–9.
76. Chou Y-H, Du J-K, Chou S-T, Hu K-F, Tsai C-C, Ho K-Y, et al. An interdisciplinary treatment approach combining orthodontic forced eruption with immediate implant placement to achieve a satisfactory treatment outcome: a case report. *Clin Implant Dent Relat Res*. 2013 Feb;15(1):113–20.
77. de Avila ED, de Molon RS, Cardoso M de A, Capelozza Filho L, Campos Velo MM de A, Mollo F de A, et al. Aesthetic rehabilitation of a complicated crown-root fracture of the maxillary incisor: combination of orthodontic and implant treatment. *Case Rep Dent*. 2014;2014:925363.
78. Eliášová P, Marek I, Kamínek M. Implant site development in the distal region of the mandible: bone formation and its stability over time. *Am J Orthod Dentofac Orthop Off Publ Am Assoc Orthod Its Const Soc Am Board Orthod*. 2014 Mar;145(3):333–40.
79. Tondelli PM, Kay FA, Kuabara MR. Orthodontic extrusion as an aid in oral rehabilitation. *Oral Health Dent Manag*. 2014 Jun;13(2):223–8.
80. Esper MÂLR, Salvia ACRD, De Albuquerque MTP, De Macedo NL. Orthodontic extrusion and implant site development: two case reports. *Braz Dent Sci*. 2014 Dec;17(4):125–30.
81. Ribeiro G, Maciel J, Pereira J, Tanaka O. Forced eruption for all four maxillary incisors prior to implant rehabilitation. *Eur J Gen Dent*. 2012;1(2):99–103.
82. Geron S, Ziskind D. Lingual forced eruption orthodontic technique: clinical considerations for patient selection and clinical report. *J Prosthet Dent*. 2002 Feb;87(2):125–8.
83. Wang H-L, Shotwell JL, Itose T, Neiva RF. Multidisciplinary treatment approach for enhancement of implant esthetics. *Implant Dent*. 2005 Mar;14(1):21–9.

Vu, Le Président du Jury,

Date, Signature :

Vu, la Directrice de l'UFR des Sciences Odontologiques,

Date, Signature :

Vu, Le Président de l'Université de Bordeaux,

Date, Signature :

Cynthia Bauer

Le 03 mars 2016

Thèse pour l'obtention du DIPLOME d'ETAT de DOCTEUR en CHIRURGIE DENTAIRE 2016 – n° 9

Discipline : Orthopédie Dento-Faciale

L'extraction orthodontique, une technique non chirurgicale d'aménagement pré-implantaire : revue systématique de la littérature

Résumé :

L'extraction orthodontique est, à l'heure actuelle, la seule technique d'aménagement tissulaire pré-implantaire non chirurgicale existante. Après de brefs rappels sur les généralités de cette technique, l'objectif principal de ce travail est de réaliser une analyse de la littérature scientifique disponible sur ce sujet. Une recherche numérique menée dans 4 bases de données (COCHRANE, Pubmed, Science Direct et EMC Premium), puis complétée d'une recherche manuelle, a permis de retenir 44 articles répondant à nos critères d'inclusion. Malgré un niveau de preuve scientifique globalement faible, l'analyse de ces articles nous a permis de reconnaître l'efficacité de l'extraction orthodontique en tant que technique d'aménagement tissulaire pré-implantaire et de définir des lignes guides pour sa mise en œuvre clinique.

Mots-clés : extrusion orthodontique, implant dentaire, déficit tissulaire

Orthodontic extraction, a non-surgical technique for implant site development : systematic review

Summary :

Orthodontic extraction is the only non-surgical method currently existing for pre-implant tissue development. After brief reminders about generalities of this technique, the main objective of this work is to realize a systematic review of scientific literature. A numerical research based upon 4 databases (COCHRANE, Pubmed, Science Direct et EMC Premium) completed by a manual research allowed to elicit 44 articles corresponding to our including criteria. Despite the low level of scientific evidence, these articles's analysis allowed us to determine the effectiveness of orthodontic extraction as a pre-implant tissue development technique and to define guidelines for his clinical use.

Key-words : orthodontic extrusion, dental implant, periodontal atrophy

Université de Bordeaux – Collège des Sciences de la Santé

UFR des Sciences Odontologiques

16 – 20 Cours de la Marne

33082 BORDEAUX CEDEX