



**HAL**  
open science

# Efficacité du traitement par injections intravitréennes de Ranibizumab dans l'œdème maculaire diabétique

Manar Addou-Regnard

► **To cite this version:**

Manar Addou-Regnard. Efficacité du traitement par injections intravitréennes de Ranibizumab dans l'œdème maculaire diabétique. Médecine humaine et pathologie. 2015. dumas-01306141

**HAL Id: dumas-01306141**

**<https://dumas.ccsd.cnrs.fr/dumas-01306141>**

Submitted on 22 Apr 2016

**HAL** is a multi-disciplinary open access archive for the deposit and dissemination of scientific research documents, whether they are published or not. The documents may come from teaching and research institutions in France or abroad, or from public or private research centers.

L'archive ouverte pluridisciplinaire **HAL**, est destinée au dépôt et à la diffusion de documents scientifiques de niveau recherche, publiés ou non, émanant des établissements d'enseignement et de recherche français ou étrangers, des laboratoires publics ou privés.

## AVERTISSEMENT

Cette thèse d'exercice est le fruit d'un travail approuvé par le jury de soutenance et réalisé dans le but d'obtenir le diplôme d'Etat de docteur en médecine. Ce document est mis à disposition de l'ensemble de la communauté universitaire élargie.

Il est soumis à la propriété intellectuelle de l'auteur. Ceci implique une obligation de citation et de référencement lors de l'utilisation de ce document.

D'autre part, toute contrefaçon, plagiat, reproduction illicite encourt toute poursuite pénale.

UNIVERSITÉ PARIS DESCARTES  
Faculté de Médecine PARIS DESCARTES

Année 2015

N° 194

THÈSE  
POUR LE DIPLÔME D'ÉTAT  
DE  
DOCTEUR EN MÉDECINE

Efficacité du traitement par injections intravitréennes de  
Ranibizumab dans l'œdème maculaire diabétique

Présentée et soutenue publiquement  
le 19 octobre 2015

Par

***Manar ADDOU-REGNARD***

Née le 1<sup>er</sup> décembre 1984 à Oujda (Maroc)

Dirigée par Mme Le Docteur Aude Couturier

Jury :

Mme Le Professeur Pascale Massin ..... Président

M. Le Professeur Gilles Chaine

M. Le Professeur Eric Souied



Except where otherwise noted, this work is licensed under  
<http://creativecommons.org/licenses/by-nc-nd/3.0/>



# Remerciements

**A Ma présidente,**

**Madame le Professeur Pascale Massin,**

Vous me faites l'honneur de présider ce jury et je vous en remercie.

Je vous prie de trouver en ces mots,

L'expression de toute ma reconnaissance et mon profond respect.

Je vous remercie également pour votre enseignement précieux durant mon internat et de m'avoir fait partager votre passion pour les pathologies de la rétine et particulièrement la rétinopathie diabétique.

Je tiens à vous remercier d'avoir initié et guidé ce travail et de la confiance que vous m'avez accordée en me le confiant.

**A ma directrice de thèse et membre du jury,**

**Madame le Docteur Aude Couturier,**

Tu m'as fait l'honneur de guider ce travail.

Je te suis reconnaissante pour la confiance que tu m'as accordée.

Je te remercie pour ta précieuse disponibilité malgré tes nombreuses charges, pour ton aide compétente tout au long de ce travail, pour la pertinence de tes remarques et la justesse de tes corrections.

Je te remercie également pour ton enseignement médical et chirurgical de qualité.

Ta patience et ta gentillesse dans les moments les plus difficiles, m'ont été d'un grand

Réconfort.

**A Monsieur le Professeur Gilles Chaine,**

Vous me faites l'honneur de juger ce travail, Veuillez trouver ici l'expression de mes sincères remerciements et de mon profond respect.

Je vous remercie également de l'accueil et de la qualité de l'enseignement médical et chirurgical que j'ai eu le plaisir de découvrir dans votre service.

**A Monsieur le Professeur Eric Souied,**

Vous m'avez fait partager votre passion pour les pathologies de la rétine depuis le début de mon internat d'ophtalmologie, et je vous en remercie. Votre enseignement rigoureux et méthodique restera un repère pour moi dans la pratique de mon métier.

Vous me faites l'honneur d'évaluer ma thèse, Veuillez trouver ici l'expression de mes remerciements et ma gratitude la plus sincère.



**Au docteur Frédéric Azan**, qui m'a appris et fait partager sa passion pour la chirurgie de la rétine. Ses qualités hautement humaines sont un exemple pour moi.

**Au professeur Ramin Tadayoni**, qui m'a fait partager sa passion pour les pathologies de la rétine, médicale et chirurgicale et sa passion pour la recherche fondamentale et clinique.

**A mes maîtres** qui m'ont beaucoup appris durant mon externat et mon internat d'ophtalmologie, et auprès desquels je continue d'apprendre.

**Aux chefs de cliniques, PH et attachés** que j'ai rencontrés pendant mon internat qui ont été formidables et m'ont donné le goût de la rétine chirurgicale et médicale.

**A l'équipe d'ophtalmologie génétique de l'institut Imagine**, qui m'ont appris la rigueur et la patience, et qui ont toujours été présents dans les moments difficiles.

**A mon papa et ma maman,**

Vous m'avez toujours encouragé et soutenu. Je ne vous remercierai jamais assez pour tout ce que vous avez fait pour que je puisse réussir.

**A mon frère,**

Je suis tellement fier de toi

**A ma belle famille,**

Pour votre aide et votre soutien au quotidien.

Une pensée pour mon beau-père qui aurait été content de partager ces moments avec nous.

**A tous mes amis** qui m'ont accompagné et soutenu durant mes années d'études.

Enfin, **A toi Nor-Eddine,**

Tu m'as donné le plus beau des cadeaux, sans toi rien n'aurait été possible.

**Et à mes deux rayons de soleil Chérine-Jade, et Jehane Sarah,** pour tout le bonheur que vous me donnez.

A mon mari et mes deux filles,

# Table des matières

<b>Introduction</b> .....	<b>3</b>
<b>PREMIERE PARTIE : GENERALITES</b> .....	<b>5</b>
<b>I. La Maculopathie diabétique</b> .....	<b>5</b>
<b>I.1. Epidémiologie</b> .....	<b>5</b>
<b>I.2. Sémiologie</b> .....	<b>6</b>
I.2.1. La maculopathie ischémique .....	6
I.2.2. L'œdème maculaire diabétique.....	6
<b>I.3. Classification</b> .....	<b>8</b>
<b>II. Prise en charge thérapeutique de l'œdème maculaire diabétique</b> .....	<b>9</b>
<b>II.1. L'équilibration des facteurs systémiques</b> .....	<b>9</b>
II.1.1. Le déséquilibre glycémique .....	10
II.1.2. L'hypertension artérielle : .....	11
II.1.3. Les dyslipidémies .....	12
II.1.4. Syndrome d'apnée du sommeil : .....	13
<b>II.2. La photocoagulation maculaire</b> .....	<b>13</b>
<b>II.3. Les injections intra-vitréennes</b> .....	<b>16</b>
II.3.1. Corticostéroïdes .....	16
II.3.1.1. L'acétonide de triamcinolone.....	17
II.3.1.2. L'implant de dexaméthasone (Ozurdex®).....	18
II.3.1.3. Implant d'acétonide de fluocinolone, (ILUVIEN®) .....	21
II.3.2. Les anti-VEGF .....	23
<b>III. Rationnel de l'utilisation des anti-VEGF dans l'œdème maculaire diabétique</b> .....	<b>23</b>
<b>III.1. Le rôle physiologique du VEGF</b> .....	<b>23</b>
<b>III.2. Modification de l'expression du VEGF dans la rétinopathie diabétique</b> .....	<b>26</b>
III.2.1. Rôle de l'hyperglycémie chronique et de l'hypoxie.....	26
<b>III.3. Physiopathologie de l'œdème maculaire diabétique et rôle du VEGF</b> .....	<b>29</b>
III.3.1. Rôle du VEGF dans la rupture des barrières hématorétiniennes.....	29
III.3.1.1. <i>L'inflammation induite par le VEGF favorise l'apparition d'un œdème intrarétinien</i> .....	30
III.3.1.2. <i>Activation des métalloprotéinases (MMPs) par le VEGF</i> .....	31
<b>III.4. Les cibles rétiniennes des anti-VEGF</b> .....	<b>32</b>
<b>IV. Le Ranibizumab</b> .....	<b>33</b>
<b>IV.1. Un anticorps recombinant</b> .....	<b>33</b>
<b>IV.2. Essais cliniques de phase II et III : Revue de la littérature</b> .....	<b>35</b>
IV.2.1. Les études de phase II.....	35
IV.2.2. Les études de phase III.....	36
<b>IV.3. Tolérance</b> .....	<b>41</b>
<b>IV.4. Les limites d'utilisation</b> .....	<b>41</b>
<b>IV.5. Utilisation en pratique clinique</b> .....	<b>42</b>
<b>V. Les autres anti-VEGF en injection intravitréenne en pratique clinique</b> .....	<b>44</b>
<b>V.1. Le pegaptanib (Macugen®)</b> .....	<b>44</b>
<b>V.2. Le bevacizumab (Avastin®)</b> .....	<b>44</b>
<b>V.3. L'aflibercept (Eylea®)</b> .....	<b>46</b>
<b>V.4. L'inhibiteur de la PKC-β , le ruboxistaurin® :</b> .....	<b>48</b>
<b>Deuxième partie : Travail original</b> .....	<b>49</b>
<b>I. Introduction</b> .....	<b>49</b>
<b>II. Matériel et Méthodes</b> .....	<b>50</b>

<b>III. Résultats.....</b>	<b>54</b>
<b>IV. Discussion .....</b>	<b>66</b>
<b>Conclusion.....</b>	<b>70</b>

## **ABREVIATIONS**

AMM : Autorisation de mise sur le marché

AV : Acuité visuelle

BAV : Baisse d'acuité visuelle

EMC : Epaisseur maculaire centrale

ETDRS : Early Treatment diabetic Retinopathy study

IVT : Injection intravitréenne

KDa : Kilo Dalton

MAVC : Meilleure acuité visuelle corrigée

MEM : Membrane épimaculaire

MMPs : Métalloprotéinases

OCT : Tomographie par cohérence optique

OMD : Œdème maculaire diabétique

PIO : Pression intraoculaire

RD : Rétinopathie diabétique

RDNP : Rétinopathie diabétique non proliférante

RDP : Rétinopathie diabétique proliférante

TVM : Traction vitréo maculaire

VEGF : Vasular endothelial growth factor

ZAC : Zone avasculaire centrale

## INDEX DES FIGURES

### *Première partie*

<b>Figure 1. 1 :</b> interaction du VEGF-A165 avec le récepteur VEGFR2 .....	24
<b>Figure 1. 2 :</b> Les voies de signalisation intracellulaires médiées par le VEGFR2 après liaison du VEGF-A165.....	25
<b>Figure 1. 3 :</b> Voies de signalisation menant à une surexpression du VEGF lors du stress oxydatif.....	28
<b>Figure 1. 4 :</b> construction du ranibizumab et du bécacizumab à partir d'un anti-VEGF-A murin .....	34

### *Article original*

<b>Figure 2. 1 :</b> Moyennes des variations de la MAVC depuis le jour 1 jusqu'au mois 24 <b>(A)</b> et moyennes des variations de l'épaisseur maculaire centrale depuis le jour 1 jusqu'au mois 24 <b>(B)</b> . MAVC : meilleure acuité visuelle corrigée, ETDRS : Early treatment diabetic retinopathy study .....	58
<b>Figure 2. 2 :</b> Proportion d'yeux (en pourcentage) selon le gain et la perte visuel à 18 mois de suivi <b>(A)</b> . Et à 24 mois de suivi <b>(B)</b> .....	59
<b>Figure 2. 3 :</b> Patient âgé de 59 ans, diabétique de type 2 depuis 17 ans avec un OMD évoluant depuis 13 mois n'ayant pas reçu de traitement préalable. ....	60

## INDEX DES TABLEAUX

### *Première partie*

<b>Tableau 1. 1 :</b> Résultats des principales études de phase III .....	40
---	----

### *Article original*

<b>Tableau 2. 1 :</b> Caractéristiques initiales des patients et du diabète.....	55
<b>Tableau 2. 2 :</b> Caractéristiques initiales de la rétinopathie et maculopathie diabétique .....	56
<b>Tableau 2. 3 :</b> MAVC et EMC moyenne pendant le suivi .....	57
<b>Tableau 2. 4 :</b> Moyenne et médiane du nombre d'injections de ranibizumab durant le suivi (du jour 1 au mois 24) .....	61
<b>Tableau 2. 5 :</b> caractéristiques initiales d'AV, de la rétinopathie et de la maculopathie diabétique dans un sous-groupe avec un gain d'AV d'au moins 10 lettres ETDRS à 18 mois (bon répondeurs) et un sous-groupe avec un gain de moins de 10 lettres et une perte de moins de 5 lettres (répondeurs moyens).....	64
<b>Tableau 2. 6 :</b> caractéristiques initiales d'AV, de la rétinopathie et de la maculopathie diabétique dans un sous-groupe en rémission à 18 mois (MAVC stable 5 mois consécutifs en l'absence d'IVT ) et un sous-groupe des autres yeux n'ayant pas été considéré en rémission.....	65

## Introduction

Le diabète est actuellement reconnu comme une priorité de santé publique en France et la prévalence des diabétiques dépassent les trois millions de patients dans notre pays <sup>(1)</sup>. L'incidence du diabète de type 2 ne cesse d'augmenter avec une progression de 3% du nombre de diabétique par an. L'œdème maculaire diabétique (OMD) est la principale cause de malvoyance chez les patients diabétiques et est actuellement l'une des principales causes de malvoyance dans le monde avec la cataracte, la dégénérescence maculaire liée à l'âge, et le glaucome. L'incidence de l'OMD augmente suivant l'incidence du diabète.

Plusieurs alternatives thérapeutiques ont été développées pour traiter la baisse de l'acuité visuelle (BAV) secondaire à l'OMD. Historiquement, le traitement par photocoagulation rétinienne était considéré pendant plusieurs décennies comme le traitement de choix de l'œdème maculaire diabétique <sup>(2)</sup>. Par la suite, les injections intravitréennes (IVT) de corticostéroïdes tels l'acétonide de triamcinolone puis la dexaméthasone ont été utilisées avec une certaine efficacité mais leurs effets secondaires en limitent l'utilisation. L'arsenal thérapeutique pour le traitement de l'œdème maculaire diabétique s'est ensuite élargi avec l'utilisation des injections intravitréennes d'anti-VEGF (Vascular endothelial growth factor). En 2012, Le ranibizumab (Lucentis ®,Novartis, Bâle, Suisse) a été le premier anti-VEGF à obtenir l'AMM en France dans le traitement de l'œdème maculaire diabétique associé à une baisse de vision significative et est devenu le traitement de première intention dans cette indication. Ce traitement a en effet montré une efficacité significative et une bonne tolérance dans le traitement de l'œdème maculaire diabétique à travers les résultats de plusieurs études randomisées.



Dans une première partie, nous allons exposer les caractéristiques épidémiologiques, et cliniques de l'œdème maculaire diabétique puis le rationnel de l'utilisation du ranibizumab dans cette indication. Avant de détailler dans une deuxième partie, les résultats d'une étude menée sur une cohorte de patients présentant un OMD et dont l'objectif était d'évaluer l'efficacité et la tolérance du traitement par ranibizumab en pratique clinique pendant au moins 18 mois de suivi.

## **PREMIERE PARTIE : GENERALITES**

### **I. La Maculopathie diabétique**

#### **I.1. Epidémiologie**

Le diabète affecte environ 347 millions de personnes dans le monde <sup>(3)</sup>. Et la prévalence du diabète est en constante augmentation, on estime à 592 millions le nombre de personnes diabétiques en 2035 <sup>(4)</sup>. En France, le nombre de patients atteints de diabète a été évalué en 2011 à plus de 3 millions de personnes <sup>(1)</sup>. Les patients âgés de plus de 18 ans et atteints d'un diabète de type 1 et d'un diabète de type 2 représentaient respectivement 6% et 92% des diabétiques <sup>(1)</sup>. Parmi les complications systémiques du diabète, la rétinopathie diabétique est la complication microvasculaire la plus fréquente <sup>(5)</sup>. Une étude sur une large cohorte de patients diabétiques en occident (Liverpool Diabetic Eye Study) a montré des incidences cumulatives élevées de la RD sur une période de cinq ans avec respectivement une incidence cumulative de 36,8 et 30,5% au cours du diabète de type 1 et 2 entre <sup>(6-7)</sup>.

La rétinopathie diabétique est la première cause de cécité avant l'âge de 50 ans dans les pays industrialisés <sup>(8)</sup>. L'œdème maculaire diabétique représente la principale cause de malvoyance au cours de la rétinopathie diabétique <sup>(9-10-11)</sup>. La prévalence de la maculopathie diabétique varie selon le délai de découverte du diabète. Elle reste difficile à évaluer en raison des différentes méthodologies utilisées dans les études. Javitt et coll retrouve chez les patients récemment diagnostiqués diabétiques, une prévalence de 0 à 3%, ce taux augmente à 28% et peut atteindre 29% quand le diagnostic de diabète est connu et évolue depuis au moins 20 ans <sup>(12)</sup>. Yau et coll ont analysé les données de 35 études et retrouvent une prévalence de l'œdème maculaire diabétique à travers le monde de 6,8% (6,74-6,89) soit 21 millions de personnes <sup>(13)</sup>.

Plusieurs études ont ainsi rapporté des prévalences et incidence élevées de la rétinopathie diabétique et de l'œdème maculaire diabétique malgré les stratégies visant à contrôler l'équilibre glycémique et tensionnel chez les patients diabétiques, ce qui fait de ces atteintes un problème de santé publique majeur dans le monde <sup>(14)</sup>.

## I.2. Sémiologie

Les maculopathies diabétiques englobent l'œdème maculaire diabétique et la maculopathie ischémique.

### I.2.1. La maculopathie ischémique

Elle est caractérisée par un élargissement de la zone avasculaire centrale (ZAC). Le diamètre normal de la ZAC varie de 350 à 750  $\mu\text{m}$  <sup>(15)</sup>. En cas d'ischémie maculaire, le diamètre de la ZAC s'élargit en raison d'une occlusion étendue des capillaires maculaires pour atteindre au moins deux fois son diamètre normal. La baisse de l'acuité visuelle (BAV) ne surviendrait que si le diamètre de la ZAC atteint 1000  $\mu\text{m}$  <sup>(16)</sup>. L'angiographie à la fluorescéine est l'examen de choix pour visualiser et caractériser l'ischémie maculaire.

### I.2.2. L'œdème maculaire diabétique

D'après la classification internationale de l'American Academy of Ophthalmology, l'OMD est défini par la présence de tout épaissement rétinien ou exsudat lipidique du pôle postérieur, chez un patient diabétique, porteur d'une rétinopathie diabétique. La pathogénie de l'OMD est complexe et reste encore incomplètement élucidée à l'heure actuelle. Elle serait liée à une rupture des barrières hémato-rétiniennes mais aussi à une altération des mécanismes de déshydratation de la rétine. Ces mécanismes

engendrent une accumulation de liquide plasmatique et de protéines dans le milieu extracellulaire et se traduit anatomiquement par un épaississement rétinien maculaire. Le signe d'appel est souvent une BAV progressive dont la sévérité et la progression dépendent de la sévérité de l'OM et de l'atteinte fovéolaire. D'autres signes cliniques peuvent survenir, tels les scotomes, les métamorphopsies...

Le diagnostic est clinique dans les cas d'épaississement rétinien important et peut être plus difficile si cet épaississement est discret. On peut alors s'aider de verres de contact cornéens (volk centralis direct, Goldmann lens).

La tomographie par cohérence optique (OCT), est aujourd'hui l'examen de référence pour le diagnostic de l'OMD. Il est plus sensible que la biomicroscopie pour diagnostiquer un OMD débutant et permet :

- D'objectiver l'épaississement rétinien
- De le localiser par rapport à la fovéa
- De le caractériser
- D'évaluer l'état de la rétine interne et externe et objectiver d'éventuels facteurs pronostiques péjoratifs (atrophie des photorécepteurs, amincissement de la rétine interne...)
- D'objectiver d'autres anomalies de l'interface vitréo-maculaire qui peuvent y être associées (Membrane épimaculaire, Traction vitréo-maculaire...)
- Suivre l'évolution de l'OM sous traitement

Un décollement séreux rétinien peut être associé à l'OM (dans 15% des cas dans l'étude de Gaucher et coll.) <sup>(17)</sup>. Le mécanisme d'apparition du DSR et son rôle pronostique ne sont pas encore bien compris.

Les photographies couleur du fond d'œil permettent de voir les lésions rétiniennes avec une plus grande sensibilité que l'examen du fond d'œil et permettent de quantifier la sévérité de la RD associée à l'OMD.

L'angiographie à la fluorescéine garde un intérêt dans la visualisation de l'œdème maculaire cystoïde. Dans les autres cas d'œdème maculaire, la diffusion du colorant à

travers les parois des capillaires altérées n'est pas synonyme d'œdème maculaire. L'angiographie permet surtout d'évaluer l'ischémie maculaire associée et guide le laser focal en visualisant les microanévrismes responsables de diffusion de colorant.

### I.3. Classification

La première classification de l'OMD est celle de l'ETDRS (Early Treatment diabetic Retinopathy study) apparue en 1985. Elle est la classification de référence et définit l'OMD comme tout épaissement rétinien détectable à l'examen biomicroscopique ou sur des clichés stéréoscopiques du fond d'œil, localisé à moins d'1 diamètre papillaire du centre de la macula, associé ou non à des exsudats. Elle est basée sur la localisation de l'OMD par rapport au centre de la macula.

Dans cette classification, un œdème cliniquement significatif et pour lequel il faut envisager une photocoagulation est défini par l'un des 3 critères suivants :

- épaissement rétinien et/ou exsudats atteignant le centre de la macula
- épaissement rétinien et/ou exsudats situés à moins de 500 µm du centre de la macula mais ne l'atteignant pas
- épaissement rétinien ayant une surface de 1 diamètre papillaire (DP) ou plus, situé au moins en partie à moins de 1 DP du centre de la macula.

Deux classifications simplifiées actuellement utilisées sont celle de l'ALFEDIAM (Association de langue française pour l'étude du diabète et des maladies métaboliques) de 1996 <sup>(18)</sup>, et de la société américaine d'ophtalmologie (AAO) de 2003 <sup>(19)</sup>.

Ces deux classifications sont complémentaires ; La classification de l'ALFEDIAM tient compte des rétinophotographies et de la diffusion en angiographie et distingue un OM focal accompagné généralement d'exsudats circinés, et OM diffus de la région centrale rarement accompagné d'exsudats. L'œdème diffus peut être cystoïde ou non cystoïde.

La classification de l'AAO tient compte de la localisation de l'œdème par rapport au centre de la macula et distingue un OMD minime distant de la macula, modéré s'approchant du centre de la macula mais ne l'atteint pas et un OMD sévère atteignant le centre de la macula.

Ces classifications ne prennent pas en compte les données de l'OCT. Certains auteurs ont proposé des classifications intégrant les données de l'OCT mais ces classifications ne sont pas encore utilisées en pratique clinique <sup>(20)</sup>.

En effet, il n'y a pas de parallélisme strict entre l'épaisseur maculaire et l'acuité visuelle, ce paramètre ne permet donc pas à lui seul de décrire la sévérité de l'OMD. De plus, la valeur pronostique de la plupart des anomalies rétiniennes objectivées par l'OCT n'a pas été encore clairement démontrée. Il n'y a donc pas actuellement de classification basée sur l'OCT admise au niveau internationale.

## **II. Prise en charge thérapeutique de l'œdème maculaire diabétique**

### **II.1. L'équilibration des facteurs systémiques**

Malgré les différentes alternatives thérapeutiques dont nous disposons actuellement pour traiter l'œdème maculaire diabétique, l'équilibration des facteurs systémiques garde tout son intérêt devant une baisse de l'acuité visuelle (BAV) secondaire à un œdème maculaire diabétique. Plusieurs études ont montré l'intérêt de la régulation des facteurs de risques systémiques dans la réduction de la progression de l'œdème maculaire diabétique. En effet, devant une BAV modérée et un œdème peu sévère, le contrôle des facteurs systémiques peut être suffisant au rétablissement de l'acuité visuelle (AV). Dans les cas où un traitement spécifique de l'œdème maculaire

est envisagée d'emblée, celui-ci est toujours associé à un contrôle de ces facteurs de risque.

Les facteurs de risques systémiques modifiables impliqués dans l'apparition et la progression de l'OMD sont :

- L'équilibre glycémique et l'hypertension artérielle principalement
- Le déséquilibre lipidique, la néphropathie, l'anémie, l'apnée du sommeil, les glitazones et la grossesse, qui jouent un rôle plus modeste

Les facteurs de risque non modifiables sont :

- la durée d'évolution du diabète
- la résistance à l'insuline
- la prédisposition génétique

Plusieurs études ont montré que l'équilibration des facteurs systémiques permet de contrôler l'œdème maculaire diabétique

### II.1.1. Le déséquilibre glycémique

Deux études majeures ont montré que le contrôle de la glycémie permet de réduire l'incidence et la progression de la rétinopathie diabétique ; l'étude DCCT (Diabetes Control and Complications Trial) dans le diabète de type 1 <sup>(21)</sup>, et l'étude UKPDS (United Kingdom Prospective Diabetes Study) dans le diabète de type 2 <sup>(22)</sup>.

Plus tard, Chew et coll. ont mené une étude dans un sous-groupe de patients atteints de diabète de type 2 inclus dans l'étude ACCORD (Action to control cardiovascular risk in diabetes), l'étude ACCORD-Eye, et ont confirmé le rôle bénéfique d'une équilibration glycémique stricte dans la survenue des complications microvasculaires oculaires, et notamment la progression de la rétinopathie diabétique <sup>(23)</sup>.

Il est intéressant de noter que l'étude ACCORD a été arrêtée en raison de

l'augmentation de la mortalité chez les patients qui ont une glycémie strictement contrôlée par insuline et antidiabétiques oraux (ADO). Un effet du contrôle glycémique n'a pas pu être écarté pour expliquer cette mortalité élevée <sup>(24)</sup>.

Les recommandations actuels depuis 2009 pour le diabète de type 2 est une HbA1c<7% sauf si cet équilibre nécessite l'adjonction de plusieurs thérapeutiques hypoglycémiantes par insuline et ADO <sup>(25)</sup>.

Dans le cas de la rétinopathie diabétique et de l'OMD, cette valeur de l'HbA1c est à nuancer et devrait être personnalisée selon les cas et l'âge des patients. D'autres paramètres sont également à prendre en compte, notamment la cinétique du retour à l'équilibre des patients avec un déséquilibre glycémique chronique. Le risque d'œdème maculaire est plus important lors de retour rapide et brutal à la normoglycémie. Et les alternances hyper/hypoglycémies qui peuvent aggraver une rétinopathie préexistante<sup>(26)</sup>.

### II.1.2. L'hypertension artérielle

L'étude WESDR (Wisconsin Epidemiological Study of Diabetic Retinopathy) a montré que la progression de la rétinopathie était associée à une pression artérielle diastolique élevée initiale et à l'élévation de cette pression pendant le suivi qui était de 4 ans <sup>(27)</sup>.

Le rôle de l'hypertension artérielle dans l'incidence de l'OMD a été décrit dans l'UKPDS ; une équilibration tensionnelle stricte réduisant la survenue de la baisse visuelle de plus de 3 lignes dans 47 % des cas, par réduction de l'incidence de l'œdème maculaire<sup>(28)</sup>.

Dans une autre étude Klein et coll. ont trouvé que la pression artérielle systolique est associée à l'incidence de l'OMD <sup>(29)</sup>.



La valeur cible de la tension artérielle est habituellement < 130/80 mmHg pour les patients diabétiques.

Le rôle du blocage du système rénine-angiotensine dans le contrôle de la progression de la rétinopathie diabétique est encore controversé.

Le groupe d'étude EUCLID qu'un traitement par lisinopril (inhibiteur de l'enzyme de conversion) permettait de réduire la progression de la rétinopathie diabétique chez des patients diabétiques de type 1, normotensifs sans ou avec une néphropathie minime. L'effet d'un abaissement de la TA normal n'était pas exclu dans cette étude<sup>(30)</sup>.

D'autres études n'ont pas montré l'efficacité des inhibiteurs de l'EC dans le contrôle de la progression de la RD<sup>(31)</sup>.

Une large étude (RASS) multicentrique a montré que la rétinopathie diabétique chez les patients normotensifs traité par enalapril et losartan progressait plus lentement que chez les patients traités par placebo indépendamment des variations de la PA, renforçant l'hypothèse d'un effet favorable du blocage du système rénine-angiotensine dans le contrôle de la progression de la rétinopathie diabétique<sup>(32)</sup>.

### II.1.3. Les dyslipidémies

Une étude ETDRS a montré que des taux élevés de lipides sériques (triglycérides, LDL, VDL) étaient associés à un risque plus élevé de développer des exsudats maculaires. L'utilisation de traitement hypolipémiant permettait de diminuer le risque de perte de l'AV secondaire à la rétinopathie diabétique<sup>(33)</sup>. Gupta et coll. ont montré que l'utilisation de statines chez des patients diabétiques avec hypercholestérolémie et OMD réduisait le nombre d'exsudats maculaires<sup>(34)</sup>.

Dans l'étude FIELD les patients traités par fenofibrate (200 mg/j) ont présenté moins d'OMD et le recours au laser était moins fréquents dans le groupe traité comparé au

groupe contrôle (3.4% vs 4.9%;  $p = 0.0002$ ) <sup>(35)</sup>.

L'étude ACCORD-Eye a montré qu'un traitement hypolipémiant intensifié, associant une statine (simvastatine, dose moyenne 22,3 mg/j) et le fénofibrate (160 mg/j), permettait de diminuer significativement, de 40 % ( $p = 0,006$ ), la progression de la rétinopathie diabétique par comparaison au groupe ne recevant que la statine <sup>(36)</sup>.

Les valeurs cibles recommandées sont un LDL-c <1g/l et proche de 0.7 g/L en prévention secondaire des complications cardio-vasculaires du diabète

#### II.1.4. Syndrome d'apnée du sommeil

L'association entre syndrome d'apnée du sommeil (SAS) et œdème maculaire diabétique a été décrite par certains auteurs chez des patients diabétiques de type 2, présentant une prévalence plus élevée de SAS comparé à la population générale <sup>(37)</sup>.

La physiopathologie et les mécanismes impliquant le SAS dans la survenue et/ou l'aggravation de l'OMD sont mal connus. Contrairement aux autres facteurs de risque, le diagnostic et la prise en charge du SAS nécessitent des plateformes et des appareillages lourds. D'autres études interventionnelles seraient nécessaires pour évaluer le bénéfice de la prise en charge du SAS dans la réduction de la baisse de l'acuité visuelle secondaire à l'œdème maculaire diabétique.

## II.2. La photocoagulation maculaire

Le Laser maculaire a été pendant de nombreuses années le traitement de référence de l'œdème maculaire diabétique. The Early Treatment Diabetic Retinopathy Study (ETDRS) a montré que la perte d'acuité visuelle des patients traités par laser maculaire pour un œdème maculaire diabétique significatif était réduite de 50% par rapport aux patients non traités par laser. Dans cette étude, seuls 3% des yeux ont

montré une amélioration de la vision  $\geq 3$  lignes et environ 15% des yeux continuaient à perdre de l'AV à 3 ans <sup>(2)</sup>.

Les nouveaux traitements ont ensuite été comparés au laser pour évaluer leur efficacité. Dans l'étude DRCR.net de 2008, les auteurs ont montré que la photocoagulation laser était plus efficace et présentait moins d'effets secondaires que le traitement par injections intravitréennes de triamcinolone dans l'œdème maculaire diabétique <sup>(38)</sup>.

Cette étude du DRCR.Net a montré des résultats plus favorables du laser que ceux de l'ETDRS, puisque environ 25% des yeux traités par laser ont présenté un gain de 2 lignes ou plus après 2 ans de suivi, mais l'effet bénéfique du traitement par laser est retardé et n'apparaît que plusieurs mois après le traitement.

Avec l'avènement des anti-VEGF (Ranibizumab, Bevacizumab, aflibercept) la place du laser dans le traitement de l'OMD a évolué ces dernières années. L'association de la photocoagulation au laser au traitement par anti-VEGF n'a pas démontré d'effet supérieur par rapport au traitement par anti-VEGF seul. Dans l'étude RESTORE, le traitement par Ranibizumab en monothérapie ou associé au laser a été comparé au laser en monothérapie avec un suivi de 12 mois. Le gain visuel moyen était respectivement de +6.8, +6.4, et +0.9 lettres ETDRS dans les groupes ranibizumab, ranibizumab+laser et laser seul. A un an, 37% des yeux de patients traités par ranibizumab seul, 43% des yeux de patients traités par ranibizumab+laser et 16% des yeux de patients traités par laser seul ont gagné plus de 10 lettres. Les auteurs ont conclu à la supériorité du ranibizumab sur le laser en termes d'acuité visuelle et à l'absence de supériorité de l'association ranibizumab+laser par rapport au ranibizumab seul <sup>(39)</sup>. Récemment, une étude DRCR.net a rapporté les résultats sur cinq ans d'un traitement de l'OMD par injection intravitréenne de 0,5mg de ranibizumab

associé à un laser concomitant comparé à un traitement laser différé. Le gain visuel et le nombre d'injections nécessaires a été comparable dans les deux groupes montrant qu'un laser concomitant n'était pas supérieur pour améliorer l'acuité visuelle comparé à un laser différé. Le seul bénéfice retrouvé dans cette étude à l'adjonction d'un traitement par laser immédiat est la diminution du nombre d'IVT avec une différence du nombre médian d'IVT de 4 IVT en moins en faveur du traitement avec laser immédiat, à 5 ans <sup>(40)</sup>. (cf. chapitre ranibizumab)

La photocoagulation laser présente quelques effets secondaires dont le mécanisme est mal connu. En effet, le spot laser qui vise à détruire l'épithélium pigmentaire maculaire localement pourrait induire l'apoptose des cellules rétiniennes autour, et affecter l'acuité visuelle <sup>(41)</sup>. Schatz et coll ont rapporté un élargissement de la cicatrice de laser atteignant la fovéa dans 11 yeux des 203 patients ayant été traité par grid laser pour leur OMD <sup>(42)</sup>. Un autre effet secondaire lié au laser serait l'apparition d'une néovascularisation choroïdienne qui se développe aux dépens de la cicatrice en cas d'atteinte de la membrane de bruch <sup>(41)</sup>. A ces effets secondaires se rajoutent d'autres effets moins sévères mais qui peuvent gêner la qualité visuelle des patients, notamment une photophobie et l'apparition de scotomes dans le champ visuel.

Récemment, les lasers micropulsés sont apparus. Ces lasers, à la différence des lasers conventionnels, émettent un faisceau laser en continu (le plus souvent laser diode infra-rouge à 810nm) et délivrent des durées de pulse courtes (de l'ordre de la milliseconde ou de la microseconde) regroupées dans une enveloppe de tir. Plusieurs études, dont une méta-analyse réalisée sur 4 études, ont suggéré que ce type de laser était aussi efficace que le laser conventionnel avec un meilleur profil de tolérance locale <sup>(43)</sup>.

## II.3. Les injections intra-vitréennes

### II.3.1. Corticostéroïdes

Trois types de corticostéroïdes sont utilisés dans le traitement de l'OMD par injection intravitréenne, l'acétonide de triamcinolone, la dexaméthasone et l'acétonide de fluocinolone. Seuls l'implant de dexaméthasone (Ozurdex) et l'acétonide de fluocinolone (Iluvien) ont l'AMM pour le traitement de l'OMD en France.

Ces molécules sont des agonistes sélectifs des récepteurs glucocorticoïdes. Il existe plusieurs isoformes de ces récepteurs dans les tissus oculaires <sup>(44)</sup>.

Le mécanisme d'action des corticostéroïdes passe par une action nucléaire et une action cytoplasmique ; le complexe stéroïde-récepteur migre jusqu'au noyau cellulaire pour agir sur les gènes impliqués dans les cascades de signalisation aboutissant à la rupture de la barrière hématorétinienne <sup>(45)</sup>.

Ce complexe peut agir également sur des cibles cytoplasmiques pour inhiber le processus pathologique impliqué dans l'OMD. Solito et coll. ont montré qu'il active la libération de l'annexine-1, un modulateur du trafic des leucocytes <sup>(46)</sup>.

Dans l'œdème maculaire diabétique, les corticostéroïdes stabilisent la vascularisation rétinienne et ont un rôle anti-angiogénique en inhibant l'expression du VEGF et diminuant la formation de nouveaux vaisseaux rétiniens <sup>(45)</sup>.

Tamura et coll. ont montré que le traitement intravitréen par corticostéroïde diminue l'expression du VEGF et ICAM-1 <sup>(47)</sup>, et inhibe l'activation de la protéine pro-inflammatoire NFκB <sup>(48)</sup>.

Les corticostéroïdes permettent de rétablir l'intégrité de la BHR en maintenant les jonctions serrées des cellules endothéliales, et en protégeant les cellules de

l'épithélium pigmentaire des effets du stress oxydatif, et contrôlent le mouvement des fluides à travers les canaux ioniques des cellules de Müller <sup>(49,50, 51)</sup>.

### II.3.1.1. L'acétonide de triamcinolone

Historiquement, l'acétonide de triamcinolone (Kénacort retard) était le premier corticostéroïde utilisé dans le traitement de l'œdème maculaire diabétique. Une étude de phase II/III incluant 84 yeux de 52 patients, a comparé un groupe de patients traités par IVT de 4 mg de triamcinolone 6 semaines avant traitement par laser vs un traitement laser seul. Le nombre de patients ayant gagné  $\geq 10$  lettres était supérieur dans le premier groupe à 2 ans (36% vs 17%  $p=0.0047$ ). La réduction de l'EMC n'était pas significativement différente dans les deux groupes <sup>(52)</sup>.

Gillies et coll. ont mené une autre étude sur deux années pour comparer l'efficacité des IVT de triamcinolone au laser dans le traitement des OMD réfractaires dans un groupe traité par triamcinolone (4 mg) et un groupe placebo. L'étude a été étendue à 5 ans, avec la possibilité de traiter par triamcinolone les patients du deuxième groupe à partir de la deuxième année. Les résultats après deux ans de suivi ont montré que l'amélioration de l'AV était supérieure avec le traitement par triamcinolone. Cette amélioration était maintenue chez 42% des patients après 5 ans de suivi. Il est intéressant de noter que le traitement initial par corticoïdes n'a pas permis de réduire le risque de récurrence de l'OMD comparé au groupe non traité initialement <sup>(53)</sup>.

Des études DRCR.net ont été menées sur des cohortes plus larges de patients. En 2008, une étude incluant 840 yeux de 693 patients a montré que le traitement par laser était supérieur au traitement par triamcinolone (1 mg et 4 mg) à 2 ans. La moyenne de différence de gain visuel dans le groupe traité par laser vs les groupes traités par triamcinolone à 1 mg et 4 mg était de 3.5 ( $p=0.02$ ) et 4.6 ( $P=0.002$ ) <sup>(38)</sup>.

En 2010, une étude DRCR.net a comparé l'efficacité du traitement par ranibizumab (0.5 mg) associé au laser concomittant ou différé, un traitement par 4 mg de triamcinolone et un traitement par laser seul. Les résultats à un an n'ont pas montré de différence significative entre le gain visuel moyen avec le laser seul ou associé à la trimacinolone. L'analyse du sous-groupe de patients pseudophaques a montré un gain moyen d'AV supérieur dans le groupe des patients pseudophaques traités par triamcinolone (+8 ± 9 lettres) comparé au laser seul avec respectivement (+4 ± 14 lettres). Cette amélioration était comparable à celle des deux groupes traités par ranibizumab <sup>(54)</sup>.

Les effets secondaires les plus fréquemment rapportés des IVT de triamcinolone sont le développement ou la progression d'une cataracte et une élévation de la pression intra-oculaire (PIO) <sup>(38, 52, 55)</sup>.

Certains auteurs ont montré que l'incidence de ces effets secondaires n'ont pas augmenté avec un traitement par acétonide de fluocinolone sur cinq ans <sup>(53)</sup>.

Aucun effet systémique majeur des corticostéroïdes en intravitréen n'a été rapporté.

### II.3.1.2. L'implant de dexaméthasone (Ozurdex®)

La dexaméthasone a une action glucocorticoïde 5 fois plus importante que la triamcinolone. Les études de phase II et III ont montré l'efficacité de l'implant de dexaméthasone (0.7 mg ou 0.35 mg) dans l'amélioration de l'AV et la réduction de l'EMC dans l'OMD.

Haller et coll. ont montré dans leur étude de phase II que la proportion de patients ayant gagné ≥ 10 et 15 lettres à 2, 3 et 6 mois, est supérieur avec le traitement par dexaméthasone à la dose de 0.7 mg que 0.35 mg. Cette différence entre les deux groupes traités n'était pas statistiquement significative. L'amélioration de l'AV et la

réduction de l'EMC était significative en faveur des patients traités par dexaméthasone comparés au groupe non traité <sup>(56)</sup>.

L'implant de dexaméthasone (0.7 mg) a confirmé, dans l'étude Champlain, son efficacité dans l'amélioration anatomique et fonctionnelle de l'AV et l'OMD, dans les yeux vitrectomisés <sup>(57)</sup>. Et cela, malgré la clairance plus élevée de l'implant en l'absence de vitré<sup>(58)</sup>.

Le traitement par dexaméthasone (0.7 mg) associé au laser a été comparé au traitement par laser seul dans l'étude PLACID. A 9 mois, la proportion de patients ayant gagné  $\geq 10$  était de 31.7% dans le groupe traité par dexaméthasone associé au laser et 17.3% dans le groupe traité par laser seul ( $p=0.007$ ). Cette différence n'a pas été maintenue à 12 mois (27.8% vs 23.6%). De même, l'amélioration anatomique était significativement supérieure dans le groupe traité par dexaméthasone combiné au laser comparé au laser seul ( $p\leq 0.013$ ) à 9 mois mais pas à 12 mois et la diffusion maculaire était réduite dans le groupe traité par dexaméthasone à 12 mois ( $p<0.05$ ) <sup>(59)</sup>.

L'étude MEAD, comprenant deux essais randomisés multicentriques de phase III, a comparé l'efficacité d'un implant de dexaméthasone à 2 doses (0.7 mg ou 0.3 mg) à un placebo dans le traitement de l'OMD, avec un suivi de 3 ans. La proportion de patients ayant gagné  $\geq 15$  lettres était significativement supérieure dans les deux groupes traités par implant de dexaméthasone (22.2% et 18.4% pour les doses 0,7 et 0,3 mg respectivement) comparé au groupe traité par placebo (12%) ( $p\leq 0.018$ ). La réduction de l'EMC était aussi plus importante dans les groupes traités <sup>(60,61)</sup>.

Concernant la tolérance de la dexaméthasone, Boyer et coll. ont montré que 29.7% des patients traités par dexaméthasone ont présenté une élévation significative de la PIO ( $\geq 25$  mmHg) comparé à 4.3% des patients non traités. Cette élévation est souvent transitoire et régresse sous traitement médicamenteux. Dans leur cohorte,



seulement 1% des patients ont nécessité un geste chirurgical pour laser pour contrôler la PIO. Un pic transitoire de la PIO est atteint 6 semaines après injection. Par ailleurs, 66.0% des patients phaques ont développé une cataracte secondaire au traitement par dexaméthasone comparé à 20.4% dans le groupe non traité. L'incidence de la cataracte était plus importante à partir de la deuxième année.

Dans l'étude MEAD, une augmentation de la PIO de plus de 10 mmHg a été observée dans 27,7% et 24,8% des yeux traités par implant de dexaméthasone 0,7 mg et 0,3 mg respectivement, et un patient dans chaque groupe ayant reçu de la dexaméthasone a nécessité une chirurgie filtrante pour le glaucome. Le taux de cataracte a été de 67,9% et de 64,1% pour les yeux traités par implant de dexaméthasone 0,7 mg et 0,3 mg respectivement.

Parmi les traitements corticostéroïdes, les IVT d'implant de dexaméthasone peuvent également engendrer d'autres effets secondaires transitoires, à savoir une hémorragie conjonctivale, des douleurs oculaires, des hémorragies intravitréennes. Les endophtalmies, les décollements de rétine et les déchirures rétinienne ont été décrites chez moins de 2% de patients dans cette cohorte, tandis qu'une fibrose maculaire et une sécheresse oculaire sont survenues chez respectivement 8.3% et 5.8%<sup>(60)</sup>.

Suite à l'étude MEAD, l'Ozurdex®, implant biodégradable contenant 700 µg de dexaméthasone, à libération progressive, a obtenu une AMM pour le traitement de l'OMD en 2015. Il est indiqué chez les patients adultes présentant une baisse d'acuité visuelle due à un œdème maculaire diabétique pour lesquels un traitement non corticoïde ne convient pas, chez les pseudophaques, et chez les patients insuffisamment répondeurs à un traitement non corticoïde. Sa durée d'action est de l'ordre de 4 à 6 mois.

### II.3.1.3. Implant d'acétonide de fluocinolone, (ILUVIEN®)

L'implant d'acétonide de fluocinolone est commercialisé sous deux formes.

Le Retisert® (acétonide de fluocinolone [FAC] ; Bausch &Lomb, Inc., New York, États-Unis) est approuvé pour le traitement de l'uvéïte postérieure non infectieuse chronique aux Etats-Unis, et n'est pas approuvé pour le traitement de l'OMD dans l'UE.

L'implantation du Retisert® nécessite une implantation chirurgicale.

L'Iluvien® (Alimera Sciences, Inc., Géorgie, États-Unis) est un implant injectable en intravitréen à libération prolongée d'acétonide de fluorocinolone à faible dose (190 µg).

C'est un micro-implant stéroïdien constitué d'un matériau non biodégradable à base de polyamide. Il délivre 0,2 µg tous les jours pendant 3 ans. Il possède l'AMM dans le traitement de l'OMD depuis 2013. Il est indiqué dans la baisse d'acuité visuelle associée à l'OMD chronique lorsque la réponse aux traitements disponibles est insuffisante. C'est un traitement de dernière intention, chez les patients insuffisamment répondeurs aux traitements disponibles.

Les études FAME (Fluocinolone Acetonide in Diabetic Macular Edema) <sup>(62)</sup> de phase III ont inclus 956 patients et ont évalué l'efficacité et la tolérance de l'Iluvien® dans le traitement de l'OMD. Ces deux études multicentriques randomisées en double insu, ont comparé trois groupes de patients traités (pour un OMD réfractaire aux anti-VEGF) par un implant délivrant 0,2 µg/jour ou 0,5 µg/jour d'acétonide de fluocinolone ou par une injection simulée. Un traitement par laser était possible à partir de la 6<sup>ème</sup> semaine. Le pourcentage de patients ayant présenté un gain visuel ≥15 lettres à 2 ans était respectivement dans le groupe traité par Iluvien® à faible dose et à forte dose 28,7 % et 28,6 % comparé à 16,2 % dans le groupe placebo ( $p=0,002$ ). Cette amélioration a été maintenue à 36 mois. L'amélioration moyenne de l'AV à 24 mois était de + 4,4 lettres ( $p=0,02$ ) et + 5,4 lettres ( $p=0,016$ ) dans les deux groupes traités contre

+1,7 lettres dans le groupe placebo. Au terme de 36 mois de suivi, environ un tiers des patients ayant terminé l'étude ont présenté une amélioration de l'AV  $\geq 15$  lettres, et environ 3/4 des patients ont eu besoin d'un seul implant. Une sous-analyse a montré un bénéfice visuel plus important chez les patients rapportant une durée d'OMD supérieure à 3 ans. Les patients traités par placebo ont eu plus de traitement par laser que les patients recevant de l'acétonide de fluocinolone. Les effets secondaires semblaient être moins importants avec la dose la plus faible d'acétonide de fluocinolone. La cataracte était opérée dans 80% des cas dans ce groupe vs 87.2% dans le groupe traité par forte dose et 27.3% dans le groupe traité par placebo (pourcentage des patients opérés parmi les patients phaqes à l'inclusion). Une PIO  $\geq 30$  mmHg était observée dans 37.7% des yeux traités par faible dose, 45.5% en cas de forte dose et 11.9% chez les patients contrôle. Une chirurgie filtrante était nécessaire dans 4.8% et 8.1% des cas et un traitement laser pour contrôler l'hypertonie dans 1.3% et 2.5% des cas dans les groupes 0,2  $\mu\text{g}/\text{jour}$  et 0,5  $\mu\text{g}/\text{jour}$  d'acétonide de fluocinolone respectivement <sup>(62,63)</sup>.

Une autre étude de phase II/III incluant 196 yeux, n'a pas montré de bénéfice d'un traitement par acétonide de fluocinolone à 0.59 mg comparé au traitement standard (par laser ou l'observation). Le pourcentage des patients ayant gagné  $\geq 15$  lettres à 3 ans était comparable dans les deux groupes (31.1% dans le groupe ayant reçu l'implant et 20.0% dans le groupe ayant eu un traitement standard). Les effets secondaires étaient plus fréquents dans le groupe traité par acétonide de fluocinolone, une PIO  $\geq 30$  mmHg était observée chez 61.4% des patients de ce groupe vs 5.8% dans le groupe sans implant et 33.8% ont nécessité une chirurgie du glaucome. 91% des patients traités par Illuvien® ont été opérés de cataracte au cours des 4 années de suivi vs 20% des yeux non traités par acétonide de fluocinolone <sup>(64)</sup>.

L'Iluvien ® est donc un traitement de dernière intention pour le traitement de la perte d'acuité visuelle associée à l'OMD chronique, réservé aux cas où la réponse aux traitements disponibles est jugée insuffisante.

### II.3.2. Les anti-VEGF

Les injections intravitréennes d'anti-VEGF ont révolutionné le traitement de l'OMD associé à une baisse d'acuité visuelle. Nous allons détailler par la suite le rationnel de l'utilisation des anti-VEGF dans le traitement de l'OMD, et leur utilisation en pratique clinique.

## III. Rationnel de l'utilisation des anti-VEGF dans l'œdème maculaire diabétique

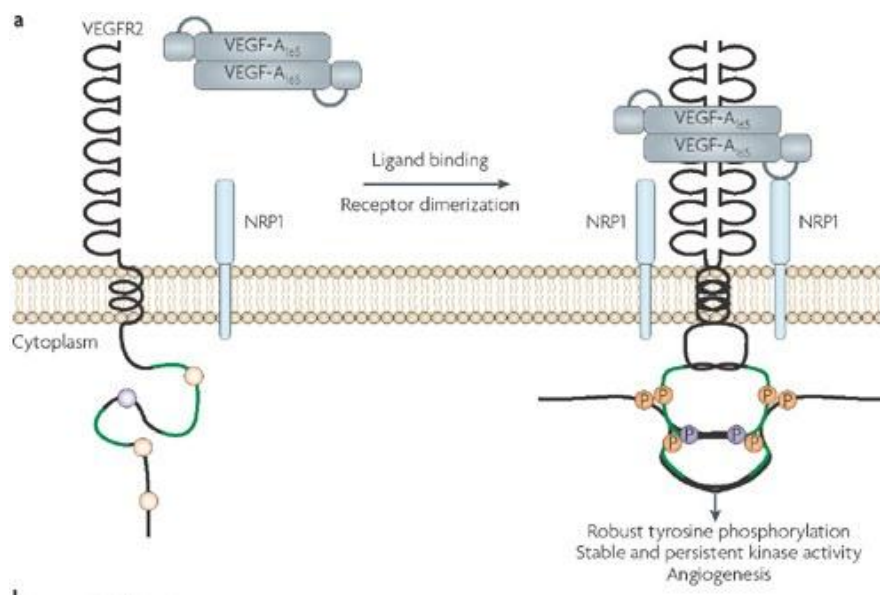
En 1994, Aiello et coll. ont montré que les taux du VEGF (vascular endothelial growth factor) sont augmentés dans la rétine et le vitré des yeux des patients présentant un œdème maculaire diabétique <sup>(65)</sup>. Dès lors, l'inhibition du VEGF a semblé être une alternative thérapeutique intéressante dans le traitement de l'OMD.

### III.1. Le rôle physiologique du VEGF

Le VEGF est une cytokine glycoprotéine de 45 KDa, retrouvée sous forme d'homodimère. Il est impliqué dans la vasculogénèse dans les conditions physiologiques et l'angiogénèse dans les conditions pathologiques. On le retrouve sous sept différentes isoformes : le VEGF-A (communément connu comme le VEGF), VEGF-B, VEGF-C, VEGF-D, VEGF-E, VEGF-F et le PlGF (facteur de croissance placentaire). D'autres isoformes du VEGF-F ont été répertoriées <sup>(66)</sup>. Au moins cinq types cellulaires rétiniens sont capables de sécréter le VEGF : les cellules de l'épithélium pigmentaire de

la rétine, les cellules gliales de Müller, les astrocytes, l'endothélium vasculaire et les cellules ganglionnaires.

Le VEGF se lie, avec des affinités différentes, à trois types de récepteur tyrosine kinase (RTKs), le VEGFR1, VEGFR2, VEGFR3, et aux neuropilines. Après la liaison du VEGF sur le domaine extracellulaire, ces récepteurs s'homo ou hétérodimérisent, permettant la phosphorylation des domaines intracellulaires et l'activation des cascades de signalisation <sup>(67)</sup> (figure 1.1).



VEGF-A splicing: the key to anti-angiogenic therapeutics? Steven J. Harper & David O. Bates *Nature Reviews Cancer* **8**, 880-887 (November 2008)

**Figure 1. 1 : interaction du VEGF-A165 avec le récepteur VEGFR2**

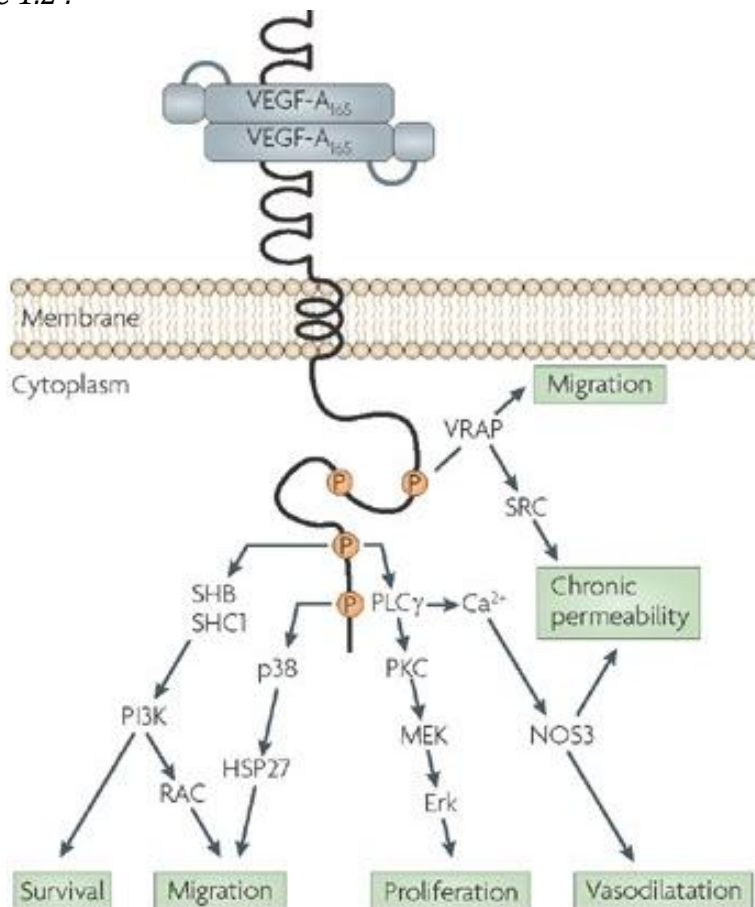
Le dimère VEGF-A165 se lie sur son site de liaison sur le domaine extracellulaire du VEGFR2 et induit la formation du dimère VEGFR2. Cela active le domaine kinase (lignes en vert) et la phosphorylation du résidu tyrosine 951, 1152, 1214 et 1054. NRP1 (neuropiline-1) est un corécepteur qui augmente l'affinité du site de liaison du VEGFR2 pour le ligand VEGF-A165.

Le VEGF est retrouvé principalement dans les poumons, les reins, le cœur, les seins et la muqueuse gastrique. Son rôle physiologique est d'augmenter et de maintenir une perméabilité élevée de la membrane basale endothéliale indispensable aux échanges avec les cellules environnantes. Il régule aussi la prolifération et l'assemblage des

cellules endothéliales pendant la vasculogénèse, ainsi que leur maintien dans les vaisseaux sanguins (68).

Le VEGF-R1 a été historiquement associé au rôle physiologique du VEGF comme dans le développement embryonnaire. C'est le seul récepteur exprimé dans les microvaisseaux dans la vascularisation rétinienne normale. Des études ont montré que le VEGFR1 est aussi impliqué dans les cascades pathologiques induites par le VEGF (69-70).

Les voies de signalisation et le rôle du VEGFR2 sont représentés schématiquement dans la figure 1.2 :



VEGF-A splicing: the key to anti-angiogenic therapeutics? Steven J. Harper & David O. Bates. Nature Reviews Cancer 8, 880-887 (November 2008)

**Figure 1. 2 :** Les voies de signalisation intracellulaires médiées par le VEGFR2 après liaison du VEGF-A165

Un seul dimère du récepteur VEGFR2 est représenté dans un souci de simplification

Erk, extracellular signal-regulated kinase; HSP27, heat shock protein 27; NOS3, endothelial nitric oxide synthase; PI3K, phosphoinositide 3-kinase; PKC, protein kinase C; RAC, Ras-related C3 botulinum toxin substrate; PLC $\gamma$ , phospholipase C $\gamma$ ; SHB, SH2 domain-containing adaptor protein B; SHC1, SH2 domain-containing transforming protein 1; VRAP, VEGF receptor-associated protein.

## III.2. Modification de l'expression du VEGF dans la rétinopathie diabétique

Dans le diabète plusieurs conditions pathologiques comme l'ischémie, le stress oxydatif et la suractivation de la protéine kinase C, dérèglent l'expression du VEGF, et induisent une surexpression de ce facteur. Dans ces conditions pathologiques, le VEGF augmente la perméabilité endothéliale, lève l'inhibition des protéines pro-apoptotiques, et active divers médiateurs de l'inflammation <sup>(66)</sup>.

### III.2.1. Rôle de l'hyperglycémie chronique et de l'hypoxie

Dans les conditions d'hyperglycémie chronique, le rôle physiologique du VEGF semble se modifier au profit d'un rôle dans l'activation de cascades de signalisation pathologiques. Mieno et coll. ont obtenu des cellules mononucléaires (cryopréservées) de la moelle osseuse de mini porcs du Yucatan chez qui ils avaient induit plusieurs semaines auparavant un diabète insulino-dépendant et une ischémie du myocarde. Ils ont montré que le taux des cellules progénitrices endothéliales isolées à partir des cellules mononucléaires était diminué comparé à une population contrôle, ainsi que l'expression de la protéine ERK (un activateur de la prolifération cellulaire induite par le VEGF). L'expression du facteur pro-apoptotic BAD médiée par le VEGF était également plus élevée que dans des populations contrôle <sup>(71)</sup>.

Aiello et coll. ont montré que les taux de VEGF sont augmentés dans la rétine et le vitré des yeux des patients présentant un œdème maculaire diabétique <sup>(65)</sup>.

Ces variations du taux et du rôle du VEGF peuvent être expliquées par les différentes altérations tissulaires induites au cours du diabète.

L'hyperglycémie chronique active plusieurs isoformes de la protéine kinase C (PKC) en augmentant le substrat de l'enzyme, le diacylglycerol <sup>(71)</sup>, notamment dans des rétines

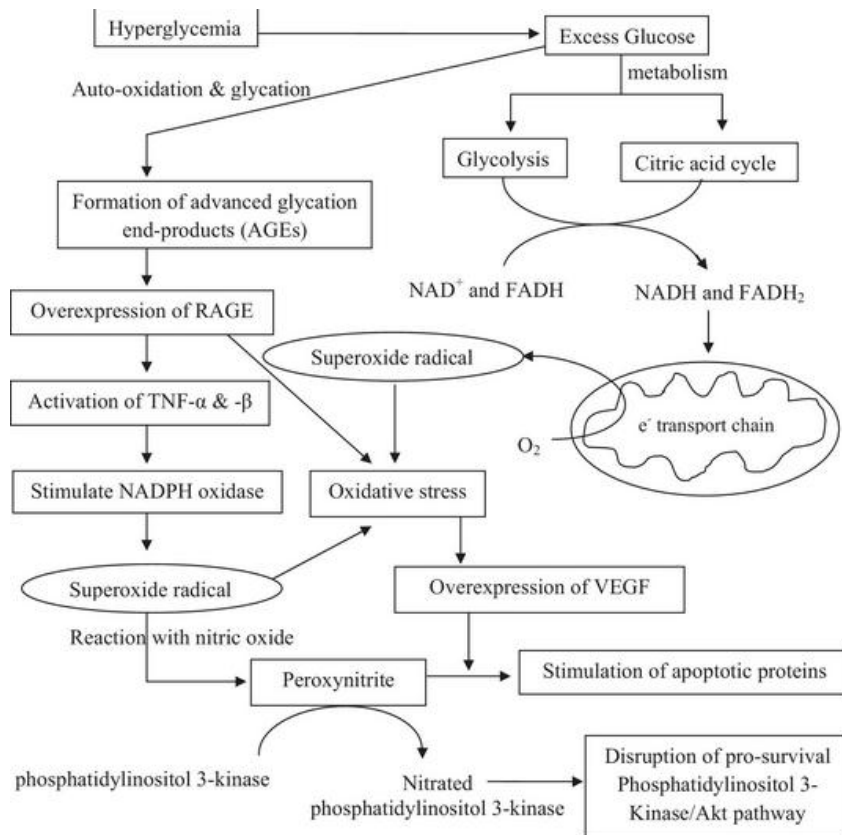
de rats diabétiques <sup>(72)</sup>. Des études menées sur des modèles animaux ont montré que l'activation excessive du PKC induit une surexpression de VEGF via l'activation de différents médiateurs dans la rétine. Ainsi, une étude portant sur des cellules endothéliales de rétines bovine ont montré que l'activité mitogénique (angiogénique) du VEGF est augmentée par l'activation de la voie de signalisation ERK (kinase extracellulaire de régulation du signal) et la phosphorylation de la protéine rétinoblastome Rb en cas d'hyperglycémie chronique. Les auteurs ont expliqué cette activation par l'affinité élevée de la PKC-béta-2 pour la Rb <sup>(73)</sup>.

Une autre complication moléculaire de l'hyperglycémie chronique est la production de particules réactives à l'oxygène, signal de stress oxydatif de la cellule <sup>(74)</sup>. Varavarovska et coll. ont montré que le stress oxydatif induit une surexpression du VEGF <sup>(75)</sup>.

L'hyperglycémie chronique induit également un état d'ischémie et d'hypoxie : en réduisant la production d'oxide nitrique qui a des propriétés vasodilatatrices, l'hyperglycémie engendre un état de constriction des vaisseaux généralisée qui conduit indéniablement à un état d'hypoxie et d'ischémie. Dans ces conditions de nouvelles voie de stress sont activées aboutissant à augmenter l'expression du VEGF <sup>(66,76)</sup>.  
(Figure 1.3)

Plusieurs voies s'activent lors du stress oxydatif menant à une surexpression du VEGF, ces voies sont résumées dans la figure 1.3.





Behl T, Kotwani A. Exploring the various aspects of the pathological role of vascular endothelial growth factor (VEGF) in diabetic retinopathy. *Pharmacol Res.* 2015 Jun 6;99:137-148.

**Figure 1. 3 :** *Voies de signalisation menant à une surexpression du VEGF lors du stress oxydatif*  
 Dans les conditions d'hyperglycémie chronique, le stress oxydatif induit une surexpression du VEGF via plusieurs voies de signalisation conduisant à des altérations fonctionnelles cellulaires

La surexpression du VEGF s'accompagne dans les conditions pathologiques de la rétinopathie diabétique d'une expression du récepteur VEGFR2 par les cellules endothéliales <sup>(77)</sup>. Ce récepteur semble jouer un rôle prépondérant dans l'activation de l'angiogenèse.

Le VEGF ainsi surexprimé s'est avéré être l'un des médiateurs centraux expliquant la genèse et l'entretien de l'œdème maculaire diabétique.

### III.3. Physiopathologie de l'œdème maculaire diabétique et rôle du VEGF

L'œdème maculaire est la conséquence de la rupture des barrières hématorétiniennes interne et externe. Plusieurs mécanismes favorisent cette rupture. Le VEGF est apparu à travers plusieurs études comme un élément clé impliqué dans des voies de signalisation qui aboutissent à la perturbation des barrières hématorétiniennes.

De façon générale, dans la rétinopathie diabétique (RD), le VEGF surexprimé est responsable de l'activation de l'angiogenèse, augmente la perméabilité endothéliale, diminue l'inhibition des protéines apoptotiques et perturbe l'homéostasie vasculaire <sup>(66)</sup>. Ces altérations se traduisent par la formation de microanévrismes (premier signe décelable cliniquement dans la RD) et l'apparition d'une néovascularisation aberrante prérétinienne dans les stades avancés de la RD, et l'accumulation de liquide et de protéines dans l'espace intercellulaire aboutissant à un œdème rétinien.

#### III.3.1. Rôle du VEGF dans la rupture des barrières hématorétiniennes

Plusieurs études ont rapporté des taux plus élevés de VEGF retrouvé dans le vitré de patients présentant un OMD par rapport à des populations contrôle <sup>(65,78)</sup>.

De façon intéressante, Funatsu et coll. ont montré que ces taux mesurés dans l'humeur aqueuse prélevée pendant une chirurgie de la cataracte de 52 yeux de patients avec un OMD sont corrélés à la sévérité de l'OMD <sup>(79)</sup>.

Le VEGF ainsi surexprimé ne régule plus la densité et l'épaisseur des couches des cellules endothéliales des vaisseaux sanguins, augmente la perméabilité des vaisseaux

et favorise l'exsudation de protéines et de lipides dans l'espace intercellulaire dont l'effet oncotique constitue un appel de liquide qui s'accumule et crée ainsi un œdème intrarétinien <sup>(66,80)</sup>.

### *III.3.1.1. L'inflammation induite par le VEGF favorise l'apparition d'un œdème intrarétinien*

Sur le plan moléculaire, plusieurs auteurs ont montré que le VEGF est un médiateur central qui active d'autres médiateurs de l'inflammation au cours de la rétinopathie diabétique, comme les facteurs d'adhésion cellulaire ; ICAM-1 (Intercellular adhesion molecule-1), VCAM-1 (Vascular cell adhesion molecule-1, et le MCP-1 (monocyte chemotactic protein-1) et COX-2 (cyclooxygenase-2) <sup>(81,82)</sup>.

Les facteurs ICAM-1 et VCAM-1 sont des médiateurs chémotiques qui recrutent des leucocytes et facilitent leur adhésion à l'endothélium des vaisseaux rétiens, déclenchant une cascade de dysfonctionnement de l'endothélium dont l'exsudation de sérum et de protéines dans le milieu extracellulaire et les hémorragies dans le vitré sont les complications majeures <sup>(83)</sup>.

Le MCP-1 est spécifique pour le recrutement des monocytes et aurait un rôle dans l'induction de la néovascularisation dans les conditions d'hypoxie-ischémie <sup>(84)</sup>. Le VEGF active également COX-1 et COX-2 qui induisent des réactions inflammatoires intenses et détruisent les cellules endothéliales <sup>(85)</sup>.

Antonetti et coll. ont montré que le VEGF-A165 était particulièrement impliqué dans l'augmentation de la perméabilité vasculaire en perturbant les jonctions adhérentes des cellules endothéliales <sup>(86)</sup>.

Plusieurs molécules anti-inflammatoires sont utilisées actuellement dans le traitement de l'œdème maculaire diabétique. Ces traitements ont leurs propres limites (cf.

chapitre : Traitement de l'OMD par corticoïdes) mais ont montré leur efficacité dans plusieurs études cliniques et sont largement utilisés en pratique clinique.

### *III.3.1.2. Activation des métalloprotéinases (MMPs) par le VEGF*

Les métalloprotéinases sont des enzymes extracellulaires responsables de la dégradation de plusieurs autres composants de la matrice extracellulaires comme les fibres de collagène, élastine, gélatine et protéines. Les MMPs jouent aussi un rôle dans l'organisation de la distribution des cellules, dont les cellules endothéliales lors des lésions tissulaires et la réparation et le remodelage de ces tissus. Ces enzymes interviennent également dans l'angiogenèse et l'activation des processus inflammatoires.

Certains auteurs ont retrouvé des taux élevés de MMP-9 et MMP-2 dans le vitré dans les membranes épi-rétiniennes de patients atteints de rétinopathie diabétique <sup>(87)</sup> et de rétinopathie diabétique proliférante <sup>(88)</sup>.

D'autres auteurs ont montré une augmentation de l'expression de la transcription de l'ARN messenger du MMP-2 dans les cellules de Muller humaines, dans des conditions d'hypoxie, traitées par du VEGF recombinant. Le MMP-2 est lui même activé par une protéine (MT1)-MMP (protéine membranaire de type 1) dont l'expression augmente en présence du VEGF <sup>(89)</sup>.

Le rôle des MMPs dans l'OMD est encore mal connu. Néanmoins, Les MMPs de part leur fonctions pourraient avoir un rôle dans la perturbation de l'intégrité et la stabilité de la barrière hématorétinienne augmentant ainsi la perméabilité des microvaisseaux rétiniens pour aboutir à l'OMD et un état inflammatoire qui lui même favorise l'apparition de l'œdème <sup>(90)</sup>.

### III.4. Les cibles rétiniennes des anti-VEGF

Il existe trois mécanismes majeurs pour inhiber l'action du VEGF :

- i ) en se liant directement au VEGF ou à son récepteur
- ii) en inhibant la synthèse du VEGF
- iii) ou en inhibant la cascade de signalisation en aval du VEGF.

Quatre molécules développées se lient directement au VEGF pour inhiber son action : Le Pegaptanib, le Bevacizumab, le Ranibizumab et le VEGF Trap. Les premiers anti-VEGF ont été d'abord mis sur le marché pour traiter la néovascularisation choroidienne dans la dégénérescence maculaire liée à l'âge.

Le pegaptanib (28 nucléotides, 50 KDa) est un acide ribonucléotide aptamer couplé à 2 chaînes de polyéthylène glycol pour augmenter sa demi-vie <sup>(91)</sup> qui lie spécifiquement le VEGF-A 165 humain avec une forte affinité et se fixe sur le domaine de liaison du VEGF à l'héparine et l'empêche de se fixer sur ses récepteurs. Il agit comme un anticorps non immunogène. Ishida et coll. ont montré que le pegaptanib n'avait pas d'effet sur la vascularisation physiologique <sup>(92)</sup> contrairement à une inhibition non sélective du VEGF <sup>(93)</sup>.

Le bevacizumab est une forme humanisée de l'anticorps anti-VEGF-A murin qui peut se lier à toutes les isoformes du VEGF-A <sup>(94)</sup>.

Le ranibizumab est un fragment Fac de l'anticorps anti-VEGF-A, et il peut, comme le bevacizumab, se lier à toutes les isoformes du VEGF-A <sup>(95)</sup>.

Le VEGF trap est une protéine de fusion qui vise à lier toutes les formes du VEGF et le PDGF avec une affinité élevée. Elle a été construite à partir des domaines des récepteurs 1 et 2 du VEGF avec le fragment Fab des IgG <sup>(96)</sup>.

Certaines études ont montré que le VEGFR-2 exprimé dans les cellules gliales et les cellules de Müller pourrait avoir un rôle neuroprotecteur de la fonction visuelle <sup>(97)</sup>. Ces résultats n'ont pas été confirmés par d'autres études qui ne retrouvent pas d'effet neurotoxique sur la rétine <sup>(98)</sup>.

L'action des anti-VEGF injectés en intra-vitréen étant limitée par leur biodisponibilité dans le vitré et leur clairance, d'autres approches d'inhibition du VEGF sont en cours de développement.

Une nouvelle stratégie thérapeutique utilisant des siRNA (small-interfering RNA) a été développée pour inhiber le VEGF. En effet, la séquence du siRNA injectée présente une forte homologie avec le gène du VEGF, et en venant s'hybrider au transcrit du gène du VEGF, elle empêche la synthèse et la sécrétion intracellulaire du facteur de croissance<sup>(99,100)</sup>.

L'inhibition de la phosphorylation des résidus tyrosine des récepteurs du VEGF a été proposée par Aiello et coll. en 1995, en utilisant des inhibiteurs agonistes des récepteurs tyrosine kinase et du récepteur gamma activateurs des proliférateurs du peroxisome (PPAR- $\gamma$ ) <sup>(101)</sup>.

## **IV. Le Ranibizumab**

### **IV.1. Un anticorps recombinant**

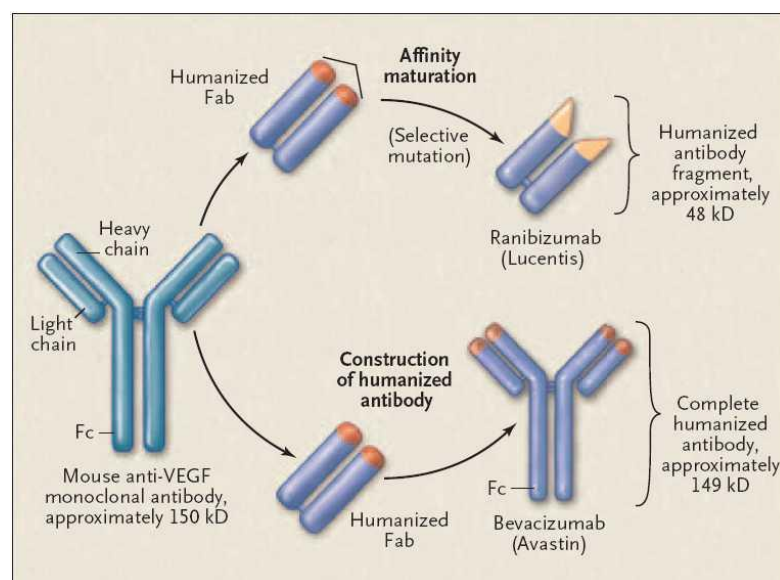
Le ranibizumab est un anticorps monoclonal humanisé recombinant de 48 KDa, qui inhibe spécifiquement le VEGF-A. Il a eu tout d'abord l'AMM dans le traitement de la DMLA exsudative <sup>(102)</sup> en 2007 puis en juin 2011 pour le traitement des oedèmes secondaires aux occlusions veineuses rétinienne. L'AMM pour le traitement de l'oedème maculaire diabétique a été obtenu en France en 2012.

Le ranibizumab est un fragment d'anticorps monoclonal humanisé produit dans des cellules d'Escherichia coli avec de l'ADN recombinant. Il est dirigé contre le facteur de croissance de l'endothélium vasculaire humain de type A (VEGF-A). Il se lie avec une haute affinité aux isoformes du VEGF-A (VEGF 110, VEGF 121, VEGF 165...)

Il empêche ainsi la liaison du VEGF-A à ses récepteurs VEGFR-1 et VEGFR-2.

Sa demi-vie intravitréenne est de 3,59 jours et sa durée d'action dans les couches de la rétine est de 4 semaines <sup>(103)</sup>.

Le ranibizumab et le bevacizumab sont fabriqués à partir du même anticorps monoclonal murin anti VEGF-A. Le ranibizumab correspond au fragment Fab de l'anticorps humanisé avec 100 fois plus d'affinité pour le VEGF-A comparé au bevacizumab qui correspond à l'anticorps monoclonal complet anti-VEGF-A humanisé avec une pénétration dans les couches rétinienne moins importante (figure 1.4).



D'après R. Steinbrook N ENGL MED 355;14, 2006

**Figure 1. 4 :** construction du ranibizumab et du bévacizumab à partir d'un anti-VEGF-A murin

## IV.2. Essais cliniques de phase II et III : Revue de la littérature

### IV.2.1. Les études de phase II

L'étude pivotale RESOLVE (The RESOLVE study) <sup>(104)</sup>, multicentrique randomisée en double aveugle de phase II menée pendant douze mois, a montré que le ranibizumab en monothérapie à la dose de 0,3 ou 0,5 mg a été bien toléré et son efficacité est significativement supérieure au traitement placebo. Dans cette étude, 151 patients avec une AV comprise entre 20/40 et 20/160 équivalent snellen et une épaisseur maculaire centrale (EMC)  $\geq 300 \mu\text{m}$  ont été traités par des IVT mensuelles de 0.3 mg ou 0.5 mg de ranibizumab selon la randomisation (n = 51 dans chaque groupe) ou des injections placebo (simulées) (n=49). Après un mois de traitement, la dose de ranibizumab a été augmentée de 0.5 mg à 0.1 mg et maintenue pendant le suivi. Le laser maculaire a été autorisé uniquement à partir du troisième mois dans les 2 groupes. La variation moyenne de la MAVC du début de suivi jusqu'au 12<sup>ème</sup> mois était de  $+ 10,3 \pm 9,1$  lettres ETDRS dans les groupes Ranibizumab vs  $- 1,4 \pm 14,2$  lettres ETDRS dans le groupe placebo ( $p < 0,0001$ ). Au 12<sup>ème</sup> mois, 60,8% des patients traités par ranibizumab avaient gagné 10 lettres ou plus et 32,4% avaient gagné 15 lettres ou plus au 12<sup>ème</sup> mois vs respectivement 18,4% et 10,2% dans le groupe des injections simulées ( $p < 0,0001$ ). La réduction moyenne de l'épaisseur maculaire centrale était de  $-194,2 \pm 135 \mu\text{m}$  après traitement par ranibizumab et  $-48,4 \pm 153,4 \mu\text{m}$  dans le groupe traité par placebo.

L'étude READ-2 (Ranibizumab for Edema of the mAcula in Diabetes) <sup>(105)</sup> a été menée pour évaluer l'efficacité du ranibizumab comparé au laser dans le traitement de l'OMD. Trois groupes de traitements ont été ainsi comparé : le groupe 1 traité par des IVT de



0.5 mg de ranibizumab, le groupe 2 traité par laser et le groupe 3 traité par ranibizumab + laser. A 6 mois de suivi, le gain moyen en meilleure acuité visuelle corrigée (MAVC) était de +7,24 lettres dans le groupe 1 (ranibizumab seul) vs -0.43 lettres dans le groupe 2 (laser seul) et + 3.80 lettres dans le groupe 3 (ranibizumab + laser).

#### IV.2.2. Les études de phase III

Les résultats à un an de l'étude RESTORE <sup>(39)</sup>, multicentrique, randomisée et en double aveugle, ont été publiés en 2011. Trois cent quarante cinq patients présentant une baisse de l'acuité visuelle secondaire à un œdème maculaire diabétique ont été randomisés et ont reçu soit une IVT de ranibizumab à 0,5 mg + laser maculaire simulé (n=116), soit un traitement combiné par ranibizumab à 0,5 mg et un laser maculaire (n=118), ou une injection simulée et un laser maculaire (n=111). Les patients des groupes ranibizumab ont eu 3 IVT à un mois d'intervalle, puis le traitement a été poursuivi jusqu'à stabilisation de l'acuité visuelle sur 3 examens mensuels consécutifs. Le laser maculaire a été réalisé le même jour et au mois 30 min avant l'IVT de ranibizumab, selon les critères ETDRS. La variation moyenne de la MAVC du début du suivi au 12<sup>ème</sup> mois étaient de +6,8 lettres ETDRS dans le groupe ranibizumab, de + 6,4 lettres ETDRS dans le groupe Ranibizumab + laser et de + 0,9 lettres ETDRS dans le groupe laser, les différences étaient significatives entre les deux groupes ranibizumab et le groupe laser maculaire seul. La proportion de patients ayant un gain visuel de 10 lettres ou plus était également plus élevée dans les groupes ranibizumab comparé au groupe laser seul avec un gain  $\geq 10$  lettres dans 37,4% et 43,2% des cas vs 15,5% et un gain  $\geq 15$  lettres dans 22,6% et 22,9% des cas vs 8,2% dans les groupes ranibizumab seul, ranibizumab associé au laser et laser seul respectivement.

L'étude RESTORE a été prolongée pendant 24 mois <sup>(106)</sup> et 240 patients de la cohorte précédente ont été inclus. A partir de la deuxième année de suivi tous les patients pouvaient recevoir des IVT de ranibizumab selon des critères de MAVC et de progression de l'OMD. Le traitement par laser concomittant était autorisé selon les critères ETDRS. Dans le groupe traité initialement par ranibizumab, le gain visuel et la réduction de l'EMC était maintenus pendant les deux années de l'extension de l'étude (A 36 mois : +8.0 lettres, -142.1  $\mu\text{m}$  dans le groupe ranibizumab seul initial, et +6.7 letters, -145.9  $\mu\text{m}$  dans le groupe ranibizumab + laser initial), avec respectivement dans les deux groupes une médiane de 6.0 et 4.0 injections. Dans le groupe traité initialement par laser seul, le gain moyen de la MAVC était moindre, de +6.0 lettres à 36 mois, tandis que la réduction de l'EMC était de -142.7  $\mu\text{m}$  à 36 mois, avec une médiane de 4.0 IVT du mois 12 au mois 35.

En 2012, deux études ont été menées en parallèle, Rise and Ride <sup>(107)</sup> ont comparé en double aveugle l'efficacité et la tolérance des IVT mensuelles de ranibizumab à 0.3 et 0.5 mg pendant deux ans chez 759 patients au total ayant un OMD et une AV comprise entre 20/40 et 20/320 équivalent snellen avec une EMC  $\geq 275 \mu\text{m}$ . Dans les deux études les pourcentages de patients ayant gagné 15 lettres ou plus dans les groupes traités par ranibizumab était presque deux fois supérieures aux groupes traités par placebo (différence significative statistiquement). Le gain moyen d'AV était de + 11 lettres ETDRS à 24 mois dans les groupes deux ranibizumab comparé à +2, 5 lettres dans le groupe placebo ( $p < 0.001$ ).

Les résultats des études Rise et Ride à 3 ans ont confirmé ceux obtenu avec le traitement par ranibizumab à deux ans de suivi. A partir du 25<sup>ème</sup> mois, les patients traités initialement par placebo recevaient des IVT mensuelles de ranibizumab à 0.5

mg. Le gain visuel dans ce groupe était plus faible comparé aux deux groupes traités initialement par ranibizumab (+2.8 vs +10.6 et +11.1 lettres) laissant suggérer qu'une initiation précoce du traitement par ranibizumab était nécessaire pour obtenir un meilleur gain d'acuité visuelle <sup>(108,109)</sup>.

Récemment le groupe d'étude DRCR.net a publié les résultats à 5 ans du suivi d'une cohorte de patients avec un OMD et traités par ranibizumab associé au laser concomittant ou différé. Les patients inclus (n=124 et n= 111, respectivement dans les groupes traités par laser concomittant ou différé). Les patients recevaient une IVT de ranibizumab toutes les 4 semaines jusqu'à stabilisation associée à un laser focal ou en grille concomittant (3 à 10 jours après l'IVT) ou différé ( $\geq$  24 semaines). Le gain moyen d'acuité visuelle à 5 ans était de + 7.2 lettres quand le laser était concomittant au ranibizumab et + 9.8 lettres quand le laser était différé (p=0,09). De la même façon la proportion de patients ayant gagné 10 ou 15 lettres ou plus dans les deux groupes étaient sensiblement comparables, sans différence statistiquement significative. La médiane du nombre d'injections était respectivement de 13 et 17 IVT dans les groupes traités par laser concomittant et différé. De façon intéressante, 56% des patients dans le groupe laser différé n'ont pas nécessité de recours au traitement par laser pendant les cinq années du suivi. Ces résultats suggèrent que le laser concomittant au ranibizumab ne permet pas d'améliorer le gain visuel au long cours comparé au laser différé, et que programmer le laser en différé permettrait d'éviter son utilisation dans la moitié des cas environ pendant une longue période de traitement par ranibizumab <sup>(110)</sup>.

Devant les résultats de ces grandes études randomisées démontrant l'efficacité du ranibizumab dans le traitement de la baisse de l'acuité visuelle secondaire à l'œdème maculaire diabétique et la supériorité de ce traitement au laser maculaire seul, ce dernier a perdu sa place de traitement de première intention dans l'œdème maculaire diabétique.

La synthèse des résultats des principales études de phase III concernant les gains visuels au long cours des patients traités par ranibizumab pour un OMD sont représentés dans le tableau 1.1.

Study	Protocole: arms	Number of eyes	Mean BCVA at baseline (letters score)	Mean BCVA gain	BCVA gain $\geq 15$ letters	Mean CRT change ( $\mu\text{m}$ )	Mean number of injections
RESTORE study	(1)Ranibizumab 0.5 mg alone	345	64.8	At month 12: +6.8 letters	At month 12: 22.6%	At month 12: -118.7	1-12 month 7.0
	(2)Ranibizumab 0.5 mg + laser		63.4	+6.4 letters	22.9%	-128.3	6.8
	(3)laser alone		62.4	+0.9 letters	8.2%	-61.3	7.3
RESTORE extension	(1) Prior Ranibizumab 0.5 m alone	208	64,8	At month 36: +8.0 letters	At month 36: 27.7%	At month 36: -142.1	At month 36: 6.8
	(2) Prior Ranibizumab 0.5 mg +laser		63,4	+6.7 letters	30.1%	-145.9	6.0
	(3) Prior laser alone (+Ranibizumab 0.5 mg from month 12 to 35)		62	+6.0 letters	21.6%	-142.7	6.5
DRCR.net	(1)Rani 0.5 + prompt laser (day3-10)	854	66	At month 12: +9 letters	At month 12: 30%	At month 12: -131	1-12 month: 8
	(2)Rani + deferred laser ( $\geq 24$ weeks)		66	+9 letters	28%	-137	9
	(3)Sham + prompt laser		65	+3 letters	15%	-102	5
DRCR.net extension	(1) Rani 0.5 + prompt laser (day3-10)	235	66	At month 60: +8 letters	At month 60: +27%	At month 60: -167	1-60 month: 13 (median)
	(2)Rani 0,5 + deferred laser ( $\geq 24$ weeks)		66	+10 letters	+38%	-165	17 (median)
RISE/RIDE	(1)Ranibizumab 0.3	377/382	54.7/57.5	At month 24: +11 letters	At month 24: 44.8%/33.6%	At month 24: -250.6/-259.8	1-24 month: 24
	(2)Ranibizumab 0.5		56.9/56.9	+11 letters	39.2%/45.7%	-253.1/-270.7	
	(3)Sham		57.2/57.3	+2.5 letters	18.3%/12.3%	-133.4/-125.8	
RISE/RIDE extension	(1)Ranibizumab 0.3	377/382	54.7/57.5	At month 36: +12,4 letters	At month 36: 51,2%/36,8	At month 36: -261,2/-261,8	1-36 month: 28,9
	(2)Ranibizumab 0.5		56.9/56.9	+11,2 letters	41,6%/40,2%	-269,1/-266,7	29,5
	(3)Sham		57.2/57.3	+4,5 letters	22%/19,2%	-200,1/-213,2	10

**Tableau 1. 1** : Résultats des principales études de phase III sur l'efficacité et la tolérance du ranibizumab dans l'œdème maculaire diabétique. BCVA = best corrected visual acuity. CRT = central retinal thickness.

### IV.3. Tolérance

Plusieurs études ont montré une bonne tolérance oculaire et systémique des injections intravitréennes de ranibizumab dans le traitement de la DMLA <sup>(111,112,113)</sup>. Ce profil de bonne tolérance a été retrouvé dans les études évaluant le traitement par ranibizumab dans l'œdème maculaire diabétique (RESTORE, RISE and RIDE, RESOLVE).

Sur le plan local, les effets secondaires oculaires sont limités. Une chirurgie de la cataracte a été nécessaire dans 3 à 16% des cas selon les études et une élévation de la pression intraoculaire de plus de 10 mmHg a été constaté dans 5 à 9% des cas, sans différence significative par rapport aux groupes placebo <sup>(103,106)</sup>.

Le taux d'endophtalmie était faible variant de 0 à 1% selon les études et l'étude DRCR.net à 2 ans a rapporté une incidence de 0.08% <sup>(114)</sup>.

De même, dans toutes les études, la tolérance systémique du ranibizumab a été bonne, sans excès d'accidents cardio-vasculaires. Le taux de survenue d'accident cardio-vasculaire variait de 2 à 7% <sup>(106,107,114)</sup>.

### IV.4. Les limites d'utilisation

La principale contrainte du traitement par ranibizumab est représentée par la nécessité d'un suivi mensuel la première année. La fréquence élevée des injections au cours de la première année du traitement (7 IVT en moyenne) représente une vraie contrainte pour les patients et pour l'organisation des structures et du personnel médical.

Par ailleurs, même si les études n'ont pas retrouvé d'excès d'accidents cardio-vasculaires et que le passage systémique du ranibizumab reste très faible, il convient

de rester prudent chez des patients diabétiques qui cumulent souvent plusieurs facteurs de risque cardiovasculaires. Ainsi, les injections de ranibizumab sont fortement déconseillées en cas d'accident vasculaire cérébral ou d'ischémie cardiaque récents, datant de moins de trois mois.

Sur le plan local, le ranibizumab n'a pas montré de toxicité importante. Cependant le VEGF est un neuroprotecteur de la rétine et les trois récepteurs du VEGF ont été retrouvés dans les éléments neuronaux de la rétine normale. La neurotoxicité des anti-VEGF semble controversée et pourrait dépendre des conditions expérimentales <sup>(115,116)</sup>. Cette éventuelle neurotoxicité du ranibizumab a été très peu évaluée dans les études. Enfin, le coût important de ce traitement peut représenter une limite à son utilisation, malgré la baisse du prix ces dernières années <sup>(117)</sup>.

#### IV.5. Utilisation en pratique clinique

A la suite de l'étude RESTORE, le ranibizumab (Lucentis®) donc a obtenu une AMM européenne en 2012, révisée en 2014.

Selon cette AMM, le Lucentis® est indiqué en cas d'OMD atteignant la région centrale, associée à une baisse de l'acuité visuelle significative. Il sera initié avec une injection par mois jusqu'à ce que l'acuité visuelle maximale soit atteinte et/ou jusqu'à l'absence de signe d'activité de la maladie, c'est-à-dire pas de changement de l'acuité visuelle ni des autres signes et symptômes de la maladie sous traitement continu.

Ensuite, les intervalles de suivi et de traitement doivent être déterminés par le médecin et être basés sur l'activité de la maladie, évaluée par la mesure de l'acuité visuelle et/ou des critères anatomiques. Un schéma de type PRN ou de type « Treat and Extend », où les patients sont traités par injections intravitréennes avec des intervalles

progressivement croissants peut être utilisé. L'étude RETAIN a en effet évalué l'efficacité du ranibizumab dans l'OMD selon un schéma thérapeutique « Treat and Extend ». Ce schéma thérapeutique a été comparé à un schéma PRN, avec des résultats fonctionnels comparables <sup>(118)</sup>.

Par ailleurs, si, selon l'avis du médecin, les critères visuels et anatomiques indiquent que le traitement continu n'est pas bénéfique pour le patient, le Lucentis® devra être arrêté.

Selon les récentes recommandations de la société française d'ophtalmologie <sup>(119)</sup>, le traitement par injections mensuelles d'anti-VEGFs sera proposé de première intention chez les patients présentant un OMD atteignant la région centrale associé à une baisse d'acuité visuelle,

- D'autant plus qu'il existe une ischémie rétinienne périphérique sévère, et à fortiori une rubéose irienne
- en l'absence de contre indications aux anti-VEGFs : antécédents cardiovasculaires récents (infarctus du myocarde, accident vasculaire cérébral datant de moins de 3 mois théoriquement), grossesse
- mais, à condition qu'un suivi mensuel soit possible, indispensable au cours de la première année
- ce traitement sera proposé également en cas de contre-indications à l'Ozurdex® (glaucome évolué ou non contrôlé, aphaquie ou implant clippé à l'iris...)

Le choix entre les 2 anti-VEGFs disponibles, Lucentis® et Eyléa® est laissé à la libre appréciation des ophtalmologistes prescripteurs, aucune donnée n'étant disponible sur



la comparaison en face à face entre les 2 traitements aux doses commercialisées en Europe.

## **V. Les autres anti-VEGF en injection intravitréenne en pratique clinique**

### **V.1. Le pegaptanib (Macugen®)**

Le macugen® a obtenu l'AMM dans le traitement de la DMLA néovasculaire mais a été rapidement abandonnée. Il n'a pas l'AMM dans le traitement de l'OMD en Europe.

Une étude de phase II/III a évalué l'efficacité du traitement par IVT de pegaptanib vs placebo dans le traitement de l'OMD. Les 260 patients inclus avec un OMD ont bénéficié d'une IVT de pegaptanib tous les mois la première année puis en Pro Re nata (PRN) la deuxième année. Un traitement par laser était possible dès 18 mois de traitement. Les auteurs ont montré une amélioration de l'acuité visuelle de deux lignes ou plus à un an chez 36.8% des patients traités par 0.3 mg de pegaptanib vs 19.7% dans le groupe traité par placebo ( $p=0,0047$ ), avec 9 injections en moyenne dans l'année. Ces taux augmentent à 38.3% et 30% respectivement à deux ans. Les 260 patients inclus avec un OMD ont bénéficié d'une IVT tous les mois la première année puis en Pro Re nata (PRN) la deuxième année. Un traitement par laser était possible dès 18 mois de traitement. A la fin du suivi de 2 ans, les patients traités par pegaptanib avaient gagné en moyenne +6,1 lettres comparé à +1,3 lettres de patients traités par placebo ( $p<0.01$ ) <sup>(120)</sup>.

### **V.2. Le bevacizumab (Avastin®)**

L'Avastin a été conçu initialement pour le traitement du cancer colorectal.

Il n'a pas l'AMM dans le traitement de l'œdème maculaire diabétique.

Une étude pilote DRCR.net de phase II a été menée pour évaluer la tolérance et l'efficacité du bevacizumab dans le traitement de l'OMD. L'étude compare cinq groupes de traitement : traitement par laser focal seul, traitement par bevacizumab (1.25 mg et 2.5 mg) à 6 semaines d'intervalle et deux autres groupes dans lesquels 1.25 mg d'Avastin a été remplacé par un traitement placebo à la 6<sup>ème</sup> semaine ou associé au laser à la 3<sup>ème</sup> semaine. La réduction de l'épaisseur maculaire centrale des groupes traités par bevacizumab était plus importante que dans le groupe traité par laser seul à 3 semaines de suivi, mais n'était pas significativement différente des groupes contrôle au-delà des 3 semaines. Le gain visuel était plus important dans les groupes traités par bevacizumab avec une moyenne de +1 ligne à 3 semaines de suivi. Ce gain était maintenu pendant 12 mois de suivi <sup>(121)</sup>.

Une autre étude de phase II, l'étude BOLT (Bevacizumab or Laser Therapy) monocentrique, sur deux ans, a comparé l'efficacité de l'avastin et du laser chez 80 patients avec une AV  $\geq 20/200$  ou  $\leq 20/40$  équivalent snellen et une EMC  $\geq 270 \mu\text{m}$ . Les patients étaient randomisés pour recevoir des IVT de bevacizumab 1.25 mg toutes les 6 semaines ou du laser tous les mois. Le gain moyen d'AV était de +8.6 lettres dans le groupe traité par bevacizumab, tandis que les patients traités par laser ont perdu en moyenne -0.5 lettres. Les proportions de patients ayant gagné  $\geq 10$  et  $\geq 15$  lettres étaient respectivement sept et huit fois plus importante avec le bevacizumab. Les différences étaient statistiquement significatives <sup>(122)</sup>.

Soheilian et coll. ont rapporté une étude de phase III comparant l'efficacité du bevacizumab seul ou associé à l'acétonide de triamcinolone vs un traitement par laser seul. 129 patients étaient inclus et recevaient les traitements à 3 mois d'intervalle. L'amélioration moyenne de l'AV était de +12.8% dans le groupe traité par avastin, de 9.5% en cas de traitement combiné et - 10.9% en cas de laser seul. La différence n'était

pas statistiquement significative. La proportion de patients ayant gagné  $\geq 15$  lettres était respectivement dans les trois groupes de 41%, 36.1% et 23.7% <sup>(123)</sup>.

Les études de tolérance du traitement par IVT de bevacizumab ont montré un bon profil de tolérance oculaire et systémique.

### V.3. L'aflibercept (Eylea®)

L'aflibercept (Eylea®, Bayer, Allemagne) a obtenu l'AMM dans le traitement de l'œdème maculaire diabétique en France en 2015.

L'étude DA VINCI (Investigation of Clinical Impact) de phase II, en double aveugle, a comparé l'efficacité du traitement par IVT d'aflibercept à 0,5 mg toutes les 4 semaines (0,5q4), à 2 mg toutes les 4 semaines (2q4), à 2 mg toutes les 8 semaines (2q8), ou bien à 2 mg en PRN (2PRN) vs un traitement par laser seul. 221 patients ont été inclus. Les résultats à 52 semaines ont montré une moyenne de gain visuel plus importante dans le groupe traité par Eylea comparé au groupe traité par laser seul (+11 ; +13,1 ; +9,7 et +12 lettres vs -1.3 lettres). Le pourcentage de patients ayant gagné  $\geq 15$  lettres étaient respectivement 40,9%, 45,5%, 23,8% et 42,4% vs 11.4% <sup>(124)</sup>.

Les études VISTA et VIVID de phase III ont rapporté les résultats du traitement par aflibercept selon deux schémas thérapeutiques (Aflibercept à 2 mg toutes les 4 semaines ou toutes les 8 semaines) comparé à un traitement par laser seul à 100 semaines de suivi. La moyenne du gain visuel était significativement supérieure chez les patients traités avec l'un ou l'autre des deux schémas d'aflibercept comparé au laser seul avec respectivement +11,5, +11,1 et + 0,9 lettres ETDRS ( $p < 0,0001$ ) dans l'étude VISTA et +11,4, +9,4 et +0,7 lettres ETDRS ( $p < 0,0001$ ) dans l'étude VIVID. De la même façon, la proportion des patients ayant perdu  $\geq 15$  lettres était supérieures en cas de traitement par aflibercept avec respectivement 38,3%, 33,1% et 13% ( $p < 0,0001$ )

dans l'étude VISTA et 38,2%, 31,1% et 12,1% ( $p < 0,0001$ ) dans l'étude VIVID<sup>(125)</sup>. En plus de leur efficacité dans le traitement de l'œdème maculaire diabétique, l'utilisation de l'aflibercept pourrait permettre de diminuer le nombre d'injections intravitréennes. D'autres études de pratique clinique sont nécessaires pour le confirmer.

Le DRCR.Net a comparé l'efficacité de 3 anti-VEGFs, l'aflibercept 2 mg, le bevacizumab 1,25 mg, et le ranibizumab 0,3 mg administrés selon un même schéma thérapeutique dans une étude dénommée protocole T <sup>(126)</sup>. Globalement, une efficacité clinique équivalente a été obtenue pour les 3 traitements (+ 13,3 lettres ETDRS avec l'aflibercept, + 9,7 lettres avec le bevacizumab et +11,2 lettres avec le ranibizumab). Mais, des différences d'efficacité ont été observées en fonction de l'acuité visuelle : lorsque l'acuité visuelle initiale était égale ou supérieure à 20/40, l'efficacité des trois traitements était identique (+8,0, +7,5 et +8,3 lettres ETDRS à un an ( $p > 0,5$  pour chaque comparaison)). En revanche, lorsque l'acuité visuelle était inférieure à 20/40, l'aflibercept était plus efficace que le ranibizumab à la dose de 0,3 mg ou que le bevacizumab (+18,9 , +11,8, et +14,2 lettres respectivement à un an). Concernant la tolérance systémique des trois traitements, un chiffre plus élevé d'accidents vasculaires a été constaté dans le groupe traité par ranibizumab (3%, 4% et 5% respectivement), cependant les auteurs ont estimé que la différence n'était pas cliniquement significative et probablement due au hasard au vue des nombreuses études confirmant la bonne tolérance systémique à long terme de cette molécules dans de traitement de la DMLA et de l'OMD.

#### V.4. L'inhibiteur de la PKC- $\beta$ , le ruboxistaurin® :

En 2009, Davis et coll. ont montré que le ruboxistaurin® (voie orale) ralentit la progression de l'OMD et permettrait d'améliorer l'acuité visuelle dans les cas d'OMD sévères <sup>(127)</sup>.

Le groupe PKC-DRS2 a mené par la suite une large étude multicentrique randomisée qui compare 32 mg de ruboxistaurin® par voie orale à un placebo pendant une période de suivi de 36 mois. Ils ont inclus 685 patients. Les résultats ont montré que le ruboxistaurin® a permis de réduire le risque de perte visuelle de 5.5% vs 9.1% dans le groupe placebo ( $p=0.034$ ). Dans le groupe traité par ruboxistaurin® et le groupe placebo la proportion des patients qui ont gagné 15 lettres ou plus était respectivement de 4.9% vs 2.4%, et La proportion des patients qui ont perdu 15 lettres ou plus était respectivement de 6.7% vs 9.9% ( $p=0.005$ ). Par ailleurs, le traitement par ruboxistaurin a permis de réduire le risque initial de traitement par laser de 26% ( $p=0.008$ ) <sup>(128)</sup>.

Le ruboxistaurin® n'est pas utilisé actuellement en France et ne fait pas partie des alternatives thérapeutiques disponibles pour le traitement de l'œdème maculaire diabétique.

## **Deuxième partie : Travail original**

### **Résultats à long terme du traitement par ranibizumab dans l'œdème maculaire diabétique en pratique clinique**

#### **I. Introduction**

Le traitement de l'œdème maculaire diabétique (OMD) a considérablement évolué ces dernières années et l'arsenal thérapeutique s'est considérablement élargi. La photocoagulation maculaire a été considérée pendant plusieurs années comme le traitement de référence de l'OMD en raison des résultats de l'étude ETDRS (Early Treatment Diabetic Retinopathy Study) publiés en 1985<sup>(2)</sup>. Dans cette étude, les patients traités par laser maculaire ont vu leur risque de perte visuelle diminuer de 50% après un suivi de 3 ans. Cependant, la photocoagulation laser ne permet pas d'améliorer l'acuité visuelle (AV) des patients sur le long terme. Le traitement par injections intravitréennes (IVT) de triamcinolone et de dexaméthasone a ensuite constitué une alternative thérapeutique intéressante <sup>(38,55,56)</sup>. Mais l'utilisation des IVT de corticostéroïdes reste limitée par les effets secondaires oculaires induits <sup>(52)</sup>. En 1994, Aiello et coll. ont retrouvé des taux élevés de VEGF (vascular endothelial growth factor) dans le vitré des patients présentant une rétinopathie diabétique <sup>(64)</sup>. Plusieurs anti-VEGF ont ainsi été développés et ont montré leur efficacité pour le traitement de l'œdème maculaire diabétique. Le ranibizumab (Lucentis® (Novartis Pharma AG, Suisse)) est le premier anti-VEGF à obtenir l'AMM dans cette indication. Cet anticorps recombinant humanisé possède une affinité accrue au VEGF-A. Les résultats des études de phase II et III ont confirmé son efficacité et sa supériorité par rapport au laser dans le traitement de la BAV secondaire à l'OMD, ainsi que son bon profil de tolérance <sup>(104, 106-108)</sup>. Les résultats à long terme de plusieurs études randomisées ont récemment été

publiés mais peu d'études ont évalué l'efficacité du Ranibizumab pour le traitement de l'OMD en pratique clinique.

L'objectif de notre étude était d'évaluer l'efficacité et la tolérance des injections intravitréennes de ranibizumab dans le traitement de l'œdème maculaire diabétique en pratique clinique pendant un suivi d'au moins 18 mois.

## **II. Matériel et Méthodes**

Nous avons inclus, rétrospectivement, des patients consécutifs présentant un œdème maculaire diabétique et traités par injections intravitréennes (IVT) de ranibizumab à 0.5 mg entre janvier 2011 et février 2013 dans le service d'ophtalmologie de l'hôpital Lariboisière à Paris. Les critères d'inclusion comprenaient :

- Patient diabétique de type 1 ou type 2
- Baisse d'acuité visuelle secondaire à un œdème maculaire diabétique touchant la région centrale
- Bonne réponse anatomique et/ou fonctionnelle aux trois premières injections de ranibizumab
- Suivi d'au moins dix-huit mois.

Certains patients ont bénéficié d'un traitement antérieur aux injections de ranibizumab, par photocoagulation maculaire ou panrétinienne, une chirurgie de la cataracte, ou des injections de corticostéroïdes ou de bevacizumab.

Les critères d'exclusion comprenaient :

- Antécédent d'autre pathologie rétinienne et de vitrectomie
- Présence d'une ischémie maculaire

- Accident vasculaire cérébral ou infarctus datant de moins de 3 mois, contre-indiquant l'utilisation des anti-VEGF
- Patients inclus dans un protocole d'étude randomisé.

Les données recueillies comprenaient les données systémiques (genre, type et durée du diabète, hémoglobine glyquée, tension artérielle, présence d'une néphropathie...), l'AV initiale et au cours du suivi mesurée avec une échelle ETDRS et/ou snellen, le stade de la rétinopathie diabétique périphérique, l'épaisseur maculaire centrale (EMC) en tomographie par cohérence optique spectral-domaine (SD-OCT) (Spectralis, Heidelberg Engineering, Heidelberg, Allemagne ou Cirrus, Carl Zeiss Meditec, Inc., Dublin, CA) initiale et au cours du suivi.

#### ***Schéma thérapeutique :***

Le traitement par ranibizumab a été administré conformément à l'AMM européenne en vigueur au moment de l'étude: Le traitement était administré une fois par mois pendant 3 mois consécutifs puis en cas de réponse fonctionnelle, il était poursuivi jusqu'à ce que l'AV maximale soit atteinte, c'est-à-dire jusqu'à ce que l'AV du patient soit stable lors de trois évaluations mensuelles consécutives. Si aucune amélioration de l'AV n'était constatée à l'issue d'une série de trois injections, la poursuite du traitement n'est pas recommandée. Le patient était ensuite suivi de façon mensuelle avec une mesure de l'AV et le contrôle de l'EMC en SD-OCT. En cas de nouvelle baisse de l'acuité visuelle due à l'OMD constatée lors d'un contrôle, le traitement était réinstauré et des injections mensuelles étaient de nouveau réalisées jusqu'à ce que l'AV soit à nouveau stable lors de trois évaluations mensuelles consécutives (ceci impliquant un minimum de deux injections).



Au cours du suivi, un traitement par laser maculaire était possible selon les critères ETDRS, ainsi qu'une photocoagulation panrétinienne ou une chirurgie de la cataracte.

### ***Réalisation des injections intravitréennes :***

Les injections intravitréennes étaient réalisées en ambulatoire selon un protocole établi dans le service. Une anesthésie locale par gouttes d'oxybuprocaine est réalisée quelques minutes avant le geste. L'opérateur prépare le matériel d'injection dans des conditions stériles (gants, champ de table, petit champ péri-oculaire). Il procède à une désinfection à la bétadine dermique (10%) pendant 3 minutes puis deux désinfections des culs-de-sacs conjonctivaux à la bétadine ophtalmologique (5%). Il met en place par la suite un blépharostat pour écarter les paupières. L'injection intravitréenne de 0,05 ml de ranibizumab est habituellement réalisée en supérieur à 3,5 mm du limbe si le patient est pseudophaque ou à 4 mm du limbe si le patient est phaque. Enfin, un rinçage abondant au sérum physiologique est effectué pour prévenir les kératites induites par la bétadine.

Immédiatement après l'injection, un traitement par antibiotique et corticoïde topique était appliqué. La durée du geste n'excède pas 5 minutes.

### ***Modalités du suivi :***

A l'initiation du traitement, les patients ont été revus en consultation un mois après la 3<sup>ème</sup> IVT afin d'évaluer la réponse fonctionnelle et anatomique aux 3 premières injections. En cas de réponse fonctionnelle, un contrôle mensuel était réalisé la première année. La 2<sup>ème</sup> année, les visites pouvaient être espacées en cas de stabilisation de l'acuité visuelle sur deux visites consécutives. Les injections étaient arrêtées en cas de stabilisation de la MAVC ou en l'absence de gain visuel et fonctionnel

satisfaisant. Dans ce dernier cas, le ranibizumab pouvait être remplacé par un autre traitement de l'œdème maculaire.

La réponse fonctionnelle au traitement a été défini par un gain d'AV d'au moins 5 lettres sur l'échelle ETDRS, avec ou sans réduction de l'EMC associée en SD-OCT. La rémission a été définie par la stabilité de l'AV maximale pendant au moins 5 mois consécutifs sans avoir recours aux IVT de ranibizumab.

### ***Analyse statistique :***

Des statistiques descriptives ont été réalisées pour les paramètres suivants: caractéristiques des patients, MAVC, nombre d'injections intra-vitréennes, épaisseur maculaire centrale et effets oculaires et systémiques secondaires, avec calcul de la moyenne ( $\pm$  écart type) et de la médiane pour les variables quantitatives et de la proportion de patients (en pourcentage) pour les variables binaires.

Les variables quantitatives (nombres d'IVT, MAVC...) dans l'analyse en sous groupe ont été comparées par un test paramétrique de Student apparié.

Les comparaisons entre variables binaires étaient évaluées par des tests non paramétriques de chi<sup>2</sup>. Un degré de significativité (p) inférieur à 0,05 était considéré comme significatif.

### ***Critères de jugement :***

Le critère de jugement principal était la variation moyenne de la MAVC depuis l'inclusion jusqu'aux mois 18 et/ou 24.

Les critères secondaires étaient respectivement : les pourcentages d'yeux ayant gagné  $\geq 10$  lettres ETDRS et  $\geq 15$  lettres ETDRS, la variation moyenne de l'épaisseur maculaire centrale depuis l'inclusion jusqu'aux mois 18 et 24, le nombre d'injections

nécessaire au cours du suivi, le pourcentage d'yeux en rémission et les effets secondaires oculaires et systémiques survenant durant le suivi.

### **III. Résultats**

#### ***Caractéristiques initiales des patients et de la maladie :***

Quarante-neuf patients (68 yeux) traités par injections de ranibizumab et suivis pendant au moins 18 mois ont été inclus. Trente-deux patients (39 yeux) ont achevé 24 mois de suivi avec un traitement par IVT de ranibizumab. La moyenne de suivi était de 25,2 mois ( $\pm 6,1$  mois) avec une médiane de 24,2 mois (entre 18 et 40,6 mois). Les caractéristiques des patients et de la maladie à l'initiation du traitement sont résumées dans les tableaux 2.1 et 2.2. Initialement, la moyenne de la MAVC était de  $53,9 \pm 15,7$  lettres ETDRS ( $\pm$  ET) et 10% des yeux (7/68) avaient un score de MAVC  $\geq 73$  lettres ETDRS. Trente-huit yeux (55,9%) ont bénéficié d'un autre traitement préalable au ranibizumab: 27 yeux ont eu un seul type de traitement préalable, 9 yeux ont bénéficié d'au moins 2 traitements et 2 yeux de 3 traitements préalables. Les traitements antérieurs utilisés étaient le laser maculaire pour 29 yeux, l'injection intra-vitréenne de bevacizumab pour 10 yeux et l'injection intra-vitréenne de corticoïdes pour 12.

L'œdème maculaire évoluait depuis 22,8 ( $\pm 19,5$ ) mois en moyenne (min=2 mois ; max=84 mois) avant l'initiation du traitement par ranibizumab.

Yeux		N= 68
Patients		n= 49
Sexe	Hommes	n= 35 (71,4%)
	Femmes	n= 14 (28,6%)
Type de diabète	Type 1	n= 5 (10,2%)
	Type 2	n= 44 (89,8%)
AGE 2014 (années) moyenne ( $\pm$ ET*)		61,7 ( $\pm$ 10,6)
Ancienneté du diabète au début traitement (mois) moyenne ( $\pm$ ET)		17,3 ( $\pm$ 11,1)
HBA1C moyenne ( $\pm$ ET)		6,5% ( $\pm$ 1,4)
Hypertension artérielle		n= 36 (73,5%)
Néphropathie		N= 5 (10,2%)
Macroangiopathie		n= 7 (14,3%)

**Tableau 2. 1 : Caractéristiques initiales des patients et du diabète**

\* ET : écart type

			n=68
Rétinopathie	<i>RDNP</i>	<i>minime</i>	5 (7,4%)
		<i>modérée</i>	9 (13,2%)
		<i>sévère</i>	20 (29,4%)
	<i>RDP</i>	<i>active</i>	6 (8,8%)
		<i>inactivée</i>	28 (41,1%)
ATCD de photocoagulation	<i>Panrétinienne</i>	<i>En cours</i>	17 (25%)
		<i>terminée</i>	24 (35,3%)
	<i>Focale/ Grille</i>	29 (42,6%)	
ATCD d'injection intravitréenne	<i>Corticoïdes</i>	12 (17,6%)	
	<i>Bevacizumab</i>	10 (14,7%)	
ATCD de chirurgie de la cataracte		14 (20,6%)	
Ancienneté OM (mois) (Moyenne ± ET)		22,8 (19,5)	
MAVC moyenne initiale ETDRS (lettres) (moyenne ± E'		53,7 (± 15,7)	
Score ETDRS > 73 lettres		7 (10,1%)	
EMC moyenne (µm) (± ET)		532,5 (±151,9)	

**Tableau 2. 2 :** Caractéristiques initiales de la rétinopathie et maculopathie diabétique

*RDNP : rétinopathie diabétique non proliférante, RDP : rétinopathie diabétique proliférante,*

*ATCD : Antécédent, ET : Ecart type, MAVC : Meilleure acuité visuelle corrigée, ETDRS : Early Treatment of diabetic retinopathy study, EMC : Epaisseur maculaire centrale*

### **Variations de la MAVC :**

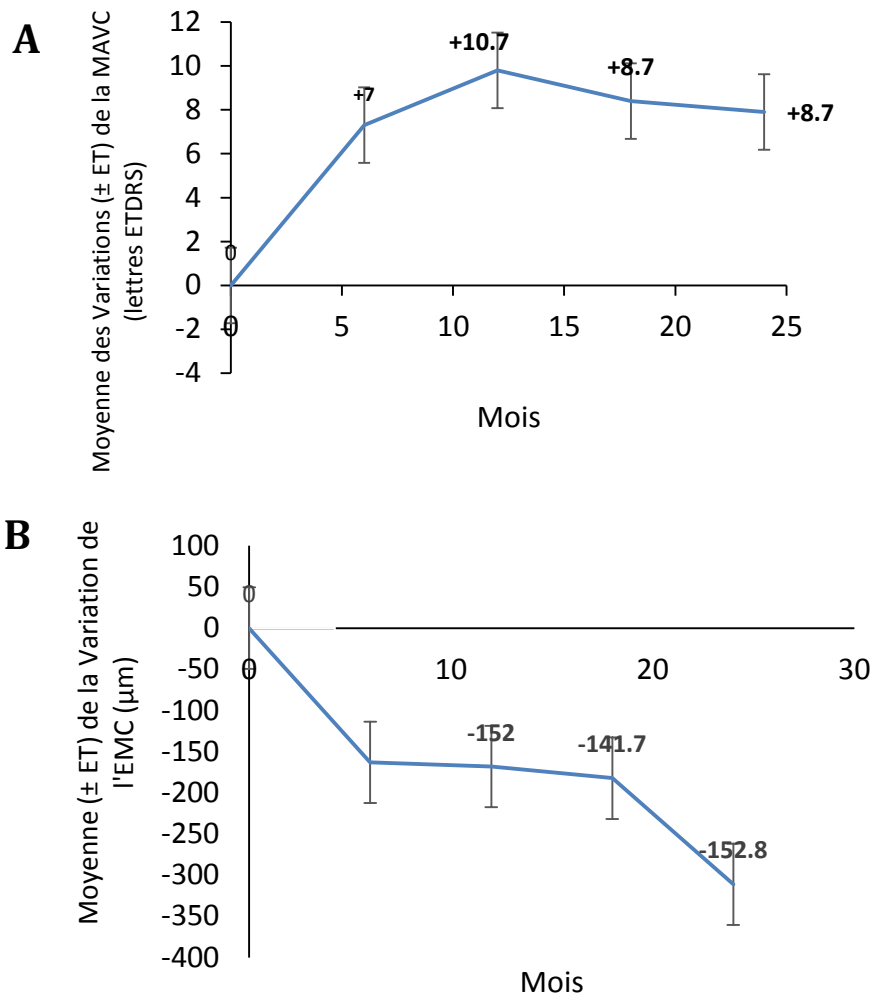
Les moyennes de la MAVC pendant le suivi sont représentées dans le tableau 3. Le gain visuel moyen (lettres ETDRS  $\pm$  ET) était de  $+10,7 \pm 14,7$  et de  $+8,7 \pm 16,7$  lettres ETDRS à 12 et 18 mois respectivement. Ce gain moyen d'acuité visuel était maintenu à 24 mois de suivi ( $8,7 \pm 14$  lettres). Les variations moyennes de la MAVC initiale au cours du suivi sont représentées dans la figure 2.1A.

A 18 mois de suivi, 51,5% (35/68) des yeux traités ont gagné plus de 10 lettres et 23,5% (16/68) ont gagné plus de 15 lettres tandis que trois yeux (4,4%) ont perdu plus de 10 lettres et seulement un oeil (1,5%) a perdu plus de 15 lettres (figure 2.2 A). Parmi les 39 yeux ayant achevé un suivi de 24 mois, 48,7% (19/39) ont gagné plus de 10 lettres et 25,6% (10/39) ont gagné plus de 15 lettres. A la fin du suivi de 2 ans, 3 yeux (7,7%) ont perdu plus de 10 lettres et aucun patient n'a perdu plus de 15 lettres (figure 2.2 B). A 18 et 24 mois respectivement, six yeux traités (8,8%) de 6 patients et sept yeux (17,9%) de 6 patients avaient une MAVC plus de 78 lettres ETDRS.

<b>ETDRS (lettres) (moyenne <math>\pm</math> ET)</b>			
Initiale	53,7 ( $\pm$ 15,7)		n= 68
12 mois	64,4 ( $\pm$ 14,7)	P<0,0001*	n= 68
18 mois	62,4 ( $\pm$ 16,7)	P<0,0001*	n= 68
24 mois	62,4 ( $\pm$ 14)	P<0,0001*	n= 39
<b>Epaisseur maculaire centrale (moyenne <math>\pm</math>ET) (<math>\mu</math>m)</b>			
Initiale	532,5 ( $\pm$ 151,9)		n= 68
12 mois	376 ( $\pm$ 147,9)	P<0,0001*	n= 68
18 mois	392,6 ( $\pm$ 145,8)	P<0,0001*	n= 68
24 mois	379,1 ( $\pm$ 152,2)	P<0,0001*	n= 39

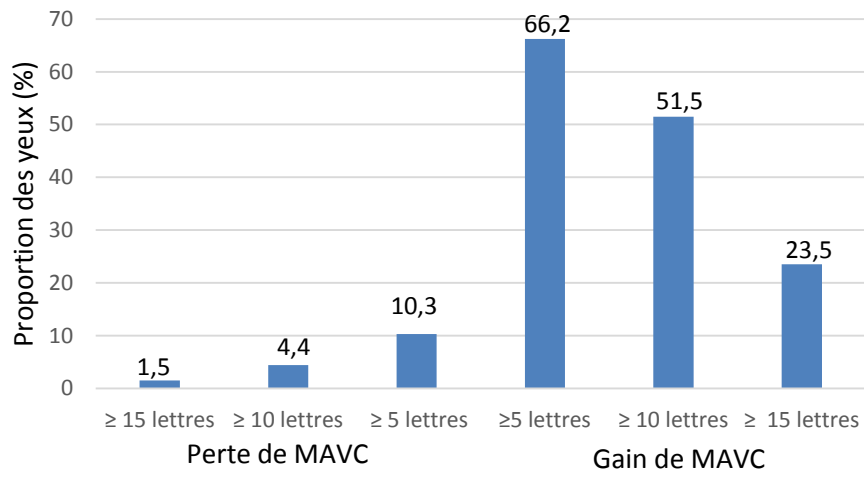
**Tableau 2. 3 :** MAVC et EMC moyenne pendant le suivi

\* Test de Student apparié, n : nombre d'yeux, ET : Ecart type, ETDRS : : Early Treatment of diabetic retinopathy study

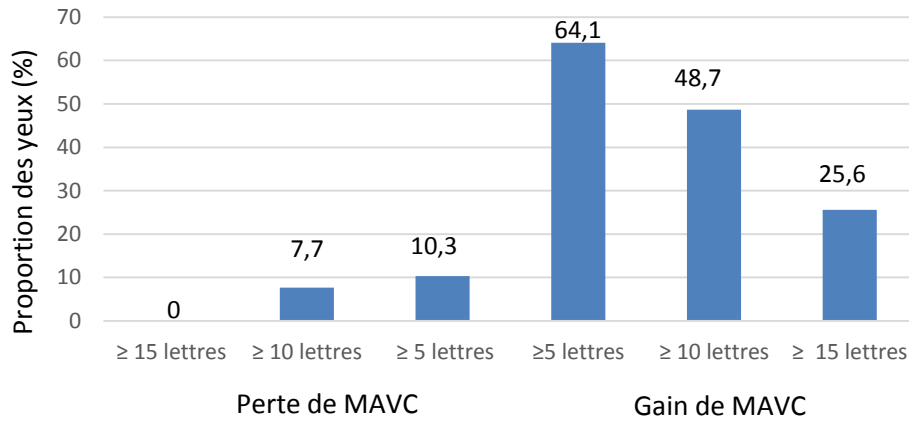


**Figure 2. 1:** Moyennes des variations de la MAVC depuis le jour 1 jusqu'au mois 24 **(A)** et moyennes des variations de l'épaisseur maculaire centrale depuis le jour 1 jusqu'au mois 24 **(B)**. MAVC : meilleure acuité visuelle corrigée, ETDRS : Early treatment diabetic retinopathy study

**A**

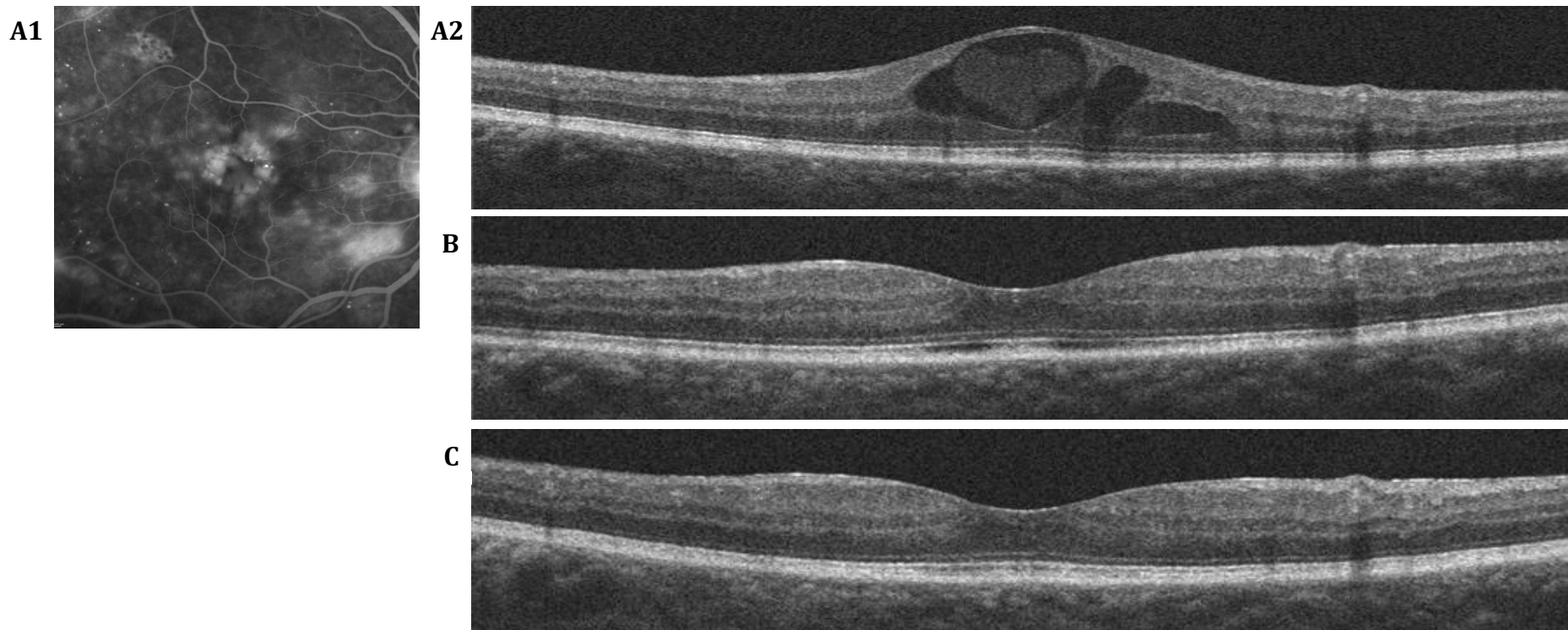


**B**



**Figure 2. 2 :** Proportion d'yeux (en pourcentage) selon le gain et la perte visuel à 18 mois de suivi (A). Et à 24 mois de suivi (B)





**Figure 2. 3 :** Patient âgé de 59 ans, diabétique de type 2 depuis 17 ans avec un OMD de l'œil droit, évoluant depuis 13 mois n'ayant pas reçu de traitement préalable.

(A1) Angiographie à la fluorescéine au temps tardif (avant le début des injections intravitréennes de ranibizumab), diffusion des microanévrismes maculaires et de l'œdème maculaire cystoïde

(A2) Avant le début des injections intravitréennes de ranibizumab, MAVC = 67 lettres ETDRS (20/50 snellen) , EMC = 522  $\mu$ m  
 Œdème maculaire centrale cystoïde.

(B) Au 18<sup>ème</sup> mois après le début du traitement, le patient a reçu 10 IVT de ranibizumab, MAVC = 74 lettres ETDRS (20/32 snellen), EMC = 262  $\mu$ m  
 Régression de l'œdème maculaire centrale.

(C) Au 24<sup>ème</sup> mois après le début du traitement, le patient a reçu 1 IVT de ranibizumab entre le 18<sup>ème</sup> et le 24<sup>ème</sup> mois de suivi, MAVC = 77 lettres ETDRS (20/32 snellen), EMC = 265  $\mu$ m

Pas de récurrence de l'œdème maculaire

### **Variation de l'épaisseur maculaire centrale :**

La moyenne de l'EMC initiale était de 532,5  $\mu\text{m}$  ( $\pm 151,9$ ). A 12 mois, la réduction moyenne de l'EMC était de - 152  $\mu\text{m}$  ( $\pm 150$ ). Cette réduction a été maintenue à 18 (- 141,7  $\pm 144$   $\mu\text{m}$ ) et à 24 mois (-152,8  $\pm 153$   $\mu\text{m}$ ) (Figure 2.1B).

### **Exposition au traitement :**

Les 49 patients (68 yeux) inclus ont reçu en moyenne 7.1  $\pm 1,9$  injections pendant la première année du suivi (médiane = 7.5). Entre le douzième et le dix-huitième mois, la moyenne du nombre d'injections était de 2.4  $\pm 1.6$  IVT (médiane = 3). Les 32 patients (39 yeux) qui ont achevé 24 mois de suivi ont reçu une moyenne de 4,95  $\pm 2,85$  injections (médiane = 5.5) au cours de la 2<sup>ème</sup> année de suivi dont 2.25  $\pm 1.6$  IVT de ranibizumab (médiane = 2) pendant les six derniers mois du suivi. La fréquence des injections de ranibizumab est présentée dans le tableau 2.4.

Durée du traitement	Nombre d'IVT de Ranibizumab moyenne $\pm$ ET	de Nombre d'IVT de Ranibizumab médiane	Nombre d'yeux
Jour 1 au Mois 12	7,1 $\pm$ 1,9	7,5	68
Mois 12 - 18	2,4 $\pm$ 1,6	3	68
Mois 18 - 24	2,25 $\pm$ 1,6	2	39

**Tableau 2. 4 : Moyenne et médiane du nombre d'injections de ranibizumab durant le suivi (du jour 1 au mois 24)**

### **Devenir des patients durant le suivi :**

68 yeux au total ont été traités par ranibizumab pendant 18 mois. A 18 mois, 13 yeux (19.1%) ont été considérés en rémission (MAVC stable 5 mois consécutifs en l'absence d'IVT). La moyenne de la MAVC dans ce groupe était de 71,38  $\pm 6,87$  lettres et la moyenne de l'EMC était de 368  $\pm 145,9$   $\mu\text{m}$  à 18 mois.

Au delà de 18 mois de suivi, le traitement par ranibizumab a été poursuivi pour 53 yeux (77,9 %). Les injections ont été arrêtées pour 15 yeux (22,1%) en raison d'une efficacité jugée insuffisante du ranibizumab sur l'AV. Parmi ces 15 yeux, le ranibizumab a été remplacé par un autre traitement intravitréen dans 6 cas et aucun autre traitement n'a été entrepris chez 9 cas, pour les raisons suivantes :

- persistance d'un déséquilibre important de la pression artérielle et/ou de la glycémie pour cinq yeux
- ischémie maculaire dans un cas
- trou maculaire lamellaire dans un autre cas
- Refus d'un patient traité pour un OMD bilatéral de poursuivre le traitement

### ***Analyses en sous-groupe :***

#### *1. Sous-Groupe selon la réponse fonctionnelle à 3 mois :*

Nous avons défini deux sous-groupes selon la réponse fonctionnelle au traitement à court terme. Un sous-groupe de bon répondeurs (27 yeux) a été défini par un gain d'AV d'au moins 10 lettres ETDRS à 4 mois (1 mois après les 3 IVT initiales), et un sous-groupe de répondeurs lents défini par un gain de moins de 10 lettres et plus de 5 lettres (12 yeux) à 4 mois.

Le groupe des patients répondeurs lents à M4 avaient une AV initiale meilleure que le groupe des patients bon répondeurs avec respectivement  $62,33 \pm 7,96$  vs  $45,04 \pm 17,47$  ( $p= 0,0001$ ). Les patients bon répondeurs à M4 étaient âgés de  $62,67 \pm 11,19$  vs  $53,92 \pm 13,79$  pour les patients répondeurs lents ( $p= 0,03$ ). L'AV moyenne à M18 n'était pas statistiquement différente dans les deux groupes ( $60,35 \pm 18,22$  dans le groupe des bons répondeurs à M4 et  $67,17 \pm 8,9$  dans le groupe des répondeurs lents,  $p= 0,08$ ). Le Pourcentage des yeux ayant gagné >15 lettres à M18 était de 51,9% dans le groupe des bon répondeurs vs 1% dans le groupe des répondeurs lents, ( $p= 0,03$ ).

Les autres caractéristiques cliniques de l'OM et du diabète n'étaient pas statistiquement différentes dans les deux groupes.

*2. Sous-Groupe selon la réponse fonctionnelle à 18 mois :*

Nous avons également défini deux sous-groupes selon la réponse fonctionnelle au traitement à long terme. Un sous-groupe de bon répondeurs (n=35 yeux) a été défini par un gain d'AV d'au moins 10 lettres ETDRS à 18 mois, et un sous-groupe de répondeurs moyens défini par un gain de moins de 10 lettres et une perte de moins de 5 lettres (n=26 yeux) à 18 mois. La MAVC moyenne à l'inclusion des patients bon répondeurs était significativement inférieure au groupe des répondeurs moyens avec respectivement une moyenne de  $48.69 \pm 14.49$  lettres contre  $59 \pm 15.10$  lettres ( $p = 0,01$ ). Aucune autre différence significative n'a été retrouvée entre les deux groupes concernant les caractéristiques cliniques de l'œdème maculaire et de la rétinopathie diabétique à l'inclusion (tableau 2.5).

A 18 mois, il existe une différence significative dans le nombre d'IVT reçues entre les deux groupes : les bons répondeurs avaient reçu en moyenne  $9.35$  injections  $\pm 2,12$  (médiane = 9) contre une moyenne de  $7,88$  injections  $\pm 2,46$  (médiane = 8) pour les répondeurs lents ( $p = 0.02$ ).

<b>Caractéristiques initiales</b>	<b>Bon répondeurs, nombre d'yeux =35</b>	<b>Répondeurs moyens, nombre d'yeux =26</b>	<b>P</b>
<b>AV</b> (lettres ± ET)	48,69 ± 14,49	59 ± 15,1	0,01
<b>EMC</b> (µm ± ET)	564,9 ± 167,4	516,1 ± 119,4	0,20
<b>RDNP minimale</b> (n,%)	3 (8,6%)	2 (7,7 %)	0,76
<b>modérée</b>	6 (17,1%)	3 (11,5%)	0,85
<b>sévère</b>	9 (25,7%)	9 (34,6%)	0,56
<b>RDP</b>	5 (14,3%)	0	0,13
<b>PPR à l'inclusion absente</b>	15 (42,8%)	11 (42,3%)	0,86
<b>en cours</b>	9 (25,7%)	6 (23%)	0,88
<b>terminée</b>	11 (31,4%)	8 (30,7%)	0,59
<b>ATCD de laser maculaire</b>	13 (37,1%)	10 (38,5%)	0,96
<b>ancienneté de l'OM</b> (mois± ET)	23,73 (±24,22)	23,75 (±16,2)	1
<b>ATCD IVT Corticoïdes</b>	6 (17,1%)	4 (15,4%)	0,81
<b>Avastin</b>	5 (14,3%)	4 (15,4%)	0,85

**Tableau 2. 5 :** caractéristiques initiales d'AV, de la rétinopathie et de la maculopathie diabétique dans un sous-groupe avec un gain d'AV d'au moins 10 lettres ETDRS à 18 mois (bon répondeurs) et un sous-groupe avec un gain de moins de 10 lettres et une perte de moins de 5 lettres (répondeurs moyens).

### 3. Sous-groupe selon la rémission

Le groupe des yeux considéré en rémission (MAVC stable 5 mois consécutifs en l'absence d'IVT) (n = 13) a été comparé au groupe des yeux en cours de traitement à 18 mois (n = 55). Une différence significative a été retrouvée concernant l'AV moyenne initiale, 62,69 ± 8,37 lettres ETDRS dans le groupe en rémission comparé à 51,87 ± 16,34 lettres ETDRS dans le groupe en cours de traitement (p= 0,002). Il n'y avait pas de différence significative entre les deux groupes concernant les caractéristiques cliniques initiales de l'œdème maculaire et de la rétinopathie diabétique à l'inclusion (tableau 2.6).

A 18 mois, l'AV moyenne du groupe en rémission était significativement plus élevée (71,38 ± 6,87 lettres) comparé à celle du groupe en cours de traitement (60,28 ± 17,41 lettres) (p=0,0037), tandis qu'il n'y avait pas de différence significative entre les épaisseurs maculaires centrales entre les deux groupes (368 ± 145,9 µm dans le groupe en rémission vs 400,63 ± 147,8 µm dans le groupe en cours de traitement,

p=0,44) Le nombre d'IVT reçues à 18 mois était significativement plus faible dans le groupe en rémission avec une moyenne de  $5,5 \pm 1,98$  comparé à une moyenne de  $9,16 \pm 2,37$  IVT pour le groupe en cours de traitement ( $p < 0,0001$ ).

Caractéristiques initiales	Yeux en rémission à 18 mois, n=13 (19%)	Autres yeux, n= 55 (81%)	p
<b>Age</b> (années $\pm$ ET)	59,08 $\pm$ 14,07	61,8 $\pm$ 10,09	0,54
<b>AV</b> (lettres ETDRS $\pm$ ET)	62,69 $\pm$ 8,37	51,87 $\pm$ 16,34	0,002
<b>EMC</b> ( $\mu\text{m}$ $\pm$ ET)	542,50 $\pm$ 155,35	529,60 $\pm$ 150,38	0,80
<b>RDNP minime</b> (n, %)	3 (23,1%)	2 (3,6%)	0,07
<b>modérée</b>	1 (7,7%)	8 (14,5%)	0,84
<b>sévère</b>	3 (23%)	17 (30,9%)	0,83
<b>RDP</b> (n,%)	0	6 (10,9%)	0,48
<b>PPR à l'inclusion absente</b> (n,%)	6 (46,2%)	21 (38,2%)	0,83
<b>en cours</b>	3 (23,1%)	14 (25,5%)	0,86
<b>terminée</b>	4 (30,8%)	20 (36,4%)	0,95
<b>ATCD de laser maculaire</b> (n,%)	3 (23,1%)	26 (47,3%)	0,20
<b>ancienneté de l'OM</b> (mois $\pm$ ET)	19,64 ( $\pm$ 18,8)	23,8 ( $\pm$ 19,8)	0,53
<b>ATCD IVT Corticoïdes</b> (n,%)	0 (0%)	12 (21,8%)	0,15
<b>Avastin</b>	1 (7,7%)	9 (16,4%)	0,72

**Tableau 2. 6 :** caractéristiques initiales d'AV, de la rétinopathie et de la maculopathie diabétique dans un sous-groupe en rémission à 18 mois (MAVC stable 5 mois consécutifs en l'absence d'IVT ) et un sous-groupe des autres yeux n'ayant pas été considéré en rémission.

#### 4. Sous-groupe selon l'AV initiale

Nous avons défini deux sous-groupes selon l'AV initiale : un sous-groupe avec une AV initiale  $> 69$  lettres ETDRS ( $>20/40$  équivalent snellen) (8 yeux) et un sous-groupe ayant une AV  $\leq 69$  lettres ETDRS ( $\leq 20/50$  équivalent snellen) (60 yeux).

75% des yeux ayant une AV  $> 69$  lettres ETDRS avaient une rétinopathie diabétique non proliférante sévères vs 23,3% dans l'autre groupe ( $p = 0,001$ ). Les autres caractéristiques initiales n'étaient pas différentes dans les deux groupes. L'AV moyenne finale était meilleure dans le groupe avec une AV  $> 69$  lettres ETDRS ( $73,25 \pm 7,27$  vs  $60,97 \pm 16,91$  dans le groupe avec une AV  $\leq 69$  lettres ETDRS ( $p = 0,001$ ).

L'EMC finale n'était pas différente dans les deux groupes avec  $364,83 \pm 125,10$  dans le groupe avec une AV > 69 lettres ETDRS et  $396,82 \pm 146,26$  dans l'autre groupe ( $p=0,58$ ).

***Profil de tolérance :***

Durant toute la période du suivi, aucun effet oculaire ou systémique majeur n'a été signalé. Nous n'avons pas observé de cas d'hypertonie réfractaire associé aux IVT de ranibizumab. Un seul patient un érythème récurrent et un eczéma de paupière après les injections de ranibizumab, ne nécessitant pas l'arrêt du traitement. Tous les tests d'allergène étaient négatifs chez ce patients. Dix yeux (14.7%) ont été opérés de la cataracte durant les suivi. Quatorze patients (20,6%) étaient pseudophaques à l'inclusion.

## **IV. Discussion**

Les résultats de cette étude confirment que les injections intravitréennes de ranibizumab sont efficaces pour améliorer l'acuité visuelle et réduire l'épaisseur maculaire centrale dans l'œdème maculaire diabétique en pratique clinique courante. Cette amélioration a été maintenue au-delà de la première année de traitement et jusqu'à 24 mois de suivi. Ces résultats sont concordants avec ceux des études randomisées de phase II et III qui ont montré l'efficacité du traitement par ranibizumab dans l'OMD. Notre étude ne peut être comparée directement aux études randomisées. En effet, les critères d'inclusion et le schéma thérapeutique diffèrent de ces dernières. Par exemple, les critères d'inclusion de l'étude RESTORE comprennent une MAVC initiale entre 78 et 39 lettres ETDRS (MAVC initiale moyenne de 64,8 et 63,4 dans les deux groupes traités par Ranibizumab) et les patients ayant reçu un autre traitement anti-VEGF durant les trois mois précédant la randomisation ont été exclus

(<sup>39,106</sup>) , tandis que la MAVC initiale dans notre étude varie entre 1 et 78 lettres ETDRS (MAVC initiale moyenne de 53,7 lettres ETDRS) et le délai d'un éventuel traitement antérieur n'était pas un critère d'exclusion. De même, dans les études randomisées les patients sont suivis de façon mensuelle (<sup>107,108</sup>) tandis qu'en pratique clinique quotidienne et donc dans cette étude de vie réelle, les consultations sont le plus souvent espacées progressivement au cours du suivi. Le nombre moyen des consultations des patients durant la première année de suivi était de  $7,54 \pm 2,04$  (médiane = 8), ce nombre était de  $2,76 \pm 1,28$  (médiane = 3) entre le 12<sup>ème</sup> et le 18<sup>ème</sup> mois et de  $2,44 \pm 1,14$  (médiane= 2) entre le 18<sup>ème</sup> et le 24<sup>ème</sup> mois.

Cependant, notre étude montre que les résultats des études randomisées sur le traitement par ranibizumab de l'OMD semblent pouvoir être reproduits dans des conditions de pratique clinique courante.

En effet, dans notre cohorte, le gain moyen d'AV était de +8,7 lettres à 18 et 24 mois de suivi, avec une réduction moyenne de l'EMC de -141,7  $\mu\text{m}$  à 18 mois et -152,8  $\mu\text{m}$  à 24 mois. La proportion d'yeux ayant gagné plus de 10 lettres et plus de 15 lettres était respectivement de 48,7% et 25,6% à 24 mois. Cette efficacité fonctionnelle et anatomique du ranibizumab est proche de celle retrouvée au cours des études randomisées avec un suivi supérieur à un an. Notamment, l'étude RESTORE est une étude randomisée de phase III comparant l'efficacité du ranibizumab en monothérapie ou associé à un laser comparé à celle du laser maculaire seul dans le traitement de l'OMD. Dans cette étude, le ranibizumab était injecté mensuellement pendant 3 mois puis les injections étaient réalisées selon un schéma Pro Re Nata, en fonction de la stabilité de l'AV et de la progression de la maladie, en accord avec l'AMM européenne du ranibizumab. Dans l'extension à 24 mois de cette étude Restore, le gain moyen d'AV était de +7,9 et +6,7 lettres ETDRS dans le groupe traité par ranibizumab seul et le



groupe traité par ranibizumab associé à du laser respectivement à 2 ans, avec une réduction moyenne de l'EMC de -140,6 et -133,0  $\mu\text{m}$  dans le groupe traité par ranibizumab seul et le groupe traité par ranibizumab associé à du laser respectivement. A 24 mois, 42,2% et 41,0% des patients avaient gagné 10 lettres ou plus, 28,9% et 22,9% avaient gagné 15 lettres ou plus respectivement dans le groupe traité par ranibizumab seul et le groupe traité par ranibizumab associé à du laser <sup>(130)</sup>.

Le nombre d'IVT de Ranibizumab au cours des deux années de suivi dans cette étude est également proche de celui retrouvé dans l'étude RESTORE. Dans notre étude, la moyenne d'injection était de 7,1 la première année et de 5,5 la deuxième année chez les 39 yeux qui ont été suivis pendant 24 mois. L'étude RESTORE retrouve également une moyenne de 7,0 et 6,8 injections la première année dans le groupe traité par ranibizumab seul et le groupe traité par ranibizumab associé à du laser respectivement <sup>(39,106)</sup>. Dans l'extension de l'étude RESTORE à 2 et 3 ans, le nombre d'injection nécessaire diminue après la première année de suivi avec une moyenne d'injection la deuxième année de 3,9 dans le groupe traité par ranibizumab et 3,5 quand le laser était associé au ranibizumab, puis de 2,9 et 2,5 la troisième année <sup>(106)</sup>.

L'efficacité du ranibizumab à long terme avec un besoin décroissant en injections a également été confirmé par l'étude du DRCR.net comparant deux groupes traités par ranibizumab associé au laser, immédiat (3 à 10 jours) ou différé ( $\geq 24$  weeks) au laser seul <sup>(114)</sup>. Cette étude a également retrouvé la supériorité d'un traitement combiné par Ranibizumab associé à du laser comparé au laser seul avec un gain de +9 lettres dans les 2 groupes traités par Ranibizumab comparé à +3 lettres dans le groupe traité par laser seul. Une décroissance du nombre d'IVT a également été retrouvée dans l'extension de cette étude à 5 ans, avec une médiane de 2 à 3 injections de ranibizumab nécessaire la deuxième année de suivi <sup>(110)</sup>.

Dans cette étude, l'analyse en sous-groupe selon la réponse fonctionnelle a montré que le nombre moyen d'IVT était significativement plus élevé dans le groupe de patients ayant un gain  $\geq +10$  lettres (9,35 IVT entre l'inclusion et 18 mois) comparé au groupe de patients ayant un gain moins élevé,  $< +10$  lettres et  $\geq -5$  lettres (7,88 IVT entre l'inclusion et 18 mois). La nécessité d'un traitement intensif la première année a également été retrouvée au cours des grandes études randomisées. En effet, dans les études RISE et RIDE évaluant l'efficacité du Ranibizumab en monothérapie comparé à un placebo, les patients étaient traités de façon mensuelle pendant 2 ans et la gain moyen d'AV était de +11 lettres à 24 mois dans les 2 groupes traités <sup>(107)</sup>. Dans l'étude du DRCR.net, le traitement par ranibizumab était également intensif la première année, avec une moyenne de 8 et 9 IVT dans les deux groupes traités, et un gain moyen de +9 lettres à 1 an <sup>(114, 129)</sup>.

Concernant le profil de tolérance du ranibizumab dans le traitement de l'OMD, notre étude de vie réelle est également en accord avec les données publiées, retrouvant une bonne tolérance du ranibizumab sur le plan local et systémique. Aucun cas d'endophtalmie n'a été rapporté ni d'élévation de la pression intraoculaire réfractaire associé aux IVT de ranibizumab. Au cours du suivi, 14.7% de patients ont été opérés de cataracte tandis que 20.6% étaient pseudophaques à l'inclusion. Aucun cas d'effet secondaire systémique d'anti-VEGF n'a été rapporté. Ces résultats sont concordants et confirment la bonne tolérance du traitement par IVT de ranibizumab dans l'œdème maculaire diabétique retrouvé dans la littérature. Cependant il s'agit d'une étude rétrospective et certains effets indésirables ont pu ne pas être rapportés. Sur le plan local, le taux d'endophtalmie était de 0%, 1% et 1,2% dans les études RESTORE,

DRCR.net et RISE/RIDE respectivement <sup>(106,114,108)</sup>. Le taux d'évènement cardiovasculaire dans les groupes traités variait de 3 à 7% selon les études.

Notre étude présente plusieurs limites car il s'agit d'une étude rétrospective incluant un nombre relativement faible de patients. De plus, les patients inclus traités par ranibizumab avec un suivi de plus de 18 mois correspondaient uniquement à des patients considérés initialement (à M4) comme répondeurs au traitement par ranibizumab, les patients non répondeurs après 3 IVT ayant été exclus de l'analyse, contrairement aux études randomisées.

## Conclusion

Les injections intravitréennes de ranibizumab ont montré leur efficacité dans le traitement de l'œdème maculaire diabétique, en améliorant l'acuité visuelle et diminuant l'épaisseur maculaire centrale au cours de plusieurs études randomisées. Les résultats de notre étude présentant un suivi à long terme de patients traités par Ranibizumab pour un œdème maculaire diabétique retrouvent un gain moyen d'acuité visuel de +8,7 lettres et une réduction de l'épaisseur maculaire centrale de -141,7  $\mu\text{m}$  à 18 mois, avec un nombre moyen d'injections de 7,1 la première année et 2,4 entre 12 et 18 mois. Un gain de plus de 15 lettres a été obtenu dans 23,5 % des yeux à 18 mois. Ces résultats confirment donc ceux des grandes études randomisées avec un maintien du gain visuel à 18 mois ainsi qu'une diminution du nombre d'injections nécessaires la deuxième année. D'autres études de pratique clinique avec un suivi à plus long terme pourront permettre de confirmer le maintien de ces résultats anatomiques et fonctionnels au delà de la 2<sup>ème</sup> année.

## REFERENCES

1. Druet C ; Roudier C ; Romon I ; Assogba FGA ; Bourdel Marchasson I ; Eschwege E ; Risse Fleury M ; Poutignat N ; Gautier A ; Chantry M ; Weill A ; Fosse S ; Fagot Campagna A. Echantillon national témoin représentatif des personnes diabétiques, Entred 2007-2010. Caractéristiques, état de santé, prise en charge et poids économique des personnes diabétiques.2012. Raport, synthèse Institut de Veille sanitaire.
2. Early Treatment Diabetic Retinopathy Study Research Group. Photocoagulation for diabetic macular edema : Early Treatment Diabetic Retinopathy Study report number 1. Arch Ophthalmol 1985 ;103 :1796-806
3. World Health Organization. Diabetes :fact sheet N°312. <http://www.who.int/mediacentre/factsheets/fs312/en/>. Accessed June 19, 2013
4. Guariguata L, Whiting DR, Hambleton I, Beagley J, Linnenkamp U, Shaw JE. Global estimates of diabetes prevalence for 2013 and projections for 2035. Diabetes Res Clin Pract. 2014 ;103 :137-49
5. Fong DS, Aiello LP, Ferris FL III, Klein R. Diabetic retinopathy. Diabetes Care 2004 ;27 :2540-53.
6. C. Delcourt, P. Massin, M. Rosilio. Epidemiology of diabetic retinopathy : Expected vs reported prevalence of cases in the French population. Diabetes&Metabolism 2009 :35 : 431-438
7. Younis N, Broadbent DM, Vora JP, Harding SP. Liverpool Diabetic Eye study. Incidence of sight-threatening retinopathy in patients with type 2 diabetes in the Liverpool diabetic eye study : a cohort study. The Lancet 2003 ;361 :195-200
8. Zhang X, Saaddine JB, Chou CF, et al. Prevalence of diabetic retinopathy in the united states, 2005-2008. JAMA 2010;304 :649-56. Klein, R.; Klein, B. National Diabetes Data Group. Diabetes in America. 2. Bethesda, MD: National Institutes of Health, National Institute of Diabetes and Digestive and Kidney Diseases; 1995. Vision disorders in diabetes; p. 293-33
9. Moss SE, Klein R, Klein BE. Ten-year incidence of visual loss in a diabetic population. Ophthalmology 1994;101:1061-70.
10. Paulus YM, Gariano RF. Diabetic retinopathy: a growing concern in an aging population. Geriatrics 2009;64:16-20.
11. Klein R, Knudtson MD, Lee KE, et al. The Wisconsin Epidemiologic Study of Diabetic Retinopathy XXIII: the twenty- five-year incidence of macular edema in persons with type 1 diabetes. Ophthalmology 2009;116:497-503
12. Klein R, Klein BE, Moss SE, et al. The Wisconsin Epidemiologic Study of Diabetic Retinopathy. IV. Diabetic Macular edema. Ophthalmology 1984 ;91 :1464-74
13. Yau, J. W. Y. et al. Global prevalence and major risk factors of diabetic retinopathy. Diabetes Care 35, 556-564 (2012).
14. Javitt JC, Aiello LP, Chiang Y, et al. Preventive eye care in people with diabetes is cost-saving to the federal government :implications for health-care reform. Diabetes Care 1994 ;17 :909-17

15. A. Erginay, B. Dupas. *Rétine, pathologie vasculaire du fond d'œil*. Ed. Médecine sciences publications. 2014. Volume 3.
16. Bresnick GH, Engerman R, Davis MD, et al. Patterns of ischemia in diabetic retinopathy. *Trans Sect Ophthalmol Am Acad Ophthalmol Otolaryngol*, 1976, 81 :694-709
17. Gaucher D, Sebah C, Erginay A et al. Optical coherence tomography features during the evolution of serous retinal detachment in patients with diabetic macular edema. *Am J Ophthalmol*, 2008, 145 :289-29
18. Massin, P. et al. Detection, monitoring and treatment of diabetic retinopathy. Recommendations of ALFEDIAM. Committee of above-mentioned experts and validated by the board of directors and scientific board of ALFEDIAM]. *Diabetes Metab*. 22, 203-209 (1996)
19. Wilkinson, C. P. et al. Proposed international clinical diabetic retinopathy and diabetic macular edema disease severity scales. *Ophthalmology* 110, 1677-1682 (2003)
20. Bressler NM, Browning DJ, Altaweel MM, Bressler NM et al, Diabetic retinopathy clinical research network. Diabetic macular edema :what is focal and what is diffuse ? *Am J Ophthalmol*, 2008, 146 :649-655
21. The Diabetes Control and Complications Trial Research Group. The effect of intensive treatment of diabetes on the development and progression of long-term complications in insulin-dependent diabetes mellitus. *N Engl J Med* 1993;329:977-86
22. UK Prospective Diabetes Study (UKPDS) Group. Intensive blood-glucose control with sulphonylureas or insulin compared with conventional treatment and risk of complications in patients with type 2 diabetes (UKPDS 33). *Lancet* 1998;352:837-53 [Erratum in: *Lancet* 1999;354:602]
23. The ACCORD Study Group and ACCORD-Eye Study Group. Effects of medical therapies on retinopathy progression in type 2 diabetes. *N Engl J Med* 2010;363:233-44 [Chew EY, Ambrosius WT. Update of the ACCORD-Eye Study. *N Engl J Med* 2011;364:188-9].
24. Action to Control Cardiovascular Risk in Diabetes Study Group. Effects of intensive glucose lowering in type 2 diabetes. *N Engl J Med*. 2008;358:2545e59
25. Nathan DM, Buse JB, Davidson MB, et al. Medical management of hyperglycemia in type 2 diabetes: a consensus algorithm for the initiation and adjustment of therapy: a consensus statement of the American Diabetes Association and the European Association for the Study of Diabetes. *Diabetes Care*. 2009;32:193e203.
26. Gwendoline Mills - Joncour , Charles Thivolet *Réflexions ophtalmologiques*. Avril 2012, N°154 Tome 17, 11-13
27. Klein R, Klein BE, Moss SE, et al. The Wisconsin Epidemiologic Study of Diabetic Retinopathy. XVII. The 14 year incidence and progression of diabetic retinopathy and associated risk factors in type 1 diabetes. *Ophthalmology*. 1998;105:1801e15.

28. UK Prospective Diabetes Study Group. Tight blood pressure control and risk of macrovascular and microvascular complications in type 2 diabetes: UKPDS 38. *Br Med J.* 1998;317:703e13
29. Klein R, Klein BE, Moss SE, et al. The Wisconsin Epidemiologic Study of Diabetic Retinopathy. XI. The incidence of macular edema. *Ophthalmology*, 1989, 96 : 1501-1510
30. Chaturvedi N, Sjolie AK, Stephenson JM, et al. Effect of lisinopril on progression of retinopathy in normotensive people with type 1 diabetes. The EUCLID Study Group. EURODIAB controlled trial of lisinopril in insulin-dependent diabetes mellitus. *Lancet.* 1998;351:28e31.
31. Chase HP, Garg SK, Harris S, et al. Angiotensin converting enzyme inhibitor treatment for young normotensive diabetic subjects: a two-year trial. *Ann Ophthalmol.* 1993;25:284e9
32. Mauer M, Zinman B, Gardiner R, et al. Renal and retinal effects of enalapril and losartan in type 1 diabetes. *N Engl J Med.* 2009;361:40e51
33. Chew EY, Klein ML, Ferris FL III, et al. Association of elevated serum lipid levels with retinal hard exudate in diabetic retinopathy. Early Treatment Diabetic Retinopathy Study (ETDRS) Report 22. *Arch Ophthalmol.* 1996;114:1079e84
34. Gupta, A., Gupta, V., Thapar, S. & Bhansali, A. Lipid-lowering drug atorvastatin as an adjunct in the management of diabetic macular edema. *Am. J. Ophthalmol.* 137, 675–682 (2004).
35. Keech AC, Mitchell P, Summanen PA, et al. Effect of fenofibrate on the need for laser treatment for diabetic retinopathy (FIELD study): a randomised controlled trial. *Lancet.* 2007;370:1687e97
36. Scheen AJ, Van Gaal LF. [Clinical study of the month. Accordlipid and accord-eye: towards a new positioning of fenofibrate in the management of type 2 diabetes]. *Rev Med Liege.* 2010;65:533e9
37. West, S. D. et al. The prevalence of retinopathy in men with Type 2 diabetes and obstructive sleep apnoea. *Diabet. Med. J. Br. Diabet. Assoc.* 27, 423–430 (2010).  
20. Harsch, I. A. et al. The effect of continuous positive airway pressure treatment
38. Diabetic retinopathy clinical research network. A randomized trial comparing intravitreal triamcinolone acetonide and focal/grid photocoagulation for diabetic macular edema. *Ophthalmology* 2008 ;115 :1447-1449,1449.e.1.-10.
39. Mitchell, F. Bandello, U. Schmidt-Erfurth, RESTORE Study Group, *et al.* The RESTORE Study: ranibizumab monotherapy or combined with laser versus laser monotherapy for diabetic macular edema *Ophthalmology*, 118 (2011), pp. 615–625
40. Michael J. Elman, MD,<sup>1</sup> Allison Ayala, MS,<sup>2</sup> Neil M. Bressler, MD,<sup>3</sup> David Browning, MD,<sup>4</sup> Christina J. Flaxel, MD,<sup>5</sup> Adam R. Glassman, MS,<sup>2</sup> Lee M. Jampol, MD,<sup>6</sup> Thomas W. Stone, MD,<sup>7</sup> for the Diabetic Retinopathy Clinical Research Network. Intravitreal Ranibizumab for Diabetic Macular Edema with Prompt versus Deferred Laser Treatment: 5-Year Randomized Trial Results. *American Academy of ophthalmology* 2015 ;122 :375-381.

41. Pere Romero-Aroca. Is laser photocoagulation treatment currently useful in diabetic macular edema. *Med hypothesis discov innov ophtalmol journal* 2015 ; 4 :5-8
42. Schatz H, Madeira D, McDonald HR, Johnson RN. Progressive enlargement of laser scars following grid laser photocoagulation for diffuse diabetic macular edema. *Arch Ophthalmol.* 1991 Nov;109(11):1549-51. PMID: 1755735
43. Sivaprasad S, Dorin G. Subthreshold diode laser micropulse photocoagulation for the treatment of diabetic macular edema. *Expert Rev Med Devices.* 2012 Mar;9(2):189–97
44. Edelman JL. Differentiating intraocular glucocorticoids. *Ophthalmologica.* 2010;224(suppl 1):25–30.
45. Dugel PU, Bandello F, Loewenstein A. Dexamethasone intravitreal implant in the treatment of diabetic macular edema. *Clin Ophthalmol.* 2015 Jul 16;9:1321-35
46. Solito E, Mulla A, Morris JF, Christian HC, Flower RJ, Buckingham JC. Dexamethasone induces rapid serine-phosphorylation and membrane translocation of annexin 1 in a human folliculostellate cell line via a novel nongenomic mechanism involving the glucocorticoid receptor, protein kinase C, phosphatidylinositol 3-kinase, and mitogen-activated protein kinase. *Endocrinology.* 2003;144(4):1164–1174
47. Tamura H, Miyamoto K, Kiryu J, et al. Intravitreal injection of corticosteroid attenuates leukostasis and vascular leakage in experimental diabetic retina. *Invest Ophthalmol Vis Sci.* 2005;46(4):1440–1444.
48. Wang K, Wang Y, Gao L, Li X, Li M, Guo J. Dexamethasone inhibits leukocyte accumulation and vascular permeability in retina of streptozotocin-induced diabetic rats via reducing vascular endothelial growth factor and intercellular adhesion molecule-1 expression. *Biol Pharm Bull.* 2008;31:1541–1546.
49. Aveleira CA, Lin CM, Abcouwer SF, Ambrosio AF, Antonetti DA. TNF-alpha signals through PKCzeta/NF-kappaB to alter the tight junction complex and increase retinal endothelial cell permeability. *Diabetes.* 2010;59(11):2872–2882
50. Miura Y, Roider J. Triamcinolone acetonide prevents oxidative stress-induced tight junction disruption of retinal pigment epithelial cells. *Graefes Arch Clin Exp Ophthalmol.* 2009;247(5):641–649
51. Zhao M, Bousquet E, Valamanesh F, et al. Differential regulations of AQP4 and Kir4.1 by triamcinolone acetonide and dexamethasone in the healthy and inflamed retina. *Invest Ophthalmol Vis Sci.* 2011;52(9):6340–6347
52. Gillies MC, McAllister IL, Zhu M, et al. Intravitreal triamcinolone prior to laser treatment of diabetic macular edema: 24-month results of a randomized controlled trial. *Ophthalmology* 2011;118(5):866–872
53. Gillies MC, Simpson JM, Gaston C, et al. Five-year results of a randomized trial with open-label extension of triamcinolone acetonide for refractory diabetic macular edema. *Ophthalmology* 2009;116(11):2182–2187.
54. Elman MJ, Aiello LP, Beck RW, et al; for the Diabetic Retinopathy Clinical Research Network. Randomized trial evaluating ranibizumab plus prompt or deferred laser or triamcinolone plus prompt laser for diabetic macular edema. *Ophthalmology*



- 2010;117(6):1064–1077.
55. Gillies MC, Sutter FK, Simpson JM, et al. Intravitreal triamcinolone for refractory diabetic macular edema: two-year results of a double-masked, placebo-controlled, randomized clinical trial. *Ophthalmology* 2006;113(9):1533–1538.
  56. Haller JA, Kuppermann BD, Blumenkranz MS, et al. Dexamethasone DDS Phase II Study Group Randomized controlled trial of an intrav-itreous dexamethasone drug delivery system in patients with diabetic macular edema. *Arch Ophthalmol.* 2010;128(3):289–296
  57. Boyer DS, Faber D, Gupta S, et al. Ozurdex CHAMPLAIN Study Group Dexamethasone intravitreal implant for treatment of diabetic macular edema in vitrectomized patients. *Retina.* 2011;31(5):915–923.
  58. Chin HS, Park TS, Moon YS, Oh JH. Difference in clearance of intra-vitreous triamcinolone acetonide between vitrectomized and nonvitrec-tomized eyes. *Retina.* 2005;25(5):556–560.
  59. Callanan DG, Gupta S, Boyer DS, et al. Ozurdex PLACID Study Group Dexamethasone intravitreal implant in combination with laser photocoagulation for the treatment of diffuse diabetic macular edema. *Ophthalmology.* 2013;120(9):1843–1851.
  60. Boyer DS, Yoon YH, Belfort R, Jr, et al. Three-year, randomized, sham-controlled trial of dexamethasone intravitreal implant in patients with diabetic macular edema. *Ophthalmology.* 2014;121(10):1904–1914.
  61. Danis RP, Sadda S, Cui H, Li X-Y, Hashad Y, Whitcup SM. Anatomic outcomes with dexamethasone intravitreal implant in diabetic macular edema: a pooled analysis of two randomized Phase III trials; ARVO 2014 Annual Meeting; May 4–8, 2014; Orlando, FL.
  62. Campochiaro P.A., Brown D.M., Pearson A., Chen S., Boyer D., Ruiz-Moreno J., et al. Sustained delivery fluocinolone acetonide vitreous implants provide benefit for at least 3 years in patients with diabetic macular edema *Ophthalmology* 2012 ; 119 : 2125-2132
  63. Soubrane G, Behar-Cohen F. Fluocinolone acetonide (ILUVIEN®) micro-implant for chronic diabetic macular edema. *J Fr Ophtalmol.* 2015 Feb;38(2):159-67. doi: 10.1016/j.jfo.2014.09.007. Epub 2015 Jan 16. Review. French.
  64. Pearson PA, Comstock TL, Ip M, et al. Fluocinolone acetonide intravitreal implant for diabetic macular edema: a 3-year multicenter, randomized, controlled clinical trial. *Ophthalmology* 2011;118(8):1580–1587.
  65. Aiello LP, Avery RL, Arrigg PG, et al. Vascular endothelial growth factor in ocular fluid of patients with diabetic retinop- athy and other retinal disorders. *N Engl J Med* 1994;331: 1480 –7
  66. Behl T, Kotwani A. Exploring the various aspects of the pathological role of vascular endothelial growth factor (VEGF) in diabetic retinopathy. *Pharmacol Res.* 2015 Jun 6;99:137-148
  67. E. Stüttfeld, K. Ballmer-Hofer, Structure and function of VEGF receptors, *IUBMB Life* 61 (2009) 915-922.

68. N. Ferrara, Role of vascular endothelial growth factor in regulation of physiological angiogenesis, *Am. J. Physiol. Cell Physiol.* 280 (2001) C1358-C1366.
69. Holmes K<sup>1</sup>, Roberts OL, Thomas AM, Cross MJ. Vascular endothelial growth factor receptor-2: structure, function, intracellular signalling and therapeutic inhibition. *Cell Signal.* 2007 Oct;19(10):2003-12.
70. Cébe-Suarez S, Zehnder-Fjällman A, Ballmer-Hofer K. The role of VEGF receptors in angiogenesis; complex partnerships. *Cell Mol Life Sci.* 2006 Mar;63(5):601-15.
71. Mieno S, Boodhwani M, Robich MP, Clements RT, Sodha NR, Sellke FW. Effects of diabetes mellitus on VEGF-induced proliferation response in bone marrow derived endothelial progenitor cells. *J Card Surg.* 2010 Sep;25(5):618-25.
72. Shiba T, Inoguchi T, Sportsman JR, Heath WF, Bursell S, King GL. Correlation of diacylglycerol level and protein kinase C activity in rat retina to retinal circulation. *Am J Physiol.* 1993;265:E783-E793.
73. Pedro Geraldés, George L. King. Activation of Protein Kinase C Isoforms and Its Impact on Diabetic Complications. *Circ. Res.* 106 (2010) 1319-1331.
74. M. Brownlee, *Biochemistry and molecular cell biology of diabetic complications*, Nature 414 (2001) 813-820
75. Varavarovska, J., Stetina, R., Sykora, J., Rusavy, Z., Racek, J., Lacigova, S., Siala, K. Impact of oxidative stress on diabetes mellitus and inflammatory bowel disease. in: H.V. Panglossi (Ed.), *Frontiers in Antioxidants Research*, Nova Science Publishers Inc., US, 2006, pp. 157-158
76. Ethel R. Pereira, Karen Frudd, Walid Awad and Linda M. Hendershot. Endoplasmic Reticulum (ER) Stress and Hypoxia Response Pathways Interact to Potentiate Hypoxia-inducible Factor 1 (HIF-1) Transcriptional Activity on Targets Like Vascular Endothelial Growth Factor (VEGF). *J. Biol. Chem.* 289 (2014) 3352-3364
77. Penn JS, Madan A, Caldwell RB, Bartoli M, Caldwell RW, Hartnett ME. Vascular endothelial growth factors and angiogenesis in eye disease. *Prog Retin Eye Res* 2003 ;22 :1-29
78. Adamis, A., Miller, J., Bernal, M., D'Amico, D., Folkman, J., Yeo, T. et al. (1994) Increased vascular endothelial growth factor levels in the vitreous of eyes with proliferative diabetic retinopathy. *Am J Ophthalmol* 118: 445-450.
79. Funatsu, H., Yamashita, H., Noma, H., Mimura, T., Yamashita, T. and Hori, S. (2002) Increased levels of vascular endothelial growth factor and interleukin-6 in the aqueous humor of diabetics with macular edema. *Am J Ophthalmol* 133: 70-77.
80. Miller, J., Le Couter, J., Strauss, E. and Ferrara, N. (2012) Vascular endothelial growth factor A in intraocular vascular disease. *Ophthalmology* 120: 106-114.
81. T. Marumo, V.B. Schini-Kerth, R. Busse, Vascular endothelial growth factor activates nuclear factor-kappaB and induces monocyte chemo attractant protein-1 in bovine retinal endothelial cells, *Diabetes* 48 (1999) 1131-1137.[52]
82. I. Kim, S.O. Moon, S.H. Kim, H.J. Kim, Y.S. Koh, G.Y. Koh, Vascular endothelial growth factor expression of intercellular adhesion molecule 1 (ICAM-1), vascular cell adhesion molecule 1 (VCAM-1), and E-selectin through nuclear factor-kappa B

- activation in endothelial cells, *J. Biol. Chem.* 276 (2001) 7614–7620.
83. K. Noda, S. Nakao, S. Ishida, T. Ishibashi, Leukocyte adhesion molecules in diabetic retinopathy, *J. Ophthalmol.* 2012 .
  84. S. Yoshida, A. Yoshida, T. Ishibashi, S.G. Elner, V.M. Elner, Role of MCP-1 and MIP-1alpha in retinal neovascularization during postischemic inflammation in a mouse model of retinal neovascularization, *J. Leukoc. Biol.* 73 (2003) 137–144.
  85. W. Zhang, H. Liu, M. Rojas, R.W. Caldwell, R.B. Caldwell, Anti-inflammatory therapy for diabetic retinopathy, *Immunotherapy* 3 (2011) 609–628.
  86. Antonetti DA, Barber AJ, Hollinger LA, Wolpert EB, Gardner TW 1999. Vascular endothelial growth factor induces rapid phosphorylation of tight junction proteins occludin and zonula occluden 1. A potential mechanism for vascular permeability in diabetic retinopathy and tumors. *J Biol Chem* 274: 23463–23467
  87. Jin M<sup>1</sup>, Kashiwagi K, Iizuka Y, Tanaka Y, Imai M, Tsukahara S. Matrix metalloproteinases in human diabetic and nondiabetic vitreous. *Retina.* 2001;21(1):28-33.
  88. Das A<sup>1</sup>, McGuire PG, Eriqat C, Ober RR, DeJuan E Jr, Williams GA, McLamore A, Biswas J, Johnson DW. Human diabetic neovascular membranes contain high levels of urokinase and metalloproteinase enzymes. *Invest Ophthalmol Vis Sci.* 1999 Mar;40(3):809-13.
  89. M. Rodrigues, X. Xin, K. Jee, S. Babapoor-Farrokhran, F. Kashiwabuchi, T. Ma, I. Bhutto, S.J. Hassan, Y. Daoud, D. Baranano, S. Solomon, G. Luty, G.L. Semenza, S. Montaner, A. Sodhi, VEGF secreted by hypoxic Müller cells induces MMP-2 expression and activity in endothelial cells to promote retinal neovascularization in proliferative diabetic retinopathy, *Diabetes* 62 (2013) 3863–3873
  90. R.A. Kowluru, Q. Zhong, J.M. Santos, Matrix metalloproteinases in diabetic retinopathy: potential role of MMP-9, *Expert Opin. Investig. Drugs* 21 (2012) 797–805.
  91. Ruckman J, Green LS, Beeson J, Waugh S, Gillette WL, Henninger DD, Claesson-Welsh L, Janjic N. 1998. 20-Fluoropyrimidine RNA-based aptamers to the 165-amino acid form of vascular endothelial growth factor. (VEGF<sub>165</sub>). Inhibition of receptor binding and VEGF-induced vascular permeability through interactions requiring the exon 7-encoded domain. *J Biol Chem* 273: 20556–20567
  92. Ishida S, Usui T, Miller JW. VEGF<sub>164</sub>-mediated inflammation is required for pathological, but not physiological, ischemia-induced retinal neovascularization. *J Exp Med* 2003 ;198 :483-9
  93. Inai T, Mancuso M, McDonald DM. Inhibition of vascular growth factor (VEGF) signaling in cancer causes loss of endothelial fenestrations, regression of tumor vessels, and appearance of basement membrane ghosts. *Am J Pathol* 2004 ;1 :35-52
  94. Ferrara N, Hillan KJ, Novotny W 2005. Bevacizumab (Avastin), a humanized anti-VEGF monoclonal antibody for cancer therapy. *Biochem Biophys Res Commun* 333: 328–335
  95. Rosenfeld PJ, Schwartz SD, Blumenkranz MS, Miller JW, Haller JA, Reimann JD,

- Greene WL, Shams N 2005b. Maximum tolerated dose of a humanized anti-vascular endothelial growth factor antibody fragment for treating neovascular age-related macular degeneration. *Ophthalmology* 112: 1048–1053.
96. Holash J, Davis S, Papadopoulos N, Croll SD, Ho L, Russell M, Boland P, Leidich R, Hylton D, Burova E, et al. 2002. VEGF-trap: A VEGF blocker with potent antitumor effects. *Proc Natl Acad Sci* 99: 11393–11398
  97. Saint-Geniez M, Maharaj AS, Walshe TE, Tucker BA, Sekiyama E, Kurihara T, et al. Endogenous VEGF is required for visual function : evidence for a survival role on Müller cells and photoreceptors. *PA. PLoS One* 2008 ;3(11) :e3554
  98. Miki A, Miki K, Ueno S, Wersinger DM, Berlinicke C, Shaw GC, et al. Prolonged blockade of VEGF receptors does not damage retinal photoreceptors or ganglion cells. *J Cell Physiol* 2010 ;224(1) :262-72
  99. Patel JJ, Tombran-Tink J, Hykin PG, Gregor ZJ, Cree IA: Vitreous and aqueous concentrations of proangiogenic, antiangiogenic factors and other cytokines in diabetic retinopathy patients with macular edema: implications for structural differences in macular profiles. *Exp Eye Res* 2006; 82: 798–806
  100. Kaiser PK 2006. Antivascular endothelial growth factor agents and their development: Therapeutic implications in ocular diseases. *Am J Ophthalmol* 142: 660–668.
  101. Aiello LP, Pierce EA, Foley ED, Takagi H, Chen H, Riddle L, Ferrara N, King GL, Smith LE 1995. Suppression of retinal neovascularization in vivo by inhibition of vascular endothelial growth factor (VEGF) using soluble VEGF-receptor chimeric proteins. *Proc Natl Acad Sci* 92: 10457–10461
  102. N. Ferrara, L. Damico, N. Shams, *et al.* Development of ranibizumab, an anti-vascular endothelial growth factor antigen binding fragment, as therapy for neovascular age-related macular degeneration. *Retina*, 26 (2006), pp. 859–870
  103. Gaudreault J, Fei D, Shiu V. Preclinical pharmacokinetics of ranibizumab (rhuFabV2) after a single intravitreal administration. *Invest Ophthalmol Vis sci.* 2005 Feb;46(2):726-33.
  104. Massin P, Bandello F, Garweg J, et al. Safety and efficacy of ranibizumab in diabetic macular edema (RESOLVE study): a 12-month, randomized, controlled, double-masked, multicenter phase II study. *Diabetes Care* 2010; 33:2399 – 405.
  105. Nguyen QD, Shah SM, Khwaja AA et al. Two-year outcomes of the ranibizumab for edema of the macula in diabetes (READ-2) study. *READ-2 Study Group. Ophthalmology.* 2010 Nov;117(11):2146-51
  106. Schmidt-Erfurth U<sup>1</sup>, Lang GE<sup>2</sup>, Holz FG<sup>3</sup>, Schlingemann RO<sup>4</sup>, Lanzetta P<sup>5</sup>, Massin P<sup>6</sup>, Gerstner O<sup>7</sup>, Bouazza AS<sup>7</sup>, Shen H<sup>8</sup>, Osborne A<sup>7</sup>, Mitchell P<sup>9</sup>; RESTORE Extension Study Group. Three-year outcomes of individualized ranibizumab treatment in patients with diabetic macular edema: the RESTORE extension study. *Ophthalmology.* 2014 May;121(5):1045-53
  107. Nguyen QD, Brown DM, Marcus DM, et al; for the RISE and RIDE Research Group. Ranibizumab for diabetic macular edema: results from 2 phase III randomized trials: RISE and RIDE. *Ophthalmology* 2010;119(4):789–801

108. Brown DM, Nguyen QD, Marcus DM, Boyer DS, Patel S, Feiner L, Schlottmann PG, Rundle AC, Zhang J, Rubio RG, Adamis AP, Ehrlich JS, Hopkins JJ; RIDE and RISE Research Group. Long-term outcomes of ranibizumab therapy for diabetic macular edema: the 36-month results from twophase III trials: RISE and RIDE. *Ophthalmology*. 2013 Oct;120(10):2013-22. doi: 10.1016/j.opthta.2013.02.034. Epub 2013 May 22.
109. Paul Mitchell, Tien Yin Wong, Diabetic Macular Edema Treatment Guideline Working Group. Management paradigms for diabetic macular edema Original Research Article. *American Journal of Ophthalmology, Volume 157, Issue 3, March 2014, Pages 505-513.e8*
110. ElmanMJ, Ayala A, Bressler NM Intravitreal Ranibizumab for diabetic macular edema with prompt versus deferred laser treatment: 5-year randomized trial results. *Ophthalmology*. 2015 Feb;122(2):375-81. doi: 10.1016/j.opthta.2014.08.047. Epub 2014 Oct 28.
111. Rosenfeld PJ, Brown DM, Heier JS, et al; MARINA Study Group. Ranibizumab for neovascular age-related macular degeneration. *N Engl J Med*. 2006;355:1419-1431.
112. Brown DM, Kaiser PK, Michels M, et al. Ranibizumab versus verteporfin for neovascular age-related macular degeneration. *N Engl J Med*. 2006;355:1432-1444.
113. Brown DM, Michels M, Kaiser PK, Heier JS, Sy JP, Ianchulev T. Ranibizumab versus verteporfin photodynamic therapy for neovascular age-related macular degeneration: Two-year results of the ANCHOR study. *Ophthalmology*. 2009;116:57-65.
114. Elman MJ, Aiello LP, Beck RW, et al. Diabetic Retinopathy Clinical Research Network. Randomized trial evaluating ranibizumab plus prompt or deferred laser or triamcinolone plus prompt laser for diabetic macular edema. *Ophthalmology*. 2010;117:1064-1077.
115. Miki A, Miki K, Ueno S, Wersinger DM et al. Prolonged blockade of VEGF receptors does not damage retinal photoreceptors or ganglion cells. *J Cell Physiol* 2010 ;224(1) :262-72
116. Witmer AN, Vrensen GFJM, Van Noorden, Schlingemann RP. Vascular endothelial growth factors and angiogenesis in eye disease. *Prog Retin eye Res* 2003 ;22 :1-29
117. B. Dupas, P. Massin. Les traitements intravitréens de la rétinopathie diabétique Intravitreal treatments for diabetic retinopathy *Médecine des maladies Métaboliques* Vol 5, N° 5 - octobre 2011 pp. 549-555
118. Fajnkuchen F, Prünke C, Massin P. Efficacité et tolérance du traitement par ranibizumab administré selon un protocole treat-and-extend versus pro re nata pour une baisse d'acuité visuelle due à un oedème maculaire diabétique: étude RETAIN. Communication orale à la Société Française d'Ophtalmologie, mai 2013, Paris
119. SFO, FICHE D'INFORMATION AUX MEDECINS : TRAITEMENT DE L'OEDEME MACULAIRE DIABETIQUE. Pascale Massin, Stéphanie Baillif, Catherine Creuzot, Franck Fajnkuchen, Laurent Kodjikian

120. Sultan MB, Zhou D, Loftus J, Dombi T, Ice KS 2011. Study Group: A phase 2/3, multicenter, randomized, double-masked, 2-year trial of pegaptanib sodium for the treatment of diabetic macular edema. *Ophthalmology* 118: 1107–1118
121. Scott IU, Edwards AR, Beck RW, Bressler NM, Chan CK, Elman MJ, Friedman SM, Greven CM, Maturi RK, Pieramici DJ, et al. 2007. A phase II randomized clinical trial of intravitreal bevacizumab for diabetic macular edema. *Ophthalmology* 114: 1860–1867
122. Rajendram R, Fraser-Bell S, Kaines A, et al. A 2-year prospective randomized controlled trial of intravitreal bevacizumab or laser therapy (BOLT) in the management of diabetic macular edema: 24-months data: report 3. *Arch Ophthalmol* 2012;130(8):972–979.
123. Soheilian M, Garfami KH, Ramezani A, Yaseri M, Peyman GA. Two-year results of a randomized trial of intravitreal bevacizumab alone or combined with triamcinolone versus laser in diabetic macular edema. *Retina* 2012;32(2):314–321.
124. Do DV, Nguyen QD, Boyer D, et al. One-year outcomes of the DAVINCI Study of VEGF Trap-Eye in eyes with diabetic macular edema. *Ophthalmology* 2012;119(8):1658–1665.
125. Brown DM<sup>1</sup>, Schmidt-Erfurth U<sup>2</sup>, Do DV<sup>3</sup> et al. Intravitreal Aflibercept for Diabetic Macular Edema: 100-Week Results From the VISTA and VIVID Studies. *Ophthalmology*. 2015 Jul 18. pii: S0161-6420(15)00582-5.
126. Diabetic Retinopathy Clinical Research Network, Wells JA, Glassman AR, Ayala AR, Jampol LM, Aiello LP, Antoszyk AN, Arnold-Bush B, Baker CW, Bressler NM, Browning DJ, Elman MJ, Ferris FL, Friedman SM, Melia M, Pieramici DJ, Sun JK, Beck RW. Aflibercept, Bevacizumab, or Ranibizumab for Diabetic Macular Edema. *N Engl J Med*. 2015 Mar 26; 372(13): 1193–1203
127. Sheetz MJ, Aiello LP, Milton RC, Danis RP, Zhi X, Girach A, Jimenez MC, Vignati L 2009. Effect of ruboxistaurin on the visual acuity decline associated with long-standing diabetic macular edema. *Invest Ophthalmol Vis Sci* 50: 1–4
128. Aiello LP, Davis MD, Girach A, Kles KA, Milton RC, Sheetz MJ, Vignati L, Zhi XE 2006. Effect of ruboxistaurin on visual loss in patients with diabetic retinopathy. *Ophthalmology* 113: 2221–2230
129. Diabetic Retinopathy Clinical Research Network. Elman MJ, Bressler NM, Qin H, et coll. Expanded 2-year follow-up of ranibizumab plus prompt or deferred laser or triamcinolone plus prompt laser for diabetic macular edema. *Ophthalmology*. 2011;118(4):609-614.
130. Lang et al. RESTORE Extension Study Group : interim analysis. *Ophthalmology* 2013 ;120 :2004-12



## RESUME

---

**Objectif :** Evaluer l'efficacité au long cours des injections intravitréennes de ranibizumab dans le traitement de l'œdème maculaire diabétique (OMD) en pratique clinique.

**Méthodes :** Il s'agit d'une étude rétrospective monocentrique de patients présentant un OMD et traités par injection intravitréenne de Ranibizumab entre 2011 et 2014 et suivis au moins 18 mois. Les données recueillies étaient les données démographiques et ophtalmologiques avant et après traitement (meilleure acuité visuelle corrigée (MAVC), examen en biomicroscopie indirecte, rétinophotographies, épaisseur maculaire centrale (EMC) par tomographie par cohérence optique). Le critère de jugement principal était la variation moyenne de la MAVC aux 18<sup>ème</sup> et 24<sup>ème</sup> mois. Les critères secondaires étaient : les pourcentages d'yeux ayant gagné  $\geq 10$  lettres ETDRS et  $\geq 15$  lettres ETDRS, la variation moyenne de l'EMC aux 18<sup>ème</sup> et 24<sup>ème</sup> mois, le nombre d'injections nécessaire au cours du suivi, le pourcentage d'yeux en rémission et les effets secondaires survenant durant le suivi.

**Résultats :** Soixante-huit yeux de 49 patients ont été inclus. La durée moyenne de suivi était de  $25,2 \pm 6,1$  mois. L'acuité visuelle et l'épaisseur maculaire centrale moyennes initiales étaient respectivement de  $53,9 \pm 15,7$  lettres ETDRS, et  $532,5 \pm 151,9 \mu\text{m}$ . Le gain moyen d'acuité visuelle était de  $+8,7 \pm 16,7$  lettres à 18 mois et était maintenu à 24 mois après le début du traitement ( $+8,7 \pm 14$  lettres). La diminution moyenne de l'EMC à 18 et 24 mois étaient respectivement de  $-141,7 \pm 144 \mu\text{m}$  et  $-152,8 \pm 153 \mu\text{m}$ . Le nombre d'injections intravitréennes moyen était de  $7,1 \pm 1,9$  (médiane = 7,5) la 1<sup>ère</sup> année,  $2,4 \pm 1,6$  (médiane = 3) entre 12 et 18 mois et  $2,25 \pm 1,6$  (médiane = 2) entre 18 et 24 mois pour les 39 yeux suivi pendant 24 mois. A 18 mois, 19,1% des yeux (13/68) étaient considérés en rémission.

**CONCLUSION :** Cette étude confirme l'efficacité du Ranibizumab en pratique clinique dans le traitement de l'OMD. Le gain d'acuité visuelle se maintient la 2<sup>ème</sup> année de traitement, avec une réduction du nombre d'injections.

**Mots clés :** œdème maculaire diabétique, injections intravitréennes de Ranibizumab, pratique clinique, suivi au long cours

## ABSTRACT

---

**PURPOSE :** To evaluate long-term functional and anatomical outcomes of intravitreal injection of Ranibizumab to treat diabetic macular edema (DME) in clinical practice.

**METHODS :** A retrospective monocentric study was performed on patients treated for DME by intravitreal injections of Ranibizumab between 2011 and 2014, with a follow up of at least 18 months. Data collected included baseline demographics and ocular findings (initial and final visual acuity (VA), indirect biomicroscopy examination, retinal photographs, central macular thickness (CMT) on optical coherence tomography). Main outcome measures were mean change in VA at month 18 and 24. Secondary outcome measures were: proportion of eyes with gain  $\geq 10$  letters ETDRS et  $\geq 15$  lettres ETDRS, mean change in CMT at month 18 and 24, number of injections during the follow-up, percentage of eyes in remission, and side effects during the follow-up.

**RESULTS :** Sixty eight (68) eyes of 49 patients were included. Mean duration of follow-up was  $25,2 \pm 6,1$  months [range 18 - 40,6 months]. Mean initial VA letter score was  $53,9 \pm 15,7$  [1 - 83] and mean initial CMT was  $532,5 \pm 151,9 \mu\text{m}$ . Mean change in VA letter score was  $+8,7 \pm 16,7$  at month 18 and was maintained at month 24 ( $+8,7 \pm 14$  letters). The mean change in CMT at month 18 and 24 was respectively  $-141,7 \pm 144 \mu\text{m}$  and  $-152,8 \pm 153 \mu\text{m}$ . The mean of number of intravitreal injections was  $7,1 \pm 1,9$  (median = 7,5) from baseline to month 12;  $2,4 \pm 1,6$  (median = 3) from months 12 to 18, and  $2,25 \pm 1,6$  (median = 2) from months 18 to 24 for the 39 eyes followed during 24 months. At month 18, 19,1% of eyes (13/68 eyes) was considered in remission.

**CONCLUSION :** Ranibizumab was effective in maintaining VA and CMT outcomes at month 18 and 24 in patients with DME in clinical practice, with a declining number of injections, confirming the results of randomized clinical trials.

**Key words :** Diabetic macular edema, intravitreal injections of Ranibizumab, clinical practice, long term follow-up



