



**HAL**  
open science

## Traitement orthopédique des dysmorphoses de classe III : où en est-on en 2015 ?

Marie Olimpo

► **To cite this version:**

Marie Olimpo. Traitement orthopédique des dysmorphoses de classe III : où en est-on en 2015 ?. Médecine humaine et pathologie. 2015. dumas-01306318

**HAL Id: dumas-01306318**

**<https://dumas.ccsd.cnrs.fr/dumas-01306318>**

Submitted on 22 Apr 2016

**HAL** is a multi-disciplinary open access archive for the deposit and dissemination of scientific research documents, whether they are published or not. The documents may come from teaching and research institutions in France or abroad, or from public or private research centers.

L'archive ouverte pluridisciplinaire **HAL**, est destinée au dépôt et à la diffusion de documents scientifiques de niveau recherche, publiés ou non, émanant des établissements d'enseignement et de recherche français ou étrangers, des laboratoires publics ou privés.

**TRAITEMENT ORTHOPÉDIQUE DES  
DYSMORPHOSES DE CLASSE III :  
OÙ EN EST-ON EN 2015 ?**

Année 2015

Thèse n°42-57-15-20

**THÈSE**

Présentée et publiquement soutenue devant  
la Faculté de Chirurgie Dentaire de Nice  
Le 9 Juillet 2015 Par

**Mademoiselle Marie OLIMPO**

Née le 22 Décembre 1988 à Nice  
Pour obtenir le grade de :

**DOCTEUR EN CHIRURGIE DENTAIRE (Diplôme d'État)**

---

Examineurs :

Madame le Professeur  
Madame le Professeur  
Madame le Docteur  
Madame le Docteur  
Monsieur le Docteur

A. MANIERE-EZVAN  
L. LUPI-PEGURIER  
C. JOSEPH  
N-M. AUBRON  
C. SAVOLDELLI

Président du jury  
Assesseur  
Assesseur  
Directeur de thèse  
Membre invité

---

## CORPS ENSEIGNANT

### 56<sup>ème</sup> section : DEVELOPPEMENT, CROISSANCE ET PREVENTION

#### **Sous-section 01 : ODONTOLOGIE PEDIATRIQUE**

Professeur des Universités : Mme MULLER-BOLLA Michèle  
Maître de Conférences des Universités : Mme JOSEPH Clara  
Assistant Hospitalier Universitaire : Mme CALLEJAS Gabrièle

#### **Sous-section 02 : ORTHOPEDIE DENTO-FACIALE**

Professeur des Universités : Mme MANIERE-EZVAN Armelle  
Assistant Hospitalier Universitaire : Mme AUBRON Ngoc-Maï  
Assistant Hospitalier Universitaire : M. BUSSON Floriant

#### **Sous-section 03 : PREVENTION, EPIDEMIOLOGIE, ECONOMIE DE LA SANTE, ODONTOLOGIE LEGALE**

Professeur des Universités : Mme LUPI-PEGURIER Laurence  
Assistant Hospitalier Universitaire : Mme CUCCHI Céline  
Assistant Hospitalier Universitaire : M. PAUL Adrien

### 57<sup>ème</sup> section : SCIENCES BIOLOGIQUES, MEDECINE ET CHIRURGIE BUCCALE

#### **Sous-section 01 : PARODONTOLOGIE**

Maître de Conférences des Universités : M. CHARBIT Yves  
Maître de Conférences des Universités : Mme VINCENT-BUGNAS Séverine  
Assistant Hospitalier Universitaire : Mme LAMURE Julie  
Assistant Hospitalier Universitaire : M. SURMENIAN Jérôme

#### **Sous-section 02 : CHIRURGIE BUCCALE, PATHOLOGIE ET THERAPEUTIQUE, ANESTHESIE ET REANIMATION**

Maître de Conférences des Universités : M. COCHAIS Patrice  
Assistant Hospitalier Universitaire : M. BENHAMOU Yordan  
Assistant Hospitalier Universitaire : M. SAVOLDELLI Charles

#### **Sous-section 03 : SCIENCES BIOLOGIQUES**

Professeur des Universités : Mme PRECHEUR Isabelle  
Maître de Conférences des Universités : Mme RAYBAUD Héléne  
Maître de Conférences des Universités : Mme VOHA Christine

### 58<sup>ème</sup> section : SCIENCES PHYSIQUES ET PHYSIOLOGIQUES ENDODONTIQUES ET PROTHETIQUES

#### **Sous-section 01 : ODONTOLOGIE CONSERVATRICE, ENDODONTIE**

Professeur des Universités : Mme BERTRAND Marie-France  
Professeur des Universités : M. MEDIONI Etienne  
Professeur des Universités : M. ROCCA Jean-Paul  
Maître de Conférences des Universités : Mme BRULAT-BOUCHARD Nathalie  
Assistant Hospitalier Universitaire : M. CEINOS Romain  
Assistant Hospitalier Universitaire : Mme DESCHODT-TOQUE Delphine  
Assistant Hospitalier Universitaire : Mme DUVERNEUIL Laura  
Assistant Hospitalier Universitaire : M. GANDJIZADEH GHOUCHANI Mir-Payam

#### **Sous-section 02 : PROTHESES**

Professeur des Universités : Mme LASSAUZAY Claire  
Maître de Conférences des Universités : M. ALLARD Yves  
Maître de Conférences des Universités : M. LAPLANCHE Olivier  
Maître de Conférences des Universités : Mme POUYSSEGUR-ROUGIER Valérie  
Assistant Hospitalier Universitaire : Mme CERETTI Léonor  
Assistant Hospitalier Universitaire : Mme LONGIN FERRO Laurence  
Assistant Hospitalier Universitaire : M. OUDIN Antoine  
Assistant Hospitalier Universitaire : M. SABOT Jean-Guy

#### **Sous-section 03 : SCIENCES ANATOMIQUES ET PHYSIOLOGIQUES**

Professeur des Universités : M. BOLLA Marc  
Professeur des Universités : M. MAHLER Patrick  
Maître de Conférences des Universités : Mme EHRMANN Elodie  
Maître de Conférences des Universités : M. LEFORESTIER Eric  
Assistant Hospitalier Universitaire : Mme CANCEL Bénédicte

---

## REMERCIEMENTS

---

**A Madame le Professeur MANIERE-EZVAN Armelle**

Docteur en Chirurgie Dentaire Spécialiste Qualifiée en ODF  
Docteur de l'Université de Nice Sophia-Antipolis  
Professeur des Universités, Praticien Hospitalier  
Responsable de la sous-section Orthopédie Dento-Faciale  
Doyenne de la faculté de chirurgie dentaire de Nice

Je vous remercie de me faire l'honneur d'accepter de présider mon jury de thèse. Je tiens à vous faire part de ma reconnaissance pour votre enseignement, votre dévouement et votre écoute auprès de vos étudiants et de vos internes. Merci pour vos conseils, votre aide et votre bonne humeur qui m'ont accompagné toutes ces années. Veuillez trouver dans ce travail l'expression de toute ma plus haute considération et de mon profond respect.

**A Madame le Docteur AUBRON Ngoc-Maï**

Docteur en Chirurgie Dentaire Spécialiste Qualifiée en ODF  
Assistante Hospitalier Universitaire de Nice

Je vous suis extrêmement reconnaissante d'avoir accepté de diriger ma thèse. Vous avez été pour moi une directrice de thèse exemplaire, je vous remercie pour votre disponibilité et votre rigueur qui m'ont aidé dans mon travail. Merci pour votre gentillesse, votre patience, votre bonne humeur et votre savoir-faire. C'est une grande chance d'avoir pu apprendre mon métier à vos côtés, vous m'avez beaucoup apporté. Vous trouverez dans ce travail l'expression d'une grande estime et de toute ma gratitude.

**A Madame le Professeur LUPI-PEGURIER Laurence**

Docteur en Chirurgie Dentaire  
Docteur de l'Université de Nice Sophia-Antipolis  
Professeur des Universités, Praticien hospitalier  
Responsable de la sous-section Prévention, Epidémiologie, Economie de la Santé, Odontologie Légale

Vous comptez parmi les membres du jury est pour moi un grand honneur et je vous remercie d'avoir accepté. Votre dynamisme, votre sourire et vos compétences sont un exemple pour nous tous. Vous savez trouver la patience nécessaire à la formation de vos étudiants et toujours avec la même joie de vivre. C'est toujours un véritable plaisir de travailler avec vous. Je vous exprime toute ma reconnaissance et mes plus sincères remerciements.

**A Madame le Docteur JOSEPH Clara**

Docteur en Chirurgie Dentaire  
Docteur de l'Université de Nice Sophia-Antipolis  
Maître de conférences des Universités, Praticien hospitalier  
Responsable de la sous-section Odontologie Pédiatrique

Je vous remercie de m'avoir fait l'honneur d'accepter d'être membre de mon jury. Vous êtes une praticienne dévouée à ses patients et à ses étudiants. Vous m'avez rendu l'apprentissage de la pédodontie facile et agréable grâce à votre bonne humeur, votre rire et surtout vos compétences. Je vous remercie également de votre investissement pour notre préparation internat, je n'en serais pas là sans ça. Soyez assurée de mes sincères remerciements et ma profonde gratitude.

**A Monsieur le Docteur SAVOLDELLI Charles**

Docteur en Médecine  
Chirurgien maxillo-facial  
Assistant Hospitalier Universitaire

Je suis heureuse de votre présence dans ce jury. Merci de si bien compléter notre formation et de nous avoir ouvert les portes de la chirurgie maxillo-faciale. Je vous remercie pour votre disponibilité, votre aide, vos explications et votre gentillesse. Vous nous avez permis de créer une équipe pluridisciplinaire qui m'enrichi chaque semaine. C'est un véritable plaisir et une chance de travailler en collaboration avec vous. Je vous adresse ma profonde reconnaissance ainsi que toute mon amitié.

# Table des matières

<b>INTRODUCTION.....</b>	<b>1</b>
<b>1<sup>ERE</sup> PARTIE. DIAGNOSTIC DES DYSMORPHOSES DE CLASSE III.....</b>	<b>2</b>
I.    DIAGNOSTIC POSITIF ET DIFFERENTIEL DES DYSMORPHOSES DE CLASSE III .....	3
1. <i>LA PROGNATHIE MANDIBULAIRE.....</i>	4
1.1.    EXAMEN CLINIQUE EXOBUCCAL.....	4
1.2.    EXAMEN CLINIQUE ENDOBUCCAL.....	4
1.3.    EXAMEN CEPHALOMETRIQUE.....	5
1.4.    CAS PARTICULIER DU SYNDROME D'HYPERCONDYLIE BILATERALE .....	6
2. <i>L'HYPO-DEVELOPPEMENT MAXILLAIRE.....</i>	7
2.1.    EXAMEN CLINIQUE EXOBUCCAL.....	7
2.2.    EXAMEN CLINIQUE ENDOBUCCAL.....	8
2.2.    EXAMEN CEPHALOMETRIQUE.....	10
3. <i>FORME MIXTE : HYPO-DEVELOPPEMENT MAXILLAIRE ET PROGNATHIE MANDIBULAIRE ASSOCIES..</i>	10
4. <i>CAS LIMITE CLASSE III.....</i>	11
5. <i>LE PROGLISSEMENT MANDIBULAIRE.....</i>	11
II.   DIAGNOSTIC ETIOPATHOGENIQUE DES DYSMORPHOSES DE CLASSE III.....	12
1. <i>RAPPELS SUR LA CROISSANCE CRANIO-FACIALE.....</i>	12
2. <i>DIAGNOSTIC ETIOPATHOGENIQUE.....</i>	13
2.1.    ETIOLOGIE HEREDITAIRE.....	14
2.2.    ETIOLOGIE FONCTIONNELLE.....	14
3. <i>ETIOLOGIE ENDOCRINIENNE.....</i>	20
<b>2<sup>EME</sup> PARTIE. TRAITEMENTS ORTHOPEDIQUES DES DYSMORPHOSES DE CLASSE III.....</b>	<b>21</b>
I.    INTERETS DU TRAITEMENT ORTHOPEDIQUE DES DYSMORPHOSES DE CLASSE III ? .....	22
1. <i>JUSTIFICATIONS FONCTIONNELLES.....</i>	22
2. <i>JUSTIFICATIONS ESTHETIQUES ET PSYCHOLOGIQUES.....</i>	23
3. <i>JUSTIFICATIONS DEONTOLOGIQUE ET PENALE.....</i>	23
II.   CHOIX DU MOMENT DE TRAITEMENT.....	24
1. <i>FACTEURS DECISIONNELS DU TRAITEMENT PRECOCE.....</i>	25
1.1.    FACTEURS CEPHALOMETRIQUES.....	26
1.2.    FACTEURS CLINIQUES.....	26
III.  LES MOYENS THERAPEUTIQUES DU TRAITEMENT ORTHOPEDIQUE DES DYSMORPHOSES DE CLASSE III	28
1. <i>LA PROTRACTION MAXILLAIRE PAR MASQUE FACIAL.....</i>	28
1.1.    LE MASQUE DE DELAIRE .....	28
1.2.    LE MASQUE DE PETIT.....	29
1.3.    ETUDES SUR LES EFFETS DE LA PROTRACTION MAXILLAIRE PAR MASQUE FACIAL.....	29
1.4.    AGE OPTIMAL DU TRAITEMENT PAR MASQUE DE PROTRACTION FACIAL.....	33
1.5.    DISCUSSION.....	34
2. <i>LA PROTRACTION MAXILLAIRE PAR MASQUE FACIAL ASSOCIEE A UNE DISJONCTION MAXILLAIRE.....</i>	35
2.1.    DESCRIPTION DE LA DISJONCTION MAXILLAIRE .....	35
2.2.    INDICATIONS DE LA DISJONCTION MAXILLAIRE.....	35
2.3.    ETUDES : LA PROTRACTION EST-ELLE PLUS EFFICACE LORSQU'ELLE EST ASSOCIEE A LA DISJONCTION ? .....	36

2.4. DISCUSSION.....	39
3. <i>LES FORCES EXTRA-ORALES MANDIBULAIRES (FEOM)</i> .....	40
4. <i>LA FRONDE OCCIPITO-MENTONNIERE</i> .....	42
5. <i>LES APPAREILS FONCTIONNELS</i> .....	43
5.1. ACTIVATEUR DE CLASSE III D'ANDRESEN .....	43
5.2. LE REGULATEUR DE FRÄNKEL TYPE III (FR-III) .....	44
5.3. LE BIONATOR DE TYPE III DE BALTERS.....	44
6. <i>MINI-PLAQUES À ANCRAGE OSSEUX</i> .....	44
6.1. DESCRIPTION ET UTILISATION .....	45
6.2. ETUDES SUR L'EFFICACITE DES PLAQUES D'ANCRAGE DANS LE TRAITEMENT ORTHOPEDIQUE DES CLASSES III PAR PROTRACTION MAXILLAIRE.....	46
6.3. DISCUSSION.....	52
7. <i>ETUDES COMPARANT LES EFFETS DES PLAQUES D'ANCRAGE FACE AU MASQUE FACIAL CONVENTIONNEL</i> .....	52
8. <i>DISCUSSION</i> .....	58
IV. STABILITE ET RECIDIVE.....	61
1. <i>ETUDES SUR LA STABILITE A LONG TERME</i> .....	61
2. <i>FACTEURS DE STABILITE SUR LE LONG TERME</i> .....	63
<b>CONCLUSION</b> .....	<b>66</b>

---

## INTRODUCTION

---

Les dysmorphoses de classe III (ou classes III squelettiques) correspondent à un décalage des bases osseuses qui se caractérise par une position relative trop antérieure de la mandibule par rapport au maxillaire. Le plus souvent, une classe III dentaire et un inversé d'occlusion antérieur viennent s'associer à ce tableau clinique (1).

La prévalence de ces dysmorphoses change selon les pays et l'appartenance ethnique. En France, la distribution des dysmorphoses de classe III varie selon les auteurs entre 3 et 7% avec une répartition inégale, beaucoup plus élevée dans certaines régions comme la Bretagne (BASSIGNY). Elles sont significativement plus présentes en Asie dans des pays tels que le Japon, la Corée ou encore la Turquie.

Bien que les dysmorphoses de classe III ne constituent donc qu'un faible pourcentage de notre pratique orthodontique, elles sont responsables d'un véritable préjudice esthétique ayant des répercussions sociales et psychologiques non négligeables, même chez le jeune patient. Des problèmes fonctionnels peuvent également se surajouter. Cette dysmorphose, lorsqu'elle est traitée une fois la croissance terminée, ne peut se corriger que par un protocole chirurgico-orthodontique. C'est pour toutes ces raisons qu'une prise en charge la plus précoce possible doit être entreprise.

L'objectif de ce travail est de présenter la diversité des formes cliniques des classes III, puis d'établir un bilan sur les thérapeutiques orthopédiques actuelles qui s'offrent à nous et les facteurs de stabilité à respecter pour garantir au maximum le succès du traitement précoce des dysmorphoses de classe III.



**1<sup>ère</sup> PARTIE. DIAGNOSTIC DES  
DYSMORPHOSES DE CLASSE III**

Angle fut le premier, en 1899, à proposer une définition des dysmorphies en trois classes : I, II et III. Selon lui, la classe III se désignait par « l'occlusion mésiale de la mâchoire et de l'arcade inférieures, telle qu'elle est indiquée par l'occlusion des premières molaires mandibulaires au moment de leur éruption » (2).

Dès 1930, Izard fut un des premiers auteurs à contester le bien-fondé de la classification d'Angle. Selon lui, « les dents de 6 ans supérieures n'ont pas une position suffisamment fixe pour être les clefs de l'occlusion » et « la mésiogression molaire supérieure peut faire croire à une rétrognathie inférieure inexistante, ou faire ignorer prognathie inférieure réelle » (3).

Izard, et à sa suite beaucoup de cliniciens, ont insisté sur la pluralité des formes cliniques des dysmorphies de classe III, décrivant ainsi trois origines possibles : maxillaire, mandibulaire ou mixte (4). Pour Delaire, la classe III se définit comme « l'ensemble des symptômes observés lorsque le corps mandibulaire est dans une position avancée par rapport à la base maxillaire prise comme référence qu'elle soit normale ou anormale » (5).

La mésiocclusion des molaires mandibulaires par rapport aux molaires maxillaires et le décalage associé de la mandibule par rapport au maxillaire comme les a définis Angle ne sont en fait qu'une caractéristique commune aux dysmorphies de classe III. Les dysmorphoses de classe III peuvent être considérées comme un **syndrome** (Vesse)(6), c'est à dire comme un « ensemble de symptômes ou de signes constituant une individualité clinique mais non étiologique » (7).

Ces dysmorphoses affichent donc une grande diversité anatomique mais également étiologique subissant l'influence de facteurs héréditaires et environnementaux. Elles sont souvent associées à des anomalies des dimensions transversales et verticales ainsi qu'à des parafonctions.

Toutes ces spécificités qui constituent le syndrome de classe III imposent un examen clinique précis et complet de la face et des fonctions oro-faciales, qui seront confirmés par une analyse céphalométrique. Le diagnostic qui en résulte dictera le choix de la thérapeutique la plus adaptée (7).

## **I. DIAGNOSTIC POSITIF ET DIFFERENTIEL DES DYSMORPHOSES DE CLASSE III**

De nombreux auteurs ont insisté sur la pluralité des formes cliniques des dysmorphies de classe III (Izard, Ellis, Mac Namara, Salagnac, Delaire); de nombreuses classifications ont été proposées telle que la classification des classes III selon leur pronostic par R.M. RICKETTS et R.SCHULHOF (8).

Nous retiendrons cependant la classification de DELAIRE, établie selon l'analyse architecturale. Elle distingue :

- la prognathie mandibulaire
- l'hypodéveloppement maxillaire
- la forme mixte : hypodéveloppement maxillaire et prognathie mandibulaire associés
- les classes III limites

Chacune de ces formes cliniques possède ses propres symptômes cliniques et radiologiques permettant leur diagnostic différentiel. L'analyse du visage est un élément clé en orthopédie dento-faciale, et plus particulièrement encore dans les dysmorphoses de classe III.

## **1. LA PROGNATHIE MANDIBULAIRE**

On a longtemps pensé à tort que la prognathie mandibulaire constituait la majorité des dysmorphoses de classe III (9,10). En réalité, elle n'incarne qu'environ 25% des cas de classe III selon les auteurs (4,11).

Particularité des dysmorphoses par prognathie mandibulaire : certaines études ont mis en évidence une différence de prévalence entre enfants et adultes (JACOBSON(13)) et selon certains auteurs, la répartition des prognathies mandibulaires augmente après 13 ans (BJORK(12),VESSE(3)).

Il semblerait donc que la prognathie mandibulaire soit une **anomalie évolutive ayant tendance à s'aggraver au cours de la croissance.**

### **1.1. EXAMEN CLINIQUE EXOBUCCAL**

Le sillon mentonnier est peu marqué, les lèvres ont un rapport inversé avec une prochélie de la lèvre inférieure. La distance cervico-mentonnière est augmentée et généralement associée à une progénie. Cependant, la position du menton et les rapports labiaux peuvent être variables selon le type de croissance associé (vertical ou horizontal). La mandibule paraît très longue et l'angle goniale est ouvert (8). L'étage inférieur peut être normal, diminué ou augmenté selon que la croissance est équilibrée, horizontale ou verticale.

BASSIGNY (13) décrit deux formes de prognathie mandibulaire :

- associée à un excès de croissance verticale (typologie dolichofacial)
- associée à un excès de croissance horizontale : l'hypercondylie bilatérale

La prognathie mandibulaire par excès de croissance verticale est la forme la plus fréquente et la plus caractéristique. Dans ces cas, la mandibule semble moins massive mais la face est exagérément longue et le retentissement esthétique est important avec un profil particulièrement concave et disgracieux (13).

### **1.2. EXAMEN CLINIQUE ENDOBUCCAL**

#### ***1.2.1. Dimension sagittale***

On observe des rapports de classes III molaires et canines (ou un plan de Chapman à marche mésiale en denture temporaire).

L'occlusion antérieure est très souvent inversée mais il peut exister un bout à bout. Dans ce cas, il existe une compensation des arcades (9) avec :

- une vestibuloversion des incisives maxillaires
- une linguoversion des incisives mandibulaires, sauf dans les cas où la langue exerce une forte pression, responsable dans ce cas leur vestibuloversion.

L'hypodivergence semble aggraver la relation sagittale de classe III alors que l'hyperdivergence semble la diminuer. Une DDM par excès peut exister avec des diastèmes dans la zone canine (14). On constate souvent des diastèmes entre canines et premières prémolaires, ou plus rarement entre canines et incisives latérales (13).

Les prognathies mandibulaires sont rarement associées à un prognathisme mandibulaire, le décalage sagittal est essentiellement de nature squelettique. Un différentiel OIM-ORC est néanmoins réalisé et la concordance entre OIM et ORC confirmera l'origine squelettique vraie.

### **1.2.2. Dimension transversale**

Il n'y a généralement pas d'inversé d'occlusion latéral puisque le maxillaire s'est développé normalement. Néanmoins, en présence d'une mandibule très large, les rapports transversaux peuvent être « limites » avec des contacts cuspides/cuspides.

### **1.2.3. Dimension verticale**

Les rapports verticaux vont dépendre de l'orientation de croissance de la mandibule, mais également de la position de la langue. Il n'y a pas de signes cliniques du sens vertical qui soient caractéristiques puisqu'on peut tout aussi bien être en présence (13) :

- d'une prognathie mandibulaire avec béance antérieure
- d'une prognathie mandibulaire avec supraclusion incisive (branche horizontale augmentée)
- d'une prognathie mandibulaire sans béance ni supraclusion incisive

## **1.3. EXAMEN CEPHALOMETRIQUE**

C'est l'analyse céphalométrique de la téléradiographie de profil qui permet de confirmer le diagnostic différentiel de la dysmorphose et qui mettra en évidence une mandibule protrusive par rapport à un maxillaire normal.

La prognathie mandibulaire se caractérise par :

- un angle ANB négatif et un angle SNB augmenté ( $>82^\circ$ )
- un angle SNA normal ( $80^\circ$ )
- une distance AoBo (WITS) négative
- un angle FMA augmenté du fait d'un angle goniale très ouvert

- des compensations alvéolaires peuvent être mis en évidence par l'IMPA (TWEED), I to Na ou encore I to NB (STEINER)

Certains auteurs ont mis au point d'autres références céphalométriques considérant les points A et B comme étant peu fiables.

BASSIGNY (13) décrit :

- au niveau de la base du crâne, une position plus basse du point sellion (S) et une position du point nasion (Na) plus haute que la moyenne, entraînant une déflexion vers l'avant et le bas de la base du crâne. L'angle Ba-S-Na de la base du crâne est ouvert et la base du crâne antérieur (S-Na) est courte
- au niveau de la mandibule, une branche montante courte et étroite et dont le centre géométrique (Xi) est situé plus en avant que la moyenne et une branche horizontale exagérément longue.

L'analyse céphalométrique de RICKETTS permettra de préciser si la prognathie mandibulaire est due à une longueur trop importante de la branche horizontale ou à une position trop antérieure de la mandibule (pouvant elle-même être associée à une longueur mandibulaire normale ou augmentée).

La position sagittale du menton peut être déterminée par l'angle facial de DOWNS (15), formé par le plan de Francfort et le plan facial (Na-Po). Cet angle est normalement de 87° à l'âge de 9 ans et augmente de 1° tous les trois ans. Cette valeur est une constante pour les morphotypes caucasien et asiatique. Pour les populations africaines, cet angle est de 89° (8).

L'angle de déflexion crânienne (angle de la base du crâne, BaNa, avec le plan de Francfort) fait partie des structures profondes ayant un rôle majeur dans les dysmorphoses de classe III et constitue un signe d'alarme des prognathies mandibulaires.

RICKETTS cité par LANGLADE (8) propose une valeur référence de cet angle qui varie selon les morphotypes. Par exemple pour les caucasiens, la norme est de 27° +/- 3. Au delà de cette norme, cet angle peut traduire une croissance mandibulaire excessive.

Mais le vrai signe d'alerte des prognathies mandibulaires pour RICKETTS est la distance entre le porion et le Plan Ptérygoïdien Vertical (PTV). Elle est égale à 39 mm à 9 ans et diminue dans les prognathies mandibulaires à 36 mm voire jusqu'à 34 mm.

#### **1.4. CAS PARTICULIER DU SYNDROME D'HYPERCONDYLIE BILATERALE**

Il s'agit d'une hyper-croissance mandibulaire dans le sens horizontal avec une mandibule d'aspect massif et un allongement des condyles.

Sur la téléradiographie, la branche montante est longue, l'angle goniale est fermé et la symphyse est marquée. Une supraclusion incisive est toujours associée. La hauteur verticale postérieure ainsi que l'épaisseur de la mandibule sont augmentées.

L'étiologie de cette maladie est généralement d'origine musculaire. Cette forme clinique est beaucoup plus rare que la prognathie mandibulaire et elle est particulièrement difficile à traiter. Son traitement et sa prise en charge ne seront pas abordés dans ce travail.

## **2. L'HYP0-DEVELOPPEMENT MAXILLAIRE**

Comme l'a démontré Delaire au travers de son étude multicentrique (11), l'hypo-développement maxillaire constitue environ 75% des dysmorphoses de classe III. CHATEAU (16) a utilisé le terme de brachymaxillie pour définir ces maxillaires courts.

Cette dysmorphose peut être observée dès la denture temporaire ou en début de denture mixte (entre 4 et 8 ans).

### **2.1. EXAMEN CLINIQUE EXOBUCCAL**

Vu la diversité des formes cliniques, les signes ne sont pas toujours présents ou marqués, notamment lorsque l'enfant est jeune.

#### ***2.1.1. De face (1,4,17)***

Même si les dysmorphoses de classe III constituent une anomalie du sens sagittal, certains signes révélateurs existent à l'examen de face du visage.

Le patient présente une aplasie de la face moyenne qui apparaît plate. Les pommettes peuvent être peu marquées alors qu'un enfant a généralement des joues bien arrondies et modelées.

Les sillons naso-géniens sont creusés marquant fortement le pli entre les ailes nasaires et les joues (signe quasi pathognomonique d'un hypodéveloppement du maxillaire (4)).

La lèvre supérieure est blanche et fine. Elle est en fait enroulée en dedans du fait du déficit osseux sagittal et du support insuffisant des incisives maxillaires. La lèvre inférieure au contraire est rouge, épaisse et éversée.

Le nez a une apparence petite du fait du maxillaire rétrusif et les orifices nasaires sont apparents. Bouche fermée et en occlusion, une déviation du menton peut être observée dans le cas d'une latéroposition mandibulaire (associée à une insuffisance maxillaire transversale) ou en cas de latérogathie.

La « vue d'avion » permet de mettre en évidence le défaut de développement du maxillaire : le creux sous nasal et la lèvre supérieure sont en arrière de la lèvre inférieure, elle même en arrière du menton. Seule la zone inférieure du visage a du relief.

### **2.1.2. De profil (1,4,17)**

Le profil apparaît droit ou concave. On note une aplasie faciale avec une région sous orbitaire et des pommettes sans relief. La palpation de l'étage moyen pourra confirmer le défaut de développement du maxillaire (rebord orbitaire, relief malaire, aires para-nasales).

L'angle nasio-labial est ouvert avec une courbure sous-narinaire allongée et l'ensellure nasale est très marquée. Le nez est généralement petit et semble plutôt affaissé dû à l'absence de soutien du maxillaire.

La rétrusion de la lèvre supérieure, opposée à l'impression de prochélie de la lèvre inférieure, est évidente. La distance cervico-mentonnaire est normale et le menton paraît bien positionné.

Le prognathisme mandibulaire est relatif dans cette situation puisque le siège de la dysmorphose est maxillaire et la présence d'un proglissement aggrave cette impression.

Ce défaut sagittal est d'autant plus marqué quand le patient est en occlusion d'intercuspidie maximale (OIM). En position de repos (absence de contact dentaire), le proglissement mandibulaire qui peut être associé à la classe III, s'efface et adoucit ainsi les signes cliniques du décalage squelettique sagittal.

Ces signes s'accroissent chez l'enfant plus âgé car le maxillaire cesse de se développer tandis que la mandibule continue de grandir.

## **2.2. EXAMEN CLINIQUE ENDOBUCCAL**

Même si le décalage antéro-postérieur attire en premier le regard, on relève rapidement le défaut de développement du maxillaire qui touche les trois sens de l'espace (brachymaxillie) et que l'on retrouve dans plus de 50% des dysmorphoses de classe III.

### **2.2.1. Dimension sagittale**

L'occlusion antérieure est très souvent inversée, mais comme pour la prognathie mandibulaire il peut exister un bout à bout.

Dans ce cas, on observe une compensation des arcades (9) avec :

- une vestibuloversion des incisives maxillaires
- une linguoversion des incisives mandibulaires, sauf dans les cas où la langue exerce une forte pression responsable dans ce cas leur vestibuloversion.

L'occlusion molaire est généralement en classe III d'Angle, sauf en cas d'insuffisance du pré-maxillaire.

Les canines, lorsqu'elles ne sont pas retenues, sont également en mésio-position. Les pointes canines sont peu usées, particulièrement les mandibulaires, puisqu'elles ne sont pas fonctionnelles.

Il est essentiel de distinguer l'occlusion inversée réelle du proglissement mandibulaire. Pour cela, on recherchera la position en relation centrée qui correspond au recul maximal de la mandibule, repositionnant les condyles dans leur position la plus postérieure des fosses mandibulaires. Un différentiel ORC-OIM met en évidence l'existence d'une prématurité lors du chemin de fermeture responsable du proglissement mandibulaire (anomalie de nature cinétique).

Une correspondance entre ORC et OIM traduira l'existence d'un vrai décalage squelettique de la dimension sagittale.

### ***2.2.2. Dimension transversale***

Le déficit de la dimension transversale du maxillaire (endognathie, endoalvéolie voire les deux) est responsable de rapports transversaux anormaux se traduisant par un inversé d'occlusion pouvant être :

- unilatéral, généralement associé à une latéro-position de la mandibule avec absence de concordance des milieux inter-incisifs en OIM
- bilatéral, dans les formes les plus marquées, où l'arcade maxillaire étroite est sertie par l'arcade mandibulaire large et arrondie qui constitue le « lit » de la langue.

Ce défaut de développement maxillaire s'accompagne couramment d'une dysharmonie dento-maxillaire avec une inclusion des canines, voire des prémolaires, et des incisives latérales en position palatine.

Ici encore, le différentiel OIM-ORC permettra de poser le diagnostic différentiel entre latéro-position mandibulaire (anomalie cinétique) et latérogathie mandibulaire vraie (anomalie squelettique).

### ***2.2.3. Dimension verticale***

Les dysmorphoses de classe III associée à une brachymaxillie se développent le plus souvent sur un schéma facial de type hypodivergent.

Cette insuffisance du développement maxillaire, transversal comme sagittal, se traduit par une supraclusion, sauf en présence d'une langue active et en position basse où il peut exister une infraclusion.

Cette dysmorphose est donc très souvent **tridimensionnelle**.



## 2.2. EXAMEN CEPHALOMETRIQUE

L'analyse du tracé céphalométrique dévoile :

- un angle ANB négatif par réduction de l'angle SNA ( $<79^\circ$ )
- un angle SNB normal
- une valeur de la distance AoBo (Wits) négative
- une distance entre ENA et ENP diminuée en cas de brachygnathie
- une éventuelle compensation dento-alvéolaire

L'insuffisance maxillaire peut être en rapport avec un ou plusieurs des critères suivants, mis en évidence par l'analyse céphalométrique de Delaire :

- une position trop postérieure du maxillaire par rapport à la base du crâne (rétromaxillie ou rétrognathie maxillaire)
- un défaut de longueur de la base palatine qui comprend le pré-maxillaire et le palais secondaire
- un retrait ou un défaut de longueur de l'arcade alvéolaire maxillaire

La position sagittale maxillaire peut aussi être étudiée avec l'angle formé par la ligne Na-A et le plan horizontal de Francfort, qui est considéré par de nombreux auteurs comme le meilleur plan de référence (SASSOUNI(18), RICKETTS(19)).

Mc NAMARA (20) a proposé quant à lui d'abaisser une perpendiculaire partant de Na sur le plan de Francfort pour connaître la position sagittale du maxillaire. Si le point A est en arrière de cette ligne, il marque une rétroposition du maxillaire. Néanmoins cette anomalie peut également être la conséquence d'une base du crâne diminuée dans sa partie antérieure (8).

## **3. FORME MIXTE : HYPO-DEVELOPPEMENT MAXILLAIRE ET PROGNATHIE MANDIBULAIRE ASSOCIES**

Les signes cliniques des dysmorphoses de classe III décrits précédemment sont présents et souvent très marqués :

- le patient est généralement un adolescent en denture définitive qui n'a pas été dépisté ou traité à temps, lorsque la dysmorphose initiale était une brachymaxillie seule.
- le proglissement et/ou la latérodéviatation mandibulaire qui était associé à la brachymaxillie, en denture temporaire ou mixte, a provoqué un excès de croissance mandibulaire. L'anomalie cinétique s'est transformée en prognathie mandibulaire acquise, venant complexifier le traitement de la dysmorphose (17,21).

Selon l'âge et le degré de décalage squelettique et occlusal, ces formes cliniques peuvent être extrêmement difficiles à corriger, notamment après éruption de la deuxième molaire et deviennent donc des cas chirurgicaux.

#### **4. CAS LIMITE CLASSE III**

Ce sont des cas où le tableau clinique des dysmorphoses de classe III est très peu marqué, d'autant plus lorsque le patient est en denture temporaire ou mixte :

- le rapport incisif peut sembler normal, sans occlusion inversée ni bout à bout mais souvent on observe une insuffisance de recouvrement. Le rapport incisif doit être évalué par rapport à la position des incisives latérales maxillaires (21)
- l'analyse céphalométrique ne dévoile pas une anomalie flagrante des bases osseuses (exemple en présence d'un ANB = 0°). Elle fait ressortir en revanche l'importance des compensations dento-alvéolaires maxillaires et/ou mandibulaires qui masquent le décalage squelettique sous-jacent.

C'est en dynamique et non en statique que les signes cliniques de ces cas de classe III « limites » sont plus édifiants. L'examen des AFMP révèle un guide antérieur défaillant : le mouvement de diduction est plus propulsif que latéral et abaisse exagérément la mandibule, éloignant les incisives mandibulaires des incisives maxillaires (21).

Le risque que représentent ces dysmorphoses est la temporisation : en effet, le praticien peut s'interroger sur de la nécessité d'un traitement orthopédique précoce et préférer attendre l'adolescence pour un traitement par multi-bague avec des tractions intermaxillaires de classe III. Malheureusement le risque est l'aggravation, parfois rapide, de ces dysmorphoses due notamment à une croissance tardive de la mandibule (22) mais également à la mise en occlusion des deuxièmes molaires qui ont des répercussions sur les mouvements mandibulaires (17).

Le traitement est alors commencé à un âge où le potentiel de croissance et donc l'orthopédie ne peuvent plus être utilisés, avec une occlusion antérieure inversée et une mandibule qui a échappé à tout contrôle. Le pronostic des classes III limites est excellent à condition qu'elles soient prises en charge précocement.

#### **5. LE PROGLISSEMENT MANDIBULAIRE**

Le proglissement mandibulaire est une anomalie cinétique dont les origines sont multiples (insuffisance maxillaire, contacts prématurés, malpositions dentaires...). Sa prévalence est faible (3 à 7%) mais elle doit être dépistée et surtout traitée le plus tôt possible (denture temporaire ou mixte) afin d'éviter qu'elle ne devienne une anomalie squelettique.

L'examen clinique montre un profil concave avec un menton et une lèvre inférieure projetés en avant. Ces signes s'estompent en position de repos (23).

L'examen du chemin de fermeture montre un mouvement de rotation de la mandibule, suivi d'un mouvement de translation qui se produit dès le premier contact (prématurité) (23). Le proglissement mandibulaire est mis en évidence par un différentiel OIM-ORC qui dévoile la présence d'une prématurité dans le chemin de fermeture responsable du glissement sagittal de la mandibule : il

permet de poser le diagnostic différentiel avec une prognathie mandibulaire. Le traitement du proglissement mandibulaire est simple et rapide lorsqu'il est réalisé précocement.

## II. DIAGNOSTIC ETIOPATHOGENIQUE DES DYSMORPHOSES DE CLASSE III

### 1. RAPPELS SUR LA CROISSANCE CRANIO-FACIALE

De nombreuses conceptions concernant la croissance cranio-faciale ont été décrites. Selon les conceptions classiques, le développement de la base du crâne serait totalement prédéterminé car il dépendrait de l'activité de croissance de la synchondrose sphéno-basilaire de type « cartilagineux primaire ».

Delaire (41) a remis en question ces préceptes. Selon lui « les conceptions classiques attachaient trop d'importance à la nature cartilagineuse des synchondroses-sutures de la base du crâne et en avaient abusivement déduit que leur croissance était primaire et autonome (42) ».

Il individualise quatre territoires de croissance à la base du crâne :

- deux territoires qui se développent avant 6/7 ans selon la même chronologie et la même quantité que les éléments du système nerveux central à leur contact (croissance type « neural ») : le territoire sphéno-ethmoïdal et le territoire occipital postérieur
- deux autres territoires qui se développent jusqu'à la fin de la croissance staturale : le territoire frontal antérieur (du nasion au foramen caecum) et le territoire sphéno-basilaire.

La croissance du territoire frontal antérieur dépend étroitement des forces occlusales qui lui sont transmises et le développement de ce territoire conditionne celui des parties sous-jacentes de la face. On peut entrevoir ainsi comment une malocclusion de classe III, responsable d'une mauvaise diffusion des forces occlusales, engendrerait un développement insuffisant du territoire frontal de la base du crâne.

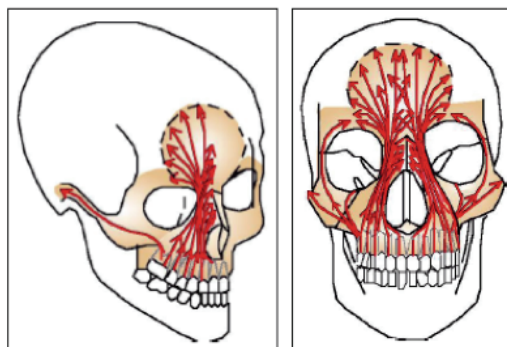


Figure 1 : Action des forces manducatoires (occlusales et linguales) sur les corticales externes maxillaires et orbito-frontales. On remarque la concentration des forces occlusales dans la région glabellaire et leur diffusion aux parties antérieures de l'écaille du frontale (43)

Le développement du territoire sphéno-basilaire quant à lui dépend essentiellement de la posture cervico-céphalique. Les troubles posturaux céphaliques sont fréquents dans les dysmorphoses de classe III.

Les corrélations entre l'état du crâne et de la face sont connues (43) : l'analyse céphalométrique architecturale de jeunes patients présentant des dysmorphoses de classe III dévoile une flexion basi-crânienne excessive.

Pour Delaire ces notions constituent le concept de « **développement adaptatif de la base du crâne** » (41).

Concernant la face, Delaire propose sous le terme de « **concept cortical** » (44) une interprétation du mode de développement de certains éléments squelettiques.

Les déplacements « en masse » du maxillaire, à l'origine de la quasi-totalité de sa croissance, s'effectuent majoritairement avant l'âge de 6-7 ans. Ils sont lentement remplacés par des déplacements sélectifs des corticales postéro-latérales et antérieures.

Le pré-maxillaire, solidaire des corticales antérieures, contribue au développement sagittal.

Selon Delaire (45), les acteurs de ces déplacements du pré-maxillaire (Fig. 2) sont :

- l'expansion des bourgeons dentaires incisivo-canins (temporaires et permanents) (1)
- les forces occlusales issues des incisives et des canines (2)
- les poussées linguales (3)
- l'activation de la suture inter-incisive médiane par le frein de la lèvre supérieure (4)
- les tractions musculaires labiales transmises aux corticales externes par l'intermédiaire des muscles insérés en regard des « fossettes incisives » (5)

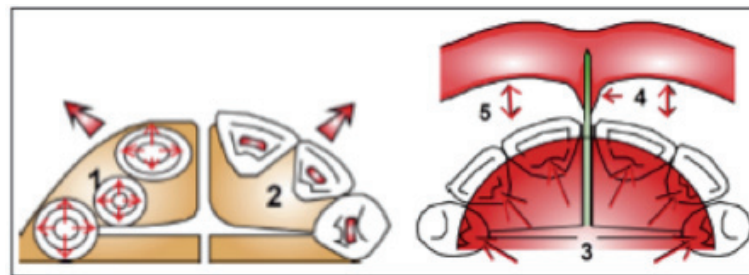


Figure 2 : facteurs des déplacements « pré-maxillaires » (43)

Les facteurs d'accroissement des autres corticales maxillaires, antéro-latérales, supérieures et même postérieures (tubérositaires) sont les forces manducatoires (occlusales et linguales).

## 2. DIAGNOSTIC ETIOPHATOGENIQUE

La part de responsabilité de l'hérédité dans les dysmorphoses de classes III et plus particulièrement pour les prognathies mandibulaire est indéniable. Les interrogations se posent plus concernant son importance, son rôle unique ou associé à d'autres étiopathogénies et surtout le pronostic qu'elle engage dans la thérapeutique précoce.

Le débat entre l'inné et l'acquis n'est pas encore bien tranché et la responsabilité du génome semble avoir été longtemps surestimée.

## 2.1. ETIOLOGIE HEREDITAIRE

Elles sont essentiellement de deux types :

- liées à la transmission d'un caractère familial ou racial
- consécutives à un ou plusieurs gènes pathologiques, responsable de syndromes malformatifs.

Ces syndromes malformatifs (syndrome de Binder, syndrome de Crouzon, trisomie 21, achondroplasie...) ne seront pas développés du fait de leur faible fréquence, des nombreuses pathologies qui leur sont associées et de la complexité de leur prise en charge thérapeutique, qui se fait essentiellement en milieu hospitalier.

Les dysmorphoses d'origine héréditaire peuvent avoir un caractère ethnique, par exemple les populations asiatiques ou ibériques, ou un caractère familial : l'exemple typique est celui de la famille des Habsbourg (8,11).

En citant IZARD (3) : « la prognathie inférieure est la mieux connue des malformations héréditaires : celle de la famille des Habsbourg a été étudiée par Galippe (1905), Rubrecht (1910-1930) et Mayoral (1933) ».

De nombreux auteurs au travers d'études se sont interrogés sur les modes de transmission de ces facteurs génétiques : H. IWAGAKI (32) a été le premier à parler de la théorie héréditaire avec un mode mendélien récessif. Il note que si la mère est prognathe, 18% des enfants le sont ; tandis que si le père est prognathe alors 31% des enfants le sont.

Dans une étude comportant 1 362 personnes, soit 243 familles, S. SUZUKI (33) observe que :

- 5 familles ont les deux parents prognathes avec 40% d'enfants atteints
- Si l'un des parents est prognathe, 20,2% des enfants le sont aussi
- si aucun des parents n'est prognathe, seul 11,2 % des enfants sont touchés

La transmission héréditaire semble se faire selon un schéma complexe.

S. LITTON *et al.* (34) ont analysé 51 familles de prognathes et ont remarqué une transmission dans 13% des cas mais sans lien sexuel, ni de mode autosomique dominant ou récessif.

Ils en concluent une méthode **polygénique de transmission dépendante d'un seuil** à partir duquel il existe un risque de transmission.

Ce modèle de transmission est actuellement celui qui semble le mieux convenir.

## 2.2. ETIOLOGIE FONCTIONNELLE

Pour DELAIRE, les dysmorphoses de classe III sont le résultat de « prédispositions constitutionnelles décompensées puis aggravées par les dysfonctions ».

Comme lui, de nombreux auteurs cités par RAYMOND : ELLIS et McNAMARA (35), VESSE (4), DESHAYE (36), SIMOES (37), considèrent que l'impact morphogénétique de l'environnement est d'une très grande importance dans l'apparition des dysmorphoses de classe III et **principalement dans les hypo-développements maxillaires**.

L'environnement est incarné par les fonctions oro-faciales telles que : la posture, la ventilation, la déglutition et la mastication. Chacune de ces dysfonctions contribue selon son degré à l'apparition ou à l'aggravation d'une dysmorphose.

### ***2.2.1. Influence de la posture crano-cervicale sur la croissance***

« La posture est la situation de l'organe ou du squelette au repos ; la fonction est son mouvement » (VESSE) (4).

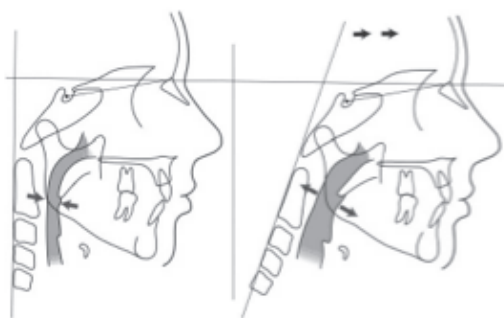
L'examen fonctionnel doit être précédé par l'analyse de ces fonctions et du potentiel musculaire au repos. On appréciera :

- la tonicité des lèvres : la lèvre supérieure est souvent fine, parfois hypertonique. Certains auteurs estiment même qu'elle exerce une action inhibitrice sur la croissance du maxillaire (17). A contrario, la lèvre inférieure est épaisse et hypotonique.
- la forme, la position et la tonicité de la langue seront analysées : la langue est souvent basse, en arrière des incisives mandibulaires ou entre les arcades. Elle présente un aspect volumineux et semble logée dans le « lit » de l'arcade mandibulaire.
- on observera souvent une incontinence labiale. La fermeture des lèvres sera accompagnée dans ce cas de la contraction du muscle mentonnier avec un aspect en peau d'orange. Une ventilation orale est souvent associée à ce schéma.

L'existence d'une corrélation entre posture céphalique et croissance crano-faciale a été mise en évidence depuis de nombreuses années (51–55). Plus précisément, ce sont les facteurs déterminant la position céphalique qui influencent la morphologie crano-faciale. Il est actuellement admis que des changements crano-cervicaux peuvent être les premiers facteurs d'un cycle d'événement concernant la morphologie faciale et dento-alvéolaire, au point de retrouver des signes communs coexistant dans les malocclusions.

Par exemple, il semblerait que le degré de prognathisme mandibulaire soit influencé par l'angulation de la base du crâne. Plus cet angle diminue ( $<79^\circ$ ), plus la mandibule a tendance à être portée vers l'avant (56).

En présence d'une ventilation orale, il a été mis en évidence l'existence d'une extension de la tête et notamment de l'angle entre l'atlas et l'os occipital pour maintenir le plan de Francfort horizontal (57). L'extension céphalique semble être une compensation de la fonction ventilatoire qui en modifiant la géométrie du pharynx, elle permettrait ainsi de dégager l'espace aérien postérieur (58).



**Figure 3: Les résultats céphalométriques de Huggare et Laine-Alava montrent la relation étroite entre la position d'inclinaison antérieure céphalique et l'espace aérien postérieur dégagé**

Selon Linder-Aronson (57), la respiration orale peut provoquer une rectitude du rachis et une projection antérieure de la mandibule avec une tendance à la classe III.

Certains auteurs (59) expliquent donc l'influence de la posture cranio-céphalique sur la croissance cranio-faciale par l'action des tissus mous (peau, fascia) et des muscles (face et cou) qui sont mis en tension lors de l'extension céphalique et dont la pression s'exercerait de façon passive sur les os et structures de la face. La modification de la position céphalique entraîne également des changements dans la distribution des forces occlusales, influençant la morphologie cranio-faciale.

### ***2.2.2. Influence de la ventilation sur la croissance***

« La ventilation optimale doit se réaliser exclusivement et en permanence par le nez, debout ou couché, excepté au cours de l'effort ». La ventilation qui se réalise exclusivement ou partiellement par la bouche doit être considérée comme pathologique (23).

Il est fréquent d'observer l'existence d'une ventilation orale dans un syndrome de classe III. L'examen débute avant tout par un interrogatoire de l'enfant et des parents. L'enfant dort la bouche ouverte, a soif au réveil et son oreiller est humide. L'enfant peut ronfler et le sommeil est parfois agité. A l'inverse, il est fatigué la journée et peut présenter des difficultés de concentration à l'école. Un syndrome d'apnée obstructive du sommeil (SAOS) peut être observé dans certains cas sévères avec des pauses respiratoires, détériorant la qualité du sommeil et nécessitant une prise en charge rapide (4,21,23).

Dans certains cas, l'enfant peut afficher les signes faciaux du ventilateur oral : visage pâle, fatigué avec des cernes, narines plus ou moins collabées, ensellure nasale étroite, lèvres entre-ouvertes, gercées. Au niveau buccal, on peut noter une gingivite chronique circonscrite (secteur antérieur essentiellement), ou encore une hyperhémie globale avec sécheresse buccale (4).

L'étiologie ORL doit être suspectée (végétations, amygdales hypertrophiées, cloison nasale déviée, hypertrophie des cornets). Les rhinites allergiques peuvent également constituer des obstacles à une ventilation nasale optimale.

La ventilation orale impose une posture linguale basse et en avant pour permettre le passage de l'air par la bouche (30), venant ainsi complexifier le tableau clinique et son traitement.

On pourra croiser des respirateurs buccaux exclusifs et diverses catégories de ventilateurs oraux occasionnels. Diverses formes de dysmorphoses seront observées selon la gravité de la fonction ventilatoire et de son association avec d'autres fonctions (17).

De nombreuses études mettent en avant l'influence du mode de respiration dans le développement cranio-facial (48-50). Mais le flux aérien à lui seul n'a en fait que peu d'actions « expansives » directes sur les fosses nasales, les cavités sinusiennes ou encore le maxillaire.

La responsabilité de la ventilation orale sur les troubles de croissance des maxillaires tient en réalité aux altérations des différentes postures qui en résultent (4) :

- la posture cranio-rachidienne qui conditionne en majeure partie le type de dysmorphose : la ventilation orale est compensée par une projection antérieure de la posture céphalique afin de libérer les voies aériennes postérieures.
- la position basse et antérieure imposée à la langue pour permettre le passage du flux d'air (posture vélopharyngée et mandibulolinguale) et qui n'exerce donc pas son action au niveau maxillaire
- la posture de l'enveloppe faciale antérieure : le ventilateur oral adopte une ouverture buccale quasi constante, provoquant l'absence d'un contact bi-labial. Les lèvres n'assurant pas la fermeture buccale, la langue est obligée de s'avancer vers celles-ci pour assurer un verrouillage lors de la déglutition, responsable de la persistance d'une déglutition primaire. Les muscles péri-oraux (nasio-labio-géniens et labio-mentonniers) n'exercent alors plus les mêmes pressions et le schéma corporel est modifié.

L'existence d'une ventilation orale a d'importantes répercussions sur le développement des maxillaires ; mais sa responsabilité est en réalité indirecte.

### ***2.2.3. Influence de la langue sur la croissance***

La langue a des conséquences sur la croissance tant au travers de sa position qu'au travers de sa fonction.

#### **La posture linguale**

Au niveau maxillaire, une langue ayant une position basse ne joue plus son rôle fonctionnel puisqu'elle n'exerce pas les pressions nécessaires au palais, et plus particulièrement au niveau de la



suture médio-palatine qui assure le développement transversal du maxillaire (44). Une position linguale basse est responsable de l'apparition d'un maxillaire étroit et profond.

A la mandibule, une langue basse a une action passive sur la croissance, notamment par une tension des ptérygoïdiens latéraux (38). La mandibule est abaissée, la zone fonctionnelle du cartilage condylien se déplace vers l'avant tandis que la zone antéro-supérieure subit des pressions.

La langue exerce donc son action au niveau de l'arcade inférieure (Fig 2.b.) et non au niveau de la voûte maxillaire (Fig 2.a.) entretenant le défaut de développement maxillaire et stimulant la croissance mandibulaire (17).

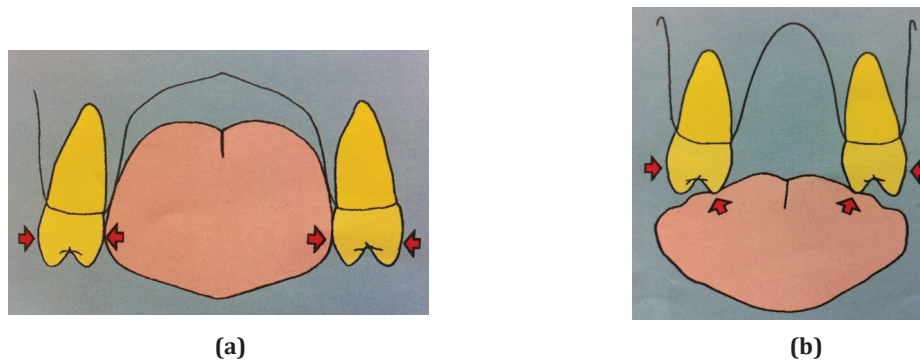


Figure 4: effets de la position de la langue sur le développement transversal du maxillaire (23)

### La fonction linguale

Le même problème est retrouvé lors de la persistance d'une déglutition primaire. L'enfant présente une déglutition dite « primaire » ou « infantile » jusqu'à l'âge d'environ 4 ans. La langue vient s'interposer entre les deux arcades dentaires. La poussée linguale normale pendant la petite enfance doit se modifier graduellement quand la cavité buccale évolue : la déglutition dite « secondaire » ou « adulte » se met en place au cours de l'éruption des dents. Si la déglutition primaire persiste au delà de 4 ans, elle est considérée comme atypique (23) et peut être la preuve de l'immaturité de comportements oro-faciaux généraux.

Dans les dysmorphoses de classe III, la déglutition est presque toujours dysfonctionnelle du fait d'une position basse de la langue soit à cause d'une ventilation orale, soit à cause des dimensions trop étroites du maxillaire (endognathie, endoalvéolie, malpositions dentaires).

Par sa fréquence, sa force et sa constance, la déglutition va provoquer des modifications de la croissance cranio-faciale. La langue vient s'interposer entre les arcades dentaires et n'exerce pas son action modelante et expansive sur le maxillaire, notamment au niveau des sutures médio-palatines et incisivo-canines (4).

Il est cependant nécessaire de vérifier que le frein lingual ne soit pas trop court, empêchant la position haute de la langue. Pour cela on demande à l'enfant de maintenir la bouche ouverte et de venir toucher la papille rétro incisive ou de réaliser un claquement de langue sur le palais. Si le patient n'y

parvient pas, nous sommes alors en présence d'un frein lingual court et il sera donc nécessaire de réaliser une freinectomie afin de libérer la langue (21).

VESSE : « Dans tous les cas où la langue est abaissée, le maxillaire est sous développé sagittalement et transversalement » (4).

#### **2.2.4. Influence de la mastication sur la croissance**

Planas est un des rares auteurs à avoir insisté sur le rôle majeur de la mastication dans l'organisation et l'harmonisation des arcades. Il explique comment le maxillaire, la mandibule ainsi que les articulations temporo-mandibulaires (ATM) modèlent leur morphologie en fonction des forces masticatoires (31).

Planas décrit l'Angle Fonctionnel Masticatoire Planas (AFMP) qui est « l'angle formé par l'horizontale et la ligne, plus ou moins oblique, matérialisant le déplacement du point inter-incisif mandibulaire lors d'un mouvement de latéralité partant de l'occlusion d'intercuspidie maximale ».

C'est l'examen de ces AFMP qui renseigne sur le type de mastication du patient :

- elle est unilatérale alternée lorsque les AFMP droit et gauche sont égaux
- ou elle s'effectue préférentiellement d'un seul côté (du côté où l'AFMP est le plus petit)

Ils permettent aussi d'évaluer la **fonctionnalité du guide antérieur**. Un guidage fonctionnel se caractérise par de nombreux contacts dentaires entre les incisives maxillaires et mandibulaires lors des mouvements de diduction. Ainsi de nombreux contacts dentaires antérieurs lors de mouvement de latéralité sont synonymes d'un abaissement moindre de la mandibule et donc d'une mastication efficace. Par extension, la qualité du guide antérieur s'estime au travers de la « quantité » d'abaissement de la mandibule en diduction.

On évalue donc en clinique la symétrie mais également la valeur de ces angles AFMP dans les mouvements de latéralité mandibulaire (17).

Il semble donc logique que dans les cas de dysmorphoses de classe III avec inversé d'occlusion antérieur, l'examen des AFMP ne soit pas nécessaire pour mettre en évidence l'existence d'une mastication pathologique.

Dans les cas de dysmorphoses de classe III avec bout à bout incisif, on remarque généralement de grands AFMP traduisant un abaissement et une propulsion de la mandibule éloignant par conséquent les groupes incisifs mandibulaire et maxillaire. La mastication qui en résulte est évidemment peu efficace.

Pour résumer on peut dire que « moins la mandibule s'abaisse au cours du mouvement de latéralité, plus le contexte occlusal est favorable et inversement » (17).

### **3. ETIOLOGIE ENDOCRINIENNE**

Le prognathisme mandibulaire peut être d'étiologie hypophysaire ou résultant de troubles hormonaux telle que l'acromégalie responsable d'un excès de croissance mandibulaire.

Il semblerait donc que l'individu hérite d'un cadre génétique constitué par son schéma facial, sur lequel viennent agir les fonctions, ou dysfonctions, au cours de sa croissance maxillo-faciale (17,21).

On peut conclure que les dysmorphoses de classes III sont essentiellement soit de cause héréditaire, soit de cause fonctionnelle mais il y a généralement intrication des deux, rendant l'origine des dysmorphoses multifactorielle (4).

Le schéma squelettique cranio-facial et les fonctions sont donc totalement interdépendants. La forme influence la fonction et la fonction influence la forme. En effet :

- les parties du squelette cranio-facial se développent sous l'effet des forces dynamiques des fonctions et postures oro-faciales
- tandis que ces mêmes fonctions sont sous la dépendance des supports squelettiques sur lesquels s'insèrent les muscles responsables des postures et des fonctions

Le squelette et ses fonctions forment ainsi un « complexe morpho-fonctionnel ». Dans les dysmorphoses de classes III, ce complexe est dans l'état « dysmorphofonctionnel » puisque formes et fonctions sont « anormales » (4).

Il existe donc un véritable phénomène de « réciprocité pathogène » que VESSE (4) qualifie de « spirale vicieuse dysmorphofonctionnelle ». Les dysfonctions amplifient l'évolutivité des dysmorphoses de classe III, justifiant leur prise en charge précoce (17).

De ce fait, on aperçoit mieux les possibilités et l'importance des traitements orthopédiques précoces basés sur le rôle morphogénétique des tissus mous, des muscles et des fonctions.

La normalisation précoce des fonctions oro-faciales doit permettre de retrouver un développement normal du « complexe maxillaire » et d'assurer la stabilité du traitement orthopédique (60).

**2<sup>ème</sup> PARTIE. TRAITEMENTS  
ORTHOPEDIQUES DES DYSMORPHOSES  
DE CLASSE III**

# **I. INTERETS DU TRAITEMENT ORTHOPEDIQUE DES DYSMORPHOSES DE CLASSE III ?**

Prévention et interception sont les deux fondements du traitement précoce.

La prévention a pour objectif d'éviter l'apparition de la dysmorphose. Elle va donc se concentrer sur la normalisation de la matrice fonctionnelle (ventilation, déglutition, mastication), la suppression des interférences dentaires et des troubles cinétiques (1) afin que ceux-ci ne perturbent pas la croissance et donc l'équilibre cranio-facial.

Selon DUCHATEAUX : « le rétablissement de la ventilation nasale est la vaccination contre la maladie orthodontique » (21).

L'interception quant à elle permet de corriger partiellement ou totalement la dysmorphose de classe III ou d'empêcher son aggravation. Elle réduit les troubles alvéolo-dentaires et squelettiques qui pourraient venir troubler la croissance, la fonction, l'esthétique et le psychisme des enfants. L'interception utilise des moyens thérapeutiques simples et sur une durée limitée. Les traitements orthopédiques sont des thérapeutiques interceptives.

## **1. JUSTIFICATIONS FONCTIONNELLES**

De nombreux auteurs (BACCETTI (61), DELAIRE (11), McNAMARA (62) , GRABER (63), RAYMOND (64), VESSE (6)) défendent les bienfaits du traitement précoce des dysmorphoses de classe III par la possibilité d'influencer et donc de modifier le développement du complexe maxillo-facial durant la croissance.

Pour DELAIRE (41) cité par VESSE (4) « le sujet traité suffisamment tôt (avant 6 ans) peut avoir des adaptations suffisantes pour terminer avec un bon équilibre facial » et « la correction précoce des anomalies oro-faciales et cervicales améliore le développement du territoire frontal antérieur et du territoire sphéno-basilaire ». L'intervention précoce du praticien induirait un changement d'angulation adaptatif de la base du crâne, en augmentant l'angle sphénoïdal et en développant la partie frontale antérieure (4).

Selon RAYMOND (17), la réorientation du plan d'occlusion est la clé de la réussite thérapeutique et de la stabilité des dysmorphoses de classe III. Cette réorientation est d'autant plus facile que le plan d'occlusion est « court » (65), notamment chez l'enfant de moins de 6 ans où l'amplitude de rotation antérieure (par égression des molaires inférieures) nécessaire pour sa correction est faible.

L'éruption de la première molaire permanente rend la réorientation plus difficile mais le pronostic de succès reste malgré tout élevé. C'est à partir de l'éruption de la 2<sup>ème</sup> molaire permanente que la réorientation du plan d'occlusion est sérieusement compromise. Pour RAYMOND ce constat justifie à lui seul le traitement précoce de ces dysmorphoses.

De plus, pour DELAIRE (11) et VESSE (6), le rétablissement précoce d'un guide antérieur fonctionnel avec la correction de l'inversé d'occlusion antérieur favorise le développement du maxillaire et bloque également l'expression excessive de la croissance mandibulaire. Selon SALAGNAC (66), la restauration d'un guide incisif apporte à la mandibule un repère vertical et antéro-postérieur nécessaire à son bon développement.

## **2. JUSTIFICATIONS ESTHETIQUES ET PSYCHOLOGIQUES**

Les dysmorphoses de classe III sont responsables d'un véritable préjudice esthétique qui constitue le principal motif de consultation. L'impact esthétique est en effet caractéristique avec un visage au profil concave pouvant donner un air sévère.

Ce préjudice peut avoir de véritables répercussions sur le psychisme de l'enfant, justifiant sa prise en charge précoce. C'est pourquoi pour RABIE (67), l'un des objectifs essentiels des traitements précoces est d'éviter l'aggravation de ce préjudice.

Au travers d'une étude réalisée en 2005, BACCETTI (68) citant GRABER souligne le retentissement psychologique négatif de présenter une dysmorphose de classe III au cours de l'enfance et de l'adolescence.

Quant à l'étude de TUFEKCI et al de 2008 (69), ils rapportent que les patients présentant une dysmorphose de classe III semblent plus malheureux de la perception de leur profil et de leur dentition.

## **3. JUSTIFICATIONS DEONTOLOGIQUE ET PENALE**

D'un point de vue déontologique et même éthique, il est de la responsabilité du praticien de déceler précocement les anomalies responsables de cette dysmorphose afin d'éviter son apparition (prévention) ou son aggravation (interception).

D'un point de vue pénal, ne pas réaliser de traitement précoce chez un enfant présentant une dysmorphose de classe III peut constituer une perte de chance (BERY (70)).

En effet, de nombreuses études démontrent l'efficacité des traitements précoces lorsqu'ils sont réalisés chez les enfants jeunes mais il est reconnu également que ces dysmorphoses peuvent très vite devenir chirurgicales passé un certain âge ou une certaine sévérité du décalage. Par conséquent, il semble nécessaire de proposer la thérapeutique précoce afin de ne pas condamner l'enfant à la chirurgie.

Le patient et les parents doivent être informés de façon éclairée des différentes options thérapeutiques avec leurs avantages, leurs inconvénients ainsi que les risques et bénéfices de chacune d'entre elles.

Les thérapeutiques précoces des dysmorphoses de classe III ayant prouvé leur efficacité, l'orthodontiste qui ne conçoit pas un traitement précoce lorsque la nécessité s'impose engagerait sa responsabilité et pourrait être sanctionné juridiquement (BERRY(71), SALAGNAC(66)).

## II. CHOIX DU MOMENT DE TRAITEMENT

Le choix concernant la date optimale de prise en charge des dysmorphoses de classe III fait toujours débat : avant la denture mixte ; uniquement en denture mixte stable ; seulement en denture adulte complète ; en croissance achevée ou quasi achevée...

BACCETTI et al. (61) affirment que « le traitement précoce est plus efficace dans la première dentition que dans la dentition mixte »

DESHAYES (72) admet une certaine « flexibilité » du génome, permettant ainsi aux traitements précoces d'avoir une possible action sur la croissance à condition qu'ils soient menés avant l'éruption de la première molaire permanente qui marque « la fin de la 2<sup>ème</sup> phase de télencéphalisation », donc avant l'âge de 6 ans.

Pour RAYMOND (64), le traitement précoce doit être idéalement entrepris entre 4 et 7 ans en moyenne, tant que le plan d'occlusion est « court ».

DELAIRE s'appuie sur le concept de « *développement adaptatif* de la base du crâne » pour justifier le début du traitement précoce de ces dysmorphoses avant l'âge de 6 ans (4).

COZZANI (73) rapporte que lorsqu'un enfant est traité à l'âge de 4 ans, la direction de croissance du maxillaire suit la direction de la protraction et le résultat obtenu est plus stable.

Dans une étude plus récente réalisée en 2004, KAJIYAMA et al (74) comparent deux groupes traités par protraction maxillaire antérieure : un groupe en denture temporaire et un groupe en cours d'établissement de la denture mixte. Les résultats concluent que le traitement précoce des dysmorphoses de classe III semble plus efficace en denture temporaire avec des modifications cranio-faciales plus importantes et dans un laps de temps plus court qu'en phase de constitution de la denture mixte.

Néanmoins, la réalisation d'un traitement précoce en denture temporaire peut être rendue délicate du fait du jeune âge du patient dont la compliance et la coopération peuvent faire défaut ; par ailleurs, il est difficile de réaliser un appareil qui prendra appui sur les molaires temporaires.

RAYMOND (17) rajoute l'importance de surveiller une éventuelle récurrence de l'inversé d'occlusion antérieur lors de l'éruption des incisives permanentes.

Selon les recommandations de l'HAS (14), l'âge optimal des traitements précoces ne doit pas être fixé seulement en fonction de l'anomalie, mais en tenant compte d'un ensemble de facteurs tels que les

conditions psychiques et sociales, la coopération, le stade de croissance et de maturation, les éventuelles anomalies dentaires...

Lorsque ces éléments semblent favorables, l'HAS préconise pour les dysmorphoses de classe III « de traiter le plus tôt possible les proglissements mandibulaires et de différer le traitement des classes III d'origine purement dentaire jusqu'à, au plus tôt, la denture adolescente stable pour se terminer idéalement en denture adulte jeune stable».

« Le traitement des classes III squelettiques d'origine fonctionnelle doit être mis en œuvre le plus précocement possible (rééducation des fonctions oro-faciales et avancée maxillaire en utilisant le masque facial de Delaire) » (14).

Mais si le débat existe concernant l'âge optimal du traitement précoce des dysmorphoses de classe III, c'est que les décisions d'intervention précoce sont pénalisées par :

- la difficulté de réaliser un diagnostic précis de la dysmorphie de classe III et notamment de sa forme clinique, dont les signes peuvent être masqués ou estompés en denture temporaire.
- et également la complexité d'établir un pronostic à long terme face à une croissance mandibulaire imprévisible et tardive pouvant induire une récurrence et donc l'échec du traitement précoce, responsable d'une déception et d'une perte de confiance de la part de l'enfant et des parents (75).

Le choix d'un traitement plus tardif peut sembler plus sécurisant pour l'orthodontiste mais présente plus de risque de conduire vers un traitement par extractions voir une intervention chirurgicale, ce qui constituerait une véritable perte de chance pour le patient (75). Cette problématique se pose principalement dans les cas de prognathisme mandibulaire avec une étiologie héréditaire prédominante.

**Les conclusions des études sont souvent contradictoires et aujourd'hui encore il n'a pas été établi de consensus sur l'âge optimal auquel devrait être commencé le traitement précoce pour obtenir les meilleures réponses orthopédiques.**

**Néanmoins, au vu de la littérature et comme le précise RABERIN (76), il semble que le traitement entrepris avant le pic pubertaire, en fin de denture temporaire ou dentition mixte, est le plus efficace.**

## **1. FACTEURS DECISIONNELS DU TRAITEMENT PRECOCE**

Si certains praticiens semblent réfractaires à la prise en charge précoce des dysmorphoses de classe III, c'est notamment dû à un taux de récurrence relativement élevé comparé par exemple aux dysmorphoses de classe II. De ce fait, on peut se demander si toutes les formes cliniques peuvent être traitées précocement. Certains auteurs ont ainsi mis en évidence certains facteurs à analyser, cliniques et radiologiques, des indices qui permettraient de prédire à long terme la stabilité des traitements précoces des classes III.



## 1.1. FACTEURS CEPHALOMETRIQUES

En 2007, RABERIN et al (76) ont réalisé une étude rétrospective sur 30 patients âgés de 6 à 10 ans traités précocement pour une dysmorphose de classe III par disjonction et traction orthopédique antéro-postérieure à l'aide d'un masque facial. Ils ont évalué la stabilité des résultats obtenus 8 ans après le traitement et ont séparé les patients en deux groupes : « orthopédie succès » et « orthopédie échec ».

L'objectif de cette étude était de mettre en évidence l'existence de facteurs prédictifs d'instabilité pouvant être perçus dès la lecture radiographique et qui permettraient de guider le choix du praticien dans sa décision thérapeutique avec un risque minimum d'erreur. Selon leurs conclusions, deux variables céphalométriques semblent jouer un rôle déterminant dans le succès du traitement précoce :

- l'angle de la base du crâne (NaSBa) et la longueur de la partie antérieure de la base du crâne (SN). Dans les cas d'orthopédie « échec », l'angle de la base du crâne semble plus faible et la longueur SN semble plus courte que dans les cas « succès »
- deux variables de la position des incisives maxillaires sont à analyser : l'angle inter-incisif (I/i) et l'angle I/F. Les cas d'échec présentent une inclinaison des incisives plus marquée (signe de compensation primitive). Une vestibulo-version des incisives maxillaires serait un signe prédictif de récurrence du traitement précoce. De même un angle inter-incisif fermé ( $128^\circ$ ) serait un paramètre d'échec thérapeutique.

Un travail similaire à cette étude a été publié par MOON et al. (77) en 2005. Il s'agit d'une étude rétrospective comprenant 45 sujets en classe III traités précocement et réévalués 5 ans après la fin du traitement. Il conclut que les patients présentant un angle mandibulaire fermé et un schéma facial hypodivergent présentent un pronostic favorable pour la stabilité du traitement précoce.

## 1.2. FACTEURS CLINIQUES

TURPIN (78) a proposé en 1981, devant l'*American Association of Orthodontist*, une liste de facteurs favorables et défavorables dans l'espoir de guider les orthodontistes dans leur décision thérapeutique au moment d'intercepter ou non une dysmorphose de classe III.

Les **facteurs favorables** sont :

- typologie faciale hypodivergente
- guide incisif fonctionnel
- croissance condylienne symétrique
- décalage squelettique moyen
- bonne coopération
- pas de prognathisme dans la famille
- patient en cours de croissance
- bonne esthétique faciale

Les **facteurs défavorables** sont :

- typologie faciale hyperdivergente
- guide incisif dysfonctionnel
- croissance condylienne asymétrique
- décalage squelettique sévère
- mauvaise coopération
- prognathe dans la famille
- croissance terminée
- mauvaise esthétique faciale

Ces critères ont été repris à la suite par de nombreux auteurs (76) et sont toujours considérés comme une référence dans le guide de décision du traitement précoce des dysmorphoses de classe III. Selon Turpin, chez les enfants présentant des facteurs défavorables le traitement doit être entrepris une fois la croissance terminée.

Selon l'étude de **FRANCHI et al. (79)**, les facteurs prédictifs de réussite et de stabilité du traitement précoce des classes III sont : l'orientation de l'axe du condyle, la relation verticale maxillo-mandibulaire et la dimension transversale de la mandibule. Selon eux, une béance squelettique et une largeur excessive de la mandibule sont à considérer comme des signes défavorables pour un traitement précoce des dysmorphoses de classe III.

À l'opposé, il semblerait que le traitement précoce soit plus efficace lorsque l'orientation de la tête du condyle au début du traitement est en concordance avec le changement attendu qui sera induit par la thérapeutique elle-même.

**YOSHIDA et al. (80)** en 2006 concluent au cours de leur étude qu'un angle goniale obtus et une hauteur de l'étage inférieur augmentée avant le traitement sont des facteurs de mauvais pronostic.

**RABERIN et al. (76)** en 2007 montrent qu'une vestibuloversion trop importante des incisives maxillaires par rapport au plan de Francfort ou qu'une diminution trop importante de l'angle inter-incisif sont des facteurs prédictifs de récurrence.

Une étude récente publiée par **NARDONI et al. (81)** en 2015 apportent les mêmes conclusions. Les variables sélectionnées sont la hauteur antérieure inférieure du visage et l'inclinaison de l'axe condylien avec le plan mandibulaire. Les auteurs constatent que l'augmentation de l'étage inférieur antérieur du visage et la diminution de l'angle entre le plan mandibulaire et l'axe condylien sont des signes prédictifs d'un pronostic défavorable au traitement précoce.

L'orthopédie de classe III tend à corriger le décalage squelettique et à rétablir une occlusion antérieure fonctionnelle par action sur la croissance en stimulant la croissance du maxillaire et/ou en freinant et réorientant la croissance mandibulaire (1).

L'orthopédie constitue le traitement interceptif de la dysmorphose de classe III et de nombreux moyens thérapeutiques sont à la disposition du praticien pour la mettre en place.

### III. LES MOYENS THERAPEUTIQUES DU TRAITEMENT ORTHOPEDIQUE DES DYSMORPHOSES DE CLASSE III

Nous allons recenser les moyens thérapeutiques actuellement utilisés pour le traitement orthopédiques des dysmorphoses de classe III ; puis nous analysons au travers d'études réalisées entre 2000 et 2015, leur efficacité selon l'âge, leur action sur le maxillaire et la mandibule afin d'établir un bilan concernant les techniques et leur choix d'utilisation pour le traitement orthopédique des classes III.

#### 1. LA PROTRACTION MAXILLAIRE PAR MASQUE FACIAL

##### 1.1. LE MASQUE DE DELAIRE

Le masque de Delaire est probablement l'appareil le plus reconnu dans le traitement orthopédique des dysmorphoses de classe III d'origine maxillaire.

La technique a été décrite en 1969 par DELAIRE (82) et bien codifiée par VERDON (83) et SALAGNAC (84). Elle consiste en l'application d'une force orthopédique à action postéro-antérieure par l'intermédiaire d'une protraction maxillaire.

##### 1.1.1. *Description*

L'appareil est constitué d'un appui frontal et d'un appui mentonnier reliés par deux tiges métalliques latérales. Un arceau situé au niveau de la ligne commissurale permet d'accrocher les élastiques qui exerceront la force de traction antérieure.

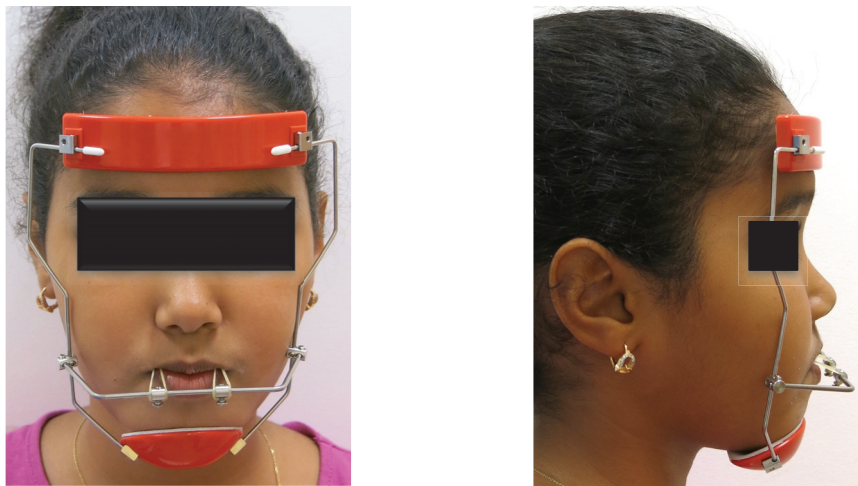


Figure 5 : Masque de Delaire (Hôpital Saint-Roch)

Ces élastiques sont accrochés de l'autre côté à un appareil intra-buccal qui est le plus souvent : un disjoncteur sur bague (2 ou 4 bagues), un disjoncteur sur gouttière ou encore un double arc.

RAYMOND (17) décrit un dispositif dérivé du disjoncteur sur gouttière en résine comportant un plan de surélévation molaire et prémolaire qu'il meulera au cours du traitement permettant ainsi de corriger et de contrôler l'orientation du plan d'occlusion.

### 1.1.2. Utilisation

La force de traction délivrée par les élastiques doit varier selon l'âge du patient et selon la sévérité du décalage. Pour VESSE (6), la force sera faible pour un enfant âgé de 5 ans : 150 à 200 grammes par côté. Pour un enfant plus âgé les forces peuvent atteindre 600 grammes de chaque côté. DELAIRE (85) estime que les forces de traction ne doivent pas dépasser 1 000 à 1 200 grammes.

Les forces doivent être orientées en bas et en avant de 20 à 30° sous le plan d'occlusion afin d'éviter une rotation anti-horaire du plan d'occlusion (86). Le port doit être de 12 à 14 heures par jour, essentiellement nocturne.

### 1.2. LE MASQUE DE PETIT

Le masque de PETIT (87) est une variante du masque de DELAIRE : l'appui frontal est relié à une mentonnière articulée par le biais d'une tige centrale. Les élastiques sont fixés de chaque côté grâce à une arbalète dont la hauteur est réglable sur toute la longueur de la tige. Ce masque est surtout indiqué chez les enfants qui ont un sommeil agité afin d'éviter toute déviation de la traction maxillaire.

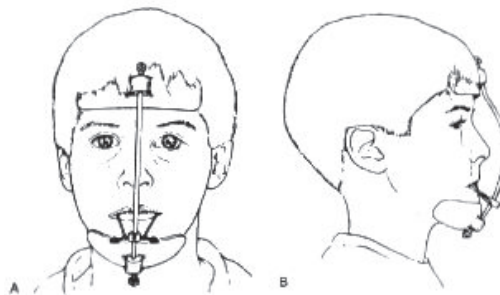


Figure 6 : Masque de Petit (87)

### 1.3. ETUDES SUR LES EFFETS DE LA PROTRACTION MAXILLAIRE PAR MASQUE FACIAL

De nombreuses études ont été réalisées afin d'évaluer l'efficacité et l'action du masque de Delaire sur le massif cranio-facial. Parmi les études réalisées depuis 2000 on retient :

**ETUDE DE KAJIYAMA et al. :** « Evaluation of the modified maxillary protractor applied to Class III malocclusion with retruded maxilla in early mixed dentition » **(88) (2000)**

Cette étude évalue l'efficacité et les effets du masque de protraction facial en comparant deux groupes d'enfants : un groupe traité (n= 29) et un groupe témoin non traité (n= 25). La moyenne d'âge est de 8 ans et 7 mois. Chaque enfant présente une classe III squelettique d'origine maxillaire, une classe III molaire associée à une occlusion inversée et les incisives maxillaires et mandibulaires permanentes ont fait leur éruption.

La force de traction exercée est de 400 grammes avec une orientation de 20 à 30° sous le plan d'occlusion. Le port varie de 10 à 12 heures par jour et la durée du traitement est de 10 mois. Une téléradiographie de profil a été réalisée au début et à la fin des 10 mois pour tous les patients.

Les résultats obtenus montrent dans le groupe traité :

- une avancée significative du maxillaire avec une **avancée du point A** (+ 1,8 mm) et une **augmentation de la valeur de l'angle SNA** (+ 1,48°)
- une légère **rotation anti-horaire du maxillaire**
- un **recul du point B** et une **diminution de la valeur de l'angle SNB** significatifs
- une **rotation horaire de la mandibule** responsable d'une augmentation significative de l'étage inférieur de la face et de la hauteur faciale totale
- une **vestibuloversion** des incisives maxillaires et une **linguoversion** des incisives mandibulaires

Les auteurs évaluent que la correction du décalage et de l'inversé d'occlusion est à 70% d'origine squelettique et 30% d'origine alvéolo-dentaire.

**ETUDE DE COZZA et al.** « An orthopaedic approach to the treatment of Class III malocclusions in the early mixed dentition » **(89) (2004)**

L'objectif de cette étude était d'étudier au niveau céphalométrique les changements squelettiques, dento-alvéolaires et cutanés induits par le masque de Delaire. L'étude compare deux groupes : le groupe 1 traité (n=30) et le groupe 2 « non traité » (n=24). L'âge des sujets varie de 4 à 9 ans, tous les patients présentent une classe III squelettique par rétrognathie maxillaire.

Le groupe 1 est traité par masque de Delaire associé à un double arc en appareillage intra-buccal. Le masque est porté pendant 7 à 10 mois, 14 heures par jour. Les forces exercées sont de 400 grammes par côté et orientées en bas et en avant par rapport au plan d'occlusion. Après le traitement actif, un Bionator est placé en contention passive pendant 12 mois.

3 téléradiographies de profil ont été réalisées pour chaque patient : avant le traitement (T0), à la fin du traitement actif par masque de Delaire (T1) et à la fin de la contention par Bionator (T2).

Les résultats observés sont :

- une **augmentation significative de l'angle SNA** (+ 2,04°), de la distance entre la ligne Na-Pog et le point A (+2,34 mm) et de la distance entre le point A et l'épine nasale antérieure (+2,1mm) traduisant un **mouvement antérieur du maxillaire**
- une **diminution significative de l'angle SNB** (-1,31°)
- une **augmentation** significative de l'angle **SNA** (+ 3,31°) et de la distance **AoBo** (+ 3,04mm) traduisant une correction du décalage squelettique
- pas de changement significatif des angles de divergence FMA et SN-GoGn

- contrairement à d'autres études, ils n'observent **pas de modifications significatives de l'inclinaison des axes des incisives dans le groupe 1**, tandis que des compensations dento-alvéolaires sont observées dans le groupe 2
- une **amélioration du profil** qui devient plus harmonieux grâce à l'amélioration de la convexité squelettique

**ETUDE DE COZZA et al.** « Treatment and post treatment effects of a facial mask combined with a bite-block appliance in Class III malocclusion » **(90) (2010)**

Dans cette étude plus récente, les auteurs étudient l'efficacité du masque de Delaire en comparant un groupe de 22 patients traités par un masque de Delaire associé cette fois-ci à un « bite-block appliance » et un groupe témoin non traité de 12 patients en denture mixte présentant une classe III molaire et un inversé d'occlusion antérieur ne dépassant pas 2 mm. L'âge moyen est de 8,9 ans +/- 1,5. Les tractions antérieures ont une orientation de 30 à 40° avec une force de 600 grammes de chaque côté. Le port est de 14 heures par jour. Des téléradiographies de profil sont réalisées pour chaque patient à T1 (avant le traitement), T2 (fin du traitement actif) et T3 pour évaluer la stabilité (2 ans après T2).

Le « bite-block appliance » (BB) est un appareil amovible en résine qui ressemble à une plaque mandibulaire de Schwarz avec un arc vestibulaire, des cales occlusales en résine. Selon les auteurs, cet appareil permet de contrôler l'éruption molaire afin de prévenir la rotation horaire de la mandibule et donc l'augmentation de l'étage inférieur qui sont des effets parasites du masque de Delaire.

Les résultats obtenus à T2 et T3 par rapport au groupe contrôle montre :

- une **avancée significative du maxillaire** avec une avancé du point A de + 2,8 mm et une augmentation de l'angle SNA de + 2,4°
- une **augmentation significative de l'angle ANB** de +2,8° et du Witts de + 2,5mm
- une **rotation significative dans le sens anti-horaire** du plan palatin
- une **correction de l'inversé d'occlusion antérieur et de la classe III molaire** avec une mésialisation de la molaire maxillaire de + 2,7mm
- une absence de rotation horaire significative de la mandibule et de modification significative des positions des incisives qui est due, selon les auteurs, au contrôle obtenu avec le « BB ».

**ETUDE DE CHEN et al.** « The effects of maxillary protraction and its long-term stability : a clinical trial in Chinese adolescents » **(91) (2012)**

Cette étude évalue les effets du masque de protraction en denture mixte tardive et en début de denture permanente sur un groupe de 22 patients d'une moyenne d'âge de 11,38 ans. Ce groupe est comparé à un groupe contrôle non traité de 17 patients. Des téléradiographies ont été réalisées avant le traitement (T1) et à la fin du traitement (T2) et sont comparées à celles du groupe contrôle. Sur les

22 patients traités, 10 ont eu une évaluation à long terme de la stabilité du traitement jusqu'à l'âge d'environ 16 ans (T3).

Les résultats obtenus entre T1 et T2, quelque soit le stade de dentition des patients, sont :

- un **déplacement antérieur du maxillaire** avec une augmentation de l'angle SNA (+2,25°) et une avancée antérieure du point A (+3,93 mm) significatifs
- une **rotation** significative **anti-horaire** du maxillaire
- une **inhibition significative de la croissance mandibulaire** avec un recul du point B (-0,52 mm) et un recul du Pogonion (-0,36 mm)
- une **rotation horaire de la mandibule** et une diminution de l'angle SNB (- 1,18°) significatifs
- une **augmentation de l'angle ANB** significative (+3,42°)
- une augmentation de l'étage inférieur de la face mais pas de différence significative avec le groupe contrôle
- une **avancée** significative des **incisives maxillaires** (+7,09 mm)

**ETUDE DE CORDASCO et al.** « Efficacy of orthopedic treatment with protraction facemask on skeletal Class III malocclusion : a systematic review and meta-analysis » **(92) (2014)**

Il s'agit d'une revue systématique de la littérature associée à une méta-analyse afin d'évaluer l'efficacité du masque de protraction dans la correction des classes III squelettiques sur les patients en cours de croissance.

Les mots clés « *orthopedic treatment* » et « *class III malocclusion* » ont été tapés dans PubMed, Cochrane, Ovid, Web of science, Google Scholar et LILACS et 888 articles sont apparus. Après avoir appliqué les critères d'inclusion, 7 articles ont été jugés éligibles.

Mais les auteurs n'ont voulu utiliser que les essais cliniques randomisés : 3 articles sur les 7 éligibles ont été retenus pour l'analyse finale.

Les résultats qui ressortent de cette méta-analyse sont :

- la protraction par masque facial est une **approche efficace** pour traiter les malocclusions de classe III à court terme
- une **rotation anti-horaire** significative du **plan palatin** (- 0,82°)
- l'orientation des forces de traction joue un rôle dans le contrôle du plan palatin : des forces parallèles au plan palatin entraînent une rotation anti-horaire de celui-ci tandis que des **forces orientées de 15 à 30°** vers l'avant et vers le bas permettraient un contrôle partiel de cette rotation
- une **rotation horaire** significative du **plan mandibulaire** qui semble associée en partie à la modification de l'angle SNB
- la **réduction de l'angle SNB est due à deux phénomènes différents** : une inhibition de la croissance mandibulaire antérieure et/ou une rotation horaire de la mandibule



- le masque de protraction semble avoir un **meilleur effet orthopédique sur le maxillaire** (SNA : +2,10°) que sur la mandibule (SNB : - 1,54°)

Les limites de cette étude sont dues au faible nombre d'articles qui ont pu être pris en compte. Les résultats de cette étude concernent uniquement les effets du masque facial à **court terme**. D'autres études sont nécessaires pour des résultats à long terme.

Au travers de ces différentes études, la majorité des auteurs ont trouvé que la protraction maxillaire par masque facial est responsable également d'une rotation anti-horaire du plan palatin ainsi que d'une rotation horaire de la mandibule.

La rotation anti-horaire du plan palatin est un effet secondaire qui peut être bénéfique dans les cas hypodivergents et/ou de supraclusion mais qui au contraire est contre-indiquée dans les cas hyperdivergents et/ou de béance antérieure (93).

Plusieurs études ont été réalisées dans le but d'éliminer ces effets secondaires lorsqu'ils sont indésirables en modifiant le sens et/ou l'origine de la traction, par exemple en choisissant un angle de 30° par rapport au plan palatin ou alors en utilisant différents points d'application des forces de protraction maxillaire. Certains chercheurs ont choisi de se rapprocher du centre de résistance du maxillaire mais les auteurs ne semblent pas s'accorder quant à sa localisation (94-96).

#### **1.4. AGE OPTIMAL DU TRAITEMENT PAR MASQUE DE PROTRACTION FACIAL**

Concernant l'âge de traitement optimal pour l'application du masque de Delaire, une étude menée **en 2000 par SAADIA et TORRES (97)** réunit 112 patients répartis en trois groupes en fonction de leur âge : de 3 à 6 ans, de 6 à 9 ans et de 9 à 12 ans. Les résultats montrent une réponse maxillaire et mandibulaire sous l'effet du masque de Delaire dans les trois groupes, mais les résultats observés sont significativement plus importants dans le groupe de 3 à 6 ans et obtenus plus rapidement. Selon leur étude, les plus jeunes patients semblent mieux répondre et pour une durée de traitement plus courte **(74) (98) (99)**.

D'autres auteurs sont arrivés aux mêmes conclusions, démontrant que le traitement réalisé le plus précocement possible permettrait de maximiser la réponse squelettique du maxillaire et minimiser la réponse dento-alvéolaire. **BACCETTI et al. (98) (2000)**, **KAJIYAMA et al. (74) (2004)** ou encore **FRANCHI et al. (99) (2004)** rapportent dans la conclusion de leurs études que le traitement orthopédique par masque facial est plus efficace lorsqu'il est initié en phase de développement précoce (denture temporaire ou début de denture mixte) que lorsqu'il est entrepris à un stade plus tardif (denture mixte tardive). Les patients traités en denture mixte tardive montrent une réponse squelettique de moindre degré associée à une compensation dento-alvéolaire plus importante.

De plus, selon les auteurs, les traitements à un stade plus tardif induiraient uniquement une restriction de la croissance mandibulaire mais pas de réponse significative au niveau du maxillaire.



En revanche, **CHA** (100) dans une étude de **2003** ne trouve pas de différence significative dans la réponse squelettique du maxillaire au masque de Delaire entre le groupe traité avant le pic de croissance (âge moyen : 9,82 ans) et celui traité pendant le pic de croissance (âge moyen : 11,31 ans). Il observe cependant une diminution de la réponse squelettique du maxillaire et une augmentation de la réponse dento-alvéolaire chez les patients traités après le pic pubertaire (âge moyen : 13,07 ans). Il conclut ainsi que le traitement est plus efficace à proximité du pic pubertaire et qu'il semble préférable de ne pas débiter le traitement après le pic pubertaire.

Dans leur étude de **2012** décrite précédemment, **CHEN et al.** (91) concluent également à l'absence de relation entre les effets de la protraction maxillaire et le moment du traitement durant la période de croissance (âge moyen : 11,38 ans).

Même si tous les auteurs ne semblent pas d'accord quant au « timing » du traitement orthopédique par masque de protraction, il semble établi que ce traitement doit être entrepris avant l'âge de 12 ans, c'est à dire avant la fin du pic pubertaire afin d'obtenir une réponse squelettique efficace. Néanmoins, le traitement le plus précoce possible semble garantir une plus grande réussite.

## 1.5. DISCUSSION

En résumé, le masque de Delaire entraîne :

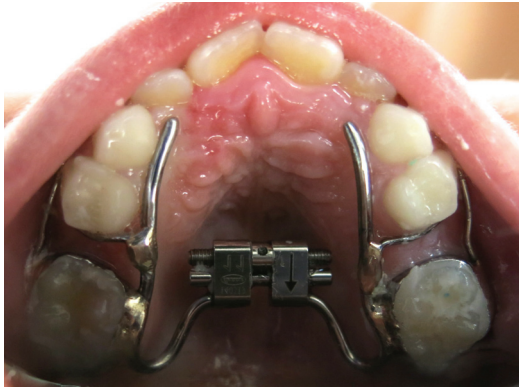- une **action orthopédique** avec une avancée antérieure du maxillaire (confirmé par l'angle SNA et la position du point A) associée à une restriction de la croissance mandibulaire (confirmé par l'angle SNB et la position du point B et Pog) significatives et qui sembleraient d'autant plus efficaces lorsque le traitement est entrepris en phase précoce (6 à 8 ans)
- une **réaction dento-alvéolaire associée** (91,101,102): linguoversion des incisives mandibulaires mais surtout vestibuloversion des incisives maxillaires. Pour certains, cette réaction participe en partie à la correction de l'inversé d'occlusion antérieur (88, 99).
- des effets secondaires associés tels que la **rotation anti-horaire** du plan palatin et la **rotation horaire mandibulaire**.

**Le masque de Delaire est donc encore actuellement un traitement orthopédique de choix pour traiter les dysmorphoses de classe III à une période précoce. Cependant il présente des limites du fait de son efficacité réduite passé l'âge de 12 ans ainsi que des inconvénients tels que la rotation anti-horaire du plan palatin qui reste un effet secondaire encore difficile à contrôler.**

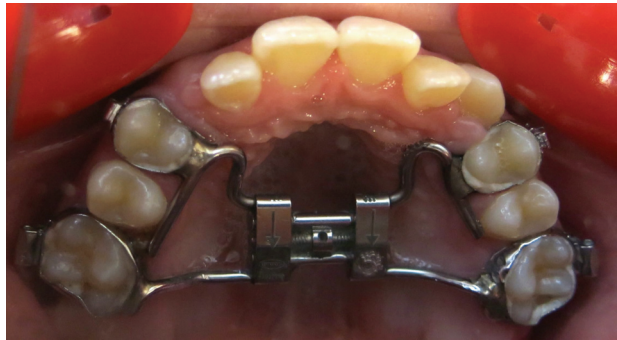## **2. LA PROTRACTION MAXILLAIRE PAR MASQUE FACIAL ASSOCIEE A UNE DISJONCTION MAXILLAIRE**

### **2.1. DESCRIPTION DE LA DISJONCTION MAXILLAIRE**

La disjonction maxillaire est obtenue par l'intermédiaire d'un disjoncteur (appareil intra-buccal fixé par deux ou quatre bagues qui sont solidarisées par un vérin central).



a.



b.

**Figure 7 : Disjoncteur 2 bagues (a.) et disjoncteur 4 bagues (b.) (Hôpital Saint-Roch)**

Ce dispositif est activé plusieurs fois par jour dans le but de provoquer une ouverture de la suture intermaxillaire et donc d'augmenter le volume transversal du maxillaire. Le disjoncteur peut également être fixé en bouche par l'intermédiaire de gouttière en résine, scellées sur les dents des secteurs latéraux.

### **2.2. INDICATIONS DE LA DISJONCTION MAXILLAIRE**

Une disjonction maxillaire est très souvent réalisée préalablement au traitement par protraction maxillaire, notamment parce que 75% des dysmorphoses de classe III sont dues à une insuffisance du développement du maxillaire (11).

Une autre raison justifiant la réalisation d'une disjonction avant la protraction maxillaire par masque facial est basée sur l'idée de nombreux auteurs (Mc NAMARA, BACCETTI, TURLEY) selon laquelle la disjonction maxillaire perturberait les systèmes de sutures entourant le maxillaire, déclenchant une réponse cellulaire qui prolongerait l'effet du masque.

Pour d'autres auteurs tels que HAAS, la disjonction provoquerait un léger déplacement du maxillaire vers l'avant et vers le bas permettant une correction plus rapide du décalage squelettique (9, 98, 103-105). Il a été suggéré que l'expansion palatine « désarticulerait » le maxillaire initiant une réponse cellulaire provoquant une meilleure réaction aux forces de protraction.

Plusieurs études confirment cette notion comme par exemple celle de BAIK (106) en 1995 qui compare 47 patients traités par disjonction et masque de protraction avec un groupe de 13 patients

traités par masque de protraction seul. Il trouve une meilleure avancée significative du point A dans le groupe avec expansion.

De nombreux autres auteurs concluent également à l'efficacité de la disjonction associée à la protraction l'issue de leur étude : SHANKER et al. (1996) FRANCHI et al (1998), BACCETTI et al. (1998), MACDONALD et al. (1999), WESTWOOD et al (2003). Cependant, dans ces études, les groupes traités par disjonction associée au masque de protraction sont comparés à des groupes témoins et non à des groupes traités par protraction seule. Il semble donc difficile de pouvoir conclure que la disjonction optimise l'action de la protraction par masque facial.

Alors qu'en 1999, KIM et al. (102) réalisent une méta-analyse afin d'évaluer l'efficacité de la disjonction sur l'effet de la protraction et établir un consensus sur le protocole de prise en charge des dysmorphoses de classe III. 14 articles ont été retenus sur les 440 trouvés au départ. Les conclusions de cette méta-analyse affirment qu'il n'existe pas de différence significative entre les groupes traités avec ou sans disjonction, sauf pour l'inclinaison des incisives maxillaires qui est plus importante dans le groupe traité par une disjonction préalable. De plus la protraction semble plus efficace lorsqu'elle est mise en place avant l'âge de 10 ans.

Il semble donc exister une véritable controverse sur le fait que la disjonction maxillaire optimiserait les effets de la protraction.

### **2.3. ETUDES : LA PROTRACTION EST-ELLE PLUS EFFICACE LORSQU'ELLE EST ASSOCIEE A LA DISJONCTION ?**

**ETUDE DE VAUGHN et al.** « The effects of maxillary protraction therapy with or without rapid palatal expansion : a prospective, randomized clinical trial. » **(107) (2005)**

Cette étude est l'un des rares essais cliniques contrôlés et randomisés dans la littérature concernant les malocclusions de classe III. Son objectif est d'évaluer les effets de la protraction associée ou non à une disjonction intermaxillaire. Les critères d'inclusion des patients sont :

- un surplomb inférieur ou égal à 0 mm sur au moins deux incisives
- une classe III molaire ou une marche mésiale supérieure ou égale à 3 mm
- un angle ANB inférieur ou égal à 0°
- un AoBo inférieur ou égal à -3 mm

46 enfants ont répondu aux critères d'inclusion, âgés de 5 à 10 ans, répartis de façon aléatoire en trois groupes :

Groupe A : 15 enfants, d'âge moyen 7,4 ans traités par un masque de Delaire associé à une disjonction maxillaire

Groupe B : 14 enfants, d'âge moyen 8,1 ans traités uniquement par masque de Delaire

Groupe C : 17 enfants, d'âge moyen 6,6 ans constituant le groupe contrôle, non traités pendant 1 an puis répartis de façon randomisée entre les groupe A et B.

Les règles de port du masque de Delaire sont identiques pour les deux groupes. Les résultats affichent :

- **aucune différence significative entre le groupe A et le groupe B quelque soit la mesure céphalométrique analysée**
- dans les deux groupes une **avancée significative du maxillaire** (augmentation de l'angle SNA et augmentation de la distance du point A par rapport à Na) et un **recul significatif de la mandibule** (diminution de l'angle SNB et diminution de la distance du point B par rapport à Na) sont observés par rapport au groupe C
- dans les deux groupes une rotation du plan palatin due à la protraction maxillaire

**Au vu de ces résultats, la disjonction ne semble pas potentialiser l'effet de la protraction. Cette dernière reste une thérapeutique efficace des malocclusions de classe III, qu'elle soit associée ou non à une disjonction maxillaire.**

**ETUDE DE YU et al.** « Three-dimensional finite-element analysis of maxillary protraction with and without rapid palatal expansion. » **(108) (2007)**

A partir d'une tomодensitométrie réalisée sur un crâne sec, les auteurs ont reproduit sur ordinateur une simulation en 3D des os cranio-faciaux et des dents maxillaires. A partir de cette reproduction, ils réalisent deux simulations :

- une simulation A sans ouverture de la suture palatine
- une simulation B avec ouverture de la suture palatine

Dans ces deux simulations, ils associent une force de protraction antérieure de 500 grammes et dirigée 20° sous le plan d'occlusion. Ils analysent ensuite la répartition des contraintes au sein de ce crâne numérisé.

**Ils observent un meilleur déplacement du maxillaire dans toutes les directions (frontale, verticale et latérale) lorsque la suture intermaxillaire est ouverte. Ils constatent également moins de compression et une plus grande contrainte de traction au niveau de la suture maxillaire et de l'arcade zygomatique lorsque la suture est ouverte, ce qui potentialiserait l'effet orthopédique de la protraction maxillaire.**

**ETUDE DE TORTOP et al. « Facemask therapy with and without expansion. » (109) (2007)**

Ils réalisent une étude rétrospective dont l'objectif est de comparer les effets de la protraction à l'aide d'un masque de Delaire avec ou sans disjonction sur des enfants présentant une malocclusion de classe III. Les critères d'inclusion sont :

- classe III squelettique d'origine maxillaire ou mixte
- un angle ANB négatif
- un surplomb négatif et des rapports de classe III molaire

L'échantillon de 28 patients d'une moyenne d'âge de 11 ans est séparé en deux groupes de 14 : l'un traité par une protraction associée à une disjonction (groupe FMEXP) et l'autre traité uniquement par protraction (groupe FM). Un troisième groupe de 14 enfants non traités sert de groupe témoin. Les enfants du groupe FMEXP présentent également une occlusion inversée postérieure bilatérale.

La disjonction est activée d'un quart de tour deux fois par jour pendant une semaine. Dans les deux cas, les forces de protraction utilisées sont de 600 grammes par côté, orientées de 20° vers le bas et l'avant par rapport au plan d'occlusion. Le traitement est arrêté lorsqu'un surplomb de 2 mm est obtenu, ainsi qu'une classe I molaire. Des téléradiographies de profil ont été réalisées sur chaque patient avant et après le traitement.

Les résultats obtenus révèlent :

- **aucune différence significative entre les groupes FMEXP et FM, excepté pour l'amélioration des rapports molaires qui est supérieure dans le groupe sans expansion (FM)**
- une avancée significative du maxillaire dans les deux groupes traités avec augmentation de l'angle SNA et de la distance entre le point postéro-supérieur du condyle et le point A (Co-A)
- un recul significatif de la mandibule avec une diminution de l'angle SNB, un recul du point Pogonion et de l'axe facial et une augmentation de l'angle SN-GoGn dans les deux groupes traités
- une diminution du décalage squelettique avec une augmentation de l'angle ANB et du Wits dans les deux groupes
- une correction du surplomb antérieur et des relations molaires dans les deux groupes, avec une meilleure amélioration pour le groupe FM.

**Selon les conclusions de cette étude, la protraction semble être efficace dans la correction des décalages de classe III avec ou sans disjonction. Néanmoins, la disjonction ne potentialiserait pas les effets de cette protraction.**

**ETUDE DE MA et al.** « Effect of maxillary protraction with or without rapid palatal expansion in treating early skeletal Class III malocclusion. » **(110) (2009)**

L'objectif de cette étude est d'évaluer l'efficacité du traitement par protraction maxillaire avec ou sans expansion palatine rapide dans le traitement des classes III en denture mixte. 31 enfants ont été sélectionnés et séparés en deux groupes : un groupe de 15 qui avait un traitement par disjonction avant la protraction maxillaire (groupe A) et un autre groupe de 16 avec un traitement par protraction seule (groupe B). La durée du traitement a été respectivement de 10,14 mois pour le groupe A et de 9,77 mois pour le groupe B.

Concernant les résultats, on constate dans les deux groupes :

- une **avancée maxillaire et un recul mandibulaire sans différence significative** entre les deux groupes
- la correction de l'inversé d'occlusion
- la correction de la relation de classe III molaire

Les résultats cliniques obtenus sont satisfaisants dans les deux groupes. Les seules différences significatives observées étaient un déplacement plus mésial de la molaire mandibulaire dans le groupe A. Aucune différence significative n'est observé à l'examen céphalométrique, hormis pour l'incisive maxillaire qui présente une meilleure inclinaison dans le groupe B.

**Ces auteurs concluent donc que la protraction maxillaire par masque facial présente la même efficacité en denture mixte, qu'elle soit associée à une disjonction maxillaire ou non.**

**ETUDE DE CORDASCO et al.** « Efficacy of orthopedic treatment with protraction facemask on skeletal Class III malocclusion : a systematic review and meta-analysis. » **(92) (2014)**

Cette revue systématique de la littérature, déjà citée déjà précédemment, analyse également le rôle de la disjonction sur l'effet du masque de protraction.

**Les auteurs concluent qu'une disjonction maxillaire préalable ne semble pas avoir d'effet sur l'efficacité du masque de protraction.**

## **2.4. DISCUSSION**

Malgré certaines controverses, il semble approprié de conclure que la disjonction maxillaire préalable n'influence pas les effets du masque de protraction.

Cependant, elle doit rester inscrite dans le protocole de prise en charge des dysmorphoses de classe III par insuffisance maxillaire, qui représentent 75% des cas et où généralement le maxillaire présente un défaut de développement dans les trois sens de l'espace.

Son rôle est primordial dans la correction de l'insuffisance du sens transversal maxillaire car elle permet la correction de l'inversé d'occlusion postérieur mais elle va également participer à la restauration d'une ventilation nasale et donc à l'amélioration de la posture céphalique.

Deux études démontrent ces effets bénéfiques de la disjonction maxillaire : l'étude de TECCO et al. (111) (2005) et l'étude de McGUINNESS et al. (112) (2007).

Elles confirment que l'expansion maxillaire provoque une diminution de l'obstruction des voies nasales, provoquant ainsi une diminution de la flexion antérieure de la tête, ce qui a un effet immédiat sur l'étirement des tissus mous.

De tels changements sont bénéfiques pour un patient ayant une respiration buccale : en supprimant leur défaut respiratoire le plus tôt possible dans l'adolescence, une normalisation des dimensions crânio-faciales peut se faire lors de la suite de la croissance. Ainsi, lorsqu'elle est nécessaire, la correction du sens transversal maxillaire par disjonction sera réalisée au préalable avant la protraction antérieure maxillaire.

### **3. LES FORCES EXTRA-ORALES MANDIBULAIRES (FEOM)**

Bien que beaucoup moins développées et employées, des forces extra-orales peuvent être également appliquées à la mandibule par l'intermédiaire de bagues molaires positionnées sur 36 et 46 ou sur les molaires temporaires mandibulaires.

JOHO (113) (1973) a été le premier à décrire les effets des forces extra-orales sur la mandibule avec une étude réalisée sur des singes. Un peu plus tard, ORTON et BATTAGEL (114) (1983) ont été les premiers à examiner les effets des forces extra-orales mandibulaires (FEOM) sur les humains.

BACCETTI (70) décrit les FEOM dans son étude de 2007. Elles présentent :

- un arc mandibulaire intra-buccal passant par les tubes des bagues des molaires mandibulaires
- un arc facial externe
- un appui crânien cervical, à traction basse

Des tractions intermaxillaires connectent l'arc facial externe à l'appui crânien cervical. Ce système permet l'application d'une force de traction antéro-postérieure au niveau mandibulaire. La ligne d'action de la force passe par le centre de résistance de la première molaire mandibulaire. L'intensité des forces exercées est d'environ 300 grammes par côté. Le port de l'appareil est de 14 heures par jour. Selon BASSIGNY (13), ces FEOM peuvent être également appliquées sur une gouttière mandibulaire.

CHABRE et CANAL (115) décrivent un recul des molaires mandibulaires et une correction des rapports de classe III molaires.



BATTAGEL et ORTON (116) (1995) comparent les effets des FEOM avec ceux du masque de Delaire et observent un recul mandibulaire significatif dans les deux groupes. Cependant, ils observent des réponses dentaires plus efficaces avec le masque de Delaire, notamment pour la correction du surplomb. De plus, les FEOM ne provoquent pas de réponse du maxillaire contrairement au masque de Delaire.

Si nous évoquons les FEOM, c'est que certaines études récentes relancent l'utilisation des FEOM dans le traitement des dysmorphoses de classe III et ont comparé leur efficacité avec celle du masque de Delaire

**ETUDE DE BACCETTI et al.** « Mandibular cervical headgear vs rapid maxillary expander and facemask for orthopedic treatment of Class III malocclusion. » **(70) (2007)**

Il s'agit d'une étude prospective dont l'objectif est de comparer l'efficacité des FEOM à celle de la protraction par masque facial associée à une disjonction.

Un 1<sup>er</sup> groupe de 32 patients est traité par disjonction associée au masque facial. Les forces exercées sont de 300 à 500 grammes de chaque côté et orientées vers le bas et l'avant par rapport au plan d'occlusion. Le port du masque est de 14h par jour. La durée totale du traitement est d'environ 1 an (T2). La moyenne d'âge au début du traitement (T1) est de 9 ans et 7 mois.

Le 2<sup>ème</sup> groupe, constitué de 26 patients, est traité par FEOM. Les forces de tractions sont appliquées au niveau de la première molaire mandibulaire et sont de 300 grammes par côté. Le port est de 14h par jour. La durée totale du traitement est d'environ 2 ans et demi (T2). La moyenne d'âge au début du traitement (T1) est de 10 ans.

Une seconde phase de traitement orthodontique par technique edgewise d'environ 2 ans est mise en place dans les deux groupes.

Les résultats obtenus dévoilent entre T1 et T2 :

- une **plus faible augmentation de la longueur maxillaire, de la longueur mandibulaire et de la position sagittale du menton** pour le groupe traité par FEOM comparé au groupe traité par masque
- le **surplomb présente une plus petite augmentation** dans le groupe par FEOM mais le recul molaire est plus important (-1,3mm contre -0,5mm)
- les **incisives mandibulaires** sont **moins linguoversées** et les incisives **maxillaires** sont **moins vestibuloversées** dans le groupe par FEOM
- la croissance maxillaire est plus importante dans le groupe disjonction/masque

**Les FEOM semblent donc plus efficaces pour le contrôle de la croissance mandibulaire et pour corriger la relation de classe III molaire par distalisation des molaires mandibulaires. Elles n'induisent cependant pas de réponse efficace du maxillaire, contrairement à la disjonction associée au masque. Les auteurs concluent ainsi que les FEOM pourraient être la thérapeutique de choix pour les classes III par prognathisme mandibulaire, tandis que la disjonction associée au masque serait la thérapeutique de choix pour les classes III par insuffisance maxillaire.**



**ETUDE DE REY et al.** « Treatment and posttreatment effects of mandibular cervical headgear followed by fixed appliances in Class III malocclusion. » **(117) (2008)**

L'objectif de cette étude est d'analyser les effets du traitement des classes III par FEOM. Pour cela les auteurs comparent un groupe de 21 patients traités avec des FEOM, par rapport à un groupe non traité de 20 patients. Les patients sont d'origine caucasienne, en classe III squelettique avec un inversé d'occlusion antérieur et un Wits égal à -1,5mm ou moins. Les résultats obtenus après 2 ans de traitement montrent des différences significatives dans la correction du décalage squelettique, du surplomb, du Wits et de la relation molaire.

Dans la 2<sup>ème</sup> partie de cette étude, les auteurs comparent sur le long terme les effets des FEOM aux effets de la protraction par masque facial observés par WESTWOOD (118) en 2003.

Les résultats obtenus sont :

- une **correction de la relation molaire plus importante avec le traitement par FEOM** (+4,4mm) que par rapport au traitement par masque (+3,9mm), due notamment à la distalisation molaire
- une **augmentation plus importante du Wits** dans le groupe traité par **masque** (+6mm) que dans le groupe traité par FEOM (=2,7mm)
- une **meilleure correction du surplomb** dans le traitement par **masque** (+4,5mm contre 2,7mm)
- la valeur absolue de la **correction globale** est **supérieure** dans le groupe traité par **masque**

**Les conclusions sont similaires à celles de BACCETTI (70). Même si le traitement par masque est dans l'ensemble plus efficace, la différence entre le masque et les FEOM réside principalement dans leur indication thérapeutique. Le traitement par FEOM semble surtout adapté aux cas modérés de dysmorphoses de classe III d'origine mandibulaire ou aux classes III dentaires. Une autre différence clinique importante entre les deux méthodes réside dans leur durée totale de traitement : 2 ans et demi pour les FEOM contre 1 an pour la protraction par masque facial.**

**Sachant l'importance de la compliance et de la coopération du patient pour assurer l'efficacité et donc le succès du traitement, ce facteur n'est pas négligeable pour orienter le choix de la thérapeutique à adopter.**

#### **4. LA FRONDE OCCIPITO-MENTONNIERE**

Il s'agit d'un dispositif extra-oral exerçant une pression antéro-postérieure sur le menton. Selon BASSIGNY (1991) et SALAGNAC (2003), elle est indiquée dans le traitement des prognathies

mandibulaires modérées en denture temporaire et dans le traitement des proglissements mandibulaires sans hypo-développement maxillaire selon CHATEAU (1993).

La fronde doit être portée 12 à 15 heures par jour pendant 6 mois au maximum (BASSIGNY (13)), puis peut être maintenue comme appareil de contention durant la nuit à la fin du traitement (BACCETTI).

Les effets de la fronde occipito-mentonnière sont controversés. Certains auteurs constatent une avancée significative du maxillaire (SUGAWARA, DEGUCHI et KURODA); tandis que d'autres n'observent aucun effet sur la dimension sagittale du maxillaire (KO et al.).

De même pour la mandibule, les conclusions sont contradictoires : certains auteurs constatent une rotation postérieure de la mandibule (DEGUCHI, TAHMINA) associé à un recul du point B (DEGUCHI). Dans d'autres études, les auteurs observent une diminution de l'angle goniale (DEGUCHI, MITANI), LIDA et al.). Il existe également de nombreuses controverses quant aux éventuels effets néfastes de la fronde occipito-mentonnière sur les ATM.

**Les résultats des études sur les effets de la fronde sont contradictoires. Bien que les conséquences néfastes sur les ATM soient controversées, la fronde ne semble plus d'actualité dans le traitement précoce des dysmorphoses de classes III (RABERIN (76)). C'est pourquoi nous ne développerons pas l'utilisation de cet appareillage dans le traitement orthopédique des dysmorphoses de classe III.**

## **5. LES APPAREILS FONCTIONNELS**

Ces dispositifs ont pour objectif la normalisation de la croissance et donc la correction du décalage squelettique uniquement à l'aide des fonctions. Les forces exercées sont exclusivement liées à la pression exercée par les tissus mous et la tension musculaire.

### **5.1. ACTIVATEUR DE CLASSE III D'ANDRESEN**

Cet appareillage correspond à un monobloc de résine construit en rétro-pulsion forcée. Cette position bloque la croissance mandibulaire par diminution de l'activité des muscles ptérygoïdiens latéraux. Son indication est limitée aux prognathies modérées secondaires notamment à une antépulsion linguale ou aux malocclusion de classe III associées à un proglissement mandibulaire. DELAIRE (1997) le préconise en contention après un traitement par protraction maxillaire.

L'effet orthopédique est associé à un effet orthodontique avec un recul de l'arcade mandibulaire et linguoversion des incisives mandibulaires.

L'emploi de cet appareil doit être régulièrement contrôlé afin de s'assurer que les effets ne soient pas uniquement des compensations dento-alvéolaires ; auquel cas il convient d'interrompre le traitement et de changer de dispositif.

## 5.2. LE REGULATEUR DE FRÄNKEL TYPE III (FR-III)

Il s'agit d'un appareil fonctionnel destiné à neutraliser l'action de la musculature oro-faciale sur le maxillaire en se servant du vestibule comme une aire de traitement et en supprimant les pressions labiales et jugales anormales. C'est un monobloc en résine constitué notamment de deux remparts vestibulaires latéraux qui permettent de contrecarrer les forces musculaires et de stimuler la croissance transversale des bases squelettiques (MACNAMARA).

Le port doit être continu à l'exception des repas et du sport. Le traitement peut être long. Ses effets sont assez controversés, surtout concernant son action sur la croissance sagittale maxillaire. Pour LEVIN et al. (2008), il induit des changements significatifs au niveau maxillaire. Tandis que pour certains auteurs (BAIK et AL. (2004), KALAVRITINOS et al. (2005)) il n'entraîne aucun changement significatif de la dimension sagittale maxillaire. Pour KERR et ROBERTSON, se effet est uniquement d'ordre alvéolo-dentaire.

## 5.3. LE BIONATOR DE TYPE III DE BALTERS

C'est un activateur modifié qui positionne la mandibule en bas et en arrière. Une barre palatine permet d'orienter la langue afin qu'elle entre en contact avec le palais et stimuler ainsi la croissance transversale maxillaire. Son port est continu, excepté pendant les repas (CANONNI).

Le bionator est prescrit chez les enfants en denture temporaire présentant une prognathie mandibulaire modérée, un proglissement mandibulaire ou une rétrognathie maxillaire modérée. Cependant ses actions sont controversées. Selon certains auteurs, notamment GARATTINI et al, il entraîne des effets essentiellement dento-alvéolaires.

**De part le manque d'études récentes et les nombreuses controverses concernant leurs effets orthopédiques, ces appareils fonctionnels ne peuvent être considérés comme des dispositifs de référence et de choix premier dans le traitement orthopédique des dysmorphoses de classe III. C'est pourquoi, nous ne développerons pas leur utilisation dans la suite de ce travail.**

## 6. MINI-PLAQUES À ANCRAGE OSSEUX

Ces appareils orthopédiques précédemment cités, bien qu'adaptés au traitement des dysmorphoses de classe III, présentent des inconvénients non négligeables :

- leur efficacité dépend de la coopération du patient, particulièrement sollicitée du fait d'un système encombrant avec un port généralement limité à 14h par jour au mieux
- l'ancrage dentaire de ces appareillages limite leur action orthopédique à partir d'un certain âge et est responsable de certains effets parasites.

Ces considérations ont poussé certains auteurs à développer de nouveaux moyens d'ancrage, prenant appui directement sur l'os, usant beaucoup moins la coopération du patient et rendant l'appareillage plus acceptable. Il s'agit des **systèmes d'ancrage osseux** comprenant : les mini-implants et implants, les mini-vis et les mini-plaques.

Selon plusieurs études, les mini-plaques montrent une meilleure stabilité que les mini-vis ou mini-implants avec un taux de succès de 80 à 100% (119,120). Cette stabilité permet d'appliquer des forces de traction plus importante sur les mini-plaques (500 grammes) que sur les mini-vis qui peuvent supporter des forces de 150 à 400 grammes (JANSSEN (121)), ce qui paraît insuffisant pour de tels mouvements.

De plus, les mini-plaques sont placées à distance des racines offrant l'avantage de réduire le risque d'impact de la racine lors de la pose et permettant également le déplacement libre des racines (122,123).

C'est pourquoi les mini-plaques ont été principalement choisies et étudiées comme système d'ancrage osseux dans le traitement orthopédique des dysmorphoses de classe III par protraction maxillaire (124).

## 6.1. DESCRIPTION ET UTILISATION

L'utilisation des mini-plaques comme système d'ancrage orthopédique et orthodontique a été rapportée pour la première fois par JENSEN en 1985 mais elle a surtout été codifiée au cours de ces dix dernières années, en particulier par DE CLERCK et SUGAWARA.

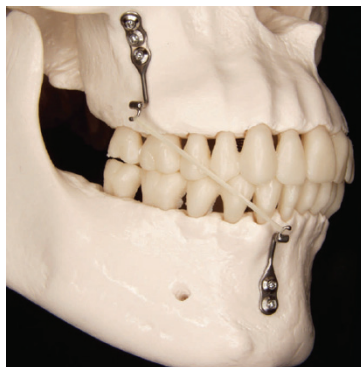Ces mini-plaques ont avant tout été utilisées dans la réalisation de mouvements dentaires compliqués chez l'adulte : ancrage osseux, mouvements de distalisation ou de mésialisation en masse, mouvements d'ingression... Elles ont permis de repousser les limites de l'orthodontie.

Hugo DE CLERCK (125,126) a proposé l'utilisation de ces mini-plaques dans le traitement orthopédique des dysmorphoses de classes III, dans le but de maximiser les effets orthopédiques et de minimiser les effets dento-alvéolaires (127) qui sont plus susceptibles de récidiver avec le temps (118).

Les mini-plaques utilisées sont en titane ou alliage de titane (128) et ont différentes formes et tailles mais possèdent toutes une tête, un corps et un bras. C'est la tête qui est exposée en bouche et qui sert de lien entre la plaque d'ancrage et le système d'appareillage (129). Elles sont généralement fixées sur l'os au niveau de leur corps par trois vis au maxillaire et deux vis à la mandibule.

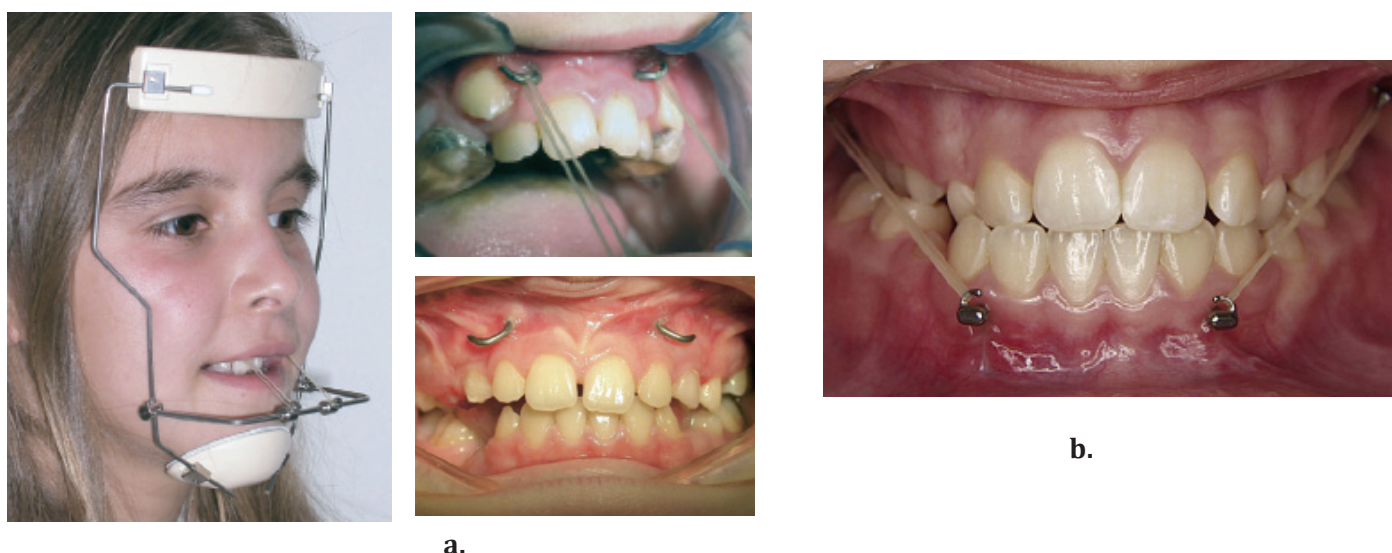Pour le traitement des dysmorphoses de classe III, les mini-plaques doivent être positionnées (124) :

- sur les crêtes zygomatiques ou sur les parois latérales nasales au maxillaire
- entre l'incisive latérale et la canine ou plus rarement entre la canine et la première prémolaire à la mandibule



**Figure 8 : La mini-plaque maxillaire est fixée par trois vis mono-corticales à la crête infra-zygomatique et la mini-plaque mandibulaire est fixée par deux vis entre l'incisive latérale et la canine (121)**

Ces mini-plaques peuvent être tout aussi bien employées avec un masque de Delaire (Fig 7.a.) ou avec des élastiques de traction intermaxillaire (Fig 7.b.). DE CLERCK et al. (126) ont été les premiers à proposer l'emploi des mini-plaques avec des élastiques de traction intermaxillaire dans le but de supprimer un masque facial encombrant et nécessitant beaucoup de coopération de la part du patient pour un port de 14h par jour au mieux.



**Figure 9 : Utilisation des mini-plaques d'ancrage avec un masque facial type Delaire (a.) (127) ou avec des élastiques de traction intermaxillaire de classe III (b.) (129)**

## **6.2. ETUDES SUR L'EFFICACITE DES PLAQUES D'ANCRAGE DANS LE TRAITEMENT ORTHOPEDIQUE DES CLASSES III PAR PROTRACTION MAXILLAIRE**

**ETUDE DE KIRCELLI et al. « Midfacial protraction with skeletally anchored face mask therapy : a novel approach and preliminary results. » (130) (2008)**

Cette étude pilote est la première à évaluer les effets des mini-plaques positionnées sur la paroi nasale latérale servant d'ancrage squelettique à un masque facial.

L'étude se compose de 6 patients âgés en moyenne de 11,8 ans. Chacun présente une malocclusion de classe III en denture mixte tardive (prémolaire et canine permanentes en cours d'éruption) et une dysmorphose de classe III d'origine maxillaire. Les patients ont été prévenus de l'importance de leur coopération pour la réussite du traitement.

Une disjonction est réalisée préalablement à la pose des mini-plaques sur tous les patients. Les mini-plaques sont mises en charge 7 à 10 jours après leur pose avec des forces de 300 grammes par côté, dirigées de 30° vers l'avant et vers le bas par rapport au plan d'occlusion.

L'appareil est porté tous les jours excepté au cours des repas et du sport jusqu'à la correction de l'inversé d'occlusion et l'obtention d'un profil jugé acceptable. Le port est ensuite nocturne (7-8 heures) pendant 6 à 8 mois (T2) suivi d'une phase d'observation les 8 à 10 mois suivants (T3). Les 6 patients ont été sérieux pendant la phase active mais seuls 4 ont participé entièrement à la phase de contrôle (T3). Des téléradiographies de profil ont été réalisées à T1, T2 et T3.

Les auteurs constatent :

- une **avancée significative du maxillaire** avec des mesures positives pour l'angle SNA, la longueur maxillaire et la profondeur maxillaire
- une **avancée du point A (+ 4,8 mm) et du point infra-orbitaire (+ 3,3 mm)**
- **pas de changement significatif de l'axe des incisives maxillaires**
- un **recul des points B et pogonion** avec comme valeur respective - 3,1 mm et - 3,4 mm
- une **rotation horaire de la mandibule**
- une **correction significative du décalage squelettique** avec une **augmentation de l'angle SNA (+6,1°)** et du Wits (+ 9,0 mm)
- une amélioration significative du profil cutané avec une diminution de la concavité

**Les auteurs voient des résultats prometteurs grâce à l'utilisation de cet ancrage osseux par mini-plaque, notamment chez les patients en fin de denture mixte présentant une rétrusion maxillaire. Ils constatent une avancée maxillaire et sous orbitaire significatives permettant la correction du décalage squelettique et donc du profil cutané. A la vue de ces résultats encourageants, la réalisation d'autres études avec des échantillons plus importants est recommandée.**

**ETUDE DE DE CLERCK et al.** « Dentofacial effects of bone-anchored maxillary protraction : a controlled study of consecutively treated Class III patients. » **(131) (2010)**

Elle fait partie d'une des premières études qui analyse les effets des mini-plaques associées à des tractions intermaxillaires de classe III dans le traitement des dysmorphoses de classe III.

Le groupe traité par mini-plaques comprend 21 patients d'une moyenne d'âge de 11 ans présentant une dysmorphose de classe III en denture mixte ou permanente, un Wits à -1mm ou plus, un inversé

d'occlusion antérieur ou postérieur, une relation de classe III molaire et un stade de maturation pré-pubère.

4 mini plaques sont posées : 2 au maxillaire sur la crête des processus zygomatiques et 2 à la mandibule entre l'incisive latérale et la canine. Les mini-plaques sont mises en charge 3 semaines après leur pose :

- 150 grammes de chaque côté
- 200 grammes de chaque côté après 1 mois
- 250 grammes de chaque côté après 3 mois

Les élastiques sont changés tous les jours et le port est de 24h/24. Une téléradiographie de profil est réalisée avant le traitement (T1) et après la dépose des mini-plaques après environ 1 an de traitement (T2). Les résultats obtenus sont comparés à un groupe contrôle constitué de 18 patients.

Les auteurs constatent :

- une **avancée maxillaire significative** (environ 4 mm). Cet effet n'a pas été limité à l'os alvéolaire mais étendu au niveau du ptérygo-maxillaire (+2 mm) et de l'orbital (+ 3 mm)
- des **effets restrictifs significatifs sur la croissance de la mandibule** (recul du point B et du point pogonion)
- l'augmentation de la longueur totale de la mandibule significativement plus faible dans le groupe traité (-2 mm)
- une **amélioration significative des rapports intermaxillaires** avec une augmentation du Wits (+ 6,7 mm)
- une **légère rotation horaire du maxillaire et anti-horaire de la mandibule** (1°)
- une **correction du surplomb** (+ 3,8 mm) et du rapport molaire (+ 4,8 mm)
- une **vestibuloversion significative des incisives mandibulaires** mais pas de modification significative de l'inclinaison des incisives maxillaires
- une **amélioration significative des tissus mous**

**Les mini-plaques associées aux TIM de classe III semblent avoir une bonne efficacité concernant la correction du décalage squelettique de classe III, avec peu d'effets secondaires, et ce, sur des enfants dont la moyenne d'âge est de 11 ans.**

**ETUDE DE HEYMANN et al.** « Three-dimensional analysis of maxillary protraction with intermaxillary elastics to miniplates. » (132) (2010)

Le but de cette étude est de décrire en 3D les effets squelettiques, dentaires et cutanés obtenus par l'action de mini-plaques d'ancrage associées à des TIM dans le traitement orthopédique des dysmorphoses de classe III. L'étude comprend 3 garçons et 3 filles, âgés entre 9 et 14 ans au début de l'étude. Chacun présente une classe III squelettique par insuffisance maxillaire, une relation de classe III molaire et un surplomb égal ou inférieur à 0. Quatre mini-plaques sont posées par le même chirurgien (2 au maxillaire, 2 à la mandibule).



Les plaques sont mises en charge après 3 semaines avec des élastiques exerçant une force de 150 grammes de chaque côté. Au bout de 1 mois, la force exercée passe à 200 grammes et au bout de 2 mois, elle passe à 250g de chaque côté. Les élastiques sont portés 24h par jour et changés tous les jours. La durée moyenne du traitement est de 12,5 mois. Un cone-beam est réalisé après la pose des mini-plaques (T1) et environ 1 an plus tard (T2). Les zones analysées sur les radiographies 3D sont : le point A, le processus zygomatique, la région du pogonion, les surfaces antérieures et postérieures des condyles, les bords inférieurs de la mandibule et la fosse glénoïde.

Les résultats issus des radiographies 3D indiquent :

- un **mouvement vers l'avant du processus zygomatique** chez tous les patients
- un **mouvement vers l'avant du point A** (région antérieure du maxillaire) sauf pour un patient
- une légère **vestibuloversion des incisives maxillaires** mais de degré variable
- un **surplomb positif chez tous les patients** mais à T2 il n'était pas nécessairement sur-correcté
- les changements au niveau du pogonion étaient variables à la fois dans la grandeur et dans la direction
- les tissus mous de la lèvre supérieure et de la région nasale montrent des changements positifs pour tous les patients mais avec des variations considérables

Les analyses céphalométriques affichent :

- une **augmentation de l'angle SNA dans 5 des 6 patients** mais une avancée horizontale du point A chez tous les patients
- une **augmentation de l'angle ANB** chez tous les patients
- SNB et SN-Go-Gn ont montré le plus de variations mais on observe un recul de la mandibule chez 4 patients sur 6.
- les **incisives mandibulaires sont vestibuloversées** chez tous les patients tandis que les incisives maxillaires ne sont vestibuloversées que chez 3 patients.

**L'utilisation des plaques d'ancrage associées aux élastiques intermaxillaires semble améliorer les relations squelettiques dans les cas de classe III squelettique par déficience maxillaire avec des compensations dento-alvéolaires minimales. Cependant, du fait du faible nombre de patients, il est impossible d'étudier l'origine des variations dans les résultats. D'autres études avec un nombre de patients plus conséquent sont nécessaires pour élucider les facteurs qui affectent la réponse au traitement.**

**ETUDE DE KAYA et al.** «Effects of facemask treatment anchored with miniplates after alternate rapid maxillary expansions and constrictions ; a pilot study. » **(133) (2011)**

L'objectif de cette étude est de décrire les effets dento-squelettiques et cutanés du traitement par masque facial avec ancrage osseux (mini-plaques) après une disjonction maxillaire.



L'étude comprend 15 patients d'une moyenne d'âge de 11,6 ans. Les critères d'inclusion sont : pas d'antécédent de traitement orthodontique, un profil concave, une classe III dentaire et squelettique, un inversé d'occlusion antérieur ou un bout à bout incisif et l'absence de problème au niveau des ATM.

Une fois la disjonction maxillaire terminée, les mini-plaques sont posées uniquement au maxillaire, sur la paroi nasale latérale. La mise en charge des plaques est faite après cicatrisation des tissus mous et contrôle radiographique (environ 10 jours après l'intervention). D'un point de vue éthique, il n'y a pas de comparaison avec un groupe contrôle non traité.

Une force de 100 grammes par côté est exercée par les élastiques qui relient les plaques au masque facial. Les forces augmentent ensuite jusqu'à 350-400 grammes par côté au bout de la 2<sup>ème</sup> semaine. Les forces sont orientées de 30° vers le bas et vers l'avant par rapport au plan d'occlusion. Les patients doivent porter le masque tout le temps.

La durée totale du traitement en comptant le temps d'activation est d'environ 10 mois. A l'exception d'un seul patient, toutes les plaques mises en place ont été stables au cours du traitement. Des téléradiographies de profil ont été prises avant et après le traitement par protraction.

Les résultats obtenus montrent :

- une **avancée significative du maxillaire** (+ 2 mm) sans vestibuloversion des incisives maxillaires
- une **rotation anti-horaire significative du plan palatin** (0,8°)
- un **recul significatif du point B** avec diminution de l'angle SNB (-1,2°)
- une **rotation horaire significative de la mandibule** avec légère **linguoversion des incisives mandibulaires**
- une **absence de vestibuloversion des incisives maxillaires**
- une **correction du surplomb** associée à la correction des **rapports de classe III dentaire**
- une amélioration significative de la concavité du profil avec une avancée de la lèvre supérieure et un recul du pogonion cutané significatifs

**Au vu des résultats, les auteurs concluent également à une efficacité du traitement par masque facial à ancrage osseux qui permet une avancée du maxillaire significative sans vestibuloversion des incisives maxillaires. Ils observent cependant une rotation anti-horaire du maxillaire ainsi qu'une rotation horaire de la mandibule associée à un léger redressement de l'axe des incisives mandibulaires.**

**ETUDE DE KAYGISIZ et al.** « Bone-anchored maxillary protraction followed by fixed appliances in skeletal Class III malocclusion : A report of two cases. » **(134) (2015)**

L'objectif de cette étude est d'évaluer les effets du traitement par masque de protraction facial à ancrage osseux ainsi que la stabilité des résultats obtenus après un traitement par multibagues.

L'étude est composée de deux patients :

- cas 1 : garçon de 11 ans présentant une dysmorphose de classe III d'origine mixte, un inversé d'occlusion antérieur et une relation molaire de classe III, l'angle du plan mandibulaire est normal
- cas 2 : garçon de 12 ans présentant une dysmorphose de classe III d'origine maxillaire avec la 23 en infra vestibulo-position, un inversé d'occlusion antérieur, une relation molaire de classe III et un angle du plan mandibulaire augmenté.

Les deux plaques sont fixées au niveau des crêtes zygomatiques du maxillaire et sont mises en charge une semaine après leur pose. Le masque est porté nuit et jour à l'exception des repas. La force délivrée est de 150 grammes de chaque côté le premier mois puis de 250 grammes de chaque côté. La durée du traitement par protraction n'est pas précisée.

Des téléradiographies de profil sont réalisées avant le traitement (T0), lorsqu'un surplomb correct a été obtenu (T2) et à la fin du traitement par multibague (T3).

Les résultats dévoilent entre T1 et T2 :

- une **avancée significative du maxillaire** : + 3mm pour le cas 1 et + 2 mm pour le cas 2
- une **légère rotation antérieure du maxillaire** dans les deux cas
- une **augmentation de l'angle ANB** dans les deux cas
- une **amélioration du surplomb** dans les 2 cas (cas 1 : + 4 mm et cas 2 : + 3,5 mm)
- une **linguoversion des incisives mandibulaires** dans les deux cas mais une palato-version des incisives maxillaires uniquement dans le cas 2
- une **augmentation de l'angle du plan mandibulaire** dans le cas 2

Entre T2 et T3 les auteurs constatent :

- une **croissance vers l'avant du maxillaire**
- une **rotation postérieure de la mandibule**
- le maintien d'un angle ANB à 1,5° dans le cas 1 et 2° dans le cas 2, traduisant la croissance harmonieuse entre le maxillaire et la mandibule lors du traitement par multibague.

Néanmoins ces résultats sont corrélés à une très bonne coopération du patient, puisqu'il a été demandé au patient de porter le masque nuit et jour excepté, pendant les repas.

**Bien que cette étude ne comporte que deux patients, elle est l'une des rares à étudier la stabilité des résultats obtenus suite à un traitement par protraction à ancrage osseux et après multibague. Les auteurs concluent une nouvelle fois à l'efficacité de cette thérapeutique, mais de plus mettent en évidence la stabilité des résultats fonctionnels et occlusaux obtenus.**

### 6.3. DISCUSSION

Malgré le faible nombre de patients qui constituent ces études, les résultats sous-entendent que le traitement orthopédique de classe III via l'utilisation de mini-plaques d'ancrage osseux est efficace, particulièrement pour les dysmorphoses de classe III par insuffisance maxillaire. Les différents auteurs constatent au travers de leurs études que l'on obtient une avancée significative du maxillaire, une correction du décalage squelettique, dentaire et cutané, que les plaques soient associées à un masque facial ou à des élastiques de tractions intermaxillaires. De plus, la plupart des auteurs constatent une diminution des effets parasites observés généralement avec le masque facial conventionnel.

Pour confirmer cette hypothèse, des auteurs ont donc confronté les effets obtenus avec un traitement par mini-plaque à ancrage osseux (avec masque facial ou TIM) face au masque facial conventionnel à ancrage dentaire. Nous évoquons ci-dessous les études les plus récentes concernant ce sujet.

## **7. ETUDES COMPARANT LES EFFETS DES PLAQUES D'ANCRAGE FACE AU MASQUE FACIAL CONVENTIONNEL**

**ETUDE DE CEVIDANES et al.** « Comparison of two protocols for maxillary protraction : bone anchors versus face mask with rapid maxillary expansion. » **(135) (2010)**

Cette étude est la première à comparer les effets dento-squelettiques du traitement des dysmorphoses classes III par mini-plaques d'ancrage versus masque de protraction facial. Tous les patients sont d'origine caucasienne, en stade pré-pubère, en denture mixte ou permanente avec une malocclusion de classe III associée à un surplomb négatif, une relation de classe III molaire et un Wits égal ou inférieur à - 1mm.

Tous les patients ont au moins été traités jusqu'à l'obtention d'un surplomb positif. La plupart ont été traités jusqu'à l'obtention d'une classe II molaire (hypercorrection).

L'étude compare :

- un 1<sup>er</sup> groupe (n= 21, âge moyen : 11 ans et 10 mois) traité par plaques d'ancrage. Quatre plaques d'ancrage (type Bollard) sont posées par le Dr. DeClerk : 2 au niveau des crêtes zygomatiques du maxillaire et 2 à la mandibule entre l'incisive latérale et la canine. Les mini-plaques sont mises en charge après 3 semaines : les élastiques de classe III exercent une force initiale de 150 grammes de chaque côté, puis 200 grammes au bout de 1 mois et 250 grammes après 3 mois. Le port des élastiques est de 24h par jour. Un cone beam est réalisé juste après la pose des plaques (T1) puis 1 an après le début du traitement. La durée moyenne du traitement est de 12 mois.

- un 2<sup>ème</sup> groupe (n =34, âge moyen 8 ans et 3 mois) traité par disjonction suivie d'une protraction par un masque facial. La force exercée par les élastiques est de 300 grammes par côté les deux premières semaines puis de 500g par côté le reste de la durée du traitement. Le masque doit être porté 14h par jour. La durée moyenne du traitement est de 10 mois.

A T1, il n'y a aucune différence significative entre les deux groupes.

A T2, les résultats obtenus dans les deux groupes mettent en évidence :

- une différence significative entre les deux groupes sur les effets du traitement avec une meilleure **augmentation de la longueur A-VertT (+2,3mm) et de Co-A (+2,9mm) dans le groupe traité par mini-plaques**
- une **amélioration du décalage squelettique plus marquée par le traitement par mini-plaque** avec une augmentation du Witts (+2,5 mm)
- **pas de différence significative** entre les deux groupes concernant la **position sagittale de la mandibule**
- une **différence significative** concernant le **contrôle de la croissance verticale la mandibule** avec une fermeture de l'angle mandibulaire ainsi que **l'absence de rotation horaire de la mandibule** dans le groupe des mini-plaques.
- le groupe traité par mini-plaque montre une **relation molaire significativement mieux corrigée (1,4mm)**
- le **groupe traité par masque** est associé à une **linguoversion des incisives mandibulaires significativement plus importante (6,2°)**.

**Selon les résultats de l'étude, le protocole par mini-plaques semble induire une meilleure réponse du maxillaire avec une meilleure avancée par rapport au traitement par masque. Les changements mandibulaires dans le sens sagittal sont similaires, tandis que les changements verticaux semblent être mieux contrôlés avec les mini-plaques. Les autres aspects favorables des mini-plaques sont représentés par l'absence de rotation horaire de la mandibule et de linguoversion des incisives mandibulaires.**

**ETUDE DE SAR et al.** Comparative evaluation of maxillary protraction with or without skeletal anchorage. **(136) (2011)**

Cette étude est la première à évaluer les effets squelettiques, alvéolo-dentaires et cutanés du traitement par masque de protraction avec ancrage squelettique par rapport à un ancrage classique au travers d'une étude prospective, contrôlée.

45 patients en stade de croissance pré-pubère sont inclus dans l'étude. Les critères d'éligibilité sont : une classe III squelettique par insuffisance maxillaire (ANB < 0° et Witts < 2mm), une classe III dentaire avec un inversé d'occlusion antérieur et un schéma normodivergent.

L'étude compare 3 groupes :

- un 1<sup>er</sup> groupe (MP+FM) comprenant 15 patients, d'âge moyen 10,91 ans, traités par masque de protraction appliqué sur deux mini-plaques d'ancrage placées au maxillaire.
- un 2<sup>ème</sup> groupe (FM) traité par masque de protraction classique comprend 15 patients d'âge moyen 10,31 ans.
- un 3<sup>ème</sup> groupe constitué de 15 patients représentant le groupe contrôle, d'âge moyen 10,05 ans.

Une disjonction a été réalisée dans les deux groupes avant la protraction. Le protocole du masque est le même pour les deux protocoles : les forces exercées sont de 400g de chaque côté et orientées de 20 à 30° vers le bas et l'avant par rapport au plan palatin. Le port du masque est de 16h par jour. Le traitement est maintenu jusqu'à ce que le surplomb atteigne 4 mm.

Des téléradiographies de profil sont réalisées dans chaque groupe avant le début de la protraction (T1) et à la fin de la protraction (T2). Sur les 30 plaques posées, 8 ont présenté une mobilité à T2 mais uniquement deux ont eu besoin d'être déposées au cours du traitement.

Les résultats issus des téléradiographies de profil montrent :

- aucune différence significative entre les 3 groupes à T1
- une **différence significative dans la durée de traitement** entre le groupe MP+FM et FM avec respectivement une durée de 6,78 mois et 9,45 mois.
- une **avancée maxillaire significative** dans les deux groupes avec une **meilleure avancée pour le groupe MP+FM** (+2,83 mm) par rapport au groupe FM (+ 2,16 mm) et une différence significative d'avancée par mois : + 0,45 mm par mois pour le groupe PM+FM et + 0,24 mm par mois pour le groupe FM.
- une rotation antérieure significative du maxillaire uniquement dans le groupe FM
- une **mandibule significativement plus en arrière et vers le bas** dans les 2 groupes traités
- une **rotation postérieure de la mandibule dans les groupes traités** mais plus importante dans le groupe FM
- une **augmentation significative de l'étage antérieur total de la face** dans les deux groupes mais plus évidente dans le groupe FM
- pas de différence significative entre les groupes traités concernant la correction du décalage squelettique (ANB et Wits)
- une **correction significative du surplomb** dans les deux groupes traités mais avec une vestibuloversion des incisives maxillaires dans le groupe FM et une linguoversion des incisives maxillaires dans le groupe MP+FM
- une **linguoversion significative des incisives mandibulaires dans les deux groupes**
- une amélioration significative du profil cutané et du rapport sagittal des lèvres dans les deux groupes traités ainsi qu'une position plus en arrière du menton par rapport au groupe contrôle.

**Le traitement par masque de protraction facial est un traitement efficace dans le traitement des classes III squelettiques qu'il soit à ancrage dentaire ou osseux. Cependant le masque à ancrage osseux semble entraîner une réponse plus efficace et plus rapide du maxillaire. Le masque classique provoque une rotation mandibulaire plus importante.**

**Les effets indésirables dento-alvéolaires tels que mésialisation et vestibuloverision des dents maxillaires et extrusion des molaires maxillaires, ont été réduits ou éliminés avec l'ancrage par mini-plaque.**

**ETUDE DE LEE et al.** « The short-term treatment effects of face mask therapy in Class III patients based on the anchorage device : miniplates vs rapid maxillary expansion. » **(137) (2012)**

Cette étude rétrospective compare les effets à court terme du masque de protraction facial à ancrage osseux face au masque de protraction facial classique dans le traitement des dysmorphoses de classe III par insuffisance maxillaire.

L'étude comprend 20 patients en denture mixte ou permanente présentant une classe III squelettique d'origine maxillaire ( $SNA < 80^\circ$ ,  $ANB < 1^\circ$ ), une classe III dentaire associée à un inversé d'occlusion antérieur et sans asymétrie faciale ou syndrome. Les patients sont répartis en deux groupes :

- le groupe FM-MP (n = 10, âge moyen : 11,2 ans) traité par masque facial associé à des mini-plaques d'ancrages placées au niveau de la région zygomatique du maxillaire
- le groupe FM-RME (n=10, âge moyen : 10,7 ans) traité par masque facial sur disjoncteur 4 bagues (1<sup>ère</sup> molaire et 1<sup>ère</sup> prémolaire maxillaires)

Pour les deux groupes, le protocole est le même : les élastiques exercent une force de 400g de chaque côté et sont orientés de  $30^\circ$  vers l'avant et vers le bas par rapport au plan palatin. Le masque est porté 12 à 14h par jour jusqu'à l'obtention d'une classe II molaire et d'un surplomb de 2 à 3mm.

Des téléradiographies de profil sont effectuées sur chaque patient avant le début du traitement (T1) et à la fin du traitement (T2).

L'analyse des variables céphalométriques ne montre aucune différence significative entre les deux groupes à T1.

A T2, les auteurs constatent :

- une **avancée du maxillaire** dans les deux groupes mais **significativement plus importante dans le groupe FM-MP** ( $+2,7^\circ$ ) que dans le groupe FM-RME ( $+1,2^\circ$ )
- un **recul de la mandibule** significativement **plus important dans le groupe FM-RME** ( $SNB : - 2,3^\circ$ ) que dans le groupe FM-MP ( $SNB : - 0,8^\circ$ )
- le recul est associé à une **rotation horaire de la mandibule** significativement plus importante dans le **groupe FM-RME** et donc une augmentation de la hauteur de l'étage inférieur significativement plus importante également

- une **vestibuloverision des incisives maxillaires** significativement plus importante dans le **groupe FM-RME** (5,3° contre 2,3°)
- pas de différence significative concernant l'amélioration du profil cutané.

**Les résultats concluent une fois de plus que le masque facial à ancrage osseux induit une réponse maxillaire plus importante que celle obtenue avec le masque facial classique et avec moins d'effets parasites.**

**ETUDE DE HINO et al.** « Three-dimensional analysis of maxillary changes associated with facemask and rapid maxillary expansion compared with bone anchored maxillary protraction. » **(138) (2013)**

Le but de cette étude est d'évaluer les changements squelettiques et dento-alvéolaires en 3 dimensions au niveau de l'étage moyen de la face. Elle compare le masque facial associé à une disjonction maxillaire et la protraction maxillaire à ancrage osseux.

46 patients sont retenus pour l'étude, selon les critères d'inclusion suivants : dentition temporaire ou mixte, classe III squelettique avec un Witts < 1mm, une classe III dentaire molaire ou un plan de Chapman à marche mésiale associée à un bout à bout incisif ou un inversé d'occlusion antérieur. Les patients sont traités au moins jusqu'à obtention d'un surplomb positif mais la plupart ont été traités jusqu'à obtention d'une classe II molaire. Les patients sont répartis en deux groupes selon le protocole thérapeutique :

- le groupe RME/FM (n=21) traité par masque facial associé à une disjonction. La protraction est initiée immédiatement après la fin de la disjonction, avec des forces de 600 à 800g par côté et orientées de 15 à 30° vers l'avant et vers le bas. Le masque est porté 14 à 16h par jour.
- le groupe BAMP (n=25) traité par des mini-plaques d'ancrage posées au maxillaire et à la mandibule, associées à des élastiques de tractions intermaxillaires. Les plaques sont mises en charge 3 semaines après la pose. Les forces appliquées sont de 100g par côté et augmentent progressivement jusqu'à atteindre 250g par côté. Les élastiques sont portés 24h par jour et changés tous les jours.

Des cone beam sont réalisés chez tous les patients avant le début du traitement (T1, âge moyen : 8,1 ans) et à environ 10 mois pour le groupe RME/FM et 1,2 an pour le groupe BAMP (T2).

Aucune différence significative n'a été relevée à T1.

Les résultats obtenus à T2 révèlent :

- une **avancée du maxillaire** dans les deux groupes mais **significativement plus importante dans le groupe BAMP** (+ 3,7 mm) que dans le groupe RME/FM (+ 2,6 mm)
- une **avancée des zygomatiques** dans les deux groupes **mais significativement plus importante dans le groupe BAMP** (+ 3,7 mm) que dans le groupe RME/FM (+ 2,6 mm)
- une **avancée des incisives maxillaires significativement plus importante pour le groupe RME/FM** (+ 4,3 mm) que pour le groupe BAMP (+ 3,2 mm)



- un tiers des patients du groupe RME/FM montre un déplacement du maxillaire à prédominance verticale contre 6 patients sur 26 pour le groupe BAMP
- 10 patients du **groupe RME/FM** montrent une **réponse dento-alvéolaire plus importante** que la réponse squelettique
- dans les deux protocoles, **les effets** ne s'arrêtent pas à l'os alvéolaire maxillaire mais **s'étendent aux étages supérieurs de la face** (zygomatique, zone infra-orbitaire). Le déplacement antérieur du maxillaire et des zygomatiques est uniforme dans les deux groupes

**L'étude montre donc que les deux protocoles ont un effet orthopédique efficace sur l'étage moyen de la face en provoquant l'avancée des structures osseuses telles que le maxillaire et les zygomatiques. Cependant le protocole par plaque d'ancrage montre une réponse squelettique plus importante que celui par masque facial conventionnel. Le traitement par masque facial entraîne également plus de réponse au niveau des incisives maxillaires que les plaques d'ancrage.**

**ETUDE DE SAR et al.** « Dentofacial effects of skeletal anchored treatment modalities for the correction of maxillary retrognathia. » **(139) (2014)**

L'objectif de cette étude est de comparer les effets dento-squelettiques obtenus lors d'un traitement par masque de protraction facial à ancrage osseux versus des TIM de classe III fixés entre un disjoncteur au maxillaire et des mini-plaques à la mandibule. C'est la première étude à réaliser cette comparaison.

L'étude réunit 51 patients sélectionnés selon les critères d'inclusion suivants : en stade de croissance pré-pubère ou pubertaire, une classe III squelettique par insuffisance maxillaire avec ou sans prognathisme mandibulaire ( $ANB < 0^\circ$ ), un schéma hypo ou normodivergent, une classe III molaire associée à un inversé d'occlusion antérieur.

Les patients sont divisés en trois groupes :

- le groupe 1 (n=17, âge moyen : 11,23 ans) traité par un masque facial à ancrage osseux via des mini-plaques placées au maxillaire au niveau des parois nasales latérales. Les plaques sont mises en charge 7 jours après la pose avec une force de traction de 400 grammes par côté. Le masque est porté 16h par jour et les élastiques changés tous les jours.
- le groupe 2 (n=17, âge moyen : 11,25 ans) traité par des TIM de classe III fixés au maxillaire sur un disjoncteur sur gouttière (ancrage dentaire) et à la mandibule sur des mini-plaques d'ancrage placées entre l'incisive latérale et la canine. Les élastiques exercent une force de 500 grammes de chaque côté, ils sont portés 24h par jour et sont changés tous les jours.
- le groupe 3 (n=17, âge moyen : 9,87 ans) non traité, représentant le groupe contrôle

Dans les deux groupes traités, une disjonction est réalisée (2 activations par jour pendant 1 semaine) avant le traitement par protraction via un disjoncteur sur gouttière en résine. Des



téléradiographies de profil sont réalisées chez tous les patients avant le début du traitement (T1) et à la fin de la protraction (T2). Le traitement est maintenu jusqu'à obtention d'un surplomb de 4 à 5 mm. A T1, on ne constate aucune différence significative entre les 2 groupes.

A T2, les comparaisons révèlent :

- une **avancée significative du maxillaire** dans le groupe 1 (+ 3,11 mm) et 2 (+ 3,82 mm) **sans différence significative** entre les deux avec un SNA qui augmente de + 3,14° dans les deux groupes
- le taux d'avancée par mois pour le groupe 1 et 2 est respectivement de + 0,43 mm et + 0,53 mm sans différence significative
- une **rotation anti-horaire du maxillaire** dans les deux groupes, mais **significativement plus importante dans le groupe 2** (2,55°) que dans le groupe 1 (1,08°)
- une position de la **mandibule plus en arrière et vers le bas** dans les deux groupes
- une **rotation horaire de la mandibule** dans les deux groupes mais **significativement plus importante dans le groupe 2**
- une **amélioration significative** dans les deux groupes du **décalage squelettique** (ANB et Wits)
- une **vestibuloversion des incisives maxillaires significative dans le groupe 2** mais pas de changement significatif de leur position dans le groupe 1
- une **vestibuloversion significative des incisives mandibulaires dans le groupe 2**, mais une **linguoversion** de ces dernières **dans le groupe 1**
- une **mésialisation** et extrusion des **molaires maxillaires** significatives dans le groupe 1
- une **amélioration significative du profil cutané** dans les deux groupes
- **pas de différence significative dans la durée** du traitement entre les deux groupes : 7,4 mois pour le groupe 1 et 7,6 mois pour le groupe 2.

**D'après les résultats, les deux protocoles provoquent une bonne réponse du maxillaire ainsi qu'une bonne correction du décalage squelettique. Cependant le groupe 2 montre plus d'effets parasites que le groupe 1, probablement dû à l'ancrage dentaire maxillaire que nous n'avons pas dans le groupe 1. Les auteurs ont choisi de poser uniquement deux plaques sur les patients pour des raisons financières et pour éviter une anesthésie générale. Ils concluent cependant que des mini-plaques posées au niveau du maxillaire dans le groupe 2 en plus de celles posées à la mandibule auraient permis d'éviter ces effets parasites.**

## **8. DISCUSSION**

Nous constatons que les études semblent s'accorder sur l'efficacité significativement plus élevée des mini-plaques d'ancrage par rapport au masque facial conventionnel (type masque de Delaire) dans le traitement orthopédique des dysmorphoses de classe III.

L'utilisation d'ancrage osseux via des mini-plaques pour réaliser la protraction maxillaire a été proposée avant tout dans le but de diminuer voir d'éliminer les effets parasites rencontrés avec le masque facial conventionnel (140).

Ces effets indésirables retrouvés dans les études les plus récentes, sont connus et décrits depuis longtemps :

- une tendance à la rotation en haut et en avant du maxillaire avec une rotation anti-horaire du plan palatin (9, 61, 98, 141)
- une rotation horaire (postéro-inférieure) de la mandibule (141-143) ayant tendance à provoquer une augmentation la hauteur de l'étage inférieur de la face (102-104, 141)
- une vestibuloversion des incisives maxillaires associée à une linguoversion des incisives mandibulaires (88, 104, 141)
- une mésialisation et une extrusion des molaires maxillaires servant d'ancrage (95, 97, 98)

Certains auteurs jugent que 70% des effets squelettiques participent à la correction du sens sagittal, les 30% restant sont dus aux phénomènes dento-alvéolaires (88, 99).

Ces effets secondaires sont la conséquence de l'ancrage dentaire du masque facial conventionnel, responsable d'une dissipation de la force de traction au travers du ligament parodontal (130). Il est impossible de transférer la totalité de la force orthopédique directement sur les sutures osseuses. L'obtention de ces effets dento-alvéolaires indésirables semble donc inévitable.

C'est pourquoi l'ancrage osseux via les mini-plaques apporte la solution en supprimant l'ancrage dentaire et maximisant ainsi la réponse squelettique par une action directe sur les sutures osseuses.

L'autre effet parasite apporté par le masque conventionnel est la rotation horaire de la mandibule, responsable d'une augmentation de l'étage inférieur de la face (126, 135, 144) particulièrement contre-indiqué chez les patients hyperdivergents. L'utilisation d'ancrage osseux, avec masque facial ou élastiques de traction intermaxillaire, ne permet cependant pas d'éliminer entièrement cette rotation, bien qu'elle semble la diminuer de façon significative (135-137, 139).

La rotation horaire du plan palatin, bien que toujours présente malgré une orientation des élastiques de traction à 30° vers l'avant et vers le bas, est aussi significativement réduite par rapport au masque facial (130, 145, 146). Selon certains auteurs, elle est même cliniquement négligeable (133).

Les plaques peuvent être tout aussi bien employées avec le masque facial qu'avec des élastiques de traction intermaxillaires. Même si l'utilisation du masque facial a l'avantage de nécessiter la pose de deux mini-plaques uniquement, il semble regrettable de ne pas employer les mini-plaques avec des élastiques tractions intermaxillaires.

Ces élastiques permettent un appareillage plus discret, moins encombrant, nécessitant moins de coopération du patient et pouvant donc être portés jour et nuit. Le port des élastiques est sans aucun doute socialement moins contraignant que le port du masque facial (126). L'action se fait avec des forces moins lourdes (200g) et continues, contrairement au masque conventionnel où les forces sont plus lourdes (800g) et discontinues (140).

Le protocole par mini-plaque présente un autre avantage : la durée totale de traitement est plus courte puisqu'à la fin du traitement orthopédique les patients sont prêts à commencer l'orthodontie (135).

Néanmoins, les mini-plaques d'ancrage ne constituent pas une solution à tous les problèmes et présentent des particularités qui ne permettent pas de les employer pour tous les cas.

Le premier inconvénient non négligeable des plaques d'ancrage repose dans les étapes chirurgicales nécessaires à leur pose et leur dépose. Bien que la technique opératoire ne nécessite pas d'anesthésie générale, la plupart des praticiens préfèrent réaliser ces gestes sous anesthésie générale pour plus de confort et de sérénité, surtout s'agissant de patients jeunes.

Une étude de 2008 (123) montre cependant que les plaques sont dans l'ensemble très bien acceptées et supportées par les patients, que se soit en post-opératoire ou tout au long du traitement.

Un autre inconvénient concernant les mini-plaques d'ancrage est l'âge optimal à partir duquel le traitement par plaque peut être envisagé. En effet, la plupart des chirurgiens s'accordent sur le fait de retarder l'intervention après l'âge de 10 ans (131, 147), car la qualité de l'os au niveau de l'arc infra-zygomatique nécessaire à la stabilité primaire et secondaire des plaques est meilleure en fin de dentition mixte ou en denture permanente qu'en dentition temporaire (138).

Selon DE CLERCK, le meilleur âge pour poser les plaques se situe autour de 12 ans chez le garçon et 11 ans chez la fille. Avant cet âge, l'épaisseur de l'os n'est pas suffisante pour fournir un bon ancrage (144). De plus, la présence du germe de la canine mandibulaire permanente empêche également la pose de la mini-plaque. Il est donc préférable d'attendre l'éruption de celle-ci, vers l'âge de 11-12 ans (126, 148). Ainsi, les mini-plaques d'ancrage ne sont pas adaptées au traitement précoce et très précoce des dysmorphoses de classe III.

En s'appuyant sur les particularités, les avantages et les inconvénients de ces deux thérapeutiques orthopédiques dans le traitement des classes III, il semblerait que chacune ait encore ses propres indications et applications.

En effet, le masque facial conventionnel (à ancrage dentaire), type masque de Delaire, est une technique certes bien plus ancienne que les plaques d'ancrage mais reste encore à ce jour une référence pour les traitements orthopédiques des classes III d'origine maxillaire.

Suite aux conclusions de ces nombreuses études, nous pouvons considérer que le masque reste l'appareillage le plus adapté dans le traitement précoce et très précoce des dysmorphoses de classe III d'origine maxillaire. Son action est la plus efficace lorsqu'il est employé en denture temporaire, voire en début de denture mixte, c'est à dire à partir de 4-5 ans jusqu'à 9 ans (74, 97, 98). En effet, à ce stade la capacité d'adaptation des sutures à la protraction maxillaire permet la meilleure réponse orthopédique possible (126) ; c'est une période durant laquelle les plaques ne peuvent être envisagées. Il constitue le véritable traitement précoce des dysmorphoses de classe III d'origine maxillaire.

Les plaques d'ancrage quant à elles semblent être la solution de choix pour les patients âgés de 11 à 14 ans en cours de croissance. Elles permettent aux orthodontistes de traiter les patients présentant une dysmorphose de classe III qui ne se sont pas présentés en consultation à un âge précoce ou encore ceux pour lesquels le masque facial conventionnel n'a pas eu de succès (135). Elles incarnent une nouvelle solution orthopédique réalisable et surtout efficace à un âge plus tardif, pouvant permettre d'éviter un protocole chirurgico-orthodontique à l'âge adulte.

Elles constituent également une solution de choix pour les patients présentant un syndrome où l'on retrouve une dysmorphose de classe III associée à de nombreuses agénésies dentaires (oligodontie), rendant impossible la réalisation d'un ancrage dentaire (149).

Il semblerait également que chaque thérapeutique soit adaptée à une typologie faciale (139) :

- le masque facial conventionnel, responsable d'une rotation horaire mandibulaire et donc d'une augmentation de l'étage inférieur, serait plus adapté aux patients ayant une typologie hypodivergente.
- à l'opposé, les mini-plaques ayant un ancrage osseux permettent de diminuer ces effets secondaires et sont donc plus adaptées à un traitement orthopédique chez l'hyperdivergent

Ces thérapeutiques par protraction maxillaire sont particulièrement adaptées dans le traitement des dysmorphoses de classe III par insuffisance maxillaire puisqu'elles induisent une réponse maxillaire plus importante que la réponse mandibulaire.

Les dysmorphoses de classe III par prognathie mandibulaire d'origine héréditaire présentent le plus grand taux d'échec face au traitement orthopédique précoce. Les critères de stabilité doivent donc être impérativement recherchés et obtenus à la fin du traitement orthopédique, particulièrement lors du traitement précoce ou très précoce.

#### **IV. STABILITE ET RECIDIVE**

Les dysmorphoses de classe III sont réputées délicates à traiter du fait d'un taux de récurrence relativement élevé et difficile à pronostiquer.

Cette récurrence relève essentiellement de la croissance mandibulaire qui continue environ 2 ans après celle du maxillaire. Cette croissance résiduelle tardive et non prédictible s'achève plus tardivement chez le garçon (vers 16-18 ans) que chez la fille (vers 14-16 ans) (150).

##### **1. ETUDES SUR LA STABILITE A LONG TERME**

Les effets à court terme du traitement par masque facial conventionnel ont été largement étudiés. Néanmoins, les corrections à court terme ne sont pas synonymes de stabilité sur le long terme (151). Les études sur la stabilité à long terme du traitement par masque facial conventionnel sont peu nombreuses.

Dans leur **étude de 2003, WESTWOOD et al.** évaluent à **76% le taux de réussite** à long terme du traitement par protraction maxillaire par masque facial associé à une disjonction suivi d'un traitement par multibague avec un recul de 5 ans.

En **2004, HÄGG et al. (152)** évaluent la stabilité du masque facial à 8 ans après la fin du traitement sur 30 patients (âge moyen : 8 ans). Ils observent une **stabilité du traitement chez 67%** d'entre eux. Les patients jugés instables présentent à la fin de l'étude un angle mandibulaire plus ouvert et une hauteur de l'étage inférieur de la face supérieure au groupe stable.

Dans les études de **BACCETTI (153) en 2004 et GHIZ (154) en 2005**, le taux d'échec varie entre 28% et 32% chez les patients traités par disjonction associée au masque facial conventionnel.

Une **étude de MASUCCI et al. (155) en 2011** évalue la stabilité environ 8 ans plus tard des effets obtenus lors du traitement par disjonction maxillaire associée au masque facial chez 22 patients en classe III squelettique.

Ils concluent que **73% des patients peuvent être considérés comme un succès à long terme**. Selon les auteurs, la récurrence s'observe chez les patients dont l'angle goniale est ouvert ou dont le plan mandibulaire est incliné vers le bas et l'avant par rapport au plan de Francfort. Ils concluent que la stabilité du traitement dépend fortement de l'amélioration de la position sagittale de la mandibule à la fin du traitement actif.

L'étude la plus récente à ce jour est celle de **PALMA et al. (156) réalisée en 2015**. Ils évaluent la stabilité après 10 ans des résultats obtenus avec un traitement par disjonction maxillaire associée à une protraction maxillaire par masque de Delaire puis suivi d'un traitement multibague. L'étude est réalisée sur 22 filles présentant une dysmorphose de classe III et dont l'âge moyen est de 9,1 ans au début de l'étude (T0). Les analyses céphalométriques sont réalisées avant le traitement, à la fin du traitement par multibague (T1, âge moyen : 15,1 ans) et 10 ans après la fin du traitement actif (T2, âge moyen : 27,7 ans).

Les résultats montrent que les corrections sont restées stables chez 18 patientes sur 22 soit un **taux de stabilité de 81,8%**.

La position antéro-postérieure du maxillaire est restée stable dans le temps. Les résultats sont également comparés à un groupe témoin (n= 22 en classe I squelettique). Ils dévoilent que la dimension sagittale finale de la mandibule dans le groupe de classe III est supérieure à celle du groupe témoin ; toutefois, elle ne s'est pas exprimée entièrement. Les auteurs attribuent ce fait à la fermeture de l'angle goniale et aux changements induits au niveau de la fosse glénoïde grâce à l'appui mentonnier du masque.

Cependant, il n'existe actuellement pas d'étude à long terme concernant la stabilité obtenue avec les plaques d'ancrage. Elles concernent des patients plus âgés dont le traitement se poursuit le plus souvent par une phase de multibagues. On peut donc supposer qu'il y aura une meilleure maîtrise de la croissance mandibulaire résiduelle.

Des études sur le long terme devront cependant être réalisées pour évaluer la stabilité de la correction des dysmorphoses de classe III par mini-plaques d'ancrage et confirmer leur efficacité.

**Au vu de ces études, il est possible de conclure que le masque conventionnel est un traitement précoce adapté et efficace pour traiter les dysmorphoses de classe III avec des résultats satisfaisants sur le court et le long terme. Cependant, le taux de récurrence est loin d'être négligeable : les récurrences à la suite d'un traitement précoce par masque facial imposent au patient de subir une deuxième phase d'interception par plaque d'ancrage voire de le diriger vers un protocole chirurgical à l'âge adulte.**

C'est pourquoi certains auteurs se sont intéressés aux objectifs de fin de traitement à atteindre afin de garantir le plus de stabilité occlusale, squelettique et esthétique sur le long terme.

## **2. FACTEURS DE STABILITE SUR LE LONG TERME**

Les études précédentes évaluant la stabilité sur le long terme de la protraction maxillaire par masque facial indiquent une probabilité de 25% à 33% de récurrence une fois la croissance mandibulaire achevée (8-11). Les compensations dento-alvéolaires ayant tendance à être les plus sujettes à la récurrence, il semble avantageux de minimiser les effets dento-alvéolaires et donc de maximiser la réponse orthopédique (127).

Favoriser la réponse orthopédique plutôt que la réponse dento-alvéolaire est donc un des premiers facteurs garant de la stabilité. Pour cela, le masque facial conventionnel devra être employé le plus tôt possible (en denture temporaire voire début de denture mixte).

Dans le cas où l'âge optimal d'utilisation du masque conventionnel est dépassé, il peut être recommandé de privilégier l'emploi des mini-plaques d'ancrage qui ont montré une meilleure réponse orthopédique en fin de denture mixte et en denture adolescente que le masque conventionnel. Certains auteurs suggèrent de réaliser une hyper-corrrection des rapports dentaires, mais surtout au niveau squelettique afin d'anticiper une croissance excessive de la mandibule au cours de la période de croissance pubertaire et prévenir ainsi le risque de récurrence (157).

Pour RAYMOND (17), le rétablissement d'une mastication physiologique est « l'outil de contention naturel et efficace de la correction des dysmorphoses de classe III ».

Grâce à la mastication physiologique, le maxillaire est « poussé vers l'avant par une mandibule à nouveau asservie ».

Pour cela, il ne suffit pas d'effectuer une protraction du maxillaire vers l'avant et obtenir un recouvrement statique normal pour que le traitement soit un succès. La mastication physiologique est fortement dépendante de l'orientation du plan d'occlusion, qui se matérialise cliniquement par la valeur fonctionnelle du guide antérieur (AFMP). C'est pourquoi il doit y avoir impérativement une réorientation du plan d'occlusion lors de la thérapeutique orthopédique de classe III.

Toujours selon RAYMOND (17), à la fin du traitement orthopédique et pendant la phase de surveillance, trois aspects du guidage antérieur doivent être analysés :

- une composante propulsive de la mandibule plus faible que la composante de latéralité dans les mouvements de diduction
- un faible abaissement de la mandibule lors des mouvements de latéralité (petit AFMP)
- une symétrie des mouvements de diduction garantissant une mastication unilatérale alternée.

Cette situation permet de maintenir naturellement la mandibule dans une position « rétrusive » par rapport au maxillaire.

Chez les jeunes patients traités en denture temporaire ou début de denture mixte, le plan d'occlusion bien orienté permet de conserver la stabilité du guidage antérieur lors de l'éruption des incisives permanentes, sans récurrence de la classe III (17).

De nombreuses études soutiennent également l'idée que la variation de la valeur du SNB après la thérapie par protraction maxillaire détermine généralement la stabilité à long terme des dysmorphoses de classe III (Hägg et al., 2003 ; Westwood et al., 2003 ; Baccetti et al., 2004 ; Ghiz et al., 2005 ; Wells et al., 2006).

Cette notion est retrouvée dans l'étude de **Chen et al. (91)** en **2012** où dans le groupe stable l'angle SNB a légèrement augmenté, alors que dans le groupe instable il a augmenté de façon significative.

Les auteurs suggèrent ainsi que le facteur déterminant le succès à long terme du traitement par masque de protraction n'est pas la réponse du maxillaire mais la quantité et la direction de croissance mandibulaire s'exprimant pendant et après l'adolescence.

Il est donc essentiel de limiter la croissance mandibulaire excessive dans la direction horizontale lors du traitement de la classe III. Pour les auteurs, plus le traitement orthopédique est long, meilleurs sont les résultats à long terme.

Pour les patients ayant une mandibule excessive, ils suggèrent également que la thérapie orthopédique soit commencée au début de la puberté de façon à ce que le traitement par multibague suive immédiatement la fin du traitement par masque de protraction. L'enchaînement de ces deux thérapies permettrait d'inhiber efficacement la croissance mandibulaire sagittale en phase pubertaire, réduisant ainsi le risque de récurrence.

Enfin, les dysfonctions devront évidemment être corrigées le plus tôt possible avant la fin du traitement orthopédique pour garantir la stabilité des résultats. Lorsqu'une ventilation orale est suspectée, un bilan ORL pourra être proposé, ainsi qu'une rééducation chez le kinésithérapeute ou l'orthophoniste.

L'ORL a les capacités de corriger cette fonction et de compléter le travail de l'orthodontiste en réalisant une adénoïdectomie, une amygdalectomie, une turbinectomie voire encore la correction d'une déviation nasale. La langue doit également retrouver une position haute au repos et en fonction. Une enveloppe linguale nocturne (ELN) pourra être portée afin d'aider au repositionnement lingual. (17, 65)

**En résumé, afin de garantir la stabilité du traitement orthopédique, il est indispensable :**

- **de maximiser les effets orthopédiques et de minimiser les effets dento-alvéolaires, avec une hyper-correction squelettique. Pour cela le masque facial conventionnel devra être employé le plus tôt possible ou des mini-plaques devront être mises en place à partir de l'âge de 10-11 ans**
- **d'orienter le plan d'occlusion pour garantir une mastication et un guidage antérieur fonctionnel qui permettront de maintenir une éventuelle croissance mandibulaire excessive. C'est notamment le choix de l'orientation des élastiques de traction qui permet la rotation de ce plan d'occlusion (en moyenne 20 à 30° par rapport au plan palatin)**
- **de rétablir une matrice oro-faciale fonctionnelle (ventilation, déglutition, mastication)**

**Un suivi régulier jusqu'à la fin de la croissance mandibulaire devra être mis en place pour s'assurer de l'absence de récurrence.**



---

## CONCLUSION

---

Plus que toute autre malocclusion, les dysmorphoses de classe III ont un retentissement esthétique important, avec des répercussions sociales et psychologiques sévères pour le patient, quelque soit son âge.

L'âge de consultation est probablement l'un des facteurs les plus influants dans la réussite du traitement précoce d'une classe III squelettique.

Le masque de Delaire constitue encore actuellement un dispositif de choix mais son efficacité devient limitée passé le stade de denture mixte. C'est là que l'emploi des mini-plaques à ancrage osseux apporte une véritable avancée dans le traitement orthopédique des dysmorphoses de classes III. Elles offrent une nouvelle fenêtre thérapeutique en permettant la correction du décalage squelettique de classe III à un âge plus avancé, repoussant les limites de l'orthopédie et retardant ainsi le moment où le traitement chirurgical s'impose.

Bien que de nombreux auteurs aient établi des facteurs prédictifs de réussite ou d'échec d'un traitement orthopédique de classe III, il semblerait néanmoins que toute approche de traitement qui pourrait éliminer la nécessité ou l'étendue d'une chirurgie orthognathique future s'impose afin de ne pas condamner le jeune patient.

On peut donc être amené à considérer que lorsque le patient consulte au cabinet à un âge où l'efficacité optimale du masque facial est dépassée, il serait plus judicieux que l'orthodontiste fasse le choix d'attendre l'âge requis pour la pose des mini-plaques, plutôt que d'imposer un masque facial encombrant et dont le taux de succès serait fortement diminué.

Malgré le manque de recul à long terme de ces nouvelles thérapeutiques, il paraît donc essentiel que les mini-plaques d'ancrage fassent désormais partie de l'arsenal thérapeutique de l'orthodontiste au même titre que le masque de Delaire dans le traitement orthopédique des classes III.

# **REFERENCES BIBLIOGRAPHIQUES**

1. Boileau M, Duhart A. Classes III, sémiologie et principes thérapeutiques. EMC - Médecine Buccale. 2014;5(9):1-12.
2. Angle E. Classification of malocclusion. Dent Cosm. 1899;(41):248-64.
3. Izard G. Orthodontie. 1930.
4. Vesse M. Classes III squelettiques. Elsevier Masson SAS Paris Odontol Dentofaciale. 2007;10(23):472.
5. Delaire J. Le syndrome prognathique mandibulaire. Orthod Fr. 1976;1(47):203-19.
6. Vesse M. Traitement précoce des classes III : justifications théoriques et cliniques. Rev Orthopédie Dento-Faciale. 2003 Sep;37(3):305-28.
7. Amat P. Traitement précoce des malocclusions de classe III : les faits. Orthod Fr. 2013 Mar;84(1):41-52.
8. Langlade M. Optimisation thérapeutique des classes III - Occlusions croisées antérieures.
9. Ngan PW, Hagg U, Yiu C, Wei SH. Treatment response and long-term dentofacial adaptations to maxillary expansion and protraction. Semin Orthod. 1997 Dec;3(4):255-64.
10. Jacobson A, Evans WG, Preston CB, Sadowsky PL. Mandibular prognathism. Am J Orthod. 1974 Aug;66(2):140-71.
11. Delaire J. Maxillary development revisited: relevance to the orthopaedic treatment of Class III malocclusions. Eur J Orthod. 1997 Jun;19(3):289-311.
12. Björk A. Prediction of mandibular growth rotation. Am J Orthod. 1969 Jun;55(6):585-99.
13. Bassigny F. Manuel d'orthopédie dento-faciale. Masson; 1991. 242 p.
14. ANAES. Recommandations pour la pratique clinique - Indications de l'orthopédie dento-faciale et dento-maxillo-faciale chez l'enfant et l'adolescent. 2002.
15. Downs W. Analysis of the dentofacial profile. Angle Ortho. 1956;(26):191.
16. Chateau M. Orthopédie dento-faciale: Clinique, diagnostic et traitement. Paris: J. Prélat; 1975. 572 p.
17. Raymond J-L. Traitement orthopédique des malocclusions de classe III - Réhabilitation occlusale et fonctionnelle. Empresa. 2002.
18. Sassouni V. A classification of skeletal facial types. Am J Orthod. 1969 Feb;55(2):109-23.
19. Ricketts RM, Langlade M. Plaidoyer pour une orientation céphalométrique. Rev Orthopédie Dento-Faciale. 1977 Apr;11(2):161-72.
20. McNamara JA. A method of cephalometric evaluation. Am J Orthod. 1984 Dec;86(6):449-69.
21. Moinard C. Traitement mixte - Synergie de l'orthopédie et du multi-attaches pour une meilleure croissance maxillo-faciale. Editions CdP. 2014.
22. Philippe J. La récurrence et la contention post-orthodontique. Editions SID. 2000.
23. Patti A, Perrier d'Arc G. Les traitements orthodontiques précoces. Quintessence International. 2003.
24. Bjork A. Some Biological Aspects of Prognathism and Occlusion of the Teeth. Angle Orthod. 1951 Jan 1;21(1):3-27.
25. Steiner CC. Cephalometrics for you and me. Am J Orthod. 1953 Oct;39(10):729-55.
26. Bishara SE, Fahl JA, Peterson LC. Longitudinal changes in the ANB angle and Wits appraisal: clinical implications. Am J Orthod. 1983 Aug;84(2):133-9.
27. Martina R, Bucci E, et al. Relation between the value of the WITS appraisal and the inclination of the occlusal plane. Minerva Stomato. 1982;(31):385-9.
28. Del Santo M. Influence of occlusal plane inclination on ANB and Wits assessments of anteroposterior jaw relationships. Am J Orthod Dentofacial Orthop. 2006 May;129(5):641-8.
29. (J.) D. L'étude du prognathisme par l'analyse architecturale et structurale cranio-faciale. Bull Mém Société Anthropol Paris. 1985;2(1):9-28.
30. Graber TM, Vanarsdall RL. Orthodontics: current principles and techniques. Mosby; 1994. 978
31. Planas P. La réhabilitation neuro-occlusale. 1992.
32. Iwagaki H. Hereditary influence of malocclusion. Am J Orthod Oral Surg. 1938 Apr;24(4):328-36.
33. Suzuki S. Studies on the So-called Reverse Occlusion. J Nihon Univ Sch Dent. 1962;4(2):51-8.
34. Litton SF, Ackermann LV, Isaacson RJ, Shapiro BL. A genetic study of class III malocclusion. Am J Orthod. 1970 Dec 1;58(6):565-77.
35. Ellis E, McNamara JA. Components of adult Class III malocclusion. J Oral Maxillofac Surg Off J Am Assoc Oral Maxillofac Surg. 1984 May;42(5):295-305.

36. Deshayes MJ. La morphogenèse cranio-faciale. *Rev Orthopédie Dento-Faciale*. 1998 Jun;32(2):299–310.
37. Simoes WA. Occlusal plane: a clinical evaluation. *J Clin Pediatr Dent*. 1995;19(2):75–81.
38. Fellus P. Dysfonctions linguales et dysmorphies. *Orthod Fr*. 2006 Mar;77(1):105–12.
39. Bonnet B. Un appareil de reposturation : l'Enveloppe Linguale Nocturne (E.L.N.). *Rev Orthopédie Dento-Faciale*. 1992 Sep;26(3):329–47.
40. Delaire J, Salagnac JM. Les classes III. Aspects théoriques et pratiques. Cours au collège des médecins stomatologistes et chirurgiens maxillofaciaux de France. 1996.
41. Delaire J. Le développement « adaptatif » de la base du crâne. Justification du traitement précoce des dysmorphoses de classe III. *Rev Orthopédie Dento-Faciale*. 2003 Sep;37(3):243–65.
42. Scott J. Dento-facial development and growth. 1967.
43. Delaire J, Verdon P, Salagnac JM, Felpetto Y, Zayat S. Physiological bases of maxillary equilibrium. Effects concerning the action mode of heavy extra-oral forces. *Actual Odonto-Stomatol*. 1979;(128):611–45.
44. Delaire J. Le concept « cortical »: Applications au développement du maxillaire. *Int Orthod*. 2006 Sep;4(3):241–60.
45. Delaire J. Un exemple de chirurgie physiologique : la réhabilitation « primaire » du prémaxillaire dans les fentes labio-maxillaires. *Rev Orthopédie Dento-Faciale*. 1991 Dec;25(4):453–75.
46. Le Gall M, Lauret JF. Occlusion et fonction, Une approche clinique rationnelle. 2002. JPIO. Edition CDP
47. Lautrou A. Croissance et morphogenèse du squelette cranio-facial Applications en orthopédie dento-faciale Les conceptions de J. Delaire. *Orthod Fr*. 2002 Mar;73(1):5–18.
48. Principato JJ. Upper airway obstruction and craniofacial morphology. *Otolaryngol Head Neck Surg*. 1991 Jun;104(6):881–90.
49. Bakor SF, Enlow DH, Pontes P, De Biase NG. Craniofacial growth variations in nasal-breathing, oral-breathing, and tracheotomized children. *Am J Orthod Dentofacial Orthop*. 2011 Oct;140(4):486–92.
50. Lessa FCR, Enoki C, Feres MFN, Valera FCP, Lima WTA, Matsumoto MAN. Breathing mode influence in craniofacial development. *Braz J Otorhinolaryngol*. 2005 Apr;71(2):156–60.
51. Huggare J. Association between morphology of the first cervical vertebra, head posture, and craniofacial structures. *Eur J Orthod*. 1991 Dec;13(6):435–40.
52. Solow B, Tallgren A. Head posture and craniofacial morphology. *Am J Phys Anthropol*. 1976 May;44(3):417–35.
53. Ozbek MM, Köklü A. Natural cervical inclination and craniofacial structure. *Am J Orthod Dentofac Orthop*. 1993 Dec;104(6):584–91.
54. Solow B, Siersbaek-Nielsen S. Cervical and craniocervical posture as predictors of craniofacial growth. *Am J Orthod Dentofac Orthop*. 1992 May;101(5):449–58.
55. D'Attilio M, Caputi S, Epifania E, Festa F, Tecco S. Evaluation of cervical posture of children in skeletal class I, II, and III. *Cranio J Craniomandib Pract*. 2005 Jul;23(3):219–28.
56. Solow B, Sandham A. Cranio-cervical posture: a factor in the development and function of the dentofacial structures. *Eur J Orthod*. 2002 Oct;24(5):447–56.
57. Linder-Aronson S. Naso-respiratory function and craniofacial growth. 1979;
58. Huggare JA, Laine-Alava MT. Nasorespiratory function and head posture. *Am J Orthod Dentofac Orthop*. 1997 Nov;112(5):507–11.
59. Solow B, Kreiborg S. Soft-tissue stretching: a possible control factor in craniofacial morphogenesis. *Eur J Oral Sci*. 1977 Nov;85(6):505–7.
60. Amat P, Delaire J. Traitement précoce des malocclusions de classe III : les convictions. *Orthod Fr*. 2013 Mar;84(1):53–70.
61. Baccetti T, McGill JS, Franchi L, McNamara JA, Tollaro I. Skeletal effects of early treatment of Class III malocclusion with maxillary expansion and face-mask therapy. *Am J Orthod Dentofac Orthop*. 1998 Mar;113(3):333–43.
62. McNamara JA, Brudon WL. Orthodontic and orthopedic treatment in the mixed dentition. Needham Press; 1993. 388 p.
63. Graber TM. Dentofacial Orthopedics with Functional Appliances. Mosby; 1997. 552 p.
64. Raymond J-L. Justification occlusale du traitement précoce de la classe III. *Orthod Fr*. 2006 Jun;77(2):207–12.

65. Raymond J-L. Traitement précoce des brachymaxillies: justification occlusale. Communication orale, Journées de l'orthodontie. Paris. 2000.
66. Salagnac J-M. Traitements des classes III. *Orthod Fr.* 2006 Jun;77(2):187-206.
67. Rabie AB, Gu Y. Diagnostic criteria for pseudo-Class III malocclusion. *Am J Orthod Dentofac Orthop.* 2000 Jan;117(1):1-9.
68. Baccetti T, Reyes BC, McNamara JA. Gender differences in Class III malocclusion. *Angle Orthod.* 2005 Jul;75(4):510-20.
69. Tufekci E, Jahangiri A, Lindauer SJ. Perception of profile among laypeople, dental students and orthodontic patients. *Angle Orthod.* 2008 Nov;78(6):983-7.
70. Baccetti T, Rey D, Angel D, Oberti G, McNamara JA. Mandibular cervical headgear vs rapid maxillary expander and facemask for orthopedic treatment of Class III malocclusion. *Angle Orthod.* 2007 Jul;77(4):619-24.
71. Bery A. En l'absence d'un traitement orthodontique précoce, y a-t-il perte de chance ? *Orthod Fr.* 2006 Jun;77(2):327-33.
72. Deshayes M-J. Croissance crânienne et cinétiques osseuses interférant avec la morphogenèse faciale. Bases conceptuelles de réussite des traitements orthopédiques avant l'âge de 6 ans. *Orthod Fr.* 2006 Mar;77(1):63-78.
73. Cozzani G. Extraoral traction and class III treatment. *Am J Orthod.* 1981 Dec;80(6):638-50.
74. Kajiyama K, Murakami T, Suzuki A. Comparison of orthodontic and orthopedic effects of a modified maxillary protractor between deciduous and early mixed dentitions. *Am J Orthod Dentofac Ortho.* 2004 Jul;126(1):23-32.
75. Faure J. Traitements très précoces, précoces ou bien expectative armée ? Réflexion à partir du suivi d'un cas de classe III avec excès vertical. *Orthod Fr.* 2013 Mar;84(1):71-85.
76. Monique Raberin LM. Facteurs décisionnels céphalométriques dans les traitements précoces des classes III squelettiques. *Orthod Fr.* 2007 Jun; 78(2)
77. Moon Y-M, Ahn S-J, Chang Y-I. Cephalometric predictors of long-term stability in the early treatment of Class III malocclusion. *Angle Orthod.* 2005 Sep;75(5):747-53.
78. Turpin D. Early classe III treatment. Unpublished thesis presented at 81st session of the American Association of Orthodontists. 1981; San Francisco.
79. Franchi L, Baccetti T, Tollaro I. Predictive variables for the outcome of early functional treatment of Class III malocclusion. *Am J Orthod Dentofac Orthop.* 1997 Jul;112(1):80-6.
80. Yoshida I, Yamaguchi N, Mizoguchi I. Prediction of post-treatment outcome after combined treatment with maxillary protraction and chin cap appliances. *Eur J Orthod.* 2006 Feb;28(1):89-96.
81. Nardoni DN, Siqueira DF, Cardoso M de A, Capelozza L. Cephalometric variables used to predict the success of interceptive treatment with rapid maxillary expansion and face mask. A longitudinal study. *Dent Press J Orthod.* 2015;20(1):85-96.
82. Delaire J. La croissance maxillaire: déductions thérapeutiques. *Trans Eur Orthod Soc.* 1971;81-102.
83. Verdon P, Castel C. Réalisation pratique et résultats cliniques de cas traités par forces extra-orales sur "masque orthopédique." *Orthod Fr.* 1971;42(568).
84. Salagnac. Etudes téléradiographiques des effets des tractions postéro-antérieures sur masque orthodontique dans le traitement des classes III (séquelles des fentes labio-maxillaires exclues). Bilan des résultats obtenus dans 60 cas. 1983;
85. Delaire J. L'emploi physiologique des tractions extra-orales postéro-antérieures sur masque orthopédique dans le traitement des classes III. *Orthod Fr.* 1988;(59):577-89.
86. Le Gall M, Philip C, Salvadori A. Traitement précoce des classes III. *Orthod Fr.* 2011 Sep;82(3):241-52.
87. Petit H. Normalisation morphogénétique. Apport de l'orthopédie. *Orthod Fr.* 1991;62(2):549-57.
88. Kajiyama K, Murakami T, Suzuki A. Evaluation of the modified maxillary protractor applied to Class III malocclusion with retruded maxilla in early mixed dentition. *Am J Orthod Dentofac Orthop.* 2000 Nov;118(5):549-59.
89. Cozza P, Marino A, Mucedero M. An orthopaedic approach to the treatment of Class III malocclusions in the early mixed dentition. *Eur J Orthod.* 2004 Apr;26(2):191-9.

90. Cozza P, Baccetti T, Mucedero M, Pavoni C, Franchi L. Treatment and posttreatment effects of a facial mask combined with a bite-block appliance in Class III malocclusion. *Am J Orthod Dentofac Orthop.* 2010 Sep;138(3):300–10.
91. Chen L, Chen R, Yang Y, Ji G, Shen G. The effects of maxillary protraction and its long-term stability—a clinical trial in Chinese adolescents. *Eur J Orthod.* 2012 Feb 1;34(1):88–95.
92. Cordasco G, Matarese G, Rustico L, Fastuca S, Caprioglio A, Lindauer SJ, et al. Efficacy of orthopedic treatment with protraction facemask on skeletal Class III malocclusion: a systematic review and meta-analysis. *Orthod Craniofac Res.* 2014 Aug;17(3):133–43.
93. Keles A, Tokmak EÇ, Erverdi N, Nanda R. Effect of varying the force direction on maxillary orthopedic protraction. *Angle Orthod.* 2002 Oct 1;72(5):387–96.
94. Hata S, Itoh T, Nakagawa M, Kamogashira K, Ichikawa K, Matsumoto M, et al. Biomechanical effects of maxillary protraction on the craniofacial complex. *Am J Orthod Dentofac Orthop.* 1987 Apr;91(4):305–11.
95. Tanne K, Miyasaka J, Yamagata Y, Sachdeva R, Tsutsumi S, Sakuda M. Three-dimensional model of the human craniofacial skeleton: method and preliminary results using finite element analysis. *J Biomed Eng.* 1988 May;10(3):246–52.
96. Miki M. An experimental research on the directional control of the nasomaxillary complex by means of external force--two dimensional analysis on the sagittal plane of the craniofacial skeleton. *Shika Gakuho Dent Sci Rep.* 1979 Aug;79(8):1563–97.
97. Saadia M, Torres E. Sagittal changes after maxillary protraction with expansion in class III patients in the primary, mixed, and late mixed dentitions: a longitudinal retrospective study. *Am J Orthod Dentofac Orthop.* 2000 Jun;117(6):669–80.
98. Baccetti T, Franchi L, McNamara JA. Treatment and posttreatment craniofacial changes after rapid maxillary expansion and facemask therapy. *Am J Orthod Dentofac Orthop.* 2000 Oct;118(4):404–13.
99. Franchi L, Baccetti T, McNamara JA. Postpubertal assessment of treatment timing for maxillary expansion and protraction therapy followed by fixed appliances. *Am J Orthod Dentofac Orthop.* 2004 Nov;126(5):555–68.
100. Cha K-S. Skeletal changes of maxillary protraction in patients exhibiting skeletal class III malocclusion: a comparison of three skeletal maturation groups. *Angle Orthod.* 2003 Feb;73(1):26–35.
101. Godt A, Zeyher C, Schatz-Maier D, Göz G. Early treatment to correct Class III relations with or without face masks. *Angle Orthod.* 2008 Jan;78(1):44–9.
102. Kim JH, Viana MA, Graber TM, Omerza FF, BeGole EA. The effectiveness of protraction face mask therapy: a meta-analysis. *Am J Orthod Dentofac Orthop.* 1999 Jun;115(6):675–85.
103. Ngan P, Hägg U, Yiu C, Merwin D, Wei SH. Soft tissue and dentoskeletal profile changes associated with maxillary expansion and protraction headgear treatment. *Am J Orthod Dentofac Orthop.* 1996 Jan;109(1):38–49.
104. Macdonald KE, Kapust AJ, Turley PK. Cephalometric changes after the correction of class III malocclusion with maxillary expansion/facemask therapy. *Am J Orthod Dentofac Orthop.* 1999 Jul;116(1):13–24.
105. Franchi L, Baccetti T, McNamara JA. Shape-coordinate analysis of skeletal changes induced by rapid maxillary expansion and facial mask therapy. *Am J Orthod Dentofac Orthop.* 1998 Oct;114(4):418–26.
106. Baik HS. Clinical results of the maxillary protraction in Korean children. *Am J Orthod Dentofac Orthop.* 1995 Dec;108(6):583–92.
107. Vaughn GA, Mason B, Moon H-B, Turley PK. The effects of maxillary protraction therapy with or without rapid palatal expansion: a prospective, randomized clinical trial. *Am J Orthod Dentofac Orthop.* 2005 Sep;128(3):299–309.
108. Yu HS, Baik HS, Sung SJ, Kim KD, Cho YS. Three-dimensional finite-element analysis of maxillary protraction with and without rapid palatal expansion. *Eur J Orthod.* 2007 Apr;29(2):118–25.
109. Tortop T, Keykubat A, Yuksel S. Facemask therapy with and without expansion. *Am J Orthod Dentofac Orthop.* 2007 Oct;132(4):467–74.
110. Ma W-S, Lu H-Y, Dong F-S, Hu X-Y, Li X-C. Effect of maxillary protraction with or without rapid palatal expansion in treating early skeletal Class III malocclusion. *West China J Stomatol.* 2009 Apr;27(2):178–82.



111. Tecco S, Festa F, Tete S, Longhi V, D'Attilio M. Changes in head posture after rapid maxillary expansion in mouth-breathing girls: a controlled study. *Angle Orthod.* 2005 Mar;75(2):171–6.
112. McGuinness NJ, McDonald JP. Changes in natural head position observed immediately and one year after rapid maxillary expansion. *Eur J Orthod.* 2006 Apr;28(2):126–34.
113. Joho JP. The effects of extraoral low-pull traction to the mandibular dentition of *Macaca mulatta*. *Am J Orthod Dentofac Orthop.* 1973 Dec;64(6):555–77.
114. Orton HS, Sullivan PG, Battagel JM, Orton S. The management of class III and class III tendency occlusions using headgear to the mandibular dentition. *Br J Orthod.* 1983 Jan;10(1):2–12.
115. Chabre C, Canal P. Etude de l'action dentaire et squelettique des forces extra-orales antéro-postérieures appliquées à la mandibule. *Orthod Fr.* 1979;2(50):433–46.
116. Battagel JM, Orton HS. A comparative study of the effects of customized facemask therapy or headgear to the lower arch on the developing Class III face. *Eur J Orthod.* 1995 Dec;17(6):467–82.
117. Rey D, Angel D, Oberti G, Baccetti T. Treatment and posttreatment effects of mandibular cervical headgear followed by fixed appliances in Class III malocclusion. *Am J Orthod Dentofac Orthop.* 2008 Mar;133(3):371–8; quiz 476.e1.
118. Westwood PV, McNamara Jr JA, Baccetti T, Franchi L, Sarver DM. Long-term effects of Class III treatment with rapid maxillary expansion and facemask therapy followed by fixed appliances. *Am J Orthod Dentofacial Orthop.* 2003 Mar;123(3):306–20.
119. Chen Y-J, Chang H-H, Huang C-Y, Hung H-C, Lai EH-H, Yao C-CJ. A retrospective analysis of the failure rate of three different orthodontic skeletal anchorage systems. *Clin Oral Implants Res.* 2007 Dec;18(6):768–75.
120. Tsui WK, Chua HDP, Cheung LK. Bone anchor systems for orthodontic application: a systematic review. *Int J Oral Maxillofac Surg.* 2012 Nov;41(11):1427–38.
121. Janssen KI, Raghoobar GM, Vissink A, Sandham A. Skeletal anchorage in orthodontics--a review of various systems in animal and human studies. *Int J Oral Maxillofac Implants.* 2008 Feb;23(1):75–88.
122. Miyawaki S, Koyama I, Inoue M, Mishima K, Sugahara T, Takano-Yamamoto T. Factors associated with the stability of titanium screws placed in the posterior region for orthodontic anchorage. *Am J Orthod Dentofac Orthop.* 2003 Oct;124(4):373–8.
123. Cornelis MA, Scheffler NR, Nyssen-Behets C, De Clerck HJ, Tulloch JFC. Patients' and orthodontists' perceptions of miniplates used for temporary skeletal anchorage: a prospective study. *Am J Orthod Dentofac Orthop.* 2008 Jan;133(1):18–24.
124. De Clerck EEB, Swennen GRJ. Success rate of miniplate anchorage for bone anchored maxillary protraction. *Angle Orthod.* 2011 Nov;81(6):1010–3.
125. De Clerck H, Geerinckx V, Siciliano S. The Zygoma Anchorage System. *J Clin Orthod JCO.* 2002 Aug;36(8):455–9.
126. De Clerck HJ, Cornelis MA, Cevidanes LH, Heymann GC, Tulloch CJF. Orthopedic traction of the maxilla with miniplates: a new perspective for treatment of midface deficiency. *J Oral Maxillofac Surg.* 2009 Oct;67(10):2123–9.
127. Gallagher RW, Miranda F, Buschang PH. Maxillary protraction: treatment and posttreatment effects. *Am J Orthod Dentofac Orthop.* 1998 Jun;113(6):612–9.
128. Cornelis MA, Scheffler NR, De Clerck HJ, Tulloch JFC, Behets CN. Systematic review of the experimental use of temporary skeletal anchorage devices in orthodontics. *Am J Orthod Dentofac Orthop.* 2007 Apr;131(4 Suppl):S52–8.
129. Sugawara J. Temporary skeletal anchorage devices: the case for miniplates. *Am J Orthod Dentofac Orthop.* 2014 May;145(5):559–65.
130. Kircelli BH, Pektas ZO. Midfacial protraction with skeletally anchored face mask therapy: a novel approach and preliminary results. *Am J Orthod Dentofac Orthop.* 2008 Mar;133(3):440–9.
131. De Clerck H, Cevidanes L, Baccetti T. Dentofacial effects of bone-anchored maxillary protraction: a controlled study of consecutively treated Class III patients. *Am J Orthod Dentofac Orthop.* 2010 Nov;138(5):577–81.
132. Heymann GC, Cevidanes L, Cornelis M, De Clerck HJ, Tulloch JFC. Three-dimensional analysis of maxillary protraction with intermaxillary elastics to miniplates. *Am J Orthod Dentofac Orthop.* 2010 Feb;137(2):274–84.

133. Kaya D, Kocadereli I, Kan B, Tasar F. Effects of facemask treatment anchored with miniplates after alternate rapid maxillary expansions and constrictions; a pilot study. *Angle Orthod.* 2011 Jul;81(4):639–46.
134. Kaygisiz E, Yuksel S, Atac M, Bozkaya E, Erkmen E. Bone-anchored maxillary protraction followed by fixed appliances in skeletal Class III malocclusion: A report of two cases. *J Orthod Res.* 2015;3(1):65.
135. Cevidanes L, Baccetti T, Franchi L, McNamara JA, De Clerck H. Comparison of two protocols for maxillary protraction: bone anchors versus face mask with rapid maxillary expansion. *Angle Orthod.* 2010 Sep;80(5):799–806.
136. Sar C, Arman-Özçirpici A, Uçkan S, Yazıcı AC. Comparative evaluation of maxillary protraction with or without skeletal anchorage. *Am J Orthod Dentofac Orthop.* 2011 May;139(5):636–49.
137. Lee N-K, Yang I-H, Baek S-H. The short-term treatment effects of face mask therapy in Class III patients based on the anchorage device: miniplates vs rapid maxillary expansion. *Angle Orthod.* 2012 Sep;82(5):846–52.
138. Hino CT, Cevidanes LHS, Nguyen TT, De Clerck HJ, Franchi L, McNamara JA. Three-dimensional analysis of maxillary changes associated with facemask and rapid maxillary expansion compared with bone anchored maxillary protraction. *Am J Orthod Dentofac Orthop.* 2013 Nov;144(5):705–14.
139. Sar C, Sahinoğlu Z, Özçirpici AA, Uçkan S. Dentofacial effects of skeletal anchored treatment modalities for the correction of maxillary retrognathia. *Am J Orthod Dentofac Orthop.* 2014 Jan;145(1):41–54.
140. Dobrzyński M, Miśków K, Dowgierd K. Interception of developing class III malocclusion with temporary anchorage devices: A case report. *Pol Ann Med.* 2014 Sep;21(2):131–5.
141. Kapust AJ, Sinclair PM, Turley PK. Cephalometric effects of face mask/expansion therapy in Class III children: a comparison of three age groups. *Am J Orthod Dentofac Orthop.* 1998 Feb;113(2):204–12.
142. Chong YH, Ive JC, Artun J. Changes following the use of protraction headgear for early correction of Class III malocclusion. *Angle Orthod.* 1996;66(5):351–62.
143. Deguchi T, Kanomi R, Ashizawa Y, Rosenstein SW. Very early face mask therapy in Class III children. *Angle Orthod.* 1999 Aug;69(4):349–55.
144. De Clerck H. Interview. *Dent Press J Orthod.* 2012;17(3):7–13.
145. Hong H, Ngan P, Li HG, Qi LG, Wei SHY. Use of onplants as stable anchorage for facemask treatment: a case report. *Angle Orthod.* 2005 May 1;75(3):453–60.
146. Kircelli BH, Pektaş ZO, Uçkan S. Orthopedic protraction with skeletal anchorage in a patient with maxillary hypoplasia and hypodontia. *Angle Orthod.* 2006 Jan;76(1):156–63.
147. Merwin D, Ngan P, Hagg U, Yiu C, Wei SH. Timing for effective application of anteriorly directed orthopedic force to the maxilla. *Am J Orthod Dentofac Orthop.* 1997 Sep;112(3):292–9.
148. Nguyen T, Cevidanes L, Cornelis MA, Heymann G, de Paula LK, De Clerck H. Three-dimensional assessment of maxillary changes associated with bone anchored maxillary protraction. *Am J Orthod Dentofac Orthop.* 2011 Dec;140(6):790–8.
149. Enacar A, Giray B, Pehlivanoglu M, Iplikcioglu H. Facemask therapy with rigid anchorage in a patient with maxillary hypoplasia and severe oligodontia. *Am J Orthod Dentofac Orthop.* 2003 May;123(5):571–7.
150. Ochoa BK, Nanda RS. Comparison of maxillary and mandibular growth. *Am J Orthod Dentofacial Orthop.* 2004 Feb;125(2):148–59.
151. Wells AP, Sarver DM, Proffit WR. Long-term efficacy of reverse pull headgear therapy. *Angle Orthod.* 2006 Nov;76(6):915–22.
152. Hägg U, Tse A, Bendeus M, Rabie ABM. Long-term follow-up of early treatment with reverse headgear. *Eur J Orthod.* 2003 Feb;25(1):95–102.
153. Baccetti T, Franchi L, McNamara JA. Cephalometric variables predicting the long-term success or failure of combined rapid maxillary expansion and facial mask therapy. *Am J Orthod Dentofac Orthop.* 2004 Jul;126(1):16–22.
154. Ghiz MA, Ngan P, Gunel E. Cephalometric variables to predict future success of early orthopedic Class III treatment. *Am J Orthod Dentofac Orthop.* 2005 Mar;127(3):301–6.
155. Masucci C, Franchi L, Defraia E, Mucedero M, Cozza P, Baccetti T. Stability of rapid maxillary expansion and facemask therapy: a long-term controlled study. *Am J Orthod Dentofac Orthop.* 2011 Oct;140(4):493–500.



156. Palma JC, Tejedor-Sanz N, Oteo MD, Alarcón JA. Long-term stability of rapid maxillary expansion combined with chin cup protraction followed by fixed appliances. *Angle Orthod.* 2015 Mar;85(2):270–7.
157. Cha B-K, Choi D-S, Ngan P, Jost-Brinkmann P-G, Kim S-M, Jang I-S. Maxillary protraction with miniplates providing skeletal anchorage in a growing Class III patient. *Am J Orthod Dentofac Orthop.* 2011 Jan;139(1):99–112.

## *Serment d'Hippocrate*

*En présence des Maîtres de cette Faculté, de mes chers condisciples, devant l'effigie d'Hippocrate,*

*Je promets et je jure, au nom de l'Être Suprême, d'être fidèle aux lois de l'Honneur et de la probité dans l'exercice de La Médecine Dentaire.*

*Je donnerai mes soins gratuits à l'indigent et n'exigerai jamais un salaire au-dessus de mon travail, je ne participerai à aucun partage clandestin d'honoraires.*

*Admis dans l'intérieur des maisons, mes yeux ne verront pas ce qui se passe, ma langue taira les secrets qui me seront confiés et mon état ne servira pas à corrompre les mœurs ni à favoriser le crime.*

*Je ne permettrai pas que des considérations de religion, de nation, de race, de parti ou de classe sociale viennent s'interposer entre mon Devoir et mon patient.*

*Je garderai le respect absolu de la vie humaine dès sa conception.*

*Même sous la menace, je n'admettrai pas de faire usage de mes connaissances médicales contre les lois de l'Humanité.*

*Respectueux et reconnaissant envers les Maîtres, je rendrai à leurs enfants l'instruction que j'ai reçue de leurs pères.*

*Que les hommes m'accordent leur estime si je suis fidèle à mes promesses,*

*Que je sois couvert d'opprobre et méprisé de mes confrères si j'y manque.*



## Approbation – Improbation

Les opinions émises par les dissertations présentées, doivent être considérées comme propres à leurs auteurs, sans aucune approbation ou improbation de la Faculté de Chirurgie dentaire (1).

Lu et approuvé,

Vu,  
Nice, le

Le Président du jury,

Le Doyen de la Faculté de  
Chirurgie Dentaire de l'UNS

Professeur

Professeur Armelle MANIERE

(1) Les exemplaires destinés à la bibliothèque doivent être obligatoirement signés par le Doyen et par le Président du Jury.

# TRAITEMENT ORTHOPEDIQUE DES DYSMORPHOSES DE CLASSE III : OÙ EN EST-ON EN 2015 ?

**Thèse :** Chirurgie Dentaire, Nice, 2015, n°42-57-15-20

**Directeur de thèse :** AUBRON Ngoc-Mai

**Mots-clés :** Dysmorphoses de classe III, classes III squelettique, orthopédie, masque de Delaire, mini-plaques d'ancrage

## **Résumé :**

Même si elles ne constituent qu'un faible pourcentage de notre patientèle, les dysmorphoses classe III peuvent être à l'origine d'un véritable mal-être chez le patient du fait de leurs répercussions esthétiques importantes. Lorsque le patient consulte en fin de croissance ou à l'âge adulte, il n'y a généralement pas d'autre solution thérapeutique qu'un protocole chirurgico-orthodontique. Le traitement précoce doit donc être envisagé pour tout jeune patient qui se présente en consultation.

Cependant, la prise en charge efficace des dysmorphoses de classe III reste un défi thérapeutique, principalement en raison de la croissance mandibulaire pouvant être responsable d'un taux non négligeable de récurrence. Le moment adéquat de prise en charge des dysmorphoses de classe III est une question essentielle qui reste des plus controversées actuellement et particulièrement avec l'utilisation du masque facial type Delaire.

Beaucoup de praticiens hésitent encore à traiter précocement des patients présentant une classe III squelettique par crainte de l'échec de leur traitement. Il est néanmoins difficilement concevable de ne pas traiter un patient avant la fin de croissance ; ceci constituerait une véritable perte de chance.

Ainsi, l'apparition de thérapeutiques plus récentes telles que l'utilisation des mini-plaques à ancrage osseux offre une nouvelle solution au traitement orthopédique des classes III squelettiques. Elles permettent au praticien d'intervenir plus tard et constituent donc une véritable chance pour les patients qui ne sont venus consulter que vers l'âge de 11-12 ans ou pour ceux du même âge présentant une récurrence d'un traitement orthopédique réalisé auparavant.

Adresse de l'auteur : 23 Avenue Delaire, 06100 NICE