



HAL
open science

L'identification odontologique comparative au service de la médecine légale

Émilie Dumaure

► **To cite this version:**

Émilie Dumaure. L'identification odontologique comparative au service de la médecine légale. Médecine humaine et pathologie. 2015. dumas-01307641

HAL Id: dumas-01307641

<https://dumas.ccsd.cnrs.fr/dumas-01307641>

Submitted on 21 Jun 2016

HAL is a multi-disciplinary open access archive for the deposit and dissemination of scientific research documents, whether they are published or not. The documents may come from teaching and research institutions in France or abroad, or from public or private research centers.

L'archive ouverte pluridisciplinaire **HAL**, est destinée au dépôt et à la diffusion de documents scientifiques de niveau recherche, publiés ou non, émanant des établissements d'enseignement et de recherche français ou étrangers, des laboratoires publics ou privés.

UNIVERSITÉ NICE - SOPHIA ANTIPOLIS

UFR ODONTOLOGIE - FACULTÉ DE CHIRURGIE DENTAIRE

24 Avenue des Diables Bleus
06357 Nice Cedex 04

L'IDENTIFICATION ODONTOLOGIQUE
COMPARATIVE AU SERVICE DE LA MEDECINE
LEGALE

Année 2015

Thèse n°42-57-15-24

THÈSE

Présentée et publiquement soutenue devant
la Faculté de Chirurgie Dentaire de Nice

Le 17 Juillet 2015

Par

DUMAURE Emilie

Née le 7 septembre 1990 à Nice (06)

Pour obtenir le grade de :

DOCTEUR EN CHIRURGIE DENTAIRE (Diplôme d'État)

Examineurs :

Madame le Professeur
Madame le Professeur
Madame le Docteur
Monsieur le Docteur
Monsieur le Professeur

L. LUPI-PEGURIER
MF. BERTRAND
V. POUYSSEGUR-ROUGIER
A. PAUL
G. QUATREHOMME

Président du jury
Assesseur
Assesseur
Directeur de thèse
Membre invité

UNIVERSITÉ NICE - SOPHIA ANTIPOLIS

UFR ODONTOLOGIE - FACULTÉ DE CHIRURGIE DENTAIRE

24 Avenue des Diabes Bleus
06357 Nice Cedex 04

L'IDENTIFICATION ODONTOLOGIQUE
COMPARATIVE AU SERVICE DE LA MEDECINE
LEGALE

Année 2015

Thèse n°42-57-15-24

THÈSE

Présentée et publiquement soutenue devant
la Faculté de Chirurgie Dentaire de Nice

Le 17 Juillet 2015

Par

DUMAURE Emilie

Née le 7 septembre 1990 à Nice (06)

Pour obtenir le grade de :

DOCTEUR EN CHIRURGIE DENTAIRE (Diplôme d'État)

Examineurs :

Madame le Professeur
Madame le Professeur
Madame le Docteur
Monsieur le Docteur
Monsieur le Professeur

L. LUPI-PEGURIER
MF. BERTRAND
V. POUYSSEGUR-ROUGIER
A. PAUL
G. QUATREHOMME

Président du jury
Assesseur
Assesseur
Directeur de thèse
Membre invité

CORPS ENSEIGNANT

56^{ème} section : DEVELOPPEMENT, CROISSANCE ET PREVENTION

Sous-section 01 : ODONTOLOGIE PEDIATRIQUE

Professeur des Universités : Mme MULLER-BOLLA Michèle
Maître de Conférences des Universités : Mme JOSEPH Clara
Assistant Hospitalier Universitaire : Mme CALLEJAS Gabrièle

Sous-section 02 : ORTHOPEDIE DENTO-FACIALE

Professeur des Universités : Mme MANIERE-EZVAN Armelle
Assistant Hospitalier Universitaire : Mme AUBRON Ngoc-Mai
Assistant Hospitalier Universitaire : M. BUSSON Floriant

Sous-section 03 : PREVENTION, EPIDEMIOLOGIE, ECONOMIE DE LA SANTE, ODONTOLOGIE LEGALE

Professeur des Universités : Mme LUPI-PEGURIER Laurence
Assistant Hospitalier Universitaire : Mme CUCCHI Céline
Assistant Hospitalier Universitaire : M. PAUL Adrien

57^{ème} section : SCIENCES BIOLOGIQUES, MEDECINE ET CHIRURGIE BUCCALE

Sous-section 01 : PARODONTOLOGIE

Maître de Conférences des Universités : M. CHARBIT Yves
Maître de Conférences des Universités : Mme VINCENT-BUGNAS Séverine
Assistant Hospitalier Universitaire : Mme LAMURE Julie
Assistant Hospitalier Universitaire : M. SURMENIAN Jérôme

Sous-section 02 : CHIRURGIE BUCCALE, PATHOLOGIE ET THERAPEUTIQUE, ANESTHESIE ET REANIMATION

Maître de Conférences des Universités : M. COCHAIS Patrice
Assistant Hospitalier Universitaire : M. BENHAMOU Yordan
Assistant Hospitalier Universitaire : M. SAVOLDELLI Charles

Sous-section 03 : SCIENCES BIOLOGIQUES

Professeur des Universités : Mme PRECHEUR Isabelle
Maître de Conférences des Universités : Mme RAYBAUD Hélène
Maître de Conférences des Universités : Mme VOHA Christine

58^{ème} section : SCIENCES PHYSIQUES ET PHYSIOLOGIQUES ENDODONTIQUES ET PROTHETIQUES

Sous-section 01 : ODONTOLOGIE CONSERVATRICE, ENDODONTIE

Professeur des Universités : Mme BERTRAND Marie-France
Professeur des Universités : M. MEDIONI Etienne
Professeur des Universités : M. ROCCA Jean-Paul
Maître de Conférences des Universités : Mme BRULAT-BOUCHARD Nathalie
Assistant Hospitalier Universitaire : M. CEINOS Romain
Assistant Hospitalier Universitaire : Mme DESCHODT-TOQUE Delphine
Assistant Hospitalier Universitaire : Mme DUVERNEUIL Laura
Assistant Hospitalier Universitaire : M. GANDJIZADEH GHOUCANI Mir-Payam

Sous-section 02 : PROTHESES

Professeur des Universités : Mme LASSAUZAY Claire Maître de
Conférences des Universités : M. ALLARD Yves Maître de
Conférences des Universités : M. LAPLANCHE Olivier
Maître de Conférences des Universités : Mme POUYSSEGUR-ROUGIER Valérie
Assistant Hospitalier Universitaire : Mme CERETTI Léonor
Assistant Hospitalier Universitaire : Mme LONGIN FERRO Laurence
Assistant Hospitalier Universitaire : M. OUDIN Antoine
Assistant Hospitalier Universitaire : M. SABOT Jean-Guy

Sous-section 03 : SCIENCES ANATOMIQUES ET PHYSIOLOGIQUES

Professeur des Universités : M. BOLLA Marc
Professeur des Universités : M. MAHLER Patrick
Maître de Conférences des Universités : Mme EHRMANN Elodie
Maître de Conférences des Universités : M. LEFORESTIER Eric
Assistant Hospitalier Universitaire : Mme CANCEL Bénédicte

REMERCIEMENTS

A Madame le Professeur Laurence LUPI-PEGURIER

Docteur en Chirurgie Dentaire
Docteur de l'Université Nice Sophia-Antipolis
Professeur des Universités, Praticien Hospitalier
Responsable de la sous-section Santé Publique
Vice-Doyen chargée de la Recherche

Je vous remercie de m'avoir fait l'honneur d'accepter de présider ce jury de thèse. Votre gentillesse, votre disponibilité à mon égard depuis mon arrivée à Nice m'ont profondément touchée. Veuillez trouver dans ce travail l'expression de toute ma gratitude et de mon profond respect.

A Madame le Professeur Marie France BERTRAND

Docteur en Chirurgie Dentaire Docteur de
l'Université Nice Sophia-Antipolis Professeur des
Universités, Praticien Hospitalier
Responsable de la sous-section Odontologie Conservatrice – Endodontie
Vice-Doyen chargée de la Pédagogie

Je vous remercie d'avoir accepté de siéger dans ce jury. Votre passion pour l'enseignement, votre disponibilité et votre écoute se sont avérées des plus précieuses. Vous trouverez dans ce travail l'expression d'une grande estime et de ma profonde gratitude.

A Madame le Docteur Valérie POUYSSEGUR

Docteur en Chirurgie Dentaire
Docteur de l'Université Nice Sophia-Antipolis
Maitre de Conférences des Universités, Praticien Hospitalier
Sous-section Prothèses

Vous compter parmi ce jury est un immense plaisir et un honneur. Votre sympathie, votre disponibilité, mais également vos qualités humaines m'ont énormément apporté durant ces années. Veuillez trouver dans ce travail le témoignage de toute ma reconnaissance et de ma profonde considération.

A Monsieur le Docteur Adrien PAUL

Docteur en Chirurgie Dentaire
Ancien Interne des Hôpitaux de Nice
Assistant Hospitalo-Universitaire

Je vous suis très reconnaissante d'avoir accepté de diriger ma thèse. Votre gentillesse, votre disponibilité, vos conseils durant toute cette année ont été une aide précieuse dans l'élaboration de cette thèse. Veuillez trouver dans ce travail l'expression de ma reconnaissance et de tous mes remerciements.

A Monsieur le Professeur Gérard QUATREHOMME

Docteur en Médecine
Docteur en Sciences
Expert Judiciaire
Chef du Service de Médecine Légale au CHU de Nice
Responsable du Laboratoire de Médecine Légale et d'Anthropologie Médico-Légale
à la Faculté de Médecine de Nice

Vous compter parmi les membres de ce jury est une chance et un grand honneur. Merci d'avoir accepté cette invitation. Vous trouverez dans ce travail l'expression d'une grande estime et de ma profonde gratitude.

TABLE DES MATIERES

INTRODUCTION	4
--------------------	---

ANALYSE BIBLIOGRAPHIQUE : DE LA MEDECINE LEGALE A L' IDENTIFICATION MEDICO- LEGALE

<u>PREMIERE PARTIE</u> : LA MEDECINE LEGALE	6
---	---

1) La médecine légale	6
a. Définition	
b. Organisation de la médecine légale	
2) La mort	7
a. Définitions	
b. Les signes positifs de la mort	
c. Les différentes morts médico-légales	
d. Le constat médical du décès	
e. Le certificat de décès	

<u>DEUXIEME PARTIE</u> : L' IDENTIFICATION MEDICO-LEGALE	11
--	----

1) L'identification médico légale : définition	11
2) Intérêt de l'identification	12
a. Sur le plan moral	
b. Sur le plan religieux	
c. Sur le plan social	
d. Sur le plan judiciaire et pénal	
3) L'identification comparative et l'identification estimative	13
a. Identification comparative	
b. Identification estimative	

- 1) L'identification odontologique médico-légale 16**
- a. L'odontologie médico-légale : définition
 - b. De la découverte du cadavre à l'identification
 - c. Intérêts
 - d. Particularités de l'organe dentaire
 - i. Résistance au feu
 - ii. Résistance à l'acidité
 - iii. Résistance à l'eau
 - iv. Résistance à l'air
 - v. Résistance à l'enfouissement
 - e. Rôle de l'odontologiste au sein de l'équipe médico-légale
- 2) L'autopsie oro-faciale 22**
- a. L'autopsie : définition
 - b. Conditions du relevé d'indices
 - c. Les différents indices
 - i. Les indices thérapeutiques
 - ii. Les indices anatomiques
 - iii. Les indices pathologiques
 - iv. Les indices physiologiques
 - d. Limites des prélèvements
 - i. Rigidité cadavérique
 - ii. Modification de l'apparence
 - iii. Croyances et religions
 - e. Le devenir des pièces prélevées
- 3) L'identification odontologique comparative 28**
- a. Définition
 - b. Principe de l'examen odontostomatologique médico-légal
 - c. Les informations *ante mortem*
 - i. Supports verbaux
 - ii. Supports écrits
 - iii. Supports 2D : photographie
 - iv. Supports 3D : empreintes rugoscopiques, empreintes chéiloscopiques

- d. Les informations *post mortem*
 - i. L'examen bucco-dentaire : les 11 points à relever dans l'ordre
 - ii. L'odontogramme *post mortem*
- e. Comparaison des données
- f. Conclusion de l'expertise
- g. Conclusion

APPLICATION : A PROPOS DE CAS D'IDENTIFICATION ODONTOLOGIQUE

- Cas d'identification n°1	41
- Cas d'identification n°2	45
- Cas d'identification n°3.....	50
- Cas d'identification n°4	55
CONCLUSION.....	60

ARTICLE

Rôle du chirurgien-dentiste dans l'identification médico-légale.....	61
--	----

BLIBLIOGRAPHIE.....	66
----------------------------	-----------

INTRODUCTION

Dans la société actuelle, l'identification des personnes décédées revêt une importance à la fois morale, légale, psychosociale, éthique et asséurologique. Dans certains cas, l'identification classique visuelle ne peut être possible : putréfaction, traumatisme important, état de carbonisation, catastrophe de grande ampleur.

Il est donc nécessaire d'avoir recours à des techniques scientifiques alternatives. Les méthodes d'identification fondamentales sont l'analyse de l'ADN, l'analyse comparée des données dentaires et l'analyse des empreintes digitales. Les méthodes d'identification secondaires sont la description physique, les vêtements trouvés ou encore des indices matériels. Ces méthodes secondaires seules ne suffisent pas pour conclure sur l'identité d'une personne [Interpol, 2009].

L'identification odontologique des corps est donc une alternative scientifiquement valable, fiable et applicable sur le terrain.

L'identification odontologique remonte à l'Empire romain, un récit de l'historien gréco-romain Dion Cassius rapporte qu'en l'an 49 après J-C, Agrippine écarta les lèvres de sa victime afin de l'identifier par certaines de ses particularités dentaires [Capps et Coll, 1925].

Cependant, c'est l'incendie du « bazar de la charité » provoquant la mort de 126 personnes qui marque la reconnaissance de l'odontologie médico-légale en France. Pour la première fois, des identifications réalisées par des chirurgiens-dentistes ont été officialisées par les autorités judiciaires [Amedeo, 1897 ; Paoli, 1997].

Il existe deux méthodes d'identification : l'identification comparative si une identité est pressentie, et, dans le cas contraire on aura recours à l'identification estimative.

L'identification comparative permet d'identifier un cadavre à partir de documents *ante mortem* (informations retenues lorsque l'individu était vivant), grâce à la comparaison avec des indices recueillis sur la victime.

L'identification reconstructive permet, en l'absence de données antérieures, d'identifier une personne à partir des informations recueillies sur le cadavre. Les informations sont comparées avec des moyennes.

Dans cette étude, notre attention se portera sur les différents aspects de l'identification odontologique comparative, ainsi que sur son application pratique.

ANALYSE BIBLIOGRAPHIQUE : DE LA MÉDECINE LE GALE A
L'IDENTIFICATION
ODONTOLOGIQUE

PREMIERE PARTIE

LA MEDECINE LEGALE

1) **La médecine légale**

a. Définition

« La médecine légale est le lien nécessaire entre, d'une part, la pensée juridique qui est précise, droite, juste puisque légiférée et encadrée par les lois et, d'autre part, la pensée biologique qui est imprécise, incomplètement expliquée et donc indéfinie » [Malicier, 2003].

b. Organisation de la médecine légale [Le Petit Robert, 2004]

La médecine légale est composée de différentes branches (sciences). Elles sont complémentaires et seront plus ou moins appropriées en fonction du contexte.

Il y a :

- l'anatomopathologie : « Etude des altérations organiques des tissus et des cellules provoquées par la maladie. »
- la criminologie : « Science des causes du crime et du délit. »
- l'entomologie : « Science qui traite des insectes et, par extension, des autres arthropodes terrestres. »
- la thanatologie : « Etude des signes, des conditions, des causes et de la nature de la mort. »
- l'anthropologie : « Ensemble des sciences qui étudient l'homme. »
- la dactyloscopie : « Procédé d'identification par les empreintes digitales (anthropométrie judiciaire). »
- la graphoscopie : qui vient de la graphologie : « Etude du graphisme, de ses lois physiologiques et psychologiques. »
- l'identification visuelle : « Action de reconnaître. Reconnaître du point de vue de l'état civil. »
- l'odontologie : « Etude et traitement des dents ».

2) **La mort**

a. Définitions

Il est difficile de donner une définition exacte à la mort.

D'après le dictionnaire Garnier Delamare, la mort se définit comme la « cessation définitive de tous les actes dont l'ensemble constitue la vie des êtres organisés ». Les fonctions vitales ne s'arrêtent pas en même temps dans tous les tissus et tous les organes. Pendant longtemps, on a considéré que la mort d'un individu pouvait être affirmée sur :

- la perte totale de la conscience avec abolition de la motilité, de la sensibilité et de toute réaction aux diverses excitations
- sur l'arrêt de la circulation, de la respiration et sur la mydriase [Garnier Delamare, 2004].

Pour les théologiens, « la mort est la séparation de l'âme et du corps » [Floret, 1969].

Selon les articles 1232-1 et 1232-2 du Code de la Santé Publique [Verges, 2007], la mort « consiste, soit dans l'arrêt cardiaque, soit dans l'état de mort cérébrale qui désigne l'arrêt irrémédiable de toutes les activités du cerveau bien que la respiration et les battements du cœur puissent être maintenus artificiellement ».

b. Les signes positifs de la mort [Durigon, 2004 ; Lew Matshes, 2005]

L'étude des phénomènes cadavériques permet d'approcher le délai *post mortem*, orienter la cause du décès :

- la perte de température corporelle : la température corporelle moyenne étant de 37°C. Cette température est maintenue grâce au métabolisme corporel. Lors de la mort, l'arrêt du métabolisme entraîne une diminution de la température corporelle jusqu'à un équilibre avec la température ambiante.
- les lividités : à la mort d'une personne, la circulation sanguine s'arrête et les parois des vaisseaux sanguins ne sont plus étanches. Les sérosités contenues dans le sang passent à travers les parois.
- la rigidité : lors de la mort et de l'arrêt d'apport d'énergie, la liaison actine-myosine devient irréversible. Ceci entraîne un durcissement des muscles striés et lisses.
- les phénomènes de putréfaction : c'est la décomposition du corps liée à l'action des bactéries du tube digestif. Ces phénomènes sont accompagnés de la production de substances toxiques et de gaz fétides qui entraînent la diffusion de la putréfaction à l'ensemble du corps.

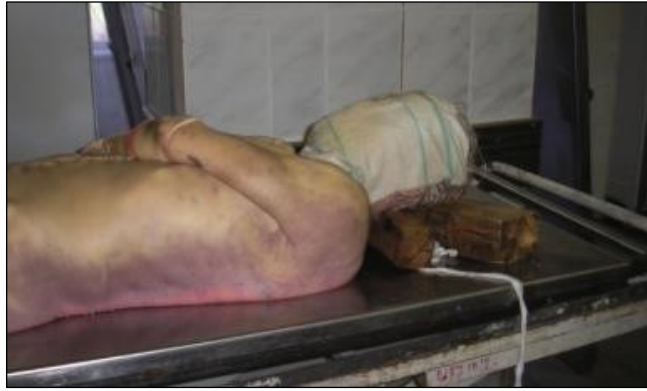

Figure 1 : Lividités présentes sur tout le corps du cadavre, caractérisées par une couleur « lie de vin ».

Source : <http://datation-postmortem.e-monsite.com/pages/datation-post-mortem-precoce/lividites-cadaveriques-ou-hypostase-cadaverique.html>

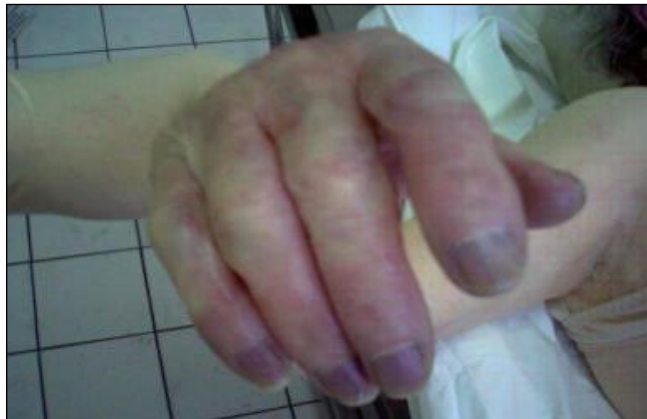

Figure 2 : Main sur laquelle on peut observer le phénomène de rigidité cadavérique : les doigts présentent un aspect « crispé ».

Source : <http://datation-postmortem.e-monsite.com/pages/datation-post-mortem-precoce/rigidite-cadaverique.html>

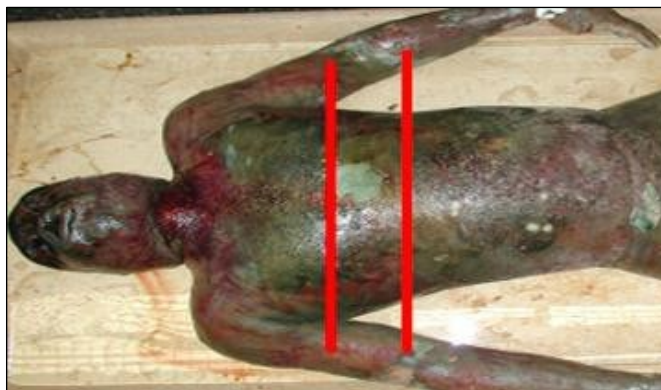

Figure 3 : Corps entièrement putréfié.

Source : <http://datation-postmortem.e-monsite.com/pages/datation-post-mortem-moyenne/putrefaction.html>

c. Les différentes morts médico-légales [Durigon, 2004]

Les différents types de morts sont classés selon leurs origines :

- le décès trouvant son origine dans une infraction : il peut s'agir d'un crime ou d'un délit. Le décès est causé par une tierce personne.
- le décès accidentel : il est lié à un élément extérieur et brutal. Peut avoir une origine humaine.
- le décès suicidaire : c'est la personne décédée qui a mis fin à ses jours. C'est une hypothèse, elle entraîne l'ouverture d'une enquête pour éclaircir les circonstances de la mort.
- le décès « naturel » : décès lié soit au vieillissement physiologique, soit à une pathologie connue, soit à une mort brutale naturelle. Dans ce dernier cas, une autopsie peut être réalisée.
- la mort suspecte : les circonstances du décès éveillent des soupçons, une enquête est indispensable. Il est recherché une cause extérieure au décès.

d. Le constat médical du décès

Le constat médical du décès doit être fait sur les lieux du décès. Le médecin doit certifier de la mort réelle et constante du cadavre. Il doit également préciser, approximativement, la date et l'heure de la mort [Torres, 2001].

« Le constat de la mort est basé sur l'existence de preuves concordantes de l'inamovibilité de lésions compatibles avec la vie et s'appuie sur le caractère destructeur et irrémédiable des altérations du système nerveux central dans son ensemble. » [Circulaire n° 67 du 24 avril 1968].

e. Le certificat de décès [Inserm]

Il est rempli par le médecin qui a constaté le décès. Le certificat de décès papier est composé :

- d'une partie supérieure : informations administratives. Cette partie ira ensuite au Maire.
- d'une partie inférieure : anonyme, informations médicales. Cette partie ira au médecin Inspecteur de la Santé Publique de Direction Départementale de l'Action Sanitaire et Sociale (DDASS) du lieu de résidence du décès.

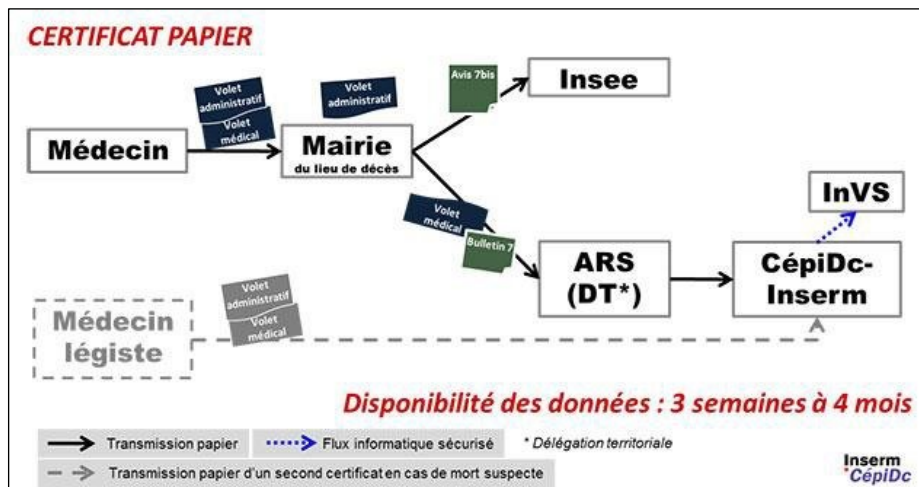


Figure 4 : Circuit du certificat de décès papier.
 Source : http://www.certdc.inserm.fr/public_view.php?ihm=102.

L'inconvénient majeur du certificat de décès papier est le délai important avant la disponibilité des données (de 3 semaines à 4 mois). Le mode de certification électronique palie à cet inconvénient.

Il existe 3 avantages au certificat de décès électronique :

- la transmission des données quasi immédiate après la saisie,
- l'amélioration de la qualité et de la fiabilité des données,
- le renforcement de la confidentialité des données.

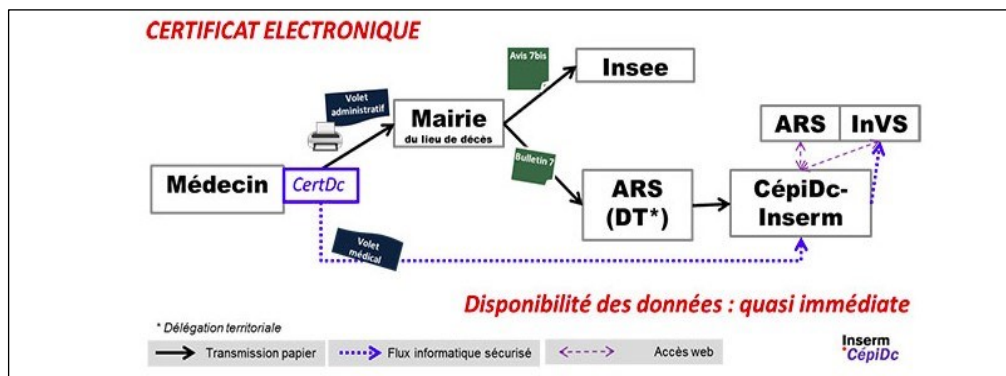


Figure 5 : Circuit du certificat de décès électronique.
 Source : http://www.certdc.inserm.fr/public_view.php?ihm=102

Ce certificat ne peut être délivré en cas d'impossibilité d'identifier la personne. Ce qui rend donc impossible l'inhumation, l'autorisation à diverses opérations funéraires ainsi que les procédures administratives (héritage, successions).

L'IDENTIFICATION MEDICO-LEGALE

1) Définition

L'identification d'une personne consiste à la définir et à la reconnaître légalement.

« Identifier une personne c'est la reconnaître, c'est-à-dire, acquérir la certitude de l'identité de cette personne par la comparaison d'indices recueillis sur elle avec des renseignements acquis antérieurement » [Pennaforde, 1972].

Le travail d'identification est pluridisciplinaire, les moyens utilisés sont multiples [Interpol, 1998] :

- identification visuelle
- effets personnels
- caractéristiques physiques
- examen dentaire
- empreintes digitales
- examen anthropologique
- identification génétique.

La procédure la plus courante mais non scientifique est l'identification visuelle par la famille, les proches ou les amis. La condition de cette identification par confrontation est la préservation de l'intégrité corporelle de la personne décédée. Dans certaines situations telles que les catastrophes de masse, incendies, délais importants entre le décès et la découverte du cadavre, noyades, l'identification visuelle n'est alors plus valable. Le recours à l'identification par empreinte digitale ou par l'analyse d'ADN sont des méthodes fiables, rapides et permettent d'établir avec certitude l'identité de la personne. La limite de ces méthodes se trouve dans la présence et la disponibilité des données *ante mortem*. Ces techniques sont également coûteuses. L'identification odontologique est une méthode fiable et objective, les informations *ante mortem* sont plus facilement accessibles et cette technique est moins coûteuse qu'une identification par analyse d'ADN [Bernhard Knell, 1999].

2) Intérêts de l'identification

a. Sur le plan moral

Il est important d'apporter la certitude sur l'identification d'une personne décédée pour permettre à la famille de faire le deuil et de réaliser sa sépulture.

« Lorsque formes et visages ne sont plus, l'identification du corps d'un défunt apparaît comme un geste d'espoir et d'apaisement si l'on considère son impact sur le travail de deuil, tant individuel que collectif » [Petit, 2005].

b. Sur le plan religieux

Les familles ont besoin, selon leurs croyances, leurs religions, leurs rites, de récupérer le corps du défunt pour faire une sépulture non anonyme. Dans de nombreuses religions, les veufs ne peuvent se remarier qu'une fois que la personne décédée est identifiée [Fronty, 2008].

c. Sur le plan social

Le certificat de décès n'est délivré qu'une fois le cadavre identifié [Wright, 1995]. Ce certificat est important car, en son absence, il n'y aura pas d'ouverture des droits civils en matière d'héritage, d'assurance, de remariage...

Pour déclarer une personne décédée, il faut qu'elle soit identifiée, cependant il existe deux exceptions décrites dans les articles 88 et 112 du Code Civil :

- article 88 : « Peut être judiciairement déclaré, à la requête du procureur de la République ou des parties intéressées, le décès de tout français disparu en France ou hors de France, dans des circonstances de nature à mettre sa vie en danger, lorsque son corps n'a pu être retrouvé. »
- article 112 : « Lorsqu'une personne a cessé de paraître au lieu de son domicile ou de sa résidence sans que l'on en ait eu de nouvelles, le juge des tutelles peut, à la demande des parties intéressées ou du ministère public, constater qu'il y a présomption d'absence. »

La disparition du vol MH370 en est un exemple. Ce Boeing 777 de la compagnie Malaysia Airlines qui devait relier Kuala Lumpur à Pékin, a disparu le 8 mars 2014, ne laissant aucune trace. La Malaisie a déclaré que les 239 personnes (de nombreuses nationalités) qui se trouvaient à bord de l'avion sont désormais présumées mortes.

La France reconnaît la mort des victimes françaises à bord de ce Boeing en relation avec l'article L6132-3 du Code des Transports et les articles 88 à 90 du Code Civil.

L'Article L6132-3 du Code des Transports précise qu'en cas de disparition sans nouvelle d'un aéronef, l'appareil est réputé perdu un mois après la date de l'envoi des dernières nouvelles. A l'expiration de ce délai, les dispositions des articles 88 à 90 du Code Civil peuvent être mises en œuvre. A cette fin, l'autorité administrative déclare la présomption de disparition et adresse au Procureur Général près la Cour d'Appel compétente, les réquisitions nécessaires pour la constatation judiciaire du décès des personnes disparues.

d. Sur le plan judiciaire et pénal

L'identification de la victime est essentielle à l'avancement de l'enquête qui vise à découvrir les circonstances du décès [Fronty, 2008].

3) L'identification comparative et l'identification estimative

a. Identification comparative

On dit d'une identification qu'elle est comparative lorsque l'on dispose d'indices *ante mortem*. Ces derniers permettent une comparaison avec les données recueillies sur le cadavre lors de l'autopsie. Elle suppose qu'une identité soit pressentie. Les enquêteurs recherchent des informations concernant la personne présumée décédée auprès de la famille et des praticiens traitants [Fronty, 2008].

Gustafson a posé 3 pré-requis, indispensables à ce type d'identification [Fronty, 2008] :

- l'indication de l'identité supposée de l'individu
- les fiches dentaires ou autres documents de l'individu présumé
- la reconnaissance par les proches des particularités dentaires.

Cependant, l'identification comparative présente des limites. Dans le cas où aucun élément *ante mortem* n'existe, la reconnaissance par technique comparative est impossible. Dans cette situation, on a recours à l'identification « reconstructive » ou « estimative » qui est basée sur l'apport d'autres indices.

b. Identification estimative [Tavernier, 1996]

L'identification estimative a pour intérêt principal de rassembler, sur la base de pièces anatomiques, le plus de renseignements possibles et de déterminer de façon précise : l'âge, le sexe, l'origine ethnique, la profession et les habitudes du sujet.

L'estimation de l'âge peut se faire :

- sur critères dentaires : la technique la plus utilisée est le cercle de Gustafson (1947), qui note six caractères de vieillissement de la dent.

Usure A	A0 : pas d'usure A1 : usure ne touchant que l'émail A2 : usure atteignant la dentine A3 : usure atteignant la pulpe
Parodontose P	P0 : pas de parodontose P1 : débutante P2 : dépassant le 1 ^{er} tiers de la racine P3 : dépassant les 2/3 de la racine
Dentine secondaire S	S0 : pas de dentine secondaire S1 : début de formation dans la partie supérieure de la cavité pulpaire S2 : occupe la moitié de la cavité pulpaire S3 : occupe la quasi-totalité de la chambre pulpaire
Apposition cémentaire C	C0 : fine couche cémentaire C1 : couche plus épaisse C2 : couche importante C3 : couche très importante
Résorption radiculaire R	R0 : pas de résorption R1 : quelques points limités de résorption R2 : perte de substance notable R3 : perte de substance atteignant ciment et dentine
Transparence de la racine T	T0 : pas de transparence T1 : transparence très limitée, débutante T2 : transparence dépassant le tiers apical T3 : transparence dépassant les 2/3 apicaux

Figure 6 : Les 6 critères de Gustafson pour l'analyse d'une dent antérieure sciée dans le sens sagittal.

<http://www.certdc.inserm.fr>

- sur critères squelettiques : synostoses des sutures crâniennes, remodelage osseux (diminution de l'os spongieux de l'épiphyse des os longs), pathologies dégénératives (ostéoarthrose, enthésopathie) [Schmitt, 2002].

L'estimation du sexe peut se faire :

- sur critères dentaires : indices incisifs, mesures des racines des canines supérieures.
- sur critères crânio-dentaires : paramètres osseux de Pennaforte, volume de la mandibule, forme du palais.

Critères crânio-dentaires de Pennaforte [Pennaforte, 1973] :

- le rapport entre les largeurs des incisives centrales et latérales : il est supérieur ou égal à 2 mm pour l'homme, et inférieur à 2 mm pour la femme,
- l'angle goniale droit : il est supérieur ou égal à 121 degrés pour l'homme, et inférieur à 121 degrés pour la femme,
- la hauteur de l'os alvéolaire mandibulaire : elle est supérieure ou égale à 30 mm pour l'homme, et inférieure à 30 mm pour la femme,
- la largeur bigoniale : elle est supérieure à 103 mm pour l'homme et inférieure à 83 mm pour la femme,
- la largeur bicondylienne : elle est supérieure à 125 mm pour l'homme et inférieure à 105 mm pour la femme,
- la distance entre l'épine de Spix et la crête temporale : elle est supérieure à 11,5 mm chez l'homme et inférieure ou égale à 11,5 mm chez la femme.

Figure 7 : Critères crânio-dentaires de Pennaforte.
[Pennaforte, 1973]

- Sur critères osseux : [Locard, 1920]
 - le pubis est un os utile pour déterminer le sexe. Chez la femme, la grande échancrure sciatique est plus ouverte que chez l'homme. L'angle sous pubien (entre les bords inférieurs du pubis) chez la femme fait 90° alors que chez l'homme l'angle sous pubien est plus obtus et mesure environ 55° à 60°.
 - le crâne présente également de nombreux caractères permettant d'identifier le sexe d'une personne.

Chez la femme	Chez l'homme
<ul style="list-style-type: none"> - front droit - arcades sourcilières moins marquées - rebords orbitaires tranchants - articulation nasofrontale courbe - apophyses mastoïdes courtes 	<ul style="list-style-type: none"> - front fuyant - arcades sourcilières marquées - rebords orbitaires épais - articulation nasofrontale anguleuse - apophyses mastoïdes proéminentes

Détermination de la profession ou des habitudes :

- une étude minutieuse des dents, des gencives, des dépôts tartriques et tabagiques, une analyse par microsonde des matériaux de restauration dentaire ou prothétique peuvent permettre la détermination d'une profession ou de certaines habitudes.

Détermination de l'origine ethnique :

- elle peut se fonder sur des mesures anthropométriques crânio-faciales et dentaires. Les résultats sont à envisager avec circonspection.

L'IDENTIFICATION ODONTOLOGIQUE COMPARATIVE

1) L'identification odontologique médico-légale

a. L'odontologie médico-légale : définition

L'identification odontologique, c'est à dire la recherche de l'identité à partir des critères bucco-dentaires, constitue une spécialité de la médecine légale. Cette science a pour objet l'application des sciences odontologiques au domaine juridique : la responsabilité médicale, le dommage bucco-dentaire et sa réparation juridique en sont les autres thèmes principaux [Perrier, 1998].

b. De la découverte du cadavre à l'identification

Lors de la découverte d'un cadavre, un médecin est sollicité rapidement pour établir un certificat médical de décès. Dans le cas où le médecin ne peut mentionner sur le certificat médical l'identité ou les circonstances de la mort (article 74 alinéa 1 du Code de Procédure Pénale), il émet un obstacle médico-légal.

Dans cette situation, selon les articles 16 à 19 du Code de Procédure Pénale, un Officier de Police Judiciaire (OPJ) territorialement compétent est dépêché sur les lieux et une enquête est déclenchée.

L'OPJ rend compte au Procureur de la République (du ressort du Tribunal de Grande Instance). Le cadavre est confié à la justice.

Le Procureur donne des instructions à l'OPJ :

- soit de rendre le corps à sa famille si l'identité et les circonstances du décès ont été éclairées,
- soit de réaliser une levée de corps (examen de corps) ou une autopsie.

Dans ce dernier cas, l'OPJ réquisitionne (article 60 à 60-2 du Code de Procédure Pénale) une entreprise de pompes funèbres, qui se charge du transport du corps à l'Institut Médico-Légal.

Les dispositions de ces articles (60 à 60-2 du Code de Procédure Pénale) permettent de requérir toutes personnes qualifiées ou tout organisme permettant le bon déroulement des investigations.

En cas de nécessité d'identification odontologique, l'Officier de Police Judiciaire, rédige une réquisition auprès de la Sécurité Sociale pour connaître le dentiste traitant et les antécédents médicaux du défunt. Une fois que toutes les données *ante mortem* de la personne supposée ont été rassemblées, l'OPJ requiert un expert dentiste, inscrit près la Cour d'Appel.

Le compte-rendu de l'identification effectué par le médecin et/ou dentiste expert est transmis au Procureur de la République. Ce magistrat est le seul décisionnaire de la poursuite de l'enquête ou de la restitution du corps à la famille. Un procès-verbal sera rédigé aux fins d'inhumation.

c. Intérêts

L'identification dentaire est une technique fiable, s'intégrant dans le cadre d'un travail pluridisciplinaire d'identification.

Elle a joué un rôle clé dans l'identification de personnes dans des désastres massifs (l'aviation, des tremblements de terre, des tsunamis), dans des enquêtes criminelles, dans des études ethniques et dans l'identification de corps décomposés ou défigurés comme ceux des noyés, des brûlés et des accidentés graves.

Diverses méthodes sont utilisées en odontologie médico-légale : études sur radiographies, études de photographies, études rugoscopiques, études chéiloscopiques, méthodes moléculaires [Saxena, 2010].

Le tableau ci-dessous montre à quel point l'odontologie a joué un rôle majeur dans l'identification des victimes lors de catastrophes mémorables :

	Type de catastrophe	Victimes (nombre)	Identification dentaire	En %	Degré de carbonisation
Crash du Falcon 20 (20 janvier 1995)	fermée	10	10	100 %	Léger, important, sévère
Massacre du Temple Solaire (23 décembre 1995)	fermée	16	16	100 %	Léger, important
Incendie du tunnel du Mont-Blanc (23 juillet 1999)	ouverte	39	31	79 %	Sévère, extrême
Crash du Concorde (25 juillet 2000)	fermée	113	112	99 %	Léger, important, sévère
Carambolage autoroute A10 (5 novembre 2002)	ouverte	8	7	88 %	Important, sévère

Figure 8 : Identification dentaire lors de différentes catastrophes selon C. Laborier.
[Laborier, 2008]

d. Particularités de l'organe dentaire

Chaque patient a des particularités dentaires qui lui sont propres. Chaque individu est unique. De plus, la dent est le seul organe du corps humain qui présente des caractéristiques exceptionnelles de résistance.

i. Résistance au feu

Les dents, les restaurations et les prothèses présentent une forte résistance à de hautes températures. La dent résiste jusqu'à 800°C et ne fond qu'à 1200°C, (l'os résiste jusqu'à 500°C puis fond). La température et le temps d'exposition font varier la résistance.

L'étude effectuée sous la direction du médecin général Noto a montré qu'à partir d'un feu domestique urbain (incendie avec variation de température de 100 à 500°C) il a été constaté :

- une forte atteinte avec rétraction des tissus mous superficiels (fibro-muqueuse palatine, muqueuses sinusiennes) alors que les tissus mous profonds sont préservés (grâce à la barrière osseuse et aux muscles jugaux notamment),
- une grande fixité des structures osseuses avec un cintrage de la voûte palatine, une densification des corticales [Tavernier, 1996].

Les tableaux ci-dessous représentent des études macroscopiques de la résistance des dents à la calcination faite par Dechaume et Derobert. Ils résument les modifications subies par les différents tissus dentaires en fonction de la température de calcination et de la durée d'exposition [Dechaume et Derobert, 1934].

	EMAIL		DENTINE		CEMENT	
	Coloration	Macroscopie	Coloration	Macroscopie	Coloration	Macroscopie
150°	Aspect brillant	Craquelures peu profondes longitudinales	Brune		Jaune Brun-claire	Craquelures peu profondes en quadrillage
175°	Jaune Aspect brillant	Approfondissement des craquelures Incisives et canines Fissure axiale et médiane			Brun foncé	Aspect « écorce d'arbre »
200°	Email brillant Recouvert d'un vernis grisâtre ou brun clair	Nombreuses fissures quadrillées				
215°		Multiplication du nombre de fissures				
225°	Grisâtre	Approfondissement des fissures		Fissures et fentes peu profondes	Brun-foncé	
250°		Chute des chapeaux d'email		Dégénérescence bulleuse		
300°			Noire		Noir	
400°			Bleue			
900°			Rose			

Figure 9 : Altération dentaire, variation en fonction du facteur température. Etude macroscopique de Dechaume et Derobert.
[Dechaume, 1934]

	EMAIL	DENTINE
1 min	Sain : apparition de fissure Carié : éclate	Coloration différente selon les couches
15 min	Très fendillé Gris bleu	Bleutée
30 min	Eclatement total	
60 min	Zone moyenne : normale Zone adamantogène : carbonisée	Bleue
2 h		Racine amincie
3 h	Diminution de volume	
9 h	Email totalement séparé de la dentine	

Figure 10 : Altération dentaire, variation en fonction du facteur temps. Etude macroscopique de Dechaume et Derobert.
[Dechaume, 1934]

L'action du feu sur les matériaux de restauration [Nossintchouk, 1993] :

- Pour les métaux : l'amalgame est le moins résistant, plus il contient du mercure, plus il est fragile. Il prend l'aspect d'un dépôt poussiéreux au delà de 200°C. Par ordre croissant de résistance suivent l'or (température de fusion : entre 870°C et 1095°C), le platine, les alliages nickel-chrome, les alliages chrome-cobalt (prothèse amovible à châssis métallique : température de fusion vers 1300°C) avec une température de fusion semblable à celle des céramiques de haute fusion.
- Pour les résines composites : elles sont plus résistantes que les résines PMMA (polyméthyl-méthacrylate). Elles se désagrègent vers 500°C lorsque la trame de résine est détruite. Elles prennent à cette température l'aspect de cire.
- Pour les céramiques : il y a une variation de 650°C - 870°C (couronne céramo-métallique) à 1380°C (prothèse adjointe)
- La porcelaine a une température de fusion comprise entre 870°C et 1095°C.

ii. *Résistance à l'acidité* [Mazza, 2005]

L'acidité entraîne une décalcification de la dent. En cas d'immersion prolongée de la dent dans un milieu acide, on observe une décalcification, un ramollissement puis la disparition de la dent.

- Dans une solution d'acide chlorhydrique à 37%, la dent est dissoute après 14 heures.
- Dans une solution d'acide nitrique, la durée est de 12 heures.
- Dans une solution d'acide sulfurique à 96%, la dent est totalement détruite au bout de 88 heures.
- Dans l'eau régale (mélange d'acide chlorhydrique et d'acide nitrique), la durée est de 17 heures.

Une étude faite par le laboratoire Natural News [Mike Adams, 2013] a mis en évidence l'effet de l'acide phosphorique retrouvé dans les sodas sur une dent appartenant à un ours sauvage du Texas qui a été immergée dans de l'acide phosphorique concentré à 85% pendant 12h, (les dents des ours sauvages ont une structure quasi identique aux dents humaines).



Figure 11 : Comparaison de l'état de surface d'une dent d'ours avant et après immersion dans un bain d'acide phosphorique à 85% pendant 12h.

[Adams M, 2013]

Ces dents au départ de l'expérience étaient dures et lisses. Il se produit, au contact de l'acide, une réaction chimique donnant un dégagement de gaz puis une attaque de l'émail par décalcification.

iii. Résistance à l'eau [Gustafson, 1969]

L'eau n'entraîne pas de modification marquante des tissus dentaires.

Il est noté cependant une forte fluorescence dentaire en cas d'immersion de la dent pendant un an à un an et demi. Cette fluorescence est mise en évidence par lumière ultra-violette.

Pour Schaffer, cette fluorescence est liée à l'action des algues saprophytes.

Pour Wiethold, elle serait causée par les parties putréfiées ou modifiées.

iv. Action de l'air

L'air n'a aucune influence sur les dents et c'est le seul élément naturel qui ne dégrade pas les dents.

Les variations de pression peuvent entraîner des accidents sur les dents que l'on nomme barotraumatismes.

Un volume d'air contenu dans une dent (carie, obturation non étanche, traitement endodontique non étanche) ou une dent récemment extraite peuvent provoquer des douleurs, des fractures dentaires, des pertes de restaurations, et peuvent éventuellement provoquer une syncope.

- A l'augmentation de pression (descente en plongée), il se produit une diminution du volume de l'air contenu dans l'espace.
- A la diminution de pression (remontée en plongée), le phénomène inverse se produit et le volume augmente. L'air dans la cavité se dilate créant la perte du plombage ou encore l'éclatement de la dent [Bruy, 2005].

v. Résistance à l'enfouissement [Gustafson, 1969 ; Burdairon, 1973]

Les modifications dentaires vont dépendre de la nature du sol et de la durée d'enfouissement.

- Dans un sol sablonneux : la dent va se recouvrir d'un dépôt calcite, ce dépôt va permettre de préserver la dent pendant plusieurs années voir milliers d'années.
Au niveau macroscopique on observe que la surface dentaire devient rugueuse. Au microscope, on observe au bout d'une période assez longue la présence de lacunes et canaux au niveau de l'émail, du cément et de la dentine.
- Dans un sol acide : on retrouve dans cet environnement les modifications dentaires les plus importantes : décalcification de l'émail et ramollissement du reste de la dent.

e. Rôle de l'odontologiste au sein de l'équipe médico-légale

L'odontologiste doit s'intégrer dans une équipe pluridisciplinaire constituée par le magistrat, l'officier de police judiciaire, l'expert médical (médecin légiste).

« Chaque acteur doit connaître non seulement les règles de procédure et les usages, mais encore les pratiques des autres spécialistes » [Sapanet, 2004].

Son rôle peut intervenir à toutes les étapes de l'enquête, dans le cas où les circonstances du décès ont entraîné des altérations importantes du corps.

L'odontologiste médico-légal peut donc intervenir pour l'identification sur le lieu de découverte du corps, lors de l'autopsie à l'Institut Médico-Légal, ou exceptionnellement au cabinet. Dans ce dernier cas, les maxillaires sont mis sous scellés et transportés au cabinet du dentiste expert [Fronty, 2008].

2) L'autopsie oro-faciale :

a. L'autopsie : définition

L'autopsie, d'après le Larousse, se définit comme la dissection et l'examen d'un cadavre pour déterminer les causes de la mort ou pour la recherche scientifique.

L'autopsie est effectuée à la demande du Procureur de la République. Les protocoles sont différents suivant les circonstances du décès et l'état du corps.

Les recommandations européennes prévoient que « les autopsies doivent être réalisées dès lors qu'un corps n'est pas identifié ou qu'il est réduit à des restes squelettiques » [Recommandation Européenne n° R(99)3, 1999].

L'autopsie oro-faciale se divise en :

- un examen général : peau, viscères, cou
- un examen dentaire : il existe deux approches pour cet examen :

	Avantages	Inconvénients
Relevé d'indices sur le cadavre	- mutilation minimale - préservation de l'apparence	- l'examen des arcades est possible mais reste difficile : rigidité, éclairage, accès
Relevé d'indices après prélèvement au préalable des pièces anatomiques	- les pièces sont rapidement préparées - facilité pour l'examen - se conserve bien	- mutilation importante perte de l'apparence

Figure 12 : Avantages et inconvénients dans les deux approches de l'examen dentaire.

[Fronty P, 2004]

b. Conditions du relevé d'indices [Tavernier, 1996]

- En cas de relevé dentaire directement sur le cadavre : il faut nettoyer la cavité buccale avec un brossage complet des dents. L'examen des arcades peut commencer mais reste difficile.
- En cas de prélèvement des maxillaires : la technique actuelle la plus employée est celle de Keiser Nielsen.

Technique Keiser Nielsen	
Description	<ol style="list-style-type: none"> 1) Incision à 2-3 cm en fer à cheval sous la base de la mandibule 2) Incision sous la surface tissulaire le long de la structure osseuse externe du corps mandibulaire 3) Sectionner l'attache du muscle masséter 4) Le lambeau de tissu constitué par le menton et les joues va être repoussé vers le haut pour permettre une vision directe de l'arcade en vue vestibulaire 5) Retrait de la langue 6) Incision au niveau du vestibule maxillaire pour découvrir l'épine nasale et l'ouverture piriforme 7) Pour la mandibule : si elle ne se désarticule pas simplement, une section des deux branches montantes mandibulaires au dessus des dernières molaires est effectuée à l'aide d'une scie à os. 8) Pour le maxillaire : section horizontale au dessus de l'épine nasale et des apex des canines.
Avantages	<ul style="list-style-type: none"> • Simple • Faisable même avec de faibles connaissances anatomiques • Rapide • Peu de besoins techniques • Préservation des arcades dentaires
Inconvénients	<ul style="list-style-type: none"> • Les mesures anthropologiques sur les pièces prélevées ne sont pas possibles • Difficultés éthique et psychologique • Mutilation • Acte qui altère définitivement les rapports anatomiques

Figure 13 : Technique de Keiser Nielsen : description, avantages, inconvénients.

[Tavernier, 1996 ; Fronty, 2008]



Figure 14 : Technique de Keiser Nielsen.

[Netter, 1997]

c. *Les différents indices* [Fronty, 2008]

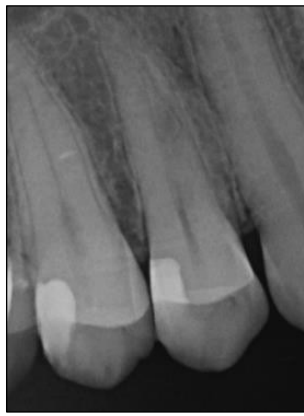
Le nettoyage des pièces est toujours nécessaire avant le relevé des indices.

i. *Indices thérapeutiques :*

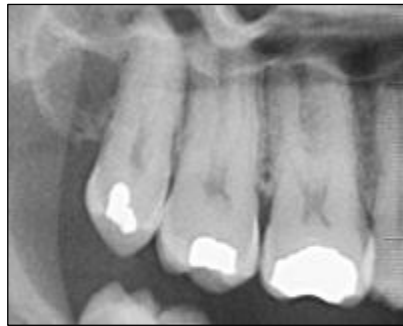Ces indices sont très variables d'un individu à l'autre, c'est pourquoi ils constituent des éléments importants lors d'une identification :

- l'extraction dentaire : acte très fréquent qui permet de définir la formule dentaire de chaque patient. C'est un élément souvent décisif sur la conclusion de l'identité de la personne.
- les soins dentaires conservateurs : ce sont les plus fréquemment rencontrés, leur forme est discriminante. Il est possible de différencier un soin en amalgame d'un soin en composite à la radiographie, l'amalgame, en raison de sa résistance à la pénétration des rayons X, paraît plus radio opaque que le composite.
- les soins endodontiques : ces soins impliquent des radiographies qui permettent une comparaison *post mortem*.
- les soins prothétiques : on relève la nature du métal, l'usure, les réparations, ainsi que le type de prothèse (couronne céramo-métallique, métallique, prothèse amovible à châssis métallique, prothèse résine...) et sa configuration (forme, type de crochets, position des taquets d'occlusion...). A la radiographie il est possible de différencier une couronne céramo-métallique d'une couronne métallique et d'une céramo-céramique. Pour une couronne céramo-métallique on note une partie métallique radio-opaque entourée par un liseré radio-claire que l'on ne retrouve pas sur une couronne céramo-céramique (totalement radio claire), ni sur une couronne métallique (totalement radio-opaque).
- l'orthodontie : en cas de traitement ou d'antécédent de traitement orthodontique, il est possible que la personne présente encore du matériel en bouche tel bague, quad-helix, contention, résidus de colle... De plus les modèles en plâtre réalisés au cours du traitement peuvent être récupérés pour être comparés.
- l'implantologie : un implant se différencie d'un autre implant par la présence de caractéristiques propres : taille, matériaux, anatomie.

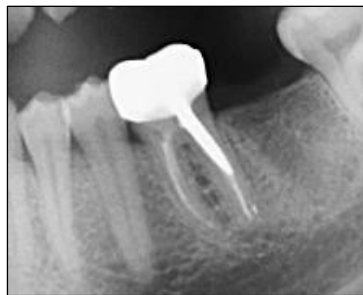Limite de ces indices : les enfants ont souvent une arcade complète et peu d'indices thérapeutiques.



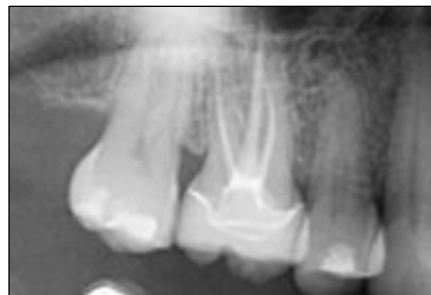Restauration composite



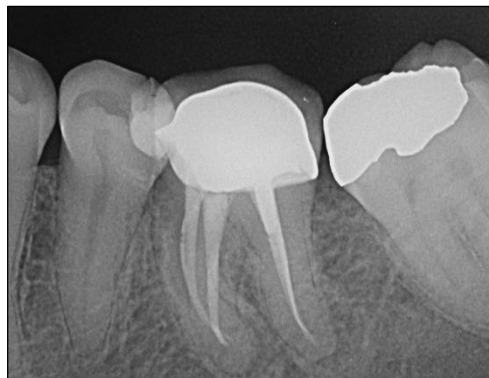Restauration amalgame



Couronne métallique



Couronne céramo-céramique



Couronne céramo-métallique

Figure 15 : Indices thérapeutiques
Radiographies : Cabinet Dr Acquier Demes
Remerciements : Dr Acquier Demes Florence

ii. Indices anatomiques

Ces indices sont représentés par :

- des caractères anatomiques singuliers spécifiques à chaque individu,
- des variations, des anomalies de nombre, de forme, de volume, de position, de structure des dents,
- les variations des sillons des lèvres,
- les variations de la muqueuse palatine.

iii. Indices pathologiques

Ces indices sont représentés par :

- des traumatismes *ante mortem* : par exemple une fracture dentaire coronaire,
- des pathologies tumorales : lors de la survenue d'une pathologie tumorale, de nombreux examens sont effectués. Ils constituent des informations comparatives,
- la carie dentaire : ne présente pas de particularité très significative.

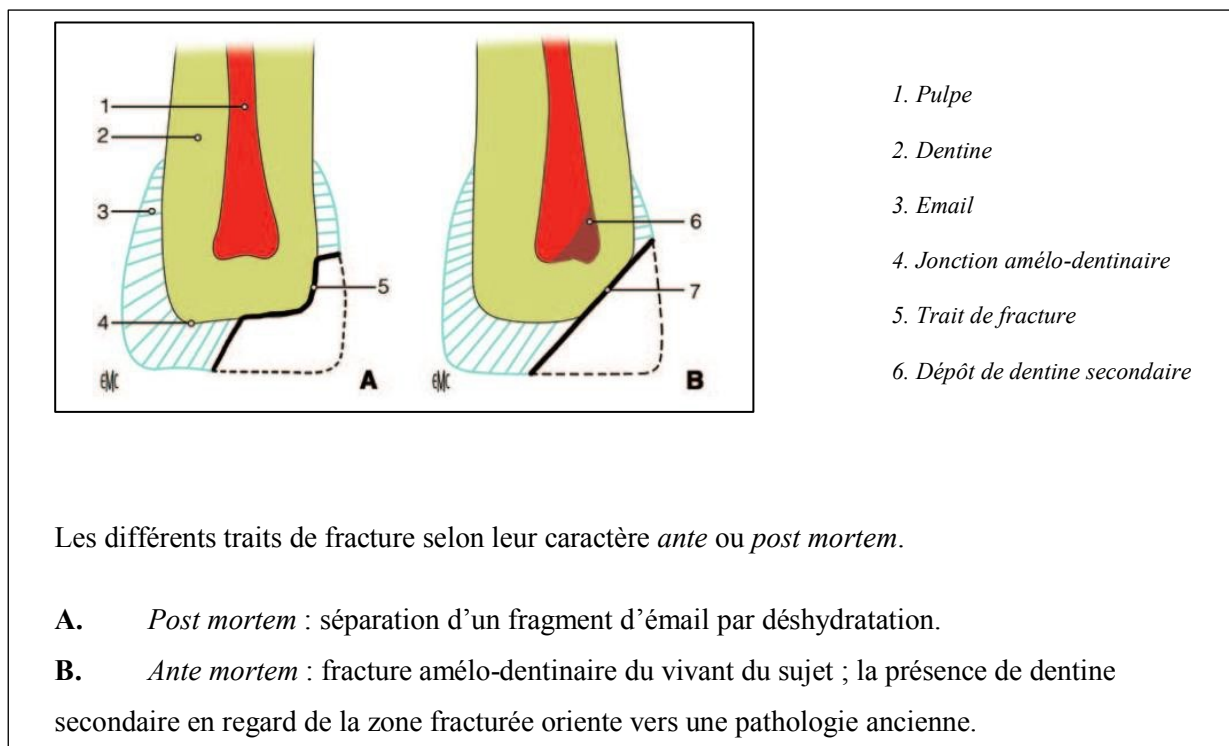


Figure 16 : Indices pathologiques : différence entre la fracture dentaire *ante mortem* et *post mortem* [Fronty, 2008]

iv. *Indices physiologiques*

Ces indices sont représentés par :

- la minéralisation, le vieillissement, l'hygiène,
- des colorations : donnent des informations sur les habitudes de vie,
- le tartre : donne des informations sur l'hygiène d'une victime.

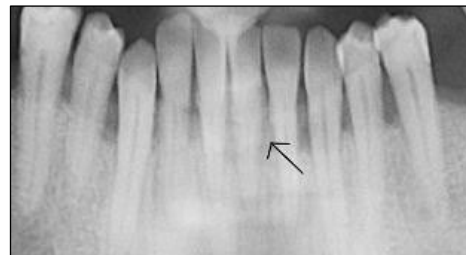
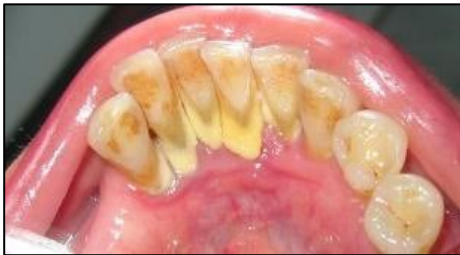
Figure 17 : Tartre dentaires : aspect clinique et radiologique

*Illustration : Cabinet Dr Acquier Demes
Remerciements : Dr Acquier Demes Florence*

d. *Limites des prélèvements*

i. *Rigidité cadavérique, manque de visibilité, accès à la radiographie :*

L'ouverture buccale est limitée par la rigidité corporelle causée par la contracture des muscles striés et lisses. Pour avoir une meilleure visibilité, il faudra sectionner les muscles masticateurs de la mandibule [Fronty, 2004].

ii. *Modification de l'apparence :*

Lors d'une autopsie, l'un des devoirs du médecin légiste et de l'odontologiste est de préserver les apparences.

Selon l'article 225-17 du Code Pénal : « toute atteinte à l'intégrité du cadavre, par quelque moyen que ce soit, est punie d'un an d'emprisonnement et de 15000 euros d'amende. La violation ou la profanation, par quelque moyen que ce soit, de tombeaux, de sépultures ou de monuments édifiés à la mémoire des morts est punie d'un an d'emprisonnement et de 15000 euros d'amende. La peine est portée à deux ans d'emprisonnement et à 30000 euros d'amende lorsque les infractions définies à l'alinéa précédent ont été accompagnées d'atteinte à l'intégrité du cadavre ».

iii. Croyances et religions :

Dans certaines cultures, la mutilation liée au prélèvement préalable des pièces anatomiques peut être mal vécue par la famille. Pour éviter cette situation il peut être nécessaire de faire un maquillage volumétrique afin de « ne pas perdre la si précieuse apparence » [Petit, 2005 ; Fronty, 2004].

e. *Le devenir des pièces prélevées*

Les pièces prélevées sont des éléments de preuve, elles doivent être placées sous scellés et inventoriées [Fronty, 2004].

3) L'identification comparative

a. *Définition*

D'après Keiser-Nielsen, chef du Laboratoire d'Odontologie Légale de Copenhague :

« L'identification par les dents d'un cadavre est le résultat positif d'une comparaison entre des constatations dentaires *post mortem* (fournies par une autopsie de la cavité buccale) et des renseignements dentaires *ante mortem*, relatifs à une personne disparue et provenant de préférence d'archives d'un chirurgien-dentiste » [Keiser-Nielsen, 1963].

b. *Principes de l'examen odontostomatologique médico-légal* [Sweet et Coll, 1996 ; Perrier, 1998]

Il existe deux principes lors de l'examen odontologique médico-légal à savoir :

- premier principe de base : « tout traitement des tissus dentaires laisse des traces indélébiles ».
- second principe : « toute perte de tissu *ante mortem* plus importante qu'une perte de tissu *post mortem* constatée constitue un facteur d'exclusion ».

La prophylaxie actuelle a réduit le nombre de caries, de maladies parodontales, le nombre de radiographies et de documents *ante mortem* disponibles. Il y a donc moins d'éléments pour l'identification. Il faudra être plus vigilant sur les particularités morphologiques et anatomiques pour pouvoir donner une conclusion certaine sur l'identité d'une personne.

c. Les informations ante mortem

Les dossiers *ante mortem* sont recherchés par les autorités judiciaires (l'Officier de Police Judiciaire). Ces informations concernent : des témoignages de l'entourage de la personne supposée, ou encore des informations médicales. Pour connaître les noms et les adresses des dentistes et médecins ayant eu en consultation la personne potentielle, l'Officier de Police Judiciaire rédige une réquisition sur ordre du Procureur de la République destinée à la Sécurité Sociale. Les médecins devront ensuite fournir aux autorités judiciaires leurs documents (dossier médical, odontogramme *ante mortem*, radiographies, photographies, moulages dentaires...).

i. Supports verbaux

Ils concernent les témoignages des proches, de la famille, du médecin généraliste, et du dentiste. Les caractéristiques dentaires, les anomalies marquantes, la présence d'appareil dentaire ou orthodontique sont des informations à prendre en considération. Les données décrites par l'entourage sont importantes même si elles sont absentes du dossier clinique. Il y a un risque d'erreur important en se fiant uniquement au discours des proches.

ii. Supports écrits

Ils concernent toutes les informations contenues dans le dossier médical du patient : nom, prénom, sexe, date de naissance, la fiche de consentement aux soins, les prescriptions, les certificats, la situation dentaire à la première consultation (dents restantes, soins et prothèses déjà effectués), les fiches de laboratoires et la fiche dentaire avec les actes effectués et leur chronologie. Cependant, ce support écrit disparaît progressivement pour laisser place à des logiciels informatiques.

La fiche dentaire est écrite le plus souvent sous la nomenclature FDI (Fédération Dentaire Internationale). C'est une référence internationale : elle est comprise de tous et permet d'éviter la multiplication d'informations, source d'erreurs. La fiche dentaire doit être accompagnée d'un schéma dentaire appelé odontogramme *ante mortem*.

Selon Darcissac, « aucune confusion ne serait possible grâce à la fiche dentaire », à condition d'être toujours tenue à jour [Duhamel, 2000-2001].

L'odontogramme *ante mortem* [Golden, 1994] :

Le remplissage de l'odontogramme par le chirurgien-dentiste durant les consultations est important. En effet, lors d'une identification médico-légale, l'odontogramme peut être demandé par l'OPJ. Il est rédigé à l'aide des renseignements de la fiche dentaire. Il peut être sous forme papier ou numérisé.

Il est exploitable sur le plan médico-légal uniquement si il est clair, actualisé, d'accès facile et bien lisible [Montaigne, 2005].

Il existe plusieurs odontogrammes :

- le formulaire d'Interpol : odontogramme graphique schématique,
- le diagramme mi-schématique, mi-anatomique : odontogramme des armées,
- le diagramme anatomique : diagramme actuellement utilisé par les odontologistes médico-légaux : odontogramme de la Gendarmerie Nationale, odontogramme CNO-AFIO (CNO : Ordre National des chirurgiens dentistes, AFIO : Association française d'identification européenne),
- les odontogrammes numériques : logiciels de base de données patients, type Julie.

Il n'existe ni odontogramme type, ni odontogramme international sur le plan médico-légal.

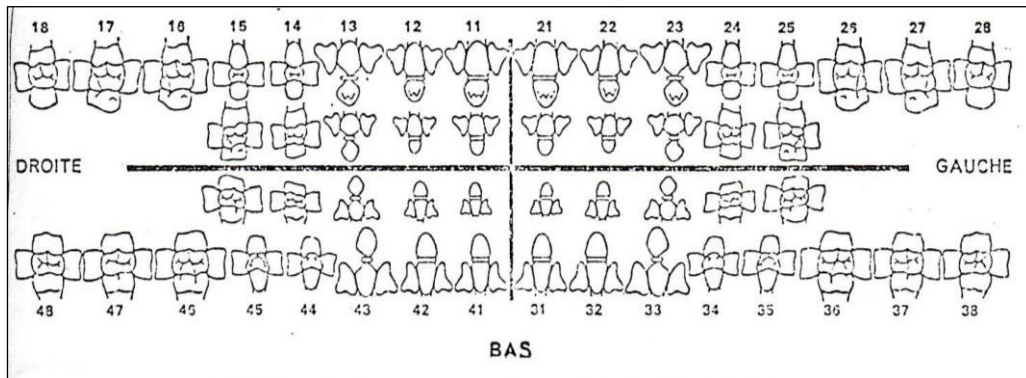


Figure 18 : Odontogramme des armées
[Montaigne, 2005]

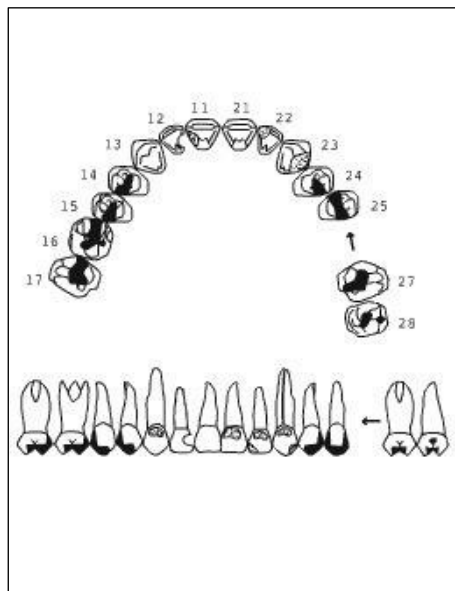


Figure 19 : Odontogramme du CNO AFIO
http://issuu.com/oncd/docs/la_lettre_28/43

P <small>ca. M</small> <small>orken</small> <i>(pink)</i>	VICTIM IDENTIFICATION FORM	F2																																																						
DEAD BODY		No: _____																																																						
Nature of disaster : _____																																																								
Place of disaster : _____																																																								
Date of disaster : <input type="checkbox"/> <input type="checkbox"/> Day <input type="checkbox"/> <input type="checkbox"/> Month <input type="checkbox"/> <input type="checkbox"/> <input type="checkbox"/> Year <input type="checkbox"/> Male <input type="checkbox"/> Female <input type="checkbox"/> Sex unknown																																																								
86 DENTAL FINDINGS in permanent teeth (Modify temporary teeth specifically)																																																								
01-11		01-01																																																						
02-12		02-02																																																						
03-13		03-03																																																						
04-14		04-04																																																						
05-15		05-05																																																						
16		06																																																						
17		07																																																						
18		08																																																						
18	<table style="margin: auto; border: none;"> <tr> <td style="border: none;">18</td><td style="border: none;">17</td><td style="border: none;">16</td><td style="border: none;">15-55</td><td style="border: none;">14-64</td><td style="border: none;">13-53</td><td style="border: none;">12-52</td><td style="border: none;">11-51</td><td style="border: none;">10</td><td style="border: none;">9</td><td style="border: none;">8</td><td style="border: none;">7</td><td style="border: none;">6</td><td style="border: none;">5</td><td style="border: none;">4</td><td style="border: none;">3</td><td style="border: none;">2</td><td style="border: none;">1</td> </tr> <tr> <td style="border: none;"><input type="checkbox"/></td><td style="border: none;"><input type="checkbox"/></td><td style="border: none;"><input type="checkbox"/></td><td style="border: none;"><input type="checkbox"/></td><td style="border: none;"><input type="checkbox"/></td><td style="border: none;"><input type="checkbox"/></td><td style="border: none;"><input type="checkbox"/></td><td style="border: none;"><input type="checkbox"/></td><td style="border: none;"><input type="checkbox"/></td><td style="border: none;"><input type="checkbox"/></td><td style="border: none;"><input type="checkbox"/></td><td style="border: none;"><input type="checkbox"/></td><td style="border: none;"><input type="checkbox"/></td><td style="border: none;"><input type="checkbox"/></td><td style="border: none;"><input type="checkbox"/></td><td style="border: none;"><input type="checkbox"/></td><td style="border: none;"><input type="checkbox"/></td><td style="border: none;"><input type="checkbox"/></td> </tr> <tr> <td style="border: none;">48</td><td style="border: none;">47</td><td style="border: none;">46</td><td style="border: none;">45-85</td><td style="border: none;">44-84</td><td style="border: none;">43-83</td><td style="border: none;">42-82</td><td style="border: none;">41-81</td><td style="border: none;">40</td><td style="border: none;">39</td><td style="border: none;">38</td><td style="border: none;">37</td><td style="border: none;">36</td><td style="border: none;">35</td><td style="border: none;">34</td><td style="border: none;">33</td><td style="border: none;">32</td><td style="border: none;">31</td> </tr> </table>	18	17	16	15-55	14-64	13-53	12-52	11-51	10	9	8	7	6	5	4	3	2	1	<input type="checkbox"/>	<input type="checkbox"/>	<input type="checkbox"/>	<input type="checkbox"/>	<input type="checkbox"/>	<input type="checkbox"/>	<input type="checkbox"/>	<input type="checkbox"/>	<input type="checkbox"/>	<input type="checkbox"/>	<input type="checkbox"/>	<input type="checkbox"/>	<input type="checkbox"/>	<input type="checkbox"/>	<input type="checkbox"/>	<input type="checkbox"/>	<input type="checkbox"/>	<input type="checkbox"/>	48	47	46	45-85	44-84	43-83	42-82	41-81	40	39	38	37	36	35	34	33	32	31	21-61
18	17	16	15-55	14-64	13-53	12-52	11-51	10	9	8	7	6	5	4	3	2	1																																							
<input type="checkbox"/>	<input type="checkbox"/>	<input type="checkbox"/>	<input type="checkbox"/>	<input type="checkbox"/>	<input type="checkbox"/>	<input type="checkbox"/>	<input type="checkbox"/>	<input type="checkbox"/>	<input type="checkbox"/>	<input type="checkbox"/>	<input type="checkbox"/>	<input type="checkbox"/>	<input type="checkbox"/>	<input type="checkbox"/>	<input type="checkbox"/>	<input type="checkbox"/>	<input type="checkbox"/>																																							
48	47	46	45-85	44-84	43-83	42-82	41-81	40	39	38	37	36	35	34	33	32	31																																							
48		31																																																						
47		32																																																						
46		33																																																						
35-45		34-74																																																						
34-44		35-75																																																						
33-43		36-76																																																						
32-42		37-77																																																						
31-41		38-78																																																						
87	Specific description of Crowns, bridges, dentures and implants																																																							
88	Further findings Occlusion, attrition, erosion, caries, periodontal status, etc.																																																							
89	X-rays taken of Type and region																																																							
90	Supplementary examination																																																							
91	Estimated age	Min _____ / Max _____ Method used ? _____																																																						
95	Checked by	Date: _____ Signature: _____																																																						
Registered by <small>D. J. T. B.</small>		Signature / Date																																																						
Name : _____																																																								
Address : _____																																																								
E-mail : _____																																																								

[56] (Version 2006)

Figure 20 : Odontogramme d'Interpol
<http://www.interpol.int>

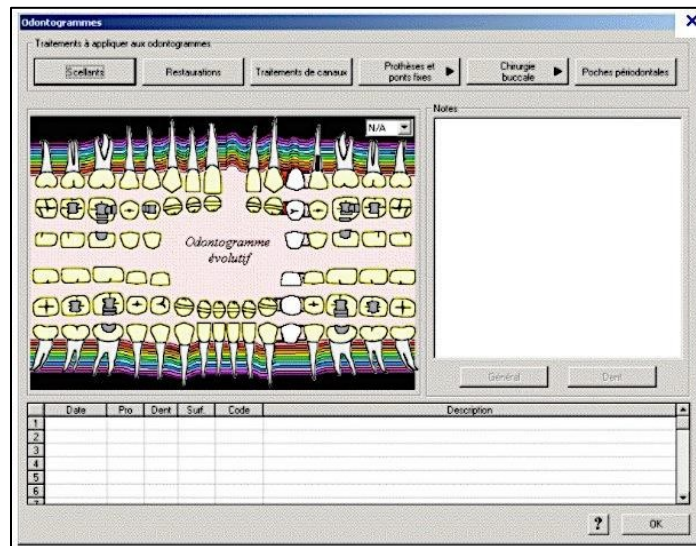


Figure 21 : Odontogramme numérique
www.exceldent.ca/french/dossier.htm

iii. *Support 2D :*

- Les radiographies :

Les radiographies *ante mortem* vont permettre de comparer avec des radiographies *post mortem* des informations thérapeutiques, anatomiques, morphologiques, pathologiques qui ne sont pas visibles à l'examen clinique.

Il existe deux limites à l'identification à partir des clichés radiologiques :

- il est nécessaire d'avoir une similitude des incidences entre une radiographie faite sur une personne vivante et une radiographie faite sur un cadavre,
- il est difficile de radiographier une zone chez un cadavre en raison de la rigidité cadavérique : la dépose des maxillaires permettra de réaliser des clichés plus facilement.

Il existe différents clichés utilisables :

- extra-oral : panoramique dentaire, téléradiographie,
- intra-oral : cliché rétro alvéolaire, cliché occlusal ou mordu ...

- Les photographies *ante mortem* [Fronty, 2008] :

Les photographies intra-buccales ne sont pas réalisées automatiquement chez un dentiste. L'orthodontiste, quant à lui, réalise des clichés à chaque traitement.

La clarté et la compréhension des photographies dépassent la barrière de la langue et du langage scientifique. La photographie ne peut laisser place à un commentaire erroné.

Ces photographies constituent de précieux éléments d'identification.

iv. Support 3D

- Les moulages :

Les moulages dentaires sont la reproduction dans les trois plans de l'espace des arcades dentaires.

L'utilisation des moulages pour identifier un cadavre est limitée. Ils sont rares, fragiles, rarement conservés et généralement non représentatifs de la situation dentaire actuelle.

Les moulages dentaires permettent d'observer différentes particularités [Tavernier, 1976] :

- arcades dentaires : forme et taille
- dents : nombre, position, forme, taille, leur variabilité anatomique,
- les particularités anatomiques, pathologiques, culturelles,
- la forme du relief palatin, la disposition et le nombre des crêtes palatines,
- l'occlusion et les trajectoires des mouvements d'articulé.

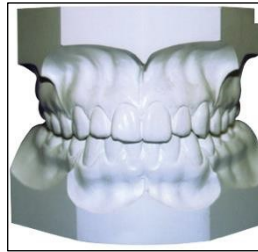

Figure 22 : Moulages dentaires

<http://www.lookfordiagnosis.com>

- La rugoscopie :

C'est l'étude des crêtes palatines. Cette méthode pourrait être un bon moyen d'identification liée :

- à l'individualité de ces reliefs (spécifiques à une personne),
- à la permanence et l'invariabilité des reliefs (même en cas de traumatismes ou d'extractions).

Elle peut se pratiquer par examen direct, par photographie, par empreinte, par stéréoscopie ou par stéréophotogrammétrie.

En 1955, un classement de ces crêtes a été établi par Lysell, cette classification est toujours utilisée aujourd'hui dans les enquêtes (les crêtes des deux côtés sont numérotées séparément d'avant en arrière et classées selon leur forme) : on différencie donc les crêtes [Lysell, 1955] :

- primaires ou principales : 5 mm ou plus, le début se situe dans le quart médian, il y en a 3 à 4 par hémi-maxillaire,
- secondaires ou accessoires : de 3 mm à 5 mm, il y en a 2 par hémi-maxillaire,
- fragmentaire : de 2 à 3 mm,

- ramifiées : c'est une crête primaire avec la présence de subdivision connectée à la partie principale,
- unifiées : rare,
- interrompues : exceptionnelles.

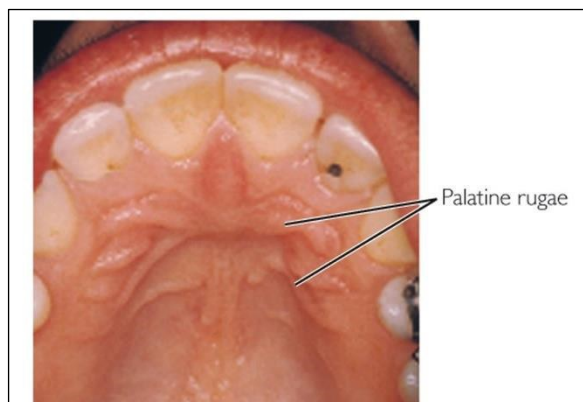


Figure 23 : Rugoscopie palatine [Ravello, 2011]

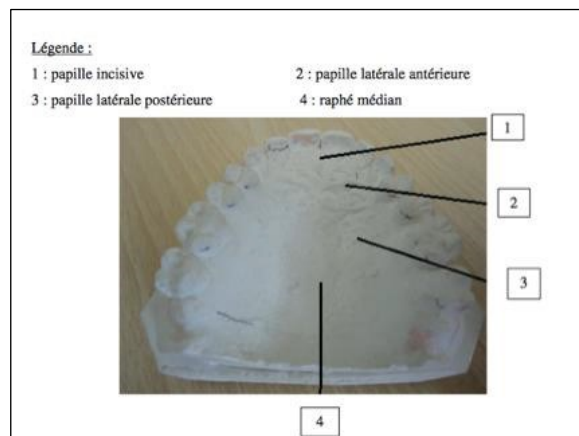


Figure 24 : Rugoscopie palatine [Ravello, 2011]

- Empreintes chéiloscopiques

La cheïloscopie est l'étude des sillons des lèvres. Cette zone est propre à chaque personne.

Pour enregistrer ces sillons sur un cadavre, il faut injecter de la paraffine fondue dans la zone sous-cutanée des lèvres. Celles-ci sont enduites d'une encre rouge foncée et l'empreinte est prise sur une feuille blanche quadrillée. Cette technique est intéressante dans l'identification comparative. Elle reste peu utilisable, le manque d'informations *ante mortem* y est crucial.

Renaud a créé en 1972 une technique de cotation, il classe les sillons labiaux en 10 types.

- type A : sillon complet allant d'un bord à l'autre d'une lèvre,
- type B : sillon partiel partant d'un bord mais ne rejoignant pas l'autre bord,
- type C : fourche ou trident allant d'un bord à l'autre d'une lèvre,
- type D : fourche ou trident partant d'un bord, mais ne rejoignant pas l'autre bord,
- type E : sillon en forme de branche d'arbre allant d'un bord à l'autre d'une lèvre,
- type F : sillon en forme de branche d'arbre partant d'un bord, mais ne rejoignant pas l'autre bord,
- type G : forme réticulée,
- type H : intersection de sillon en signe de « x » ou en signe de « + »,
- type I : sillon horizontal ou se rapprochant de l'horizontal,
- type J : autres formes et dispositions plus rares (ellipse, triangle, v ou ^, tout petit sillon).

Figure 25 : Les différents sillons labiaux selon la cotation de Renaud

[Nossintchouk, 1993]

- Marquage des prothèses

Le marquage des prothèses peut se faire soit par gravure, soit par inclusion. Cette technique a un intérêt certain chez les personnes, celles qui pratiquent un métier à haut risque, les personnes âgées placées ou hospitalisées et portant une prothèse. Cependant, elle ne peut être généralisée en raison des difficultés de confection et des frais associés [Jarand, 1989].



Figure 26 : Incorporation d'un marqueur dans une prothèse amovible
[Nuzzolese E, 2010]

- v. *Support informatique*

Ce support se développe de plus en plus. Ce système permet d'enregistrer directement sur un logiciel les informations du patient, des radiographies, des photographies.

- d. *Les informations post mortem*

- i. *L'examen bucco-dentaire*

Sont décrites ici les informations relevées sur le cadavre dans l'ordre, lors de l'examen bucco-dentaire *post mortem* [Perrier, 1998] :

- 1. *Bilan dentaire* : Dents présentes, incluses, absentes, avec restaurations

- types de restaurations et surfaces restaurées : amalgame, composite, verre ionomère, inlay-onlay en métal ou en céramique,
- évaluation du statut parodontal, du tartre et des colorations,
- malpositions, rotations, éruptions partielles, inclusions,
- évaluation du nombre de dents perdues en *post mortem*.

- 2. *Implants, prothèses fixes, prothèses amovibles* :

- prothèse amovible : il faut décrire le nombre et la position des dents prothétiques, la classification de Kennedy-Applegate, emplacement des crochets, matériaux de la prothèse,

- prothèse conjointe : décrire les matériaux utilisés, âge de la couronne, modifications effectuées sur la prothèse.

3. *Indices bucco-dentaires* révélant la présence de prothèses amovibles : couronne fraisées, présence de stomatite prothétique.

4. *Relations occlusales.*

5. *Caractéristiques des arcades, fentes labio-palatines, présence de tori.*

6. *Particularités dentaires :*

- anomalies de nombre : anodontie, oligodontie, agénésie, dents surnuméraires,
- anomalies de forme : taurodontisme, gémation, bifidité de la racine, tubercule de Carabelli,
- anomalies de volume : microdontie, macrodontie,
- anomalies de position : inclusions, ectopies, rotations,
- anomalies de structure : dysplasie, fluorose,
- dyschromies : colorations extrinsèques, colorations intrinsèques.

7. *Particularités parodontales non pathologiques* : biotype parodontal (fin, festonné, épais).

8. *Pathologies dentaires, pathologies du parodonte* : lésions carieuses, parodontopathies, traumatismes dentaires.

9. *Interprétation radiographique à partir de documents post mortem :*

- présence de traitements endodontiques,
- spécificité des structures : morphologie radiculaire, pulpolithes, anatomie pulpaire, trabécules, autres caractéristiques osseuses, morphologie sinusienne.

10. *Examen des photos et des vidéos.*

11. *Faire des empreintes :*

Elles peuvent être utilisées dans le cas de comparaison des crêtes palatines avec la présence de moulages *ante mortem* :

- polyvinylsiloxane, polyéthers, etc...,
- modèles en plâtre,
- datage et libellé des modèles.

ii. *Odontogramme post mortem* [Fronty, 2001] :

L'odontogramme *post mortem* résulte des informations relevées sur le cadavre lors de l'autopsie. Il est composé d'un diagramme (arcades dentaires) et de légendes.

Il permet :

- la comparaison avec les données *ante mortem* : cas des formulaires d'Interpol,
- la diffusion d'un avis de recherche

ODONTOGRAMME POST MORTEM	
praticien expert	réf. judiciaires nomenclature
données présumées : sexe <input type="checkbox"/> M <input type="checkbox"/> F <input type="checkbox"/> Ignoré âge population d'origine	
lieu de découverte date présumée et cause probable de la mort	
état du corps : <input type="checkbox"/> bon <input type="checkbox"/> putréfié <input type="checkbox"/> carbonisé <input type="checkbox"/> délabré <input type="checkbox"/> squelette	
matériel disponible : <input type="checkbox"/> corps entier <input type="checkbox"/> tête <input type="checkbox"/> crâne <input type="checkbox"/> maxillaires <input type="checkbox"/> dents isolées	
<input type="checkbox"/> prélèvement céphalique <input type="checkbox"/> prélèvement des maxillaires	
ex. compl. : <input type="checkbox"/> photos <input type="checkbox"/> radios <input type="checkbox"/> moulages <input type="checkbox"/> autres	
indices buccodentaires importants	
.....	
.....	

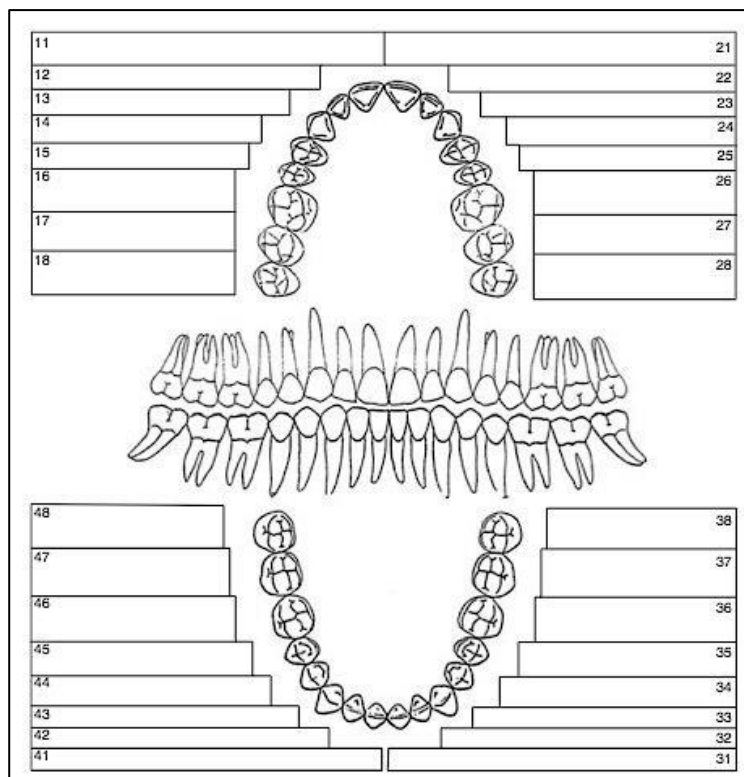


Figure 27 : Eléments constituant l'odontogramme *post mortem* : en-tête et diagramme [Fronty, 2008]

e. Comparaison des données :

- Comparaison des données lors d'une identification individuelle :

L'identification d'une personne repose sur la comparaison des informations *ante mortem* avec les informations *post mortem* relevées sur le cadavre lors de l'autopsie.

Suite à cette comparaison, l'identité de la personne supposée est soit confirmée soit exclue.

- Comparaison des données à partir du formulaire d'Interpol [Interpol, 2009] :

Ce formulaire peut être utilisé en cas de catastrophe ou dans les cas isolés. Il est divisé en deux parties :

- Le formulaire *ante mortem* : il est de couleur jaune et sert à recueillir tous les indices *ante mortem* de la personne supposée.
- Le formulaire *post mortem* : il est de couleur rose et sert à recueillir tous les indices relevés sur le corps.

Suite aux relevés des données *ante mortem* et *post mortem* il y a 4 étapes avant d'établir une conclusion :

- 1- Vérification de la qualité des informations *ante mortem* et *post mortem*
- 2- Comparaison des données *ante* et *post mortem* (à l'aide du logiciel PlassData par exemple)
- 3- Rédaction des avis d'experts relatifs aux concordances
- 4- Validation par le chef de l'unité lors de la commission d'identification.

Si l'identification est formelle, le rapport d'identification de couleur blanche est alors rempli par les experts.

Ce rapport est nécessaire pour l'établissement d'un certificat de décès.

f. Conclusion de l'expertise

Il existe quatre conclusions possibles suite à une identification [Quatrehomme *et al*, 1999] :

QUALITE DE L'IDENTIFICATION	EXEMPLES
Identité certaine	<ul style="list-style-type: none">- Comparaisons radiologiques,- Empreintes digitales,- Empreintes génétiques
Identité probable	<ul style="list-style-type: none">- Papiers d'identité,- Tatouage,- Formule dentaire compatible
Identité possible	<ul style="list-style-type: none">- Cicatrices,- Antécédents pathologiques
Identité exclue	<ul style="list-style-type: none">- Formule dentaire incompatible,- Antécédent de fracture incompatible

Figure 28 : Les différentes conclusions possibles d'une identification médico-légale
[Quatrehomme, 1999]

Seule l'identité certaine peut permettre une conclusion positive sur l'identité d'un cadavre.

Une identité probable ou possible est insuffisante, la conclusion n'a pas de valeur scientifique, la possibilité d'une identité différente ne peut être exclue.

Les conclusions dentaires sont toujours à confronter aux autres éléments d'identification avant de pouvoir conclure à une identification positive [Quatrehomme, 1999].

g. Conclusion

L'identification dentaire comparative est une alternative essentielle lorsque l'identification visuelle ou l'identification par des techniques d'empreintes ne sont pas possibles. L'identification est basée sur les caractéristiques individuelles uniques de la dentition de chaque personne.

Ce type d'identification est aussi bien adapté pour identifier un défunt ou plusieurs victimes d'une catastrophe de masse.

Cependant, l'identification dentaire médico-légale est dépendante de la disponibilité et de la qualité des dossiers *ante mortem*. Il est donc important que chaque chirurgien-dentiste maintienne à jour les dossiers de ses patients [Shekar, 2009].

APPLICATION : A PROPOS DE CAS D'IDENTIFICATION ODONTOLOGIQUE

CAS D'IDENTIFICATION N°1

1- Histoire :

Monsieur X, retrouvé par les pompiers après son décès. En effet, des voisins s'étaient plaints d'une odeur nauséabonde à proximité de l'entrée de l'appartement.

On estime que le décès remonte à plusieurs mois.

Le corps est en état de putréfaction et ne peut plus être identifié visuellement.

Le médecin du SAMU établit un certificat de décès du cadavre sans pouvoir expliquer les circonstances du décès, et en précisant que la personne est supposée être le propriétaire du domicile où il a été découvert.

Le corps est pris en charge par un Officier de Police Judiciaire qui rend compte de l'ouverture de l'enquête au Procureur de la République. Une enquête est ouverte. L'OPJ recherche les antécédents dentaires de la personne présumée décédée (le propriétaire de l'appartement) auprès de la Sécurité Sociale (chirurgiens-dentistes consultés, actes cotés – dont radiographies...)

Une fois les informations *ante mortem* récupérées, l'OPJ requiert un dentiste expert.

2- Informations *ante mortem* obtenues :

Les informations recueillies auprès des différents dentistes traitants de la personne présumée décédée sont récupérées par le dentiste expert qui les interprète. Celles-ci révèlent un édentement complet maxillaire et mandibulaire ainsi que la confection de prothèses complètes bimaxillaires.

Des appareils dentaires sont également retrouvés par la gendarmerie dans l'appartement présumé du défunt.

3- Odontogramme de la personne présumée décédée (odontogramme *ante mortem*) :

L'odontogramme établi *ante mortem* par les dentistes traitants révèle un édentement complet bi-maxillaire.

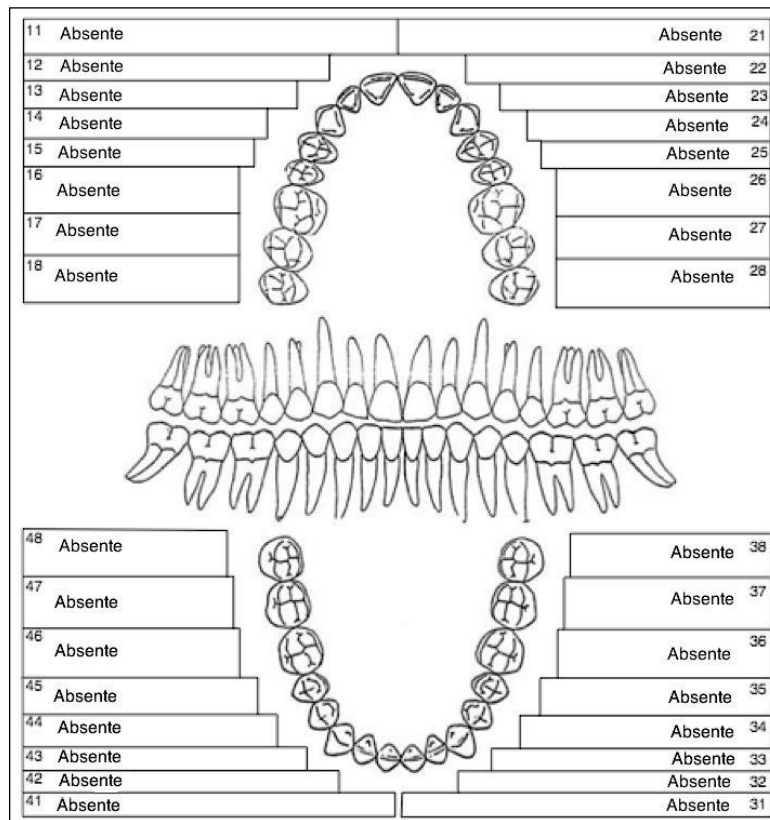


Figure 29 : Odontogramme ante mortem

4- Examen du corps par le dentiste expert

Le dentiste expert qui a été requis par l'OPJ doit procéder dans les 48h à un examen de comparaison entre la denture du corps non identifié et les documents communiqués. Il devra dégager tous éléments utiles à la manifestation de la vérité.

a. Examen exobuccal

L'examen exobuccal de face révèle un visage ovoïde. De profil, on peut conclure à une classe I squelettique.

b. Examen endobuccal

L'examen endobuccal révèle une absence totale de dents, et un rebord osseux alvéolaire irrégulier. Les prothèses dentaires retrouvées au domicile sont mises en bouche et s'adaptent parfaitement. En occlusion, cette adaptation se confirme par un engrainement parfait des deux prothèses.

5- Odontogramme post mortem

L'odontogramme post mortem est identique à l'odontogramme ante mortem avec l'absence totale de dent.

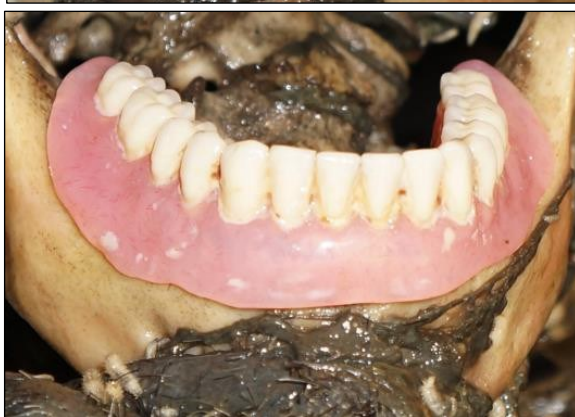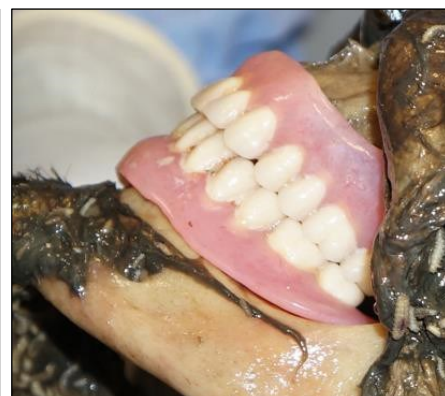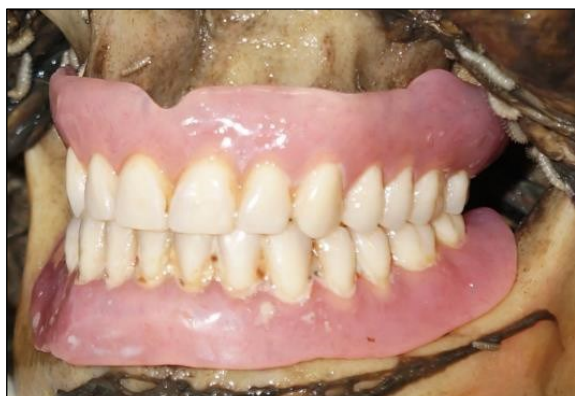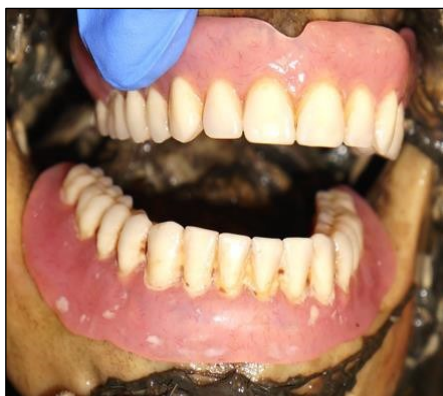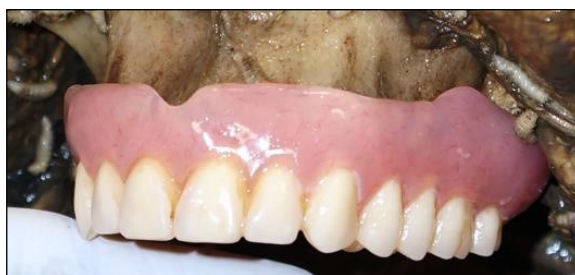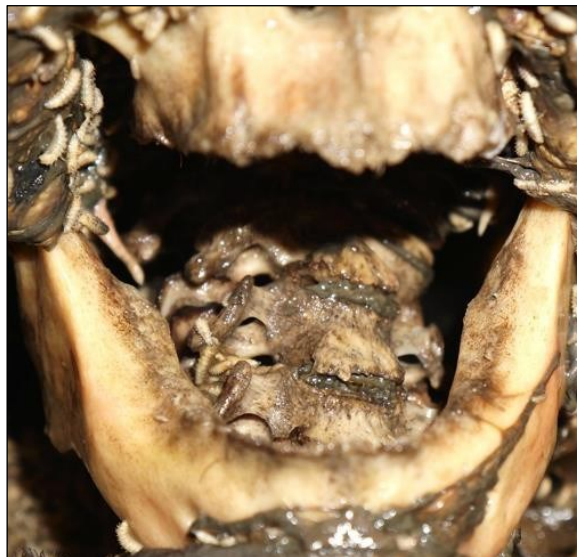6- Comparaison des données et discussion

Les données *ante mortem* de la personne présumée morte sont similaires à celles mises en évidence par le relevé *post mortem* sur le cadavre. Egalement, les prothèses complètes retrouvées au domicile appartiennent de façon certaine au corps décédé.

7- Conclusion :

D'après la classification de Quatrehomme (1999), on peut conclure à une **identification certaine** de la personne : le défunt est bien le propriétaire de l'appartement dans lequel il a été retrouvé.

L'expert doit attester avoir accompli personnellement sa mission. Le rapport est daté et signé.



**Figure 30 : Illustrations cas d'identification n°1.
(Remerciements : Dr Jacques MILLET)**

CAS D' IDENTIFICATION N°2

1- Histoire :

Madame X, retrouvée dans un appartement. On estime que le décès remonte à plusieurs mois. Le corps est en état de putréfaction débutante.

Le corps ne peut être identifié visuellement par l'entourage.

Le médecin du SAMU établit un certificat de décès du cadavre sans pouvoir expliquer les circonstances du décès, et en précisant que la personne est supposée être la propriétaire du domicile où elle a été découverte.

Le corps est pris en charge par un Officier de Police Judiciaire qui rend compte de l'ouverture d'une enquête au Procureur de la République. L'OPJ recherche les antécédents dentaires de la personne présumée décédée auprès de la Sécurité Sociale et requiert un dentiste expert.

2- Informations dentaires *ante mortem* obtenues :

Les informations recueillies auprès des différents dentistes traitants de la personne présumée décédée par l'OPJ sont récupérées par le dentiste expert qui les interprète. Celles-ci révèlent :

- la présence d'une prothèse amovible à châssis métallique (stellite) mandibulaire 7 dents (45, 46, 47, 34, 35, 36, 37), la 45 a été ajoutée à un stellite 6 dents,
- les dents absentes sont 16, 18, 48, 26, 28, 38.

3- Odontogramme de la personne présumée décédée :

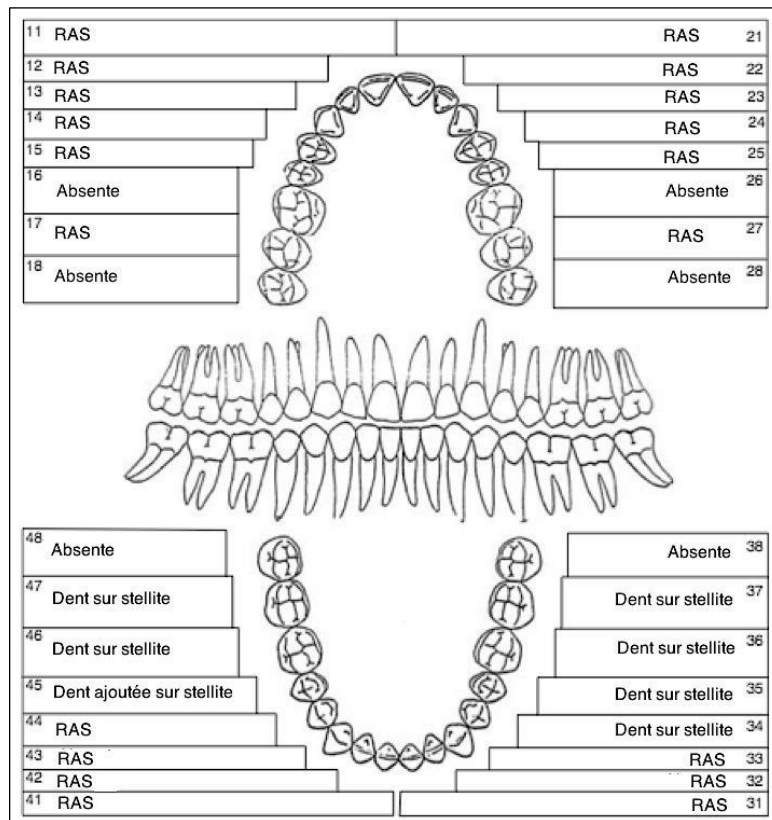


Figure 31 : Odontogramme *ante mortem*

4- Examen du corps par le dentiste expert :

Le dentiste expert qui a été requis procède à un examen de comparaison entre la denture du corps non identifié et les documents communiqués.

a. Examen *exo-buccal* :

L'examen *exobuccal* de face révèle un visage ovoïde, le parallélisme des lignes ne peut être évoqué en raison de l'atteinte des tissus superficiels.

Les lèvres et le nez sont déviés vers la droite, ce qui laisse supposer que la personne est restée sur la face ventrale durant une longue période.

b. Examen *endobuccal* :

L'examen *endobuccal* révèle :

- au maxillaire : une arcade avec 12 dents, les dents manquantes sont la 16, 26, 28, 18. On retrouve une couronne céramo-métallique sur la 11 et une couronne en or sur la 27. Sur la 27, on observe également une adjonction type cantilever en mésial.

Sur toutes les dents, on note des usures des collets plus ou moins importantes.

- à la mandibule, on note la présence d'une prothèse amovible à châssis métallique (stellite) 7 dents avec un crochet sur la 33 et la 44.

L'examen complémentaire de la prothèse confirme l'adjonction de la 45. En effet la teinte de la résine n'est pas uniforme sur tout le secteur 4. La prothèse est plus claire au niveau de la 45 qu'au niveau des 46-47 plus anciennes, plus foncées.

5- Odontogramme post mortem :

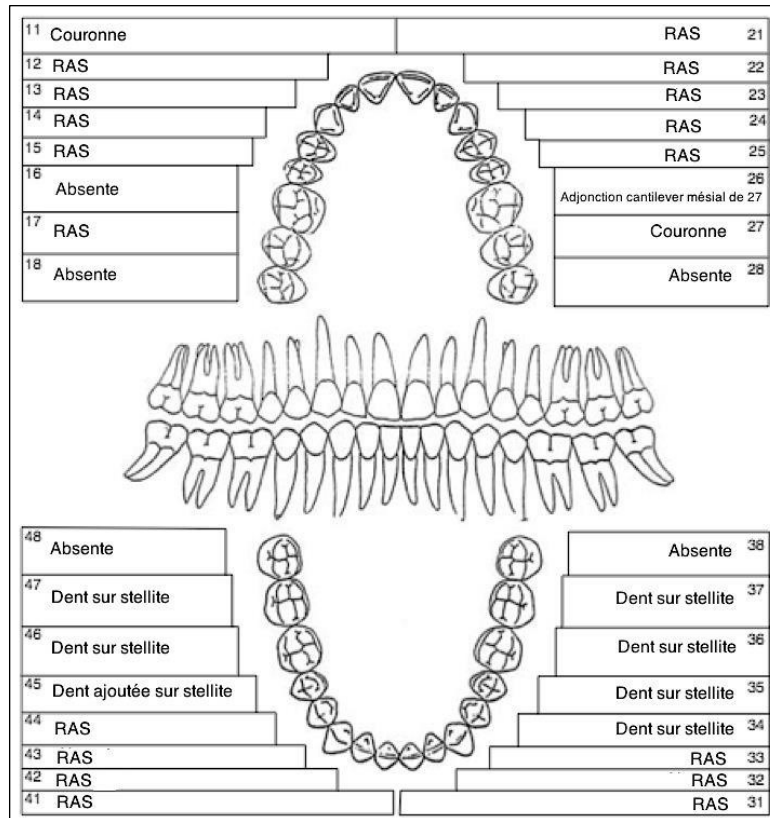


Figure 32 : Odontogramme *post mortem*

6- Comparaison des données et discussion :

Les informations *ante mortem* de la personne présumée morte sont retrouvées en bouche sur le cadavre. Il est mis en évidence, par ailleurs, la présence d'une couronne céramique sur la 11, une couronne en or sur la 27 et une adjonction type cantilever remplaçant la 26. Ces prothèses fixes n'ont pas été mentionnées dans les informations *ante mortem*.

7- Conclusion :

D'après la classification de Quatrehomme (1999) on peut conclure à une **identification probable** de la personne. En raison de la différence retrouvée, il est nécessaire de rechercher des éléments complémentaires (notamment sur le reste du corps : tatouages, taches, cicatrices...) pour conclure à une identification certaine.

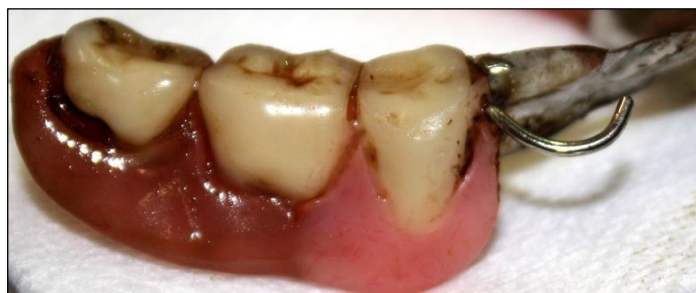
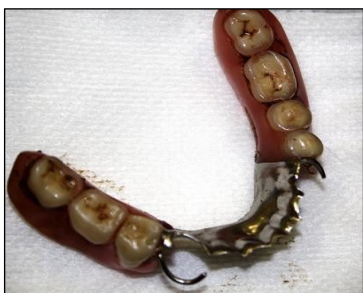
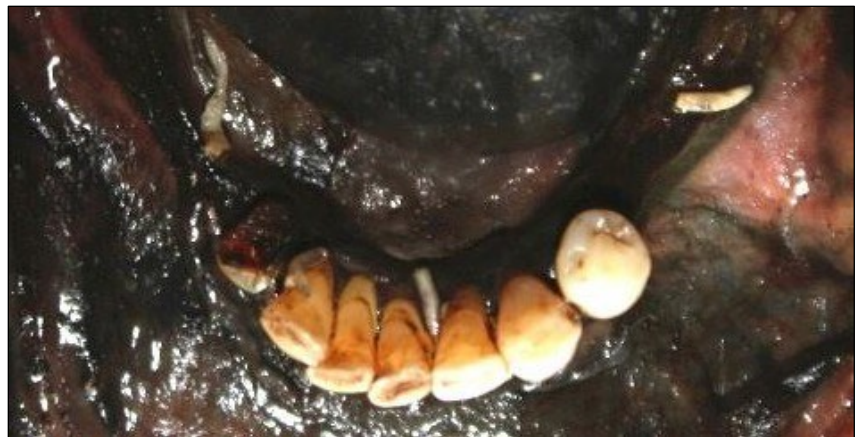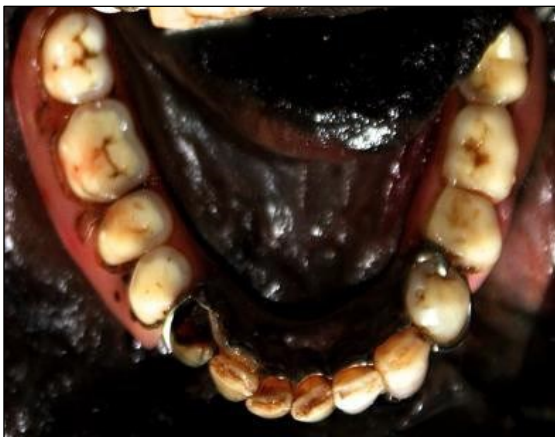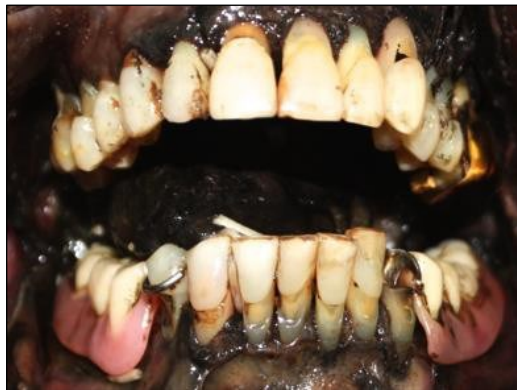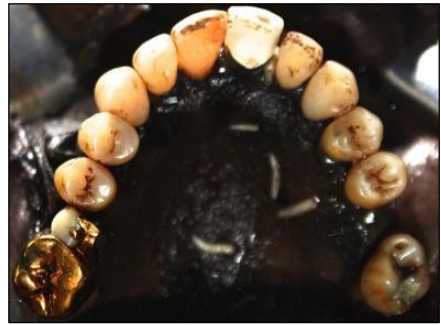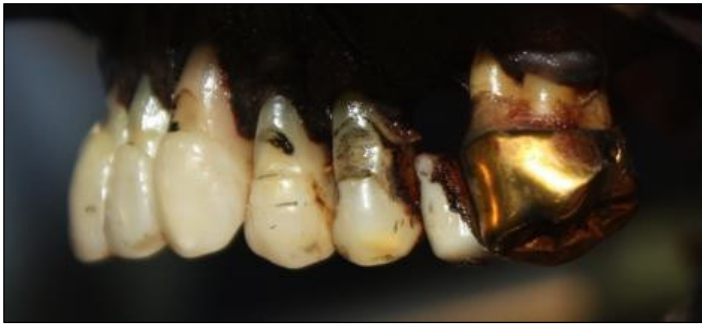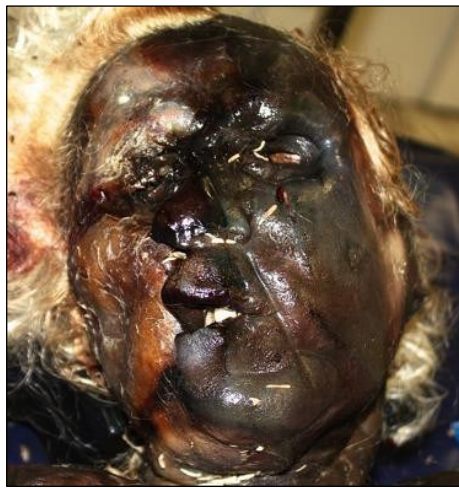Figure 33 : Illustrations cas d'identification n°2
(Remerciements : Dr Jacques MILLET)

CAS D'IDENTIFICATION N°3

1- Histoire :

Madame X, retrouvée au domicile plusieurs jours après le décès.
En raison de l'absence d'entourage susceptible d'identifier cette personne visuellement, le recours à une identification par une technique alternative est nécessaire.

Le médecin établit un certificat de décès du cadavre et précise que la personne est supposée être la propriétaire du domicile où elle a été découverte.

Le corps est pris en charge par un Officier de Police Judiciaire qui recherche les antécédents dentaires de la personne présumée décédée et requiert un dentiste expert.

2- Informations dentaires *ante mortem* :

Les informations recueillies auprès des différents dentistes traitants de la personne présumée décédée sont récupérées par le dentiste expert qui les interprète. Celles-ci révèlent :

- au maxillaire : les dents absentes sont 14, 15, 18, 28. On observe un stellite 7 dents avec une dent adjointe dans un second temps, dont 5 dents à Incrustation Vestibulaire de céramique (CIV) teinte A3.5. Des soins sont également signalés sur 11, 13, 16, 17,
- à la mandibule : les dents absentes sont la 46, 47, 48, 38. Il est fait état d'une couronne métallique sur la 35. Des soins sont signalés sur 37, 36, 45.

Informations complémentaires : On dispose de 8 radiographies rétro alvéolaires :

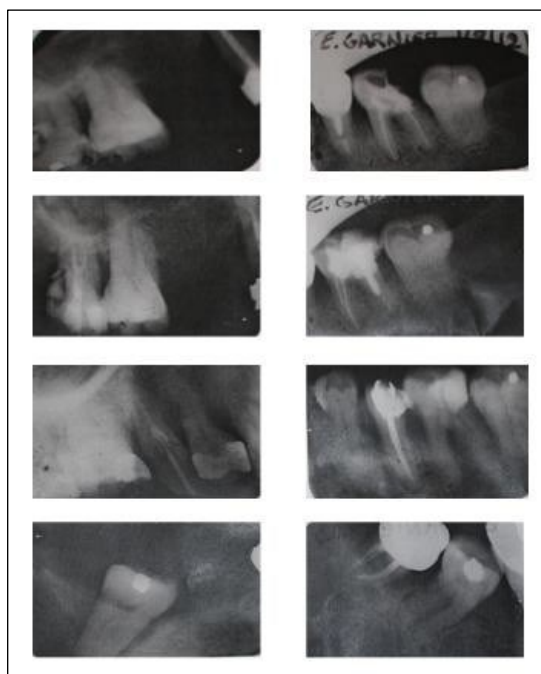


Figure 34 : Radiographies cas n°3

3- Odontogramme *ante mortem* :

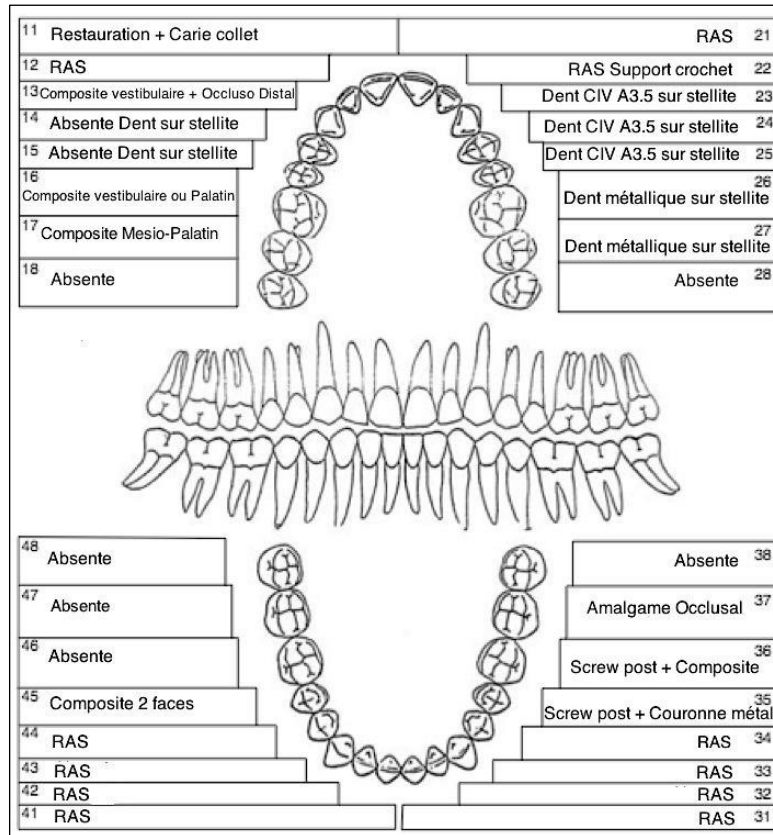


Figure 35 : Odontogramme *ante mortem*

4- Examen du corps par le dentiste expert :

Le dentiste expert procède à un examen de comparaison entre la denture du corps non identifié et les documents communiqués sur la personne présumée décédée.

a. Examen *exo-buccal* :

L'examen exobuccal de face révèle un visage ovoïde, les lignes bi-pupillaires et bi-commissurales semblent parallèles.

b. Examen *endobuccal* :

L'examen endobuccal révèle :

- les dents absentes sont 12, 14, 15, 18, 23, 24, 25, 26, 27, 28, 48, 47, 46, 38,
- au maxillaire, il est observé une prothèse amovible à chassis métallique 8 dents : 12, 14, 15, 23, 24, 25, 26, 27, des soins en composites sur la 11, 13, 17,
- à la mandibule il y a deux couronnes métalliques sur 35 et 44, une restauration amalgame sur 37, des composites sur la 36 et la 45. Il n'y a rien à signaler pour les dents antérieures de la 34 à la 43.

5- Odontogramme *post mortem* :

11	Fracture angle mesial+ Carie collet distal			RAS	21
12	Dent sur stellite			RAS Support crochet	22
13	Compo mésial support crochet			Dent CIV sur stellite	23
14	Absente Dent sur stellite			Dent CIV sur stellite	24
15	Absente Dent sur stellite			Dent CIV sur stellite	25
16	RAS Tartre			Dent métallique sur stellite	26
17	Composite Occluso Mésial			Dent métallique sur stellite	27
18	Absente			Absente	28
48	Absente			Absente	38
47	Absente			Amalgame Occluso-Distal	37
46	Absente			Composite Occluso-Distal	36
45	Composite 2 faces			Couronne Métallique	35
44	Couronne Métallique			RAS	34
43	RAS			RAS	33
42	RAS			RAS	32
41	RAS			RAS	31

Figure 36 : Odontogramme *post mortem* cas n°3.

6- Comparaison des données et discussion :

	<i>Ante mortem</i>	<i>Post mortem</i>	Mandibulaire	<i>Ante mortem</i>	<i>Post mortem</i>
11	Carie du collet	Fracture mésiale Carie du collet distale	31	Saine	Saine
12	Saine	Dent sur stellite	32	Saine	Saine
13	Composite Vestibulaire + Occluso-distal	Composite mésial	33	Saine	Saine
14	Dent sur stellite	Dent sur stellite	34	Saine	Saine
15	Dent sur stellite	Dent sur stellite	35	Screw post + couronne	Couronne Métal
16	Composite	Saine	36	Screw post + composite	Composite Occluso-Distal
17	Composite Mésio- palatin	Composite Occluso- mésial	37	Amalgame occlusal	Amalgame Occluso-Distal
18	Absente	Absente	38	Absente	Absente
21	Saine	Saine	41	Saine	Saine
22	Dent sur stellite	Saine	42	Saine	Saine
23	Dent sur stellite	Dent sur stellite	43	Saine	Saine
24	Dent sur stellite	Dent sur stellite	44	Saine	Couronne Métal
25	Dent sur stellite	Dent sur stellite	45	Composite 2 faces	Composite 2 faces
26	Dent sur stellite	Dent sur stellite	46	Absente	Absente
27	Dent sur stellite	Dent sur stellite	47	Absente	Absente
28	Absente	Absente	48	Absente	Absente

Les données *ante mortem* de la personne présumée morte sont similaires à celles mises en évidence par le relevé *post mortem* sur le cadavre à quelques exceptions :

- la présence d'une couronne métallique sur la 44 qui n'était pas signalée dans les informations *ante mortem* reçues
- l'adjonction de la 12 sur la prothèse amovible à châssis métallique maxillaire.

7- Conclusion :

D'après la classification de Quatrehomme (1999) on peut conclure à une **identification probable** de la personne. En raison des différences retrouvées, il est nécessaire de rechercher des éléments complémentaires pour conclure à une identification certaine.

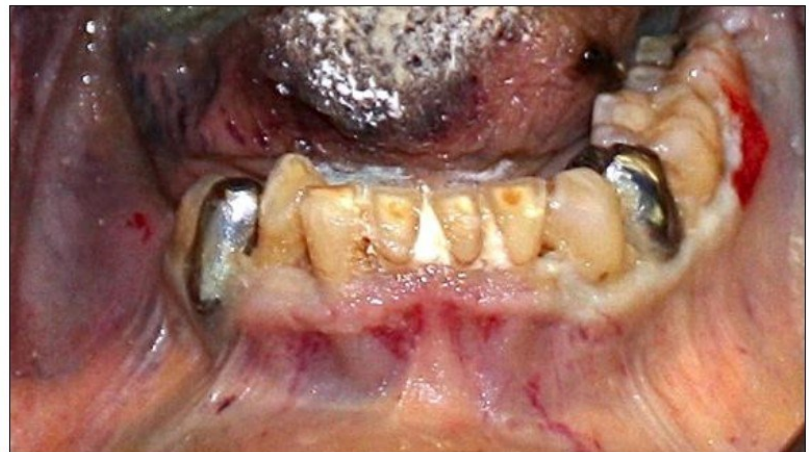
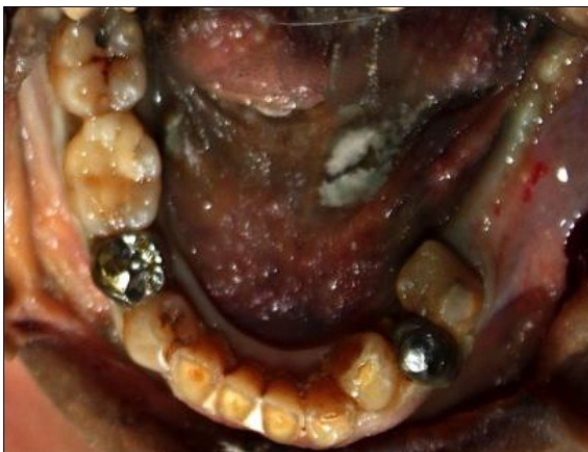
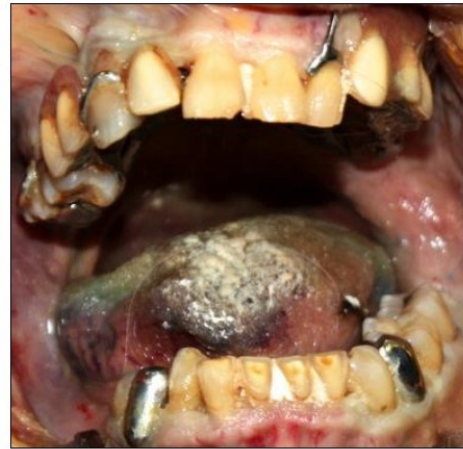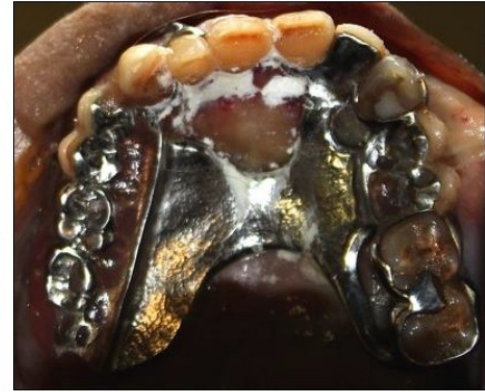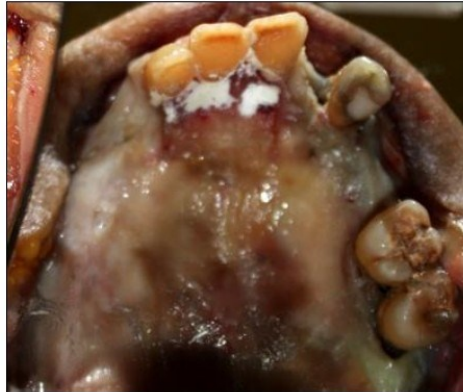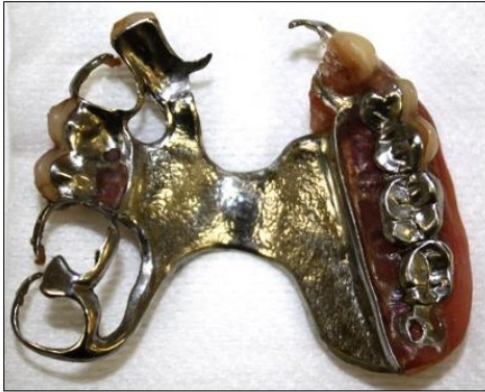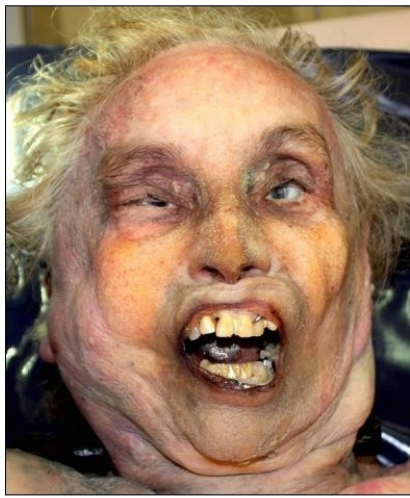Figure 37 : Illustrations cas d'identification n°3.
(Remerciements : Dr Jacques MILLET)

CAS D'IDENTIFICATION

N°4

1- Histoire :

Monsieur X a été retrouvé au domicile plusieurs semaines après le décès par les pompiers. Le corps est en état de putréfaction. On estime que le décès remonte à plusieurs semaines.

Le corps ne peut plus être identifié visuellement.

Le corps est pris en charge par un Officier de Police Judiciaire qui recherche les antécédents dentaires de la personne présumée décédée et requiert un dentiste expert.

2- Informations dentaires *ante mortem* obtenues :

Les informations sont recueillies auprès des différents dentistes traitants de la personne présumée décédée par l'OPJ. Celles-ci révèlent :

- au maxillaire, un édentement complet compensé par une prothèse amovible complète en résine,
- à la mandibule, un appareil amovible en résine de 4 dents remplaçant 31, 32, 36, 37 (certains édentements restaient non compensés).

Des appareils ont été retrouvés au lieu de découverte du cadavre.

Les soins et les prothèses ont été effectués en 2007.

A partir de ces informations transmises par l'OPJ, un odontogramme de la personne présumée décédée est effectué.

3- Odontogramme de la personne présumée décédée (ou odontogramme *ante mortem*) :

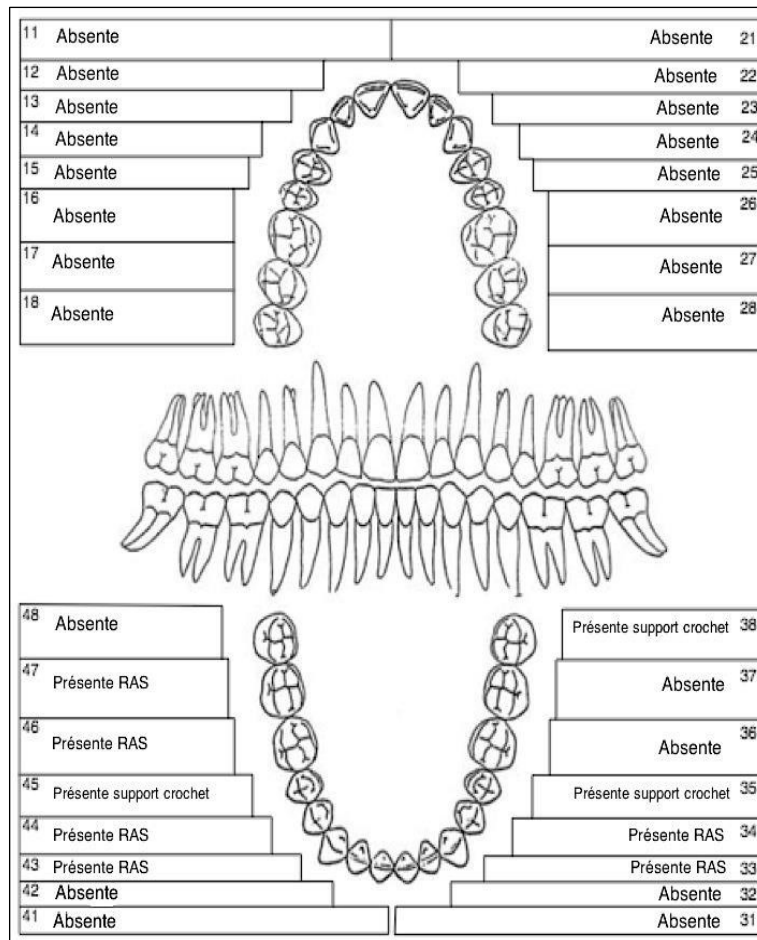


Figure 38 : Odontogramme *ante mortem*

4- Examen du corps par le dentiste expert :

Le dentiste expert procède à la comparaison entre la denture du corps non identifié et les documents communiqués.

a. Examen *exo-buccal* :

L'examen exobuccal de face est difficile à réaliser en raison du délabrement du visage de la personne décédée, plus aucune ligne du visage n'est identifiable. Le nez, les lèvres sont difficilement repérables sur le massif facial.

b. Examen endobuccal :

L'examen endobuccal révèle :

- au maxillaire : une crête édentée assez volumineuse ainsi qu'une muqueuse putréfiée et particulièrement fine,
- à la mandibule (qui est séparée du massif crânio-facial pour en faciliter l'examen) : on note l'absence des dents 43, 42, 41, 31, 32, 36, 37 et 38.

L'essayage de la prothèse complète au maxillaire montre une adaptation parfaite sur l'anatomie osseuse du cadavre.

La prothèse mandibulaire en résine est, quant à elle, adaptée au niveau osseux et sur les dents qui supportent des crochets. Cependant, elle ne remplace pas certaines dents, ce qui laisse présumer de la perte de dents après la fabrication de l'appareil mais avant le décès.

En occlusion, cette adaptation se confirme par un engrainement parfait des deux prothèses.

5- Odontogramme *post mortem* :

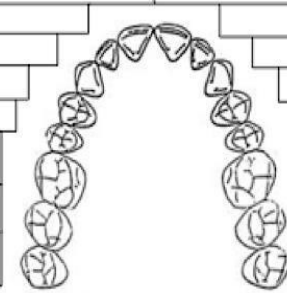
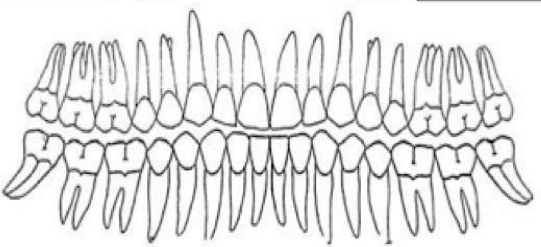
11 Absente		Absente	21
12 Absente		Absente	22
13 Absente		Absente	23
14 Absente		Absente	24
15 Absente		Absente	25
16 Absente		Absente	26
17 Absente		Absente	27
18 Absente		Absente	28
			
			
48 Absente		Absente	38
47 Présente RAS		Absente	37
46 Amalgame Occluso Mésial		Absente	36
45 Présente support crochet		Présente support crochet	35
44 Présente RAS		Présente RAS	34
43 Absente		Présente RAS	33
42 Absente		Absente	32
41 Absente		Absente	31

Figure 39 : Odontogramme *post mortem*

6- Comparaison des données et discussion

La comparaison des données *ante mortem* de la personne présumée décédée avec celles mises en évidence par le relevé *post mortem* sur le cadavre de Monsieur X montre des indices parfaitement similaires pour le maxillaire, mais seulement partiellement pour la mandibule.

En effet, on observe que l'appareil mandibulaire ne remplace pas la 43 ni la 38. L'appareil s'adapte toutefois aux dents présentes et est absolument stable.

On peut donc penser qu'entre 2007 (date de confection des prothèses) et 2014, la personne aurait perdu ces 2 dents.

L'occlusion parfaite des appareils en bouche confirme leur bonne adaptation.

7- Conclusion :

D'après la classification de Quatrehomme (1999) on peut conclure à une **identification certaine** de la personne : le défunt est bien le propriétaire de l'appartement dans lequel il a été retrouvé.

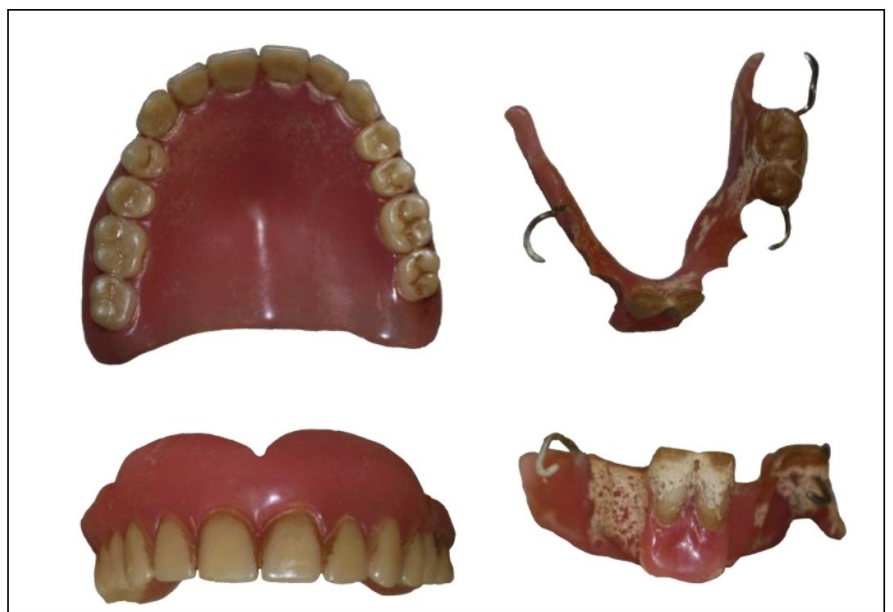
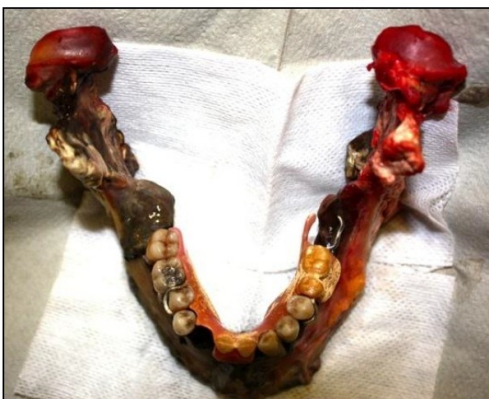
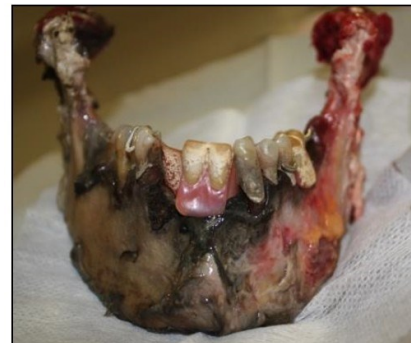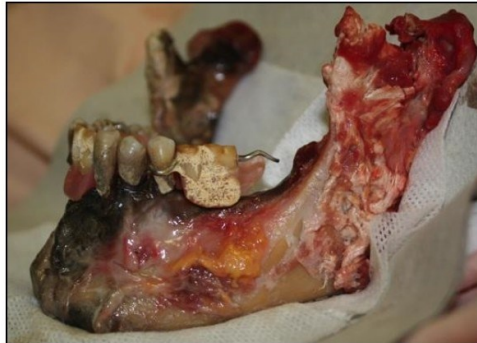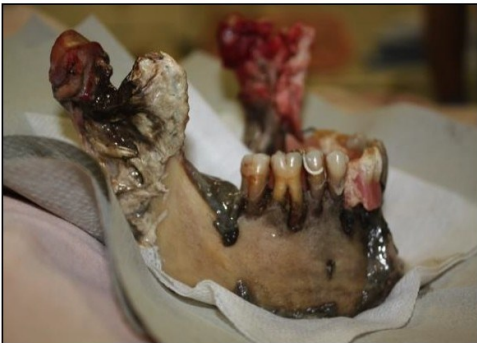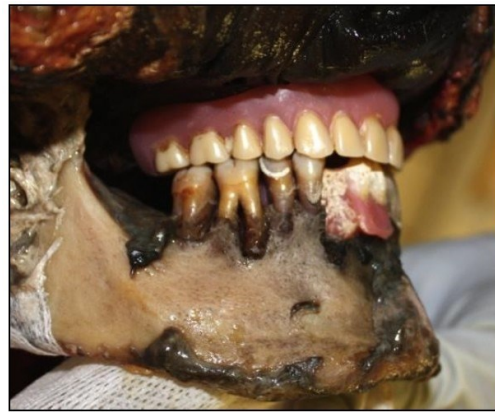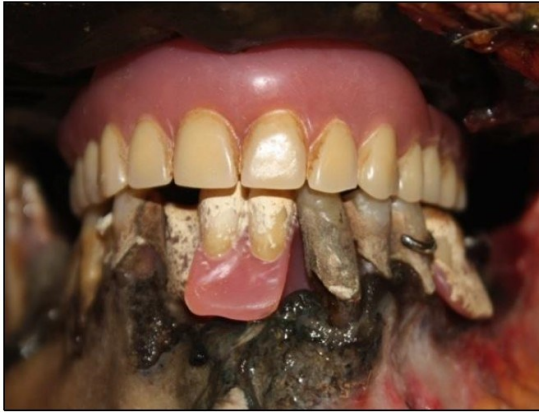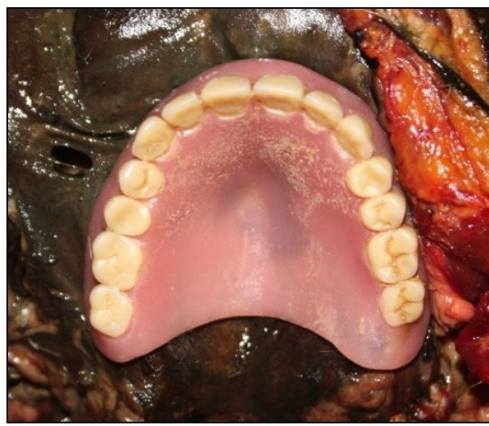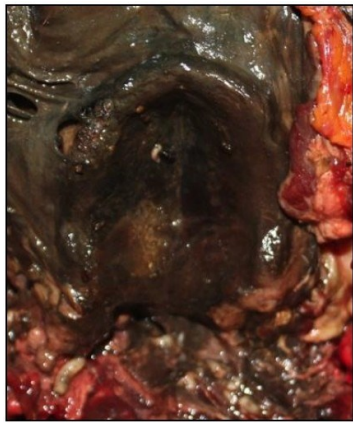Figure 40: Illustrations cas d'identification n°4
(Remerciements : Dr Jacques MILLET)

CONCLUSION

L'identification des cadavres à partir des données dentaires est une méthode scientifiquement fiable et valable.

La dent est le seul organe du corps humain qui présente des caractéristiques exceptionnelles de résistance.

L'expert, dans le cas d'une identification comparative joue un rôle primordial. Il recherche les concordances et les discordances entre les données *ante mortem* recueillies par l'Officier de Police Judiciaire et *post mortem* relevées lors de l'autopsie, s'assure de leur cohérence historique, explique les discordances.

En l'absence d'indices suffisamment probants, l'identification ne peut être certaine. Le certificat de décès ne peut être délivré et rend donc impossible l'inhumation, ainsi que toutes procédures administratives. Le recours à d'autres techniques est donc indispensable.

Cette technique d'identification est aujourd'hui assez efficace, mais il y a toutefois de nombreux points à améliorer pour faciliter la procédure d'identification. Une sensibilisation des chirurgiens-dentistes traitants par des conférences, des travaux pratiques, ou des campagnes d'informations sur l'importance du remplissage et de la mise à jour des fiches dentaires de chaque patient pourraient pallier à ces manquements.

Par ailleurs, il serait intéressant de proposer un modèle standard de fiche dentaire numérique accessible à partir d'un moteur de recherche par les experts.

ARTICLE

Soumis le 26/05/2015 pour être publié dans l'Information Dentaire

Rôle du chirurgien-dentiste dans l'identification médico-légale

Adrien PAUL, Emilie DUMAURE

Dans la société actuelle, l'identification des personnes décédées revêt une importance à la fois morale, légale, psychosociale et éthique.

Dans certains cas, l'identification visuelle classique n'est pas possible, il est donc nécessaire d'avoir recours à des techniques scientifiques alternatives. L'analyse comparée des données dentaires en fait partie, en raison notamment de la résistance exceptionnelle de l'organe dentaire.

C'est une technique valable scientifiquement, fiable et applicable sur le terrain [1].

Nous exposerons, dans cet article, les différentes étapes nécessaires à l'identification d'un cadavre.

DECOUVERTE DU CADAVRE

A la découverte du cadavre (par les pompiers, les voisins), un médecin est sollicité rapidement pour établir un certificat de décès. Dans le cas où le médecin ne peut retrouver facilement l'identité ou les circonstances de la mort, il émet un obstacle médico-légal.

Le corps est dans ce cas pris en charge par un Officier de Police Judiciaire (OPJ) qui rend compte au Procureur de la République [2]. Une enquête est ouverte, et le corps est confié à la justice.

Si l'identité et les circonstances du décès n'ont pas été éclairées, le Procureur de la République demande une levée de corps ou une autopsie.

L'OPJ réquisitionne une entreprise des pompes funèbres, qui se charge du transport du corps à l'Institut Médico-Légal.

ODONTOGRAMME ANTE MORTEM	
Nom	Prénom
praticien expert	praticien(s) traitant(s)
praticien(s) traitant(s)	nomenclature d'origine
sexe <input type="checkbox"/> M <input type="checkbox"/> F <input type="checkbox"/> Ignoré	date naissance
population d'origine	date disparition
support(s) utilisés : <input type="checkbox"/> fiche clinique <input type="checkbox"/> photos <input type="checkbox"/> moulages <input type="checkbox"/> prothèses	période des soins
<input type="checkbox"/> radios <input type="checkbox"/> pano <input type="checkbox"/> rétroalv <input type="checkbox"/> autres radios	
<input type="checkbox"/> autres supports	
éléments buccodentaires importants des supports	
.....	
.....	

11					21
12					22
13					23
14					24
15					25
16					26
17					27
18					28

48					38
47					37
46					36
45					35
44					34
43					33
42					32
41					31

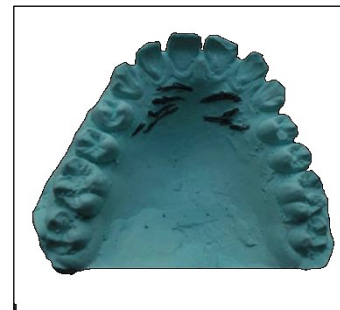
1. Exemple d'odontogramme *ante mortem* : en-tête et diagramme [3]

RECHERCHE D'INFORMATIONS ANTE MORTEM

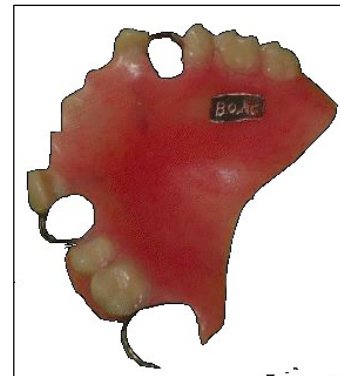L'OPJ rédige une réquisition pour se renseigner sur les antécédents dentaires de la personne présumée décédée auprès notamment de la Sécurité Sociale et du chirurgien-dentiste traitant (actes cotés et radiographies...).

Les informations *ante mortem* recherchées sont :

- les supports verbaux : témoignages des proches, caractéristiques dentaires,
- le support écrit : concerne le dossier médical du patient (fiche dentaire, consentement, prescriptions),
- les supports 2D : radiographies, photographies,
- le support 3D : les moulages, la rugoscopie (étude des crêtes palatines), les empreintes chéiloscopiques (étude des sillons labiaux), marquage des prothèses,
- le support informatique



2. Empreintes rugoscopiques



3. Marquage d'une prothèse amovible

Une fois les informations *ante mortem* récupérées, l'OPJ, par délégation du Procureur de la République, requiert un dentiste expert [4].

Le dentiste expert établit, à partir de ces informations, un odontogramme de la personne présumée décédée : on parle alors d'odontogramme *ante mortem* [5].

Les données essentielles représentées sur cet odontogramme sont :

- le nombre de dents restantes qui définit la formule dentaire,
- les traitements effectués : soins conservateurs et endodontiques,
- les soins prothétiques : couronnes, prothèses amovibles partielles, totales, à chassis métallique ou en résine, ainsi que les matériaux utilisés et les spécificités éventuelles.

Celui-ci n'est exploitable sur le plan médico-légal que si il est clair, actualisé et bien lisible [6].

RECHERCHE D'INDICES POST MORTEM

Le dentiste expert qui a été requis par l'OPJ doit procéder dans les 48h à un examen de comparaison entre la denture du corps à identifier et les documents communiqués.

	Avantages	Inconvénients
Relevé d'indices sur le cadavre	<ul style="list-style-type: none"> - mutilation minimale - préservation de l'apparence 	<ul style="list-style-type: none"> - l'examen des arcades est possible mais reste difficile : rigidité cadavérique, éclairage, accès
Relevé d'indices après prélèvement au préalable des pièces anatomiques	<ul style="list-style-type: none"> - les pièces sont rapidement préparées - facilité pour l'examen - se conservent bien 	<ul style="list-style-type: none"> - mutilation importante - perte de l'apparence

4. Avantages et inconvénients des deux approches de l'examen dentaire médico-légal

L'autopsie oro-faciale

Il existe deux approches :

- le relevé d'indices sur le cadavre,
- le relevé d'indices après prélèvement au préalable des pièces anatomiques.

Les différents indices [7]

- Indices thérapeutiques : extraction dentaire (définit la formule dentaire), soins conservateurs, soins endodontiques, soins prothétiques, orthodontie, implantologie. Ces indices constituent des éléments importants.
- Indices anatomiques : caractères anatomiques singuliers, spécifiques à chaque individu.
- Indices pathologiques : traumatismes *ante mortem*, pathologies tumorales, carie dentaire.
- Indices physiologiques : coloration dentaire, tartre, minéralisation.

Dans le cas où des prothèses amovibles sont retrouvées, leur adaptation ainsi que leur occlusion sont des indices *post mortem* importants.

Après avoir relevé les indices lors de l'autopsie, le chirurgien-dentiste expert établit un odontogramme *post mortem*.

Il permet de comparer les données relevées sur le cadavre avec les données *ante mortem*.

COMPARAISON DES DONNEES ET DISCUSSION

La comparaison des données *ante mortem* de la personne présumée décédée avec celles mises en évidence par le relevé *post mortem* sur le cadavre permet de conclure sur l'identité de la victime.

LES DIFFERENTES CONCLUSIONS DE L'IDENTIFICATION ODONTOLOGIQUE

Il existe quatre conclusions possibles suite à une identification odontologique comparative [8] :

- identité certaine,
- identité probable,
- identité possible,
- identité exclue.

Seule l'identité certaine peut permettre une conclusion positive sur l'identité d'un cadavre.

Si l'identité est définie de manière certaine, le certificat de décès peut être rédigé.

L'expert doit attester avoir accompli personnellement sa mission. Le rapport est daté et signé.

QUALITE DE L'IDENTIFICATION	EXEMPLES
Identité certaine	<ul style="list-style-type: none"> - Comparaisons radiologiques, - Empreintes digitales, - Empreintes génétiques
Identité probable	<ul style="list-style-type: none"> - Papiers d'identité, - Tatouage, - Formule dentaire compatible
Identité possible	<ul style="list-style-type: none"> - Cicatrices, - Antécédents pathologiques
Identité exclue	<ul style="list-style-type: none"> - Formule dentaire incompatible, - Antécédent de fracture incompatible

5. Les différentes conclusions possibles en identification médico-légale [8]

CONCLUSION

L'identification dentaire comparative joue un rôle essentiel lorsque l'identification visuelle ou l'identification par des techniques d'empreintes ne sont pas possibles. Cependant cette identification dépend de la disponibilité des dossiers *ante mortem*. Il est donc de la responsabilité des praticiens de maintenir à jour les dossiers de leurs patients.

Adrien Paul
 AHU, Département d'Odontologie Légale
 UFR d'Odontologie, UNS, Pôle d'Odontologie, CHU
 Nice

Emilie Dumaure
 UFR d'Odontologie, UNS, Pôle d'Odontologie, CHU
 Nice

Les auteurs déclarent ne pas avoir de lien d'intérêt relatif avec le sujet abordé

BIBLIOGRAPHIE

1. Interpol, 2009. Organisation internationale de police criminelle. Guide sur l'identification des victimes de catastrophes. 2009.
2. Article 16 à 19 du Code de Procédure Pénale.
3. Fronty P, Sapanet M. « Identification comparative : principes ». 2008.
4. Article 60 à 60-2 du Code de Procédure Pénale.
5. Golden, 1994. « Use of Alternative Light Source Illumination in Bite Mark Photography », J. of Forensic Sci., vol 39, 1994, p. 815-823
6. Montaine Laine F. 2005. L'odontogramme : outil indispensable à l'identification odontologique. Revue de droit médical et d'identification appliqués à l'odontologie, 2005, n°2, pp. 59-72.
7. Fronty P, 2001. L'exploitation des indices odontologiques : de l'identification estimative vers l'identification comparative. Communication au congrès de l'ADF. Palais des Congrès, Paris 2001.
8. Quatrehomme G, Cotin S, Alunni V, 1999. La superposition, la restauration et la reconstruction faciales : une aide à l'identification médico-légale. Journal de Médecine Légale Droit Médical, 1999, vol. 42, n°1, pp. 11-22.

BIBLIOGRAPHIE

- Adams M. L'acide phosphorique des sodas dissout les dents. *Naturel News, the Health Ranger*, septembre 2013.
- Amedeo O. The role of the dentists in the identification of the victims of the catastroph of the « bazar de la charité ». *Dental cosmos*, 1897
- Bernhard Knell. Identification odontostomatologique. *Rev Mens Suisse Odontostomatol* vol 109 : 12, 1999.
- Buy J. Barotraumatismes et algies dentaires dysbariques. *Médecine et Armées*. Lyon, 2005.
- Burdaïron G. La résistance des matériaux dentaires et prothétiques à la calcination et à la corrosion dans les sols. *Chirurgien Dentiste de France*, n°178, pp. 58-62.1973
- Capps et Coll. Dios's Roman History, epitome of book 61 tome 8 p17. Londres, 1925.
- Circulaire n° 67 du 24 avril 1968 relative à l'application du décret n° 47-2057 du 20 octobre 1947 relatif aux autopsies et prélèvements : Ministères des affaires sociales.
- Dechaume et Derobert L. De la résistance de la dent à la calcination. *Revue de Stomatologie*, n°388 p764-800. 1934.
- Dictionnaire Garnier Delamare, 30^{ème} édition du *Dictionnaire illustré des termes de la médecine*. Août 2009
- Duhamel J, Becart A. Importance du dossier patient dans les identifications odontologiques. *Mémoire certificat d'Ethique*. Lille, 2000-2001
- Durelon M. Pratique médico-légale, la levée de corps. *Editions Masson*. 2004.
- Durigon M. Pratique médico-légale, la levée de corps. *Editions Masson*. 2004.
- Floret PC. Revue de la science criminelle et de droit pénal comparé. Paris, Octobre-décembre 1969
- Fronty P. L'exploitation des indices odontologiques : de l'identification estimative vers l'identification comparative. Communication au congrès de l'ADF. Palais des Congrès, Paris 2001.
- Fronty P, Sapanet M. « Identification comparative : principes ». 2008.
- Garnier Delamare, 2004. Dictionnaire illustré des termes de médecine, 28^e Edition Maloine p.568. 2004.
- Golden, 1994. « Use of Alternative Light Source Illumination in Bite Mark Photography », *J. of Forensic Sci*, vol 39 p. 815-823, 1994.
- Gustafson. Odontostomatologie Médico-légale. Bruxelles, 1969.
- Harmeling B. Antemortem considerations. *Manual of forensic odontology*, p.24-25. 1995
- Interpol, Guide sur l'identification des victimes de catastrophes. 1998.
- Interpol. Organisation internationale de police criminelle - Guide sur l'identification des victimes de catastrophes. 2009.
- Jarand François. Rôle de l'odontologie dans l'identification médico-légale (Thèse université de Nice). 1989.
- Keiser - Nielsen. L'examen dentaire des victimes de catastrophes. *Chir Dent Franc*, n°23. 1963
- Laborier C, Georget C, Danjard C. Rôle du chirurgien-dentiste lors des catastrophes. 2008.
- Larousse. <http://www.larousse.fr/dictionnaires/francais/autopsie/6810>

- Le Petit Robert, 2004. Dictionnaire. Mai 2004.
- Lew E, Matshes E. Death scene investigation, Forensic Pathology. *Elsevier Academy Press*. 2005
- Lysell L. « Plicae palatinae transversae and papilla incisiva in man : a morphologic and genetic study », *Act Odonto*, p 137. 1955.
- Locard E. L'enquête criminelle et les méthodes scientifiques. Paris, 1920.
- Malicier D. L'identification en médecine légale : aspects actuels. 2003.
- Mazza A, Merlati G, Savio C. et Coll, 2005. Observations on dental structures when placed in contact with acids : experimental studies to aid identification processes. *Journal of Forensic Sciences*, p 406 410. 2005.
- Montagne Laine. L'odontogramme : outil indispensable à l'identification odontologique. *Revue de droit médical et d'identification appliqués à l'odontologie* p 59-72. 2005.
- Netter F. « Atlas d'Anatomie Dentaire, 2^{ème} édition ». *Masson*, planche 47. Paris, 1997.
- Nossintchouk. Méthode d'analyse systématique des radiographies pantomographiques, dents maxillaires, extra orale. *Traitement de l'information en odontostomatologie légale*. Paris V, 1975.
- Nossintchouk R, Gaudy JF, Tavernier JC, Et Coll. *Atlas d'autopsie oro-faciale*. Lyon, 1993.
- Nuzzolese E, Marcario V, Di vella G, « Incorporation of Radio Frequency Identification Tag in Dentures to Facilitate Recognition and Forensic Human Identification. », *The Open Dent. J*, p. 33. 2010.
- Piedelievre R et Fournier E. *Médecine légale, JB Baillière et fils*. Paris, 1963.
- Pennaforte M. Identification. *Encyclopédie M.C*, 8, 23 850, A20. 1972.
- Pennaforte M. Détermination du sexe au cours de l'identification judiciaire par l'étude des paramètres dento-maxillaires. *Thèse Doct. Sci. Odontol*. Paris VII, 1973.
- Perrier Michel. Introduction à l'odontostomatologie médico-légale, *Rev Mens Suisse Odontomatol*. 1998.
- Petit M. L'identification corps et âme. *Lettre Ordre Natl Chir Dent (N°41)*. 2005.
- Paoli D. Il y a cent ans, l'incendie du bazar de la charité. *Desgrandchamps*. Paris, 1997.
- Quatrehomme G, Cotin S, Alunni V. La superposition, la restauration et la reconstruction faciales : une aide à l'identification médico-légale. *Journal de Médecine Légale Droit Médical*, p. 11-22. 1999.
- Ravello Caroline. Thèse : L'importance de l'odontologie médico légale dans l'identification judiciaire. 20 Septembre 2011.
- Recommandation Européenne. Recommandation n° R(99)3 du comité des ministres aux états membres relative à l'harmonisation des règles en matière d'autopsie médico-légale. Le 2 février 1999.
- Renaud. Identification chéiloscopique en médecine légale. *Chir. Dent. Franc.*, n° 180. 1973.
- Sapanat M. L'odontologie médico-légale (Rapport au XLIV^e congrès international de langue française de médecine légale et de médecine sociale, Angers.). *J med leg Droit Med*. 15-18 juin 2004
- Saxenat S. Experimental studies of forensic odontology to aid in the identification process. *Forensic J Dent Sci*. 2010.

- Schmitt A. Estimation de l'âge au décès des sujets adultes à partir du squelette : des raisons d'espérer. 2002.
- Shekar B, Reddy C. Role of Dentist in Person Identification, *Indian J. Res.*, p. 356-360. 2009.
- Sweet et Coll. Forensic dentistry: a review of its scope and application. *Can Soc Forens Sci.* 1996.
- Tavernier JC. Thèse : « Empreintes et moulages dentaires : rôle dans l'identification médico-légale ». Paris René Descartes, 1976.
- Tavernier Jean Claude. Les potentialités de l'odontologie médico-légale illustrées par quatre exemples. *Revue sciences, Afas, Csi, n°96-1.* Janvier 1996.
- Torres. E, Couessurel. N. Qu'est ce que le certificat de décès ? *Le généraliste*, N°2158, 30 novembre 2001
- Verges Etienne. La notion de la personne en droit. *L'Harmattan, «Sciences & société»*, p. 70. Paris, 2007.
- Wright, Wright F D. Postmortem considerations. Manual of forensic odontology. *American Society of Forensic Odontology.* Colorado, 1995.



Approbation – Improbation

Les opinions émises par les dissertations présentées, doivent être considérées comme propres à leurs auteurs, sans aucune approbation ou improbation de la Faculté de Chirurgie dentaire (1).

Lu et approuvé,

Vu,
Nice, le

Le Président du jury,

Le Doyen de la Faculté de
Chirurgie Dentaire de l'UNS

Professeur

Professeur Armelle MANIERE

(1) Les exemplaires destinés à la bibliothèque doivent être obligatoirement signés par le Doyen et par le Président du Jury.

Serment d'Hippocrate

En présence des Maîtres de cette Faculté, de mes chers condisciples, devant l'effigie d'Hippocrate,

Je promets et je jure, au nom de l'Être Suprême, d'être fidèle aux lois de l'Honneur et de la probité dans l'exercice de La Médecine Dentaire.

Je donnerai mes soins gratuits à l'indigent et n'exigerai jamais un salaire au-dessus de mon travail, je ne participerai à aucun partage clandestin d'honoraires.

Admis dans l'intérieur des maisons, mes yeux ne verront pas ce qui se passe, ma langue taira les secrets qui me seront confiés et mon état ne servira pas à corrompre les mœurs ni à favoriser le crime.

Je ne permettrai pas que des considérations de religion, de nation, de race, de parti ou de classe sociale viennent s'interposer entre mon Devoir et mon patient.

Je garderai le respect absolu de la vie humaine dès sa conception.

Même sous la menace, je n'admettrai pas de faire usage de mes connaissances médicales contre les lois de l'Humanité.

Respectueux et reconnaissant envers les Maîtres, je rendrai à leurs enfants l'instruction que j'ai reçue de leurs pères.

Que les hommes m'accordent leur estime si je suis fidèle à mes promesses,

Que je sois couvert d'opprobre et méprisé de mes confrères si j'y manque.

L'IDENTIFICATION ODONTOLOGIQUE COMPARATIVE AU SERVICE DE LA MEDECINE LEGALE

Thèse: Chirurgie Dentaire, Nice, 2015, n° 42-57-15-24

Directeur de thèse : **A. PAUL**

Mots-clés : identification comparative, médecine légale, odontologie légale, odontogramme

Résumé :

L'identification des cadavres à partir des données dentaires est une méthode scientifiquement fiable. Elle joue un rôle important dans de nombreuses situations telles que l'identification d'un corps visuellement non reconnaissable (noyés, brûlés, accidentés), ou encore l'identification de plusieurs personnes victimes d'un désastre massif (aviation, tremblement de terre, tsunami).

L'intérêt est à la fois moral, religieux, social, judiciaire et pénal.

Une identification est dite comparative quand une identité est pressentie. Les informations *ante mortem* de cette personne supposée sont comparées par le dentiste expert aux données *post mortem* recueillies lors de l'autopsie.

Seule une identité certaine permet une conclusion positive sur l'identité d'un cadavre.

Une fois la personne identifiée, un certificat de décès est délivré et permettra les opérations funéraires ainsi que les procédures administratives (héritage, successions).

Cette technique d'identification dépend donc de la disponibilité et de la qualité des données *ante mortem*. Il est donc de la responsabilité de chaque chirurgien-dentiste de maintenir à jour les fiches dentaires de chaque patient.