



HAL
open science

L'agénésie des incisives latérales maxillaires : fermeture d'espace ou ouverture d'espace. Quelle thérapeutique choisir ?

Gaïdig Vigneron

► To cite this version:

Gaïdig Vigneron. L'agénésie des incisives latérales maxillaires : fermeture d'espace ou ouverture d'espace. Quelle thérapeutique choisir ?. Sciences du Vivant [q-bio]. 2015. dumas-01322086

HAL Id: dumas-01322086

<https://dumas.ccsd.cnrs.fr/dumas-01322086>

Submitted on 26 May 2016

HAL is a multi-disciplinary open access archive for the deposit and dissemination of scientific research documents, whether they are published or not. The documents may come from teaching and research institutions in France or abroad, or from public or private research centers.

L'archive ouverte pluridisciplinaire **HAL**, est destinée au dépôt et à la diffusion de documents scientifiques de niveau recherche, publiés ou non, émanant des établissements d'enseignement et de recherche français ou étrangers, des laboratoires publics ou privés.



Distributed under a Creative Commons Attribution - NonCommercial - NoDerivatives 4.0 International License

A NOTRE PRESIDENT ET JUGE,

Monsieur le Professeur Reza ARBAB CHIRANI

Doyen de l'UFR d'Odontologie de Brest
Chef de service d'Odontologie du CHU de Brest
Professeur des Universités
Praticien Hospitalier

*Vous nous avez fait l'honneur
d'accepter la présidence de notre
jury de thèse.
Veuillez trouver dans ce travail
l'expression de notre vive
reconnaissance et notre profond
respect.*

A NOTRE DIRECTEUR DE THESE,

Monsieur le Docteur Hervé FORAY

Maître de Conférences des Universités

Praticien Hospitalier en Pédiodontie

*Vous nous avez fait l'honneur de
diriger notre travail. Nous vous
remercions pour votre
disponibilité et vos conseils
malgré la distance.*

*Sachez trouvez dans ce travail, le
témoignage de notre profond
respect et nos remerciements les
plus sincères.*

A NOTRE JUGE,

Madame le Docteur Frédérique d'ARBONNEAU

Maître de Conférences des Universités

Praticien Hospitalier

*Nous vous remercions d'avoir
accepté de faire partie de notre
jury.*

*Nous gardons à l'esprit la qualité
de vos enseignements.*

*Soyez assurée de notre respect le
plus sincère et notre profonde
gratitude.*

A NOTRE JUGE,

Madame le Docteur Valérie CHEVALIER-HERISSET

Maître de Conférences des Universités

Praticien Hospitalier

*Nous vous remercions d'avoir
accepté de faire partie de notre
jury de thèse.*

*Nous vous remercions de votre
sympathie durant ces années
d'étude universitaire.*

*Veillez trouver ici le témoignage
de notre sincère considération.*

A Monsieur le Docteur Jean-Pascal Schwartz et toute l'équipe du cabinet.

Nous vous remercions pour votre gentillesse et votre disponibilité dans l'élaboration de ce travail.

Nous admirons votre qualité de travail.

Veillez trouver ici l'expression de nos remerciements les plus sincères.

A mes parents,

Pour avoir fait de moi celle que je suis aujourd'hui. Papa, merci pour ton soutien durant toutes ces années d'études, tes appels pour m'encourager et me changer les idées, sans toi je n'en serais pas là.

Ma grande sœur, merci pour toutes ces années de complicité qui ne sont pas prêtes de s'arrêter et pour ton soutien tout au long de ces études.

Mon petit frère, courage pour tes dernières années d'études tu vois bientôt la fin...

Aelwen, ne grandit pas trop vite et pas plus que ta sœur !

A mes grands-parents,

Pépé et mémé doux partis trop vite...J'espère que vous êtes fiers de moi là où vous êtes.
Mamig et Tadig merci pour votre gentillesse et votre générosité.

A Mathilde, mon amie fidèle depuis la P1 et ma future témoin, merci pour tous ces bons moments et ces apéros après nos longues journées...

A ma future belle famille, pour votre gentillesse et votre générosité.

A ma promotion, pour ces bons moments partagés le long de ces études.

A mes amis

A Kévin,

Le meilleur pour la fin...

Merci pour ton soutien et tous les bons moments que l'on passe ensemble depuis que l'on s'est rencontré.

J'espère que tu seras fier dans quelques mois d'épouser le Docteur Vigneron.

Que je puisse te rendre heureux car c'est mon vœux le plus cher.

Je certifie sur l'honneur ne pas avoir repris pour mon propre compte des propos, des citations, des illustrations déjà publiés.

BREST, le 29 avril 2015

VIGNERON Gaïdig

**L'agénésie des incisives latérales maxillaires :
fermeture d'espace ou ouverture d'espace. Quelle
thérapeutique choisir ?**

PLAN

| | Page |
|---|-----------|
| Introduction | 15 |
| CHAPITRE 1 : LES AGENESIES | 16 |
| 1.1 Définition | 16 |
| 1.2 Terminologie | |
| 1.3 Rappels sur l'embryogénèse | 16 |
| 1.3.1 Initiation | 17 |
| 1.3.2 Bourgeon (7 ^{ème} semaine de la VIU) | 17 |
| 1.3.3 Cupule | 17 |
| 1.3.4 Cloche | 18 |
| 1.3.5 Différenciation odontoblastique | 18 |
| 1.3.6 Différenciation améloblastique | 18 |
| 1.3.7 Morphogénèse radulaire | 19 |
| 1.4 Etiologie | 20 |
| 1.5 Epidémiologie | 21 |
| 1.5.1 Différence ethnique | 22 |
| 1.5.2 Différence selon le sexe | 22 |
| 1.5.3 Localisation | 22 |
| 1.5.4 Symétrie | 23 |
| 1.5.5 Denture temporaire – Denture permanente | 24 |
| 1.5.6 Nombre de dents absentes | 25 |
| 1.5.7 Cas particuliers de la troisième molaire | 25 |
| 1.6 Anomalies associées aux agénésies | 25 |
| 1.6.1 Anomalie de position | 25 |
| 1.6.2 Anomalie de forme ou microdontie | 26 |
| 1.6.3 Déviation des milieux | 27 |
| 1.6.4 Retard d'éruption | 27 |

| | | |
|------------|--|-----------|
| 1.6.5 | Taurodontisme | 27 |
| 1.6.6 | Anomalie de structure | 27 |
| 1.7 | Rôle de l'incisive latérale | 28 |
| 1.7.1 | Croissance | 28 |
| 1.7.2 | Esthétique | 28 |
| 1.7.3 | Fonctionnel | 29 |
| 1.7.3.1 | Anomalie squelettique | 29 |
| 1.7.3.2 | Ventilation | 29 |
| 1.7.3.3 | Mastication | 29 |
| 1.7.3.4 | Déglutition | 29 |
| 1.7.3.5 | Phonation | 30 |
| 1.8 | Diagnostic | 30 |
| 1.8.1 | Anamnèse | |
| 1.8.2 | Examen clinique | 30 |
| 1.8.3 | Examens radiologiques | 31 |
| 1.9 | Facteurs de décisions dans le choix thérapeutique | 32 |
| 1.9.1 | Facteurs subjectifs | 33 |
| 1.9.1.1 | L'âge | 33 |
| 1.9.1.1.1 | Chez l'enfant | 33 |
| 1.9.1.1.2 | Chez l'adolescent | 34 |
| 1.9.1.1.3 | Chez l'adulte | 34 |
| 1.9.1.2 | La demande du patient | 35 |
| 1.9.1.3 | Le contrôle de plaque | 36 |
| 1.9.1.4 | La motivation du patient | 36 |
| 1.9.1.5 | Le facteur socio-économique | 36 |
| 1.9.2 | Facteurs objectifs | 36 |
| 1.9.2.1 | Rapports osseux | 36 |
| 1.9.2.2 | La typologie faciale | 37 |
| 1.9.2.3 | Dents bordant l'édentement | 37 |
| 1.9.2.3.1 | Restauration des dents adjacentes | 38 |
| 1.9.2.3.2 | Economie tissulaire | 38 |
| 1.9.2.3.3 | La classe d'Angle | 38 |
| 1.9.2.3.4 | La teinte | 39 |
| 1.9.2.3.5 | La forme | 39 |

| | | |
|---|--------------------------------|-----------|
| 1.9.2.3.6 | Morphologie radulaire | 39 |
| 1.9.2.4 | Le contexte parodontal | 40 |
| 1.9.2.4.1 | La ligne du sourire | 40 |
| 1.9.2.4.2 | La bosse canine | 40 |
| 1.9.2.4.3 | L'os alvéolaire | 40 |
| 1.9.2.4.4 | Les diastèmes | 40 |
| 1.9.2.4.5 | L'occlusion | 41 |
| 1.9.2.4.6 | Les parafunctions | 41 |
| CHAPITRE 2. DIFFERENTES SOLUTIONS THERAPEUTIQUES | | 42 |
| 2.1 Introduction | | 42 |
| 2.2 L'abstention | | 43 |
| 2.2.1 | Maintien de la dent lactéale | 43 |
| 2.2.2 | Sans la dent lactéale | 44 |
| 2.3 La fermeture d'espace | | 45 |
| 2.3.1 | Indications | 46 |
| 2.3.2 | Contre-indications | 46 |
| 2.3.3 | Avantages | 46 |
| 2.3.4 | Inconvénients | 46 |
| 2.3.5 | Conditions requises | 47 |
| 2.3.6 | Interception | 47 |
| 2.3.7 | Coronoplastie de la canine | 48 |
| 2.3.7.1 | Coronoplastie par soustraction | 48 |
| 2.3.7.2 | Coronoplastie par addition | 50 |
| 2.3.7.2.1 | Les facettes | 51 |
| 2.3.8 | Extraction de compensation | 51 |
| 2.3.9 | Application clinique | 52 |
| 2.4 L'ouverture d'espace | | |
| 2.4.1 | Indications | 52 |
| 2.4.2 | Avantages | 53 |
| 2.4.3 | Inconvénients | 53 |
| 2.4.4 | Ouverture précoce | 54 |
| 2.4.5 | Ouverture tardive | 54 |

| | | |
|---------------|---|-----------|
| 2.4.6 | Solutions prothétiques | 54 |
| 2.4.6.1 | Bridge cantilever et bridge collé | 54 |
| 2.4.6.1.1 | Conditions requises | 55 |
| 2.4.6.1.1.1 | Facteurs dentaires | 55 |
| 2.4.6.1.1.2 | Occlusion | 56 |
| 2.4.6.1.1.3 | Technique de préparation | 56 |
| 2.4.6.1.1.4 | Technique de collage | 57 |
| 2.4.6.2 | Bridge traditionnel | 57 |
| 2.4.6.3 | Prothèse amovible partielle | 57 |
| 2.4.6.4 | Restauration implanto-portée | 57 |
| 2.4.6.4.1 | Avantages | 59 |
| 2.4.6.4.2 | Inconvénients | 59 |
| 2.4.6.4.3 | Age du patient | 59 |
| 2.4.6.4.4 | Comportement des implants | 60 |
| 2.4.6.4.5 | Spécificités des sites d'agénésie | 60 |
| 2.4.6.4.6 | Perte de substance ostéo-muqueuse | 61 |
| 2.4.6.4.6.1 | Gestion des déficits osseux | 61 |
| 2.4.6.4.6.2 | Gestion des tissus mous | 62 |
| 2.4.6.4.7 | Conditions requises | 62 |
| 2.4.6.4.7.1 | L'occlusion | 62 |
| 2.4.6.4.7.2 | Axe radulaire des dents adjacentes | 62 |
| 2.4.6.4.7.3 | Espace tridimensionnel | 63 |
| 2.4.6.4.7.3.1 | Sens mésio-distal | 63 |
| 2.4.6.4.7.3.2 | Sens vestibulo-palatin | 64 |
| 2.4.6.4.7.3.3 | Sens vertical | 65 |
| 2.4.6.4.7.4 | Conclusion | 66 |
| 2.5 | Alternative entre fermeture et ouverture des espaces | 67 |
| 2.6 | Autotransplantation | 67 |
| 2.6.1 | Définition | 67 |
| 2.6.2 | Indication | 68 |
| 2.6.3 | Conditions requises | 68 |
| 2.6.4 | Devenir de la dent transplantée | 69 |
| 2.7 | Le génie génétique | 70 |

| | |
|---|------------|
| CHAPITRE 3. CAS CLINIQUES | 72 |
| 3.1 Illustration de la fermeture des espaces | 72 |
| 3.2 Illustration de l'ouverture des espaces | 79 |
| 3.3 Illustration d'une réhabilitation par bridge collé cantilever | 85 |
| 3.4 Illustration d'une réhabilitation implanto-portée | 89 |
| 3.5 Illustration d'une réhabilitation par autotransplantation | 94 |
| CONCLUSION | 98 |
| REFERENCES BIBLIOGRAPHIQUES | 100 |

Introduction

Les agénésies d'incisives latérales supérieures sont un motif de consultation fréquent qui place le chirurgien-dentiste devant un problème complexe compte tenu de la position stratégique de cette dent dans le sourire et dans la fonction occlusale.

Excepté l'abstention thérapeutique, deux possibilités s'offrent à lui :

- la première concerne l'ouverture des espaces suivie d'une réhabilitation prothétique
- la seconde concerne la fermeture des espaces liés à l'absence de dent.

Face à cette situation, le praticien doit intégrer les valeurs fonctionnelles et esthétiques des dents à remplacer mais également celles des dents adjacentes. Selon l'âge du patient, différents paramètres rentrent en compte pour la réhabilitation : la croissance, la compliance, la durée du traitement, le nombre de dents absentes, le facteur socioéconomique.

Dans ce travail, nous verrons dans une première partie les généralités concernant les agénésies et plus spécifiquement celles des incisives latérales supérieures ; puis nous traiterons, dans une seconde partie les différentes solutions thérapeutiques en voyant pour chacune d'elles, leurs indications, leurs avantages et leurs inconvénients. Nous laisserons volontairement de côté l'abstention thérapeutique en la justifiant.

Pour finir nous illustrerons ce travail par des cas cliniques traités par les Dr Schwartz et Schmitt ainsi que des cas présentés dans la littérature.

CHAPITRE 1 : LES AGENESIES

1.1 Définition

Une agénésie se définit comme « une absence totale ou partielle d'un tissu, d'un organe ou d'une structure dès la vie embryonnaire » (Dictionnaire Larousse).

Une agénésie dentaire est donc une anomalie du nombre de dents, et ce, par diminution. L'absence peut être unilatérale ou bilatérale et toucher une ou plusieurs dents, qu'elles soient temporaires ou définitives (Philip- Alliez *et al.*, 2011).

1.2 Terminologie

En fonction du nombre de dents absentes on retrouve une terminologie différente :

- L'hypodontie se caractérise par l'absence de quelques dents (moins de six) qui peut être uni ou bilatérale, uni ou bi maxillaire. Il s'agit souvent de dents homologues.
- L'oligodontie est l'absence de plus de 6 dents (Silva Meza., 2003) qui peut être uni ou bi maxillaire, uni ou bilatérale, et toucher des dents homologues ou non, souvent dans ces cas, on observe des dysmorphies coronaires et des réductions de volume des dents présentes (il faut rechercher alors une éventuelle association avec un syndrome ectodermique).
- L'anodontie est l'absence totale de dents, qui peut affecter une ou deux dentures, et peut être uni ou bi maxillaire ; c'est une anomalie exceptionnelle.

1.3 Rappels sur l'embryogénèse

L'homme possède deux dentitions, la denture temporaire et la denture permanente.

Différentes étapes se succèdent pour aboutir à l'édification de l'organe dentaire : l'initiation, la cupule, la cloche, la différenciation odontoblastique et améloblastique puis la morphogénèse radulaire.

1.3.1 Initiation

La cavité buccale primitive ou stomodeum se met en place entre le 24^{ème} et le 28^{ème} jour de vie intra utérine (VIU). Elle est limitée latéralement par les bourgeons maxillaires qui vont rester séparés et les bourgeons mandibulaires qui vont fusionner pour former l'arc mandibulaire et le plancher de bouche primitif. Vers le 28^{ème} jour, des épaissements épithéliaux apparaissent sur la face inférieure des bourgeons maxillaires et sur les versants linguaux des bourgeons mandibulaires. Ils constituent l'épithélium odontogène.

Ces épaissements épithéliaux vont confluer entre eux au niveau maxillaire et mandibulaire et vont se rejoindre sur la ligne médiane au 37^{ème} jour de VIU. Il existe alors un épaissement épithélial continu en forme de fer à cheval à l'emplacement des futures arcades dentaires.

En regard de ces épaissements, l'épithélium prolifère et s'enfonce dans le mésenchyme sous-jacent pour donner la lame primitive ou mur plongeant.

Au 40^{ème} jour de VIU, le vestibule se forme à partir d'une prolifération sélective de l'épithélium que l'on nomme la lame vestibulaire.

A partir de la lame primitive se constitue une expansion linguale ou palatine constituant la lame dentaire.

1.3.2 Bourgeon (7^{ème} semaine de la VIU)

A partir des lames dentaires, des petits renflements épithéliaux s'individualisent face à des condensations de cellules mésenchymateuses. Ce sont des bourgeons épithéliaux, les futurs organes de l'émail des dents temporaires. Une partie de la lame dentaire primaire est capable de former des proliférations qui correspondent aux bourgeons des dents permanentes.

1.3.3 Cupule

Le bourgeon prend la forme d'une petite coupe. Cette cupule est constituée d'un amas épithélial au sein duquel se produisent des différenciations cellulaires conduisant à la mise en place de l'organe de l'émail.

L'ensemble de cette masse épithéliale et mésenchymateuse constitue le germe dentaire.

1.3.4 Cloche

La formation de la cloche dentaire aboutit lorsque la prolifération des cellules mésenchymateuses est maximale au sein de la cupule. Il apparaît alors différentes modifications morphologiques des tissus.

L'organe de l'émail est constitué de 4 couches cellulaires :

- La couche épithéliale externe ou épithélium améloblastique externe
- Le réticulum étoilé
- Le stratum intermedium
- L'épithélium améloblastique interne où les cellules se différencient en préaméloblastes au niveau des futures cuspides.

C'est également le stade où l'organe de l'émail se sépare de l'épithélium buccal, avec pour conséquence le point de départ de plusieurs différenciations cellulaires.

1.3.5 Différenciation odontoblastique

La cytodifférenciation des odontoblastes dans un premier temps puis des améloblastes résulte d'une cascade d'interactions réciproques entre les cellules et leur environnement.

L'histodifférenciation des odontoblastes se fait sous l'influence des préaméloblastes de l'épithélium améloblastique interne, et commence au sommet des cuspides où l'on voit apparaître la matrice dentinaire primitive. Après plusieurs différenciations des organites cellulaires, l'odontoblaste est organisé de manière à permettre l'excrétion d'une matrice organique qui correspond à la prédentine.

Lorsque l'épaisseur de prédentine est suffisante, la matrice la plus périphérique se minéralise. C'est la formation de la dentine. Ce processus sera ensuite continu pendant toute la vie du complexe dentino-pulpaire.

1.3.6 Différenciation améloblastique

La mise en place de l'émail commence au stade de cloche avec la différenciation des préaméloblastes au sein de l'organe de l'émail. Elle se poursuit ensuite lors de l'excrétion de la première couche de prédentine, où les préaméloblastes se différencient en améloblastes par induction réciproque.

Les améloblastes sont alors prêts à sécréter l'émail dont la minéralisation débute au niveau des futures cuspides.

Le germe en formation est alors enfermé dans un sac folliculaire, l'ensemble constituant le follicule dentaire.

1.3.7 Morphogénèse raculaire

Le développement des racines commence bien plus tard dans la vie fœtale et au début de la vie post natale. C'est un processus long qui dure environ 3 à 4 ans après la mise en place de la dent sur l'arcade.

Cette séquence de développement comme les autres est sous stricte contrôle génétique. Une fonction anormale d'un gène peut perturber certaines voies de signalisation qui sont impliquées dans le développement dentaire, avec pour résultat par exemple une anomalie de nombre.

(Ten Cate, 1985 ; Piette et Goldberg, 2001)

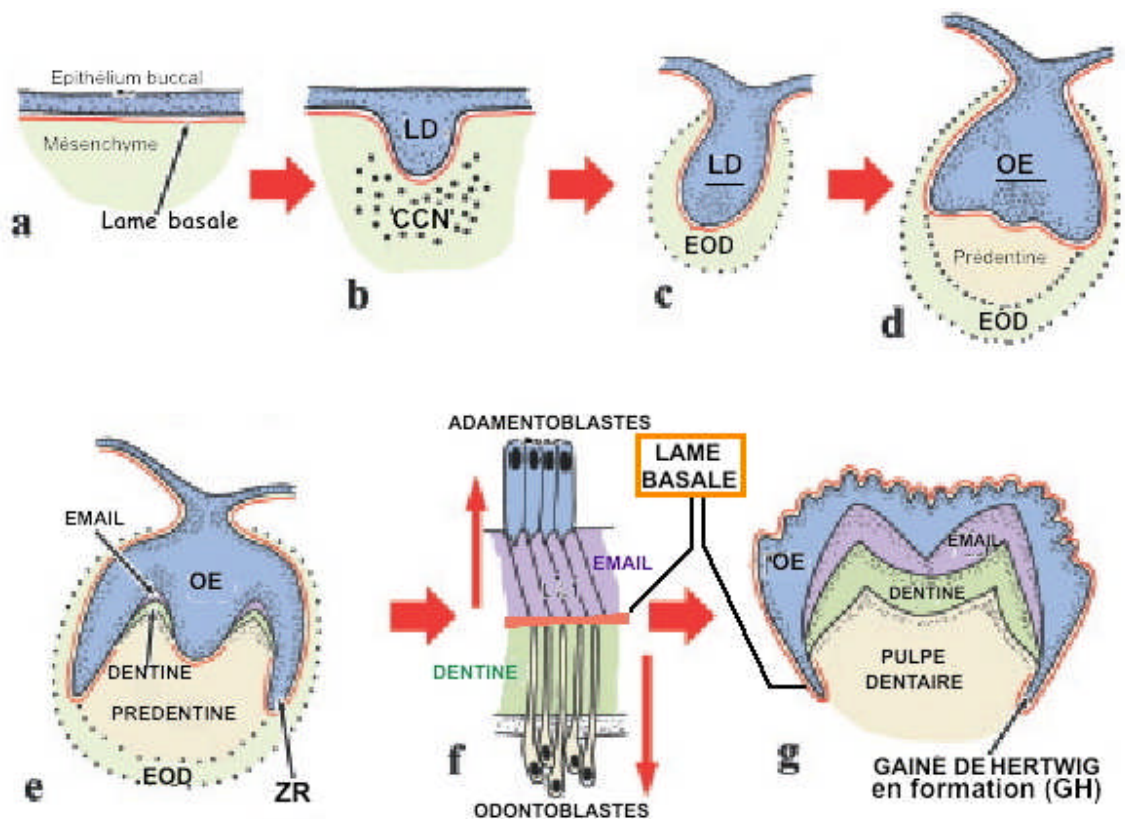


Fig. 1.1. Histogénèse de la dent (Balas, 2010).

a. Lame basale primitive (initiation) b. formation de la lame dentaire (LD) et cellules issues de la crête neurale (CCN) c. Stade bourgeon avec épithélium odontoblastique unistratifié (EOD) d. Stade cupule avec formation de l'organe de l'émail (OE) e. Stade cloche f. Prolongements odontoblastique g. Formation de la gaine de Hertwig

1.4 Etiologie

Différentes étiologies sont proposées pour expliquer l'échec du développement du germe de la dent concernée par l'agénésie. Une rupture de la lame dentaire, une limitation de l'espace, des anomalies fonctionnelles de l'épithélium de la dent, une erreur initiale du mésenchyme, ou des perturbations dans le développement embryonnaire (notamment lors de la fusion) ont été évoqués il y a une trentaine d'années (Woodworth *et al.*, 1985; Svinhufvud *et al.*, 1988).

Des études, plus récentes, ont identifié des gènes dont les mutations peuvent être responsables, ou associées aux agénésies (Vastardis *et al.*, 1996 ; Lidral et Reising, 2002 ; Pinho *et al.*, 2010).

L'hypodontie non syndromique ou familiale est plus répandue que le type syndromique. Elle peut être transmise selon un mode autosomique dominant, récessif ou lié à l'X, avec des variations importantes de pénétrance et d'expressivité.

Les études révèlent l'implication de trois principaux gènes : PAX9, AXIN2 et MSX1.

- **PAX9** : impliqué dans le développement de nombreux organes et d'éléments squelettiques. Nécessaire pour la condensation du mésenchyme au stade de bourgeon dentaire (Shimizu et Maeda, 2009)

Il joue un rôle dans la mise en place embryonnaire précoce, en s'exprimant dans le mésenchyme lui conférant un rôle inducteur de Bmp4, MSX1, Lef1. Des études faites sur des souris homozygotes invalidées pour PAX9 montrent une anomalie crânio-faciale, une anomalie des membres ainsi qu'un défaut de formation des dents au-delà du stade du bourgeon. A l'heure actuelle plusieurs mutations de PAX9 sont identifiées dans des familles ayant des agénésies des molaires (Molla *et al.*, 2008 ; De Coster *et al.*, 2009 ; Pinho *et al.*, 2010).

- **AXIN2** : Protéine impliquée dans la formation d'un complexe protéique intervenant dans la voie de signalisation de Wnt, qui participe à la morphogenèse de nombreux organes. Le niveau d'activation de cette voie semble important pour le développement dentaire. En effet une suractivation de la voie de signalisation de Wnt peut conduire à la formation de dents surnuméraires tandis qu'une perte d'activation conduit à des agénésies (Molla *et al.*, 2008).

- **MSX1** : médiateur entre l'épithélium et le mésenchyme pendant le développement dentaire et crânio-facial (Shimizu et Maeda, 2009). Il fait partie d'une famille de gène encodant des facteurs de transcription. MSX1 semble impliqué dans des phénomènes de régionalisation avec une co-détermination de la position et de la forme des dents. Il intervient très tôt dans les interactions mésenchymateuses ce qui explique que ses mutations peuvent interrompre le développement dentaire et aboutir à des agénésies (Molla *et al.*, 2008 ; De Coster *et al.*, 2009).

TGF α semble également impliqué dans des cas d'agénésie isolée des incisives. Ses mutations sont souvent associées avec des fentes labiales et palatines.

Ainsi MSX1 et PAX9 paraissent indispensables au bon développement dentaire. Ces gènes interviennent dans les mêmes voies de signalisation avec un rôle sur l'entretien de l'expression de Bmp4 qui agit sur la morphogenèse de l'organe dentaire en particulier sur le passage du stade bourgeon au stade cupule et sur l'induction du noyau amélaire. Cependant les relations entre MSX1, PAX9 et Bmp4 à un niveau moléculaire restent inconnues et doivent encore être examinées de plus près.

Pour l'instant, chaque facteur qu'il soit génétique ou environnemental, n'est pas suffisant à lui seul pour provoquer une agénésie dentaire, mais peut donner une prédisposition. L'accumulation de ses prédispositions serait alors responsable de l'apparition d'une agénésie.

L'analyse des mécanismes de l'évolution et les études en paléanthropologie montrent que les agénésies font partie de la variabilité de notre espèce, et ne deviennent pas plus nombreuses. L'étiologie des agénésies est donc plurifactorielle, et l'ensemble des mécanismes les provoquant reste encore à découvrir (Thierry *et al.*, 2007).

1.5 Epidémiologie

La fréquence des agénésies dentaires varie selon les études. Les origines ethniques des populations étudiées, le sexe des patients atteints, le nombre et le type de dents touchées, la symétrie de l'agénésie sont des facteurs de variation que nous allons évoquer.

1.5.1 Différence ethnique

La prévalence des agénésies (toutes dents comprises) est plus élevée chez les Européens et les Australiens que chez les Américains (Thierry *et al.*, 2007).

| | Hommes Men | Femmes Women | Total |
|-------------------------------|---------------|-----------------|---------------|
| Europe (leucodermes) | 4,6 (4,5-4,8) | 6,3 (6,1-6,5) | 5,5 (5,3-5,6) |
| USA (leucodermes) | 3,2 (2,9-3,5) | 4,6 (4,2-4,9) | 3,9 (3,7-4,1) |
| USA (Afro-Américains) | 3,2 (2,2-4,1) | 4,6 (3,5-5,8) | 3,9 (3,1-4,6) |
| Australie (leucodermes) | 5,5 (4,4-6,6) | 7,6 (6,0-9,2) | 6,3 (5,4-7,2) |
| Arabie saoudite (leucodermes) | 2,7 (2,0-3,4) | 2,2 (1,2-3,1) | 2,5 (1,9-3,1) |
| Chinois (mongoloïdes) | 6,1 (4,0-8,1) | 7,7 (5,4-10,0) | 6,9 (5,3-8,4) |

Tableau. 1.2. Prévalence des agénésie (en pourcentage) parmi la population générale, par continent (Thierry *et al.*, 2007).

1.5.2 Différence selon le sexe

Les agénésies affectent de manière significative plus souvent les femmes que les hommes (Pinho *et al.*, 2005 ; Sisman *et al.*, 2007 ; Celikoglu *et al.*, 2010) avec un risque relatif de 1.37 (Thierry *et al.*, 2007).

1.5.3 Localisation

Les agénésies touchent aussi bien la mandibule que le maxillaire et diffèrent par le type de dents absentes. Les dents dites de « fin de série » sont les plus touchées sauf l'incisive centrale mandibulaire plus souvent absente que l'incisive latérale.

Bien qu'il y ait une différence d'incidence, selon les ethnies, les dents les plus souvent absentes (dent de sagesse exclue) sont:

- la deuxième prémolaire inférieure
- l'incisive latérale supérieure
- la deuxième prémolaire supérieure

- l'incisive centrale inférieure
(Pinho *et al.*, 2005).

| | Maxillaire | Mandibule |
|----|------------------------|-----------------------|
| | Prévalence (I.C.* 95%) | Prévalence (I.C. 95%) |
| I1 | 0,00-0,01 | 0,25-0,35 |
| I2 | 1,55-1,78 | 0,17-0,25 |
| C | 0,07-0,13 | 0,01-0,03 |
| P1 | 0,17-0,25 | 0,10-0,17 |
| P2 | 1,39-1,61 | 2,91-3,22 |
| M1 | 0,02-0,05 | 0,00-0,02 |
| M2 | 0,03-0,06 | 0,07-0,13 |

Tableau. 1.3. Prévalence des agénésies en fonction de la dent atteinte (calculée à partir de 10 études soit 48274 personnes). I1= incisive centrale I2= incisive latérale C =canine etc (Thierry *et al.*, 2007).

1.5.4 Symétrie

On retrouve plus souvent des agénésies unilatérales que des agénésies bilatérales excepté pour les incisives latérales supérieures (Stamatiou et Symons, 1991 ; Polder *et al.*, 2004).

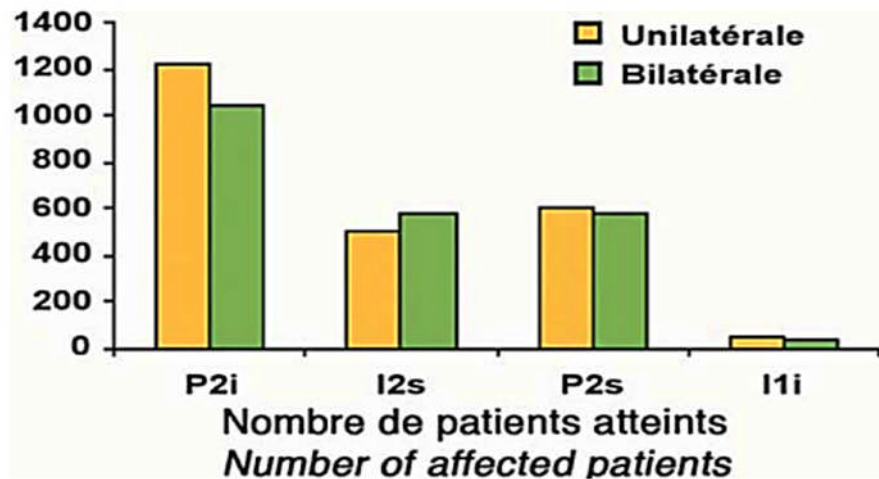


Fig. 1.4. Nombre d'agénésies unilatérales et bilatérales pour les quatre dents les plus atteintes, calculé sur 10 études (4626 patients affectés) (Thierry *et al.*, 2007).

1.5.5 Denture temporaire- Denture permanente

L'agénésie de l'incisive latérale supérieure permanente est l'une des anomalies de nombre la plus courante, bien que sa fréquence varie en fonction de la population étudiée, avec des valeurs allant de 0,8% à 2% pour les dents permanentes, et de 0,1% à 0,7% pour les dents lactéales (Pinho *et al.*, 2009). De nombreux auteurs montrent que si l'agénésie est présente en denture lactéale la dent touchée sera forcément absente en denture définitive (Johannsdottir *et al.*, 1997; Pinho *et al.*, 2005 ; Pinho, 2011).

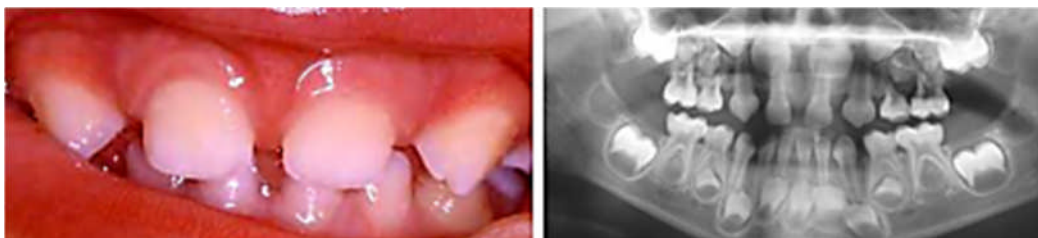


Fig. 1.5. Agénésie de l'incisive latérale temporaire chez un enfant de 3 ans. Radiographie panoramique de l'enfant montrant l'agénésie de la latérale au niveau des deux dentures ainsi que l'agénésie d'une incisive mandibulaire permanente (Pinho, 2011).

1.5.6 Nombre de dents absentes

Les anodonties totales représentent 0.14% des patients présentant des agénésies, contre 2.6% d'oligodonties (absence de 6 dents permanentes ou plus) et 83% d'hyodonties (absence de quelques dents, moins de 6) (Thierry *et al.*, 2007).

1.5.7 Cas particuliers de la dent de sagesse

Pour l'agénésie d'une ou plusieurs dents de sagesse, il est difficile de donner précisément une prévalence car les âges de minéralisation sont très variables. Une estimation de 20% pour l'absence d'au moins une de ces troisième molaire est retenue.

1.6 Anomalies associées aux agénésies des incisives latérales maxillaires

1.6.1 Anomalie de position

Les agénésies dentaires apparaissent la plupart du temps de manière isolée.

Cependant, elles peuvent être associées à d'autres anomalies bucco-dentaires comme des anomalies de position. L'inclusion des canines maxillaires représente 5,2% des patients atteints d'agénésie des incisives latérales supérieures (Garib *et al.*, 2010).

La fréquence de cette canine permanente supérieure en malposition montre l'importance des incisives latérales supérieures comme "dent de guidage" dans le chemin d'éruption de la canine.

Selon certains auteurs, afin de parvenir à un diagnostic précoce de canines incluses, on devrait prendre en considération l'importance de la racine de l'incisive latérale maxillaire permanente dans l'éruption de la canine (Pinho *et al.*, 2009).

Le traitement des patients présentant une agénésie uni- ou bilatérale des incisives latérales supérieures est encore plus complexe lorsque les canines sont incluses. Une étroite collaboration entre praticien traitant, orthodontiste et chirurgien, permet d'établir un plan de traitement optimal, intégrant les desiderata des patients.

La désinclusion des canines est un acte bien codifié qui doit respecter un protocole précis. Il comprend un abord parodontal afin de maintenir ou repositionner les tissus de soutien, et passe par le collage per-opératoire d'un boîtier muni d'une ligature de traction (Exbrayat *et al.*, 2001).

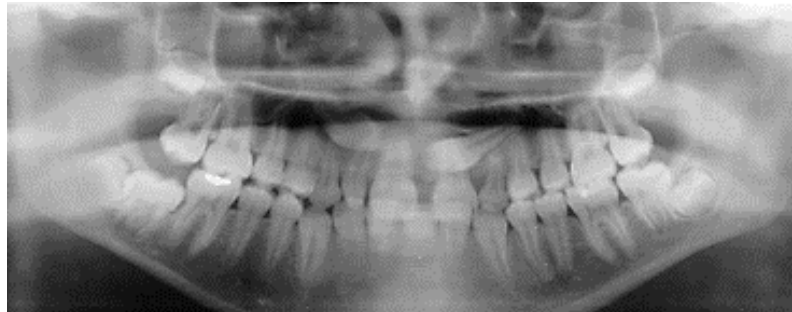


Fig. 1.6. Radiographie panoramique d'une patiente de 14 ans atteinte d'agénésie de la 22 avec canines maxillaires permanentes incluses et microdontie de la 12 (Pinho, 2011).

On peut également retrouver des rotations de dents non adjacentes à la dent absente (Thierry *et al.*, 2007).

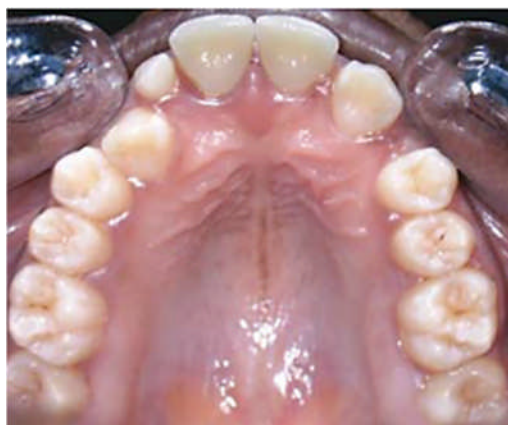

Fig. 1.7. Agénésie de la 22, microdontie de la 12 et rotation de la 13 (Thierry *et al.*, 2007).

1.6.2 Anomalie de forme ou microdontie

Des anomalies de taille et de forme coronaire sont aussi retrouvées dans le cas d'agénésie, notamment les agénésies uni latérales de l'incisive latérale maxillaire. L'incisive controlatérale est souvent de forme conoïde dite « en grain de riz ». (Robertsson et Mohlin, 2000 ; Garib *et al.*, 2010).

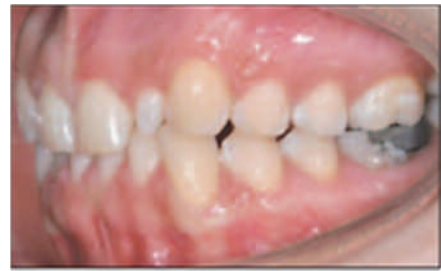
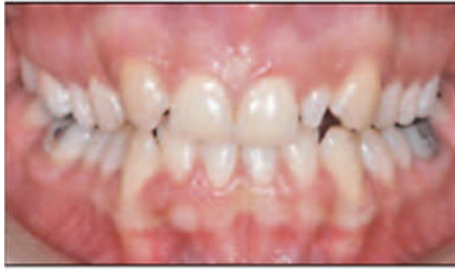
Fig. 1.8 et 1.9. Patiente atteinte d'agénésie unilatérale de la 12 et incisive controlatérale (22) rizoforme (Bonnin, 2012).

1.6.3 Déviation des milieux

Il existe une association clinique significative entre la présence des agénésies de l'incisive latérale maxillaire permanente (le plus souvent dans les cas unilatéraux) et la déviation des milieux incisifs (Pinho et Lemos, 2012).

1.6.4 Retard d'éruption

Lorsqu'il manque plus de 6 dents (troisièmes molaires incluses) on peut trouver un retard de développement allant jusqu'à deux ans pour les autres dents. Quand une agénésie est présente sur l'arcade, on observe souvent un retard de formation et d'éruption de la dent controlatérale (Thierry *et al.*, 2007).

1.6.5 Taurodontisme

Une prévalence plus élevée de taurodontisme (augmentation du volume de la chambre pulpaire) est retrouvée chez les patients atteints d'agénésies (Larmour *et al.*, 2005).

1.6.6 Anomalie de structure

Des hypoplasies de l'émail, des amélogénèses et dentinogénèses imparfaites sont plus fréquentes chez les patients atteints d'agénésie.

Si on replace l'agénésie dans un contexte global, toutes ces anomalies associées aux agénésies amènent à penser que les facteurs étiologiques responsables des agénésies sont impliqués dans la position, la minéralisation et l'éruption de la dent (Thierry *et al.*, 2007).

1.7 Rôle de l'incisive latérale supérieure

1.7.1 Croissance

La répercussion des agénésies sur la croissance du maxillaire et de la mandibule est importante. Les fonctions masticatrice, phonatrice ou encore de la déglutition, ne s'effectuent pas de manière optimale, les muscles qui s'insèrent sur les bases osseuses auront des mouvements déséquilibrés, donc une croissance perturbée. L'agénésie de l'incisive latérale maxillaire est dans la majorité des cas associée à un raccourcissement du maxillaire et une hauteur antéro-supérieure réduite (Woodworth *et al.*, 1987 ; Pinho *et al.*, 2011).

1.7.2 Esthétique

C'est souvent un problème esthétique qui va amener le patient à consulter un chirurgien-dentiste dans le cas d'agénésie, uni ou bilatérale, des incisives latérales maxillaires permanentes.

En effet cette dent absente a un impact sur le sourire, la présence de diastèmes ou un encombrement du maxillaire, accompagnant souvent ces agénésies, ne rentrent pas dans les critères esthétiques de la société actuelle.

La canine maxillaire, quand elle a pris la place de l'incisive latérale, plus saturée donc plus « jaune », gêne le patient qui cherche à améliorer la situation.

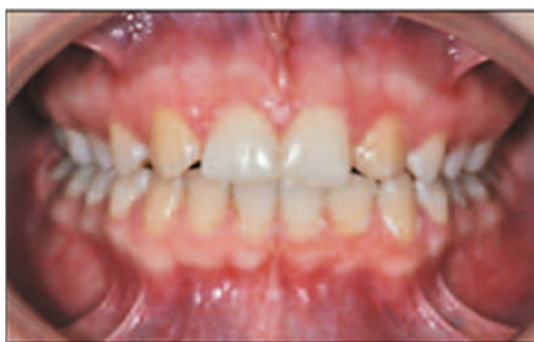

Fig. 1.10. Agénésie bilatérale des incisives latérales maxillaire permanentes, canines saturées (Bonnin, 2012).

Une autre conséquence esthétique de l'absence congénitale d'incisive latérale est l'évolution des canines en position plus mésiale et donc la mésialisation de l'os alvéolaire autour de cette dent (la

bosse canine). Le déplacement de cette bosse canine a un impact sur l'esthétique du visage par le soutien de la lèvre supérieure et des ailes du nez.

1.7.3 Fonctionnel

1.7.3.1 Anomalie squelettique

Des études montrent que les patients atteints d'agénésie ont tendance à être en classe III squelettique et que les classe II squelettique sont quant à eux moins touchés par cette pathologie (Fekonja, 2005 ; Celikoglu *et al.*, 2010).

1.7.3.2 La ventilation

La première fonction à se mettre en place au cours de la vie de l'enfant est la fonction de ventilation. Cette fonction est en relation directe avec la structure crânio-faciale et en particulier à celle du maxillaire. L'agénésie des incisives latérales maxillaires influençant la longueur de celui-ci, les fonctions ventilatoires peuvent en être perturbées.

1.7.3.3 La mastication

Des anomalies au niveau de la fonction masticatoire peuvent également apparaître. L'absence d'une dent peut amener à des anomalies d'incision, des migrations dentaires, une perte de calage et une malocclusion. (Lehmann *et al.*, 2006).

1.7.3.4 La déglutition

La présence de diastèmes antérieurs peut entraîner une déglutition infantile avec une interposition linguale et des difficultés fonctionnelles au niveau de la déglutition. Une perte de croissance du maxillaire est retrouvée face à des déglutitions infantiles.

1.7.3.5 La phonation

La présence de diastèmes permet à l'air de passer avec des défauts de prononciation possibles (Lehmann *et al.*, 2006).

1.8 Diagnostic

Il faut faire la distinction entre une agénésie vraie et une agénésie apparente. En effet une dent absente ne signifie pas pour autant qu'elle n'ait jamais été présente en bouche. La dent a pu être extraite, des années auparavant, et dans ce cas il y a une « trace » radiologique. Il arrive aussi parfois que la dent ne soit pas « à sa place » on parle dans ce cas d'ectopie. Pour finir, il arrive que lors de l'extraction de la dent temporaire, le germe de la dent définitive soit éliminé (cause mécanique ou infectieuse) (Pinho *et al.*, 2009).

1.8.1 Anamnèse

L'anamnèse correspond aux renseignements fournis au chirurgien-dentiste par le malade ou par son entourage sur ses antécédents médicaux, ses problèmes de santé actuels, ses éventuelles prédispositions familiales et ses traitements en cours.

Il convient également d'envisager l'existence d'un syndrome génétique si d'autres signes cliniques sont associés à l'agénésie.

1.8.2 Examen clinique

Lors de l'examen clinique, il doit être constaté l'absence de la dent sur arcade. L'âge de l'enfant est bien évidemment à prendre en considération. L'âge présumé d'éruption de l'incisive latérale est aux alentours des 8 ans. Le comptage et l'identification systématique de toutes les dents présentes dans la cavité buccale doivent être effectués. Si l'âge d'éruption de la dent est largement dépassé, et que l'incisive latérale temporaire est toujours en place ou qu'elle est tombée sans voir l'arrivée de sa remplaçante, d'autres examens devront être effectués.

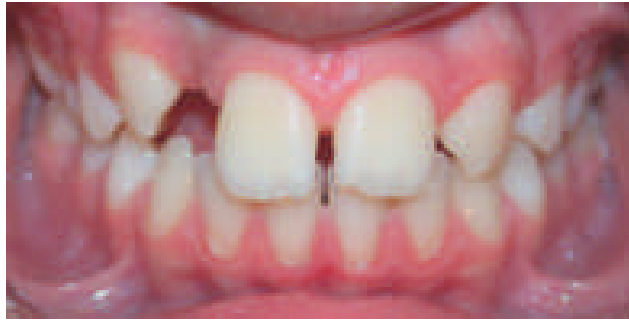

Fig. 1.11. Agénésie bilatérale des incisives latérales permanentes maxillaire (Poulet *et al.*, 2014).

L'existence d'une microdontie doit également faire rechercher une agénésie car celle-ci est fréquemment associée comme on l'a vu précédemment.

La présence d'une voussure vestibulaire ou palatine à la palpation peut indiquer la présence d'une dent incluse.

1.8.3 Examens radiologiques

La présence d'une radiographie panoramique est nécessaire afin de confronter les 2 examens : présence et/ou absence de la dent en bouche, présence et/ou absence du germe sur la radio. Cela permet de poser le diagnostic différentiel : la dent peut avoir été extraite antérieurement ou tout simplement être en retard (Pinho *et al.*, 2009).

L'agénésie est donc une absence clinique et radiologique du germe de la dent, postérieure d'au moins 2 ans à l'âge présumé d'éruption de la dent concernée.

Le diagnostic précoce (avant 9 à 10 ans) d'une agénésie d'incisive latérale est essentiellement radiologique. La minéralisation coronaire de ces dents est achevée vers 4 ans, toute absence radiologique aux alentours des 10 ans permet de conclure avec certitude à une agénésie (Lodter, 1995).

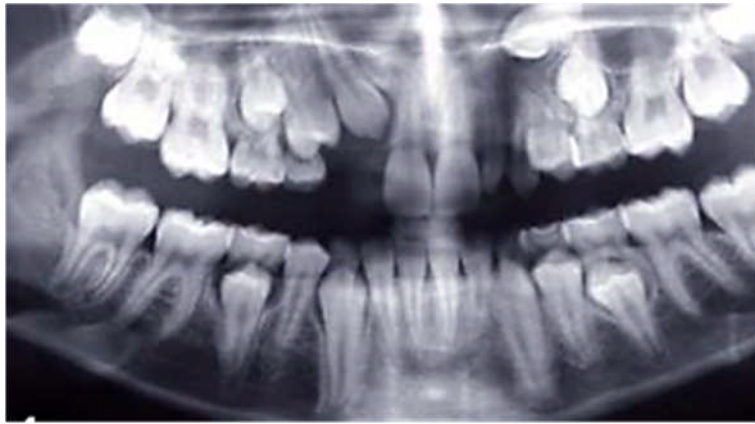

Fig. 1.12. Radiographie panoramique d'une patiente présentant une agénésie de la 12, une microdontie de la 22 et 13 et 23 incluses (Seyed Movaghar *et al.*, 2011).

1.9 Les facteurs de décisions dans le choix thérapeutique

Le traitement de l'agénésie des incisives latérales maxillaires permanentes est une approche multidisciplinaire qui nécessite un examen clinique rigoureux. Plusieurs thérapeutiques peuvent être envisagées et il faudra en expliquer les avantages et les inconvénients au patient. De nombreux critères sont à prendre en compte afin d'obtenir une réhabilitation esthétique et durable.

L'âge du patient, sa motivation, son hygiène, ses attentes ainsi que ses « caractéristiques physiques » : classe squelettique, occlusion, dysharmonie dento maxillaire, le nombre de dents absentes, la hauteur de la ligne du sourire, la teinte des dents, leurs formes, leurs délabrements, la forme et l'aspect de la gencive ainsi que la « qualité et quantité » d'os sous-jacent (Al-Anezi, 2011) sont autant de critères à évaluer afin d'orienter la réhabilitation, qu'elle soit orthodontique et / ou prothétique.

Il faut garder à l'esprit que quelle que soit la solution retenue le résultat sera imparfait, car il correspond à la gestion d'une situation délicate avec des compromis aussi bien esthétique que financier. La maîtrise des techniques qu'elle soit implantaire ou orthodontique permet de garantir au patient un bénéfice esthétique et fonctionnel qui exclut raisonnablement l'abstention thérapeutique face aux agénésies des latérales.

1.9.1 Les facteurs subjectifs

1.9.1.1 L'âge

1.9.1.1.1 Chez l'enfant

Lors d'un diagnostic précoce chez l'enfant, la question du traitement se pose immédiatement avec une possibilité d'interception qui n'existe plus après.

Cette solution consiste en une extraction précoce des incisives latérales temporaires qui permet à la canine d'évoluer en position mésiale. Le traitement orthodontique de fermeture d'espace est par la suite beaucoup plus simple et plus court. Dans ce cas, la position éruptive de la canine et sa forme vont être des critères déterminants.

Si la décision d'ouverture est retenue alors que l'enfant est très jeune, la contention risque d'être longue et difficile.

Il est également possible de laisser la canine évoluer mésialement afin de conserver le volume osseux, maintenu par la présence de l'unité alvéolo-dentaire. Celle-ci pourra être distalée en fin de croissance quand l'implantation est possible (Philip-Alliez *et al.*, 2011).

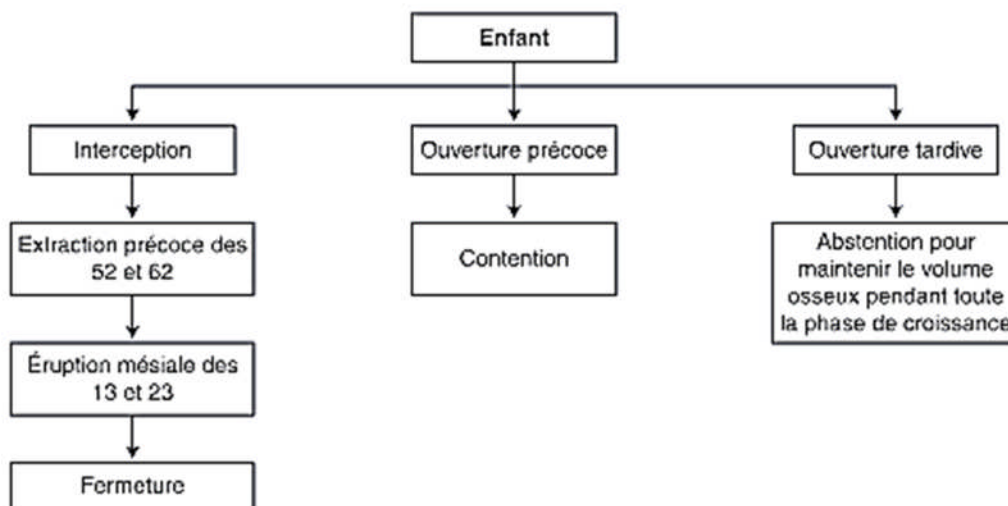


Fig. 1.12. Possibilités thérapeutiques face à l'agénésie des incisives latérales permanentes chez l'enfant (Philip- Alliez *et al.*, 2011).

1.9.1.1.2 Chez l'adolescent

Chez l'adolescent les deux solutions thérapeutiques sont envisageables.

En cas de décision d'ouverture des espaces, il faudra, dans le cas d'une réhabilitation implantaire, que le patient ait une prothèse transitoire (prothèse amovible ou bridge collé) jusqu'à la fin de sa croissance.

En effet l'implantation ne peut commencer qu'avant environ 20 à 21 ans chez les garçons et 19 à 20 ans chez les filles.

Tout ceci doit être pris en compte dès le début du traitement, afin que les différents praticiens, chirurgien-dentiste, orthodontiste et implantologiste puissent travailler en harmonie.

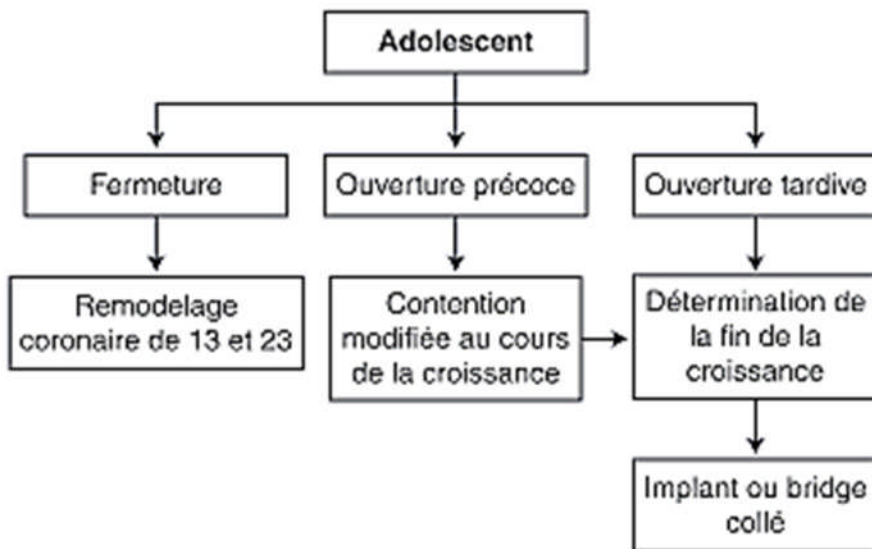


Fig. 1.13. Arbre décisionnel des différentes options thérapeutiques chez l'adolescent (Philip-Alliez *et al.*, 2011).

1.9.1.1.3 Chez l'adulte

La prise en charge d'un adulte est légèrement différente. La demande est souvent une demande esthétique. Il faudra, si un traitement orthodontique est nécessaire, bien en informer le patient car à cet âge les traitements multibagues sont moins bien tolérés surtout en technique vestibulaire.

Il est important d'évaluer plusieurs points :

- l'existence de dents de lait résiduelles
- la présence de microdonties

- la réduction ou non de l'espace prothétique
- la quantité suffisante ou non du volume osseux
- la radiculoconvergence des dents adjacentes
- le désordre dento-dentaire associé
- la demande esthétique
- la motivation du patient

Selon cette analyse, le praticien proposera la thérapeutique la plus adaptée (Menseur, 2010 ; Philip-Alliez *et al.*, 2011).

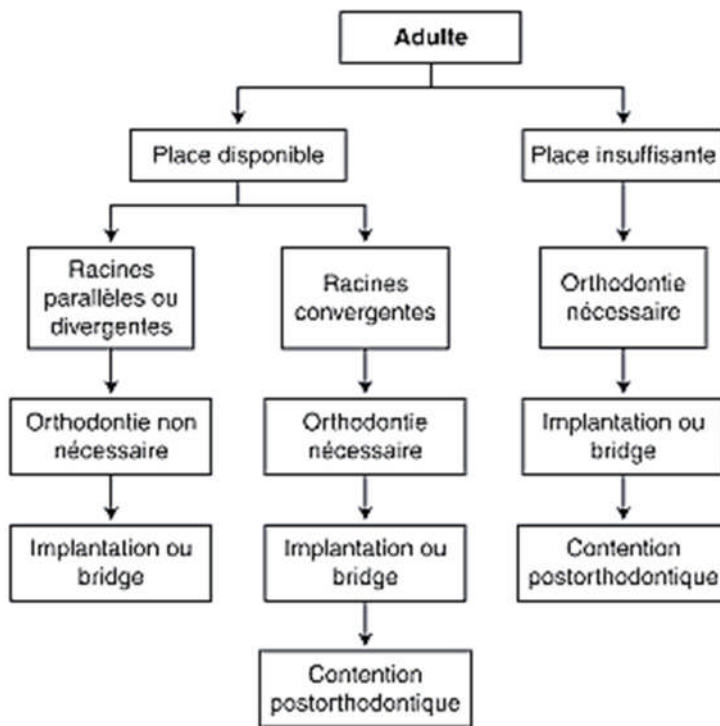


Fig. 1.14. Arbre décisionnel selon la place disponible avant implantation chez l'adulte (Philip-Alliez *et al.*, 2011).

1.9.1.2 La demande du patient

Le traitement réalisé doit répondre aux demandes du patient. Ces demandes, qu'elles soient d'ordre esthétique ou fonctionnel, sont étroitement liées aux facteurs culturels et sociaux de nos patients. Cependant, ne répondre qu'à la demande formulée peut parfois conduire à l'échec thérapeutique. En effet, le patient ne sait pas toujours exactement ce qu'il veut ou plutôt ne peut pas exprimer précisément ses souhaits. C'est pourquoi il est indispensable d'analyser avec lui, les raisons et les véritables motifs de sa consultation. Le praticien devra interroger, écouter et aider le patient à exprimer ses idées et à les formuler pour diminuer le risque d'échec thérapeutique (Lehmann *et al.*, 2006).

1.9.1.3 Le contrôle de plaque

Lorsque l'hygiène dentaire du patient reste mauvaise après plusieurs séances d'apprentissage, il est préférable de ne pas envisager de traitement orthodontique complexe et long et / ou un traitement implantaire, contre indiqué en présence d'une mauvaise hygiène.

1.9.1.4 La motivation du patient

En fonction du plan de traitement retenu, il faudra être attentif à la motivation du patient ; elle est souvent importante au début mais a tendance à diminuer avec le temps, surtout si une coopération du patient est demandée (port de gouttière nocturne ou port d'une prothèse amovible transitoire).

Une réévaluation de celle-ci tout au long du traitement permettra une remotivation si besoin pour le bon déroulement de la réhabilitation.

1.9.1.5 Le facteur socio-économique

Le refus des solutions prothétiques par les patients est fréquent pour des raisons financières mais celles-ci peuvent évoluer dans le temps. Il est nécessaire de laisser un temps de réflexion assez long au patient avant de commencer l'une ou l'autre thérapeutique.

1.9.2 Les facteurs objectifs

1.9.2.1 Rapport osseux

En fonction du décalage des bases osseuses le praticien peut s'orienter soit vers la fermeture soit vers l'ouverture des espaces afin d'améliorer la fonction et l'esthétique.

Une classe III, qu'elle soit par prognathie mandibulaire ou par rétrognathie maxillaire, devra être traitée par l'ouverture des espaces pour corriger les relations interincisives, le profil cutané et harmoniser la croissance.

Une classe II par prognathie maxillaire oriente le chirurgien-dentiste vers la fermeture des espaces pour corriger le décalage sagittal et améliorer le profil cutané.

Une classe II par rétrognathie mandibulaire donne un profil convexe et la fermeture des espaces bloque la croissance mandibulaire selon l'âge du patient. Dans certains cas une chirurgie orthognathique pour avancer le maxillaire sera indiquée en fin de croissance (Philip-Alliez *et al.*, 2011).

Le rapport des bases osseuses et la typologie faciale sont évalués par une étude céphalométrique réalisée d'après une téléradiographie de face et de profil.

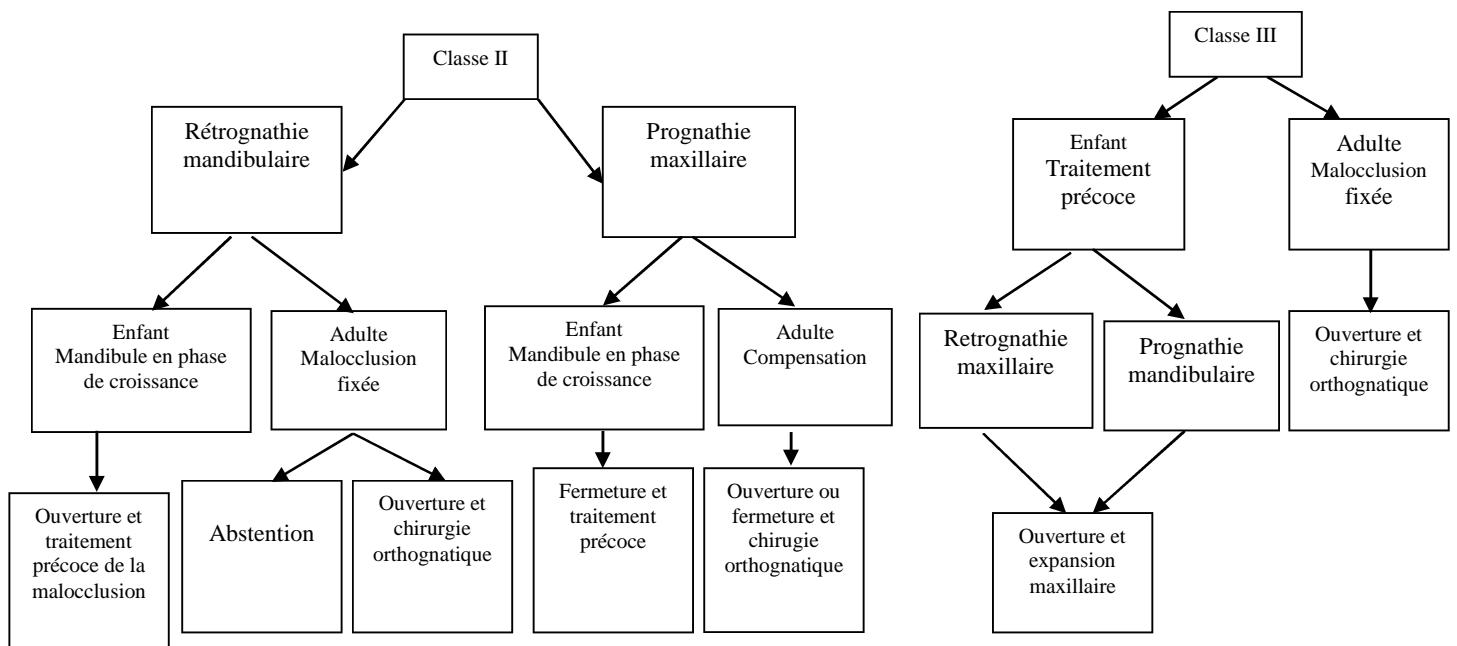


Fig. 1.15. Arbre décisionnel pour le traitement des agénésies en fonction de la classe squelettique du patient (Philip-Alliez *et al.*, 2011).

1.9.2.2 La typologie faciale

Dans le cas d'un profil « creux », hypodivergent, il est rarement préconisé de fermer les espaces, ce qui risquerait d'aggraver le profil en fermant le compas, et de donner l'effet d'un visage « écrasé ».

Dans le cas, inverse, d'une face plutôt longue (hyperdivergente), il est au contraire préférable de fermer les diastèmes, car une réouverture des diastèmes provoquerait une distalisation des secteurs molaires et une « ouverture » du compas inesthétique (Paduano *et al.*, 2014).

1.9.2.3 Les dents bordant l'édentement

Leur anatomie, leur état, leur teinte, leur rapport et la morphologie des racines sont des facteurs importants à prendre en compte.

1.9.2.3.1 Restauration des dents adjacentes

Si la canine ou l'incisive centrale permanente maxillaire présente une restauration, cette dernière devra être évaluée tant sur le plan de son adaptation, de sa forme, de sa conception, et de la satisfaction qu'elle procure au patient. S'il s'agit d'une restauration indirecte, d'intégration convenable, une solution implantaire ou une fermeture orthodontique est plus favorable plutôt que de devoir la déposer, provoquant toujours une légère perte de tissu sain. Si la restauration ne répond pas à ces critères et ne satisfait pas le patient, le bridge collé ou le bridge traditionnel peuvent être envisagés en fonction des autres facteurs décisionnels (Lehmann *et al.*, 2006).

Un examen pulpaire des dents bordant l'édentement est nécessaire pour connaître le volume, la santé et la situation du complexe pulpo-dentinaire.

1.9.2.3.2 Economie tissulaire

Depuis quelques années, l'un des objectifs de notre profession est la conservation des tissus grâce à une dentisterie à minima. La préservation de la vitalité pulpaire et l'économie des tissus durs de la dent favorise la conservation plus longue des dents sur l'arcade. Toutes nos thérapeutiques dans la mesure du possible se doivent de respecter cet objectif.

1.9.2.3.3 La classe d'Angle

Suivant que le patient soit en classe I, II ou III, avec ou non des problèmes d'encombrements, la prise de décision thérapeutique sera différente.

Le rapport entre les molaires maxillaires et les molaires mandibulaires est à prendre en compte avant d'envisager une solution thérapeutique.

Rappels sur les classes d'Angle :

Dans la classe I d'Angle, la première molaire mandibulaire est en avant d'une demi-cuspide par rapport à la première molaire maxillaire et la canine mandibulaire est en avant d'une demi-cuspide par rapport à la canine maxillaire.

En classe II d'Angle, la première molaire mandibulaire est en retrait d'une demi-cuspide par rapport à la première molaire maxillaire et la canine mandibulaire est en retrait d'une demi-cuspide par rapport à la canine maxillaire

En classe III d'Angle, la première molaire mandibulaire est en avant de plus d'une demi-cuspide par rapport à la première molaire maxillaire et la canine mandibulaire est en avant de plus d'une demi-cuspide par rapport à la canine maxillaire.

Les classes I et les classes III molaires ont un intérêt à aller vers un traitement par ouverture d'espace pour préserver une occlusion idéale aussi bien antérieure que postérieure, et obtenir ainsi une classe d'Angle « solide ».

Dans les cas de classe II molaire la fermeture d'espace est préférable ; cela facilite la biomécanique orthodontique et réduit le temps de traitement. Une classe II molaire et une classe I canine stable est alors obtenue.

Certains cas de divergence de longueur au niveau des arcades supérieures et inférieures nécessitent des extractions à la mandibule afin d'obtenir une classe I molaire et une classe I canine (Paduano *et al.*, 2014).

1.9.2.3.4 La teinte

La teinte de la canine, parfois très saturée, peut compliquer le traitement par fermeture d'espace et amener le praticien à avoir recours à un traitement d'éclaircissement ou encore à des restaurations collées directes ou indirectes (Philip-Alliez *et al.*, 2011).

1.9.2.3.5 La forme

L'évaluation morphologique de la canine est à faire pour envisager un meulage afin de lui donner une forme d'incisive latérale dans le cas d'un traitement par fermeture d'espace.

Face à une canine très triangulaire, il est souvent plus délicat de la remodeler pour la transformer en incisive latérale, là encore, le recours possible au collage de facettes céramiques n'empêche pas une fermeture d'espace. La technique du remodelage de la canine sera traitée dans le deuxième chapitre.

Une face palatine, des incisives centrales et des canines, relativement plate est un facteur favorable pour la réalisation d'un bridge collé.

1.9.2.3.6 Morphologie radiculaire et orientation des dents

La morphologie radiculaire de la première prémolaire maxillaire (deux racines) est importante car des risques de fenestration dans le cas d'une substitution à la canine existent. Il faut donc contrôler le torque de la première prémolaire maxillaire pendant la durée du traitement. (Philip-Alliez *et al.*, 2011 ; Paduano *et al.*, 2014).

1.9.2.4 Le contexte parodontal

Les conditions essentielles du succès à long terme d'une restauration prothétique reposent sur le respect des critères biologiques et mécaniques de l'environnement parodontal.

1.9.2.4.1 La ligne du sourire

La ligne du sourire est propre à chaque patient et se doit d'être harmonieuse ; le bord libre des incisives centrales maxillaires doit se situer sur la même ligne que la pointe canine alors que le bord libre des incisives latérales maxillaires doit se situer légèrement en retrait (environ 1mm) de la ligne joignant les bords libres des incisives centrales aux canines maxillaires.

Plus la ligne du sourire est haute plus la réhabilitation prothétique est difficile. Il est dans certains cas, préférable de fermer les espaces. Un sourire gingival peut être une contre-indication à un bridge et donc à une ouverture des espaces (De-Marchi *et al.*, 2011).

1.9.2.4.2 La bosse canine

La bosse canine a un rôle important dans le soutien de la lèvre supérieure. Si la canine est mésialée, la bosse canine n'est plus à sa place et la lèvre supérieure est moins soutenue ce qui rend le profil cutané moins harmonieux.

1.9.2.4.3 L'os alvéolaire

Avant d'envisager l'une ou l'autre des solutions thérapeutiques on prend en compte la « valeur » de l'os alvéolaire présent au niveau du site de l'incisive latérale, sa densité, ainsi que l'os alvéolaire des dents adjacentes et la présence et/ou l'absence de rhizolyse. Ces facteurs sont importants pour avoir des résultats esthétiques les plus satisfaisants et les plus durables possibles.

1.9.2.4.4 Les diastèmes

Lorsque la croissance est terminée et que des diastèmes persistent, permettant une réhabilitation prothétique, il sera préférable de s'orienter vers cette attitude thérapeutique pour ne pas modifier les rapports dentaires et diminuer le périmètre de l'arcade.

En présence d'une dysharmonie dentomaxillaire à la mandibule, on choisira de fermer les espaces au niveau des incisives latérales maxillaire et réaliser parfois des extractions de compensation.

Lors d'agénésie unilatérale de l'incisive latérale maxillaire une déviation des milieux inter-incisifs est associée. Il est donc parfois judicieux de réaliser l'extraction de l'incisive controlatérale lors d'une thérapeutique par fermeture des espaces, afin de corriger le rapport entre les incisives maxillaire et mandibulaire.

1.9.2.4.5 L'occlusion

L'évaluation de l'occlusion est nécessaire avant d'envisager toute réhabilitation :

- en intercuspidation maximale : il faudra s'attarder à observer si l'OIM (occlusion en intercuspidation maximale) est stable et à localiser les points de contact.
Il faut éviter que les contacts occlusaux soient situés au niveau de la jonction dent/restauration afin d'éviter une sollicitation du joint et un descellement de la restauration (observation essentielle pour les bridges collés ou bridge cantilever).
- en diduction et propulsion. Un guide antérieur harmonieux en propulsion et une protection canine vont assurer un désengrènement des dents postérieures lors de la fonction. Ces deux paramètres sont favorables aux solutions par bridges collés et solutions implantaire (Lehmann *et al.*, 2006).

1.9.2.4.6 Les parafunctions

Le bruxisme peut se manifester par des céphalées, des sensibilités chroniques, des fractures, des facettes d'abrasion, des pointes cuspidiennes fracturées, des fissures dentaires. Il faut diagnostiquer les activités parafunctionnelles avant toute prise de décision. En effet, le bruxisme constitue un paramètre défavorable pour les bridges collés et pour les conceptions implanto-portées.

CHAPITRE 2 : DIFFERENTES SOLUTIONS THERAPEUTIQUES

2.1 Introduction

Les différents domaines de l'odontologie (l'orthodontie, la prothèse amovible, la prothèse conjointe et l'implantologie) doivent unir leur compétence pour apporter aux patients porteurs d'agénésies les meilleurs résultats possibles en termes d'esthétique et de fonction, sur la durée la plus longue possible. Le praticien doit évaluer et proposer le traitement avec le meilleur ratio bénéfice/risque.

Rappelons que l'appréciation du résultat esthétique final, quelle que soit l'option envisagée, reste très subjective et varie d'une personne à l'autre (professionnel de santé ou patient). Il faut être à même de cerner les attentes esthétiques des patients afin de les satisfaire (Rosa *et al.*, 2013).

Du traitement le moins invasif à la thérapeutique la plus contraignante, voici les différentes solutions qui s'offrent à nos patients :

- la fermeture de l'espace d'agénésie avec ou sans transformation de la canine en incisive latérale
- la fermeture de l'espace d'agénésie avec modification morphologique de la canine par l'utilisation de facettes céramiques
- l'ouverture de l'espace avec remplacement de l'incisive manquante par un bridge collé cantilever, un bridge traditionnel ou une prothèse amovible
- l'ouverture de l'espace avec remplacement de l'incisive manquante par un implant.

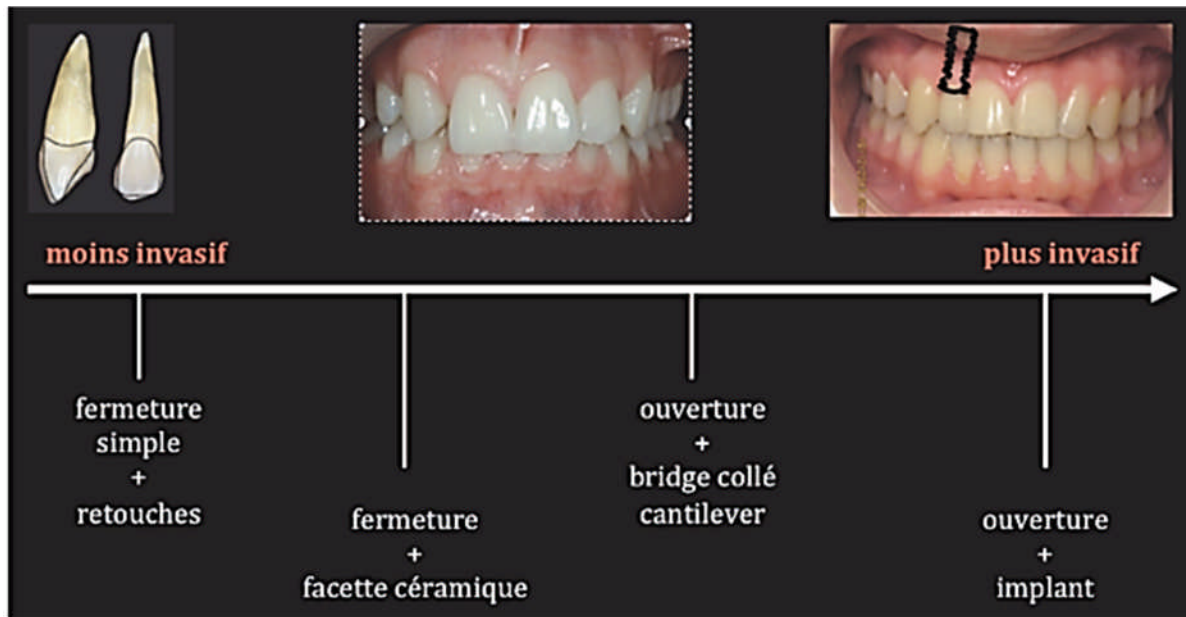


Fig. 2.1. Gradient thérapeutique (Poulet *et al.*, 2014 ; Tirlet et Attal, 2009).

Une autre attitude consiste à laisser en place les dents temporaires en souhaitant qu'elles durent assez longtemps pour remplir les fonctions des dents absentes.

2.2 L'Abstention

2.2.1 Le maintien de la dent lactéale

C'est la solution qui semble la plus facile, les canines et les incisives centrales permanentes entourent la dent lactéale.

Lorsque l'incisive latérale lactéale est en place on note un diamètre mésio-distal moindre par rapport à une incisive latérale permanente.

Au niveau occlusal, les secteurs postérieurs maxillaires migrent en distal. Les canines et les molaires se retrouvent en rapport 1/1, dans le cas où aucun diastème ne persiste. La propulsion se fait sur les incisives centrales : la pointe canine inférieure ne glisse pas dans l'embrasure incisive latérale supérieure/canine supérieure ; cela entraîne une interférence sur la face palatine de la canine supérieure.

En latéralité, la canine inférieure ne glisse pas non plus dans cette embrasure et le même genre d'interférence est créée. De plus, les prémolaires et les canines, également en rapport 1/1 créent entre

elles des contacts. La latéralité se fait ainsi forcément en protection de groupe, mais d'importantes interférences peuvent apparaître en latéralité non travaillante.

Pour finir la dent temporaire a une durée de vie limitée et une ankylose se produit fréquemment entraînant une ré-ingression et un sourire disgracieux.

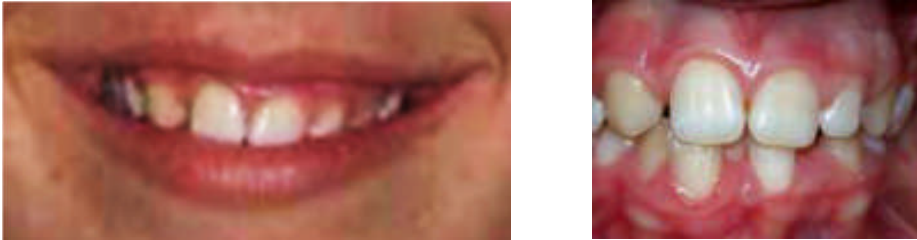


Fig. 2.2 et 2.3. Agénésie unilatérale gauche de l'incisive latérale permanente chez une patiente de 13 ans (Pinho, 2011).

Si l'abstention est préférée, l'occlusion s'établira de telle sorte que toute solution ultérieure, qu'elle soit orthodontique ou prothétique, s'en trouvera inutilement compliquée. De plus, la situation décrite ici ne prend en compte aucun encombrement supplémentaire, ni aucune autre anomalie, hormis l'agénésie.

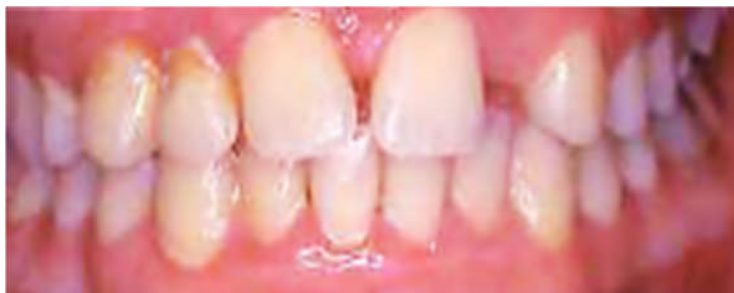

Fig. 2.4. Persistance de l'incisive latérale temporaire supérieure droite chez une patiente de 18 ans ayant une agénésie bilatérale des incisives latérales permanentes maxillaires (Pinho, 2011).

En effet, si cette situation s'accompagne de malpositions, créant des interférences, ou d'une dysmorphose squelettique, l'abstention n'est plus de rigueur (Ortial, 1978).

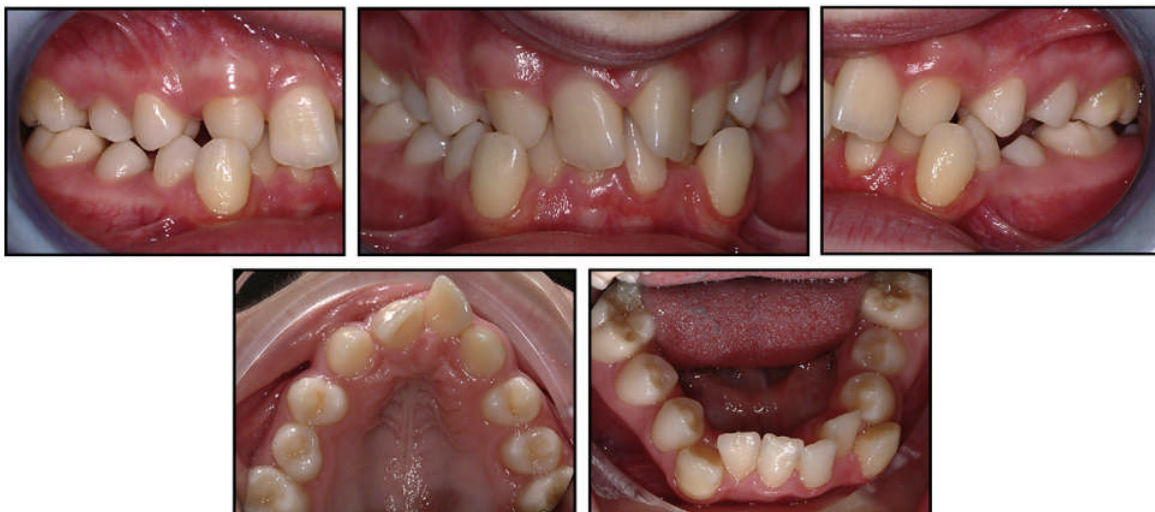

Fig. 2.5. Agénésie bilatérale des incisives latérales maxillaire permanentes associée à une dysharmonie dentomaxillaire chez une patiente de 14ans (Al-Anezi, 2011).

2.2.2 Sans la dent lactéale

Quand l'incisive latérale temporaire n'est plus sur l'arcade, les canines migrent à leur place et des diastèmes se créent entre les incisives centrales et les canines.

Lorsque les espaces sont régulièrement répartis et qu'il n'y a pas de doléance esthétique, ou lorsque la motivation semble insuffisante, l'abstention thérapeutique peut être justifiée. (Thierry *et al.*, 2007).

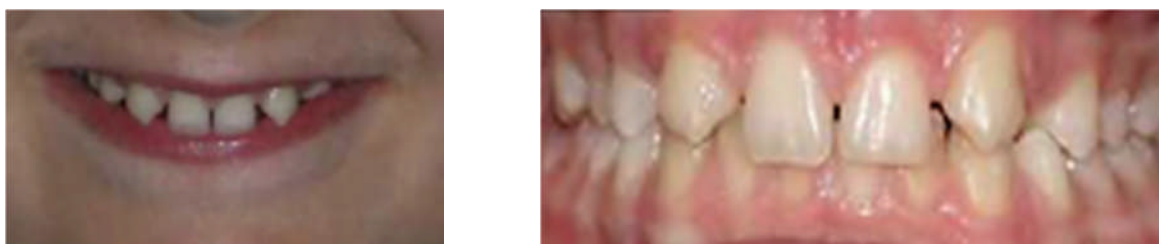


Fig. 2.6. Agénésie bilatérale des incisives permanentes latérales maxillaires chez un patient de 13 ans (Pinho, 2011).

2.3 Fermeture des espaces

La fermeture des espaces correspond au traitement définitif de l'agénésie des incisives latérales permanentes avec mésialisation orthodontique des canines, remplaçant les dents manquantes, fermant ainsi le diastème antérieur. Pour de nombreux auteurs c'est le traitement de choix. (Park *et al.*, 2010 ; Pinho, 2011). Cette solution est souvent réalisée car elle nécessite moins d'intervenants et s'avère moins onéreuse.

Lorsque cette solution thérapeutique est choisie il faut envisager le remodelage de la canine afin d'obtenir un résultat fonctionnel et esthétique satisfaisant (décrit ci-après).

2.3.1 Indications

Les classe II complète, les profils peu rétrusifs, les cas de biproalvéolie, les cas de classe I sans encombrement antérieur, les classe II avec des dysharmonies dento-maxillaire, les patients ayant des canines permanentes pouvant être remodelées, peu saturées ou pouvant avec un traitement d'éclaircissement avoir une teinte esthétique, pourront être traités par la fermeture des espaces et selon les situations s'accompagner d'extractions « de compensation » (incisive controlatérale riziforme, extraction des deuxièmes prémolaires mandibulaires etc).

Enfin les patients qui refusent un traitement prothétique ou ceux qui présentent un manque de motivation pour un traitement long, multidisciplinaire, seront traités par une solution purement orthodontique (Samana *et al.*, 2005 ; Thierry *et al.*, 2007 ; Pinho, 2011 ; Philip- Alliez *et al.*, 2011 ; Seyed Movaghar *et al.*, 2011).

2.3.2 Contre-indication

A l'inverse les classe III, les cas de supraclusion, les profils concaves, les patients dont le soutien de la lèvre supérieure est insuffisant, ceux ayant une canine très défavorable sont des cas où il est préférable de choisir une ouverture des espaces (Samana *et al.*, 2005, Menceur, 2010).

2.3.3 Avantages

- Pas de recours à la prothèse temporaire ou permanente source de vieillissement et de ré-intervention possible dans une zone esthétique
- Traitement moins long

- Se limite à l'orthodontie donc moins coûteux
- Pas de mutilation des dents adjacentes
- Pas de traitement de temporisation
- Augmente la place disponible pour les dents postérieures
- Intégration facile dans un plan de traitement comportant des extractions à l'arcade inférieure

(Rosa et Zachrisson, 2010 ; Seyed Movaghar *et al.*, 2011 ; Philip-Alliez *et al.*, 2011 ; Pinho, 2011 ; Poulet *et al.*, 2014).

2.3.4 Inconvénients

- Non rétablissement du nombre de dents sur l'arcade
- Arcade plus courte, diminution de la taille du maxillaire
- Ouverture de l'angle naso-labial inesthétique
- Diminution du nombre de couple masticatoire
- Perte de la fonction canine remplacée par une fonction groupe prémolaire
- Tendance à la réouverture des espaces chez les patients jeunes
- Esthétique perturbée, dysharmonie dento-parodontale, avec dysharmonie de la ligne des collets

(Philip-Alliez *et al.*, 2011 ; Pinho, 2011 ; Seyed Movaghar *et al.*, 2011).

2.3.5 Conditions requises

Il faut que l'occlusion soit équilibrée : la canine va participer à la fois au guidage antérieur et à la latéralité.

La mise en place de la canine à la place de l'incisive latérale permanente impose de rechercher une fonction de groupe en latéralité et ce, de manière non traumatique.

Le guide antérieur assuré par les canines nécessite d'effectuer un meulage des faces palatines, afin d'obtenir une surface concave, et des pointes canines, sans dommage pour les incisives latérales inférieures.

2.3.6 Interception

D'un point de vue thérapeutique, des extractions pilotées des incisives latérales maxillaires lactéales peuvent être réalisées, afin de faciliter la mise sur arcade de la canine permanente à la place de la latérale. L'extraction de la deuxième molaire lactéale peut être envisagée afin de provoquer l'éruption plus mésiale de la molaire permanente obtenant ainsi un rapport de classe II ce qui réduit le temps de traitement orthodontique à venir.

Il est important de prendre en considération tous les facteurs associés (classe d'Angle/ classe squelettique) avant les extractions précoces pour ne pas « figer » la croissance des bases osseuses (Pinho, 2011).

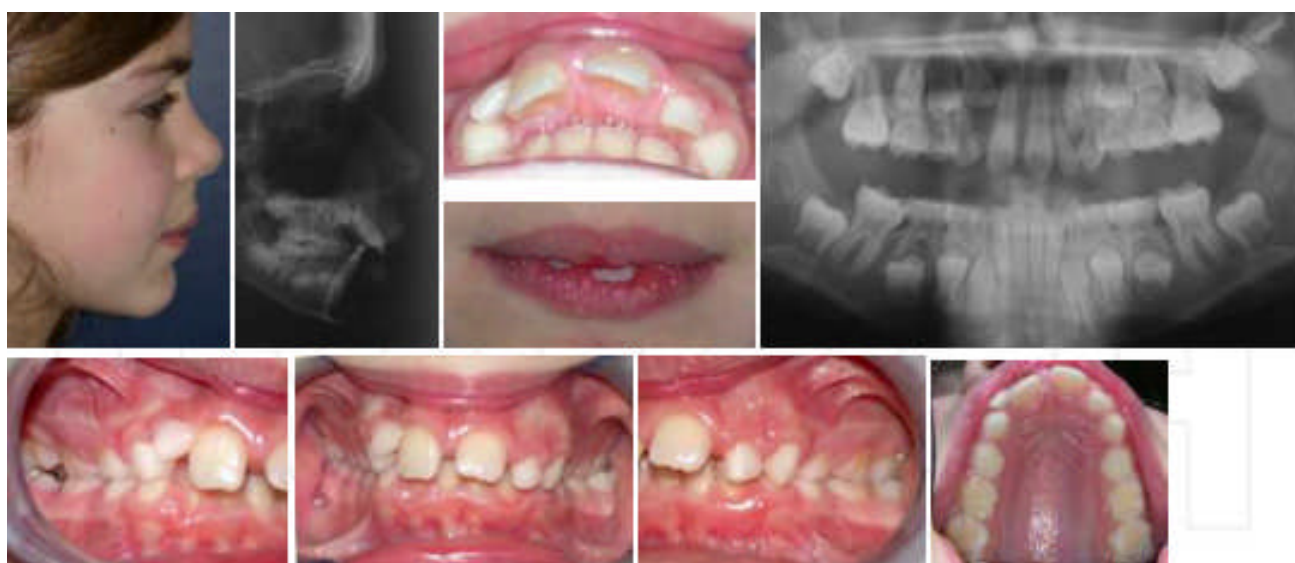

Fig. 2.8. Photos extra et intra orale, téléradiographie de profil et orthopantomogramme avant traitement interceptif. Agénésie de la 12 et microdontie de la 22 chez une patiente de 7 ans (Pinho, 2011).

A l'inverse, si l'option thérapeutique prévoit le remplacement prothétique de 12 et 22, il faut extraire au plus tôt les canines temporaires tout en essayant de conserver les incisives latérales temporaires, afin d'orienter les canines permanentes vers leur site normal (Lodter, 1995).

2.3.7 Coronoplastie de la canine

La modification de la forme coronaire et si besoin de la teinte de la canine maxillaire permet d'obtenir un sourire plus gracieux et de répondre aux exigences de l'esthétique actuelle. Des techniques d'adjonction de composite, de facettes céramiques, de meulage ou encore d'éclaircissement sont à disposition du praticien pour répondre à la demande du patient.

2.3.7.1 Coronoplastie par soustraction

Le remodelage peut se faire, pendant ou après le traitement d'orthodontie, en une ou plusieurs étapes. Cette coronoplastie comporte plusieurs phases :

- Meulage de la pointe cuspidienne de la canine afin d'obtenir un bord incisif se rapprochant d'une incisive latérale. Cette transformation peut se faire dès le début, pour ne pas devoir modifier le traitement orthodontique. Certains la font progressivement au cours du traitement, d'autres encore préfèrent réaliser ce remodelage au dernier moment afin de pouvoir s'orienter vers une autre thérapeutique si il y a un échec du déplacement des dents maxillaire.
- Meulage des faces proximales pour diminuer le diamètre mésio distal
- Angle distal arrondi
- Réduction modérée du bombé vestibulaire
- Meulage de la face palatine pour obtenir un bord libre plus translucide
- Augmentation du torque corono-palatin de la première prémolaire maxillaire pour rendre la face vestibulaire plus verticale.

Ces modifications se font progressivement afin d'éviter des hyperesthésies, elles permettent non seulement le rétablissement d'une fonction occlusale équilibrée mais également d'améliorer les relations dento-labiales, ce qui contribue à adoucir la ligne du sourire.

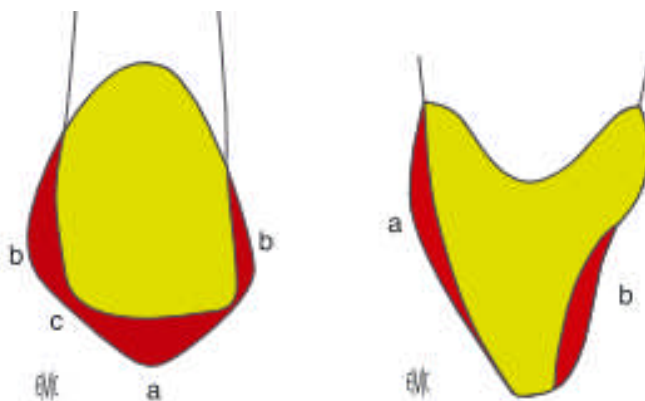


Fig. 2.9. Remodelage coronaire (Philip-Alliez *et al.*, 2011).

Si la coronoplastie mésio-distale ne pose pas de problème, il n'en est pas de même du remodelage vestibulo-palatin. En effet le meulage de la face palatine de la canine est souvent nécessaire pour obtenir un guide antérieur satisfaisant et des contacts généralisés avec l'ensemble des bords libres des incisives inférieures.

Il peut être indispensable de demander au laboratoire un set-up avant la réalisation de l'appareillage quand le patient est traité en technique linguale.

Le développement des techniques de set-up virtuel devrait permettre au praticien de maîtriser plus facilement le placement tridimensionnel de la canine avant la réalisation de l'appareil par le laboratoire.

Toutefois, lorsque la canine possède une épaisseur vestibulo-linguale trop disproportionnée par rapport à celle de l'incisive centrale et que l'ingression compensatrice se trouverait excessive, Bonnin (2012) propose d'envisager la coronoplastie de la face palatine de la canine avant la prise d'empreinte aux silicones puisqu'il ne sera plus possible de le faire après lors d'un appareillage multibagues en palatin (Bonnin, 2012).

Le meulage peut être complété par l'adjonction de résine composite (acte très peu invasif) afin de parfaire l'appréciation esthétique finale, les composites présentant l'avantage de pouvoir être renouvelé facilement en cas de détérioration de leur aspect (Poulet *et al.*, 2014).

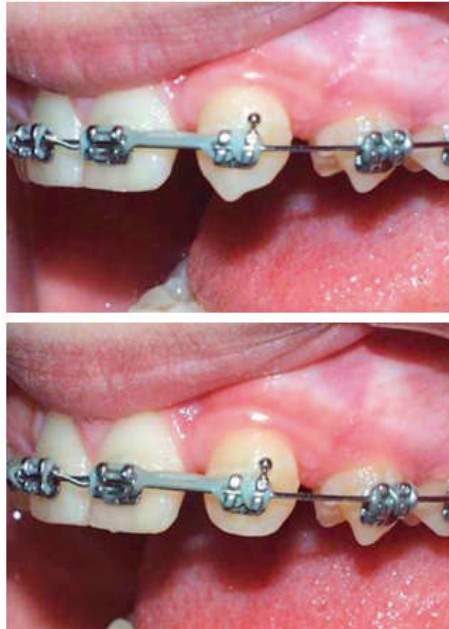


Fig. 2.10. Remodelage de la 23 au cours du traitement d'orthopédie dentofaciale (Philip-Alliez *et al.*, 2011).

2.3.7.2 Coronoplastie par addition

Il est admis que le maquillage de la canine doit s'opérer à la fin du traitement orthodontique. Rosa préconise une reconstruction en composite le jour même de la dépose du dispositif orthodontique afin de créer une forme à la fois esthétique et fonctionnelle, en restaurant les points de contact avec les

dents adjacentes. Cette reconstruction doit permettre un modelage des papilles inter-dentaires, éléments cruciaux de l'esthétique du sourire.

Le composite doit être choisi en fonction de la teinte de l'incisive centrale puis un éclaircissement de la canine permet de l'harmoniser avec le composite de reconstruction de manière à rendre ce dernier invisible. Il est alors possible de fixer la contention palatine de prémolaire à prémolaire.

Le délabrement ou la dépulpation d'un ou plusieurs éléments dentaires peut conduire à la réalisation de facettes ou couronnes céramiques. Il sera alors prudent d'attendre la fin de la contention avant de réaliser ces soins prothétiques (Rosa et Zachrisson, 2007).

Lorsque les coronoplasties par soustraction ou l'adjonction de composite en technique directe ne permettent pas à elles seules un résultat esthétique satisfaisant, le recours à des facettes est tout à fait envisageable. Cette technique a l'avantage d'avoir des préparations à minima (face vestibulaire de la dent) et de préserver au maximum les tissus dentaires. Les facettes céramiques offrent une stabilité de la teinte, une bonne tolérance biologique ainsi qu'un état de surface poli à long terme (Philip-Alliez *et al.*, 2011).

2.3.7.2.1 Les facettes

L'avènement de la dentisterie esthétique, avec le concept biomimétique initié par Magne et Belser (2003) relayé en France par des auteurs comme Tirlet et Attal (2009), rend possible voire indispensable l'intégration des facettes céramiques dans nos plans de traitement. Les facettes céramiques rendent cohérents les plans de traitement incluant fermeture d'espace et modifications de forme et de couleur de certaines dents (Magne et Belser, 2003 ; Poulet *et al.*, 2014).

Le résultat esthétique final est obtenu très rapidement à la différence des traitements faisant appel aux implants (ceux-ci étant contre-indiqués chez l'adolescent en croissance) où une prothèse amovible de remplacement est conservée de nombreuses années.

Un des problèmes potentiels de cette solution est la tendance à la réouverture des diastèmes antérieurs ; ce désagrément pouvant être évité par la pose d'une contention fixe. (Poulet *et al.*, 2014)

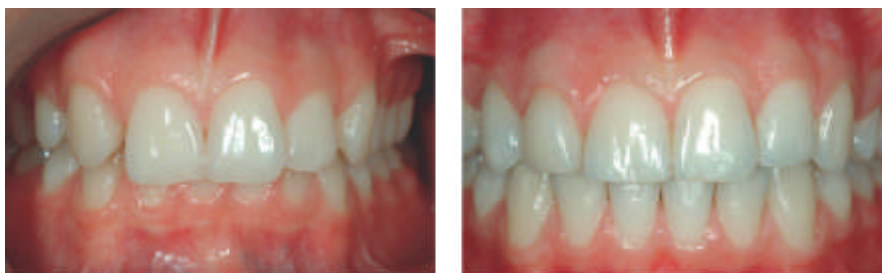

Fig. 2.11 et 2.12. Patiente de 14 ans avec agénésie unilatérale de la 12. Facettes céramiques posées sur 13 et 14 après extraction de la 24 (Poulet *et al.*, 2014).

2.3.8 Extraction de compensation

Comme évoqué précédemment, des extractions de compensation peuvent être réalisées dans certaines situations. Des extractions mandibulaires sont indiquées pour pallier une longueur de l'arcade trop courte, pour réduire une protubérance dento-alvéolaire mandibulaire, ou pour compenser une relation molaire de Classe II (Park *et al.*, 2010). L'extraction, dans le cas d'agénésie uni-latérale, de l'incisive controlatérale permanente est parfois réalisée afin de corriger une déviation des milieux ou supprimer une dent riziforme ne permettant pas une réhabilitation esthétique.

Au niveau de l'arcade mandibulaire, l'extraction des deuxièmes prémolaires ou des incisives latérales permet d'obtenir une occlusion satisfaisante mais cela reste une solution de dernier recours.

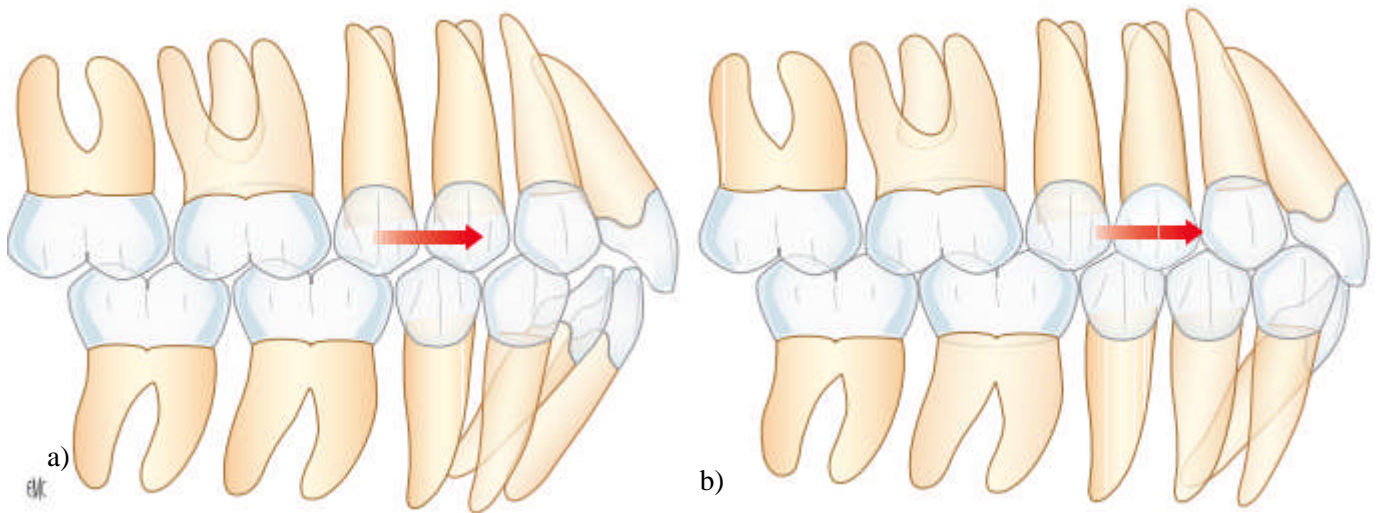


Fig. 2.13. a) Occlusion statique avec classe I molaire et classe II canine après extractions des deux prémolaires mandibulaires b) Occlusion statique avec une classe I molaire et une classe I canine après extractions des deux incisives latérales mandibulaires (Philip-Alliez *et al.*, 2011).

2.3.9 Application clinique

Le collet de la canine se situe à la fin du traitement à un niveau plus occlusal que celui de l'incisive centrale pour que celle-ci ne paraisse pas trop "courte" par rapport à sa voisine. On cherche à obtenir une légère rotation de la première prémolaire en direction mésiale car sa pointe cuspidienne vestibulaire est plus éloignée du grand axe de la dent que celle de la canine. Cela permet également d'éviter la rencontre du point de contact distal de la canine avec le milieu de la face mésiale de la première prémolaire. Cette situation entraîne une rupture de la ligne des crêtes, et la visibilité des faces mésiales des premières prémolaires donne alors un aspect désagréable au sourire.

On cherche aussi le contact de la cuspidé vestibulaire de la première prémolaire avec l'embrasure première prémolaire-canine inférieure, il faut donc augmenter le torque radiculo-vestibulaire de la première prémolaire, ce mouvement contribue à la suppression des interférences en latéralité. (Martin, 1992).

2.4 Ouverture des espaces

2.4.1 Indications

Cette solution consiste à rouvrir le ou les espaces et rétablir le nombre de dents sur l'arcade par une restauration prothétique. Les profils rétrusifs (typologie brachyfaciale), les cas de supraclusion, de classe I sans dysharmonie dento maxillaire, de classe II division 2, de classe III et les cas de dysfonction des articulations temporo mandibulaires incitent à une ouverture des espaces.

Cette solution peut être également envisagée dans les cas présentant des canines dont la morphologie est défavorable car l'adaptation coronaire de la canine pour la "transformer" en incisive latérale, aussi bien du côté vestibulaire (aspect esthétique) que du côté palatin (aspect fonctionnel), serait un compromis complètement inadapté par rapport aux objectifs fixés initialement (Martin, 1992 ; Thierry *et al.*, 2007).

2.4.2 Avantages

La Classe I molaire est maintenue mais surtout la Classe I canine est assurée et le nombre de dents sur l'arcade est rétabli ; Obtention d'une meilleure relation occlusale en fin de traitement. Le sourire est doux et le soutien des lèvres naturel. Le profil cutané est harmonieux. Les conditions de développement facial sont respectées. La canine est à sa place et participe au guidage des mouvements.

2.4.3 Inconvénients

En contrepartie, ce choix prothétique implique une difficulté technique dans la réalisation de la prothèse au niveau d'un site de l'arcade particulièrement visible surtout lorsque l'agénésie est double. La ligne du sourire est à considérer dans le choix thérapeutique. Une trop grande exposition des dents antérieures constitue souvent une contre-indication à l'ouverture des espaces car les résultats esthétiques sont alors décevants, et ceci d'autant plus que les patients sont jeunes.

L'inconvénient majeur de cette réhabilitation est la durée du traitement : quand la partie orthodontique est achevée il faut passer par une phase de prothèse transitoire, délicate à gérer que ce soit pour le praticien comme pour le patient. Quand le sujet est jeune l'implantation est contre indiquée par un volume osseux insuffisant et une croissance non terminée. La meilleure solution peut consister à n'ouvrir les espaces qu'en fin d'adolescence, juste avant la phase prothétique de remplacement des dents.

Les solutions prothétiques envisageables lors de l'ouverture des espaces sont :

- la prothèse amovible,
- le bridge classique,
- le bridge collé ou cantilever,
- la restauration implantaire

(Martin, 1992 ; Thierry *et al.*, 2007).

En fonction de l'âge du patient l'attitude du praticien lors du choix de l'ouverture des espaces va différer.

Lors de l'ouverture des espaces une période de prothèse transitoire est parfois nécessaire et une importance particulière doit être apportée à l'hygiène du patient car le bon déroulement du plan de traitement en dépendra.

2.4.4 Ouverture précoce

Lors d'une ouverture précoce le traitement orthodontique, mis en place, est plus facilement accepté que chez l'adulte, le développement facial et la symétrie de l'arcade sont respectés et l'occlusion obtenue est stable. En contrepartie la perte du soutien alvéolodentaire rend difficile la solution prothétique et la pose d'implant (Philip-Alliez *et al.*, 2011).

2.4.5 Ouverture tardive

La canine, souvent à la place de l'incisive latérale manquante, évite la résorption de l'os alvéolaire et permet l'implantation dans de meilleures conditions. Cependant comme évoqué juste avant, le traitement orthodontique quand il est réalisé à l'âge adulte est beaucoup moins bien accepté et le risque de démotivation est important.

2.4.6 Solutions prothétiques

2.4.6.1 Bridge collé ou bridge cantilever

Face aux progrès réalisés ces dernières années dans les domaines de l'adhésion et de la qualité des céramiques, il paraît indispensable d'envisager le recours à la dentisterie esthétique, biomimétique, bioémulatrice dans l'élaboration de nos plans de traitement.

Dans les cas où l'ouverture de l'espace d'agénésie est la plus appropriée, cette solution reste beaucoup moins invasive que le recours à l'implant.

Décrits pour la première fois dans les années 1970, les bridges collés ont des ailettes métalliques, collées sur les faces palatines des dents piliers, servant de rétention. La longévité de ces restaurations était limitée dans le temps et des efforts sur la surface de rétention métallique ont été développés. La rétention a significativement évolué et se fait actuellement par des liaisons chimiques entre le ciment la dent et le matériau constituant le bridge (alliage métallique, zircone, zirconia). Les bridges collés à deux ailettes sont progressivement remplacés par des bridges cantilever n'ayant qu'une seule ailette de rétention.

De nombreux travaux attestent de la stabilité et du taux de succès très important du bridge cantilever (un seul pilier) (Botelho *et al.*, 2006 ; Attal *et al.*, 2008; Lam *et al.*, 2013).

Une étude récente montre la supériorité du bridge cantilever sur le bridge traditionnel (3 unités) lors de la mise en charge occlusale (Wong et Botelho, 2014). Cet argument plaide en faveur du bridge cantilever dans une zone (incisivo-canine) où les contraintes peuvent être importantes.

La qualité de la restauration (forme, couleur, aspect) est dépendante de la maîtrise technique du prothésiste.

Des auteurs ont remarqué que les patients ne voient aucune différence entre les implants et les bridges cantilever dans les résultats obtenus (Lam *et al.*, 2013). En revanche, ils relèvent que, sur 5 ans, les bridges cantilevers présentent beaucoup moins de complications biologiques que les implants. Enfin, la pose du bridge cantilever peut se faire dès la fin du traitement orthodontique (même si la croissance n'est pas terminée) et donc permettre d'éviter cette phase délicate pour le patient du port d'une prothèse amovible.

Le comportement de la dent support et des tissus environnant le bridge cantilever lors du vieillissement, est identique à celui des dents adjacentes. (Poulet *et al.*, 2014).

Les études à long terme des bridges collés montrent des taux de succès qui avoisinent 95 % à dix ans dans les secteurs antérieurs, à condition de majorer la rétention et d'utiliser une colle performante comme le Super Bond (Menceur, 2010).

2.4.6.1.1 Conditions requises

2.4.6.1.1.1 Facteurs dentaires

L'évaluation de la/ ou des dent(s) support(s) doit être réalisé d'un point de vu parodontal et endodontique. Le/les pilier(s) doivent être sains et ne pas présenter de mobilité car ils vont supporter une charge fonctionnelle plus importante ce qui amènerait à une destruction parodontale accélérée.

La partie coronaire des dents piliers va être un critère également déterminant dans le choix de ce type de restauration. En effet, les patients porteurs d'agénésie sont plus susceptibles de présenter des microdonties, des anomalies de l'émail ou de dentine alors que cette restauration nécessite une préparation amélaire indispensable pour le collage (cf. chapitre 1). Si la dent est amenée à présenter une épaisseur d'émail insuffisante, une usure ou des restaurations trop importantes, cela compromet la réhabilitation par un bridge cantilever (Durey *et al.*, 2011). La hauteur coronaire se doit d'être suffisante pour une surface de collage optimale.

2.4.6.1.1.2 Occlusion

Lors de la planification d'un bridge cantilever, une évaluation détaillée de l'occlusion statique et dynamique optimise le succès. Un montage sur articulateur permet d'évaluer la quantité d'espace disponible pour les ailes de retenue du bridge. Il est important que l'élément intermédiaire ne soit pas ou très peu impliqué dans le guidage des mouvements (protrusion, propulsion et latéralité). Ainsi les cas de bruxisme ou de supraclusion contre-indique cette restauration (Philip-Alliez *et al.*, 2011).

Malgré le résultat de plusieurs études sur le taux de survie plus important des bridges cantilevers à une ailette par rapport à ceux comportant deux ailettes, de nombreux dentistes continuent à utiliser la technique à deux ailettes. (Attal *et al.*, 2008 ; Durey *et al.*, 2011).

2.4.6.1.1.3 Technique de préparation

La préparation amélaire consiste en un épaulement à angle interne arrondi, de deux rainures mésiale et distale et d'un puit de stabilisation cingulaire. Cette forme de préparation suffit à assurer la stabilisation, la rétention et la sustentation de la restauration prothétique.

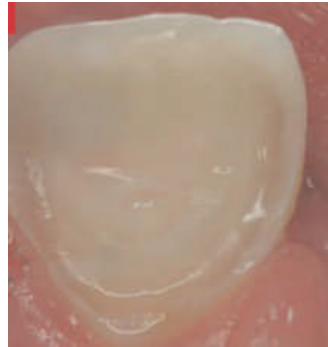


Fig. 2.14. Préparation amélaire de la 21 avant empreinte numérique pour réalisation d'une restauration cantilever à une ailette (Attal *et al.*, 2008).

2.4.6.1.1.4 Technique de collage

Un adhésif spécifique optimise la rétention de la restauration prothétique.

Le choix de la colle et de son protocole correspond à celui que Kern (2005) décrit dans son article, à savoir l'application du Panavia F 2.0 (Kuraray) précédée d'un simple sablage (oxyde d'aluminium 50 μ m) sans l'application d'un silane (Kern, 2005).

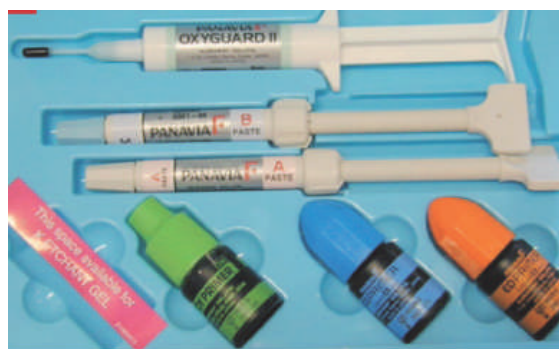

Fig. 2.15. Kit Panavia F 2.0 (Kuraray) (Attal *et al.*, 2008).

2.4.6.2 Bridge traditionnel

Actuellement les techniques de préparation d'un bridge traditionnel nécessite une préparation des dents importante et ne répond pas au principe d'économie tissulaire. Lorsque les dents bordant l'agénésie sont saines cette technique, invasive n'est pas appropriée. Chez des personnes où l'incisive et / ou la canine sont dépulpées ou qu'elles présentent des restaurations volumineuses le bridge traditionnel est une solution envisageable mais les échecs sont nombreux et difficiles à gérer : reprise de carie, contour gingival, lésions inflammatoires périapicales d'origine endodontique, descellement.

2.4.6.3 Prothèse amovible partielle

Il est préférable que le recours à une prothèse amovible partielle reste une solution transitoire car elle est peu confortable et peu esthétique. Elle est toutefois indiquée lorsque l'édentement ne se cantonne pas aux incisives latérales permanentes.

2.4.6.4 Restauration implanto-portée

L'implantologie est devenue une option thérapeutique fiable pour remplacer les dents absentes, en unitaire comme en édentation plurale ou complète. Le recul clinique nous permet de proposer aux patients cette alternative, avec des taux de succès et/ou de survie prothétique à long terme importants. Restant une réhabilitation invasive et couteuse, l'implantation oblige à un résultat performant et donc impose une connaissance des pré-requis nécessaires. La banalisation et la fiabilité du concept d'ostéointégration a permis un développement des indications. De ce fait, l'ostéointégration n'est plus une finalité du traitement ; par contre l'intégration esthétique et fonctionnelle de l'implant devient le vrai challenge (Buatois, 2009).

Aujourd'hui cette réhabilitation est la meilleure du point de vue de l'économie tissulaire car les dents bordant l'agénésie sont indemnes de toute préparation (Buser *et al.*, 2004).

Sur le plan anatomique, le col de l'implant est plat alors que la dent possède une ligne de jonction amélo-cémentaire festonnée d'autant plus marquée que la dent est antérieure. La section d'un implant est circulaire alors que l'anatomie d'une dent est tout sauf circulaire. Il faut compenser au mieux ces différences pour obtenir un résultat esthétique optimal.

Ces compensations vont être osseuses, gingivales et prothétiques.

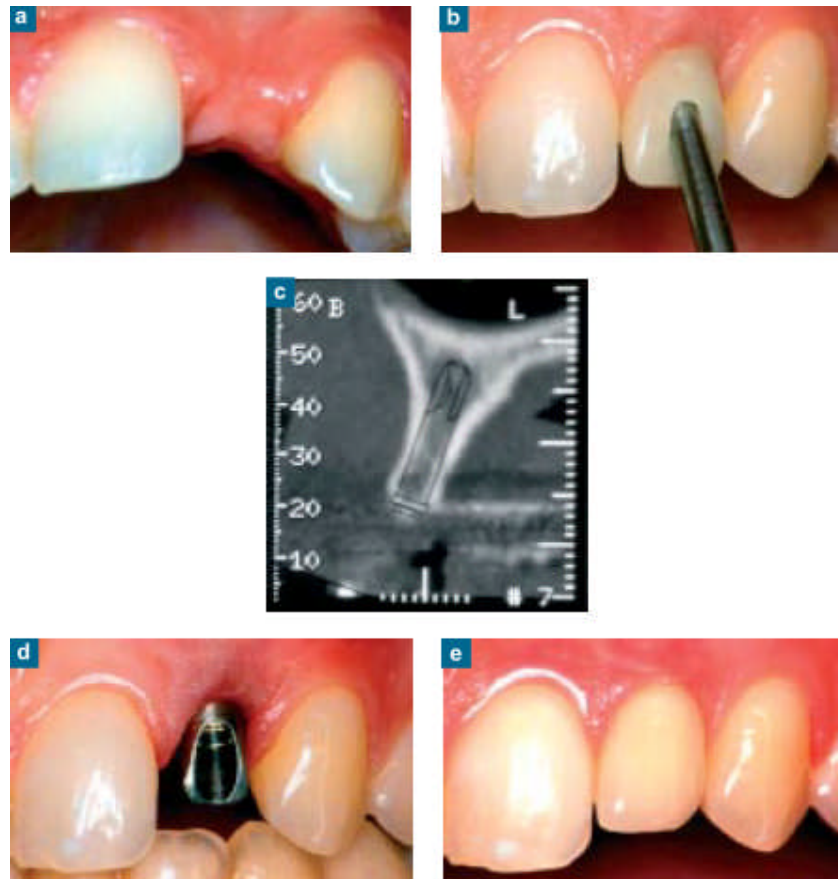


Fig. 2.16. a) Agénésie unilatérale de l'incisive maxillaire b) Visualisation de l'axe implantaire avec la couronne provisoire c) Scanner montrant un volume osseux suffisant pour la pose d'un implant d) Pilier permettant de rectifier l'axe implantaire e) Vue clinique à 3 mois post-opératoires (Samana *et al.*, 2005).

2.4.6.4.1 Avantages

- occlusion postérieure optimale
- esthétique satisfaisante
- traitement orthodontique plus simple et plus court que pour la fermeture d'espace
- pas de reconstruction ni de préparation des dents voisines
- ostéointégration fiable à long terme.

2.4.6.4.2 Inconvénients

- apparition progressive d'une infraclusion
- manque de torque comparativement aux incisives naturelles
- coloration gingivale

- apparition d'une collerette de métal avec le temps
- récession inter-dentaire, particulièrement de la papille distale
- difficulté de rendre naturelle la couronne céramique
- pas de recul clinique supérieur à 10-15 ans

(Rosa et Zachrisson, 2010 ; Bonnin, 2012).

2.4.6.4.3 Age du patient

L'utilisation d'implants endo-osseux est reconnue comme étant une des solutions thérapeutiques pour le remplacement d'une ou plusieurs dents absentes. Chez l'adulte le praticien cherche un os de qualité et en quantité suffisante. Chez l'enfant et l'adolescent, s'ajoutera à cette recherche la prise en compte de la croissance. Comme dit précédemment, l'implantation ne peut commencer avant environ 20 à 21 ans chez les garçons et 19 à 20 ans chez les filles (Philip-Alliez *et al.*, 2011).

2.4.6.4.4 Comportement des implants

Les implants s'intègrent au tissu osseux par un phénomène d'ostéointégration. Branemark définit cette ostéointégration en 1988 comme la jonction anatomique et fonctionnelle directe entre l'os vivant remanié et la surface d'un implant mis en charge. Du fait de l'absence de tissu fibreux et de ligament entre l'os et l'implant, les implants dentaires se comportent comme des dents ankylosées incapables de suivre la croissance et de changer de position (Kawanami et al, 1999).

2.4.6.4.5 Spécificité des sites d'agénésie

- Inadéquation de volume car l'incisive lactéale est plus petite que l'incisive latérale permanente.
- Déficit osseux horizontal par l'absence de développement du germe
- Présence très fréquente d'une contre-dépouille osseuse en vestibulaire par rapport au profil osseux crestal
- Crête osseuse plane et non festonnée
- Axe des dents adjacentes bien souvent perturbé (convergence radiculaire)

(Buatois, 2009).

Seibert (1983) a élaboré une classification pour décrire les pertes de substance au sein d'une crête édentée. Cette classification comprend 3 stades :

- Classe 1 : perte de substance vestibulo-linguale.
- Classe 2 : perte de substance verticale.
- Classe 3 : perte de substance verticale et vestibulo-linguale.

Cette classification ne prend pas en compte l'intensité de ces pertes de substances, paramètre important, qui oriente vers l'une ou l'autre des solutions thérapeutiques en fonction du degré de sévérité de la perte.

2.4.6.4.6 Perte de substances ostéo-muqueuses de la crête édentée

2.4.6.4.6.1 Gestion des déficits osseux

Le remplacement de l'incisive latérale par un implant endo-osseux est une option thérapeutique très intéressante surtout lorsque la crête osseuse est appropriée et que les dents adjacentes sont saines et ne présentent aucune restauration. Cependant, lors de l'absence de l'incisive latérale permanente un déficit osseux est très souvent retrouvé.

Il est suggéré par certains auteurs que le déplacement des dents adjacentes peut suffire à l'obtention d'un volume osseux satisfaisant pour implanter sans avoir recours à des greffes (Zachrisson, 2003; Kokich, 2004). Pour Kokich (1997) (2004), lorsque l'incisive latérale permanente est absente il peut être intéressant de laisser la canine évoluer à la place de la latérale et de la distaler par la suite pour obtenir un site aux dimensions adéquates sans avoir recours à des greffes.

Cependant des études plus récentes contredisent ces résultats en observant une diminution significative de la crête en fin de traitement orthodontique (Beyer *et al*, 2007 ; Uribe *et al.*, 2013).

Face à un défaut osseux important, si une solution implantaire est envisagée, une technique de régénération osseuse guidée ou une greffe osseuse autogène doit être envisagée. Si ces greffes ne peuvent s'effectuer, l'indication d'une solution implanto-portée est remise en question au profit d'une solution de bridge collé ou bridge cantilever (Lehmann *et al.*, 2006).

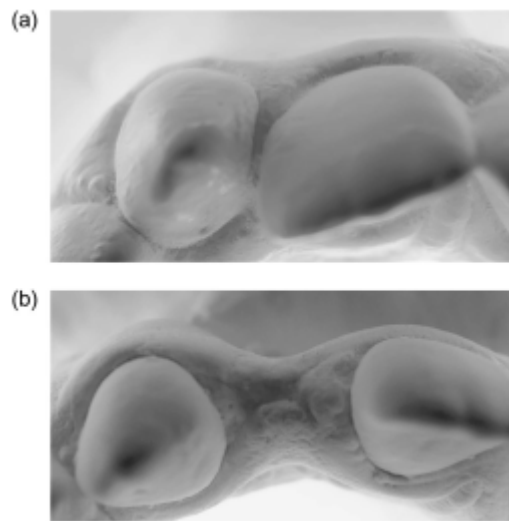


Fig. 2.17. Volume osseux (a) avant traitement orthodontique et (b) après traitement orthodontique d'ouverture d'espace (Uribe *et al.*, 2013).

2.4.6.4.6.2 Gestion des tissus mous

En cas d'implantation, la déhiscence osseuse provoquée par l'absence d'unité alvéolodentaire est associée à une insuffisance d'épaisseur de gencive kératinisée nécessaire à la bonne santé parodontale et à la gestion de la papille interdentaire. Afin d'optimiser le rendu esthétique en cas de perte tissulaire importante, des techniques de greffe conjonctif enfoui ou de régénération tissulaire guidée peuvent être envisagées. Si l'un des paramètres lié au patient contre-indique une intervention chirurgicale, il faudra envisager un traitement différent (Lehmann *et al.*, 2006 ; Philip-Alliez *et al.*, 2011).

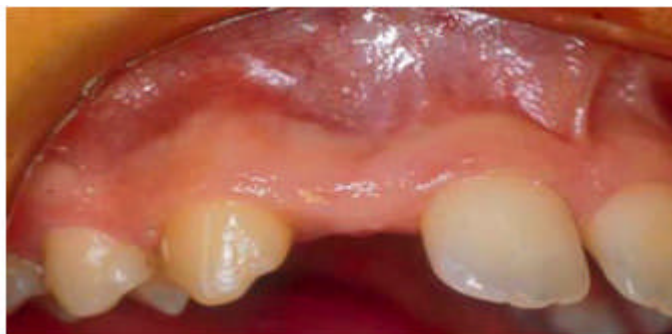

Fig. 2.18. Photographie d'une crête chez un patient à la fin d'une période de contention. Concavité vestibulaire laissant présager une résorption osseuse due à l'absence d'unité alvéolodentaire (Philip-Alliez *et al.*, 2011).

2.4.6.4.7 Conditions requises

2.4.6.4.7.1 L'occlusion

L'occlusion doit être parfaitement favorable ainsi que la qualité de l'os et la topographie des structures anatomiques voisines (fosses nasales, corticales vestibulaires et linguales).

2.4.6.4.7.2 Axe radiculaire des dents adjacentes

En plus de la qualité et la quantité d'os il faudra faire attention à l'axe des racines de la canine et de l'incisive centrale car si les racines convergent il n'est pas possible d'implanter sans modifier ces axes au préalable.

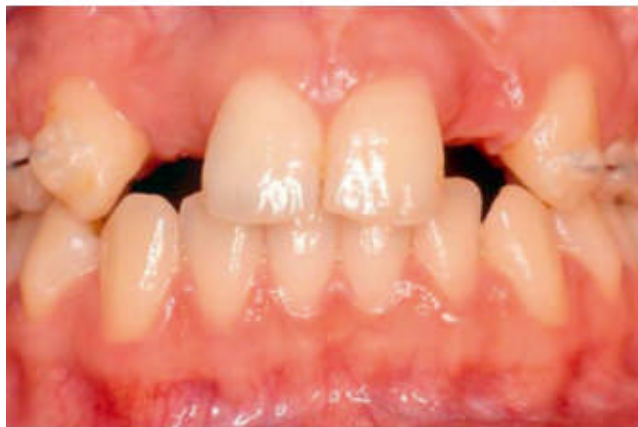

Fig. 2.19. Traitement orthodontique de réouverture des espaces et redressement des axes (Philip-Alliez *et al.*, 2011).

2.4.6.4.7.3 Espace tridimensionnel

Le positionnement tridimensionnel de l'implant est défini au cours de la troisième conférence de consensus de l'ITI (International Team of Implantology, 2004).

2.4.6.4.7.3.1 Sens mésio distal

La forme plate du col implantaire ne peut pas suivre le feston parodontal. Le positionnement adéquat du col de l'implant en vestibulaire entraîne obligatoirement le positionnement infra crestal du col lisse de l'implant (implant supra crestal) ou de la connectique

prothétique (implant juxta-osseux). Sous une dimension de 1,5 mm entre le col implantaire et la dent adjacente, nous aurons une résorption de l'os proximal sur la dent. Cela entraîne une perte verticale de l'os de soutien des papilles et donc l'ouverture d'un triangle noir, synonyme d'échec esthétique.

Cette zone entre les dents adjacentes permet le choix d'un diamètre implantaire minimal par rapport au volume prothétique à remplacer (Buatois, 2009 ; Poulet *et al.*, 2014).

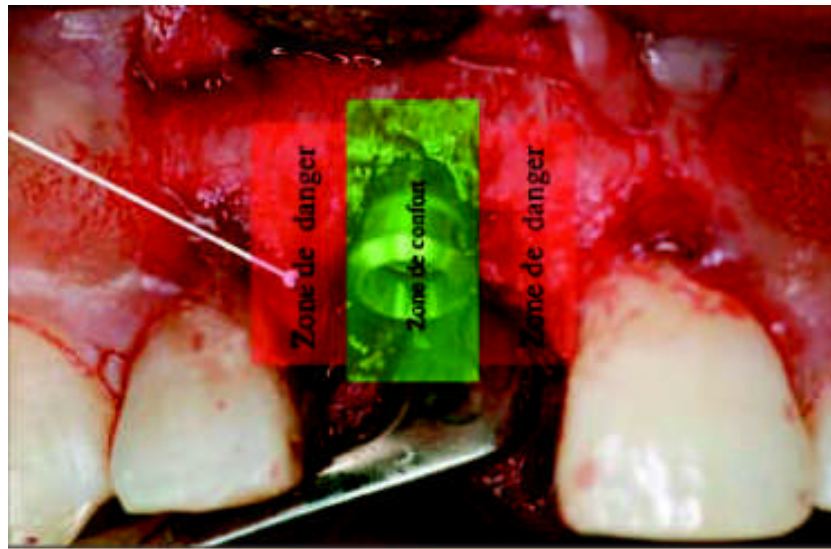


Fig. 2.20. Sens mésio-distal de l'implant (Buatois, 2009).

La plupart des systèmes implantaires disposent dans leur catalogue de gammes d'implants dits étroit, standard et large. Les implants étroits font en moyenne de 3,3 à 3,5mm de diamètre. Cela contraint donc à un espace minimum pour un remplacement unitaire de 6,5mm. Lors du remplacement de l'incisive latérale permanente l'implant étroit est retenu.

2.4.6.4.7.3.2 Sens vestibulo-palatin

Dans le sens vestibulo-palatin, le raisonnement est le même. Une paroi osseuse minimale de 2 mm est nécessaire si nous voulons avoir une stabilité dans le temps de ce mur osseux. En deçà, il y a un grand risque de voir apparaître une résorption de cet os par la cratérisation en rapport avec la situation verticale de la connectique prothétique ou du col lisse de l'implant (en fonction du type d'implant utilisé) dont la projection horizontale sera de l'ordre de 1,5 mm. Si l'implant est positionné trop près de cette ligne sans respecter cette épaisseur minimale, une résorption et donc une récession gingivale a tout lieu de se produire.

À l'inverse, un positionnement trop palatin aura pour conséquence une projection du collet en situation trop coronaire par un bombé pratiquement horizontal incompatible avec l'accessibilité à l'hygiène. Le positionnement est impératif par rapport à cette ligne (Buser *et al*, 2004 ; Buatois, 2009).

Si l'épaisseur est inférieure à 2 mm en vestibulaire, nous pourrions alors faire appel aux techniques de régénération osseuse guidées (ou ROG) afin de redonner à cette paroi une épaisseur suffisante pour assurer une stabilité dans le temps au soutien parodontal de notre réhabilitation implanto-prothétique.

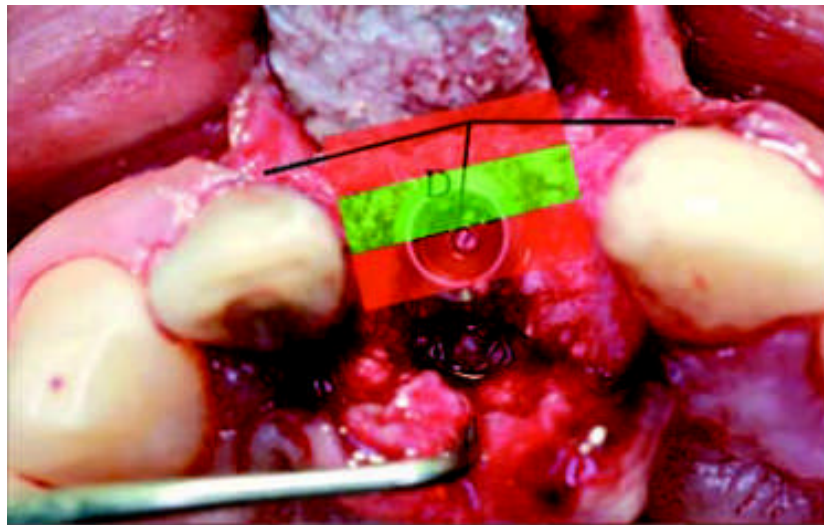


Fig. 2.21. Sens vestibulo lingual de l'implant (Buatois, 2009).

2.4.6.4.7.3.3 Sens vertical

Dans le sens vertical, le col de l'implant ou zone de connectique prothétique aura un positionnement dépendant du type d'implant utilisé (implant à col supra crestal et implant à col juxta crestal). Le premier aura une localisation du col à 1,5 mm apical à la ligne de jonction amélo-cémentaire. Le dessin dit juxta crestal aura un positionnement du col à 3 - 4 mm apical de la ligne de jonction amélo-cémentaire.

Une situation trop coronaire va présenter un risque esthétique d'exposition de la limite de la connectique.

À l'inverse, un positionnement trop apical créera une situation parodontale instable par la présence d'un sulcus de plus de 4 mm, assimilable à une poche parodontale potentielle.

La crête osseuse doit donc se situer entre 4 et 5 mm maximum d'une ligne passant par le bord gingival de la dent symétrique à la dent à remplacer. Au-delà, un apport d'os sera envisagé afin de minimiser la hauteur des tissus mous non soutenus et donc instables.

En dessous de ces valeurs indicatives, il faudra sculpter et festonner la crête osseuse afin de situer plus apicalement le col de l'implant.

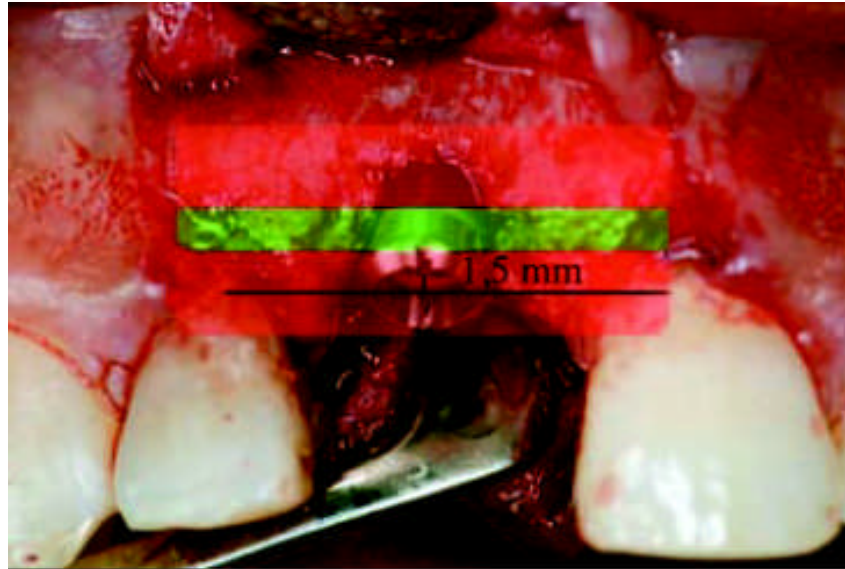


Fig. 2.22. Positionnement vertical de l'implant (Buatois, 2009)

Au vu du nombre de conditions requises, pour obtenir une réhabilitation implanto-portée esthétique et durable, la concertation est primordiale entre orthodontiste, implantologiste et chirurgien-dentiste. Il est fondamental que l'orthodontiste connaisse le cahier des charges afin de le contrôler durant le traitement et de le parfaire en fin de traitement. L'implantologiste doit le valider avant la dépose des bagues et la prise en charge de la responsabilité du traitement implantaire (Buatois, 2009).

2.4.6.4.7.4 Conclusion

Le traitement des agénésies des incisives latérales par des réhabilitations implanto-portées montre des taux de succès importants entre 90 et 100 %. Les échecs sont plus nombreux au maxillaire, ce qui est le cas dans notre sujet, et il se produit environ 18 % de complications prothétiques à 12 ans. Il existe, même après 20 ans, une légère croissance verticale entraînant un décalage entre les collets des dents naturelles et implanto-portées.

Il est donc nécessaire d'attendre au moins la fin de la croissance avant d'implanter, ce qui rallonge le temps de traitement et impose une solution de temporisation par bridge collé par exemple.

Par ailleurs, il est nécessaire dans 60 à 85 % des cas, de reconstruire au préalable les structures osseuses et gingivales, pour obtenir un environnement favorable à une réhabilitation implantaire fonctionnelle et esthétique (Seyed Movaghar *et al.*, 2011).

2.5 Alternative entre fermeture et ouverture des espaces

Dans les situations cliniques ne permettant pas une fermeture des espaces complète, il est possible d'envisager le placement d'un ou plusieurs implants plus distalement. Ce choix comporte l'avantage de ne pas réduire le nombre de dents sur l'arcade tout en réalisant des implants dans une zone où l'esthétique gingivale est beaucoup plus simple à gérer. On peut ainsi envisager dans un cas d'agénésies des 12 et 22 de laisser les canines mésialées au contact des incisives centrales et de réaliser des implants postérieurs de type «troisième prémolaire».

Le développement de l'orthodontie pluridisciplinaire chez l'adulte et les échanges entre parodontologistes et implantologistes vont dans le sens d'une grande prudence vis-à-vis du choix consistant à planifier des implants en lieu et place des incisives latérales supérieures. La fermeture complète de l'ensemble des espaces n'étant pas toujours indiquée comme nous venons de le voir, la stratégie consistant à déplacer le site du futur implant en postérieur doit faire partie des solutions possibles et envisageables (Bonnin, 2012).

2.6 Autotransplantation

L'autotransplantation reste méconnue de notre profession. Ce manque est peut-être dû au développement de l'implantologie ainsi qu'une pratique isolée de cette technique par des spécialistes en chirurgie buccale. Avec un pronostic devenu plus que satisfaisant lorsque les règles sont bien appliquées, la transplantation dentaire peut être un outil très efficace en odontologie.

2.6.1 Définition

La transplantation dentaire désigne le prélèvement, le transfert et l'insertion de dents ou de germes dentaires dans un lit receveur créé à un autre endroit de la crête alvéolaire ou dans l'alvéole d'une dent préalablement extraite (Lang *et al.*, 2003). En général, il n'y a pas d'exactitude entre le lit d'implantation et la forme de la racine du greffon. La terminologie actuelle distingue la transplantation autogène, isogène, allogène et xénogène.

- La transplantation autogène est un prélèvement et une implantation sur un même individu
- La transplantation allogène consiste à implanter sur un individu génétiquement différent mais de la même espèce
- La transplantation isogène prélève le greffon et l'implante sur deux individus différents mais génétiquement identiques
- La transplantation xénogène se fait sur des espèces étrangères (Lang *et al.*, 2003).

En odontologie seule la transplantation autogène est utilisée.

2.6.2 Indication

L'autotransplantation est réalisée dans les cas d'agénésie mais aussi lors d'une perte prématurée d'une dent suite à une carie un problème parodontal, un traumatisme chez l'enfant ou encore l'échec d'alignement d'une dent incluse ou enclavée.

2.6.3 Conditions requises

Le patient ne doit pas présenter de pathologies graves et une attention particulière est portée aux patients hémophiles, les patients présentant des troubles de l'hémostase, un diabète mal équilibré ou des infections à risque d'endocardite infectieuse.

La transplantation nécessite une collaboration du patient, un greffon de qualité, un site receveur sain et ayant des dimensions spatiales suffisantes pour recevoir la greffe. Dans le cas d'agénésie des incisives latérales maxillaires, l'ouverture des espaces est parfois réalisée afin d'avoir un espace suffisamment grand pour recevoir le transplant.

La transplantation s'effectue le plus souvent en un temps chirurgical mais peut se faire en deux temps ; le premier permettant uniquement de créer le lit receveur.

Ce lit receveur est préparé de sorte à créer un espace libre d'environ 0,5 mm entre les nouvelles parois de l'alvéole et la surface radiculaire, ainsi que de 2 à 3 mm entre le fond de l'alvéole et l'apex du greffon.

Lorsque le greffon à transplanter est à l'état de germe, il faut au préalable éliminer la couche osseuse recouvrant la couronne de la dent en évitant de léser le sac folliculaire et le desmodonte.

La technique relativement récente d'ostéotomie à l'aide des ultrasons permet de préserver le sac folliculaire. Dans tous les cas il ne faut pas toucher la surface radiculaire pour éviter toutes infections qui aurait un effet défavorable sur le pronostic de la transplantation.

Lorsque la technique de l'autotransplantation est retenue l'âge sera un facteur déterminant sur le développement ultérieur de la dent transplantée. Le moment idéal pour la transplantation de germes correspond à une édification comprise entre les deux-tiers et les trois-quarts de leur formation radiculaire.

Dans le cas d'agénésie des incisives latérales maxillaires permanentes, les prémolaires mandibulaires constituent le greffon de choix en raison d'une anatomie radiculaire proche de celle des incisives maxillaires (Mockers *et al.*, 2006).

À la fin de l'intervention chirurgicale, lorsque la transplantation permet d'assurer une stabilité primaire suffisante, le greffon est fixé par des sutures transgingivales ou croisées au-dessus de la surface occlusale. Par contre, lorsqu'il n'est pas possible d'atteindre une stabilité satisfaisante au cours de l'intervention, une contention semi-rigide et transitoire doit alors être mise en place, généralement pendant une durée de 1 à 3 semaines.

Une immobilisation trop rigide est défavorable pour la guérison parodontale, elle augmente au contraire le risque d'ankylose. Une contention trop rigide est également néfaste sur le potentiel de revascularisation de la pulpe. La plupart des auteurs partent de l'idée que des mouvements de faible amplitude favorisent la revascularisation et réduisent le risque d'ankylose.

Dans la pratique, des contrôles mensuels à trimestriels devraient être organisés au cours de la première année postopératoire. Dès la fin de la première année, il est possible d'espacer les visites et de procéder à des contrôles annuels.

Le déplacement orthodontique du transplant peut commencer 3 à 4 mois après l'acte chirurgical afin de corriger l'axe de la prémolaire si besoin. La cicatrisation du ligament alvéolo-dentaire et de l'attache gingivale est alors effectuée et la revascularisation pulpaire des dents immatures est optimale.

2.6.4 Devenir de la dent transplantée

La situation clinique la plus favorable correspond à la transplantation d'une prémolaire immature où la survie du transplant s'observe, selon les études, dans 92 à 100 % des cas avec un recul clinique d'un minimum de quatre années. La cicatrisation de l'attache ligamentaire est complète dans 79 à 100 % des cas. Le risque d'ankylose est donc faible pour les dents immatures ou pour les dents matures chez un patient jeune. Par contre, l'incidence moyenne de l'ankylose passe à

50 % pour des dents matures chez l'adulte. La reprise de la sensibilité pulpaire s'observe pour un transplant immature dans 70 à 96 % des cas et généralement au bout de 3 à 4 mois suivant l'acte opératoire. Le développement radiculaire des dents immatures transplantées à un stade favorable se poursuit en totalité dans 26 % des cas, partiellement dans 55 % des cas et s'arrête dans 19 % des cas. L'édification radiculaire du transplant immature se poursuit en moyenne de 1 à 2 mm mais les variations peuvent être importantes.

| Etude | n = nombre de dents | Durée de suivi (années) | Stade de la formation radiculaire | Taux de survie des dents greffées (en % des dents) | Guérison du parodonte (en % des dents) |
|---------------------------------|---------------------|-------------------------|-----------------------------------|--|--|
| SLAGSVOLD & BJERCKE 1974, 1978b | 34 | 6,2 | ∅ | 100 | 94 |
| KRISTERSON 1985 | 82 | 6,3 | I | 96 | 89 |
| | 18 | | C | 78 | 50 |
| ANDREASEN et coll. 1990a-e | 317 | 9-31 | I | 95 | 90 |
| | 53 | | C | 98 | 60 |
| SCHULTZE-MOSGAU et coll. 1993 | 10 | 3,8 | I, C | 86 | 86 |
| CZOCHROWSKA et coll. 2002 | 30 | 26,4 | I | 90 | 83 |
| FRENKEN et coll. 1998 | 39 | 3,5 | I, C | 97 | 100 |
| LUNDBERG & ISAKSSON 1996 | 80 | 6 | I, C | 95 | ∅ |
| KUGELBERG et coll. 1994 | 22 | 4 | C | 82 | ∅ |
| | 23 | | I | 96 | ∅ |

Tableau. 2.23. Résultats à long terme après des transplantations de prémolaires ; I= incomplète, C= complète, ∅ = pas d'indications (Mockers *et al.*, 2006).

2.7 Le génie génétique

L'avenir appartient certainement au génie génétique et à la possibilité de « créer », à partir de cellules souches, une néo-dent (Oshima *et al.*, 2011 ; Cai *et al.*, 2013). Des avancées considérables sont réalisées chaque jour dans ce domaine.

Le germe d'une dent transgénique peut se développer avec succès par transplantation sous-rénale chez une souris et ainsi restaurer une dent mature et l'os alvéolaire qui l'entoure. Le germe dentaire transgénique a été transplanté à un stade équivalent au stade précoce de la cloche d'une dent naturelle pendant 5-7 jours dans une culture *in vitro* d'organes. Le germe transgénique arrive progressivement à créer les tissus durs (émail, dentine, ciment), à poursuivre son édification radiculaire et à augmenter le volume d'os alvéolaire.

Cependant, la forme de l'unité dentaire transgénique est aplatie par la pression de la membrane externe de la capsule surrénale. La longueur de la dent est augmentée (racine plus longue) par absence de contraintes occlusales.

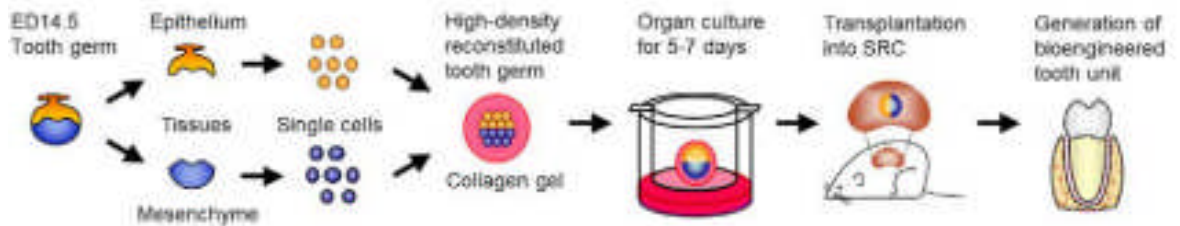

Fig. 2.24. Schéma illustrant la « création » d'une dent transgénique (Oshima *et al.*, 2011).

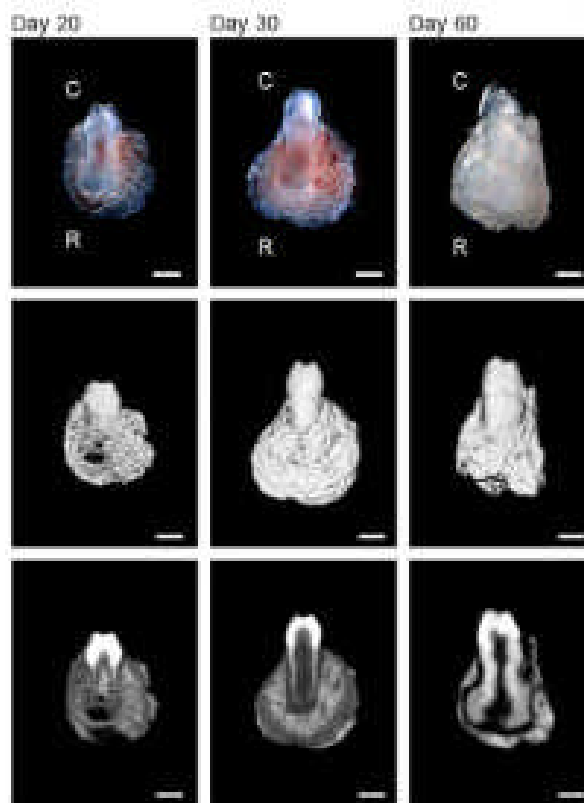


Fig. 2.25. Photographies à 20,30 et 60 jours de la dent transgénique après transplantation rénale (Oshima *et al.*, 2011).

Ces études réalisées jusqu'à présent chez la souris vont bientôt être réalisées chez l'homme (Cai *et al.*, 2013).

CHAPITRE 3 : CAS CLINIQUES

3.1 Illustration de la fermeture des espaces

Patiente de 8 ans, sans problème de santé, consulte car présente un petit encombrement.

A l'examen clinique et radiologique on note que la patiente est atteinte d'agénésies : l'incisive latérale maxillaire permanente droite ainsi que la deuxième prémolaire permanente mandibulaire gauche ; on note également la présence d'un odontome au niveau de la 22 et une incisive latérale gauche permanente riziforme.

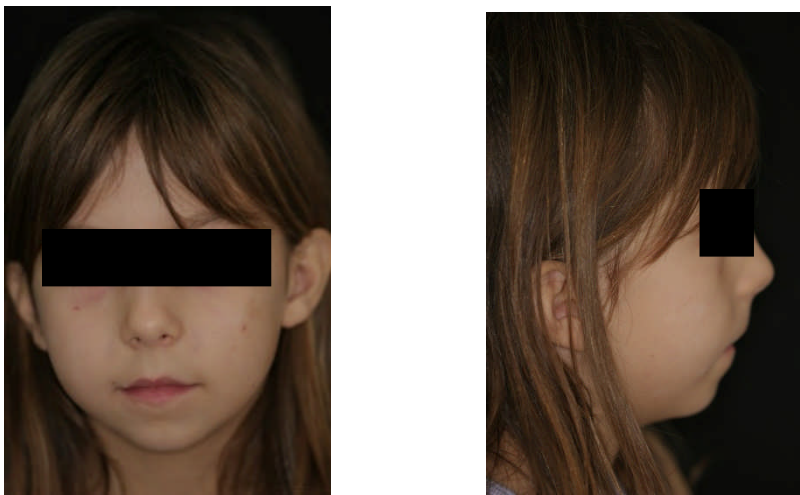
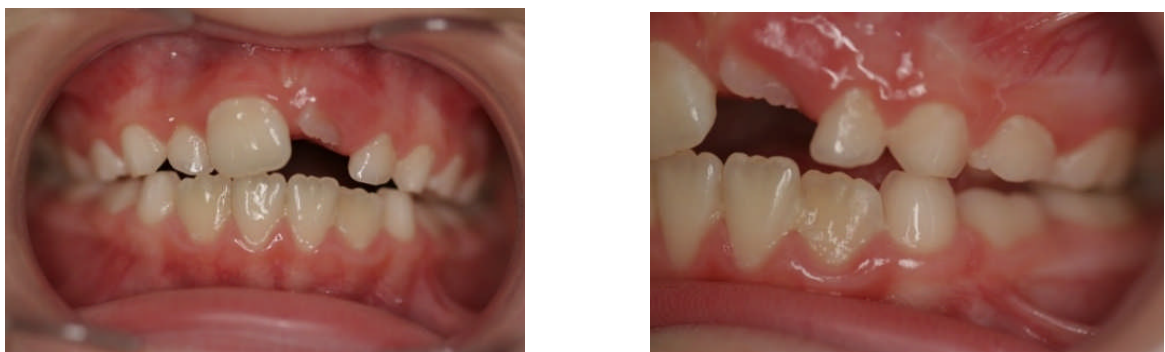
Fig. 3.1. Photos extra orales première visite, 2006 (Cas clinique du Docteur Schmitt).



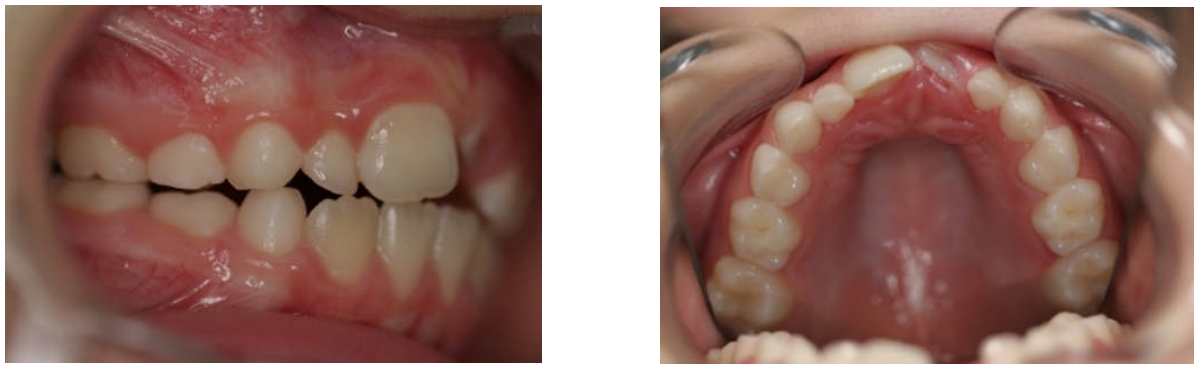

Fig. 3.2 Photos intra orales, première visite, 2006 (Cas clinique du Docteur Schmitt).

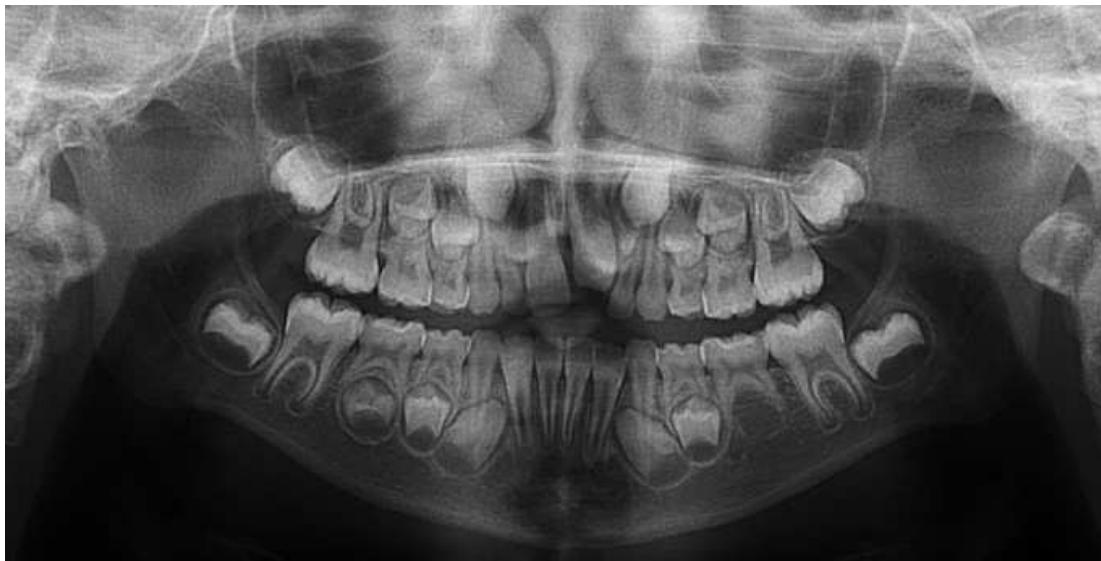

Fig. 3.3. Radiographie panoramique ; agénésie de 12, 35 et 22 riziforme, 2006 (Cas clinique du Docteur Schmitt).

Il n'y a pas eu d'extraction précoce des incisives latérales lactéales (52 et 62) puisque la patiente ne présente pas d'asymétrie. L'absence d'extraction précoce facilite une croissance harmonieuse des bases osseuses.

Pendant 6 ans, la patiente est suivie chez son dentiste traitant pour des bilans annuels en attendant la denture définitive.

En 2012, la patiente est revue en consultation afin d'effectuer un examen clinique et radiologique (radiographie panoramique et téléradiographie de face et de profil) ainsi que la prise d'empreintes d'études pour établir un plan de traitement et réévaluer la croissance osseuse.

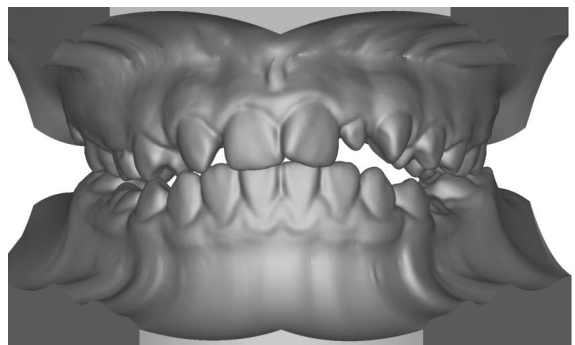
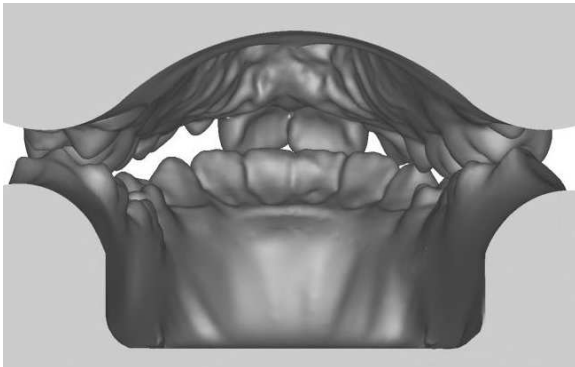
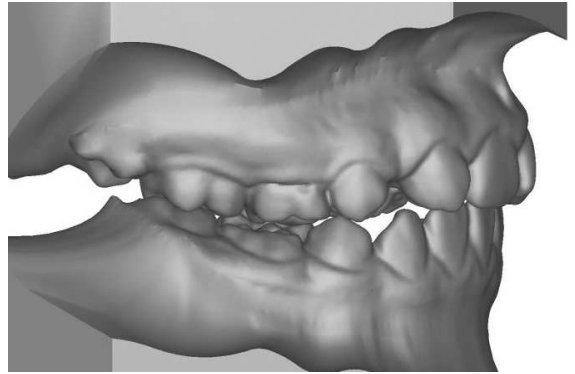
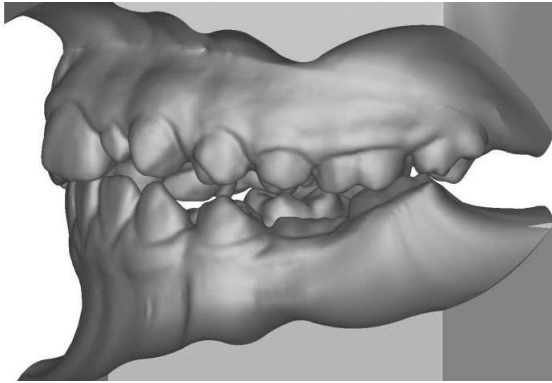
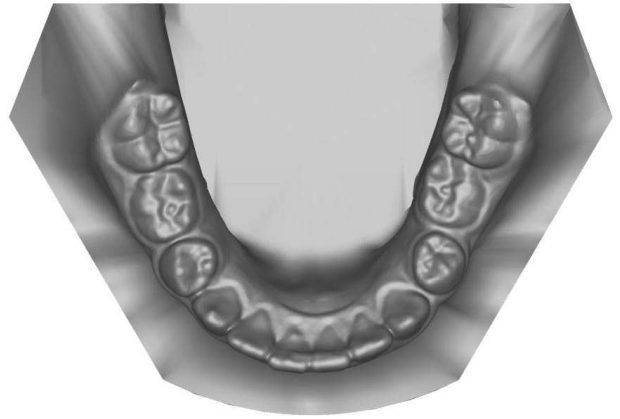
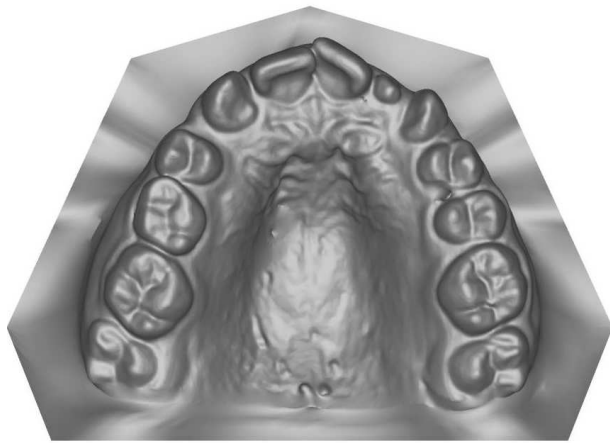


Fig. 3.4. Modèles d'études, 2012 (Cas clinique du Docteur Schmitt).

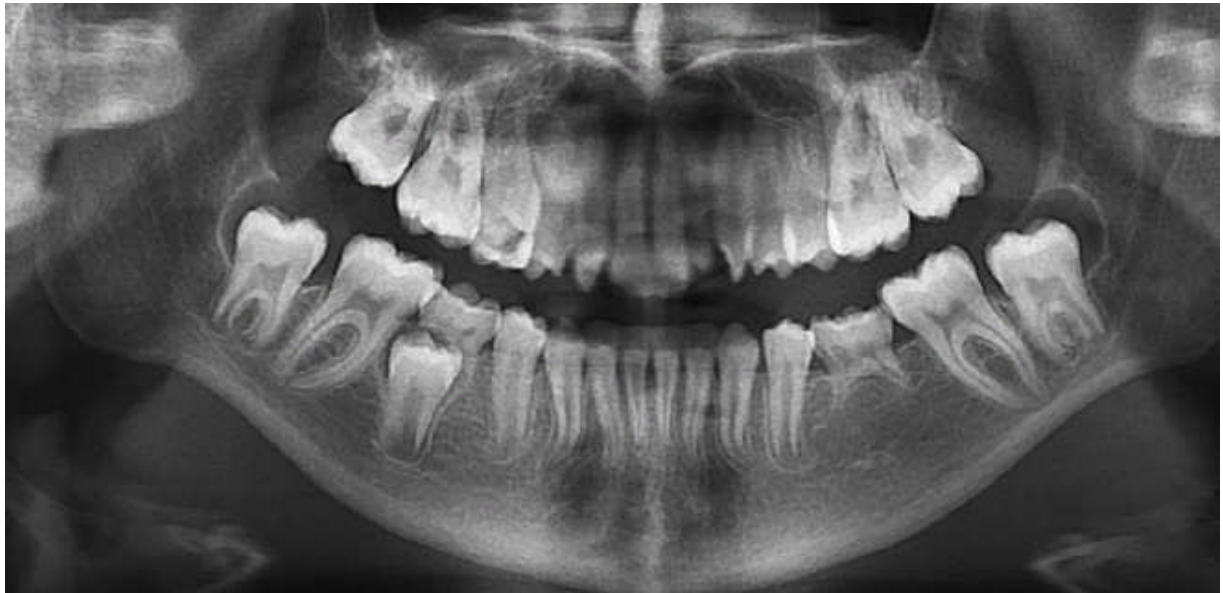

Fig. 3.5. Radiographie panoramique, 2012 (Cas clinique du Docteur Schmitt).

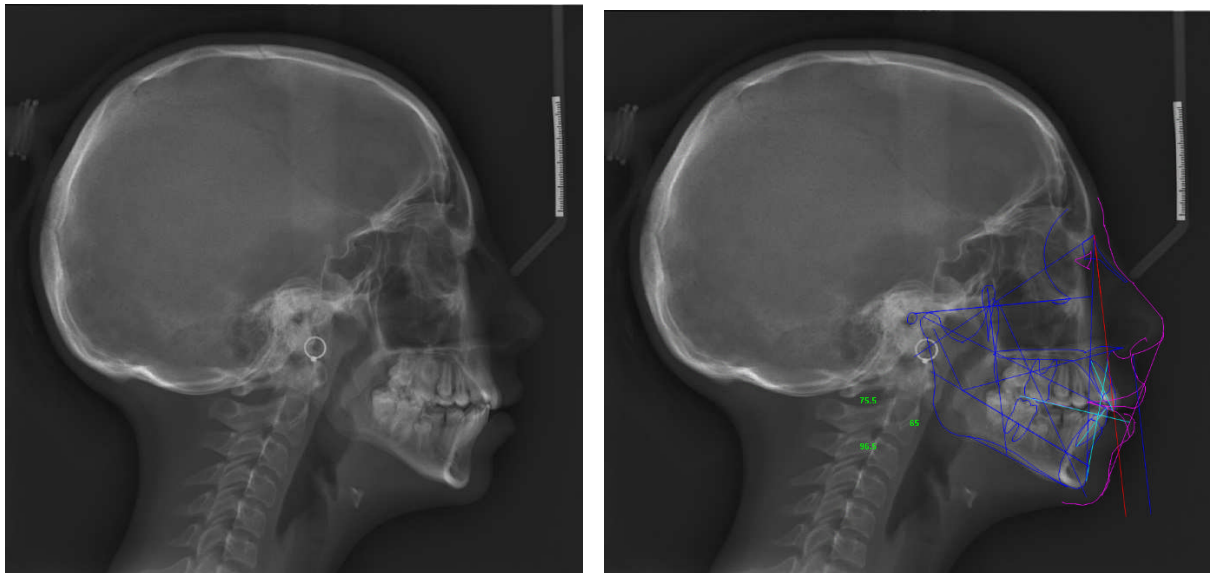


Fig. 3.6. Téléradiographie de profil et analyse céphalométrique, 2012 (Cas clinique du Docteur Schmitt).

Ces examens mettent en évidence une typologie de croissance dolichofaciale et une petite classe II dentaire.

A la mandibule deux options sont proposées à la patiente :

- L'extraction de 75 et 45 afin de réaliser par la suite une avancée chirurgicale mandibulaire
- La conservation de 75 en surveillant l'éruption de 37 et 47. Si perte de 75 implantation envisageable.

La patiente refuse la chirurgie, la deuxième solution est donc réalisée.

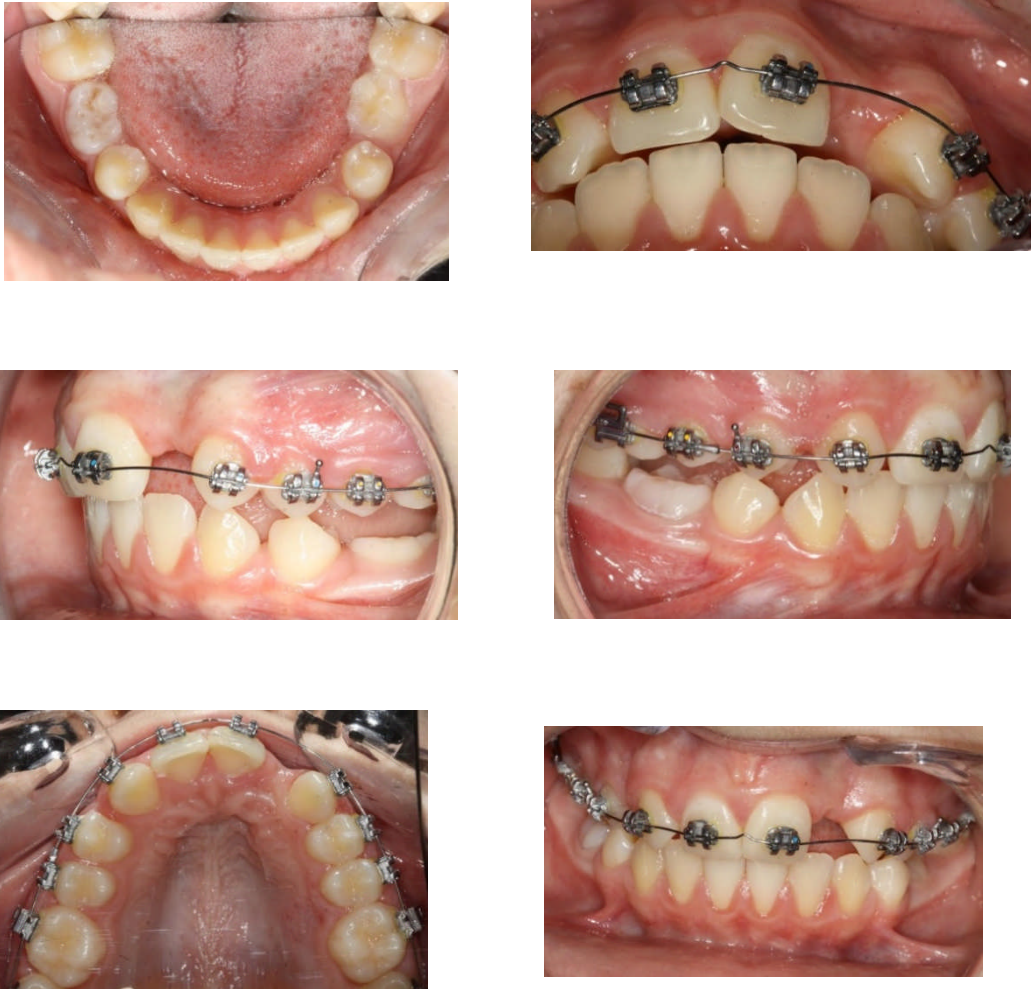

Fig. 3.7. Photos du traitement multibague au maxillaire, début de traitement, 2013 (Cas clinique du Docteur Schmitt).

Le traitement orthodontique débute par le collage au maxillaire, après extraction de la 22 riziforme et de l'odontome. L'extraction de la 22 est réalisée afin d'avoir une symétrie du visage et de ne pas avoir un décalage des milieux interincisifs.

Un appareillage multibague est également posé par la suite à la mandibule pour effectuer un nivellement.

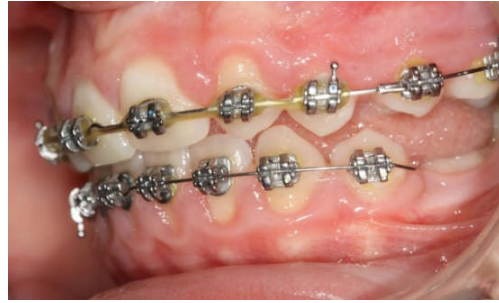
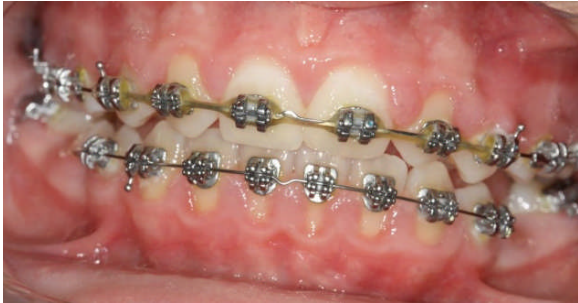
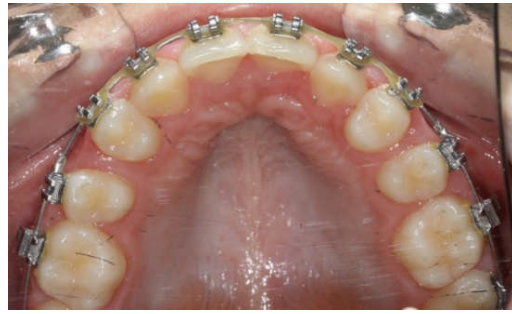
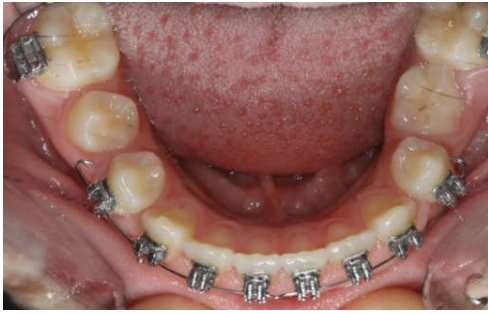Fig. 3.8. Photos intra orales en cours de traitement, après la pose des multibague à la mandibule, 2013 (Cas clinique du Docteur Schmitt).

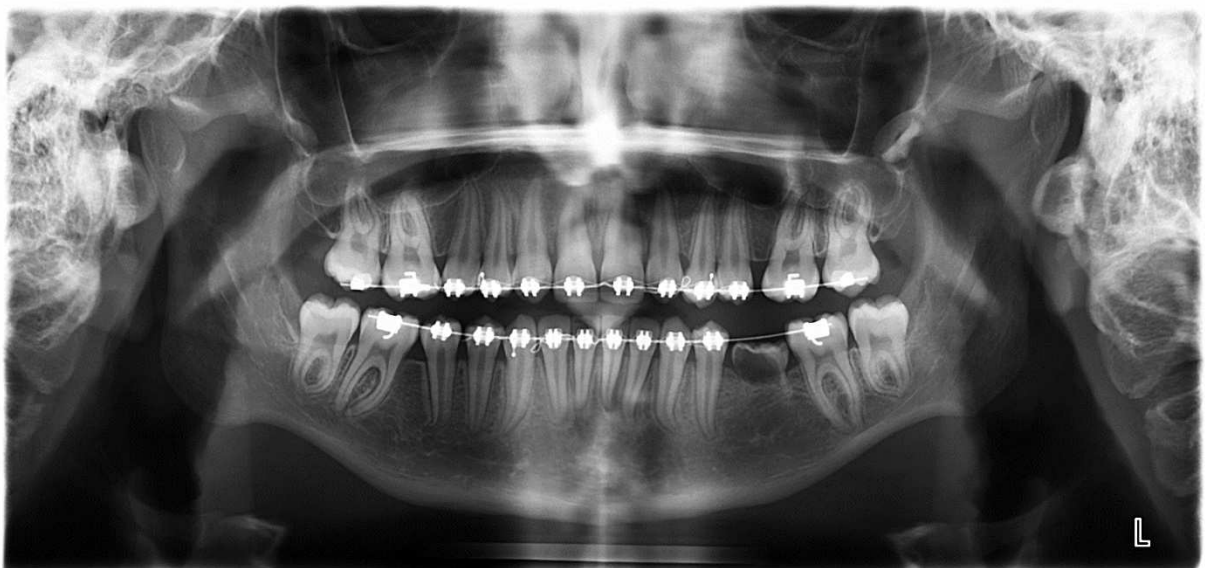


Fig. 3.9. Radiographie panoramique, 2014 (Cas clinique du Docteur Schmitt).

Durant la période de traitement orthodontique, la deuxième molaire lactéale mandibulaire gauche s'est rhizhalysée, un mainteneur d'espace est donc mis en place après le débague afin d'attendre la fin de la croissance et envisager alors la pose d'un implant remplaçant la 35 absente.

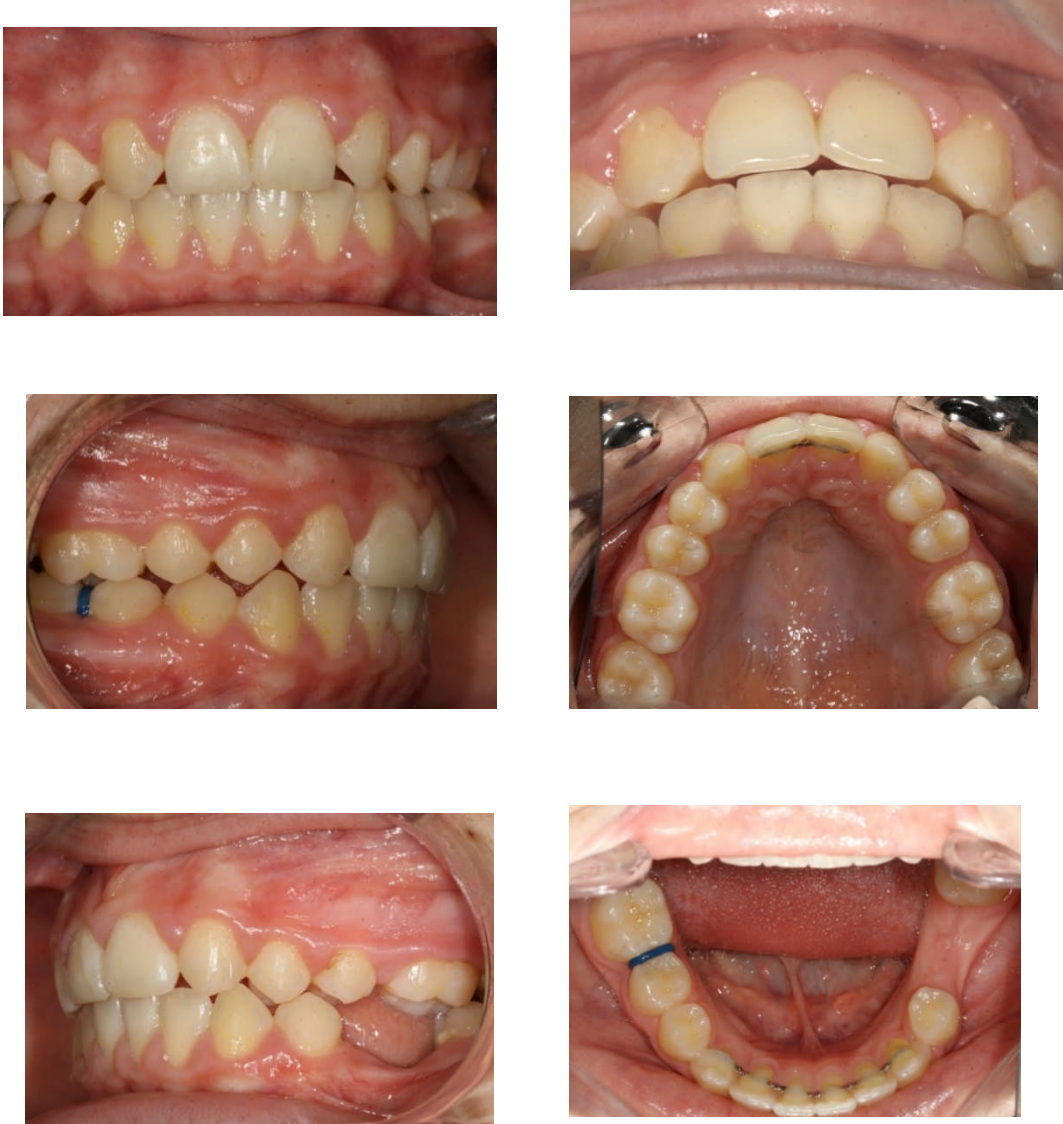

Fig. 3.10. Photos intra orales le jour de la dépose des multibague, 2014 (Cas clinique du Docteur Schmitt).

Le traitement est déposé 2 ans plus tard, l'hygiène de la patiente n'est pas optimale (gingivite localisée).

Une contention, en palatin de la 11 et de la 21, est réalisée ainsi qu'au niveau du bloc incisivo canin mandibulaire.

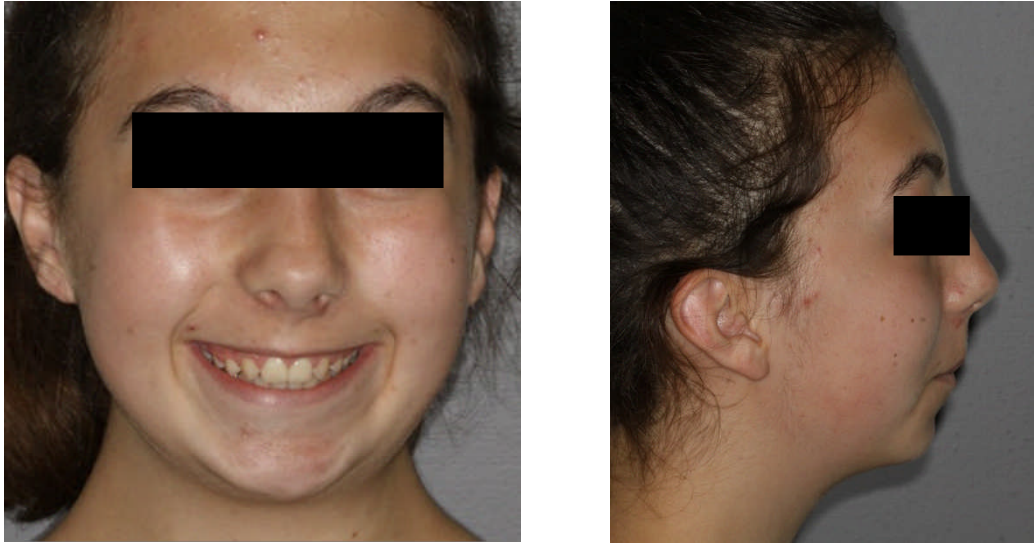

Fig. 3.11. Photos extra orales en fin de traitement, 2014 (Cas clinique du Docteur Schmitt).

Les canines 13 et 23 vont par la suite être maquillées afin de leur donner une forme d'incisives latérales.

3.2 Illustration de l'ouverture des espaces

Patiente de 10 ans consulte pour le décalage entre le maxillaire et la mandibule. A l'examen clinique et radiologique on note la présence d'agénésie bilatérale des incisives latérales maxillaires permanentes, une respiration buccale avec une déglutition atypique. La mère présente, elle aussi, une agénésie des incisives latérales permanentes et une classe III squelettique.

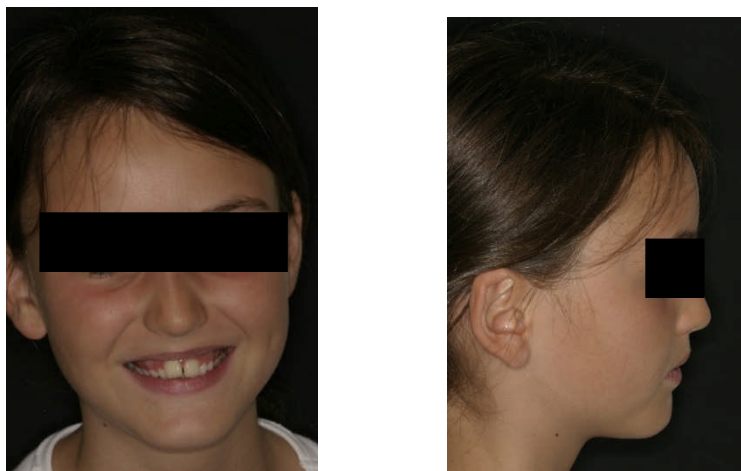

Fig. 3.12. Photos extra orales première visite, 2009 (Cas clinique du Docteur Schwartz).

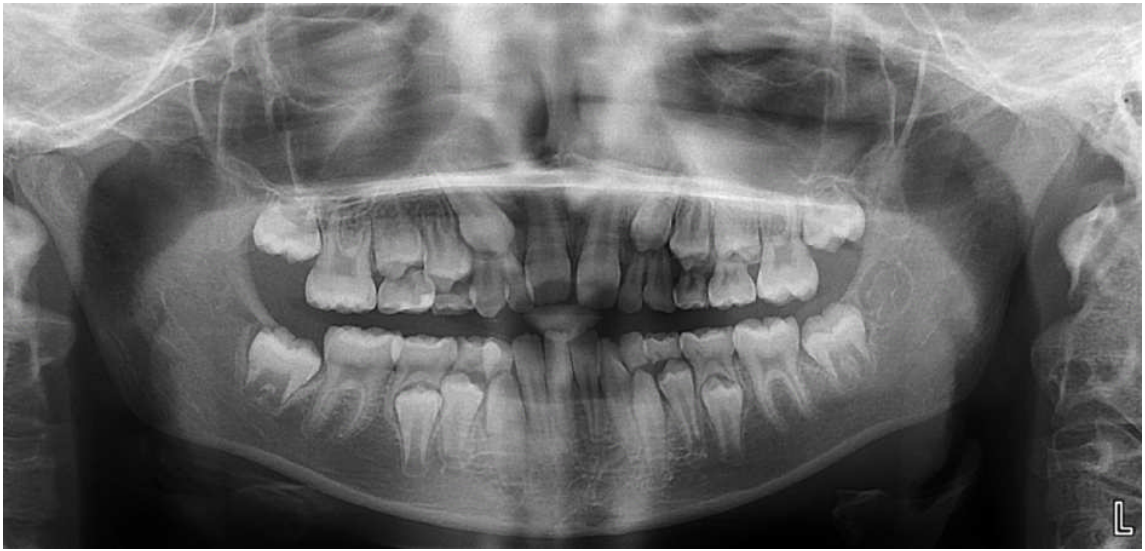

Fig. 3.13. Radiographie panoramique, 2009 (Cas clinique du Docteur Schwartz).

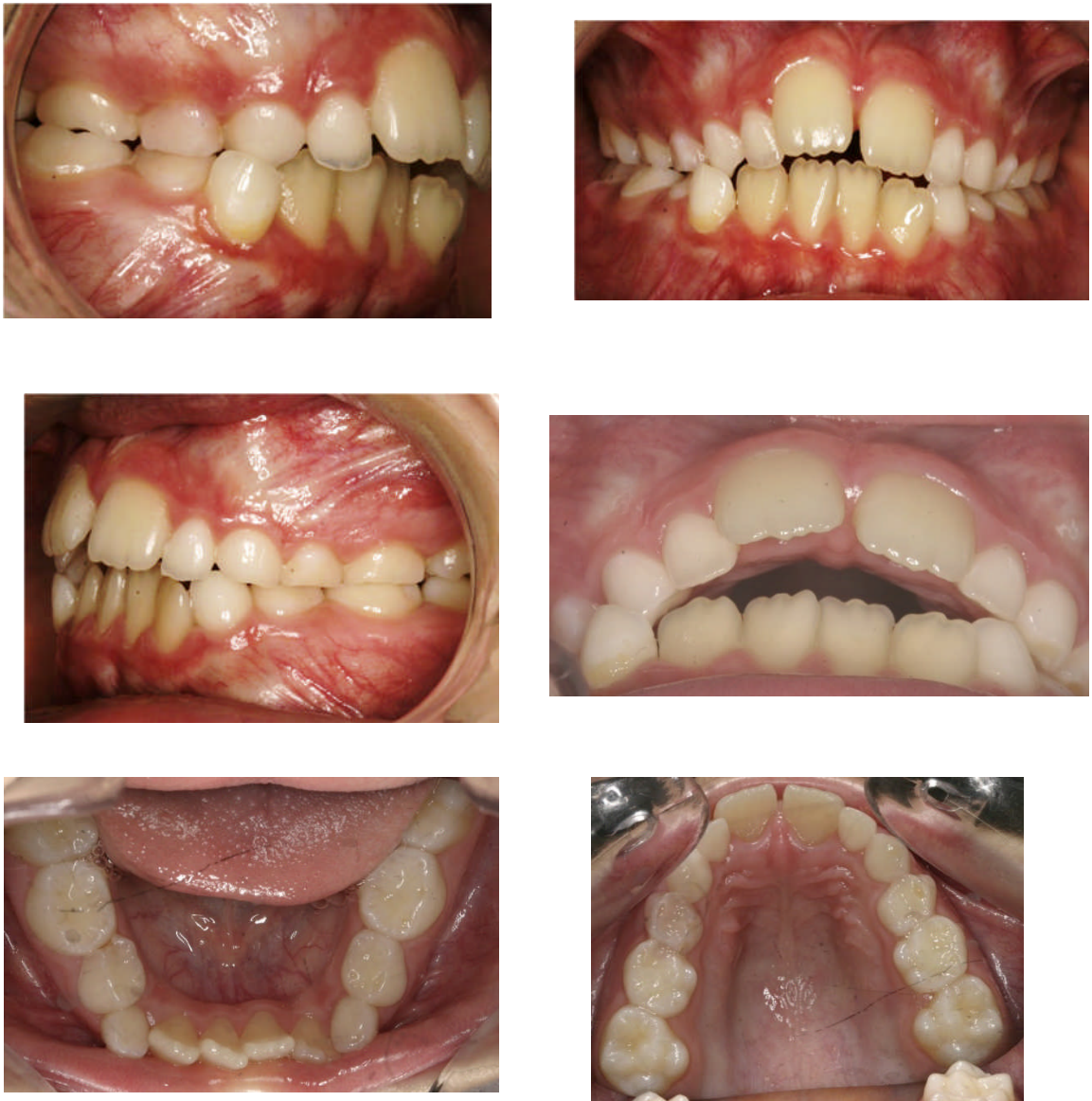

Fig. 3.14. Photos intra orales de la première consultation (Cas clinique du Docteur Schwartz).

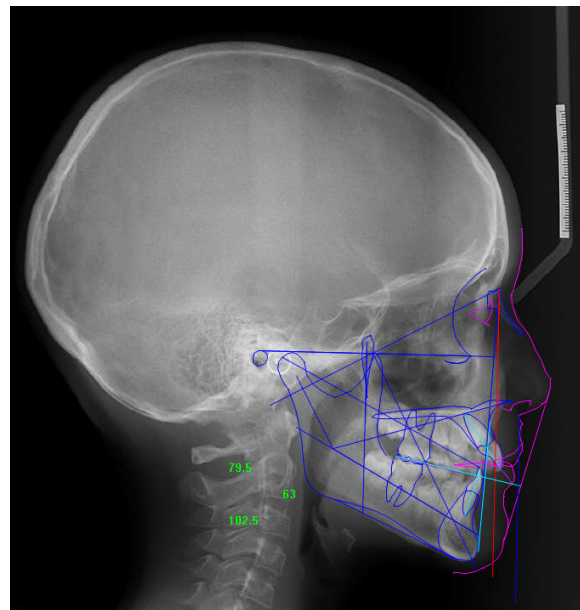
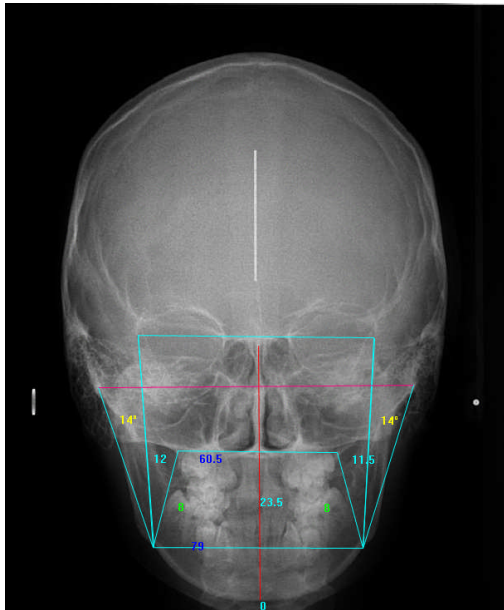
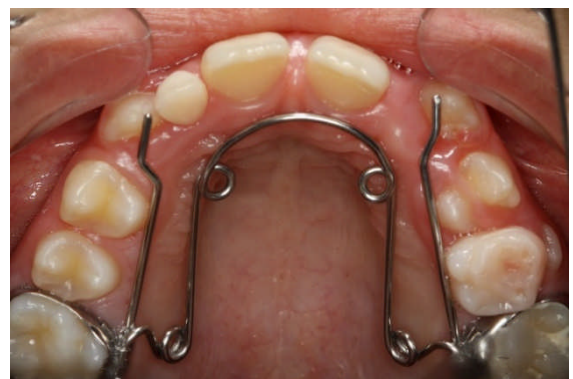
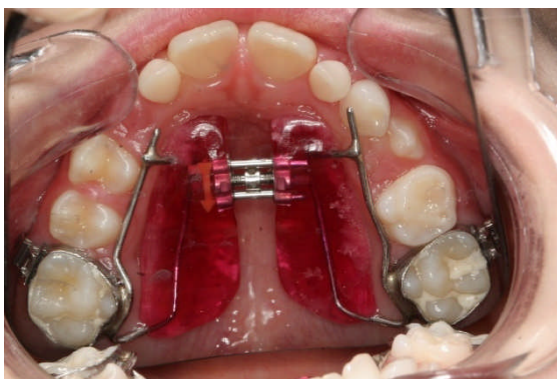
Fig. 3.15. Téléradiographies de face et de profil ; analyse céphalométrique, 2009 (Cas clinique du Docteur Schwartz).

L'analyse de l'examen radiologique et des empreintes d'étude montre une déficience du maxillaire dans le sens sagittal ainsi qu'une endoalvéolie maxillaire.

Pour pallier à ces déficiences, un disjoncteur de 5mm est mis en place pour corriger le déficit squelettique, dans le sens transversal et sagittal, après l'analyse radiologique et celle des empreintes d'étude. Ce disjoncteur est activé matin et soir pendant 10 jours, par la patiente, et laissée en place 2 mois. Ensuite, un quadélix est posé afin de maintenir le sens transversal et corriger l'endoalvéolie.



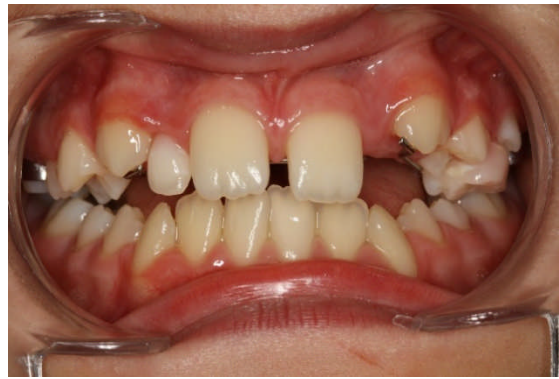
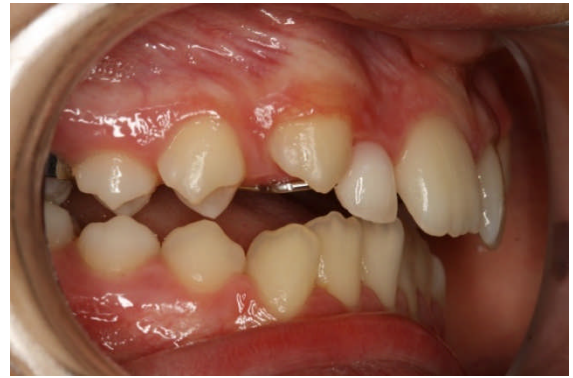
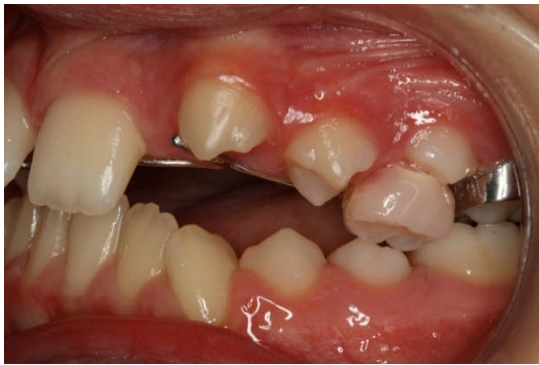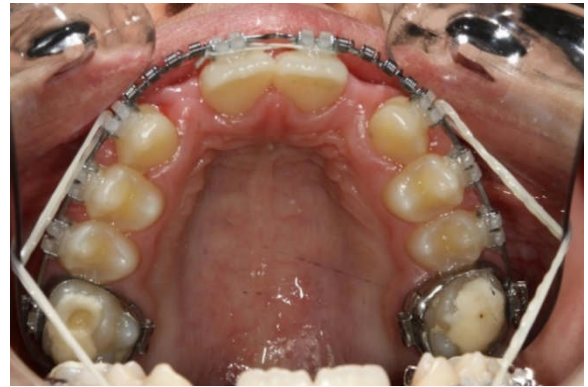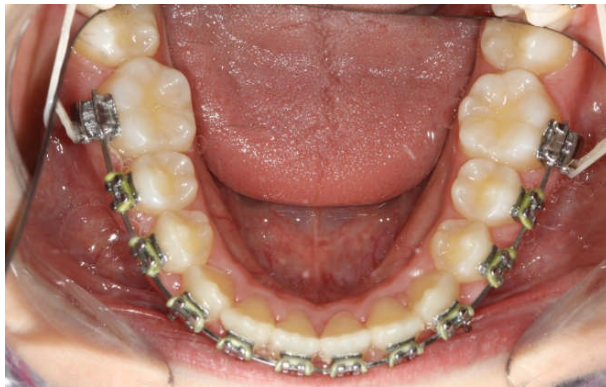Fig. 3.16. Disjonteur de Haas activé pendant 10 jours et laissé en place deux mois. Quadélix pour corriger l'endoalvéolie, 2009 (Cas clinique du Docteur Schwartz).



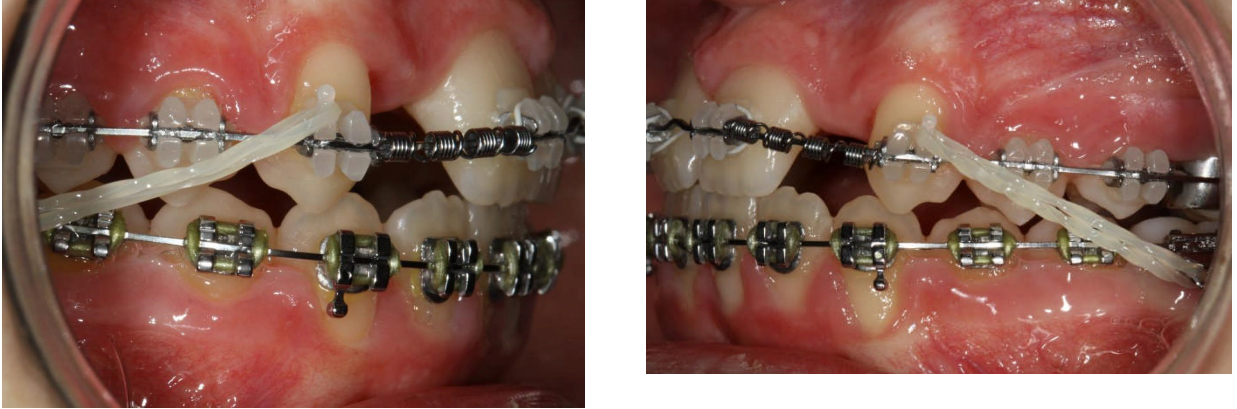

Fig 3.17. Photos intra orales en cours de traitement, 2011 (Cas clinique du Docteur Schwartz).

Un traitement multibague est ensuite mis en place et une rééducation fonctionnelle de la posture linguale est effectuée. Des petites coques sont réalisées et adaptée au niveau des incisives latérales manquantes (12 et 22) afin de répondre à la demande esthétique de la patiente.

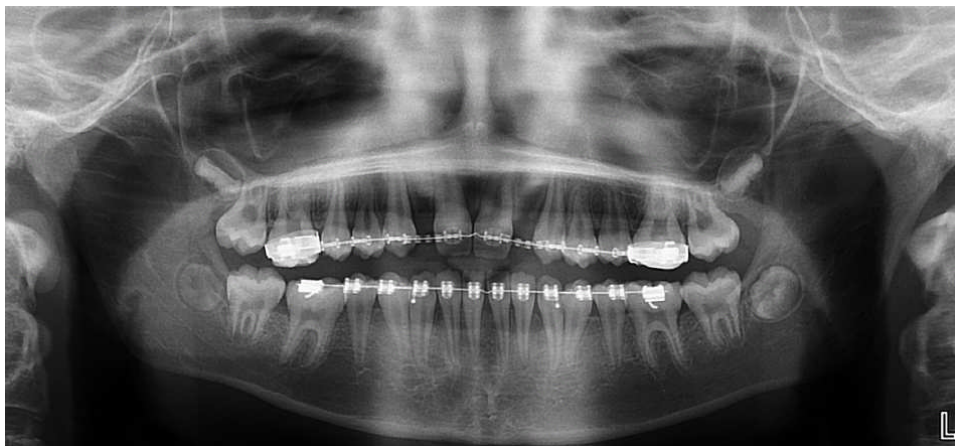
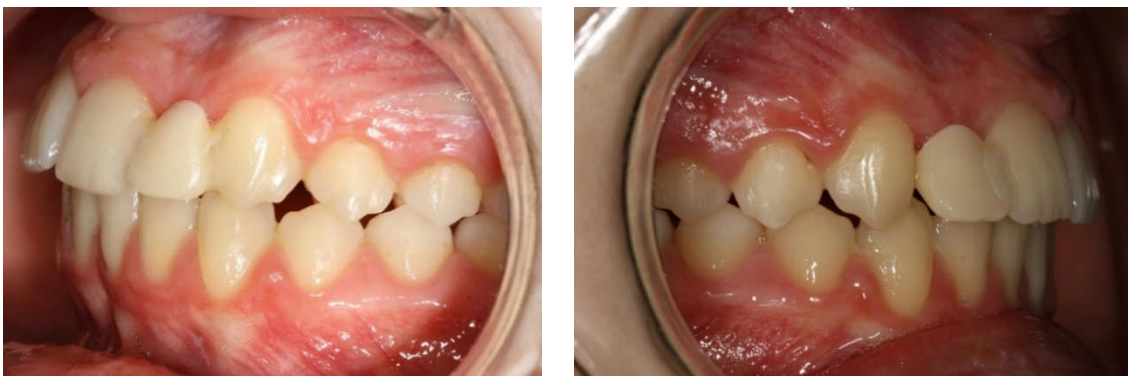

Fig. 3.18. Radiographie panoramique, 2011 (Cas clinique du Docteur Schwartz).

Deux ans plus tard, le traitement multibague est déposé, et une demande de réhabilitation transitoire est demandée au dentiste traitant parce qu'il y a un décollement très fréquent des petites coques.



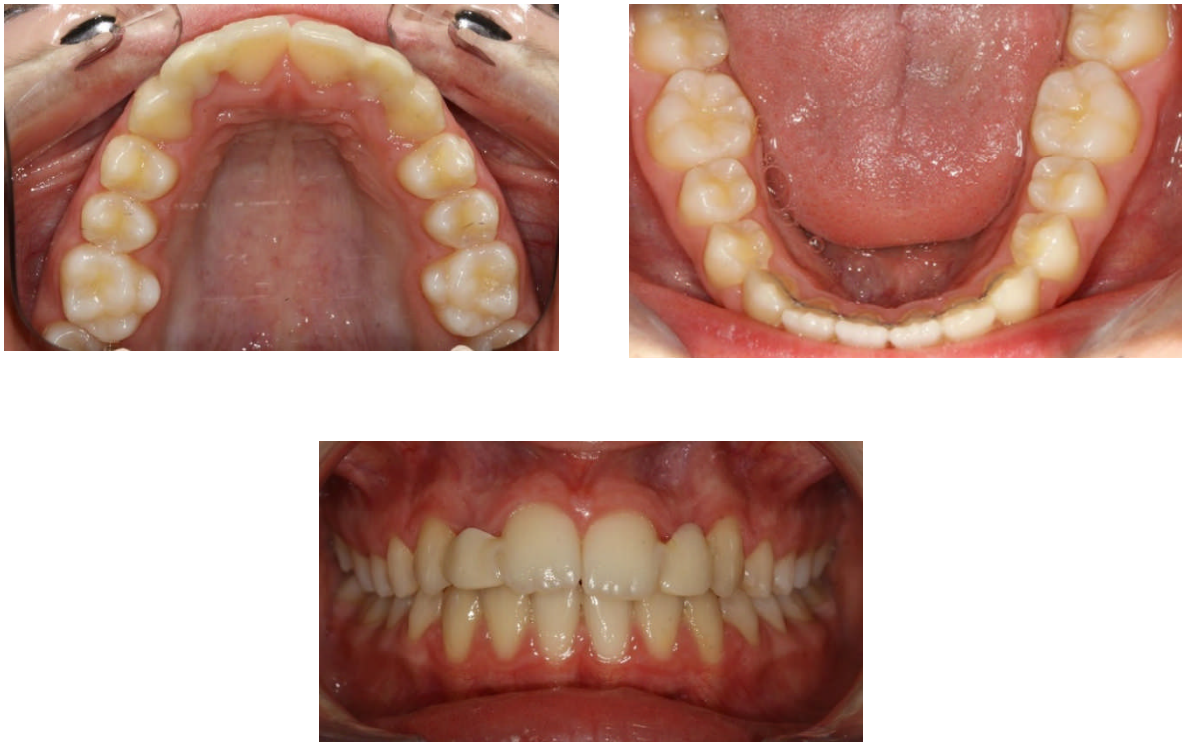

Fig 3.19. Photos intraorales en fin de traitement, 2012 (Cas clinique du Docteur Schwartz).

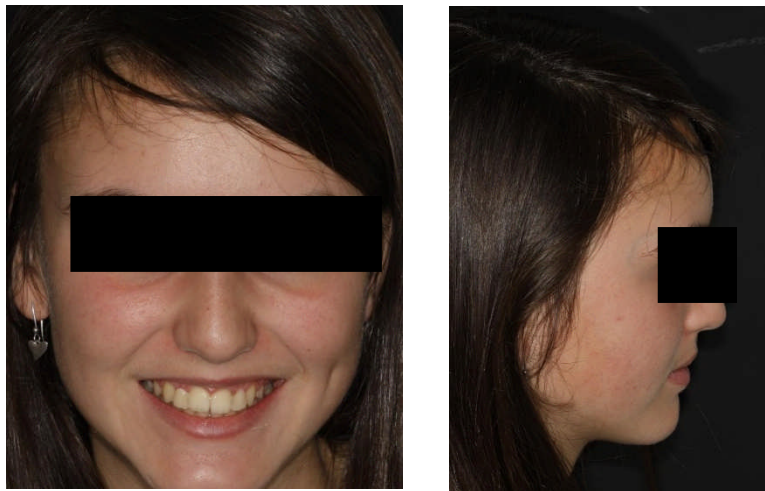


Fig. 3.20. Photos extraorales de face et de profil en fin de traitement, 2012 (Cas clinique du Docteur Schwartz).

La patiente n'ayant pas terminée sa croissance, une réhabilitation implantaire ne peut encore être effectuée. On constate, en fin de traitement, un déficit osseux en regard de 12 et 22. Le recours à des greffes sera donc nécessaire.

La réhabilitation provisoire, par un bridge collé, ne peut être réalisée chez la patiente par manque de place (bombé de la canine) ; une petite prothèse amovible est réalisée par le dentiste traitant en attendant la réhabilitation définitive.

3.3 Illustration d'une réhabilitation par bridge collé cantilever (Barwarcz *et al.*, 2014)

Un garçon âgé de 17ans, sans problème de santé, atteint d'une agénésie unilatérale de l'incisive latérale permanente maxillaire gauche. Traité orthodontiquement afin d'aménager l'espace pour une réhabilitation implantaire au niveau de la 22.

La qualité et la quantité des tissus ostéo-muqueux étant insuffisantes pour la pose d'un implant une greffe osseuse et conjonctive est suggérée au patient. Sa croissance n'étant pas achevée, une solution fixée temporaire est réalisée.

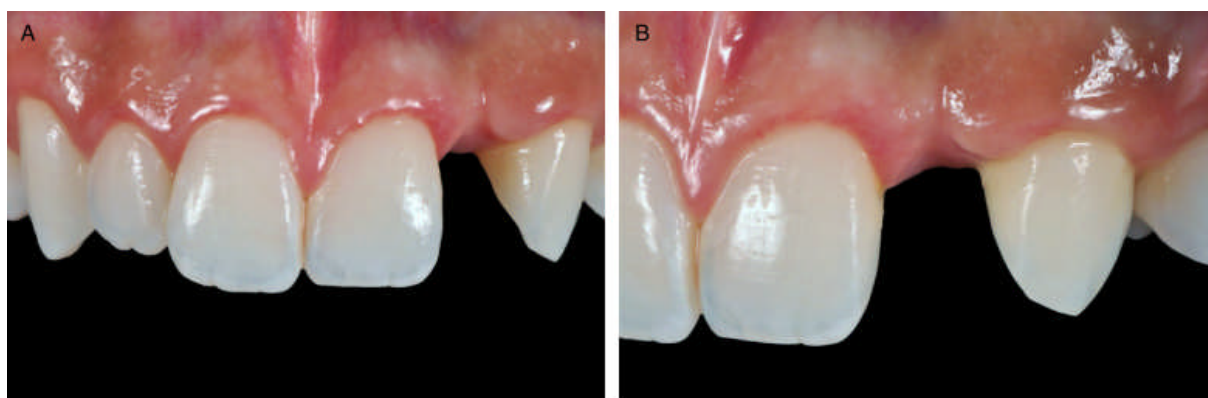


Fig. 3.21. A-B : Photos intra orales montrant l'agénésie de la 22 et les dimensions du site (Barwarcz *et al.*, 2014).

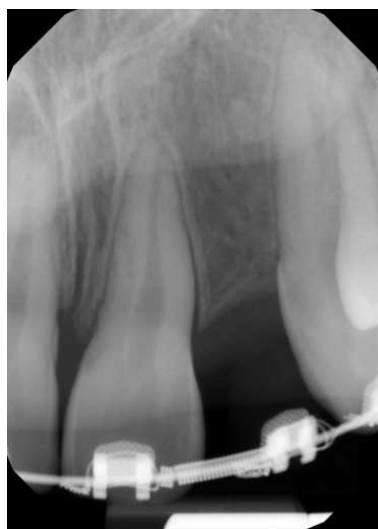

Fig. 3.22. Radiographie rétro-alvéolaire du site concerné par l'agénésie montrant le traitement orthodontique en cours afin d'augmenter l'espace disponible pour la réhabilitation prothétique (Barwarcz *et al.*, 2014).

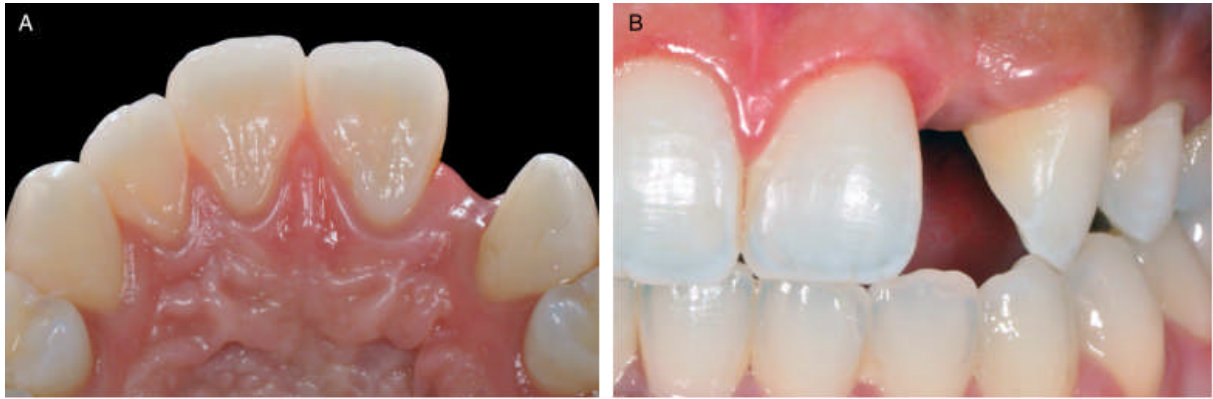


Fig. 3.23. A-B : Photos intra orales après dépose du traitement orthodontique (Barwarcz *et al.*, 2014).

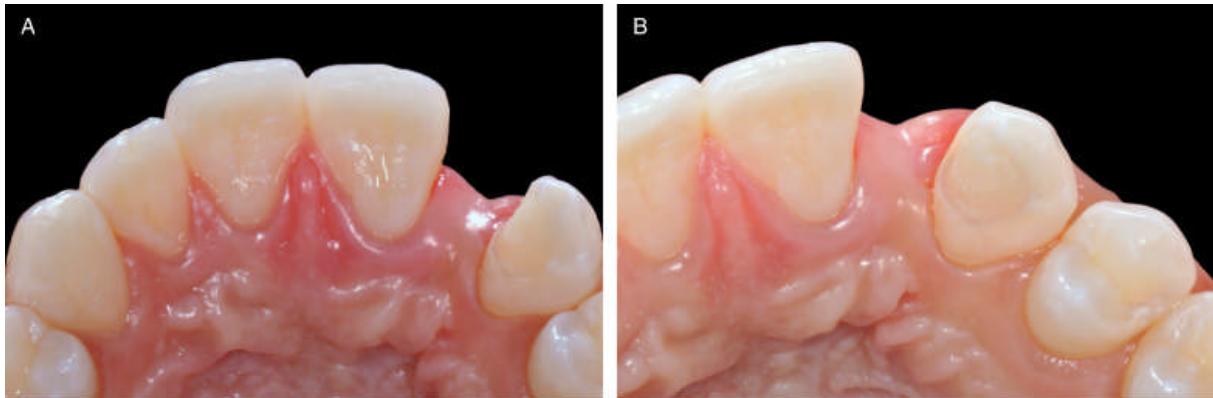


Fig. 3.24. A-B : Préparation superficielle de la 23 à l'aide de fraise diamantée ultrasonique réalisée sous microscope (Barwarcz *et al.*, 2014).

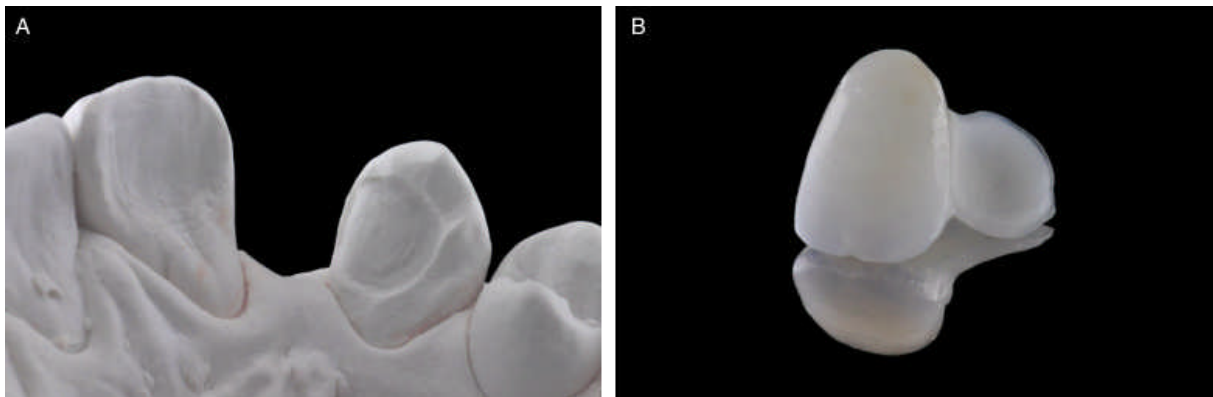


Fig. 3.25. A-B Photos de l'empreinte après préparation de la 23. Cantilever tout céramique (IPS e.max Press, Ivoclar Vivadent) (Barwarcz *et al.*, 2014).

Le bridge collé cantilever est essayé en bouche, afin de vérifier la forme, la teinte, l'intégration esthétique, les points de contact et l'occlusion. Le sextant antérieur est isolé grâce à la pose d'une digue plurale. L'intrados du bridge cantilever est préparé avec de l'acide fluoridrique à 5% (IPS gel de mordantage, Ivoclar Vivadent) et silané avec du silane (Bis-Silane, Bisco, Inc) selon les instructions du fabricant. La dent support (23) est traitée à l'acide phosphorique 35% (Ultra-Etch, Ultradent) pendant 30 secondes, puis rincer et sécher soigneusement. Un adhésif (All-Bond 3, Bisco, Inc.) est ensuite appliqué à la fois sur l'intrados prothétique de la restauration et au niveau de la préparation puis photopolymérisé pendant 30 secondes. La restauration est traitée avec un vernis (RelyX Veneer, 3M ESPE) pour assurer la stabilité de la teinte.

La restauration est mise en place et une vérification de l'occlusion ainsi que des points de contact est effectuée.

Un polissage minutieux avec des brosses en carbure de silicium (Ultradent) est réalisé.

Une radiographie rétro alvéolaire est ensuite prise afin de contrôler l'adaptation de la restauration et de vérifier que toute la résine de collage en excès a bien été éliminée.

L'apprentissage au patient d'une bonne hygiène bucco-dentaire (utilisation de brossettes) est mis en place.

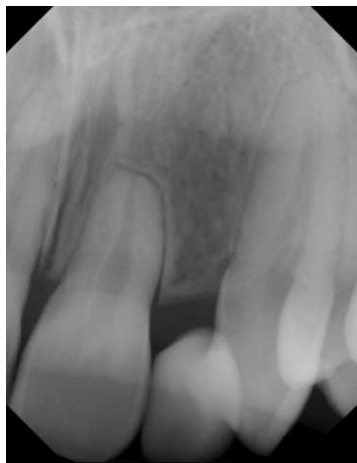

Fig. 3.26. Radiographie rétro alvéolaire du bridge collé cantilever après la pose (Barwarcz *et al.*, 2014).

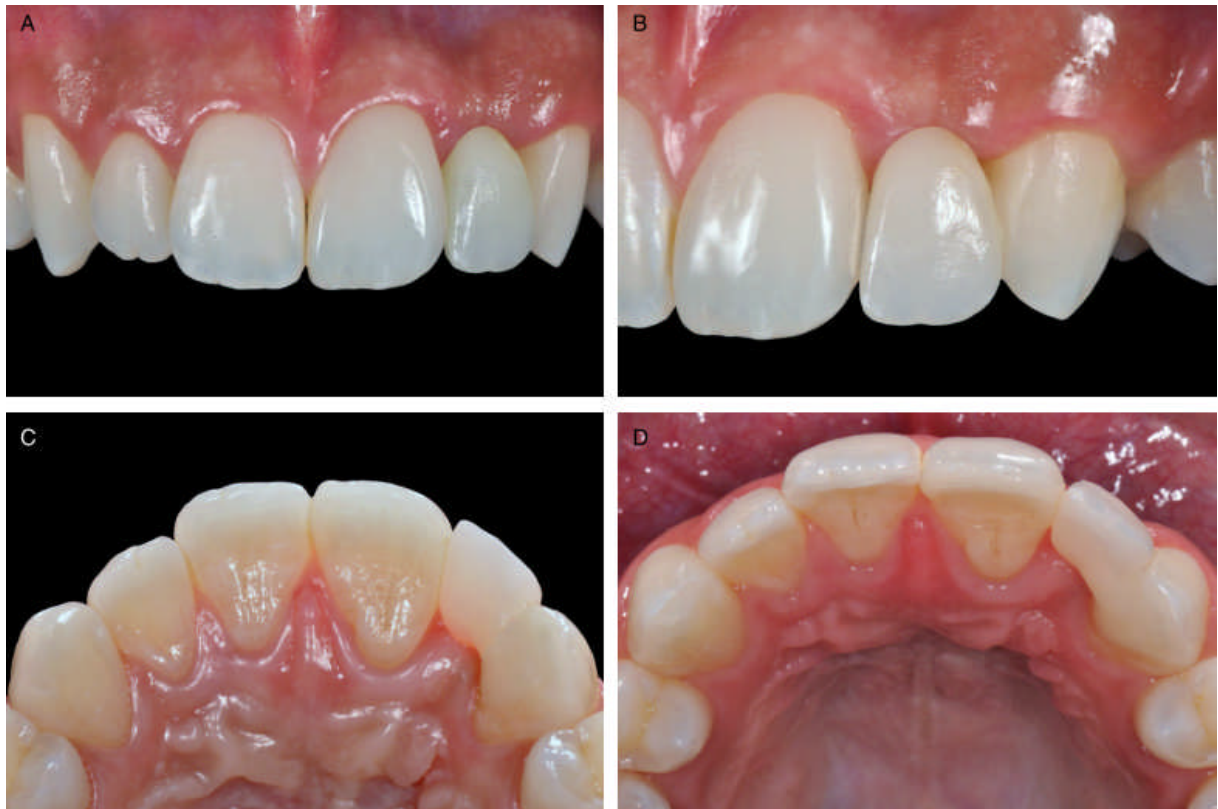

Fig. 3.27. A-D : Photos intra orales du secteur antérieur maxillaire 1 an après la pose du bridge cantilever (Barwarcz *et al.*, 2014).

Le patient est revu en contrôle 1 an après la pose du bridge collé cantilever et aucun signe d'usure ou de fracture n'est décelé. On ne constate pas non plus de rotation de la restauration. La dent pilier est contrôlée et aucune complication biologique n'est constatée.

Le patient se dit plus à l'aise avec une restauration fixe à long terme comme celle-ci plutôt qu'une prothèse provisoire amovible.

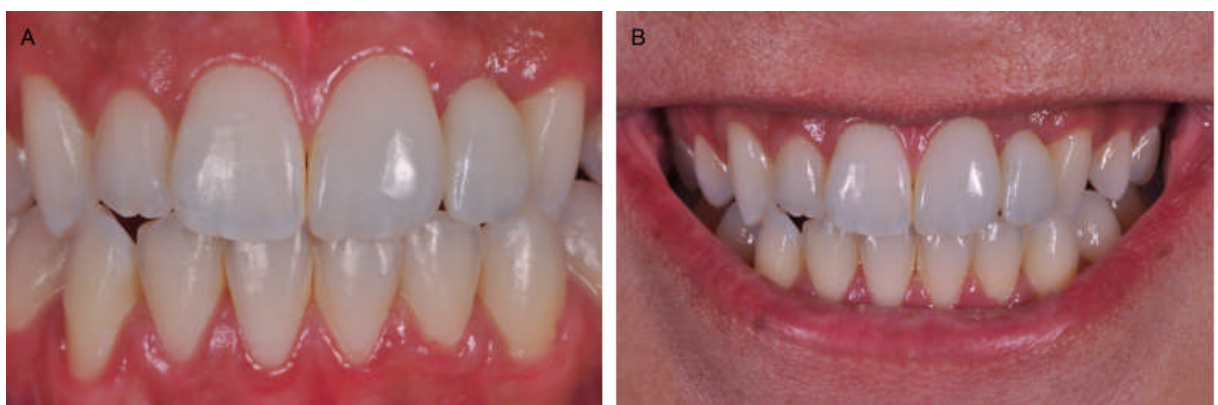


Fig. 3.28. A-B : Photos bridge cantilever en place (Barwarcz *et al.*, 2014).

3.4 Illustration d'une réhabilitation implanto-portée (Brincat *et al.*, 2012)

Patiente âgée de 18 ans présentant une agénésie bilatérale des incisives latérales maxillaires traitée orthodontiquement depuis l'âge de 13 ans afin de réouvrir et redistribuer pré-prothétiquement les espaces dans le site des incisives latérales manquantes.

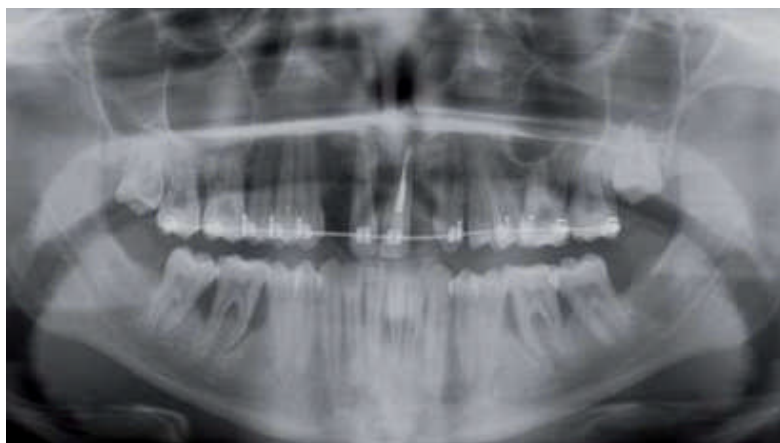


Fig. 3.29. Radiographie panoramique initiale (Brincat *et al.*, 2012).

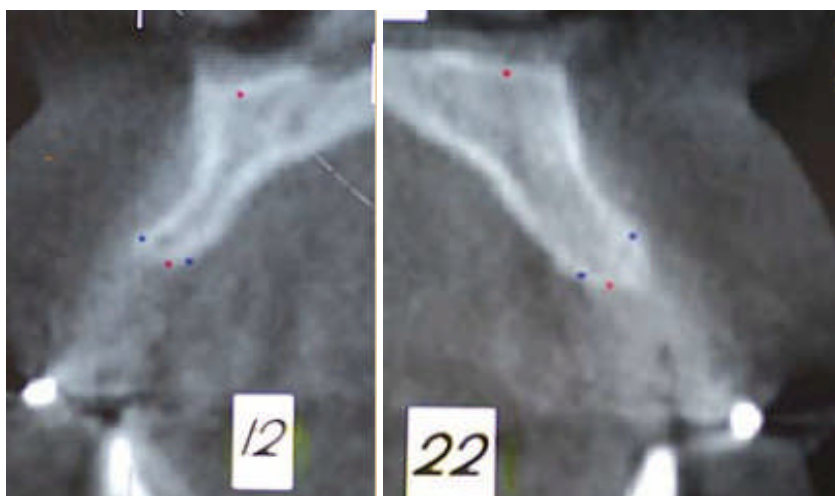


Fig. 3.30. Scanner déterminant l'épaisseur de la crête osseuse (Brincat *et al.*, 2012).

Les coupes coronales montrent : une crête maxillaire étroite, avec au niveau de la 12, une épaisseur de 15 mm sur une hauteur de 15 mm, avec fusion des versants vestibulaire et palatin ; au niveau de la 22 une épaisseur de 3 mm sur une hauteur de 15 mm ; face à ce manque d'épaisseur vestibulo-palatine de la crête osseuse conséquence de la résorption centripète au maxillaire, ont été indiquées :

- Une technique de greffe d'apposition après prélèvement d'un bloc osseux ramique, en 12.
- Une technique d'expansion localisée de la crête osseuse par ostéotomie en 22 (E.C.O).

L'expansion localisée de la crête osseuse par ostéotomie E.C.O permet l'augmentation volumétrique de la crête et s'oppose à la préparation par fraisage, qui ne modifie en rien la largeur vestibulo-palatine. Le but de cette technique est de déplacer l'os et de le conserver en le compactant et en jouant sur sa viscoélasticité à l'aide des instruments spécifiques que sont les ostéotomes.

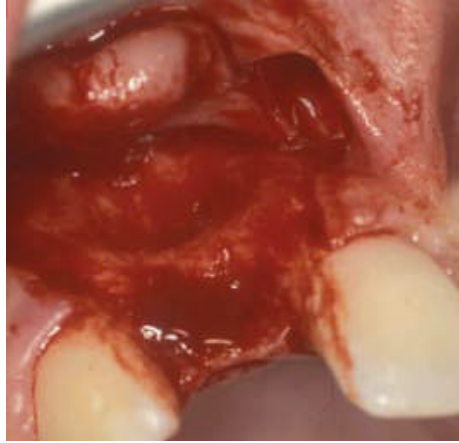


Fig. 3.31. Réalisation d'un lambeau muco-périosté au niveau de la 12, mettant en évidence la perte osseuse antéro-postérieure (Brincat *et al.*, 2012).

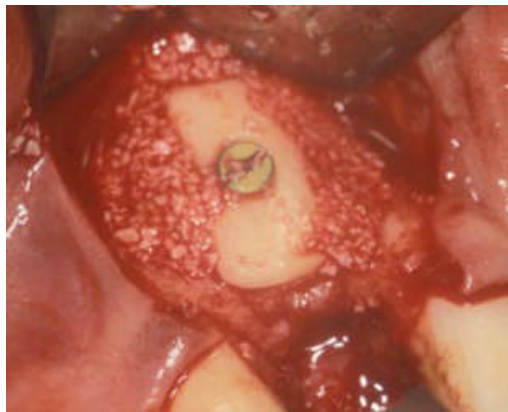


Fig. 3.32. Greffe osseuse d'apposition localisée, au niveau de la 12, après prélèvement ramique effectué au niveau du secteur mandibulaire gauche (Brincat *et al.*, 2012).

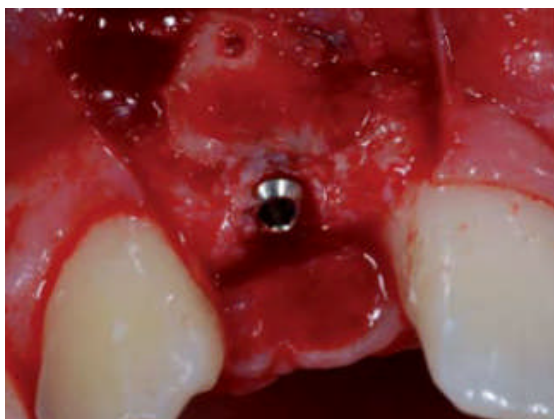

Fig. 3.33. Mise en place chirurgicale à 4 mois d'un implant Astra OsseoSpeed™ 3,5/13 mm, technique enfouie pendant une période de 2 mois (Brincat *et al.*, 2012).

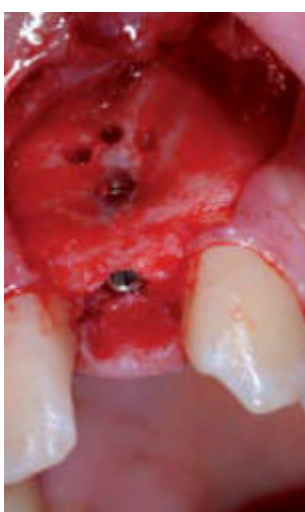

Fig. 3.34. Dans le même temps, mise en place d'un implant Astra OsseoSpeed™ 3,5/13 mm au niveau de 22, une technique d'expansion localisée de la crête osseuse par ostéotomie (E.C.O) est indiquée (Brincat *et al.*, 2012).

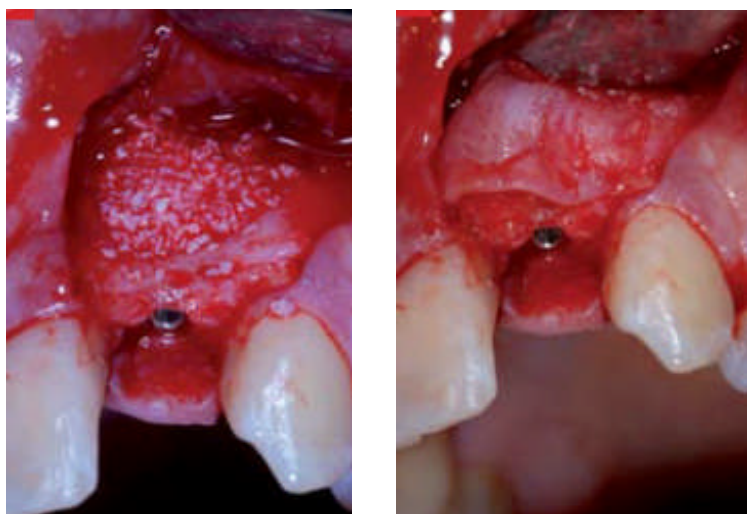


Fig. 3.35. Une régénération osseuse guidée est associée à la technique d'expansion (Brincat *et al.*, 2012).

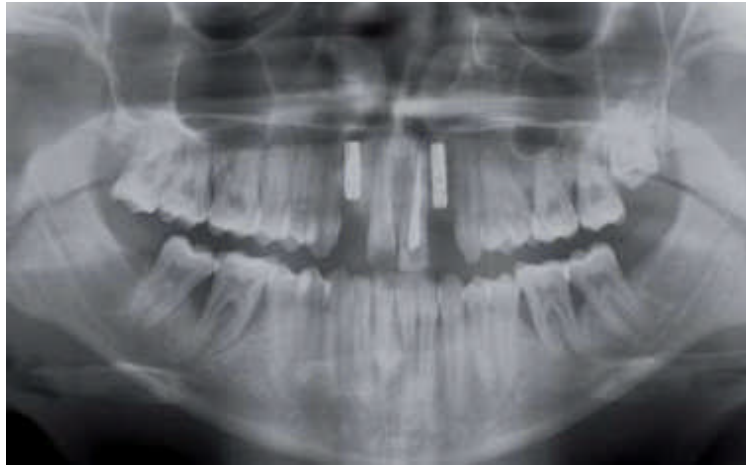

Fig. 3.36. Radiographie panoramique post-chirurgicale (Brincat *et al.*, 2012).

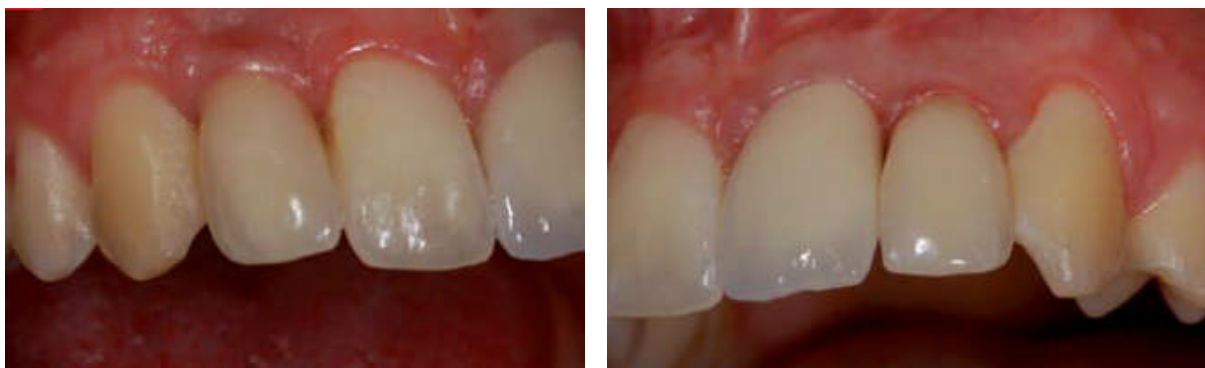

Fig. 3.37. Résultat esthétique post-prothétique en janvier 2008 ; mise en place des prothèses d'usage céramo-métallique ; les collets des incisives latérales sont en situation plus coronaire par rapport à la tangente passant par les collets des incisives centrales et des canines (Brincat *et al.*, 2012).

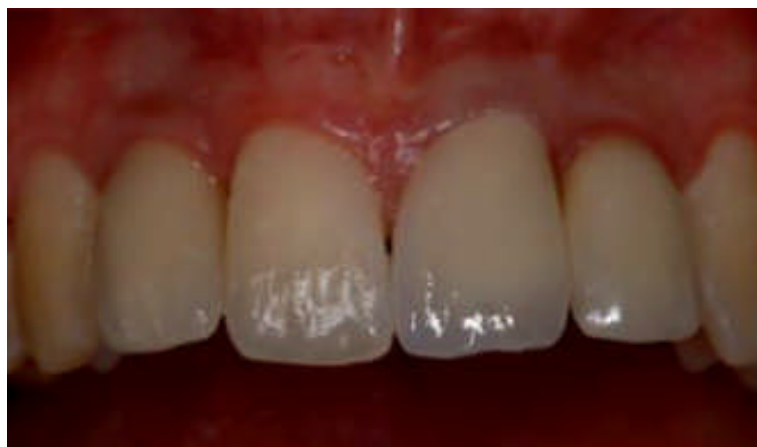

Fig. 3.38. Résultat esthétique post-prothétique janvier 2008 ; les festons gingivaux des incisives latérales sur implants sont au même niveau (Brincat *et al.*, 2012).

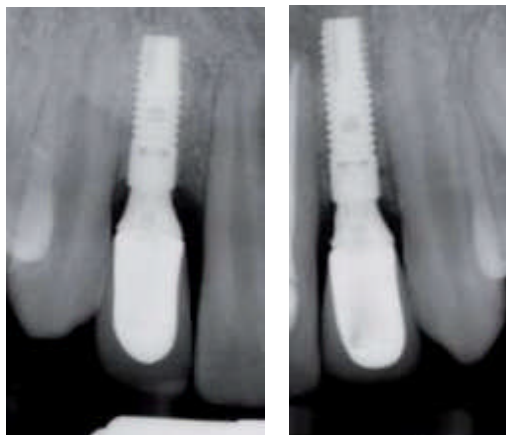


Fig. 3.39. Résultats radiologiques post-prothétiques janvier 2008 (Brincat *et al.*, 2012).

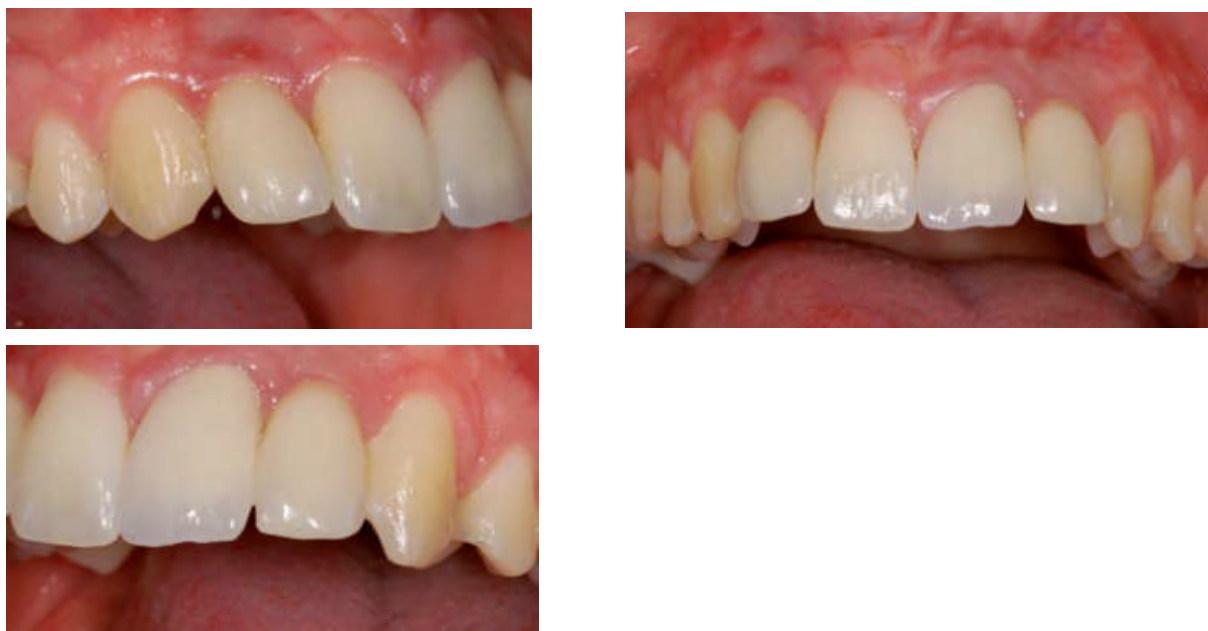

Fig. 3.40. Résultats esthétiques post-prothétiques janvier 2012 à 4 ans (Brincat *et al.*, 2012).

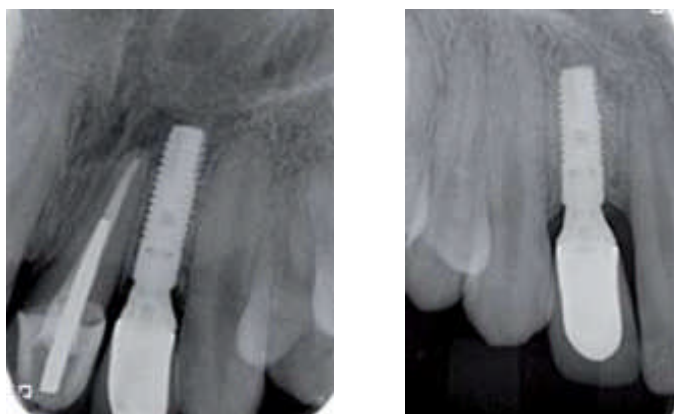


Fig. 3.41. Résultat radiologique post-prothétique janvier 2012 (Brincat *et al.*, 2012).

3.5 Illustration d'une réhabilitation par autotransplantation (Intra *et al.*, 2014)

Examen clinique et radiographique d'une jeune fille de 13 ans atteinte d'agénésie multiple (15, 22, 25 et 35) et de microdontie (12). L'occlusion et les relations squelettiques sont normales.

Le plan de traitement consiste à réaliser une autotransplantation d'une prémolaire mandibulaire dans le site correspondant à l'incisive latérale maxillaire gauche.

Le stade de la formation des racines, et la possibilité d'espaces laissés par d'autres dents manquantes permet cette approche thérapeutique. Le plan de traitement, les étapes, les bénéfices, et les risques sont soigneusement expliqués à la patiente ainsi qu'à ses parents. Un consentement éclairé est signé par ces derniers.

Des appareils multibagues sont placés au niveau des deux arcades, ainsi l'espace au niveau de la 22 est ouvert avant de réaliser la transplantation. La dimension nécessaire du site receveur est établie après un examen tomodensitométrique.

Au moment du traitement, la racine de la dent transplantée montre une édification radiculaire aux trois quarts de sa longueur finale.

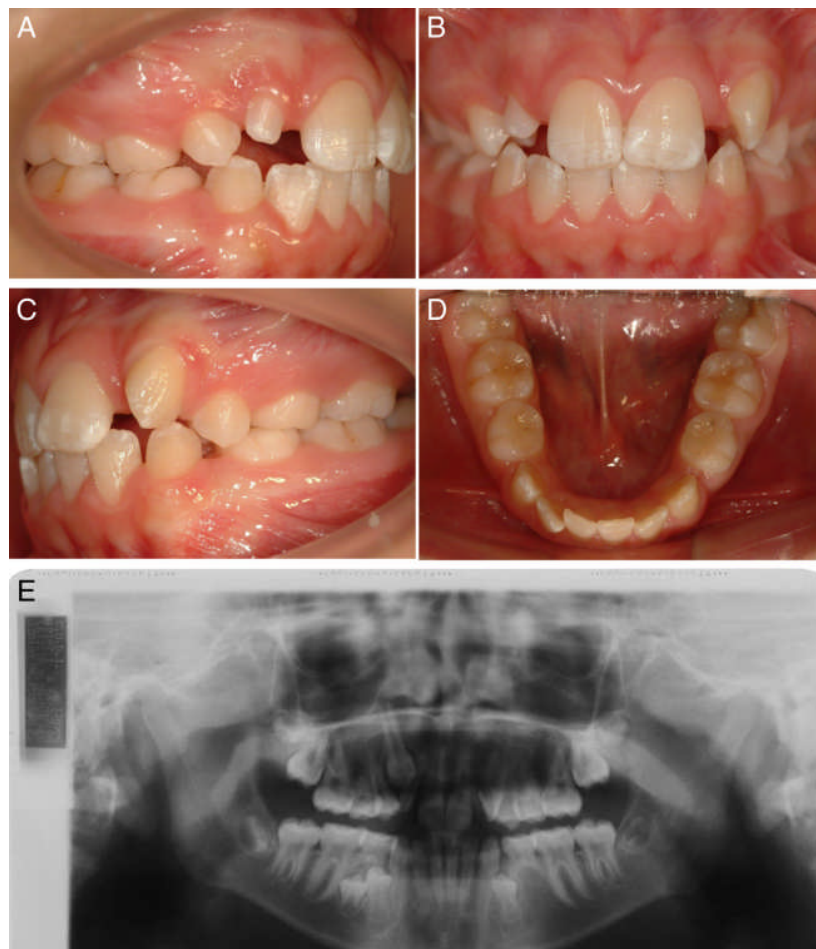


Fig. 3.42. A-E : Photos intra orale et radiographie panoramique (Intra *et al.*, 2014).

La chirurgie est effectuée avec précaution et de manière aseptique. Une alvéole artificielle est préparée selon les dimensions précédemment définies. La procédure est réalisée sous irrigation constante (solution saline). La dent transplantée est extraite atraumatiquement en utilisant des mouvements de luxation doux. Une fois la dent extraite, elle est introduite minutieusement jusqu'à l'obtention d'une stabilisation dans l'alvéole, précédemment créée.

Des sutures sont ensuite réalisées ainsi que la mise en place d'une attelle de contention.

Après la chirurgie, des visites mensuelles sont programmées pour évaluer le développement des racines. Lors de ces visites, des radiographies sont effectuées pour surveiller une éventuelle résorption radiculaire ou une apparition de lésion inflammatoire périapicale d'origine endodontique.

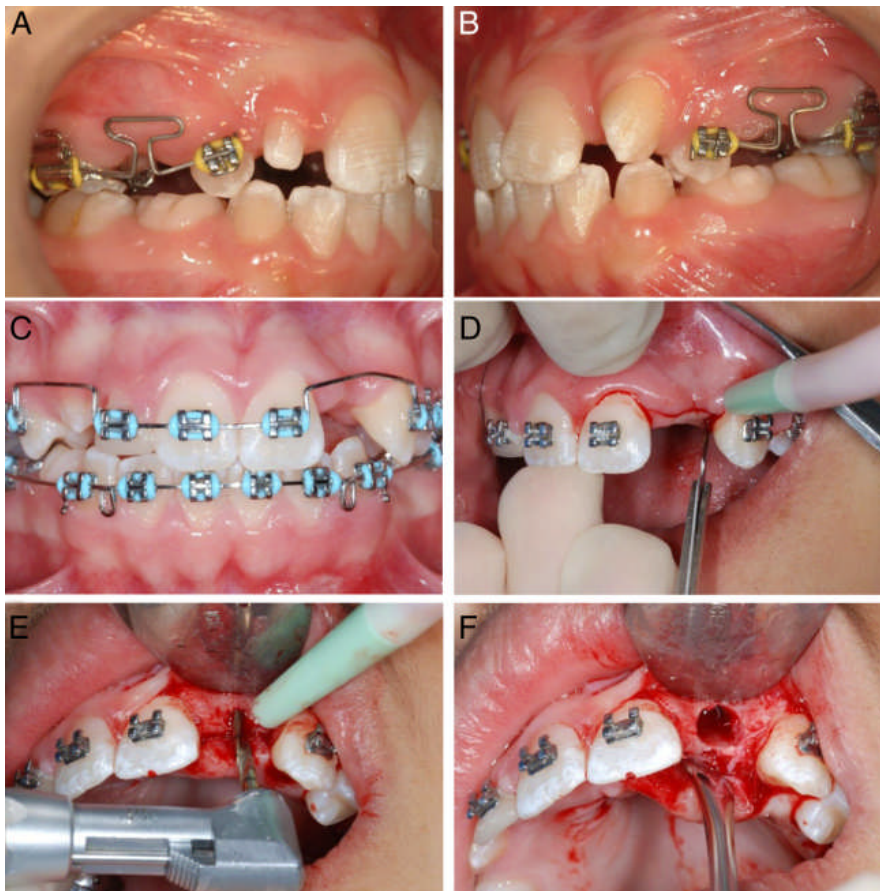


Fig. 3.43. A-F : Traitement orthodontique avant transplantation. Réalisation de l'alvéole artificielle (Intra *et al.*, 2014).

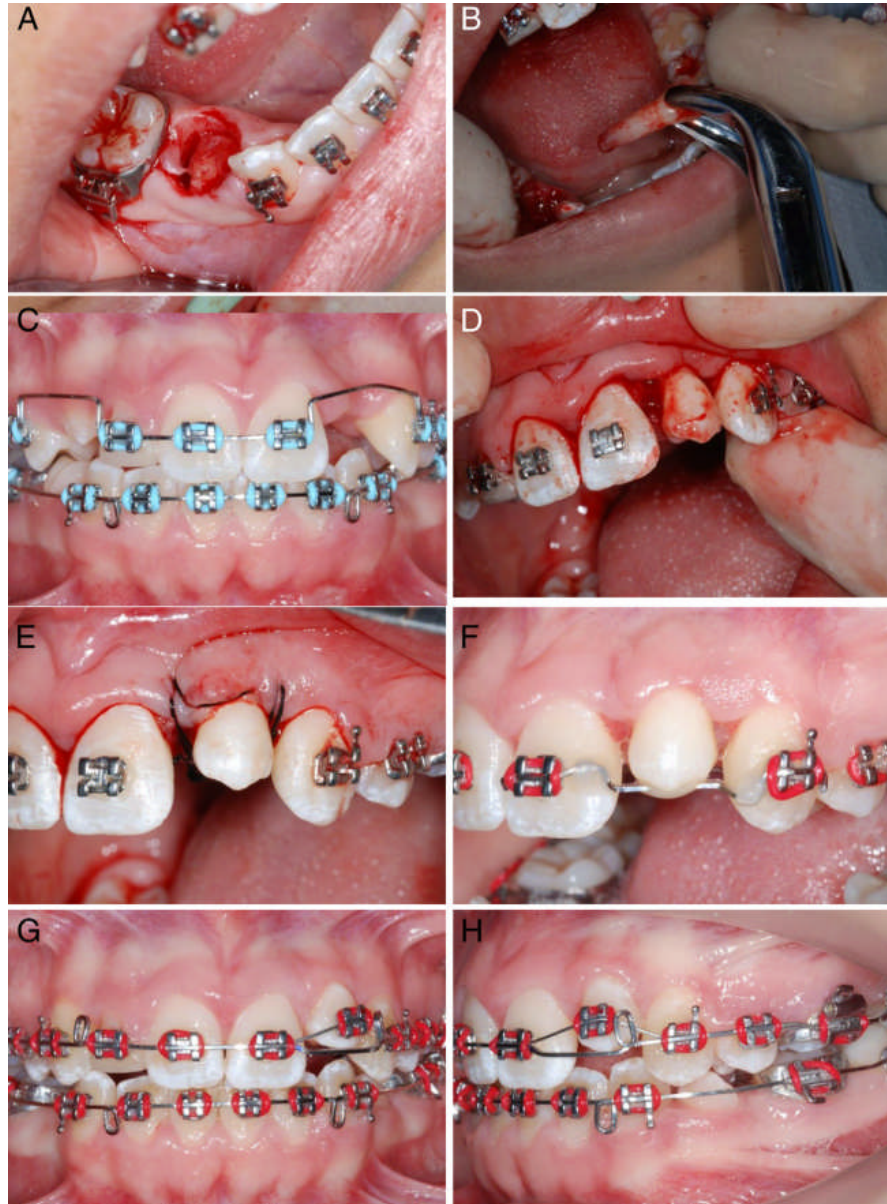


Fig. 3.44. A-H : Deuxième prémolaire mandibulaire droite transplantée délicatement dans l'alvéole artificielle jusqu'à l'obtention d'une stabilisation. Sutures et attelle de contention. 4 Mois plus tard début du nivellement par orthodontie (Intra *et al.*, 2014).

Après la chirurgie, l'attelle collée, à l'aide de résine composite, est laissée en place pendant 2 mois.

Quatre mois plus tard, le mouvement de la dent autotransplantée est commencé. Une adjonction de composite est réalisée afin d'obtenir une forme d'incisive latérale.

Les deux arcades sont nivelées à nouveau, et l'espace restant est fermé pour réaliser une intercuspitation optimale des dents postérieures et un positionnement correct des axes radiculaires. Le traitement orthodontique a duré 32 mois dont 12 mois consacrés à la préparation du site receveur avant la transplantation.

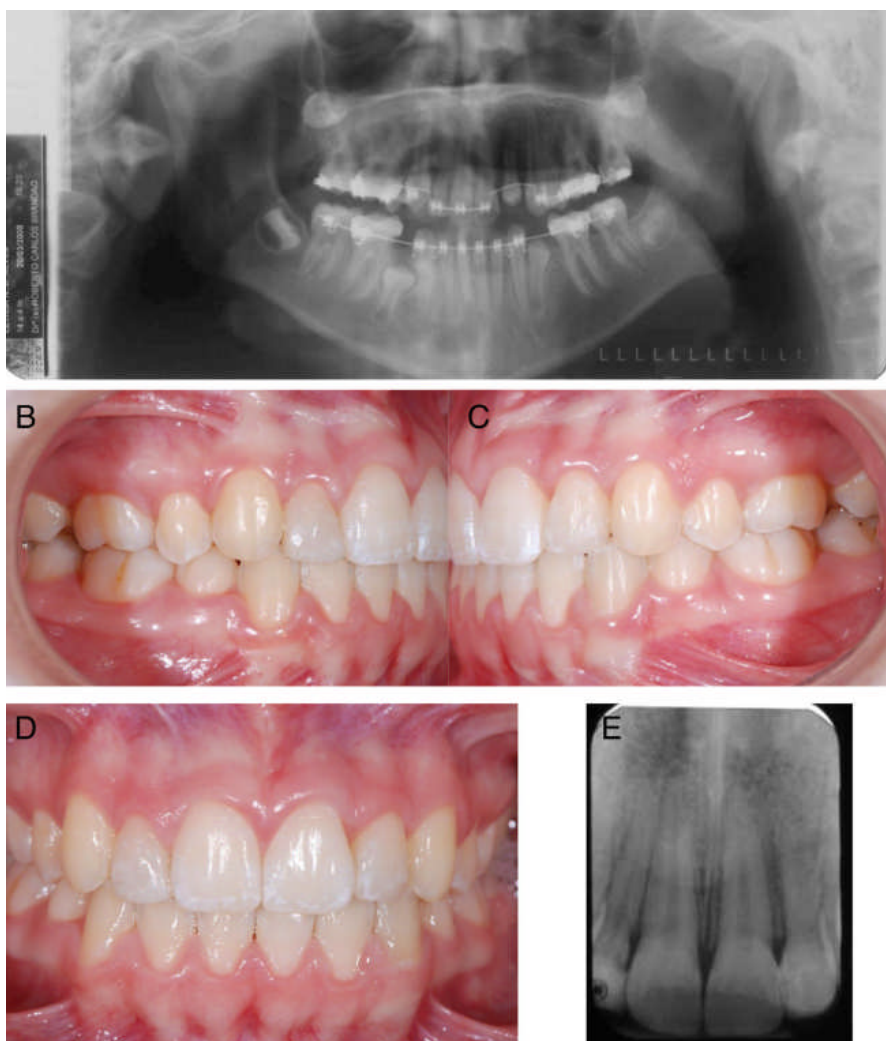


Fig. 3.45. A-E : Radiographie panoramique obtenue quatre mois après la transplantation. Lors de la dépose du traitement orthodontique on observe une bonne santé parodontale avec une édification radiculaire complète (Intra *et al.*, 2014).

Conclusion

Le nombre relativement important de patients porteurs d'au moins une agénésie d'incisive amène les dentistes et les orthodontistes à se poser cette question : ouvrir ou fermer les espaces ?

La préservation tissulaire est devenue aujourd'hui un préalable indispensable à tout traitement de dentisterie moderne ; ainsi, la thérapeutique la moins mutilante pour les tissus dentaires doit être choisie en première intention (Tirlet et Attal, 2009).

Les traitements réalisés doivent répondre aux demandes du patient. Il est indispensable d'analyser avec lui, les raisons et les véritables motifs de sa consultation pour diminuer le risque d'échec thérapeutique.

Le problème de la longévité d'une solution thérapeutique est souvent abordé entre patient et praticien. L'acceptation d'un traitement par un patient est synonyme d'investissement personnel tant au niveau temporel que financier. De ce fait, le choix d'une solution thérapeutique ne doit pas dépendre d'un phénomène de mode mais doit être fondé sur son efficacité et sa longévité (Simon *et al.*, 2002).

Les possibilités financières des patients ne permettent pas toujours de réaliser la thérapeutique la mieux indiquée face à une situation clinique donnée. Toute thérapeutique exige une motivation et une disponibilité des patients. Le manque de compliance et de disponibilité peut contre-indiquer temporairement un traitement long comme la solution implantaire ou l'orthodontie (Lehman *et al.*, 2006).

Chez l'adolescent où des inclusions et des agénésies sont présentes, le choix thérapeutique ne doit pas exclure la solution orthodontique par les avantages qu'elle apporte. En revanche, chez l'adulte, en l'absence de malocclusion ou de dents incluses, l'option orthodontique étant moins bien acceptée, le choix se fait entre les options prothétique et implantaire (Seyed Movaghar *et al.*, 2011).

L'étude minutieuse de l'anatomie des dents, de la ligne du sourire, de l'occlusion initiale et potentielle permet de choisir le plan de traitement le mieux adapté pour se rapprocher des conditions optimales de fonction et d'esthétique. Il faut garder à l'esprit que l'esthétique est une valeur subjective.

L'avantage de l'une ou l'autre des solutions thérapeutiques est l'objet de nombreuses études mais aucune thérapeutique, ne peut- être privilégiée, pour réhabiliter les patients atteints d'agénésie face à tous les facteurs à prendre en compte (Zimmer et Seifi -Shirvandeh, 2009).

La fermeture d'espace, quand elle est réalisable, semble à privilégier (fermeture simple avec meulage ou avec adjonction de facettes céramiques).

L'ouverture d'espace, avec pose d'implant ne doit plus être considérée comme étant la panacée, au vu des nombreuses interrogations que pose le vieillissement non maîtrisable des tissus environnant l'implant.

Des études ont voulu évaluer la satisfaction des patients vis-à-vis des différents traitements (ouverture des espaces et réhabilitation prothétique/ fermeture des espaces) ; 93% des patients se disent satisfaits de la fermeture des espaces alors que 65% le sont pour l'ouverture des espaces et une réhabilitation prothétique (Robertsson et Mohlin, 2000).

La dentisterie biomimétique, à travers le bridge collé cantilever, apporte une solution pérenne au remplacement de la dent manquante et doit faire partie de notre arsenal thérapeutique.

Plusieurs études sur le devenir à long terme des dents transplantées concluent que le succès des autotransplantations est comparable à celui des implants ostéo-intégrés. Ainsi, les autotransplantations dentaires doivent être considérées de nos jours comme des techniques chirurgicales fiables (Mockers *et al.*, 2006).

Enfin, les travaux en cours sur les cellules laissent entrevoir de grands espoirs en créant des dents « naturelles » de substitution (Poulet *et al.*, 2014).

Références bibliographiques

Al-Anezi SA. Orthodontic treatment for a patient with hypodontia involving the maxillary lateral incisors. *Am J Orthod Dentofacial Orthop.* 2011 May;139(5):690-7.

Attal JP, Coudray L, Tirlet G. Bridge collé cantilever en céramique de haute ténacité assemblée à l'aide d'une colle réactive. *Le Fil Dentaire.* 2008;37:38-42.

Balas D. Bouche et cavité buccale. 2010 Fev ;

<http://www.db-gersite.com/HISTOLOGIE/EPITHDIG/cbgsoe/cbgsoe.htm>, consulté le 15 Décembre 2014.

Barwacz CA, Hernandez M, Husemann RH. Minimally invasive preparation and design of a cantilevered, all-ceramic, resin-bonded, fixed partial denture in the esthetic zone: a case report and descriptive review. *J Esthet Restor Dent.* 2014 Sep-Oct;26(5):314-23.

Beyer A, Tausche E, Boening K, Harzer W. Orthodontic space opening in patients with congenitally missing lateral incisors. *Angle Orthod.* 2007 May;77(3):404-9.

Bonnin F. Fermeture des espaces en technique linguale en cas d'agénésie d'incisive latérale supérieure. *Rev Orthop Dento Faciale* 2012;46:443-60.

Botelho MG, Leung KC, Ng H, Chan K. A retrospective clinical evaluation of two-unit cantilevered resin-bonded fixed partial dentures. *J Am Dent Assoc.* 2006 Jun;137(6):783-8.

Brincat T, Novo S, Mouret L. Traitement implantaire des agénésies des incisives latérales maxillaires. *Le fil dentaire.* 2012 Avril.

http://www.lefildentaire.com/images/stories/Clinique/Implantologie/lfid72_agenesies%20des%20incisives_18_22.pdf. Consulté le 14 Janvier 2015;72:18-22.

Buatois H. Replacing congenitally absent teeth with implants: the importance of orthodontic preparation. *Rev Orthop Dento Faciale* 2009;43:43-63.

Buser D, Martin W, Belser UC. Optimizing esthetics for implant restorations in the anterior maxilla: anatomic and surgical considerations. *Int J Oral Maxillofac Implants.* 2004;19 Suppl:43-61.

Cai J, Zhang Y, Liu P, Chen S, Wu X, Sun Y, Li A, Huang K, Luo R, Wang L, Liu Y, Zhou T, Wei S, Pan G, Pei D. Generation of tooth-like structures from integration-free human urine induced pluripotent stem cells. *Cell Regen (Lond)*. 2013 Jul 30;2(1):6.

Celikoglu M, Kazanci F, Miloglu O, Oztek O, Kamak H, Ceylan I. Frequency and characteristics of tooth agenesis among an orthodontic patient population. *Med Oral Patol Oral Cir Bucal*. 2010 Sep 1;15(5):e797-801.

De Coster PJ, Marks LA, Martens LC, Huysseune A. Dental agenesis: genetic and clinical perspectives. *J Oral Pathol Med*. 2009 Jan;38(1):1-17.

De-Marchi LM, Pini NI, Pascotto RC. The relationship between smile attractiveness and esthetic parameters of patients with lateral agenesis treated with tooth recontouring or implants. *Clin Cosmet Investig Dent*. 2012 Dec 17;4:43-9.

Durey KA, Nixon PJ, Robinson S, Chan MF. Resin bonded bridges: techniques for success. *Br Dent J*. 2011 Aug 12;211(3):113-8.

Exbrayat P, Demange C, Orival-Demange C, Busson E, Geissant V, Étienne C. Le traitement chirurgical et orthodontique des canines maxillaires incluses dans les cas d'agénésies d'incisives latérales. *Rev Orthop Dento Faciale*. 2001 Mars ;35(1):81-103

Fekonja A. Hypodontia in orthodontically treated children. *Eur J Orthod*. 2005 Oct;27(5):457-60.

Garib DG, Alencar BM, Lauris JR, Baccetti T. Agenesis of maxillary lateral incisors and associated dental anomalies. *Am J Orthod Dentofacial Orthop*. 2010 Jun;137(6):732.

International Team of Implantology. Proceedings of the third ITI Consensus Conference. *Int J Oral Maxillfac Implants*. 2004;19(suppl):12-25.

Intra JB, Roldi A, Brandão RC, de Araújo Estrela CR, Estrela C. Autogenous premolar transplantation into artificial socket in maxillary lateral incisor site. *J Endod*. 2014 Nov;40(11):1885-90.

Johannsdottir B, Wisth PJ, Magnusson TE. Prevalence of malocclusion in 6-year-old Icelandic children. *Acta Odontol Scand*. 1997 Dec;55(6):398-402.

Kawanami M, Andreasen JO, Borum MK, Schou S, Hjørting-Hansen E, Kato H. Infraposition of ankylosed permanent maxillary incisors after replantation related to age and sex. *Endod Dent Traumatol.* 1999 Apr;15(2):50-6.

Kern M. Clinical long-term survival of two-retainer and single-retainer all-ceramic resin-bonded fixed partial dentures. *Quintessence Int.* 2005 Feb;36(2):141-7.

Kokich VG, Spear FM. Guidelines for managing the orthodontic-restorative patient. *Semin Orthod.* 1997 Mar;3(1):3-20.

Kokich VG. Maxillary lateral incisor implants: planning with the aid of orthodontics. *J Oral Maxillofac Surg.* 2004 Sep;62(9 Suppl 2):48-56.

Lam WY, Botelho MG, McGrath CP. Longevity of implant crowns and 2-unit cantilevered resin-bonded bridges. *Clin Oral Implants Res.* 2013 Dec;24(12):1369-74.

Lang B, Pohl Y, Filippi A. Les transplantations dentaires. *Rev Mens Suisse Odontostomatol.* http://www.sso.ch/doc/doc_download.cfm?uuid=8822EBF0D9D9424C4223570620AD64A2. Consulté le 02/02/2015.

Larmour CJ, Mossey PA, Thind BS, Forgie AH, Stirrups DR. Hypodontia--a retrospective review of prevalence and etiology. Part I. *Quintessence Int.* 2005 Apr;36(4):263-70.

Lehmann N, Simon AL, Tirlet G. Edentement unitaire : de l'observation clinique à la prise de décision thérapeutique. (1 ère partie). *Rev Odont Stomat.* 2006 Fev;35:33-61.

Lidral AC, Reising BC. The role of MSX1 in human tooth agenesis. *J Dent Res.* 2002 Apr;81(4):274-8.

Lodter C. Canines et agénésies des latérales supérieures. *Rev Orthop Dento Faciale.* 1995;29: 487-94.

Magne P, Belser U. Restaurations adhésives en céramique : approche biomimétique. *Quintessence Int.* 2003.

Martin M. Possibilités thérapeutiques dans les cas d'agénésies d'incisives latérales supérieures. *Rev Orthop Dento Faciale.* 1992 Mars;26:87-97.

Menceur S. Agénésies des latérales maxillaires: Alternatives prothétiques. *Inf Dent.* 2010 Oct 13;35:13

Mockers O, Roche P, Catherine J.H. Autotransplantations dentaires et orthodontie. *Rev Orthop Dento Faciale* 2006;40:199-225.

Molla M, Bailleul Forestier I, Artaud C, Verlooes A, Naulin Ifi C, Elion J, Berdal A. Odontogénétique. EMC. Médecine buccale.2008;45.

Ortial JP. Le choix thérapeutique face aux agénésies d'incisives latérales maxillaires. Le contexte dento-maxillo-facial, facteur de décision. *Orthod Fr.*1978;49:439-49.

Oshima M, Mizuno M, Imamura A, Ogawa M, Yasukawa M, Yamazaki H, Morita R, Ikeda E, Nakao K, Takano-Yamamoto T, Kasugai S, Saito M, Tsuji T. Functional tooth regeneration using a bioengineered tooth unit as a mature organ replacement regenerative therapy. *PLoS One.* 2011;6(7):e21531.

Paduano S, Cioffi I, Rongo R, Cupo A, Rosaria Bucci R, Rosa R. Orthodontic Management of Congenitally Missing Maxillary Lateral Incisors: A Case Report. *Case Rep Dent.* 2014 Mars:1-7.

Park JH, Okadakage S, Sato Y, Akamatsu Y, Tai K. Orthodontic treatment of a congenitally missing maxillary lateral incisor. *J Esthet Restor Dent.* 2010 Oct;22(5):297-312.

Philip-Alliez C, Frechhaus A, Delsol L, Massif L, Le Gall M, Canal P. Traitements des agénésies des incisives latérales maxillaires. EMC. Médecine buccale. 2011;28:1-11.

Piette E, Goldberg M. La dent normale et pathologique. Bruxelles : De Boeck Université, 2001.

Pinho T, Tavares P, Maciel P, Pollmann C. Developmental absence of maxillary lateral incisors in the Portuguese population. *Eur J Orthod.* 2005 Oct;27(5):443-9.

Pinho T, Maciel P, Pollmann C. Developmental disturbances associated with agenesis of the permanent maxillary lateral incisor. *Br Dent J.* 2009 Dec 19;207(12):E25.

Pinho T, Silva-Fernandes A, Bousbaa H, Maciel P. Mutational analysis of MSX1 and PAX9 genes in Portuguese families with maxillary lateral incisor agenesis. *Eur J Orthod.* 2010 Oct;32(5):582-8.

Pinho T, Pollmann C, Calheiros-Lobo MJ, Sousa A, Lemos C. Craniofacial repercussions in maxillary lateral incisors agenesis. *Int Orthod.* 2011 Sep;9(3):274-85.

Pinho T. Maxillary Lateral Incisor Agenesis (MLIA). In: Naretto S, editor. Principles in Contemporary Orthodontics. InTech;2011.p.277-308.

Pinho T, Lemos C. Dental repercussions of maxillary lateral incisor agenesis. Eur J Orthod. 2012 Dec;34(6):698-703.

Polder BJ, Van't Hof MA, Van der Linden FP, Kuijpers-Jagtman AM. A meta-analysis of the prevalence of dental agenesis of permanent teeth. Community Dent Oral Epidemiol. 2004 Jun;32(3):217-26.

Poulet H, Poulet Cl, Poulet Ch. Agénésies d'incisives : changer de paradigme Étude d'une population orthodontique. Cas cliniques. 2014 Juil;48(3):267-78.

Robertsson S, Mohlin B. The congenitally missing upper lateral incisor. A retrospective study of orthodontic space closure versus restorative treatment. Eur J Orthod. 2000 Dec;22(6):697-710.

Rosa M, Zachrisson BU. Integrating space closure and esthetic dentistry in patients with missing maxillary lateral incisors: further improvements. J Clin Orthod 2007;41(9):563-73.

Rosa M, Zachrisson BU. The space-closure alternative for missing maxillary lateral incisors: an update. J Clin Orthod. 2010 Sep;44(9):540-9

Rosa M, Olimpo A, Fastuca R, Caprioglio A. Perceptions of dental professionals and laypeople to altered dental esthetics in cases with congenitally missing maxillary lateral incisors. Prog Orthod. 2013 Oct 1;14:34.

Samana Y, Menceur S, Bouniol H. Agénésie des incisives latérales : données actuelles sur les solutions thérapeutiques en cas d'ouverture des espaces. International Orthodontics. 2005;3(2):115-27.

Seibert JS. Reconstruction of deformed, partially edentulous ridges, using full thickness onlay grafts. Part I. Technique and wound healing. Compend Contin Educ Dent. 1983 Sep-Oct;4(5):437-53.

Seyed Movaghar A, Brochery B, Movaghar R. Agénésie des latérales et canines incluses Mise en place chirurgico-orthodontique. Inf Dent. 2011 Avr 6;14.

Shimizu T, Maeda T. Prevalence and genetic basis of tooth agenesis. *Jpn Dent Sci Rev.* 2009 ; 45 (1):52-8.

Silva Meza R. Radiographic assessment of congenitally missing teeth in orthodontic patients. *Int J Paediatr Dent.* 2003 Mar;13(2):112-6.

Simon AL, Lehmann N, Tirlet G. Édentement unitaire : de l'observation clinique à la prise de décision thérapeutique. (2e partie : illustrations cliniques). *Rev Odont Stomat* 2010;39:79-107.

Sisman Y, Uysal T, Gelgor IE. Hypodontia. Does the prevalence and distribution pattern differ in orthodontic patients? *Eur J Dent.* 2007 Jul;1(3):167-73.

Stamatiou J, Symons AL. Agenesis of the permanent lateral incisor: distribution, number and sites. *J Clin Pediatr Dent.* 1991 Summer;15(4):244-6.

Svinhufvud E, Myllärniemi S, Norio R. Dominant inheritance of tooth malpositions and their association to hypodontia. *Clin Genet.* 1988 Dec;34(6):373-81.

Ten Cate A. *Oral histology : development, structure and function.* 2e edition. Saint Louis : Mosby, 1985 ; 452.

Thierry M., Granat J, Vermelin J. Les agénésies dentaires : origine, évolution et orientations thérapeutiques. *Int Orthod.*2007;5(2):163-82.

Tirlet G, Attal JP. Le gradient thérapeutique un concept médical pour les traitements esthétiques. *Inf Dent* 2009;41/42:2561-8.

Uribe F, Chau V, Padala S, Neace WP, Cutrera A, Nanda R. Alveolar ridge width and height changes after orthodontic space opening in patients congenitally missing maxillary lateral incisors. *European Journal of Orthodontics.* 2011 Jul 12;35(1):87-92.

Vastardis H, Karimbux N, Guthua SW, Seidman JG, Seidman CE. A human *MSX1* homeodomain missense mutation causes selective tooth agenesis. *Nat Genet.* 1996 Aug;13(4):417-21.

Wong TL, Botelho MG. The fatigue bond strength of fixed-fixed versus cantilever resin-bonded partial fixed dental prostheses. *J Prosthet Dent.* 2014 Feb;111(2):136-41.

Woodworth DA, Sinclair PM, Alexander RG. Bilateral congenital absence of maxillary lateral incisors: a craniofacial and dental cast analysis. *Am J Orthod.* 1985 Apr;87(4):280-93.

Zachrisson BU. Orthodontic tooth movement to regenerate new alveolar tissue of bone for improved single implant aesthetics. *Eur J Orthod.*2003;25(4):425-442.

Zimmer B, Seifi-Shirvande N. Routine treatment of bilateral aplasia of upper lateral incisors by orthodontic space closure without mandibular extractions. *Eur J Orthod.* 2009 Jun;31(3):320-6.