



HAL
open science

Utilisation de la photothérapie dans le traitement du vitiligo

Thibaut Gahat

► **To cite this version:**

Thibaut Gahat. Utilisation de la photothérapie dans le traitement du vitiligo. Sciences pharmaceutiques. 2016. dumas-01336805

HAL Id: dumas-01336805

<https://dumas.ccsd.cnrs.fr/dumas-01336805>

Submitted on 23 Jun 2016

HAL is a multi-disciplinary open access archive for the deposit and dissemination of scientific research documents, whether they are published or not. The documents may come from teaching and research institutions in France or abroad, or from public or private research centers.

L'archive ouverte pluridisciplinaire **HAL**, est destinée au dépôt et à la diffusion de documents scientifiques de niveau recherche, publiés ou non, émanant des établissements d'enseignement et de recherche français ou étrangers, des laboratoires publics ou privés.

Université de Bordeaux

U.F.R. DES SCIENCES PHARMACEUTIQUES

Année 2016

Thèse n° 70

Thèse pour l'obtention du

DIPLOME d'ETAT de DOCTEUR EN PHARMACIE

Présentée et soutenue publiquement

Le 1 juin 2016

Par **Thibaut GAHAT**

Né le 21 Décembre 1991 à DAX (40)

**UTILISATION DE LA PHOTOTHERAPIE DANS LE TRAITEMENT DU
VITILIGO**

Directeur de thèse

Docteur Arnaud COURTOIS

Membres du Jury

Mr	Jean-François QUIGNARD	Professeur des Universités	Président
Mr	Arnaud COURTOIS	Maitre de conférences des Universités	Juge
Mme	Monique CARRERE	Docteur en Pharmacie	Juge

REMERCIEMENTS

A mon directeur de Thèse: Monsieur Arnaud Courtois,

Je vous suis reconnaissant d'avoir accepté de diriger ce travail et de m'avoir aidé dans sa réalisation. Merci pour votre soutien et vos précieux conseils.

A mon président de jury: Monsieur Jean François Quignard,

Je vous remercie de me faire l'honneur de présider ma thèse. Veuillez trouver ici l'expression de ma sincère reconnaissance.

A Madame Monique Carrère,

Je vous remercie d'avoir accepté de juger ce travail et de m'avoir accueilli au sein de votre pharmacie durant toutes mes études.

A mes parents,

Pour m'avoir permis de faire des études, vous avez une grande part dans leurs réussites
Pour m'avoir toujours soutenu durant toutes ces années
Pour vos encouragements
Je tiens à vous remercier pour tout ce que vous faites pour moi.

A ma sœur et mon frère

A mon grand-père,

Qui nous a malheureusement quittés avant d'avoir pu voir le résultat de ces 6 années d'études

TABLES DES MATIERES

TABLES DES FIGURES.....	7
TABLES DES TABLEAUX	7
LISTE DES ABRÉVIATIONS	8
INTRODUCTION.....	9
I PHYSIOLOGIE DE LA PEAU	10
A. Structure de la peau	10
1. Généralités.....	10
2. L'épiderme.....	11
a) Les kératinocytes.....	11
b) Les mélanocytes	12
c) Les cellules de Langerhans	13
d) Les cellules de Merkel.....	13
3. Le derme.....	13
4. L'hypoderme.....	14
B. La mélanogénèse	15
1. Les mélanocytes	15
2. Les mélanosomes	15
a) Structure des mélanosomes	15
b) Les enzymes de la pigmentation	16
c) Transport et transfert des mélanosomes	16
3. Les mélanines	17
4. La pigmentation cutanée	18
5. La pigmentation induite par les UV	19
II LE VITILIGO	21
A. Généralités.....	21
B. Epidémiologie	21
C. Clinique	22
1. Le vitiligo non segmentaire (VNS)	23
a) Le vitiligo généralisé.....	23
b) Le vitiligo universalis.....	23
c) Le vitiligo mixte	24
2. Le vitiligo segmentaire.....	24
3. Les formes indéterminées.....	26
a) Le vitiligo focal	26
b) Le vitiligo muqueux	26
4. Pathologies associées	26

D. Diagnostic.....	28
1. Diagnostic clinique.....	28
2. Examens complémentaires	28
a) La biopsie cutanée	28
b) Notion de surface corporelle atteinte	28
c) L'examen sanguin	29
d) Recueil de données	30
3. Diagnostic différentiel.....	30
E. Physiopathologie du vitiligo.....	31
1. La théorie auto-immune	31
a) Auto-anticorps	31
b) Immunité à médiation cellulaire.....	32
2. La théorie neurale	32
3. La théorie oxydative.....	33
4. La théorie génétique	34
5. Interaction entre le stress oxydatif et l'auto-immunité	36
6. Le phénomène de Koebner.....	37
F. Traitements.....	39
1. Les traitements médicamenteux	40
a) Les dermocorticoïdes	40
(i) Indications	40
(ii) Mécanisme d'action	40
(iii) Effets indésirables.....	40
b) Les corticoïdes systémiques	41
(i) Indications	41
(ii) Mécanisme d'action	41
(iii) Effets indésirables.....	41
c) Les topiques immunomodulateurs	41
(i) Indication	41
(ii) Mécanisme d'action	41
(iii) Effets indésirables.....	41
d) Les analogues de la vitamine D.....	42
(i) Indications	42
(ii) Mécanisme d'action	42
(iii) Effets indésirables.....	42
e) Les dépigmentants (64)	43
(i) La méthode chimique	43
(ii) La méthode physique.....	44
2. La photothérapie.....	44

3.	Les traitements chirurgicaux	44
a)	Les greffes tissulaires	45
(i)	Greffes de peau totale prélevée au punch ou mini- greffes	45
(ii)	Greffes d'épiderme de "toits de bulles"	46
(iii)	Greffes ultramine de peau	47
b)	Les greffes cellulaires.....	47
(i)	Techniques de Gauthier	47
(ii)	Greffes de mélanocytes cultivés	48
(iii)	Greffes d'épiderme reconstitué avec des mélanocytes.	49
4.	Les thérapies adjuvantes et alternatives	49
a)	La phénylalanine	49
(i)	Indications	49
(ii)	Mécanisme d'action	49
(iii)	Effets indésirables et contre-indications.....	49
b)	La Vitamine B12 et l'acide folique.....	50
c)	Les antioxydants.....	50
5.	Les solutions cosmétiques et apparentées	51
a)	Les autobronzants.....	51
b)	Le maquillage médical	51

III LA PHOTOTHERAPIE DANS LE TRAITEMENT DU VITILIGO..... 52

1.	La PUVAthérapie	52
a)	Mécanisme d'action	52
b)	Indications	53
i.	La puvathérapie orale	53
ii.	La puvathérapie topique	54
c)	Effets indésirables, contre-indications	54
d)	Efficacité de la PUVAthérapie	54
2.	La photothérapie UVB à spectre étroit (311nm)	55
a)	Indications	55
b)	Mécanisme d'action	55
c)	Effet indésirable et contre-indications.....	55
d)	Efficacité des UVB.....	56
3.	Le laser excimère	57
a)	Indication.....	57
b)	Mécanisme d'action	57
c)	Effets indésirables	57
d)	Efficacité du laser excimère	57

4.	Autres photothérapies	58
a)	La KUVAthérapie	58
b)	La microphotothérapie	58
5.	Les traitements combinés à la photothérapie	59
a)	Les corticostéroïdes associés à la photothérapie	59
b)	Les analogues de la vitamine D associés à la photothérapie	59
c)	Les inhibiteurs de la calcineurine associés à la photothérapie	60
d)	La chirurgie associée à la photothérapie	60
e)	Triple associations: Tacrolimus, Corticostéroïdes et Photothérapie (laser excimère)	60
f)	Association de l'afamélanotide à la photothérapie	61
IV	PREVENTION DU VITILIGO ET ROLE DU PHARMACIEN (118)	62
1.	Le soutien psychologique	62
2.	Prévenir le phénomène de Koebner	62
a)	Les vêtements et accessoires	62
b)	La toilette.....	62
c)	La posture	63
3.	L'exposition au soleil.....	63
	CONCLUSION.....	64
	BIBLIOGRAPHIE	65

TABLES DES FIGURES

Figure 1: Structure de la peau	10
Figure 2: Structure de l'épiderme	12
Figure 3: Biosynthèse de la mélanine	17
Figure 4: Exemple de lésions de vitiligo	22
Figure 5: Exemple de vitiligo généralisé.....	23
Figure 6: Exemple de vitiligo segmentaire	24
Figure 7: Représentation des dermatomes	25
Figure 8: Nævus de Sutton	27
Figure 9: Examen clinique d'une tache dépigmentée sans et avec lampe de Wood.....	28
Figure 10: Echelle d'évaluation pour estimer le degré de pigmentation	29
Figure 11: Synthèse de novo/ recyclage/ régulation du 6BH4 dans la production de la L-Tyrosine en tant que substrat pour la mélanogénèse et la synthèse des catécholamines	33
Figure 12: Classification proposée par le VETF pour le phénomène de Koebner (2011)	38
Figure 13: Algorithme de traitement pour la prise en charge du vitiligo	39
Figure 14: Greffe de peau totale.....	45
Figure 15: Transfert de toit de bulles	46
Figure 16: Greffe de mélanocytes non cultivés.....	48
Figure 17: Structure du Psoralène, du 8-méthoxypsoralène et du 5-méthoxypsoralène	53
Figure 18: Structure chimique du 8-MOP et de la Khelline	58

TABLES DES TABLEAUX

Tableau 1: Classification des phénotypes cutanés	20
Tableau 2: Classification et nomenclature: Bordeaux VGICC	22
Tableau 3: Gènes et régions génomiques au cours du vitiligo (d'après Spritz 2010).....	36

LISTE DES ABRÉVIATIONS

α-MSH	alpha melanocyte stimulating hormone
ACTH	Adenocorticotrophine
BH4	Tétrahydrobioptérine
CGRP	Calcitonin gene-related peptide
CMH ou HLA	Complexe majeur d'histocompatibilité
CPA	Cellules présentatrice d'antigène
dct/tyrp2	DOPAchrome tautomérase/ tyrosinase related protein 2
DOPA	Dihydroxyphénylalanine
DEM	Dose erythémateuse minimale
DKK1	Dickkopf 1
ET-1	Endotheline-1
FGFα	Fibroblast growth factor
FKBP	FK binding protein
GM-CSF	Granulocyte macrophage colony stimulating factor
HGF	Hepatocyte growth factor
ICAM-1	Intercellular adhesion molecule 1
IL	Interleukine
LIF	Leukemia inhibitory factor
MAD	Malondialdehyde
MCHR1	Melanin-concentrating hormone receptor 1
MITF	Microphthalmia associated transcription factor
MOP	Méthoxypsoralène
NB-UVB	Narrow-Band UVB
NGF	Nerve growth factor
NO	Oxyde nitrique
PGE2	Prostaglandine E2
POMC	Pro-opiomélanocortine
Pmel17	Melanocyte protein 17
SCF	Stem Cell Factor
SPF	Sun protection factor
TNF-α	Tumor necrosis factor
Trp-1	Tyrosinase-related protein 1
TSH	Thyroid stimulating hormone
UVB	Ultra-violets B
VASI	Vitiligo area scoring index
VETF	Vitiligo european task force
VGICC	Vitiligo global issues consensus conference
VNS	Vitiligo non segmentaire
VS	Vitiligo segmentaire
ROS	Reactive oxygen species
TGF	Transforming growth factor
NALP1	NACHT Leucine-rich-repeat protein 1
TIM	Topiques immunomodulateurs
IFN γ	Interferon γ
MBEH	Monobenzyl ether d'hydroquinone
PUVA	Psoralène + UVA thérapie

INTRODUCTION

Le vitiligo est une affection dermatologique, connu depuis la nuit des temps puisqu'il est mentionné sur le papyrus d'Ebers (2500 ans avant Jésus Christ).

Le mot "Vitiligo" est dérivé du mot latin «vitulum», qui signifie "tache blanche". Cette appellation fut utilisée pour la première fois par Celsius au 2^{ème} siècle de notre ère. La première description précise du vitiligo fut réalisée en 1911 par Pearson.

Le Vitiligo est une dermatose multifactorielle, caractérisée par l'apparition de zones de peau plus ou moins dépigmentées (dues à la destruction des mélanocytes), de tailles variables et généralement localisées au niveau du visage, des mains, des pieds, des articulations et des parties génitales.

Il touche aussi bien les hommes que les femmes et débute à n'importe quel âge de la vie. Cette maladie n'est ni infectieuse, ni contagieuse, ni douloureuse. Ses répercussions sont d'ordre esthétique et psychologique.

Plusieurs traitements existent: la photothérapie est l'un des traitements de référence. Elle permet grâce aux rayons ultra-violetes une repigmentation des lésions hypopigmentées.

Dans une première partie, nous réaliserons un rappel concernant la structure de la peau afin d'expliquer ensuite la mélanogenèse. Dans une seconde partie, nous évoquerons le vitiligo, sa physiopathologie, sa classification, son diagnostic et ses différents moyens de traitements utilisés traditionnellement. Dans une troisième partie, nous aborderons la photothérapie de manière générale et son intérêt pour le traitement du vitiligo. Dans la dernière partie, nous verrons les moyens de prévenir cette pathologie et le rôle du pharmacien.

Ce travail se veut être une revue de la littérature scientifique concernant le vitiligo, plus précisément de sa prise en charge à l'aide de la photothérapie.

I PHYSIOLOGIE DE LA PEAU

A. Structure de la peau (1)

1. Généralités

La peau est l'un des organes les plus volumineux de l'organisme:

- Sa surface chez l'adulte est comprise entre 1,5 et 2 m².
- Son poids total correspond à environ 10% du poids total d'un adulte.
- Son épaisseur est très variable: de 0,5 millimètre au niveau des paupières, à 4 ou 5 millimètres au niveau des plantes et du dos.

C'est l'organe le plus exposé de l'organisme ce qui va entraîner de nombreuses pathologies.

La peau accomplit de nombreuses fonctions importantes qui sont essentielles à la vie humaine:

- Fonctions de protection (protection vis-à-vis des chocs, agressions physiques ou chimiques, pollutions diverses, micro-organismes, rayons ultra-violetts, etc...),
- Fonctions sensorielles
- Fonctions de thermorégulation
- Fonctions d'échanges
- Fonctions métaboliques (synthèse des vitamines D, hormones et sébum)
- Fonctions de cicatrisation.

La peau proprement dite est constituée de trois tissus (de l'extérieur vers l'intérieur) (Figure1):

- Epiderme
- Derme
- Hypoderme (ou tissu sous cutané)

L'épiderme et le derme sont les deux principales couches de la peau.

La peau est également constituée d'annexes comme: les glandes sudoripares et les follicules pilo-sébacés.

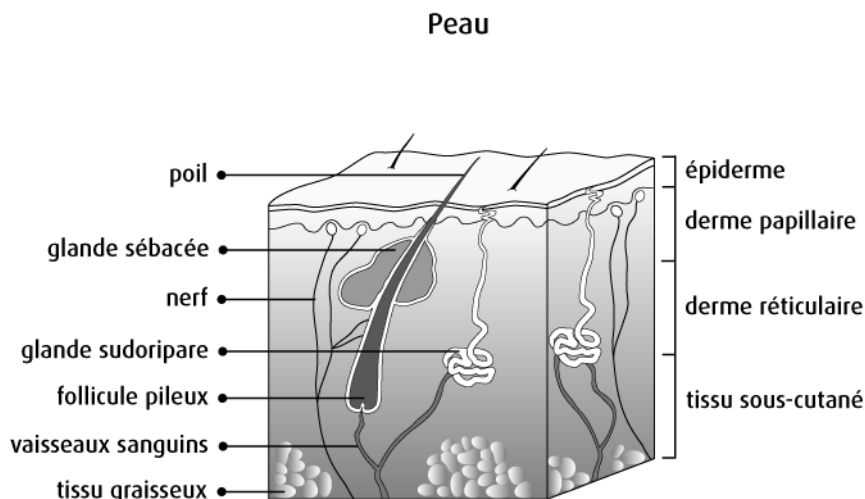


Figure 1: Structure de la peau (2)

2. L'épiderme

L'épiderme est la couche mince externe de la peau et a une épaisseur variant de 0,06 à 1,5mm. C'est un épithélium pavimenteux, pluristratifié, kératinisé. Il n'est pas vascularisé, contrairement au derme mais il est innervé. Les paupières sont recouvertes de l'épiderme le plus mince tandis que la paume des mains et la plante des pieds sont recouvertes de l'épiderme le plus épais.

Ses principales caractéristiques physiques sont: l'imperméabilité, la résistance et la souplesse.

Enfin, l'épiderme est traversé par des structures sous-jacentes d'origine dermique (telles que les canaux excréteurs des glandes sudoripares ou sébacées et les follicules pileux).

L'épiderme possède de nombreux rôles physiologiques comme par exemple:

- Synthèse hormonales
- Création du *stratum corneum* (= couche cornée)
- Sécrétion de cytokines gouvernant l'angiogenèse et certains processus inflammatoire
- Hébergement et maturation des cellules responsables de la barrière immunitaire
- Protection actinique et hébergement des mélanocytes
- Participation à la fonction neurosensorielle de la peau et à l'hébergement des cellules de Merkel
- Participation à la fonction de protection mécanique grâce à sa richesse en tonofilaments actiniques.

L'épiderme est constitué de plusieurs couches cellulaires dans lesquels on trouve quatre types de cellules:

a) Les kératinocytes

Les kératinocytes représentent 80% de la population cellulaire de l'épiderme.

Ils naissent au niveau de la couche profonde de l'épiderme pour ensuite migrer vers la surface en même temps qu'ils se différencient. Ce processus dure 3 à 4 semaines.

On distingue ainsi 4 ou 5 couches superposées (Figure 2):

- **La couche de cellules germinatives** ou couche basale qui est la couche la plus profonde de l'épiderme, en contact avec la jonction dermo-épidermique et permet de faire le lien avec le derme.
- Le **corps muqueux de Malpighi**, (ou couche épineuse ou spineuse)
- La **couche granuleuse**
- La couche claire ou brillante (uniquement pour les peaux épaisses)
- La **couche cornée ou *stratum corneum*** (cette couche est épaisse au niveau des faces palmaires des mains et des doigts, et de la face plantaire des pieds et des orteils)

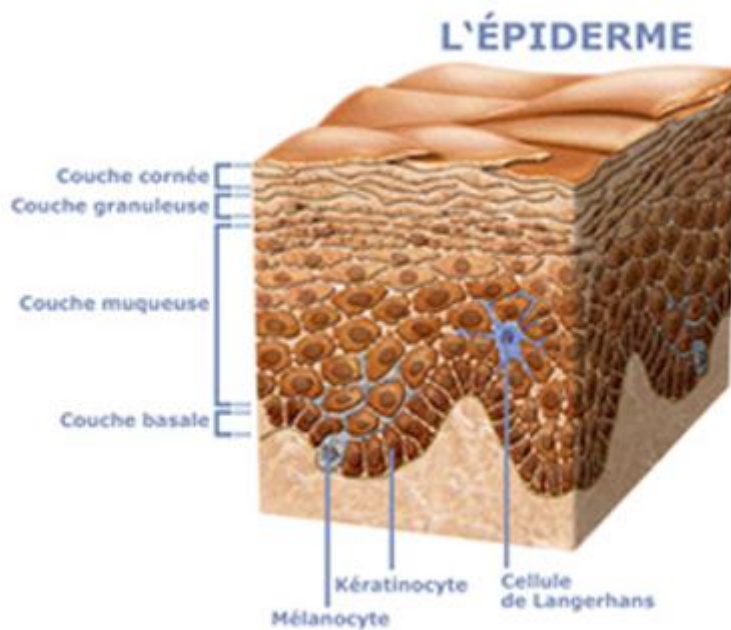


Figure 2: Structure de l'épiderme

Les kératinocytes synthétisent la kératine, protéine fibreuse insoluble dans l'eau qui donne à l'épiderme sa fonction de protection.

Ils assurent également d'autres fonctions comme la cohésion de l'épiderme et la protection de la peau contre les ultra-violets (grâce aux pigments mélaniques transmis par les mélanocytes)

Les kératinocytes ont également une activité sécrétoire, ils sont capables de synthétiser des cytokines (IL-1, et IL-6, TNF- α , des facteurs de croissance hématopoïétiques...).

b) Les mélanocytes

Les mélanocytes dérivent des crêtes neurales embryonnaires et leurs précurseurs sont les mélanoblastes.

Ils sont responsables de la synthèse de mélanine dans les mélanosomes et permettent ensuite la distribution de cette mélanine aux kératinocytes. Les mélanines sont responsables de la pigmentation de la peau.

Leur répartition à la surface du corps n'est pas homogène et ils représentent moins de 1% de la population cellulaire épidermique.

Ils sont localisés dans l'épiderme, essentiellement au niveau de la couche basale ou des couches suprabasales, et ainsi que dans les follicules pileux.

D'autres organes comme l'œil (et surtout l'iris) contiennent des mélanocytes.

Les mélanocytes sont des cellules de grandes tailles et ont un aspect étoilé et dont leurs prolongements s'insèrent entre les kératinocytes. Les mélanocytes présentent un faible taux de renouvellement chez l'adulte et avec l'âge, le nombre des mélanocytes en activité tend à diminuer.

c) Les cellules de Langerhans

Les cellules de Langerhans (ou cellules dendritiques) se retrouvent dans le corps muqueux de Malpighi. Ce sont des cellules présentatrices d'antigène (CPA) et elles ont un rôle dans certaines pathologies comme le psoriasis. Elles représentent 2 à 8% des cellules de l'épiderme.

Elles dérivent des cellules souches hématopoïétiques situées dans la moelle osseuse.

Elles sont généralement localisées entre les kératinocytes de la couche épineuse.

Ces cellules sont libres et mobiles et ont la capacité d'ingérer des particules étrangères à l'organisme. Ces particules une fois captées, les cellules de Langerhans quittent l'épiderme et migrent vers les ganglions lymphatiques satellites où elles vont présenter l'antigène aux lymphocytes T CD4.

d) Les cellules de Merkel

Les cellules de Merkel trouvent leurs origines dans les crêtes neurales.

Ces cellules sont présentes dans la couche germinative de l'épiderme et sont au contact d'une terminaison nerveuse libre.

Ce sont des cellules neuroendocrines qui expriment des marqueurs neuronaux (chromogranine, synaptophysine, nombreux neuropeptides) et des marqueurs épithéliaux.

Les cellules de Merkel sont des mécanorécepteurs qui auraient également des fonctions inductives et trophiques sur les terminaisons nerveuses de l'épiderme et sur les annexes cutanées.

3. Le derme

Partie interne, conjonctive et nourricière de la peau, le derme est situé entre l'hypoderme (au-dessous) et l'épiderme (au-dessus), dont il est séparé par la membrane basale. Le derme est la plus épaisse des 3 couches de la peau.

Composé à 80% d'eau, le derme est la couche essentielle de la peau puisqu'il renferme respectivement:

- Les capillaires sanguins (qui apportent les nutriments et l'oxygène)
- Les vaisseaux lymphatiques (qui véhiculent les cellules de la défense immunitaire)
- Les glandes cutanées (qui sécrètent sueurs et sébum), et
- Les follicules pileux (à l'origine des poils et des cheveux)

Il est également le siège de nombreuses terminaisons nerveuses spécifiques impliquées dans la vie de relation ou proprioception (toucher, pression, chaleur, douleur,...) et permet l'ancrage des muscles, dits peauciers, qui soutiennent le revêtement cutané, en particulier dans la zone du décolleté (poitrine, cou).

Le derme octroie à la peau toute sa résistance, son élasticité et sa souplesse (au moyen de fibres conjonctives, constitué de fibres de collagène et de fibres élastiques (élastines), baignant dans un gel hydrophile appelé substance fondamentale.

On divise le derme en plusieurs couches de l'extérieur vers l'intérieur:

- La jonction dermo-épidermique

C'est une région acellulaire qui sépare le derme de l'épiderme. Elle est d'aspect ondulé et présente de nombreuses crêtes qui plongent dans le derme chez un sujet jeune. Ces dernières disparaissent avec l'âge et une forme plus aplatie est observée chez le sujet âgé.

Le rôle de cette jonction est d'assurer une cohésion entre le derme et l'épiderme, d'assurer les échanges entre les deux que ce soit des échanges d'éléments nutritifs, d'eau, d'électrolytes...

- Le derme papillaire (ou derme superficiel)

Il présente une surface irrégulière avec de nombreux reliefs (ou papilles). Constitué d'un tissu conjonctif délicat, il est pourvu d'un riche réseau capillaire, avec ses artérioles terminales, ses veinules et ses jonctions artério-veineuse (dites anastomoses) impliquées dans la thermorégulation. Cette couche du derme contient également les vaisseaux lymphatiques ainsi que la plupart des récepteurs nerveux.

- Le derme réticulaire (ou derme moyen)

C'est la couche la plus profonde du derme et représente la majeure partie du derme. Il est caractérisé par un maillage de fibres conjonctives enchevêtrées enveloppant les glandes sébacées et sudoripares, la racine des poils ou cheveux, ainsi que des cellules éparses: les fibroblastes d'une part (chargés de synthétiser le collagène) et les macrophages et lymphocytes d'autre part (engagés dans la défense de l'organisme). C'est cette même zone qui contribue à l'hydratation de la peau.

4. L'hypoderme

L'hypoderme (ou tissu sous cutané) est situé immédiatement sous le derme et forme une sorte de coussin de protection. C'est un tissu conjonctif lâche et vascularisé.

Il est composé de cellules de soutien (les fibroblastes) et, en très grandes parties, de cellules graisseuses (les adipocytes). Cette originalité lui confère d'être un tissu:

- Souple et déformable,
- Isolant, dans le sens où:
 - Il s'insère entre la peau et les organes ou muscles sous-jacents et
 - Il participe à la régulation thermique en minimisant les flux de température avec l'extérieur, et
- De réserve énergétique (puisque les lipides stockés dans les adipocytes peuvent être utilisés par l'organisme)

L'hypoderme est présent sur la quasi-totalité du corps, à l'exception des paupières, des oreilles, du pénis et du scrotum. A l'opposé, il est particulièrement conséquent au niveau des fesses ou des talons.

B. La mélanogénèse (3)

La mélanogénèse est le processus de synthèse et de distribution des mélanines dans l'épiderme.

La pigmentation de la peau est un phénomène complexe qui débute dans l'épiderme par la synthèse de mélanine dans les mélanosomes, suivi de leurs transferts vers les kératinocytes avoisinant qui vont ultérieurement transporter le pigment et éventuellement le dégrader.

1. Les mélanocytes

Quelle que soit leur localisation au niveau de la peau, les mélanocytes ont une origine embryologique commune, la crête neurale.

Leurs précurseurs, les mélanoblastes, sont de grandes cellules rondes ou ovalaires qui se différencient en mélanocytes en devenant dendritique et en possédant une activité DOPA-oxydase. Chez l'Homme, cette différenciation a lieu entre la 8^{ème} et la 14^{ème} semaine de développement.

Le mélanocyte est une cellule dendritique de la peau produisant la mélanine et possédant une activité dopa-oxydasique.

Dans la peau, les mélanocytes sont distribués régulièrement dans la couche basale de l'épiderme, parmi les kératinocytes basaux de l'épiderme selon un ratio de 1:10.

Leurs nombres varient de 2000/mm² au niveau de la peau exposé du visage, à 1000/m² sur le reste du corps chez les personnes d'origine caucasienne, négroïdes et mongoloïdes.

Un mélanocyte distribue la mélanine qu'il synthétise à environ 36 kératinocytes, constituant ainsi une unité fonctionnelle appelé unité épidermique de mélanisation.

L'activité des mélanocytes épidermiques est continue alors que celle des mélanocytes des follicules pileux suit le rythme du cycle pileux.

2. Les mélanosomes

Les mélanosomes sont des organites spécifiques des mélanocytes synthétisant la mélanine et ils ont des caractères communs avec des lysosomes puisqu'ils contiennent des hydrolases acides et des marqueurs de la membrane lysosomale.

a) Structure des mélanosomes

La structure des mélanosomes diffère selon le type de mélanine qu'ils produisent: les eumélanosomes produisant l'eumélanine et les phaeomélanosomes produisant la phaeomélanine.

Dans les mélanocytes cohabitent ces deux types de mélanosomes.

Quatre stades de différenciation sont classiquement décrits pour ces deux types de mélanosomes et sont déterminés en fonction de leur structure et de la qualité, la quantité, de l'arrangement de la mélanine qu'ils produisent.

Les stades I et II (appelé prémélanosome) correspondent à des organites non mélanisés.

Les mélanosomes de stade I sont ronds, sans activité tyrosinase, sont localisés à la périphérie du noyau.

Les phaeomélanosomes restent ronds, ont une matrice vesiculoglobulaire, contiennent déjà de la mélanine alors que les eumélanosomes deviennent ovales avec une matrice filamenteuse et n'ont pas de mélanine.

Les eumélanosomes de stade II se remplissent de structures fibrillaires ou lamellaires qui provoquent un allongement de sa structure. La production de ces fibres de la matrice interne et la maturation du stade I à II dépend de la présence d'une protéine de structure appelée Pmel17 (ou gp100/Silver).

Juste après son transport au mélanosome de stade I, Pmel17 est clivée en plusieurs fragments qui forment la matrice fibrillaire de l'organite.

Une autre protéine, Mart-1, aussi connue sous le nom de Melan-A, localisée dans les mélanosomes de stades I et/ou II participe à l'élaboration de la structure du mélanosome, puisqu'elle est nécessaire à l'expression, la stabilité et la maturation de Pmel17 et donc à l'étape critique de la formation du mélanosome de stade II.

Dans les mélanosomes de type III, la mélanine est déposée de façon uniforme. La synthèse et le dépôt de mélanines continuent jusqu'à ce que la structure interne ne soit plus visible, on parle alors de mélanosome de stade IV.

b) Les enzymes de la pigmentation

Il y a au moins trois enzymes importante dans les mélanosomes: la tyrosinase Trp-1 (pour Tyrosinase-related protein 1), et dct/tyrp2 (pour DOPAchrome tautomérase/ tyrosinase related protein 2) jouant un rôle majeur dans la synthèse des mélanines.

La tyrosinase est l'enzyme clé de la mélanogenèse.

c) Transport et transfert des mélanosomes

Au cours de leurs maturations, les mélanosomes migrent de la région centrale des mélanocytes où ils sont produits vers l'extrémité des dendrites.

Ce mouvement intracellulaire met en jeux des microtubules (la dynéine et la kinésine), des filaments d'actines, Rab27a, la mélanophiline, la myosine Va et la Slp2-a

Le mode de transfert des mélanosomes au kératinocytes n'est pas vraiment connu.

Plusieurs hypothèses ont été formulées: cytophagocytose, relargage dans l'espace extracellulaire puis ingestion par les kératinocytes, transfert des mélanosomes entre les deux cellules par la fusion de la membrane du mélanosome avec celle du kératinocyte, fusion des membranes du mélanocyte et du kératinocyte.

Les mélanocytes folliculaires synthétisent des mélanosomes qui en général sont plus gros que ceux des mélanocytes épidermiques. Dans les kératinocytes, les mélanosomes de grandes tailles se répartissent isolément tandis que les mélanosomes de petites tailles se groupent en paquets.

Dans l'épiderme, les mélanosomes sont isolés ou groupés, dans une proportion dépendant du contexte racial. Les mélanosomes sont retrouvés sous forme isolée dans les peaux de type négroïde et sous forme de complexe dans les peaux de type caucasoïde.

3. Les mélanines

La mélanine est un pigment responsable de la couleur de la peau, des cheveux et des poils, ainsi que de l'iris. Elle est produite puis sécrétée par les mélanocytes.

Chez l'Homme, les mélanocytes produisent deux types de mélanines, l'Eumélanine et les Phaeomélanines.

- Les Eumélanines sont des pigments noirs ou marron, insolubles, et pauvres en soufres, et sont retrouvées chez les sujets bruns et noirs.
- Les Phaeomélanines sont des pigments riches en soufre, associées à la couleur jaune-rouge et sont retrouvées chez les sujets roux et blond.

Synthèse des mélanines: (Figure 3)

La phaeomélanine est un polymère de benzothiazine contenant du soufre alors que l'eumélanine est un polymère d'indolequinones.

Elles sont synthétisées à partir de la tyrosine fournie par la circulation sanguine.

La tyrosine est oxydée, par une enzyme (la Tyrosinase), en DOPA puis en DOPAquinone qui est automatiquement oxydé en composés indole. Ces composés indole vont s'associer entre eux pour former l'eumélanine.

La voie de la production de la phaeomélanine fait intervenir des composés soufrés.

Le soufre est présent dans la cellule soit sous la forme d'un acide aminé, la cystéine, soit sous la forme d'un tripeptide, le glutathion qui sous l'action d'une glutamyl-transpeptidase peut libérer une cystéine.

La réaction spontanée de la cystéine avec les DOPAquinones aboutit à la formation des 5-S-cysteinyl DOPA qui polymérisent pour former la phaeomélanine.

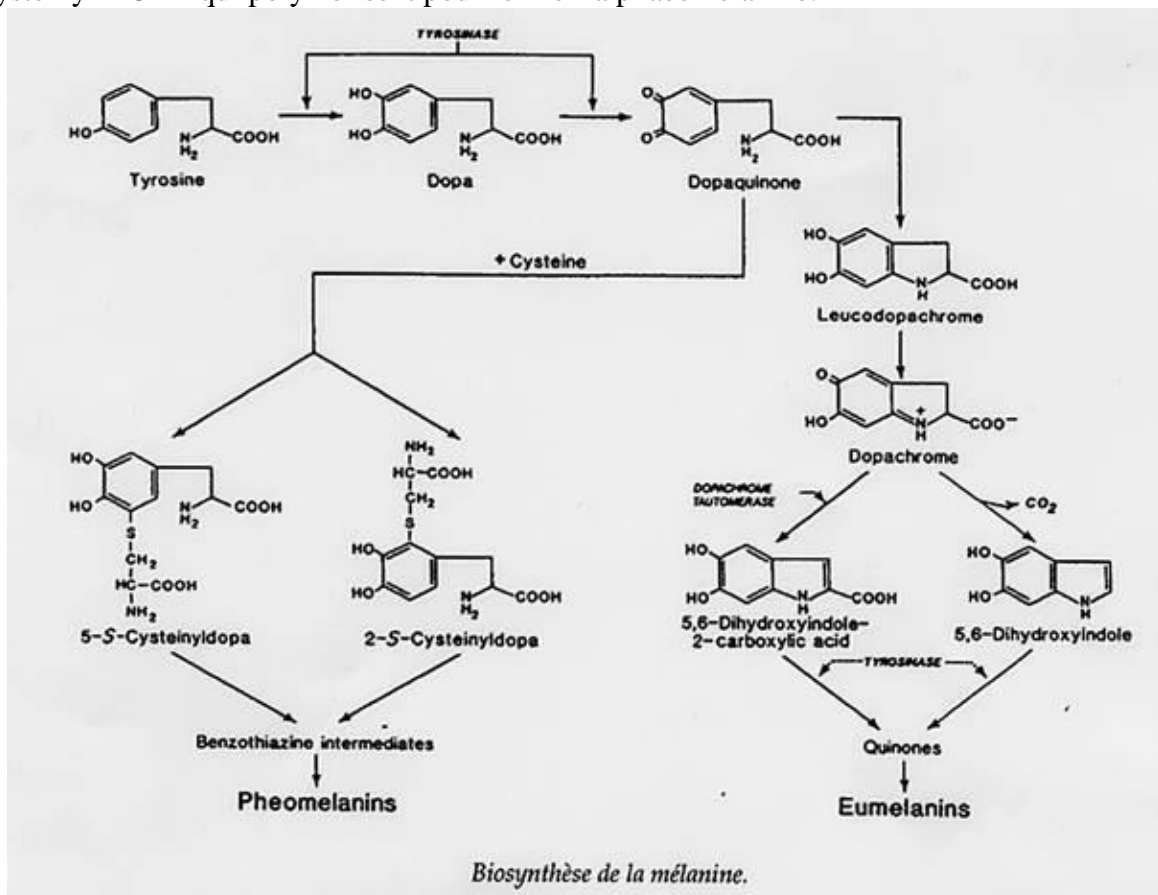


Figure 3: Biosynthèse de la mélanine

Le rôle majeur des mélanines est de protéger la peau contre les effets néfastes des rayons UV (ultra-violet) et d'empêcher le développement de cancers cutanés.

De plus, elles ont un rôle de détoxification important au sein des kératinocytes en raison de leurs capacités à lier les ions (positifs et négatifs) et diverses substances chimiques.

4. La pigmentation cutanée

Chez l'Homme, la couleur de la peau et des poils est principalement déterminée par le nombre, la taille, le type et le mode de répartition des mélanosomes.

Dans les conditions normales, les différences raciales de pigmentation de la peau chez l'Homme ne reposent pas sur des différences numériques de la population mélanocytaire épidermique. Pour une zone déterminée, le nombre de mélanocytes épidermiques est sensiblement identique chez le noir, le blanc ou l'asiatique.

Les facteurs prépondérants dans le déterminisme de la couleur de la peau sont donc le type de pigment synthétisé et le niveau d'activité des mélanocytes.

Les principales étapes qui déterminent la pigmentation constitutive de la peau et qui sont les mêmes dans les peaux de différents groupes ethniques ou les différentes races, sont:

- la migration des mélanoblastes vers l'épiderme,
- leurs survies et leurs différenciations en mélanocytes,
- la densité des mélanocytes,
- l'expression et la fonction des constituants enzymatiques et structuraux des mélanosomes,
- la synthèse des différents types de mélanine (eu- et phaeomélanine),
- le transport des mélanosomes aux dendrites du mélanocyte,
- le transfert des mélanosomes aux kératinocytes
- la distribution des mélanines et leurs dégradations au niveau de la peau.

La pigmentation peut être modulée par un grand nombre de facteurs intrinsèques ou extrinsèques, tels que la région du corps, les différences de sexe, d'ethnies, les anomalies génétiques, l'âge, des réponses variables aux signaux hormonaux, des changements liés au cycle pileux, le climat, les saisons, l'exposition aux UV, le contact avec des toxines, des polluants, des infections microbiennes.

Des facteurs intrinsèques qui régulent la pigmentation peuvent provenir non seulement des kératinocytes et des fibroblastes mais également des cellules endothéliales et des hormones véhiculées par l'apport sanguin, des cellules inflammatoires et du système nerveux.

Dans les kératinocytes, Foxn1 et p53 sont des facteurs de transcription qui régulent la pigmentation cutanée via le FGF α et des dérivés de POMC tels que la α -MSH et l'ACTH, respectivement. D'autres activateurs kératinocytaires de la mélanogénèse sont le SCF/steel factor (stem cell factor), l'HGF (hepatocyte growth factor), le GM-CSF (granulocyte-macrophage colony-stimulating factor), le NGF (nerve growth factor), l'endorphine, l'endotheline-1 (ET-1), la prostaglandine PGE2/PGF2 α et le LIF (leukemia inhibitory factor).

Dickkopf 1 (DKK1) est un inhibiteur de la voie de signalisation Wnt qui est abondamment sécrété dans le derme des plantes des pieds et des paumes des mains. DKK1 inhibe la prolifération et la fonction des mélanocytes en inhibant la voie de la mélanogénèse au niveau de la transcription des facteurs comme MITF et de la production des protéines

mélanogéniques. DKK1 affecte également le transfert de la mélanine des mélanocytes aux kératinocytes en supprimant l'expression de PAR-2.

Les cellules endothéliales sont des sources d'endothéline-1, de prostaglandines PGE2/PGF2, et d'oxyde nitrique (NO) qui active la pigmentation cutanée.

Le NO stimule la mélanogénèse par le biais d'une augmentation de la production de GMPc par les mélanocytes. Or le GMPc augmente l'expression et l'activité de la tyrosinase

Les nerfs produisent différents stimulateurs des mélanocytes, tels que le NGF ou la CGRP (calcitonin gene-related peptide).

Les estrogènes stimulent la pigmentation et les androgènes l'inhibent.

Les prostaglandines, les thromboxanes, et les leucotriènes augmentent l'activité tyrosinase et sont responsables de l'hyperpigmentation post inflammatoire.

Par contre, l'IL6 (interleukine 6) et le TNF α (tumor necrosis factor) sont des inhibiteurs de la pigmentation cutanée.

L'histamine, le GM-CSF, et l' α -MSH sont d'autres facteurs produits au cours de l'inflammation qui augmentent la mélanogénèse.

5. La pigmentation induite par les UV

L'irradiation UV est également bien connue pour augmenter la plupart des facteurs qui stimulent la mélanogénèse.

Les UV induisent une réponse immédiate et une réponse plus tardive.

L'action immédiate (quelques minutes) persiste plusieurs jours mais cette augmentation rapide de la pigmentation résulte seulement de l'oxydation de pigments préexistants et de la redistribution des mélanosomes sans augmentation de la mélanogénèse.

La réponse tardive aux UV correspond à une augmentation de la mélanogénèse qui résulte d'une augmentation de l'expression de MITF, un régulateur majeur de la transcription de la pigmentation et de ces cibles en aval incluant Pmel17, MART-1, la tyrosinase, Tyrp1, dct/Tyrp2.

De plus, les mélanocytes épidermiques et également les kératinocytes répondent à une exposition aux UV en augmentant leurs productions en α -MSH et ACTH, qui, à leur tour, induisent une augmentation de l'expression de MC1R à la surface des mélanocytes et stimulent ainsi la mélanogénèse.

Les personnes à peau claire, avec une faible habilité à bronzer, ou présentant des taches de rousseur avec ou sans cheveux roux, ont un risque double d'avoir un mélanome. Les polymorphismes du gène MC1R sont associés à ce risque. Le mélanome est rarement présent chez les personnes n'ayant pas la peau blanche, avec une incidence 10 à 20 fois moins élevée.

La détermination du phototype est une méthode simple pour prédire les réactions de la peau vis-à-vis de l'irradiation UV. Une classification proposée par Fitzpatrick repose ainsi sur la susceptibilité à brûler et à bronzer aux UV. (Tableau 1)

Phototypes	Exemples	Carnation	Réaction solaire	DEM (mJ.cm ⁻²)	SPF suggéré
I	Celtiques, Irlandais, Roux	Blanche	Brûlent toujours Ne bronzent jamais	15-30	25-30
II	Individu à peau claires	Blanche	Brûlent facilement Bronzent peu, avec difficulté	25-40	25-30
III	Majorité des Caucasoïdes	Blanche	Brûlent parfois Bronzent progressivement	30-40	15
IV	Asiatiques Hispaniques	Mate	Brûlent peu Bronzent toujours bien	40-60	15
V	Indiens Moyen-Orientaux	Brune	Brûlent rarement Bronzent intensément	60-90	15
VI	Africain	Brun foncé à noire	Ne brûlent jamais Bronzent intensément	90-150	15

Tableau 1: Classification des phénotypes cutanés

La classification des phénotypes cutanés dépend de la réaction de la peau au soleil: de la couleur de la peau et du résultat de l'exposition aux rayons UV. Il existe 6 phénotypes de peau.

DEM: Dose Erythémateuse minimale

SPF: Sun Protection Factor (Indice de protection solaire)

II LE VITILIGO

A. Généralités

Le vitiligo est une maladie acquise et progressive, caractérisée par une hypomélanose circonscrite de la peau et des cheveux. (4)

Elle est caractérisée par l'apparition de plaques blanches, bien délimitées par une bordure convexe hyperpigmentée. Ces taches correspondent à une destruction locale des mélanocytes.

B. Epidémiologie

Cette pathologie est relativement fréquente, puisqu'elle touche environ 0,5% à 1% de la population mondiale, sans prédominance de sexe, sans distinction raciale ou ethnique, avec 10 à 30% de forme familiale. (5)

Le vitiligo débute avant l'âge de 10 ans dans 25% des cas ; dans la majorité des cas, le vitiligo commence avant l'âge de 20 ans ; et dans près de 75% des cas avant l'âge de 30 ans. (6)

Toutes les parties du corps peuvent être touchées, avec une nette prédominance pour le visage (autour de la bouche et des yeux), les pieds, les mains, et au niveau des zones de frottements (genoux, coudes ...)

Les plaques ont tendance à augmenter en volume et en nombres avec le temps, et la maladie peut évoluer vers une dépigmentation totale ou rester localisée.

Cette atteinte cutanée n'est ni douloureuse, ni contagieuse, ni infectieuse. Sa gravité résulte d'une part de la souffrance morale et psychologique en lien avec l'aspect inesthétique des lésions, et d'autre part à son association fréquente avec d'autres maladies auto-immunes, en particulier les thyroïdites auto-immunes.

C. Clinique

Le vitiligo se présente sous la forme de plaques achromiques apparaissant sur le corps. Le nombre, la taille, la forme, la distribution et l'évolution de ces taches est variable d'un individu à l'autre. La taille de ces plaques peut varier de quelques millimètres à plusieurs centimètres. (6) (Figure 4)

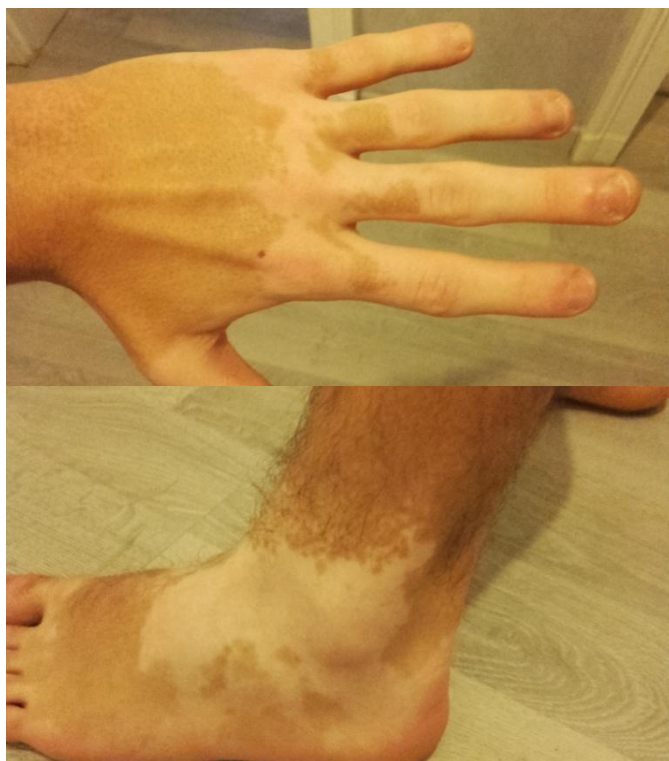

Figure 4: Exemple de lésions de vitiligo (Photos personnelles)

Selon la classification et la nomenclature Bordeaux VGICC, il existe deux formes cliniques de vitiligo, le Vitiligo Segmentaire (VS) qui est unilatéral et le Vitiligo Non Segmentaire (VNS) qui est généralement bilatéral et symétrique. (Tableau 2)

Les formes cliniques	Les sous-types
Vitiligo/ Vitiligo Non Segmentaire	Acrofacial Muqueux (> à un site) Généralisé Universalis Mixte Formes particulières
Vitiligo Segmentaire	Uni-, bi-, plurisegmentaire
Vitiligo non déterminé/ Non classés	Focal Muqueux (un site isolé)

Tableau 2: Classification et nomenclature: Bordeaux VGICC (7)

VGICC: Vitiligo Global Issues Consensus Conference

1. Le vitiligo non segmentaire (VNS) (7)

C'est la forme la plus fréquente de vitiligo (environ 90% des cas).

Le terme "Vitiligo Non Segmentaire" est actuellement utilisé comme un terme générique pour désigner les différents sous types de vitiligo: vitiligo généralisé, vitiligo acrofacial et vitiligo universalis.

Cliniquement le VNS est caractérisé par des macules dépigmentées qui varient en taille de quelques à plusieurs centimètre de diamètres, impliquant souvent les deux côtés du corps avec une tendance vers la distribution symétrique.

Contrairement au VS, dans le VNS, les poils sont généralement épargnés par la dépigmentation, bien que la dépigmentation des cheveux puisse se produire avec l'évolution de la maladie.

a) Le vitiligo généralisé (8)

Les plaques, plus ou moins étendues, sont dispersées et souvent bilatérales et symétriques. Les lésions sont principalement situées au niveau des zones de frottements, des extrémités et du visage. (Figure 5)

L'extension du vitiligo est imprévisible, par poussée le plus souvent. Les microtraumatismes physiques (égratignures, frictions...) semblent contribuer à l'expression clinique de cette forme, c'est le phénomène de Koebner.

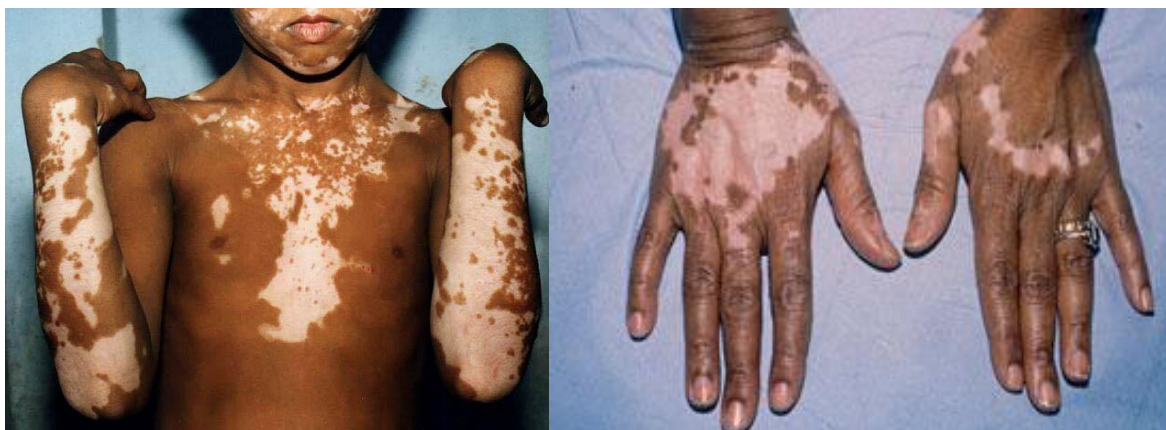

Figure 5: Exemple de vitiligo généralisé (9)

b) Le vitiligo universalis (8) (7)

C'est la forme la plus étendue, l'ultime stade d'évolution des autres formes.

Le vitiligo universel correspond à une dépigmentation partielle ou complète de la peau ; cette dépigmentation peut atteindre plus de 80% de la surface totale. (10)

Ce terme est généralement utilisé lorsque la dépigmentation atteint la peau, les cheveux et le corps, et parfois les muqueuses orales et génitales. L'atteinte du cuir chevelu est généralement fréquente.

c) **Le vitiligo mixte** (7)

La coexistence d'un VNS et d'un VS a été signalée pour la première fois chez un enfant atteint de VNS et traité par UVB (ultra-violet B) ; qui a laissé une lésion segmentaire récalcitrante suggestive de VS.

Cette association peut être considérée comme la manifestation d'un segment superposé à une maladie polygénique généralisée, dans laquelle l'engagement segmentaire précède la généralisation de la maladie et étant plus résistant aux thérapies.

La présence d'un halo nævus et de leucotrichie au début peut être un facteur de risque de développement d'un vitiligo mixte chez les patients atteints de VS.

2. **Le vitiligo segmentaire**

Ce vitiligo est caractérisé par la présence de macules unilatérales localisées au niveau d'un ou plusieurs dermatomes (territoire de peau innervé par un nerf donné) (Figure 6).

Le vitiligo segmentaire touche préférentiellement le sujet jeune, se développe généralement avant l'âge de 30 ans (87% des cas) et dans 41,3% des cas avant l'âge de 10 ans. (11) (12)

Le site préférentiellement touché au cours du vitiligo segmentaire est la face (50% des cas), suivi du cou (23%). On retrouve ensuite par ordre d'atteinte: le tronc, les membres et les extrémités (Figure 7). Le dermatome le plus touché est celui du nerf trijumeau, un seul dermatome est atteint dans 75% des cas. (12)

Le vitiligo segmentaire a généralement une progression rapide mais limitée, la dépigmentation se propage dans le segment sur une période de 6 à 24 mois, puis s'arrête. Une nouvelle extension est rare. (7)

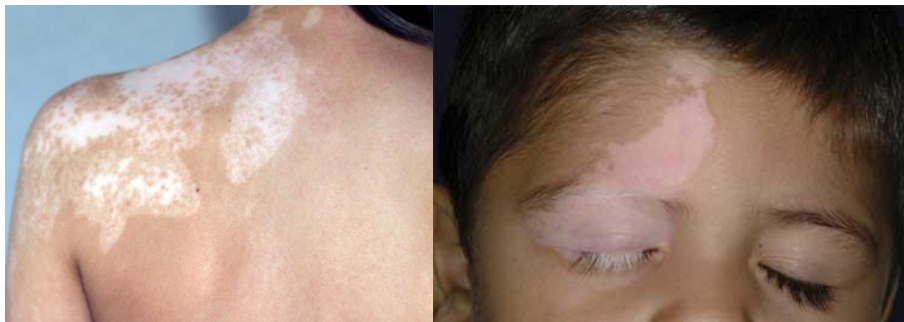

Figure 6: Exemple de vitiligo segmentaire (9)

L'apparition des taches est plus précoce et son évolution est plus stable que celle du vitiligo généralisé et non familial. Ce type de vitiligo n'est pas associé au phénomène de Koebner.

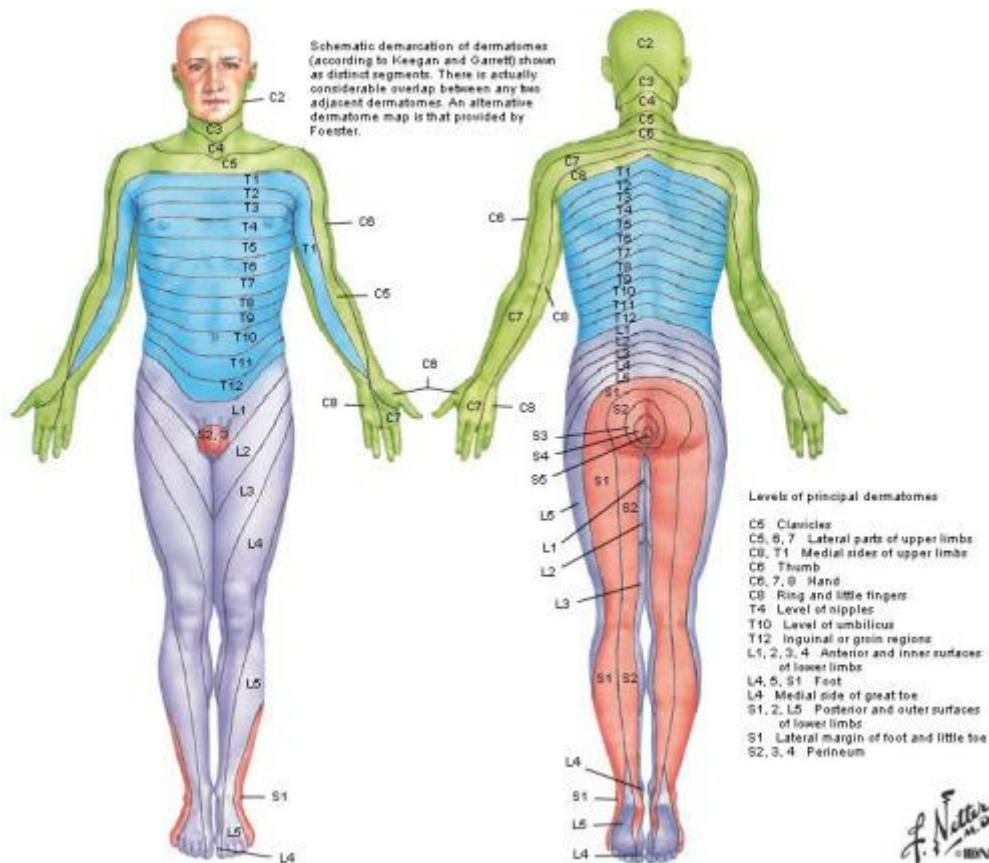


Figure 7: Représentation des dermatomes

Il est rare pour un patient atteint d'un vitiligo segmentaire d'évoluer vers un vitiligo généralisé. Si c'est le cas, on parlera de vitiligo mixte.

Le vitiligo segmentaire résulterait d'un dysfonctionnement du système nerveux sympathique. (13)

Une première classification du vitiligo segmentaire du visage a été proposée par Hann. (14)

- Type I:
 - Ia: La lésion commence sur le côté droit du front, traverse la ligne médiane du visage et descend sur les paupières, l'aile du nez et la joue du côté gauche du visage. C'est la lésion la plus fréquente (28,8%)
 - Ib: A l'inverse de Ia, la lésion commence du côté droit. Elle touche 10,5% des patients.
- Type II: La lésion débute dans la zone entre le nez et les lèvres puis remonte vers la région pré-auriculaire. 16% des patients en sont atteints.
- Type III: La lésion commence de la lèvre inférieure et continue vers le menton et le cou. Elle touche 14,4% des patients.
- Type IV: La lésion démarre du côté droit du front et se propage vers le bas aux zones du nez, des joues et des yeux sans franchir la ligne médiane du visage. Elle touche 10,9% des patients.
- Type V: la lésion est sur la joue gauche. C'est la moins fréquente des lésions avec 8,9% des patients.

Dans 64% des cas de vitiligo segmentaire, les lésions ne suivent pas un seul dermatome mais en chevauchent un, deux voire trois. Une nouvelle classification suivant 5 modèles topographiques a ensuite été proposée par Gauthier. (15)

- Type I: Correspond au dermatome ophtalmique
- Type II: Correspond au dermatome maxillaire
- Type III: Correspond au dermatome mandibulaire
- Type IV: Correspond à une répartition de la lésion sur plusieurs dermatomes
 - IVa: Ophtalmique et maxillaire
 - IVb: Maxillaire et mandibulaire
 - IVc: Ophtalmique, maxillaire et mandibulaire
- Type V: Correspond au dermatome cervicofacial

3. Les formes indéterminées (7)

Les formes indéterminées sont le vitiligo focal et le vitiligo muqueux.

a) Le vitiligo focal

Le diagnostic de vitiligo focal doit être considéré après avoir exclu tous les autres diagnostics, et une biopsie peut être utile pour exclure d'autres causes d'hypopigmentation focale.

Cette forme se présente par de petites macules isolées, limitées en taille et en nombre qui ne correspondent pas à une distribution typique de segment, et qui n'a pas évolué en VNS après une période de 1 à 2 ans. Cette forme résiste souvent aux traitements.

b) Le vitiligo muqueux

Cette forme de vitiligo ne touche que les muqueuses orales et/ou génitales.

4. Pathologies associées (16) (17)

En général, seule la peau est touchée par le vitiligo. Cependant les mélanocytes sont aussi présents dans d'autres parties du corps, on peut alors avoir des atteintes:

- **Atteinte auriculaire**

Le labyrinthe membraneux de l'oreille interne, en particulier la rampe vestibulaire, contient des mélanocytes. Ceux-ci peuvent être touchés lors d'un vitiligo, des problèmes auditifs (hypoacousie) peuvent alors survenir.

- **Atteinte oculaire**

Les mélanocytes sont présents dans l'iris et la couche choroïdes de l'œil. Le plus souvent, il n'y a pas de perte de l'acuité visuelle. Il est important que les patients atteints de vitiligo soient régulièrement suivis par un ophtalmologiste.

- **Atteinte neurologique**

On retrouve aussi des mélanocytes dans les leptoméniges.

Dans le syndrome de Vogt-Koyanagi-Harada ; on note une association de symptômes cutanés, auriculaires, oculaires et neurologiques.

- **Naevus de Sutton**

En plus de dépigmentation cutanées, les patients souffrant de vitiligo présentent parfois d'autres signes dermatologiques. On retrouve fréquemment (7 à 10% des cas) une pelade ou alopecie areata, maladie auto-immune entraînant une perte de cheveux et des poils par plaque.

On peut aussi assister à une poliose, c'est à dire une décoloration localisée des poils, cils, sourcils et des cheveux (18 à 45% des cas).

Une canitie précoce (grisonnement puis blanchiment des cheveux) apparait dans 7 à 37% des cas.

Le vitiligo peut parfois être associé à des halos nævi. Il s'agit de lésions de dépigmentation qui entourent un grain de beauté (Figure 8). Souvent le nævus disparaît progressivement et seule une tache blanche subsiste. Ce phénomène est rencontré chez 2 à 35% des patients.

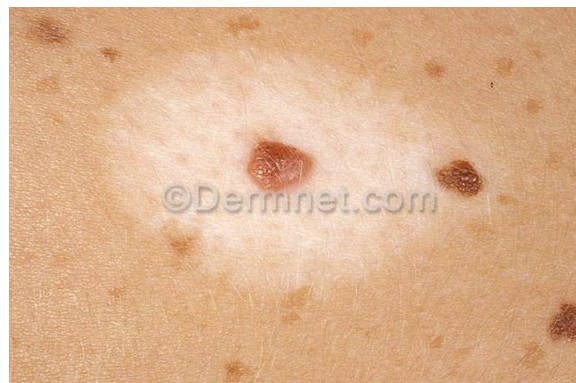

Figure 8: Nævus de Sutton (9)

Enfin, de nombreuses études ont montré que chez les patients atteints de vitiligo, le risque de développer une autre pathologie auto-immune (affections thyroïdiennes, diabète insulino-dépendant, maladie d'Addison, maladie de Biermer, ...) est plus importante que dans la population générale. (17)

D. Diagnostic

1. Diagnostic clinique

La plupart du temps, le diagnostic de vitiligo se fait grâce à l'observation clinique.

A l'examen visuel on note des macules achromiques blanches et uniformes délimitées par une bordure convexe qui, généralement, augmente avec le temps. La surface des macules n'est pas squameuse, la sensibilité est normale, et le prurit est inconstant. (18)

La localisation de ses macules aux niveaux des zones de frottement (genoux, coude, ceinture...) est un indicateur supplémentaire pour le diagnostic.

Aucun examen complémentaire n'est alors nécessaire.

Parfois le diagnostic est plus difficile, en particulier dans les formes débutantes ne comportant que très peu de lésions visibles. On peut alors s'aider d'un examen à la lumière de Wood.

Cet examen utilise la lumière UV et permet de mieux détecter les lésions de vitiligo (notamment sur les personnes à peau claire) et surtout d'apprécier la réserve en mélanocytes qui est un élément prédictif de la réponse thérapeutique (Figure 9).

Il est également utilisé lors du traitement pour détecter une éventuelle repigmentation. (19)



Figure 9: Examen clinique d'une tache dépigmentée sans et avec lampe de Wood

2. Examens complémentaires

a) La biopsie cutanée

La biopsie cutanée est rarement nécessaire pour faire le diagnostic de vitiligo. Mais elle peut être utile afin de faire la différence avec d'autres lésions associées à une anomalie de la coloration de la peau.

La biopsie montre une absence de pigment mélanique et de mélanocytes dans la peau lésionnelle.

b) Notion de surface corporelle atteinte

Il est important de déterminer la surface du corps atteinte par la maladie. Cela permettra d'évaluer la progression ou la régression du vitiligo au fil des années suite à l'utilisation des traitements.

Plusieurs outils sont utilisés:

- L'échelle VASI (Vitiligo Area Scoring Index): a été élaborée par Hamzavi en 2004. Le corps est divisé en 5 régions distinctes: Mains, Bras, Pieds, Jambes et Tronc. Le visage et le cou ne font pas partie de l'évaluation globale.

Pour chaque région, le VASI est calculé par le produit de l'étendue de la tâche en unité de main (une unité de main représente 1% de la surface totale) par la gravité de la dépigmentation de chaque plaque. Le VASI est compris entre 0 et 100%. (Figure 10)

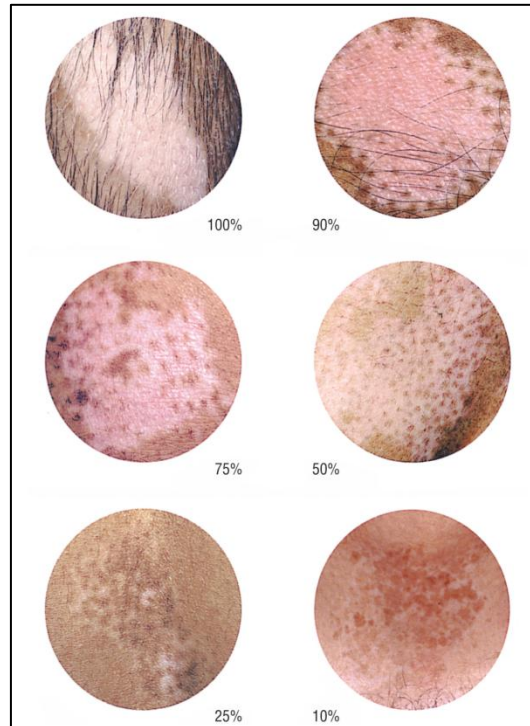


Figure 10: Echelle d'évaluation pour estimer le degré de pigmentation (20)

A 100% le pigment est absent ; à 75% la zone dépigmentée est supérieure à celle pigmentée ; à 50% les zones pigmentées et dépigmentées sont égales ; à 25% la zone pigmentée dépasse la zone dépigmentée et à 10% quelques taches de dépigmentations sont présentes. (20)

- Le VETF (Vitiligo European Task Force) développé en 2006 est dérivé de la règle des neuf de Wallace. (21)

Considérant qu'une main représente 1% de la surface cutanée, la règle des neuf attribue des multiples de 9% à divers territoires de la peau:

- 9% pour l'ensemble tête et cou,
- 9% pour chaque membre supérieur,
- 18% pour chaque membre inférieur,
- 18% pour chaque face du tronc,
- 1% pour le périnée

Les mains et les pieds sont considérés comme une seule aire.

Deux autres paramètres sont pris en considération:

- Le "staging" ou sévérité de la plus large macule de chaque région, notée de 0 (pigmentation normale) à 4 (dépigmentation totale)
- Le "spreading" ou progression de la maladie appréciée par une échelle simple: -1, régressif ; 0, stable et +1, évolutif.

c) L'examen sanguin

Le vitiligo est souvent associé à d'autres pathologies auto-immunes.

C'est pour cela qu'il est très souvent demandé de réaliser un bilan biologique avec un test de la fonction thyroïdienne (TSH, anticorps antithyroïdiens), une glycémie à jeun et une numération formule sanguine complète. (22)

d) Recueil de données

Il est important de recueillir toutes les informations que les patients peuvent donner. Cela peut concerner: son phototype, son origine ethnique, l'âge auquel la maladie a débuté, l'activité de la maladie, la présence ou non de phénomène de Koebner, la présence ou non d'halo naevi, les facteurs déclenchants et aggravants, les antécédent personnels et familiaux de maladie auto-immunes et de vitiligo, les traitements déjà essayer et en cours ...

Des photographies doivent aussi être prises pour visualiser une régression ou une amélioration de la maladie.

3. Diagnostic différentiel (23)

Le vitiligo présente de nombreuses similitudes avec d'autres pathologies cutanées dans l'apparence clinique telles que:

- Le pityriasis versicolor: cette atteinte cutanée est bénigne et causée par un champignon, les lésions sont de couleurs variables (de dépigmentées à hyperpigmentées). Un examen mycologique permet de faire le diagnostic;
- La sclérose tubéreuse: c'est une maladie génétique comportant des manifestations cardiaque, rénales, cutanées et cérébrales. Des taches hypomélaniques ou achromiques sont visibles sur la peau d'aspect "ash-leaf", elles siègent sur le tronc et les membres. Elle peut être confondue avec le vitiligo ponctué;
- La sclérodermie systémique: c'est une maladie rare associant un syndrome de Raynaud, des atteintes viscérales, cutanées et neuromusculaires. La sclérodermie localisée ou morphea est caractérisée par des atteintes cutanées;
- Le syndrome de Waardenburg: c'est une maladie génétique associant une surdité avec des anomalies de la pigmentation de la peau, des cheveux et/ou de l'iris. La pigmentation des lésions est variable, de dépigmentées à hyperpigmentées, mais stable. Souvent, les patients présentent un piébaldisme, c'est à dire un albinisme partiel associé d'une mèche blanche frontale.
- Le vitiligo associé à un mélanome: parfois un vitiligo se développe chez les sujets atteints d'un mélanome. La différence entre le vitiligo associé au mélanome et le vitiligo commun réside dans leurs localisations. Le premier commence sur le tronc ou le menton et s'étend en périphérie alors que le second débute aux extrémités pour ensuite atteindre la zone centrale du corps. Le vitiligo associé à un mélanome apparait le plus souvent à distance du mélanome.

E. Physiopathologie du vitiligo

La pathogénie du vitiligo est aujourd'hui encore, assez mal définie.

En effet, cette pathologie est caractérisée par la perte progressive et chronique des mélanocytes de l'épiderme et du réservoir folliculaire mais la destruction des mélanocytes au cours du vitiligo n'a jamais été démontrée.

Il existe plusieurs hypothèses pouvant expliquer la disparition des mélanocytes de l'épiderme:

- La théorie auto-immune
- La théorie neurale
- La théorie oxydative
- La théorie génétique

1. La théorie auto-immune

Il s'agit de la théorie la plus décrite dans la littérature.

L'implication du système immunitaire est de plus en plus démontrée dans le vitiligo, en effet d'autres maladies auto-immunes sont souvent associées au vitiligo (chez 20 à 30% des patients). Il s'agit de pathologie thyroïdienne, de la maladie d'Addison, du lupus, ou d'anémies pernicieuses. La coexistence du vitiligo avec d'autres dermatoses impliquant le système immunitaire, tels que le psoriasis ou le lichen plan a aussi été décrite. (24)

De plus, on remarque une bonne efficacité des traitements immunosuppresseurs (corticoïdes) sur le vitiligo, ce qui prouve l'action du système immunitaire contre les mélanocytes. (25)

La théorie auto-immune comprend des mécanismes humoraux et/ou à médiation cellulaire. (26)

a) Auto-anticorps

Une quantité importante d'anticorps dirigés contre des antigènes mélanocytaires est présente dans le sérum des patients atteints de vitiligo. Ces anticorps sont capables de détruire les mélanocytes. Cette destruction peut se faire de deux manières: par la voie du complément ou par l'activation de cellules immunocompétentes.

Ces anticorps sont dirigés contre un ou plusieurs antigènes mélanocytaires: (27)

- Des antigènes de surface de poids moléculaire différent (de 35 kDa à 150 kDa)
- Des protéines intra-mélanocytaires: la tyrosinase, TRP-1, TRP-2 et Pmel 17 (melanocyte protein 17)
- Un récepteur membranaire: MCHR1 (melanin-concentrating hormone receptor 1)
- Un facteur de transcription: SOX 10

Bien que la présence d'auto-anticorps dans le sérum des patients atteints de vitiligo soit vérifiée par de nombreuses études, l'origine et le rôle de ces anticorps restent irrésolus.

b) Immunité à médiation cellulaire

A côté des facteurs humoraux, un mécanisme d'immunité à médiation cellulaire est impliqué dans la destruction des mélanocytes par le biais des lymphocytes T CD8 cytotoxiques dirigés contre les mélanocytes.

A la périphérie des lésions actives et au niveau de la peau atteinte par le vitiligo, il a été décrit un infiltrat inflammatoire lymphocytaire. Cet infiltrat s'accompagne de macrophages, de lymphocytes T CD4 et CD8, de cellules dendritiques productrices d'interféron α au niveau de la zone péri-lésionnelle. (26)

Les lymphocytes expriment des molécules telles que le récepteur à l'IL-2, le CMH de classe II et des cytokines pro-inflammatoires comme l'interféron γ .

De plus, il a également été mis en évidence une expression anormale du CMH de classe II et une sécrétion accrue des molécules d'adhésion ICAM-1 au niveau des mélanocytes de la peau péri-lésionnelle. Ces molécules jouent un rôle important dans la présentation antigénique et l'activation des lymphocytes T Helper, ce qui pourrait favoriser une réaction immunitaire locale dirigée contre les mélanocytes pigmentaires. (28)

Sur la base des données disponibles on peut ainsi conclure qu'une réaction immunitaire cellulaire d'origine primaire ou secondaire (l'immunité innée et l'immunité adaptative) est impliquée dans la perte des mélanocytes ce qui crée la lésion de vitiligo.

2. La théorie neurale

Cette théorie suggère que la mort des mélanocytes est provoquée directement ou indirectement par une réaction inappropriée des mélanocytes à l'exposition à divers neuropeptides.

Elle a été évoquée par l'aggravation ou le déclenchement du vitiligo au cours de stress psychologique. (29)

Elle se fonde sur l'interaction entre les mélanocytes et les cellules nerveuses adjacentes ; on constate en effet que dans certains cas de vitiligo segmentaire, la dépigmentation suit la distribution des nerfs.

L'altération des mélanocytes serait provoquée par leur réaction inadaptée à l'exposition de neuropeptides tels que la dopamine et la noradrénaline.

Différentes études ont rapporté des concentrations plasmatiques élevées de dopamine et de noradrénaline ainsi que des concentrations urinaires élevées de leurs métabolites, l'acide homovanilique et l'acide vanylmandélique, au déclenchement de la pathologie et lors des phases actives. (30)

Il a été rapporté, chez certains patients atteints de vitiligo, une altération de la synthèse d'un cofacteur (6BH4 ; la tétrahydrobioptérine) essentiel à la synthèse des catécholamines, ce qui entraînerait une accumulation d'un produit intermédiaire, le 7-tétrahydrobioptérine (7BH4) (Figure 11). Le 7BH4 est capable d'inhiber la synthèse de mélanine et est toxique pour les mélanocytes. L'accumulation de ces bioptérines va inhiber la production de tyrosine et créer un raccourci dans leur recyclage ce qui va entraîner une accumulation de peroxyde d'oxygène H_2O_2 . (31)

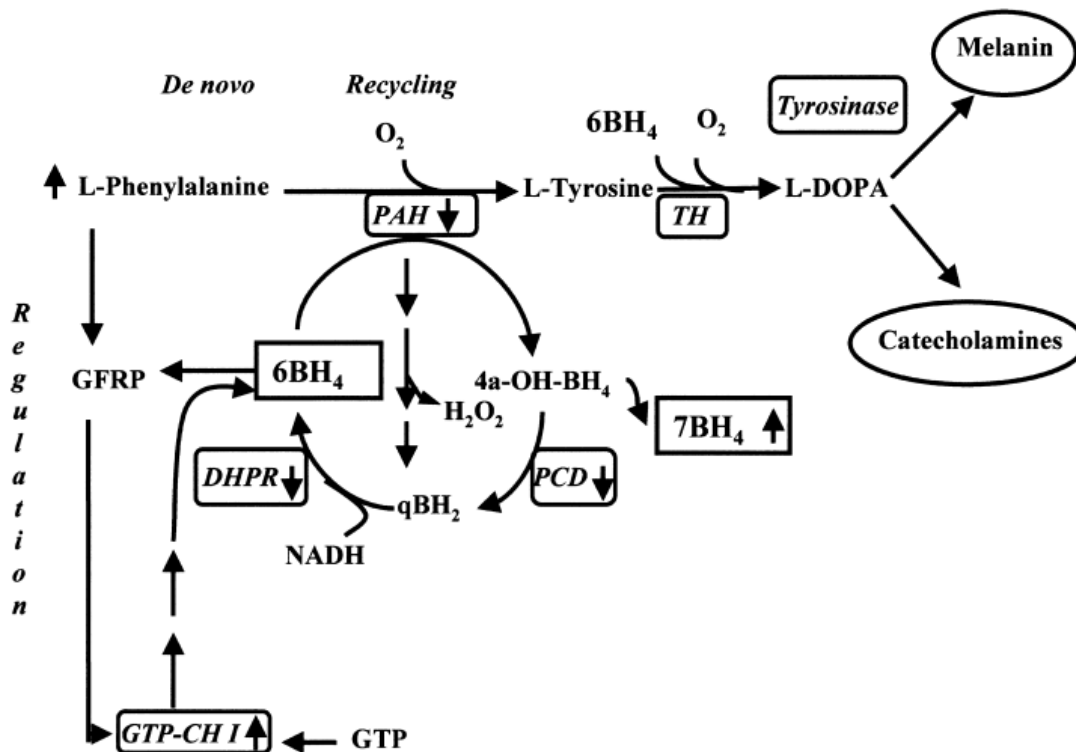


Figure 11: Synthèse de novo/ recyclage/ régulation du 6BH4 dans la production de la L-Tyrosine en tant que substrat pour la mélanogénèse et la synthèse des catécholamines (31)

Deux hypothèses sont évoquées pour expliquer l'altération des mélanocytes par cette voie:

- Un mécanisme direct par toxicité des produits de l'oxydation des mélanocytes
- Un mécanisme indirect par la vasoconstriction induite par la noradrénaline qui va aboutir à la production de radicaux libres. (29)

L'accumulation de 6BH4 et de 7BH4 pourrait inhiber les enzymes antioxydantes et la synthèse de mélanine. Les mélanocytes sont donc privés d'un précurseur essentiel pour la synthèse de mélanine, la tyrosine, et sont exposés à des intermédiaires toxiques.

3. La théorie oxydative

Cette théorie implique l'action de métabolites oxydatifs cytotoxiques ainsi qu'une sensibilité accrue des mélanocytes à ces métabolites.

Les données de la littérature montrent un stress oxydatif dans l'ensemble de l'épiderme des patients atteints de vitiligo, une vacuolisation et des dommages au niveau des mélanocytes et des kératinocytes ainsi que des taux élevés de H₂O₂. (32) (33)

Des cultures de mélanocytes de patients atteints de vitiligo ont montré un faible taux de la catalase pour la croissance des cellules et un taux élevé de dérivés réactifs de l'oxygène ou ROS (Reactive Oxygen Species). Cette augmentation des taux de ROS va entraîner une altération de l'expression et/ou de l'activité des systèmes antioxydants. Il y aura donc un besoin en catalase plus important qui s'explique par les taux élevés de H₂O₂, en effet la catalase est l'enzyme qui métabolise le H₂O₂. (29)

Il a également été montré de faibles taux d'antioxydants comme la Superoxyde dismutase, le glutathion peroxydase, le glucose-6-phosphate déshydrogénase et les vitamines C et E dans l'épiderme ou dans le sérum des patients atteint de vitiligo ce qui suggère un défaut d'oxydo-réduction dans cette maladie. (34)

Une augmentation des ROS peut aussi être la conséquence d'un dysfonctionnement des mitochondries, dû à un défaut de structure, aboutissant ainsi à la perte des mélanocytes. (35)

En conséquence, des concentrations élevées en H_2O_2 sont en mesure de modifier l'homéostasie calcique, par conséquent, de perturber l'absorption de la L-phénylalanine, (précurseur de la tyrosine dans les mélanocytes).

En outre, les ROS sont capables d'oxyder et d'inhiber l'activité de peptides actifs dérivés de l'ACTH et de l' α -MSH ayant un rôle crucial dans le maintien de la mélanogénèse, étant donné que leur libération active une cascade de signaux intracellulaires conduisant à une régulation à la hausse des enzymes clés de la mélanogénèse, tels que la tyrosinase et des protéines liées à la tyrosinase Tyrp-1 et Tyrp-2.

La DOPA va en présence de H_2O_2 créer un complexe secondaire qui, en se fixant à la tyrosinase, va l'inhiber et ainsi empêcher la synthèse de mélanine. (36)

L'accumulation des ROS est également capable d'induire la peroxydation des lipides, des lésions de l'ADN, une augmentation de la production de cytokines pro-inflammatoires et d'entraîner la perte de fonctionnalité des enzymes qui jouent un rôle clé dans la mélanogénèse. (37) Ces protéines altérées pourront montrer une perte partielle ou complète de leur fonction et entraîner un signal de mort cellulaire. (36)

Les hauts taux intracellulaires de H_2O_2 et des ROS augmentent également la réponse à des cytokines $TNF\alpha$ et $TGF\beta$ (Transforming Growth Factor), puissantes inhibitrices de la mélanogénèse, ainsi que les taux d'IL-2. (36)

Une interaction entre la théorie oxydative et la théorie neurale est probable étant donné que l'excès de catécholamines génère des ROS et qu'à l'inverse, le peroxyde d'hydrogène agit sur le cycle de 6-BH4.

4. La théorie génétique

Beaucoup d'études génétiques ont montré l'existence d'antécédents positifs du vitiligo (20 à 30% des personnes atteintes) ce qui suggère qu'il y aurait une transmission génétique du vitiligo. (38)

La transmission du vitiligo serait non mendélienne et de nature polygénétique avec plusieurs gènes candidats. (39) Une affection de nature polygénique avec altération simultanée de plusieurs gènes conférerait ainsi à une prédisposition génétique au vitiligo.

Une recherche des liaisons génétiques par criblage du génome a permis de retrouver plusieurs loci de susceptibilité. Ces loci sont localisés sur les chromosomes 1 (AIS1, 1p31), 7 (AIS2, 7q), 8 (AIS3, 8p), 9, 11, 13 et 17 (SLEV1, 17p). (40)

D'autres études ont également permis d'associer le vitiligo à certains loci de gènes du HLA, ces loci semblent différents d'un groupe ethnique à l'autre. (41) (Tableau 3)

Certains allèles de PTPN2 sont associés à une susceptibilité accrue pour le vitiligo généralisé et les maladies auto-immunes auxquelles le vitiligo est parfois associé. (42)

Des études ont montré que le vitiligo généralisé pouvait être divisé en deux sous-catégories impliquant des loci ou allèles différents.

La première sous-catégorie regroupe les cas de vitiligo liés à des maladies auto-immunes spécifiques et est associée aux loci AIS1, AIS2 et SLEV1.

La deuxième sous-catégorie regroupe les cas de vitiligo non liés aux maladies auto-immunes et est associée au locus AIS3. (43)

Le gène NALP1, codant un régulateur du système immunitaire inné a été identifié comme un gène majeur de susceptibilité du vitiligo ainsi que d'autres pathologies du système immunitaire associées au vitiligo. (44)

Une proportion importante de gènes impliqués dans le vitiligo est liée à l'auto-immunité. En tout, une vingtaine de gènes seraient susceptibles de jouer un rôle dans la pathogénie du vitiligo.

Chromosome	Gène ou Locus	Commentaire
1p36		Population chinoise
1p31.3-p32.2	AIS1	Rare, phénotype atypique
1p13	PTPN22	Confirmé, association à des pathologies auto-immunes
1q31-q32	IL10	
2q33	CTLA4	Données contradictoires
3p21.3	GPX1	
3p14.1-p12.3	MITF	Gene candidat
6p21.3	MHC (HLA-DRB1, HLA-DRB4, HLA-DQB1)	Association à pathologie auto-immune
6p21.3	LMP/TAP	
6p21-p22		Population chinoise
6q24-q25		Population chinoise
6q25.1	ESR	
7	AIS2	Auto-immunité associée, caucasiens
8	AIS3	Caucasiens
10q11.2-q21	MBL2	
12q12-q14	VDR	
12q13	MYG1	
14q12-q13		Population chinoise
17p13	NALP1	Confirmé, auto-immunité associée
17q23	ACE	Données contradictoires
21q22.3	AIRE	Cause des syndromes auto-immuns autosomiques récessifs
22q11.2		Population chinoise
22q12	COMT	

Tableau 3: Gènes et régions génomiques au cours du vitiligo (d'après Spritz 2010)(45)

5. Interaction entre le stress oxydatif et l'auto-immunité

Le rôle joué par l'auto-immunité et le stress oxydatif dans la pathogenèse de vitiligo a jusqu'à présent été considéré comme mutuellement exclusifs.

Des découvertes récentes ont suggéré que ces deux mécanismes sont tous deux impliqués dans le phénomène de dépigmentation et agissent en synergie. (36)

Dans les maladies auto-immunes telles que le vitiligo, le système immunitaire développe un milieu inflammatoire chronique dans lequel les ROS s'accumulent et exercent un effet toxique sur les cellules environnantes.

Les protéines structurales ou fonctionnelles des mélanocytes peuvent donc être modifiées par le stress oxydatif aigu et chronique, et éventuellement devenir de nouveaux antigènes capables de déclencher des réactions auto-immunes. (46)

Ainsi, selon cette nouvelle théorie, l'auto-immunité et le stress oxydatif interagissent dans l'initiation et / ou l'amplification de la perte de mélanocytes dans le vitiligo.

Une étude récente suggère que le stress oxydatif et l'auto-immunité coexistent dans le vitiligo mais pourraient également jouer des rôles différents dans l'initiation du vitiligo.

Dans cette étude, les niveaux d'anticorps anti-mélanocytes (évoqueurs d'un processus auto-immun) et les niveaux de peroxydation des lipides (qui indiquent en effet un stress oxydatif) ont été évalués chez les patients atteints de vitiligo précoce ou tardif.

Les auteurs ont trouvé que les niveaux de peroxydation lipidique ont été augmentés chez les patients atteints de vitiligo précoce, tandis que, au contraire, des anticorps anti-mélanocytes ont été augmentés dans l'autre groupe. Par conséquent, le stress oxydatif pourrait jouer un rôle majeur dans le lancement vitiligo plutôt que les auto-anticorps. (47)

Peut-être que l'accumulation consécutive de ROS peut secondairement déclencher l'auto-immunité et déclencher le processus de dépigmentation du vitiligo, les ROS pourraient modifier la structure de la protéine impliquée dans la mélanogénèse, tels que la tyrosinase, les rendant plus antigéniques.

6. Le phénomène de Koebner

Initialement décrit au cours du psoriasis et appelé réponse isomorphique, il correspond à l'apparition au niveau d'un traumatisme (Par exemple: des frictions, une plaie ou une irritation), de nouveaux éléments d'une dermatose dont le sujet est déjà porteur.

Ce phénomène est rencontré également au cours du lichen plan et du vitiligo.

Le phénomène de Koebner se produirait chez 21 à 62% des patients porteurs d'un vitiligo en fonction des séries. Ce phénomène se produirait principalement au cours du vitiligo généralisé. (48)

Le Vitiligo European Task Force (VETF) a introduit une méthode de classification du phénomène de Koebner dans le vitiligo ; trois facteurs différents entrent en considération: (49) (Figure 12)

- l'histoire du patient (phénomène de Koebner de type 1 ou KP1),
- l'examen clinique (phénomène de Koebner de type 2A ou KP2A, les lésions se retrouvent sur des zones de frottement et KP2B, les lésions sont induites par le port de vêtements)
- les lésions sont induites par un traumatisme et l'induction de la lésion de manière expérimentale (KP3).

Le phénomène de Koebner de type 3 est principalement limité aux essais cliniques.

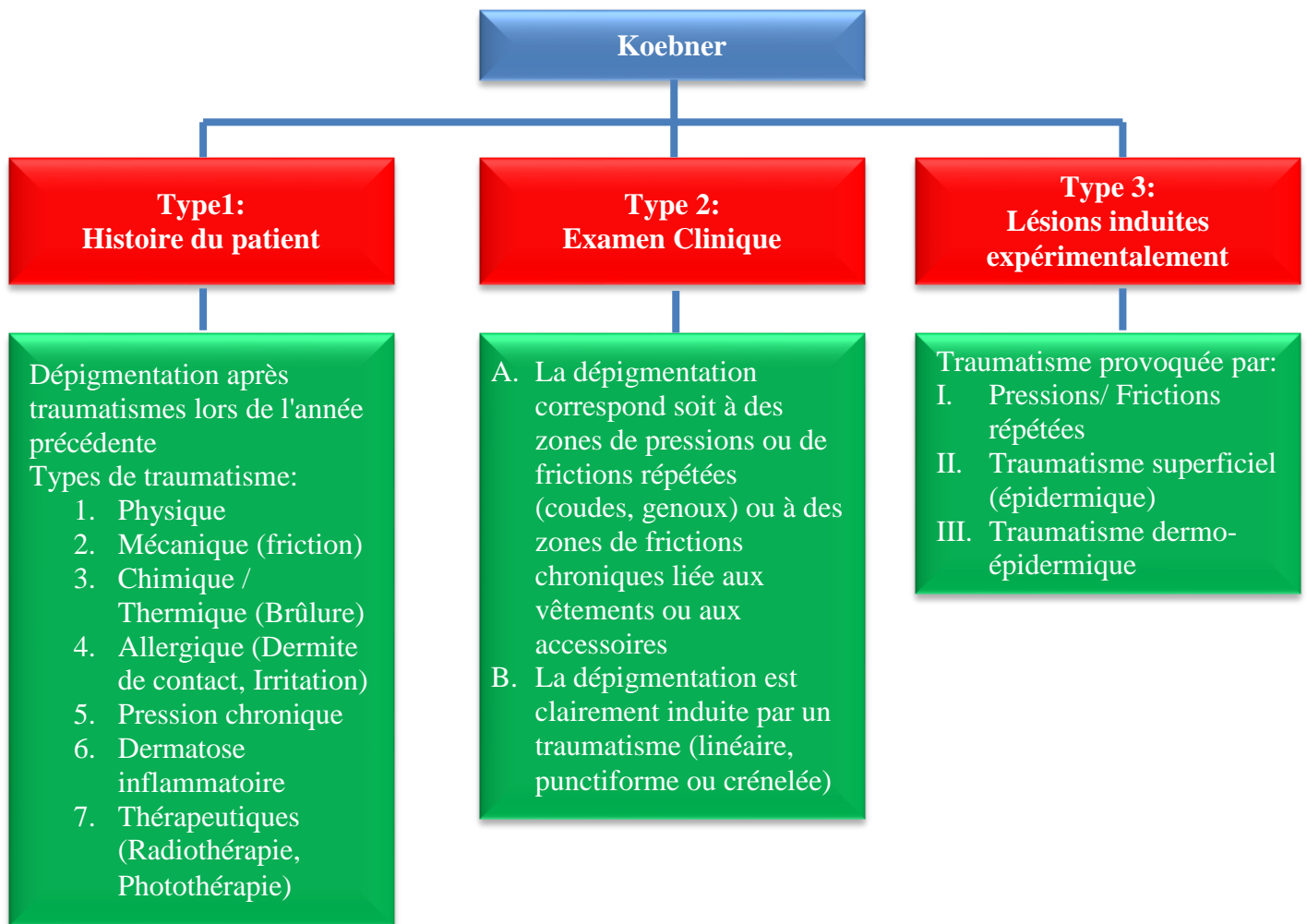


Figure 12: Classification proposée par le VETF pour le phénomène de Koebner (2011) (49)

Le phénomène de Koebner peut revêtir trois aspects cliniques: (49)

- Les macules dépigmentées correspondent à la forme du traumatisme infligé, elles seront linéaires et allongées.
- Elles auront un aspect de vitiligo trichrome avec des frontières de pigmentation intermédiaire.
- Les macules dépigmentées dépassent légèrement les dimensions du traumatisme tout en préservant la forme de l'agent en contact avec le tégument (montre, bracelet)

Le phénomène de Koebner évoque la participation d'un traumatisme mécanique au cours du vitiligo. En effet, certains patients évoquent la survenue des macules dépigmentées après des traumatismes et on note une fréquence accrue de macules dépigmentées au niveau de zones de pression et de frictions chroniques (Exemple: lors de la toilette et de l'habillement) (49) (Figure 12)

F. Traitements

Il existe de nombreuses façons de traiter le vitiligo.

Des traitements topiques d'une part avec les corticostéroïdes locaux, les analogues de la vitamine D et les inhibiteurs de la calcineurine, et la photothérapie d'autre part avec l'UVA thérapie, les UVB à spectres étroits et le laser à excimère (voir page 56) et enfin la supplémentation en vitamine et antioxydant. (50)

Cependant, aucun de ces traitements n'est entièrement satisfaisant, c'est pourquoi les traitements combinés sont souvent utilisés.

Lorsque les patients ne répondent à aucun de ces traitements, que leur vitiligo est stable depuis au moins un an et qu'il n'y a pas de phénomène de Koebner, il pourra être envisagé un traitement chirurgical ou un traitement dépigmentant. (Figure 13)

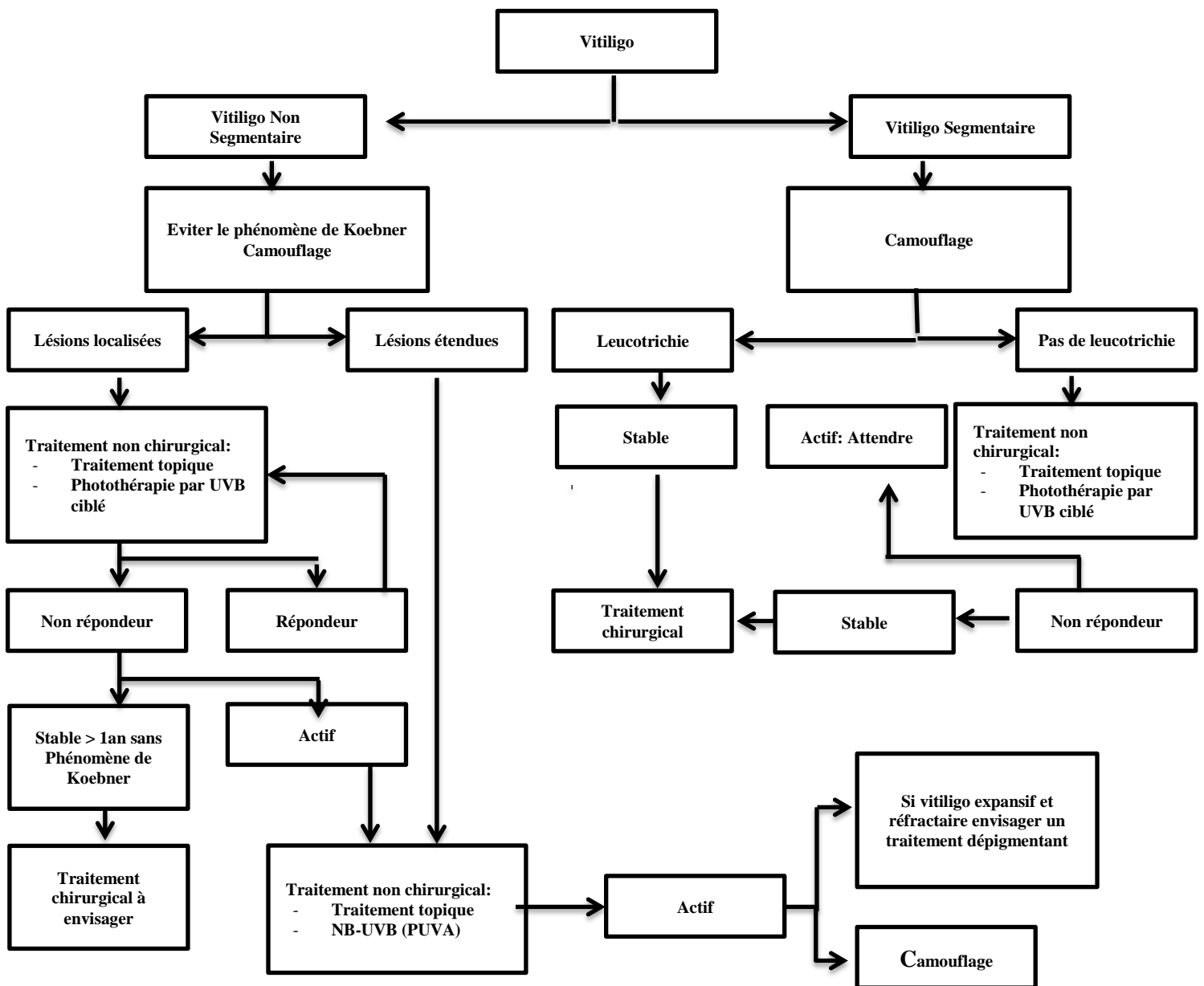


Figure 13: Algorithme de traitement pour la prise en charge du vitiligo (5)

1. Les traitements médicamenteux

a) Les dermocorticoïdes

Les dermocorticoïdes sont considérés comme des agents de repigmentation efficaces, prescrits en première ligne pour la forme localisée du vitiligo chez l'enfant. L'implication cellulaire et la réponse immunitaire humorale dans la pathogénie du vitiligo fournissent une justification pour leur utilisation.

Les dermocorticoïdes semblent aider à stabiliser la progression de la dépigmentation et encourager la repigmentation des zones localisées avec un taux d'amélioration variant de 20% à 90%.

Les avantages de la corticothérapie locale se résument par un coût relativement faible, une facilité d'application et une possibilité à utiliser à la maison. (51)

Pour le traitement du vitiligo, les corticoïdes de classe 3 et 4 sont utilisés: le Clobétasol 0,05% (Derموال®) et la Bétaméthasone 0,10% (Betneval®). La quantité de corticoïdes à appliquer devra être surveillée.

Si au bout de trois ou quatre mois de traitement, aucune repigmentation n'apparaît, il n'est pas nécessaire de poursuivre le traitement. (52)

(i) Indications

Ils sont utilisés en première intention dans le traitement du vitiligo pour les lésions du visage, les petites lésions et chez l'enfant.

(ii) Mécanisme d'action

Les dermocorticoïdes ont des effets immunosuppresseurs et anti-inflammatoires. Ils modulent la transcription des gènes à l'origine de protéines pro-inflammatoires (TNF- α , interleukines,...) et de facteurs d'adhésion (ICAM).

Ils augmentent, également, la synthèse de lipocortine ce qui provoque une réaction de la synthèse des prostaglandines, thromboxanes et leucotriènes, le tout entraînant leurs effets anti-inflammatoires et immunosuppresseurs. (53)

(iii) Effets indésirables

Les effets indésirables des corticoïdes locaux constituent le principal obstacle à leur utilisation à long terme ou sur de grandes surfaces.

En effet, l'utilisation prolongée de ce type de traitement provoque des effets indésirables locaux (fragilité et atrophie cutanée, vergetures, hypertrichose,...) et systémique par passage transcutané (syndrome de cushing, insuffisance surrénalienne). C'est pourquoi, le traitement par des corticoïdes de classe 3 et 4 doit être limité à 2 ou 4 mois ou doit être en alternance avec des corticoïdes d'activité plus faible. (54) (55)

b) Les corticoïdes systémiques

(i) Indications

Les corticoïdes systémiques sont utilisés dans le vitiligo d'évolution rapide afin d'en ralentir la progression. (56)

(ii) Mécanisme d'action

Les corticostéroïdes systémique permettent d'arrêter la progression du vitiligo et conduisent à une repigmentation grâce à leurs effets immunosuppresseurs. On observe une réduction de la cytotoxicité réalisée par le complément des autoanticorps envers les mélanocytes et une diminution du taux d'anticorps dirigés contre les antigènes de surface des mélanocytes. (56)

(iii) Effets indésirables

Des troubles osseux, métaboliques et cutanés peuvent se produire. Les corticoïdes peuvent aussi provoquer un syndrome de Cushing, une insuffisance surrénalienne voire des troubles neuropsychiques et des retards de croissance chez l'enfant.

Le pouvoir immunosuppresseur des corticoïdes fragilise l'organisme vis-à-vis des agressions bactériennes, virales et fongiques.

On peut également observer des œdèmes du visage, une prise de poids, des éruptions acnéiformes, une augmentation de l'appétit, des douleurs gastro-intestinales,... (55)

C'est pour cela qu'il n'est pas recommandé de les utiliser sur du long terme.

c) Les topiques immunomodulateurs

(i) Indication

Dans le traitement du vitiligo les topiques immunomodulateurs (TIM), Tacrolimus 0,1% (Protopic®), Pimécrolimus 1% (Elidel®, non commercialisé en France) sont utilisés en alternative aux dermocorticoïdes.

Présentant moins d'effets indésirables, ils peuvent être utilisés sur de plus longues périodes.

L'utilisation de TIM dans le vitiligo semble être aussi efficace que les dermocorticoïdes, en particulier lorsqu'il est utilisé dans la région du visage et du cou. (57)

(ii) Mécanisme d'action

Ce sont des macrolides, inhibiteur de la calcineurine au niveau des lymphocytes T.

Par sa liaison à une immunophiline cytoplasmique spécifique (FKBP12), les TIM inhibent les signaux de transduction calcium dépendants des lymphocytes T, inhibant ainsi la transcription et la synthèse d'interleukines (IL-2) et d'autres cytokines pro-inflammatoires (GM-CSF, TNF- α , et IFN- γ).

Cette diminution de synthèse entraîne une diminution de l'inflammation et de la réponse immune.

Ainsi, le Tacrolimus réduit l'activité de stimulation des lymphocytes T. (58) (59)

(iii) Effets indésirables

Les effets indésirables les plus fréquemment rencontrés sont des irritations cutanées au niveau du site d'application, des sensations de brûlure et de prurit mais régressant dans la semaine suivant le début du traitement. Il n'y a pas de risque d'atrophie de la peau avec les inhibiteurs de la calcineurine.

Après la mise sur le marché, des cas de tumeurs malignes (lymphomes cutanés) et de cancer cutanés ont été rapportés, c'est pour cela que l'on recommande de ne pas s'exposer aux rayons UV naturels ou artificiels après l'application de la crème. (55)

d) Les analogues de la vitamine D

(i) Indications

Les analogues de la vitamine D, le calcipotriol (Daivonex®) et le tacalcitol (Apsor®), sont indiqués dans le traitement du psoriasis. Leur utilisation a été proposée pour le traitement du vitiligo après que certains patients atteints de psoriasis et traités par tacalcitol et photothérapie, aient développé une hyperpigmentation au niveau des zones traitées. (60)

Les analogues de la vitamine D peuvent être utilisés en association avec des dermocorticoïdes ou avec de la photothérapie. (61)

(ii) Mécanisme d'action

Dans le traitement du psoriasis, ce sont des analogues de la vitamine D ayant un effet hypercalcémiant, inhibant la prolifération des kératinocytes et favorisant leur différenciation, entraînant en 4 à 12 semaines et dans 80% des cas une amélioration sensible des lésions. (55)

Leur mécanisme d'action dans le vitiligo est moins connu. Plusieurs hypothèses ont été proposées. (62)

Les kératinocytes, les mélanocytes et les fibroblastes dermiques possèdent des récepteurs à la vitamine D ; l'activation de ces récepteurs va entraîner l'expression de gènes impliqués dans la prolifération, la différenciation et les réactions inflammatoires.

Tout d'abord, la vitamine D serait un modulateur du système immunitaire. Ceci est basé sur le fait que les lymphocytes B et T et les macrophages expriment à leurs surfaces des récepteurs à la vitamine D. Une fois fixé, la vitamine D supprime l'activation des cellules T et l'expression de cytokines telle que le TNF- α et l'INF- γ .

L'exposition des analogues de la vitamine au niveau des mélanocytes, va augmenter l'activité de la tyrosinase et donc la mélanogénèse.

Au niveau des kératinocytes, leur exposition aux analogues de la vitamine D va conduire à une diminution de la prolifération et de la libération de cytokine pro-inflammatoire (IL-8 et IL-6) et augmenter la synthèse d'IL-10 (qui a des propriétés anti-inflammatoire).

L'efficacité de la vitamine D en topique peut être également due à ses propriétés anti-oxydantes, aidant ainsi les mélanocytes dans leurs luttes contre les radicaux libres de l'oxygène.

Enfin, la vitamine D régulerait l'homéostasie calcique, perturbée dans la peau vitiligineuse. (63)

(iii) Effets indésirables

Les analogues de la vitamine D sont très bien tolérés et présentent très peu d'effets indésirables, à part quelques irritations au niveau des sites d'application, des érythèmes et des brûlures motivant l'arrêt.

Il est recommandé de ne pas appliquer le calcipotriol (Daivonex®) sur le visage ou au niveau des plis cutanés, ainsi que de ne pas dépasser les doses indiquées (risque d'hypercalcémie). (55)

L'exposition aux UV ne doit se faire que si le médecin considère que les bénéfices potentiels seront supérieurs aux risques potentiels (augmentation de l'effet inducteur de tumeurs cutanées par les UV).

e) **Les dépigmentants** (64)

Pour les patients adultes atteints de vitiligo universalis, présentant une dépigmentation supérieurs à 50% de la surface corporelle, que le vitiligo est réfractaire aux autres traitements disponibles et qu'il est défigurant ou très visible, il est possible de dépigmenter les surfaces encore pigmentées afin d'atteindre un teint pâle uniforme.

Deux méthodes de blanchiments sont disponibles, la méthode chimique grâce aux dérivés de l'hydroquinone et la méthode physique qui utilise la technique du laser.

(i) **La méthode chimique**

L'agent le plus utilisé est le monobenzyl ether d'hydroquinone (MBEH), qui dérive de l'hydroquinone et également connu sous le nom de monobenzone. Il est utilisé sous forme de crème à la concentration de 20%.

Le MBEH est capable de diminuer l'excrétion de mélanine par les mélanocytes et peut aboutir à la destruction des mélanocytes et à une dépigmentation permanente.

Tout d'abord, un test d'utilisation doit être effectué sur la peau pigmentée de l'avant-bras afin d'écartier d'éventuelle réaction allergique.

Le traitement doit être médicalement encadré et utilisé sur une période relativement courte. La dépigmentation obtenue n'est pas toujours homogène.

Peu à peu, un éclaircissement de la peau se produit sur une période de 4 à 12 mois.

La dépigmentation induite par ces agents est généralement irréversible et elle est associée à une perte des mélanosomes et des mélanocytes.

Cet agent dépigmentant est très efficace mais engendre de nombreux effets secondaires cutanés (rougeur, eczéma, brulure et démangeaisons). Le risque carcinogène n'est pas exclu.

Cette thérapeutique est extrêmement délicate à manipuler et ne peut être proposée qu'à quelques patients.

Les indications d'une telle thérapeutique peuvent être ainsi définies:

- Motivation très importante du patient
- Echec thérapeutique médicales "repigmentantes" ou impossibilité de leur utilisation
- Age supérieur à 40ans
- Observance parfaite pour accepter un traitement local très long et qui comporte de nombreux effets indésirables.
- Acceptation d'une dépigmentation permanente et irréversible sur les zones traitées, entraînent une photosensibilisation importante. Et imposant une photoprotection locale.

L'importance de la photoprotection doit être particulièrement soulignée lorsque cette thérapie est utilisée. La bêta-carotène (de 30 à 60 mg quotidiennement) peut être utilisée en association avec le blanchiment pour donner à la peau une teinte cuivrée tout en tenant compte de l'effet secondaire peu courant de diarrhée.

(ii) La méthode physique

Récemment, de nombreux lasers, (par exemple le laser Q-switched rubis (QRS)), ont été préconisés comme traitement dépigmentant dans le vitiligo. Ce laser émet des impulsions à une longueur d'onde de 694nm.

Les lasers se sont avérés très efficaces pour cibler et détruire sélectivement les mélanocytes, provoquant ainsi la dépigmentation. Les lasers à QSR vont induire une lyse sélective des lésions pigmentées, car les longueurs d'ondes émises sont comprises entre 600 et 800nm et sont facilement absorbées par la mélanine.

Les effets indésirables sont les mêmes que pour les traitements topiques à savoir: un rougeur locale, des brûlures et des démangeaisons. Si la douleur est trop importante, on peut appliquer une crème anesthésiante à base de lidocaïne et de prilocaïne (type Emla®).

Avec les lasers, de grandes surfaces peuvent être dépigmentées en une seule séance (maximum 80cm²).

Les zones traitées doivent être protégées du soleil pendant environ 6 semaines.

Les lasers sont plus efficaces chez les patients atteints de vitiligo ayant un phénomène de Koebner positif.

2. La photothérapie

La photothérapie peut être utilisée dans le traitement du vitiligo.

Il existe plusieurs méthodes de traitements qui seront abordées en 3^{ème} partie de ce travail.

3. Les traitements chirurgicaux

Le traitement chirurgical du vitiligo a été proposé dans les années 1960.

La chirurgie est indiquée pour tous les types de vitiligo stables, qu'ils soient segmentaires ou généralisés ne répondant pas au traitement médical. Il n'existe pas de consensus fixant la durée au bout de laquelle le vitiligo est déclaré comme étant stable. Selon les auteurs, cette stabilité est obtenue au bout de 6 mois à 2 ans d'inactivité de la maladie. (65)

La plupart s'accorde pour dire que le vitiligo est stable quand trois critères sont respectés au cours de l'année passée:

- Pas de nouvelles lésions
- Pas de progression des anciennes lésions
- Absence de phénomène de Koebner

Il n'y a pas non plus de consensus concernant l'âge minimum pour pratiquer une greffe tissulaire ou cellulaire. La décision revient au praticien. (65)

Le choix de la procédure dépend du site des lésions, de leur étendue, de l'expérience du dermatologue et de la disponibilité d'infrastructure adaptées, du coût de la procédure et de la préférence du patient.

a) **Les greffes tissulaires**

(i) **Greffes de peau totale prélevée au punch ou mini-greffes**

Cette méthode consiste à réaliser plusieurs biopsies poinçonnées au niveau d'un site donneur normalement pigmentée (cuisse ou fesse). Les prélèvements se font grâce à un biopsie-punch (instrument chirurgical à lame cylindrique) de 1,5 à 2mm de diamètre.

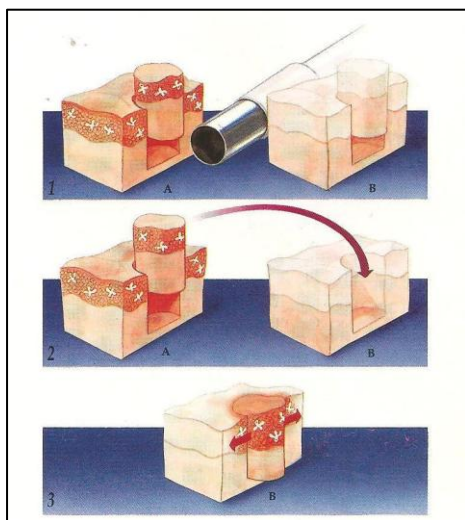
Les biopsies sont implantées, au niveau de la zone achromique, dans des cavités de 1 à 2 mm de diamètres, séparées les unes des autres de 5 à 8 mm. La cicatrisation est obtenue en 8 à 10 jours. La pigmentation se fait à partir de la greffe et autour. (Figure 14)

Pour déterminer si cette technique fonctionne pour un patient spécifique, un test-greffe est effectuée (3 à 5 minigreffes).

Si le pigment s'est propagé à partir du tissu donneur après une période de temps et qu'il n'y a pas de phénomène de Koebner au niveau du site donneur, toute la région sera alors greffée.

Cette procédure est utile pour des zones achromiques de petites tailles (100 à 150 mm²) siégeant au niveau des membres principalement.

Des effets indésirables peuvent être observés comme un aspect inesthétique de la peau (pois ou pavage), une infection ou des cicatrices. (65)



1. Prélèvement en punch en zone pigmentée A et zone achromique B.

2. Implantation d'une mini greffe de la zone donneuse A en zone achromique B.

3. Prolifération mélanocytaire centrifuge à partir de la mini greffe.

Figure 14: Greffe de peau totale (68)

Un traitement complémentaire par photothérapie ou héliothérapie est nécessaire pour obtenir la coalescence des zones pigmentées. L'extension pigmentaire à partir de greffes n'excède pas 2 à 3 mm, ce qui oblige à implanter de nombreux greffons. (66) (67)

L'efficacité de cette méthode est bonne.

En 1988, Falabella a traité 22 patients atteints de vitiligo localisé avec cette technique et il observe une repigmentation de 90% à 100% chez 13 patients. (68)

Une autre étude menée par Sarkar a montré un taux de 40% à 60% de repigmentation chez la majorité des patients traités atteint de vitiligo segmentaire. (69)

Boersma a effectué la technique des minigreffe chez des patients atteints de vitiligo vulgaris stable (stable pendant 6 mois). 14 sur 36 présentaient des lésions de 80% à 99% au bout de 6 mois de repigmentation. Il affirme que les taux de plus de 80% de repigmentation ne sont généralement pas atteints avant 6 mois après la greffe. (70)

(ii) Greffes d'épiderme de "toits de bulles"

Une cloque se forme par succion au niveau de la zone donneuse et de la zone receveuse, séparant ainsi le derme et l'épiderme, grâce à une machine d'aspiration ou par congélation à l'azote liquide pendant 20 à 25 secondes.

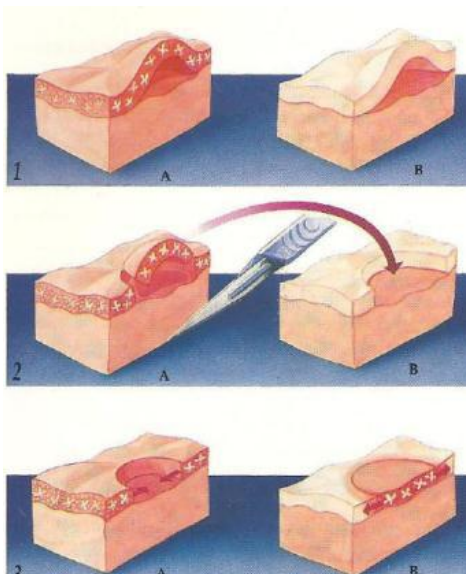
Le toit de la cloque est retiré des deux sites et la greffe du donneur est placée sur le dessus du site receveur dénudée.

Les greffons sont maintenus en place à l'aide de bandages pendant 7 jours. La cicatrisation de la zone donneuse et de la zone receveuse est obtenue en 8 à 10 jours. (Figure 15)

La repigmentation se produit généralement en 1 à 2 semaines, et une repigmentation totale peut survenir dans les 1 à 3 mois.

La repigmentation se fait à partir des greffons par extension centrifuge ne dépassant pas 3-4 mm. (66) (71)

Cette technique est utilisée pour des surfaces n'excédant pas 200 mm².



1. Induction de bulles de succion sur zone donneuse A et zone achromique B à greffer.

2. Découpage des bulles A et B, transfert du toit A pigmentés en zone B achromique.

3. Cicatrisation de la zone donneuse incorporation de l'épiderme pigmenté en zone achromique avec prolifération mélanocytaire centrifuge

Figure 15: Transfert de toit de bulles (66)

Gupta a comparé cette technique avec la greffe de peau totale prélevée au punch chez 49 patients et a signalé un taux de plus de 75% de repigmentation dans 67% des lésions dans le groupe "greffe de peau totale" et dans 82% des lésions dans le groupe "greffe d'épiderme de toit de bulles". (72)

Le taux de réussite global de cette technique varie entre 73% et 88% dans les différentes études et est augmenté si le site donneur est traité avec la PUVAthérapie avant la procédure.

Cette technique montre d'excellents résultats cosmétiques (bonne cicatrisation) et est un traitement facile, peu coûteux, sûr et efficace, mais c'est une technique qui prend du temps afin d'obtenir les cloques. (73)

(iii) Greffes ultramine de peau

Cette technique consiste à prélever des greffons ultramine de peau: l'épiderme entier et une partie du derme papillaire supérieur (épaisseur de 0,1 mm) à l'aide d'un dermatome (électrique ou pneumatique).

Ce greffon est alors positionné sur les zones précédemment abrasées puis est greffé.

Le greffon est maintenu en place grâce à un pansement de greffe. La cicatrisation de la zone donneuse est obtenue en 10 à 12 jours grâce à la mise en place d'un pansement gras après le prélèvement

Cette technique a un taux de succès de 78% à 90%. (73)

Cette technique de greffe conduit à une repigmentation chez 90% des patients. (74)

Grâce à cette technique, de grandes aires de peau peuvent être traitées rapidement.

Les effets secondaires de cette technique sont au niveau de la zone receveuse ; une hyperpigmentation persistante, des grains de milium et des cicatrices hypertrophiques et dépigmentées sur les zones donneuses. (75)

Cette technique ne convient pas pour les lésions vitiligineuses sur les paumes des mains, la plante des pieds, et les plis de la peau.

Les avantages sont les résultats immédiats, le plus haut taux de réussite et la capacité de traiter les zones difficiles comme les paupières, le pénis, le vagin et les lèvres. (76) (65)

b) Les greffes cellulaires

L'objectif de ces techniques est d'éviter la formation d'une cicatrice hypertrophique et dépigmentée au niveau de la zone donneuse et d'accroître l'efficacité de la greffe grâce à l'utilisation de mélanocytes isolés.

Plusieurs techniques ont été décrites.

(i) Techniques de Gauthier

En 1992, Gauthier et Surlève-Bazeille ont décrit une technique dans laquelle des mélanocytes non-cultivés ont été isolés à partir d'échantillons de peau du cuir chevelu, puis trypsinisés et enfin transplantés.

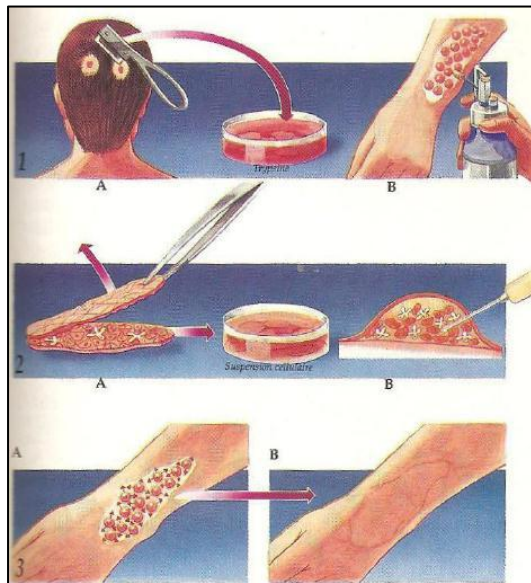
Le procédé de greffage est effectué en deux étapes, en 48 heures: (Figure 16)

- D'abord, des ampoules se forment sur les lésions dépigmentées par congélation à l'azote liquide
- Puis, dans chaque ampoule est injectée une suspension de cellules épidermiques (kératinocytes et mélanocytes principalement).

La repigmentation a lieu en 25 à 30 jours et ils concluent que cette technique est une méthode de transplantation efficace et simple. (77)

Avec cette technique, de grandes surfaces peuvent être traitées (de 5 à 10 fois la zone donneuse).

Les inconvénients de cette technique sont un érythème de longue durée (jusqu'à 6 mois) sur le site receveur en raison de la dermabrasion et la nécessité d'avoir un personnel qualifié pour réaliser cette technique. (73)



1. A) Prélèvement avec dermatome de fragments cutanés superficiels
B) Induction de bulles sur la zone receveuse
2. A) Dissociation dermoépidermique. Préparation de la suspension cellulaire
B) Injection de la suspension dans les bulles
3. A) Résultat au 40^{ème} jour
B) Résultat au 90^{ème} jour

Figure 16: Greffe de mélanocytes non cultivés (68)

Mulekar a réalisé une étude à long terme sur 142 patients traités avec cette technique. Plus de la moitié des patients traités ont eu une repigmentation complète qui a été entièrement conservé pendant une période de suivi de 6 ans. (78)

(ii) Greffes de mélanocytes cultivés

Ici, les mélanocytes sont obtenus à partir de biopsies prélevés dans la région fessière. Ces cellules sont mises en culture *in vitro* dans un milieu enrichi en facteurs de croissance pendant trois semaines.

Au niveau de la zone receveuse, préalablement désépidermée, la suspension est ensuite transplantée et est intégrée à l'épiderme néoformé.

Les taux de réussite varient entre 22% et 72%. Cette technique présente l'avantage de pouvoir traiter de larges lésions. Mais elle est onéreuse et la culture de mélanocytes présente des difficultés de réalisation. (65)

En 2004, Chen a effectué une analyse de 120 patients atteints de vitiligo qui ont été traités par cette technique combinée avec du dioxyde de carbone. Ils ont conclu que cette technique est un traitement efficace pour les patients atteints de vitiligo stable qui ne répondent pas aux traitements médicaux, en particulier pour ceux qui ont le vitiligo stable et localisée. (79)

Comme il n'y a pas de critères uniformes et acceptables pour l'évaluation des résultats après une repigmentation chirurgicale, il est difficile de comparer les résultats de différentes études sur les différentes méthodes de transplantation.

(iii) Greffes d'épiderme reconstitué avec des mélanocytes.

Une biopsie de la peau normalement pigmentée est prise au niveau de la zone fessière. Après séparation de l'épiderme du derme, les cellules sontensemencées dans un milieu qui permet la co-culture de kératinocytes et de mélanocytes.

Au bout de 3 semaines de culture, une "feuille de peau" est obtenue, est libérée par traitement avec de la dispase et est attachée à un support comme de la gaze.

La gaze (à laquelle adhère l'épithélium) est placée sur le site receveur après qu'il a été préalablement désépidermisé. (80)

Un pansement compressif est mis en place pour assurer la cohésion entre le greffon et la zone receveuse.

Cette technique présente l'avantage qu'une grande surface peut être traitée (10 fois le site donneur).

Des études ont montré une bonne repigmentation dans 33% à 54% des patients traités. (73), (81), (82)

Les effets secondaires de cette technique peuvent être une hyperpigmentation, mais cela tend à disparaître au bout de quelques mois. Un autre inconvénient est l'échec de la culture et le fait cette procédure soit très coûteuse. (83)

4. Les thérapies adjuvantes et alternatives

a) La phénylalanine

(i) Indications

Le traitement par la phénylalanine pourrait être une alternative aux autres thérapies quand celles-ci échouent ou sont contre-indiquées.

La phénylalanine peut être appliquée par voie topique ou par voie orale (50-100 mg/kg).

(ii) Mécanisme d'action

La phénylalanine est un acide aminé donnant naissance à la tyrosine sous l'action d'une enzyme: la phénylalanine hydroxylase.

C'est un acide aminé essentiel pour l'initiation de la mélanogénèse dans les mélanocytes.

Elle semble jouer le rôle d'inhibiteur d'anticorps cytolytiques et stimulerait la synthèse de mélanine et la migration des mélanocytes des zones saines vers les zones dépigmentées grâce à la lumière solaire. (84)

(iii) Effets indésirables et contre-indications

Aucun effet indésirable n'a été mis en évidence. Les seuls risques semblent être ceux liés à l'irradiation UVA.

Son utilisation prolongée pourrait engendrer quelques dangers par accumulation de la substance dans l'organisme. Des signes cliniques de phénylcétonurie pourraient apparaître ainsi que des risques pour le fœtus lors de la grossesse. (85)

Il existe de nombreuses contre-indications: phénylcétonurie, insuffisance hépatique et rénale, grossesse et allaitement, cancer de la peau. (54)

b) La Vitamine B12 et l'acide folique

La vitamine B12 ou cobalamine est une vitamine hydrosoluble qui intervient avec l'acide folique dans le métabolisme des bases puriques et pyrimidiques.

Les concentrations en vitamine B12 et en acide folique sont diminuées dans le sang des patients atteints de vitiligo.

Les dérivés de l'acide folique et de la vitamine B12 interagissent dans le cycle à un carbone, la forme folate du N-N-méthylène tétrahydrofolate transfère un groupe méthyle à la l'homocystéine pour produire la méthionine, ceci étant dépendant de la vitamine B12. Cette réaction enzymatique détermine le niveau d'homocystéine et la dépigmentation peut être due à une diminution de la synthèse de méthionine et une accumulation d'homocystéine. L'accumulation d'homocystéine peut entraîner un syndrome dit de "dilution pigmentaire" caractérisé par une peau et des cheveux clairs et le taux d'homocystéine dans le sérum des patients atteints de vitiligo est augmenté et est proportionnel à l'activité de la maladie.

Les taux bas de ptéridine inhibent la mélanogénèse, ceci peut être compensé par un apport en acide folique, ce dernier contenant un groupement ptéridine. En effet, la ptéridine de l'acide folique permet le recyclage du 6BH4 et du 7BH4 empêchant leurs accumulations. (86)

Une étude a été menée en 2002 par Tijoe sur 100 patients atteints de vitiligo. Ces patients étaient traités par 5 mg d'acide folique et 1 mg de vitamine B12 par jour pendant 3 mois, il leur a été conseillé dans un même temps d'exposer leur peau au soleil. Une repigmentation a été observée chez 52% des patients. (87)

La combinaison de la vitamine B12 et de l'acide folique peut être utilisée en association avec la photothérapie.

c) Les antioxydants

Il existe un stress oxydatif épidermique au cours du vitiligo, résultant d'une déplétion en antioxydants enzymatiques et non enzymatiques. (85)

Les antioxydants topiques et oraux peuvent avoir un rôle de protection contre la destruction des mélanocytes par les radicaux libres oxygénés.

Les principaux antioxydants utilisés sont:

- des vitamines C, E et A
- des enzymes: la superoxyde dismutase (SOD), la catalase, le glutathion peroxydase

Dans le vitiligo, on note en effet une importante diminution des taux de méthioninesulfoxyde réductase qui est une enzyme permettant la réparation des dommages causés par les radicaux libres oxygénés.

On remarque une balance oxydant/réducteur déséquilibrée, en effet il y a une surproduction de radicaux libres oxygénés qui n'est pas associée de manière adéquate à une augmentation de l'activité antioxydante.

Les systèmes glutathion/glutathion peroxydase, la catalase, la superoxyde dismutase, l'acide lipoïque, la vitamine E et la vitamine C sont les principaux acteurs de l'activité antioxydante.

Ces concentrations basses augmentent la sensibilité des mélanocytes au stress oxydatif et donc à terme à la mort cellulaire.

La thérapie par les antioxydants est basée sur la supplémentation en molécules antioxydantes afin de rééquilibrer la balance oxydant/réducteur. (88)

En France, on trouve le Vitix® qui est commercialisé sous forme de crème ou de comprimés. Il est composé de vitamine C, B9, B12 et E, de gluconate de Zn, d'extrait de melon et de levure enrichie en sélénium.

5. Les solutions cosmétiques et apparentées

a) Les autobronzants

Le but d'une application cosmétique est de dissimuler les macules et les plaques dépigmentées.

Les autobronzants sont des produits cosmétiques utilisés pour créer un hale temporaire sans mise en jeu des rayons UV, ni des mélanines. Le recours au camouflage cosmétique améliore sensiblement la qualité de vie des patients atteints de vitiligo.

Les préparations auto-bronzantes contenant de la dihydroxyacétone (agent chimique qui permet la coloration) peuvent aussi être utilisées pour le vitiligo. La dihydroxyacétone réagit avec les acides aminés présents au niveau de la couche cornée pour former des mélanoïdines, pigments bruns qui colorent la peau. Le hale apparaît en une heure, persiste 4 à 6 jours et disparaît avec la desquamation naturelle de la peau.

Les auto-bronzants sont des produits sûrs. Ils ne pénètrent pas au-delà de la couche cornée et n'entraînent donc pas d'effet indésirable.

b) Le maquillage médical

Il est possible de camoufler des lésions de vitiligo grâce au maquillage médical.

L'application des produits de maquillage ; comme des correcteurs de teint spécialisés des régions dépigmentées permet de rendre moins apparente la décoloration de la peau ; sans toutefois traiter la maladie.

Le maquillage est particulièrement utile pour les personnes qui ont des zones de vitiligo au pourtour des yeux, ou les corticostéroïdes topiques et les rayons UV sont contre indiqués.

Cela ne traite pas la maladie mais il améliore sensiblement la qualité de la vie des patients atteints de vitiligo.

III LA PHOTOTHERAPIE DANS LE TRAITEMENT DU VITILIGO

La photothérapie est l'un des traitements de référence du vitiligo, car les résultats obtenus sont très satisfaisants. Elle est proposée aux patients dont les macules sont étendues car l'application en continue de corticoïdes topiques serait responsable d'un surdosage en corticoïdes ; elle est aussi indiquée chez les patients dont la corticothérapie topique a été un échec.

Avant de débiter la photothérapie, il faudra s'assurer que le patient présente des macules d'hypo-pigmentation dont la réserve mélanocytaires n'a été que partiellement détruite ; en effet, si celle-ci est épuisée il ne pourra pas y avoir de résultats car il n'y aura pas de mélanocytes à stimuler pour obtenir une repigmentation.

Les rayons UV agissent sur le vitiligo de deux façons:

- Par leur action immunosuppressive (ils inhibent l'activation des lymphocytes T, des cellules de Langerhans...).
- Par stimulation du développement et de la migration des mélanocytes résiduels. Cet effet est probablement dû à l'augmentation des facteurs de croissance (endothéline-1, β -FGF,...), des mélanocytes et de l' α -MSH sous l'effet des UV. (54)

1. La PUVAthérapie **a) Mécanisme d'action**

La PUVAthérapie est une photochimiothérapie associant un médicament photosensibilisant (psoralène) à une photothérapie (rayonnement UVA, 320-400nm).

Les psoralènes n'induisent pas d'effet biologique en soi. C'est uniquement en les associant avec une irradiation dans l'UVA que l'on peut observer différentes réactions: photosensibilisation cutanée, inhibition de la prolifération cellulaire, effet photomutagène et photocarcinogène, activité photopigmentogène et immunodépression.

Les psoralènes s'intercalent entre deux bases pyrimidiques de l'ADN de la cellule. Sous l'effet de la lumière, ils sont activés. Ils peuvent alors photo-réagir avec l'ADN et provoquer l'inhibition de la synthèse d'ADN et des protéines. Un érythème se développe lorsqu'un certain degré de destruction des composants cellulaires est atteint.

La pigmentation induite par les psoralènes en association avec la UVA est fondée sur plusieurs mécanismes:

- Augmentation du nombre de mélanocytes dans la peau ;
- Stimulation de la formation des mélanosomes ;
- Stimulation de la synthèse de tyrosinase ;
- Stimulation du transfert des mélanosomes vers les kératinocytes par les dendrites des mélanocytes.

L'effet immunosuppresseur est possible grâce à l'interaction de la PUVAthérapie avec la production de cytokines par les kératinocytes ainsi que par l'inactivation des cellules de Langerhans. Des effets systémiques sont aussi présents: effet cytotoxique sur les cellules T infiltrées dans l'épiderme et effet inducteur d'une population de cellules T suppressive. (89)

Sur une peau saine, les UVA ont un effet photo-toxique avec le développement d'une inflammation, par ailleurs ils déclenchent la mélanogénèse visible par le bronzage de la peau. Les UVA atteignent l'épiderme aussi bien que le derme ; le développement d'un érythème permet au dermatologue de réguler l'intensité du rayonnement UVA et aussi de s'assurer que le rayonnement UVA est suffisant pour stimuler les mélanocytes de la réserve mélanocytaire.

b) Indications

La puvathérapie est utilisée dans le traitement du vitiligo depuis 1976. Elle a longtemps été le traitement de référence. En raison des nombreux effets indésirables et de l'efficacité variable, l'utilisation des UVB est maintenant privilégiée.

On distingue différentes formes: (89)

i. La puvathérapie orale

Elle est indiquée dans le cas du vitiligo étendu touchant plus de 20% de la surface corporelle chez les enfants âgés de plus de 12 ans ou ceux n'ayant pas répondu à l'application topique de psoralènes.

Le psoralène appartient à la famille des furanocoumarines qui résulte de la condensation d'un noyau coumarine et d'un cycle furane. Cette condensation s'effectue de différentes façons et aboutit à deux classes de psoralènes: ceux de structure linéaire (8-méthoxypsoralène et 5-méthoxypsoralène) et ceux de structure angulaire (isopsoralène ou angélicine).

Ils sont présents à l'état naturel dans de très nombreuses plantes dont ils peuvent être extraits, certains dérivés peuvent être obtenus par synthèse.

Les psoralènes (Figure 17) actuellement utilisés en PUVA sont de nature linéaire:

- le 8-méthoxypsoralène ou 8-MOP (Méladinine®).
- le 5-méthoxypsoralène ou 5-MOP (plus commercialisé en France).

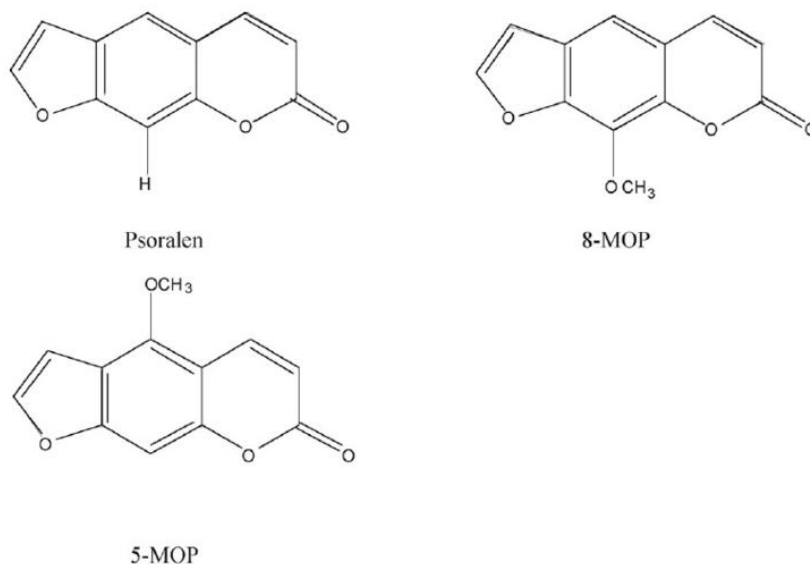


Figure 17: Structure du Psoralène, du 8-méthoxypsoralène et du 5-méthoxypsoralène

Ces différentes molécules doivent être administrées deux heures avant l'irradiation par les UVA. Les doses d'UVA sont augmentées progressivement au fil des séances jusqu'à obtenir un érythème léger au niveau de la zone dépigmentée.

Le psoralène ingéré est moins photosensibilisant que le psoralène topique, c'est pourquoi la dose initiale d'UVA est supérieure.

ii. La puvathérapie topique

Elle est indiquée dans le cas du vitiligo localisé touchant moins de 20% de la surface corporelle chez les enfants âgés de plus de 2 ans.

Dans ce cas, du 8-méthoxy-psoralène ou méthoxsalène à 0,1% est appliqué sur les lésions de vitiligo avec un coton-tige 30 à 45 minutes avant l'exposition aux UVA (320-400 nm). Ceux-ci sont administrés à dose progressive tout au long des unes à trois séances hebdomadaires jusqu'à obtenir un érythème. La dose d'UVA initiale ainsi que la progression de l'énergie reçue exprimée en joule dépendent du phototype du patient.

c) Effets indésirables, contre-indications (55) (50)

La prise par voie orale de psoralène peut provoquer des nausées, et des irritations gastriques (réduite par la prise d'un repas), des sècheresses cutanées et une hypertrichose.

La prise de psoralène topique peut entraîner des réactions de photosensibilité (prurits, brûlures, phlyctènes, œdèmes ou érythèmes).

Il est recommandé aux patients de laver à l'eau et au savon les lésions traitées et d'appliquer une crème solaire. Ils devront également éviter de s'exposer au soleil durant les 24 heures qui suivent afin d'éviter tout risque phototoxique.

La PUVAthérapie est associée à un risque cataractogène, donc les yeux des patients devront être protégés par des lunettes opaques pendant la séance ainsi que durant les 8 à 12 heures suivant l'ingestion du psoralène pour éviter des dommages oculaires.

Après un long traitement, il y a un risque de vieillissement cutané précoce et un risque accru de cancer cutané apparaissant plusieurs années après l'arrêt (8 ans en moyenne), ce qui nécessite une surveillance très prolongée après l'arrêt.

La PUVAthérapie est contre-indiquée pendant la grossesse et l'allaitement et chez les enfants de moins de 12 ans. Certaines pathologies ou antécédents constituent aussi des contre-indications à l'utilisation de la PUVAthérapie: cardiopathie, insuffisance hépatique sévère et rénale (dû au métabolisme hépatique et à l'excrétion rénale du psoralène).

Les psoralènes doivent être utilisés avec prudence chez les sujets de phototype II (blonds à carnation très claire), car l'exposition aux rayonnements UVA rendraient le contraste entre la peau non atteinte et les tâches d'hypo-pigmentation trop importante.

d) Efficacité de la PUVAthérapie

La PUVAthérapie doit être considérée pour le traitement du vitiligo chez les patients adultes qui ont résisté aux autres traitements. Elle n'est pas recommandée pour le vitiligo de l'enfant. On l'utilisera pour les adultes atteints de vitiligo généralisé, ou pour un vitiligo localisé qui a un impact significatif sur la qualité de vie du patient.

Les résultats de la PUVAthérapie varient d'un individu à l'autre. Il faut généralement un à trois ans de traitement pour obtenir une repigmentation satisfaisante.

Certaines zones répondent mieux que les autres au traitement: comme par exemple le tronc, les bras, les jambes et le visage. A l'inverse, les lésions situées autour de la bouche, sur les pieds et les mains répondent très mal à la photothérapie. Les sujets qui ont la peau foncée ont tendance à mieux répondre au traitement que les sujets à peau claire. (52)

Une étude menée en 2002 montre une faible efficacité de cette méthode. Sur 97 patients ayant été traités par PUVAthérapie orale ou cutanée, moins de 10% ont bénéficié d'une repigmentation complète, 60% des patients ont présenté une repigmentation modérée à importante, 30% ont montré une repigmentation faible ou nulle et 2% ont vu leur pathologie s'aggraver au cours du traitement.

Parmi les patients qui ont répondu de façon modérée ou importante, près de la moitié n'était pas satisfaite de l'aspect esthétique de la peau.

En effet, la peau repigmentée prend fréquemment une teinte différente de celle de la peau saine. Des motifs mouchetés peuvent apparaître et souvent une hyperpigmentation périlésionnelle est observée. Des rechutes ont aussi été observées. (90)

2. La photothérapie UVB à spectre étroit (311nm)

a) Indications

La thérapie par UVB de spectre étroit (ou Narrow-Band UVB ou NB-UVB) consiste en l'utilisation de rayons ultraviolets avec un pic d'émission d'environ 311 nm (91). Ces longueurs d'onde plus courtes fournissent une fluence énergétique plus élevée et contribuent à limiter la survenue d'érythèmes ou de brûlure.

La photothérapie UVB à 311nm est utilisée depuis 1997 dans le traitement du vitiligo.

Elle représente aujourd'hui le traitement de choix pour le vitiligo modéré à sévère (atteinte de 20% de la surface corporelle).

Ce traitement est traditionnellement donné deux à trois fois par semaine et est poursuivi tant qu'une repigmentation est observée. Il sera interrompu si aucune repigmentation n'est constatée après trois mois de traitement ou si après 6 mois de traitement seul une repigmentation minimale est atteinte. (92)

b) Mécanisme d'action

Le mécanisme d'action des UVB dans le traitement du vitiligo n'est pas encore connu.

Les UVB à 311 nm induisent localement une immunodépression, stimulent la production de l'hormone mélanotrope ainsi que la prolifération des mélanocytes et la mélanogénèse.

Les doses initiales sont de l'ordre de 250 mJ/cm² et sont progressivement augmentées à chaque séance. Le nombre de séance varie de 20 à 50 selon les études, aboutissant à des doses cumulées de 20 J/cm² à 50 J/cm². (93)

c) Effet indésirable et contre-indications

Une bonne tolérance, démontrée aussi bien chez l'adulte que chez l'enfant, ainsi que l'absence d'effets indésirables systémiques, constituent les principaux avantages des UVB de spectre étroit.

L'aspect de la peau repigmentée est plus esthétique qu'avec la PUVAthérapie.

Les seuls effets indésirables sont des sensations de brûlure et de prurit ainsi qu'une sècheresse cutanée. Le port de lunette pendant les séances est obligatoire afin d'éviter une conjonctivite ou une kérato-conjonctivite.

Le risque de cancer n'est pas encore connu mais est probablement moindre que celui de la PUVAthérapie. De même, la phototoxicité est moindre que chez les patients traités par PUVAthérapie.

Les contre-indications à la photothérapie par UVB sont moins nombreuses que celles de la PUVAthérapie. Les dermatoses et les maladies photo-aggravées, la prise de médicaments phototoxiques, les antécédents de cancers cutanés sont les contre-indications absolues à la thérapie UVB. (89)

d) Efficacité des UVB

Comme pour la PUVAthérapie, la thérapie par UVB n'est pas efficace de la même façon pour toutes les régions du corps. En général la repigmentation est meilleure sur le visage que sur le tronc et minime sur les membres et les extrémités.

Des études menées ultérieurement ont confirmé l'efficacité de la photothérapie utilisant les UVB de spectre étroit dans le traitement du vitiligo.

Plusieurs études ont montré l'efficacité des UVB dans le traitement du vitiligo.

Westerhof a étudié l'efficacité de la thérapie NB-UVB par rapport à la PUVA: 67% des patients ont montré une repigmentation partielle après 4 mois contre 46% avec la PUVAthérapie. 8% des patients ont eu plus de 75% de repigmentation de leurs lésions en 3 mois et 63% après 12 mois de thérapie par UVB. (94)

En 2006, Parsad a montré que l'efficacité de la NB-UVBthérapie était supérieure à la PUVAthérapie: la repigmentation était de 41,9% contre 23,6%. Ce résultat a été confirmé par Yones, dans laquelle 64% des patients avaient une repigmentation d'au moins 50% contre 36% pour la PUVAthérapie. (95)

Par contre, El Mofty, n'a pas montré de différence entre l'efficacité de ces deux méthodes. (96)

Donc ces études montrent que la NB-UVBthérapie est aussi efficace que la PUVAthérapie.

Les seuls avantages de cette thérapie résultent dans le fait de ne pas utiliser d'agent photosensibilisant (Psoralène) et quelle présente moins d'effet indésirable.

3. Le laser excimère

a) Indication

Le laser excimère est utilisé pour traiter les formes localisées du vitiligo. (97)

Ce traitement est utilisé en première intention pour un vitiligo localisé, une meilleure réponse est observée sur les zones découvertes sensibles aux UV tels que le cou et le visage.

L'avantage de ce traitement est qu'il nécessite moins de séances, et la dose cumulée d'UV sera moins importante.

b) Mécanisme d'action

Un excimère est un dimère de gaz qui n'est stable qu'à l'état excité et se dissocie à l'état fondamental.

Sous l'effet d'une stimulation électrique, se forme un excimère qui revient à son état fondamental en émettant un rayonnement laser d'une longueur d'onde déterminée

Le laser excimère est un laser xénon chlore 308 nm avec une taille de spots variant de 15 à 30 mm et qui permet l'utilisation de fluences fortes ($> 2\text{J}/\text{cm}^2$).

Le mécanisme d'action dans le vitiligo repose sur une apoptose lymphocytaire par lésion de l'ADN avec une stimulation des mélanocytes résiduel.

La technique utilisée dans le traitement du vitiligo correspond à une puissance de 50 à 100 mJ/cm^2 avec 1 à 3 séances par semaine et 1 à 6 mois de traitement. (89)

Avec cette technique, la durée d'exposition au laser est très courte (2 secondes pour chaque zone).

De plus, le laser excimère permet de traiter les lésions du corps qui sont difficiles à atteindre par les autres photothérapies. Seule la zone dépigmentée est traitée ce qui constitue un avantage par rapport à la PUVAthérapie ou la NB-UVBthérapie.

c) Effets indésirables

Les effets indésirables observés sont rare, bénins et localisés. Un érythème est observé au niveau de toutes les lésions traitées. De façon exceptionnelle, ont été observées des lésions bulleuses, des brûlures ou des phlyctènes sur la zone traitée. (98)

d) Efficacité du laser excimère

En 2006, Hadi a mené une étude sur 97 patients atteints de vitiligo stable et chronique présentant 221 lésions de vitiligo. 50,6% des lésions traitées par laser excimère ont bénéficié d'une repigmentation de plus de 75% et parmi elles, 25,5% ont eu une repigmentation à 100%. 64,3% des lésions ont montré une repigmentation entre 50 et 75%. (99) Cette étude conclu aussi sur la zone qui repigmente le mieux: il s'agit de la face. Une autre étude montre un taux de repigmentation dans 57,1% des cas au niveau du cou, du tronc et du visage, alors qu'au niveau des extrémités la repigmentation se fait moins bien (15,8% des cas). (100)

D'après une étude menée par Casacci en 2007, qui comparait le laser excimère à la NB-UVBthérapie, celui-ci avait une repigmentation excellente dans 37,5% des lésions traitées contre 6% pour la NB-UVBthérapie (101). Le laser excimère semble plus efficace et plus rapide que la NB-UVBthérapie. Mais les deux techniques ont des indications différentes; le laser excimère est utilisé dans le vitiligo localisé alors que la thérapie par UVB est utilisée pour des lésions plus étendues.

4. Autres photothérapies
a) La KUVAthérapie

Il a été proposé de remplacer les psoralènes par la khelline. C'est un furochrome, extrait du fruit de la plante *Ammi visnaga*, présentant des similitudes structurales avec le 8-MOP, qui a été largement utilisé dans les années 1950 pour le traitement de fond de l'angor coronarien. (Figure 18).

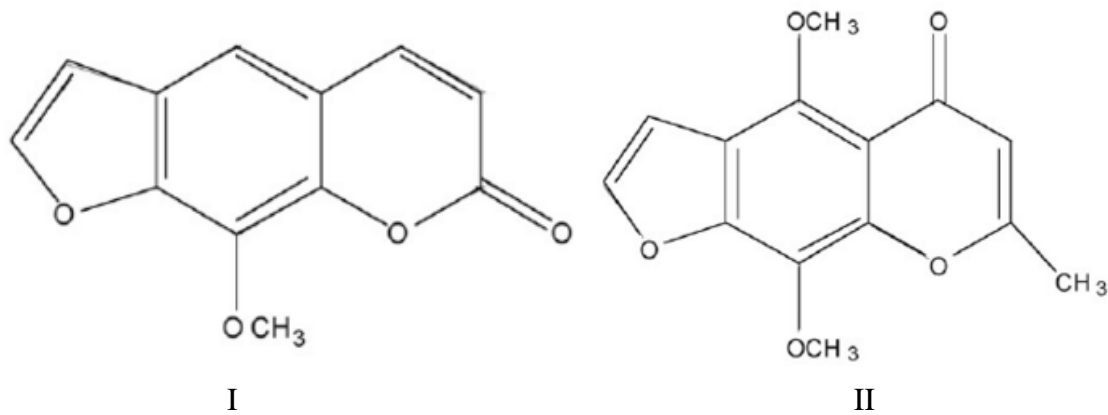


Figure 18: Structure chimique du 8-MOP et de la Khelline

I: 8-MOP II: Khelline

La Khelline, qui est photosensibilisante, est utilisée en association avec les UVA dans le traitement du vitiligo. L'administration peut se faire par voie orale ou par voie topique. L'un des avantages est qu'elle est beaucoup moins phototoxique que le psoralène, elle est également moins mutagène et entraîne moins d'hyperpigmentations périphériques.

Une étude menée en 2004, a montré que la Khelline avait une efficacité comparable à celle du psoralène dans le cadre de la photothérapie UVA. En outre, l'utilisation de la Khelline à la place du Psoralène pour potentialiser les rayons UVA pourrait engendrer moins d'effets indésirables, surtout en application topique. Néanmoins, la KUVA locale nécessite une plus longue durée de traitement et des doses d'UVA plus élevées par rapport à la PUVAthérapie. (102)

b) La microphotothérapie

La microphotothérapie est utilisée dans le traitement du vitiligo localisé (<30% de la surface corporelle) et segmentaire.

C'est une variante de la NB-UVB. Elle consiste à n'exposer que les zones dépigmentées grâce au couplage de la lumière émise par la lampe UVB 311 nm dans une fibre optique. (93)

Le risque d'effet indésirable est réduit par l'irradiation des seules zones dépigmentées. Ce traitement peut être administré chez les enfants de moins de 10 ans. Il constitue un traitement efficace, sûr et bien toléré. Le risque de cancer est limité.

En 2003, Menchini a réalisé une étude pour évaluer l'efficacité de cette méthode chez 734 patients. 69,48% des patients ont eu plus de 75% de repigmentation dont 15% ont eu une repigmentation complète, 21,12% ont eu une repigmentation comprise entre 50 et 75% et 9,4% ont eu moins de 50% de repigmentation. (103)

5. Les traitements combinés à la photothérapie

La photothérapie peut être associée aux autres traitements du vitiligo vus précédemment afin de potentialiser les effets et d'avoir une meilleure repigmentation.

La photothérapie induit une repigmentation principalement périfolliculaire tandis que les agents topiques induisent une repigmentation diffuse, c'est pourquoi on peut considérer qu'ils agissent de manière synergique. (104)

a) Les corticostéroïdes associés à la photothérapie

Sassi a comparé l'efficacité du laser excimère seul ou en association avec un corticostéroïde topique (hydrocortisone) chez des patients atteints de vitiligo ne répondant pas à des corticoïdes topiques ou à la NB-UVBthérapie.

Il a constaté que les lésions récalcitrantes (au niveau du visage et du cou) en monothérapie ont été traitées par cette association. (105)

Cette association augmente la vitesse et le taux de repigmentation, elle est utile pour les zones difficiles à traiter comme les articulations.

b) Les analogues de la vitamine D associés à la photothérapie

L'utilisation du Calcipotriol peut être associée à la PUVAthérapie.

Plusieurs études ont montrés que cette association entraîne chez les patients, une repigmentation plus rapide et de meilleure qualité, par rapport à ceux traités par monothérapie. (106) Cette association nécessite une dose totale d'UVA moins importante que pour une PUVAthérapie seule.

En 2006, Goktas a réalisé une étude sur la combinaison calcipotriol et NB-UVB sur 24 patients. Les taux de réponse moyen des patients recevant la combinaison calcipotriol + NB-UVB et NB-UVB seul sont respectivement de 51 +/- 19,6% et 39 +/- 18,9%. (107)

Ces résultats montrent que l'association calcipotriol + NB-UVB est efficace.

Cette association permet une repigmentation plus tôt et avec des doses en UVB plus faible qu'en monothérapie, et moins d'effets indésirables liés aux UVB. Cette association réduit également le coût et la durée du traitement.

En revanche, l'association du laser excimère à des analogues de la vitamine D paraît moins intéressante.

En 2007, Goldinger a réalisé une étude sur 10 patients avec des lésions symétriques. D'un côté du corps les lésions ont été traitées par le laser excimère seul et de l'autre par l'association calcipotriol + laser excimère. Après huit semaines de traitements, 8 patients ont montré des signes de repigmentation des deux côtés du corps, sans différence significative entre le côté traité par laser seul et le côté traité par l'association. (108)

Ces résultats ont été confirmés plus récemment, en 2011, sur un groupe plus important de 83 patients.(109)

c) Les inhibiteurs de la calcineurine associés à la photothérapie

L'association entre la thérapie par laser excimère et le Protopic® offre des résultats satisfaisants.

En effet, Passeron montre une synergie entre ces deux méthodes. La repigmentation a été observée dans 100% des cas chez les patients traités par l'association Protopic® + laser excimère (groupe A), contre 85% par le laser seul (groupe B). 70% des lésions ont montré une repigmentation de plus de 75% dans le groupe A contre 20% pour le groupe B. (98)

Cette étude montre que l'efficacité du traitement associant le Tacrolimus et le laser excimère est supérieure à celle du traitement par laser excimère seul. Cette association permet également une repigmentation plus rapide. (110)

Dans une autre étude, la NB-UVB est associé au Protopic® sur 110 patients. Il a été observé plus de 50% de repigmentation dans 42% des lésions. La réponse est strictement dépendante de la zone traitée: 73% de repigmentation pour les lésions du visage, 68% pour les membres et 53,5% pour le tronc. Au niveau des extrémités, l'effet thérapeutique est décevant. (111)

Lotti montre que cette association est beaucoup plus efficace que la monothérapie: 61% des patients traités par le Protopic® seul ont obtenu une repigmentation supérieure à 75% contre 77% des patients avec le traitement combiné, les patients étaient traités sur 6 mois. (112)

d) La chirurgie associée à la photothérapie

Après les greffes cutanées, des séances de photothérapie peuvent être proposées aux patients afin d'accélérer la repigmentation et d'augmenter les résultats esthétiques. Le rayonnement UV suivie d'une technique de greffe permet la migration des mélanocytes de la peau greffée vers les lésions de vitiligo, augmentant ainsi le taux de repigmentation. (113)

En 2012, une étude compare la technique de greffe de peau prélevée au punch (voir page 44) associée avec le laser excimère ou la NB-UVBthérapie, sur 14 patients.

Chaque patient a été traité par la greffe sur deux taches symétriques associée avec le laser excimère sur un côté et la NB-UVBthérapie sur l'autre côté.

Après trois mois de traitement, il a été montré qu'il n'y a aucune différence de repigmentation entre les deux associations. (113)

e) Triple associations: Tacrolimus, Corticostéroïdes et Photothérapie (laser excimère)

Récemment, des études ont montré l'efficacité d'un traitement associant des corticostéroïdes systémique, une Photothérapie et le Protopic®.

Une première étude a été dirigée par Jang, chez 14 patients atteints de vitiligo segmentaire et focal, et ayant des lésions récentes (< 6 mois). Ces patients ont été traités par de la prednisolone a faible dose (0,3 mg/kg/j, par voie orale), par photothérapie par laser excimère et par Protopic®.

Une repigmentation initiale a été observée au bout de 2 semaines chez la plupart des patients. Au bout de 12 semaines, la repigmentation a été considérée comme complète chez 35,7% des patients, excellente chez 28,6% des patients, bonne chez 7,1% des patients, modérée chez 14,3% des patients et faible chez 14,3% des patients. (114)

Une autre étude menée par Bae chez 159 patients atteints de vitiligo segmentaire; 50,3% des patients ont eu plus de 75% de repigmentation: 36,5% des patients présentaient une

repigmentation presque complète (entre 75 et 99%) et 13,8% une repigmentation complète sur une durée médiane de traitement de 12,1 mois. (115)

f) Association de l'afamélanotide à la photothérapie

Des essais cliniques sont réalisés pour le traitement du vitiligo par des implants d'Afamélanotide associé à la NB-UVB thérapie.

L'afamélanotide est un analogue synthétique de l' α -MSH. Or on sait que dans le vitiligo, il y a des diminutions de concentration d' α -MSH au niveau des zones lésées.

L' α -MSH est une protéine régulatrice qui stimule la prolifération des mélanocytes et de la mélanogénèse.

En 2015, une étude compare l'efficacité de l'association afamélanotide et NB-UVB contre la NB-UVB en monothérapie chez 2 groupes de patients atteints de vitiligo non segmentaire. (116)

Cette étude montre que cette association entraîne une meilleure repigmentation et plus rapide par rapport à la monothérapie. La thérapie combinée semble favoriser la différenciation et la prolifération des mélanoblastes et la mélanogénèse. D'autres études seront nécessaires pour confirmer ces observations. (117)

IV PREVENTION DU VITILIGO ET ROLE DU PHARMACIEN (118)

1. Le soutien psychologique

Le vitiligo n'est pas une maladie grave mais elle peut avoir d'importantes répercussions sur la vie sociale et éventuellement professionnelle des patients.

Par son caractère affichant, le vitiligo possède encore à notre époque une mauvaise réputation. Il n'est pas rare qu'une personne atteinte de vitiligo soit maltraitée psychologiquement par les surnoms ou des attitudes humiliantes.

La prise en charge psychologique est donc indispensable pour les patients dont la qualité de vie est fortement perturbée par la maladie.

C'est pourquoi un entourage chaleureux et une aide psychologique sont nécessaires.

2. Prévenir le phénomène de Koebner

La distribution des lésions est habituellement symétrique et la topographie correspond aux zones de frottement ou de pression continue sur la peau (phénomène de Koebner).

Il est donc fondamental de diminuer, voire de supprimer tous les microtraumatismes que la peau subit durant la vie quotidienne (toilette, vêtements...).

Ainsi, ces moyens de prévention peuvent freiner ou arrêter la progression du vitiligo, peuvent prévenir l'apparition de nouvelles lésions, et peuvent, dans certains cas, favoriser l'action des traitements qui étaient inefficace jusqu'à présent.

a) Les vêtements et accessoires

Certains vêtements peuvent être à l'origine de frottements et sources de lésions

- Eviter certains vêtements qui peuvent être à l'origine de certaines lésions.
- Le port de collier, de bracelets et de montres peut entraîner des lésions au niveau du cou et des poignets.
- Eviter le port de bretelles de soutien-gorge trop ajustées, ainsi que des ceintures trop serrées.
- Eviter le port de pantalons trop serrés tels que les "jeans" car leurs matières sont très agressives sur la peau.
- Eviter les chaussures trop ajustées, et préférer l'usage de chaussures entraînant le moins de pression possible.

b) La toilette

Pendant la toilette, des moyens de préventions sont à prendre en compte pour éviter les frottements:

- Se laver les mains le plus doucement possible sans frotter.
- Eviter les frictions vigoureuses occasionnées par le gant de toilette ou la serviette et préférer l'usage d'une éponge boule et d'un savon liquide. Le séchage se fait en tamponnant avec la serviette sans frotter.
- Eviter les coups de peignes ou de brosses trop énergiques qui vont entraîner une dépigmentation au niveau du cuir chevelu et de la nuque.
- Le rasoir électrique doit être remplacé par l'utilisation plus douce du rasoir mécanique avec une lame à raser adaptée.
- Le frottement du manche de la brosse à dents peut induire des lésions au niveau des commissures des lèvres.

- Le démaquillage doit être réalisé de la manière la plus douce possible à l'aide d'un coton et d'un lait démaquillant (bannir toute friction vigoureuse).

c) La posture

Il est fortement conseillé de changer certains gestes quotidiens

- Eviter le soutien de la main au niveau du menton et de la joue (attitude du "Penseur de Rodin") Cela réalise un véritable enregistrement en négatif de la zone de pression qui produit une pression à l'origine des dépigmentations à ces niveaux-là.
- Eviter l'appui des coudes sur la table ou le bureau et des genoux sur le sol.
- Bannir la manipulation des lésions...

3. L'exposition au soleil

L'exposition au soleil peut améliorer le vitiligo en entraînant une repigmentation. La lumière solaire fait d'ailleurs partie intégrante des traitements du vitiligo mais il est indispensable de respecter les instructions médicales concernant les modalités d'exposition (heures, durée...).

En effet, les zones vitiligineuses sont dépourvues de mélanine et donc plus sensibles aux effets néfastes du soleil (vieillesse, brûlures, cancers).

Les patients atteints de vitiligo devront donc (sauf traitement) se protéger du soleil en évitant l'exposition entre midi et 16 heures, en utilisant une crème de protection solaire avec un SPF (Sun Protection Factor; indice de protection solaire) de 50 et en portant des vêtements longs et des lunettes de soleil.

CONCLUSION

Le vitiligo est une affection dermatologique qui se caractérise par l'apparition de taches blanches sur le corps correspondant à une destruction de mélanocytes.

Il existe différents types de vitiligo (le vitiligo segmentaire et le vitiligo non segmentaire) dont la physiopathologie n'est pas encore clairement définie.

Néanmoins, il existe de nombreux traitements, mais ils n'assurent pas un traitement curatif de cette maladie. Ils permettent de retarder l'évolution des taches déjà existante, d'en réduire leurs visibilité en induisant une repigmentation.

Actuellement, la photothérapie est l'un des traitements de référence. Elle consiste à l'irradiation par un rayonnement UV (rayons UVA ou UVB) du corps complet ou juste des lésions du vitiligo. Elle permet une repigmentation grâce à la stimulation des mélanocytes encore présent au niveau des taches.

Elle peut être utilisée soit en monothérapie ou soit combinée avec les traitements traditionnels locaux.

L'association de la photothérapie avec d'autres traitements, permet dans certains cas, une repigmentation plus rapide et de meilleure qualité, tout en utilisant de faible quantité en topique et en rayons UV, par rapport aux monothérapies.

Dans les années à venir, la physiopathologie du vitiligo devrait être clairement établie, ce qui devrait permettre la mise sur le marché de nouveau traitement plus efficace et plus sûr pour les patients.

En attendant, le pharmacien d'officine doit pouvoir conseiller les patients afin de prévenir le phénomène de Koebner, de les orienter vers des spécialistes et des associations de patients. Le pharmacien doit également se tenir informé des progrès de la recherche.

BIBLIOGRAPHIE

1. **Perrot C.**
La peau: introduction à la clinique [En ligne]. [Consulté le 20 janvier 2015].
Disponible sur: www.opmedica.fr
2. **Société canadienne du cancer.**
Anatomie et physiologie de la peau [En ligne]. [Consulté le 11 octobre 2015].
Disponible sur: <http://www.cancer.ca>
3. **Tobin D.**
Aging of the hair follicle pigmentation system. *Int J Trichology*. 2009;1(2):83.
4. **Taieb A.**
Orphanet: Vitiligo [En ligne]. [Consulté le 1 mars 2015]. Disponible sur:
<http://www.orpha.net>
5. **Ezzedine K, Eleftheriadou V, Whitton M, van Geel N.**
Vitiligo. *The Lancet*. juill 2015;386(9988):74-84.
6. **Sehgal VN, Srivastava G.**
Vitiligo: compendium of clinico-epidemiological features. *Indian J Dermatol Venereol Leprol*. juin 2007;73(3):149-56.
7. **Ezzedine K, Lim HW, Suzuki T, Katayama I, Hamzavi I, Lan CCE, et al.**
Revised classification/nomenclature of vitiligo and related issues: the Vitiligo Global Issues Consensus Conference. *Pigment Cell Melanoma Res*. 2012 May; 25(3): E1-13.
8. **Gauthier Y.**
Le vitiligo, article de revue pour professionnels. Encyclopédie Orphanet, mai 2002 [En ligne]. [Consulté le 20 janvier 2015]. Disponible sur: <http://www.orpha.net>
9. **Illustrations**
Dermato-info: <http://dermato-info.fr>
Wikipédia: wikipedia.org
dermatobordeaux: <http://www.dermatobordeaux.fr/images>
Children hospigal of Chicago: <http://www2.luriechildrens.org>
Naevus de Sutton <http://dermatologie.free.fr/>.
10. **Moretti S.**
Vitiligo, article de revue pour professionnels. Orphanet Encyclopedia, octobre 2003.
[En ligne]. [Consulté le 15 avril 2015]. Disponible sur <http://www.orpha.net>.
11. **Hann SK, Park YK, Chun WH.**
Clinical features of vitiligo. *Clin Dermatol*. déc 1997;15(6):891-7.
12. **Hann SK, Lee HJ.**
Segmental vitiligo: clinical findings in 208 patients. *J Am Acad Dermatol*. nov 1996;35(5 Pt 1):671-4.

13. **Picardo M, Taieb A.**
The Neurogenic Hypothesis in Segmental Vitiligo. In: Vitiligo. p. 302-5.
14. **Kim D-Y, Oh SH, Hann S-K.**
Classification of segmental vitiligo on the face: clues for prognosis. *Br J Dermatol.* mai 2011;164(5):1004-9.
15. **Picardo M, Taieb A.**
Segmental Vitiligo. In: Vitiligo. p. 42-9.
16. **Drumel C.**
Le vitiligo: Physiopathologie et traitements: état des connaissances en 2010. [Thèse de Pharmacie]. Nantes; 2010.
17. **Gopal KVT, Rama Rao GR, Kumar YHK, Appa Rao MV, Vasudev P, Srikant.**
Vitiligo: a part of a systemic autoimmune process. *Indian J Dermatol Venereol Leprol.* juin 2007;73(3):162-5.
18. **Gauthier Y.**
The importance of Koebner's phenomenon in the induction of vitiligo vulgaris lesions. *EJD Eur J Dermatol.* 1995;5(8):704-8.
19. **Anonyme.**
Le Vitiligo: quand la peau perd son pigment [En ligne]. [Consulté le 1 mars 2015]. Disponible sur: <http://dermato-info.fr>
20. **Hamzavi I, Jain H, McLean D, Shapiro J, Zeng H, Lui H.**
Parametric modeling of narrowband UV-B phototherapy for vitiligo using a novel quantitative tool: the Vitiligo Area Scoring Index. *Arch Dermatol.* juin 2004;140(6):677-83.
21. **Taïeb A, Picardo M, VETF Members.**
The definition and assessment of vitiligo: a consensus report of the Vitiligo European Task Force. *Pigment Cell Res Spons Eur Soc Pigment Cell Res Int Pigment Cell Soc.* févr 2007;20(1):27-35.
22. **Freiman A., Gratton D.**
Centre universitaire de santé McGill Vitiligo. *Dermatologie.* Conférence scientifiques, n°5, vol 4, 2005.
23. **Huggins R, Janusz C, Schwartz R.**
Vitiligo: A sign of systemic disease. *Indian J Dermatol Venereol Leprol.* 2006;72(1):68.
24. **Rezaei N, Gavalas NG, Weetman AP, Kemp EH.**
Autoimmunity as an aetiological factor in vitiligo. *J Eur Acad Dermatol Venereol JEADV.* août 2007;21(7):865-76.

25. **Coskun B, Saral Y, Turgut D.**
Topical 0.05% clobetasol propionate versus 1% pimecrolimus ointment in vitiligo. *European journal of dermatology*, n°2, vol 15, avril 2005, p.88-91.
26. **Ongenaë K, Van Geel N, Naeyaert J-M.**
Evidence for an autoimmune pathogenesis of vitiligo. *Pigment Cell Res Spons Eur Soc Pigment Cell Res Int Pigment Cell Soc.* avr 2003;16(2):90-100.
27. **Kemp EH, Waterman EA, Hawes BE, O'Neill K, Gottumukkala RVSRK, Gawkrödger DJ, et al.**
The melanin-concentrating hormone receptor 1, a novel target of autoantibody responses in vitiligo. *J Clin Invest.* 1 avr 2002;109(7):923-30.
28. **Van den Wijngaard R, Wankowicz-Kalinska A, Le Poole C, Tigges B, Westerhof W, Das P.**
Local Immune Response in Skin of Generalized Vitiligo Patients. Destruction of melanocytes is associated with the proeminent presence of CLA+T cells at the perilesional site. *Lab Inv* 2000, 80, p. 1299- 309. *Lab Invest.* 8 janv 2000;80(8):1299-309.
29. **Picardo M, Taieb A.**
Oxidative stress. In: Vitiligo. p. 231-7.
30. **Cucchi ML, Frattini P, Santagostino G, Orecchia G.**
Higher plasma catecholamine and metabolite levels in the early phase of nonsegmental vitiligo. *Pigment Cell Res Spons Eur Soc Pigment Cell Res Int Pigment Cell Soc.* févr 2000;13(1):28-32.
31. **Hasse S, Gibbons NCJ, Rokos H, Marles LK, Schallreuter KU.**
Perturbed 6-Tetrahydrobiopterin Recycling via Decreased Dihydropteridine Reductase in Vitiligo: More Evidence for H₂O₂ Stress. *J Invest Dermatol.* févr 2004;122(2):307-13.
32. **Schallreuter KU.**
Successful treatment of oxidative stress in vitiligo. *Skin Pharmacol Appl Skin Physiol.* juin 1999;12(3):132-8.
33. **Colucci R, Dragoni F, Moretti S, Colucci R, Dragoni F, Moretti S.**
Oxidative Stress and Immune System in Vitiligo and Thyroid Diseases, Oxidative Stress and Immune System in Vitiligo and Thyroid Diseases. *Oxidative Med Cell Longev Oxidative Med Cell Longev.* 9 mars 2015;2015, 2015:e631927.
34. **Schallreuter K. U., Wood J. M., Berger J.**
Low catalase levels in the epidermidis of patients with vitiligo. *Journal of Investigative Dermatology.* 1991;97(6):1081-1085.
35. **Dell'Anna ML, Maresca V, Briganti S, Camera E, Falchi M, Picardo M.**
Mitochondrial Impairment in Peripheral Blood Mononuclear Cells During the Active Phase of Vitiligo. *J Invest Dermatol.* oct 2001;117(4):908-13.

36. **Laddha NC, Dwivedi M, Mansuri MS, Gani AR, Ansarullah M, Ramachandran AV, et al.**
Vitiligo: interplay between oxidative stress and immune system. *Exp Dermatol.* avr 2013;22(4):245-50.
37. **Denat L, Kadekaro AL, Marrot L, Leachman SA, Abdel-Malek ZA.**
Melanocytes as instigators and victims of oxidative stress. *J Invest Dermatol.* juin 2014;134(6):1512-8.
38. **Nordlund JJ.**
The epidemiology and genetics of vitiligo. *Clin Dermatol.* déc 1997;15(6):875-8.
39. **Alkhateeb A, Fain PR, Thody A, Bennett DC, Spritz RA.**
Epidemiology of vitiligo and associated autoimmune diseases in Caucasian probands and their families. *Pigment Cell Res Spons Eur Soc Pigment Cell Res Int Pigment Cell Soc.* juin 2003;16(3):208-14.
40. **Alkhateeb A, Stetler GL, Old W, Talbert J, Uhlhorn C, Taylor M, et al.**
Mapping of an autoimmunity susceptibility locus (AIS1) to chromosome 1p31.3-p32.2. *Hum Mol Genet.* 15 mars 2002;11(6):661-7.
41. **Buc M, Fazekasová H, Cechová E, Hegyi E, Kolibásová K, Ferencík S.**
Occurrence rates of HLA-DRB1, HLA-DQB1, and HLA-DPB1 alleles in patients suffering from vitiligo. *Eur J Dermatol EJD.* févr 1998;8(1):13-5.
42. **LaBerge GS, Bennett DC, Fain PR, Spritz RA.**
PTPN22 is genetically associated with risk of generalized vitiligo, but CTLA4 is not. *J Invest Dermatol.* juill 2008;128(7):1757-62.
43. **Spritz RA, Gowan K, Bennett DC, Fain PR.**
Novel vitiligo susceptibility loci on chromosomes 7 (AIS2) and 8 (AIS3), confirmation of SLEV1 on chromosome 17, and their roles in an autoimmune diathesis. *Am J Hum Genet.* janv 2004;74(1):188-91.
44. **Jin Y, Mailloux CM, Gowan K, Riccardi SL, LaBerge G, Bennett DC, et al.**
NALP1 in vitiligo-associated multiple autoimmune disease. *N Engl J Med.* 22 mars 2007;356(12):1216-25.
45. **Spritz R.**
Genetics. Vitiligo, M. Picardo and A. Taieb, eds. Berlin Heidelberg: Springer- Verlag, 2010, p. 155-164.
46. **Kurien BT, Hensley K, Bachmann M, Scofield RH.**
Oxidatively modified autoantigens in autoimmune diseases. *Free Radic Biol Med.* 15 août 2006;41(4):549-56.

47. **Laddha NC, Dwivedi M, Mansuri MS, Singh M, Gani AR, Yeola AP, et al.**
Role of oxidative stress and autoimmunity in onset and progression of vitiligo. *Exp Dermatol.* mai 2014;23(5):352-3.
48. **Mazereeuw-Hautier J, Bezio S, Mahe E, Bodemer C, Eschard C, Viseux V, et al.**
Segmental and nonsegmental childhood vitiligo has distinct clinical characteristics: a prospective observational study. *J Am Acad Dermatol.* juin 2010;62(6):945-9.
49. **van Geel N, Speeckaert R, Taieb A, Picardo M, Böhm M, Gawkrödger DJ, et al.**
Koebner's phenomenon in vitiligo: European position paper. *Pigment Cell Melanoma Res.* juin 2011;24(3):564-73.
50. **Pacifico A, Leone G.**
Photo(chemo)therapy for vitiligo. *Photodermatol Photoimmunol Photomed.* oct 2011;27(5):261-77.
51. **Schaffer JV, Bologna JL.**
The treatment of hypopigmentation in children. *Clin Dermatol.* août 2003;21(4):296-310.
52. **Halder RM, Brooks HL.**
Medical therapies for vitiligo. *Dermatol Ther.* 1 janv 2001;14(1):1-6.
53. **Allain P.**
Pharmacorama - Glucocorticoïdes - Effets, indications et effets indésirables [En ligne]. [Consulté le 29 octobre 2015]. Disponible sur: <http://www.pharmacorama.com>
54. **Falabella R, Barona MI.**
Update on skin repigmentation therapies in vitiligo. *Pigment Cell Melanoma Res.* févr 2009;22(1):42-65.
55. **Dorosz P, Vital Durand D, Le Jeune C.**
Guide pratique des médicaments. Paris: Maloine; 2014.
56. **Reichert Faria A, Tarlé RG, Dellatorre G, Mira MT, Silva de Castro CC.**
Vitiligo - Part 2 - classification, histopathology and treatment. *An Bras Dermatol.* 2014;89(5):784-90.
57. **Borderé AC, Lambert J, van Geel N.**
Current and emerging therapy for the management of vitiligo. *Clin Cosmet Investig Dermatol CCID.* 12 mars 2009;2:15-25.
58. **Agence Européen du Médicament.**
RCP du Protopic, Agence Européenne du Médicament [En ligne]. Disponible sur: www.ema.europa.eu
59. **Luger T, Paul C.**
Potential new indications of topical calcineurin inhibitors. *Dermatol Basel Switz.* 2007;215 Suppl 1:45-54.

60. **Leone G, Pacifico A.**
Profile of clinical efficacy and safety of topical tacalcitol. *Acta Bio-Medica Atenei Parm.* avr 2005;76(1):13-9.
61. **Zhang Y, Mooneyan-Ramchurn JS, Zuo N, Feng Y, Xiao S.**
Vitiligo nonsurgical treatment: a review of latest treatment researches. *Dermatol Ther.* oct 2014;27(5):298-303.
62. **Picardo M, Taieb A.**
Vitamine D analogues. In: Vitiligo. p. 339-42.
63. **Fenton JS, Bergstrom KG.**
Vitiligo: nonsurgical treatment options and the evidence behind their use. *J Drugs Dermatol JDD.* juill 2008;7(7):705-11.
64. **Thappa D, Gupta D, Kumari R.**
Depigmentation therapies in vitiligo. *Indian J Dermatol Venereol Leprol.* 2012;78(1):49.
65. **Parsad D, Gupta S, IADVL Dermatosurgery Task Force.**
Standard guidelines of care for vitiligo surgery. *Indian J Dermatol Venereol Leprol.* janv 2008;74 Suppl:S37-45.
66. **Gauthier Y.**
Les techniques de greffe mélanocytaire. *Annales de dermatologie et de vénéréologie*, n°9, vol 122, 1995, p.627-631.
67. **Gauthier Y.**
Traitement des achromies par transplantation de mélanocytes. Encyclopédie médico-chirurgicale. Éditions scientifiques et médicales Elsevier, Cosmétologie et dermatologie esthétique, 50-390-A-10, 2000, p.1-6.
68. **Falabella R.**
Treatment of localized vitiligo by autologous minigrafting. *Arch Dermatol.* nov 1988;124(11):1649-55.
69. **Sarkar R, Mehta SD, Kanwar AJ.**
Repigmentation after autologous miniature punch grafting in segmental vitiligo in North Indian patients. *J Dermatol.* oct 2001;28(10):540-6.
70. **Boersma BR, Westerhof W, Bos JD.**
Repigmentation in vitiligo vulgaris by autologous minigrafting: results in nineteen patients. *J Am Acad Dermatol.* déc 1995;33(6):990-5.
71. **Kovacs SO.**
Vitiligo. *J Am Acad Dermatol.* mai 1998;38(5 Pt 1):647-66; quiz 667-8.

72. **Gupta S, Jain VK, Saraswat PK.**
Suction blister epidermal grafting versus punch skin grafting in recalcitrant and stable vitiligo. *Dermatol Surg Off Publ Am Soc Dermatol Surg Al.* déc 1999;25(12):955-8.
73. **van Geel N, Ongenae K, Naeyaert JM.**
Surgical techniques for vitiligo: a review. *Dermatol Basel Switz.* 2001;202(2):162-6.
74. **Ozdemir M, Cetinkale O, Wolf R, Kotoğyan A, Mat C, Tüzün B, et al.**
Comparison of two surgical approaches for treating vitiligo: a preliminary study. *Int J Dermatol.* mars 2002;41(3):135-8.
75. **Njoo MD, Westerhof W, Bos JD, Bossuyt PM.**
A systematic review of autologous transplantation methods in vitiligo. *Arch Dermatol.* déc 1998;134(12):1543-9.
76. **Rusfianti M, Wirohadidjodjo YW.**
Dermatosurgical techniques for repigmentation of vitiligo. *Int J Dermatol.* avr 2006;45(4):411-7.
77. **Gauthier Y, Surleve-Bazeille JE.**
Autologous grafting with noncultured melanocytes: a simplified method for treatment of depigmented lesions. *J Am Acad Dermatol.* févr 1992;26(2 Pt 1):191-4.
78. **Mulekar SV.**
Long-term follow-up study of 142 patients with vitiligo vulgaris treated by autologous, non-cultured melanocyte-keratinocyte cell transplantation. *Int J Dermatol.* oct 2005;44(10):841-5.
79. **Chen Y-F, Yang P-Y, Hu D-N, Kuo F-S, Hung C-S, Hung C-M.**
Treatment of vitiligo by transplantation of cultured pure melanocyte suspension: analysis of 120 cases. *J Am Acad Dermatol.* juill 2004;51(1):68-74.
80. **Schallreuter KU, Wood JM, Lemke KR, Levenig C.**
Treatment of vitiligo with a topical application of pseudocatalase and calcium in combination with short-term UVB exposure: a case study on 33 patients. *Dermatol Basel Switz.* 1995;190(3):223-9.
81. **Andreassi L, Pianigiani E, Andreassi A, Taddeucci P, Biagioli M.**
A new model of epidermal culture for the surgical treatment of vitiligo. *Int J Dermatol.* août 1998;37(8):595-8.
82. **Falabella R, Escobar C, Borrero I.**
Treatment of refractory and stable vitiligo by transplantation of in vitro cultured epidermal autografts bearing melanocytes. *J Am Acad Dermatol.* févr 1992;26(2 Pt 1):230-6.
83. **Savant SS.**
Autologous miniature punch skin grafting in stable vitiligo. *Indian J Dermatol Venereol Leprol.* 9 janv 1992;58(5):310.

84. **Forschner T, Buchholtz S, Stockfleth E.**
Current state of vitiligo therapy--evidence-based analysis of the literature. *J Dtsch Dermatol Ges J Ger Soc Dermatol JDDG*. juin 2007;5(6):467-75.
85. **Ortonne J-P.**
Thérapeutique Dermatologique - Un manuel de référence en dermatologie [En ligne]. [Consulté le 31 octobre 2015]. Disponible sur: <http://www.therapeutique-dermatologique.org/>
86. **Schallreuter KU, Wood JM, Ziegler I, Lemke KR, Pittelkow MR, Lindsey NJ, et al.**
Defective tetrahydrobiopterin and catecholamine biosynthesis in the depigmentation disorder vitiligo. *Biochim Biophys Acta*. 25 mai 1994;1226(2):181-92.
87. **Tjioe M, Gerritsen MJP, Juhlin L, van de Kerkhof PCM.**
Treatment of vitiligo vulgaris with narrow band UVB (311 nm) for one year and the effect of addition of folic acid and vitamin B12. *Acta Derm Venereol*. 2002;82(5):369-72.
88. **Felsten LM, Alikhan A, Petronic-Rosic V.**
Vitiligo: a comprehensive overview Part II: treatment options and approach to treatment. *J Am Acad Dermatol*. sept 2011;65(3):493-514.
89. **Société Française de Photodermatologie.**
Photodermatologie. Photobiologie cutanée, photoprotection et photothérapie. 2ème édition. Éditions Arnette, 2008.
90. **Kwok YKC, Anstey AV, Hawk JLM.**
Psoralen photochemotherapy (PUVA) is only moderately effective in widespread vitiligo: a 10-year retrospective study. *Clin Exp Dermatol*. mars 2002;27(2):104-10.
91. **Parrish JA, Jaenicke KF.**
Action spectrum for phototherapy of psoriasis. *J Invest Dermatol*. mai 1981;76(5):359-62.
92. **Picardo M, Taieb A.**
UVB total Body and Targeted phototherapies. In: Vitiligo. p. 353-65.
93. **Mordon S.**
Le traitement du vitiligo par laser excimère. *Réalités thérapeutiques en dermatovénérologie*, 2001.
94. **Westerhof W, Nieuweboer-Krobotova L.**
Treatment of vitiligo with UV-B radiation vs topical psoralen plus UV-A. *Arch Dermatol*. déc 1997;133(12):1525-8.

95. **Mahmoud BH, Hexsel CL, Hamzavi IH.**
An update on new and emerging options for the treatment of vitiligo. *Skin Ther Lett.* mars 2008;13(2):1-6.
96. **El Mofty M, Mostafa W, Esmat S, Youssef R, Azzam O, Hunter N, et al.**
Narrow band Ultraviolet B 311 nm in the treatment of vitiligo: two right-left comparison studies. *Photodermatol Photoimmunol Photomed.* févr 2006;22(1):6-11.
97. **Taneja A, Trehan M, Taylor CR.**
308-nm excimer laser for the treatment of localized vitiligo. *Int J Dermatol.* août 2003;42(8):658-62.
98. **Passeron T, Ostovari N, Zakaria W, Fontas E, Larrouy J-C, Lacour J-P, et al.**
Topical tacrolimus and the 308-nm excimer laser: a synergistic combination for the treatment of vitiligo. *Arch Dermatol.* sept 2004;140(9):1065-9.
99. **Hadi S, Tinio P, Al-Ghaithi K, Al-Qari H, Al-Helalat M, Lebwohl M, et al.**
Treatment of vitiligo using the 308-nm excimer laser. *Photomed Laser Surg.* juin 2006;24(3):354-7.
100. **Ostovari N, Passeron T, Zakaria W, Fontas E, Larouy JC, Blot JF, et al.**
Treatment of vitiligo by 308-nm excimer laser: an evaluation of variables affecting treatment response. *Lasers Surg Med.* 2004;35(2):152-6.
101. **Casacci M, Thomas P, Pacifico A, Bonnevalle A, Paro Vidolin A, Leone G.**
Comparison between 308-nm monochromatic excimer light and narrowband UVB phototherapy (311-313 nm) in the treatment of vitiligo--a multicentre controlled study. *J Eur Acad Dermatol Venereol JEADV.* août 2007;21(7):956-63.
102. **Valkova S, Trashlieva M, Christova P.**
Treatment of vitiligo with local khellin and UVA: comparison with systemic PUVA. *Clin Exp Dermatol.* mars 2004;29(2):180-4.
103. **Menchini G, Tsourelis-Nikita E, Hercogova J.**
Narrow-band UV-B micro-phototherapy: a new treatment for vitiligo. *J Eur Acad Dermatol Venereol JEADV.* mars 2003;17(2):171-7.
104. **Parsad D, Pandhi R, Dogra S, Kumar B.**
Clinical study of repigmentation patterns with different treatment modalities and their correlation with speed and stability of repigmentation in 352 vitiliginous patches. *J Am Acad Dermatol.* janv 2004;50(1):63-7.
105. **Sassi F, Cazzaniga S, Tessari G, Chatenoud L, Reseghetti A, Marchesi L, et al.**
Randomized controlled trial comparing the effectiveness of 308-nm excimer laser alone or in combination with topical hydrocortisone 17-butyrate cream in the treatment of vitiligo of the face and neck. *Br J Dermatol.* nov 2008;159(5):1186-91.

106. **Gawkrodger DJ, Ormerod AD, Shaw L, Mauri-Sole I, Whitton ME, Watts MJ, et al.**
Guideline for the diagnosis and management of vitiligo. *Br J Dermatol.* nov 2008;159(5):1051-76.
107. **Goktas EO, Aydin F, Senturk N, Canturk MT, Turanli AY.**
Combination of narrow band UVB and topical calcipotriol for the treatment of vitiligo. *J Eur Acad Dermatol Venereol JEADV.* mai 2006;20(5):553-7.
108. **Goldinger SM, Dummer R, Schmid P, Burg G, Seifert B, Lauchli S.**
Combination of 308-nm xenon chloride excimer laser and topical calcipotriol in vitiligo. *J Eur Acad Dermatol Venereol JEADV.* avr 2007;21(4):504-8.
109. **Seirafi H, Daneshpazhouh M, Khezri S, Sabouri Rad S, et al.**
308-nm excimer laser plus topical calcipotriol in the treatment of vitiligo; A single blind randomized clinical study. Iranian Journal of Dermatology 2011 Iranian Society of Dermatology. Disponible sur <http://www.iranjd.ir/download.asp?code=IID11145658>. Consulte le 16 mars 2016.
110. **Kawalek AZ, Spencer JM, Phelps RG.**
Combined excimer laser and topical tacrolimus for the treatment of vitiligo: a pilot study. *Dermatol Surg Off Publ Am Soc Dermatol Surg Al.* fevr 2004;30(2 Pt 1):130-5.
111. **Fai D, Cassano N, Vena GA.**
Narrow-band UVB phototherapy combined with tacrolimus ointment in vitiligo: a review of 110 patients. *J Eur Acad Dermatol Venereol JEADV.* aout 2007;21(7):916-20.
112. **Lotti T, Buggiani G, Troiano M, Assad GB, Delescluse J, De Giorgi V, et al.**
Targeted and combination treatments for vitiligo. Comparative evaluation of different current modalities in 458 subjects. *Dermatol Ther.* juill 2008;21 Suppl 1:S20-6.
113. **Linthorst Homan MW, Spuls PI, Nieuweboer-Krobotova L, de Korte J, Sprangers M a. G, Bos JD, et al.**
A randomized comparison of excimer laser versus narrow-band ultraviolet B phototherapy after punch grafting in stable vitiligo patients. *J Eur Acad Dermatol Venereol JEADV.* juin 2012;26(6):690-5.
114. **Jang YH, Jung S-E, Shin J, Kang HY.**
Triple Combination of Systemic Corticosteroids, Excimer Laser, and Topical Tacrolimus in the Treatment of Recently Developed Localized Vitiligo. *Ann Dermatol.* 2015;27(1):104.
115. **Bae JM, Yoo HJ, Kim H, Lee JH, Kim GM.**
Combination therapy with 308-nm excimer laser, topical tacrolimus, and short-term systemic corticosteroids for segmental vitiligo: A retrospective study of 159 patients. *J Am Acad Dermatol.* juill 2015;73(1):76-82.

116. **Lim HW, Grimes PE, Agbai O, Hamzavi I, Henderson M, Haddican M, et al.**
Afamelanotide and narrowband UV-B phototherapy for the treatment of vitiligo: a randomized multicenter trial. *JAMA Dermatol.* janv 2015;151(1):42-50.
117. **Grimes PE, Hamzavi I, Lebwohl M, Ortonne JP, Lim HW.**
The efficacy of afamelanotide and narrowband UV-B phototherapy for repigmentation of vitiligo. *JAMA Dermatol.* janv 2013;149(1):68-73.
118. **Gauthier Y, Jouary T, Boutchenei S, Taieb A, Ezzedine K.**
Conseils pratiques pour le Vitiligo [En ligne]. [Consulté le 1 mars 2015]. Disponible sur: <http://www.dermatobordeaux.fr>.

SERMENT DE GALIEN

Je jure, en présence des maîtres de la Faculté, des conseillers de l'Ordre des Pharmaciens et de mes condisciples:

D'honorer ceux qui m'ont instruit dans les préceptes de mon art et de leur témoigner ma reconnaissance en restant fidèle à leur enseignement;

D'exercer, dans l'intérêt de la santé publique, ma profession avec conscience et de respecter non seulement la législation en vigueur, mais aussi les règles de l'honneur, de la probité et du désintéressement;

De ne jamais oublier ma responsabilité et mes devoirs envers le malade et sa dignité humaine.

En aucun cas, je ne consentirai à utiliser mes connaissances et mon état pour corrompre les mœurs et favoriser des actes criminels.

Que les Hommes m'accordent leur estime si je suis fidèle à mes promesses.

Que je sois couvert d'opprobre et méprisé de mes confrères si j'y manque.

TITRE

Utilisation de la photothérapie dans le traitement du vitiligo.

RESUME

Le vitiligo est une maladie dermatologique caractérisée par l'apparition de plaques blanches affectant 0,5 à 1% de la population mondiale. Ces plaques blanches résultent d'une perte progressive et chronique des mélanocytes de l'épiderme et du réservoir folliculaire. Son étiologie reste encore mal connue.

Actuellement, il existe plusieurs moyens de traiter cette maladie (corticoïdes locaux, inhibiteurs de la calcineurine, photothérapie et greffes de mélanocytes).

La photothérapie est l'un des traitements de référence dans la prise en charge du vitiligo. L'objectif de la photothérapie repose sur la stimulation des mélanocytes encore présents dans l'épiderme au niveau des tâches afin d'obtenir la repigmentation.

TITRE EN ANGLAIS

Use of phototherapy in the treatment of vitiligo.

RESUME EN ANGLAIS

Vitiligo is a skin disease characterized by the appearance of white patches affecting 0.5 to 1% of the world population. These white patches result from a chronic and progressive loss of epidermal melanocytes and follicular reservoir. Its etiology remains unknown.

Currently, there are several ways to treat this disease (topical steroids, calcineurin inhibitors, phototherapy and transplant melanocytes).

Phototherapy is a reference treatment in the management of vitiligo. The goal of therapy is based on the stimulation of remaining melanocytes in the skin at the task level to get repigmentation.

DISCIPLINE

Pharmacie

MOTS-CLES

Vitiligo

Dépigmentation

Photothérapie

Peau

Mélanocytes

INTITULE ET ADRESSE DE L'UFR

Université de Bordeaux

UFR des Sciences Pharmaceutiques

146 rue Leo Saignat

33076 Bordeaux Cedex