



HAL
open science

Tendinoscopies autour de la cheville : résultats à moyen et long terme

Paul Cremer

► **To cite this version:**

Paul Cremer. Tendinoscopies autour de la cheville : résultats à moyen et long terme. Médecine humaine et pathologie. 2016. dumas-01348190

HAL Id: dumas-01348190

<https://dumas.ccsd.cnrs.fr/dumas-01348190>

Submitted on 22 Jul 2016

HAL is a multi-disciplinary open access archive for the deposit and dissemination of scientific research documents, whether they are published or not. The documents may come from teaching and research institutions in France or abroad, or from public or private research centers.

L'archive ouverte pluridisciplinaire **HAL**, est destinée au dépôt et à la diffusion de documents scientifiques de niveau recherche, publiés ou non, émanant des établissements d'enseignement et de recherche français ou étrangers, des laboratoires publics ou privés.

Université Bordeaux 2

U.F.R. DES SCIENCES MEDICALES

Année 2016

N°3046

**Thèse pour l'obtention du
DIPLOME d'ETAT de DOCTEUR EN MEDECINE**

Présentée et soutenue publiquement

Le 23 juin 2016

Par Paul CREMER

Né le 7 juin 1987 à Paris 14^{ème}

**Tendinoscopies autour de la cheville :
Résultats à moyen et long terme**

Directeur de thèse

Monsieur le Dr Olivier LAFFENÊTRE

Jury

Monsieur le Professeur Dominique CHAUVEAUX (Président)

Monsieur le Professeur Philippe PELISSIER (Rapporteur)

Monsieur le Professeur Thierry FABRE

Monsieur le Professeur Alain DURANDEAU

Monsieur le Docteur Julien LUCAS

Monsieur le Dr Olivier LAFFENÊTRE

Université Bordeaux 2

U.F.R. DES SCIENCES MEDICALES

Année 2016

N°3046

**Thèse pour l'obtention du
DIPLOME d'ETAT de DOCTEUR EN MEDECINE**

Présentée et soutenue publiquement

Le 23 juin 2016

Par Paul CREMER

Né le 7 juin 1987 à Paris 14^{ème}

**Tendinoscopies autour de la cheville :
Résultats à moyen et long terme**

Directeur de thèse

Monsieur le Dr Olivier LAFFENÊTRE

Jury

Monsieur le Professeur Dominique CHAUVEAUX (Président)

Monsieur le Professeur Philippe PELISSIER (Rapporteur)

Monsieur le Professeur Thierry FABRE

Monsieur le Professeur Alain DURANDEAU

Monsieur le Docteur Julien LUCAS

Monsieur le Dr Olivier LAFFENÊTRE

Remerciements :

A mon jury :

Professeur Thierry FABRE : Merci pour votre compagnonnage et pour votre disponibilité, merci de partager vos immenses connaissances avec vos élèves. Merci pour la confiance que vous nous accordez. Soyez assuré de ma profonde implication dans le fonctionnement du service lors du post-internat.

Professeur Dominique CHAUVEAUX : Merci de m'avoir accueilli dans votre service si tôt durant mon internat, merci de m'avoir initié à la chirurgie du membre inférieur. Merci d'avoir accepté de présider ce jury et de m'avoir encouragé pour ce travail.

Docteur Olivier LAFFENETRE : Pour m'avoir accompagné de manière rapprochée tout au long de ce travail. Pour m'avoir ouvert et intéressé à la chirurgie du pied, pour tout le savoir que vous nous transmettez avec passion.

Docteur Julien LUCAS : Merci de partager dynamisme et passion pour la chirurgie du pied. Merci pour ta confiance de chaque jour. Merci d'avoir accepté de juger ce travail.

Professeur Philippe PELISSIER : Merci d'avoir accepté d'être mon rapporteur. Merci pour vos notes et commentaires.

Professeur Alain DURANDEAU : Je suis heureux de vous compter parmi les membres de mon Jury. Merci d'avoir accepté de juger ce travail.

A mes maîtres :

Docteur Vincent SOUILLAC : Merci pour ton enseignement, ton partage et tous tes bons conseils. Merci de m'avoir donné envie de pratiquer la chirurgie prothétique. Je te remercie moins pour tous les jus d'orange et desserts que tu m'as piqué, mais j'imagine que c'est le tarif...

Docteur Clément TOURNIER : Merci pour ta bonne humeur et pour ton implication si communicative. Merci pour ta disponibilité et tous ces trucs et astuces. Je suis attristé de te voir partir.

Docteur Stéphane COSTES : Tes compétences et ta rigueur chirurgicales, tes qualités de gestion d'une équipe et des patients sont pour moi un exemple. Merci pour la confiance que tu m'as accordé.

Docteur Marie-Laure ABI-CHAHLA : Merci de nous transmettre sans restriction et dans la bonne humeur tout ton savoir et toutes tes compétences chirurgicales en chirurgie du membre supérieur.

Professeur Philippe NEYRET : Je suis très honoré de compter parmi vos anciens internes. Mon passage dans votre service m'a profondément fait évoluer dans mon approche de l'orthopédie. Merci.

Professeur Elvire SERVIEN : Merci pour votre confiance. Merci pour votre implication dans l'enseignement. Mais aussi pour cette légèreté que vous savez apporter.

Professeur Sébastien LUSTIG : Merci pour votre compagnonnage, votre profonde patience, votre infini savoir. Merci pour votre fibre enseignante. Ce semestre à vos côtés était un pur bonheur professionnel.

Mais aussi au Dr Mohamed ACRA, Dr Jean-Marc ROGERO, Dr Vincent DABADIE, Pr Jean-Marc VITAL, Pr Olivier GILLES, au Dr Vincent POINTILLART, Dr Éric LASSEUR, Dr Prakash DINDOYAL, Dr Florence MAZERES, Dr Yan LEFEVRE, Dr Jean-Roger PONTAILLER, Dr Abdelfettah LALIOUI.

A ma tendre famille :

A mon père et à ma mère, merci pour les valeurs que vous m'avez inculqué. Amour du travail, honnêteté, humilité, et respect de l'autre. Merci pour votre présence, votre écoute et votre amour. Merci pour cette belle et insouciantte enfance.

A ma petite sœur adorée, ton courage et ton énergie débordante t'ont mené au bout du monde. Ta bonne humeur et ton rire si communicatif me manquent autant que tes noires colères. Miss you.

A ma grand-mère, ta tendresse, ta bienveillance, ton amour imprègnent ta petite famille. Bron, ce havre de paix, est pour moi le symbole de notre unité. Merci de nous avoir offert cet incroyable cadre familial.

A mes oncles et cousins, Olivier, Frédéric, Claire, Matthieu, Eléonore. A tous ces bons souvenirs de Bron, du dimanche soir, et bien plus...

A mes grands-parents, et à ma troisième grand-mère pour leur amour et leur tendresse.

A la famille Cremer.

A Pierre, à Joëlle, Hélène, Charles et Paul, sans qui je n'aurais jamais eu le courage d'attaquer ces études.

A mes amis :

Clément : Tu es l'homme sur lequel on peut compter. Ton regard malicieux baigne tes amis d'une rassurante bonté et d'une douce gentillesse. Merci pour ces moments complices hors du temps.

Tof : Tu es à la fois un père et un fils. Notre amitié sans faille traverse les années sans prendre une ride. Merci pour ces journées entières à rire à en pleurer, à oublier ce que l'on est, à aimer la vie.

Bast : Tu as eu le courage d'aborder la vie simplement. Cela fait de toi une personne d'une richesse incroyable. Merci pour ta générosité, merci pour ces moments qui me rappellent qu'on ne perd jamais son temps.

Antonin : Ton sérieux, ta détermination et ta finesse imprègnent tout ce que tu touches autant que ton rire embaume les cœurs. Merci de m'avoir sauvé la vie !

Gui : Merci pour ces discussions interminables, pour cette relation épistolaire si singulière. Tes projets sont d'une intelligence remarquable, ta musique d'une finesse angélique, ta personne d'une droiture éminente. Je suis fier de te connaître.

Diego : Ta bienveillance au service de tous et ton constant émerveillement sont d'une pureté infinie. Merci de m'avoir fait rire quand ça me semblait impossible. Merci pour ta chaleureuse présence.

Benji : Pour ces calembours et ces non-sens, pour cette délicieuse débilité que l'on partage, pour cette antenne bordelaise que l'on dirige.

John : Je suis fier de compter un scientifique aussi convaincu parmi mes amis. Merci pour cette foi si communicative. J'espère que la montagne continuera à être le terrain de nos retrouvailles pendant de longues années.

Mais aussi à Jonath, Dri, Loul et sa petite famille, VV, Yann, Oliv.

A mes amis de KaBoul : Grak (que les parcs parisiens t'accueillent à tout jamais, et que la lessive coule à flot), Ju (analyse la couleur du mur, et la couleur de Julien), Ludo et Soso, Nico (vivent les mecs !), Matt Geudin (Did he just said he's a humanist ???), Panzer (9 ans dans la même classe !), Phil (et Dieu créa le repos de cuite), Robi (et Dieu créa l'angoisse), Kapandjian (et Dieu créa le Kamax), Nani (le jour, Ranouz le soir). Qu'elles étaient bien ces années en votre compagnie !

A JB, Julien, Constant, Rémi, Coline, Carole, merci pour ce semestre inoubliable, merci pour cette amitié qui n'est pas resté perdue au milieu des pins !

A Jean et Vincent : best summer ever...

A Jet : tu as été une famille entière pour moi !

A mes co-internes :

Clément et Thomas, votre présence a imprégné mon internat d'une ambiance fraternelle et passionnée. Je suis heureux de partager cette magnifique aventure orthopédique avec des amis.

Morgane, du début à la fin ! Merci pour ta bonne humeur qui n'a d'égal que la longueur de tes tirades sur le fonctionnement de l'hôpital !

Matthieu, merci pour ton humour grinçant. Merci de m'avoir tout appris en médecine, mais rien en chirurgie !

A Wendoudouille, en bon souvenir de KaBoul, merci de m'avoir forcé à prendre Bordeaux. Merci d'avoir été ma marraine bordelaise.

Mais aussi Thibault, Audrey, Edouard, , Antoine, Geoff, Johan, Pépito, Stratos ...

Aux lyonnais et aux frites : Adri (suprême fayot), Flo (le meilleur soldat), Quentin (PDG du poney club de Lyon), Sylvain (Doudoui dans sa voiture jaune et rouge), Tanguy (le lyonnais qui adopta un bordelais).

A mes chefs :

Raf, pour tous tes concepts, Thibault, pour toutes tes idées, Nico en toute simplicité. Merci pour cette franche camaraderie, ce compagnonnage et ces moments où soit disant, on travaille !

Louis, Rémi, Vincent et Hugues pour cette semi chefferie teintée d'amitié.

Jérémy, Alex, Julien, Bertrand, Fred, Johnny B et Alex (l'un n'allant pas sans l'autre), Patrick, Stan, Julien, Thomas, Nico.

De l'autre côté du Massif Central : Adri (le directeur de ma deuxième thèse), Oliv et Oliv.

Aux secrétaires du 8^{ème}, merci pour votre dynamisme et votre bonne humeur de chaque jour !

Et à tous ceux que j'oublie...

A mon amour, ma Clémence :

Cette grande page pour toi, pour te dire que tu es la seule, que tu es l'unique.

La vie à tes côtés et nos projets me procurent une énergie infinie.

Merci de partager ma vie chaque jour, merci de savoir apprécier mes qualités, et de rire de mes défauts.

Merci de me remettre en question, de m'aider à devenir un homme meilleur.

Je t'aime.

Table des matières

1) Introduction.....	11
2) Rappels anatomiques	11
1) Les gaines tendineuses.....	11
2) Gaine des fibulaires.....	13
3) Gaine du tibial postérieur.....	13
3) Patients et méthode :.....	13
4) Technique opératoire.....	15
1) Tendinoscopie des fibulaires.....	15
2) Tendinoscopie du tibial postérieur.....	22
5) Résultats.....	25
1) Efficacité à moyen terme : groupe 1.....	25
2) Pérennité de l'efficacité : groupe 2 :.....	31
6) Discussion.....	34
1) Gaine des fibulaires.....	35
2) Gaine du tibial postérieur.....	37
7) Conclusion.....	38
8) Références.....	38
9) Annexes.....	41

1) Introduction

On doit les premiers pas de l'endoscopie extra-articulaire autour de la cheville à Wertheimer, qui en 1995 fut le premier à proposer une technique endoscopique pour le traitement d'une ténosynovite du tendon tibial postérieur chez le cheval.²⁶ Deux ans plus tard, van Dijk précisa et décrivit les grands principes de ce qu'il appellera tendinoscopie.¹⁹

La tendinoscopie permet l'exploration des tendons qui possèdent une gaine synoviale par l'intermédiaire d'une optique introduit dans cette gaine distendue par un liquide. Elle permet également des actes thérapeutiques osseux ou sur les parties molles.

Au cours de ce travail nous nous sommes particulièrement intéressés aux tendons fibulaires et au tendon tibial postérieur. Nous avons pu étudier les résultats de 61 tendinoscopies chez 59 patients à un recul moyen de 4,4 ans, et la pérennité de ces résultats sur 22 chevilles chez 21 patients à un recul moyen de 12 ans.

2) Rappels anatomiques

1) Les gaines tendineuses

Les tendons qui changent de direction au niveau d'un point de réflexion comme les malléoles possèdent une gaine. Le tendon et sa gaine sont stabilisés au contact de ces points de réflexion par un tunnel ostéo-fibreux ou un retinaculum. Les gaines assurent la protection et facilitent le glissement, ce qui permet de limiter les frottements et donc les contraintes. Les tendons qui ont une course linéaire n'ont en général pas de gaine.

Elles constituent un espace virtuel, entre un feuillet viscéral au contact du tendon et un feuillet pariétal, qui lorsqu'il est distendu par un liquide en flux continu, confère un espace de travail comparable à celui d'une articulation au cours d'une arthroscopie. C'est cet espace qui fait l'objet des tendinoscopies, et non celui qui se situe entre le tunnel ostéo-fibreux ou le retinaculum et la gaine.

L'exploration rapprochée de ces gaines par van Dijk par tendinoscopie a permis de mieux préciser l'anatomie de deux structures contenues dans les gaines : les structures mésotendineuses et les vincula. Ces structures relient les tendons à leurs gaines ou à celle des muscles voisins.^{6,7}

Les mésotendons, vascularisés et innervés, sont comparables aux mésos des viscères abdominaux (Image 1). On ne les retrouve que dans les tendons avec gaine synoviale.

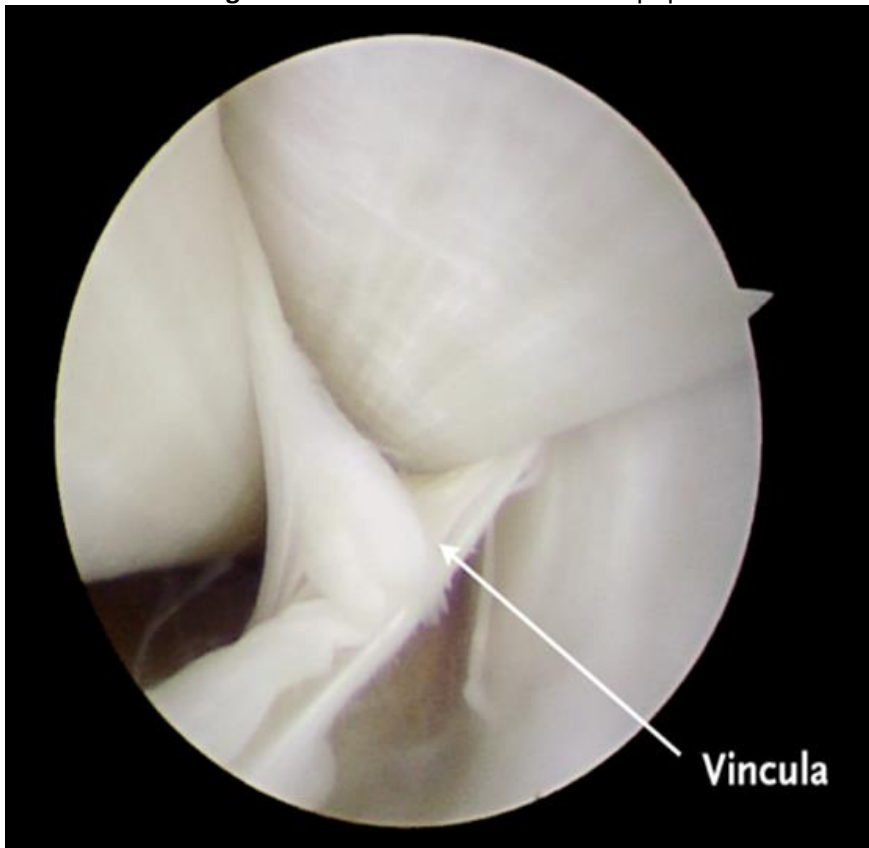
Les vincula, quant à elles ne sont qu'une partie fibreuse du mésotendon qui optimisent les transmissions de force (Image 2). Ce rôle, capital au niveau des tendons fléchisseurs de la main, est plus anecdotique au niveau de la cheville.

Il est donc capital de bien les différencier, les premiers devant impérativement être préservés, les seconds pouvant être réséqués au cours d'une chirurgie. En cas de traumatisme, ces structures pourront être le siège de lésions et de cicatrisation anarchique, source d'adhérences et de douleurs.

Image 1 : Méso tendon des fibulaires

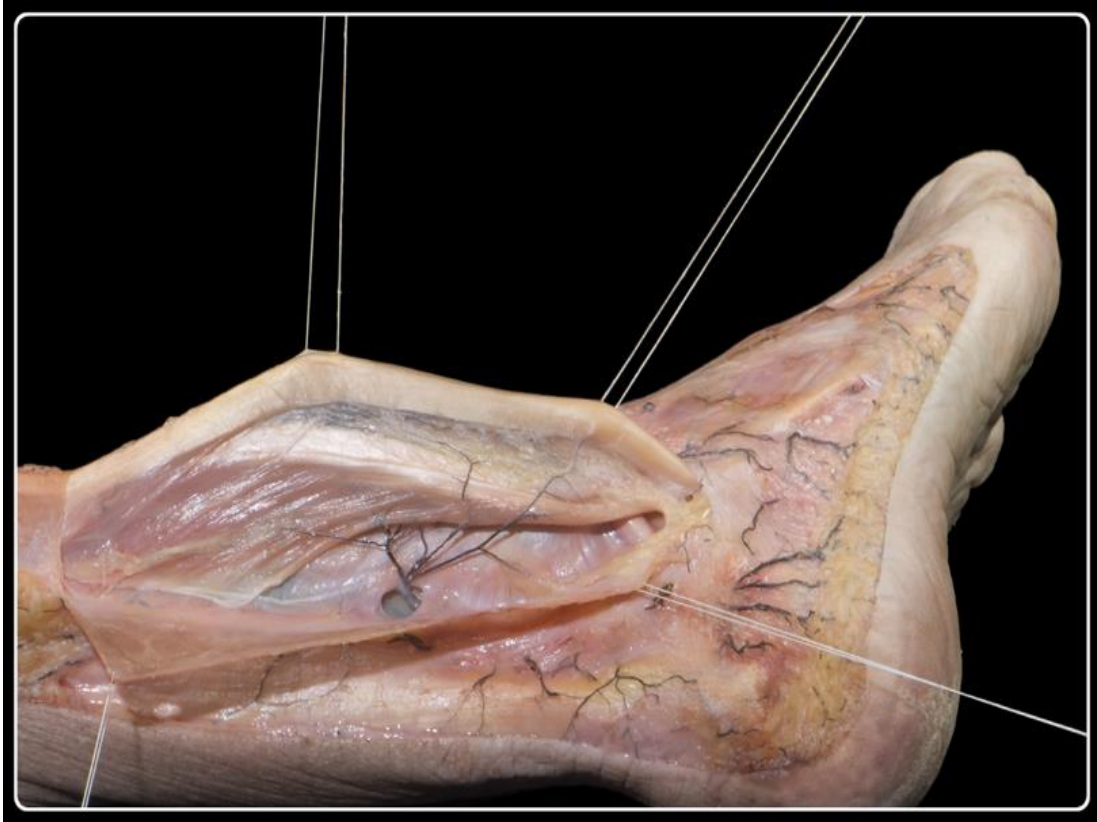

Image 2 : Vincula en vision tendinoscopique



1) Gaine des fibulaires

C'est une gaine synoviale qui contient deux tendons : court et long fibulaires. Ils sont la terminaison des deux muscles de la loge latérale : les muscles courts et longs fibulaires. Ils sont tous deux éverseurs de la cheville et innervés par le nerf fibulaire superficiel.

La gaine est commune depuis la jonction myo-tendineuse jusqu'à la partie inférieure de la malléole latérale, où elle se bifurque pour donner un trajet propre à chacun des deux tendons.

Les deux tendons fibulaires sont chacun reliés à leur gaine synoviale par une fine vinculae à la face postéro-latérale de la fibula quasiment jusqu'à la pointe de la malléole.

2) Gaine du tibial postérieur

C'est une gaine synoviale qui contient le tendon du muscle tibial postérieur. Il est la terminaison du muscle tibial postérieur qui chemine dans la loge postérieure profonde. Il est un fléchisseur de l'articulation talo-crurale, innervé par le nerf tibial.

La gaine prend naissance 4 cm au-dessus de l'interligne tibio-talienne et prend fin au niveau de l'interligne talo-naviculaire.

Une épaisse vinculae relie le tendon tibial postérieur à la gaine du long fléchisseur des orteils 3 à 4 cm en amont de la pointe de la malléole médiale. Il existe une petite interruption de 1 cm de cette vinculae, 2cm avant sa terminaison.

3) Patients et méthode :

Entre janvier 2001 et janvier 2014, 70 tendinoscopies ont été réalisées sur 66 patients au CHU de Bordeaux. Des données complètes et interprétables étaient disponibles pour 62 tendinoscopies, sur 61 chevilles, chez 59 patients. Un patient ayant bénéficié d'une tendinoscopies des deux gaines sur la même cheville, deux patients ayant bénéficié de la même tendinoscopies sur chacune de leurs deux chevilles.

L'indication d'une tendinoscopie était pour tous nos patients, quelle que soit la gaine concernée, une tendinopathie résistante au traitement médical.

Le diagnostic clinique reposait sur une douleur sur le trajet du tendon concerné, un œdème péri-malléolaire, une douleur à la mobilisation contrariée du tendon et plus rarement de sensation d'instabilité ou de blocage. Un trouble statique de l'arrière pied était recherché, une podométrie était systématiquement réalisée. Le score de Kitaoka (Annexe 1) était mesuré en pré-opératoire.

Cet examen clinique était systématiquement étayé par des examens radiologiques (échographie, IRM ou arthroscanner).

Les patients ont été revus lors de consultations dédiées à l'étude : une première fois au cours d'un travail que nous avons effectué en 2008, dans lequel nous avons évalué les patients opérés depuis 2001, une seconde fois en 2015, à l'occasion de ce travail, dans lequel nous avons revu les patients opérés entre 2001 et 2008, mais aussi les patients opérés entre 2008 et 2014.

Nous avons ainsi étudié deux populations de patients.

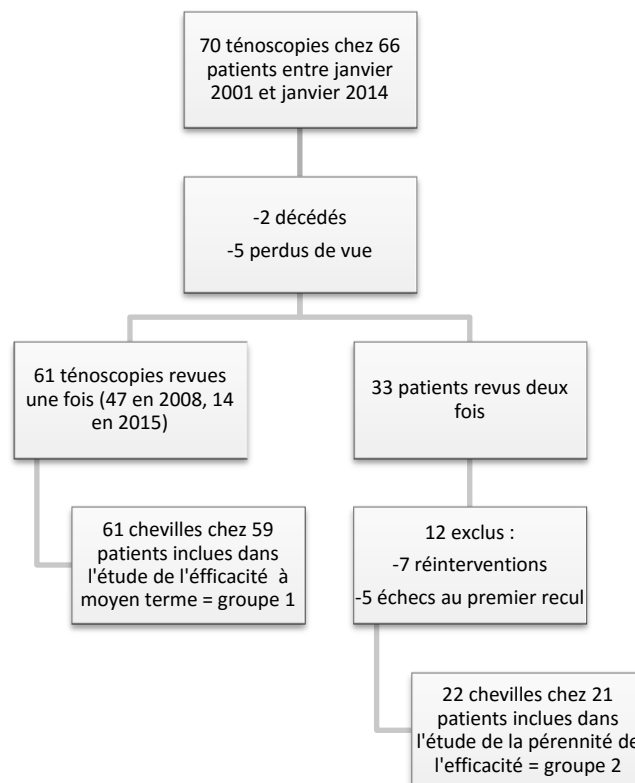
La première analysait l'efficacité de la ténoscopie. Les données issues d'une première revue, que ce soit en 2008 ou en 2015 ont été comparées aux données préopératoires (47 chevilles chez 46 patients revues en 2008, 14 chevilles chez 13 patients revues en 2015). Dans tous les cas, le délai entre chirurgie et revue était inférieur à 7 ans. Ceci constituait le groupe 1.

La deuxième analysait la pérennité de l'efficacité de la ténoscopie. Les données issues de la deuxième revue ont été comparées aux données issues de la première revue pour les patients qui avaient été améliorés par le geste. Dans tous les cas, le délai entre chirurgie et première revue était inférieur 7 ans, la deuxième revue avait lieu après 7 ans. Ceci constituait le groupe 2.

Lors de la consultation de suivi, un interrogatoire et un examen clinique ont été réalisés. Nous avons, pour chaque patient, calculé le score de Kitaoka, le score SF-12 (Annexe 2), évalué la satisfaction, recherché la prise d'antalgique et sa fréquence, recherché une nouvelle intervention et questionné sur son efficacité (Questionnaire en Annexe 3).

Les données préopératoires et post-opératoires immédiates avaient été consignées lors du précédent travail de 2008 et étaient disponibles. Les complications ont ainsi pu être étudiées.

Les données ont été interprétées par un statisticien indépendant. Les variables qualitatives ont été décrites en effectifs et pourcentages, les variables quantitatives sous forme de quartiles et d'étendue. Des tests de comparaison ont été menés pour rechercher les variables associées au taux de succès. Selon les effectifs, le test Khi-2 ou le test exact de Fisher ont été utilisés pour la comparaison des pourcentages. Le test non paramétrique de Mann-Whitney ou le test de Student ont été utilisés pour la comparaison de variables continues. Le test de Kruskal-Wallis a été utilisé pour étudier la corrélation entre satisfaction et score de Kitaoka. Pour le groupe 2, les effectifs étant faibles, l'analyse n'a été que descriptive. Les analyses ont été réalisées avec le logiciel R version 3.3.0.



4) Technique opératoire

Quelle que soit la gaine explorée, l'intervention est réalisée, en décubitus dorsal, le membre opéré légèrement surélevé. Un garrot est positionné à la racine de la cuisse.

Nous utilisons une colonne vidéo avec une optique de 4,5 mm de diamètre orienté à 30°.

Il est possible d'utiliser une optique de diamètre inférieur^{6,20,23} mais nous pensons que le risque de le casser en levant les adhérences par effet bougie est important. Or, c'est un geste qui nous semble capital.

Nous utilisons également du matériel usuel pour l'arthroscopie, un ensemble de pince, un shaver.

Nous n'utilisons pas d'arthro-pompe.

Tout type d'anesthésie peut être utilisé, locale, loco régionale ou générale. Selon Scholten et al. procéder sous anesthésie locale à l'avantage de permettre une investigation dynamique. Dans ce cas, le produit anesthésiant est injecté au niveau et autour des deux points d'introduction puis dans la gaine des fibulaires.²³ Cette technique n'a pas la préférence chez nous.

1) Tendinoscopie des fibulaires

Nous plaçons un coussin sous la fesse afin de positionner le membre en rotation médiale, ce qui expose la face latérale de la cheville. Il est possible d'installer le patient en décubitus latéral.

Il existe deux voies d'abord qui permettent d'avoir une visualisation des tendons rétrograde et antérograde.

Nous utilisons la voie d'abord décrite par van Dijk en 1998.⁶

Les points d'entrée sont situés sur le trajet du tendon ; la première, distale à 2 cm sous la pointe de la malléole, la seconde, proximale à 2,5 cm au-dessus de la pointe de la malléole à son bord postérieur (Image 3).

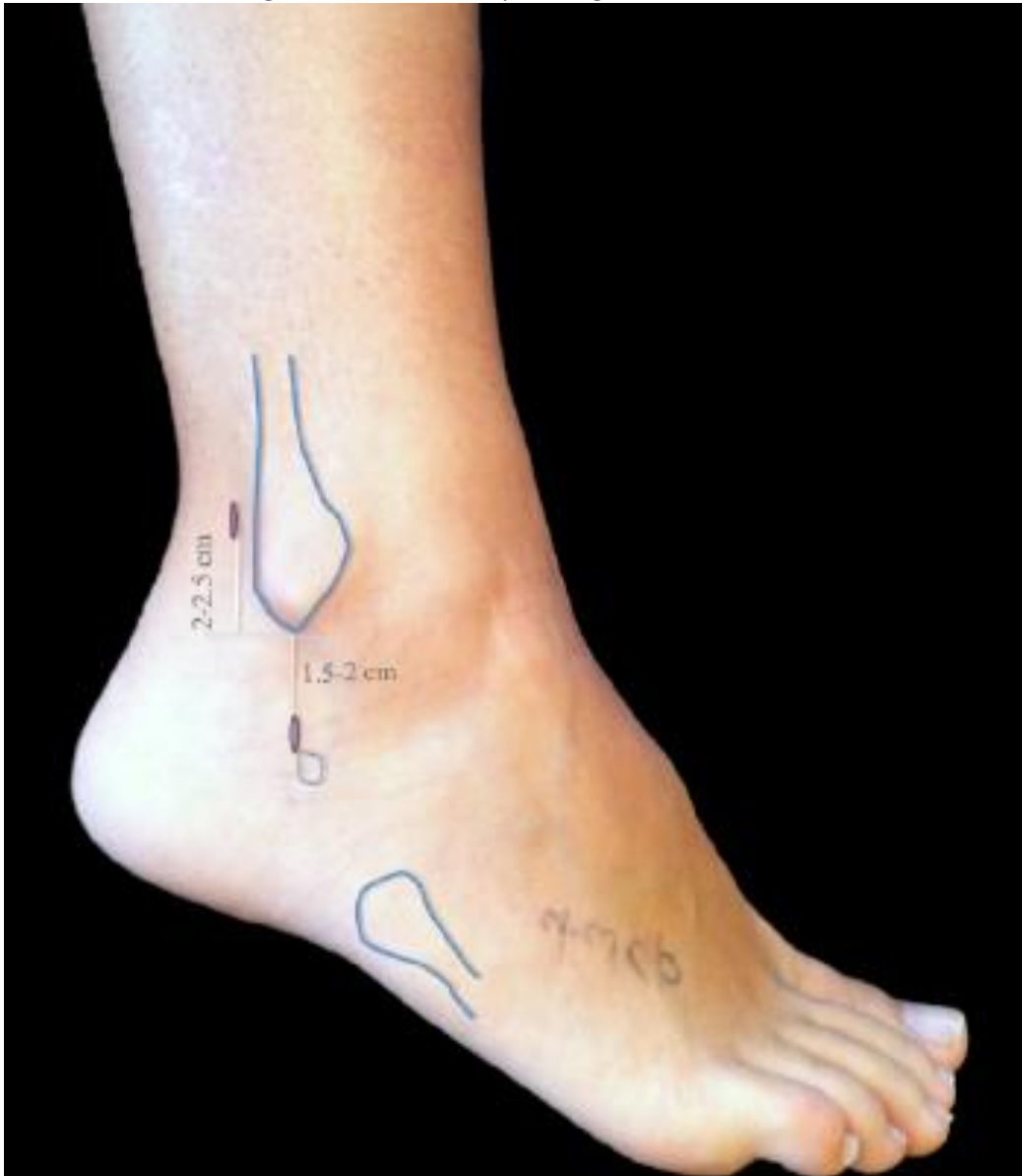
On incise la peau dans l'axe du tendon. Les tissus sous cutanées sont discisés jusqu'à la gaine qui est exposée à l'aide d'un instrument mousse et mise sur lac tissus. La gaine peut être cathétérisée ce qui permet d'y injecter du sérum physiologique, d'augmenter la distance entre la gaine et le tendon et d'éviter de le léser lors de son ouverture. Une incision de 5mm suffit.

La chemise de l'arthroscope est insérée dans la gaine avec un trocart mousse de manière rétrograde (Image 4). On s'assure de bien être dans la gaine, et non sous le retinaculum des fibulaires.

Le scope est monté en retro malléolaire par des petits mouvements prudents mais fermes. La mise en flexion plantaire du pied permet de verticaliser la gaine et donc de monter plus facilement l'optique. Ce geste a un effet bougie qui permet de lever des adhérences.

La voie d'abord proximale est simplifiée si elle est réalisée sous contrôle de la vue et par transillumination. On introduit une aiguille qui simulera le trajet de la voie d'abord 2cm au-dessus de la pointe de la malléole latérale à son bord postérieur.

Image 3 : Voies d'abord pour la gaine des fibulaires



En poussant l'arthroscope au maximum dans la gaine et en le retirant progressivement, la gaine et les tendons sont explorés de manière rétrograde de leur partie proximale jusqu'à la vincula supérieure par la voie d'abord distale. La partie distale n'est pas visible par cet abord.

Les voies peuvent être inversées durant l'intervention, ce qui permet d'explorer la partie la plus distale de la gaine de manière antérograde (Image 5 et Image 6). Ainsi, en passant de part et d'autre de la bifurcation de la gaine, l'exploration peut être poussée jusqu'à l'insertion du court fibulaire au niveau de la base du cinquième métatarsien et jusqu'au passage du long fibulaire sous son arcade sous l'os cuboïde.

Image 4 : Exploration rétrograde de la gaine des fibulaires

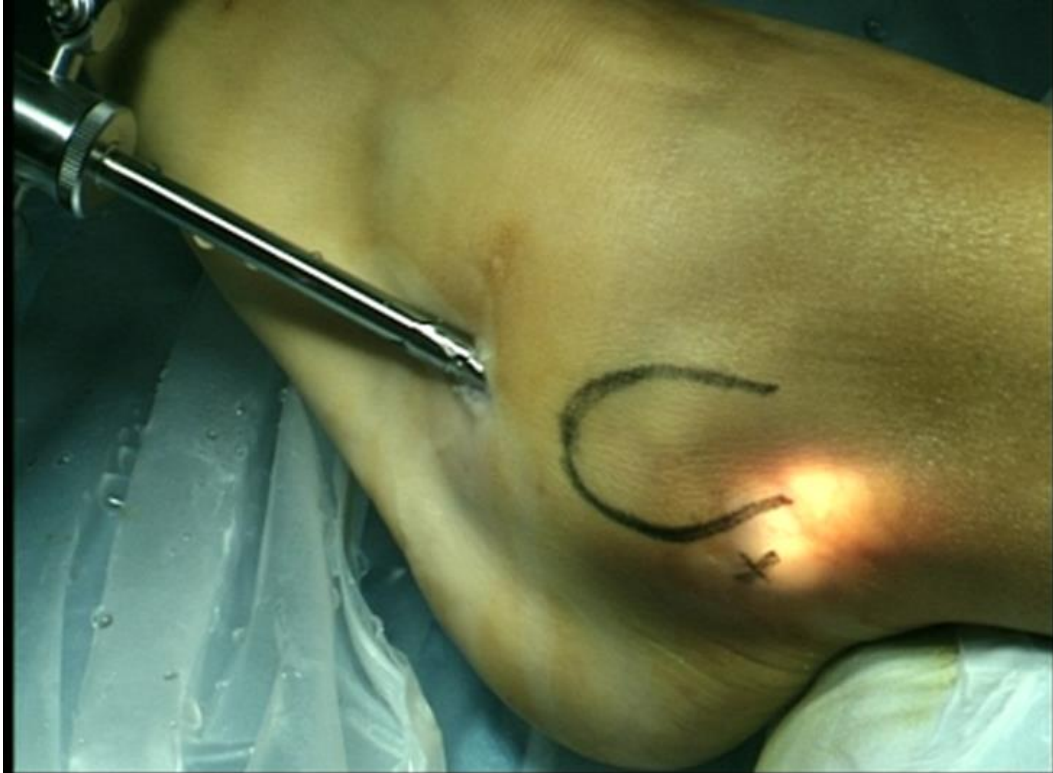

Image 5 : Exploration antérograde de la gaine des fibulaires

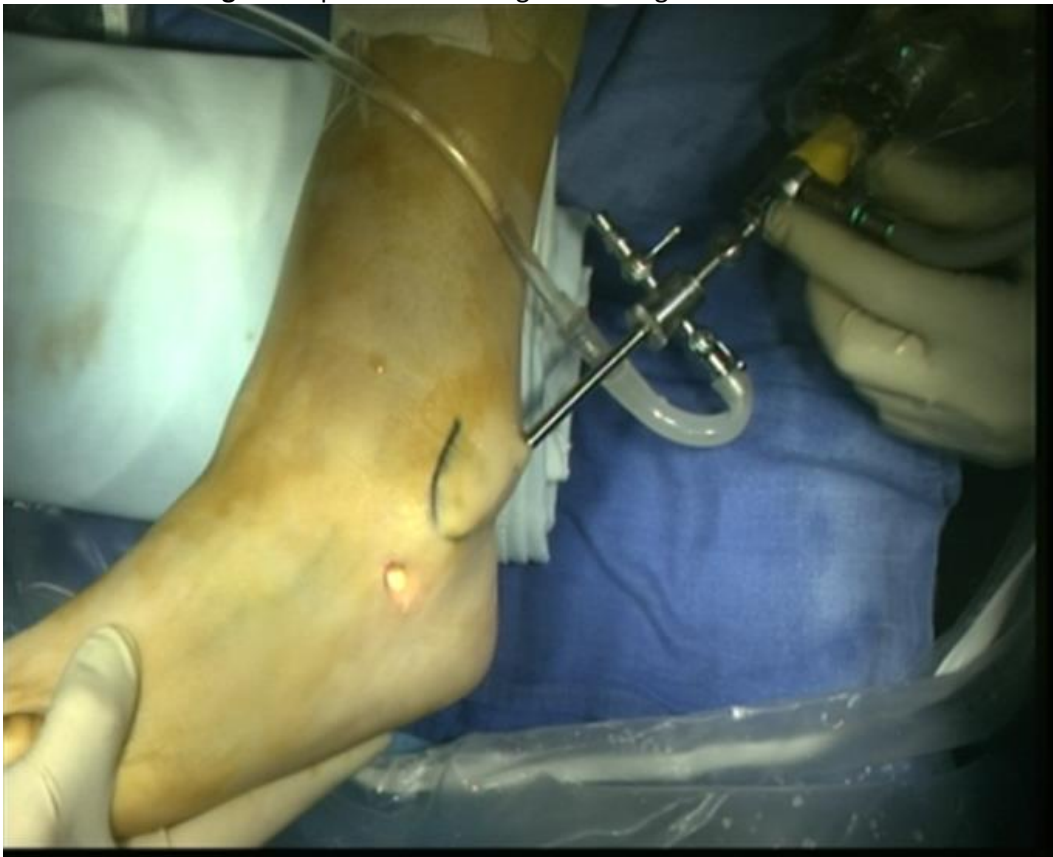
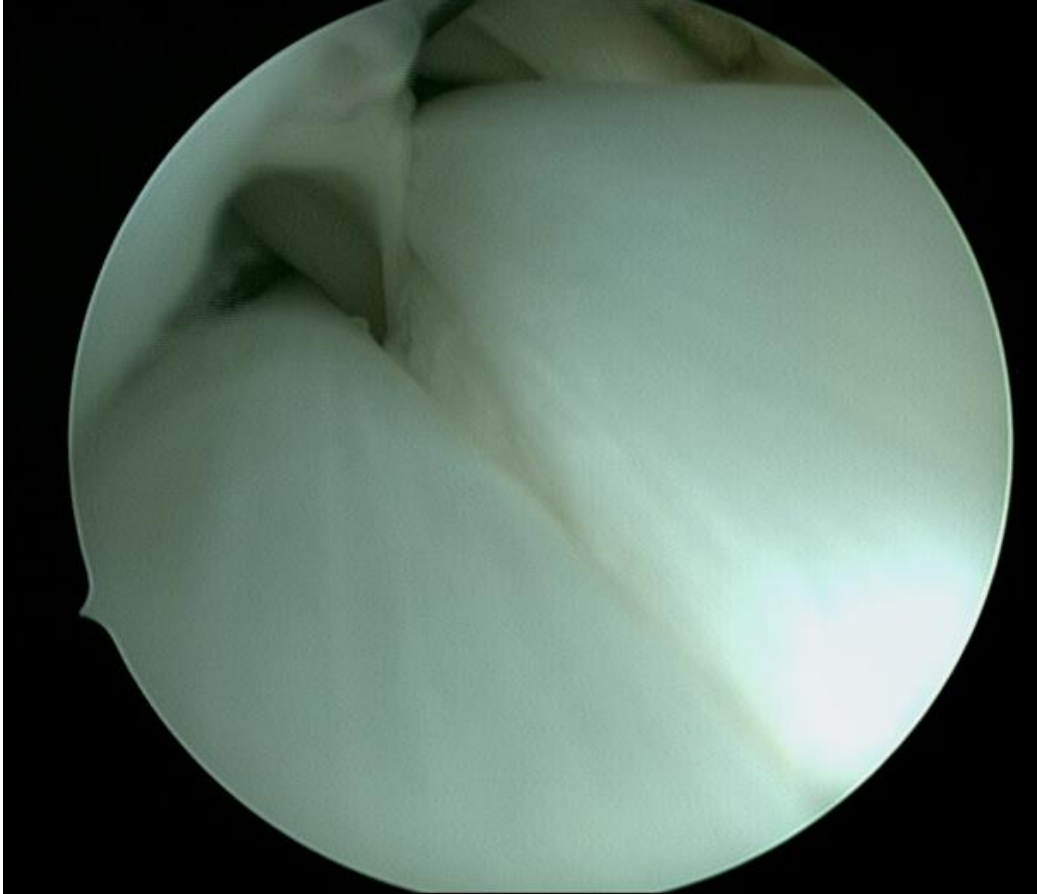
Image 6 : Aspect tendinoscopique normal des fibulaires (vision antérograde)



L'optique peut être passée entre les tendons, et à l'aide d'un crochet palpeur, on peut explorer leurs différentes faces et en apprécier leur aspect.

L'état de la gaine périphérique et le relief de la malléole peuvent également être appréciés.

L'acte varie en fonction de la pathologie, mais il se résume le plus souvent en une distension de la gaine, une synovectomie (Image 7), une levée d'adhérence par effet bougie (Image 8), et en la résection d'un élément pathologique (régularisation d'un tendon fissuré (Image 9), muscle fibulaire descendant bas (Image 10 et Image 11), exostose (Image 12 et Image 13), ...).

Si la résection est difficile, on peut réaliser un troisième abord par transillumination afin de pouvoir travailler plus aisément sur les tendons.

Selon Scholten et al. les ouvertures de la gaine des fibulaires doit être suturée pour ne pas favoriser la formation de hernie.²³ Les mouchetures cutanées sont refermées par un point. Nous ne drainons pas.

Si un autre geste doit être réalisé (ostéotomie, arthrodèse, ...), nous le faisons 3 à 4 semaines après la tendinoscopie.

Nous autorisons un appui partiel les 3 premiers jours, puis un appui complet sous couvert d'une botte amovible, pour une durée variable en fonction des étiologies (2 à 3 semaines). Les mobilités ne sont pas limitées.

Image 7 : Ténosynovite

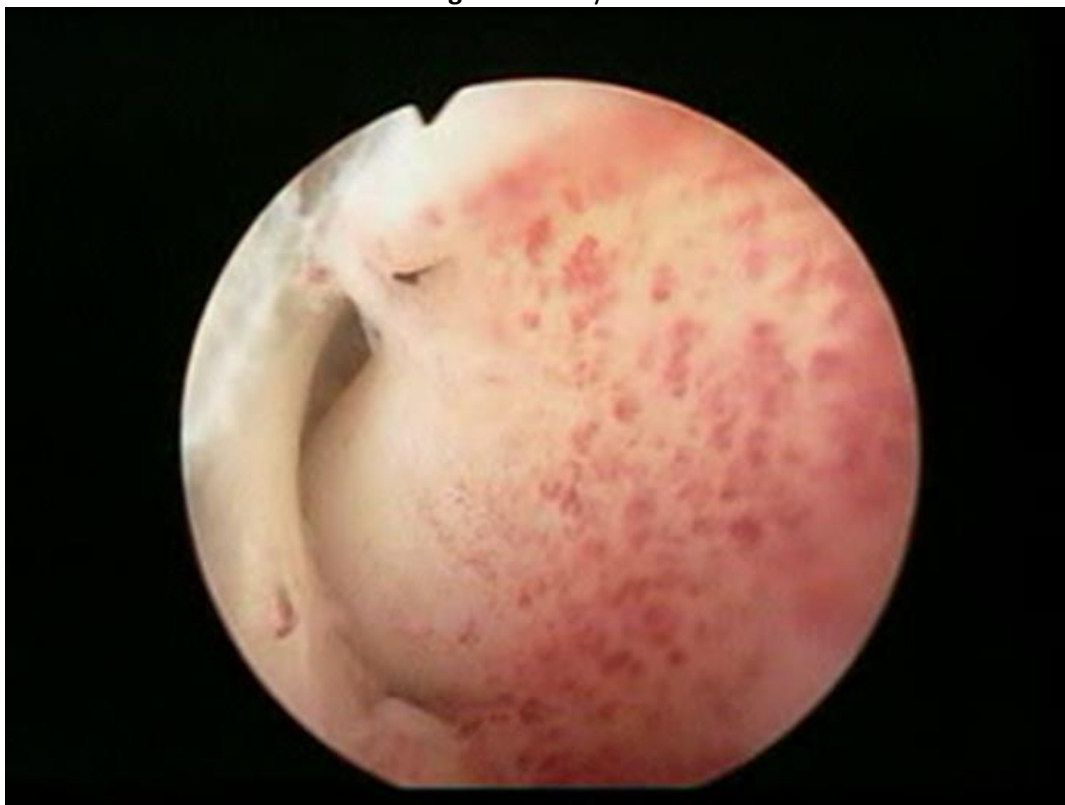

Image 8 : Adhérence

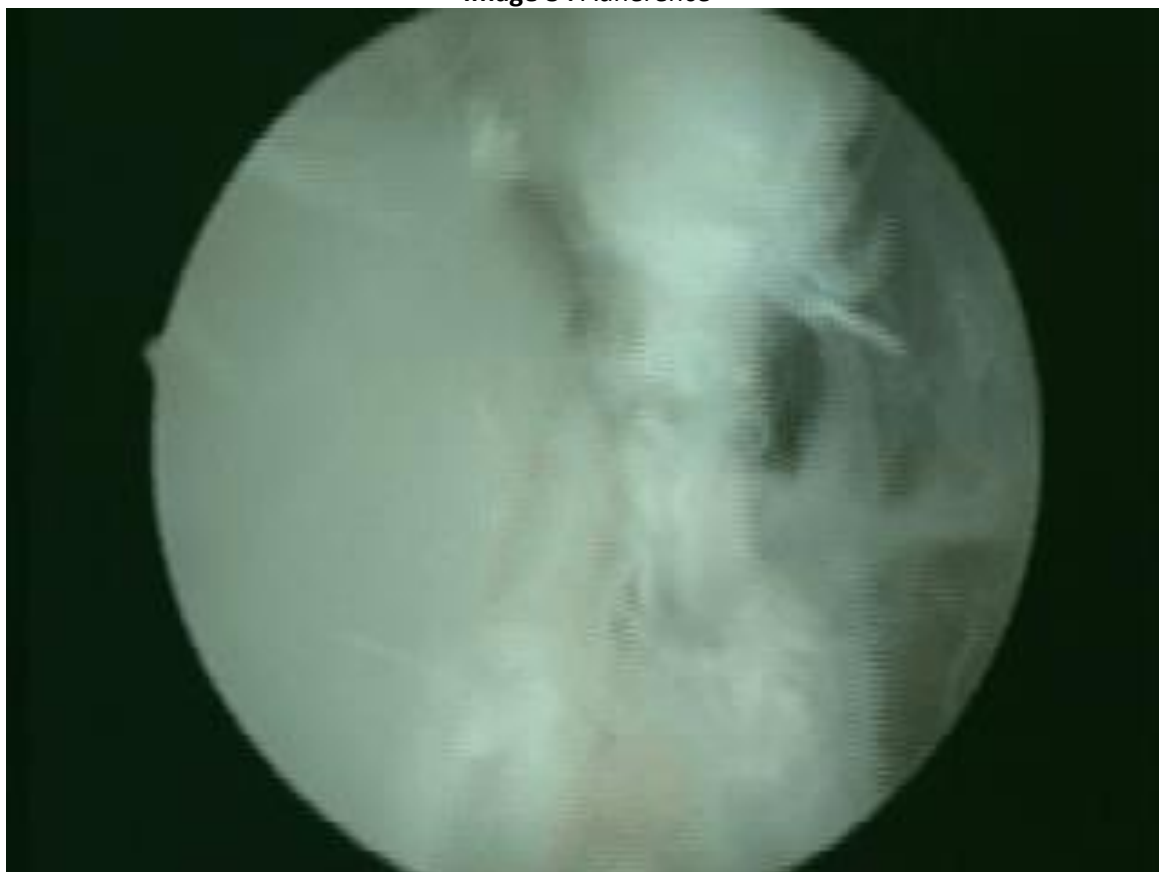

Image 9 : Fissure tendineuse (Court fibulaire)

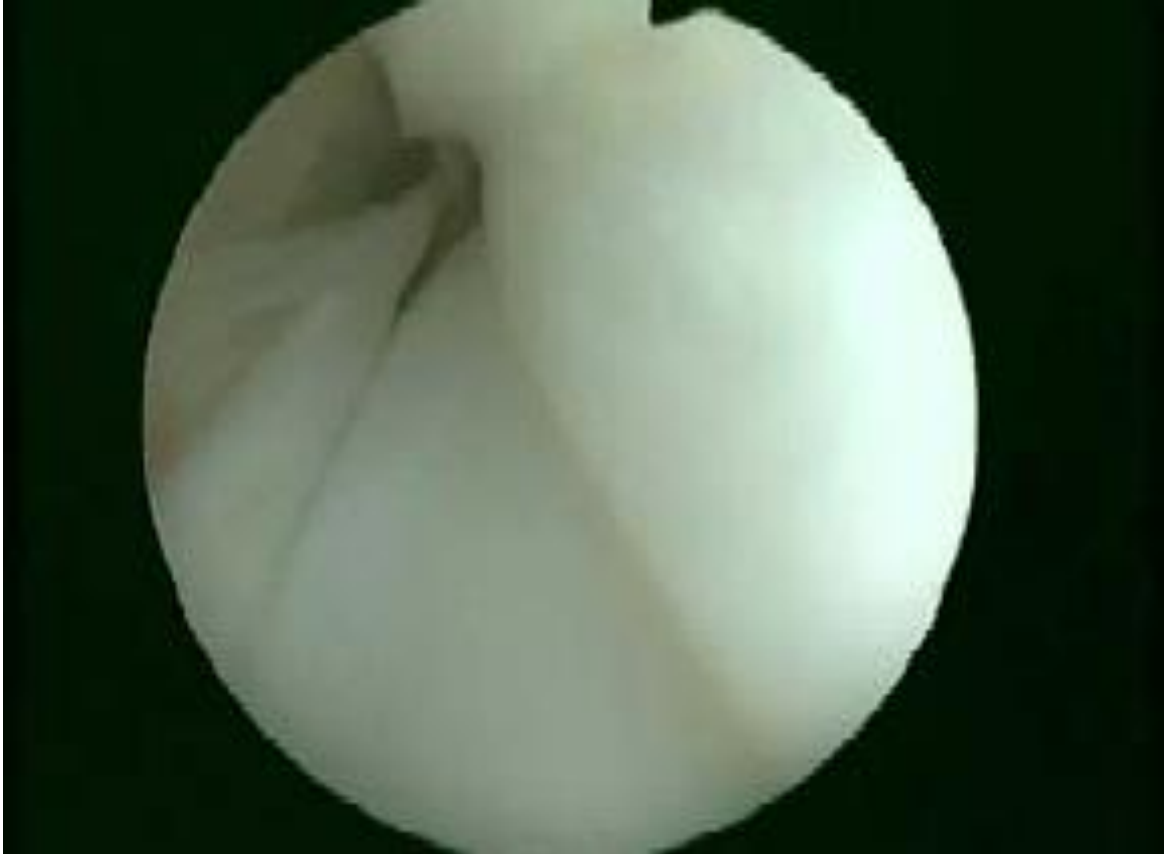

Image 10 : Corps musculaire du court fibulaire descendant bas

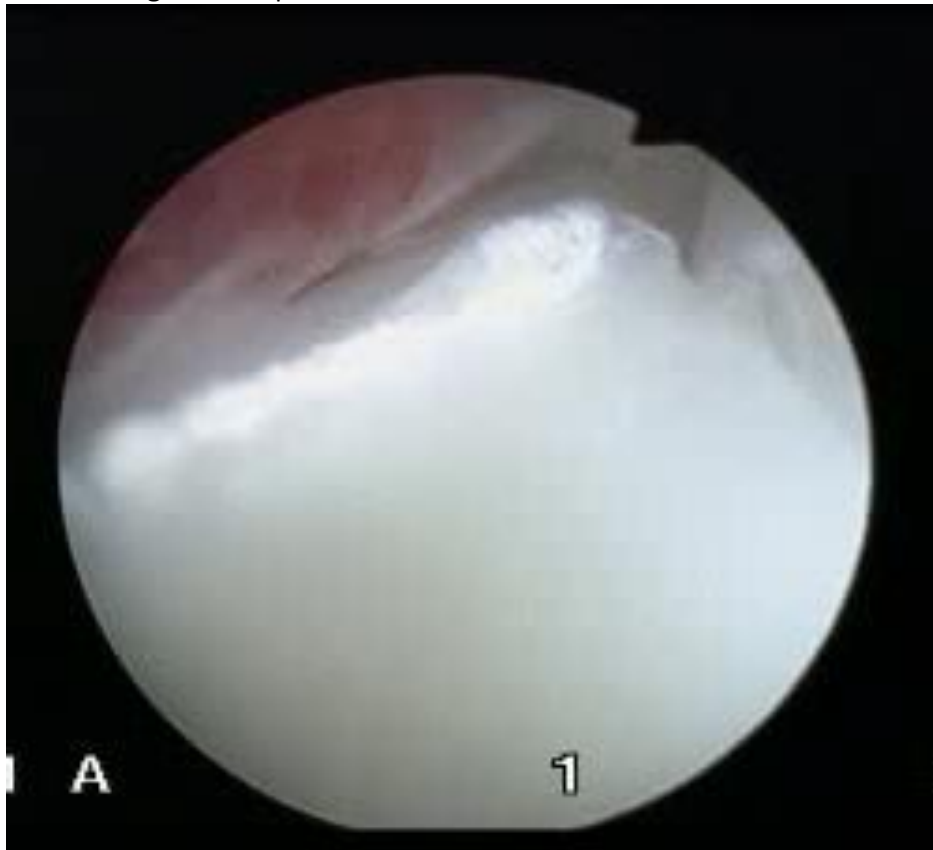


Image 11 : Corps musculaire descendant bas après régularisation

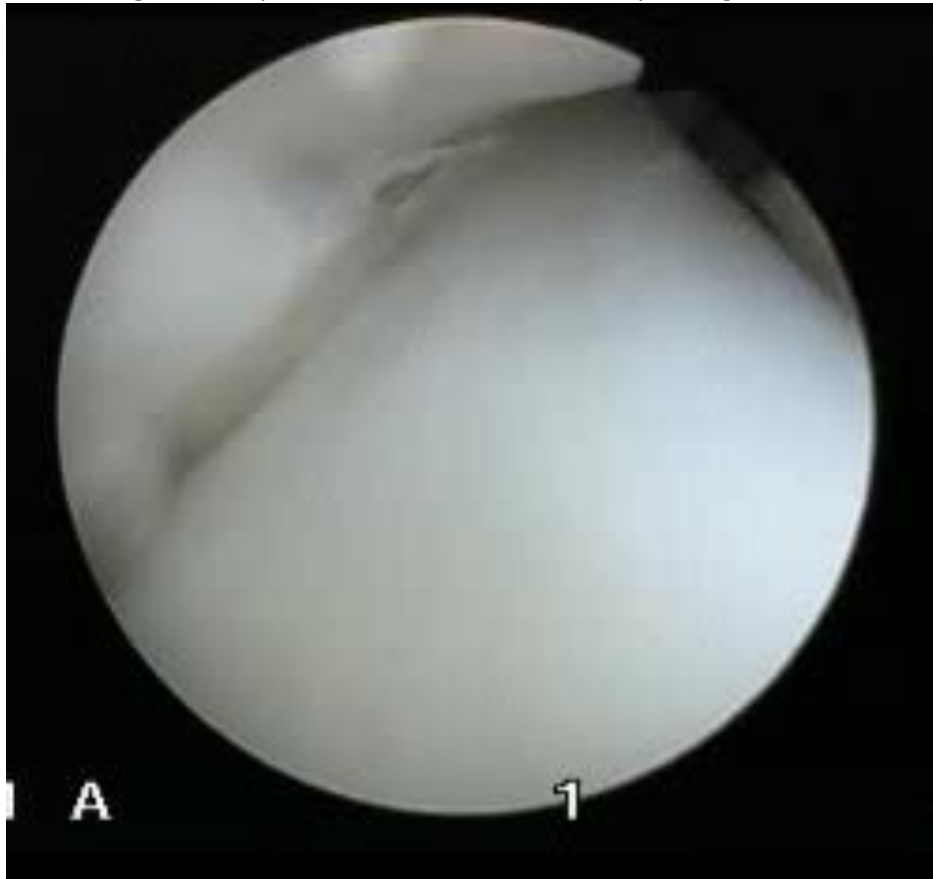


Image 12 : Lésion tendineuse sur conflit osseux

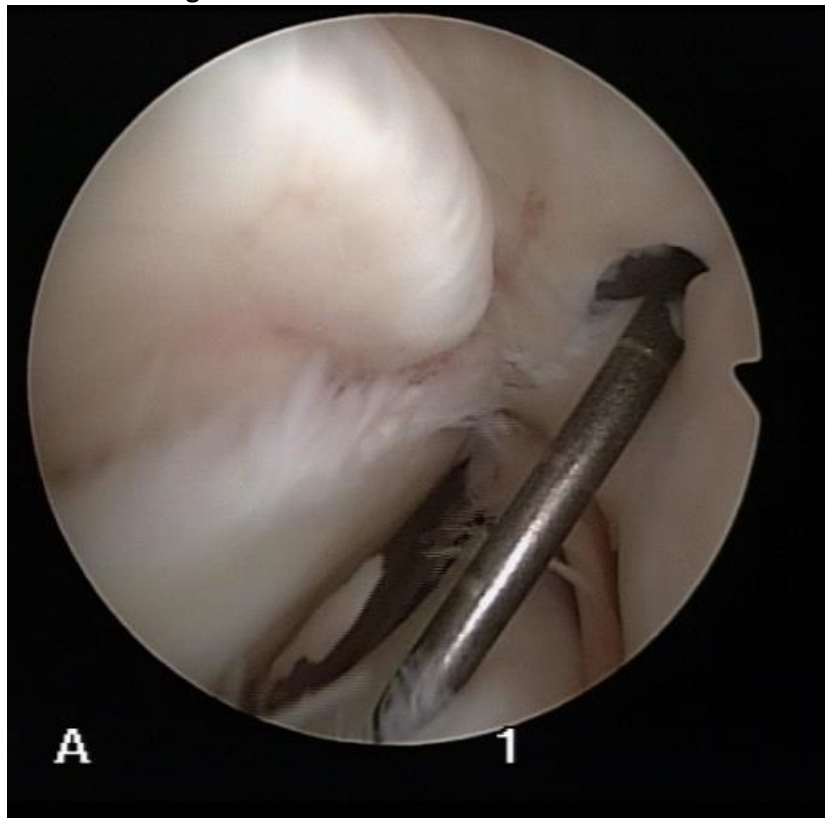
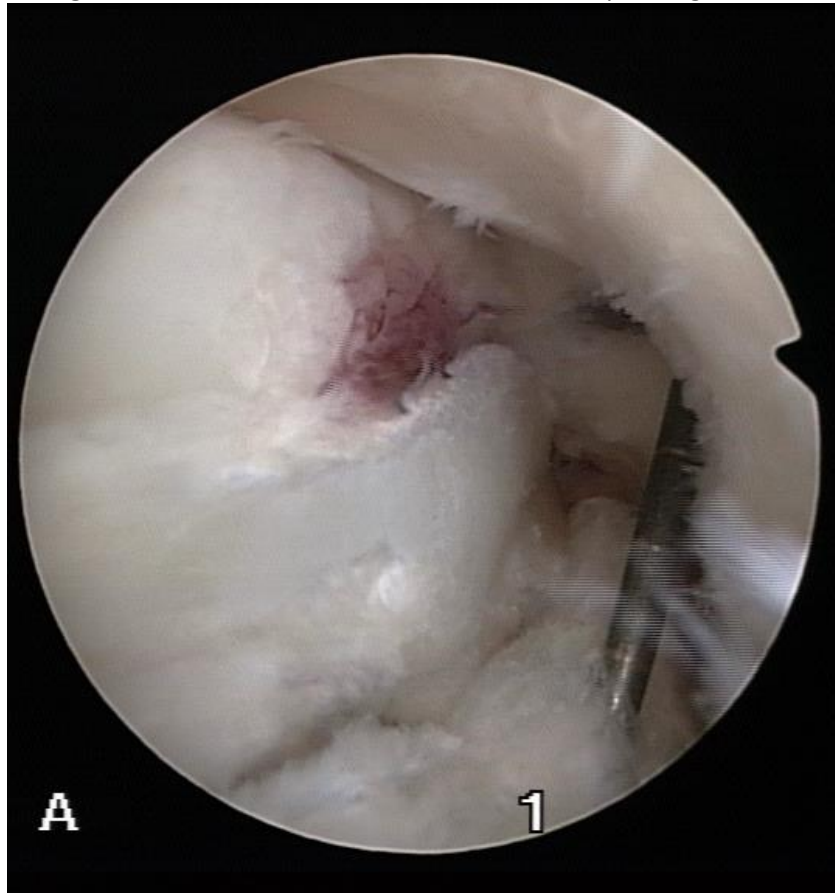


Image 13 : Lésion tendineuse sur conflit osseux après régularisation



2) Tendinoscopie du tibial postérieur

La technique est très comparable.

Le patient est positionné en décubitus dorsal simple.

La gaine du fléchisseur commun des orteils est située juste à côté de celle du tibial postérieur. Il est donc classique de pénétrer la mauvaise gaine.⁷ Des mouvements passifs des orteils permettent de mobiliser le tendon du fléchisseur commun des orteils et de corriger l'éventuelle erreur.

Nous utilisons les voies d'abord décrites par van Dijk en 1997.⁷

Les points d'entrée sont situés en regard du tendon tibial postérieur ; la première, distale, est située à 1,5cm en dessous du bord postérieur de la malléole médiale. La seconde, proximale est située à 1,5cm au-dessus de la pointe de la malléole à son bord postérieur (Image 14).

On incise la peau dans l'axe du tendon. Une dissection prudente permet d'exposer la gaine. La chemise de l'arthroscope et son obturateur mousse sont introduits et la gaine est dilatée au sérum physiologique (Image 15). On s'assure de bien être dans la gaine et non pas sous le retinaculum des fléchisseurs.

Image 14 : Voie d'abord pour la gaine du tibial postérieur

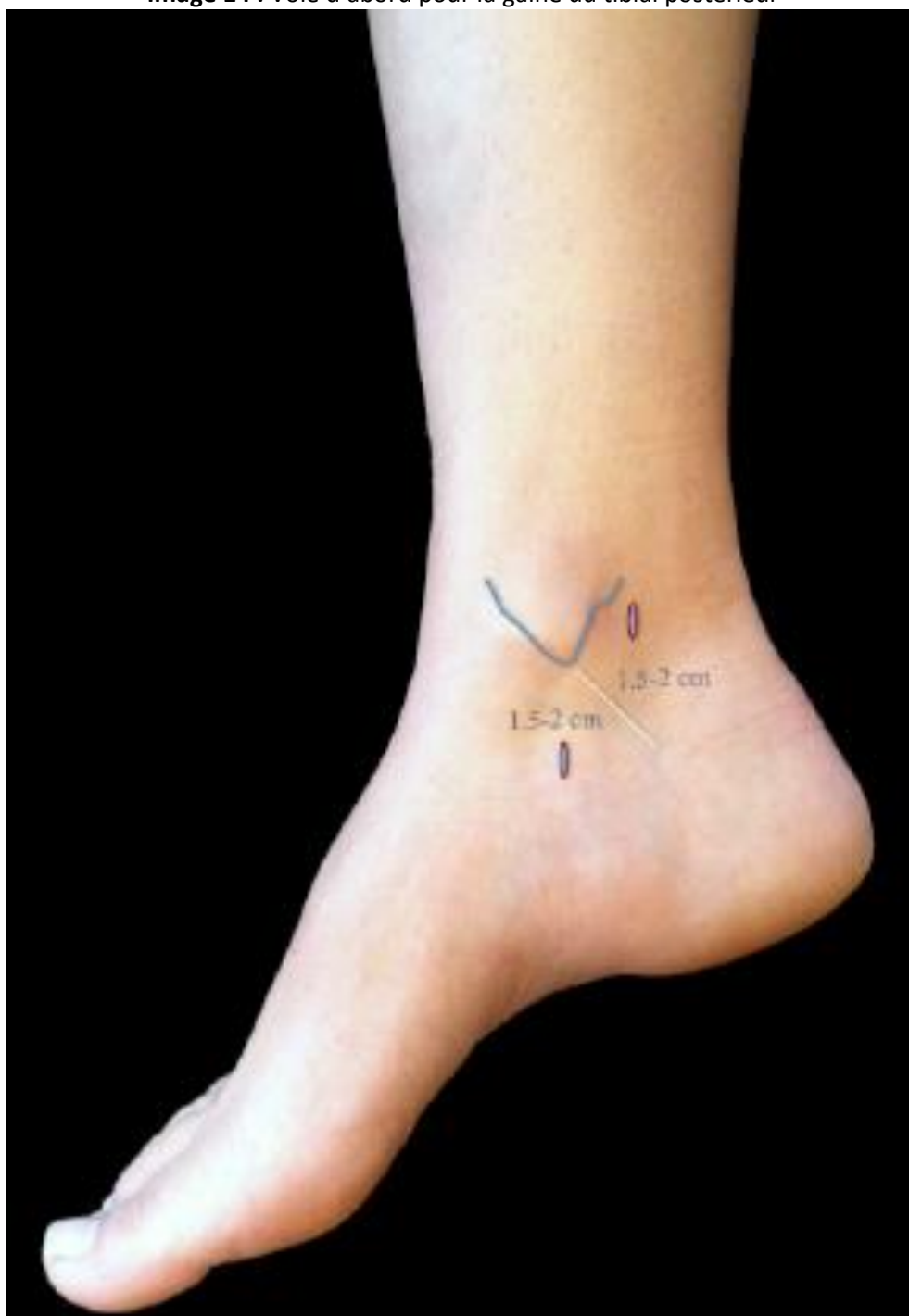

Image 15 : Aspect tendinoscopique normal du tibial postérieur (vision rétrograde)

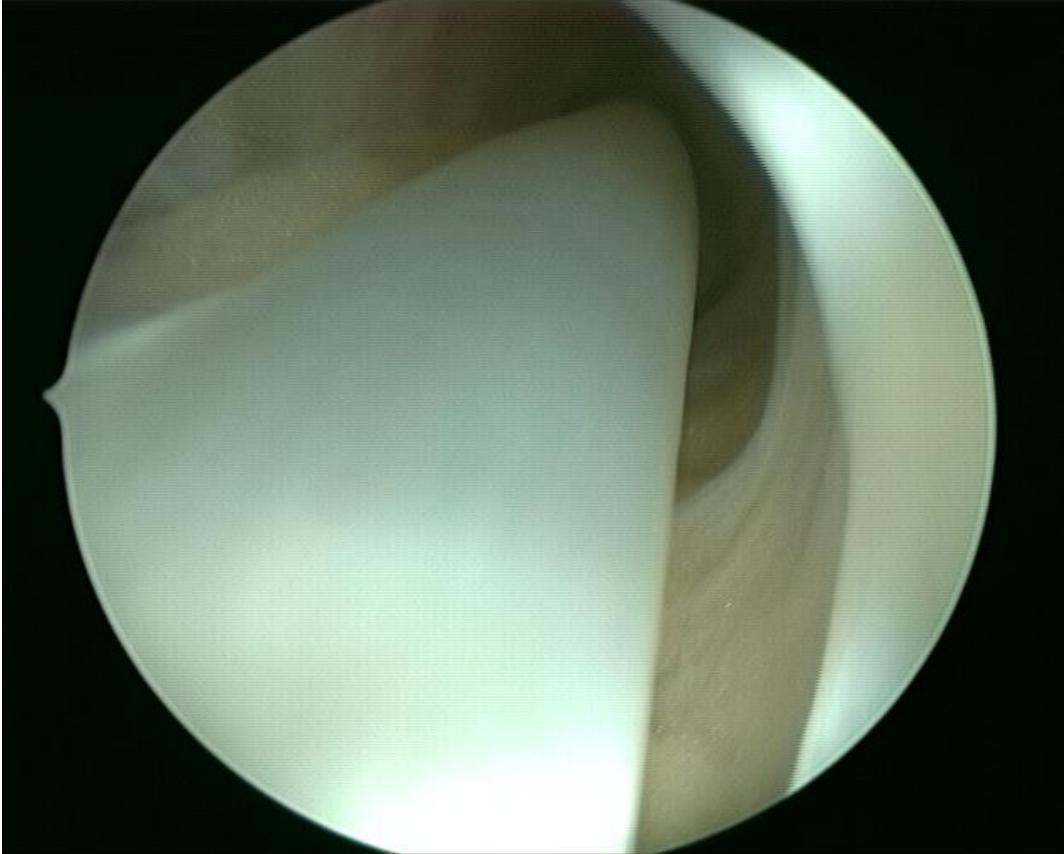
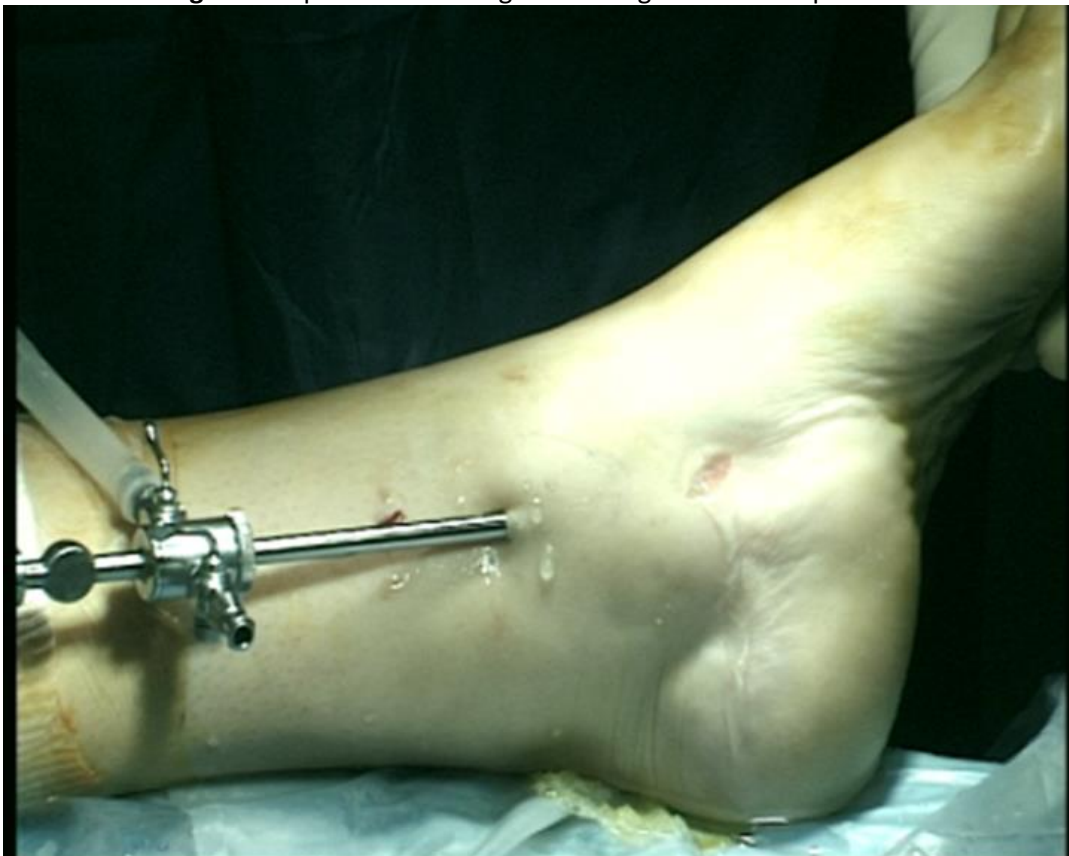

Image 16 : Exploration antérograde de la gaine du tibial postérieur



La voie d'abord proximale, seconde, est réalisée par transillumination sous contrôle de la vue.

Depuis l'abord distal on obtient une vue complète du tendon depuis son insertion sur l'os naviculaire jusqu'à 6 cm de la pointe de la malléole médiale en proximal. L'exploration est poursuivie en contournant le tendon avec l'optique afin de visualiser ses différentes faces. En proximal on inspecte l'aspect de la vincula.

Les voies d'abord peuvent être échangées au cours de la procédure (Image 16).

De la même manière que pour les tendons fibulaires, l'acte va varier en fonction de la pathologie, mais il se résume le plus souvent en une synovectomie, une distension de la gaine et en une levée d'adhérences par effet bougie, et en la résection d'un élément pathologique (exostoses, régularisation d'un tendon fissuré, adhérence, ...).

Cette gaine est plus étroite que celle des fibulaires et une troisième voie d'abord peut là aussi s'avérer très utile.

Le pédicule tibial postérieur est séparé de la gaine par le fléchisseur commun des orteils. Il n'y a donc pas de risques de le léser.

Les mouchetures cutanées sont refermées par un point. Nous ne drainons pas.

Si un autre geste doit être réalisé (ostéotomie, arthrodèse, ...), nous le faisons 3 à 4 semaines après la tendinoscopie.

Nous autorisons un appui partiel des 3 premiers jours, puis un appui complet sous couvert d'une botte amovible, pour une durée variable en fonction des étiologies (2 à 3 semaines). Les mobilités ne sont pas limitées.

5) Résultats

Nous étudierons deux grands volets, l'efficacité à moyen terme de la tendinoscopie pour les patients que nous avons pu revoir au moins une fois après l'intervention, et la pérennité de l'efficacité, pour les patients que nous avons pu voir deux fois après l'intervention.

1) Efficacité à moyen terme : groupe 1

L'étude a porté sur 61 chevilles chez 59 patients. Il s'agissait de 44 tendinoscopies de la gaine fibulaire (un patient ayant été opéré des deux côtés) et de 16 tendinoscopies de la gaine tibiale postérieure (un patient ayant été opéré des deux côtés également) et d'une tendinoscopie des deux gaines chez un patient.

Nous avons opéré 31 chevilles gauches et 30 chevilles droites, chez 24 hommes (41%) et 35 femmes (59%) d'un âge moyen au moment de l'intervention de 42,5 ans (12-71 ans).

L'étiologie de la tendinopathie était : une séquelle d'entorse (22 chevilles, 36,1%), des douleurs séquellaires après chirurgie de l'arrière pied (14 chevilles, 22,9%), un trouble statique de l'arrière-pied (8 chevilles, 13,1%), une séquelle après fracture autour de l'arrière-pied (7 chevilles, 11,5%), un corps musculaire fibulaire descendant bas (4 chevilles, 6,6%), une polyarthrite rhumatoïde (2

chevilles, 3%), enfin, aucun antécédent n'était retrouvé pour 4 chevilles (6,8%). Les caractéristiques du groupe 1 sont précisées dans le tableau 1.

Lors de l'intervention les lésions retrouvées étaient : une ténosynovite dans 20 chevilles (32,8%), une fissure tendineuse dans 29 chevilles (47,5%), et des adhérences dans 47 chevilles (77%). Ces lésions étaient souvent associées.

Tableau 1 : Caractéristique du groupe 1

Âge		42,5 (12-71)	
		N	%
Sexe	Homme	24	41
	Femme	35	59
Latéralité	Droite	30	49,2
	Gauche	31	50,8
Gaine	Fib	44	72,1
	TP	16	26,2
	Fib + TP	1	1,6
Indication	Entorse	22	36,1
	Séq chirurgie	14	22,9
	Tbl statique	8	13,1
	Séq fracture	7	11,5
	CM bas	4	6,6
	PR	2	3
	Sans atcd	4	6,8

61 chevilles chez 59 patients (une patiente opérée des deux gaines fibulaires et une patiente opérée des deux gaines tibiales postérieures)
 Fib = fibulaire, TP = tibial postérieur, Séq = séquelle, Tbl = trouble, CM = corps musculaire, PR = polyarthrite rhumatoïde, atcd = antécédent

Soixante et une chevilles chez 59 patients ont été revues à une moyenne de 4,4 années de recul (0,7-8,5). Le score de Kitaoka préopératoire moyen était pour ces chevilles de 47,1 (44,8 pour les chevilles opérées de la gaine des fibulaires, et 53,5 pour les chevilles opérées de la gaine du tibial postérieur). L'amélioration du score de Kitaoka entre le préopératoire et la première revue était de 26,2 ($p < 0,001$), correspondant à un score de Kitaoka moyen de 73,3 (74,0 pour les chevilles opérées de la gaine des fibulaires, et 73,0 pour les chevilles opérées de la gaine du tibial postérieur).

Les données du score SF-12 n'étaient disponibles qu'en post-opératoire, les résultats ont donc été comparés à la moyenne nationale française. En post-opératoire, le score SF-12 mental moyen était de 45,0 pour une moyenne nationale française à 48,4, le score SF-12 physique était de 53,7 pour une moyenne nationale à 50,7.

La chirurgie était satisfaisante ou très satisfaisante pour 41 interventions (chez 39 patients), soit 67% (73% des chevilles opérées de la gaine des fibulaires, et 56% des chevilles opérées de la gaine du tibial postérieur).

Le résultat subjectif (satisfaction) est significativement corrélé au score de Kitaoka ($p=0,018$) (Figure 1).

Figure 1 : Kitaoka moyen en fonction de la satisfaction pour le groupe 1

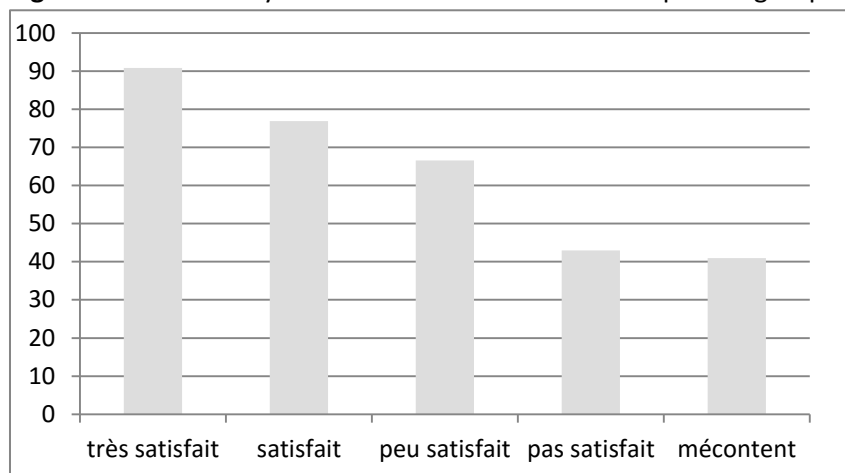


Tableau 2 : Résultats pour le groupe 1

Recul		4,4	0,7-8,5
	Fib	4,7	0,7-8,5
	TP	3,6	0,7-6,9
Kitaoka pré-opératoire		47,1	8-85
	Fib	44,8	8-77
	TP	53,5	8-85
Kitaoka post-opératoire		73,3	13-100
	Fib	74	13-100
	TP	73	20-100
Différence Kitaoka		+26,2	$p<0,001$
Satisfaits/Très satisfaits		41	67%
	Fib	32	73%
	TP	9	56%
Prise d'antalgiques		33	54%
	Fib	23	52%
	TP	9	56%
Reprise		13	21%
	Fib	9	20%
	TP	3	19%
	Fib+TP	1	100%

61 patients opérés, 44 Fib, 16 TP, 1 Fib et TP, Fib = Fibulaires, TP = Tibial postérieur

Quarante-six pour cent des chevilles (28) ne nécessitaient plus de prise d'antalgiques au premier recul, contre 54,0 qui en nécessitaient encore (33). Il s'agissait dans 78,8% des cas (26 chevilles) d'un pallier 1, pris de manière occasionnelle dans 100% des cas. Il s'agissait dans 21,2% des cas (7 chevilles) d'un pallier 2, pris de manière occasionnelle dans 57% des cas (4 chevilles), et pris quotidiennement par 43% des cas (3 chevilles). Cinquante-deux pour cent des patients opérés de la

gaine des fibulaires et 56% des patients opérés de la gaine du tibia postérieur prenaient encore des antalgiques au premier recul.

Les résultats pour le groupe 1 sont présentés dans le tableau 2.

Vingt et un pour cent des chevilles, soit 13 chevilles sur 61 ont dû être réopérées (20% des patients opérés de la gaine des fibulaires 19% des patients opérés de la gaine du tibia postérieur). Le tableau 3 résume les différents échecs et leur cause identifiée.

Tableau 3 : Analyse des causes d'échec

Patient	Gaine opérée	Diagnostic	Nouvelle intervention	Résultat	Analyse de l'échec
5	Fib	Douleur après PTC	Arthrodèse tibio-talienne	Amélioration partielle	Erreur diagnostique (prothèse douloureuse)
7	Fib	Douleur après ligamentoplastie	Neurolyse du nerf fibulaire commun	Retour à la normale	Erreur diagnostique
8	TP	Entorse	Reprise à ciel ouvert	Amélioration partielle	Echec de la procédure
9	Fib	Douleur après ligamentoplastie	Reprise à ciel ouvert	Retour à la normale	Exostose passée inaperçue
14	Fib + TP	Douleurs péri-malléolaires sans antécédent retrouvé	Arthrodèse tibio-talienne	Amélioration partielle	Evolution prévisible
15	Fib	Pied plat valgus	Arthrodèse tibio-talienne	Amélioration partielle	Evolution prévisible
23	Fib	Douleur après arthrodèse sous talienne	PTC	Amélioration partielle	Evolution prévisible
25	Fib	Entorse	Reprise à ciel ouvert	Amélioration partielle	Echec de la procédure
35	Fib	Entorse	Reprise à ciel ouvert	Amélioration partielle	Echec de la procédure
38	Fib	Douleur après ligamentoplastie	Reprise à ciel ouvert	Amélioration partielle	Exostose passée inaperçue
42	TP	Douleur après PTC	Reprise à ciel ouvert	Amélioration partielle	Echec de la procédure
48	TP	Entorse	Reprise à ciel ouvert	Pas d'effet	Echec de la procédure
67	Fib	Polyarthrite rhumatoïde	Ténodèse fibulaires	Amélioration partielle	Echec de la procédure

Fib = fibulaires, TP = tibia postérieur, PTC = prothèse totale de cheville

Nous déplorons 8 complications post-opératoires (13% des interventions) chez 7 patients. Il s'agissait dans 6 cas d'une complication mineure (10% des interventions), et dans 2 cas d'une complication majeure (3% des interventions). Les complications mineures comprenaient : trois hématomes post-opératoires et trois retards de cicatrisation (une intervention s'étant compliquée d'un hématome suivi d'un retard de cicatrisation). Les complications majeures comprenaient : une lésion non réversible du nerf tibia postérieur sur une tendinoscopie de la gaine du tibia postérieur, et une lésion entièrement réversible du nerf fibulaire superficiel sur une tendinoscopie de la gaine des fibulaires. Le détail des complications est précisé dans le tableau 4.

Parmi les chevilles présentant une fissure tendineuse, nous avons effectué une régularisation du tendon dans 18 cas. Dans ce groupe, le score de Kitaoka préopératoire moyen est de 36,7, et de 62,7 au premier recul. Soixante-six pour cent des patients sont satisfaits ou très satisfaits.

Nous avons considéré que la tendinoscopie était un succès si le score de Kitaoka au contrôle était supérieur à 75, et/ou si le patient était satisfait ou très satisfait de l'intervention. En ce sens, le taux de succès est de 72,1% (44 chevilles), le taux d'échec est de 27,9% (17 chevilles). Sept patients avaient un score de Kitaoka préopératoire supérieur à 75. Cinq d'entre eux sont satisfaits ou très satisfaits avec un score post-opératoire amélioré. Deux d'entre eux ne sont pas satisfaits du fait d'une absence d'augmentation de leur score de Kitaoka en post-opératoire, bien qu'il soit resté au-dessus de 75.

Tableau 4 : Détail des complications

Complication	Patient	Gaine opérée	Diagnostic	Type de complication	Kitaoka pré-op	Kitaoka au dernier recul	Satisfaction au dernier recul
Mineure	34	Fib	Séquelle d'entorse	Hématome post-opératoire	18	93	très satisfait
	67	Fib	PR	Hématome post-opératoire	57	56	pas satisfait
	38	Fib	Séquelle de chirurgie	Retard de cicatrisation	36	36	peu satisfait
	63	Fib	Trouble statique arrière pied	Retard de cicatrisation	16	76	satisfait
	66	Fib	Corps musculaire descendant bas	Hématome + Retard de cicatrisation	63	93	très satisfait
Majeure	58	TP	Trouble statique arrière pied	Lésion irréversible nerf tibial postérieur	15	69	satisfait
	22	Fib	Séquelle d'entorse	Lésion complètement réversible nerf fibulaire superficiel	74	95	satisfait

On retrouve un taux de succès significativement meilleur chez les patients qui n'ont pas eu à subir de nouvelle intervention après la tendinoscopie (87,5% contre 15,4% chez ceux qui ont dû être réopérés ($p < 0,001$)), et chez les patients qui avaient un score de Kitaoka supérieur à 60/100 (95% de succès chez les patients qui ont un score de Kitaoka préopératoire supérieur ou égal à 60, contre 59% de succès chez les patients qui ont un score de Kitaoka préopératoire inférieur à 60).

Il n'y a pas de différence significative dans le taux de succès selon le sexe (75,7% chez les femmes, 66,7% chez les hommes ($p = 0,443$)), selon la gaine opérée (75% pour la gaine fibulaire, 68,8% pour la gaine du tibial postérieur ($p = 0,347$)), selon la survenue de complication post-opératoire (76% sans complications, 54,5% si une complication était survenue ($p = 0,263$)), selon l'âge du patient au moment de l'intervention (75,7% pour les patients de moins de 50 ans, 66,7% pour les patients de plus de 50 ans ($p = 0,443$)), selon le type de lésions retrouvées lors de la chirurgie (65% en présence d'une ténosynovite, 75,6% en son absence ($p = 0,386$), 72,4% en présence d'une lésion tendineuse, 71,9 en son absence ($p = 0,963$), 72,3% en présence d'adhérences, 71,4 en leur absence ($p = 1$)). Les résultats statistiques sont précisés dans le tableau 5.

Concernant la gaine des fibulaires, la satisfaction est grande (32/44, 72% chez 43 patients, une patiente ayant été opérée des deux côtés). Parmi les 12 patients non satisfaits, 7 ont dû se faire réopérer : trois d'entre eux ont bénéficié d'une reprise à ciel ouvert, trois autres ont bénéficié d'une intervention radicale (arthrodèse sous-talienne), un dernier d'une neurolyse du nerf fibulaire commun. La satisfaction est très grande chez les patients présentant une séquelle d'entorse (13/14, 93%). Parmi les 13 patients opérés pour une douleur séquellaire après chirurgie, 7 sont satisfaits, 6 ne le sont pas. Parmi les 5 patients opérés pour des douleurs séquellaires après fracture, 4 sont

satisfaits. Parmi les 3 patients opérés pour un corps musculaire descendant bas (4 gaines, une patiente ayant été opérée des deux côtés), l'intervention est satisfaisante pour 3 chevilles. Parmi les 3 patients opérés dans le cadre d'un trouble statique de l'arrière-pied (2 varus, et un pied plat valgus), seuls les deux varus sont satisfaits. Parmi les 3 patients opérés sans antécédent notable, 2 sont satisfaits. Parmi les deux patients opérés dans le cadre d'une polyarthrite rhumatoïde, seul un est satisfait.

Tableau 5 : Résultats statistiques pour le groupe 1

		N	% de succès	p
Succès		44	72,1	
Sexe	F	37	75,7	0,443
	H	24	66,7	
Age	< 50 ans	37	75,5	0,443
	≥ 50 ans	24	66,7	
Gaine*	Fib	44	75	0,347
	TP	16	68,8	
Kitaoka pré-op	< 60/100	39	59	0,02
	≥ 60/100	22	95,5	
Indication	Entorse	22	86,4	0,284
	Séq chirurgie	14	57,1	
	Tbl statique	8	62,5	
	Séq fracture	7	85,7	
	CM bas	4	75	
	PR	2	50	
	Sans atcd	4	50	
Ténosynovite	oui	20	65	0,386
	non	41	75,6	
Lésion tendineuse	oui	29	72,4	0,963
	non	32	71,9	
Adhérences	oui	47	72,3	1
	non	14	71,4	
Complications	non	53	76	0,263
	oui	8	54,5	
Ré intervention	non	48	87,5	<0,001
	oui	13	15,4	

*Patient opéré des deux gaines exclu, Fib = fibulaire, TP = tibial postérieur, Séq = séquelle, Tbl = trouble, CM = corps musculaire, PR = polyarthrite rhumatoïde, atcd = antécédent

Concernant la gaine du tibial postérieur, la satisfaction est moins grande (9/16, 56%). Parmi les 7 patients non satisfaits, 3 se sont fait réopérer à ciel ouvert avec une amélioration partielle. Parmi les 8 chevilles opérées après séquelles d'entorses, 3 patients sont satisfaits pour 4 chevilles, une patiente ayant été opérée des deux côtés, 4 patients ne sont pas satisfaits. Parmi les 5 patients opérés dans le cadre d'une tendinopathie sur pied plat, 3 sont satisfaits (et un autre est satisfait au

deuxième recul alors qu'il n'a subi aucune nouvelle intervention). Les deux cas de douleur après fracture sont satisfaits. Le cas de douleur sur prothèse totale de cheville n'est pas satisfait.

Le seul patient que nous avons opéré des deux gaines avait un score de Kitaoka post-opératoire à 47 et ne se disait pas satisfait de la chirurgie. Il est donc comptabilisé comme un échec.

2) Pérennité de l'efficacité : groupe 2 :

Trente-quatre chevilles chez 33 patients ont été revues deux fois après l'intervention, une première fois avant la septième année post-opératoire (4,6 ans en moyenne), et une seconde fois après la septième année post-opératoire (12 ans en moyenne). Sept de ces chevilles ont été réopérés et ont donc été exclues. Nous nous sommes intéressés à la pérennité de l'efficacité du geste. Nous avons donc pris en compte les chevilles de patients qui avaient un score de Kitaoka supérieur à 75 et/ou étaient satisfaits ou très satisfaits de la chirurgie au premier recul. En ce sens, cinq autres chevilles ont été exclues. L'analyse de la pérennité de l'efficacité a donc porté sur 22 chevilles chez 21 patients.

Les effectifs étant faibles, cette partie n'a été que descriptive.

Il s'agissait de 13 tendinoscopies de la gaine fibulaire et de 9 tendinoscopies de la gaine tibiale postérieure (une patiente ayant bénéficié d'une tendinoscopie de chacun de ses deux tendons tibiaux postérieurs).

Nous avons opéré 12 chevilles gauches et 10 chevilles droites, chez 10 hommes (47%) et 11 femmes (53%) d'un âge moyen au moment de l'intervention de 38,4 ans (18-71 ans).

L'étiologie de la tendinopathie était : une séquelle d'entorse (12 chevilles, 54,5%), des douleurs séquellaires après chirurgie de l'arrière-pied (4 chevilles, 18,3%), un trouble statique de l'arrière-pied (2 chevilles, 9,1%), une séquelle après fracture autour de l'arrière-pied (3 chevilles, 13,6%), un corps musculaire fibulaire descendant bas (1 cheville, 4,5%). Nous n'avons pas pu étudier, pour cette partie du travail, de patients atteints de polyarthrite rhumatoïde, ni de patients sans antécédents. Les caractéristiques du groupe 2 sont précisées dans le tableau 6.

Pour ces 22 chevilles, le score de Kitaoka moyen était de 51,6 en préopératoire, de 87 à la première revue, et de 79,1 à la seconde revue. La baisse moyenne du score de Kitaoka entre la première et la deuxième revue était de 7,9. Quatorze chevilles sur 22 (63,6%) avaient un score de Kitaoka supérieur ou égal à 75 à la deuxième revue. Seuls 9 patients sur 22 (40,9%) avaient un score de Kitaoka à la deuxième revue supérieur ou égal à celui de la première revue.

Lors de la première revue, la satisfaction était de 91% (20 chevilles sur 22). Lors de la deuxième revue, la satisfaction était 86,4% (19 chevilles sur 22).

Les résultats pour le groupe 2 sont précisés dans le tableau 7.

Concernant la gaine des fibulaires, sur les 14 patients satisfaits au premier recul que nous avons pu suivre à long terme (recul moyen de 12,4 ans), 10 se déclaraient toujours satisfaits de l'intervention malgré une baisse moyenne du score de Kitaoka de 5,9 entre le premier et le deuxième recul. Parmi les 7 patients opérés pour des douleurs séquellaires après entorse qui étaient satisfaits au premier recul, 5 le sont toujours au second. Parmi les 5 patients opérés pour douleur séquellaire après

chirurgie de l'arrière pied qui étaient satisfaits au premier recul, 4 le sont toujours au second. Le patient opéré d'un corps musculaire descendant bas et le patient opéré pour des douleurs après fracture qui étaient satisfaits au premier recul, le sont toujours au second.

Tableau 6 : Caractéristique du groupe 2

Âge		38,4	(18-72)
		N	%
Sexe	Homme	10	47
	Femme	11	53
Latéralité	Droite	10	45
	Gauche	12	55
Gaine	Fib	13	59
	TP	9	41
Indication	Entorse	12	54,5
	Séq chirurgie	4	18,3
	Tbl statique	2	9,1
	Séq fracture	3	13,6
	CM bas	1	4,5
	PR	0	0
	Sans atcd	0	0

Fib = fibulaires, TP = tibial postérieur, Séq = séquelle, Tbl = trouble, CM = corps musculaire, PR = polyarthrite rhumatoïde, atcd = antécédent

Concernant la gaine du tibial postérieur, les 7 patients satisfaits au premier recul que nous avons pu suivre à long terme (recul moyen de 11 ans) se déclaraient toujours satisfaits de l'intervention malgré une baisse moyenne du score de Kitaoka de 9,6 entre le premier et le deuxième recul. Les 3 patients opérés pour des douleurs séquellaires après entorse qui étaient satisfaits au premier recul, le sont toujours au second. Les deux patients opérés dans le cadre d'un pied plat valgus qui étaient satisfaits au premier recul, le sont toujours au second. Les deux patients opérés pour des douleurs séquellaires après fracture satisfaits au premier recul, le sont toujours au second. Le patient opéré pour des douleurs après chirurgie n'était pas satisfait au premier recul.

Les résultats pour le groupe 2 sont présentés dans le tableau 7.

La corrélation entre score de Kitaoka et satisfaction est moins bonne à long terme qu'à moyen terme (Figure 2).

Une augmentation du score de Kitaoka de 5,6 en moyenne a été observée entre le premier et le second recul, chez les 5 patients chez qui la chirurgie n'avait pas été efficace au premier recul, et qui n'avaient pas été réopérés entre le premier et le second recul.

Figure 2 : Kitaoka moyen en fonction de la satisfaction à long terme

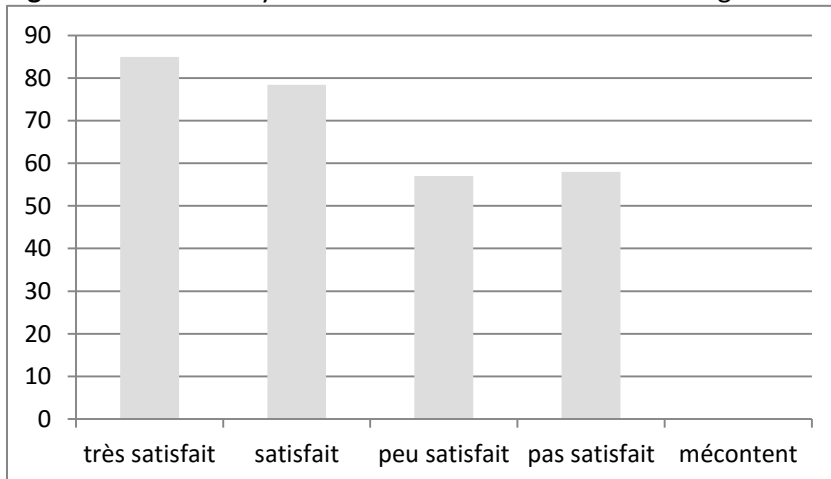


Tableau 7 : Résultats pour le groupe 2

Recul T1	4,6	(0,7-7,5)
Fib	5,0	(0,7-7,5)
TP	3,9	(0,7-6,9)
Recul T2	12,0	(7,9-14,8)
Fib	12,4	(7,9-14,8)
TP	11,4	(8-14,4)
Kitaoka pré-op	51,6	(8-85)
Fib	42	(8-77)
TP	65,5	(8-85)
Kitaoka T1	87,0 (+35,4)	(65-100)
Fib	84,9 (+42,9)	(65-100)
TP	88,9 (+23,4)	(75-100)
Kitaoka T2	79,1 (-7,9)	(47-100)
Fib	79,0 (-5,9)	(47-100)
TP	79,3 (-9,6)	(64-100)
Satisfaction T1	20	91%
Fib	12	93%
TP	8	89,0%
Satisfaction T2	19	86,4%
Fib	10	77%
TP	9	100%

T1 = premier recul, T2 = deuxième recul, Fib = fibulaires, TP = tibial postérieur, 22 chevilles opérées chez 21 patients, 13 Fib, 9 TP (deux chez une même patiente)

6) Discussion

Dans cette étude nous avons pu étudier les résultats du traitement endoscopique des tendinopathies des fibulaires et du tibial postérieur avec un recul de 4,4 ans. La pérennité du résultat a également été étudiée avec un recul de 12 ans. Il s'agit, à notre connaissance, de la série présentant le plus grand recul.^{2-4,7,7,12,16,23,25}

La satisfaction est de 67%, et le taux de succès est de 72,1%. Ce taux s'explique par un fort taux de reprises chirurgicales (21%).

Nous avons commis une erreur diagnostique pour deux de nos patients. L'un présentait une compression du nerf fibulaire commun au niveau du col de la fibula qui a été neurolysé, entraînant une disparition totale des symptômes. Forts de cette expérience, nous insistons sur l'importance de la recherche de diagnostics différentiels devant une douleur rétro-malléolaire latérale. Un autre patient présentait des douleurs rétro-malléolaires latérales après prothèse totale de cheville. Aucune amélioration n'a été retrouvée bien qu'une synovectomie sous tendinoscopie ait été réalisée. Il s'agissait probablement d'un problème beaucoup plus complexe lié à la prothèse, qui n'était pas accessible à un traitement endoscopique simple. En témoigne le fait que le patient a été amélioré après arthrodèse.

Huit de nos patients ont été repris à ciel ouvert, dont deux pour exérèse d'une exostose qui n'avait pas été vue lors de la tendinoscopie, avec une amélioration complète pour l'un d'entre eux, partielle pour 6 d'entre eux, et pas d'amélioration pour le dernier. Nous pensons qu'il ne faut pas hésiter à proposer une reprise chirurgicale à ciel ouvert si la tendinoscopie s'avère inefficace.

Enfin, au début de notre pratique, la tendinoscopie n'était pas associée à un geste étiologique, permettant de traiter la cause de la tendinopathie. A la lumière de ce que nous savons aujourd'hui, nous pensons que certaines de ces reprises auraient pu être anticipées.

Notre fort taux de reprise s'explique aussi par notre grand recul, qui nous a permis de détecter des aggravations tardives.

Quoi qu'il en soit, une tendinoscopie, même si son efficacité est modérée, permet de traiter, au moins de manière provisoire une tendinopathie des fibulaires ou du tibial postérieur, et ne gêne jamais la réalisation d'un geste à distance, qu'il s'agisse d'une reprise à ciel ouvert, ou d'une ostéotomie, d'une arthroplastie ou d'une arthrodèse.

Dans certains cas, la tendinopathie est la conséquence d'un trouble de l'arrière pied, pas forcément au premier plan, qui peut être traité chirurgicalement. Le risque de récurrence est important en ne traitant que la tendinopathie, et non sa cause. Dans ces situations, il nous semble intéressant de traiter la tendinopathie sous endoscopie dans un premier temps, et de proposer le traitement de sa cause 3 à 4 semaines plus tard.

Par ailleurs, nous avons retrouvé une lésion tendineuse dans 47,5% des gaines opérées (29/61). Dans ce groupe, au premier recul, l'amélioration du score de Kitaoka est de 26/100 en moyenne, la satisfaction de 66%. Notre attitude, qui consiste à les régulariser (18/29), est peut être radicale. Certains auteurs proposent de réparer les lésions des fibulaires sous tendinoscopie,^{10,16} d'autres à ciel ouvert.^{14,21,22} De la même manière, les lésions du tibial postérieur peuvent être réparées sous

tendinoscopie^{11,15} ou à ciel ouvert.⁸ Ces travaux, comme le nôtre sont d'un niveau de preuve faible, et nous pensons que la régularisation d'une lésion tendineuse a toujours sa place dans la prise en charge des tendinopathies.

Il faut signaler une discrète amélioration spontanée du score de Kitaoka entre le premier et le second recul chez les patients chez qui la chirurgie n'avait initialement pas été efficace. Cette amélioration n'est certainement pas significative mais témoigne d'une relative stabilité de la symptomatologie de la tendinopathie au cours du temps en l'absence de cause extrinsèque.

Nous avons pris le parti d'utiliser un critère de jugement principal mixte, en utilisant un score clinique (score de Kitaoka), et en évaluant la satisfaction. Dans l'article princeps du score de Kitaoka, il est considéré qu'un score supérieur à 75/100 est un bon résultat. Dans notre cas précis, certains patients qui avaient un score de Kitaoka pré-opératoire très bas, ont eu une augmentation modérée du score après chirurgie, sans dépasser les 75/100. Pourtant, certains de ces patients ont considéré la chirurgie comme très satisfaisante. Nous avons donc décidé d'évaluer la satisfaction, et de l'inclure dans le critère de jugement principal. A l'inverse, trois de nos patients ne sont pas satisfaits malgré des scores de Kitaoka supérieurs à 75/100 (80, 80, 90). Il s'agissait de patients sportifs qui malgré un bon score de Kitaoka n'ont pas pu reprendre leur activité pour des douleurs persistantes. La chirurgie est considérée comme un succès chez ces patients, dans le sens où le score de Kitaoka a été amélioré par la chirurgie, et qu'il n'y avait guère mieux à proposer sur le plan chirurgical.

Enfin, ce travail comporte des biais. Tout d'abord l'analyse de l'efficacité a été réalisée par deux intervenants différents, à 8 ans d'intervalle. Les indications de tendinoscopies autour de la cheville étant assez rares, cette prise de parti nous a permis d'inclure 14 chevilles supplémentaires au groupe 1, et ainsi d'augmenter la puissance statistique de l'analyse. Nous avons limité ce biais de recueil en utilisant strictement le même questionnaire en 2008 et en 2015. De la même manière, dans son travail publié en 2006 au sujet des tendinoscopies de la gaine du tibia postérieur, Bulstra a regroupé deux populations de patients : la première opérée entre 1994 et 1997 revue à 1,1 an en moyenne et la seconde opérée entre 1997 et 2004 revue à l'occasion de la publication de l'article.³

Pour l'analyse statistique, nous avons pris le parti de mélanger les patients opérés de la gaine des fibulaires et les patients opérés de la gaine du tibia postérieur car dans ce travail, nous avons souhaité évaluer la technique de la tendinoscopie. Quelle que soit la gaine opérée, le geste chirurgical est comparable, et les étiologies des tendinopathies sont les mêmes pour la gaine des fibulaires et pour la gaine du tibia postérieur (sauf le corps musculaire descendant bas, qui n'existe que sur les tendons fibulaires).

1) Gaine des fibulaires

Les résultats du traitement endoscopique des tendinopathies des fibulaires est bon. Soixante-treize pour cent des patients (32/44) se disent satisfaits ou très satisfaits à notre premier recul (4,6 ans), avec une efficacité pérenne pour la plupart des patients que nous avons pu voir une seconde fois. Par comparaison, Grasset et al. retrouvent une satisfaction de 94,1% à un recul moyen de 4,3 ans chez 17 patients traités à ciel ouvert.⁹

La principale indication de tendinoscopie était une tendinopathie des fibulaires séquellaire d'entorse du ligament collatéral latéral. Ce lien entre instabilité et tendinopathie des fibulaires a déjà été souligné, notamment par DiGiovanni et al qui retrouvaient chez les patients subissant une chirurgie à

ciel ouvert pour instabilité de cheville une synovite des tendons fibulaires dans 77% des cas.⁵ Nous avons observé d'excellents résultats pour cette indication. De la même manière Marmotti et al. rapportent d'excellents résultats avec une amélioration de l'état clinique après exérèse de vinculas épaissies ou fissurées chez 5 patients présentant des douleurs retro-malléolaires rebelles après entorse du ligament collatéral latéral.¹⁷ Aucun de ces patients n'a dû subir d'intervention de stabilisation de la cheville après notre geste, ce qui témoigne probablement d'une tendinopathie survenant dans des cas d'instabilité modérée.

Les interventions pour tendinopathies séquellaires de chirurgie de l'arrière-pied (ligamentoplasties, arthrodèses talo-crurales, sous-taliennes, PTC) entraînent des résultats plus mitigés. Les résultats ont tendance à se dégrader au second recul. Il est tout de même intéressant de souligner que 7 de nos patients sur 14 ont été améliorés. Parmi ceux qui n'ont pas été améliorés, cinq se sont fait réopérer, avec une amélioration des douleurs au décours : 2 ré interventions à ciel ouvert, très efficaces, une prothèse totale de cheville chez une patiente présentant une tendinopathie sur arthrodèse sous-talienne, une arthrodèse talo-crurale chez une patiente présentant une tendinopathie sur prothèse totale de cheville, enfin une patiente a été victime d'une erreur diagnostique que nous avons déjà signalé, puisque c'est une neurolyse du nerf fibulaire commun qui a permis d'améliorer ses douleurs. D'une manière générale, il s'agissait d'impasses thérapeutiques, et la tendinoscopie garde pour nous une place dans le traitement de ces douleurs séquellaires.

Scholten et van Dijk ont pratiqué une synovectomie, une adhésiolyse et une exostosectomie sous tendinoscopie chez 10 patients présentant une téno-synovite dans les suites d'une chirurgie autour de la malléole latérale (ostéosynthèse, ligamentoplastie du ligament collatéral latéral, réparation du rétinaculum pour instabilité des fibulaires). Ils ne retrouvaient aucune récurrence de la douleur à deux ans de la chirurgie.²³ Parmi les 5 patients que nous avons opérés pour tendinopathie après ligamentoplastie du ligament collatéral latéral, seuls 2 présentent un bon résultat. Les 3 autres ont bénéficié d'une reprise chirurgicale. Pour l'un, il s'agissait de l'erreur diagnostique que nous avons évoquée plus haut. Pour les deux autres, lors de la reprise à ciel ouvert, une exostose a été retrouvée, et a été réséquée, entraînant un excellent résultat clinique. Nous n'avions pas fait faire de scanner préopératoires chez ces patients, et nous pensons que nous n'avons pas été en mesure de voir ces exostoses sous tendinoscopie. Nous préconisons la réalisation d'un scanner de la cheville avant de réaliser une tendinoscopie pour douleur séquellaire après chirurgie.

Les résultats chez les patients présentant une tendinopathies dans les suites de fractures sont excellents. Il s'agissait de séquelles de fractures bi-malléolaires, du talus, ou du calcanéum. Nous avons pris soin de réaliser des scanners pour chacun de ces cas, permettant de détecter d'éventuelles exostoses qui ont été réséquées durant l'intervention à la fraise motorisée. Pour nos deux cas d'exostoses liées à une fracture du calcanéum traitée orthopédiquement, les résultats sont excellents et pérennes au deuxième recul, sans nouvelle procédure chirurgicale.

Aucune de ces tendinopathies après fracture n'était liée à du matériel d'ostéosynthèse. Ceci concorde avec une étude d'Ahn et al. qui note que l'incidence d'une tendinopathie des fibulaires sur plaque postérieure de malléole latérale est extrêmement basse (4,3%).¹

Le corps musculaire du court fibulaire descendant bas est une cause reconnue de tendinopathie. Ceci constituait une indication de tendinoscopie pour 4 de nos chevilles, mais il est intéressant de signaler que cette anomalie anatomique a été retrouvée et traitée dans 4 autres chevilles (13%) alors

qu'aucun examen complémentaire pré-opératoire ne l'avait détecté. L'incidence que nous retrouvons contraste avec les travaux de Mirmiran et al qui retrouvaient un corps musculaire descendant bas chez 62% des patients opérés de la gaine des fibulaires à ciel ouvert.¹⁸ Les résultats sont excellents, comme ont pu le retrouver Jerosh et Aldawoudy chez les deux patients chez qui ils avaient retrouvé ces lésions.¹²

L'efficacité du traitement endoscopique des tendinopathies des fibulaires avait déjà été signalée dans la littérature. Lui proposait en 2012 de traiter des tendinopathies des fibulaires sans instabilité par une synovectomie et une suture percutanées des fissures tendineuses à la demande, et un creusement systématique de la gouttière rétro-malléolaire. Cette stratégie avait permis à 6 patients sur 7 de reprendre l'ensemble de leurs activités sportives à 24 mois.¹⁶ Le creusement de la gouttière rétro-malléolaire a été proposé pour baisser la pression s'exerçant sur les tendons, imputée dans la survenue de la tendinopathie.²⁴ Nous ne réalisons pas de creusement de la gouttière rétro-malléolaire car nous pensons que le simple passage de l'arthroscope, permet de distendre la gaine par un effet bougie, et de diminuer la pression exercée sur les tendons.

De la même manière Jerosh et Aldawoudy décrivent d'excellents résultats chez 7 patients présentant une tendinopathies avec ténosynovite qui a été débridée, et chez 4 patients présentant une fissure tendineuse, qui a été régularisée, sans geste de creusement de la gouttière rétro-malléolaire.¹²

2) Gaine du tibial postérieur

Les tendinoscopies pour tendinopathies du tendon tibial postérieur semblent moins bons que pour les fibulaires, mais sont plus durables. Cinquante-six pour cent des patients (9/16) se disent satisfaits au premier recul, avec une efficacité pérenne chez tous les patients que nous avons pu voir une seconde fois.

La principale indication de tendinoscopie était une douleur rétro-malléolaire dans les suites d'un traumatisme de la cheville. La satisfaction est modérée au premier recul à 4,8 ans (4/8), mais elle est pérenne chez les 3 patients que nous avons pu voir au deuxième recul à 12 ans. La chirurgie était simple et consistait en une régularisation de franges tendineuses et en une distension de la gaine par effet bougie.

Les ténosynovectomies sont tendinoscopie réalisées dans le cadre d'une ténosynovite du tibial postérieur stade 1 ou 2 de la classification de Myerson entraînent des résultats assez mitigés. Seuls 3 patients parmi 5 sont satisfaits. Les résultats sont cependant stables à notre dernier recul (9 ans). Nos résultats s'expliquent probablement par l'absence de geste étiologique associés au début de notre expérience pour les stades 2. La tendinoscopie permet de contrôler une douleur ponctuelle, mais en aucun cas de traiter la cause qui perdure, et ne permet pas de sursoir à un geste de transfert tendineux. Chow et al. ont procédé à une synovectomie isolée chez 6 patients atteints d'une tendinopathie du tibial postérieur stade 1. Les patients ont été revus à un recul moyen de 17 mois. Ils ne retrouvaient aucune évolution vers le stade 2, et une satisfaction de 100%.⁴ G. et C. Khazen ont une attitude plus agressive consistant à réparer le tendon à ciel ouvert si celui-ci est lésé, en association avec la synovectomie (9 synovectomies, dont 3 réparations tendineuses à ciel ouvert associées). Huit patients sur 9 sont satisfaits, sans évolution vers une tendinopathie stade 2 au recul moyen de 17 mois.¹³

Les tendinoscopies réalisées dans le cadre de douleurs séquellaires après fracture ont entraîné une grande satisfaction dans les deux cas. Le premier cas concernait une séquelle de fracture ouverte du talus. Le patient présentait des douleurs rétro-malléolaires qui ont totalement cédé après une tendinoscopie ayant simplement consisté à passer l'arthroscope dans la gaine, permettant de la distendre par un effet bougie. Le second cas concernait une fracture bi-malléolaire opérée, les vis avaient été retirées. De la même manière, le patient présentait des douleurs rétro-malléolaires qui ont totalement cédé après passage de l'arthroscope et régularisation d'une lésion tendineuse.

Nous avons réalisé une tendinoscopie pour douleur rétro-malléolaire après prothèse totale de cheville. Le résultat a été décevant et le patient a été réopéré à ciel ouvert avec une amélioration partielle.

En comparaison, Bulstra et al ont réalisé 21 tendinoscopies diagnostiques pour diverses indications (douleur après fracture, douleur après traumatisme, douleur après chirurgie de l'arrière pied). Ils rapportent que 100% des patients opérés sont satisfaits de l'intervention, sans plus de précisions. Ils ont aussi réalisé 10 tendinoscopies chez 8 patients porteurs d'une ténosynovite du tibial postérieur dans le cadre d'une polyarthrite rhumatoïde. Quatre patients sur 8 n'avaient pas récidivé à un an. Nous n'avons pas l'expérience de la ténosynovite du tibial postérieur associée à la polyarthrite rhumatoïde.³

7) Conclusion

Ce travail confirme l'efficacité du traitement endoscopique des tendinopathies des fibulaires et du tibial postérieur à moyen terme. Les meilleures indications semblent être les séquelles d'entorses et les douleurs après fracture autour de la cheville avec un taux de succès supérieur à 85%. On observe une dégradation très modérée du résultat à 10 ans.

Bien que le taux de reprise soit de 21%, nous continuons à pratiquer largement cette intervention dans le cadre des tendinopathies des fibulaires et du tibial postérieur résistantes au traitement médical car cette procédure simple, rapide, et sûre, n'empêche jamais la réalisation d'une intervention secondaire si elle est nécessaire, que ce soit une reprise à ciel ouvert, une ostéotomie, une arthroplastie ou une arthrodèse. Elle permet bien au contraire, dans des cas complexes, de gagner du temps, et de retarder ces chirurgies radicales.

Mais la tendinopathie n'est parfois que le symptôme d'un trouble de l'arrière pied qui nécessite impérativement une autre intervention chirurgicale. Dans ces situations, la tendinopathie doit être traitée sous endoscopie 3 à 4 semaines avant la cause.

8) Références

1. Ahn J, Kim S, Lee J-S, Woo K, Sung K-S. Incidence of Peroneal Tendinopathy After Application of a Posterior Antiglide Plate for Repair of Supination External Rotation Lateral Malleolar Fractures. *J Foot Ankle Surg.* 2016;55(1):90-93. doi:10.1053/j.jfas.2015.07.007.
2. Bravo-Giménez B, García-Lamas L, Jiménez-Díaz V, Llanos-Alcázar LF, Vilá-Rico J. [Peroneal tendoscopy: our experience]. *Rev Esp Cir Ortopédica Traumatol.* 2013;57(4):268-275. doi:10.1016/j.recot.2013.02.006.

3. Bulstra GH, Olsthoorn PGM, Niek van Dijk C. Tendoscopy of the posterior tibial tendon. *Foot Ankle Clin.* 2006;11(2):421-427, viii. doi:10.1016/j.fcl.2006.03.001.
4. Chow HT, Chan KB, Lui TH. Tendoscopic debridement for stage I posterior tibial tendon dysfunction. *Knee Surg Sports Traumatol Arthrosc.* 2005;13(8):695-698. doi:10.1007/s00167-005-0635-8.
5. DiGiovanni BF, Fraga CJ, Cohen BE, Shereff MJ. Associated injuries found in chronic lateral ankle instability. *Foot Ankle Int.* 2000;21(10):809-815.
6. van Dijk C, Kort N. Tendoscopy of the peroneal tendons. *Arthrosc J Arthrosc Relat Surg.* 1998;14(5):471-478. doi:10.1016/S0749-8063(98)70074-X.
7. van Dijk CN, Kort N, Scholten PE. Tendoscopy of the posterior tibial tendon. *Arthrosc J Arthrosc Relat Surg.* 1997;13(6):692-698. doi:10.1016/S0749-8063(97)90002-5.
8. Gluck GS, Heckman DS, Parekh SG. Tendon disorders of the foot and ankle, part 3: the posterior tibial tendon. *Am J Sports Med.* 2010;38(10):2133-2144. doi:10.1177/0363546509359492.
9. Grasset W, Mercier N, Chaussard C, Carpentier E, Aldridge S, Saragaglia D. The surgical treatment of peroneal tendinopathy (excluding subluxations): a series of 17 patients. *J Foot Ankle Surg Off Publ Am Coll Foot Ankle Surg.* 2012;51(1):13-19. doi:10.1053/j.jfas.2011.10.010.
10. Ho KK, Chan KB, Lui TH, Chow YY. Tendoscopic-assisted repair of complete rupture of the peroneus longus associated with displaced fracture of the os peroneum--case report. *Foot Ankle Int.* 2013;34(11):1600-1604. doi:10.1177/1071100713496769.
11. Hua Y, Chen S, Li Y, Wu Z. Arthroscopic treatment for posterior tibial tendon lesions with a posterior approach. *Knee Surg Sports Traumatol Arthrosc Off J ESSKA.* 2015;23(3):879-883. doi:10.1007/s00167-013-2629-2.
12. Jerosch J, Aldawoudy A. Tendoscopic management of peroneal tendon disorders. *Knee Surg Sports Traumatol Arthrosc.* 2006;15(6):806-810. doi:10.1007/s00167-006-0227-2.
13. Khazen G, Khazen C. Tendoscopy in stage I posterior tibial tendon dysfunction. *Foot Ankle Clin.* 2012;17(3):399-406. doi:10.1016/j.fcl.2012.06.002.
14. Krause JO, Brodsky JW. Peroneus Brevis Tendon Tears: Pathophysiology, Surgical Reconstruction, and Clinical Results. *Foot Ankle Int.* 1998;19(5):271-279. doi:10.1177/107110079801900502.
15. Lui TH. Endoscopic assisted posterior tibial tendon reconstruction for stage 2 posterior tibial tendon insufficiency. *Knee Surg Sports Traumatol Arthrosc Off J ESSKA.* 2007;15(10):1228-1234. doi:10.1007/s00167-006-0282-8.
16. Lui TH. Endoscopic management of recalcitrant retrofibular pain without peroneal tendon subluxation or dislocation. *Arch Orthop Trauma Surg.* 2012;132(3):357-361. doi:10.1007/s00402-011-1392-4.
17. Marmotti A, Cravino M, Germano M, et al. Peroneal tendoscopy. *Curr Rev Musculoskelet Med.* 2012;5(2):135-144. doi:10.1007/s12178-012-9123-1.

18. Mirmiran R, Squire C, Wassell D. Prevalence and Role of a Low-Lying Peroneus Brevis Muscle Belly in Patients With Peroneal Tendon Pathologic Features: A Potential Source of Tendon Subluxation. *J Foot Ankle Surg Off Publ Am Coll Foot Ankle Surg*. 2015;54(5):872-875. doi:10.1053/j.jfas.2015.02.012.
19. Niek van Dijk C, Scholten PE, Kort NP. Tendoscopy (tendon sheath endoscopy) for overuse tendon injuries. *Oper Tech Sports Med*. 1997;5(3):170-178. doi:10.1016/S1060-1872(97)80039-1.
20. Panchbhavi VK, Trevino SG. Peroneal tendoscopy and report on anomalies diagnosed. *Foot Ankle Surg*. 2003;9(2):131-135. doi:10.1016/S1268-7731(03)00024-9.
21. Redfern D, Myerson M. The Management of Concomitant Tears of the Peroneus Longus and Brevis Tendons. *Foot Ankle Int*. 2004;25(10):695-707. doi:10.1177/107110070402501002.
22. Sammarco GJ. Peroneus Longus Tendon Tears: Acute and Chronic. *Foot Ankle Int*. 1995;16(5):245-253. doi:10.1177/107110079501600501.
23. Scholten PE, van Dijk CN. Tendoscopy of the Peroneal Tendons. *Foot Ankle Clin*. 2006;11(2):415-420. doi:10.1016/j.fcl.2006.03.004.
24. Title CI, Jung H-G, Parks BG, Schon LC. The peroneal groove deepening procedure: a biomechanical study of pressure reduction. *Foot Ankle Int*. 2005;26(6):442-448.
25. Vega J, Golano P, Batista JPM, Malagelada FM, Pellegrino A. Tendoscopic Procedure Associated With Peroneal Tendons. *Tech Foot Ankle Surg*. 2013;12(1):39-48. doi:10.1097/BTF.0b013e31828521a9.
26. Wertheimer SJ, Weber CA, Loder BG, Calderone DR, Frascione ST. The role of endoscopy in treatment of stenosing posterior tibial tenosynovitis. *J Foot Ankle Surg Off Publ Am Coll Foot Ankle Surg*. 1995;34(1):15-22. doi:10.1016/S1067-2516(09)80097-5.

9) Annexes

Annexe 1 : Score de Kitaoka

KITAOKA CHEVILLE

Veillez cocher la réponse qui vous correspond pour chaque item.
Certaines questions seront à remplir par votre chirurgien.

A-DOULEUR

- 40 Absente
- 30 Moyenne, occasionnelles
- 20 Modérée, quotidienne
- 0 Sévère, toujours présente

B-FONCTION

1-Activité

- 10 pas de limite
- 7 limité(e) dans les activités sportives
- 4 limité(e) dans les activités quotidiennes
- 0 sévère, aide à la marche

2-Périmètre de marche

- 5 plus de 3 km
- 4 entre 2 et 3 km
- 2 entre 500 et 2 km
- 0 moins de 500 m

3-Démarche

- 8 normale
- 4 légère boiterie
- 0 difficulté à marcher

4-Mobilité cheville flexion extension

- 8 normale (30° ou plus)
- 4 restriction modérée (plus de 15°)
- 0 restriction sévère

5-Mobilité arrière pied valgus varus (à remplir par le chirurgien)

- 6 normale (75% à 100%)
- 3 restrictions modérées (25 à 75%)
- 0 restrictions sévères

6-Stabilité de l'Arrière pied (impression de déboîtement, de luxation, ...)

- 8 stable
- 0 instable

7-Alignement (à remplir par le chirurgien)

- 15 bon plantigrade medio pied aligné
- 8 acceptable, plantigrade, médio pied non aligné.
- 0 mauvais

DATE

/100

SF-12

Nom :
Prénom :
Date :

Comment répondre ? Les questions qui suivent portent sur votre santé, telle que vous la ressentez. Ces informations nous permettront de mieux savoir comment vous vous sentez dans votre vie de tous les jours. Veuillez répondre à toutes les questions en cochant la case correspondant à la réponse choisie. Si vous ne savez pas très bien comment répondre, choisissez la réponse la plus proche de votre situation.

1 - Dans l'ensemble, pensez-vous que votre santé est :

- Excellente
- Très bonne
- Bonne
- Médiocre
- Mauvaise

2 - Voici une liste d'activités que vous pouvez avoir à faire tous les jours. Pour chacune d'entre elles, indiquez si vous êtes limité(e) en raison de votre état de santé actuel.

a - Efforts physiques modérés tels que déplacer une table, passer l'aspirateur, jouer aux boules

- Oui, beaucoup limité(e)
- Oui, un peu limité(e)
- Non, pas du tout limité(e)

b - Monter plusieurs étages par l'escalier

- Oui, beaucoup limité(e)
- Oui, un peu limité(e)
- Non, pas du tout limité(e)

3 - Au cours de ces 4 dernières semaines, et en raison de votre état physique, avez-vous eu les problèmes suivants?

a - Accompli moins de choses que vous auriez souhaité

- Tout le temps
- La plupart du temps
- Quelquefois
- Peu souvent
- Jamais

b - Dû arrêter de faire certaines choses

- Tout le temps
- La plupart du temps
- Quelquefois
- Peu souvent
- Jamais

4 - Au cours de ces 4 dernières semaines et en raison de votre état émotionnel (comme vous sentir triste, nerveux(se) ou déprimé(e))

a - Accompli moins de choses que vous auriez souhaité

- Tout le temps
- La plupart du temps
- Quelquefois
- Peu souvent
- Jamais

b - Avez-vous eu des difficultés à faire ce que vous aviez à faire avec autant de soin et d'attention que d'habitude ?

- Tout le temps
- La plupart du temps
- Quelquefois
- Peu souvent
- Jamais

5 - Au cours de ces 4 dernières semaines, dans quelle mesure vos douleurs physiques vous ont-elles limité dans votre travail ou vos activités domestiques ?

- Pas du tout
- Un petit peu
- Moyennement
- Beaucoup
- Enormément

6 - Les trois questions qui suivent portent sur comment vous vous êtes senti(e) au cours des ces 4 dernières semaines. Pour chaque question, veuillez indiquer la réponse qui vous semble la plus appropriée. Au cours de ces 4 dernières semaines, y a-t-il eu des moments où :

a - Vous vous êtes senti(e) calme et détendu(e)?

- Tout le temps
- La plupart du temps
- Quelquefois
- Peu souvent
- Jamais

b - Vous vous êtes senti(e) débordant(e) d'énergie?

- Tout le temps
- La plupart du temps
- Quelquefois
- Peu souvent
- Jamais

c - Vous êtes-vous senti(e) abattu(e) et triste ?

- Tout le temps
- La plupart du temps
- Quelquefois
- Peu souvent
- Jamais

7 - Au cours de ces 4 dernières semaines, y a-t-il eu des moments où votre état de santé physique ou émotionnel vous a gêné dans votre vie sociale et vos relations avec les autres, votre famille, vos amis, vos connaissances?

- Tout le temps
- La plupart du temps
- Quelquefois
- Peu souvent
- Jamais

Annexe 3 : Questionnaire

Q1 : A ce jour, et au sujet de l'intervention que vous avez subit, êtes-vous :

- a-très satisfait(e)
- b-satisfait(e)
- c-peu satisfait(e)
- d-pas satisfait(e)
- e-mécontent(e)

Q2 : Votre cheville vous limite-t-elle dans vos activités ?

- a-pas du tout
- b-partiellement
- c-totalement

Q3 : Prenez vous des antalgiques pour soulager des douleurs au niveau de votre cheville ?

- a-oui
- b-non

Q4 : Quels antalgiques utilisez-vous ?

.....

Q5 : A quelle fréquence ?

- a-chaque jour
- b-à la demande

Q6 : Avez-vous dû subir une autre intervention au niveau de la cheville ?

- a-oui
- b-non

Si oui quelle intervention ?

Q7 : Quels est le résultat de cette nouvelle intervention ?

- a-retour à la normale
- b-amélioration partielle des douleurs
- c-pas d'amélioration

RESUME : Les tendinoscopies de la gaine des tendons fibulaires et du tendon tibial postérieur se sont développées au cours des années 2000. Les travaux publiés font état de bons résultats, mais les reculs n'excèdent guère 4 ans et aucun calcul statistique n'a été effectué du fait de faibles effectifs.

Ce travail incluait les patients ayant bénéficié entre janvier 2001 et janvier 2014 d'une tendinoscopie pour tendinopathie des tendons fibulaires ou du tendon tibial postérieur en échec de traitement médical. Le score de Kitaoka et la satisfaction ont été mesurés lors de ces consultations dédiées à ce travail. Les patients ont été revus une première fois en 2008 au cours d'un travail précédent, puis une seconde fois au cours de ce travail. Le groupe 1 incluait les 61 tendinoscopies chez 59 patients qui n'ont été revus qu'une seule fois, en 2008 (47 chevilles chez 46 patients) ou à l'occasion de ce travail (14 chevilles chez 13 patients), avec un recul moyen de 4,4 ans. L'intervention était considérée comme un succès si le score de Kitaoka était supérieur ou égal à 75 au moment de la revue, et/ou si le patient était satisfait de la chirurgie. Le groupe 2 incluait les 22 tendinoscopies chez 21 patients qui ont été revus deux fois : à un premier recul de 4,6 ans en 2008, et à un deuxième recul de 12 ans à l'occasion de ce travail. Ce groupe a été soumis à une analyse descriptive.

Nous avons observé dans le groupe 1, une amélioration du score de Kitaoka de 26,2/100 en moyenne ($p < 0,001$), la satisfaction était de 67%, le taux de succès était de 72,1%. Le taux de succès était significativement diminué en cas de score de Kitaoka préopératoire inférieur à 60/100, et en cas de reprise chirurgicale après la tendinoscopie. Le sexe, l'âge, la gaine opérée, la cause de la tendinopathie, les lésions retrouvées en peropératoire, et la survenue de complications post-opératoires n'influaient pas significativement le taux de succès. Dans le groupe 2, nous avons observé une diminution du score de Kitaoka de 7,9/100 entre le premier et le deuxième recul, la satisfaction était de 86,4% au deuxième recul.

Cette procédure simple, rapide, et sûre, permet de soulager durablement des patients souffrant de tendinopathie des tendons fibulaires ou du tendon tibial postérieur. Les meilleures indications sont les tendinopathies après entorse ou après fracture. Dans des cas plus compliqués, la tendinoscopie peut être considérée comme un traitement adjuvant qui permet de retarder, voire de sursoir une intervention plus radicale sans jamais la compromettre.

MOTS-CLES : Tendinoscopies, Tendinopathie, Tendons fibulaires, Tendon tibial postérieur, Cheville

KEYWORDS : Tendinoscopy, Tendinosis, Fibular Tendon, Tibialis posterior tendon, Ankle