



HAL
open science

Les implants ultra-courts dans le secteur postérieur mandibulaire : alternatives aux greffes osseuses ?

François-Matthieu Antonini

► **To cite this version:**

François-Matthieu Antonini. Les implants ultra-courts dans le secteur postérieur mandibulaire : alternatives aux greffes osseuses ?. Médecine humaine et pathologie. 2016. dumas-01359628

HAL Id: dumas-01359628

<https://dumas.ccsd.cnrs.fr/dumas-01359628>

Submitted on 2 Sep 2016

HAL is a multi-disciplinary open access archive for the deposit and dissemination of scientific research documents, whether they are published or not. The documents may come from teaching and research institutions in France or abroad, or from public or private research centers.

L'archive ouverte pluridisciplinaire **HAL**, est destinée au dépôt et à la diffusion de documents scientifiques de niveau recherche, publiés ou non, émanant des établissements d'enseignement et de recherche français ou étrangers, des laboratoires publics ou privés.

UNIVERSITÉ NICE-SOPHIA ANTIPOLIS
FACULTÉ DE CHIRURGIE DENTAIRE
24 Avenue des Diables Bleus, 06357 Nice Cedex 04

Les implants ultra-courts dans le secteur postérieur mandibulaire : alternatives aux greffes osseuses ?

Année 2016

Thèse n° 42-57-16-16

THÈSE

Présentée et publiquement soutenue devant
la Faculté de Chirurgie Dentaire de Nice

Le 19 mai 2016

Par

François-Matthieu ANTONINI

Né le 12 janvier 1989 à Nice

Pour obtenir le grade de :

DOCTEUR EN CHIRURGIE DENTAIRE (Diplôme d'État)

Examineurs :

Madame le Professeur

Monsieur le Docteur

Monsieur le Docteur

Madame le Docteur

L. LUPI-PEGURIER

Y. CHARBIT

Y. ALLARD

J. LAMURE

Présidente du Jury

Directeur de thèse

Assesseur

Assesseur

CORPS ENSEIGNANT

56^{ème} section : DEVELOPPEMENT, CROISSANCE ET PREVENTION

Sous-section 01 : ODONTOLOGIE PEDIATRIQUE

Professeur des Universités : Mme MULLER-BOLLA Michèle
Maître de Conférences des Universités : Mme JOSEPH Clara
Assistant Hospitalier Universitaire : Mme PIERRE Audrey

Sous-section 02 : ORTHOPEDIE DENTO-FACIALE

Professeur des Universités : Mme MANIERE-EZVAN Armelle
Maître de Conférences des Universités : M. FAVOT Pierre
Assistante Associée-Praticien Associée : Mme OUEISS Arlette
Assistant Hospitalier Universitaire : M. BUSSON Floriant

Sous-section 03 : PREVENTION, EPIDEMIOLOGIE, ECONOMIE DE LA SANTE, ODONTOLOGIE LEGALE

Professeur des Universités : Mme LUPU-PEGURIER Laurence
Assistant Hospitalier Universitaire : Mme SOSTHE Anne Laure
Assistant Hospitalier Universitaire : Mme BORSA Leslie

57^{ème} section : SCIENCES BIOLOGIQUES, MEDECINE ET CHIRURGIE BUCCALE

Sous-section 01 : PARODONTOLOGIE

Maître de Conférences des Universités : M. CHARBIT Yves
Maître de Conférences des Universités : Mme VINCENT-BUGNAS Séverine
Assistant Hospitalier Universitaire : Mme LAMURE Julie
Assistant Hospitalier Universitaire : M. RATHELOT Benjamin

Sous-section 02 : CHIRURGIE BUCCALE, PATHOLOGIE ET THERAPEUTIQUE, ANESTHESIE ET REANIMATION

Professeur des Universités Associées : Mme MERIGO Elisabetta
Maître de Conférences des Universités : M. COCHAIS Patrice
Maître de Conférences des Universités : M. SAVOLDELLI Charles
Maître de Conférences des Universités : M. HARNET Jean-Claude
Assistant Hospitalier Universitaire : M. PAUL Adrien

Sous-section 03 : SCIENCES BIOLOGIQUES

Professeur des Universités : Mme PRECHEUR SABLAYROLLES Isabelle
Maître de Conférences des Universités : Mme RAYBAUD Hélène
Maître de Conférences des Universités : Mme VOHA Christine

58^{ème} section : SCIENCES PHYSIQUES ET PHYSIOLOGIQUES ENDODONTIQUES ET PROTHETIQUES

Sous-section 01 : ODONTOLOGIE CONSERVATRICE, ENDODONTIE

Professeur des Universités : Mme BERTRAND Marie-France
Professeur des Universités : M. MEDIONI Etienne
Professeur Emérite : M. ROCCA Jean-Paul
Maître de Conférences des Universités : Mme BRULAT-BOUCHARD Nathalie
Assistant Hospitalier Universitaire : M. MORKOWSKI-GEMMI Thomas
Assistant Hospitalier Universitaire : Mme DUVERNEUIL Laura
Assistant Hospitalier Universitaire : M. GANDJIZADEH GHOUCHANI Mir-Payam

Sous-section 02 : PROTHESES

Professeur des Universités : Mme LASSAUZAY Claire
Maître de Conférences des Universités : M. ALLARD Yves
Maître de Conférences des Universités : M. LAPLANCHE Olivier
Maître de Conférences des Universités : Mme POUYSSEGUR-ROUGIER Valérie
Assistant Hospitalier Universitaire : Mme CERETTI Léonor
Assistant Hospitalier Universitaire : M. OUDIN GENDREL Antoine
Assistant Hospitalier Universitaire : M. SABOT Jean-Guy
Assistant Hospitalier Universitaire : M. SAMMUT Arnaud

Sous-section 03 : SCIENCES ANATOMIQUES ET PHYSIOLOGIQUES

Professeur des Universités : M. BOLLA Marc
Professeur des Universités : M. MAHLER Patrick
Maître de Conférences des Universités : Mme EHRMANN Elodie
Maître de Conférences des Universités : M. LEFORESTIER Eric
Assistant Hospitalier Universitaire : Mme CANCEL Bénédicte

REMERCIEMENTS

A Madame le Professeur Laurence LUPI-PEGURIER:

Docteur en Chirurgie Dentaire
Docteur de l'Université de Nice Sophia-Antipolis
Professeur des Universités, Praticien Hospitalier
Responsable de la sous-section Prévention, Epidémiologie, Economie de la santé
Odontologie légale

Je vous remercie de l'honneur que vous m'avez fait d'avoir accepté de présider le jury de ma thèse. Votre enthousiasme, votre patience ainsi que votre disponibilité auprès des étudiants font de vous une pédagogue respectée de tous.

Veillez trouver ici, l'expression de mon plus grand respect et de toute ma reconnaissance pour la qualité de votre enseignement.

A Monsieur le Docteur Yves CHARBIT:

Docteur en Chirurgie Dentaire
Docteur de l'Université de Nice Sophia-Antipolis
Maître de Conférences des Universités, Praticien Hospitalier
Responsable de la sous-section de Parodontologie

C'est sans aucune hésitation que je me suis tourné vers vous pour la réalisation de cette thèse. Je vous remercie tout particulièrement pour la patience et la disponibilité dont vous avez fait preuve tout au long de ces travaux.

Je vous remercie de m'avoir fait partager votre grande expérience clinique au cours des nombreuses interventions chirurgicales auxquelles j'ai pu assister. Votre bonne humeur constante montre à quel point votre métier vous passionne et fait de vous un praticien remarquable. Vos conseils ont rythmé mes études et me seront d'une aide précieuse tout au long de ma carrière.

Ce fut un réel plaisir d'avoir pu travailler à vos côtés.

Je souhaite pouvoir, par le fruit de mon travail, vous témoigner mon plus profond respect.

A Monsieur le Docteur Yves ALLARD

Docteur en Chirurgie Dentaire
Docteur de l'Université Claude Bernard Lyon I
Maître de Conférences des Universités, Praticien Hospitalier
Responsable de la sous-section de Prothèse

Je suis très honoré que vous ayez accepté de siéger dans ce jury. J'ai eu la chance d'avoir pu travailler avec vous au cours de ma sixième année et cela a été un plaisir et un réel enrichissement. Vos compétences et votre sens clinique sont un exemple pour moi. Veuillez trouver ici la marque de ma sincère reconnaissance.

A Madame le Docteur Julie LAMURE

Docteur en chirurgie dentaire
Assistante Hospitalier Universitaire – Praticien Hospitalier
Sous-section de Parodontologie

Je suis honoré et je vous remercie d'avoir accepté sans aucune hésitation de siéger parmi les membres de ce jury. Je regrette de ne pas avoir eu le privilège de travailler avec vous en milieu hospitalier. Veuillez trouver ici l'expression de mes plus vifs remerciements.

TABLE DES MATIERES :

I) Introduction.....	7
II) Généralités.....	8
1) La résorption osseuse mandibulaire : étiologie.....	8
2) Diagnostic pré-implantaire.....	9
III) Alternatives au manque de hauteur dans le secteur postérieur mandibulaire.....	10
1) Greffe d'apposition verticale : inlay/onlay.....	10
a) Protocole opératoire.....	13
b) Indications.....	14
c) Contre-Indications.....	14
d) Revue de littérature.....	14
2) Régénération Osseuse Guidée avec membrane	16
a) Avantages/Inconvénients.....	16
b) Revue de littérature.....	16
3) Transposition du nerf alvéolaire inférieur.....	18
a) Indications.....	18
b) Contre-indications.....	18
4) Distraction alvéolaire/Ostéotomie segmentaire	19
5) Discussion.....	19
IV) Les implants ultra-courts.....	24
1) Distinction implants courts/ultra-courts.....	24
2) Etat de surface.....	25
a) Zone de contact.....	25
b) Perte osseuse marginale.....	28
3) Contrainte mécanique.....	29
a) Surcharge implantaire.....	29
b) Surcharge osseuse.....	30
4) Rapport Couronne/Implant.....	31

5) Protocole de réhabilitation prothétique.....	32
6) Recul clinique.....	33
7) Discussion.....	34
V) Présentation de cas cliniques.....	35
VI) Conclusion.....	46
BIBLIOGRAPHIE.....	47
ICONOGRAPHIE.....	54

I) INTRODUCTION

A la suite des travaux de Branemark 1969-1976, le taux de succès à long terme a été fortement corrélé à la longueur de l'implant. Il convient de préciser que l'ancrage bi-cortical était une nécessité pour assurer la stabilité primaire. Un implant de longueur importante semblait permettre d'avoir un rapport couronne/racine plus favorable, comparable à celui que l'on souhaitait obtenir en denture naturelle. Des études ultérieures vont très fortement moduler ces dogmes.

De plus dans les régions maxillaires postérieures la pose d'implants de longueur importante est limitée par les contraintes anatomiques.

Au niveau du maxillaire supérieur, l'aménagement des zones osseuses sous-sinusiennes conduit à la mise en place d'implant de longueur conventionnelle avec un taux de succès élevé.

Par contre dans les zones postérieures mandibulaires la faible hauteur osseuse au dessus du canal mandibulaire impose des choix thérapeutiques différents.

Il s'agit des greffes osseuses en bloc (autogènes ou allogreffes), des régénérations osseuses guidées à l'aide de membranes, des distractions osseuses ou l'utilisation d'implants ultra-courts.

L'objectif de cette thèse sera de montrer que les implants dits « ultra-courts » sont une alternative thérapeutique fiable aux différentes techniques d'élévation du niveau osseux permettant de réduire les durées de traitement ainsi que leur coût.

Pour cela une revue de littérature sera effectuée ainsi que la réalisation de trois cas cliniques avec mise en place d'implants de 4mm.

II) GENERALITES

Avant de décrire la logique des différentes options d'élévation du niveau osseux et de préciser en détail les indications et spécificités des implants ultra-courts, il nous faut aborder brièvement les étiologies de la résorption osseuse mandibulaire postérieure.

1. La résorption osseuse mandibulaire : Etiologie

La résorption osseuse mandibulaire peut avoir pour origine soit une prédisposition génétique, soit des facteurs locaux défavorables. La perte d'un ou plusieurs organes dentaires entraîne une résorption osseuse alvéolaire qui peut parfois s'étendre à l'os basal.

L'importance de cette résorption tient compte du nombre de dents perdues et du volume qu'occupaient les racines. Elle est donc plus importante dans le secteur molaire où les racines occupent une place importante par rapport à l'os alvéolaire proprement dit. Plus les dents extraites sont contiguës plus la résorption osseuse est importante.

Le processus de cicatrisation osseuse peut être parfois altéré par différents facteurs qui amplifient à terme la résorption.

Il s'agit :

- D'un déficit global en cellules osseuses, en facteurs de croissance et/ou de matrice osseuse.
- De l'absence de parois externes bordantes définissant la zone de régénération de l'os.
- D'un volume lésionnel ou un déficit dépassant les capacités physiologiques de cicatrisation de l'os.

Les deux derniers points reposent sur un déficit en structure matricielle. Ainsi, toute perte d'une paroi corticale externe entrainera une perte de volume osseux. Dans le cas de la perte d'une paroi interne (septum inter-radiculaire) sur un site à quatre parois, la résorption ne sera pas augmentée.

D'autres facteurs vont limiter la cicatrisation osseuse :

- un apport sanguin limité
- une instabilité mécanique
- la présence d'une compétition avec les tissus mous

2. Diagnostic pré-implantaire

Le bilan initial d'un projet implantaire au niveau de la mandibule repose sur l'analyse de trois facteurs : le volume osseux disponible à l'arrière de l'émergence du nerf alvéolaire inférieur (NAI), l'axe du corps de la mandibule et la distance inter-arcade.

Après un examen exo et endo-buccal minutieux l'imagerie conventionnelle tel que la radio panoramique et les rétros alvéolaires nous permettent une première approche des sites implantaires.

Seule la radiographie à faisceaux coniques (Cone Beam) nous permet d'évaluer clairement le niveau osseux dans le sens vertical et transversal.

Cela va nous permettre de déterminer où se situent les obstacles anatomiques et de déterminer également les différents axes implantaires compatibles, grâce à des coupes coronales ne présentant pas de déformation.

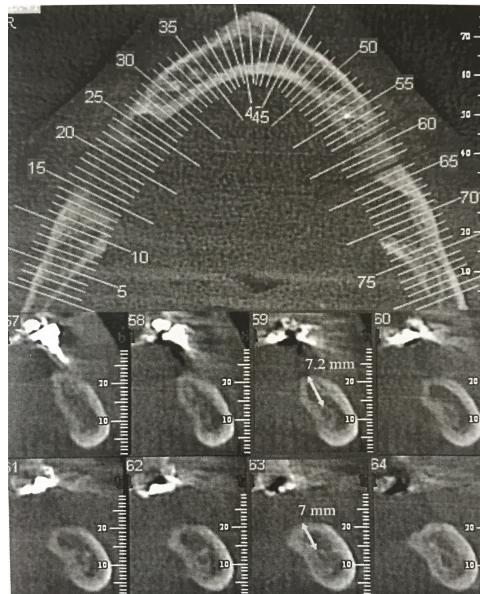


Figure 1: Coupes radiographiques: Hauteur d'os de 7 à 8mm au dessus du canal mandibulaire avec une épaisseur d'au moins 6mm. Les traits indiquent deux sites implantaires possibles

En cas d'édentation dans le secteur postérieur mandibulaire un manque de hauteur est constaté dans 25% des cas. Ce manque de hauteur ne permet pas la mise en place d'implant de longueur standard en première intention (1).

Dès que l'option implantaire est privilégiée si les hauteurs osseuses dans la région mandibulaire postérieure sont faibles, quatre choix thérapeutiques sont envisageables :

- La greffe osseuse en bloc
- La régénération osseuse guidée
- La distraction
- Les implants ultra-courts

III) ALTERNATIVES AU MANQUE DE HAUTEUR DANS LE SECTEUR POSTERIEUR MANDIBULAIRE ?

1. Greffe d'apposition verticale

La greffe osseuse est un transfert de tissu osseux qui permet de reconstruire un déficit osseux.

La technique de greffe par apposition d'un bloc cortico spongieux sur la crête alvéolaire mandibulaire permet une correction en hauteur et en largeur.

Le greffon est prélevé :

- soit sur le patient lui-même (autogreffe)
- soit sur un donneur de même espèce (allogreffe)
- soit, également, sur une espèce différente (xéno greffe) d'origine bovine, équine ou porcine.

La greffe osseuse autogène par prélèvement intra-oral présente l'avantage de nécessiter une simple anesthésie locale.

Plusieurs sites de prélèvement sont classiquement décrits :

Le greffon symphysaire (bloc cortico-spongieux de bonne qualité pour corriger les défauts de petites étendues).

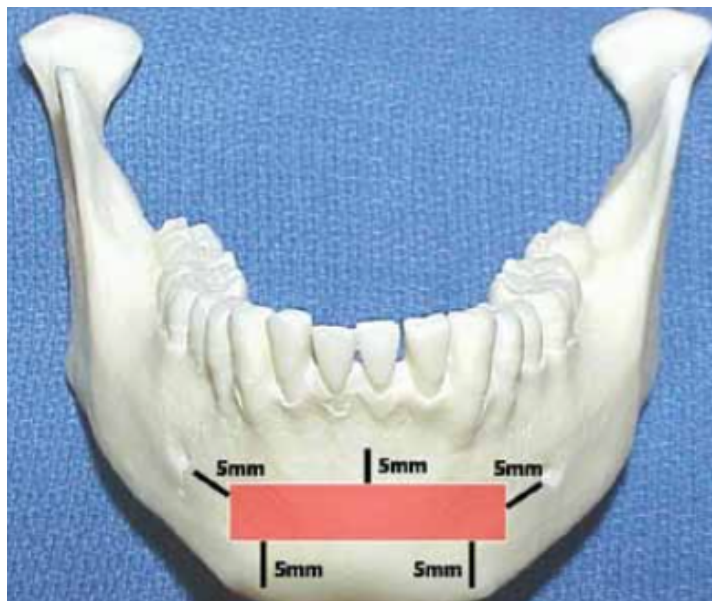


Figure 2: Zone de prélèvement mentonnier (2)

Le greffon ramique :

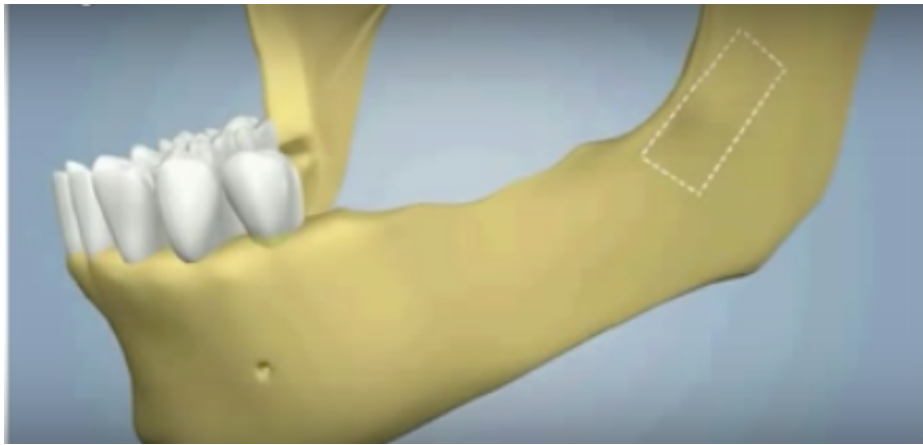


Figure 3: Zone de prélèvement ramique (3)

Le greffon peut aussi être issu d'un prélèvement extra-oral dans le cas d'une insuffisance osseuse de large étendue.

Il s'agira :

Soit d'un prélèvement iliaque (c'est un os cortico-spongieux qui a un fort pouvoir ostéogénique)

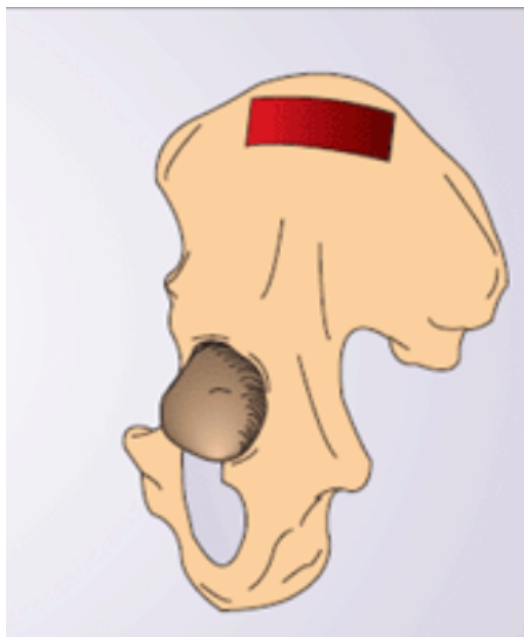


Figure 4: Zone de prélèvement iliaque (4)

Soit un prélèvement ulnaire (peu utilisé)

Soit, enfin, d'un prélèvement pariétal (présente les inconvénients d'un risque de fracture de la corticale durant l'opération et d'une fragilité résiduelle au niveau de la zone de prélèvement)

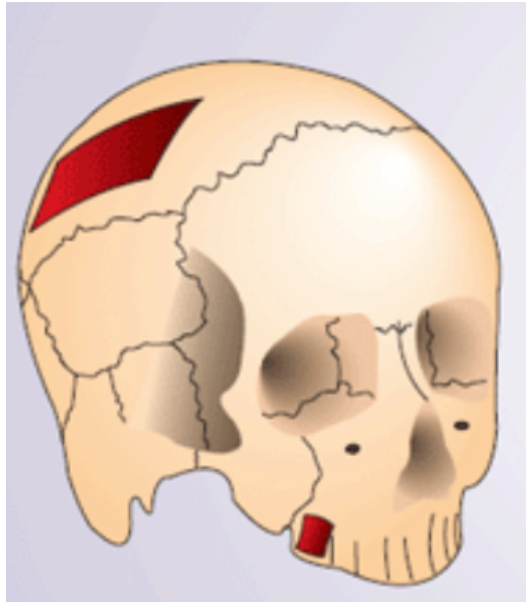


Figure 5: Zone de prélèvement pariétal (4)

L'utilisation d'un bloc osseux autogène intra oral sera privilégiée dans la mesure du possible.

Les résorptions osseuses post-opératoires ne sont pas négligeables et sont la conséquence :

- d'un os cortical compact
- d'une faible vascularisation
- d'un greffon difficile à positionner en raison de sa localisation postérieure et de l'anatomie de la crête
- d'un risque de mobilisation du site en raison de la proximité des insertions musculaires.

L'un des défis majeurs de ces techniques repose sur la capacité de l'opérateur à recouvrir le greffon ou d'autres matériaux par les tissus mous.

a) Protocole opératoire :

Technique décrite par Seban : (5)

- Incision crestale décalée en lingual afin de récliner un lambeau de pleine épaisseur.
- Prélèvement du bloc cortico-spongieux.
- Préparation du bloc cortico-spongieux pour s'adapter au site receveur. Il peut être scindé en plusieurs parties et/ou broyé avec de l'os cortico-spongieux afin de combler les espaces libres.
- Préparation du site par piézochirurgie.
- Ouverture de l'endoste par des micro-perforations au travers de la corticale osseuse mais sans aggraver le déficit osseux, afin de provoquer un apport vasculaire (activation angiogénique).
- Placement du greffon en une ou plusieurs parties et fixation grâce à des vis d'ostéosynthèse.
- Mise en place du broyat osseux au niveau des toutes les zones libres pour assurer une continuité du volume osseux apporté.
- Gestion des tissus mous avec libération des insertions musculaires pour recouvrir totalement la greffe.
- Selon Campan et Estrade en 2008 (6) l'utilisation éventuelle d'une PRF (fibrine enrichie en facteurs plaquettaires obtenue par centrifugation d'un prélèvement sanguin) pour recouvrir le site traité favorise la cicatrisation des tissus mous grâce à l'effet des cytokines qui favorisent l'angiogenèse et donc la vascularisation tissulaire.
- Réalisation des sutures hermétiques.
- Contrôle radiologique du greffon.

Os pariétal ou Intra-buccal	Os iliaque
Homologie avec le site receveur.	Pas d'homologie avec le site receveur.
Composition matricielle, contenu cellulaire et facteurs de croissance identiques.	Composition matricielle, contenu cellulaire et facteurs de croissance différents.
Préservation volumétrique.	Mauvaise préservation volumétrique.

Tableau 6: Principales caractéristiques de l'os autogène selon sa provenance (7)

b) Indications

Il faudra s'assurer d'une parfaite coaptation du greffon avec la crête alvéolaire mais aussi d'un recouvrement total du greffon par les tissus mous sans mobilisation.

c) Contre-indications

Une crête saillante peut limiter de façon non négligeable le gain de la greffe dans le sens vertical.

En effet, pour pouvoir positionner le greffon correctement, une régularisation crestale importante sera nécessaire. (8)

d) Revue de littérature

Il est intéressant d'étudier la fiabilité des greffes dans le temps en prenant en compte les résultats des études sur le taux de survie des greffons, le gain osseux, la perte dans le temps du volume osseux gagné ainsi que le taux de survie des implants placés au sein d'une reconstruction osseuse.

L'analyse de la littérature fournit des résultats contrastés :

L'étude de Carinci et al. en 2005 (9) compare les greffons prélevés au niveau de l'os iliaque et les greffes prélevées au niveau de l'os pariétal. Sur 68 patients âgés en moyenne de 48 ans (21 cas ayant reçu une greffe d'os iliaque et 47 patients ayant reçu une greffe d'os pariétal) :

- 25 patients ont reçu la greffe à la mandibule,
- 32 patients ont reçu la greffe au maxillaire
- 11 patients ont reçu la greffe sur les deux sites.

Au bout de 18 mois, il reste 83% d'os résiduel pour les greffes d'os pariétal et seulement 61% pour les greffes d'os iliaque.

Les travaux de Sbordone et al. en 2009 (10) portent sur 32 patients ayant reçu une greffe d'os iliaque à la mandibule. Les auteurs notent une résorption de 59% après un an.

Il en est de même pour Cordaro et al. qui constatent une résorption de 60% pour 6,5 mm d'os greffé (11)

Il convient également de souligner que le taux de complications n'est pas négligeable. En effet P. Felice et al. en 2009 (12) mettent en évidence 30% d'exposition du greffon qui nécessitent une ré-intervention chirurgicale et entraînent une importante perte du volume osseux ainsi que 10% d'échec implantaire pour une greffe en onlay d'os iliaque sur 10 patients.

De même Chiapasco et al. retrouvent dans une étude prospective de 2 à 4 ans parue en 2009 (4) 12,5% d'exposition du greffon et 25% d'hypoesthésie.

Enfin, la résorption osseuse peut être plus importante dans le temps du fait de la mise en charge des implants. Après 17 mois de mise en charge Esposito et al. (13) nous confirme que la perte d'os marginale autour des implants placés dans une greffe en bloc d'os iliaque est en moyenne de 0,85mm.

Chiapasco et al. soulignent dans une étude rétrospective (14) comparant une augmentation osseuse verticale par un bloc autogène prélevé au ramus et une distraction sur huit patients greffés et 19 implants posés, ils observent une résorption:

de 0,6mm avant la mise en place des implants,
de 0,9mm la première année après la mise en place des implants,
de 0,3mm la 2eme année,
et de 0,3mm la 3eme année.

Il existe néanmoins une variabilité importante dans les résultats. L'étude de Cordaro et al. en 2002 (11) nous indique que sur huit cas de greffe symphysaire, on ne trouve aucune infection, aucune exposition et aucune hypoesthésie sur une augmentation d'1,4mm. Le nombre de cas restreint ne permet pas néanmoins de conclure.

En résumé la greffe d'apposition verticale nécessite deux sites d'intervention, ce qui peut être relativement lourd pour le patient.

Lorsque le prélèvement est extra-oral cette méthode nécessitera une anesthésie générale.

De plus l'os étant très dense au niveau de la mandibule, une parfaite coaptation du greffon sur la crête est indispensable à sa survie. En cas d'utilisation de greffon iliaque, un important degré de résorption est souvent constaté dû à la prédominance d'os spongieux.

Un recouvrement total du greffon est nécessaire à sa survie. Cela nécessitera donc un large décollement vestibulaire et lingual avec risque de saignement dans le plancher buccal et de perforation de la muqueuse souvent à l'origine des problèmes infectieux.

Si cette technique présente un taux de survie implantaire convenable, il faut noter quelques inconvénients :

- Une anesthésie générale en cas de prélèvement extra-oral.
- Deux sites d'intervention ce qui augmente les risques de complications.
- Un degré de résorption des prélèvements iliaques relativement important.
- Un risque de morbidité du greffon non négligeable dû au problème de vascularisation dans cette zone et à la difficulté de recouvrir le greffon.
- Une durée de traitement relativement longue (temps de cicatrisation du greffon et temps d'ostéointégration de l'implant).

2. Régénération osseuse guidée ROG

La membrane joue un rôle de barrière en isolant les cellules ostéoprogénitrices des cellules gingivales. Elle permet ainsi d'éviter une compétition cellulaire qui serait défavorable à la néoformation osseuse. Elle agit comme mainteneur d'espace afin de permettre au volume osseux de se reconstituer.

On trouve deux types de membranes, les membranes résorbables et non-résorbables. Les membranes non résorbables utilisées sont celles en polytetrafluoroéthylène expansé. Les membranes résorbables peuvent être d'origine collagénique ou synthétique.

L'avantage majeur des membranes résorbables est d'éviter une seconde intervention. Par contre elles présentent une mauvaise résistance mécanique (ces membranes ne résisteront pas aux forces exercées par les tissus mous sus-jacents)

Le temps de résorption des membranes est variable. La néoformation osseuse n'est pas toujours synchronisée à la résorption de la membrane

Les membranes non résorbables en titane sont donc préférées dans la plupart des cas. Elles permettent de maintenir le volume osseux dans le temps en évitant la compétition entre la matrice osseuse et les cellules épithéliales et conjonctives.

a) Avantages et inconvénients

Cette technique présente l'avantage de ne pas nécessiter de second site chirurgical, limitant ainsi le risque de complications infectieuses. Par contre il s'agit, là encore, d'une procédure praticien-dépendante qui impose une gestion rigoureuse des tissus mous. En effet, il est difficile de protéger la membrane du milieu buccal qui génère un risque d'infection. Le suivi des patients est indispensable.

b) Revue de littérature

Une étude de Louis et al. en 2008 (15) portant sur la ROG avec membrane non résorbable et comblement de biomatériaux indique un taux d'exposition de la membrane de 66% avec un risque d'infection accrue.

Ces résultats sont à moduler.

Simion et al. en 2007 (16) obtiennent, un risque d'exposition de 10% avec un gain vertical moyen de 3,3mm.

La principale source d'échec est une exposition de la membrane entraînant une contamination bactérienne avec une perte partielle ou totale de l'os régénéré.

La principale difficulté va donc résider dans la gestion des tissus mous.

On retrouve au niveau de la mandibule une faible laxité des tissus environnants aboutissant parfois à une exposition de la membrane, surtout lorsque celle-ci n'est pas résorbable.

La présence de nombreuses structures anatomiques telles que le nerf lingual, l'artère linguale ou la glande sublinguale atteste que cette technique n'est pas à la portée de tous les praticiens et nécessite une longue pratique.

Une cicatrisation de six mois est nécessaire avant la mise en fonction des implants.

Une étude de Chiapasco et al. en 2006 (17) déclare qu'après la pose de 2002 implants, placés six mois après la ROG avec une membrane résorbable ou non et un choix de matériaux de comblement varié:

Le taux de survie des implants varie de 76,8% à 100% avec plus de 90% de survie la première année.

L'étude de Beretta et al. en 2015 (18) compare le taux de survie de 192 implants en fonction du type de membrane utilisée, du moment où l'implant est placé (simultanément à la ROG ou après cicatrisation) ainsi que du matériaux de comblement.

On retrouve peu de différence significative entre les différentes méthodes. Ce serait une accumulation de différents facteurs qui permettrait un taux de survie plus élevé.

Simion en 2007 nous montre qu'un implant placé dans le même temps que la ROG avec une membrane résorbable et pour matériau de comblement un ratio de 1:1 entre os autogène et os déminéralisé bovin semble nous apporter un maximum de fiabilité.

Cependant nous savons qu'un plus grand volume d'os est obtenu en utilisant une membrane armée titane car elle permet de préserver le volume osseux en évitant la compétition de la prolifération des tissus épithélial et conjonctif, avec l'activité ostéoblastique.

Les résultats sont opérateur-dépendants. En effet les contraintes exercées sur la membrane ou une exposition de celle ci peuvent réduire considérablement la hauteur d'os gagnée.

Il existe un risque de complication important dû à l'exposition de la membrane qui peut être pallié par la technique du lambeau lingual décrite par Ronda et Stacchi.

Ronda et Stacchi décrivent en 2011 (19) une nouvelle technique de lambeau lingual permettant d'obtenir plus de laxité et donc un meilleur recouvrement de la membrane.

Il s'agit ici d'une technique de dissociation des fibres superficielles du myloïdien permettant un recouvrement de la zone, augmenté sans aucune tension résiduelle.

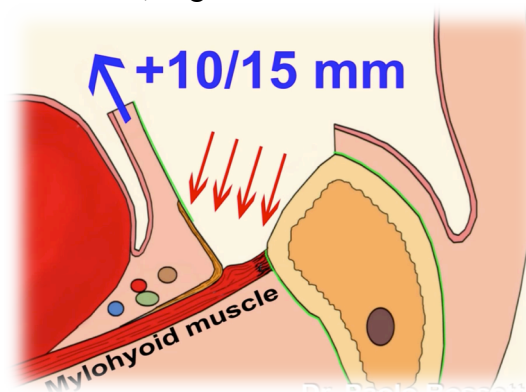


Figure 7: Dissociation des fibres superficielles du muscle myloïdien (20)

D'autre part, lorsqu'il n'est pas possible de positionner l'implant en même tps que la ROG par un manque de stabilité primaire, le patient doit attendre une première

phase de cicatrisation de six mois avant de positionner l'implant et attendre de nouveau l'ostéo-intégration de celui-ci, soit trois mois, avant la mise en fonction.

3. Transposition du nerf alvéolaire inférieur

Une alternative à ces protocoles est la technique de latéralisation du nerf alvéolaire inférieur (LNAI). Cette technique libère une zone osseuse propice à la pose d'implants pour obtenir soit la stabilisation plus postérieure d'une prothèse amovible sur implants, soit l'augmentation du nombre d'implants pour prolonger une prothèse fixe.

La technique de LNAI repose sur une ostéotomie corticale vestibulaire en avant du foramen mentonnier, prolongée en arrière, par un volet osseux.

(21) En 2007, Tao et al. ont décrit une ostéotomie corticale rectangulaire passant en avant du foramen et en arrière de la zone molaire, avec déplacement en bloc du paquet vasculo-nerveux dans sa portion cortico-trabéculaire. Le nerf est secondairement détaché de ce bloc puis repositionné très en arrière, en zone molaire, avec constitution d'un nouveau foramen rétro-molaire. Ce repositionnement avec un nouveau foramen postérieur s'apparente à une « postériorisation » du nerf alvéolaire.

a) Indications

La latéralisation du nerf alvéolaire peut être proposée :

- à la suite d'un traumatisme osseux mandibulaire ayant provoqué une compression du nerf,
- en cas de compression de l'émergence du nerf alvéolaire inférieur par une prothèse amovible sur un corps mandibulaire atrophié,
- en cas de compression du nerf par l'apex d'un implant stable,
- pour stabiliser en arrière une prothèse amovible sur implants.

Les critères anatomiques et cliniques à prendre en compte sont :

- la distance entre le sommet de la crête et le nerf alvéolaire, inférieure à 7 mm ;
- une greffe verticale inadaptée, du fait de la conformation anatomique de la crête ;
- le refus d'un prélèvement nécessaire à une greffe d'apposition verticale ;
- la dimension de l'espace occlusal entre les deux arcades dentaires.

b) Contre-indications

Elles peuvent être :

- d'ordre général, liées à un acte chirurgical sur la mandibule
- la conséquence d'une distance prothétique verticale postérieure supérieure à la hauteur d'une couronne prothétique
- assujetties à une variante de trajet du nerf alvéolaire sur la corticale interne.

Les différentes études portant sur la latéralisation du nerf alvéolaire inférieur nous confirment qu'il s'agit d'une intervention à risque pour le patient car des troubles sensoriels

en résultent fréquemment.

Une revue de littérature (22) dévoile que sur 69 patients ayant reçu une latéralisation du nerf alvéolaire inférieur on retrouve 9 cas de paresthésie ou dysesthésie durant le suivie (2007 à 2011).

Une autre étude de la littérature de 1997 à 2014 (23) révèle que sur 21 articles, 99% des patients ont eu des troubles de la sensibilité les 6 premiers mois consécutifs principalement à la traction du lambeau lingual ou à une pression liée à l'inflammation.

Un autre risque majeur peut être la fracture mandibulaire au niveau de crêtes très résorbées.

Il est donc très important de délivrer une information éclairée au patient sur les risques qu'il encoure.

4. Distraction alvéolaire/Ostéotomie segmentaire

La distraction osseuse appartient aux différents moyens thérapeutiques permettant une augmentation verticale du volume osseux.

Lopez-Cedrun en 2011 (24) étudie l'ostéotomie segmentaire. Sur trente sites (23 patients), il trouve une augmentation verticale moyenne de 5,3mm (de 2 à 10mm).

Bormann en 2011 (25) (26) obtient des gains verticaux de 4,61mm et 3,41mm.

Bianchi en 2008 (27) obtient un gain de 10mm pour la technique de distraction osseuse et de 5,8mm pour l'ostéotomie segmentaire

La revue de littérature nous permet de mettre en évidence d'importantes augmentations du niveau osseux pouvant aller jusqu'à 10mm (24).

Il s'agit cependant d'une intervention chirurgicale relativement lourde et peu agréable pour le patient.

En effet le distracteur doit être maintenu en place pendant une durée minimum de trois mois au niveau du vestibule et peut présenter une gêne pour le patient.

Le second inconvénient est la difficulté de contrôler parfaitement l'axe de la distraction.

5. Discussion

Les études comparant les différentes techniques d'augmentation du volume osseux à la mandibule n'incluent que peu de patients avec un suivi parfois court, ce qui peut constituer un risque de biais non négligeable.

Il est donc difficile de définir quelle technique a le taux de succès le plus important avec le meilleur taux de survie implantaire.

Chiapasco et al. révèlent dans une étude parue en 2006 (17) un taux de succès de :

- 60% à 100% pour la régénération osseuse guidée,
- 92% à 100% pour la greffe en bloc,
- 96,7% à 100% pour la distraction alvéolaire,

et un taux de survie implantaire de :

- 60% à 100% pour la régénération osseuse guidée,
- 92% à 100% pour la greffe en bloc,
- 90,4% à 100% pour la distraction alvéolaire,

Les principales causes d'échecs sont dues à une contamination bactérienne, une exposition du greffon ou de la membrane mais aussi à des paresthésies temporaires voire définitives dans certains cas.

En effet, Louis décrit dans son étude parue en 2008 (15), un taux d'exposition des membranes de 66% lors des ROG avec membrane non résorbable.

Felice et al. (12) confirment un taux d'exposition du greffon de 12,5% lors d'une greffe en bloc d'apposition.

De même Chiapasco et al. (14) trouvent un taux d'exposition du greffon de 30% dans une étude prospective sur 2 ans.

Le gain en hauteur des différentes méthodes est lui aussi variable suivant les études. Nous pouvons tout de même donner un gain en hauteur de :

- 5mm pour la greffe en onlay et de 5mm à 10mm pour la distraction d'après Chiapasco en 2007 (14)
- 3,3mm pour la ROG d'après Simion 2007, (16)
- 10mm pour la distraction osseuse d'après Bianchi. (27)

La translation du nerf alvéolaire inférieur est adaptée lorsque la hauteur de crête ne permet pas la pose d'un implant et que l'on manque de hauteur prothétique. Il n'y a cependant que peu de praticiens capables de réaliser cette technique dont les conséquences ne sont pas négligeables pour le patient. Il existe un risque important de fracture ou de paresthésie.

Dans une étude basée sur une revue de littérature de 116 articles, seulement 24 articles ont été retenus.

Ces articles nous montrent :

- 95,9% des patients ayant reçu une latéralisation du nerf ont eu des troubles temporaires de la sensibilité et 3,4% des troubles définitifs,
- 58,9% des patients ayant reçu une transposition ont eu des troubles temporaires de la sensibilité et 22,1% des ces patients n'ont pas retrouvé leur sensibilité d'origine.

De nombreuses techniques permettent donc une augmentation verticale des crêtes alvéolaires. Chacune d'entre elles présentent des risques non négligeables pour le patient et un temps de traitement relativement long avant la mise en place de la prothèse définitive.

Il est difficile de savoir laquelle est la plus efficace et permettra d'assurer au mieux la survie d'un implant.

Les implants courts pourraient donc être une alternative raisonnable permettant une réhabilitation des crêtes atrophiées à la mandibule avec un risque de complication moins important, des délais de traitement raccourcis, un coût pour le patient diminué et une possibilité de réhabilitation prothétique sur des patients non éligibles à une augmentation du volume osseux (âge avancé, pathologie...)

Tableau 8 : Comparatif des différentes méthodes de reconstruction mandibulaires postérieures. (28)

	Onlay	ROG	Ostéotomie verticale d'expansion	Ostéotomie horizontale d'expansion	Distraction	Transposition du NAI
Indications	Tous types de résorptions	Déficits osseux de faible importance	Résorptions verticales	Résorptions horizontales modérées	Résorptions verticales pures	Résorptions verticales avec faible espace occlusal
Contre-indications	Espace inter arcade insuffisant	Déficits osseux importants	Distance corticale-NAI < 5 mm Crête mince	Crête en « lame de couteau » Résorptions mixtes et verticales	Distance corticale-NAI < 5 mm Résorptions horizontales Déficits mixtes	Relative : atrophie extrême de la mandibule Os très dense
Os greffé	Os autologue	Os autologue et/ou hétérologue ++	Os autologue, homologue ou hétérologue (bloc et/ou particules)	Os hétérologue (particule)	Aucun	Aucun
Résultats	Gain vertical : 7,8 mm Gain horizontal : 7,16 mm Résorptions mixtes : gain vertical 6,6 mm et gain horizontal 8,11 mm	Gain vertical de 3,3 mm	Gain vertical de 5,35 mm	Aucune valeur	Gain vertical de 5,3 à 10 mm	Aucune augmentation

Inconvénients et risques	Anesthésies NAI Exposition des greffons Infection Fonte des greffons Prélèvement osseux Difficultés techniques Anesthésie générale	Anesthésies NAI Exposition de membrane +++ Infections ++ Réservé aux déficits mineurs Technicité Port de prothèse impossible (~6 mois)	Anesthésies NAI ++ Exposition du greffon Infection Indications limitées Attachement à la muqueuse linguale = frein à l'élévation	Indications limitées Anesthésies NAI Exposition du greffon Infection	Anesthésies NAI ++ Pénibilité ++ (matériel endo-buccal) Échec de la distraction Déplacement du fragment distracté Indications limitées Port de prothèse impossible	Anesthésies NAI ++ Section du NAI Fracture de mandibule
Avantages	Augmentations osseuses importantes Aucune contre-indication	Anesthésie locale Absence de prélèvement osseux	Vascularisation du greffon Utilisation de biomatériaux Moindre résorption (controversé) Anesthésie locale	Anesthésie locale Utilisation de biomatériaux Implantation immédiate Vascularisation du greffon Moindre résorption	Augmentation osseuse autologue Absence de prélèvement osseux Moindre résorption Distraction des tissus mous	Anesthésie locale Pas de prélèvement osseux Implantation immédiate

IV. Les implants ultra-courts

1. Distinction implant court et ultra court :

On retrouve dans la littérature de nombreux articles faisant référence aux implants courts. A partir de quelle longueur un implant est qualifié d'ultra-court ?

La définition du terme « implant court » varie en fonction des auteurs. Certains considèrent que les implants courts sont ceux de moins de 10mm (29) alors que d'autres considèrent comme court un implant ayant une longueur osseuse inférieure ou égale à 8 mm (30)(31).

La notion d'implant ultra-court est relativement nouvelle et ce terme n'est pas encore bien défini.

Certains articles classent les implants de 6mm dans les implants courts, cependant nous qualifierons d'ultra-court, un implant dont la longueur est inférieure ou égale à 6mm.

Si les implants courts sont bien documentés ce n'est pas le cas pour les implants ultra-courts.

D'après Annabili et al. en 2012 (32) seuls 10% des implants ont une longueur inférieure ou égale à 6mm.

En effet, les études sont plus rares et nous avons encore peu de recul clinique.

Les niveaux de preuve sont différents en fonction des indications. On retrouve de nombreux articles sur la pose de ces implants dans les secteurs postérieurs à la mandibule et très peu au maxillaire.

L'essor de ces nouveaux implants permet d'éviter aux patients des chirurgies d'augmentation du niveau osseux et donc un coût supplémentaire pour le patient.

Cette option soulève aussi de nombreuses questions auxquelles nous allons essayer de répondre.

- L'ancrage cortical est-il suffisant pour assurer la stabilité primaire de l'implant ?
- L'absorption des contraintes est-elle suffisante pour assurer la longévité ?
- Le rapport couronne/racine ne risque-t-il pas d'être défavorable ?

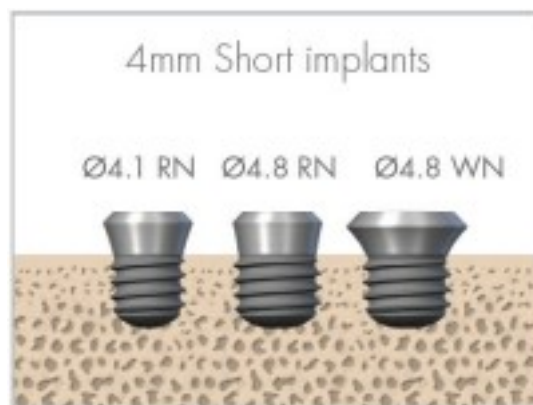


Figure 9: Implant SLActives de 4mm

2. Etat de surface

Les travaux de Branemark stipulaient qu'un implant de longueur importante permettait d'obtenir un bon ancrage bi-cortical.

Il est donc légitime de se demander si les implants inférieurs ou égaux à 6 mm permettent d'obtenir une stabilité primaire et une ostéointégration suffisante à son maintien dans le temps.

Un état de surface moderne semble nous apporter une réponse à ces questions : le SLActive.

Les travaux de Rupp et al. publiés en 2011 (33) nous montrent que le SLActive possède une mouillabilité indispensable à l'accessibilité de la surface aux liquides aqueux biologiques. En effet plus la mouillabilité augmente plus les interactions entre les surfaces implantaires et l'environnement biologique augmentent.

En conséquence, sa surface hydrophile va jouer un rôle primordial.

D'après Valderrama et al. en 2011 (34), le fait de disposer d'une surface hydrophile permet une formation rapide du caillot sanguin autour de l'implant.

C'est ce caillot qui va renfermer les facteurs de croissance indispensables à la colonisation des surfaces implantaires par les protéines fibrillaires.

Kammerer et al. en 2012 (35) démontrent que les surfaces SLActives entraînent une diminution plaquettaire au profit d'une augmentation de la prolifération des facteurs de croissance (cytokines) des cellules ostéogéniques et angiogéniques.

Les surfaces SLActives conduisent à une promotion plus spécifique de l'activation plaquettaire et de la dégranulation.

Donnos et Al. en 2011 (36) prouvent par comparaison avec le SLA, que le SLActive exerce une influence pro-ostéogénique et pro-angiogénique sur l'expression génique à sept jours post-opératoires.

Ces influences peuvent être responsables des propriétés ostéo-intégratives supérieures de cette surface.

De même ils démontrent que la topographie de surface du SLActive a une influence sur la régénération osseuse au niveau cellulaire et moléculaire. (37)

Une autre étude de Chakravorty et al. en 2014 (38) confirme que l'activation des signaux cellulaires pro-ostéogéniques par les surfaces SLActive conduit à une augmentation de la différenciation ostéogénique in vitro à 7 et 14 jours, ce qui explique également la supériorité d'ostéointégration des surfaces SLActives.

En 2011 Mamalis et al. (39) démontrent que les surfaces SLActives sur régulent les gènes de la différenciation ostéoblastique au niveau des cellules mésenchymateuses humaines. Cela crée un microenvironnement autour de l'implant SLActive favorisant son ostéointégration.

a) Zone de contact osseux :

En 2007, une étude de Schicho et al. (40) s'intéresse à la zone de contact potentiel entre la surface implantaire et le tissu osseux à l'aide de micro-tomographie informatique sur sept systèmes implantaires d'une longueur de 10mm :

Ankylos, Nobel Biocare, Frialit Cell plus, Replace Nobel, Straumann, Xive Cell plus, 3i Osseotite XP

Les résultats sont les suivants :

Xive	118 mm ²
Ankylos	134 mm ²
Frialit	136 mm ²
Bränemark	138 mm ²
Replace	139 mm ²
3i Osseotite	159 mm ²
Straumann	199 mm ²

Cette étude nous révèle que le SLActive présente la plus grande surface de contact de l'implant avec le tissu osseux grâce à son traitement de surface.

Par ailleurs un implant SLActive de longueur plus faible peut avoir le même ancrage osseux que d'autres implants de longueur plus importante.

Wennerberg et Albrektsson en 2010 (41) propose une évaluation en 3D des surfaces implantaires modernes. Le rapport Sa (degré de rugosité/surface) fournit de meilleures informations que le degré de rugosité (Ra). Cependant, c'est la zone surfacique développée (Sdr) qui permet la meilleure évaluation des surfaces implantaires modernes. Il s'agit d'un paramètre hybride qui fournit des informations sur un nombre et une hauteur de pics donnés.

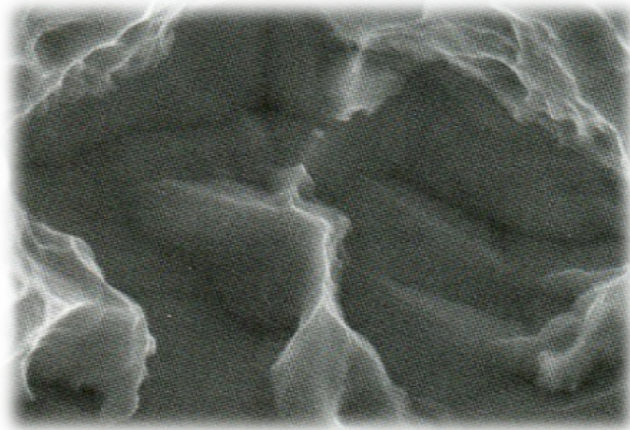
- TiUnite (Nobel): surface anodisée, hydrophobe
Sdr = 37%
- SLA (Straumann): sablé mordancé, hydrophobe
Sdr = 99%
- Slactive (Straumann): sablé mordancé, hydrophile
Sdr = 147%
- Osseotite (3i): col usiné, endo-osseux mordancé et hydrophobe
Sdr = 17%
- Prevail (3i): alliage grade 5 (Ti-6Al-4V) hydrophobe
Sdr = 24%
- Nanotite (3i): couche de 20µ d'Ha hydrophobe
Sdr = 40%
- TiOblast (Astra): Ti avec particules de dioxyde de Ti micronisé hydrophobe.
Sdr = 31%
- Osseospeed (Astra): @ surface traitée avec du fluor, hydrophobe
Sdr = 37%

D'après l'étude de Wennerberg et al. en 2013 (42) les bénéfices cliniques potentiels d'un état de surface sont fonction de la microrugosité mais aussi de la présence de nanostructures.

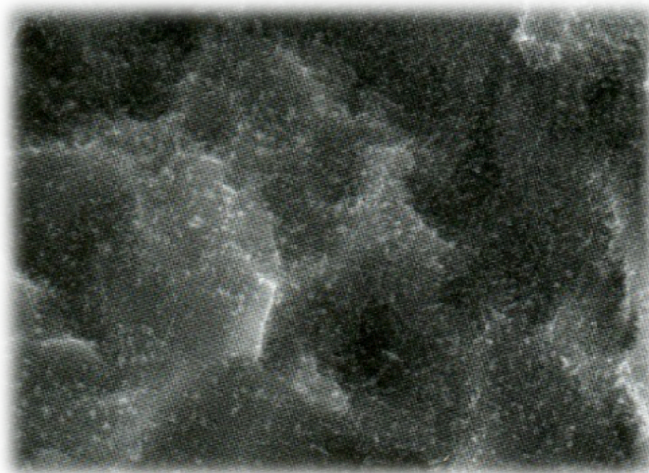
Les nanostructures constituées de cristaux de dioxyde de titane agissent comme des sites de rétention pour les protéines ayant la capacité de diriger une réponse cellulaire pendant la cicatrisation.

L'analyse chimique du SLActive révèle la présence de nanoparticules. L'augmentation d'épaisseur de la couche d'oxyde s'explique par la couche dense de nanoparticules.

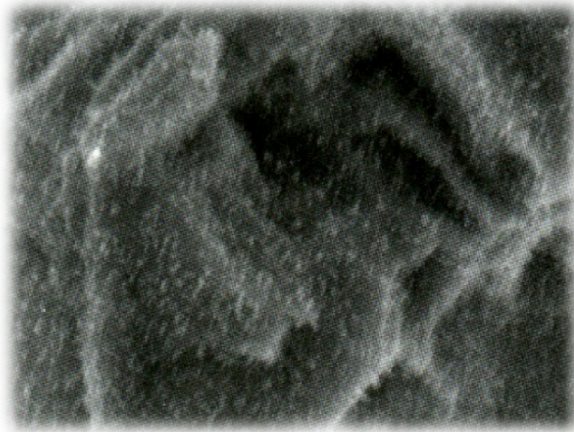La meilleure réponse osseuse du SLA/SLActive peut être attribuée à l'augmentation de la mouillabilité, sa rugosité ainsi qu'à la nano-topographie.



**Figure 10: Immédiatement après préparation:
Pas de nanostructures visibles. (42)**



**Figure 11: A huit jours:
Nanostructures en augmentation. (42)**



**Figure 12: A quinze jours:
L'évolution des nanostructures atteint son stade final et reste stable dans le temps. (42)**

Cette étude nous permet de conclure :

- Les nanostructures sont stables dans le temps.
- Leur formation est indépendante du NaCl dans la solution.
- Leur formation existe sur le titane grade 4 et le titane/zirconium (ROXOLID) avec une distribution et une morphologie distincte.
- Le mordantage à l'acide et le stockage en solution aqueuse permet une réorganisation de la couche d'oxyde de titane la plus externe en nanostructures bien définies et stables.

b) Perte osseuse marginale

D'après Ban et al. en 2014 (43) le SLActive présente un effet ostéogénique et évite la différenciation ostéoclastique.

L'effet anti-ostéoclastique du SLActive peut favoriser la maintenance du niveau osseux marginal.

Le SLActive réduit le temps de mise en charge mais aussi la perte de l'os marginal pendant les phases de maintenance.

Cet article nous rassure donc sur la stabilité osseuse autour des implants SLActive en général et les implants ultra-courts en particulier.

Une étude de Slotte et al. (44) portant sur 87 implants de 4 mm nous indique un taux de survie de 92,3 % à deux ans. Ce qui est légèrement inférieur aux résultats 94,6% obtenu par Renouard et Nisand (45) sur des implants de longueurs comprises entre 6 et 8,5mm placés au maxillaire après deux ans de mise en charge.

Par ailleurs cette étude atteste une perte marginale de 0,43mm la première année et de 0,11mm la seconde année.

Les travaux de Wennenberg et al. (42) permettent de comprendre qu'un implant de 4mm puisse absorber des contraintes mécaniques fortes grâce à l'ancrage osseux développé par l'état de surface SLActive.

3. Contraintes mécaniques

a) Surcharge implantaire

Le risque de surcharge implantaire est un aspect important des implants ultra-courts pour éviter tous risques de fracture.

L'utilisation du Roxolid pour les implants courts et ultra-courts nous rassure quand à la résistance de ces implants.

Il s'agit d'un alliage de zirconium et de titane

En effet cet alliage contient 13 à 17% de zirconium.

Tous les 6eme et 8eme atomes de l'alliage sont remplacés par le Zircon. La résistance de cet alliage est ainsi augmentée de 50% par rapport au titane pur.

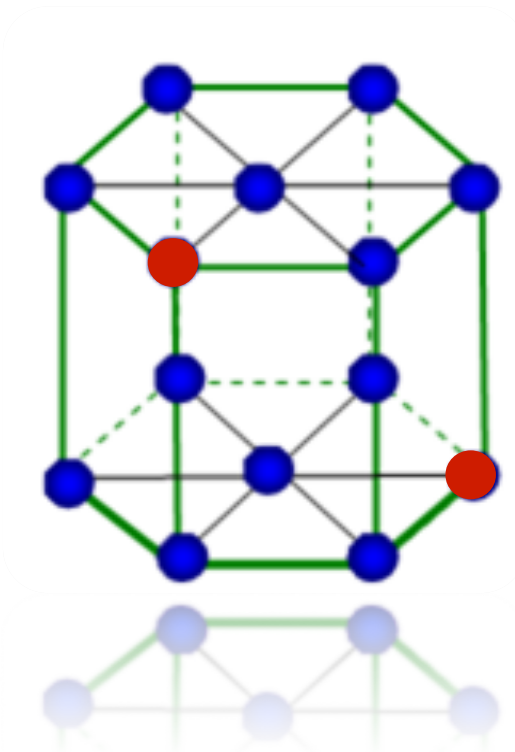


Figure 13: Alliage Roxolid

De plus, la qualité de l'ajustage de la connectique évite la contamination péri-implantaire et empêche les micromouvements.

On utilisera pour cela une connexion interne Synocta et un concept en un temps chirurgical.

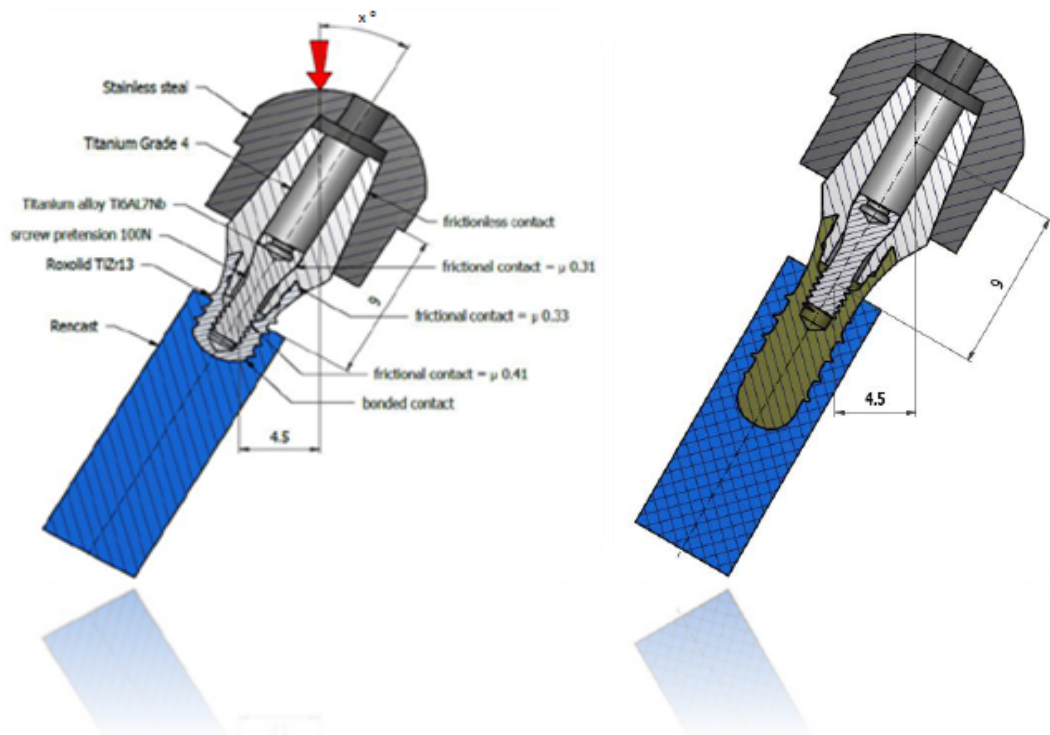
- Test de résistance mécanique suivant la norme ISO 14801 (2007) :

Il s'agit d'un essai statique.

Le système implant-pilier est exposé à une force statique au cours de laquelle la résistance à la rupture est mesurée. Ce test démontre la résistance à une force de mise en

charge dans différents axes pour simuler la résistance du système implant-pilier à différents scénarios d'occlusions.

- Test comparatif : Tissue level RN 10mm et Tissue level RN 4mm : (Document interne Straumann)



Le test démontre une performance comparable entre les deux implants.

La résistance mécanique des implants de 4mm est validée pour les implants solidarisés dans la région molaire-mandibulaire.

Ces différentes études nous permettent d'établir un protocole strict permettant d'éviter la surcharge implantaire.

- Utilisation du Roxolid
- Utilisation de pilier droit avec synocta
- Ne pas faire de restaurations unitaires mais solidarisées
- Solidariser dès que possible avec des implants plus longs

b) Surcharge osseuse

Une étude interne Straumann entre un implant de 7mm et 15mm nous révèle que l'os subit d'importantes contraintes localisées dans les premiers millimètres cervical pour un implant long alors qu'elles se répartissent de manière plus uniforme sur l'implant de 7mm. En effet le diamètre de l'implant induit généralement plus d'impact sur la répartition des contraintes s'appliquant à l'os que la longueur.

Les forces mécaniques sont généralement réparties sur l'os cortical.

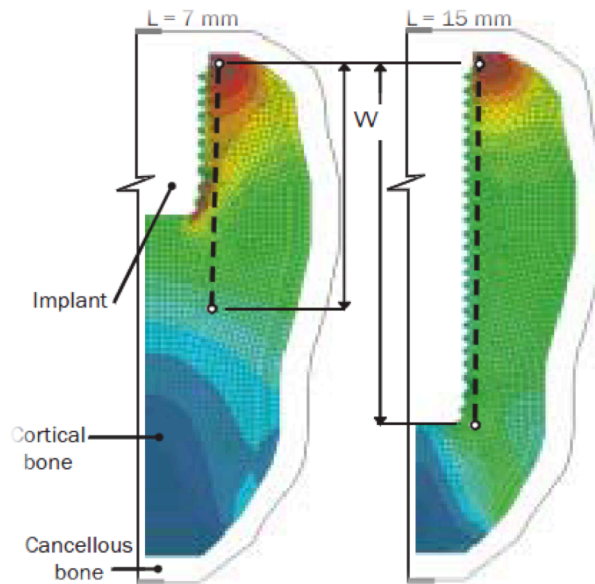


Figure 14: Test comparant la surcharge osseuse entre un implant de 7mm et 15mm.
(Document interne Straumann)

Différentes mesures peuvent être prises pour prévenir la surcharge osseuse :

- Spires adaptées pour augmenter la surface de contact os/implant
- Les surfaces SLActive permettent une bio-intégration rapide et sécurée
- Utiliser des pièces de connexions droites ou synocta
- Pas de restaurations unitaires mais solidarisées avec des implants plus longs si possible

4) Rapport couronne/implant

Une diminution de la longueur de l'implant entraîne une augmentation du rapport couronne-racine.

Le rapport couronne-racine des implants ultra-courts peut nous laisser penser que le bras de levier est défavorable.

Actuellement, on ne dispose que de peu d'informations sur l'influence du rapport couronne-implant sur la survie des implants.

Cependant Gentil et al. (46) nous indiquent dans leur étude faite en 2009 que le pourcentage d'échec implantaire est indépendant de la longueur de l'implant.

L'étude de Rokni et al. parue en 2005 (45) portant sur 199 implants ayant pour moyenne un ratio de 1,5 nous confirme que ce ratio n'a pas d'influence sur la perte d'os marginal autour des implants.

Un rapport préliminaire portant sur deux ans (47) en étudiant des implants de 6mm mentionne qu'il n'y a pas de différence significative sur la perte d'os marginal que le rapport couronne-implant soit inférieur ou égal à 1,5 soit compris entre 1,5 et 2,5 soit supérieur à 2,5.

Rapport couronne-implant	Nombre d'implants	Rapport couronne-implant moyen	ROM Moyenne (mm)
$\leq 1,5$	14 (22,9)	$1,38 \pm 0,06$	$0,59 \pm 0,09$
1,5-2,5	33 (57,4)	$1,90 \pm 0,24$	$0,62 \pm 0,15$
$\geq 2,5$	12 (19,7)	$2,68 \pm 0,18$	$0,55 \pm 0,13$

Tableau 15: Variation de la résorption de l'os marginal autour d'implants de 6mm selon le rapport couronne/implant pendant deux ans en fonction. (47)

Une autre étude prospective de Blanes et Al. parue en 2007 (48) portant sur 192 implants placés en région postérieure mandibulaire atteste qu'un ratio couronne/implant entre 2 et 3 n'a pas de conséquence sur le niveau osseux marginal à dix ans post-opératoire.

5) Protocole de réhabilitation prothétique

Les implants ultra-courts nécessitent de respecter impérativement le protocole prothétique nous garantissant leur pérennité :

- Les différentes qualités osseuses nous restreignent à leur utilisation dans les secteurs postérieurs mandibulaires (os de type III)
- Ils doivent être obligatoirement solidarités à d'autres implants, plus longs si possible.
- La réhabilitation prothétique devra être de type vissée pour éviter toute contamination péri-implantaire par le ciment de scellement.
- Les reliefs cuspidiens devront être réduits au minimum pour éviter l'application de forces latérales trop importantes durant la mastication.
- Ne pas poser de prothèses complètes vissées (type pilotis).
- Utiliser des prothèses fixées en résine de manière à amortir les contraintes.

6) Recul clinique

Nous avons désormais un recul clinique suffisamment important pour nous permettre d'être rassurés sur la fiabilité de ces implants à moyen terme.

L'étude multicentrique de Slotte et al. en 2012 (49) expose à cinq ans post-opératoire des résultats similaires à ceux obtenus avec des implants de longueur standard dans le cadre de reconstruction postérieure mandibulaire.

En 2012 Pieri et al. (47) montrent au travers de leur étude prospective sur deux ans un taux de survie globale de 96,8% pour des implants de 6mm placés dans les secteurs postérieur-mandibulaires sur 25 patients.

(50)(51) Pommer et al. ainsi que Monje et Al. écrivent en 2013 que les implants ultra-courts ont le même taux de survie que les implants courts. Cependant, leurs échecs surviennent deux ans et demi plus tôt.

(52) La méta-analyse de Lee et al. en 2014 nous indique que l'utilisation d'implants courts (5 à 8mm) est une alternative aussi fiable que les implants longs dans les secteurs postérieurs. Cela réduit les complications, la morbidité des greffes et le coût des augmentations osseuses verticales. Cependant cette méta-analyse ne porte que sur 4 études.

(53) L'étude de Bratu et al. en 2014 sur deux ans confirme que les implants de 6mm sont une option viable cliniquement. Les implants ultra-courts de large diamètre sont préférables car ils présentent moins de perte osseuse marginale.

(54) Pour Pistili et al. en 2014 les implants de 4mm sont une solution prothétique fixe fiable sans augmentation osseuse verticale à un an post-opératoire.

(55) Rossi et al. évaluent 40 implants SLActive de 6mm à cinq ans post opératoire. La mise en charge est faite pendant six semaines post-opératoires. Deux implants sont perdus avant la mise en charge, mais nous n'observons aucun échec par la suite.

Le taux de succès est donc de 95% à 5 ans.

La perte osseuse marginale est de 0,7mm +/- 0,6mm après cinq ans de fonction, ce qui nous donne un rapport couronne/implant de 1,6 lors de la pose. Ce rapport est de 2, à 5 ans post-opératoire.

C'est donc l'étude de Slotte et al. parue en 2012 (49) avec un recul de cinq ans post-opératoire qui va véritablement nous rassurer sur la longévité dans le temps des implants ultra-courts qui nous dispensent de recourir aux différentes chirurgies d'augmentation verticale du niveau osseux.

7. Discussion

Si les différentes techniques d'élévation du niveau osseux nous permettent aujourd'hui de placer des implants de longueurs conventionnelles, la revue de littérature montre qu'il ne s'agit pas de chirurgie sans risque pour le patient.

En effet les douleurs post-opératoires, les risques d'échecs ainsi que la durée de traitement nous amène à nous demander si les nouveaux états du surfaces permettent aujourd'hui de se passer de ces différentes chirurgies au profit d'implants de longueur moins importante.

(56) Felice et al. publient en 2010 lorsque la hauteur d'os résiduelle au dessus du canal mandibulaire est comprise entre 7mm et 8mm, les implants courts semblent être préférables à une chirurgie d'augmentation du niveau osseux, avec mise en place d'un implant plus long.

(57) Une autre étude de Pistilli et al. parue en 2013 nous indique qu'il en est de même pour la mise en place d'implants ultra-courts (6mm) lorsque la hauteur d'os résiduelle est inférieure à 7mm. En effet cela réduit pour le patient le temps passé au fauteuil, le coût des soins ainsi que l'inconfort et les risques de complications liées à la greffe osseuse. Cependant le recul clinique de cette étude n'est que d'un an.

V) Cas cliniques

1) Cas n°1 : Dr Charbit.

Un patient de sexe masculin âgé de 76 ans, se présente au cabinet en raison d'une fracture de son bridge complet implanto-porté mandibulaire.

L'examen clinique et radiologique nous révèle que les implants ont été placés de la 34 à la 44 avec la 35, 36 et la 45, 46 en quanti-lever.

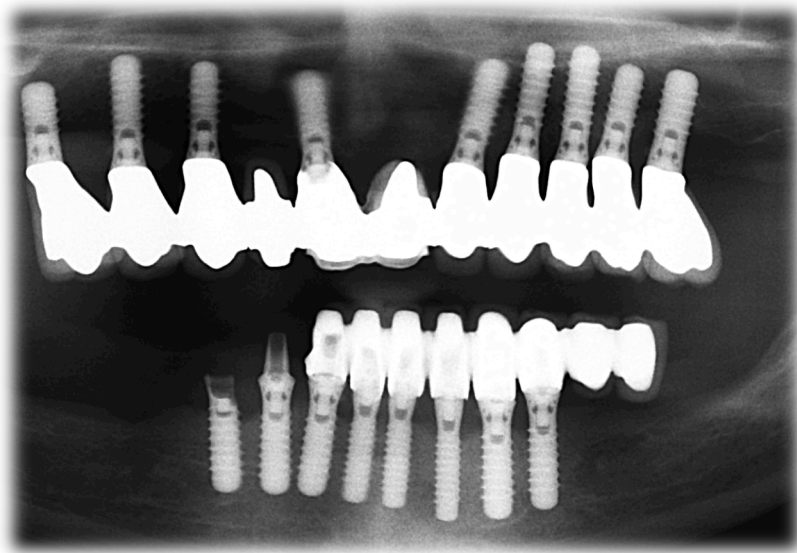


Figure 16: Radiographie panoramique pré-opératoire

Pour éviter l'écueil de son premier bridge implanto-porté, il est indispensable de ne pas réaliser de nouveau un bridge en extensions dans les secteurs molaires.

Cela pourrait avoir un effet néfaste sur la stabilité des implants déjà mis en place, auquel s'ajoute un risque de fracture.

L'analyse scanner nous dévoile une hauteur d'os résiduelle très réduite au niveau des secteurs molaires qui ne permet pas la mise en place d'implants de longueur standard.

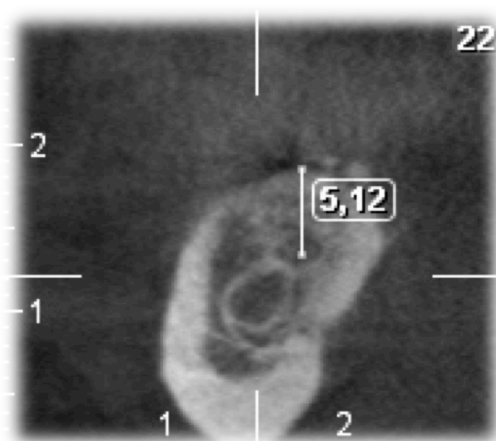


Figure 17: Scanner pré-opératoire

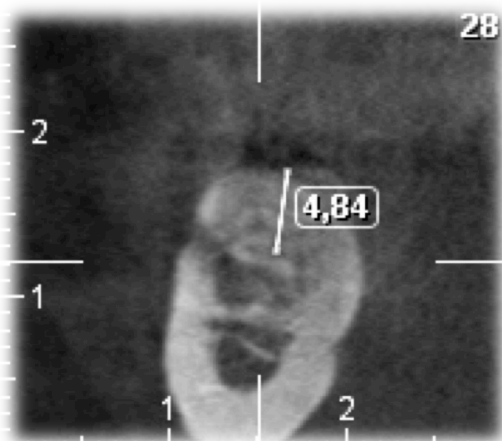


Figure 18: Scanner pré-opératoire

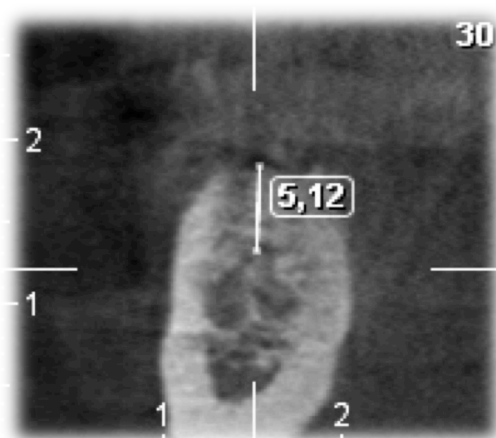


Figure 19: Scanner pré-opératoire

Le patient ne souhaite pas s'engager dans une chirurgie d'élévation du niveau osseux. Afin de permettre une bonne intégration psychologique, esthétique et fonctionnelle pour le patient, seule la solution des implants ultra-courts de 4mm est envisageable pour obtenir une réhabilitation prothétique globale et définitive.

Le projet thérapeutique retenu à la vue de l'analyse pré-implantaire est donc la mise en place de 5 implants SLActives de 4mm de long et 4,8mm de large.



Figure 20: Présentation des différents forets

Il est très important de réaliser un minimum d'aller/retour lors du passage des différents forets de manière à ne pas ovaliser le puit de forage. Cela pourrait fortement diminuer la stabilité primaire de l'implant et empêcher sa mise en place.



Figure 21: Implant Straumann SLActive de 4mm de long et 4,8mm de large

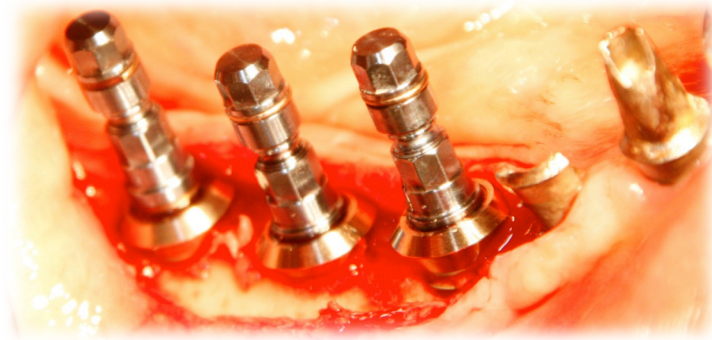


Figure 22: Vérification des axes implantaires lors de la mise en place des implants.

De manière à réduire les contraintes au niveau des implants après réalisation de la prothèse solidarisée, un parfait alignement de ces derniers est nécessaire.

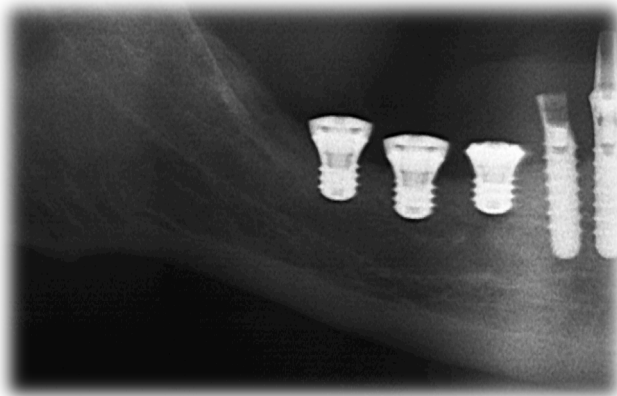


Figure 23: Radiographie panoramique de contrôle post-opératoire.

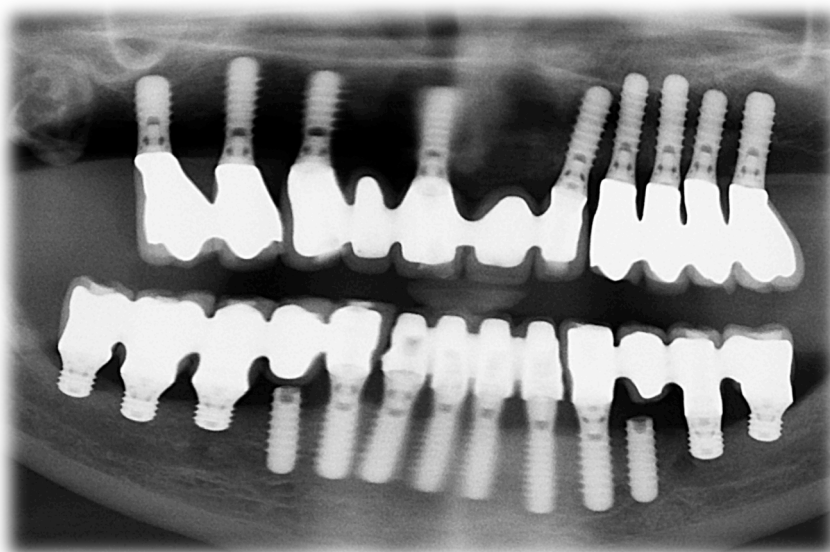


Figure 24: Radiographie panoramique à 2,5 ans.

On remarque que la perte osseuse marginale à deux ans et demi post-opératoire est minimale autour des implants de 4mm
Cela nous permet d'être rassurés sur la fiabilité de ces implants à moyen terme.

2. Cas n°2 : Dr Charbit

Patient se présentant au cabinet pour une réhabilitation prothétique globale.

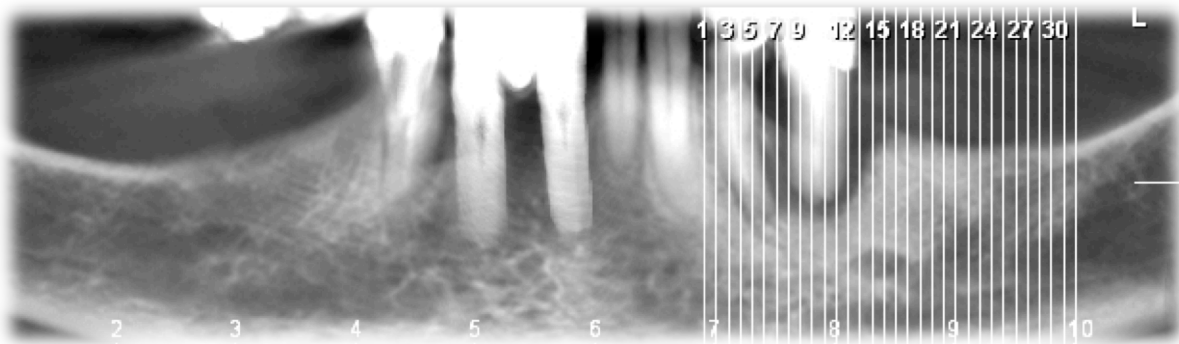


Figure 25: Situation initiale.

Le niveau osseux constaté sur les différentes coupes scanner permet la mise en place d'implants de 4mm couplés à des implants de longueur plus importante (6mm et 8mm).

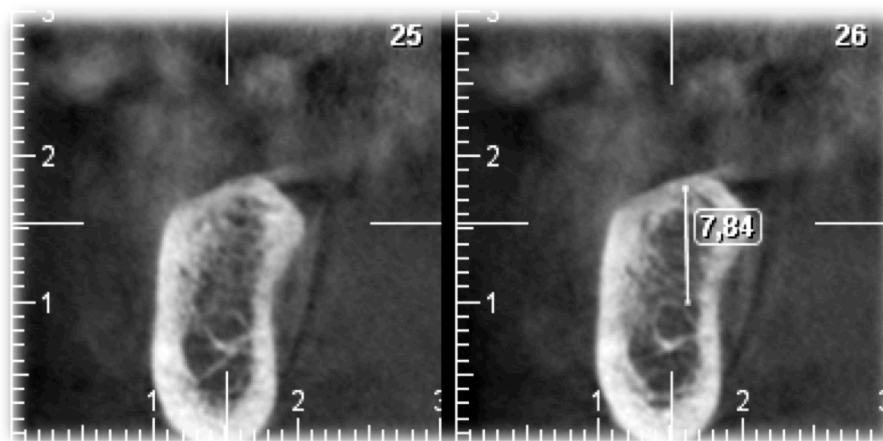


Figure 26: Niveau osseux secteur 3 molaire.

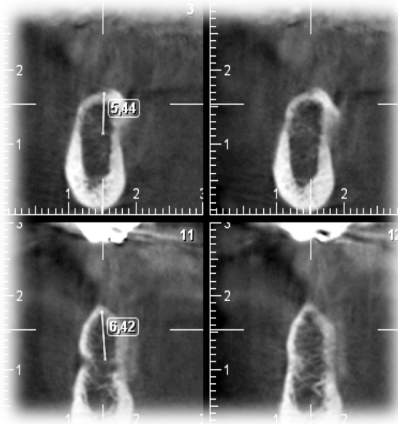


Figure 27: Niveau osseux secteur 4 molaire.

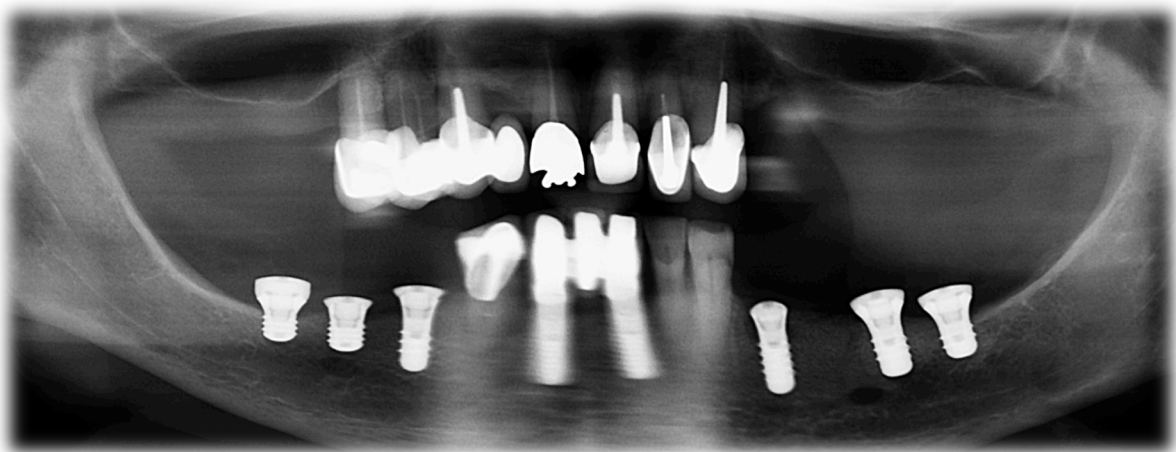


Figure 28: Panoramiqum post-opératoire avec mise en place d'implants de 4mm en 37, 45 et 46. De 6mm en 36, 44 et de 8mm en 34.

Une hauteur d'os suffisante lors de la réalisation de ce cas clinique nous a permis de solidariser les implants de 4mm en 37, 45, 46 à des implants de 6mm en 36, 44 et de 8mm en 34. Cela nous a donc permis de réduire les contraintes au niveau des implants de 4mm.

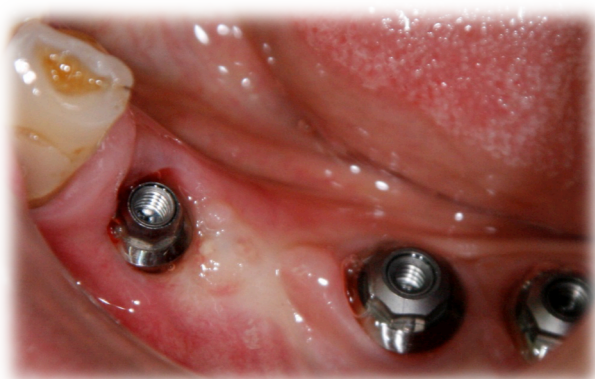
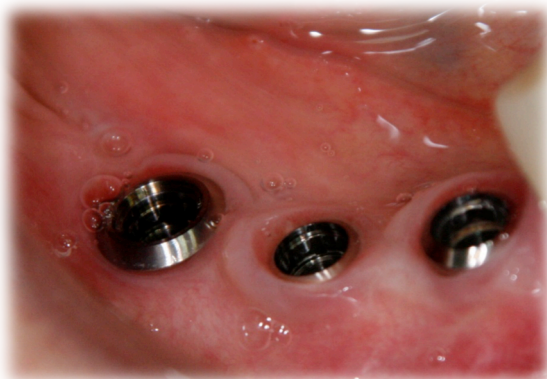
Figure 29: Cicatrisation secteur 3 à 3 mois post-opératoire. Figure 30: Cicatrisation secteur 4 à 3 mois post opératoire.

On remarque qu'il s'agit de prothèses transvissées comme le préconise le protocole évitant toute fusée de ciment scellement au niveau des implants pouvant entraîner une péri-implantite.

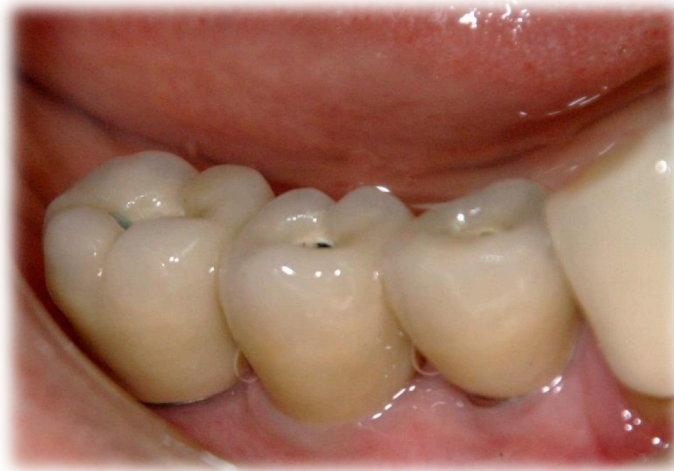

Figure 31: Réalisation de la prothèse solidarisée secteur 4.

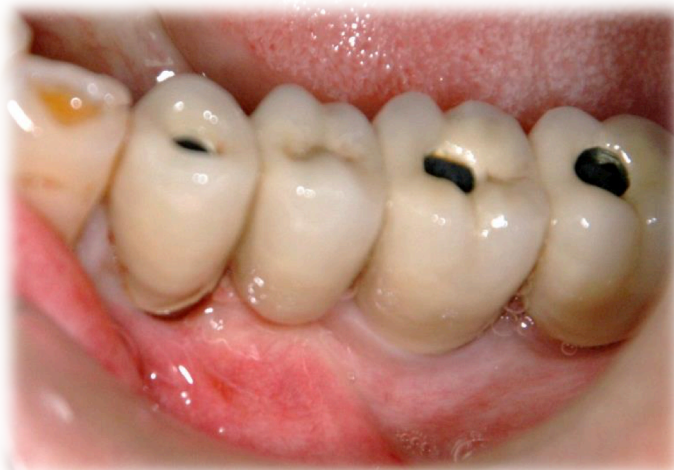

Figure 32: Réalisation de la prothèse solidarisée secteur 3.

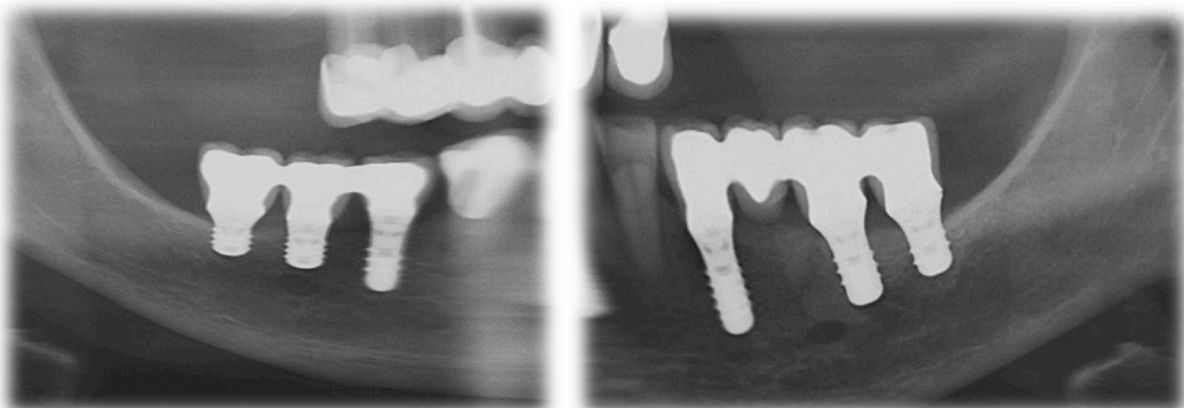


Figure 33: Radiographie panoramique à 6mois post-opératoire.

3) Cas numéro 3 : Dr Charbit

Réalisation d'un cas clinique avec mise en place de 3 implants de 4mm en 35, 36 et 37.

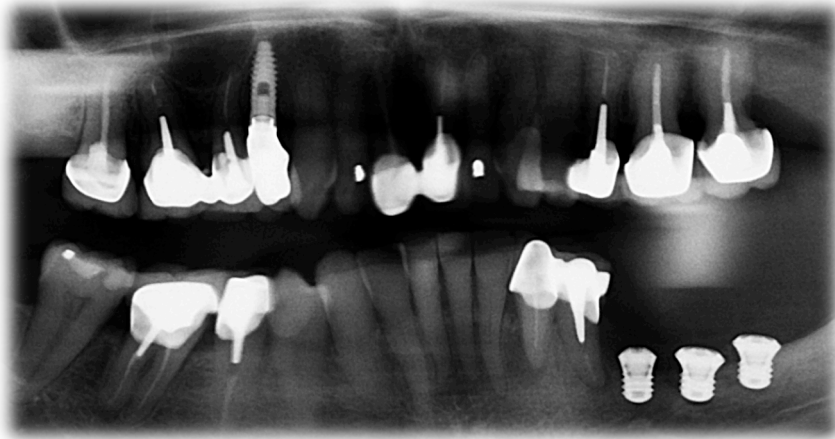


Figure 34: Radiographie panoramique post-opératoire.

Un changement de protocole a été réalisé en 2016.
Les prothèses sont désormais réalisées en résine avec armature métallique pour réduire les surcharges implantaire susceptibles d'entraîner une perte osseuse marginale.

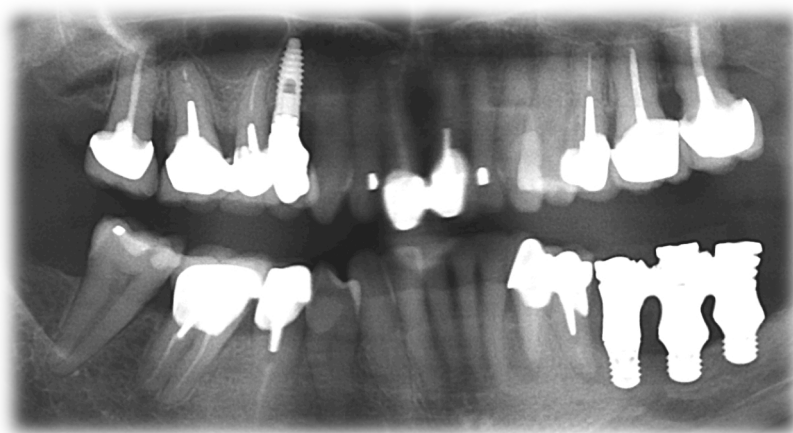


Figure 35: Radiographie panoramique à 4 mois post-opératoire.

4) Cas numéro 4 : Dr Charbit

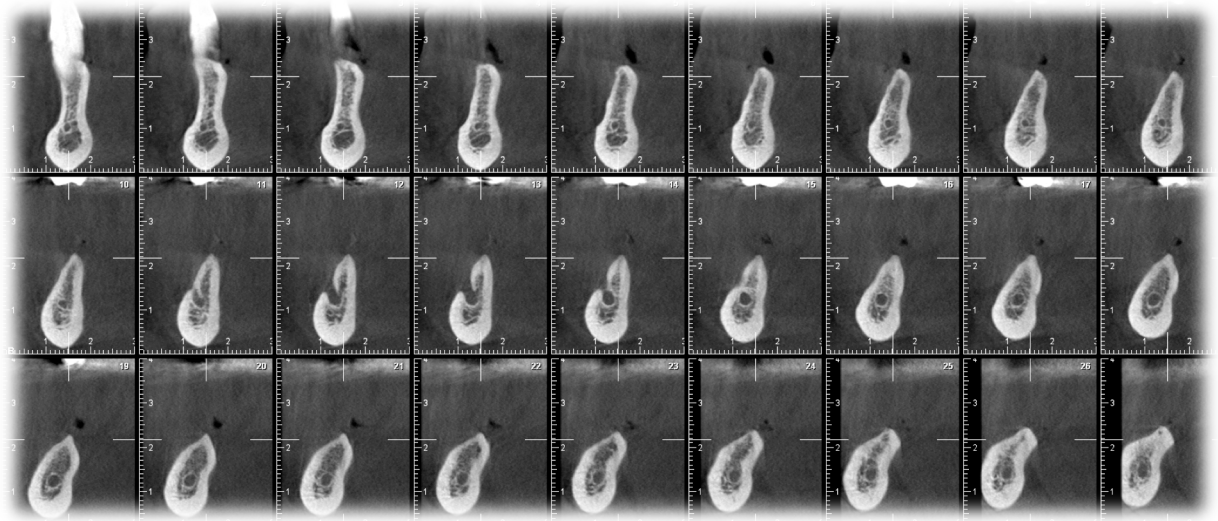


Figure 36: Scanner pré-opératoire.

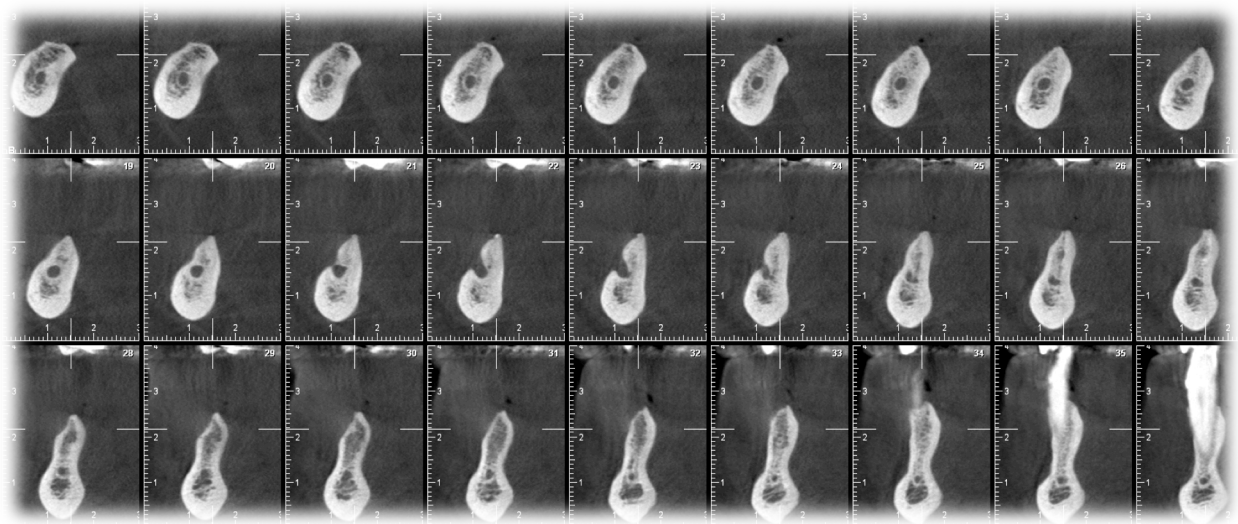


Figure 37: Scanner pré-opératoire.

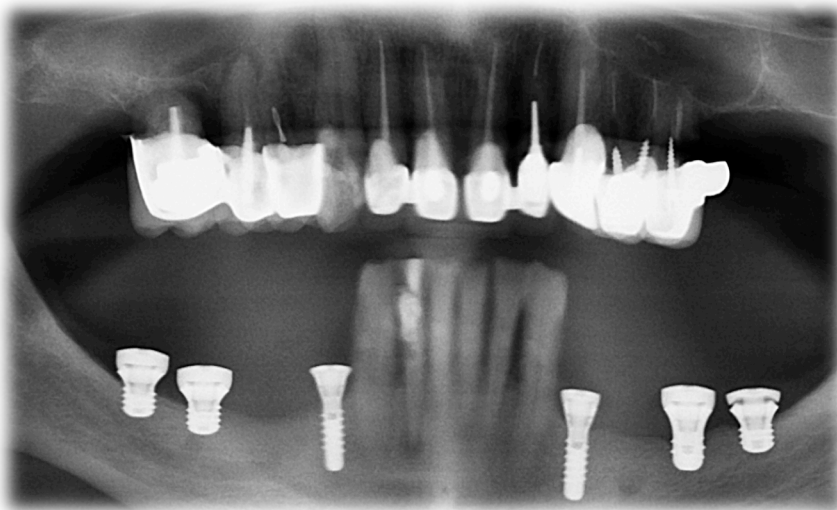

Figure 38: Radiographie panoramique post-opératoire.

La radiographie panoramique post-opératoire nous montre la mise en place d'implants de 4mm en 46, 47 et 37, de 6mm en 36, de 10mm en 34 et 44.

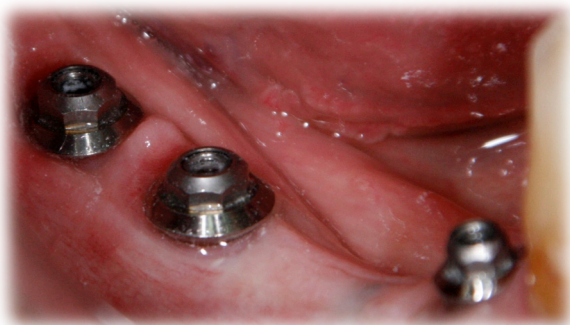

Figure 39: Cicatrisation secteur 4 à 3 mois.

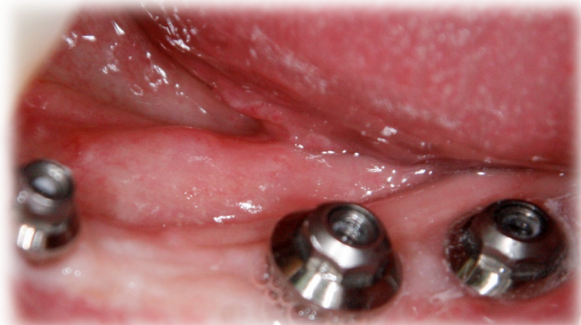

Figure 40 : Cicatrisation secteur 3 à 3 mois.

Des prothèses transvissées en résine avec fausse gencive ont été réalisées car les hauteurs coronaires sont fortement augmentées.

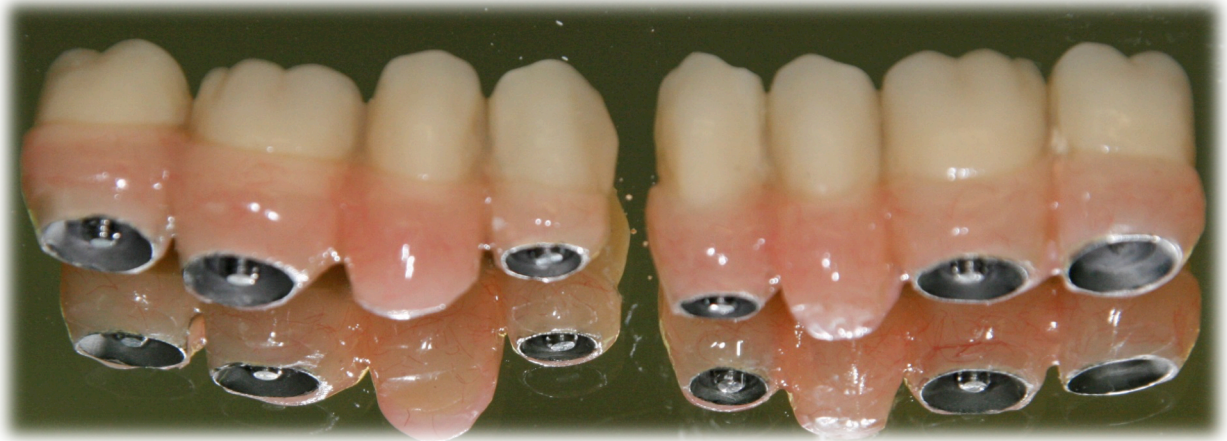

Figure 41: Prothèses transvissées en résine.

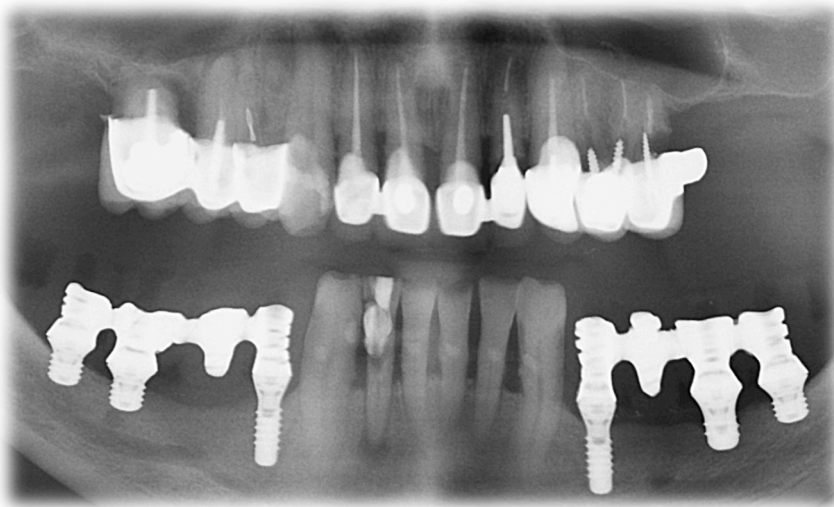


Figure 42: Radiographie panoramique à 6 mois post-opératoire.

V) CONCLUSION :

Lorsque le volume osseux est insuffisant pour permettre la mise en place d'implants de longueur standard en première intention dans les secteurs postérieurs mandibulaires, il existe plusieurs méthodes nous permettant une réhabilitation prothétique fixe.

L'amélioration des états de surface, la précision des connectiques ainsi qu'une bonne répartition des contraintes mécaniques nous permettent de réduire la longueur des implants tout en conservant une ostéo-intégration suffisamment importante pour garantir leur longévité.

Les résultats décrits dans la littérature sur des études à moyen terme nous indiquent que les implants ultra-courts donnent des résultats similaires voir meilleurs que les implants longs placés après une augmentation verticale du niveau osseux.

Si la procédure d'augmentation du niveau osseux n'a pour but que de placer des implants plus longs, ces techniques ne sont plus justifiées.

Cela nous évite les complications liées aux nécroses du greffon lors des greffes d'apposition en bloc ainsi que l'exposition de membranes lors des ROG.

En effet ces chirurgies, douloureuses pour le patient, rallongent la durée du traitement et augmentent son coût.

Les implants ultra-courts sont donc une alternative efficace permettant d'éviter les augmentations verticales du niveau osseux à condition de respecter scrupuleusement les recommandations.

Des études à long terme seront nécessaires pour valider définitivement cette option thérapeutique.

BIBLIOGRAPHIE

- (1) Anitua E, Alkhraist MH, Piñas L, Begoña L, Orive G.
Implant survival and crestal bone loss around extra-short implants supporting a fixed denture: the effect of crown height space, crown-to-implant ratio, and offset placement of the prosthesis. *Int J Oral Maxillofac Implants*. 2014 May-Jun;29(3):682-9
- (2) Nicholas Toscano, Nicholas Shumaker, Dan Holtzclaw.
The Art of Block Grafting A Review of the Surgical Protocol for Reconstruction of Alveolar Ridge Deficiency. vol 2 , no 2: 50-66, 2010.
- (3) Tulasne JF, Andreani JF
Les greffes osseuses en implantologie.
Quintessence international 2005
- (4) Site web : <http://images.google.fr/imgres?imgurl=http%3A%2F%2Fwww.les-implants-dentaires.com%2Fimplants-multimedia%2Faugmentation%2Fimages%2Fsite-de-prelevement.gif&imgrefurl=http%3A%2F%2Fwww.les-implants-dentaires.com%2Fimplants-multimedia%2Faugmentation%2Fosseuse.htm&h=368&w=600&tbnid=55KYQ4tR9P9M%3A&docid=xrPvBXWgjXrQbM&ei=AWbxVo6CGoX5aOWKrKAE&tbm=isch&client=safari&iact=rc&uact=3&dur=3790&page=1&start=0&ndsp=19&ved=0ahUKEwjOhu2Vz9TLAhWF PBoKHWUFC0QQRQMIKjAE>
- (5) Seban A.
Greffes osseuses et implants.
Elsevier Masson, 2008, 259 p. 258-60
- (6) Campan.P, Estrade.L
La chirurgie pré-implantaire: greffes osseuses.
Réal. Clin., 2008
- (7) site internet : greffes osseuse autogènes a visées implantaire
http://docnum.univ-lorraine.fr/public/SCDPHA_TD_2010_LOCATELLI_LAURE-HELENE.pdf
- (8) Schulte M.
Site internet : <http://www.zahnarzt-team-luzern.ch/francais/implants-reconstruction-osseuse.php>
- (9) F. Carinci, A. Farina, U. Zanetti, R. Vinci, S. Negrini, G. Calura, et al.
Alveolar ridge augmentation: a comparative longitudinal study between calvaria and iliac crest bone grafts
J Oral Implantol, 31 (2005), pp. 39-45
- (10) Sbordone L, Toti P, Menchini-Fabris GB, Sbordone C, Piombino P, Guidetti F.
Volume changes of autogenous bone grafts after alveolar ridge augmentation of atrophic maxillae and mandibles.
Int J Oral Maxillofac Surg 38: 1059-65, 2009

- (11) L. Cordaro, D.S. Amadé, M. Cordaro
Clinical results of alveolar ridge augmentation with mandibular block bone grafts in partially edentulous patients prior to implant placement
Clin Oral Implants Res, 13 (2002), pp. 103–111
- (12) P. Felice, R. Pistilli, G. Lizio, G. Pellegrino, A. Nisii, C. Marchetti
Inlay versus onlay iliac bone grafting in atrophic posterior mandible: a prospective controlled clinical trial for the comparison of two techniques
Clin Implant Dent Relat Res, 11 (2009), pp. e69–e82
- (13) Esposito M, Barausse C, Pistilli R, Sammartino G, Grandi G, Felice P.
Short implants versus bone augmentation for placing longer implants in atrophic maxillae: One-year post-loading results of a pilot randomised controlled trial.
Eur J Oral Implantol. 2015 Autumn;8(3):257-68.
- (14) Chiapasco M, Zaniboni M, Rimondini L.
Autogenous onlay bone grafts vs. alveolar distraction osteogenesis for the correction of vertically deficient edentulous ridges: a 2-4-year prospective study on humans.
Clin Oral Implants Res 18: 432–440, 2007
- (15) Louis PJ, Gutta R, Said-Al-Naief N, Bartolucci AA.
Reconstruction of the maxilla and mandible with particulate bone graft and titanium mesh for implant placement.
J Oral Maxillofac Surg Off J Am Assoc Oral Maxillofac Surg 66: 235–245, 2008.
- (16) Simion M, Fontana F, Rasperini G, Maiorana C.
Vertical ridge augmentation by expanded-polytetrafluoroethylene membrane and a combination of intraoral autogenous bone graft and deproteinized anorganic bovine bone (Bio Oss).
Clin Oral Implants Res 18: 620–629, 2007.
- (17) Chiapasco M1, Zaniboni M, Boisco M
Augmentation procedures for the rehabilitation of deficient edentulous ridges with oral implants.
Clin Oral Implants Res. 2006 Oct;17 Suppl 2:136-59.
- (18) Mario Beretta, DDS, PhD, Marco Cicciù, DDS, PhD, MSc, Pier Paolo, Poli, DDS, Davide Rancitelli, DDS, PhD, Gianluca Bassi, DDS, Giovanni Battista Grossi, MD, DDS, Carlo Maiorana, MD, DDS
A Retrospective Evaluation of 192 Implants Placed in Augmented Bone: Long-Term Follow-Up Study
- (19) Ronda M, Stacchi C
Management of a Coronally Advanced Lingual Flap in Regenerative Osseous Surgery: A Case Series Introducing a Novel Technique
International Journal of Periodontics and Restorative Dentistry
- (20) P. Rossetti
Anatomia Chirurgica del Lembo Linguale - lingual flap advancement
Site internet : <https://www.youtube.com/watch?v=IVvHKuRx8x0>

- (21) W. Tao, K. Borghraef, A. Wiss, J. Ferri
Lateral repositioning of the inferior alveolar nerve before dental implant surgery: a simplified technique
Rev Stomatol Chir Maxillofac. 2008 Sep;109(4):237-40
- (22) Khojasteh A, Hassani A, Motamedian SR, Saadat S, Alikhasi M.
Cortical Bone Augmentation Versus Nerve Lateralization for Treatment of Atrophic Posterior Mandible: A Retrospective Study and Review of Literature
Clin Implant Dent Relat Res. 2016 Apr;18(2):342-59
- (23) Abayev B, Juodzbaly G
Inferior Alveolar Nerve Lateralization and Transposition for Dental Implant Placement. Part II: a Systematic Review of Neurosensory Complications.
J Oral Maxillofac Res. 2015 Mar 30;6(1):e3
- (24) Lopez-Cedrun JL.
Implant rehabilitation of the edentulous posterior atrophic mandible: the sandwich osteotomy revisited.
Int J Oral Maxillofac Implants 26: 195-202, 2011.
- (25) Bormann K-H, Suarez-Cunqueiro MM, von See C, Kokemüller H, Schumann P, Gellrich N-C.
Sandwich osteotomy for vertical and transversal augmentation of the posterior mandible.
Int J Oral Maxillofac Surg 39: 554-60, 2010.
- (26) Bormann K-H, Suarez-Cunqueiro MM, von See C, Tavassol F, Dissmann J-P, Ruecker M, et al. Forty sandwich osteotomies in atrophic mandibles: a retrospective study. J Oral Maxillofac Surg Off J Am Assoc Oral Maxillofac Surg 69: 1562-70, 2011.
- (27) Bianchi A, Felice P, Lizio G, Marchetti C.
Alveolar distraction osteogenesis versus inlay bone grafting in posterior mandibular atrophy: a prospective study.
Oral Surg Oral Med Oral Pathol Oral Radiol Endod 105: 282-92, 2008.
- (28) J. Guiol
archive.bu.univ-nantes.fr/.../bdc43f80-788b-47f0-b508-319e3cf55f20
- (29) Vidya Bhat S1, Premkumar P1, Kamalakanth Shenoy K1
Stress Distribution Around Single Short Dental Implants: A Finite Element Study.
J Indian Prosthodont Soc. 2014 Dec;14(Suppl 1):161-7
- (30) Proceedings of the 1st European Association for Osseointegration (EAO) consensus conference, 16-19 February 2006, Pfaffikon, Switzerland.
Clin Oral Implants Res. 2006 Oct;17 Suppl 2:1-162.
- (31) Lemos CA, Ferro-Alves ML, Okamoto R, Mendonça MR, Pellizzer EP
Short dental implants versus standard dental implants placed in the posterior jaws: A systematic review and meta-analysis

J Dent. 2016 Jan 19. pii: S0300-5712(16)30005-7

(32) Annibali S, Cristalli MP, Dell'Aquila D, Bignozzi I, La Monaca G, Pilloni A.
Short dental implants: a systematic review.
J Dent Res. 2012 Jan;91(1):25-32

(33) Rupp F, Scheideler L, Eichler M, Geis-Gerstorfer J.
Wetting behavior of dental implants.
Int J Oral Maxillofac Implants. 2011 Nov-Dec;26(6):1256-66.

(34) Valderrama et al.
Int J Oral Maxillofac Implants 2011

(35) Kämmerer PW, Gabriel M, Al-Nawas B, Scholz T, Kirchmaier CM, Klein MO.
Early implant healing: promotion of platelet activation and cytokine release by topographical, chemical and biomimetic titanium surface modifications in vitro.
Clin Oral Implants Res. 2012 Apr;23(4):504-10

(36) Donos N, Hamlet S, Lang NP, Salvi GE, Huynh-Ba G, Bosshardt DD, Ivanovski S
Gene expression profile of osseointegration of a hydrophilic compared with a hydrophobic microrough implant surface.
Clin Oral Implants Res. 2011 Apr;22(4):365-72

(37) Donos N, Retzeppi M, Wall I, Hamlet S, Ivanovski S.
In vivo gene expression profile of guided bone regeneration associated with a microrough titanium surface.
Clin Oral Implants Res. 2011 Apr;22(4):390-8

(38) Chakravorty N1, Hamlet S, Jaiprakash A, Crawford R, Oloyede A, Alfarsi M, Xiao Y, Ivanovski S.
Pro-osteogenic topographical cues promote early activation of osteoprogenitor differentiation via enhanced TGF β , Wnt, and Notch signaling.
Clin Oral Implants Res. 2014 Apr;25(4):475-86

(39) Mamalis AA1, Silvestros SS.
Analysis of osteoblastic gene expression in the early human mesenchymal cell response to a chemically modified implant surface: an in vitro study.
Clin Oral Implants Res. 2011 May;22(5):530-7

(40) Schicho K, Kastner J, Klingsberger R, Seemann R, Enislidis G, Undt G, Wanschitz F, Figl M, Wagner A, Ewers R.
Surface area analysis of dental implants using micro-computed tomography.
Clin Oral Implants Res. 2007 Aug;18(4):459-64

(41) Wennerberg A, Albrektsson T.
On implant surfaces: a review of current knowledge and opinions.
Int J Oral Maxillofac Implants. 2010 Jan-Feb;25(1):63-74.

- (42) Wennerberg A, Svanborg LM, Berner S, Andersson M.
Spontaneously formed nanostructures on titanium surfaces.
Clin Oral Implants Res. 2013 Feb;24(2):203-9.
- (43) Bang SM1, Moon HJ, Kwon YD, Yoo JY, Pae A, Kwon IK.
Osteoblastic and osteoclastic differentiation on SLA and hydrophilic modified SLA titanium surfaces.
Clin Oral Implants Res. 2014 Jul;25(7):831-7.
- (44) Slotte C, Grønningsaeter A, Halmøy AM, Öhrnell LO, Stroh G, Isaksson S, Johansson LÅ, Mordenfeld A, Eklund J, Embring J.
Four-millimeter implants supporting fixed partial dental prostheses in the severely resorbed posterior mandible: two-year results.
Clin Implant Dent Relat Res. 2012 May;14 Suppl 1:e46-58
- (45) Rokni S1, Todescan R, Watson P, Pharoah M, Adegbenbo AO, Deporter D.
An assessment of crown-to-root ratios with short sintered porous-surfaced implants supporting prostheses in partially edentulous patients.
Int J Oral Maxillofac Implants. 2005 Jan-Feb;20(1):69-76.
- (46) Gentile MA1, Chuang SK, Dodson TB.
Survival estimates and risk factors for failure with 6 x 5.7-mm implants.
Int J Oral Maxillofac Implants. 2005 Nov-Dec;20(6):930-7.
- (47) F. Pieri
implants de 6mm placés dans des secteurs posterieurs
titane magazine. juin 2012
- (48) Blanes RJ1, Bernard JP, Blanes ZM, Belser UC.
A 10-year prospective study of ITI dental implants placed in the posterior region. II: Influence of the crown-to-implant ratio and different prosthetic treatment modalities on crestal bone loss.
Clin Oral Implants Res. 2007 Dec;18(6):707-14.
- (49) Slotte C, Grønningsaeter A, Halmøy AM, Öhrnell LO, Mordenfeld A, Isaksson S, Johansson LÅ.
Four-Millimeter-Long Posterior-Mandible Implants: 5-Year Outcomes of a Prospective Multicenter Study.
Clin Implant Dent Relat Res. 2015 Oct;17 Suppl 2:e385-95.
- (50) Pommer B, Frantal S, Willer J, Posch M, Watzek G, Tepper G.
Impact of dental implant length on early failure rates: a meta-analysis of observational studies.
J Clin Periodontol. 2011 Sep;38(9):856-63.
- (51) Monje A1, Fu JH, Chan HL, Suarez F, Galindo-Moreno P, Catena A, Wang HL.
Do implant length and width matter for short dental implants (<10 mm)? A meta-analysis of prospective studies.
J Periodontol. 2013 Dec;84(12):1783-91.

- (52) Lee SA, Lee CT, Fu MM, Elmisalati W, Chuang SK.
Systematic review and meta-analysis of randomized controlled trials for the management of limited vertical height in the posterior region: short implants (5 to 8 mm) vs longer implants (> 8 mm) in vertically augmented sites.
Int J Oral Maxillofac Implants. 2014 Sep-Oct;29(5):1085-97. doi: 10.11607/jomi.3504.
- (53) Bratu E, Chan HL, Mihali S, Karancsi O, Bratu DC, Fu JH, Wang HL.
Implant survival rate and marginal bone loss of 6-mm short implants: a 2-year clinical report.
Int J Oral Maxillofac Implants. 2014 Nov-Dec;29(6):1425-8. doi: 10.11607/jomi.3729.
- (54) Pistilli R, Barausse C, Checchi L, Felice P.
Rehabilitation of the atrophic posterior mandible with short (4-mm) implants: a case report.
Int J Periodontics Restorative Dent. 2014 Sep-Oct;34(5):713-8.
- (55) Rossi F, Lang NP, Ricci E, Ferraioli L, Marchetti C, Botticelli D.
Early loading of 6-mm-short implants with a moderately rough surface supporting single crowns--a prospective 5-year cohort study.
Clin Oral Implants Res. 2015 Apr;26(4):471-7.
- (56) Felice P, Pellegrino G, Checchi L, Pistilli R, Esposito M.
Vertical augmentation with interpositional blocks of anorganic bovine bone vs. 7-mm-long implants in posterior mandibles: 1-year results of a randomized clinical trial.
Clin Oral Implants Res 21: 1394-1403, 2010.
- (57) Pistilli R, Felice P, Cannizzaro G, Piatelli M, Corvino V, Barausse C, et al.
Posterior atrophic jaws rehabilitated with prostheses supported by 6 mm long 4 mm wide implants or by longer implants in augmented bone. One-year post-loading results from a pilot randomised controlled trial.
Eur J Oral Implantol 6: 359-372, 2013.

ICONOGRAPHIE

Figure 1: Coupes radiographiques: Hauteur d'os de 7 à 8mm au dessus du canal mandibulaire avec une épaisseur d'au moins 6mm. Les traits indiquent deux sites implantaires possibles.

Figure 2: Zone de prélèvement mentonnier (2)

Figure 3: Zone de prélèvement ramique (3)

Figure 4: Zone de prélèvement iliaque (4)

Figure 5: Zone de prélèvement pariétal (4)

Tableau 6: Principales caractéristiques de l'os autogène selon sa provenance (7)

Figure 7: Dissociation des fibres superficielles du muscle myloïdien (20)

Tableau 8 : Comparatif des différentes méthodes de reconstruction mandibulaires postérieures. (28)

Figure 9: Implant SLActives de 4mm

Figure 10: Immédiatement après préparation: Pas de nanostructures visibles. (42)

Figure 11: A huit jours: Nanostructures en augmentation. (42)

Figure 12: A quinze jours: L'évolution des nanostructures atteint son stade final et reste stable dans le temps. (42)

Figure 13: Alliage Roxolid

Figure 14: Test comparant la surcharge osseuse entre un implant de 7mm et 15mm. (document interne Straumann)

Tableau 15: Variation de la résorption de l'os marginal autour d'implants de 6mm selon le rapport couronne/implant pendant deux ans en fonction. (47)

Figure 16: Radiographie panoramique pré-opératoire (Cas Dr Y. Charbit)

Figure 17: Scanner pré-opératoire (Cas Dr Y. Charbit)

Figure 18: Scanner pré-opératoire (Cas Dr Y. Charbit)

Figure 19: Scanner pré-opératoire (Cas Dr Y. Charbit)

Figure 20: Présentation des différents forets (Cas Dr Y. Charbit)

Figure 21: Implant Straumann SLActive de 4mm de long et 4,8mm de large. (Cas Dr Y. Charbit)

Figure 22: Vérification des axes implantaire lors de la mise en place des implants. (Cas Dr Y. Charbit)

Figure 23: Radiographie panoramique de contrôle post-opératoire. (Cas Dr Y. Charbit)

Figure 24: Radiographie panoramique à 2,5 ans. (Cas Dr Y. Charbit)

Figure 25: Situation initiale. (Cas Dr Y. Charbit)

Figure 26: Niveau osseux secteur 3 molaire. (Cas Dr Y. Charbit)

Figure 27: Niveau osseux secteur 4 molaire. (Cas Dr Y. Charbit)

Figure 28: Panoramique post-opératoire. avec mise en place d'implants de 4mm en 37, 45 et 46. De 6mm en 36, 44 et de 8mm en 34. (Cas Dr Y. Charbit)

Figure 29: Cicatrisation secteur 3 à 3 mois post-opératoire. (Cas Dr Y. Charbit)

Figure 30: Cicatrisation secteur 4 à 3 mois post opératoire. (Cas Dr Y. Charbit)

Figure 31: Réalisation de la prothèse solidarisée secteur 4. (Cas Dr Y. Charbit)

Figure 32: Réalisation de la prothèse solidarisée secteur 3. (Cas Dr Y. Charbit)

Figure 33: Radiographie panoramique à 6mois post-opératoire. (Cas Dr Y. Charbit)

Figure 34: Radiographie panoramique post-opératoire. (Cas Dr Y. Charbit)

Figure 35: Radiographie panoramique à 4 mois post-opératoire. (Cas Dr Y. Charbit)

Figure 36: Scanner pré-opératoire. (Cas Dr Y. Charbit)

Figure 37: Scanner pré-opératoire. (Cas Dr Y. Charbit)

Figure 38: Radiographie panoramique post-opératoire. (Cas Dr Y. Charbit)

Figure 39: Cicatrisation secteur 4 à 3 mois. (Cas Dr Y. Charbit)

Figure 40 : Cicatrisation secteur 3 à 3 mois. (Cas Dr Y. Charbit)

Figure 41: Prothèses transvissées en résine. (Cas Dr Y. Charbit)

Figure 42: Radiographie panoramique à 6 mois post-opératoire. (Cas Dr Y. Charbit)

Serment d'Hippocrate

En présence des Maîtres de cette Faculté, de mes chers condisciples, devant l'effigie d'Hippocrate,

Je promets et je jure, au nom de l'Être Suprême, d'être fidèle aux lois de l'Honneur et de la probité dans l'exercice de la Médecine Dentaire.

Je donnerai mes soins gratuits à l'indigent, et n'exigerai jamais un salaire au-dessus de mon travail, je ne participerai à aucun partage clandestin d'honoraires.

Admis dans l'intérieur des maisons, mes yeux ne verront pas ce qui se passe, ma langue taira les secrets qui me seront confiés, et mon état ne servira pas à corrompre les mœurs, ni à favoriser le crime.

Je ne permettrai pas que des considérations de religion, de nation, de race, de parti ou de classe sociale viennent s'interposer entre mon Devoir et mon patient.

Je garderai le respect absolu de la vie humaine dès sa conception.

Même sous la menace, je n'admettrai pas de faire usage de mes connaissances médicales contre les lois de l'Humanité.

Respectueux et reconnaissant envers mes Maîtres, je rendrai à leurs enfants l'instruction que j'ai reçue de leur père.

Que les hommes m'accordent leur estime si je suis fidèle à mes promesses,

Que je sois couvert d'opprobre et méprisé de mes confrères si j'y manque.



*Faculté de chirurgie
dentaire*

Approbation - Improbation

Les opinions émises par les dissertations présentées, doivent être considérées comme propres à leurs auteurs, sans aucune approbation ou improbation de la Faculté de Chirurgie dentaire. (1)

Lu et approuvé,

Vu,
Nice, le

Le Président du jury,

Le Doyen de la Faculté de
Chirurgie dentaire de l'UNS

Professeur

Pofesseur Armelle MANIERE

(1) Les exemplaires destinés à la bibliothèque doivent être obligatoirement signés par le Doyen et par le Président du Jury.

Les implants ultra-courts dans le secteur postérieur mandibulaire : Alternatives aux greffes osseuses ?

Thèse : Chirurgie Dentaire, Nice, 2016, n° 42-57-16-16

Directeur de thèse : Dr Yves CHARBIT

Mots-clés : Implants ultra-courts, greffe osseuse, surface implantaire

Résumé:

Dans les régions maxillaires postérieures la pose d'implants de longueur importante est limitée par les contraintes anatomiques.

Au niveau du maxillaire supérieur, l'aménagement des zones osseuses sous-sinusiennes conduit à la mise en place d'implant de longueur conventionnelle avec un taux de succès élevé.

Par contre dans les zones postérieures mandibulaires la faible hauteur osseuse au dessus du canal mandibulaire impose des choix thérapeutiques différents.

Il s'agit des greffes osseuses en bloc (autogènes ou allogreffes), des régénérations osseuses guidées à l'aide de membranes, des distractions osseuses ou l'utilisation d'implants ultra-courts.

L'objectif de cette thèse sera de montrer que les implants dits « ultra-courts » sont une alternative thérapeutique fiable aux différentes techniques d'élévation du niveau osseux permettant de réduire les durées de traitement ainsi que leur coût.