



HAL
open science

Traitement des lésions érosives par restaurations partielles collées

Radouane Miloudi

► **To cite this version:**

Radouane Miloudi. Traitement des lésions érosives par restaurations partielles collées. Médecine humaine et pathologie. 2016. dumas-01360442

HAL Id: dumas-01360442

<https://dumas.ccsd.cnrs.fr/dumas-01360442v1>

Submitted on 5 Sep 2016

HAL is a multi-disciplinary open access archive for the deposit and dissemination of scientific research documents, whether they are published or not. The documents may come from teaching and research institutions in France or abroad, or from public or private research centers.

L'archive ouverte pluridisciplinaire **HAL**, est destinée au dépôt et à la diffusion de documents scientifiques de niveau recherche, publiés ou non, émanant des établissements d'enseignement et de recherche français ou étrangers, des laboratoires publics ou privés.

CORPS ENSEIGNANT

56^{ème} section : DEVELOPPEMENT, CROISSANCE ET PREVENTION

Sous-section 01 : ODONTOLOGIE PEDIATRIQUE

Professeur des Universités : Mme MULLER-BOLLA Michèle
Maître de Conférences des Universités : Mme JOSEPH Clara
Assistant Hospitalier Universitaire : Mme PIERRE Audrey

Sous-section 02 : ORTHOPEDIE DENTO-FACIALE

Professeur des Universités : Mme MANIERE-EZVAN Armelle
Maître de Conférences des Universités : M. FAVOT Pierre
Assistante Associée-Praticien Associée : Mme OUEISS Arlette
Assistant Hospitalier Universitaire : M. BUSSON Floriant

Sous-section 03 : PREVENTION, EPIDEMIOLOGIE, ECONOMIE DE LA SANTE, ODONTOLOGIE LEGALE

Professeur des Universités : Mme LUPI-PEGURIER Laurence
Assistant Hospitalier Universitaire : Mme SOSTHE Anne Laure
Assistant Hospitalier Universitaire : Mme BORSA Leslie

57^{ème} section : SCIENCES BIOLOGIQUES, MEDECINE ET CHIRURGIE BUCCALE

Sous-section 01 : PARODONTOLOGIE

Maître de Conférences des Universités : M. CHARBIT Yves
Maître de Conférences des Universités : Mme VINCENT-BUGNAS Séverine
Assistant Hospitalier Universitaire : Mme LAMURE Julie
Assistant Hospitalier Universitaire : M. RATHELOT Benjamin

Sous-section 02 : CHIRURGIE BUCCALE, PATHOLOGIE ET THERAPEUTIQUE, ANESTHESIE ET REANIMATION

Professeur des Universités Associées : Mme MERIGO Elisabetta
Maître de Conférences des Universités : M. COCHAIS Patrice
Maître de Conférences des Universités : M. SAVOLDELLI Charles
Maître de Conférences des Universités : M. HARNET Jean-Claude
Assistant Hospitalier Universitaire : M. PAUL Adrien

Sous-section 03 : SCIENCES BIOLOGIQUES

Professeur des Universités : Mme PRECHEUR SABLAYROLLES Isabelle
Maître de Conférences des Universités : Mme RAYBAUD Hélène
Maître de Conférences des Universités : Mme VOHA Christine

58^{ème} section : SCIENCES PHYSIQUES ET PHYSIOLOGIQUES ENDODONTIQUES ET PROTHETIQUES

Sous-section 01 : ODONTOLOGIE CONSERVATRICE, ENDODONTIE

Professeur des Universités : Mme BERTRAND Marie-France
Professeur des Universités : M. MEDIONI Etienne
Professeur Emérite : M. ROCCA Jean-Paul
Maître de Conférences des Universités : Mme BRULAT-BOUCHARD Nathalie
Assistant Hospitalier Universitaire : M. MORKOWSKI-GEMMI Thomas
Assistant Hospitalier Universitaire : Mme DUVERNEUIL Laura
Assistant Hospitalier Universitaire : M. GANDJIZADEH GHOUCHANI Mir-Payam

Sous-section 02 : PROTHESES

Professeur des Universités : Mme LASSAUZAY Claire
Maître de Conférences des Universités : M. ALLARD Yves
Maître de Conférences des Universités : M. LAPLANCHE Olivier
Maître de Conférences des Universités : Mme POUYSSEGUR-ROUGIER Valérie
Assistant Hospitalier Universitaire : Mme CERETTI Léonor
Assistant Hospitalier Universitaire : M. OUDIN GENDREL Antoine
Assistant Hospitalier Universitaire : M. SABOT Jean-Guy
Assistant Hospitalier Universitaire : M. SAMMUT Arnaud

Sous-section 03 : SCIENCES ANATOMIQUES ET PHYSIOLOGIQUES

Professeur des Universités : M. BOLLA Marc
Professeur des Universités : M. MAHLER Patrick
Maître de Conférences des Universités : Mme EHRMANN Elodie
Maître de Conférences des Universités : M. LEFORESTIER Eric
Assistant Hospitalier Universitaire : Mme CANCEL Bénédicte

Remerciements

A Madame le Professeur LUPI-PEGURIER Laurence

Docteur en Chirurgie Dentaire

Docteur de l'Université Nice Sophia-Antipolis

Professeur des Universités

Praticien hospitalier

Responsable de la Sous-section Prévention, Epidémiologie, Economie de la Santé,

Odontologie légale

Je tiens à vous remercier de m'avoir fait l'honneur d'accepter de présider le jury de ma thèse. Votre pédagogie et vos conseils ont été précieux pour moi lors de toutes mes études et votre bonne humeur ainsi que votre humilité font de vous une personne et une enseignante remarquable.

Veillez trouver dans ce travail le témoignage de mon immense respect et l'expression de mes plus chaleureux remerciements.

A Monsieur le Docteur ALLARD Yves

Docteur en Chirurgie Dentaire

Docteur de l'Université Nice Sophia-Antipolis

Maître de Conférences des Universités

Praticien hospitalier

Sous-section Prothèses

Cela a été un grand honneur pour moi de pouvoir apprendre à vos côtés lors de ces années et je vous remercie de participer à ce jury. Votre grande expérience clinique, humaine, votre humour, et votre humilité font de vous un enseignant unique et un modèle à suivre.

Veillez trouver dans ce travail l'expression de mon immense admiration et de mon profond respect.

A Monsieur le Docteur LEFORESTIER Éric

Docteur en chirurgie dentaire

Docteur de l'Université Nice Sophia-Antipolis

Maître de Conférences des Universités

Praticien hospitalier

Sous-section sciences anatomiques et physiologiques

Je vous remercie sincèrement d'avoir accepté de siéger dans ce jury. Votre enseignement théorique et clinique a été précieux pour moi, vos qualités pédagogiques, votre humilité et votre accessibilité m'ont permis de développer un intérêt prononcé pour votre domaine de prédilection, les biomatériaux. Veuillez trouver dans ce travail l'expression d'une grande admiration et de mes chaleureux remerciements.

A Monsieur le Docteur OUDIN-GENDREL Antoine

Docteur en Chirurgie Dentaire

Docteur de l'Université Nice Sophia-Antipolis

Assistant Hospitalo-Universitaire

Sous-section Prothèses

Il me tenait particulièrement à cœur de réaliser ce travail qui conclue mes études avec vous, je vous remercie énormément d'avoir accepté de participer à ce jury. Votre enseignement, depuis la quatrième année a été fondamental dans mon évolution au centre hospitalier. Vous avez su me transmettre avec pédagogie et humour votre rigueur et votre immense intérêt pour la prothèse fixée à travers de nombreux patients traités ensemble.

Toutes ces qualités qui sont votre me permettront d'avoir un modèle à suivre tout au long de mon exercice.

Veuillez trouver dans ce travail l'expression de mes chaleureux remerciements et de ma sincère amitié.

A Monsieur le Docteur CEINOS Romain

Docteur en Chirurgie Dentaire

Docteur de l'Université de Nice Sophia-Antipolis

Ancien Assistant Hospitalo-Universitaire

Sous-section Odontologie Conservatrice-Endodontie

Je vous remercie infiniment d'avoir accepté de participer à ce jury en tant que membre invité. Tout au long de mon parcours, vos conseils tant sur le plan professionnel que humain ont été d'une valeur inestimable. Votre passion de l'enseignement vous permet de transmettre plus que des compétences à vos étudiants, vos valeurs telles que la rigueur, et l'humilité font de vous un exemple à suivre pour de nombreux étudiants dont je fais partie. Les différents cas que nous avons traités ensemble ainsi que les travaux pratiques à vos côtés m'ont aidé à développer de nouvelles compétences manuelles et cliniques, et mon amitié avec vous m'a, elle, permis d'acquérir une certaine maturité. C'est pourquoi je tenais particulièrement à votre présence dans mon jury.

Veillez trouver dans ce travail l'expression de mes plus sincères remerciements et de mon immense respect.

Table des matières

1 Introduction	7
2 Origine des lésions érosives.....	8
Anamnèse et prévalence de la maladie.....	9
Etiologie	10
-Facteur extrinsèques alimentation alcoolisme.....	11
-Facteurs intrinsèques boulimie anorexie reflux gastrique.....	13
3 Conséquences des pertes de substance provoquées par l'acidité	17
Manifestations cliniques.....	17
-Atteinte des dents antérieures et perte de l'esthétique.....	18
-Atteinte des dents postérieures et perte de dimension verticale.....	21
Classification ACE	25
4 Traitement d'un patient présentant des lésions érosives multiples et généralisées.....	33
Objectifs du traitement : - Protéger l'organe dentino-pulpaire	
- Redonner une dimension verticale	
- Rétablir la fonction esthétique	33
Réhabilitation esthétique et fonctionnelle d'un patient atteint d'érosion sévère	
selon la 3step technique.....	35
Restauration postérieure définitive et technique sandwich	49
Synthèse.....	53

Tableau récapitulatif.....	54
5 Conclusion	56
6 Bibliographie.....	58

1 Introduction

Les pertes de substance dentaire ne pas sont toutes causées par la maladie carieuse.

Des phénomènes non carieux tels que l'abrasion, l'attrition, l'abfraction et l'érosion peuvent endommager les tissus dentaires.

L'érosion est le processus de dégradation et de transformation du relief par un agent externe.

L'érosion dentaire, causée par un excès d'acidité en bouche, est un processus non carieux qui entraîne la dégradation du relief dentaire, et attaque les différents tissus minéralisés (émail et dentine) de l'organe dentaire.

Cette attaque entraîne une déminéralisation des tissus durs de la dent puis une perte de substance sans mettre en jeu un substrat bactérien.

L'érosion dentaire est une pathologie relativement méconnue des patients et des professionnels de santé, elle est différente de la maladie carieuse, et se présente sous des formes particulières. La maladie carieuse avait une forte prévalence au sortir de la seconde guerre mondiale qui diminue au fil des décennies grâce à des méthodes de prévention, de dépistage et de thérapeutiques validées scientifiquement. A tel point que les phénomènes érosifs deviennent « la carie du 21^{ème} siècle ».

Le traitement de ses lésions va lui aussi être différent. Les patients atteints d'érosion sévère nécessitent une prise en charge lourde et une réhabilitation complète.

Le but de ce travail est dans un premier temps de décrire les différentes étiologies et facteurs de risques associés à cette maladie, puis de décrire cliniquement les dommages engendrés par cette pathologie, et enfin de proposer un traitement, une prise en charge globale pour les patients atteints d'érosion sévère.

2 Origine des lésions érosives

Anamnèse et prévalence de la maladie

Depuis la fin de la seconde guerre mondiale de nombreux programmes de prévention et d'éducation à l'hygiène bucco-dentaire ont été mis en place, ce qui a permis de réduire significativement l'incidence de la carie dans la population actuelle.(1)

Cependant cette pathologie a été remplacée par une nouvelle affection d'origine non bactérienne : l'érosion.

L'érosion est une pathologie différente de la carie car même si elle implique une déminéralisation de l'émail, aucun substrat bactérien n'est mis en jeu.(13)

L'incidence de cette affection dentaire ne fait qu'augmenter et sa prévalence depuis les années 1990 est beaucoup plus importante. (5)

En Europe et aux Etats unis, l'érosion dentaire touche principalement les populations jeunes : adolescents et jeunes adultes. (4 ;8)

L'étude de Bartlett et coll en 2013 (1) avait pour but d'évaluer la quantité de patients atteints d'érosion dentaire au sein d'un groupe jugé représentatif d'une population de jeune adulte européen en réalisant en examen clinique et en se basant sur les critères de la classification BEWE (11).

Cette classification étant un outil permettant de quantifier l'atteinte des tissus dentaires exposés à une trop forte acidité.

Cette étude a révélé qu'un nombre de patients correspondant environ à 30 pourcent d'une cohorte de 3187 patients représentatifs de la population générale présentait des pertes de substances d'origines érosives.

L'étude de Nunn et coll en 2003 (6), avait pour but d'étudier les différences de prévalence de la maladie entre différents groupes d'âge et en triant les patients en fonction de leur exposition ou non à certains facteurs de risques ayant été mis en œuvre lors d'études précédentes (8 ; 21 ; 16 ;17 ;).

L'étude de Dugmore et coll en 2003 (5) a permis d'observer l'évolution de l'érosion dentaire chez des adolescents de 12 ans de groupe ethnique différents.

Il a été mis en évidence qu'une bonne partie (entre 55 et 65 pourcent) des adolescents présentait déjà des pertes de substances probablement d'origine érosive et que lors des deux ans qui suivaient les lésions érosives s'empiraient dans environ 15 pourcent des cas.

Une deuxième étude de Dugmore et coll en 2003 (4) a montré le manque de connaissance générale sur les pertes de substance d'origine érosive de la part des patients mais aussi des praticiens.

Les différents articles et études publiés depuis les années 90 (1 ; 2 ; 3 ; 4 ; 5 ; 6 ; 8) nous permettent de tirer certaines conclusions sur l'émergence de cette nouvelle pathologie.

Premièrement, l'érosion est une affection dentaire très présente de nos jours, qui touche particulièrement les populations jeunes dont l'hygiène bucco-dentaire est satisfaisante.

Ensuite, l'érosion est méconnue des patients, la plupart des gens n'ayant pas conscience des effets que l'acidité peut avoir sur l'organe dentaire.(7)

Enfin, nous pouvons nous apercevoir que les praticiens eux-mêmes sont peu aux faits des répercussions que peut avoir un pH buccal diminué, ils ne savent pas forcément poser un diagnostic, identifier les causes et proposer un traitement.(12)

En effet, la plupart des praticiens ne sont pas conscients de l'ampleur que peuvent avoir les dommages liés à l'acidité. Comme nous allons le décrire dans la deuxième partie, les lésions érosives se présentent selon un schéma peu usuel et le phénomène est souvent exacerbé par d'autres affections telles que l'abrasion et l'attrition.

Sans un minimum de connaissance sur ses manifestations cliniques il est quasiment impossible de poser un diagnostic précis et de proposer un plan de traitement approprié.

Les techniques de reconstitutions prothétiques conventionnelles ne sont pas adaptées car elles sont le plus souvent iatrogènes. Les praticiens n'ayant que peu de connaissance sur les effets néfastes de l'érosion sont malheureusement amenés à les employer et à délabrer d'avantage les tissus dentaires.

Il est donc nécessaire de se pencher sur les différentes étiologies, sur leurs manifestations en bouche ainsi que de proposer de nouvelles méthodes pour traiter les patients atteints d'érosion sévère.

Etiologies

Les pertes de substance dentaire d'origine non carieuse ont plusieurs étiologies différentes.(2)

L'attrition provoque une perte de substance par frottement excessif entre les dents elles même, l'abrasion implique le frottement d'un corps étranger sur les dents, l'érosion quant à elle est une attaque tribo-chimique de l'organe dentaire due à un pH trop faible.(14)

Le mécanisme chimique qui entraîne une perte de substance est similaire à celui de la carie sauf qu'il ne met en jeu aucune bactérie.

Cet excès d'acidité en bouche a différentes causes, certaines sont liés à l'alimentation, ce sont les facteurs extrinsèques et d'autres sont liés à un dysfonctionnement de l'appareil gastro-oesophagien, ce sont les facteurs intrinsèques.(15)

Ces divers facteurs ont été étudiés par de nombreux scientifiques dont Bartlett et coll, (1 ;3), ainsi que Dugmore et coll (4;5) et Nunn JH et coll(6). Ils sont les premiers à avoir distingué les facteurs extrinsèques et intrinsèques dans les années 2000 alors que les recherches visant trouver les différentes causes datent des années 1980.

Les facteurs extrinsèques

Ces facteurs sont liés à l'alimentation et la consommation de substances dont le pH est trop bas, ce qui a pour effet de provoquer une attaque acide sur les tissus dentaires et donc des pertes de substances.(16)

Les principaux facteurs extrinsèques sont la consommation de boissons acides, d'agrumes et l'alcoolisme.

Les boissons acides telles que les sodas, les jus de fruits ou les boissons énergisantes font partie des principales causes d'érosion dentaire.(16)

Leur consommation chez les jeunes populations ne cesse d'augmenter et la prévalence de lésions érosives chez les adolescents et les jeunes adultes aussi.(4 ;6 ;8)

De nombreuses études ont été menées afin de prouver le lien entre consommation de boissons acides et érosion dentaires. (18; 19; 20;)

Les premières hypothèses visant à montrer un lien entre boissons acides et perte de substance dentaire ont été émises à la fin des années 80 et au début des années 90.

Johansson AK et coll ont publié en 1996 un article montrant l'apparition de lésions érosives chez les enfants saoudiens ayant consommé de grandes quantités de boissons acides et ont proposé la première classification permettant de quantifier la perte de substance sur les dents antérieures (21).

Par la suite de nombreuses études concernant l'effet des boissons acides sur les tissus dentaires ont été menées.(18)

L'étude menée par Leslie A.Ehlen et coll en 2008 (19) avait pour but de comparer les dommages observés au niveau amélaire après l'exposition à différents sodas et boissons énergisantes et a révélé que plus le pH de la boisson était faible plus le processus de déminéralisation était avancé.

D'autres études (22; 23; 24;) ont permis de mettre en évidence une prévalence plus importante de lésions érosives chez les sportifs qui consommaient une quantité importante de boissons énergisantes.

L'augmentation de lésions érosives chez les adolescents consommant une quantité importante de sodas a aussi été mise en évidence par de nombreuses études telles que celle de Dugmore en 2003 (4) et 2004 (10).

La consommation d'agrumes est au même titre que la consommation de boissons acides une des causes d'érosion dentaire. (17)

L'acidité de certains fruits comme le citron, le citron vert, l'orange ou le pamplemousse a les mêmes effets que celle des sodas ou autres boissons gazeuses.

Une étude publiée dans le Journal of Oral Science en 2000 (17) montre l'apparition de lésions érosives chez les enfants cubains ayant pour habitudes d'ingérer une quantité importante d'oranges.

L'alcoolisme est le troisième facteur extrinsèque pouvant entraîner l'apparition de lésions érosives.

Les boissons alcoolisées ont en général un pH très bas et leur consommation va avoir les mêmes effets que les boissons acides ou les agrumes.(25)

Une étude transversale menée par Dukic W et coll(25) a permis de montrer que la prévalence de la maladie chez les patients alcooliques était plus élevée que chez les patients non alcooliques.

Cependant l'alcoolisme peut aussi être considéré comme un facteur intrinsèque car les lésions observées chez patients alcoolique ne sont pas toujours dues à l'ingestion d'alcool mais plutôt aux vomissements et aux problèmes gastriques entraînés par cette addiction.(14)

Les facteurs intrinsèques

Au sein même des facteurs intrinsèques il convient de distinguer certaines sous catégories car la prise en charge médicale sera différente même si les conséquences cliniques au niveau dentaire seront semblables. (27)

Certaines attaques acides sont dues à des reflux gastro-oesophagien, à des régurgitations, ou à des vomissements chroniques et nécessitent donc une prise en charge gastro-entérologique.(28 ;29 ;30 ;31)

D'autres sont dues au contraire à des troubles du comportement alimentaire comme l'anorexie ou la boulimie (14 ; 32) et demandent au chirurgien-dentiste non seulement de répondre aux doléances d'un point de vue dentaire mais aussi d'accompagner le patient d'un point de vue psychologique voire de l'adresser si besoin. Le chirurgien-dentiste est parfois le premier professionnel de santé à suspecter un trouble du comportement alimentaire après avoir mené le questionnaire médical et l'examen clinique chez ces patients.

Le mécanisme chimique est le même que celui des facteurs extrinsèques sauf que dans ces cas-là, l'acide provient de l'intérieur du corps et pas de l'extérieur.

Le reflux gastro-oesophagien

Le RGO est un trouble digestif qui entraîne le passage, dans la cavité buccale, d'acide gastrique. Ce dernier a un pH compris entre 0.8 et 2 et contribue à diminuer de manière significative le pH buccal.(14)

Le RGO a différentes étiologies, il est souvent associé à la constipation chronique, la hernie hiatale, l'obésité ou la consommation de substances relaxantes des sphincters.(28)

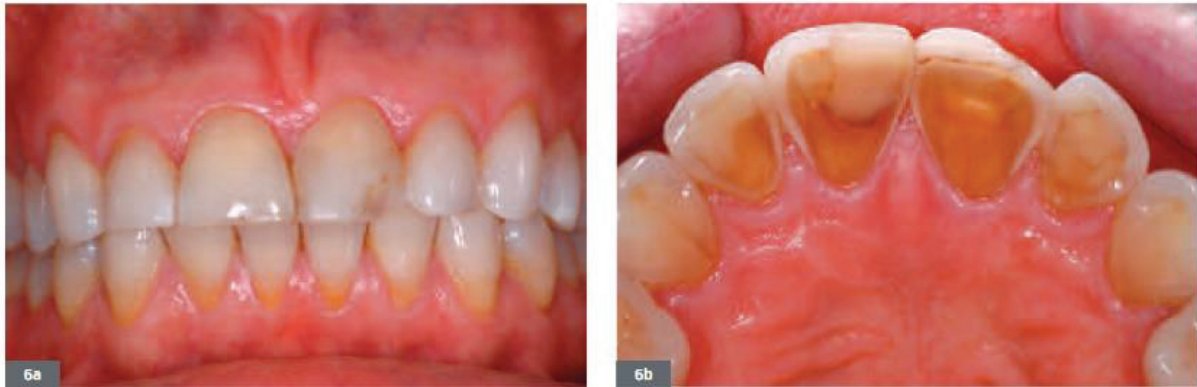Il touche de manière occasionnelle environ 30 % des français mais il est pathologique chez seulement 7%.

Cette pathologie est souvent responsable de toux, de dysphagie, de laryngite et autres inflammation de la gorge. (14)

Les reflux se manifestant principalement la nuit, un reflex de déglutition est souvent présent chez les patients atteints de cette affection.

L'acide gastrique ne reste donc en bouche que pendant quelques secondes et ne peut entrer en contact qu'avec les surfaces palatines des dents.

Les lésions dentaires caractéristiques de ce type d'affection sont donc bien précises et ne concernent la plupart du temps que les faces palatines des dents maxillaires. (30)



Article 14 lésions caractéristique de reflux gastrique n'atteignant pas les faces vestibulaires.

La régurgitation

C'est une affection digestive dont les causes peuvent être multiples. Le plus souvent des maladies telles que l'ulcère gastrique, la gastrite chronique ou l'obstruction intestinale sont les déclencheurs de régurgitation. La grossesse peut aussi faire partie des causes. (9)

La régurgitation est le rejet de manière passive (sans contraction du diaphragme) du contenu de l'estomac dans le milieu buccal, les lésions au niveau des muqueuses du pharynx et de l'oropharynx sont similaires à celle du RGO, tout comme les lésions au niveau dentaire. (14)

La rumination ou mérycisme est une forme associée où le patient va « remastiquer » le contenu du bol alimentaire. Chez ces patients les faces palatines sont atteintes mais également les faces occlusales. (14 ; 9)

Les vomissements chroniques

C'est une pathologie proche de la régurgitation qu'il convient néanmoins de distinguer de celle-ci car elle est due à un rejet du bol alimentaire via une contraction diaphragmatique. (33)

Le contenu de l'estomac est alors expulsé du milieu buccal et ne stagne donc pas en bouche.

Là aussi les étiologies sont multiples, elles peuvent être digestives (sténose pylorique, ulcère gastrique ou duodéal ...), endocriniennes (diabète) ou neurologique (migraine). (31)

Leurs effets au niveau muqueux sont les mêmes que pour le rgo ou la régurgitation mais les lésions dentaires sont moindres car l'acidité est vite expulsée du milieu buccal. (33)

Les troubles du comportement alimentaire

On distingue deux grands groupes chez les troubles du comportement alimentaire : l'anorexie et la boulimie. (32)

L'anorexie est une maladie mentale où le patient, convaincu d'être en surpoids, va volontairement se priver de nourriture afin de perdre du poids. Cette sous-alimentation n'a pas forcément de conséquences au niveau dentaire. Les patients anorexiques ne rentrent donc pas dans la catégorie de patients souffrants de lésions dentaires érosives. (14 ; 32)

La boulimie quant à elle est une maladie mentale qui se distingue en 2 phases.

La première au cours de laquelle l'individu va ingérer une grosse quantité de nourriture et la deuxième où il va se forcer à vomir tout ce qu'il a mangé afin de réguler son poids.

Ces patients présentent donc des lésions au niveau muqueux et dentaire similaire à ceux souffrant de rgo, de régurgitation ou de vomissements chroniques. (32)

L'ensemble de ces facteurs, intrinsèques et extrinsèques, ont donc, comme nous l'avons expliqué auparavant, pour effet de diminuer le ph au niveau buccal et d'attaquer les surfaces dentaires.

Les études citées ci-dessus ont prouvé le lien entre acidité et perte de substance dentaire dont les conséquences seront multiples : perte des fonctions orales, perte de l'esthétique, diminution de la dimension verticale et autres... (14)

3 conséquences des pertes de substance provoquées par l'acidité et classification ACE

Manifestations cliniques

La diminution du pH entraînée par les différents facteurs décrits précédemment provoque une attaque tribo-chimique sur les tissus dentaires et occasionnent des pertes de substance non carieuse. (2)

Cliniquement, cette érosion se manifeste d'une manière particulière et elle est souvent associée à certains co-facteurs, l'anamnèse médicale a donc une grande importance. (14)

La durée, la fréquence et l'intensité de l'exposition des surfaces dentaires à l'acidité va déterminer l'importance de ces pertes de substance.

Les dents antérieures et postérieures sont généralement atteintes de façon indifférente mais le groupe incisivo-canin maxillaire est plus atteint lorsque les lésions sont dues aux facteurs intrinsèques (boulimie, rgo ...). (28 ;29 ;30 ;31 ;32 ;33 ;34)

Dans les premiers stades, seul l'émail est atteint et un traitement préventif est suffisant. L'utilisation d'un dentifrice désensibilisant est préconisée dans un premier temps. Dans le stade suivant, le port de gouttières fluorées visant à renforcer l'émail devient conseillé et la prise en charge médicale des facteurs entraînant l'érosion dentaire est entreprise. (27)

Lorsque la maladie évolue, la dentine est impliquée, d'autres facteurs que l'érosion peuvent alors entrer en jeu et accélérer la perte de substance.

Cette exposition dentinaire a pour effet d'augmenter le risque carieux et les effets néfastes de para-fonctions telles que l'attrition ou l'abrasion sont alors exacerbés.

Les patients atteints d'érosion ne présentent en général aucun symptôme sensitif ou moteur car la progression de la maladie est très lente. Des phénomènes d'adaptation sont alors observés, tels que l'obturation des tubuli dentinaires et la rétraction des cornes pulpaire, ce qui a pour effet d'empêcher l'apparition de douleurs pourtant annonciatrice de la maladie. (27)

Ils ne se présentent en consultation que lorsque la maladie est à un stade avancée, si toutefois le patient en a conscience.

A un stade avancé, l'érosion dentaire provoque une perte de dimension verticale et une atteinte esthétique, ce qui est la raison pour laquelle les patients viennent consulter. (36 ;37 ;38)

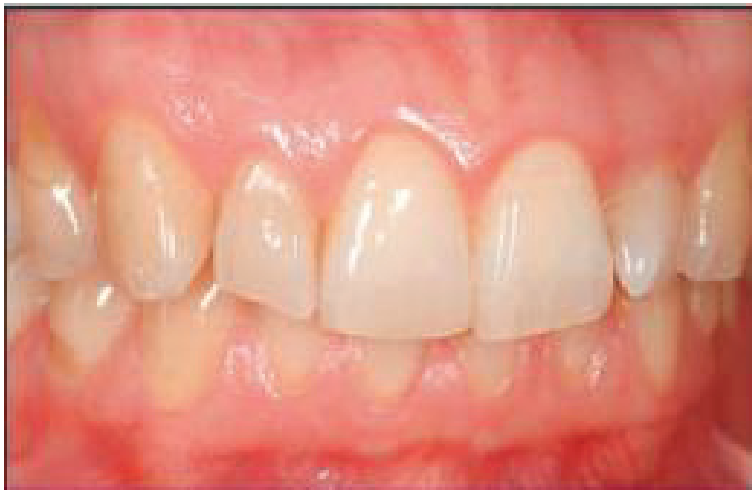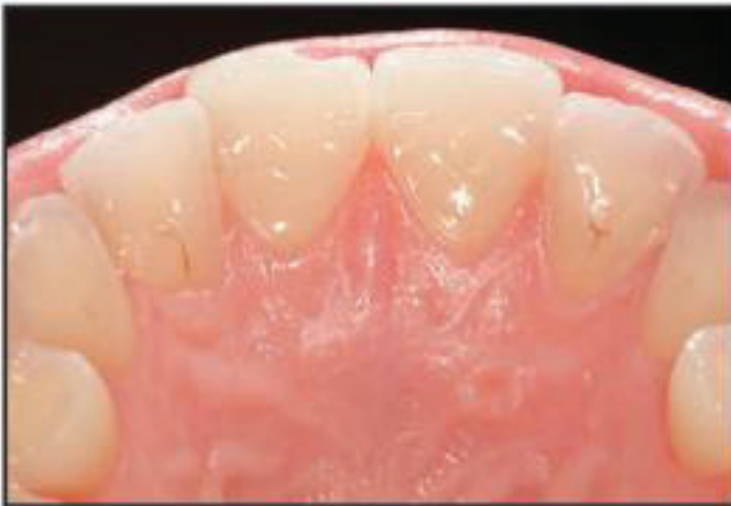Nous allons donc décrire l'évolution de la maladie sur les dents antérieures et postérieures puis décrire quel type de traitement est nécessaire en fonction du niveau d'atteinte.

Atteinte des dents antérieures et perte de la fonction esthétique

Les pertes de substance au niveau des dents antérieures se caractérisent dans un premier temps par un amincissement de l'émail au niveau des faces palatines.

L'émail adopte donc un aspect brillant et légèrement jaune car la dentine est de plus en plus visible.

27



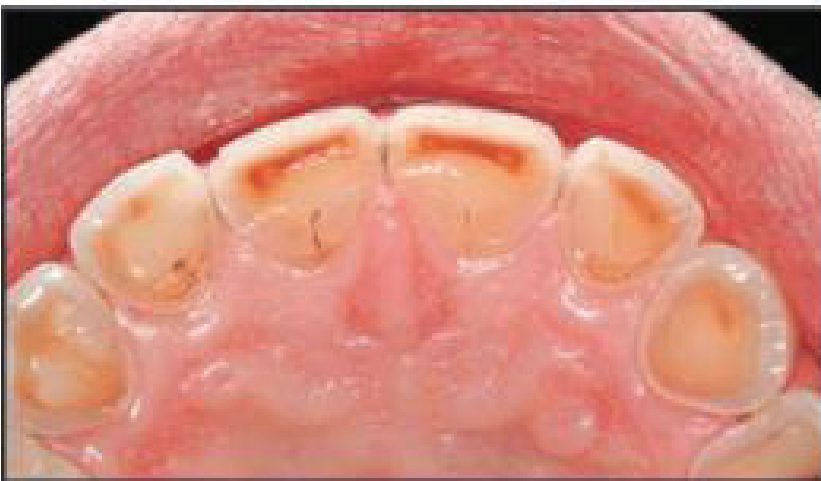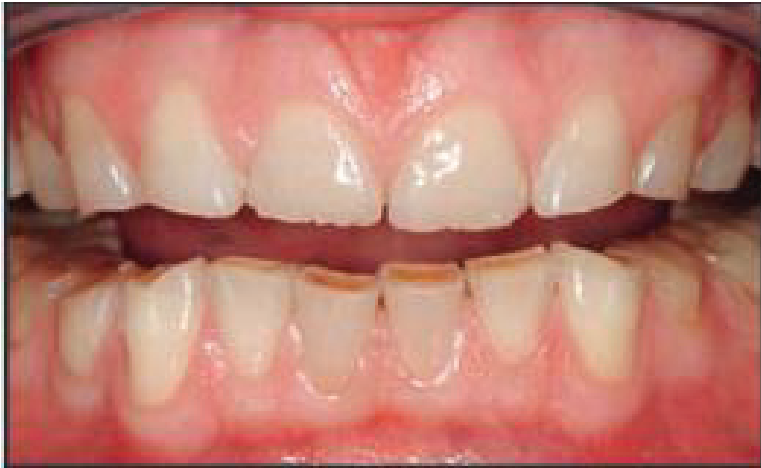On observe sur ces photos d'un patient atteint d'érosion débutante un amincissement de l'émail qui donne un aspect jaunâtre à la dent. (14 ; 27)

Dans le stade suivant, la dentine devient visible au niveau des zones de contact.

Le contexte occlusal est particulièrement important à ce stade la car il peut aggraver les choses. Les paras fonctions telles que le bruxisme, ou alors un recouvrement vertical trop important vont entrainer un affaiblissement plus rapide du bord libre.

Si au contraire le surplomb sagittal est important (chez les patients en classe 2) alors la face palatine devient concave. (40)

27



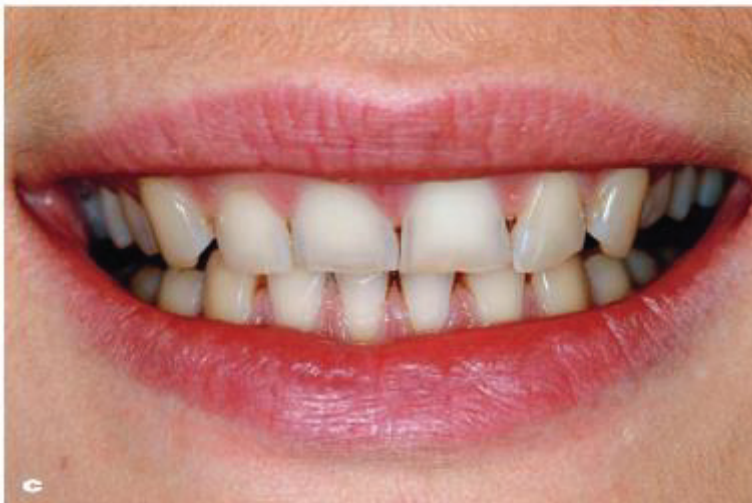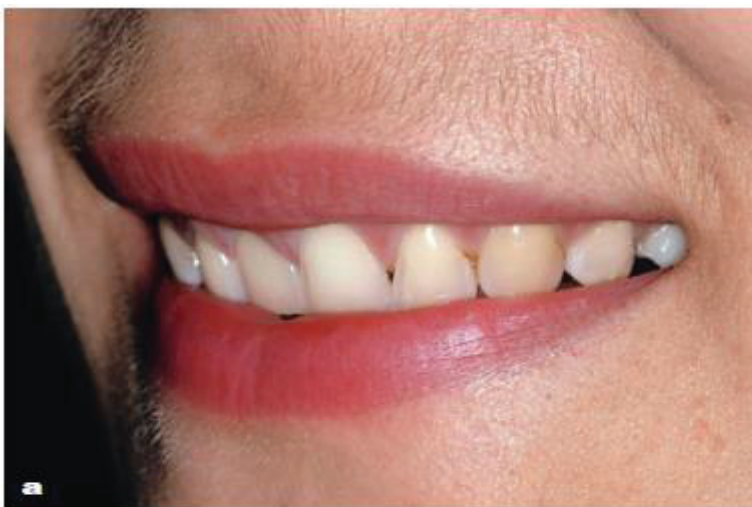Ici, on note une perte de substance atteignant la dentine ainsi qu'une aggravation du phénomène par la présence d'une para-fonction : le bruxisme. (27)

Par la suite, le bord libre est atteint ce qui entraîne une perte de la hauteur incisale et donc une perturbation des fonctions occlusales en modifiant le guidage antérieur ainsi qu'une atteinte esthétique.

Lorsque l'atteinte du bord libre est supérieure à 2mm, l'émail vestibulaire devient lui aussi touché et dans les cas extrêmes le pronostic de la vitalité pulpaire est mis en jeu.

Dès lors qu'une atteinte du bord libre est observée, l'esthétique du sourire est compromise.

L'affaiblissement ou la perte du bord libre ainsi que l'atteinte de l'émail vestibulaire sont les principaux motifs de consultation chez les patients atteints d'érosion sévère. (39 ;40)



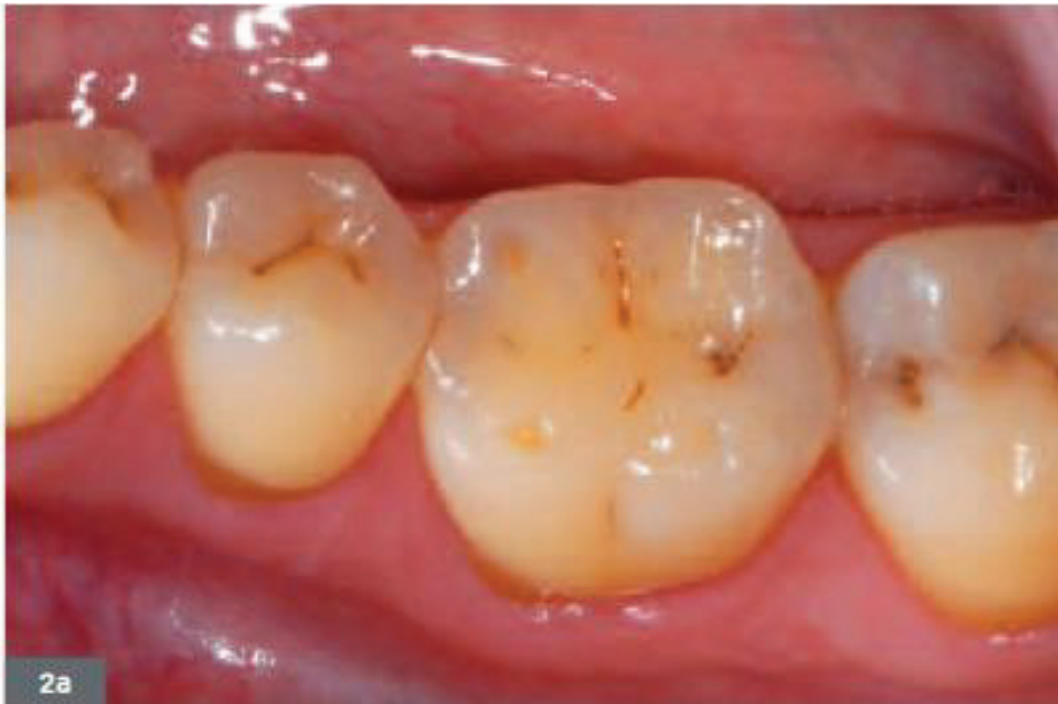43

Chez ce patient atteint d'érosion sévère, la perte de substance concerne aussi les faces vestibulaires et perturbe totalement l'esthétique du sourire.

Atteinte des dents postérieures et perte de dimension verticale

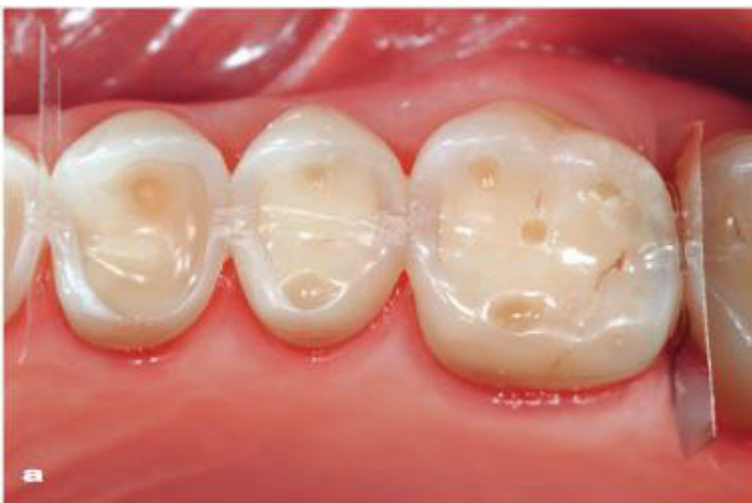L'évolution des signes cliniques sur les dents postérieures se fait selon un schéma similaire à celle des dents antérieures.

Le premier signe va être un affaiblissement de l'émail au niveau des points de contacts occlusaux laissant apparaître légèrement la dentine.(14)



14

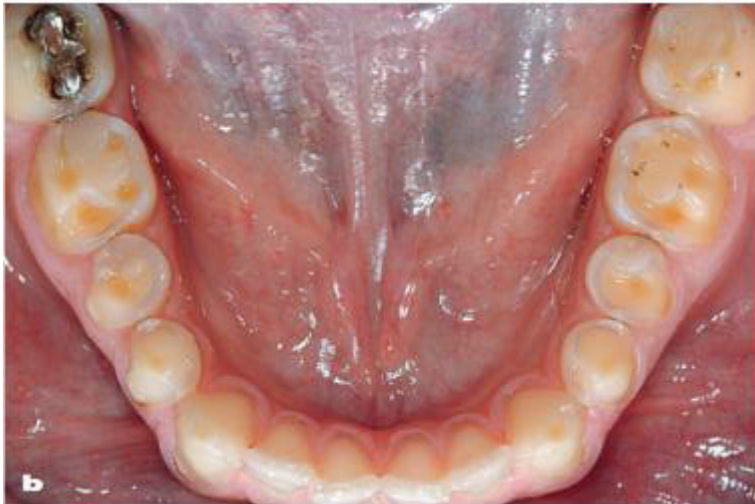On observe une très légère perte de substance laissant apparaître la dentine au niveau des points de contacts occlusaux.



44

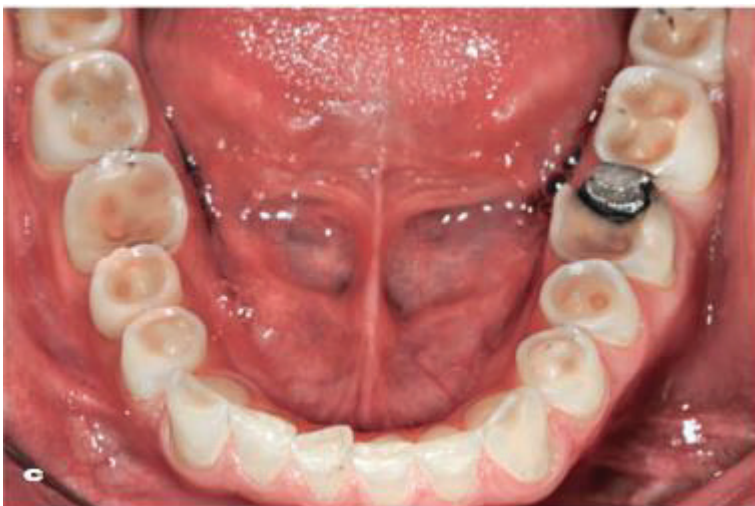Par la suite l'exposition dentinaire devient de plus en plus importante et les manque de substance prennent un aspect concave.

A ce stade le contexte occlusal va ici aussi jouer un rôle et d'autres facteurs (bruxisme, hyper fonction, abrasion) peuvent aggraver la situation car la perte des reliefs cuspidiens rendent l'OIM instable et favorisent l'apparition de para-fonctions. (40)



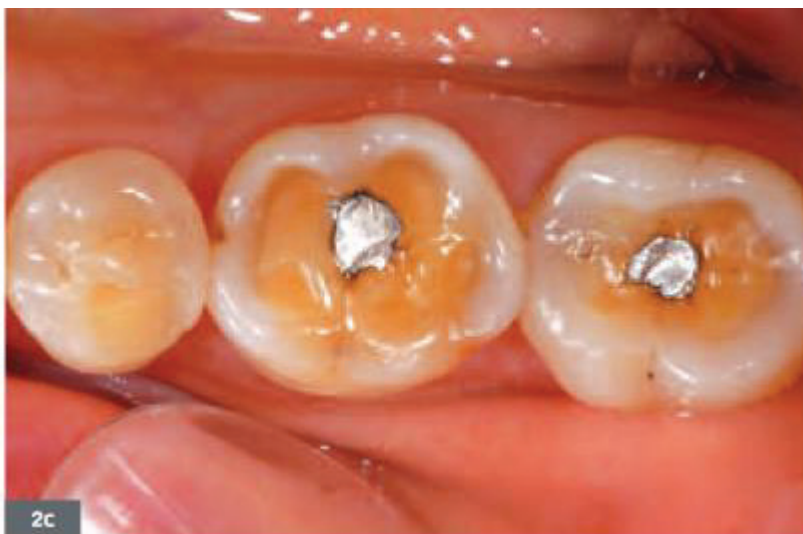43

La perte de substance devient de plus importante sur les dents postérieures et la zone de contacts occlusaux deviennent concaves.



44

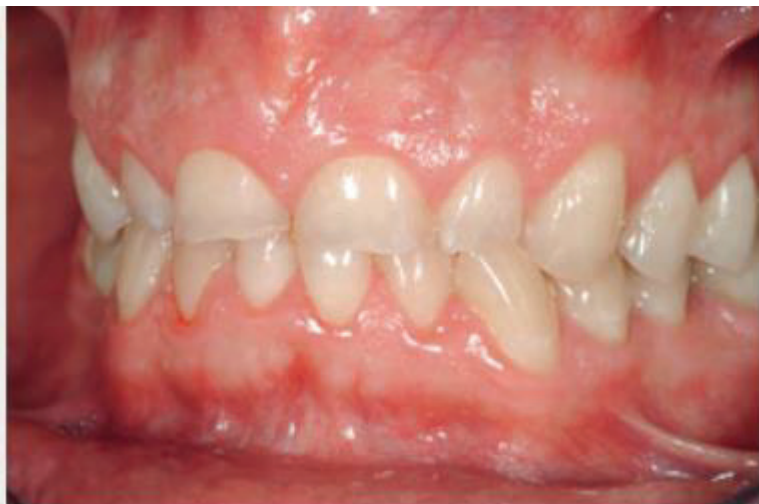Dans les derniers stades, le relief cuspidien disparaît totalement, les faces occlusales deviennent plates.



14

Ici les faces occlusales deviennent totalement plates, la fonction masticatoire est donc perturbée.

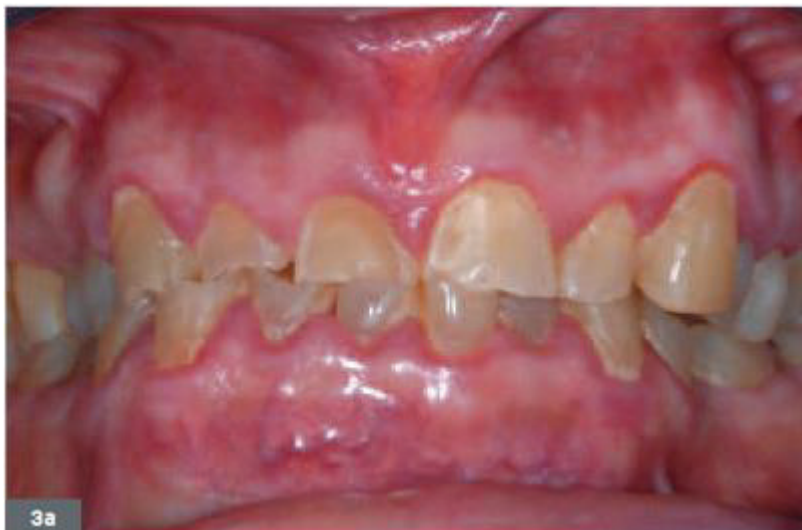L'aplatissement complet des faces occlusales entraîne logiquement une perte de la dimension verticale et donc une perturbation des fonctions orales.



37

On note la perte de dimension verticale chez ce patient atteint d'érosion modérée.

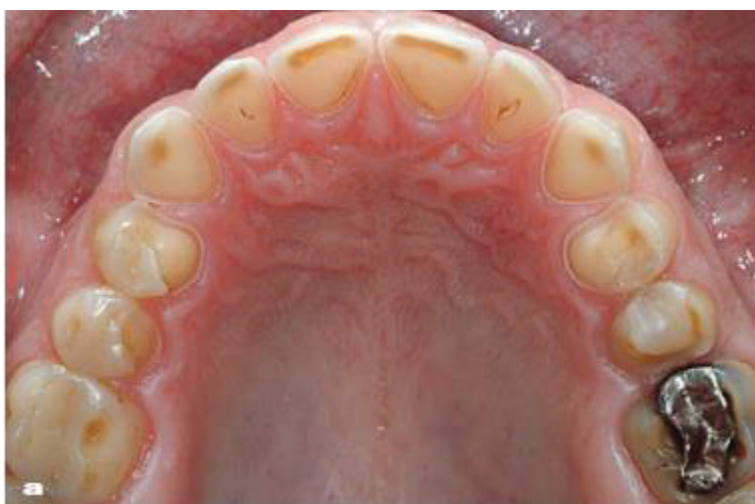Des mécanismes de compensations dentaires sont alors observés, le bloc incisivo-mandibulaire égresse, et le recouvrement augmente.



14 on observe l'égression des incisives mandibulaires ainsi que la perte de dimension verticale.

La caractéristique commune aux dents antérieures et postérieures est la persistance d'un bandeau d'émail au niveau gingival quel que soit le niveau d'atteinte.

Ceci s'explique par la présence plus importante de plaque dentaire et du fluide gingival à ce niveau-là, qui ont tous deux un pH basique et qui stoppent donc les attaques acide. (14)



43 On observe la présence d'un bandeau d'émail gingival au niveau des dents antérieures et postérieures.

Classification ACE (anterior clinical erosive)

La prise en charge d'un patient atteint d'érosion dentaire va dépendre du degrés d'atteinte et de la quantité de substance perdue.

Evaluer la sévérité de l'atteinte érosive sans méthode de diagnostic précise est difficile et subjective. De plus, d'autres facteurs peuvent intervenir au sein du contexte occlusal et de nombreuses para-fonctions peuvent s'ajouter. (38 ; 39 ;40)

Il était donc nécessaire d'établir une classification basée sur des critères clinique permettant aux cliniciens de quantifier la perte de substance et de proposer un traitement adéquat.

Une des plus récentes classifications proposée est celle de Barlett et al. En 2008(11) nommée la BEWE classification (basic erosive wear examination)

Le but de cette classification était de fournir un outil aux praticiens leur permettant d'évaluer la sévérité de l'érosion en se basant sur des critères scientifiques à visée épidémiologique.

Elle était aussi censée augmenter la sensibilité de praticiens face au problème que représente l'érosion chez notre patientèle actuelle et future.

Cependant les critères choisis permettaient de quantifier la perte de substance générale mais pas de poser un véritable diagnostic clinique et de choisir un traitement adapté. (11)

La classification ACE fut proposée deux ans après la classification BEWE en se basant uniquement sur des critères clinique afin de palier au manque d'outil diagnostic. (27)

Les critères choisis pour établir cette classification sont ceux qui suivent la chronologie d'évolution de la maladie sur les dents antérieures car elles sont le meilleur témoin de l'évolution de la maladie.

Cette classification dépend donc de la perte de l'émail palatin, de l'exposition dentinaire, de l'atteinte du bord libre, de la perte de l'émail vestibulaire et enfin de la perte de la vitalité pulpaire.

Elle comprend 6 classes et propose un traitement correspondant à chaque classe.

	Palatal enamel	Palatal dentin	Incisal edge length	Facial enamel	Pulp vitality	Suggested therapy
Class I	Reduced	Not exposed	Preserved	Preserved	Preserved	No restorative treatment
Class II	Lost in contact areas	Minimally exposed	Preserved	Preserved	Preserved	Palatal composites
Class III	Lost	Distinctly exposed	Lost ≤ 2 mm	Preserved	Preserved	Palatal onlays
Class IV	Lost	Extensively exposed	Lost > 2 mm	Preserved	Preserved	Sandwich approach
Class V	Lost	Extensively exposed	Lost > 2 mm	Distinctively reduced/lost	Preserved	Sandwich approach (experimental)
Class VI	Lost	Extensively exposed	Lost > 2 mm	Lost	Lost	Sandwich approach (highly experimental)

Classe 1 ACE : aplatissement du cingulum sans exposition dentinaire

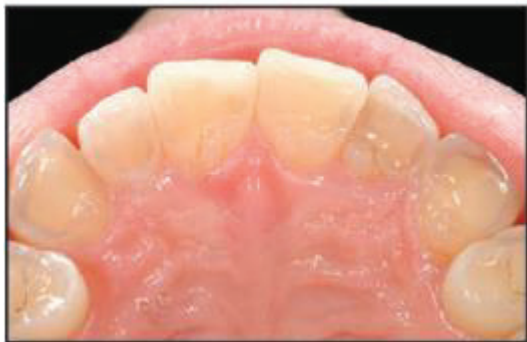L'émail palatin est aminci, la dent prend un aspect jaunâtre car la dentine devient légèrement plus visible.

L'atteinte des dents postérieure est minime.

Un traitement préventif est suffisant, et un suivi clinique doit être instauré.

La cause sous-jacente doit être éliminée ou du moins minimisée. Une prise en charge psychologique des patients atteints de troubles alimentaire doit être mise en place.

En ce qui concerne les patients souffrant de reflux gastrique, l'apparition des lésions érosives au niveau dentaire est parfois une aide au diagnostic médical et le traitement du problème gastrique permettra de stopper la perte de substance dentaire.



27

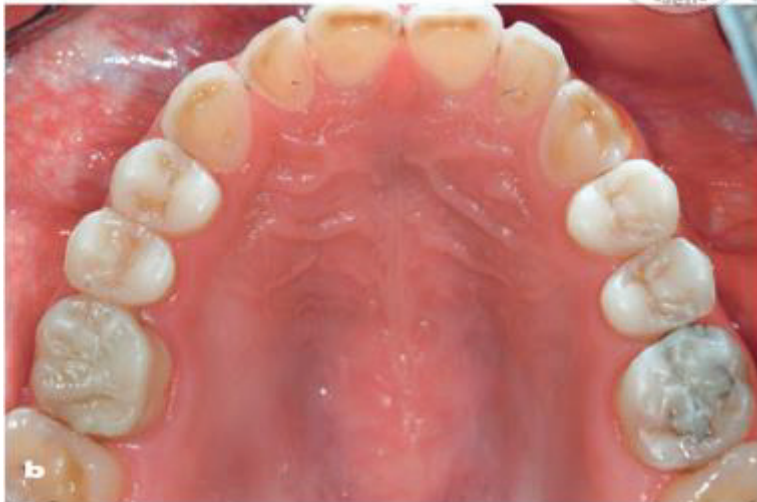Classe 2 ACE exposition dentinaire modérée sans perte du bord libre

L'exposition dentinaire va se situer au niveau des points de contacts occlusaux, le contexte occlusal va donc être particulièrement important à ce stade. Les para-fonctions et hyperfonctions peuvent aggraver la destruction de la dent. Les patients avec un recouvrement vertical important verront le bord libre de leurs incisives maxillaire se fragiliser et devenir transparent tandis que les patients avec un surplomb sagittal élevé auront des incisives maxillaire avec une face palatine concave. (40)

Les dents postérieures à ce stade sont légèrement atteintes, des pertes de substance de forme concave au sommet des cuspides avec exposition dentinaire sont présentes.

Le traitement est absolument nécessaire dès lors que la dentine est exposée car outre l'augmentation du risque carieux, des facteurs tels que l'abrasion ou l'attrition voient leur effets exacerbés et accélèrent donc la perte de substance. (14)

La réalisation de composite direct ou indirect s'impose donc. Si la perte en antérieur dépasse les 1.5mm de profondeur la réalisation d'onlay palatin est préconisée. Une augmentation de DVO est parfois nécessaire et sera obtenue via un traitement orthodontique ou alors par le collage de composite sur toutes les dents postérieures d'une arcade. (27)



Classe 3 ACE : exposition dentinaire sévère avec une atteinte du bord libre inférieure à 2 mm

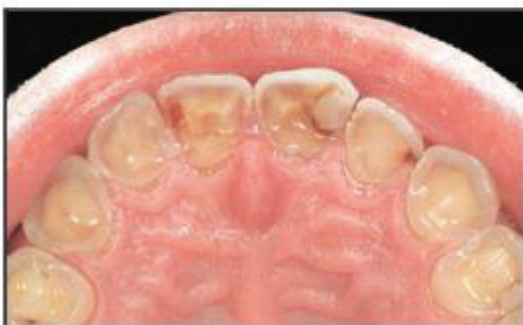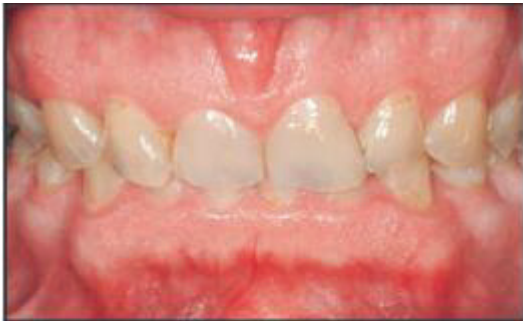A ce stade relativement avancé, les dents postérieures sont très atteintes et les incisives sont le plus souvent aplaties, ce qui entraîne une perte de la dimension verticale. Le patient a donc besoin d'une prise en charge globale.

Les techniques conventionnelles de prothèse fixées étant jugées trop invasives, une nouvelle méthode, appelée la 3step technique, se basant sur l'économie tissulaire et le collage a vu le jour et nous permet de prendre en charge efficacement ce type de patients.

La dimension verticale va être augmentée à l'aide d'onlay sur les dents postérieures ce qui va permettre de ménager l'espace suffisant en palatin des dents antérieures maxillaire pour le collage d'onlay en composite. (45)

La technique sandwich consistant à coller une facette vestibulaire en céramique après avoir comblé la perte de substance en palatin à l'aide d'un onlay composite peut être employée si les doléances esthétiques du patients sont importantes.

Nous détailleront la chronologie du traitement ainsi que les étapes clinique et laboratoires de la 3step technique par la suite.

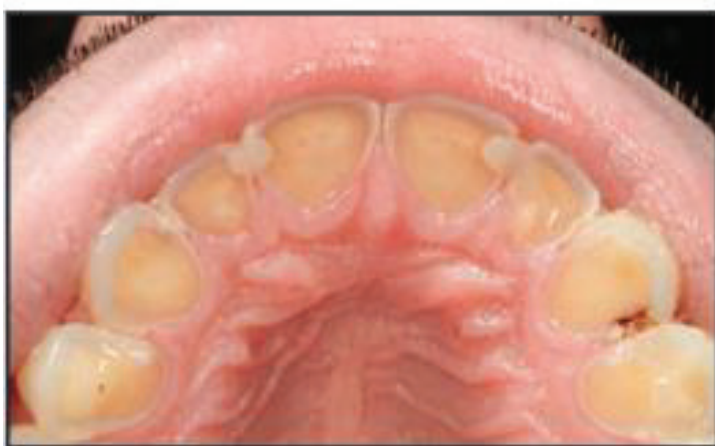
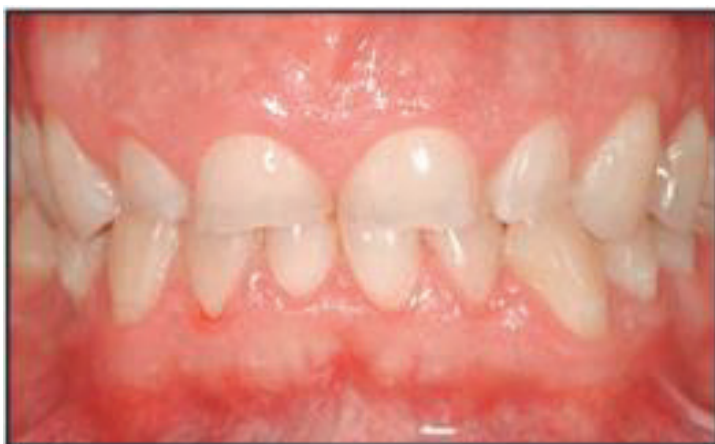
27

Classe 4 ACE : exposition dentinaire sévère avec une atteinte du bord libre supérieure à 2 mm sans perte de l'émail vestibulaire.

Ce stade est la suite logique du précédent avec une atteinte du bord libre plus importante et un aplatissement complet des cuspidés.

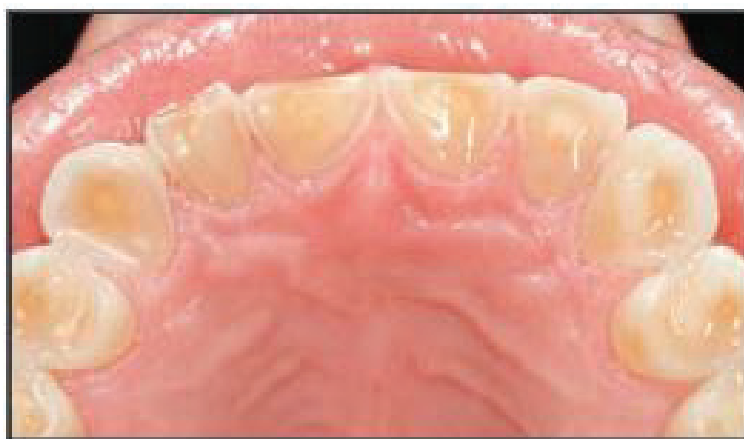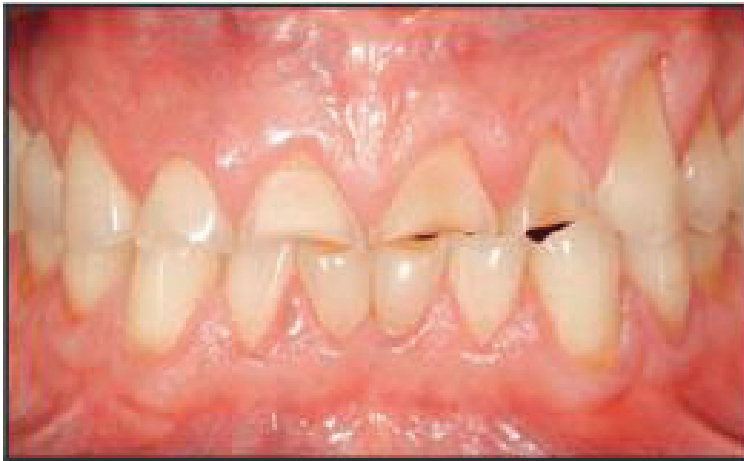La réhabilitation complète des fonctions orales va se faire selon la 3step technique, les dents postérieures seront restaurées à l'aide d'onlay et les dents antérieures avec la technique sandwich. (43 ; 44 ;45)



Classe 5 ACE : exposition dentinaire sévère avec une atteinte du bord libre supérieure à 2 mm avec perte de l'émail vestibulaire sans perte de vitalité.

L'atteinte de la structure dentaire est très importante, les fonctions orales (masticatoire, esthétique et autres) sont totalement compromises. Il s'agit de l'avant dernier stade de la classification, la maladie est à un stade terminal, les pertes de substances remettent déjà en jeu le pronostic concernant la conservation des dents.

La réhabilitation complète via la 3step technique est toujours possible mais il s'agit dans ces cas là d'une approche expérimentale. Le traitement par prothèse fixée et donc la dévitalisation d'une majorité des dents est souvent nécessaire. (36 ;38)



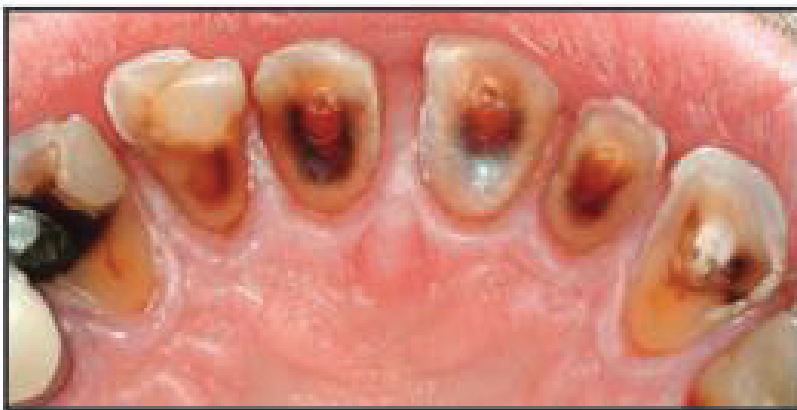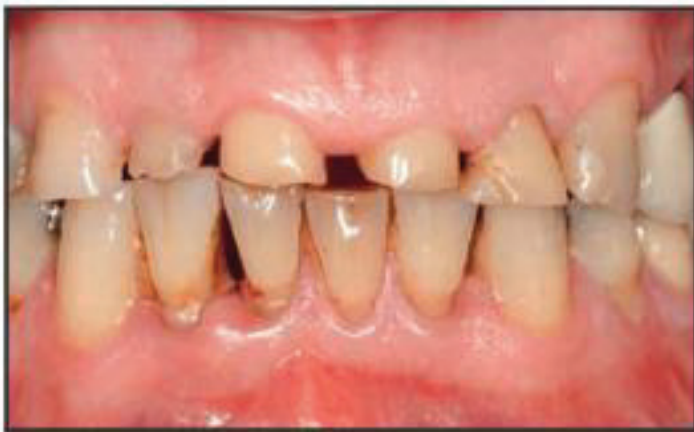27

Classe 6 ACE : exposition dentinaire sévère avec une atteinte du bord libre supérieure à 2 mm avec perte de l'émail vestibulaire avec perte de vitalité.







A ce stade terminal, l'absence de réponse aux tests de vitalité pulpaire s'explique par la calcification complète des dents après plusieurs années d'attaque tribo-chimique.







La perte de structure dentaire est quasi-totale et la réhabilitation prothétique est très complexe car les traitements endodontiques ne sont pas toujours réalisables.

Le pronostic est de plus en plus mauvais, cependant une approche hautement expérimentale consiste à traiter le patient en suivant le protocole de la 3 step tout en considérant que la perte de vitalité n'est pas d'origine infectieuse et ne nécessite donc pas de traitement.(27)



27

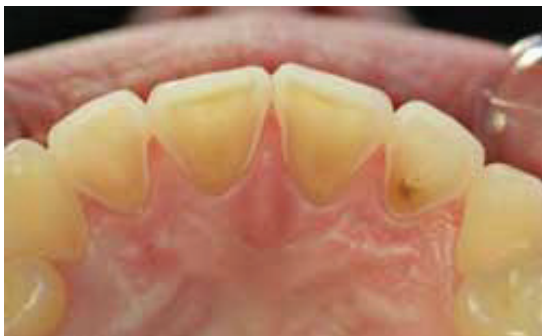ACE Class I	 <p>Thinning of palatal enamel</p>	 <p>Treatment: No restorative treatment</p>
ACE Class II	 <p>Dentin exposure on the palatal aspect (contact areas), no damage to incisal edges</p>	 <p>Treatment: Direct or indirect palatal composites</p>
ACE Class III	 <p>Dentin exposure on the palatal aspect, damage to incisal edges (< 2 mm)</p>	 <p>Treatment: Palatal veneers</p>

ACE Class IV	 <p>Extended dentin exposure on the palatal aspect, loss of tooth length (> 2 mm), preserved facial enamel</p>	 <p>Treatment: Sandwich approach</p>
ACE Class V	 <p>Extended dentin exposure on the palatal aspect, loss of tooth length (> 2 mm), loss of facial enamel</p>	 <p>Treatment: Sandwich approach (experimental)</p>
ACE Class VI	 <p>Advanced loss of tooth structure leading to pulp necrosis</p>	 <p>Treatment: Sandwich approach (highly experimental)</p>

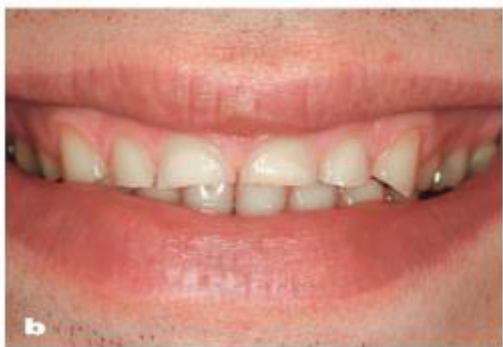4 Traitement d'un patient présentant des lésions érosives multiples et généralisées

Objectifs du traitement : protéger l'organe dentino-pulpaire, rétablir la dimension verticale et redonner une fonction esthétique.

Comme nous l'avons établi dans les parties précédentes, les attaques acides entraînent une érosion des tissus dentaire qui est responsable de pertes de substance conséquentes ayant des répercussions telles que l'augmentation du risque carieux (par exposition dentinaire), la perte de dimension verticale, ainsi que l'atteinte de la fonction esthétique.

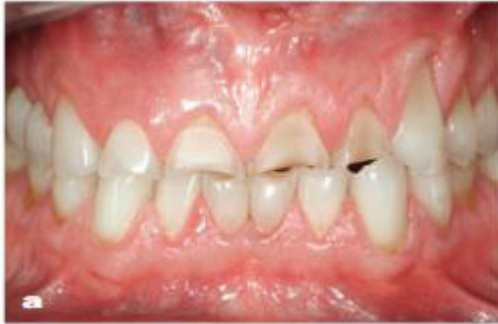

On observe sur cette image une carie sur la face palatine de la 22 due à l'exposition dentinaire causée par une attaque acide. (14)



44

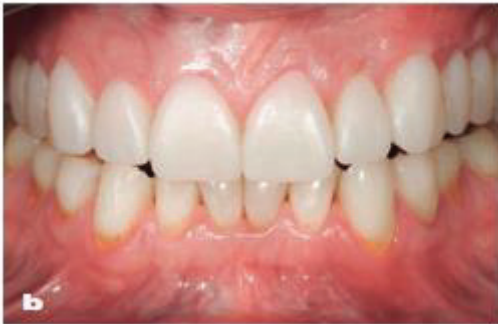Cette photographie illustre bien la perte de dimension verticale engendrée par les pertes de substance causées par les attaques acides.



44

On observe sur cette photographie une atteinte quasi complète des faces vestibulaires des incisives maxillaire su ce patient atteint d'érosion sévère.

Il sera nécessaire de remplacer les tissus érodés afin de protéger l'organe dentino-pulpaire, de minimiser le risque carieux et de rétablir toutes les fonctions de l'organe dentaire altérées par ces pertes de substance.



44

L'objectif du traitement sera donc de remplacer les pertes de substance, de redonner un aspect fonctionnel aux dents antérieures et postérieures, de rétablir la dimension verticale et de redonner une esthétique du sourire.

Réhabilitation esthétique et fonctionnelle d'un patient atteint d'érosion sévère. (Classe ACE 3, 4 voire 5) selon la 3step technique

Traditionnellement, la méthode recommandée et le plus souvent utilisée lorsqu'il s'agit de traiter un patient atteint de grosses pertes de substance généralisées est une réhabilitation prothétique complète par prothèse fixée. (47 ; 48 ; 49) Etant donné l'importance des pertes de substance, il est souvent nécessaire, dans ces cas-là, de réaliser des restaurations coronoradiculaires coulées afin d'avoir un ancrage et de permettre la reconstitution coronopériphérique totales des dents. Cette méthode est donc particulièrement invasive.

Comme décrit dans la première partie, les patients concernés par ce genre de lésions sont souvent très jeune, il est donc préférable d'éviter d'avoir recours à ce genre de traitement. (4 ; 5 ; 6 ; 8 ; 10)

Grâce aux progrès réalisés dans les biomatériaux en termes de collage, l'indication de ce genre de réhabilitation par prothèse fixée a diminué au profit d'une méthode plus économe en tissu dentaire. (41 ; 42)

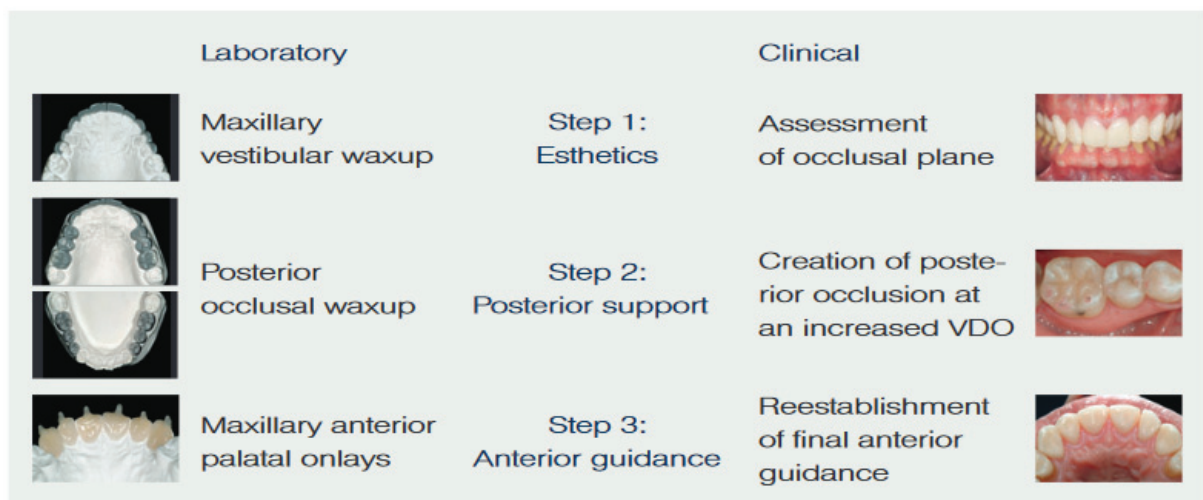
La méthode décrite par le Docteur Francesca Vailati dont le principe fondamental est la conservation tissulaire est une méthode récente qui a fait ses preuves à l'heure actuelle. (43 ; 44 ; 45)

Cette méthode, dite « three step technique », est une combinaison de trois étapes cliniques alternées avec trois étapes laboratoire qui permettent d'obtenir un résultat esthétique et fonctionnel idéal sans avoir besoin de réaliser d'importants délabrements tissulaire supplémentaires.

La première étape consiste à déterminer cliniquement le plan d'occlusion et l'augmentation de dimension verticale nécessaire à l'aide de mock-up réalisés au laboratoire. (43)

La deuxième étape est une augmentation de la dimension verticale d'occlusion à l'aide d'onlays ou d'overlays. (44)

Enfin la troisième et dernière étape va rétablir le guide antérieur et la fonction esthétique de manière permanente. (45)



Les pertes de substance ne sont remplacées qu'à l'aide d'onlays ou overlays qui sont collés sur les dents postérieures, des restaurations palatines au composite sont faites sur les dents antérieures maxillaires, et des facettes céramiques sont utilisées pour redonner une esthétique du sourire. Donc une réhabilitation totale pratiquement sans toucher les dents.

Ces restaurations partielles collées nous permettent donc de restaurer les pertes de substances, de ré-augmenter la dimension verticale d'occlusion et de rétablir les fonctions masticatoire et esthétique perdues.

Contrairement aux méthodes traditionnelles de prothèses fixées, (47 ; 48 ; 49 ;) par réalisation de couronnes multiples, la « three step technique » permet de conserver un maximum de tissu sains et de ne pas délabrer d'avantage des dents avec des pertes de substances déjà conséquentes.

Une étude prospective à l'université de Genève est en cours afin de déterminer la longévité des réhabilitations réalisées selon cette méthode et de proposer ce traitement comme traitement de référence « the new standard of care » (43)

Première phase : détermination du plan d'occlusion en fonction des critères esthétique.

L'objectif majeur de cette technique est de répondre aux exigences esthétiques du patient.

Ce sera donc le premier critère à remplir lors de cette réhabilitation.

La première phase est une succession d'étapes cliniques et d'étapes laboratoires qui ont pour but de déterminer le plan d'occlusion pour notre réhabilitation. (43)

La première étape laboratoire est un montage directeur ou wax up des dents antérieures, réalisé à partir d'empreinte primaire, afin de modéliser le résultat esthétique et fonctionnel final.

Le wax-up concerne non seulement les faces vestibulaires des incisives et canines maxillaires, mais aussi les prémolaires voire la première molaire maxillaire si sa face vestibulaire est atteinte par l'érosion dans les cas sévère.

Les critères pour réaliser le wax up en antérieur sont la position du bord libre, la forme, la longueur et l'axe des dents.

Cependant un critère vient s'ajouter afin d'obtenir l'harmonie entre le plan d'occlusion et les bords libres : la position des cuspides vestibulaires des dents postérieures maxillaires.

Cette position est déterminée de manière ce que lorsque de patient est de face et souriant, la courbes reliant les cuspides vestibulaires des dents maxillaires suive la courbe de la lèvre inférieure.

La position des cuspides vestibulaires doit être plus cervicale que les bords libres afin d'éviter l'aspect inesthétique du « reverse smile ».

C'est pourquoi le wax-up des faces vestibulaires des dents postérieures maxillaire est important pour la visualisation du projet esthétique et du plan d'occlusion.

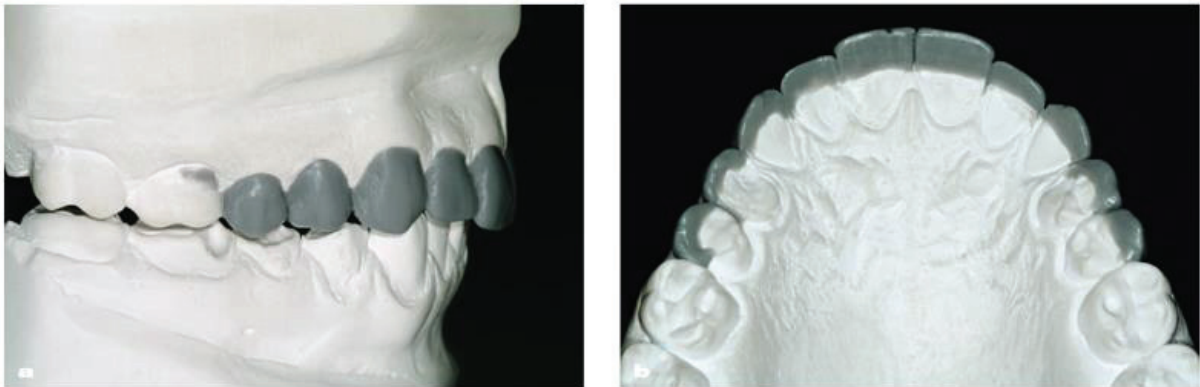
Les prémolaires sont donc incluses dans le masque esthétique, car ce sont elles qui permettent de déterminer le plan d'occlusion. (43)

Afin de réaliser le mock-up, le technicien de laboratoire fournit au praticien une clé en silicone transparent, qu'il va placer en bouche lors de la première étape clinique, et qui va lui permettre d'injecter une résine photo-polymérisable permettant d'obtenir directement en bouche un aperçu du résultat esthétique final à travers ce masque esthétique.

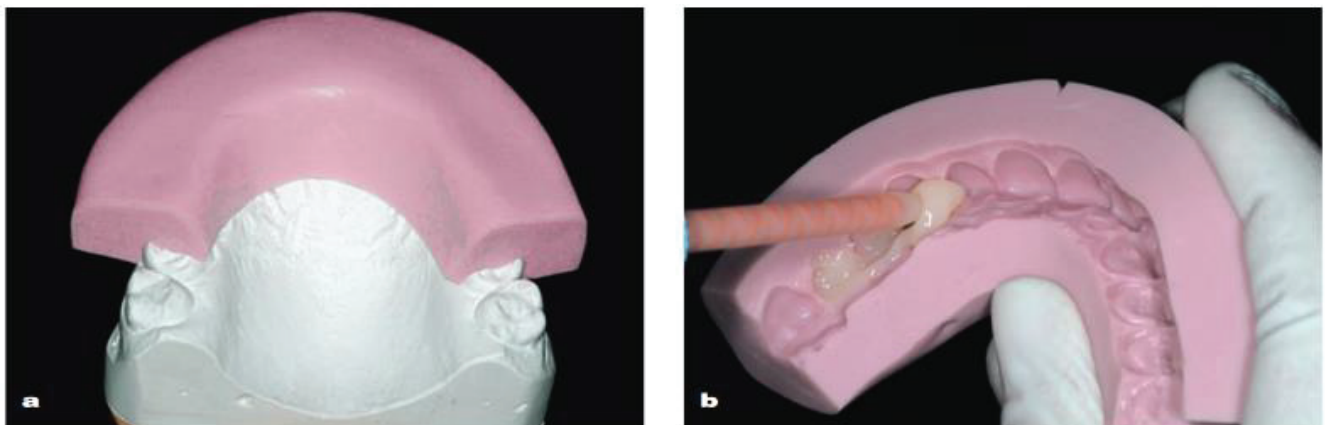
Cette procédure est réalisée sans préparation des tissus dentaires et surtout sans collage ce qui permet de retirer le masque à la fin de la séance. (37)

Ce dernier permet au praticien de visualiser le plan d'occlusion à partir des bords libres et d'effectuer des retouches de manière à répondre le plus efficacement possible aux doléances esthétiques du patient.

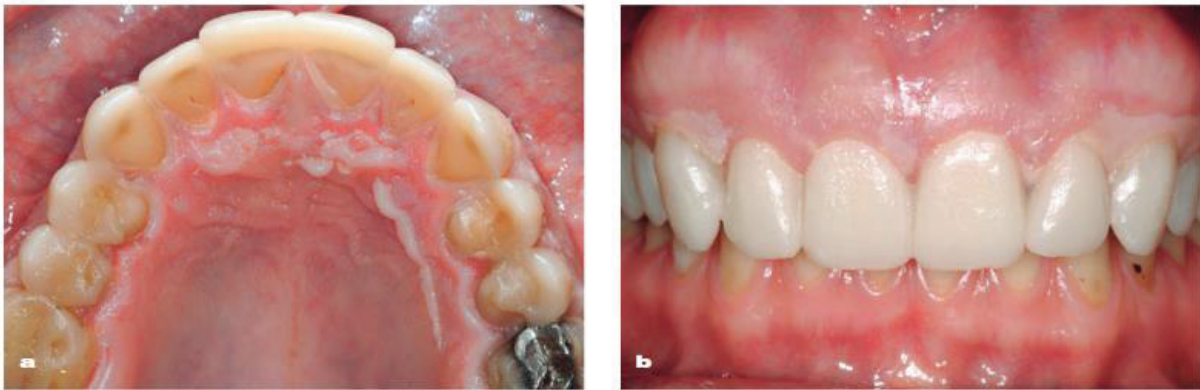Ces données seront ensuite transmises au technicien de laboratoire qui se servira de ce masque comme guide pour la réalisation du wax up des dents postérieures. (43)



43 Ici, le wax up des faces vestibulaires maxillaires qui permet la visualisation du projet esthétique et du plan d'occlusion.



43 Ici la clé en silicone permettant d'injecter la résine en bouche et de modéliser le résultat esthétique et fonctionnel final.



Et voici le masque esthétique positionné en bouche sans collage.

Une fois le plan d'occlusion déterminé en partant du bord libre et en respectant les courbes décrites précédemment, il est nécessaire de déterminer une position de référence de la mandibule lors de notre reconstruction. (43)

Lors des reconstructions prothétiques conventionnelles impliquant un grand nombre de dents postérieures, la position de référence qui est le plus souvent choisie est la relation centrée. (50)

Ce choix est lié au fait que lors des préparations corono-périphériques, de manière simultanée sur les deux arcades, d'un grand nombre de dents postérieures, on perd les points d'intercuspitation ainsi que le calage postérieur, ce qui rend la position d'intercuspitation maximale non reproductible et donc inutilisable.

Cependant, la 3step technique est basée sur 2 grands principes : l'économie tissulaire et le collage. L'approche va donc être différente car la chronologie de la reconstitution, comme nous le verrons dans la deuxième étape, va nous permettre de conserver les points d'intercuspitation et la dimension verticale d'occlusion originelle lors des étapes d'enregistrement et de validation de l'occlusion. (43)

De plus, comme nous l'avons décrit dans le chapitre précédent, les lésions érosives des dents antérieures maxillaires donnent très souvent un aspect concave aux faces palatines ce qui provoque des égressions des incisives mandibulaires et qui a pour effet de fragiliser considérablement le bord incisif.

L'égression dents incisives mandibulaires qui est due à un mécanisme de compensation, va donc nous forcer à augmenter la DVO.

L'augmentation de la DVO chez un patient en classe 2 dentaire peut conduire à une perte du guide incisif. (43)

La position choisie sera alors l'occlusion dite de convenance à laquelle le patient est habitué tout en vérifiant que la mandibule reste centrée dans un plan transversal et sagittal lors des phases d'enregistrement de l'occlusion.

La perte de dimension verticale causée par les pertes de substances est difficile à déterminer cliniquement à cause des mécanismes de compensations tels que l'égression des incisives mandibulaires ainsi que des molaires maxillaires parfois même avec le processus alvéolaire. (14 ;36)

« Cliniquement, il n'est pas pertinent de quantifier la perte de DVO. Une augmentation de DVO est toujours obligatoire et elle doit permettre de limiter au plus possible les préparations tissulaires afin d'éviter les traitements endodontiques ». (43)

L'augmentation de dimension verticale doit être la plus petite possible et doit être validée cliniquement grâce à une phase provisoire pour améliorer la longévité de la reconstitution.

Elle va être établie de manière arbitraire sur l'articulateur semi adaptable afin de dégager l'espace nécessaire à la reconstruction des dents postérieures par le biais de la tige incisive et le plan d'occlusion sera dicté par les doléances esthétiques du patient obtenues et transférées sur l'ASA à l'aide du masque esthétique. (43)

Il existe une marge d'erreur liée au fait que l'ASA ne permet pas de reproduire la cinétique mandibulaire avec précision à cause de l'asymétrie physiologique des muscles élévateurs et abaisseurs de la mandibule lors des mouvements d'ouverture-fermeture, de diduction et de propulsion.

Cette imprécision sera corrigée cliniquement lors des différentes phases d'essayage et de provisoire.

Trois différentes méthodes existent afin de déterminer et de valider une dimension verticale cliniquement.

La première méthode est l'utilisation d'une plaque occlusale.

L'avantage est qu'elle ne nécessite pas de préparations des tissus dentaires et qu'elle est parfaitement réversible.

Le gros inconvénient est qu'elle suppose une totale coopération du patient qui devra la porter 24 h sur 24 h, ce qui est inenvisageable car son épaisseur perturbe les fonctions orales telles que la phonation, ou la déglutition ce qui est particulièrement handicapant d'un point de vue social pour des patients jeunes qui sont dans la vie active et ne peuvent se permettre de porter cette plaque occlusale pendant la journée.

La deuxième méthode est la réalisation de collage provisoire. Son inconvénient est, qu'en plus du surcoût au niveau laboratoire, il est nécessaire de préparer un minimum les tissus dentaires pour avoir une épaisseur suffisante de matériau. Le résultat n'est donc pas à 100% réversible.

La troisième méthode est la réalisation de composite en technique directe à main levée mais il est quasiment impossible de reproduire le wax up à l'identique.

La phase 2 de la 3step technique permet de combiner tous les avantages de ces trois méthodes sans les inconvénients en réalisant une « plaque occlusale fixe » à l'aide de résine composite.
(44)

Deuxième phase : rétablissement du calage postérieur en fonction des doléances esthétiques du patient

A la fin de la première phase l'occlusion est enregistrée et transférée sur asa à l'aide d'un arc facial. (43)

Le plan d'occlusion est déterminé à l'aide du masque esthétique et la dvo est augmentée de manière à obtenir un espace suffisant pour la reconstruction des dents postérieures.

Le travail réalisé au laboratoire lors de cette phase est un wax up des prémolaires et des premières molaires afin de restaurer le calage postérieur et la fonction masticatoire.

Le wax up peut s'étendre jusqu'au canines si il est nécessaire de le schéma occlusal choisi est la fonction de groupe postérieur.

Dans de rares cas, lorsque le guide antérieur est peu marqué, on réalise aussi les wax up des dents antérieurs afin d'être sûr d'obtenir une désocclusion des dents postérieures lors des mouvements de propulsion de la mandibule.

Le technicien de laboratoire fournit ensuite une clé en silicone transparent du wax up au praticien. (44)

Cette clé permet au praticien de venir réaliser, lors la deuxième étape clinique, des restaurations composites en technique directe sans avoir recours à préparer et donc à délabrer les dents.

Ces restaurations sont comparés dans la littérature (44), à une plaque occlusale fixe puisqu'ils jouent le même rôle, présentent le même avantage (méthode réversible) et n'ont pas les mêmes inconvénients (la possibilité pour le patient de retirer la plaque)

La fabrication des onlays provisoires en bouche est relativement simple, en effet, il suffit de placer une résine composite dans la clé en silicone que l'on vient positionner en bouche, puis de polymériser.

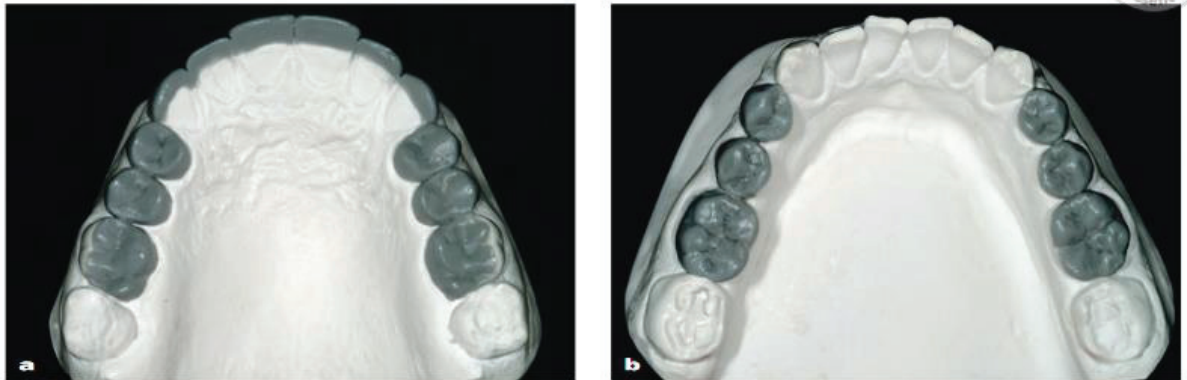
Les restaurations sont ensuite retirées de la clé, ajustés, puis collés en suivant les protocoles de collage classique.

La seule difficulté clinique est le choix du matériau et le dosage de la quantité à utiliser.

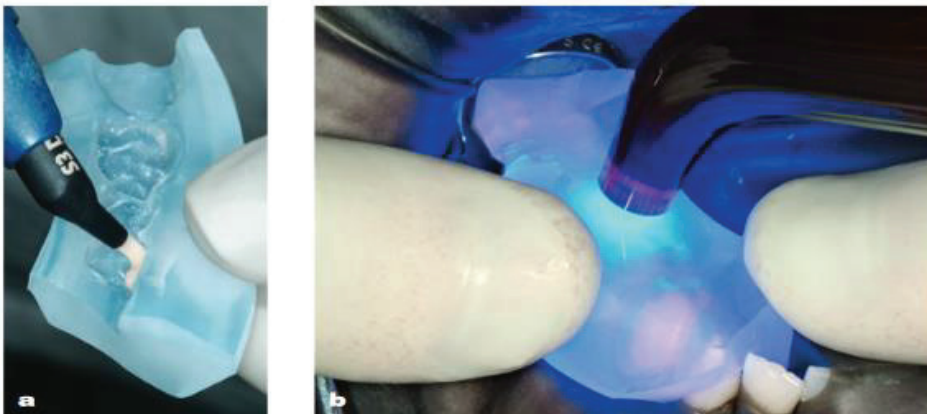
Le matériau utilisé doit présenter des propriétés mécaniques suffisantes pour résister aux forces masticatoires en postérieur. Il doit aussi être suffisamment fluide pour reproduire fidèlement les sillons, les cuspidés et les points d'occlusion du wax up.

Il convient donc d'utiliser un composite macro-chargé au préalablement réchauffé de manière à lui donner une meilleure thixotropie.(44)

Il est aussi important de bien doser la quantité de matériau afin de ne pas déformer la clé, de ne pas la déstabiliser et de ne pas avoir de manque. (44)



44 ici les wax up et la clé transparente permettant de réaliser le collage provisoire sur les dents postérieures

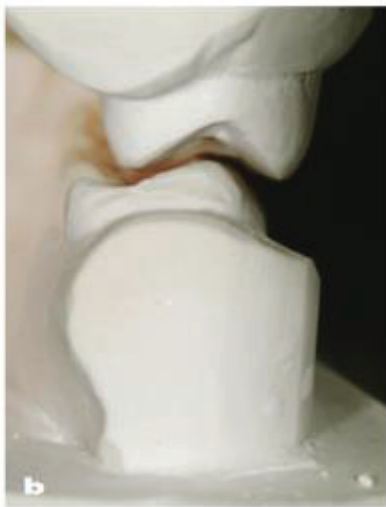
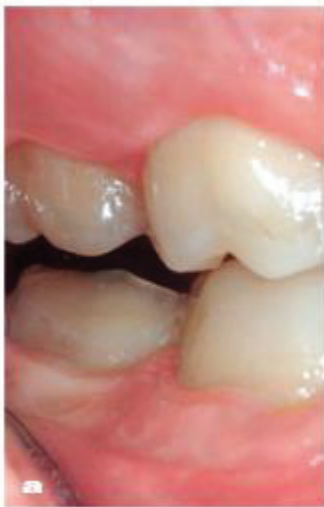
Le fait de ne pas reconstituer les deuxièmes molaires présente des avantages.

Tout d'abord, il a été prouvé dans la littérature que la reconstruction de 3 dents cuspidées par quadrant était suffisante afin de tester et de valider une augmentation de dv.

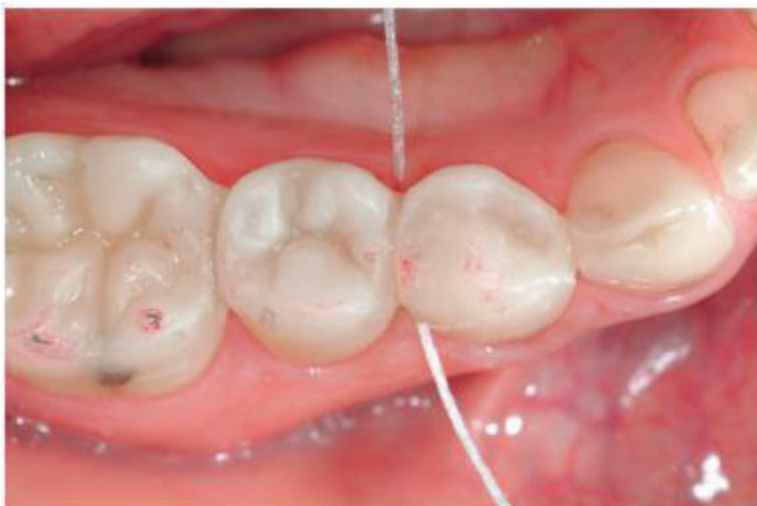De plus, l'absence de reconstruction au niveau des 7 permet de positionner la clé en distal par butée d'enfoncement, d'une part, et de visualiser en bouche l'augmentation de dv d'autre part.

Le seul inconvénient de ces restaurations provisoires est que l'hygiène inter-dentaire par voie occlusale est rendue impossible, mais elle est toujours permise par voie vestibulaire. (44)



44

L'espace au niveau des 7 nous permet de visualiser l'augmentation de dv.



Les onlays provisoires collés permettent toujours l'hygiène inter dentaire par la voie vestibulaire.

Les restaurations provisoires sont constitués quadrant par quadrant et les réajustements de l'occlusion sont réalisés lors de cette étape.

Les réajustements souvent nécessaire car il existe une marge d'erreur liée à l'utilisation d'un asa et à l'augmentation arbitraire de la dv à l'aide de la tige incisive.

Le seul moyen fiable d'obtenir des contacts occlusaux précis est de réaliser ces réajustements en bouche, l'utilisation de la relation centrée est totalement inappropriée.

Ces restaurations provisoires en composite vont nous permettre de tester la nouvelle dimension verticale d'occlusion et les onlays définitifs (en céramique ou en résine de laboratoire) ne seront réalisés qu'une fois la dv validée et acceptée par le patient, mais aussi après la restauration définitive du guide antérieur dans la phase 3. (45)

Le gros avantage de cette méthode, est que cette « plaque occlusale fixe » à base de résine composite, présente un caractère réversible.

Si le patient ne tolère pas la nouvelle dv, au niveau neuromusculaire, articulaire ou même fonctionnel (phonation ou déglutition par exemple), il est toujours possible de modifier le plan d'occlusion tout en respectant la position de bord libre. (40 ; 44 ;36 ;38)

L'ajustement occlusal des restaurations définitives sera aussi facilité par la présence des restaurations provisoires car elles seront ajustées côté par côté, il suffira donc de reproduire les mêmes contacts occlusaux sur les provisoires antagonistes lors de l'essayage des onlays définitifs.

La réalisation de collage provisoire sur les dents antérieures n'est pas obligatoire. (36 ;38)

Il a en effet été prouvé, que les patients toléraient bien une augmentation de dv avec un léger overbite.

Le délai d'attente entre la phase 2 (provisoire) et la phase 3 (définitive), doit être suffisant pour tester et valider la dv, mais il ne doit pas être trop long pour éviter une égression des dents antérieures lorsqu'on ne réalise pas de collage provisoire.

L'université de Genève préconise un délai d'un mois entre la phase 2 et la phase 3. (44)

Troisième phase : Rétablissement du guide antérieur

A la fin de la deuxième étape, le calage postérieur est rétabli. Il ne reste plus qu'à reconstituer le guide antérieur et à rétablir la fonction esthétique. (45)

Les dents antérieures seront reconstituées via une méthode que l'on nomme la « technique sandwich » ou encore « technique bi-laminaire ». (45 ;46)

Comme nous l'avons vu précédemment, les faces palatine des dents maxillaires présentent de très volumineuses pertes de substance d'origine multifactorielle (l'érosion étant la cause principale à laquelle viennent s'ajouter l'attrition et l'abrasion qui sont accélérées par l'exposition dentinaire dues à l'érosion) qui donnent un aspect concave aux faces palatines et qui affaiblissent voire détruisent le bord libre .(14 ;27 ;40)

Dans ces cas-là, la méthode traditionnelle de reconstitution par prothèses fixées obligerait le praticien à éliminer les faces mésiales et distales afin de reconstituer la dent au moyen de reconstitution corono-périphériques totales.

Il a été prouvé par de nombreuses études que les crêtes marginales et le pont d'émail sur les dents postérieurs étaient les poutres de résistances de la dent pulpée ou dépulpée et que leur élimination entraînaient une perte de solidité de la dent. (52 ; 53 ; 54 ;)

Les crêtes marginales des dents antérieures jouent le même rôle et leur élimination provoquent une perte considérable de résistance à la flexion (45)

De plus, sur une dent antérieur délabrée il est souvent nécessaire de réaliser un traitement endodontique et une reconstitution corono-radiculaire pour restaurer la dent par prothèses fixées. Or, la durée de vie d'un tel traitement sur un patient jeune n'est pas satisfaisante. (48)

La même université de Genève est actuellement en train de mettre en place une nouvelle méthode de reconstitution des dents antérieures dite « technique sandwich », (46)

Les 2 principes fondamentaux de cette technique sont le bio-mimétisme et la technologie adhésive. (41 ;42)

Cette approche consiste à coller dans un premier temps des facettes en palatin de manière à reconstituer les faces palatines ainsi que le bord libre, puis dans un second temps à réaliser des facettes vestibulaires en céramique en considérant le composite comme une partie à part entière de la dent lors de la préparation.(46)

Ce protocole étant récent, un suivi clinique sera évidemment nécessaire afin de pouvoir intervenir en cas de décollement ou de fracture.

La notion de gradient thérapeutique étant mise en valeur lorsque l'on choisit ce type de reconstitution car il est toujours possible de traiter la dent par prothèse fixée après le décollement ou la fracture d'une restauration adhésive collée alors que l'étape qui suit un échec en prothèse fixée conventionnelle est souvent l'extraction puis l'implantation.(45)

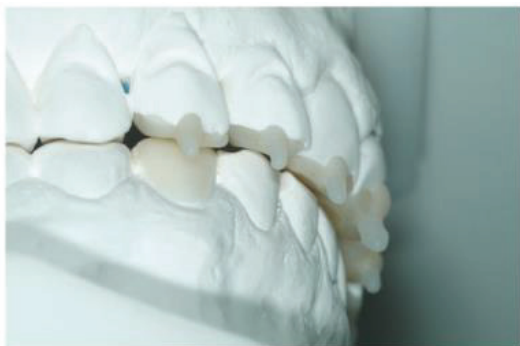Suite à la phase de temporisation d'un mois qui nous aura permis de tester la nouvelle dvo.(44), il est nécessaire de reprendre des empreintes et de monter les modèles sur asa à l'aide d'un arc facial de manière à permettre au technicien de laboratoire de vérifier la correspondance entre le plan d'occlusion obtenu en bouche et celui déterminé sur le premier wax up.

La préparation en bouche pour les onlays est assez simple et rapide puisque l'augmentation de dv (qui peut être visualisée grâce aux deuxièmes molaires) nous permet de disposer d'un espace suffisant pour coller les onlays. (44)

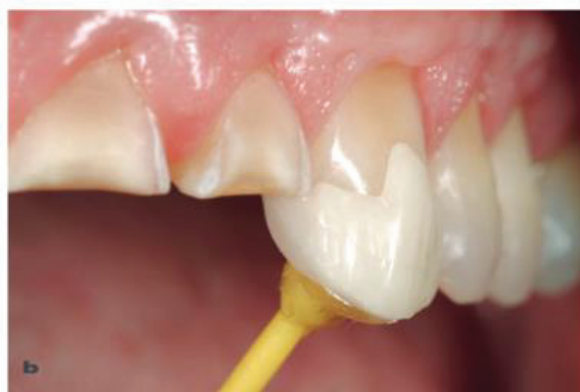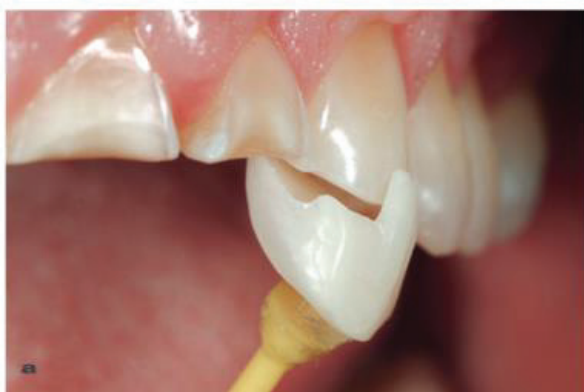La seule préparation nécessaire sera un stripping au niveau inter dentaire afin d'éliminer l'émail non soutenu et de permettre le fractionnement des modèles positifs unitaires, ainsi qu'un « dépolissage » des surfaces dentaires à l'aide d'un sablage à l'oxyde d'alumine de manière à obtenir une meilleure rétention micromécanique. (36 ;37 ;38 ;45)

De plus comme décrit dans les précédentes parties il subsiste un bandeau d'émail au niveau gingival (à cause du fluide gingival et de la plaque dentaire), les limites des préparations sont donc toutes supra-gingivales, l'empreinte et le collage sont donc aisées.

Les dernières étapes clinique et laboratoire seront la prise d'empreinte, la réalisation et le collage des onlays.



45



Réalisation au laboratoire des facettes palatines puis essayage en bouche et collage. Le collage des facettes se fera sous digue en observant le protocole de collage décrit par Pascal Magne et Francesca Vailati. (41 ; 42)

Le collage des onlays palatins vient conclure cette dernière étape de la 3step technique.

Restauration postérieure définitive et technique sandwich

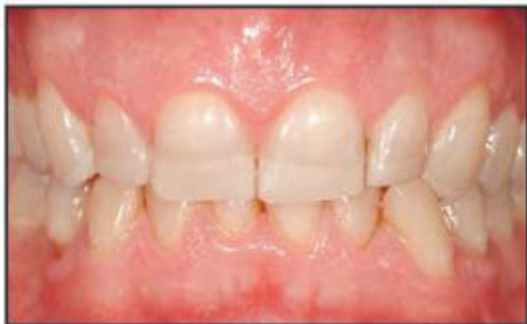Dans les cas où l'on souhaite obtenir un résultat esthétique plus abouti et remplacer les composites de couleur mono-lytique sur les dents antérieures, le protocole de l'université de Genève préconise de réaliser les facettes antérieures en céramique avant de remplacer les restaurations provisoires postérieures par des définitives. Les facettes céramique ne sont pas indispensables concernant la classe ACE «3 car l'émail vestibulaire n'est pas atteint et que la perte au niveau du bord libre est inférieure à 2mm. La décision de réaliser les facettes vestibulaires sera prise en fonction des doléances esthétiques du patient. (45 ; 46)

La réalisation des facettes antérieures se fait selon la méthode classique. (51) Un deuxième mock up est réalisé (bien que pas indispensable) de manière à confirmer le projet esthétique une nouvelle fois puis les préparations sont réalisées à travers le mock up tout en considérant la facette palatine comme une partie intégrale de la dent. (39 ; 46)

Un retour palatin est réalisé afin d'obtenir de meilleures propriétés optiques et le joint de collage est inclus dans la masse même de la facette en palatin tout en évitant les points d'occlusion en statique.

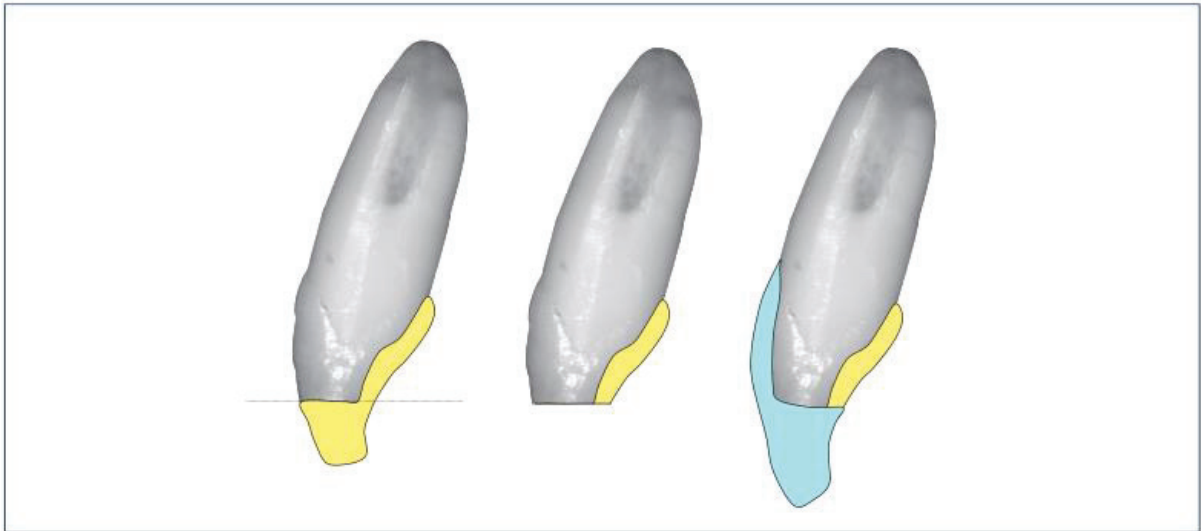
Lors de la réalisation du retour palatin, le docteur Vailati préconise l'élimination complète du composite en vestibulaire car il ne possède pas les mêmes propriétés optiques (translucidité) que les tissus dentaires afin d'optimiser le résultat esthétique.

Cependant, lorsque la perte de substance est trop importante (classe ACE 4 et 5) et que la hauteur dans le sens vertical de la dent est trop courte il convient de conserver une partie du composite de manière à obtenir une surface de collage plus grande et d'utiliser une céramique plus opaque, ce qui représente une difficulté supplémentaire. (45)



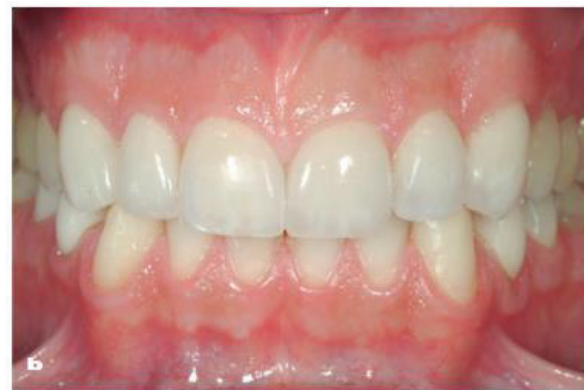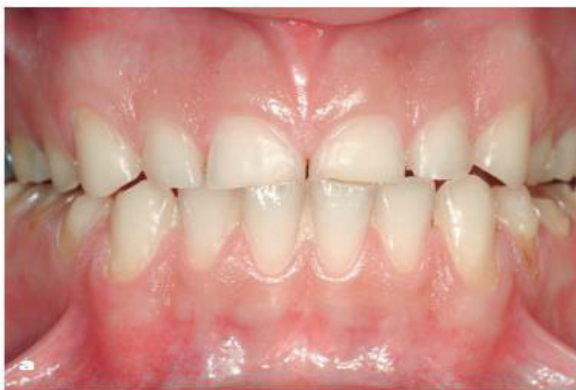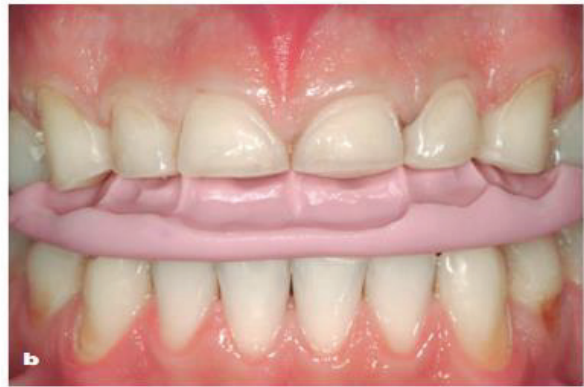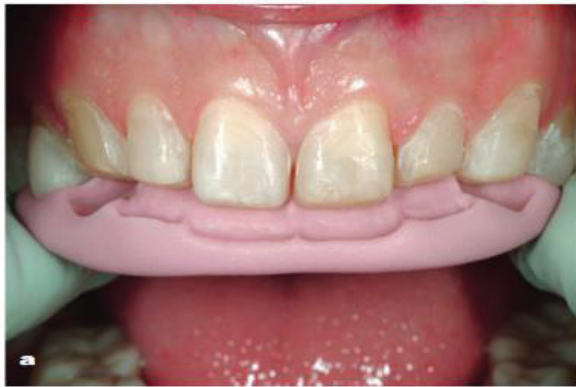27

On observe ici clairement la différence de teinte entre les tissus dentaires et les bords libres reconstitués à l'aide de la facette composite.



27

Ce schéma illustre le type de préparation nécessaire afin de masquer le composite avec la céramique.



45 La réalisation de facettes vestibulaires en céramique en suivant les principes de la technique sandwich permet d'obtenir un résultat esthétique bien meilleur.

Une fois les dents antérieures reconstituées, et les fonctions orales et esthétiques rendues, il convient de remplacer les restaurations postérieures temporaires par des restaurations définitives.

Cette transition sera faite en travaillant quadrant par quadrant de manière à pouvoir conserver et vérifier la dvo et les points d'intercuspitation lors des différentes étapes de préparation, d'empreinte et de collage des onlays ou overlays.

Avant la préparation on réalise une clé en silicone des provisoires puis on prépare les dents du premier quadrant et on prend l'empreinte.(45)

La clé en silicone nous permet de temporiser en inter séance tout en conservant la dvo.

Le choix des matériaux en postérieur se fait en fonction de la hauteur disponible.

Le collage en bouche des onlays sera fait quadrant par quadrant selon le même protocole que pour les dents antérieures sauf qu'un traitement chimique à l'acide fluorhydrique sera fait plutôt qu'un sablage si le matériau choisi est une céramique vitreuse.

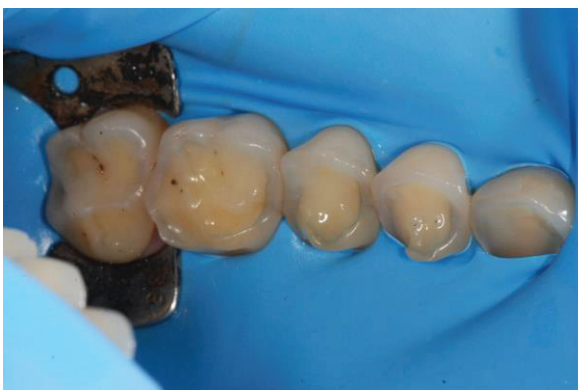Après l'essayage en bouche, on applique un acide orthophosphorique pendant 20 secondes puis on rince pendant 20 secondes afin d'éliminer les protéines salivaires de l'intrados de la pièce prothétique.

Ensuite, on applique l'acide fluorhydrique pendant 30 secondes afin d'agir sur la phase vitreuse de la céramique et on rince 30 secondes.

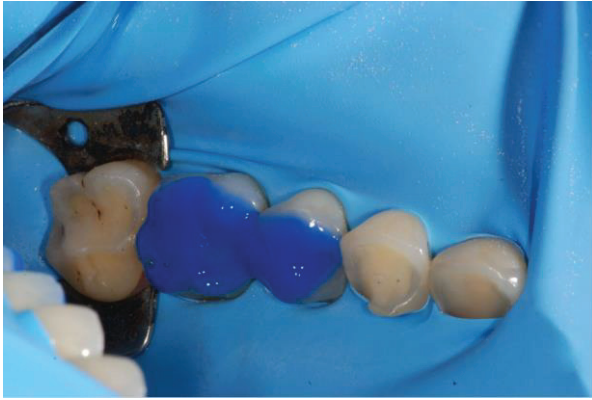
L'application du silane est alors nécessaire pour faire le lien entre la céramique et la résine de collage.

Les tissus dentaires sont aussi conditionnés mordançage, rinçage, séchage, application d'adhésif, évaporation du solvant et polymérisation pendant 30 secondes.

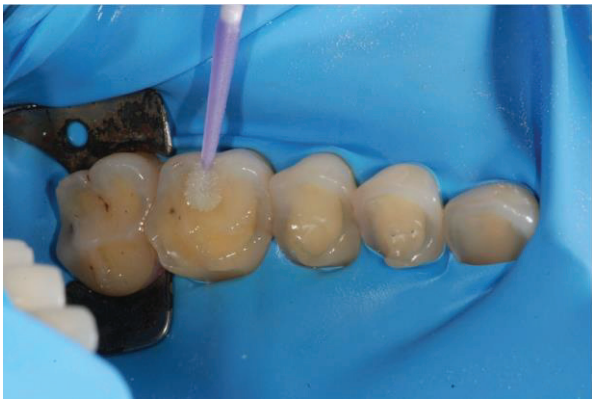La dernière étape est l'application dans l'intrados de la résine de collage, puis le positionnement de la pièce sur la dent et la polymérisation. (41 ;42)



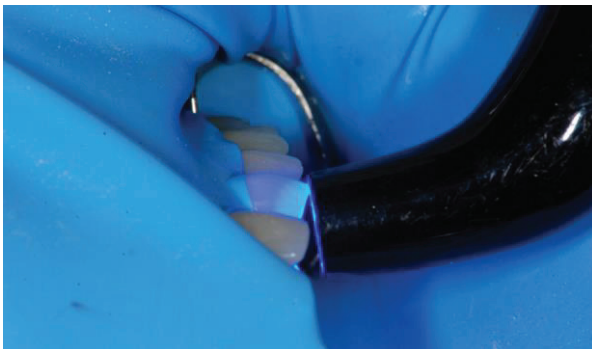
Pose du champ opératoire.



Mordançage.



Application de l'adhésif.



Photopolymérisation.

La dernière étape clinique sera la reconstitution en « free hands » des incisives mandibulaires à l'aide de composite direct et d'une clé linguale.

En effet, les incisives mandibulaires étant peu touchées par l'érosion il n'est pas nécessaire d'avoir recours à des méthodes indirectes. (45)

Synthèse

Le traitement d'un patient atteint d'érosion sévère (ACE 3,4, et 5) se fait selon une méthodologie bien précise.

La première étape est de préfigurer et de valider un projet esthétique et fonctionnel. C'est donc l'esthétique qui va guider notre réhabilitation. Le plan d'occlusion, la dimension verticale, et la position de référence sont tous déterminés en fonction des critères esthétiques et fonctionnels précis.

Les phases clinique et laboratoires importantes à ce stade sont donc la réalisation du wax up et l'essayage en bouche du masque esthétique. Ces deux étapes permettent de valider le projet esthétique selon les doléances du patient.

La deuxième étape est celle de la validation de la nouvelle dimension verticale d'occlusion.

Au laboratoire, la dimension verticale est augmentée de manière arbitraire. Les seuls critères pris en compte sont le fait de respecter le plan d'occlusion imposé par la demande esthétique et le fait de ménager un espace suffisant pour ajouter du matériau sur les faces occlusales dents postérieures.

La deuxième étape clinique consiste à augmenter la dimension verticale avec des collages issus des wax up et valider l'adaptation du patient à cette nouvelle hauteur.

Une fois cette hauteur validée, la troisième phase consiste à rétablir le guide antérieur à l'aide d'onlay ou de facettes palatines.

La conception de ces facettes palatines se fait de manière fidèle au premier wax up en respectant les doléances esthétiques du patient.

Une fois guide antérieur rétabli, la restauration définitive des dents antérieurs en suivant les principes de l'économie tissulaire en suivant la technique bi laminaire peut être réalisé.

La restauration définitive des secteurs postérieurs se fait en dernier.

Tableau récapitulatif

Manifestations cliniques et correspondance dans la classification BEWE (score total)	Degré d'importance de la maladie et niveau de risque	Traitement choisi
Atteinte amélaire minime chez un patient jeune, sans exposition dentinaire (BEWE entre 0 et 8)	Stade initial et niveau de risque faible	Traitement préventif : dentifrice et /ou gouttière fluorée Traitement étiologique (suppression des facteurs de risque alimentaire, prise en charge médicale, prise en charge psychologique)
Exposition dentinaire, lésion concave de moins de 1.5 mm sur les faces palatines des incisives maxillaires et exposition dentinaire au niveau des points de contacts occlusaux (BEWE entre 8 et 13)	Stade intermédiaire et niveau de risque moyen	Restauration des pertes de substances au composite par technique directe, sur les dents antérieures et postérieures *
Lésion concave de plus de 1.5 mm, aplatissement des cuspides et perte de dimension verticale (BEWE supérieur a 14)	Stade avancé et niveau de risque élevé	Reconstitution des dents antérieures et postérieures selon le protocole de la 3step technique
Lésion concave de plus de 1.5 mm, aplatissement des cuspides, perte de dimension verticale, atteinte du bord libre et/ou de l'émail vestibulaire	Stade très avancé	Reconstitution des dents antérieures et postérieures selon le protocole de la 3step technique et rétablissement de l'esthétique à l'aide de la technique sandwich
Lésion concave de plus de 1.5 mm, aplatissement des cuspides, perte de dimension verticale, atteinte du bord libre et/ou de l'émail vestibulaire et perte de vitalité pulpaire	Stade terminal	Le protocole de réhabilitation par 3step technique n'est alors plus indiqué, le traitement par prothèse fixée est conseillé.

Rappel : La classification BEWE permet de quantifier la perte de substance globale en attribuant un score chaque dents, puis à chaque sextants et de rapporter ce score à la bouche complète.

Dans un premier temps un score est attribué à chaque dent :

0=pas de lésion érosive

1=atteinte de l'état de surface, atteinte initiale

2=atteinte clairement visible, perte de moins de 50% des tissus durs

3= perte supérieure ou égale à 50% des tissus durs

La deuxième étape consiste à relever la dent dans chaque sextant dont le score est le plus élevé.

La somme des 6 scores permet d'obtenir un score global afin de quantifier la perte de substance généralisée. (11)

5 Conclusion

L'érosion est une pathologie qui a commencée à être traitée de façon récente, sa prévalence ne fait qu'augmenter d'année en année.

Les patients et les praticiens de santé sont, en général, peu sensibilisés au dépistage de ces lésions. La plupart des praticiens ne sont pas capables de poser un diagnostic précis face à un patient présentant des pertes de substances d'origine érosive et ne peuvent donc pas proposer de traitement adéquat.

Cette pathologie touche particulièrement une population jeune avec une bonne hygiène bucco-dentaire.

Elle est associée à de nombreux facteurs de risques, certaines habitudes alimentaires mais aussi et surtout à des troubles digestifs ou des pathologies psychiatriques.

Les manifestations cliniques de l'érosion dentaire sont spécifiques mais certains co-facteurs y sont fréquemment associés. Le diagnostic se fait grâce à l'anamnèse médicale et à l'examen clinique.

La classification ACE est le meilleur moyen de quantifier les pertes de substances dentaires, elle permet de poser un diagnostic précis et préconise un traitement adapté à chaque stade d'évolution de la maladie.

Ces thérapeutiques n'ont pu être mises en œuvre que grâce à l'évolution de la dentisterie adhésive, économe en tissu sain.

Les atteintes de la morphologie dentaire causées par les attaques acides sont très différentes des habituelles pertes de substance provoquées par la maladie carieuse ou même par des traumatismes.

Le traitement est donc lui aussi très différent des réhabilitations prothétiques conventionnelles.

Les progrès réalisés lors de ces dernières années dans les biomatériaux et les colles ont permis de mettre au point un nouveau protocole de soin visant à traiter les patients atteints d'érosion sévère et nécessitant une réhabilitation complète.

Ce protocole basé sur l'économie tissulaire permet de restaurer les dents atteintes, de rendre une esthétique du sourire et de rétablir les fonctions orales.

Il permet aussi de supprimer ou du moins de retarder le côté iatrogène des techniques de prothèses fixées conventionnelles pour lesquelles le traitement endodontique et la reconstitution coronaradiculaire sont souvent des conditions préalables.

Néanmoins, ces méthodes de reconstruction sont récentes, le recul clinique est donc peu suffisant.

Les nouvelles technologies comme la conception fabrication assistées par ordinateur ainsi que les potentiels échecs de cette méthode novatrice vont sans doute permettre d'améliorer ce protocole dans les années à venir et d'en faire la référence en matière de restaurations des dents atteintes de lésions érosives.

L'évolution des biomatériaux permettra sans doute, dans le futur, d'élargir l'indication de ce protocole à des réhabilitations concernant les patients atteints de para fonctions occlusales.

6 Bibliographie

1 BARTLETT D.W., Prevalence of tooth wear on buccal and lingual surfaces and possible risk factors in young European adults, J.dent Nov 2013

2Dental erosion : the acid war, Daniel Martucci, DDS, Certificate in Pedagogy of Higher Education

Assistant Professor at University of Buenos Aires, School of Dentistry, Department of Operative Dentistry and Rehabilitation

3 Bartlett DW (2005) The role of erosion in tooth wear: aetiology, prevention and management. Int Dent J 55(4 Suppl 1)

4. Dugmore CR, Rock WP (2003) Awareness of tooth erosion in 12 year old children and primary care dental practitioners. Community Dent Health

5 Dugmore CR, Rock WP (2003) The progression of tooth erosion in a cohort of adolescents of mixed ethnicity. Int J Paediatr Dent

6 Nunn JH, Gordon PH, Morris AJ, Pine CM, Walker A (2003) Dental erosion changing prevalence? A review of British National childrens' surveys. Int J Paediatr Dent

7_Dental erosion, from diagnosis to therapy, A.LUSSI

8 Bartlett DW, Coward PY, Nikkah C, Wilson RF. The prevalence of tooth wear in a cluster sample of adolescent school-children and its relation to potential explanatory factors. British Dental Journal 1998;

9 Multifactorial analysis of factors associated with the incidence and progression of erosive tooth wear. El Aidi H¹, Bronkhorst EM, Huysmans MC, Truin GJ

10 Dugmore CR, Rock WP. The prevalence of tooth erosion in 12-year-old children. Br Dent J.

11 Basic Erosive Wear Examination (BEWE): a new scoring system for scientific and clinical needs

D. Bartlett,✉

12 The role of erosion in tooth wear: aetiology, prevention and management

David W Bartlett

13 West NX, Hughes JA, Addy M. The effect of pH on the erosion of dentine and enamel by dietary acids in vitro. J Oral Rehab

14 Erosion dentaire d'origine intrinsèque. Revue d'odonto-stomatologie . February 2014
D'Incau Emmanuel University of Bordeaux

15 Lussi A, Jaeggi T (2008) Erosion diagnosis and risk factors.
Clin Oral Invest

16 Milosevic A, Lennon MA, Fear SC. Risk factors associated with tooth wear in teenagers: a case control study.

Community
Dental Health
1997;

17 Kunzel W, Cruz MS, Fischer T. Dental erosion in Cuban children with excessive consumption of oranges.

European
Journal of Oral Science
2000;

18 Les érosions dentaires Sous L'effet des boissons

N Zbidi, S Zouiten, PS Belkir, PC Baccouche - DENTAL NEWS, 1999

19 Acidic beverages increase the risk of in vitro tooth erosion

Leslie A. Ehlen, Teresa A. Marshall,¹ Fang Qian, James S. Wefel, and John J. Warren

20 Patterns in consumption of potentially erosive beverages among adolescent school children in the Netherlands, Gambon DL, Int dental J 2011 Octobre

21 Johansson AK, Johansson A, Birkhed D, Omar R, Baghdadi S, Carlsson GE (1996) Dental erosion, soft-drink intake, and oral health in young Saudi men, and the development of a system for assessing erosive anterior tooth wear. Acta Odontol Scand

- 22 Milosevic A, Kelly MJ, McLean AN. Sports supplement drinks and dental health in competitive swimmers and cyclists. *Br Dent J*
- 23 Mathew T, Casamassimo PS, Hayes JR. Relationship between sports drinks and dental erosion in 304 university athletes in Columbus, Ohio, USA.
- 24 Rees J, Loyn T, McAndrew R. The acidic and erosive potential of five sports drinks. *Eur J Prosthodont Restor Dent*
- 25 Erosive lesions in patients with alcoholism. Dukić W¹, Dobrijević TT, Katunarić M, Milardović S, Segović S
- 26 Harding MA, Whelton H, O'Mullane DM, Cronin M. Dental erosion in 5-year-old Irish school children and associated factors: a pilot study. *Community Dent Health*
- 27 On dental erosion and associated factors. Johansson AK. *Swed Dent J Suppl.* 2002
- 28 Shaw L, Weatherill S, Smith AJ. Tooth wear in children: an investigation of etiological factors in children with cerebral palsy and gastroesophageal reflux. *Journal of Dentistry for Children* 1998;
- 29 O'Sullivan WE, Curzon MEJ, Roberts GJ, Milla PJ, Stringer MD. Gastro-esophageal reflux in children and its relationship to erosion of primary and permanent teeth. *European Journal of Oral Science* 1998;
- 30 Dental approach to erosive tooth wear in gastroesophageal reflux disease. Dundar A, Sengun A.
- 31 Érosion dentaire et reflux gastro-œsophagien pathologique GKB Sándor - *J Can Dent Assoc*, 2003
- 32 Tooth erosion and eating disorders: a systematic review and meta-analysis. Hermont AP¹, Oliveira PA¹, Martins CC¹, Paiva SM¹, Pordeus IA¹, Auad SM¹. *PLoS One.* 2014 Nov 7
- 33 Aine L, Baer M, Maki M. Dental erosion caused by gastro-oesophageal disease in children. *Journal of Dentistry for Children* 1993;
- 34 Evaluation of dental erosion in patients with gastroesophageal reflux disease. Gregory-Head BL¹, Curtis DA, Kim L, Cello J
- 35 Classification -Classification and Treatment of the Anterior Maxillary Dentition Affected by Dental Erosion: The ACE Classification Francesca Vailati, MD, DMD, MS
- 36 Full-mouth minimally invasive adhesive rehabilitation to treat severe dental erosion: a case report. Vailati F, Vaglio G, Belser UC. *J Adhes Dent.* 2012 Feb

37 Palatal and facial veneers to treat severe dental erosion: a case report following the three-step technique and the sandwich approach. Vailati F, Belser UC.

38 Full-mouth adhesive rehabilitation in case of severe dental erosion, a minimally invasive approach following the 3-step technique. Grütter L, Vailati F.

39 Use of additive waxup and direct intraoral mock-up for enamel preservation with porcelain laminate veneers. Magne P, Magne M

40 Adhesive restorations, centric relation, and the Dahl principle: minimally invasive approaches to localized anterior tooth erosion.
Magne P¹, Magne M, Belser UC

41 Magne M, Douglas WH. Porcelain veneers: Dentin bonding optimization and biomimetic recovery of the crown. J

Prosthodont 1999;.

42 Magne P, Kim TH, Cascione D, Donovan TE. Immediate dentin sealing improves bond strength of indirect restorations. J Pros-

thet Dent 2005;

43 Méthode « 3-step » -full mouth adhesive rehabilitation of a severely eroded dentition: the three step technique phase 1 Francesca vailati Christoph belser

44 Méthode « 3-step » -full mouth adhesive rehabilitation of a severely eroded dentition: the three step technique phase 2 Francesca vailati Christoph belser

45 Méthode « 3-step » -full mouth adhesive rehabilitation of a severely eroded dentition: the three step technique phase 3 Francesca vailati Christoph belser

46 Ceramic adhesive restorations and biomimetic dentistry: tissue preservation and adhesion. Tirlet G, Crescenzo H, Crescenzo D, Bazos P.

Int J Esthet Dent. 2014 Autumn;.

47. Kavoura V, Kourtis SG, Zoidis P, Andritsakis DP, Doukoudakis A. Full-mouth rehabilitation of a patient with bulimia nervosa. A case report. Quintessence Int 2005;

48. Van Roekel NB. Gastroesophageal reflux disease, tooth erosion, and prosthodontic rehabilitation: A clinical report. J Prosthodont 2003;

49 Bonilla ED, Luna O. Oral rehabilitation of a bulimic patient: A case report. Quintessence Int 2001;

50 Granger ER. Practical Procedures in Oral Rehabilitation. Philadelphia: Lippincott, 1962

51 Predictable, precise, and repeatable tooth preparation for porcelain laminate veneers.

Gürel G. Pract Proced Aesthet Dent. 2003 Jan-Feb

52 Panitvisai P, Messer HH. Cuspal deflection in molars in relation to endodontic and restorative procedures. J Endod 1995;

53 Reeh ES, Messer HH, Douglas WH. Reduction in tooth stiffness as a result of endodontic and restorative procedures. J Endod 1989;.

54 Reeh ES, Douglas WH, Messer HH. Stiffness of endodontically treated teeth related to restoration technique. J Dent Res 1989

