



HAL
open science

Fistule porto systémique congénitale de diagnostic anténatal : prise en charge périnatale et suivi

Bérengère François

► **To cite this version:**

Bérengère François. Fistule porto systémique congénitale de diagnostic anténatal : prise en charge périnatale et suivi. Médecine humaine et pathologie. 2016. dumas-01362187

HAL Id: dumas-01362187

<https://dumas.ccsd.cnrs.fr/dumas-01362187>

Submitted on 8 Sep 2016

HAL is a multi-disciplinary open access archive for the deposit and dissemination of scientific research documents, whether they are published or not. The documents may come from teaching and research institutions in France or abroad, or from public or private research centers.

L'archive ouverte pluridisciplinaire **HAL**, est destinée au dépôt et à la diffusion de documents scientifiques de niveau recherche, publiés ou non, émanant des établissements d'enseignement et de recherche français ou étrangers, des laboratoires publics ou privés.

UNIVERSITE DE NICE SOPHIA-ANTIPOLIS

FACULTE DE MEDECINE

THESE D'EXERCICE EN MEDECINE

Pour obtenir le grade de Docteur en médecine (diplôme d'état)

Par

Bérengère FRANCOIS

Née le 7 octobre 1987 à Nice (06)

**Fistule porto systémique congénitale
de diagnostic anténatal : prise en
charge périnatale et suivi**

Présentée et publiquement soutenue le 26 février 2016 à Nice devant le jury
composé de :

Président de Jury :

Monsieur le Professeur Jean BREAUD

Assesseurs :

Monsieur le Professeur Patrick CHEVALLIER
Madame le Docteur Lisa GIOVANNINI-CHAMI
Madame le Professeur Véronique PAQUIS-FLUCKLINGER

Directrice de Thèse :

Madame le Docteur Stéphanie DE SMET



UNIVERSITÉ NICE-SOPHIA ANTIPOLIS

FACULTÉ DE MÉDECINE

Liste des professeurs au **1er septembre 2015** à la Faculté de Médecine de Nice

Doyen	M. BAQUÉ Patrick
Vice-Doyen	M. BOILEAU Pascal
Assesseurs	M. ESNAULT Vincent M. CARLES Michel Mme BREUIL Véronique M. MARTY Pierre
Conservateur de la bibliothèque	Mme DE LEMOS Annelyse
Directrice administrative des services	Mme CALLEA Isabelle
Doyens Honoraires	M. AYRAUD Noël M. RAMPAL Patrick M. BENCHIMOL Daniel
Professeurs Honoraires	
M. BALAS Daniel	M. LALANNE Claude-Michel
M. BATT Michel	M. LAMBERT Jean-Claude
M. BLAIVE Bruno	M. LAZDUNSKI Michel
M. BOQUET Patrice	M. LEFEBVRE Jean-Claude
M. BOURGEON André	M. LE BAS Pierre
M. BOUTTÉ Patrick	M. LE FICHOUX Yves
M. BRUNETON Jean-Noël	Mme LEBRETON Elisabeth
Mme BUSSIERE Françoise	M. LOUBIERE Robert
M. CAMOUS Jean-Pierre	M. MARIANI Roger
M. CHATEL Marcel	M. MASSEYEFF René
M. COUSSEMENT Alain	M. MATTEI Mathieu
M. DAR COURT Guy	M. MOUIEL Jean
M. DELLAMONICA Pierre	Mme MYQUEL Martine
M. DELMONT Jean	M. OLLIER Amédée
M. DEMARD François	M. ORTONNE Jean-Paul
M. DOLISI Claude	M. SAUTRON Jean Baptiste
M. FRANCO Alain	M. SCHNEIDER Maurice
M. FREYCHET Pierre	M. SERRES Jean-Jacques
M. GÉRARD Jean-Pierre	M. TOUBOL Jacques
M. GILLET Jean-Yves	M. TRAN Dinh Khiem
M. GRELLIER Patrick	M VAN OBBERGHEN Emmanuel
M. HARTER Michel	M. ZIEGLER Gérard
M. INGLES AKIS Jean-André	

M.C.A. Honoraire

Mlle ALLINE Madeleine

M.C.U. Honoraires

M. ARNOLD Jacques
 M. BASTERIS Bernard
 Mlle CHICHMANIAN Rose-Marie
 Mme DONZEAU Michèle
 M. EMILIOZZI Roméo
 M. FRANKEN Philippe
 M. GASTAUD Marcel
 M. GIRARD-PIPAU Fernand
 M. GIUDICELLI Jean
 M. MAGNÉ Jacques
 Mme MEMRAN Nadine
 M. MENGUAL Raymond
 M. POIRÉE Jean-Claude
 Mme ROURE Marie-Claire

PROFESSEURS CLASSE EXCEPTIONNELLE

M.	AMIEL Jean	Urologie (52.04)
M.	BENCHIMOL Daniel	Chirurgie Générale (53.02)
M.	BOILEAU Pascal	Chirurgie Orthopédique et Traumatologique (50.02)
M.	DARCOURT Jacques	Biophysique et Médecine Nucléaire (43.01)
M.	DESNUELLE Claude	Biologie Cellulaire (44.03)
Mme	EULLER-ZIEGLER Liana	Rhumatologie (50.01)
M.	FENICHEL Patrick	Biologie du Développement et de la Reproduction (54.05)
M.	FUZIBET Jean-Gabriel	Médecine Interne (53.01)
M.	GASTAUD Pierre	Ophtalmologie (55.02)
M.	GILSON Éric	Biologie Cellulaire (44.03)
M.	GRIMAUD Dominique	Anesthésiologie et Réanimation Chirurgicale (48.01)
M.	HASSEN KHODJA Reda	Chirurgie Vasculaire (51.04)
M.	HÉBUTERNE Xavier	Nutrition (44.04)
M.	HOFMAN Paul	Anatomie et Cytologie Pathologiques (42.03)
M.	LACOUR Jean-Philippe	Dermato-Vénérologie (50.03)
M.	MARTY Pierre	Parasitologie et Mycologie (45.02)
M.	MICHIELS Jean-François	Anatomie et Cytologie Pathologiques (42.03)
M.	MOUROUX Jérôme	Chirurgie Thoracique et Cardiovasculaire (51.03)
M.	PAQUIS Philippe	Neurochirurgie (49.02)
M.	PRINGUEY Dominique	Psychiatrie d'Adultes (49.03)
M.	QUATREHOMME Gérald	Médecine Légale et Droit de la Santé (46.03)
M.	M.ROBERT Philippe	Psychiatrie d'Adultes (49.03)
M.	SANTINI Joseph	O.R.L. (55.01)
M.	THYSS Antoine	Cancérologie, Radiothérapie (47.02)

PROFESSEURS PREMIERE CLASSE

Mme	ASKENAZY-GITTARD Florence	Pédopsychiatrie (49.04)
M.	BAQUÉ Patrick	Anatomie - Chirurgie Générale (42.01)
M.	BÉRARD Étienne	Pédiatrie (54.01)
M.	BERNARDIN Gilles	Réanimation Médicale (48.02)
M.	BONGAIN André	Gynécologie-Obstétrique (54.03)
M.	CASTILLO Laurent	O.R.L. (55.01)
Mme	CRENESSE Dominique	Physiologie (44.02)
M.	DE PERETTI Fernand	Anatomie-Chirurgie Orthopédique (42.01)
M.	DRICI Milou-Daniel	Pharmacologie Clinique (48.03)
M.	ESNAULT Vincent	Néphrologie (52-03)
M.	FERRARI Émile	Cardiologie (51.02)
M.	FERRERO Jean-Marc	Cancérologie ; Radiothérapie (47.02)
M.	GIBELIN Pierre	Cardiologie (51.02)
M.	GUGENHEIM Jean	Chirurgie Digestive (52.02)
Mme	ICHAÏ Carole	Anesthésiologie et Réanimation Chirurgicale (48.01)
M.	LONJON Michel	Neurochirurgie (49.02)
M.	MARQUETTE Charles-Hugo	Pneumologie (51.01)
M.	MOUNIER Nicolas	Cancérologie, Radiothérapie (47.02)
M.	PADOVANI Bernard	Radiologie et Imagerie Médicale (43.02)
Mme	PAQUIS Véronique	Génétique (47.04)
M.	PRADIER Christian	Épidémiologie, Économie de la Santé et Prévention (46.01)
M.	RAUCOULES-AIMÉ Marc	Anesthésie et Réanimation Chirurgicale (48.01)
Mme	RAYNAUD Dominique	Hématologie (47.01)
M.	ROSENTHAL Éric	Médecine Interne (53.01)
M.	SCHNEIDER Stéphane	Nutrition (44.04)
M.	STACCINI Pascal	Biostatistiques et Informatique Médicale (46.04)
M.	THOMAS Pierre	Neurologie (49.01)
M.	TRAN Albert	Hépatogastro-entérologie (52.01)

PROFESSEURS DEUXIEME CLASSE

M.	ALBERTINI Marc	Pédiatrie (54.01)
Mme	BAILLIF Stéphanie	Ophtalmologie (55.02)
M.	BAHADORAN Philippe	Cytologie et Histologie (42.02)
M.	BARRANGER Emmanuel	Gynécologie Obstétrique (54.03)
M.	BENIZRI Emmanuel	Chirurgie Générale (53.02)
M.	BENOIT Michel	Psychiatrie (49.03)
Mme	BLANC-PEDEUTOUR Florence	Cancérologie – Génétique (47.02)
M.	BREAUD Jean	Chirurgie Infantile (54-02)
Mlle	BREUIL Véronique	Rhumatologie (50.01)
M.	CANIVET Bertrand	Médecine Interne (53.01)
M.	CARLES Michel	Anesthésiologie Réanimation (48.01)
M.	CASSUTO Jill-Patrice	Hématologie et Transfusion (47.01)
M.	CHEVALLIER Patrick	Radiologie et Imagerie Médicale (43.02)
Mme	CHINETTI Giulia	Biochimie-Biologie Moléculaire (44.01)
M.	DELOTTE Jérôme	Gynécologie-obstétrique (54.03)
M.	DUMONTIER Christian	Chirurgie plastique
M.	FONTAINE Denys	Neurochirurgie (49.02)
M.	FOURNIER Jean-Paul	Thérapeutique (48-04)
M.	FREDENRICH Alexandre	Endocrinologie, Diabète et Maladies métaboliques (54.04)
Mlle	GIORDANENGO Valérie	Bactériologie-Virologie (45.01)
M.	GUÉRIN Olivier	Gériatrie (48.04)
M.	HANNOUN-LEVI Jean-Michel	Cancérologie ; Radiothérapie (47.02)

PROFESSEURS DEUXIEME CLASSE (suite)

M.	IANNELLI Antonio	Chirurgie Digestive (52.02)
M.	JEAN BAPTISTE Elixène	Chirurgie vasculaire (51.04)
M.	JOURDAN Jacques	Chirurgie Thoracique et Cardiovasculaire (51.03)
M.	LEVRAUT Jacques	Anesthésiologie et Réanimation Chirurgicale (48.01)
M.	PASSERON Thierry	Dermato-Vénérologie (50-03)
M.	PICHE Thierry	Gastro-entérologie (52.01)
M.	ROGER Pierre-Marie	Maladies Infectieuses ; Maladies Tropicales (45.03)
M.	ROHRLICH Pierre	Pédiatrie (54.01)
M.	RUIMY Raymond	Bactériologie-virologie (45.01)
Mme	SACCONI Sabrina	Neurologie (49.01)
M.	SADOUL Jean-Louis	Endocrinologie, Diabète et Maladies Métaboliques (54.04)
M.	TROJANI Christophe	Chirurgie Orthopédique et Traumatologique (50.02)
M.	VENISSAC Nicolas	Chirurgie Thoracique et Cardiovasculaire (51.03)

PROFESSEUR DES UNIVERSITÉS

M.	HOFLIGER Philippe	Médecine Générale
----	-------------------	-------------------

PROFESSEURS AGRÉGÉS

Mme	LANDI Rebecca	Anglais
Mme	ROSE Patricia	Anglais

MAITRES DE CONFÉRENCES DES UNIVERSITÉS - PRATICIENS HOSPITALIERS

Mme	ALUNNI Véronique	Médecine Légale et Droit de la Santé (46.03)
M.	AMBROSETTI Damien	Cytologie et Histologie (42.02)
Mme	BANNWARTH Sylvie	Génétique (47.04)
M.	BENOLIEL José	Biophysique et Médecine Nucléaire (43.01)
Mme	BERNARD-POMIER Ghislaine	Immunologie (47.03)
Mme	BUREL-VANDENBOS Fanny	Anatomie et Cytologie pathologiques (42.03)
M.	DOGLIO Alain	Bactériologie-Virologie (45.01)
M.	DOYEN Jérôme	Radiothérapie (47.02)
M.	FAVRE Guillaume	Néphrologie (52.03)
M.	FOSSE Thierry	Bactériologie-Virologie-Hygiène (45.01)
M.	GARRAFFO Rodolphe	Pharmacologie Fondamentale (48.03)
Mme	GIOVANNINI-CHAMI Lisa	Pédiatrie (54.01)
Mme	HINAULT Charlotte	Biochimie et biologie moléculaire (44.01)
Mme	LEGROS Laurence	Hématologie et Transfusion (47.01)
Mme	MAGNIÉ Marie-Noëlle	Physiologie (44.02)
Mme	MOCERI Pamela	Cardiologie (51.02)
Mme	MUSSO-LASSALLE Sandra	Anatomie et Cytologie pathologiques (42.03)
M.	NAÏMI Mourad	Biochimie et Biologie moléculaire (44.01)
M.	PHILIP Patrick	Cytologie et Histologie (42.02)
Mme	POMARES Christelle	Parasitologie et mycologie (45.02)
M.	ROUX Christian	Rhumatologie (50.01)
M.	TESTA Jean	Épidémiologie Économie de la Santé et Prévention (46.01)
M.	TOULON Pierre	Hématologie et Transfusion (47.01)

PROFESSEURS ASSOCIÉS

M	COYNE John	Anatomie et Cytologie (42.03)
M.	GARDON Gilles	Médecine Générale
Mme	PACZESNY Sophie	Hématologie (47.01)
Mme	POURRAT Isabelle	Médecine Générale

MAITRES DE CONFÉRENCES ASSOCIÉS

M	BALDIN Jean-Luc	Médecine Générale
M.	DARMON David	Médecine Générale
Mme	MONNIER Brigitte	Médecine Générale
M.	PAPA Michel	Médecine Générale

PROFESSEURS CONVENTIONNÉS DE L'UNIVERSITÉ

M.	BERTRAND François	Médecine Interne
M.	BROCKER Patrice	Médecine Interne Option Gériatrie
M.	CHEVALLIER Daniel	Urologie
Mme	FOURNIER-MEHOUAS Manuella	Médecine Physique et Réadaptation
M.	JAMBOU Patrick	Coordination prélèvements d'organes
M.	QUARANTA Jean-François	Santé Publique

Remerciements

Au président du jury de thèse :

Monsieur le Professeur Bréaud, vous m'avez fait l'honneur de présider le jury de ma thèse. Je vous remercie pour votre aide pour ce projet et pour tous vos conseils.

Aux membres du jury :

Madame le Professeur Paquis, je vous remercie de me faire l'honneur de juger ce travail et de me permettre de faire mon master 2 dans votre équipe.

Madame le Docteur Chami, je te remercie d'avoir acceptée d'être un membre du jury. Merci pour ton enseignement, tes conseils, ton aide et ton écoute.

Monsieur le Professeur Chevallier, je vous remercie d'avoir bien voulu parfaire ce jury et de me faire bénéficier de votre expertise.

A ma directrice de thèse :

Madame le Docteur De Smet, je te remercie, de m'avoir fait confiance pour ce travail alors que tu ne me connaissais peu. Merci de ta patience et des longues heures de travail que nous avons passé ensemble. Pour tout ce que tu m'as appris en réanimation néonatale, pour m'avoir permis d'assister à des endoscopies pédiatriques et à tes consultations.

A la réanimation néonatale :

Au **Dr Florence Casagrande**, merci pour ces six mois, pour le modèle que tu donnes à tous tes internes. Merci pour tous les gentils mots que tu as eu pour moi et pour ton soutien.

Au **Dr Christian Dageville**, merci d'avoir eu la patience de relire cette thèse et pour tes bons conseils.

A **l'équipe**, merci à toutes et à tous pour tout ce que vous m'avez appris, pour votre patience lors de ce semestre et des gardes.

A l'équipe de néonatalogie, merci Au **Dr Anne-Marie Maillotte** pour ta rigueur et ton enseignement lors des gardes. C'est toujours un plaisir d'être de garde avec toi. Merci à **Julie Oertel** d'être hyperactive comme moi je me sens moins seule. Merci à **Gwenn Verzat** d'être une super chef de clinique avec qui on apprend plein de choses mais avec qui on peut également regarder Rebelle en garde.

A la pédiatrie de Fréjus :

Au **Dr Anne-Laure Bruna**, tu m'as appris tellement de choses. Cette année passée là bas fut extraordinaire et je ne trouve pas les mots pour t'en remercier. Tu es un des meilleurs médecins avec qui j'ai travaillé. Merci pour ton amitié, pour tout ce que tu m'as appris en pédiatrie générale. Il y a plus de deux ans je t'avais dit que je te remercierai dans ma thèse car c'est en grande partie grâce à toi que j'ai fait de la gastro-entérologie pédiatrique.

Au **Dr Estelle Demeneix**, comme Anne-Laure je ne pourrais jamais assez de remercier pour tout ce que tu m'as appris. J'ai adoré ta rigueur et ta façon de travailler. Tu m'as fait le plus beau des compliments le jour où tu as dit que j'étais ta fille spirituelle et celle d'Anne-Laure car j'avais son mauvais caractère et ta psychorigidité. J'espère devenir un médecin à votre image.

Au **Dr Abdel Bouainane**, mon papa de la pédiatrie. Merci pour cette année merveilleuse et de me permettre de rester dans votre équipe le temps des gardes.

Au **Dr Michel Youssef**, pour m'avoir transmis sa passion de la néonatalogie et avoir toujours été de très bons conseils.

Au **Dr Farid Zéhani** et **Ekué Folly** pour votre enseignement.

A **l'équipe formidable de Fréjus**, les filles je vous adore. Merci pour votre patience auprès d'un bébé interne. Pour m'avoir couvée, pour tous ces fous rires et ces bons moments. Et parce que revenir travailler avec vous est toujours un plaisir.

A **Sophie**, en plus de tout ce que j'ai appris là-bas je me suis faite une amie. Ma copine de shopping. J'ai adoré travailler avec toi mais j'aime surtout le fait que cette amitié persiste.

A **Gabriela**, ma copine quelle bonne année ensemble. Qu'est ce que l'on a pu rigoler et passé des bons moments. Mon téléphone est rempli de tous ces souvenirs. Et comme on a dit loin des yeux mais pas loin du cœur.

A la gastro-entérologie de Cannes :

Au **Dr Lilian Badan**, merci de m'avoir appris l'endoscopie. Merci de la patience infinie dont tu as fait preuve. Merci d'être venue me chercher chaque fois que c'était possible et d'avoir pris le temps de me laisser faire. Je te serais éternellement reconnaissante de tout ce que tu as fait pour moi ce semestre.

Au **Dr Lauriane de Galleani** et au **Dr Marie Tonohouan**, merci d'avoir pris sous votre aile une interne de pédiatrie qui ne connaissait rien à la médecine adulte. Merci de tout ce que vous m'avez appris et de vos bons conseils pour le travail et le reste.

Au **Dr Amoros**, d'avoir accepté sans me connaître une interne de pédiatrie dans votre service. Merci de ce que vous m'avez appris.

A **l'équipe**, pour votre patience.

A l'équipe de gastro-entérologie pédiatrique :

Au **Dr Valérie Triolo**, pour m'avoir permis de me former et pour votre soutien.

Au **Dr Mathilde Butori**, pour m'avoir guidée et aidée. Pour ton écoute et ta patience.

Au **Dr Stéphanie Berthet**, de m'avoir fait faire mes premières endoscopies pédiatriques.

A mes co-internes :

A **Elise**, nous étions déjà amie avec de commencer notre internat et cela n'a fait que renforcer cette amitié. Tu es une fille géniale sur qui je peux toujours compter. J'adore travailler avec toi.

A **Agnès**, mon petit homard, je crois qu'on s'est trouvée dans le travail. Ce semestre en réanimation néonatale a été un des meilleurs. Nous travaillons de la même façon, nous nous sommes toujours compris en un regard. J'espère que le hasard de la vie fera que nous travaillerons ensemble plus tard.

A **Charlotte**, notre rayon de soleil du stage. Sans toi et ton optimisme les choses ne seraient pas pareil. On se soutient pour notre internat, notre master 2.

A **Cécile**, j'ai survécu au 4^{ème} grâce à toi. Tu m'impressionnes par tes connaissances, ta gentillesse et ta patience.

A **Marine**, **Marion** et **Stéphanie**, nous n'avons pas eu l'occasion de travailler ensemble mais nous avons passé de très bons moments en dehors.

A **Eva**, merci d'être notre ainée et de nous avoir montré la voie. Sans toi ce semestre n'aurait pas été le même.

A **Camille**, qui nous a prouvé que tout arrive. Qu'il faut être organisé mais qu'on peut faire une thèse, un mémoire et un DIU en deux jours.

A tous mes co-internes de pédiatrie, **Jennifer, Julie, Clara, Philippine, Mélissa, Clémentine, Julien, Blandine, Pauline, Pascaline, Jennifer, Julie, Mathilde, Anne-Lise, Sarah, Aymène et Sophie** et aux jeunes chefs, **Marie, Sybille et Anne-Laure**.

A **Sonia**, ces six mois à Fréjus ont été géniaux. Pour tous nos fous rires et tous les bons moments.

A ma famille :

A **mon père**, pour le modèle de médecin qu'il me donne, être droit, intègre, fidèle à soi-même et de travailler perpétuellement pour le bien de ses patients.

A **ma mère**, pour être mon soutien numéro 1. Pour sa patience infinie avec sa fille caractérielle et son amour.

A **ma grand-mère**, qui est la femme la plus forte que je connaisse, qui m'as appris que pour réussir il faut s'attacher les espadrilles. Merci d'avoir toujours été là pour moi. Je t'aime.

A **mes sœurs Floriane et Emeline**, malgré nos différences nous sommes toujours là les unes pour les autres, merci d'être mes petites sœurs que j'aime.

A mon amour :

A **Gauthier**, mon chéri, depuis que tu es rentré dans ma vie tout a changé. Merci de ton soutien et de ton amour. Je t'aime et j'espère pour toujours...

A mes amis :

A **Axelle**, tu es la meilleure des amies, toujours là, toujours les mots qu'il faut. On a vécu les pires épreuves scolaires ensemble et on a triomphé. Dans mes réussites et mes échecs, lorsque j'ai des doutes tu es toujours présente. Merci d'être la personne géniale que tu es. Un très grand merci pour ta thèse qui m'a servi de modèle.

A **Audrey**, ma première amie en médecine. Tous les moments qu'on a passé ensemble sont gravés à tout jamais. Merci d'être mon amie.

A **Camille**, mon amie expatriée à Lille, tu me manques tous les jours. Pour toutes nos confidences, nos moments cuisine et atelier créatif. Parce que je n'ai qu'une amie comme toi. Reviens nous vite.

A **la famille Hadad**, vous êtes comme ma famille. Clémence et Pauline vous êtes comme mes sœurs, je vous adore.

A **Greg**, pour être un ami fidèle.

A **Maxime**, pour toutes ses heures à la BU, pour tous ces moments de doute et de bonheur.

A **Caroline**, pour une amitié qui dure depuis tellement d'années.

A **Marie**, pour ta joie de vivre.

A **Célia**, pour tous ces bons moments.

A **Sarah, Alexandra, Jessica et Caroline**, nous sommes amies depuis tellement d'années. Vous êtes avec moi depuis le début. Merci les filles pour tout.

A **Jean-Charles**, je te dois d'en être arrivée là au judo. Cela m'a permis de trouver un équilibre et des objectifs autres que la médecine. Merci d'avoir été là pour moi.

A **Ophélie**, mon partenaire de judo. Merci de passer tes samedis matins avec moi et d'être mon supporter. Je te souhaite de très belles études de médecine. Cela en vaut la peine et promis un jour on les finit.

Table des matières

Introduction	13
Population et méthodes	15
Résultats	17
Période anténatale	17
Age gestationnel au diagnostic.....	17
Age maternel	17
Caractéristiques échographiques anténatales	17
Anomalies associées.....	21
Prise en charge anténatale	21
Centres Pluridisciplinaires de Diagnostic Prénatal	21
Consultation prénatale	21
Echographie cardiaque fœtale	21
Période néonatale	23
Données anthropométriques, âge gestationnel et sexe	23
Lieu de naissance	23
Lieu d'hospitalisation et durée	23
Bilan	24
Examen clinique	24
Biologique	24
Bilan malformatif	24
Anomalies associées	24
Données échographiques néonatales	25
Suivi et évolution	28
Age au premier bilan	28
Suivi	28
Caractéristiques avant la fermeture	28
Clinique	28
Biologique	28
Imagerie	28
Techniques de fermeture	29
Conservateur	29
Chirurgicale.....	29
Radiologique interventionnelle	29
Caractéristiques après la fermeture	30
Clinique	30
Biologique	30
Imagerie	30
Discussion	32
Période anténatale	32
Période néonatale	34
Suivi et évolution	36
Limites	40
Conclusion	40
Bibliographie	41
Serment d'Hippocrate	44

1) Introduction

Les fistules porto-systémiques (FPS) sont des malformations vasculaires entraînant une communication anormale entre le système veineux porte et le système cave.

Elles sont dues à un défaut d'évolution ou d'involution des veines vitellines au cours de l'embryogenèse (1–6).

Décrites pour la première fois en 1793 par le chirurgien anglais Abernethy (7), leur prévalence est estimée à 1/30 000 naissances (8–10).

Elles sont classées en deux catégories anatomiques : les fistules intra-hépatiques et les fistules extra-hépatiques. Plusieurs auteurs associent la persistance du ductus venosus aux fistules intra-hépatiques (2,4,11).

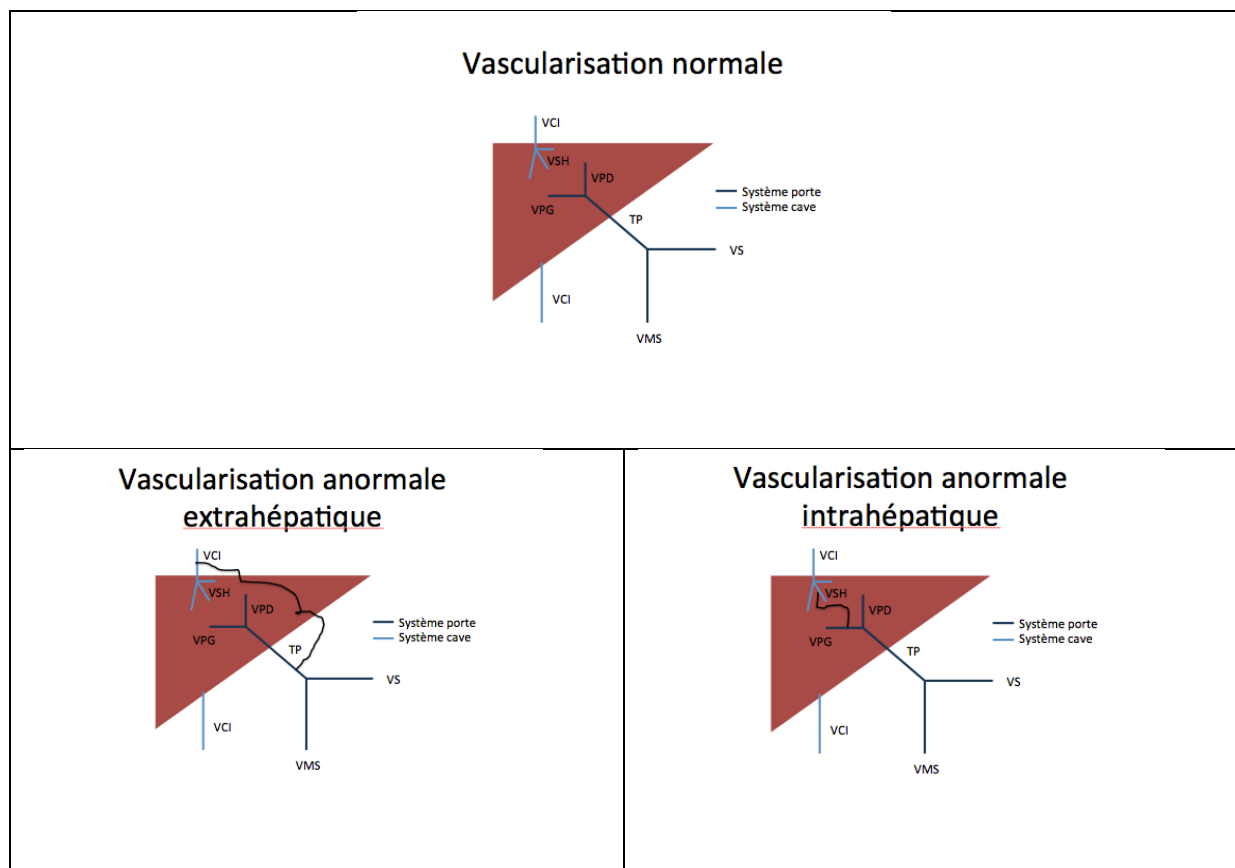


Figure 1 : Vascularisation hépatique normale et anormale

VCI : veine cave inférieure, VSH : veine sus hépatique, VPD : veine porte droite, VPG : veine porte gauche, TP : tronc porte, VMS : veine mésentérique supérieure, VS : veine splénique

Ces malformations vasculaires peuvent être isolées, n'avoir aucun retentissement clinique néonatal et se fermer spontanément dans les mois suivant la naissance, ce qui explique la très probable sous-estimation de leur prévalence (12).

En revanche, certaines FPS peuvent être associées, dès la période anténatale à la présence d'un retard de croissance intra utérin (13–16) ou à d'autres malformations en particuliers cardiaques ou squelettiques et également à des anomalies génétiques comme la trisomie 21 (14,17).

A la naissance, elles peuvent se manifester par des désordres métaboliques, une cholestase ou une hyperammoniémie à l'origine d'une encéphalopathie hépatique (18–24).

Dans l'enfance, les FPS peuvent se compliquer de tumeurs hépatiques, d'hypertension artérielle pulmonaire (HTAP), de syndrome hépato-pulmonaire et d'autres complications plus rares (insuffisance cardiaque, glomérulonéphrite membrano proliférative, hypoglycémie, hyperandrogénie, pancréatite aigue et chronique, rectorragie, maladie autoimmune, entéropathie exsudative, métrorragie (16,25–29)).

Ainsi, on observe plusieurs situations pouvant aboutir au diagnostic de FPS :

-La découverte peut être fortuite, lors du suivi systématique échographique chez le fœtus mais aussi chez le nouveau-né au décours du dépistage systématique de la galactosémie effectué dans certains pays (le shunt entraîne un défaut d'épuration du sang et de certains métabolites ce qui entraîne une hypergalactosémie sans déficit enzymatique), ou au décours d'une échographie abdominale pour une autre cause (8,9,13).

-Ou la découverte peut être faite lors du diagnostic étiologique d'une complication de cette fistule.

Actuellement, si la prise en charge thérapeutique des malformations persistantes et symptomatiques à distance de la naissance est bien décrite dans la littérature (15,16,18,30–37), les modalités du suivi et de la prise en charge périnatale des malformations diagnostiquées pendant la vie fœtale ne sont pas clairement établis. Or grâce à l'évolution des techniques de dépistage anténatal de plus en plus de FPS sont diagnostiquées en période prénatale (13,14,38,6).

L'objectif de notre étude était d'analyser les caractéristiques de la population atteinte de fistule porto systémique congénitale diagnostiquée pendant la période anténatale, ainsi que l'organisation de leur prise en charge périnatale, leur suivi et leur évolution.

2) Population et méthode

Il s'agit d'une étude rétrospective multicentrique. Nous avons recensé les dossiers des patients atteints de FPS congénitales diagnostiqués durant la vie fœtale à partir des données des Centres Pluridisciplinaires de Diagnostic Prénatal (CPDP) et/ou des services de gastro-entérologie pédiatriques de sept Centres Hospitaliers Universitaires (CHU) français (Limoges, Lille, Lyon, Marseille, Montpellier, Nice et Toulouse) en nous limitant aux années 1999 et suivantes.

Nous avons consulté les dossiers sources dans les différents CHU.

Étaient éligibles pour une inclusion dans notre étude les enfants dont le diagnostic de FPS était établi pendant la vie fœtale et dont les informations pour le suivi étaient disponibles.

Les paramètres étudiés étaient :

- Pour la période anténatale : l'âge gestationnel au moment de la découverte de la fistule, l'âge maternel, les caractéristiques échographiques de la fistule, la présentation

ou non du dossier au CPDP, la réalisation d'une consultation prénatale avec un pédiatre et la pratique d'une échographie cardiaque fœtale.

- Pour la période néonatale : le lieu et le niveau de la maternité de naissance, la durée d'hospitalisation en maternité, les données anthropométriques néonatales, les caractéristiques échographiques de la fistule, le bilan biologique, le bilan malformatif éventuellement réalisé.
- Pour le suivi : le nombre de consultations spécialisées et leur rythme, l'âge du premier bilan biologique et échographique, les caractéristiques cliniques / échographiques / biologiques avant la fermeture de la fistule, le traitement éventuellement utilisé pour la fermeture de la fistule et les caractéristiques cliniques / échographiques / biologiques après la fermeture de la fistule.

Les FPS ont été classées après la naissance en FPS intra-hépatique et FPS extra-hépatique (tableau 1), il n'existe pas, à notre connaissance, de classification anatomique anténatale. Nous avons utilisé la classification de Morgan et Superina pour les FPS extra-hépatiques (39). Nous avons utilisé la classification de Park pour les FPS intra-hépatiques (40) et nous avons considéré comme certains auteurs (2,4,11) que la persistance du ductus venosus correspondait au 5^{ème} type de PFS intra-hépatique.

Tableau 1 : Classification des FPS	
FPS extra-hépatique	
Type 1	Agénésie de la VP (syndrome d'Abernethy)
1a	La VMS et la VS se drainent séparément dans la VCI
1b	La VMS et la VS forment un tronc commun et se drainent dans la VCI
Type 2	La VP se draine dans la VCI, les branches portes intra-hépatiques sont normales ou hypoplasiques
FPS intra-hépatique	
Type 1	La branche porte droite se draine dans la VCI
Type 2	Shunt simple ou multiple entre une branche porte et une veine sus hépatique dans un lobe hépatique
Type 3	Shunt anévrysmal entre une branche porte et une veine sus-hépatique
Type 4	Shunts multiples entre une branche porte et une veine sus-hépatique dans plusieurs lobes
Type 5	Persistance du ductus venosus
VP : veine porte, VMS : veine mésentérique supérieure, VS : veine splénique, VCI : veine cave inférieure	

3) Résultats

Douze enfants ayant une FPS diagnostiquée en période anténatale ont été identifiés entre 1999 et 2015 dans trois centres universitaires (CHU de Nice, de Lille et de Lyon).

Les quatre autres centres ne recensaient pas de patients répondant aux critères d'inclusion de notre étude.

3.1) Période anténatale (tableau 2)

3.1.1) Age gestationnel au diagnostic

L'âge médian du diagnostic anténatal était de 26,5 semaines d'aménorrhée (SA) (extrêmes : 21 à 34 SA) soit à l'échographie morphologique du deuxième trimestre de grossesse.

3.1.2) Age maternel

L'âge maternel médian était de 30,5 ans (extrêmes : 25 à 40 ans).

3.1.3) Caractéristiques échographiques anténatales

Quatre patients présentaient pendant la période anténatale une fistule entre la veine ombilicale et une veine sus hépatique (patients 1, 2, 5 et 7) dont un avait également une absence de ductus venosus (patient 2). Deux avaient une fistule entre la veine ombilicale et la veine porte (patients 3 et 6). Deux avaient une fistule entre la veine porte et une veine sus hépatique (patients 8 et 10). Deux patients présentaient une fistule entre la veine ombilicale et la veine cave inférieure (patients 4 et 12). Un patient avait une fistule entre la veine porte et la veine cave inférieure (patient 11). Un patient présentait une fistule veino-veineuse intrahépatique (patient 9).

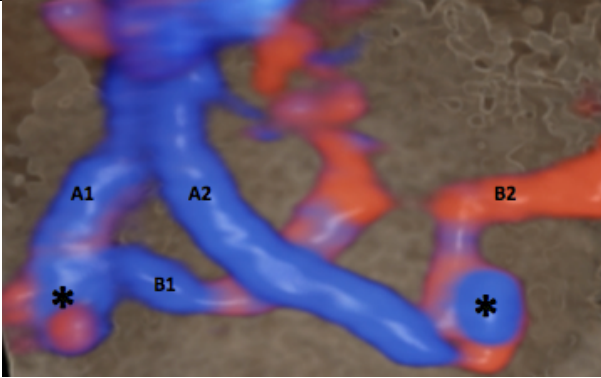
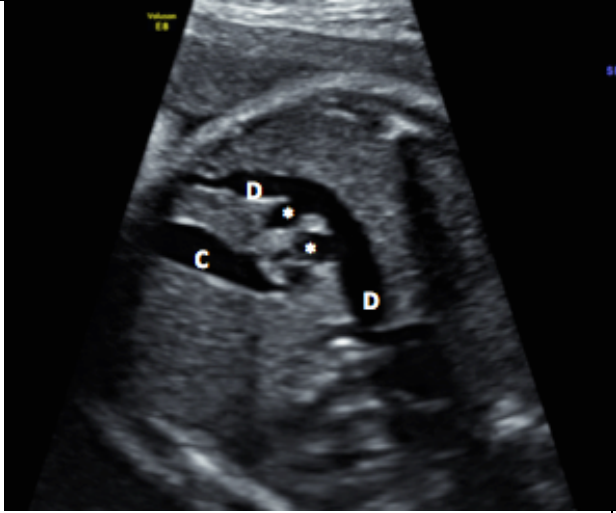
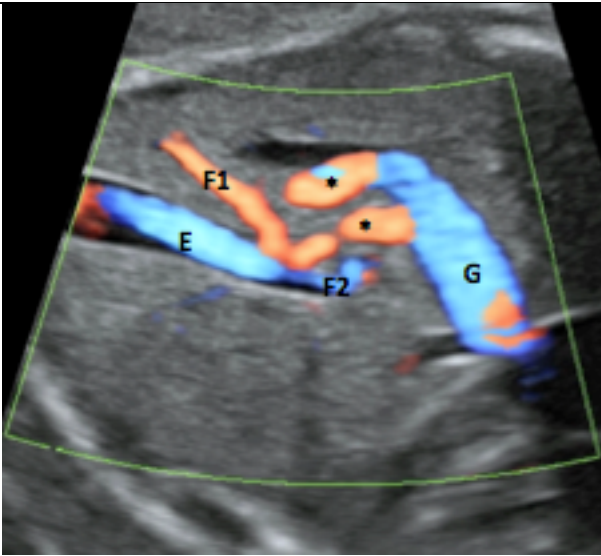
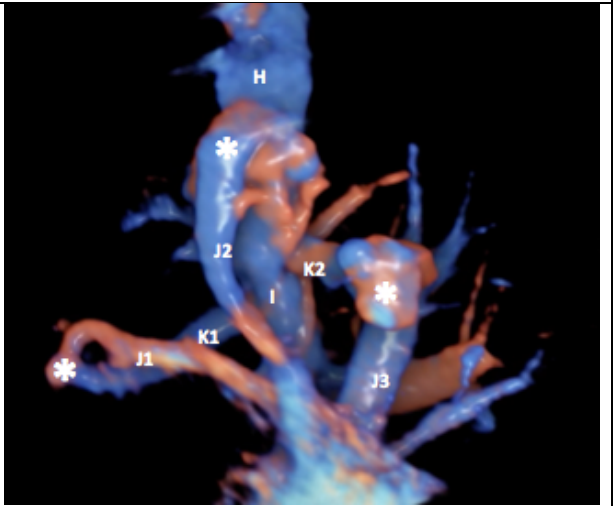
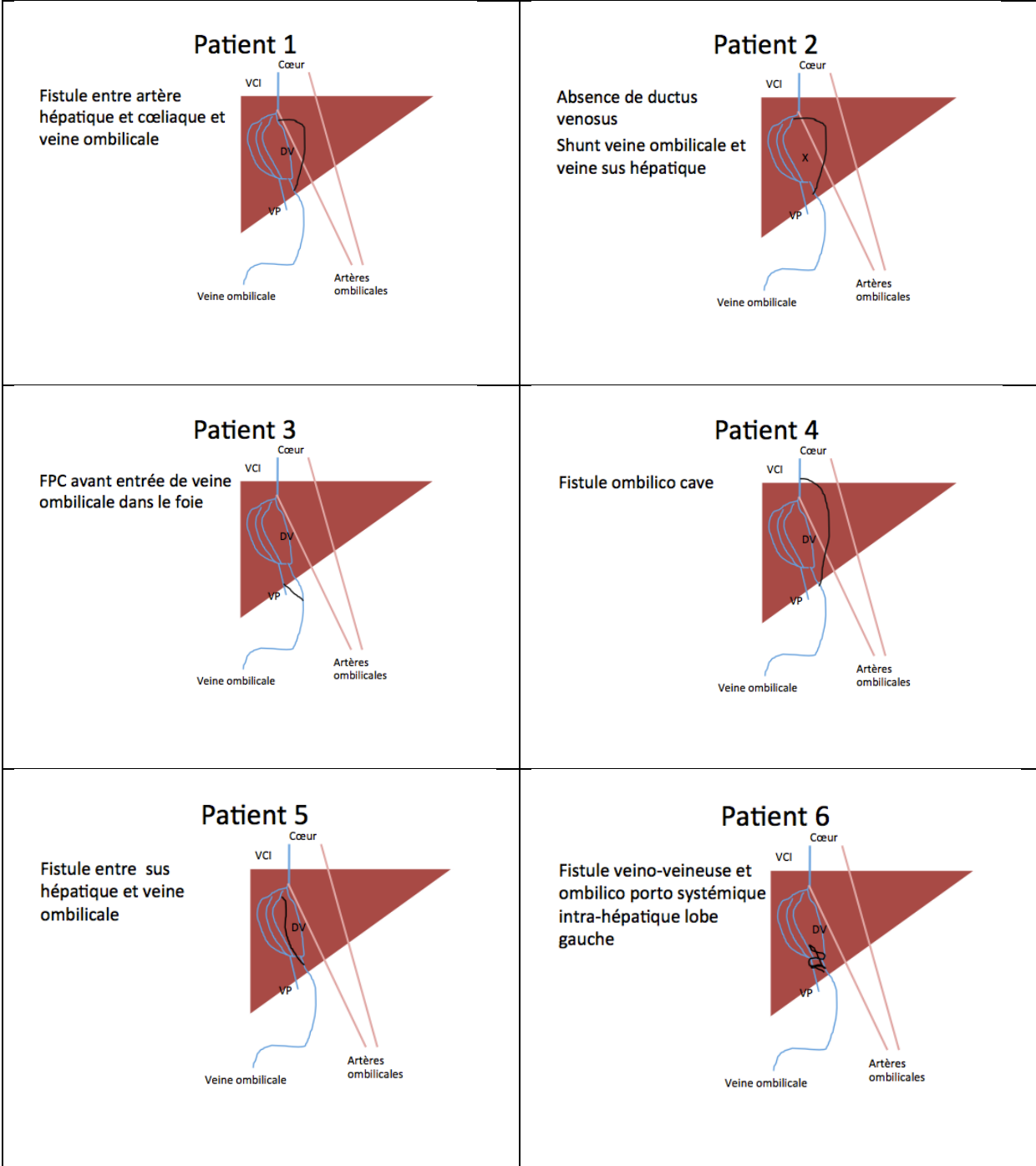
	
<p>A1 et A2: veines sus hépatiques</p> <p>B1 et B2: branches portes</p> <p>*: fistules</p>	<p>C: veine ombilicale et début du tronc porte</p> <p>D: veine sus hépatique</p> <p>*: fistules</p>
	
<p>E: veine ombilicale et début tronc porte</p> <p>F1 et F2: branches portes</p> <p>G: veine sus hépatique</p> <p>*: fistules</p>	<p>H: veine ombilicale et début du tronc porte</p> <p>I: tronc porte</p> <p>J1, J2 et J3: veines sus hépatiques</p> <p>K1 et K2 : branches portes</p> <p>*: fistules</p>

Figure 2: Images échographiques anténatales de FPS congénitales



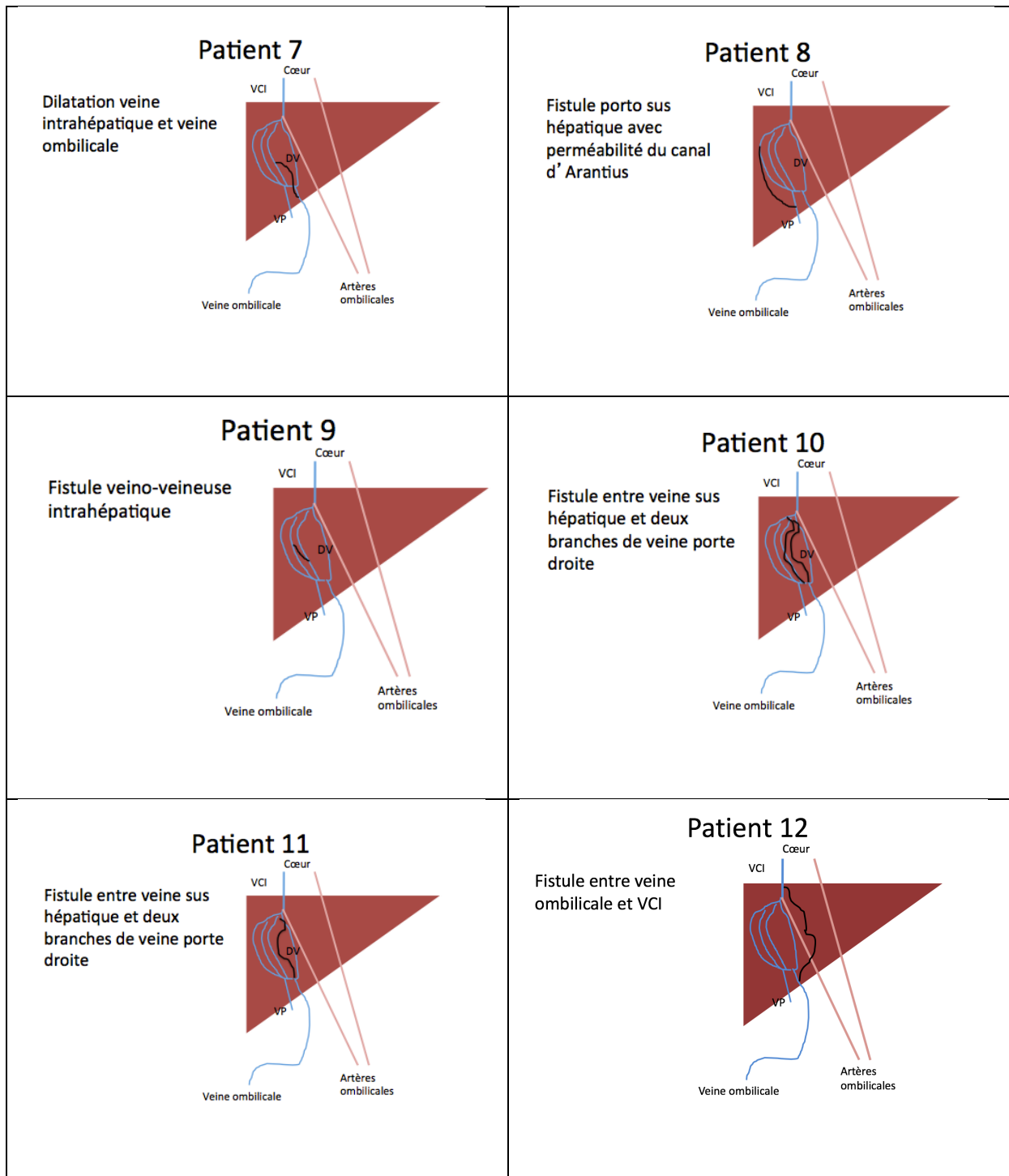


Figure 3 : Caractéristiques anténatales des FPS

VCI : Veine cave inférieure, VP : veine porte, DV : ductus venosus, FPC : fistule porto cave

3.1.4) Anomalies associées

Les anomalies retrouvées en période fœtale étaient un retard de croissance in utero (RCIU) pour trois patients (patients 1, 6 et 12), une anomalie cardiaque à type de communication atrio-ventriculaire et une dolicocephalie pour le patient 1.

3.1.5) Prise en charge anténatale

3.1.5.1) Centres Pluridisciplinaires de Diagnostic Prénatal

Sept des douze cas avaient été soumis au CPDP (patients 1, 2, 3, 4, 6, 9 et 12).

3.1.5.2) Consultation prénatale

Trois des douze parturientes avaient bénéficié d'une consultation prénatale par un gastro-pédiatre (patients 2, 5 et 6).

3.1.5.3) Echographie cardiaque fœtale

Trois patients sur douze avaient eu une échographie cardiaque fœtale (patients 3, 4 et 12).

Tableau 2 : Période anténatale

Patients		Anténatal				
	Age gestationnel lors découverte	Age maternel	Caractéristique échographique (shunt et anomalies associées)	CPDP	Consultation prénatale avec pédiatre spécialiste	Consultation cardiaque anténatale
1	21 SA	40 ans	Fistule entre veine hépatique et coeliaque et veine ombilicale Communication Arto-Ventriculaire et l'évocarde Biométrie 10 ^e percentile Dolicocephalie	Oui	Non	Non
2	34SA	30 ans	Absence de ductus venosus et fistule entre veine ombilicale et veine sus hépatique Suspicion absence tumeur porte	Oui	Oui	Non
3	22 SA	26 ans	Fistule entre veine porte et veine ombilicale avant entrée veine ombilicale dans foie Canal Arantius normal Dilatation veine iliaque droite	Oui	Non	Oui
4	26 SA	27 ans	Fistule ombilico-cave	Oui	Non	Oui
5	30 SA	26 ans	Fistule entre sus hépatique et veine ombilicale	Non	Oui	Non
6	29SA	38 ans	RCTU	Oui	Oui	Non
7	27SA	32 ans	Fistule veino-veineuse et ombilico-porto systémique intra-hépatique lobe gauche Dilatation veine intrahépatique et veine ombilicale	Non	Non	Non
8	26 SA	28 ans	Fistule porto sus hépatique avec perméabilité du canal d'Arantius	Non	Non	Non
9	29 SA	25 ans	Grossesse gémellaire Fistule veino-veineuse intrahépatique	Oui	Non	Non
10	22 SA	34 ans	Fistule entre veine sus hépatique droite et deux branches de la veine portale droite	Non	Non	Non
11	24 SA	31 ans	Fistule entre veine porte droite et veine cave inférieure	Non	Non	Non
12	30 SA	32 ans	Fistule entre veine ombilicale tortueuse et Veine cave inférieure dilatée RCTU dysharmonieux	Oui	Non	Oui

SA : semaine d'aménorrhée, CPDP : centre pluridisciplinaire de diagnostic prénatal, RCTU : retard de croissance intra-utérin

3.2) Période néonatale (tableau 3)

3.2.1) Données anthropométriques, âge gestationnel et sexe

Il y avait sept garçons et cinq filles dans notre série.

Le poids de naissance médian était de 2675g (extrêmes : 1870g à 3760g) avec un poids médian au 15^{ème} percentile (extrêmes : <3^{ème} à 80^{ème} percentile).

L'âge gestationnel médian était de 39 SA (extrêmes : 35+4 à 41+5 SA).

3.2.2) Lieu de naissance

Six nouveaux nés étaient nés dans une maternité de niveau III (patients 2, 7, 8, 9,10 et 12), trois dans une maternité de niveau II (patients 1, 3 et 5) et trois dans une maternité de niveau I (patients 4, 6 et 11).

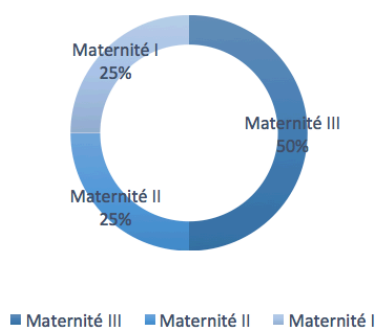


Figure 4 : lieu de naissance

3.2.3) Lieu d'hospitalisation et durée

Deux patients ont été hospitalisés en réanimation néonatale pour des détresses respiratoires sans lien avec leur FPS (patients 1 et 10), un patient a été hospitalisé en néonatalogie pour hypotrophie (patient 9) et les neuf autres sont restés en maternité (patients 2, 3, 4, 5, 6, 7, 8, 11 et 12).

La durée médiane d'hospitalisation a été de 5,5 jours (extrêmes : 5 à 81 jours).

3.2.4) Bilan

3.2.4.1) Examen clinique

Tous les patients ont été examinés par un pédiatre ; le patient 11 présentait un syndrome dysmorphique.

3.2.4.2) Biologique

Sept patients ont bénéficié d'un bilan biologique (NFS, coagulation et bilan hépatique) entre J1 et J3 (patients 1, 2, 7, 9, 10, 11 et 12). Trois avaient un bilan normal (patients 7, 9 et 11). Quatre avaient un bilan anormal : les quatre présentaient une thrombopénie (patients 1, 2, 10 et 12), deux avaient une perturbation du bilan hépatique à type de cholestase (GGT deux à trois fois la limite normale supérieure) et de cytolyse hépatique (transaminases deux à trois fois la limite normale supérieure) (patients 1 et 10) et le patient 10 présentait une hyperammoniémie modérée (ammoniémie deux fois la limite normale supérieure).

3.2.4.3) Bilan malformatif

Un patient présentait un syndrome dysmorphique et a bénéficié d'explorations génétiques (patient 11).

Neuf patients ont bénéficié d'une échographie cardiaque postnatale (patients 1, 2, 3, 7, 8, 9, 10, 11 et 12).

Trois patients n'ont bénéficié d'aucun examen paraclinique (patients 4, 5 et 6).

3.2.4.4) Anomalies associées

Trois patients sur douze (25%) présentaient une malformation cardiaque congénitale : une communication inter auriculaire (patient 2), un rétrécissement de l'isthme aortique (patient 7) et un canal artériel malformatif (patient 11).

Un patient présentait un syndrome de Bannayan-Zonana (patient 11).

3.2.5) Données échographiques néonatales

Tous les patients de cette série présentaient une FPS intrahépatique, aucun cas de FPS extra-hépatique n'était recensé.

Un patient (patient 11) avait une fistule intrahépatique de type 1, huit avaient une fistule de type 2 (patients 1, 2, 3, 5, 8, 9, 10 et 12), un avait une fistule de type 3 (patient 6), un avait une fistule de type 4 (patient 7) et deux patients avaient également une fistule de type 5 correspondant à la persistance du ductus venosus (patients 2 et 8).

Un patient avait fermée sa FPS à la naissance (patiente 4).

Par ailleurs, le patient 10 présentait un angiome solitaire du foie droit.

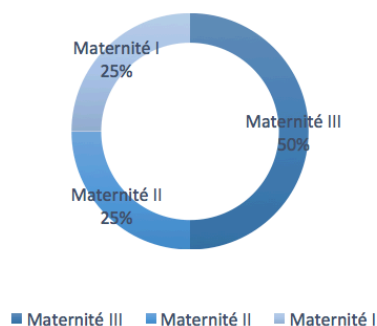
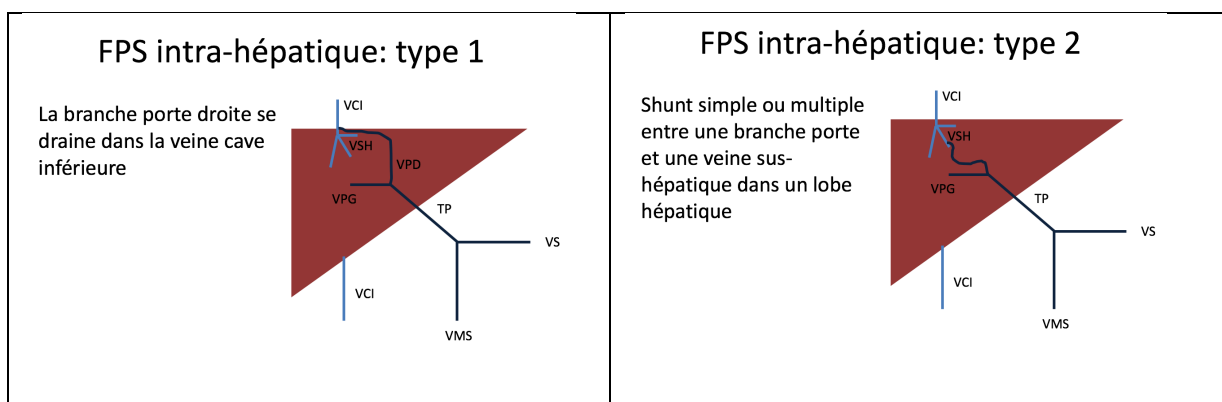


Figure 5 : Caractéristiques échographiques post natales (FPC intra-hépatique)



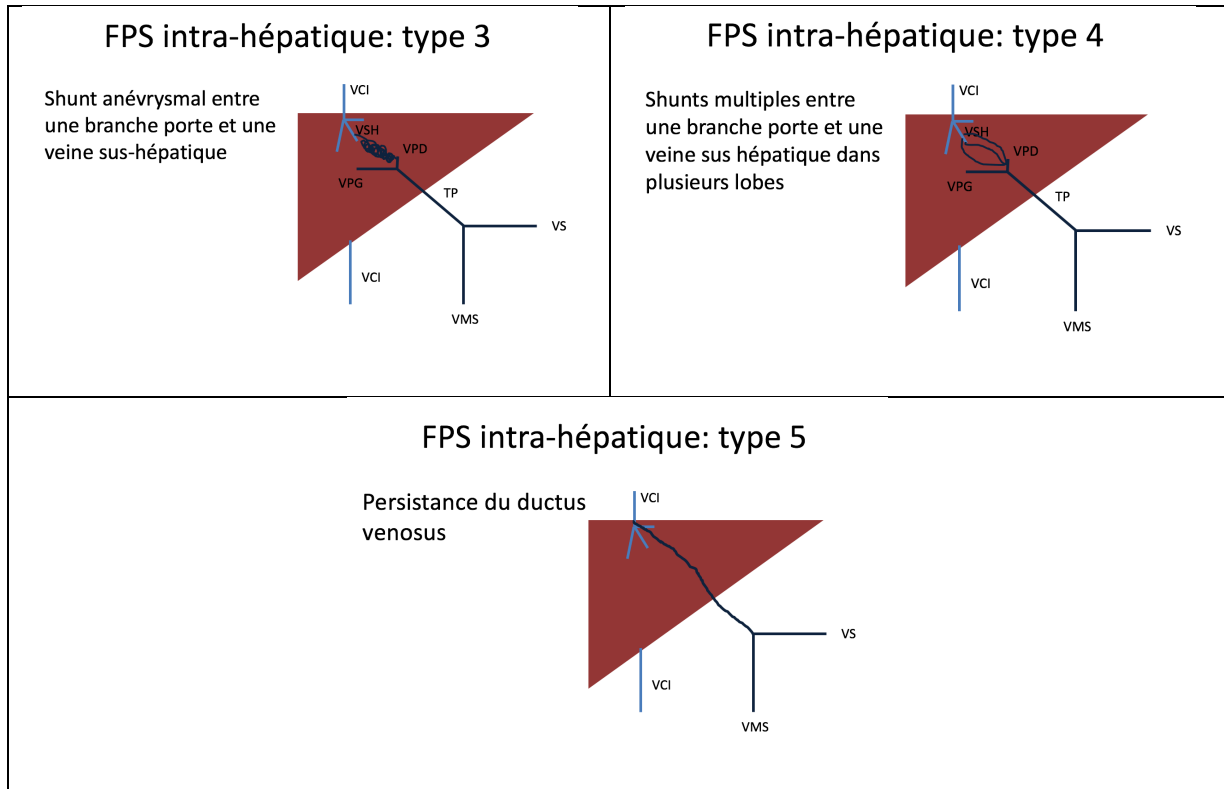


Figure 6 : Schéma des FPS intra-hépatiques selon la classification de Park (21)

VCI : veine cave inférieure, VSH : veine sus hépatique, VPD : veine porte droite, VPG : veine porte gauche, TP : tronc porte, VMS : veine mésentérique supérieure, VS : veine splénique

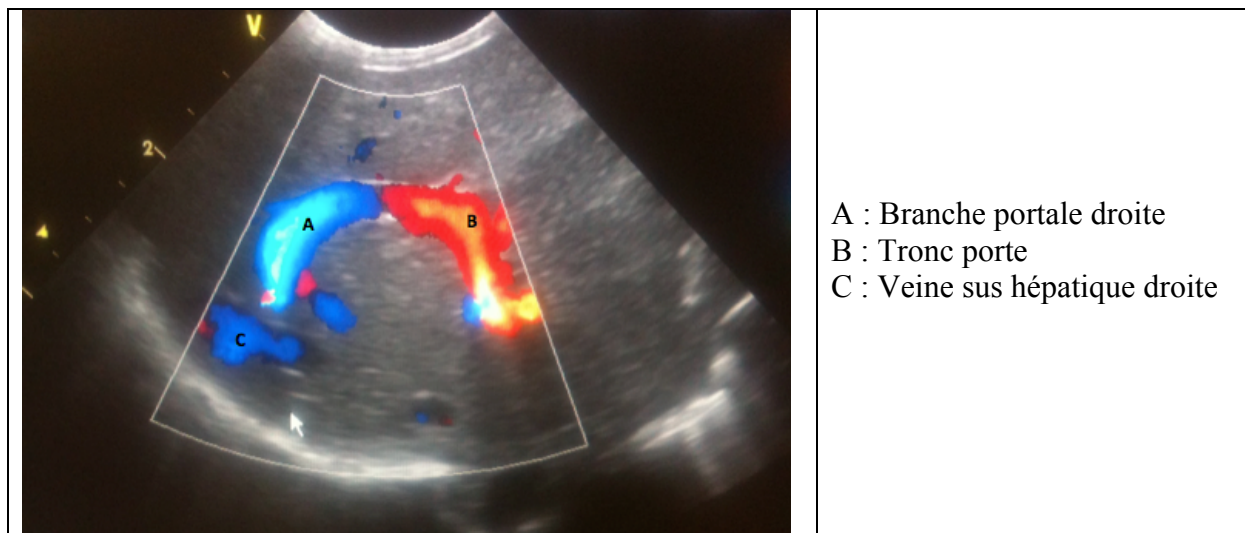


Figure 7 : Echographie doppler hépatique post natale

Tableau 3 : période néonatale

Patients	Prise en charge néonatale						
	Données anthropométriques	Lieu naissance /niveau maternité	Lieu et durée hospitalisation	Type et anatomie du shunt	Anomalie du bilan biologique	Malformation associée	Bilan systématique maternel (Oui/Non) et le quel
1	35 SA+4 PN 1870g (5 ^e percentile) Garçon	Niveau II transféré en III (détresse respiratoire INT)	Réanimation Néonatale Niveau III	Intra-hépatique type 2 FPS branche portale droite et veine sus hépatique droite	Cholestase Cytolyse hépatique Thrombopénie	Aucune	Oui Cardiaque : normale
2	39 SA+2 PN 2480g (3 ^e percentile) Garçon	Niveau III	Maternité Niveau III 20j	Intra-hépatique type 2 et 5 FPS branche portale gauche et sus hépatique moyenne Perméabilité du canal Arantius	Bilan hépatique normale Thrombopénie	Communication Inter Auriculaire	Oui Cardiaque : Communication Inter Auriculaire
3	40 SA PN 3210g (40 ^e percentile) Fille	Niveau II	Maternité Niveau II 5j	Intra-hépatique type 2 Veine sus hépatique droite et branche porte gauche	Aucun	Aucune	Oui Cardiaque : normale
4	41SA+5 PN 2940g (15 ^e percentile) Fille	Niveau I	Maternité Niveau I 7j	Fermeture à la naissance	Aucun	Aucune	Aucun
5	39 SA+3 PN 2850g (20 ^e percentile) Fille	Niveau II	Maternité Niveau II 5j	Intra-hépatique type 2 Fistule entre veine sus hépatique moyenne et branche gauche de la veine porte	Aucun	Aucune	Aucun
6	37 SA PN 2390g (10 ^e percentile) Fille	Niveau I	Maternité Niveau I 9j	Intra-hépatique type 3 Fistule veineuse avec lac veineux sans anomalie du système porte et intra hépatique	Aucun	Aucune	Aucun
7	40 SA PN 3320g (40 ^e percentile) Garçon	Niveau III	Maternité Niveau III 5j	Intra-hépatique type 4 Malformation intrahépatique vasculaire avec lac veineux avec deux branches de drainage sus hépatiques vers la VCI et partie intra hépatique de la veine porte	Normal	Rétrécissement isthme aortique	Oui Echographie cardiaque : rétrécissement isthme aortique
8	37 SA PN 2000g (3 ^e percentile) Garçon	Niveau III	Maternité Niveau III 5j	Intra-hépatique type 2 et 5 Canal d'Arantius avec branche porte gauche, veine sus hépatique gauche	Aucun	Aucun	Oui Echographie cardiaque normale
9	36SA+6 PN 2300g (10 ^e percentile) Garçon	Niveau III	Neonatalogie Niveau III 16j	Intra-hépatique type 2 Fistule veine porte et veine sus hépatique	Normal	Non	Oui Echographie cardiaque normale
10	38 SA+3 PN 3330g (50 ^e percentile) Garçon	Niveau III	Réanimation néonatale 39j Hospitalisation pédiatrique 42 j	Intra-hépatique de type 2 Fistule entre veine sus hépatique droite et deux branches de la veine portale droite	Thrombopénie, Cholestase Cytolyse hépatique Hyperammonémie	Non	Oui Echographie cardiaque normale
11	40 SA+2 PN 3760g (80 ^e percentile) Fille	Niveau I	Maternité Niveau I 5j	Angiome hépatique solitaire du foie droit Intra-hépatique de type 1 Fistule entre veine porte droite et veine cave inférieure	Normal	Syndrome de Bannayan-Zonana Canal artériel persistant	Oui Echographie cardiaque canal artériel persistant
12	39 SA PN 2500g (< 3 ^e percentile) Garçon	Niveau III	Maternité 5j	Intra-hépatique de type 2 Fistule entre branche porte gauche et veine sus hépatique gauche dilatée	Thrombopénie résolutive à J5	Non	Oui Echographie cardiaque normale

SA : semaine d'aménorrhée, J : jour, PN : poids de naissance

3.3) Suivi et évolution (tableau 4)

3.3.1) Age au premier bilan

L'âge médian du premier bilan biologique était de 2,5 jours (extrême : 1 à 60 jours).

L'âge médian du premier bilan radiologique était de 3,5 jours (extrême : 1 à 8 jours).

3.3.2) Suivi

L'âge médian du premier rendez-vous avec un gastro-entérologue pédiatre était de 30 jours (extrêmes : 1 jour à 4 mois).

Le rythme du suivi était dépendant de chaque patient.

Les patients 4 et 12 n'ont pas bénéficié d'un suivi spécialisé.

3.3.3) Caractéristiques avant la fermeture

3.3.3.1) Clinique

Huit patients avaient un examen clinique normal avant la fermeture de leur fistule (patients 2, 3, 5, 6, 8, 9, 11 et 12). Un patient présentait un ictère clinique (patient 1). Un patient avait une hépatomégalie isolée (patient 7) et un présentait une hépatosplénomégalie (patient 10).

3.3.3.2) Biologique

Huit patients avaient un bilan biologique (NFS, bilan hépatique complet et coagulation) normal (patients 2, 3, 6, 7, 8, 9, 10 et 11). Un patient (patient 1) présentait une cytolyse et cholestase modérée (trois fois la normale). Les patients 4, 5 et 12 n'ont pas eu de bilan biologique.

3.3.3.3) Imagerie

Trois patients avaient fermé leur fistule lors du premier contrôle radiologique (patients 4, 6 et 9).

Cinq patients ne présentaient pas d'autre anomalie hépatique (patients 1, 2, 3, 5 et 8) avant la fermeture spontanée de leur fistule.

Le patient 10 présentait avant la fermeture de sa FPS une diminution du shunt à partir de deux mois de vie, un angiome solitaire du foie droit dès la naissance et secondairement des calcifications intrahépatiques.

Le patient 7 présentait une stabilisation de sa fistule depuis l'âge de 11 mois avec poursuite de contrôle régulier sans fermeture à l'âge de 8 ans.

Le patient 12 présentait une stabilisation de sa fistule depuis la naissance avec un recul de 3 mois.

Le patient 11 développait d'un foie hétérogène et macronodulaire dès l'âge de 2 ans avec apparition d'une hyperplasie nodulaire focale à l'âge 13 ans.

3.2.4) Technique de fermeture

3.2.4.1) Conservateur

Dix patients ont bénéficié d'un traitement conservateur (patients 1, 2, 3, 4, 5, 6, 7, 8, 9 et 12).

Pour huit d'entre eux la fistule s'est fermée spontanément (patients 1, 2, 3, 4, 5, 6, 8 et 9).

L'âge médian de fermeture spontanée était de 4,5 mois (extrême : naissance à 22 mois).

Deux patients n'ont pas fermé leur fistule (patients 7 et 12).

3.2.4.2) Chirurgicale

Un patient (patient 11) a bénéficié à l'âge de 24 mois d'une tentative de fermeture chirurgicale : échec en raison d'un trouble hémodynamique lors du clampage.

3.2.4.3) Radiologique interventionnelle

Un patient (patient 10) a bénéficié d'une fermeture par embolisation radiologique à l'âge d'un mois devant une hypertension artérielle pulmonaire systémique, l'aggravation de l'angiome

hépatique et la persistance d'une cytolyse et cholestase hépatique. La fermeture échographique totale a été observée à l'âge de 6 mois avec normalisation du bilan hépatique et disparition de l'hypertension artérielle pulmonaire.

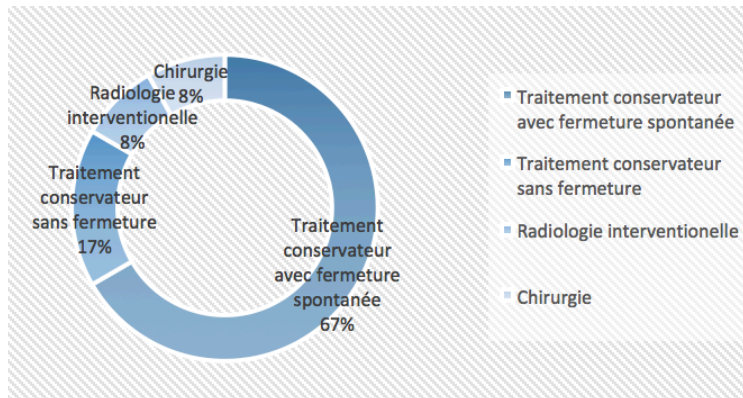


Figure 8 : Techniques de fermeture

3.3.5) Caractéristiques après la fermeture

3.3.5.1) Clinique

Tous les patients dont la fistule a été fermée (patients 1, 2, 3, 4, 5, 6, 8, 9 et 10) avaient un examen normal après la fermeture.

3.3.5.2) Biologique

Six patients n'ont pas bénéficié de biologie de contrôle (patients 2, 3, 4, 5, 6 et 9).

Trois patients (patients 1, 8 et 10) avaient une biologie normale (NFS, bilan hépatique complet et coagulation) après fermeture de la fistule.

3.3.5.3) Imagerie

Deux patients (patients 2 et 4) n'ont pas eu d'imagerie de contrôle.

Six patients avaient une imagerie de contrôle normale (patients 1, 3, 5, 6, 8 et 9).

Le patient 10 présentait une disparition de l'angiome solitaire du foie droit qui a entraîné des calcifications séquellaires ; secondairement est apparu un cavernome portal et des signes d'hypertension portale.

Tableau 4 : Evolution et suivi

Patients	Nombre de consultation spécialisée et rythme	Axe du premier bilan biologique et radiologique	Caractéristiques avant fermeture			Traitement pour fermeture	Caractéristiques après fermeture		
			Clinique	Biologique	Imagerie		Clinique	Biologique	Imagerie
1	M1, M2, M3	Biologie J1 Radiologie J5	Jeûre	Jeûne cholestérique Cytolyse hépatique	Pas autre anomalie	Conservateur Fermeture à M5	Normal	Normal	Normal
2	M1, M4	Biologie J1 Radiologie J4	Normal	Normal	Occlusion du canal Aranthus Pas autre anomalie	Conservateur Fermeture à M4	Normal	Aucun	Aucun
3	M1, M6, M15	Radiologie J4 Biologie J4	Normal	Normal	Pas autre anomalie	Conservateur Fermeture à M22	Normal	Aucun	Normal
4	Aucune	Radiologie J8	X	X	X	Conservateur	Normal	Aucun	Aucun
5	J3, J15, M10	Radiologie J3	Normal	X	Pas autre anomalie	Conservateur Fermeture à M5	Normal	Aucun	Normal
6	J15, M2, M6	Biologie M2 Radiologie J5	Normal	Normal (NFS, BHC, coagulation)	Fermeture au contrôle	Conservateur Fermeture à M2	Normal	Aucun	Normal
7	M1, M2, M3, M5, M7 M11, M16, M23, M24 M36, M48 Plus annuelle	Biologie M1 Radiologie J3	Hépatomégalie	Normal (NFS, coagulation et BHC)	Depuis M11 stabilisation et calcifications	Conservateur Stabilisation depuis M11	X	X	X
8	M4, M7	Biologie M2 Radiologie J5	Normal	Normal (NFS, coagulation, BHC)	Pas autre anomalie	Conservateur Fermeture à M7	Normal	Normal	Normal
9	M2, M5	Biologie J2 Radiologie J2	Normal	Normal	Fermeture Pas autre anomalie	Conservateur Fermeture à M2	Normal	Aucun	Normal
10	Hospitalisation jusqu'à 2 mois ½ M4, M5, M6, M22 M35 Plus annuelle	Biologie J1 Radiologie J1	Hépatosplénom égale	Normal	Diminution de la taille de l'angiole et apparition de calcifications	Emboïlisation radiologique avec coils à M1 Fermeture complète à M6	Normal	Normal	Disparition progressive de l'angiole hépatique Calcifications séquelaires Caverneuse portale Signes hypertension portales avec VO et gastrie HTP
11	J15, M1, M2, M3, M9 M14, M18, M24, M31 M36 Plus annuelle	Biologie J1 Radiologie J1	Normal	Normal	Foie hétérogène macronodulaire Hypersplasie Nodulaire Focale à 14 ans	Essai fermeture chirurgicale à M24 Impossible car trouble hémodynamique au clampage	X	X	X
12	Aucune	Biologie J3 Radiologie J3	Normal	Aucun	Pas autre anomalie	Conservateur Stabilisation à M3	X	X	X

J : jour, M : mois, HTP : hypertension portale, VO : varices œsophagiques, NFS : numération formule sanguine, BHC : bilan hépatique complet

4) Discussion

4.1) Période anténatale

Au cours des dernières années le pourcentage de cas de FPS diagnostiqués durant la vie fœtale a augmenté, essentiellement grâce au développement du diagnostic prénatal échographique. Ainsi, sur les 265 cas de FPS pédiatriques publiés entre 1979 et 2012, seuls 10% d'entre eux étaient diagnostiqués en période prénatale (16). Dans les articles récents ce taux augmente : pour Franchi-Abella et coll (18) il était de 23% (France, 2009), de 40% pour Kim et coll (15) (Corée du Sud, 2011) et jusqu'à 66% dans la série de Hubert et coll (11) (France, 2013).

Dans notre série l'âge moyen de découverte d'une FPS était de 26,5 semaines d'aménorrhée ce qui correspond à l'échographie morphologique du deuxième trimestre. Ce chiffre concorde avec certaines séries entre 27 SA (14) et 28 SA (18) mais l'âge de découverte était parfois plus tardif pendant le troisième trimestre (11,38).

Les **échographies prénatales** font partie intégrante du suivi de toute grossesse. Lors de leur réalisation, l'étude du foie se fait en échographie classique afin d'apprécier le volume et la taille du foie, l'aspect de la vésicule biliaire, le système veineux porte puis le système veineux sus hépatique. Une atypie de la taille du foie, une dilatation d'une veine hépatique, la détection d'un canal intrahépatique anormal ou tubulaire anéchogène ou une cardiopathie fera pratiquer dans un second temps un doppler couleur à la recherche d'une FPS congénitale (1,38).

Toute suspicion de FPS congénitale sur une échographie prénatale doit amener à faire pratiquer cet examen par un échographiste référent du CPDP.

Une fois le diagnostic évoqué, la recherche de « signes d'alerte » de mauvaise tolérance hémodynamique fœtale doit être effectuée. Gorincour et coll (14) ont montré dans leur étude que l'augmentation de la circonférence abdominale pouvait précéder de plusieurs semaines le changement hémodynamique significatif. Le risque hémodynamique changerait pendant le troisième trimestre après la 25^{ème} SA. Ces auteurs ont également observé que les FPS intra-hépatiques avaient une meilleure tolérance hémodynamique comparée aux fistules extra hépatiques. Les fœtus se présentant avec un shunt ombilico-porto-systémique en communication avec la veine cave inférieure ou la veine cave supérieure seraient à risque potentiel de détresse hémodynamique, de mort fœtale ou de décès néonatal. Ceci s'expliquerait par le fait que la veine ombilicale en court-circuitant le foie pourrait entraîner une augmentation de la précharge cardiaque augmentant ainsi le travail cardiaque et favorisant une décompensation cardiaque. (14)

L'association entre FPS et **retard de croissance in utero** (RCIU) est souvent observée, avec une fréquence allant de 13% à 66% des cas (11,14–16,38). Dans certaines situations, c'est la recherche étiologique du RCIU qui permet de faire le diagnostic de FPS (13).

Le retard de croissance est donc le signe le plus fréquemment associé aux FPS : ainsi dans notre série le RCIU était retrouvé dans 3/12 cas (25%).

Certaines malformations associées aux FPS ont été observées pendant la période anténatale. Ces malformations organiques peuvent entrer dans le cadre d'une pathologie syndromique (polysplénisme, cardiopathie, ...) ou être dues à des anomalies génétiques comme la trisomie 21 (14,16). Dans les situations d'association avec un RCIU sévère et/ou la présence d'autres malformations congénitales une amniocentèse avec analyse génétique doit être discutée au sein du CPDP et avec les parents. L'évolution de ces FPS est difficile à

évaluer car la confirmation d'une anomalie génétique aboutit souvent à une décision d'interruption thérapeutique de grossesse (14).

Les **Centres Pluridisciplinaires de Diagnostic Périnataux (CPDP)** doivent être au centre de la prise en charge de ces patientes, afin de favoriser une meilleure cohérence dans leur suivi (41).

Lorsque cela est possible une **consultation prénatale** avec un gastro-entérologue pédiatre pourrait permettre d'expliquer la pathologie, le pronostic et la prise en charge afin d'améliorer le suivi ultérieur. Seul un centre dans notre étude proposait des consultations prénatales pour l'information des parents. Le faible effectif de notre série ne permet pas d'évaluer le bénéfice de cette consultation sur le suivi ultérieur.

Dans notre étude, un seul centre pratiquait une **échographie cardiaque fœtale** systématique. Il n'existe aucune recommandation concernant l'indication de cet examen prénatal dans ces situations. Il ne nous semble pas nécessaire de pratiquer de façon systématique une échographie cardiaque fœtale, la tolérance hémodynamique étant appréciée lors des échographies programmées (14). En revanche s'il existe une suspicion de cardiopathie associée, le recours à un cardiologue est systématique.

4.2) Période néonatale

Le choix du **lieu de naissance** par les parents peut se faire sous certaines conditions : la tolérance hémodynamique doit être bonne, le nouveau-né doit pouvoir bénéficier lors de son séjour en maternité d'un bilan initial et la consultation avec un gastro-entérologue pédiatre doit être programmée.

L'information éclairée des parents, ainsi que la préparation du bilan pré natal rend possible la naissance dans toute maternité et ne requiert pas obligatoirement un accouchement en maternité de niveau III.

Dans les cas de signes d'intolérance cardiaque, ou de malformations associées, la naissance dans une maternité de niveau III est recommandée.

Le **bilan biologique** (hémogramme, hémostase et bilan hépatique complet) doit être fait en maternité dans la première semaine de vie.

L'échographie hépatique requiert un examen rigoureux en mode 2D, doppler couleur et doppler pulsé du tronc porte et de ses branches et des veines sus hépatiques.

Les signes de FPS peuvent être faciles à déceler quand il s'agit d'un shunt entre une branche porte et une veine sus hépatique ou la persistance du ductus venosus par dilatation des vaisseaux.

Les signes peuvent être plus indirect lorsqu'on est en présence d'une hypoplasie ou non visibilité d'une branche porte, d'un flux portal lent ou absent ou d'une hyperartérialisation hépatique (16).

Biologie sanguine	Transaminases et GGT Coagulation Dosage pré et post prandial de l'ammoniémie et glycémie Dosage des acides biliaires totaux Concentration du manganèse Alpha foeto-protéine
Imagerie	Echographie doppler abdominale Scanner et/ou IRM abdominal avec injection de produit de contraste Angiographie du shunt avec ou sans test d'occlusion Echographie cardiaque IRM cérébrale Scintigraphie per-rectale
Autre	Evaluation psychométrique Saturation en O2 percutanée Protéinurie Histologie hépatique (si indiquée)

L'objectif sera ensuite de classer anatomiquement ce shunt. La sévérité de la FPS peut être appréciée par l'hypoplasie des branches portales ou un reverse flow.

Une **échographie cardiaque** devrait être pratiquée de façon systématique dans le premier mois de vie chez tout nouveau-né porteur d'une FPS. Son objectif est double : dépistage d'une malformation cardiaque congénitale et évaluation du retentissement hémodynamique du shunt.

Les cardiopathies sont les anomalies les plus fréquemment associées aux FPS, selon les séries entre 17 et 44% (11,15,16).

Dans notre étude 3/12 soit 25% des patients présentaient une malformation cardiaque. Aucun n'a présenté de trouble hémodynamique secondaire à sa FPS.

Un bilan systématique à la recherche d'autres malformations n'est pas justifié du fait de la rareté des anomalies associées aux FPS (16).

Dans notre étude un seul patient présentait d'autres malformations et les investigations ont été dictées par la clinique (dysmorphie faciale).

4.3) Suivi et évolution

Il ressort de notre série que la plupart des enfants bénéficiaient d'une **première consultation** avec un gastro-entérologue pédiatre à un mois de vie. A cette occasion grâce aux résultats biologiques et échographiques faits en maternité le suivi pourra être programmé.

A notre connaissance, il n'existe à ce jour aucune recommandation concernant le bilan post natal systématique à effectuer chez les nouveau-nés porteurs de FPS.

Cependant, Bernard et coll proposaient aux enfants porteurs d'une FPS récemment diagnostiqués un bilan initial exhaustif (16).

Cette prise en charge ne concerne pas la même population que notre étude : si la FPS ne se fermait pas dans les premiers mois de vie le bilan initial sera complété secondairement.

Concernant le suivi des FPS diagnostiquées pendant la période anténatale, Kim et coll (15) proposaient un **suivi médical** tous les 3 à 6 mois selon la sévérité de la pathologie et un suivi échographique tous les deux mois pendant la première année puis tous les ans.

Une consultation gastro-entérologique pédiatrique est recommandée à un mois de vie. Le rythme du suivi ultérieur tant sur le plan clinique, biologique ou échographique dépendra de la sévérité de la pathologie.

Le suivi pourra être arrêté si toutes les analyses demeurent normales plusieurs mois après la fermeture spontanée d'une FPS.

Le suivi devra être poursuivi si la fermeture a été chirurgicale ou par radiologie interventionnelle car un risque d'apparition d'hypertension portale ou d'autres complications persiste.

Dans le cadre du **suivi radiologique** (16), l'échographie abdominale reste le meilleur outil radiologique pour le suivi mais elle peut être complétée par d'autres examens radiologiques.

Le scanner abdominal permet de mieux localiser le shunt et de définir la meilleure option thérapeutique (chirurgicale ou radiologie interventionnelle).

L'IRM abdominale a moins d'indication surtout pour les jeunes enfants car il est à risque d'artefacts.

L'angiographie peut apporter un complément d'information sur le shunt et l'état veineux intra-hépatique.

L'**évolution** des FPS dépend de leur localisation et de leur taille. Les petits shunts intra-hépatiques ont tendance à se fermer dans les deux premières années de vie, les gros shunts ou les shunts extra-hépatiques persistent et sont à risques de complications (1,13,16,18).

Dans l'analyse de la littérature de de Bernard et coll (16) seulement 14/265 enfants (5%) avaient fermé spontanément leur FPS.

Dans notre série cela concernait 8/12 enfants (66%). Ces données concordent avec celles de la littérature : Hubert et coll (11) rapportaient 2/9 cas de fermetures spontanées, Kim et coll (15) 1/10 cas, Han et coll (38) 2/2 cas.

Il est probable qu'avant l'avènement de l'échographie anténatale ces cas passaient inaperçus puisqu'un certain nombre de FPS se ferme spontanément. L'incidence de cette pathologie était alors probablement sous estimée.

Les fistules ne se fermant pas spontanément peuvent évoluer vers des complications : sur les 265 cas colligés par Bernard et coll (16), 24 présentaient une cholestase néonatale, 64 un tableau d'encéphalopathie hépatique, 64 une ou des tumeurs hépatiques dont 16 cas d'hyperplasie nodulaire focale, 32 cas de syndrome hépato-pulmonaire et 30 cas d'hypertension artérielle pulmonaire.

Dans notre série 2/12 patients présentaient une cholestase néonatale et un patient présentait une hyperplasie nodulaire et focale à l'âge de 13 ans.

Quelques études ont comparé les modalités et les résultats de la prise en charge des pathologies congénitales selon qu'elles étaient diagnostiquées en période pré ou post natale. Ainsi, Desseuve et coll (42) montraient dans leur étude portant sur les malformations pulmonaires que celles qui étaient diagnostiquées en période fœtale présentaient moins de complications mais étaient plus souvent opérées.

Notre série comportait un petit effectif mais nos patients diagnostiqués en période fœtale avaient moins de complication que ceux de la littérature qui étaient en majorité diagnostiqués en période post natale et dans l'enfance.

Les enfants de notre série sauf un (patient 7) ainsi que ceux d'Hubert et coll (11) ont bénéficié de la prise en charge recommandée par Bernard et coll (16) et Franchi-Abella et coll (18). Ils recommandaient de fermer systématiquement les FPS extra-hépatique et celles à l'origine de complications, et d'attendre l'âge de deux ans pour les FPS intra-hépatiques non compliquées car un grand nombre d'entre-elles peut se fermer seul.

Nous proposons un algorithme de prise de charge concernant les FPS de découverte anténatale (figure 9).

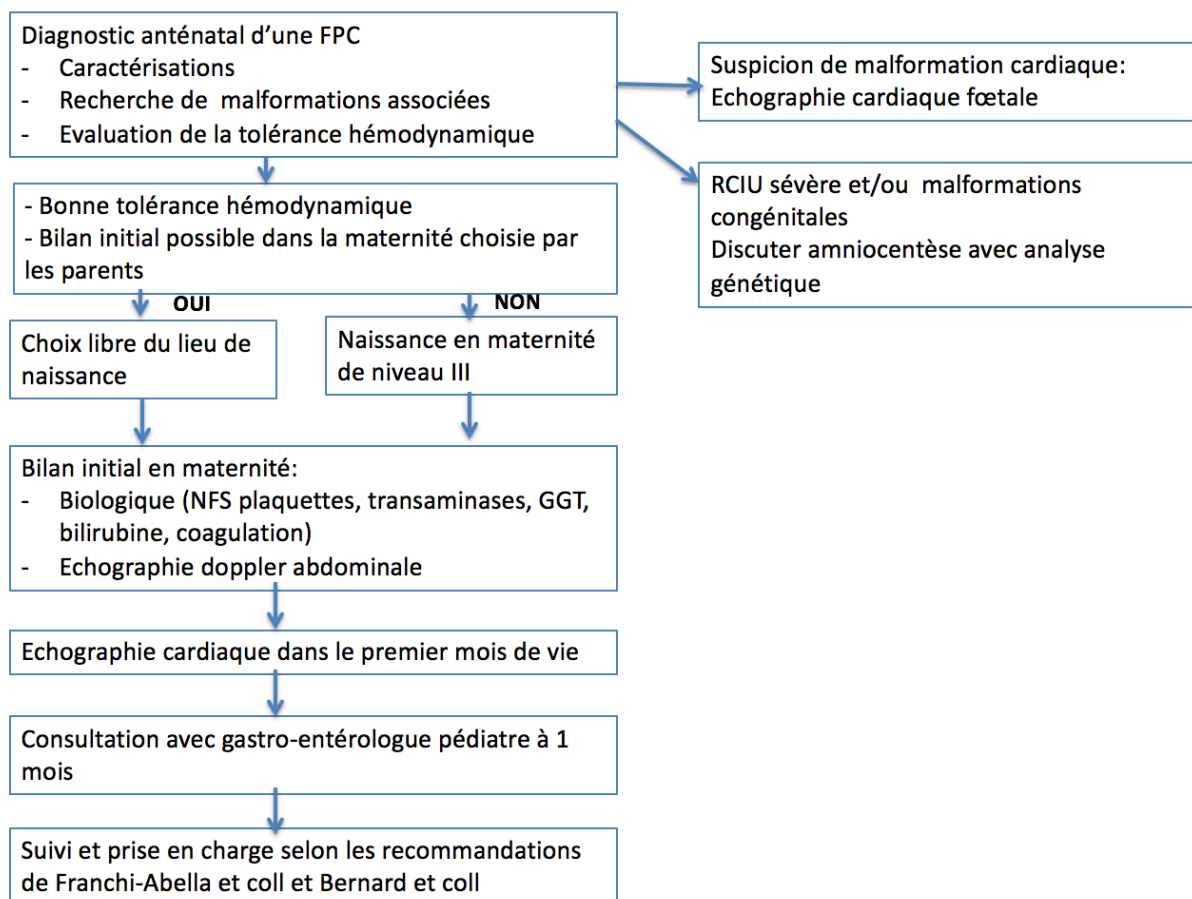


Figure 9 : algorithme de prise en charge devant découverte anténatale d'une FPS congénitale

4.4) Limites

Il s'agit d'une étude rétrospective. Ce choix a été fait car la prévalence des FPS est faible estimée à 1/ 30 000 naissances.

Dans notre série nous n'avons recueilli que des cas de FPS intra-hépatiques. Selon les séries la répartition entre les cas de FPS intra-hépatiques et extra-hépatiques est très différente. Dans la série de Kim et coll (15) ils avaient 9/10 cas de FPS intra-hépatiques, pour Stringer (4) 4/6 cas et pour Hubert et coll (11) 6/9. D'autres séries comportaient plus de cas de PFS extra-hépatiques comme celle de Gorincour et coll (14) qui ne rapportait que 2/11 cas de FPS intra-hépatiques.

5) Conclusion

Les FPS sont de plus en plus diagnostiquées pendant la période fœtale ce qui pose de nouvelles questions sur la prise en charge pré et post natale. En cas de FPS simple ou isolée, la naissance pourra s'effectuer dans toute maternité quelque soit son niveau, à condition que la prise en charge soit clairement établie et que les premières investigations débutent dans la première semaine de vie. Le suivi devra être programmé avec un gastro-entérologue pédiatre. Le diagnostic dès la période anténatale avec un suivi adapté permet certainement de limiter les complications causées par les FPS. Les CPDP doivent être au centre de l'organisation de la prise en charge.

Bibliographie

1. Evans WN, Galindo A, Acherman RJ, Rothman A, Berthoty DP. Congenital portosystemic shunts and AMPLATZER vascular plug occlusion in newborns. *Pediatr Cardiol.* 2009 Nov;30(8):1083–8.
2. Alonso-Gamarra E, Parrón M, Pérez A, Prieto C, Hierro L, López-Santamaría M. Clinical and radiologic manifestations of congenital extrahepatic portosystemic shunts: a comprehensive review. *Radiogr Rev Publ Radiol Soc N Am Inc.* 2011 Jun;31(3):707–22.
3. Gallego C, Miralles M, Marín C, Muyor P, González G, García-Hidalgo E. Congenital hepatic shunts. *Radiogr Rev Publ Radiol Soc N Am Inc.* 2004 Jun;24(3):755–72.
4. Stringer MD. The clinical anatomy of congenital portosystemic venous shunts. *Clin Anat N Y N.* 2008 Mar;21(2):147–57.
5. Fasouliotis SJ, Achiron R, Kivilevitch Z, Yagel S. The human fetal venous system: normal embryologic, anatomic, and physiologic characteristics and developmental abnormalities. *J Ultrasound Med Off J Am Inst Ultrasound Med.* 2002 Oct;21(10):1145–58.
6. Achiron R, Gindes L, Kivilevitch Z, Kuint J, Kidron D, Boyanover Y, et al. Prenatal diagnosis of congenital agenesis of the fetal portal venous system. *Ultrasound Obstet Gynecol Off J Int Soc Ultrasound Obstet Gynecol.* 2009 Dec;34(6):643–52.
7. Abernethy J. Account of two instances of uncommon formation in the viscera of the human body. *Philosophical transactions of the Royal Society of London.* Volume 83. 1783;59–66.
8. Ono H, Mawatari H, Mizoguchi N, Eguchi T, Sakura N. Clinical features and outcome of eight infants with intrahepatic porto-venous shunts detected in neonatal screening for galactosaemia. *Acta Paediatr Oslo Nor* 1992. 1998 Jun;87(6):631–4.
9. Nishimura Y, Tajima G, Dwi Bahagia A, Sakamoto A, Ono H, Sakura N, et al. Differential diagnosis of neonatal mild hypergalactosaemia detected by mass screening: clinical significance of portal vein imaging. *J Inher Metab Dis.* 2004;27(1):11–8.
10. Gitzelmann R, Arbenz UV, Willi UV. Hypergalactosaemia and portosystemic encephalopathy due to persistence of ductus venosus Arantii. *Eur J Pediatr.* 1992 Aug;151(8):564–8.
11. Hubert G, Giniès J-L, Dabadie A, Tourtelier Y, Willot S, Pariente D, et al. [Congenital portosystemic shunts: experience of the western region of France over 5 years]. *Arch Pédiatrie Organe Off Société Fr Pédiatrie.* 2014 Nov;21(11):1187–94.
12. Santamaría G, Pruna X, Serres X, Inaraja L, Zuasnabar A, Castellote A. Congenital intrahepatic portosystemic venous shunt: sonographic and magnetic resonance imaging. *Eur Radiol.* 1996;6(1):76–8.
13. Delle Chiaie L, Neuberger P, Von Kalle T. Congenital intrahepatic portosystemic shunt: prenatal diagnosis and possible influence on fetal growth. *Ultrasound Obstet Gynecol Off J Int Soc Ultrasound Obstet Gynecol.* 2008 Aug;32(2):233–5.
14. Gorincour G, Droullé P, Guibaud L. Prenatal diagnosis of umbilicoportosystemic shunts: report of 11 cases and review of the literature. *AJR Am J Roentgenol.* 2005 Jan;184(1):163–8.
15. Kim MJ, Ko JS, Seo JK, Yang HR, Chang JY, Kim GB, et al. Clinical features of congenital portosystemic shunt in children. *Eur J Pediatr.* 2012 Feb;171(2):395–400.
16. Bernard O, Franchi-Abella S, Branchereau S, Pariente D, Gauthier F, Jacquemin E. Congenital portosystemic shunts in children: recognition, evaluation, and management. *Semin Liver Dis.* 2012 Nov;32(4):273–87.

17. Murray CP, Yoo S-J, Babyn PS. Congenital extrahepatic portosystemic shunts. *Pediatr Radiol.* 2003 Sep;33(9):614–20.
18. Franchi-Abella S, Branchereau S, Lambert V, Fabre M, Steimberg C, Losay J, et al. Complications of congenital portosystemic shunts in children: therapeutic options and outcomes. *J Pediatr Gastroenterol Nutr.* 2010 Sep;51(3):322–30.
19. Mizoguchi N, Nishimura Y, Ono H, Sakura N. Manganese elevations in blood of children with congenital portosystemic shunts. *Eur J Pediatr.* 2001 Apr;160(4):247–50.
20. Shen O, Valsky DV, Messing B, Cohen SM, Lipschuetz M, Yagel S. Shunt diameter in agenesis of the ductus venosus with extrahepatic portosystemic shunt impacts on prognosis. *Ultrasound Obstet Gynecol Off J Int Soc Ultrasound Obstet Gynecol.* 2011 Feb;37(2):184–90.
21. Ferrero GB, Porta F, Biamino E, Mussa A, Garelli E, Chiappe F, et al. Remittent hyperammonemia in congenital portosystemic shunt. *Eur J Pediatr.* 2010 Mar;169(3):369–72.
22. Kerleau J. Congenital intrahepatic portocaval shunt a late discovered case without underlying liver disease. *Revue de Médecine Interne.* 1995 Mai;
23. Ortiz M, Córdoba J, Alonso J, Rovira A, Quiroga S, Jacas C, et al. Oral glutamine challenge and magnetic resonance spectroscopy in three patients with congenital portosystemic shunts. *J Hepatol.* 2004 Mar;40(3):552–7.
24. Valls E, Ceres L, Urbaneja A, Muñoz R, Alonso I. Color Doppler sonography in the diagnosis of neonatal intrahepatic portosystemic shunts. *J Clin Ultrasound JCU.* 2000 Jan;28(1):42–6.
25. Konstas AA, Digumarthy SR, Avery LL, Wallace KL, Lisovsky M, Misdraji J, et al. Congenital portosystemic shunts: imaging findings and clinical presentations in 11 patients. *Eur J Radiol.* 2011 Nov;80(2):175–81.
26. Villar F. Fortuitously discovered intrahepatic portal-hepatic venous shunt : a case report and review of the litterature. *Gastroenterologie Clinique et Biologique.* 2000;
27. Pupulim LF, Vullierme M-P, Paradis V, Valla D, Terraz S, Vilgrain V. Congenital portosystemic shunts associated with liver tumours. *Clin Radiol.* 2013 Jul;68(7):e362–9.
28. McKie P. Amelioration of high cardiac output and pulmonary hypertension by occlusion of congenital porto-systemic shunt. In: *Images in cardiovascular medicine.*
29. Ersch J, Bänziger O, Braegger C, Arbenz U, Stallmach T. An infant with pulmonary hypertension due to a congenital porto-caval shunt. *Eur J Pediatr.* 2002 Dec;161(12):660–2.
30. Blanc T, Guerin F, Franchi-Abella S, Jacquemin E, Pariente D, Soubrane O, et al. Congenital portosystemic shunts in children: a new anatomical classification correlated with surgical strategy. *Ann Surg.* 2014 Jul;260(1):188–98.
31. Passalacqua M, Lie KT, Yarmohammadi H. Congenital extrahepatic portosystemic shunt (Abernethy malformation) treated endovascularly with vascular plug shunt closure. *Pediatr Surg Int.* 2012 Jan;28(1):79–83.
32. Bruckheimer E, Dagan T, Atar E, Schwartz M, Kachko L, Superina R, et al. Staged transcatheter treatment of portal hypoplasia and congenital portosystemic shunts in children. *Cardiovasc Intervent Radiol.* 2013 Dec;36(6):1580–5.
33. Sokollik C, Bandsma RHJ, Gana JC, van den Heuvel M, Ling SC. Congenital portosystemic shunt: characterization of a multisystem disease. *J Pediatr Gastroenterol Nutr.* 2013 Jun;56(6):675–81.
34. Kanazawa H, Nosaka S, Miyazaki O, Sakamoto S, Fukuda A, Shigeta T, et al. The classification based on intrahepatic portal system for congenital portosystemic shunts. *J Pediatr Surg.* 2015 Apr;50(4):688–95.
35. Grimaldi C, Monti L, Falappa P, d’Ambrosio G, Manca A, de Ville de Goyet J. Congenital intrahepatic portohepatic shunt managed by interventional radiologic occlusion: a case report and literature review. *J Pediatr Surg.* 2012 Feb;47(2):e27–31.
36. Moneim Dessouky BA. Intrahepatic vascular shunts: strategy for early diagnosis,

- evaluation and management. *The Egyptian Journal of radiology and nuclear medicine*. 2011; 37.
37. Nchimi A, Khamis J, Langhendries JP, Clapuyt P, Saint Martin C, Sokal E, et al. [Diagnosis and follow-up of a large intrahepatic portocaval fistula in a newborn]. *J Radiol*. 2001 Nov;82(11):1642–4.
38. Han BH, Park SB, Song MJ, Lee KS, Lee Y-H, Ko SY, et al. Congenital portosystemic shunts: prenatal manifestations with postnatal confirmation and follow-up. *J Ultrasound Med Off J Am Inst Ultrasound Med*. 2013 Jan;32(1):45–52.
39. Morgan G, Superina R. Congenital absence of the portal vein: two cases and a proposed classification system for portosystemic vascular anomalies. *J Pediatr Surg*. 1994 Sep;29(9):1239–41.
40. Park JH, Cha SH, Han JK, Han MC. Intrahepatic portosystemic venous shunt. *AJR Am J Roentgenol*. 1990 Sep;155(3):527–8.
41. Abdel-Hamid N, Frin G, Flandrin A, Boulot P. [Record of the role given to members of the psychological professions in the French Multidisciplinary Prenatal Diagnosis Centers (CPDPN)]. *J Gynécologie Obstétrique Biol Reprod*. 2015 Jan;44(1):47–52.
42. Desseauve D, Dugué-Marechaud M, Maurin S, Gatibelza M-È, Vequeau-Goua V, Mergy-Laurent M, et al. [Performance of prenatal diagnosis and postnatal development of congenital lung malformations]. *Gynécologie Obstétrique Fertil*. 2015 Apr;43(4):278–83.

Serment d'Hippocrate

Au moment d'être admise à exercer la médecine, je promets et je jure d'être fidèle aux lois de l'honneur et de la probité.

Mon premier souci sera de rétablir, de préserver ou de promouvoir la santé dans tous ses éléments, physiques et mentaux, individuels et sociaux.

Je respecterai toutes les personnes, leur autonomie et leur volonté, sans aucune discrimination selon leur état ou leurs convictions. J'interviendrai pour les protéger si elles sont affaiblies, vulnérables ou menacées dans leur intégrité ou leur dignité. Même sous la contrainte, je ne ferai pas usage de mes connaissances contre les lois de l'humanité.

J'informerai les patients des décisions envisagées, de leurs raisons et de leurs conséquences.

Je ne tromperai jamais leur confiance et n'exploiterai pas le pouvoir hérité des circonstances pour forcer les consciences.

Je donnerai mes soins à l'indigent et à quiconque me les demandera. Je ne me laisserai pas influencer par la soif du gain ou la recherche de la gloire.

Admise dans l'intimité des personnes, je tairai les secrets qui me seront confiés. Reçue à l'intérieur des maisons, je respecterai les secrets des foyers et ma conduite ne servira pas à corrompre les mœurs.

Je ferai tout pour soulager les souffrances. Je ne prolongerai pas abusivement les agonies. Je ne provoquerai jamais la mort délibérément.

Je préserverai l'indépendance nécessaire à l'accomplissement de ma mission. Je n'entreprendrai rien qui dépasse mes compétences. Je les entretiendrai et les perfectionnerai pour assurer au mieux les services qui me seront demandés.

J'apporterai mon aide à mes confrères ainsi qu'à leurs familles dans l'adversité.

Que les hommes et mes confrères m'accordent leur estime si je suis fidèle à mes promesses ; que je sois déshonorée et méprisée si j'y manque.

Résumé

Fistule porto systémique congénitale de diagnostic anténatal : prise en charge périnatale et suivi

Introduction : Les fistules porto systémiques (FPS) congénitales sont des malformations vasculaires rares. L'objectif de notre étude était d'analyser les caractéristiques de la population atteinte de FPS diagnostiquée pendant la période anténatale, l'organisation de sa prise en charge néonatale et son évolution.

Patients et méthode : Etude rétrospective multicentrique incluant l'ensemble des patients porteurs d'une FPS de diagnostic prénatal.

Résultats : Douze patients ont été inclus. *Période anténatale :* l'âge médian du diagnostic était de 26,5 semaines d'aménorrhée. Trois fœtus présentaient un RCIU associé. Sept étaient soumis à l'avis d'un Centre Pluridisciplinaire de Diagnostic Prénatal (CPDP). *Période néonatale :* Six patients étaient nés dans une maternité de niveau III. Neuf étaient hospitalisés en maternité et trois en médecine néonatale. Tous présentaient une FPS intrahépatique. Quatre avaient un bilan biologique anormal. Trois présentaient une malformation cardiaque congénitale associée dont un dans le cadre d'un syndrome poly malformatif. *Suivi et évolution :* l'âge médian de la première consultation spécialisée était de 30 jours. Dix patients ont bénéficié d'un traitement conservateur, avec une fermeture spontanée avant deux ans dans huit cas. Deux ont bénéficié d'un traitement curatif : un chirurgical et un par radiologie interventionnelle. Trois patients présentaient des complications chroniques de leur FPS.

Conclusion : Les FPS sont de plus en plus diagnostiquées pendant la période fœtale ce qui pose de nouvelles questions sur leur prise en charge à la naissance. Les CPDP doivent être au centre de l'organisation anténatale. La prise en charge néonatale sera préétablie permettant le suivi ultérieur.