



**HAL**  
open science

## Utilisation des plaques d'ancrage en orthodontie

Julie Sucat

► **To cite this version:**

| Julie Sucat. Utilisation des plaques d'ancrage en orthodontie. Chirurgie. 2015. dumas-01369280

**HAL Id: dumas-01369280**

**<https://dumas.ccsd.cnrs.fr/dumas-01369280>**

Submitted on 20 Sep 2016

**HAL** is a multi-disciplinary open access archive for the deposit and dissemination of scientific research documents, whether they are published or not. The documents may come from teaching and research institutions in France or abroad, or from public or private research centers.

L'archive ouverte pluridisciplinaire **HAL**, est destinée au dépôt et à la diffusion de documents scientifiques de niveau recherche, publiés ou non, émanant des établissements d'enseignement et de recherche français ou étrangers, des laboratoires publics ou privés.

**UNIVERSITE D'AUVERGNE CLERMONT-FERRAND I**  
**UNITE DE FORMATION ET DE RECHERCHE D'ODONTOLOGIE**

**Année 2015**

**Thèse n°**

# **T H E S E**

**Pour le DIPLOME D'ETAT DE DOCTEUR EN CHIRURGIE-DENTAIRE**

*Présentée et soutenue publiquement le 18 Novembre 2015*

par

**Julie SUCAT**

(Née le 28 Février 1988)

---

**UTILISATION DES PLAQUES D'ANCRAGE EN  
ORTHODONTIE**

---

**J U R Y :**

**Président : M. Radhouane DALLEL, Professeur des Universités**

**Assesseurs : M. Hervé BESSE, Maître de Conférences des Universités**

**M. Christian CHAMBAS, Maître de Conférences des Universités**

**Mme Pauline LACHAZE, Assistance Hospitalo-Universitaire**



**UNIVERSITE D'AUVERGNE CLERMONT-FERRAND I**  
**UNITE DE FORMATION ET DE RECHERCHE D'ODONTOLOGIE**

**Année 2015**

**Thèse n°**

# **T H E S E**

**Pour le DIPLOME D'ETAT DE DOCTEUR EN CHIRURGIE-DENTAIRE**

*Présentée et soutenue publiquement le 18 Novembre 2015*

par

**Julie SUCAT**

(Née le 28 Février 1988)

---

**UTILISATION DES PLAQUES D'ANCRAGE EN  
ORTHODONTIE**

---

**J U R Y :**

**Président : M. Radhouane DALLEL, Professeur des Universités**

**Assesseurs : M. Hervé BESSE, Maître de Conférences des Universités**

**M. Christian CHAMBAS, Maître de Conférences des Universités**

**Mme Pauline LACHAZE, Assistance Hospitalo-Universitaire**

UNIVERSITE D'AUVERGNE-CLERMONT 1  
 FACULTE DE CHIRURGIE DENTAIRE  
 63000 CLERMONT-FERRAND

<i>Président de l'Université</i>	:	Monsieur le Professeur Philippe DULBECCO
<i>Directeur Général Des Services</i>	:	Mme Myriam ESQUIROL
DOYEN DE LA FACULTE DE CHIRURGIE DENTAIRE	:	Madame Stéphanie TUBERT- JEANNIN Professeur des Universités
<i>Asseseurs</i>	:	Monsieur Pierre-Yves COUSSON Maître de Conférences des Universités
		Madame Martine HENNEQUIN Professeur des Universités
		Monsieur Emmanuel NICOLAS Professeur des Universités
		Madame Valérie ROGER-LEROI Professeur des Universités

**LISTE DES PROFESSEURS**

*Professeurs des Universités Emerités :*

Madame Martine BAUDET-POMMEL  
 Monsieur Jean-Claude BOREL  
 Monsieur Maurice MORENAS  
 Monsieur Alain WODA

*Professeurs des Universités – Praticiens hospitaliers :*

Monsieur Pascal AUROY	- Prothèses
Monsieur Radhouane DALLEL	- Sciences Anatomiques
Madame Sophie DOMEJEAN	- Odontologie Conservatrice, Endodontie
Madame Martine HENNEQUIN	- Odontologie Conservatrice, Endodontie
Monsieur Emmanuel NICOLAS	- Prothèses
Monsieur Thierry ORLIAGUET	- Sciences Biologiques
Madame Valérie ROGER-LEROI	- Sciences Biologiques
Madame Stéphanie TUBERT-JEANNIN	- Prévention, Epidémiologie
Monsieur Jean-Luc VEYRUNE	- Prothèses

*Maîtres de Conférences des Universités – Praticiens hospitaliers :*

Madame Marion BESSADET	- Prothèses
Monsieur Hervé BESSE	- Pédiodontie
Monsieur Christian CHAMBAS	- Orthopédie Dento-Faciale
Monsieur Didier COMPAGNON	- Prothèses
Monsieur Pierre-Yves COUSSON	- Odontologie Conservatrice, Endodontie
Monsieur Nicolas DECERLE	- Odontologie Conservatrice, Endodontie
Monsieur Christophe DESCHAUMES	- Pathologie et Thérapeutique Dentaires
Monsieur Laurent DEVOIZE	- Pathologie et Thérapeutique Dentaires
Monsieur Jean-Christophe DUBOIS	- Prothèses
Madame Christelle GREMEAU-RICHARD	- Pédiodontie
Mademoiselle Céline MELIN	- Sciences Anatomiques
Madame Estelle PEGON-MACHAT	- Prévention, Epidémiologie
Monsieur Paul PIONCHON	- Sciences Anatomiques
Monsieur Dominique ROUX	- Odontologie Conservatrice, Endodontie

*Professeur des Universités :*

Monsieur Alain ARTOLA	- Neurosciences
-----------------------	-----------------

*Maître de Conférences des Universités :*

Mademoiselle Lénaïc MONCONDUIT	- Neurosciences
--------------------------------	-----------------

*Professeur Certifié*

Mademoiselle Gaëlle DUCOS	- Anglais
---------------------------	-----------

*Maîtres de Conférences des Universités Associés :*

Monsieur Philippe CHASSANG	- Sciences de Gestion
Madame Anne DEPREUX	- Informatique et Pédagogie
Monsieur Jean-Yves DUBOIS	- Sciences Biologiques

# REMERCIEMENTS

## Aux membres de ce jury :

### **A notre président, Monsieur le Professeur DALLEL :**

Pour l'honneur que vous nous faites de présider ce jury. Qu'il trouve ici l'expression de notre reconnaissance et la plus grande admiration pour l'investissement sans faille qu'il manifeste à l'égard des recherches fondamentales et cliniques dans la compréhension des douleurs céphaliques et odontologiques.

### **A notre assesseur, Monsieur le Docteur BESSE :**

Pour l'honneur que vous nous faites de participer à ce jury. Qu'il trouve ici l'expression de notre respectueuse considération et de notre admiration pour sa grande expérience pédodontique qu'il nous a transmise avec passion.

### **A notre assesseur, Monsieur le Docteur CHAMBAS :**

Pour l'honneur que vous nous faites de participer à ce jury. Qu'il trouve ici l'expression de notre reconnaissance et de notre respectueuse admiration pour sa profonde compétence clinique et la qualité de son esprit novateur.

### **A notre directeur de thèse, Madame le Docteur LACHAZE :**

Pour l'honneur que vous nous faites d'avoir accepté de nous encadrer dans la réalisation de ce manuscrit. Qu'elle trouve ici l'expression de notre gratitude et de notre profond respect pour son grand sens clinique et ses hautes qualités humaines auprès des patients.

## **A ma famille, à qui je dédie ce travail :**

**A mes parents**, pour tous les sacrifices que vous avez fait, et pour les valeurs que vous m'avez transmises. J'espère pouvoir vous rendre tout l'amour que vous m'avez donné. Vous êtes chacun un modèle auquel je serais fière de ressembler. En espérant toujours vous faire honneur.

**A ma sœur**, pour avoir toujours été à mes côtés, quelles que soient les circonstances. Ne doute jamais de tes compétences artistiques, tu es faites pour ça. Je suis fière de toi.

**A ma grand-mère**, pour son amour inconditionnel et ses délicieux petits plats ! Merci mémé d'avoir été mon ange gardien depuis ma naissance et de toujours veiller sur moi.

**A mon oncle**, pour son aide et son soutien durant mon parcours et mes choix. Je ne te remercierai jamais assez. J'espère devenir un praticien à ton image.

**A mon grand-père**, parti trop vite pour me voir grandir. Pépé, j'aurais aimé que tu sois là pour pouvoir te serrer dans mes bras. Tu me manques.

**A Yves**, grâce à qui j'en suis là aujourd'hui. Ma gratitude et ma reconnaissance n'ont pas de limites. Merci.

**A Suzy, Pierre et Sophie**, pour votre gentillesse, votre humour, votre bonne humeur. Merci pour votre accueil à bras ouverts.

**A Vincent, mon amour**, pour ton soutien, ta patience, ta joie de vivre. Merci de croire en moi, de me rendre heureuse et de m'encourager à me dépasser sans cesse. J'espère que notre petit bout de chemin ensemble va se poursuivre très, très loin. Merci d'être toi. Je t'aime.

**A toute ma belle-famille**, qui est en or. Merci à France, Pascal, Matthieu, Marthe, Laure, David, Arthur, et tous les autres. Je n'aurais pu rêver tomber mieux.

## A mes ami(e)s :

A **Cécile**, pour tous ces moments inoubliables passés ensemble, et ceux à venir. Merci d'être toujours là pour moi. PS : que nos potins (très philosophiques) continuent !

A **Florine**, pour ses qualités de cœur. Ta présence illumine ceux qui t'entourent. Merci pour ce réconfort dont tu as le secret.

A **Louise**, ma frisée. Que notre amitié (toujours très subtile) perdure ! Inutile de donner des précisions !!

A **Lélé**, personnage atypique que je continue à découvrir. En espérant que ces liens d'amitié sincère continuent à se tisser.

Au **P'tit Nico**, qui manie l'« humour jaune » à merveille ! Ta compagnie est toujours des plus agréable.

A **Pauline**, pour qui la danse de la dent n'a aucun secret (ni l'espionnage d'ailleurs) ! Merci pour tous ces moments de franche rigolade que je n'oublierai pas !

A **Libby**, pour sa gentillesse et sa douceur. Ne change rien, tu es parfaite.

A **Charlotte, Delphine, Elodie, Anne-Laure, Lucie, Erwan**, loin des yeux mais pas du cœur. Je ne vous oublie pas.

A **Karen, Maud, Marien, Didier**, merci d'avoir embelli ces 6 années d'études ! Vous êtes formidables.

A **toutes la promotion, et aux internes** qui m'ont aidée, merci !

A **tous les autres...**, merci.



**Aux praticiens libéraux qui m'ont accueillie et qui ont guidé mon parcours :**

**A Mme Florence ROUSSARIE**, mon modèle, mon mentor. Merci pour tout le temps que vous m'avez consacré, pour votre pédagogie, votre bonne humeur, et votre grand cœur. Vous êtes la preuve vivante que des qualités humaines, intellectuelles et professionnelles peuvent être réunies en une seule personne. Cette facilité déconcertante avec laquelle vous appréhendez les cas cliniques et tissez des liens avec vos patients me fascine. Je suis consciente d'être privilégiée d'avoir croisé votre chemin. Votre passion pour l'orthodontie et vos précieux conseils me permettent d'avancer dans les moments de doute. J'espère ne jamais vous perdre de vue.

**A Monsieur Matthieu FILLION**, et ses doigts de magicien ! Merci pour ta disponibilité et tes explications. Ce fut un grand honneur pour moi que de te voir opérer. J'admire ton don pour la chirurgie et la simplicité avec laquelle tu crées une relation de confiance avec tes patients.

**A Mme Catherine GALLETI**, pour qui j'ai une profonde admiration. La qualité de votre travail dans la réalisation de la prise en charge de vos patients et de la gestion de votre cabinet est un réel modèle. Je suis heureuse d'avoir eu la chance de travailler à vos côtés.

## **A tous les enseignants qui m'ont accompagnée durant mes études :**

**A Mme Pauline LACHAZE**, merci pour tes conseils avisés et ta patience dans la réalisation de ce projet. Tu es pour moi un modèle de travail et de réussite que j'aimerais pouvoir suivre. Tes patients seront chanceux et en auront conscience.

**A Mr Nicolas DECERLES**, merci de nous faire partager votre passion et votre amour pour la dentisterie conservatrice. Votre entrain et votre bonne humeur m'ont toujours communiqué cette envie d'apprendre. Tout étudiant rêve d'avoir un professeur comme vous !

**A Mr François-Marie DUTOUR**, avec qui l'apprentissage est devenu un jeu. Je garderai toujours en mémoire ta joie, tes provisoires parfaites, et ta bonne humeur (sans oublier tes blagues vaseuses) !

**A Mme Delphine SOULIER-PEGUE**, pour m'avoir communiqué votre passion envers l'orthodontie. Gardez toujours ce chaleureux sourire aux lèvres qui nous séduit tous !

**A Monsieur Yannick SUDRAT**, avec qui j'ai beaucoup appris. Merci de m'avoir fait bénéficier de votre grand sens clinique et de votre expérience chirurgicale déconcertante.

**A Mme Daniela GAGEANU**, merci pour votre gentillesse et votre pédagogie. Votre conduite avec les patients est un réel modèle. Toutes Mes vacances en votre présence ont été un véritable plaisir !

**A Mme Valérie ROGER-LEROI**, qui est une enseignante admirable, passionnée, juste, et toujours à l'écoute des étudiants.

**A Monsieur Pierre-Yves COUSSON**, d'avoir dispensé des cours très ludiques et grâce à qui l'endodontie n'est plus un mystère !

**A Mme Martine BAUDET-POMMEL**, merci pour votre implication et votre dévouement pour la préparation à l'internat.

**A Mme PEGON-MACHAT**, merci de m'avoir consacré du temps et de m'avoir permis de prendre les bonnes décisions.

**A l'ensemble des enseignants et du personnel du centre de soins et de la faculté**, merci de m'avoir guidée afin de devenir un praticien responsable et respectueux envers les patients.

# TABLE DES MATIERES

<b>1. Introduction .....</b>	<b>3</b>
<b>2. L'ancrage en orthodontie : rappels biomécaniques .....</b>	<b>4</b>
<b>3. Plaques d'ancrage en orthodontie : présentation .....</b>	<b>5</b>
<b>3.1. Les différents systèmes de plaque.....</b>	<b>6</b>
3.1.1. Le SAS (Skeletal Anchorage System) de Sugawara.....	7
3.1.2. Le système Bollard de Hugo De Clerck.....	7
3.1.3. Autre système de mini-plaques : le tube C.....	9
<b>3.2. Cahier des charges des mini-plaques .....</b>	<b>10</b>
<b>3.3. Avantages et inconvénients de l'utilisation des mini-plaques .....</b>	<b>10</b>
3.3.1. Avantages.....	10
3.3.2. Inconvénients .....	12
<b>4. Indications et contre-indications.....</b>	<b>13</b>
<b>4.1. Indications .....</b>	<b>13</b>
4.1.1. Echech des minivis.....	13
4.1.2. Correction orthopédique de la classe III squelettique .....	13
4.1.3. Mini-plaques à visée orthodontique .....	15
4.1.4. Traitement ortho-chirurgical associé aux mini-plaques .....	19
<b>4.2. Contre-indications.....</b>	<b>19</b>
<b>5. Protocole de mise en place et dépose des mini-plaques.....</b>	<b>20</b>
<b>5.1. Choix du site d'insertion .....</b>	<b>20</b>
<b>5.2. Protocole de mise en place.....</b>	<b>21</b>
<b>5.3. Protocole de dépose.....</b>	<b>24</b>
<b>5.4. Complications per et post-opératoires .....</b>	<b>24</b>
<b>6. Conclusion.....</b>	<b>26</b>
<b>7. Bibliographie.....</b>	<b>27</b>
<b>8. Annexes.....</b>	<b>31</b>

## TABLE DES ILLUSTRATIONS

<b>Figure 1</b> : Utilisation des minivis comme moyen d'ancrage .....	5
<b>Figure 2</b> : Les différents composants d'une miniplaque .....	6
<b>Figure 3</b> : Le SAS de Sugawara .....	7
<b>Figure 4</b> : Système Bollard sans crochet.....	8
<b>Figure 5</b> : Système Bollard avec crochets.....	8
<b>Figure 6</b> : Tube C .....	9
<b>Figure 7</b> : Correction orthopédique de la classe III squelettique avec le système Bollard .....	14
<b>Figure 8</b> : Distalisation molaire.....	15
<b>Figure 9</b> : Distalisation de l'arcade maxillaire .....	17

## TABLE DES ANNEXES

<b>Annexe 1</b> : Distalisation canine .....	31
<b>Annexe 2</b> : Occlusion asymétrique .....	32
<b>Annexe 3</b> : Correction de la classe II dentaire avec extractions de prémolaires .....	33
<b>Annexe 4</b> : Ingression d'un groupe de dents .....	34
<b>Annexe 5</b> : Redressement molaire .....	35
<b>Annexe 6</b> : Adaptation des miniplaques sur modèle stéréolithographique .....	36
<b>Annexe 7</b> : Chirurgie d'insertion des miniplaques .....	37
<b>Annexe 8</b> : Autorisation des auteurs d'utilisation de l'iconographie .....	38

# 1. Introduction

Confronté à une malocclusion, l'orthodontiste établit un diagnostic, détermine ses objectifs de traitement puis conçoit les appareils qui vont lui permettre d'obtenir les déplacements dentaires souhaités.

Lors de l'élaboration d'un plan de traitement orthodontique, la détermination de la valeur d'ancrage est primordiale car de celle-ci découle la détermination des moyens thérapeutiques adaptés et donc de l'atteinte des objectifs de fin de traitement.

Le but des différents auxiliaires d'ancrages existants est de renforcer l'ancrage d'une dent ou d'un groupe de dents, afin de résister aux effets indésirables (principe d'action-réaction) engendrés par les moyens mécaniques mis en place, et, de ce fait, d'éviter la survenue de mouvements parasites.

Bien que de nombreux systèmes d'ancrage classique soient disponibles (systèmes d'ancrage extra ou intra-oraux, ancrage cortical de Ricketts...), chacun engendre des effets non souhaités du fait, pour la plupart, de leur appui dentaire. C'est pourquoi la recherche d'un ancrage absolu, sans appui dentaire et limitant la coopération du patient, est entreprise. Les principes de l'implantologie orale, permettant d'obtenir un ancrage absolu, servent de base au développement des systèmes d'ancrage osseux orthodontique. Le premier auxiliaire utilisé fut l'implant classique mais il présente de nombreux inconvénients.

Les minivis, systèmes d'ancrage osseux temporaires, se développent par la suite afin d'élargir les indications et de faciliter l'utilisation des systèmes d'ancrage osseux. Cependant, celles-ci trouvent leur limite dans la réalisation de mouvements de grande amplitude. A partir de ce constat, un système possédant une surface d'ancrage plus importante, et pouvant être mis en place à distance des racines, est recherché. Les miniplaques sont le fruit de cette évolution. En plus d'offrir un ancrage absolu, elles permettent de prendre en charge des patients chez lesquels l'utilisation des minivis n'est pas envisageable (par exemple, dans les cas de distalisation en masse d'arcade).

Les miniplaques constituent donc un système innovant associant de nombreux avantages recherchés dans le domaine de l'ancrage. Ce système ayant de nombreuses indications, chez l'adulte comme chez l'enfant, apparaît être une alternative intéressante permettant de repousser les limites de l'orthodontie.

## 2. L'ancrage en orthodontie : rappels biomécaniques

La troisième loi de Newton (1) stipule qu'« à toute action correspond une réaction d'intensité égale et de sens opposé », c'est le principe d'action réaction.

Ainsi, l'application d'une force sur une dent ou un groupe de dents va engendrer une force de même intensité, de même direction mais de sens opposé sur la structure d'appui, cette réaction pouvant être à l'origine de mouvements indésirables.

Afin de lutter contre ces mouvements parasites, différents dispositifs se développent. L'ancrage en orthodontie désigne donc « tout moyen tendant à assurer la stabilité d'une dent ou d'un groupe de dents au cours d'un mouvement provoqué intéressant d'autres dents » (2,3).

Lors de la mise en place d'un appareil orthodontique, c'est la valeur réciproque des résistances qui commande le déplacement des dents. Le trinôme de Nevreze schématise les forces mises en œuvre lors du déplacement dentaire provoqué (1,4) :

- L'élément d'ancrage possède une résistance appelée stable (RS),
- L'élément à déplacer possède une résistance appelée mobile (RM),
- Le déplacement est engendré par une force motrice (FM) appliquée entre les éléments mobile et stable.

Plusieurs cas sont possibles en fonction de la valeur des différentes résistances :

- $FM < RS < RM$  : aucun déplacement n'est possible,
- $RM < RS < FM$  : le déplacement est inégal. L'élément mobile se déplace tandis que le stable subit une perte d'ancrage,
- $RM < FM < RS$  : l'élément mobile se déplace seul tandis que le stable reste fixe. C'est la situation la plus recherchée.

L'ancrage absolu est défini par une « absence de mouvement de l'unité d'ancrage consécutif aux forces de réactions appliquées pour déplacer les dents » (3). Il est obtenu, dans le cas de l'ancrage squelettique, en utilisant l'os cortical comme point fixe.

Les dispositifs d'ancrage osseux peuvent être utilisés comme ancrage direct, ils constituent alors le seul point d'ancrage du dispositif de traction, ou indirect lorsqu'ils sont reliés à l'arcade afin de consolider l'unité d'ancrage (5,6).

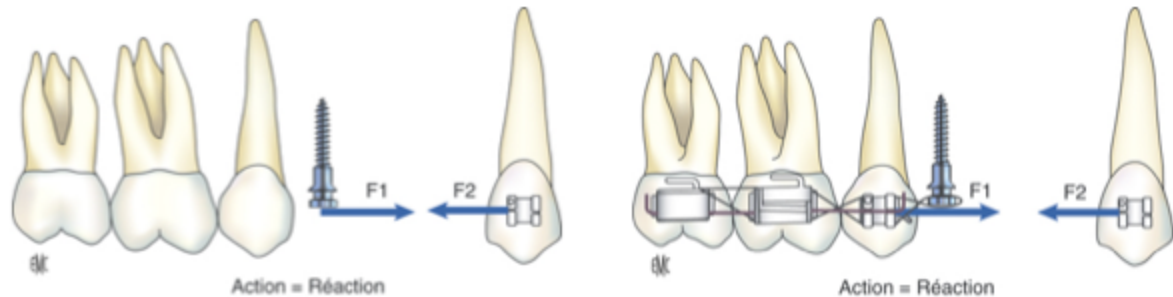


Figure 1 : Utilisation des minivis comme moyen d'ancrage. A gauche : Utilisation comme ancrage direct. A droite : utilisation comme ancrage indirect (7)

### 3. Plaques d'ancrage en orthodontie : présentation

Il existe de nombreux types d'ancrages squelettiques en orthodontie parmi lesquels on retrouve :

- Les implants ostéo-intégrés, incluant les implants prothétiques classiques, les implants rétro-molaires et les implants palatins orthodontiques. Ces implants nécessitent une ostéo-intégration avant la mise en charge.
- Les systèmes d'ancrages squelettiques temporaires, incluant les minivis et les miniplaques. Contrairement aux précédents, le but recherché n'est pas une ostéo-intégration mais plutôt une stabilité primaire permettant d'assurer un ancrage suffisant et une dépose facile.

Historiquement, le premier système d'ancrage osseux à être utilisé est l'implant prothétique classique. Créé à partir des travaux de Branemark en 1965, il repose sur le concept d'ostéointégration. Les nombreux inconvénients (6,8) liés à son utilisation dans le cadre de la discipline orthodontique ont conduit à rechercher un nouveau système d'ancrage, plus petit, et indépendant du phénomène d'ostéointégration.

Les systèmes d'ancrage squelettique temporaires (9), petits dispositifs d'ancrage pouvant être placés au niveau de nombreux sites proches de l'arcade dentaire, répondent à ce cahier des charges. Les minivis, conçues spécifiquement pour l'usage orthodontique, se développent en premier (10,11). Avec un taux de succès de 80 à 90 % (8), elles offrent de nombreux avantages, notamment grâce à une chirurgie d'insertion et de retrait simple et peu invasive, et la possibilité d'être utilisées dans des situations thérapeutiques diverses (7). Cependant, les amplitudes de déplacement dentaire associées à

ce dispositif d'ancrage sont limitées. Ce problème se résout grâce à l'utilisation de plaques d'ostéosynthèse modifiées utilisées classiquement dans le cadre de la chirurgie orthognatique. Ceci conduit à l'introduction du système d'ancrage des miniplaques en orthodontie (9,12).

### 3.1. Les différents systèmes de plaque

Le système des miniplaques orthodontiques est relativement similaire aux plaques d'ostéosynthèse. La principale différence réside dans la modification de leurs extrémités afin qu'elles puissent s'adapter aux auxiliaires orthodontiques (9).

Les miniplaques, d'environ 1,5 mm d'épaisseur, sont fabriquées en Titane ou en alliage de Titane et existent sous différentes formes et tailles (9,13). Elles peuvent être pliées ou découpées afin d'être adaptées au contour de la corticale au niveau du site d'insertion (9). Toutes sont composées de 3 parties : la tête, le bras et le corps (13).

- La tête, exposée en bouche et située à l'extérieur de l'arcade dentaire (13), existe sous plusieurs formes : circulaire (14), en crochet (15) ou en tube (16,17). Certaines sont flexibles, leur forme pouvant être modifiée à souhait,
- Le bras, de forme rectangulaire ou ronde, est transgingival ou transmuqueux,
- Le corps est sous-périosté, et sa surface est fixée à l'os. Il peut avoir 4 formes basiques différentes : T, L, Y, I. Il est ainsi fixé à l'os par 2 ou 3 vis de fixation.

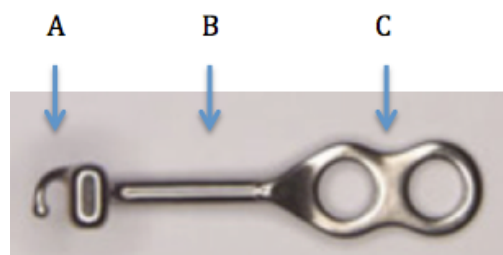


Figure 2 : Les différents composants d'une miniplaque. A : tête. B : bras. C : corps (18)

Le choix du type de plaque (5) (en T, L, Y, I), de la longueur du fût (5, 7 ou 10 mm) et du nombre de vis, repose sur plusieurs paramètres tels que le site d'insertion, la densité osseuse (2 ou 3 vis), la profondeur du vestibule, la typologie faciale et la nécessité thérapeutique.

Les vis de fixations mono-corticales sont fabriquées à partir de Titane et ne présentent pas de traitement de surface. Elles sont auto-taroudantes et mesurent en général de 5 à 7 mm et 1,2 à 2, 3 mm de diamètre (5,9,16,19).

Actuellement 3 grands systèmes de plaques sont majoritairement utilisés.



### 3.1.1. Le SAS (Skeletal Anchorage System) de Sugawara

Le Skeletal Anchorage System (SAS) est créé par Sugawara *et al* (20) en s'inspirant des plaques d'ostéosynthèse utilisées en chirurgie orthognatique. Les miniplaques en titane sont fixées de manière temporaire à l'aide de vis mono-corticales et permettent d'obtenir un ancrage absolu. Les principales indications de ce système sont l'ingression ou la distalisation des molaires tant au maxillaire qu'à la mandibule (15,20,21).

La tête comporte 3 crochets, permettant un ajustement des tractions orthodontiques. Il en existe 2 types selon l'orientation de ses crochets, choisie en fonction du secteur traité et du mouvement souhaité. Le bras existe en 3 longueurs afin de s'adapter à la morphologie du patient.

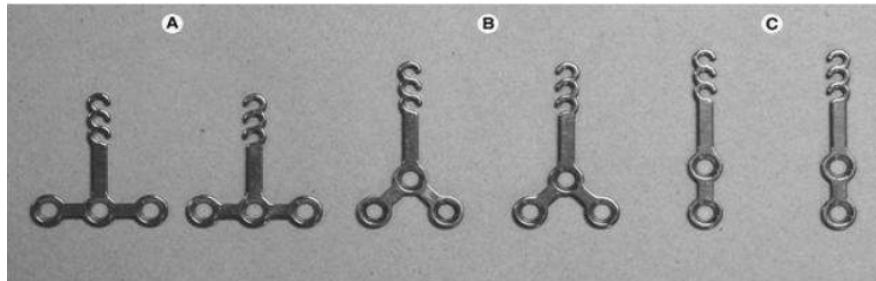


Figure 3 : Le SAS de Sugawara. De gauche à droite : plaque en T, Y et I. (15)

### 3.1.2. Le système Bollard de Hugo De Clerck

Les systèmes d'ancrages squelettiques Bollard (18), créés par le professeur Hugo De Clerck, sont réalisés en titane pur. Les 3 parties constituant les miniplaques sont fabriquées sans procédure de pliage, en une seule pièce. Aucun traitement thermique n'est nécessaire, ce qui réduit considérablement les risques de fractures.

Différents types d'ancrage Bollard sont disponibles : avec et sans crochet. Le système d'ancrage squelettique Bollard sans crochet est constitué de 3 parties (18) :

- Une miniplaque percée de 2 trous à la mandibule et de 3 trous au maxillaire,
- Une barre de connexion ronde,
- Une unité de fixation avec une vis de verrouillage.

La miniplaque est fixée à l'os par des minivis auto-taraudantes mono-corticales de 2 mm de diamètre et 5 mm de longueur (18). Une vis de 7 mm existe également mais son utilisation se limite au trou supérieur de la miniplaque maxillaire. Les vis sont insérées dans la partie corticale de l'os de soutien uniquement, afin d'éviter toute interférence avec les obstacles anatomiques sous-jacents (5).

La barre de connexion, reliant la miniplaque à l'unité de fixation, traverse les tissus mous au niveau de la jonction muco-gingivale. L'unité de fixation (18) comprend 2 gorges d'un diamètre de 0.045" (1.1mm) permettant l'insertion d'un arc de connexion carré d'une taille maximale de 0.032x0.032" fixé par la vis de verrouillage. Ces arcs auxiliaires permettent de relier l'ancrage squelettique au dispositif orthodontique.




Figure 4 : Système Bollard sans crochet. Mini-plaque mandibulaire (à gauche) et maxillaire (à droite), avec M : corps ; C : barre de connexion ; F : unité de fixation ; S : vis de verrouillage (18)

Le système Bollard avec crochets (18) est plus petit que son homologue sans crochet et contient un tube de section 0.020x0.020". Le crochet permet de fixer directement des élastiques ou des ressorts hélicoïdaux utilisés dans les cas de tractions orthopédiques de classe III ou de distalisation de l'arcade maxillaire chez l'adulte.



Figure 5 : Système Bollard avec crochets. Mini-plaques mandibulaires (à gauche) et maxillaire (à droite) (18)

### 3.1.3. Autre système de mini-plaques : le tube C

Un système de miniplaque avec tube intégré, le tube C (17,22), est conçu afin d'être utilisé en tant qu'alternative aux minivis ou aux miniplaques conventionnelles, lorsque leur utilisation n'est pas souhaitable en raison d'obstacles anatomiques.

Le concept de ce système réside dans un design simple et une miniaturisation, afin de faciliter l'insertion de la miniplaque. Grâce à son petit tube creux de section ronde, situé au niveau de la tête du système d'ancrage, ce système peut avoir 2 fonctions :

- Faire office de tube orthodontique et recevoir un arc droit : le système joue le rôle d'appareil se substituant aux brackets et tubes postérieurs,
- Faire office de crochet sur lequel des élastiques pourront être fixés : le système sert d'appareil orthodontique auxiliaire.

Ces miniplaques en Titane sont percées de 2 à 4 trous et fixées à l'os cortical par des vis de fixation auto-forantes mesurant 4 à 7 mm. Il existe 2 types de tube-C : en I et en croix. Le nombre de trous est fonction du type de tube, de la qualité osseuse et de la direction du vecteur des forces orthodontiques souhaitées.



Figure 6 : Tube C : de gauche à droite : tube C en I et en croix (22)

Le tube-C est habituellement placé au niveau de l'os alvéolaire entre les racines dentaires ou dans l'os cortical. Ces zones sont beaucoup plus basses et plus accessibles que le processus zgomatique au niveau duquel les miniplaques conventionnelles sont habituellement placées, rendant la chirurgie d'insertion moins invasive.

Ces dispositifs d'ancrage osseux permettent la correction d'une dimension verticale anormale (hyperdivergence faciale sévère avec infraclusion dentaire, supraclusion) par des mouvements d'ingression dentaire ; ou encore la correction d'un décalage sagittal (classe II ou III dentaire) en obtenant un mouvement de distalisation en masse de l'arcade.

## 3.2. Cahier des charges des mini-plaques

Afin d'éviter les interférences des vis de fixation avec les obstacles anatomiques, la fixation des miniplaques doit se faire à distance des racines, avec une longueur de vis qui ne doit pas excéder l'épaisseur de la corticale (5).

Un implant orthodontique doit répondre à quatre critères (5) essentiels :

- Permettre une mise en charge immédiate (seule la résistance de l'os cortical est utilisée),
- Etre utilisé sur une période relativement courte afin d'en faciliter la dépose (pas d'ostéo-intégration rendant difficile la dépose de l'implant),
- Etre simple de mise en place, d'usage et de dépose,
- Etre indépendant de la coopération du patient (dans la majorité des cas)

## 3.3. Avantages et inconvénients de l'utilisation des mini-plaques

### 3.3.1. Avantages

- Taux de succès

Dans la littérature, le taux de succès des miniplaques varie entre 94 %, dans le traitement de cas divers (23), et 97 %, dans le traitement orthopédique des classes III squelettique (24). En 2012, une revue systématique (8) rapporte un taux de succès des miniplaques supérieur à 90%, c'est à dire similaire à celui des implants palatins, et supérieur à celui des minivis (80 à 90 %) (25,26).

Pour Sugawara, cette fiabilité représente leur plus grand avantage (13).

- Liberté de mouvement dentaire

Les mini-plaques peuvent être placées au niveau de sites osseux autres que la crête alvéolaire, à distance des racines dentaires et des structures anatomiques sensibles (9,13).

Elles offrent donc l'avantage de réduire le risque de lésions tissulaires (impact radiculaire, etc), mais aussi de permettre un libre mouvement des racines devant être déplacées, au-delà du système d'ancrage (26). Ainsi, en cas de mouvement de grande amplitude, (ex : distalisation, ingression), le déplacement souhaité peut être réalisé en totalité, sans obstacle (27,28).

- Stabilité

La stabilité primaire des miniplaques dépend uniquement de la rétention mécanique des vis de fixations dans l'os, contrairement aux implants classiques (9,29,30).

La stabilité des miniplaques est supérieure à celle des minivis (25,28), ceci étant probablement dû à l'utilisation de plusieurs vis pour fixer chaque miniplaque. Contrairement aux minivis individuelles, si une vis se desserre, les vis restantes fixeront encore le dispositif (25). Elles sont très stables et fiables (28), et ce malgré l'application de forces lourdes (28).

- Mise en charge

Etant donné que la stabilité primaire des miniplaques est obtenue uniquement par la rétention mécanique des vis, elles se prêtent à une mise en charge immédiate, et sont moins technique-dépendantes que les implants ostéo-intégrés (9,29,30).

Celles-ci peuvent résister à des forces plus lourdes que les minivis (25,31).

- Compliance

Les miniplaques diminuent le besoin de coopération du patient notamment pour les mouvements dentaires sagittaux tels que la mésialisation ou la distalisation d'une arcade entière avec ou sans extractions (27). Le problème de l'observance du patient est alors, le plus souvent, réduit à l'hygiène bucco-dentaire (26).

- Polyvalence des miniplaques

La possibilité de varier les différents vecteurs de force (9,25), sans perte de stabilité, offre de nombreuses possibilités d'utilisation et permet d'obtenir un meilleur contrôle du mouvement dentaire (28). Un déplacement prévisible des dents dans les trois dimensions de l'espace peut donc être obtenu (13). Le traitement orthodontique est donc, en théorie, mécaniquement simplifié (25,28).

Cette polyvalence permet de prendre en charge un large éventail de malocclusions pour lesquelles une thérapeutique orthodontique classique ne serait pas possible (25).

- Simplification de certaines thérapeutiques orthodontiques complexes

L'ancrage absolu offert par les miniplaques permet de prendre en charge des cas complexes estimés initialement au-delà du champ d'application du traitement orthodontique classique, par exemple des patients présentant une hyperdivergence faciale sévère avec infraclusion dentaire (26,32–

34). Elles permettent de corriger des malocclusions sévères ou des dysmorphoses en s'affranchissant des réactions parasites décrites avec les dispositifs d'ancrage traditionnels (26).

Ainsi, l'utilisation des miniplaques permet dans certains cas de raccourcir la durée de traitement orthodontique, en plus de simplifier la mécanique de traitement (25). Celles-ci permettent donc de ne pas solliciter de manière excessive de la coopération des patients (30).

- Indications multiples

Bien que leur utilisation soit réservée aux cas complexes (9), les indications des miniplaques restent cependant variées, notamment pour les corrections orthopédiques ou des traitements orthodontiques nécessitant une grande amplitude de mouvements (28), mais aussi lorsque le système d'ancrage doit rester en place pendant une longue période, ou lorsque les vecteurs de forces sont variés (26).

- Alternative à la chirurgie orthognatique ou à des actes dentaires non conservateurs

Sugawara réalise des corrections d'infraclusions importantes d'étiologie squelettique en s'appuyant sur des miniplaques pour ingresser les dents postérieures. Ceci permet d'éviter une impaction chirurgicale (13). Certaines égressions dentaires importantes peuvent aussi être corrigées évitant ainsi un traitement endodontique associé à une restauration coronaire délabrante (10). Leur utilisation offre ainsi une approche de traitement conservateur (13,27).

Elles sont également utilisées dans les cas de classe II ou III dentaire nécessitant une distalisation d'arcade en masse (28), en alternative à une chirurgie d'avancée ou de recul des maxillaires, ou à l'extraction de plusieurs dents par quadrants (28).

### **3.3.2. Inconvénients**

- Inconvénients inhérents à l'acte chirurgical

L'utilisation des miniplaques implique deux interventions chirurgicales (9,33,35) : une pour l'insertion et une pour la dépose.

Leur mise en place est considérée comme un acte invasif (13,28), contrairement à celle des minivis, puisqu'elle requiert une chirurgie sous anesthésie locale avec élévation d'un lambeau muco-périosté (9,13).

La recherche de sites d'insertion à distance des racines ou de la crête alvéolaire peut rendre l'accès chirurgical difficile (9,13) (crête infra-zygomatique, corps mandibulaire...).

Ainsi, une analyse bénéfice-risque doit être soigneusement effectuée afin de déterminer si l'auxiliaire d'ancrage envisagé (miniplaque ou minivis) est le plus approprié, celui-ci étant choisi en fonction des déplacements dentaires nécessaires à la correction de la malocclusion (9,13,26).

- Coût financier

Un des principaux inconvénients de l'utilisation des miniplaques est leur coût relativement élevé (13,28).

## **4. Indications et contre-indications**

### **4.1. Indications**

D'après Sugawara (13), l'utilisation des miniplaques diminue au profit des minivis dont le design s'améliore. Celles-ci gardent néanmoins certaines indications spécifiques. Dans ces cas là, leur usage rend le traitement orthodontique plus court et plus efficace qu'avec des minivis.

#### **4.1.1. Echec des minivis**

Leur insertion dans des zones où l'épaisseur d'os cortical est importante ainsi que le nombre de vis de fixation augmente significativement leur taux de succès, en comparaison avec celui des minivis. Les miniplaques peuvent être considérées comme un système de réserve permettant de remplacer les minivis lorsque leur installation est difficile voire impossible ou que leur instabilité conduit à l'échec (13).

#### **4.1.2. Correction orthopédique de la classe III squelettique**

Les jeunes patients atteints d'hypoplasie maxillaire sont classiquement traités à l'aide d'une force extra-orale à traction postéro-antérieure de type masque de Delaire. Cependant, cet appareil provoque de nombreux effets indésirables. Les effets parasites observés sont : une rotation postérieure de la mandibule, une augmentation de la hauteur verticale de la face et des compensations dento-alvéolaires (vestibulo-version des incisives maxillaires et linguo-version des incisives inférieures). De plus, le port du masque est limité à 14 heures par jour du fait de son encombrement.

De Clerck *et al* (35,36) ainsi que Heymann *et al* (37) décrivent un nouveau protocole de prise en charge orthopédique des classe III de Ballard, permettant la protraction maxillaire et une réorientation de la croissance mandibulaire grâce à des tractions intermaxillaires de classe III reliées aux ancrages squelettiques. Ce dispositif intra-oral invisible permet (13) (35) :

- L'application de forces orthopédiques intermaxillaire prolongée, 24 heures sur 24, en stimulant la croissance maxillaire, et en réorientant la croissance mandibulaire,
- D'éviter les compensations dento-alvéolaires grâce à l'ancrage purement osseux et non dentaire des miniplaques,
- De diminuer le besoin de coopération du patient qui se limite alors au changement journalier des élastiques et à l'hygiène bucco-dentaire.

Contrairement au masque facial, aucune rotation postérieure de la mandibule n'est attendue (ou très faible), et seule une légère vestibulo-version des incisives inférieures est observée (35).

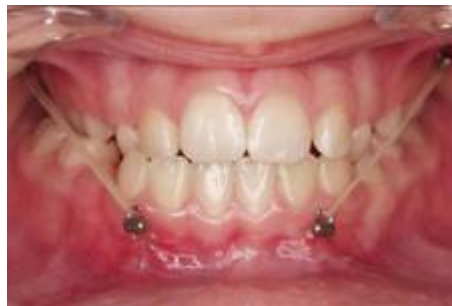

Figure 7 : Correction orthopédique de la classe III squelettique avec le système Ballard. Les élastiques de classe III sont reliés aux unités de fixation (35).

Cependant, cette chirurgie impose la présence d'une hauteur d'os alvéolaire et d'une épaisseur de corticale externe suffisantes, ce qui rend plus délicate la pose des miniplaques au maxillaire chez l'enfant, et entraîne un taux d'instabilité supérieur. A la mandibule, leur insertion nécessite également une éruption complète de la canine. En retardant l'âge de début de traitement, les effets squelettiques attendus sont clairement réduits, car le potentiel de croissance résiduel est diminué (18).



### 4.1.3. Mini-plaques à visée orthodontique

#### 4.1.3.1. Mouvement de translation dentaire

##### 4.1.3.1.1. Distalisation

- Distalisation canine

La distalisation des canines maxillaire est possible en s'ancrant sur des miniplaques insérées sur la crête infra-zygomatique (16) (annexe 1).

De Clerck réalise ce mouvement grâce un ressort hélicoïdal fermé relié d'un côté à l'unité de fixation, et de l'autre à un bras rigide inséré dans le bracket de la canine. Les forces de rétraction délivrées sont de 50 à 100 g. Toutefois, aucune indication concernant l'intérêt des miniplaques pour ce type de mouvement n'est rapporté (16).

- Distalisation molaires maxillaire

Cornelis obtient ce mouvement en réalisant une mécanique de glissement par le biais d'élastiques appliqués entre l'unité de fixation du système Bollard situé au niveau de la crête infra-zygomatique (38) et un crochet coulissant situé en avant du tube molaire.

L'utilisation des miniplaques peut s'avérer utile en tant qu'alternative aux forces extra-orales pour distaliser la denture maxillaire tout en réduisant le besoin d'extraire des prémolaires chez les patients ayant un encombrement ou une protrusion antérieure.

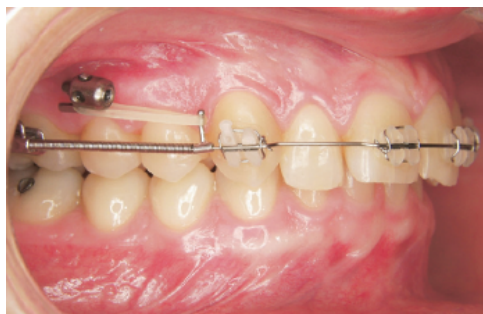

Figure 8 : Distalisation molaire effectuée par le biais d'élastiques placés entre la tête de la mini-plaque et un tube coulissant en avant d'un ressort hélicoïdal fermé (38).

- Distalisation molaire mandibulaire

Cette mécanique est notamment décrit avec le système d'ancrage squelettique (SAS) (20).

Le SAS permet la réalisation du mouvement de distalisation tout en corrigeant les effets indésirables liés à celui-ci (égression molaire). L'obtention de déplacements tels que le mouvement en masse des secteurs postérieurs mandibulaires, voire de l'arcade entière lorsqu'elle est alignée, auparavant considérés comme irréalisables devient alors possible, même sans extraire.

#### 4.1.3.1.2. Mouvements en masse d'arcade

- Les asymétries

Les miniplaques peuvent être indiquées dans les cas d'occlusions asymétriques. De Clerck les utilise notamment pour les malocclusions de classe II (34,39). Cette thérapeutique nécessite l'insertion d'une miniplaque sur la crête infra-zygomatique, du côté opposé à la déviation des médianes incisives maxillaire (annexe 2).

L'utilisation des miniplaques permet la réduction du temps de traitement, et de l'utilisation des dispositifs extra-oraux ou autres auxiliaires tels que l'arc de Nance ou les tractions inter-maxillaires de classe II.

- Les fentes palatines

Baek utilise des miniplaques, en association avec un masque de Delaire, pour prendre en charge des enfants présentant un défaut de volume maxillaire secondaire à une fente faciale (40). Le but étant de protracter le maxillaire en s'ancrant sur les crêtes infra-zygomatiques. La mise en charge est effectuée par le biais d'élastiques reliant le masque de Delaire aux crochets des miniplaques. Ce système permet d'obtenir un déplacement antérieur significatif du point A, ainsi que des relations surcorrigées de classe II dentaire. L'association masque de Delaire/miniplaque permet une avancée squelettique du maxillaire avec un minimum d'effets indésirables (légère rotation horaire de la mandibule), contrairement à l'utilisation seule du masque facial.

#### 4.1.3.2. Traitement des classes II d'Angle

- Avec extractions des premières prémolaires

Cette thérapeutique, dans laquelle des miniplaques sont insérées au niveau de la crête infra-zygomatique, est décrite dans les cas de correction des classes II d'Angle avec extractions de prémolaires (18,34) (annexe 3). Selon De Clerck elle améliore l'efficacité et réduit le temps de traitement.

- Sans extraction des premières prémolaires

La distalisation de l'arcade maxillaire entière est possible en s'ancrant sur la crête infra-zygomatique. Ce système mécanique (18,39) permet la correction des classes II d'Angle sans extraction de prémolaires chez l'adulte. L'utilisation du système Bollard permet ainsi une distalisation de l'arcade maxillaire entière avec des forces légères, continues, agissant 24h/24, sans engendrer de palato-version au niveau du bloc incisivo-canin, tout en diminuant le temps de traitement global, grâce à une dérivation distale spontanée prémolaire et canine diminuant le surplomb durant la première phase de traitement.

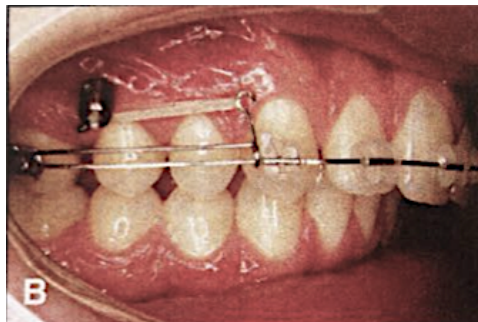


Figure 9 : Distalisation de l'arcade maxillaire. Initiation de la distalisation molaire par le biais d'un élastique reliant l'ancrage squelettique à un jig coulissant (39).

#### 4.1.3.3. Ingression

L'ingression est le mouvement orthodontique le plus difficile à obtenir car il va à l'encontre de la dérivation verticale, mouvement naturel de la dent. L'ancrage osseux permet de réaliser ces mouvements d'ingression indispensables dans certaines situations.

- Ingression d'une seule dent

L'ingression pré-prothétique d'une molaire égressée dans les cas d'édentement antagoniste est décrite avec l'utilisation du système Bollard (18,41), inséré au niveau de la crête infra-zygomatique. Cependant, devant le caractère invasif de la mise en place des miniplaques, les minivis sont plus adaptées pour la correction des égressions unitaires.

- Ingression d'un groupe de dents

L'ingression d'un groupe de dents est également possible en s'ancrant sur des miniplaques. Cette thérapeutique est notamment décrite avec le système Bollard (41), inséré au niveau de la crête para-nasale afin d'ingresser incisive centrale, incisive latérale, et canine maxillaires (annexe 4). Le contrôle maximal de la version coronaire vestibulaire pendant l'ingression est le principal avantage de l'utilisation des miniplaques.

Lorsque l'ingression d'un nombre plus important de dents ou du bloc incisivo-canin est nécessaire, un arc d'ingression doit être inséré dans l'unité de fixation.

#### 4.1.3.4. Redressement molaire

La perte des premières molaires inférieures entraîne une version corono-mésiale des secondes molaires adjacentes. La réhabilitation prothétique est alors compliquée par la diminution de l'espace nécessaire engendrée. Un traitement orthodontique pré-prothétique permet de recréer cet espace sans porter atteinte à la seconde molaire mandibulaire.

Le redressement des molaires est possible en s'ancrant sur des miniplaques, notamment à l'aide du système Bollard (18,42) (annexe 5).

L'intérêt de cet auxiliaire dans ces cas précis est de minimiser l'appareillage orthodontique en ne collant qu'un seul bracket sur la dent concernée. De plus, les éventuels effets parasites d'égression peuvent être corrigés par l'adjonction d'un ressort d'ingression.

#### 4.1.3.5. Mise en place de dents retenues

Dans certaines situations cliniques où un système d'ancrage classique ne peut permettre la mise en place sur l'arcade de dents retenues, l'utilisation de miniplaques s'avère utile. Par exemple, il est possible de tracter orthodontiquement des deuxièmes molaires mandibulaires retenues en s'ancrant sur des miniplaques insérées au niveau du bord antérieur du ramus (43). Leur utilisation permet ainsi de

réduire la complexité des mécaniques mises en place et de conserver des dents dont le pronostic initial est défavorable.

#### 4.1.3.6. Ancrage dentaire insuffisant

Les patients adultes demandeurs de traitement orthodontique sont de plus en plus nombreux. Par conséquent, les orthodontistes sont plus susceptibles de devoir prendre en charge des patients présentant une parodontolyse de sévérité variable, souvent associée à des édentements. Il est parfois difficile dans ces cas d'établir un ancrage dentaire suffisant. L'utilisation de l'ancrage osseux trouve son intérêt lorsque le support parodontal est affaibli ; l'emploi des miniplaques peut alors être indiqué lorsque les possibilités offertes par les minivis sont dépassées (44).

#### 4.1.4. **Traitement ortho-chirurgical associé aux mini-plaques**

Sugawara (13) décrit des traitements ortho-chirurgicaux de classe III squelettique dans lesquels, contrairement à la prise en charge classique, la chirurgie orthognatique est réalisée avant le traitement orthodontique (« surgery first »). Ce protocole, comprenant une chirurgie d'avancée maxillaire et/ou de recul mandibulaire, transforme transitoirement le profil du patient en classe II squelettique, associé à une classe II dentaire. Le but est de réduire le temps de traitement, grâce à l'association aux miniplaques qui vont permettre de distaler et d'ingresser les dents maxillaires postérieures et/ou de mésialer l'arcade mandibulaire, sans extraction de prémolaire.

## 4.2. Contre-indications

- Générales

Elles sont communes à tout acte de chirurgie. Un bon état général est recommandé.

Concernant la pose des miniplaques (30) :

- Elle est contre-indiquée chez les patients présentant une irradiation cervico-faciale ou un haut risque d'endocardite infectieuse (risque infectieux et notamment d'ostéo-radionécrose).
- Elle doit être évitée chez les patients présentant un diabète insulino-dépendant non équilibré ou immunodéprimés (risque infectieux).

D'autres facteurs doivent être pris en compte (30) :

- Certains médicaments peuvent conduire à la perte des miniplaques car ils entravent la cicatrisation osseuse et muqueuse (biphosphonates, immunosuppresseurs, anti-épileptiques, anti-agrégants plaquettaires, anticoagulants...).
- Une consommation tabagique supérieure à 10 cigarettes par jour, engendrant une mauvaise cicatrisation et une résorption osseuse autour des vis de fixation : l'arrêt est conseillé les semaines précédant et suivant l'intervention.
- Hugo De Clerck (35) déconseille la pose des miniplaques avant l'âge de 10 ans du fait de la difficulté de la mise en place chirurgicale liée à l'insuffisance de hauteur alvéolaire au maxillaire et à l'impossibilité d'insertion avant l'éruption de la canine à la mandibule au risque de léser le germe.

- Locales

Les contre-indications locales sont les suivantes (28) :

- Les miniplaques ne sont pas recommandées si le traitement orthodontique peut être réalisé à l'aide d'autres systèmes d'ancrages vissés pour atteindre les objectifs de traitement (exemple : protraction ou rétraction simple).
- Une bonne hygiène bucco-dentaire est indispensable, car l'inflammation gingivale est la cause majeure d'échec des miniplaques.
- Une réduction de l'ouverture buccale peut s'avérer problématique lorsqu'elle complique l'hygiène bucco-dentaire ou l'insertion chirurgicale des ancrages squelettiques.

## **5. Protocole de mise en place et dépose des mini-plaques**

### **5.1. Choix du site d'insertion**

Les sites d'insertions sont choisis de façon à ne pas interférer avec les mouvements dentaires, c'est-à-dire à distance des racines, et des obstacles anatomiques environnants.

Les vis de fixations, dont la longueur n'est pas sensée excéder l'épaisseur de la corticale (5), sont généralement placées apicalement aux racines ce qui permet à celles-ci de glisser au-delà du dispositif d'ancrage (19).

Les sites d'insertion les plus fréquents sont (34) :

- La crête infra-zygomatique, entre la 1<sup>ère</sup> et la 2<sup>ème</sup> molaire maxillaire (5,16,18,34).
- La région de la canine mandibulaire entre l'incisive latérale et la canine.
- La partie postérieure de la mandibule dans la région prémolaire ou molaire (5).
- La crête para-nasale du maxillaire.

D'autres sites d'insertion sont utilisés (5) : au niveau des piliers canins maxillaires (entre la canine et la première prémolaire, en arrière du frein latéral) ; entre la canine et la première prémolaire mandibulaire (en arrière du frein latéral) ; ou encore au niveau symphysaire.

Hourfar propose une nouvelle méthode chirurgicale de mise en place des mini-plaques orthodontiques entièrement sur mesure (45). Cette technique a pour but de simplifier leur insertion, de réduire la durée de la chirurgie et de diminuer le taux d'échec, notamment au niveau des sites où l'utilisation des minivis est moins favorable. Le protocole consiste à réaliser un Cone Beam Computed Tomography (CBCT) de la zone d'insertion choisie, puis de construire une image tridimensionnelle de la zone scannée par le biais d'un logiciel (Galaxis Sirona<sup>1</sup>), permettant ainsi de déterminer virtuellement la position exacte d'implantation des miniplaques et de celle des vis de fixations. Un modèle stéréolithographique ainsi qu'un guide de forage chirurgical sont créés à l'aide d'un scanner tridimensionnel. Les mini-plaques sont alors adaptées sur le modèle stéréolithographique à l'aide du guide de forage puis une gouttière de transfert est fabriquée sur mesure pour aider à leur mise en place précise lors de la chirurgie (annexe6).

## **5.2. Protocole de mise en place**

Le protocole nécessite une élévation de lambeau ainsi qu'une asepsie stricte. La mise en place des miniplaques doit de ce fait être effectuée par un praticien compétent ayant été formé, bien que celle-ci soit considérée comme étant un acte simple à réaliser dans la plupart des cas (19).

L'insertion des miniplaques peut se faire suivant 2 méthodes (5) : seule sous anesthésie locale, ou bien associée à une chirurgie complémentaire (disjonction, désinclusion...). Chez l'enfant, une chirurgie d'insertion des miniplaques et la germectomie des dents de sagesse en un seul temps opératoire permet une meilleure acceptation psychologique vis-à-vis de l'intervention.

---

<sup>1</sup> <http://www.sirona.fr/fr/contact/sirona-france/>

Cependant, notamment chez les jeunes enfants nécessitant la pose de plus de deux miniplaques, ou si des problèmes de compliance sont attendus (18,19), il est recommandé de placer le dispositif sous anesthésie générale, ou bien sous anesthésie locale associée à du protoxyde d'azote ou à une sédation intraveineuse.

Une antibioprofylaxie est généralement recommandée avant la mise en place des miniplaques (9,19). Un bain de bouche à la chlorhexidine peut être utilisé en pré-opératoire immédiat afin de diminuer la charge bactérienne (9). Après la chirurgie d'insertion, des anti-inflammatoires et antalgiques sont généralement prescrits, afin de limiter les complications post-opératoires (19).

Si des extractions doivent être effectuées près du futur site d'insertion, celles-ci doivent être réalisées au minimum deux semaines avant la mise en place des miniplaques, afin d'éviter tout risque d'infection au niveau de la zone d'insertion (19).

Les arcades sont généralement alignées et nivelées avant l'insertion des miniplaques, sauf dans les cas de « surgery first » ou de tractions orthopédiques. Les arcs doivent être suffisamment lourds pour permettre la mise en place de tractions élastiques ou d'un moyen de fixation entre les miniplaques et l'arcade immédiatement après la pose (39).

La mise en place chirurgicale des miniplaques est réalisée de la façon suivante (annexe 7) : une incision en forme de L est réalisée, permettant l'élévation d'un lambeau muco-périosté à base postérieure, afin d'exposer l'os (19). La partie horizontale de l'incision est située à 1 mm occlusalement à la gencive attachée (19). Pour les miniplaques ayant une tête en forme de tube, deux incisions parallèles sont effectuées, la première se situant à l'endroit où le tube C sera placé, la deuxième 2 mm apicalement à la première (22,46).

Puis le corps de la plaque est légèrement courbé afin d'épouser la surface osseuse (5,19), notamment au niveau de la crête infra-zygomatique. Au niveau de ce site d'insertion, la jonction entre corps et barre de connexion doit également être légèrement courbée dans le sens opposé, en direction linguale, pour assurer un contact étroit avec la surface osseuse à l'endroit où la barre émerge de la muqueuse afin d'éviter une éventuelle inflammation et pour permettre une bonne cicatrisation des tissus mous (5,19).

La première vis mise en place n'est pas serrée au maximum afin de permettre une certaine rotation et un ajustement idéal des plaques, avant de placer les autres vis (19). Enfin, l'ensemble est fixé afin d'obtenir une rétention stable et forte (19).



La fermeture est réalisée en un seul plan avec des sutures résorbables 4-0 (5,18,19), après un rinçage avec une solution saline, afin d'obtenir une bonne herméticité.

Les instructions données aux patients sont les suivantes :

- Une application post-chirurgicale de glace pour éviter l'œdème post-opératoire (18),
- Des bains de bouche à la Chlorhexidine pendant une semaine après la chirurgie afin de limiter les risques d'infection,
  - Eviter tout contact répétitif avec les miniplaques avec leur langue, leurs joues ou la pression du doigt pour empêcher le desserrage des miniplaques (18,26),
  - Un excellent brossage des miniplaques et de la muqueuse environnante au moins 2 fois par jour, avec une brosse à dent souple (19,26), une semaine après la chirurgie afin de limiter l'inflammation post-opératoire (18).

La mise en charge des miniplaques peut être immédiate ou différée (16,19). La mise en charge initiale doit être légère (sans dépasser 100 à 150 g) (18), afin de ne pas entraver la stabilité initiale des plaques, le temps que l'inflammation osseuse disparaisse. Elle peut être progressivement augmentée par la suite, en fonction du type de mouvement souhaité, et dans la limite des forces pouvant être supportées par l'organe dentaire. La traction est réalisée par le biais de ressorts, de chainettes élastomériques, ou d'élastiques.

Avec la nouvelle méthode chirurgicale de mise en place des miniplaques orthodontiques entièrement sur mesure (45), l'acte chirurgical est effectué sous anesthésie locale. Le type d'incision chirurgicale est choisi en fonction du site d'insertion. Quel que soit le type d'incision, il est indispensable que la barre de connexion de la miniplaque émerge au niveau de la gencive attachée. Après l'élévation d'un lambeau de pleine épaisseur, la plaque est transférée au niveau du site chirurgical en utilisant le guide chirurgical. Le patient vient mordre sur cette gouttière afin d'éviter tout déplacement ou mouvement. Une fois la position de la plaque validée, les trous pilotes sont réalisés et 2 vis en Titane de 5 mm de long et 2 mm de diamètre sont insérées pour sécuriser la plaque sur l'os. Le lambeau est ensuite suturé dans sa position initiale en recouvrant le corps de la miniplaque. La bonne insertion de la plaque peut, si besoin, être mise en évidence à l'aide d'un CBCT post-chirurgical.

### 5.3. Protocole de dépose

Après le traitement orthodontique, les miniplaques doivent être désinsérées sous anesthésie locale (16). Leur dépose est recommandée dès qu'elles ne sont plus nécessaires, afin de leur éviter un recouvrement osseux (19).

La désinsertion nécessite une petite incision muco-périostée permettant d'exposer la plaque et les vis (19). Le dévissage est réalisé à l'aide d'un tournevis spécial s'adaptant aux têtes de vis (16). L'incision est suturée après la désinsertion et rincée avec une solution saline. Après la chirurgie, des bains de bouche à la Chlorhexidine sont recommandés pendant 3 jours (19).

La chirurgie de désinsertion est considérée comme plus facile et plus rapide que la chirurgie d'insertion (19).

### 5.4. Complications per et post-opératoires

- Complications per-opératoires

Différentes complications consécutives à la fixation des miniplaques sont décrites (25,46) :

- Contact entre les vis de fixation et les racines adjacentes,
- Contact entre les vis de fixation et l'os cortical de la paroi des sinus sans perforation de la membrane de Schneider,
- Lésions radiculaires, comme la perforation.

Ces 3 complications sont également décrites en cas d'utilisation de vis de fixation les plus courtes possibles (4 mm) (46).

D'autres complications sont décrites (25,46) :

- Glissement de la vis lors du forage,
- Erreur d'angulation du chemin d'insertion des vis de fixation,
- Fracture des miniplaques (19).

Le manque d'expérience du praticien, dans la réalisation du lambeau d'accès, joue un rôle important dans les échecs et les complications lors de l'insertion des miniplaques. Cependant, le facteur le plus important reste une bonne hygiène bucco-dentaire pour promouvoir une bonne santé des tissus (25). Les erreurs opérateur-dépendantes peuvent être minimisées par l'utilisation d'un modèle virtuel en 3D permettant la planification de la mise en place de l'implant (25).

- Complications post-opératoires

La réalisation d'un lambeau muco-périosté peut engendrer des complications post-opératoires (28) augmentant la morbidité associée à la chirurgie (13), tels que :

- Un œdème post-chirurgical des tissus mous, engendrant un inconfort adjacent au site d'implantation. Sa durée d'environ 5 jours est plus ou moins bien tolérée par les patients. C'est un des principaux inconvénients liés à l'utilisation des miniplaques (9,25,26,28),
- Une inflammation des tissus mous environnants (28) et une irritation tissulaire (25),
- Une prolifération tissulaire recouvrant la boucle de la plaque au niveau de la zone transmuqueuse (25),
- Une infection chronique avec un écoulement purulent (25),
- Une ostéonécrose sous la plaque due à l'inhibition de la circulation sanguine dans l'os cortical par compression excessive de la plaque (23).

D'autres effets secondaires liés à la présence du dispositif d'ancrage peuvent survenir (26), comme la sensation d'« avoir un corps étranger dans la bouche », la limitation de l'ouverture buccale, l'irritation de la joue ou des lèvres, ou encore la présence de nourriture piégée dans le dispositif.

Enfin, des complications d'ordre mécanique peuvent avoir lieu. Ces complications sont d'origine purement mécaniques ou bien secondaires à des phénomènes infectieux, comme le dévissage des pièces d'ancrage de la miniplaque (25,28), la mobilité des miniplaques (25), la fracture des vis de fixation (25), ou l'instabilité des miniplaques (23).

Le taux d'échec dû à la mobilité est plus élevé chez les patients en période de croissance que chez les adultes, car leurs structures anatomiques sont immatures, rendant le protocole d'insertion plus difficile. De plus, la plupart des miniplaques chez ces jeunes patients étant en place depuis plus de 18 mois, un remodelage osseux plus important peut également expliquer un taux d'échec plus élevé (26).

Afin de réduire considérablement les risques d'infections post-opératoires, il est indispensable de prévenir l'inflammation du tissu péri-implantaire en éduquant les patients à l'hygiène bucco-dentaire, et en effectuant un nettoyage professionnel régulier des parties du système d'ancrage exposées à la cavité orale (23,26). De plus, le bras de la miniplaque doit transfixer la muqueuse au niveau de la jonction muco-gingivale ou bien à 1 mm de la gencive attachée afin de permettre une fermeture étanche, essentielle à une bonne cicatrisation des tissus mous (13,26).

Les petites infections peuvent être éradiquées par des bains de bouche antiseptiques et des techniques de brossage soigneuses. Pour des infections plus sévères, une antibiothérapie est recommandée (23).

L'œdème pourrait être réduit voire même évité par l'utilisation de vessie de glace pendant 1 à 2 heures après l'intervention, l'adjonction d'anti-inflammatoire ou corticostéroïdes en pré-opératoire par voie intra-veineuse (26).

## **6. Conclusion**

L'apparition des miniplaques en orthodontie offre plusieurs avantages. Leur valeur d'ancrage importante permet de prendre en charge des patients chez lesquels l'utilisation des systèmes conventionnels est impossible, ou lorsque celle des minivis atteint ses limites. Elles ouvrent donc de nouvelles perspectives de traitement en repoussant les limites de l'orthodontie classique, et en limitant le recours à la chirurgie orthognatique et aux avulsions.

De multiples indications associées à des résultats encourageant sont décrits dans la littérature. Cependant il est intéressant de se demander si ces nombreuses indications sont bien posées, ou si d'autres systèmes d'ancrages peuvent être utilisés.

En réalité, les indications associées à un rapport bénéfice-risque favorable sont peu fréquentes. Ceci peut expliquer l'existence d'une incohérence entre leurs nombreuses applications décrites dans la littérature et leur véritable utilisation en pratique clinique, qui reste encore anecdotique.

Si ces techniques constituent une réelle avancée dans la prise en charge orthodontique, elles restent pour l'instant réservées à des situations bien particulières où les limites de l'orthodontie classique sont atteintes.

## 7. Bibliographie

1. Marcotte, M.R. *Biomécanique en orthodontie*. Paris : Edition CdP, 1995, 178 p.
2. SFODF. *Dictionnaire des termes d'orthognathodontie*. 2007, 96 p.
3. Daskalogiannakis, J. *Glossaires des termes d'orthodontie*. Edition française : Bolender CJ. Paris : Quintessence Publishing Co. Ltd, 2002, 331 p.
4. Dorignac, D., et al. *Biomécanique orthodontique et notion de force légère*. *Encycl Med Chir (Paris), Odontologie/Orthopédie dentofaciale*, 23-490-B-10, 2008, 23.
5. Thébault, B., et al. The benefits of using anchorage miniplates : are they compatible with everyday orthodontic practice ? *Int Orthod Collège Eur Orthod*. 2011, 9(4), 353–87.
6. Heymann, G.C., Tulloch, J.F.C. Implantable devices as orthodontic anchorage : a review of current treatment modalities. *J Esthet Restor Dent*. 2006, 18(2), 68–79.
7. Massif, L., Frapier, L. *Utilisation clinique des minivis en orthodontie*. *Encycl Med Chir (Paris), Odontologie/Orthopédie dentofaciale*, 23-492-A-17, 2006, 8.
8. Tsui, W.K., Chua, H.D.P., Cheung, L.K. Bone anchor systems for orthodontic application : a systematic review. *Int J Oral Maxillofac Surg*. 2012, 41(11), 1427–38.
9. Prabhu, J., Cousley, R.R.J. Current products and practice : bone anchorage devices in orthodontics. *J Orthod*. 2006, 33(4), 288–307.
10. Creekmore, T.D., Eklund, M.K. The possibility of skeletal anchorage. *J Clin Orthod*. 1983, 17(4), 266–9.
11. Costa, A., Raffainl, M., Melsen, B. Miniscrews as orthodontic anchorage : a preliminary report. *Int J Adult Orthodon Orthognath Surg*. 1998, 13(3), 201–9.
12. Jenner, J.D., Fitzpatrick, B.N. Skeletal anchorage utilising bone plates. *Aust Orthod J*. 1985, 9(2), 231–3.
13. Sugawara, J. Temporary skeletal anchorage devices : the case for miniplates. *Am J Orthod Dentofacial Orthop*. 2014, 145(5), 559–65.
14. Sherwood, K.H., Burch, J., Thompson, W. Intrusion of supererupted molars with titanium miniplate anchorage. *Angle Orthod*. 2003, 73(5), 597–601.
15. Sugawara, J., Nishimura, M. Minibone plates : the skeletal anchorage system. *Semin Orthod*. 2005, 11(1), 47–56.
16. De Clerck, H.J., Geerinckx, V., Siciliano, S. The zygoma anchorage system. *J Clin Orthod*. 2002, 36(8), 455–9.

17. Chung, K.R., et al. The miniplate with tube for skeletal anchorage. *J Clin Orthod.* 2002, 36(7), 407–12.
18. De Clerck, H.J. *Bollard modified miniplate* [en ligne]. Disponible sur :   
<<http://www.hugodeclerck.net/Product.html>>
19. Cornelis, M.A., et al. Modified miniplates for temporary skeletal anchorage in orthodontics : placement and removal surgeries. *J Oral Maxillofac Surg.* 2008, 66(7), 1439–45.
20. Sugawara, J., et al. Distal movement of mandibular molars in adult patients with the skeletal anchorage system. *Am J Orthod Dentofac Orthop.* 2004, 125(2), 130–8.
21. Umemori, M., et al. Skeletal anchorage system for open-bite correction. *Am J Orthod Dentofac Orthop.* 1999, 115(2), 166–74.
22. Chung, K.R., et al. Orthodontic miniplate with tube as an efficient tool for borderline cases. *Am J Orthod Dentofac Orthop.* 2011, 139(4), 551–62.
23. Takashi, T., et al. Clinical study of temporary anchorage devices for orthodontic treatment– stability of micro/mini-screws and mini-plates : experience with 455 cases. *Bull. Tokyo Dent. Coll.* 2010, 51(3), 151–163.
24. De Clerck, E.E.B., Swennen, G.R.J. Success rate of miniplate anchorage for bone anchored maxillary protraction. *Angle Orthod.* 2011, 81(6), 1010–3.
25. Lee, S.J., et al. Survival analysis of a miniplate and tube device designed to provide skeletal anchorage. *Am J Orthod Dentofac Orthop.* 2013, 144(3), 349–56.
26. Cornelis, M.A., et al. Patients’ and orthodontists’ perceptions of miniplates used for temporary skeletal anchorage : a prospective study. *Am J Orthod Dentofacial Orthop.* 2008, 133(1), 18–24.
27. Chen, Y.J., et al. Stability of miniplates and miniscrews used for orthodontic anchorage : experience with 492 temporary anchorage devices. *Clin Oral Implants Res.* 2008, 19(11), 1188–96.
28. Chen, Y.J. A retrospective analysis of the failure rate of three different orthodontic skeletal anchorage systems. *Clin Oral Implants Res.* 2007, 18(6), 768–75.
29. Melsen, B., Costa, A. Immediate loading of implants used for orthodontic anchorage. *Clin Orthod Res.* 2000, 3(1), 23–8.
30. Hoste, S., et al. Risk factors and indications of orthodontic temporary anchorage devices : a literature review. *Aust Orthod J.* 2008, 24(2), 140–8.
31. Consolaro, A. Mini-implants and miniplates generate sub-absolute and absolute anchorage. *Dent Press J Orthod.* 2014, 19(3), 20–3.

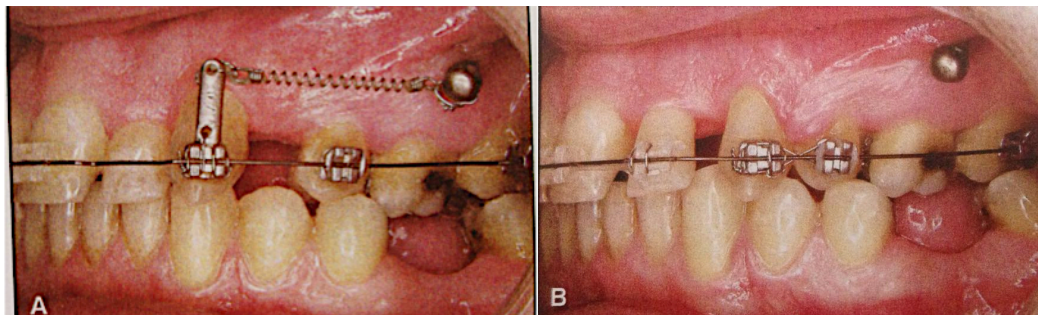
32. Sherwood, K.H., Burch, J.G., Thompson, W.J. Closing anterior open bites by intruding molars with titanium miniplate anchorage. *Am J Orthod Dentofac Orthop.* 2002, 122(6), 593–600.
33. Sugawara, J., et al. Treatment and posttreatment dentoalveolar changes following intrusion of mandibular molars with application of a skeletal anchorage system (SAS) for open bite correction. *Int J Adult Orthodon Orthognath Surg.* 2002, 17(4), 243–53.
34. Cornelis, M.A., De Clerck, H.J. Biomechanics of skeletal anchorage. Part 1 : class II extraction treatment. *J Clin Orthod.* 2006, 40(4), 261–9.
35. De Clerck, H.J., et al. Orthopedic traction of the maxilla with miniplates : a new perspective for treatment of midface deficiency. *J Oral Maxillofac Surg.* 2009, 67(10), 2123–9.
36. De Clerck, H.J., Cevidanes, L., Baccetti, T. Dentofacial effects of bone-anchored maxillary protraction : a controlled study of consecutively treated Class III patients. *Am J Orthod Dentofacial Orthop.* 2010, 138(5), 577–81.
37. Heymann, G.C., et al. Three-dimensional analysis of maxillary protraction with intermaxillary elastics to miniplates. *Am J Orthod Dentofac Orthop.* 2010, 137(2), 274–84.
38. Cornelis, M.A., De Clerck, H.J. Maxillary molar distalization with miniplates assessed on digital models : a prospective clinical trial. *Am J Orthod Dentofacial Orthop.* 2007, 132(3), 373–7.
39. De Clerck, H.J., Cornelis, M.A. Biomechanics of skeletal anchorage. Part 2 : class II nonextraction treatment. *J Clin Orthod.* 2006, 40(5), 290–8.
40. Baek, S.H., Kim, K.W., Choi, J.Y. New treatment modality for maxillary hypoplasia in cleft patients. *Angle Orthod.* 2010, 80(4), 783–91.
41. De Clerck, H.J., Timmerman, H.M., Cornelis, M.A. Biomechanics of skeletal anchorage. Part 3 : intrusion. *J Clin Orthod.* 2008, 42(5), 270–8.
42. De Clerck, H.J., Cornelis, M., Timmerman, H. Dental tours de force 4. The use of a bone anchor for holding upright a tipped molar in the lower jaw. *Ned Tijdschr Tandheelkd.* 2004, 111(1), 10–3.
43. Enache, A.M., Nicolescu, I., Georgescu, C.E. Mandibular second molar impaction treatment using skeletal anchorage. *Rom J Morphol Embryol.* 2012, 53(4), 1107–10.
44. Fukunaga, T., et al. Skeletal anchorage for orthodontic correction of maxillary protrusion with adult periodontitis. *Angle Orthod.* 2006, 76(1), 148–55.
45. Hourfar, J., et al. Fully customized placement of orthodontic miniplates : a novel clinical technique. *Head Face Med.* 2014, 10(1), 14.
46. Kim, G.T., et al. Cone-beam computed tomography evaluation of orthodontic miniplate anchoring screws in the posterior maxilla. *Am J Orthod Dentofac Orthop.* 2009, 136(5), 628.e1–

10.



## 8. Annexes

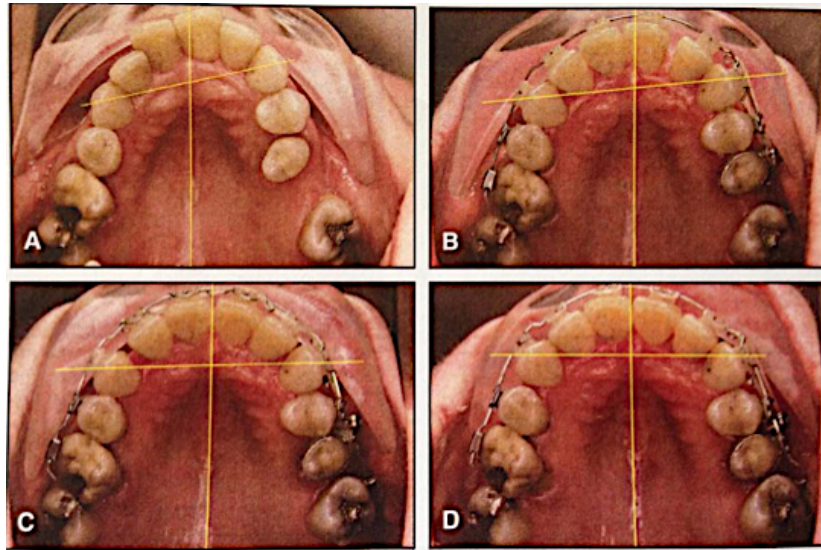
### Annexe 1 : Distalisation canine (16)



Le mouvement de distalisation canine est réalisé grâce à la mise en charge d'un ressort hélicoïdal fermé relié d'un côté à l'ancrage squelettique, et de l'autre à un crochet situé à l'extrémité d'un bras rigide, lui même inséré dans la gorge verticale du bracket de la canine.

Le cochet se situe au niveau du centre de résistance de la canine afin d'obtenir une force dont la direction est parallèle à l'arc principal.

## Annexe 2 : Occlusion asymétrique (34)



Dans les cas d'occlusion asymétrique, l'ancrage squelettique est placé du côté opposé à la déviation des médianes incisives. La canine est la première à être distalisée, suivie par l'incisive latérale grâce à l'étirement de ses fibres supracrestales. Un deuxième élastique est ensuite relié entre l'incisive centrale et l'ancrage osseux, puis les mêmes dents controlatérales sont déplacées de la même manière. Ainsi, l'arcade dentaire entière et par conséquent les médianes incisives sont déplacées vers l'ancrage osseux.

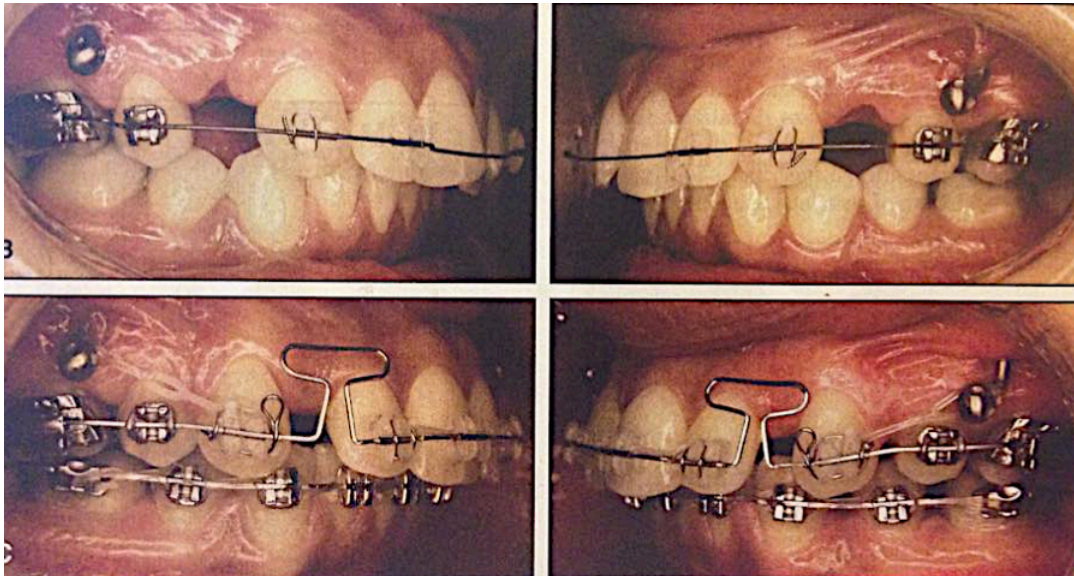
A : Les canines maxillaires sont asymétriques en début de traitement.

B : Un élastique, reliant la canine gauche à l'ancrage squelettique, engendre une distalisation de la canine et de la première prémolaire homolatérales. L'incisive latérale gauche suit spontanément ce mouvement grâce à l'étirement de ses fibres supra-crestales.

C : Un élastique en « zig-zag » est placé entre l'incisive latérale controlatérale et l'ancrage osseux.

D : Les élastiques en « zig-zag » déplacent également la canine controlatérale mésialement pour restaurer la symétrie canine. L'arcade entière ainsi que les médianes incisives ont été déplacées vers l'ancrage squelettique.

### Annexe 3 : Correction de la classe II dentaire avec extractions de prémolaires (34)

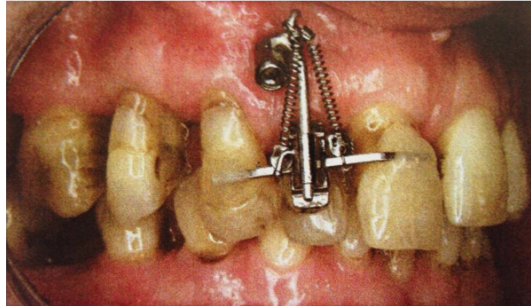

Après extractions des premières prémolaires maxillaires, et nivellement du secteur postérieur maxillaire, les canines maxillaires sont distalisées par le biais d'élastiques reliés aux ancrages squelettiques, et la correction du surplomb est initiée. Les élastiques génèrent des forces de 100 à 130 g.

Une fois que les canines sont en relation de classe 1, la rétraction incisive et la levée de la supracclusion sont réalisées par le biais d'un acier inoxydable avec une boucle en T située en distal des incisives latérales. Durant cette phase, la classe 1 canine est maintenue par des élastiques reliés entre la canine et l'ancrage osseux.

Les finitions sont réalisées à l'aide d'arcs continus.

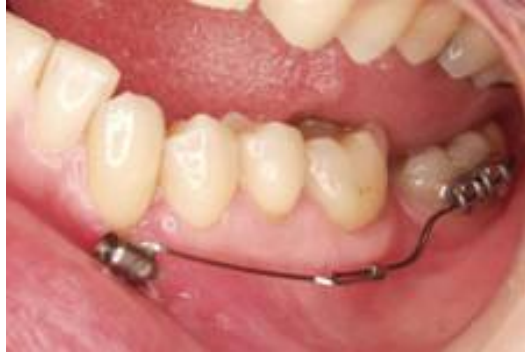#### Annexe 4 : Ingression d'un groupe de dents (41)



Le système Bollard est insérée au niveau de la crête para-nasale afin d'ingresser incisive centrale, incisive latérale, et canine maxillaires.

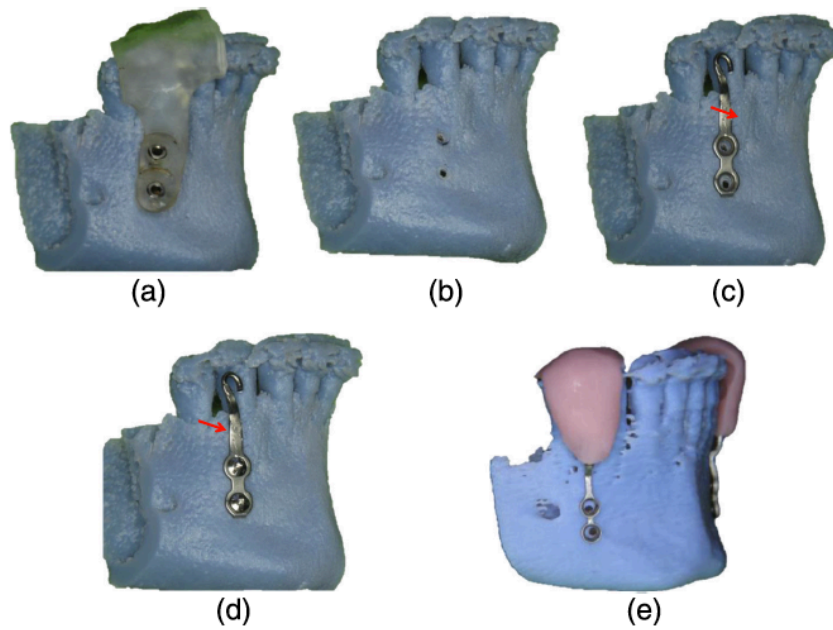
Les trois dents sont reliées par un fil carré collé sur les faces vestibulaires des deux dents adjacentes. L'ingression est réalisée grâce à la mise en charge de deux ressorts hélicoïdaux fermés situés de part et d'autre d'un triple tube, collé sur la face vestibulaire de l'incisive latérale. Les trois dents sont alors guidées le long d'un fil en acier inoxydable .043 reliant l'incisive latérale avec l'unité de fixation de l'ancrage osseux.

## Annexe 5 : Redressement molaire (18)



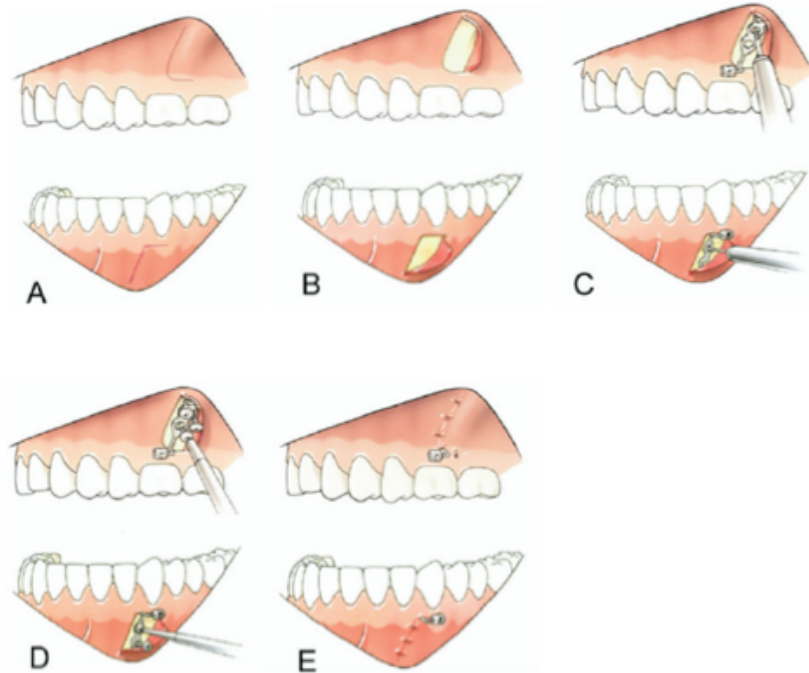
Un ressort préfabriqué, inséré d'une part au niveau de l'ancrage squelettique, en regard de la canine, et d'autre part au niveau du bracket de la molaire, est utilisé afin de la redresser. Ce ressort est composé d'un arc en acier inoxydable et d'un fil en Nickel Titane super-élastique reliés par un tube carré.

## Annexe 6 : Adaptation des miniplaques sur modèle stéréolithographique (45)



- (a) : Le guide de forage est mis en place sur le modèle stéréolithographique.
- (b) : Les trous pilotes sont réalisés.
- (c) : La miniplaque est adaptée sur le modèle.
- (d) : La miniplaque est fixée à l'aide des vis et son adaptation est vérifiée.
- (e) : La gouttière de transfert est mise en place

## Annexe 7 : Chirurgie d'insertion des miniplaques (19)



Chirurgie d'insertion du système Bollard :

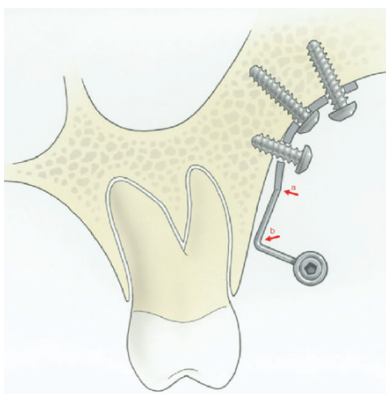
A : Incision en L à convexité antérieure. La partie horizontale de l'incision se situe à 1 mm de la gencive attachée.

B : Décollement du lambeau muco-périosté à base postérieure

C : Forage de l'orifice central (maxillaire), ou le plus proche de l'unité de fixation (mandibule)

D : Insertion des vis

F : Sutures avec fil résorbable. L'unité de fixation est dirigée vers l'avant dans la partie postérieure du maxillaire et vers l'arrière dans la partie antérieure de la mandibule.



Au maxillaire, la miniplaque est légèrement courbée de façon à obtenir un bon contact avec l'os cortical, la courbure étant limitée à la région perforée. La jonction entre plaque et barre de connexion doit être légèrement courbée dans le sens opposé.

N°

**SUCAT (Julie) - « UTILISATION DES PLAQUES D'ANCRAGE EN ORTHODONTIE »**

**9ill., 8ann., 30 cm. - (Thèse: Chir. Dent. ; Clermont-Ferrand I ; 2015) - N°**

**Résumé :** La notion d'ancrage est primordiale lors de l'élaboration d'un plan de traitement orthodontique, car de sa détermination découle l'atteinte des objectifs de fin de traitement. Le développement des plaques d'ancrage en orthodontie, grâce à l'obtention d'un ancrage absolu, a permis d'élargir les possibilités de prise en charge orthodontique.

Ces mini-plaques d'ancrage squelettique, notamment utilisées par De Clerck et Sugawara, permettent d'obtenir des mouvements orthodontiques autrefois considérés comme quasi impossibles, repoussant, dans certains cas, les indications de chirurgie orthognatique ou d'avulsions.

Bien que l'insertion et la dépose soient plus complexes que celle des minivis, les nombreux avantages liés à leur utilisation, comme une valeur d'ancrage plus importante, en font un allié thérapeutique non négligeable.

Les mini-plaques constituent ainsi un système innovant et efficace dans la prise en charge de patients chez lesquels les limites de l'orthodontie classique sont atteintes. Leur utilisation doit toutefois répondre à des indications très précises associées à un rapport bénéfice-risque favorable, chez l'adulte comme chez l'enfant.

**RUBRIQUE DE CLASSEMENT : Etude dentaire**

**MOTS CLES : Orthodontie, Mini-plaque(s), Ancrage squelettique**

**MOTS CLES ANGLAIS : Orthodontics, Miniplate(s), Skeletal anchorage**

**JURY :**

**Président : M. Radhouane DALLEL, Professeur des Universités**

**Assesseurs: M. Hervé BESSE, Maître de Conférences des Universités**

**M. Christian CHAMBAS, Maître de Conférences des Universités**

**Mme Pauline LACHAZE, Assistante Hospitalo-Universitaire**

**ADRESSE DE L'AUTEUR :**

**SUCAT Julie**

**18, rue des Fées**

**63100 Clermont-Ferrand**