



HAL
open science

Le vitiligo : physiopathologies associées et traitements

Khaled Bibi

► **To cite this version:**

Khaled Bibi. Le vitiligo : physiopathologies associées et traitements. Sciences pharmaceutiques. 2008. dumas-01371602

HAL Id: dumas-01371602

<https://dumas.ccsd.cnrs.fr/dumas-01371602>

Submitted on 26 Sep 2016

HAL is a multi-disciplinary open access archive for the deposit and dissemination of scientific research documents, whether they are published or not. The documents may come from teaching and research institutions in France or abroad, or from public or private research centers.

L'archive ouverte pluridisciplinaire **HAL**, est destinée au dépôt et à la diffusion de documents scientifiques de niveau recherche, publiés ou non, émanant des établissements d'enseignement et de recherche français ou étrangers, des laboratoires publics ou privés.

AVERTISSEMENT

Ce document est le fruit d'un long travail approuvé par le jury de soutenance et mis à disposition de l'ensemble de la communauté universitaire élargie.

Il n'a pas été réévalué depuis la date de soutenance.

Il est soumis à la propriété intellectuelle de l'auteur. Ceci implique une obligation de citation et de référencement lors de l'utilisation de ce document.

D'autre part, toute contrefaçon, plagiat, reproduction illicite encourt une poursuite pénale.

Contact au SID de Grenoble : **thesebum@ujf-grenoble.fr**

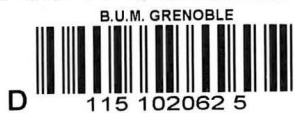LIENS

Code de la Propriété Intellectuelle. articles L 122. 4

Code de la Propriété Intellectuelle. articles L 335.2- L 335.10

<http://www.cfcopies.com/juridique/droit-auteur>

<http://www.culture.gouv.fr/culture/infos-pratiques/droits/protection.htm>



1er exemplaire

2008

4° : 7003

THESE

PRESENTEE POUR L'OBTENTION DU TITRE DE

DOCTEUR EN PHARMACIE

DIPLOME D'ETAT

PAR


Mr Khaled BIBI

[Données à caractère personnel]

LE VITILIGO PHYSIOPATHOLOGIE, PATHOLOGIES ASSOCIEES ET TRAITEMENTS

THÈSE SOUTENUE PUBLIQUEMENT À LA FACULTÉ DE PHARMACIE DE GRENOBLE

LE 07 MARS 2008



Devant le jury composé de :

Dr Marie JOYEUX-FAURE

Maître de Conférence en physiologie-pharmacologie.....Directeur de Thèse et Président de Jury

Pr Marie-Thérèse LECCIA

Professeur de Dermatologie au CHU de Grenoble.....Membre du Jury

Dr Géraldine COUTELEN

Titulaire de la Pharmacie du Néron (Saint-Martin-le-Vinoux, Isère).....Membre du Jury

La faculté de Pharmacie de Grenoble n'entend donner aucune approbation ni improbation aux opinions émises dans les thèses ; ces opinions sont considérées comme propres à leurs auteurs

THESE

PRESENTEE POUR L'OBTENTION DU TITRE DE

DOCTEUR EN PHARMACIE

DIPLOME D'ETAT

PAR


Mr Khaled BIBI

[Données à caractère personnel]

LE VITILIGO PHYSIOPATHOLOGIE, PATHOLOGIES ASSOCIEES ET TRAITEMENTS

THÈSE SOUTENUE PUBLIQUEMENT À LA FACULTÉ DE PHARMACIE DE GRENOBLE

LE 07 MARS 2008



Devant le jury composé de :

Dr Marie JOYEUX-FAURE

Maître de Conférence en physiologie-pharmacologie Directeur de Thèse et Président de Jury

Pr Marie-Thérèse LECCIA

Professeur de Dermatologie au CHU de Grenoble Membre du Jury

Dr Géraldine COUTELEN

Titulaire de la Pharmacie du Néron (Saint-Martin-le-Vinoux, Isère) Membre du Jury

La faculté de Pharmacie de Grenoble n'entend donner aucune approbation ni improbation aux opinions émises dans les thèses ; ces opinions sont considérées comme propres à leurs auteurs.

UNIVERSITE JOSEPH FOURIER
FACULTE DE PHARMACIE DE GRENOBLE
Domaine de la Merci 38700 LA TRONCHE

Doyen de la Faculté : Mme le Professeur **Renée GRILLOT**
Vice-Doyen : Mme **Edwige NICOLLE**

Année 2007-2008

PROFESSEURS A L'UFR DE PHARMACIE

BAKRI	Aziz	Pharmacie Galénique et Industrielle, Formulation et Procédés Pharmaceutiques (GRNR)
BURMEISTER	Wilhelm	Physique (U.V.H.C.I)
CALOP	Jean	Pharmacie clinique (CHU)
DANEL	Vincent	SAMU-SMUR et Toxicologie (CHU)
DECOUT	Jean-Luc	Chimie Inorganique (D.P.M.)
DROUET	Emmanuel	Immunologie / Microbiologie / Biotechnologie (U.V.H.C.I)
FAVIER	Alain	Biochimie (L.C.I.B / CHU)
GODIN-RIBUOT	Diane	Physiologie-Pharmacologie (HP2)
GRILLOT	Renée	Parasitologie-Mycologie Médicale (Directeur UFR et CHU)
MARIOTTE	Anne-Marie	Pharmacognosie (D.P.M.)
PEYRIN	Eric	Chimie Analytique (D.P.M.)
RIBUOT	Christophe	Physiologie-Pharmacologie (HP2)
ROUSSEL	Anne-Marie	Biochimie (L.B.F.A)
WOUESSIDJEWE	Denis	Pharmacotechnie et Vectorisation (D.P.M.)

PROFESSEUR ASSOCIE (PAST)

CHAMPON	Bernard	Pharmacie clinique (CHU)
RIEU	Isabelle	Qualitologie (CHU)

CHU : Centre Hospitalier Universitaire

DPM : Département de Pharmacochimie Moléculaire

GRNR : Groupe de Recherche sur les Nouveaux Radio Pharmaceutiques

HP2 : Hypoxie Physiopathologie Respiratoire et Cardiovasculaire

LBFA : Laboratoire de Bioénergétique Fondamentale et Appliquée

LCIB : Laboratoire de Chimie Inorganique et Biologie

UVHCI : Unit of Virus Cell Interactions

UNIVERSITE JOSEPH FOURIER
FACULTE DE PHARMACIE DE GRENOBLE
Domaine de la Merci 38700 LA TRONCHE

Doyen de la Faculté : Mme le Professeur **Renée GRILLOT**
Vice-Doyen : Mme **Edwige NICOLLE**

Année 2007-2008

MAITRES DE CONFERENCES DE PHARMACIE

ALDEBERT	Delphine	Parasitologie-Mycologie (L.A.P.M)
ALLENET	Benoit	Pharmacie Clinique (ThEMAS TIMC-IMAG / CHU)
BATANDIER	Cécile	Nutrition et Physiologie (L.B.F.A)
BOUMENDJEL	Ahcène	Pharmacognosie (D.P.M.)
BRETON	Jean	Biologie Moléculaire / Biochimie (L.C.I.B)
BUDAYOVA SPANO	Monika	Biophysique Structurale (U.V.H.C.I)
CHOISNARD	Luc	Pharmacotechnie et Vectorisation (D.P.M.)
COLLE	Pierre-Emmanuel	Anglais
DELETRAZ-DELPORTE	Martine	Droit Pharmaceutique Economie Santé
DEMEILLIERS	Christine	Biochimie (N.V.M.C)
DESIRE	Jérôme	Chimie Bio-organique (D.P.M.)
DURMORT-MEUNIER	Claire	Microbiologie (I.B.S.)
ESNAULT	Danielle	Chimie Analytique (D.P.M.)
FAURE	Patrice	Biochimie (HP2 / CHU)
GEZE	Annabelle	Pharmacotechnie et Vectorisation (D.P.M.)
GERMI	Raphaëlle	Microbiologie (I.V.H.C.I. / CHU)
GILLY	Catherine	Chimie Thérapeutique (D.P.M.)
GROSSET	Catherine	Chimie Analytique (D.P.M.)
HININGER-FAVIER	Isabelle	Biochimie (L.B.F.A)
JOYEUX-FAURE	Marie	Physiologie-Pharmacologie (HP2)
KRIVOBOK	Serge	Botanique (L.C.B.M)
MOUHAMADOU	Bello	Cryptogamie, Mycologie Générale (L.E.C.A)
MORAND	Jean-Marc	Chimie Thérapeutique (D.P.M.)
MELO DE LIMA	Christelle	Biostatistiques (L.E.C.A)
NICOLLE	Edwige	Chimie Organique (D.P.M.)
PINEL	Claudine	Parasitologie-Mycologie Médicale (CIB / CHU)
RACHIDI	Walid	Biochimie (L.C.I.B)
RAVEL	Anne	Chimie Analytique (D.P.M.)
RAVELET	Corinne	Chimie Analytique (D.P.M.)
SEVE	Michel	Biotechnologie (CHU / CRI IAB)
SOUARD	Florence	Pharmacognosie (D.P.M.)
TARBOURIECH	Nicolas	Biophysique (U.V.H.C.I)
VANHAVERBEKE	Cécile	Chimie Bio-organique (D.P.M)
VILLET	Annick	Chimie Analytique (D.P.M.)

ENSEIGNANTS ANGLAIS

FITE Andrée

GOUBIER Laurence

POSTES D'ATER

½ ATER	RECHOUM Yassine	Immunologie
½ ATER	MESSAI Radja	Mathématiques
½ ATER	GLADE Nicolas	Biophysique
1 ATER	KHALEF Nawale	Pharmacie Galénique et Industrielle, Formulation et Procédés Pharmaceutiques
1 ATER	NZENGUE Yves	Biologie Cellulaire
1 ATER	PEUCHMAUR Marine	Chimie Organique

PROFESSEUR AGREGE (PRAG)

ROUTABOUL Christel Chimie Inorganique (D.P.M.)

CHU : Centre Hospitalier Universitaire

CIB : Centre d'Innovation en Biologie

DPM : Département de Pharmacochimie Moléculaire

HP2 : Hypoxie Physiopathologie Respiratoire et Cardiovasculaire

IAB : Institut Albert Bonniot, Centre de Recherche « Oncogenèse et Ontogenèse »

IBS : Institut de Biologie Structurale

LAPM : Laboratoire Adaptation et Pathogenèse des Microorganismes

LBFA : Laboratoire de Bioénergétique Fondamentale et Appliquée

LCBM : Laboratoire Chimie et Biologie des Métaux

LCIB : Laboratoire de Chimie Inorganique et Biologie

LECA : Laboratoire d'Ecologie Alpine

NVMC : Nutrition, Vieillesse, Maladies Cardiovasculaires

TIMC-IMAG : Laboratoire Technique de l'Imagerie, de la Modélisation et de la Cognition

UVHCI : Unit of Virus Cell Interactions

REMERCIEMENTS

AUX MEMBRES DU JURY :

Je remercie le Docteur Marie JOYEUX-FAURE, maître de conférence en Physiologie-Pharmacologie, pour avoir accepté les responsabilités de Directeur et de Président de thèse. Merci d'avoir été toujours très disponible pour moi, d'avoir répondu avec la plus grande rapidité à mes centaines de mails, de m'avoir soutenu et encouragé lorsque mon moral était au plus bas.

Je remercie le Professeur Marie-Thérèse LECCIA, professeur de dermatologie au CHU de Grenoble pour avoir présenté un grand intérêt à mon travail et y avoir consacré du temps malgré un emploi du temps très chargé.

Je remercie le Docteur Géraldine COUTELEN, pharmacien d'officine à Saint-Martin-le-Vinoux, pour m'avoir encouragé à traiter ce sujet. Un grand merci également pour tous les bons moments passés à travailler à vos côtés.

A MA FAMILLE ET MES AMIS :

Un grand merci à mes parents pour m'avoir soutenu et encouragé tout au long de mes études. Vous êtes un modèle pour moi. Je vous aime !

Merci à mon frère Rafik pour avoir toujours été à mes côtés depuis que l'on vit tous les deux à Grenoble. Les matchs de foot regardés chez toi m'ont permis de décompresser et de me détendre pendant ces 6 derniers mois.

Merci à Anne-Laure pour avoir supporté au quotidien mes sautes d'humeur et d'être depuis plus de quatre ans mon rayon de soleil.

Merci à Clément, Perrine, Manou, Nico pour votre amitié précieuse et pour les bonnes soirées passées ensemble. Une pensée particulière pour le petit Théophile ; continue à faire le fou-fou, tonton Khaloud continuera à t'apprendre plein de bêtises pour embêter tes parents !

Merci à Marion, Clémence, Lydvine, Audrey, Camille, Eugénie... pour avoir été là pendant ces belles années d'études et d'avoir rendu certains moments inoubliables.

Merci à Fayez et Aymen : même si nos chemins ont un peu divergé, je n'oublie pas les moments de fou-rires lors de nos premières années passées à Grenoble.

Merci à Bernard, Marie-Jo, Benoit, Damien et Caroline pour m'avoir aidé à me changer les idées à chaque week-end. Merci de m'avoir fait découvrir Guillestre et Risoul !!!

Merci à Colette et Géraldine pour tous les bons moments passés à la Pharmacie du Néron mais également pour les apéros à la fin du boulot !

TABLE DES MATIERES

REMERCIEMENTS	1
TABLE DES MATIERES	3
Liste des figures et tableaux.....	7
Liste des abreviations	12
INTRODUCTION	13
1^{ère} PARTIE : STRUCTURE DE LA PEAU	15
1. Anatomie	15
1.1. Epiderme	15
1.2. Derme	17
1.3. Hypoderme	17
2. Physiologie du mélanocyte	18
2.1. Mélanocytes	18
2.2. Mélanogénèse	20
2.2.1. Les mélanines	20
2.2.2. Formation des mélanosomes	21
2.2.3. Biochimie de la mélanogénèse	22
2.3. Contrôle de la mélanogénèse	23
2.3.1. Contrôle par les rayonnements ultraviolets	23
2.3.2. Contrôle hormonal	24
2.4. Rôle physiologique de la mélanine	24
3. Rôle immunitaire de la peau	24
3.1. Les kératinocytes	25
3.2. Les cellules de Langerhans	25
3.3. Les macrophages	26

2^{ème} PARTIE : PHYSIOPATHOLOGIE DU VITILIGO	27
1. Historique et définition	27
2. Epidémiologie	28
3. Diagnostic d'un vitiligo	28
4. Les différents types de vitiligo	29
5. Pathogénie	31
5.1. Origine génétique	31
5.2. Origine auto-immune	35
5.3. Stress oxydant, radiations UV	38
5.4. Origine neurogène	39
5.5. Défaut d'adhésion des mélanocytes	40
5.6. Mélanocytorrhagie	42
5.7. Facteurs environnementaux	45

3^{ème} PARTIE : PATHOLOGIES ASSOCIEES AU VITILIGO	46
1. Maladies auto-immunes	46
1.1. Affections thyroïdiennes	46
1.2. Diabète insulino-dépendant	47
1.3. Maladie de Biermer (anémie pernicieuse)	48
1.4. Maladie d'Addison	49
1.5. Cirrhose biliaire primitive	50
1.6. Lupus érythémateux disséminé	51
2. Maladies inflammatoires	51
3. Atteintes oculaire et auriculaire	51
4. Syndrome de Vogt-Koyanagi-Harada	52
5. Syndrome APS (Auto-immune Polyendocrinopathy Syndrome)	53
6. Mélanome malin	56

4^{ème} PARTIE : TRAITEMENTS	58
1. Thérapeutiques repigmentantes	58
1.1. Traitements médicamenteux	58
1.1.1. Corticoïdes	58
1.1.1.1 <i>Dermocorticoïdes</i>	58
1.1.1.2 <i>Injections intra lésionnelles de corticoïdes</i>	62
1.1.1.3 <i>Corticoïdes par voie systémique</i>	62
1.1.2. Immunomodulateurs topiques (tacrolimus, pimecrolimus)	64
1.1.3. Calcipotriol	67
1.2. Photothérapies	68
1.2.1. PUVAthérapie	69
1.2.1.1 <i>PUVAthérapie générale</i>	70
1.2.1.2 <i>PUVAthérapie locale</i>	74
1.2.1.3 <i>Héliochimiothérapie</i>	75
1.2.1.4 <i>Autres photochimiothérapies</i>	76
1.2.2. Photothérapie UVB à spectre étroit	77
1.2.3. Laser excimer	80
1.2.4. Lampe excimer	83
1.2.5. Traitements adjuvants	85
1.3. Thérapeutiques chirurgicales : les greffes	86
1.3.1. Greffes tissulaires	87
1.3.1.1 <i>Minigreffes</i>	87
1.3.1.2 <i>Transferts de toits de bulles</i>	89
1.3.1.3 <i>Greffes ultraminces de peau</i>	91
1.3.2. Greffes cellulaires	92
1.3.2.1 <i>Greffes sans culture de mélanocytes</i>	92
1.3.2.1.1 <i>Technique de Gauthier</i>	92
1.3.2.1.2 <i>Technique d'Olsson-Juhlin</i>	93
1.3.2.1.3 <i>Comparaison des deux techniques</i>	94
1.3.2.2 <i>Greffes de mélanocytes cultivés</i>	95
1.3.2.2.1 <i>Greffes de mélanocytes cultivés</i>	95
1.3.2.2.2 <i>Greffes d'épiderme reconstitué avec des mélanocytes</i>	96
1.3.3. Conclusion	98

2. Thérapeutiques dépigmentantes.....	99
2.1. Dépigmentation chimique.....	99
2.2. Dépigmentation au laser.....	101
3. Thérapeutiques symptomatiques.....	101
3.1. Photoprotection.....	102
3.2. Autobronzants.....	102
3.3. Maquillage.....	104
3.4. Dermopigmentation.....	106
3.5. Soutien psychologique.....	107
CONCLUSION.....	108
BIBLIOGRAPHIE.....	110
SERMENT DES APOTHICAIRES.....	121

LISTE DES FIGURES ET TABLEAUX

Figure 1 :

« Les couches de l'épiderme »

D'après : GILBERT S.F.
Biologie du Développement.
DeBoeck, Bruxelles, 2004.

Figure 2 :

« Structure de la peau »

D'après : BROOKER C.
Le corps humain : étude, structure et fonction. 2^{ème} édition.
De Boeck, Bruxelles, 2001.

Figure 3 :

« Relation entre mélanocytes et kératinocytes »

D'après : http://www.pg.com/science/skincare/Skin_tws_16.htm

Figure 4 :

« L'unité épidermique de mélanisation »

D'après : MELISSOPOULOS A., LEVACHER C.
La peau, structure et physiologie. Technique et Documentation, Paris,
1999.

Figure 5 :

« Opacification des mélanosomes au cours de la synthèse des eumélanines »

D'après : MELISSOPOULOS A., LEVACHER C.
La peau, structure et physiologie. Technique et Documentation, Paris,
1999.

Figure 6 :

« Principales étapes de la biosynthèse des mélanines »

D'après : MELISSOPOULOS A., LEVACHER C.
La peau, structure et physiologie. Technique et Documentation, Paris,
1999.

Figure 7 :

« Oxydation, cyclisation et polymérisation pour aboutir aux eumélanines »

D'après : MELISSOPOULOS A., LEVACHER C.
La peau, structure et physiologie. Technique et Documentation, Paris,
1999.

Figure 8 :

« Distribution symétrique de la dépigmentation dans un vitiligo généralisé, au niveau des membres inférieurs »

D'après : ONGENAE K., VAN GEEL N., NAEYAERT J.M.
Evidence for an autoimmune pathogenesis of vitiligo.
Pigment Cell Res. 2003; **16**: 90-100.

Figure 9 :

« Distribution symétrique de la dépigmentation dans un vitiligo généralisé, au niveau de la tête et du thorax »

D'après: KOVACS S.O.
Vitiligo.
J Am Acad Dermatol. 1998; **38**: 647-666.

Figure 10 :

« Génétique du vitiligo: en bleu, les gènes incriminés par les études alléliques et en rouge les loci repérés par les études de liaison »

D'après : BAHADORAN P.

Vitiligo: pathogénie et perspectives thérapeutiques.
2^{èmes} JIRD, 2006: 1-5.

Figure 11 :

« Différents mécanismes intervenant dans le développement du vitiligo »

D'après : KORSUNSKAYA I.M., SUVOROVA K.N., DVORYANKOVA E.V.

Modern aspects of vitiligo pathogenesis.
Dokl Biol Sci. 2003; **388**: 38–40.

Figure 12 :

« Mélanocytorrhagie »

D'après : GAUTHIER Y., CARIO ANDRE M., TAIEB A.

A critical appraisal of vitiligo etiologic theories. Is melanocyte loss a melanocytorrhagy?
Pigment Cell Res. 2003; **16**: 322-332.

Figure 13 :

« Repigmentation d'un vitiligo segmentaire après 4 mois de traitement par corticoïdes par voie orale »

D'après : KIM S.M., LEE H.S., HANN S.K.

The efficacy of low-dose oral corticosteroids in the treatment of vitiligo patients.
Int J Dermatol. 1999; **38**: 546-550.

Figure 14 :

« vitiligo avant traitement par laser excimer »

D'après : TANEJA A., TREHAN M., TAYLOR C.R.
308-nm excimer laser for the treatment of localized vitiligo.
Int J Dermatol. 2003; **42**: 658-662.

Figure 15 :

« Repigmentation après 15 séances »

Idem

Figure 16 :

« Repigmentation complète obtenue après 22 séances »

Idem

Figure 17 :

« Lampe excimer »

D'après : LEONE G., IACOVELLI P., PARO VIDOLIN A., PICARDO M.
Monochromatic excimer light 308 nm in the treatment of vitiligo: a
pilot study.
J Eur Acad Dermatol Venereol. 2003; **17**: 531-537.

Figure 18 :

« Méthode des minigreffes »

D'après : GAUTHIER Y.
Traitement des achromies par transplantation de mélanocytes.
Encycl Méd Chir. 2000 ; 50-390-A-10.

Figure 19 :

« Méthode de transfert de toits de bulles »

D'après : GAUTHIER Y.

Traitement des achromies par transplantation de mélanocytes.
Encycl Méd Chir. 2000 ; 50-390-A-10.

Tableau 1 :

« Quelques maladies auto-immunes associées au vitiligo »

D'après : BAHADORAN P.

Vitiligo : pathogénie et perspectives thérapeutiques.
2^{èmes} JIRD, 2006: 1-5.

Tableau 2 :

« Fréquence des différentes manifestations du syndrome APS »

D'après : MYHRE A.G., HALONEN M., ESKELIN P. *et al.*

Autoimmune polyendocrine syndrome type 1 (APS I) in Norway.
Clin Endocrinol. 2001; **54**: 211-217.

LISTE DES ABREVIATIONS

AMM :	autorisation de mise sur le marché
APECED :	auto-immune polyendocrinopathy candidiasis ectodermal dystrophy
APS :	auto-immune polyendocrinopathy syndrome
ERO :	espèces réactives de l'oxygène
FGF :	fibroblast growth factor
GM-CSF :	granulocyte-macrophage colony-stimulating factor
IFN :	interféron
IL :	interleukine
MEL :	lumière monochromatique à excimer
NK :	natural killer
PAF :	platelet-activating factor
SCF :	stem cell factor
TNF :	tumor necrosis factor
UV :	ultraviolets
VKH :	syndrome de Vogt-Koyanagi-Harada

INTRODUCTION

Le vitiligo est la plus fréquente des leucodermies, elle affecte environ 1% de la population sans distinction de race ni de sexe.

A Maharès, petite ville tunisienne dont je suis originaire, de nombreuses personnes sont atteintes de cette pathologie sans pour autant en connaître tous les détails. Cet exposé a pour but de faire la lumière sur cette maladie encore peu connue du grand public.

Le vitiligo se caractérise par une disparition progressive des mélanocytes de l'épiderme, des follicules pileux et des muqueuses ; il se présente cliniquement le plus souvent comme des macules blanches localisées, plus rarement comme une dépigmentation généralisée.

Son étiologie reste inconnue à l'heure actuelle mais plusieurs hypothèses sont avancées dont la plus fréquente est celle d'une origine auto-immune.

L'évolution du vitiligo est imprévisible, entraînant parfois des conséquences psychosociales graves chez certains patients (dévalorisation de soi, discrimination sociale, isolement...). Il ne doit donc pas être considéré comme un problème mineur d'ordre esthétique et doit être pris en charge par le médecin traitant et le dermatologue.

Il existe plusieurs traitements qui peuvent être divisés en deux grands groupes : les thérapeutiques non chirurgicales (photothérapies UVA, UVB associées ou non à des corticoïdes...) et les thérapeutiques chirurgicales (greffes). Ces traitements ne donnent malheureusement pas toujours des résultats satisfaisants.

Lorsque le vitiligo est très étendu, on peut procéder à une dépigmentation de la peau saine résiduelle soit avec des agents chimiques, soit au laser afin d'obtenir un aspect uniforme de la peau.

Nous ferons tout d'abord un rappel sur la structure de la peau, puis nous nous intéresserons à la physiopathologie du vitiligo. Nous étudierons ensuite les pathologies souvent associées au vitiligo et nous terminerons enfin par une revue des différents traitements de cette hypomélanose.

1^{ère} PARTIE : STRUCTURE DE LA PEAU

1. Anatomie (100,104)

La peau, avec une surface de 1,5 à 2m² et un poids de 3,5 à 10 Kg est le plus grand organe du corps humain.

Ses principales fonctions sont :

- la protection du corps contre les agressions de l'environnement
- la réception des sensations du monde extérieur
- la régulation de l'équilibre hydrique et de la température corporelle
- le stockage d'énergie dans le tissu adipeux, principalement sous forme de triglycérides.

Une division grossière permet de distinguer 3 couches au niveau de la peau : l'épiderme, qui est la couche superficielle, le derme et l'hypoderme. Les deux couches supérieures sont souvent réunies sous le terme de tissu cutané.

1.1.Epiderme

L'épiderme, couche superficielle de la peau, ne possède pas de vaisseaux sanguins. Elle est formée d'un épithélium plat corné et multicouche qui est principalement composé de kératinocytes, cellules produisant la kératine (protéine épaisse et fibreuse apportant protection et fermeté à la peau), de macrophages ou cellules de Langherans intervenant dans les défenses immunitaires, et de mélanocytes qui produisent de la mélanine (pigment qui donne sa couleur à la peau).

L'épiderme est composé de cinq couches cellulaires superposées qui sont, en partant de l'extérieur (voir figure 1) :

- la couche cornée (Stratum corneum)

- la couche claire ou couche de transition (Stratum lucidum)
- la couche granuleuse (Stratum granulosum)
- la couche des cellules à épines ou couche de Malpighi (Stratum spinosum)
- la couche basale (Stratum germinativum)

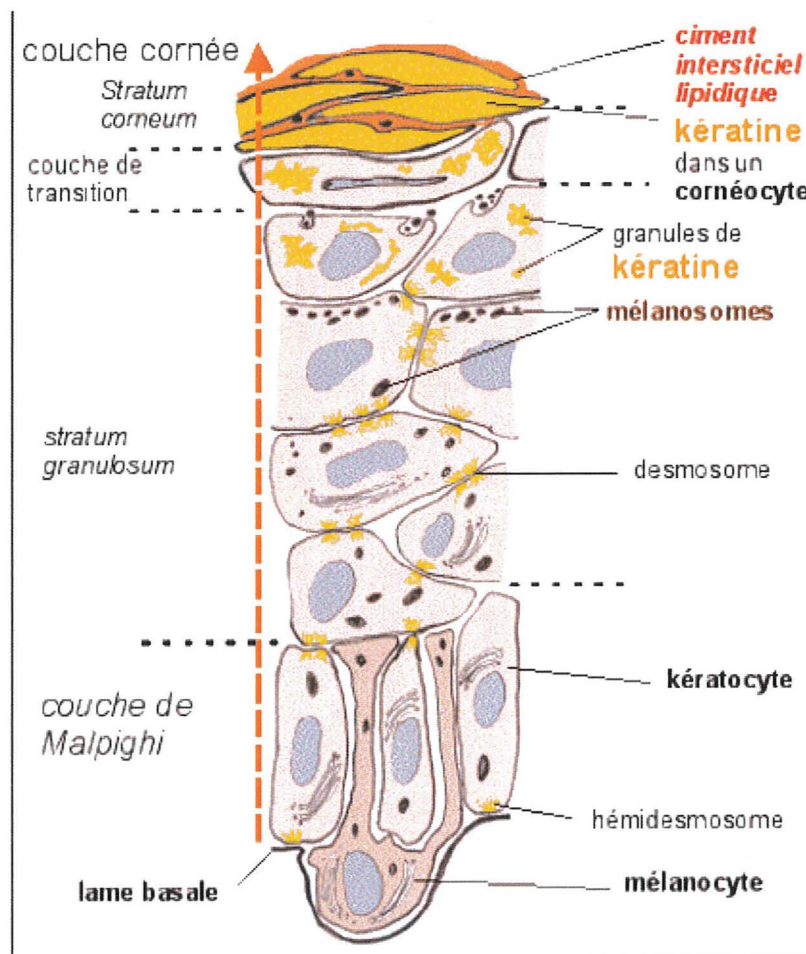


Figure 1: Les couches de l'épiderme

L'épiderme est en perpétuel renouvellement, les cellules sont continuellement éliminées par desquamation ou exfoliation et remplacées par de nouvelles cellules formées dans la couche basale et qui atteignent la surface en 5 à 7 semaines.

1.2.Derme

Le derme, étymologiquement vraie peau, est un tissu conjonctif contenant du collagène et de l'élastine, conférant résistance au déchirement d'une part, et grande élasticité à l'étirement d'autre part.

On trouve également des follicules pileux, des glandes sébacées, mais aussi des cellules dendritiques ainsi que des lymphocytes T mémoire ayant un rôle immunitaire.

La riche vascularisation du derme lui confère un rôle nutritif.

1.3.Hypoderme

L'hypoderme renferme une plus ou moins grande quantité de cellules adipeuses en fonction de la zone du corps et de la morphologie. Ce tissu adipeux sous-cutané sert d'amortisseur, de protection contre le froid et de réservoir d'énergie.

La figure 2 est une coupe montrant les 3 couches de la peau.

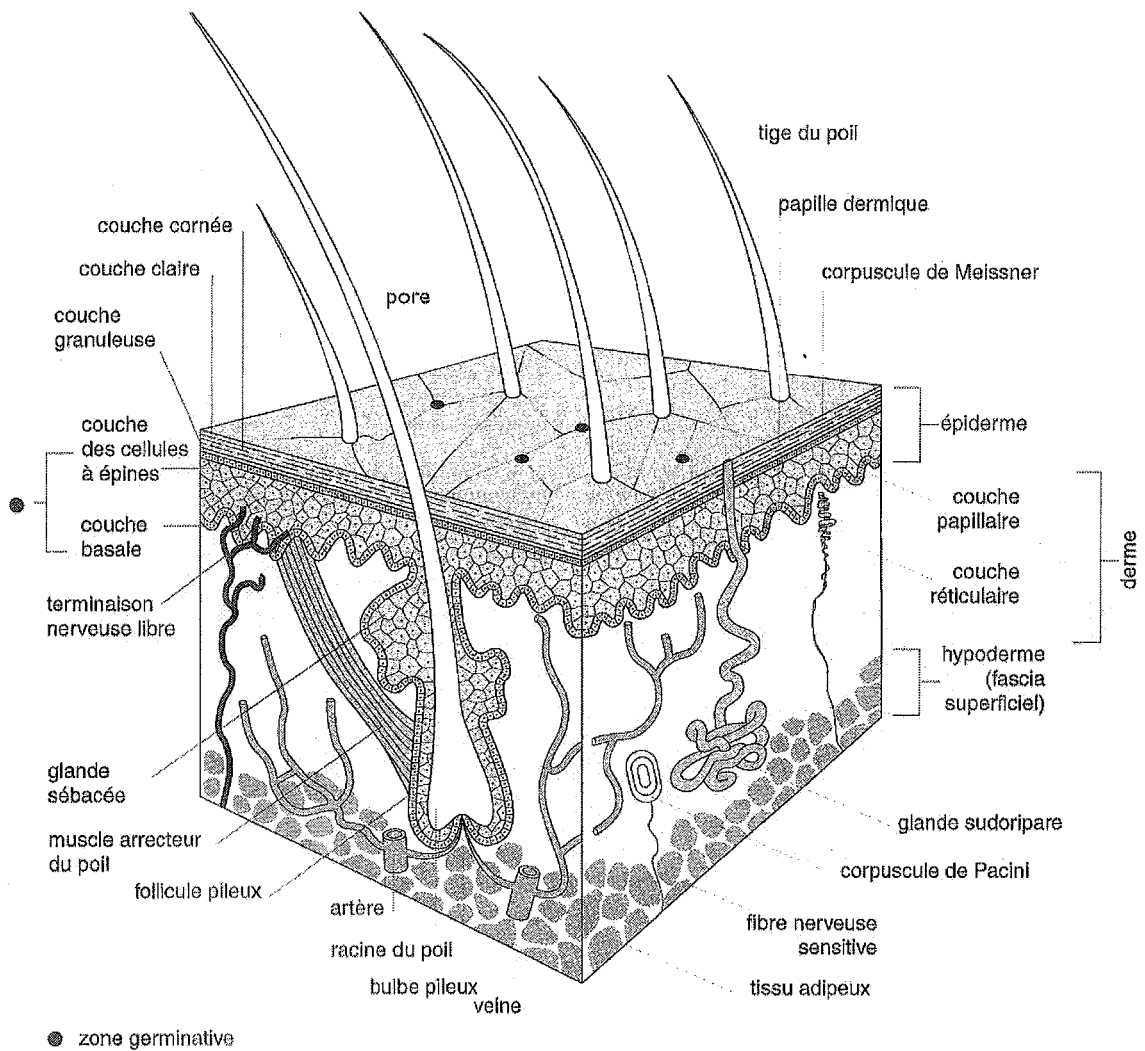


Figure 2: Structure de la peau

2. Physiologie du mélanocyte (101,102)

2.1. Mélanocytes

Les mélanocytes sont des cellules épithéliales de forme étoilée qui synthétisent un pigment appelé mélanine (du grec « melas » = noir). On les trouve dans les couches profondes de l'épiderme. Les nombreux prolongements des mélanocytes (dendrites) peuvent atteindre les kératinocytes (voir figure 3).

L'unité épidermique de mélanisation est définie comme l'ensemble d'un mélanocyte et des kératinocytes qui reçoivent la mélanine de ce mélanocyte (voir figure 4).

La répartition des mélanocytes à la surface du corps n'est pas homogène : on en trouve 2400 / mm² sur les organes génitaux, 2000 / mm² sur le visage et 890 / mm² sur le tronc.

Les mélanocytes représentent moins de 1% de la population cellulaire épidermique. Ils reposent sur la lame basale de l'épiderme, mais on en trouve aussi dans le follicule pileux (papille, infundibulum) et ils peuvent éventuellement suppléer une perte de mélanocytes épidermiques. L'œil (choroïde, iris) contient également des mélanocytes.

Ces mélanocytes présentent un faible taux de renouvellement chez l'adulte. Dans les follicules pileux, ce taux est plus élevé. Avec l'âge, le nombre de mélanocytes en activité tend à diminuer (moins 10% tous les 10 ans), ce qui se remarque au grisonnement des cheveux et des poils.

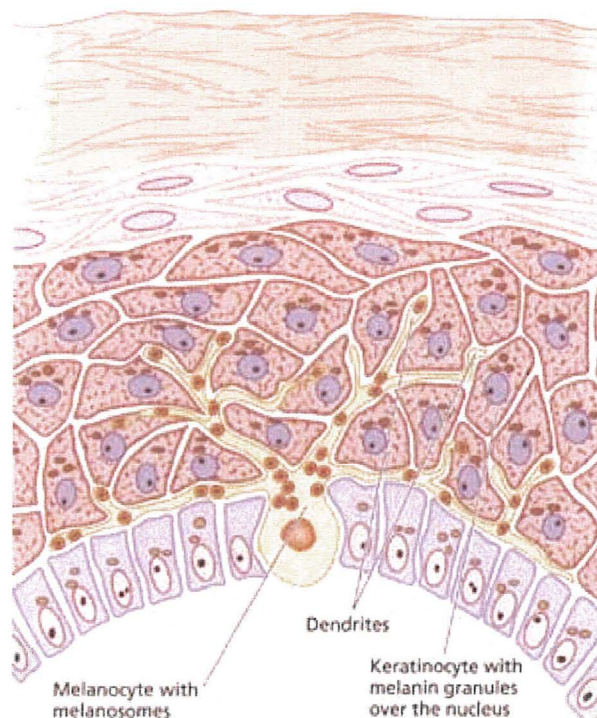


Figure 3 : Relation entre mélanocytes et kératinocytes

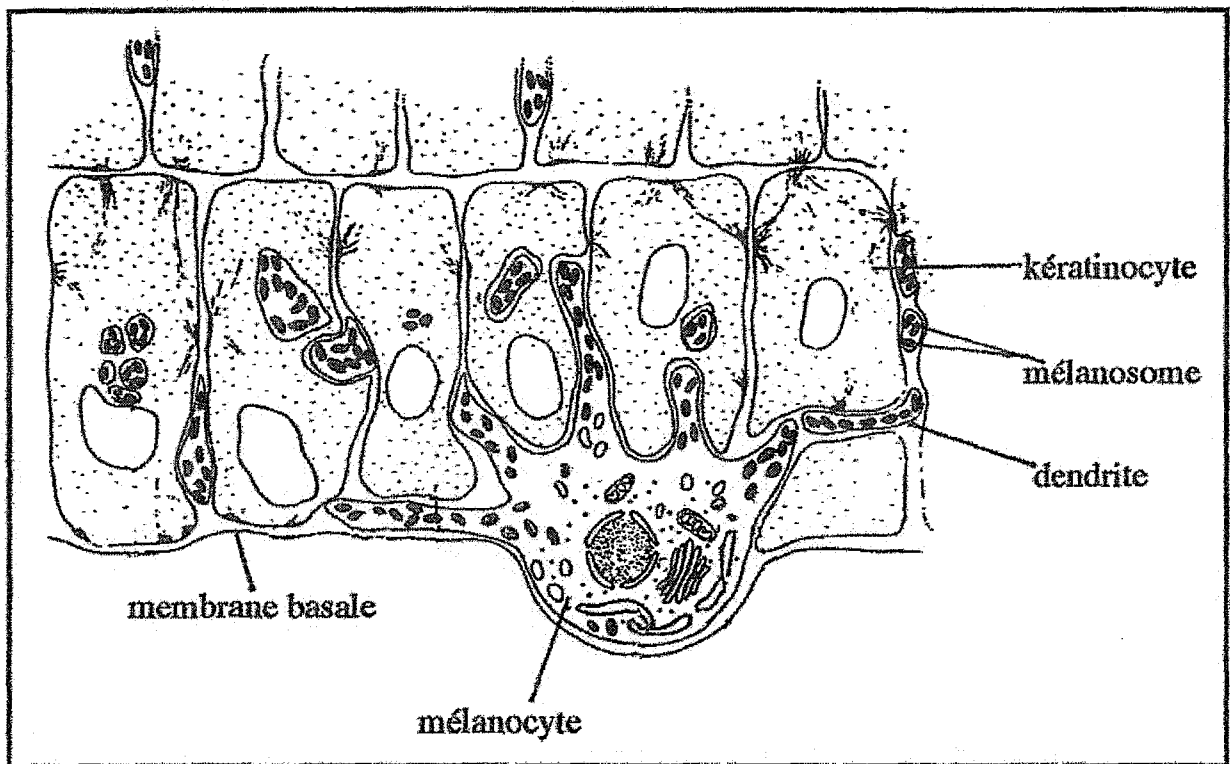


Figure 4: L'unité épidermique de mélanisation

2.2. Mélanogenèse

La mélanogenèse est le processus de synthèse et de transfert des mélanines dans l'épiderme.

2.2.1. Les mélanines

Ce sont des pigments responsables de la couleur de la peau et des poils. Ce sont des polymères de radicaux phénols (indole 5-6-quinone).

On distingue deux groupes :

- les eumélanines, brunes ou noires, sont des molécules très polymérisées contenant peu de soufre. Elles sont présentes chez tous les mammifères et chez l'homme.

- les phaeomélanines, jaune orangé, contiennent beaucoup de soufre, sous forme de cystéine (-S-S-cystéinyl-DOPA), et sont moins polymérisées.

Les trichochromes, qui appartiennent au même groupe, contiennent du fer et sont présents dans les cheveux roux.

2.2.2. Formation des mélanosomes

La synthèse des mélanines a lieu dans les mélanocytes, dans des organites dérivés des vésicules golgiennes et du réticulum endoplasmique rugueux : les mélanosomes.

Au cours de leur maturation, les mélanosomes qui synthétisent les eumélanines s'aplatissent alors que ceux qui synthétisent les phaeomélanines restent ronds.

Au fur et à mesure de l'évolution du mélanosome, son opacité augmente (ce qui correspond à l'augmentation de la quantité de mélanine) jusqu'à saturation (voir figure 5).

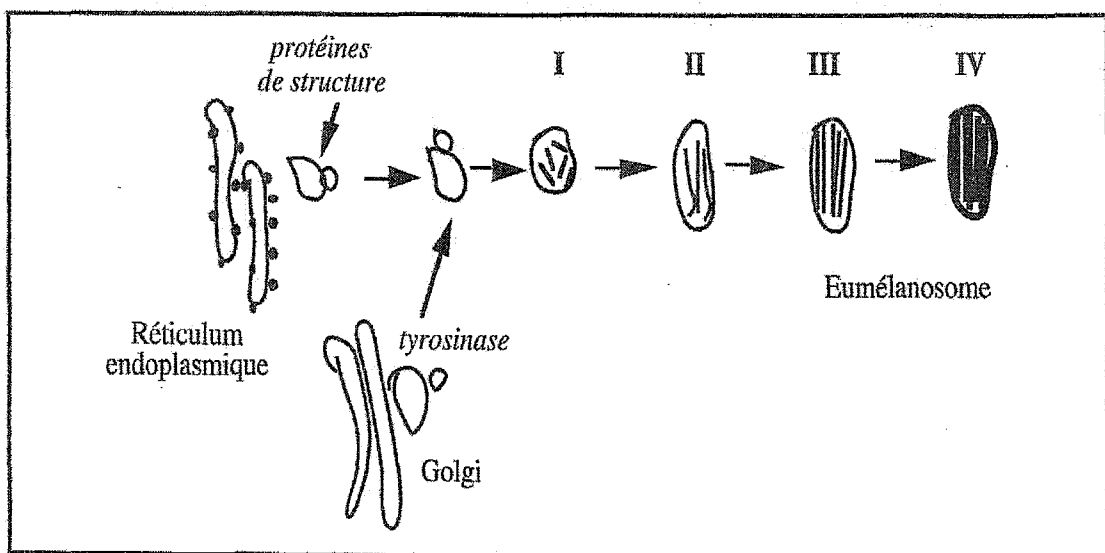


Figure 5: Opacification des mélanosomes au cours de la synthèse des eumélanines

2.2.3. Biochimie de la mélanogénèse

Cette synthèse de mélanine se fait à partir d'un acide aminé : la tyrosine, et nécessite la présence d'une enzyme : la tyrosinase. Cette dernière catalyse l'oxydation de la tyrosine en DOPA (dihydroxyphenylalanine) puis en DOPA-Quinone. L'ion cuivre est indispensable à l'activité de l'enzyme.

La synthèse des phaeomélanines ou des trichochromes se fait par incorporation de composés à forte teneur en soufre (glutathion et surtout cystéine) à la DOPA-Quinone (voir figure 6).

La conversion de la DOPA-Quinone en eumélanine se fait par une série de réactions : oxydation, cyclisation et polymérisation successives (voir figure 7).

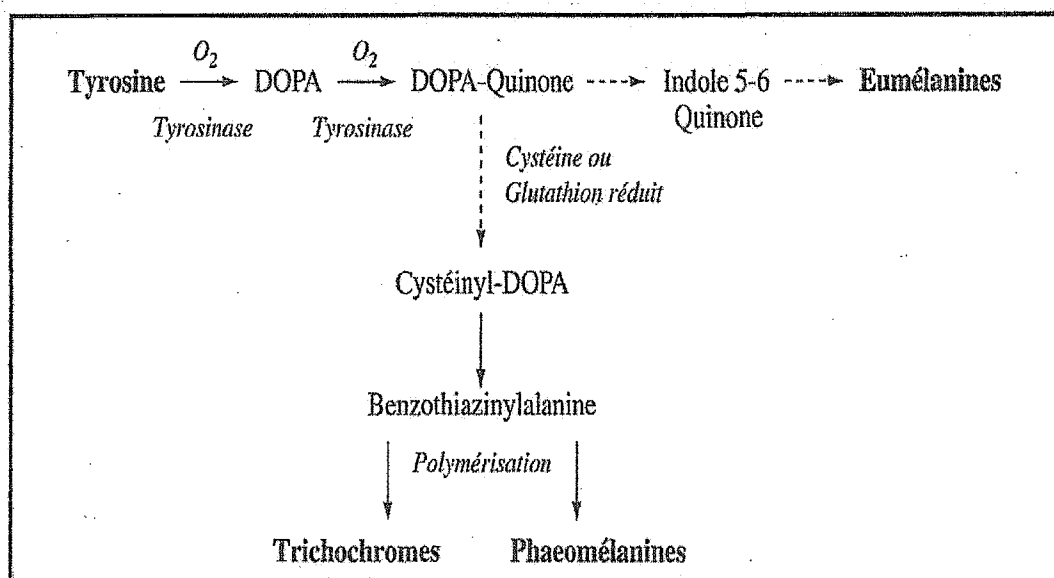


Figure 6: Principales étapes de la synthèse des mélanines

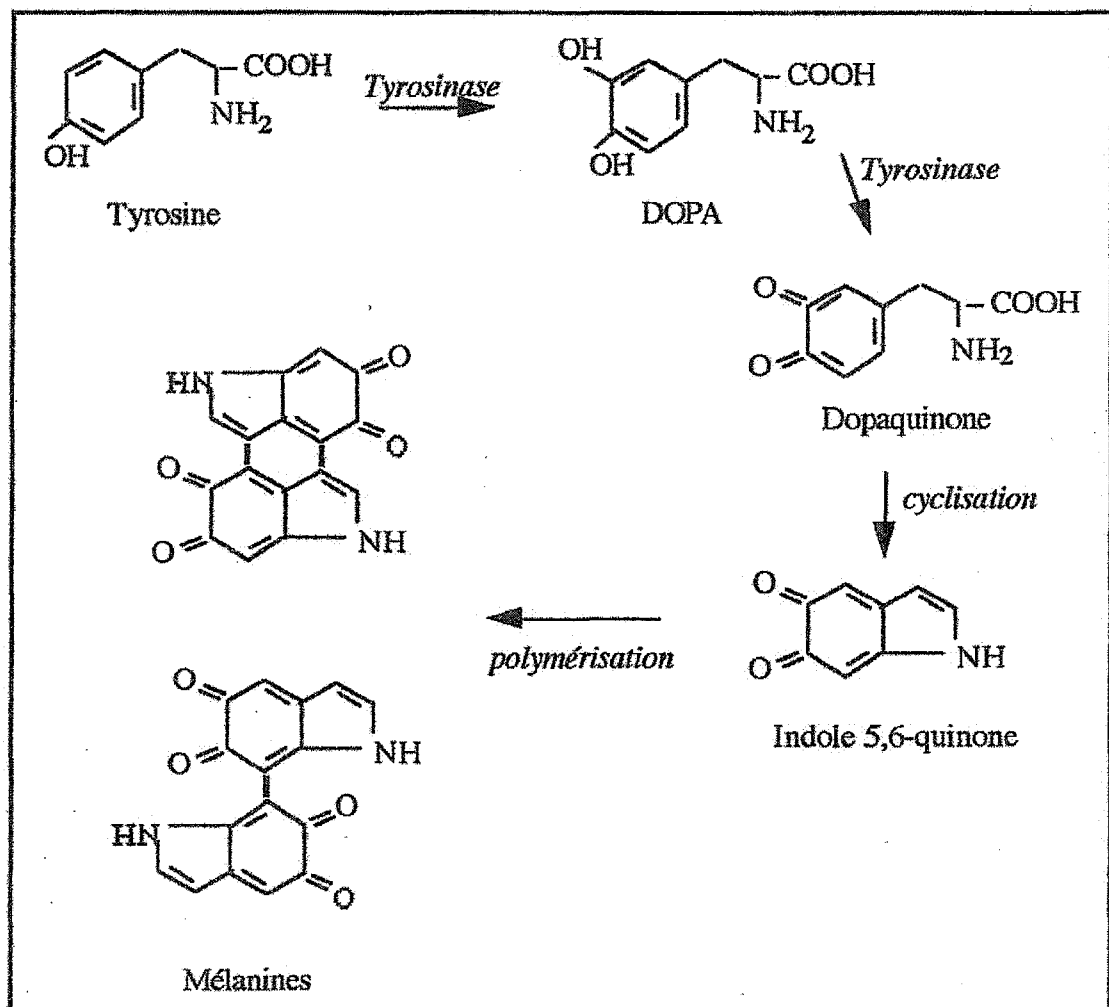


Figure 7: Oxydation, cyclisation et polymérisation pour aboutir aux eumélanines

2.3. Contrôle de la mélanogénèse

2.3.1. Contrôle par les rayonnements ultraviolets (UV)

La pigmentation de la peau sous l'effet des UV apparaît en 48 à 72 h après l'exposition. Cette pigmentation est réversible et disparaît après l'arrêt de l'exposition aux UV.

Les différents processus impliqués sont :

- l'activation de la tyrosinase ainsi que l'induction de sa transcription (la quantité d'enzymes augmente en même temps que son activité).
- l'augmentation de la taille des mélanocytes et de leur nombre.

- l'accroissement du transfert des mélanosomes sous l'effet des UVB.

2.3.2. Contrôle hormonal

L'hormone stimulant la synthèse de mélatonine (MSH), synthétisée par l'hypophyse, exerce une action positive sur la pigmentation. Elle se lie à son récepteur situé sur la membrane du mélanocyte et augmente ainsi la production de tyrosinase.

Remarque : les UV stimulent aussi la mélanogenèse de façon indirecte en stimulant la production de MSH par les kératinocytes. Cette dernière intervient alors de façon paracrine.

2.4. Rôle physiologique de la mélanine

Le principal rôle de la mélanine est un rôle photoprotecteur. Les mélanines ont la propriété essentielle d'absorber le rayonnement qui n'a pas été réfléchi à la surface de la peau.

Elles absorbent les rayonnements de 200 à 2000 nm et l'absorption des photons génère de la chaleur. Les mélanines évitent ainsi l'atteinte des organites vitaux de la cellule et des structures physiologiques environnantes. Par ailleurs, elles neutralisent les radicaux libres qui se forment sous l'influence des UV. Les eumélanines sont les plus efficaces.

Cependant, en diminuant la quantité d'UV arrivant dans la peau, les mélanines rendent plus difficile la synthèse de vitamine D (carence des sujets à peau noire vivant dans les pays du nord).

3. Rôle immunitaire de la peau (102)

La peau est un organe doué de propriétés immunologiques propres qui lui permettent de protéger l'individu des agressions extérieures, en particulier infectieuses, mais aussi de le défendre contre les proliférations tumorales.

Plusieurs types cellulaires participent à la défense immunitaire. Les épidermes pseudo stratifiés et kératinisés forment une barrière physique efficace face à l'infiltration de micro-organismes. De plus, les glandes sudorales et les glandes sébacées sécrètent des acides gras qui inhibent la croissance des bactéries de la surface de la peau.

3.1. Les kératinocytes

Ils participent activement à la défense immunitaire. Trois modalités de réponse à différents stimuli sont possibles :

- Ils peuvent déclencher une réponse inflammatoire, sans pénétration de substances antigéniques, par exemple sous l'action des UV ou au contact d'une substance irritante. Les kératinocytes sécrètent alors des cytokines (tumor necrosis factor alpha (TNF α), interleukine 1 (IL1)), médiateurs solubles de la communication intercellulaire. Cette sécrétion crée un gradient chimiotactique qui attire les lymphocytes T ;
- Ils peuvent avoir une fonction de cellules présentatrices d'antigène en présence d'allergènes ;
- Ils peuvent être aussi les cellules cibles de la réponse immunitaire, entraînant leur lyse cytotoxique, dans le cas d'élimination des virus, des cellules anormales ou dans certaines maladies auto-immunes.

3.2. Les cellules de Langerhans

Elles peuvent être considérées comme des macrophages, et peuvent avoir deux états phénotypiques et fonctionnels :

- Un état immature dans l'épiderme : elles ont la possibilité de capter et « métaboliser » une molécule étrangère ;

- Un état mature : elles ont acquis le phénotype dendritique et sont capables de migrer jusqu'aux ganglions de drainage pour présenter l'antigène à des lymphocytes T.

Les cellules de Langerhans vont ainsi ajouter à la phase initiale kératinocytaire de l'inflammation une phase d'amplification antigène-dépendante. Les lymphocytes amorcent alors la réaction immunitaire et les antigènes sont détruits par les anticorps.

3.3. Les macrophages

Les macrophages dermiques forment une deuxième ligne défensive capable d'éliminer les virus ou les bactéries qui auraient réussi à passer à travers l'épiderme. Ils sont attirés par les substances chimiotactiques libérées par les cellules lésées et infectées.

Ils présentent également les antigènes aux lymphocytes.

Enfin, des cellules dendritiques ressemblant aux cellules NK (Natural Killer) qui détruisent leur cible (cellules tumorales ou infectées par les virus) ont aussi été décrites dans l'épiderme.

Le mécanisme n'est pas spécifique à un virus ou à un type tumoral donné et une exposition préalable à un antigène n'est pas nécessaire.

2^{ème} PARTIE : PHYSIOPATHOLOGIE DU VITILIGO

1. Historique et définition (108)

Le vitiligo est une affection de la peau connue depuis des temps immémoriaux. En effet, il est fait mention du vitiligo pour la première fois au temps des pharaons sur le papyrus d'Ebers (c'est le plus ancien des traités scientifiques connus, il contient des notions d'anatomie, un exposé de cas pathologiques et les traitements correspondants, ainsi que sept cents recettes de médicaments). Deux formes de dépigmentation sont ainsi décrites. L'une correspondrait certainement à la lèpre et l'autre au vitiligo.

On retrouve aussi dans la littérature grecque une allusion au vitiligo dans les écrits d'Hérodote en 449 av. J.-C.. A cette époque, la préoccupation essentielle était de différencier le vitiligo, affection dépigmentante bénigne non contagieuse, de la lèpre, affection contagieuse grave pouvant débiter elle aussi par des taches de dépigmentation.

Les hébreux anciens considéraient ces affections dépigmentaires comme une « punition de Dieu ».

Dans la Bible, le terme de lèpre englobe la plupart des dépigmentations d'origine variée (vitiligo, lèpre, psoriasis, etc.). Ces manifestations cutanées étaient attribuées plus ou moins à une impureté spirituelle qui nécessitait une réparation.

Le nom de vitiligo fut utilisé pour la première fois par Celsus au 2^e siècle de notre ère. Il faut attendre le 7^e siècle pour qu'en Chine la différenciation entre la lèpre et le vitiligo soit faite d'une manière précise. En effet, les taches blanches de la lèpre sont le siège d'une insensibilité à la piqûre qui n'existe pas dans le vitiligo. C'est ainsi que la lèpre a été progressivement isolée des autres dépigmentations.

La première description précise du vitiligo, a été réalisée en 1911 par Pearson. Le vitiligo est ainsi décrit comme une dépigmentation circonscrite, acquise, de cause inconnue, atteignant la peau et les poils, souvent familiale et qui est caractérisée par une disparition progressive des

cellules pigmentaires ou mélanocytes au niveau de l'épiderme. L'aspect des taches est blanc ivoire et les contours plus ou moins réguliers sont fréquemment hyperpigmentés. Par ailleurs les taches sont distribuées la plupart du temps d'une manière symétrique. Une telle description a permis d'individualiser le vitiligo des autres dépigmentations de la peau existant dès la naissance (piebaldisme, albinisme) ou apparaissant au cours de la vie.

2. Epidémiologie (103,106)

L'affection a une fréquence mondiale d'environ 1%. Les deux sexes sont également atteints. Elle peut apparaître à tout âge, mais elle se déclare le plus souvent chez l'adulte jeune au cours des deuxième et troisième décennies de la vie. Chez 30% des patients, on relève l'atteinte d'un parent.

3. Diagnostic d'un vitiligo (103,106,107)

Le diagnostic est facile : il s'agit de macules parfaitement blanches, sans aucune autre anomalie (la surface de la peau, à part sa couleur, est normale).

L'examen des lésions sous la lumière de Wood permet de révéler des plaques discrètes, en particulier en cas de phototypes clairs.

L'examen histologique n'est pas nécessaire (celui-ci montrerait la disparition des mélanocytes).

La taille des macules de vitiligo est variable. Les sites de prédilection sont les extrémités (mains, pieds, visage), les plis, les organes génitaux, mais tout le tégument peut être atteint.

4. Les différents types de vitiligo (110,111)

En fonction du mode de répartition des taches achromiques, on peut distinguer deux formes cliniques :

- Le vitiligo segmentaire :

La dépigmentation est unilatérale et affecte un ou plusieurs dermatomes selon une topographie comparable à celle d'un zona. Le visage est le plus fréquemment atteint (50% des cas dans le territoire du trijumeau). Cependant le vitiligo segmentaire peut être observé sur n'importe quelle partie du tégument.

- Le vitiligo généralisé ou vitiligo vulgaire :

Cette forme clinique est la plus fréquente (près de 90% des cas). La répartition des taches varie d'un individu à l'autre. Elle est très caractéristique car la dépigmentation est bilatérale et souvent symétrique (figures 8 et 9). Les premières macules dépigmentées apparaissent donc préférentiellement au niveau des extrémités et l'évolution du vitiligo généralisé est capricieuse, se faisant habituellement par des poussées plus ou moins imprévisibles. Les microtraumatismes répétés (égratignures, frictions répétées, compressions continues...) semblent contribuer à l'expression clinique de cette forme généralisée, c'est ce qu'on appelle le phénomène de Koebner.

Les cellules pigmentaires de l'œil et de l'oreille (avec diminution de l'audition sur certaines fréquences) peuvent être atteintes respectivement dans 40 et 16% des cas.

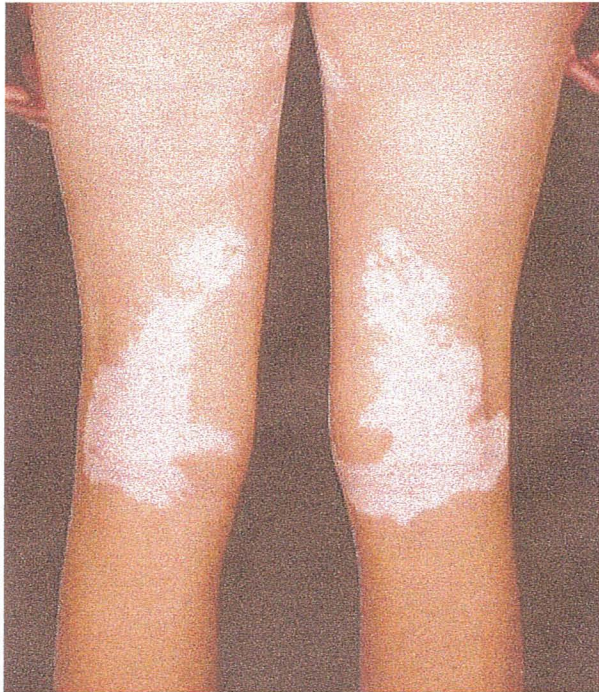

Figure 8: Distribution symétrique de la dépigmentation dans un vitiligo généralisé, au niveau des membres inférieurs

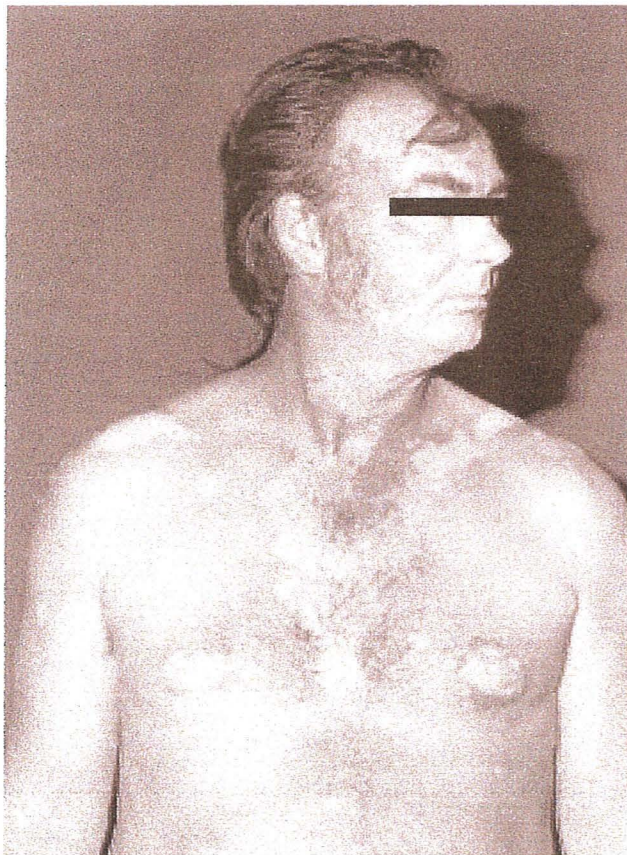

Figure 9: Distribution symétrique de la dépigmentation dans un vitiligo généralisé, au niveau de la tête et du thorax

Trois stades évolutifs sont décrits pour ce type :

- Stade I : les taches sont peu pigmentées avec persistance de quelques mélanocytes au niveau de l'épiderme.
- Stade II : les taches sont totalement décolorées avec poils noirs (disparition des mélanocytes épidermiques mais persistance des mélanocytes folliculaires).
- Stade III : les taches sont totalement dépigmentées avec poils blancs (disparition totale des mélanocytes).

5. Pathogénie

Histologiquement, l'anomalie principale dans les lésions de vitiligo est l'absence de mélanocytes dans l'épiderme. Il existe également une vacuolisation des kératinocytes basaux et un infiltrat lymphohistiocytaire dermique. Malgré de nombreuses recherches, la cause précise de la disparition des mélanocytes dans le vitiligo reste incertaine. Un obstacle important aux progrès de la recherche sur le vitiligo est l'absence de modèle murin fiable. En l'absence d'explication univoque, c'est l'hypothèse d'une destruction auto-immune des mélanocytes qui reste privilégiée (112). D'autres hypothèses pathogéniques avancées pour expliquer la disparition des mélanocytes dans le vitiligo sont une origine neurogène, un déficit de protection anti-oxydante et plus récemment un défaut d'adhésion des mélanocytes (27,77,79).

5.1. Origine génétique

Vingt pourcent des patients atteints de vitiligo ont un parent du 1^{er} degré également atteint.

Un autre argument en faveur d'un facteur génétique vient de l'étude des proches parents des patients : ainsi, le risque pour la fratrie d'un patient atteint de vitiligo d'avoir un vitiligo est de

6%, c'est-à-dire 6 fois plus élevé que la moyenne. Ce risque peut être extrapolé aux autres parents au 1^{er} degré du patient.

Le dernier argument en faveur d'une composante génétique est l'âge de survenue du vitiligo qui est plus précoce en cas d'antécédents familiaux (90).

Environ 30% des patients ayant un vitiligo ont au moins une maladie auto-immune associée, ce que l'on développera en troisième partie (voir tableau 1). De manière intéressante, chez les parents au 1^{er} degré de ces patients, on observe une incidence accrue de ces mêmes maladies auto-immunes, que ces personnes eux-mêmes aient ou non un vitiligo. Cette observation indique que ces patients atteints de vitiligo et leurs proches parents ont en fait une prédisposition génétique à un groupe spécifique de maladies auto-immunes dont le vitiligo fait partie (3,90).

Maladie	Fréquence chez les patients	Fréquence dans la population générale	Risque relatif
Thyroïdites auto-immunes	19 %	2,39 %	x 8
Anémie de Biermer	1,9 %	0,15 %	x 13
Maladie d'Addison	0,38 %	0,005 %	x 76
Lupus érythémateux systémique	0,19 %	0,024 %	x 8

Tableau 1: Quelques maladies auto-immunes associées au vitiligo

Détermination des gènes impliqués :

Deux approches techniques ont été employées pour identifier les gènes de susceptibilité au vitiligo : les études alléliques et les études de liaison.

Les études alléliques consistent à chercher des mutations dans un gène susceptible d'être impliqué dans le vitiligo. Les études de liaison consistent à étudier l'ensemble du génome et à repérer des loci génétiques susceptibles de contenir des gènes du vitiligo. Cependant, la localisation des gènes retrouvés mutés dans les études alléliques ne correspond pas aux loci génétiques repérés par les études de liaison, sauf pour le gène FOXD3, qui code pour un facteur régulant les mélanoblastes (voir figure 10). Toutefois, FOXD3 a été incriminé dans une forme exceptionnelle de vitiligo à transmission autosomique dominante et ce résultat ne peut pas être extrapolé au vitiligo vulgaire (2,90).

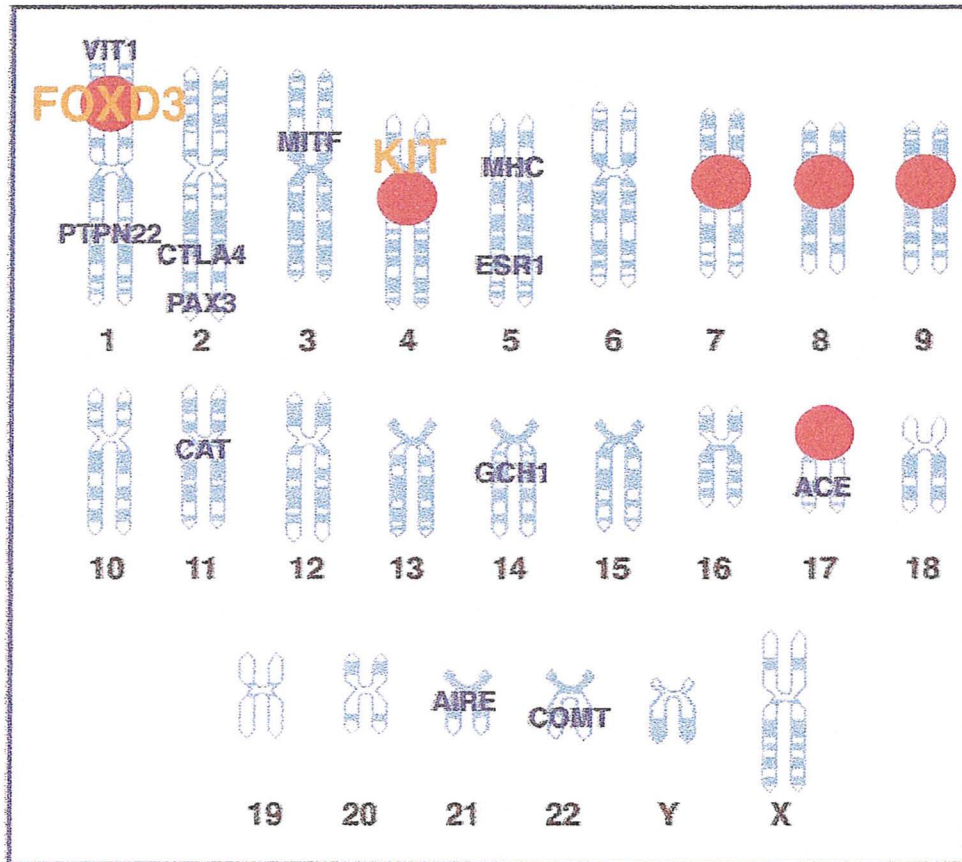


Figure 10: Génétique du vitiligo: en bleu, les gènes incriminés par les études alléliques et en rouge les loci repérés par les études de liaison

Le gène KIT, qui code pour le récepteur c-kit situé à la surface des mélanocytes, est un autre candidat intéressant. En effet, l'activation de c-kit par le facteur de croissance SCF (stem cell factor) est nécessaire à la survie des mélanocytes. De plus, des mutations du gène KIT sont à l'origine du piébaldisme, une hypomélanose génétique ressemblant au vitiligo. Enfin, l'imatinib mesylate (GLIVEC®), un inhibiteur de c-kit utilisé en hématologie pour traiter la leucémie myéloïde chronique, peut provoquer une dépigmentation vitiligoïde. La localisation du gène KIT pourrait elle aussi correspondre à un des loci génétiques mis en évidence par les études de liaison.

Très récemment, Jin et collaborateurs ont suggéré que le chromosome 17p porte un gène de susceptibilité majeur au vitiligo et à d'autres maladies auto-immunes associées. Il s'agit du gène nommé NALP1 (46).

L'association entre NALP1 et vitiligo a été ultérieurement confirmée par une étude portant sur des patients du Nord-Ouest de la Roumanie (45).

NALP1 code pour une protéine régulatrice de l'immunité innée : Nacht Leucine-Rich-Repeat Protein1. En réponse à des déclencheurs viraux ou bactériens, NALP1 recrute des protéines pour former le complexe "NALP1-inflammasome" qui active l'IL1 β pro inflammatoire et peut-être d'autres voies inflammatoires qui déclencheront plus tard l'immunité adaptative. Les taux d'IL1 β dans le sérum des patients présentant un vitiligo généralisé sont élevés, suggérant l'implication de cette voie dans la pathogenèse de la maladie.

On pense que NALP1 stimule également l'apoptose, bien que les mécanismes de cette stimulation restent en grande partie inconnus.

Ces résultats suggèrent que des déclencheurs bactériens ou viraux pourraient ainsi être impliqués dans l'initiation d'un vitiligo.

5.2. Origine auto-immune

Les arguments en faveur d'une origine auto-immune du vitiligo sont nombreux et ils peuvent schématiquement être divisés en trois catégories : cliniques, biologiques et expérimentaux.

Arguments cliniques :

L'argument principal en faveur de la pathogénie auto-immune du vitiligo est l'association du vitiligo avec d'autres maladies auto-immunes. Un argument supplémentaire est le fait que la majorité des traitements efficaces du vitiligo (dermocorticoïdes, tacrolimus, photothérapie) sont connus pour moduler ou supprimer la réponse immunitaire. A l'inverse, une

dépigmentation vitiligoïde a été observée dans des situations d'activation du système immunitaire comme une greffe de moelle allogénique, une immunothérapie antimélanome ou un traitement par interféron alpha (79).

Arguments immunobiologiques :

Plusieurs anomalies de l'immunité humorale, de l'immunité cellulaire et des cytokines ont été rapportées chez les patients atteints de vitiligo :

Anomalies de l'immunité humorale : il existe chez les patients atteints de vitiligo une fréquence accrue d'auto-anticorps spécifiques d'organe comme les anticorps antithyroïdiens, anticellules pariétales gastriques et antinucléaires. Plus rarement, on a pu mettre en évidence des auto-anticorps dirigés contre des antigènes spécifiques des mélanocytes comme les enzymes de la mélanogenèse (tyrosinase, Tyrp1 et Tyrp2), le composant des mélanosomes Pmel17/gp100, et récemment les facteurs de transcription SOX9 et SOX10 et le récepteur hormonal MCHR1 (27,38,50,77,79).

Anomalies de l'immunité cellulaire : plusieurs études récentes suggèrent que les lymphocytes T CD8⁺ cytotoxiques pourraient jouer un rôle significatif dans la destruction des mélanocytes au cours du vitiligo. En effet, des études ont montré la présence, chez les patients atteints de vitiligo, de lymphocytes T cytotoxiques circulants dirigés spécifiquement contre des protéines mélanocytaires comme MelanA/MART1, gp100 et tyrosinase. De plus, il a été montré qu'à la périphérie des lésions de vitiligo, les lymphocytes T cytotoxiques étaient abondants et souvent situés au contact des mélanocytes (27,77,79).

Anomalies des cytokines : dans une étude comparant la peau lésionnelle, périlésionnelle et saine, les taux de G-CSF, FGF et SCF étaient diminués dans la peau lésionnelle, alors qu'au contraire les taux d'IL6 et de TNF- α étaient élevés. Or le G-CSF, le FGF et le SCF sont des cytokines sécrétées par les kératinocytes qui stimulent la prolifération mélanocytaire et la mélanogenèse, alors que l'IL6 et le TNF- α ont des effets opposés. Enfin, une dernière étude a montré qu'un taux élevé de TNF- α dans la peau de patients atteints de vitiligo pouvait diminuer suite à un traitement immunomodulateur par tacrolimus, suggérant que l'inhibition du TNF- α pourrait permettre la repigmentation du vitiligo (79). Reste à savoir si toutes ces anomalies immunitaires sont primitives et responsables de la destruction des mélanocytes, ou secondaires à la destruction des mélanocytes par un autre mécanisme.

Arguments expérimentaux :

Des modèles animaux comme la souris transgénique *miyit/mivit* et le poulet *smyth* permettent d'étudier le vitiligo. En effet, le poulet *smyth* présente une dépigmentation partielle acquise de type vitiligineuse au niveau des yeux et des plumes. Cette anomalie a été sélectionnée par croisements successifs jusqu'à obtention d'une lignée où 90 % des poulets sont atteints. Le plumage est normal après l'éclosion, puis ces poulets acquièrent progressivement une dépigmentation partielle ou totale. Chez ces animaux, il a été montré qu'un défaut de mélanocytes suivi d'une réponse immunitaire impliquant immunités humorale et cellulaire entraîne la perte des pigments. De plus, un taux important de lymphocytes dans les plumes, de leucocytes inflammatoires circulants et d'anticorps dirigés contre le TRP1 (enzyme intervenant dans la mélanogenèse) ont été mis en évidence chez ces poulets. Mais ces animaux sont porteurs de mutations dans des gènes de la pigmentation, MITF chez la souris

mivit/mivit et tyrosinase chez le poulet smyth, ce qui n'est pas le cas dans le vitiligo humain. Récemment, deux nouveaux modèles de souris transgéniques atteintes de vitiligo ont été décrits, où de manière intéressante la dépigmentation résulte d'une réaction auto-immune (21,61).

5.3. Stress oxydant, radiations UV (13,54)

Ces dernières années, l'état du système oxydant-antioxydant chez les patients atteints de vitiligo a fait l'objet de plusieurs études.

Les espèces réactives de l'oxygène (ERO) (oxygène singulet, radical hydroxyle, peroxyde d'hydrogène, anion superoxyde) sont de puissants oxydants et ont pour cible l'ADN, les lipides insaturés, et les acides aminés. Ils ont des effets néfastes sur la cellule en altérant la membrane, en dégradant les protéines...

A l'état physiologique, les mécanismes de photoprotection antiradicalaire interviennent : ce sont des enzymes telles que la superoxyde dismutase, la glutathion peroxydase sélénium dépendante, les catalases et les thiorédoxine réductases... mais également des piègeurs radicalaires tels que le tocophérol, l'acide ascorbique, le glutathion, les caroténoïdes, l'acide urique, les acides aminés soufrés...

Les ERO jouent un rôle important dans le développement de cette mélanose. De grandes quantités d'ERO sont présentes dans le sang, les tissus et les fluides des régions dépigmentées de la peau des patients. Ces substances fonctionnent ici comme des agents toxiques endogènes qui suppriment l'activité fonctionnelle du mélanocyte et provoquent la mort des cellules.

L'irradiation UV a une forte incidence sur la synthèse de mélanine et peut jouer un rôle dans le développement du vitiligo. En effet un rayonnement UV modéré stimule la mélanogénèse en activant des enzymes lysosomales qui dégradent les peptides bloquant la tyrosinase. En revanche un rayonnement UV intense peut entraîner des lésions au niveau des mélanocytes

ainsi que d'autres cellules cutanées. Ce rayonnement agit également de manière indirecte en provoquant la formation des espèces réactives de l'oxygène en grande quantité ; les mécanismes de photoprotection antiradicalaire sont alors dépassés, ce qui aboutit à un stress oxydant responsable de dommages mélanocytaires. En Outre, le rayonnement UV provoque une augmentation de l'activité du système nerveux sympathique, et de la synthèse de catécholamines, ce qui peut aussi réprimer la synthèse de mélanine.

5.4. Origine neurogène

Certains facteurs neurogènes pourraient jouer un rôle dans la pathogénie du vitiligo. C'est par exemple le cas des catécholamines du système monoaminergique (noradrénaline, adrénaline, dopamine) ainsi que leurs métabolites.

Une étude menée en 2003 a démontré que les taux urinaires de tous ces marqueurs sont nettement plus élevés chez des personnes atteintes de vitiligo par rapport aux taux de personnes saines, notamment en adrénaline (15). Une corrélation positive a également été établie entre la concentration urinaire de ces marqueurs et le caractère évolutif de cette dermatose.

On explique l'origine neurogène par le fait que ces catécholamines donnent très facilement lieu à des radicaux libres qui contribuent à la destruction des mélanocytes. Parallèlement, cette augmentation des taux de monoamines pourrait être la conséquence d'un stress soulignant ainsi l'importance de la dimension psychologique dans l'étiologie de cette leucodermie.

Un autre facteur neurogène pourrait jouer un rôle : il s'agit du neuropeptide Y. Cette hypothèse fait suite à une étude datant de 2001, où des concentrations sanguines supérieures à la normale ont été retrouvées chez des patients atteints de vitiligo (94). La quantification du neuropeptide Y a également été faite au niveau des tissus : dans le cadre d'un vitiligo

généralisé, les taux au niveau des lésions ou de la peau saine sont identiques alors que dans un vitiligo segmentaire ces taux sont supérieurs dans les zones dépigmentées. Ces différences restent inexpliquées à ce jour.

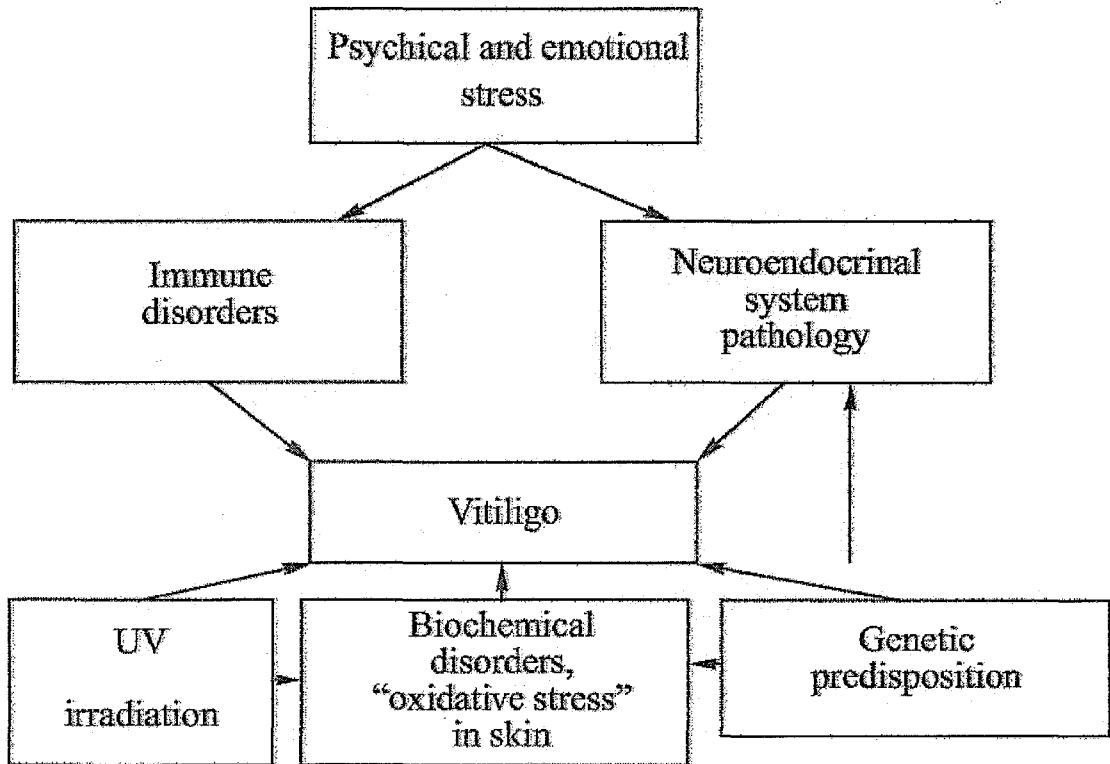


Figure 11: Différents mécanismes intervenant dans le développement du vitiligo

5.5. Défaut d'adhésion des mélanocytes (27)

Cette théorie ne nécessite pas une mort mélanocytaire, elle s'appuie sur un défaut d'adhésion des mélanocytes pour expliquer la dépigmentation de la peau.

La ténascine est une glycoprotéine de la matrice extracellulaire qui inhibe l'adhésion des mélanocytes à la fibronectine. Chez des patients atteints de vitiligo, un taux élevé de ténascine

a été détecté au niveau de la membrane basale et des papilles dermiques, ce qui pourrait suggérer que cette molécule joue un rôle dans la perte des pigments cellulaires. L'origine des dépôts de ténascine n'est, par contre, pas élucidée (65).

Le défaut d'adhésion provoqué par cette glycoprotéine entraîne un affaiblissement de la fixation des mélanocytes qui pourrait ainsi expliquer l'origine du phénomène de Koebner.

Des frottements répétés et reproductibles ont été effectués pendant 4 minutes sur la peau non lésionnelle de patients ayant un vitiligo généralisé et sur un groupe témoin. Chez les patients porteurs d'un vitiligo, 24 h après le frottement, on a constaté que plusieurs mélanocytes avaient subi un détachement et pouvaient s'être retrouvés au niveau du stratum spinosum, du stratum granulosum, ou du stratum corneum, ce qui n'était pas le cas chez les témoins (26).

On peut donc suggérer que dans cette théorie le défaut d'adhésion des mélanocytes et le phénomène de Koebner sont étroitement associés dans la dépigmentation de la peau.

Une étude clinique des lésions de vitiligo généralisé a été réalisée chez 210 patients durant une période de 2 ans (23). L'existence d'un phénomène de Koebner a été recherchée pour chaque lésion par l'interrogatoire, par l'examen mais aussi en faisant simuler certains gestes usuels. Au terme de cette étude, il a été identifié dans la majorité des cas le ou les traumatismes répétés qui pouvaient être à l'origine de telle lésion de vitiligo. Il s'agit la plupart du temps des frictions réalisées au cours de la toilette quotidienne (70% des cas), au cours de l'activité professionnelle et sportive (20% des cas) mais aussi des pressions continues d'origine vestimentaire (10% des cas).

Le phénomène de Koebner pourrait jouer le rôle de révélateur d'une anomalie portant sur le mélanocyte ou son environnement. La gravité de la destruction mélanocytaire semble être proportionnelle à l'intensité et à la répétition des traumatismes locaux quelle que soit la pathogénie retenue pour le vitiligo.

La diminution de l'intensité des stimulations mécaniques locales ou leur suppression a pour conséquences : une repigmentation spontanée de certaines lésions vues précocement, un arrêt de l'extension dans la majorité des cas du vitiligo, une amélioration des résultats thérapeutiques en cours (puvathérapie, greffe mélanocytaire). Une prévention efficace de l'apparition de nouvelles lésions de vitiligo peut être réalisée en faisant éliminer par le patient tous les facteurs locaux générateurs de phénomène de Koebner.

5.6.Mélanocytorrhagie

Cette hypothèse a été proposée par Gauthier et collaborateurs en 2003 (27) et tient compte du défaut d'adhésion des mélanocytes et des hypothèses neurogène et auto-immune.

Elle est basée sur les constatations morphologiques in vivo montrant un détachement chronique et une perte transépidermique de mélanocytes dans le vitiligo généralisé.

Cette nouvelle théorie propose que le vitiligo non segmentaire soit principalement un désordre mélanocytorrhagique avec une altération de la réponse mélanocytaire aux frictions et peut-être à d'autres types de stress induisant leur détachement et leur perte transépidermique ultérieure. Le mécanisme de la mélanocytorrhagie est résumé à la figure 12.

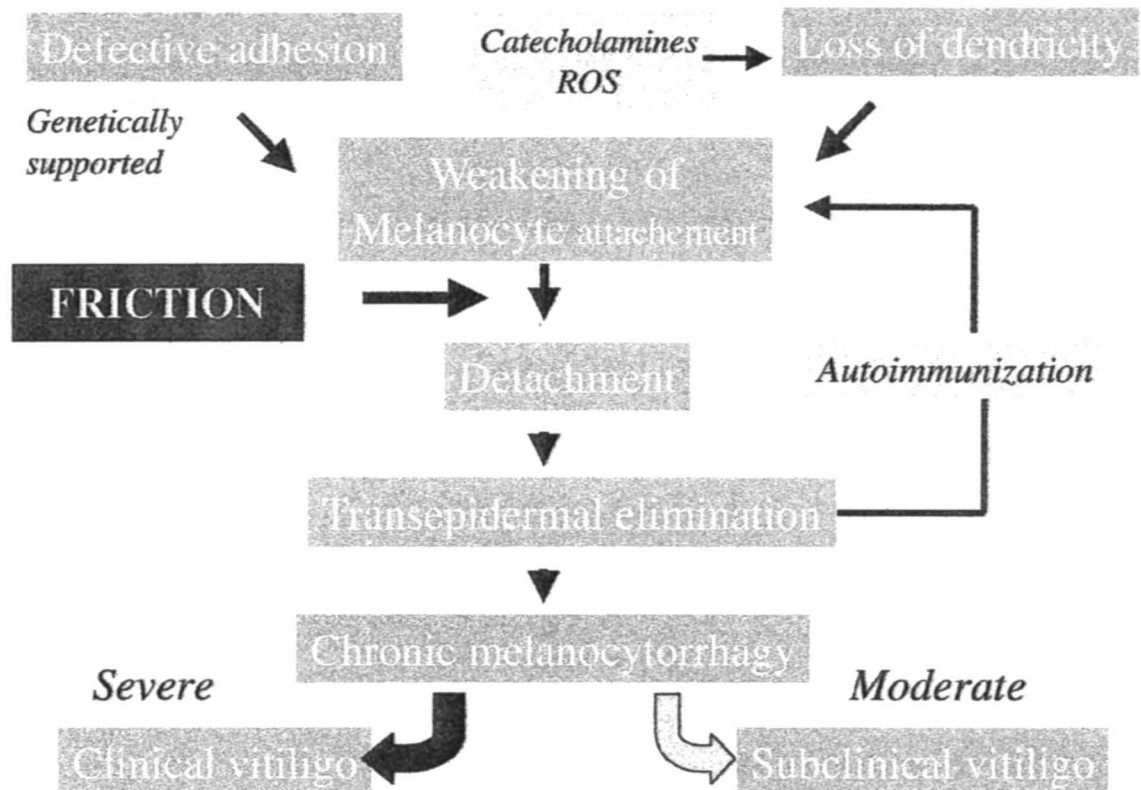


Figure 12: Mélanocytorrhagie

Défaut d'adhésion des mélanocytes :

Les interactions entre mélanocytes et membrane basale sont assurées par des intégrines, et les interactions entre mélanocytes et kératinocytes sont médiées par des cadhérines (37,92) ainsi que la caténine bêta qui joue également un rôle dans le développement de la lignée mélanocytaire (47). Des défauts au niveau de ces médiateurs peuvent affecter l'adhésion mélanocytaire.

Perte de dendricité :

Les dendrites sont d'une importance cruciale pour le transfert des mélanosomes, puisqu'un mélanocyte contacte plusieurs kératinocytes de l'épiderme grâce aux cellules dendritiques.

Les observations ultrastructurales suggèrent que les dendrites peuvent augmenter de façon spectaculaire l'adhérence et l'ancrage des mélanocytes dans la couche basale de l'épiderme.

Les observations de cultures de mélanocyte ont montré que la rétraction des dendrites survient en premier lieu, avant le détachement des cellules et entraîne, à terme, la mort. Une morphologie anormale de mélanocytes provenant de vitiligo non segmentaire montrant des dendrites tronquées a été observée par l'équipe de Jimbow (44). Schallreuter et collaborateurs ont montré que l'ajout de H₂O₂ à des mélanocytes normaux de vitiligo généralisé pouvait conduire à une perte de dendricité et, dans certains cas, à un détachement de mélanocytes. De même, l'adjonction d'adrénaline ou de noradrénaline à des cultures de mélanocytes entraîne rapidement une rétraction des dendrites (85).

Les ERO ainsi que les catécholamines seraient donc à l'origine de la perte de dendricité.

Défaut d'adhésion et perte de dendricité conduisent alors à un affaiblissement de l'attachement mélanocytaire et à un détachement mélanocytaire. Ce phénomène est amplifié par les frictions répétées (phénomène de Koebner).

Élimination transépidermique des mélanocytes :

Vingt-quatre heures après leur détachement, les mélanocytes sont retrouvés dans la couche cornée.

Il existe un contact étroit entre mélanocytes et lymphocytes ou cellules de Langerhans. Les mélanocytes endommagés peuvent libérer des antigènes durant leur migration transépidermique et pourraient ainsi entraîner une réponse immunitaire. Cette réponse immunitaire amplifierait donc le phénomène.

5.7. Facteurs environnementaux

Plusieurs études ont révélé l'influence d'un stress, d'un choc émotionnel dans la survenue et l'extension d'un vitiligo. Cependant aucune explication n'a été avancée à ce jour si ce n'est le stress oxydant.

En conclusion, il est donc très probable que la perte des mélanocytes folliculaires et épidermiques dans le vitiligo soit le résultat de plusieurs mécanismes pathogènes agissant à l'unisson (74).

3^{ème} PARTIE : PATHOLOGIES ASSOCIEES AU

VITILIGO

Comme on l'a vu précédemment les patients ayant un vitiligo et leurs proches parents ont une susceptibilité génétique déterminée à un groupe spécifique de maladies auto-immunes (3). Une autre étude menée par Laberge et collaborateurs en 2005 a également montré des fréquences plus élevées de maladies auto-immunes et inflammatoires (59). C'est ce que nous allons détailler ci-après.

1. Maladies auto-immunes

1.1. Affections thyroïdiennes

Une étude portant sur un groupe de 35 patients atteints de vitiligo versus un groupe contrôle a été réalisée par Hegedus et collaborateurs entre décembre 1990 et juin 1992 (39).

Sur les 35 patients ayant un vitiligo, 15 présentaient un ou plusieurs signes de problèmes thyroïdiens (43%) alors que dans le groupe contrôle, on en comptait 7 sur 35 (20%).

Les problèmes thyroïdiens étaient définis comme étant soit :

- une dysfonction thyroïdienne connue et traitée
- une thyroïdectomie
- une hypothyroïdie ou une hyperthyroïdie non traitée et détectée lors de la présente étude
- un goitre détectable cliniquement
- la présence d'auto-anticorps dans le sérum.

Par ailleurs, 8 des 35 patients atteints de vitiligo avaient une dysfonction thyroïdienne (6 hyper et 2 hypothyroïdies) tandis qu'aucun des patients du groupe contrôle ne présentait ces pathologies.

Cette étude montre donc que les patients atteints de vitiligo ont un risque plus élevé de développer une pathologie thyroïdienne. De plus, le fait qu'aucun de ces patients n'avait connaissance de ses problèmes de thyroïde lors de leur première consultation pour le vitiligo suggère que le vitiligo précède les problèmes thyroïdiens dans la chronologie des événements. C'est pour cela que la fonction thyroïdienne doit régulièrement être surveillée chez les personnes atteintes de vitiligo.

L'étude d'Alkateeb et collaborateurs (3) a été menée sur 2624 patients atteints de vitiligo et leurs familles résidants en Amérique du nord et en grande Bretagne.

Parmi les 1802 patients âgés de plus de 20 ans, 349 (soit 19,4%) ont signalé une maladie thyroïdienne auto-immune, soit 8 fois plus que chez la population générale de la même tranche d'âge, avec un taux relativement plus élevé chez les hommes que les femmes.

88% d'entre eux sont atteints d'hypothyroïdie et 12% d'hyperthyroïdie.

Parmi les 8034 parents du premier degré (parents et fratrie), 5,7% ont une maladie thyroïdienne auto-immune, soit une fréquence deux fois plus élevée que la normale. Chez les parents, La fréquence est de 6,5% alors qu'elle est plus basse chez les frères et soeurs (4,6%), suggérant le fait que les maladies auto-immunes thyroïdiennes associées au vitiligo ont tendance à se développer avec l'âge.

1.2. Diabète insulino-dépendant

Une étude menée par Gould et collaborateurs (30) publiée en 1985 s'est attachée à clarifier le lien existant entre vitiligo et les deux types de diabète. 503 diabétiques (276 diabétiques de type 1 et 227 diabétiques de type 2) ont été examinés ; 10 diabétiques de type 1 et une diabétique de type 2 avaient un vitiligo, soit une prévalence de 3,6% pour le type 1 et 0,4% pour le type 2.

Cette étude confirme donc le lien entre vitiligo et diabète de type 1 établi par Dawber en 1968 (17) puisque la prévalence du vitiligo dans la population générale est de 1%. Cependant, la prévalence du vitiligo chez les diabétiques de type 2 n'est pas plus élevée que chez les non diabétiques ; il n'y a donc pas de lien entre ces deux pathologies.

Cette étude a également montré que la prévalence de microangiopathie diabétique (une des complications fréquentes du diabète) n'est pas plus élevée chez les diabétiques ayant un vitiligo.

Le risque de développer un vitiligo chez un diabétique de type 1 est donc plus élevé que pour le reste de la population. La réciproque n'est pas forcément vraie puisque l'étude d'Alkateeb et collaborateurs (3) a montré que sur 2078 personnes atteintes de vitiligo, seulement 10 avaient un diabète de type 1 (soit une prévalence de 0,48%, ce qui est équivalent à la prévalence de la population générale).

1.3.Maladie de Biermer (anémie pernicieuse)

L'anémie pernicieuse, plus connue sous le nom de maladie de Biermer, est une maladie auto-immune due à la destruction des cellules gastriques qui sécrètent l'acide chlorhydrique et le Facteur Intrinsèque, l'absence de ce dernier provoquant une mauvaise absorption de vitamine B12 indispensable à la synthèse d'ADN. L'absence de vitamine B12 a des conséquences sur la vie des tissus à division cellulaire rapide comme la moelle osseuse et entraîne une diminution des globules rouges.

Le diagnostic de cette maladie s'établit par un myélogramme qui révèle une anémie mégaloblastique avec un taux sanguin de vitamine B12 abaissé. L'absence d'acide chlorhydrique et de facteur intrinsèque dans l'estomac est mise en évidence par dosage dans le liquide gastrique.

Le traitement consiste en l'injection de vitamine B12 par voie intramusculaire une fois par mois à vie.

Déjà en 1968, Grunnet et collaborateurs (34) ont démontré un lien entre vitiligo et maladie de Biermer au Danemark. En effet, sur 135 patients atteints de vitiligo, 5 cas d'anémie pernicieuse ont été découverts (3.7%) alors que l'incidence de l'anémie pernicieuse dans la population danoise est de 0.13%.

Un individu atteint de vitiligo aura donc, au Danemark, 30 fois plus de risque d'avoir une anémie pernicieuse qu'un individu n'ayant pas de vitiligo.

De plus, sur 84 patients ayant une anémie pernicieuse, 9 cas de vitiligo ont été rapportés (10.6%) alors que l'incidence du vitiligo dans la population danoise est, comme dans la population générale, de 1%.

Dans l'étude d'Alkateeb et collaborateurs (3), parmi les plus de 20 ans qui ont déclaré un vitiligo, 1,9% ont une anémie pernicieuse, soit un taux 13 fois plus élevé que la normale (0.15%).

De même, 1,0% des parents du premier degré ont déclaré une anémie pernicieuse: 1,54% chez les parents et 0,31% chez les fratries, reflétant à nouveau un lien entre l'âge et l'apparition de cette pathologie. Les hommes sont autant touchés que les femmes.

1.4.Maladie d'Addison (3)

La maladie d'Addison est une insuffisance corticosurrénalienne chronique caractérisée par le défaut de sécrétion des hormones produites par les glandes surrénales (glucocorticoïdes et minéralocorticoïdes). Elle se traduit par un brunissement de la peau, une asthénie et un

amaigrissement. Autrefois mortelle, son traitement repose aujourd'hui sur l'administration à vie d'hormones surrénaliennes.

La fréquence de la maladie d'Addison dans la population est très faible, environ 50 cas par million d'habitants, ce sont presque exclusivement des adultes. La maladie d'Addison a été signalée chez 0,38% des patients atteints de vitiligo, et 0,087% de leurs parents au premier degré, soit des taux respectivement 76 et 17 fois plus élevés que dans la population normale. Ici, la fréquence est plus élevée chez les femmes que chez les hommes, bien que cette constatation soit faite à partir d'effectifs réduits.

1.5. Cirrhose biliaire primitive

La cirrhose biliaire primitive (CBP) est une hépatite auto-immune rare, touchant presque exclusivement les femmes et débutant, vers la cinquantaine, par un prurit qui précède un ictère chronique et des poussées fébriles. Le foie est gros, dur, le volume de la rate est souvent augmenté ; les taux sanguins de bilirubine, de cholestérol, des lipides totaux, des phosphatases alcalines sont élevées.

Son traitement fait appel à l'acide urodesoxycholique et à la transplantation hépatique.

La recherche d'anticorps anti mitochondries (AMA), marqueurs sensibles et caractéristiques de la CBP, a été faite dans le sérum de 150 patients atteints de vitiligo (98). Cette recherche a été positive pour 3 patients (2%). La CBP a par ailleurs été confirmée par biopsie chez ces 3 personnes. Une incidence de 2% est considérée comme élevée pour la CBP qui est une des maladies hépatiques chroniques les plus rares.

Ceci impose donc une surveillance hépatique chez les patients atteints de vitiligo pour découvrir les premiers signes d'une maladie hépatique auto-immune.

1.6. Lupus érythémateux disséminé

Le lupus érythémateux disséminé est une maladie auto-immune caractérisée par un trouble sévère de l'immunité, avec une perte de la tolérance et un défaut de contrôle des lymphocytes B. Cette affection peut entraîner potentiellement une auto destruction de tous les organes. Elle présente une importante morbidité par l'atteinte rénale et cérébrale et par le fait qu'elle touche des sujets jeunes.

La fréquence d'un lupus érythémateux disséminé est augmentée par 8 chez les patients atteints de vitiligo (soit 0,19% vs 0,024% dans la population générale). Cette forte augmentation est plus marquée chez les femmes que chez les hommes (3).

De même, 0,16% des parents au premier degré ont un lupus érythémateux disséminé, soit 6 fois plus que la normale.

2. Maladies inflammatoires (3)

Chez les patients présentant un vitiligo, la fréquence des maladies inflammatoires du tube digestif (maladie de Crohn et rectocolite hémorragique) est doublée (0,67%) par rapport à la population (0,37%).

Il n'y a pas de différence significative entre le sexe féminin et le sexe masculin.

Il n'y a par contre pas d'augmentation de la fréquence de ces maladies inflammatoires chez les parents et fratries.

3. Atteintes oculaire et auriculaire (55)

Comme nous l'avons souligné auparavant, l'œil contient des mélanocytes, plus précisément au niveau de la choroïde et de l'iris.

Même si la couleur de l'iris ne change pas chez les patients ayant un vitiligo vulgaire, des zones dépigmentées au niveau de l'épithélium et de la choroïde sont retrouvées chez 40% à 66% d'entre eux (9).

Il n'y a généralement pas de perte de l'acuité visuelle, mais l'incidence des uvéites chez les patients atteints d'un vitiligo est élevée, et l'incidence du vitiligo chez les patients atteints d'uvéite est également supérieure à la normale.

Le labyrinthe membraneux de l'oreille interne contient des mélanocytes, dont la plus grande quantité se trouve au niveau de la rampe vestibulaire (scala vestibuli).

Parce que le vitiligo touche tous les mélanocytes actifs, les problèmes auditifs peuvent survenir chez les patients atteints d'un vitiligo.

Une étude faite sur des patients âgés de moins de 40 ans ayant un vitiligo a démontré que 16% d'entre eux avaient une hypoacousie dans la tranche 2 à 8 KHz contre 0,75% dans la population générale, ce qui est quand même handicapant (93).

4. Syndrome de Vogt-Koyanagi-Harada

Le syndrome de Vogt-Koyanagi-Harada (VKH) est une maladie systémique rare touchant divers organes contenant des mélanocytes. Ce syndrome est caractérisé par une uvéite bilatérale associée à des anomalies cutanées, neurologiques et auditives.

Les anomalies neurologiques peuvent être des acouphènes, vertiges, maux de tête, ou une méningo-encéphalite. Le vitiligo et la pelade font partie des anomalies cutanées rencontrées (109).

L'hypothèse la plus vraisemblable serait une réaction auto-immune dirigée contre des composants antigéniques des mélanocytes méningés, dermiques et oculaires (tyrosinase?).

Le phénomène déclencheur peut être une pathologie cutanée, comme un érythème ou un traumatisme de la peau. La maladie commence habituellement par une méningo-encéphalite, avec d'autres symptômes neurologiques, puis elle passe à la phase ophtalmique avec, dans les cas extrêmes, un décollement de la rétine, et se termine par une phase de convalescence, où survient le développement des pathologies cutanées.

Il faut noter que 63% des personnes développant un syndrome de Vogt-Koyanagi-Harada ont un vitiligo (42).

5. Syndrome APS (Auto-immune Polyendocrinopathy Syndrome)

(73)

Le syndrome APS-1 (Auto-immune Polyendocrinopathy Syndrome type 1), également connu sous le nom APECED (Auto-immune PolyEndocrinopathy Candidiasis Ectodermal Dystrophy) a été décrit pour la première fois dans les années 1960-70. C'est une maladie héréditaire monogénique rare, à transmission autosomique récessive, touchant principalement les enfants et adolescents.

Le diagnostic repose sur la présence de deux des trois grandes manifestations cliniques, c'est-à-dire infection chronique à *Candida*, hypoparathyroïdie et insuffisance corticosurrénalienne (la maladie d'Addison) (1). L'insuffisance corticosurrénalienne suit en général l'hypoparathyroïdie et la candidose et apparaît vers l'âge de 10-15 ans.

Ce syndrome est rare, mais a une incidence plus élevée dans certaines ethnies comme les Finlandais (1/25000), les Sardes (1/14000) et les Juifs iraniens (1/9000) (1,10,84,99).

APS-1 est lié à 45 mutations diverses d'un gène situé sur le chromosome 21, le gène AIRE (autoimmune regulator) qui code pour un facteur de transcription exprimé dans le cortex surrénalien, le thymus, le pancréas, les ganglions lymphatiques et le foie fœtal.

On a relevé dans le sérum de ces patients APS-1 la présence d'un fort taux d'auto-anticorps dirigés contre des composants des organes affectés.

Les manifestations endocrinologiques les plus courantes de APS-1 sont donc hypoparathyroïdie, maladie d'Addison, diabète de type 1, thyroïdite auto-immune.

On note également la présence de maladies gastro-intestinales telles que la gastrite auto-immune, l'hépatite auto-immune et le syndrome de malabsorption.

Par ailleurs, on a relevé des cas de kératopathie, de vitiligo, d'alopécie, d'anémie pernicieuse... associées à ce syndrome. La plupart des patients développeront 3 à 7 différentes manifestations du syndrome APS-1 tout au long de leur vie (tableau 2).

Component	Frequency (%)			
	Norwegian (<i>n</i> = 20) (present study)	Finnish (<i>n</i> = 68) (Ahonen <i>et al.</i> , 1990)	Italians (<i>n</i> = 41) (Betterle <i>et al.</i> , 1998)	Iranian Jews (<i>n</i> = 23) (Zlotogora & Shapiro, 1992)
Hypoparathyroidism	85	79	93	96
Addison's disease	80	72	73	22
Gonadal failure*	31	60	43	38
Hypothyroidism	10	4	10	4
Diabetes mellitus	0	12	2	4
Autoimmune gastritis	0	13	15	9
Non-endocrine components				
Mucocutaneous candidiasis	85	100	83	18
Enamel hypoplasia	40	77	nr	†
Vitiligo	25	13	15	nr
Alopecia	40	72	37	13
Nail dystrophy	10	52	nr	†
Malabsorption	10	18	15	nr
Autoimmune hepatitis	5	12	20	nr
Keratopathy	10	35	12	0

*Calculated for postpubertal individuals. **One patient with pitted dystrophy and one with extensive changes. †Most of the patients, percent not reported.

nr, not reported.

Tableau 2: Fréquence des différentes manifestations du syndrome APS

Le syndrome APS type 2, plus fréquent, associé à une maladie d'Addison présente dans tous les cas, une thyroïdite chronique et/ou un diabète de type 1. L'insuffisance corticosurrénalienne apparaît ici le plus souvent entre 20 et 40 ans et touche les femmes deux fois plus souvent que les hommes; elle s'accompagne aussi très fréquemment d'hypogonadisme primaire chez la femme (ménopause précoce). Un vitiligo peut se voir avec la même fréquence que dans le syndrome APS type 1; par contre, l'alopecie et l'anémie pernicieuse sont plus rares et il n'y a jamais d'hypoparathyroïdie.

6. Mélanome malin

Le mélanome est une tumeur maligne développée aux dépens des cellules mélaniques de la peau. Il résulte d'une multiplication anarchique des mélanocytes et se manifeste au début par une petite tache de coloration foncée, indolore, de contour irrégulier, qui va s'étendre petit à petit sur la peau. C'est un cancer invasif qui conduit souvent à la mort.

Chez les patients atteints d'un mélanome malin, la prévalence du vitiligo est estimée entre 3 et 6%, alors que dans la population générale elle est de 1%.

Dans le cas d'un mélanome, le développement du vitiligo peut être le résultat d'une réaction immunitaire anormale contre les mélanocytes. Une telle réponse impliquerait la présence d'anticorps et/ou de lymphocytes T qui détruiraient les mélanocytes normaux (35).

Vitiligo vulgaire et vitiligo résultant d'un mélanome semblent identiques d'un point de vue histologique. Les sites de dépigmentation ne sont pas nécessairement proches du site du mélanome. Ils peuvent même être très éloignés.

La principale différence entre les deux types de vitiligo est la distribution des lésions. Dans le vitiligo généralisé nous avons vu que les lésions commençaient généralement de manière distale, sur les mains et les pieds, puis atteignaient petit à petit le tronc. Le vitiligo résultant d'un mélanome débute quant à lui généralement au niveau du menton, du cou, du tronc et se propage vers la périphérie (42).

Bystryn et collaborateurs (11) ont suggéré que la présence d'une hypopigmentation influençait favorablement le pronostic des patients ayant un mélanome malin. Dans une étude menée entre 1972 et 1982, sur les 1130 patients ayant un mélanome malin qui ont consulté au

New York University Medical Center et ont été répertoriés. 46 d'entre eux présentaient également un vitiligo.

Ils ont constaté que l'espérance de vie à 5 ans pour les personnes atteintes de vitiligo et de mélanome malin était de 86,3% alors que pour les autres elle n'était que de 74,8%.

La présence de lésions vitiligneuses chez les patients ayant un mélanome malin est donc signe de pronostic favorable au cancer.

4^{ème} PARTIE : TRAITEMENTS

La thérapie a pour but d'arrêter l'extension de la maladie et, si possible, d'obtenir une repigmentation acceptable sur le plan cosmétique.

1. Thérapeutiques repigmentantes

1.1. Traitements médicamenteux

1.1.1. Corticoïdes

1.1.1.1. Dermocorticoïdes.

L'utilisation topique cutanée de corticostéroïdes a commencé au début des années 50 avec Sulzberger qui découvrit l'efficacité de l'hydrocortisone en application locale dans certaines pathologies cutanées inflammatoires ou prolifératives. Par la suite, des composés dérivés plus puissants ont été synthétisés et les indications des dermocorticoïdes se sont multipliées.

Dans le traitement du vitiligo, ce sont leurs propriétés anti-inflammatoires et immunosuppressives qui sont exploitées, prouvant que la composante auto-immune joue un rôle important dans la pathogénie de cette affection.

Mode d'action :

Les corticoïdes sont des hormones stéroïdiennes secrétées par la couche glomérulée ou fasciculée des capsules surrénales. Ils possèdent un squelette pregnane (C21), ont obligatoirement une fonction cétone en 3 et en 20 et une fonction hydroxylée (ou tout du moins polaire) en 21.

Action anti-inflammatoire et immunosuppressive :

Les corticoïdes cutanés agissent via des récepteurs intra-cytosoliques. En effet, des récepteurs aux corticoïdes ont été mis en évidence dans les cellules épidermiques (kératinocytes) et dans les cellules dermiques (fibroblastes).

Les corticoïdes inhibent fortement la transcription de nombreuses cytokines intervenant dans la réaction inflammatoire chronique : IL-1, TNF- α , IFN- γ , *granulocyte-macrophage colony-stimulating factor* (GM-CSF), IL-3, IL-4, IL-5, IL-6 et IL-8.

Ils inhibent également la synthèse des prostaglandines, des leucotriènes et du Platelet-Activating Factor (PAF), intervenant dans la cascade de la réponse inflammatoire.

Ils inhibent aussi la production d'IFN- γ stimulant la cytotoxicité des lymphocytes T CD8+, la production d'IL-1 et IL-2 stimulant la prolifération des lymphocytes T entraînant ainsi la diminution des lymphocytes circulants.

Les lymphocytes B sont moins sensibles que les lymphocytes T à l'action des corticoïdes.

Classification des corticoïdes :

La classification utilisée est basée sur le test de vasoconstriction de McKenzie qui permet de comparer sur la peau humaine l'efficacité des différents corticoïdes entre eux et d'établir ainsi une échelle de puissance. Il existe une corrélation assez fidèle entre l'intensité de la vasoconstriction, quantifiée par le blanchiment de la peau, et l'activité anti-inflammatoire du dermocorticoïde testé.

Cette classification comporte 4 niveaux de puissance :

- activité anti-inflammatoire très forte (classe I)
- activité anti-inflammatoire forte (classe II)
- activité anti-inflammatoire assez forte (classe III)
- activité anti-inflammatoire modérée (classe IV).

Molécules utilisées dans le cadre du vitiligo:

Les premières études ont été faites sur la bétaméthasone dans les années 1970, à raison d'une application par jour, sur des macules localisées de vitiligo. Les résultats enregistrés ont été variables (48,53).

Le clobetasol 0,05% a été évalué plus tard (dans les années 1980) avec des résultats plus encourageants (58,67).

La dernière molécule à avoir été étudiée dans le vitiligo est la fluticasone, qui a moins d'effets indésirables que les autres. (96).

Aujourd'hui, pour traiter un vitiligo, on utilise :

- le clobetasol : DERMOVAL® (classe I)
- la betamethasone : DIPROSONE®, BETNEVAL® (classe II)
- la fluticasone : FLIXOVATE® (classe II)
- le desonide : LOCATOP® (classe II), LOCAPRED® (classe III)

Il faut noter qu'aucune de ces molécules n'a d'autorisation de mise sur le marché (AMM) pour l'indication du vitiligo. Leur utilisation se fait généralement dans le cadre d'un vitiligo localisé, peu étendu, avec pour principal objectif d'enrayer l'évolution des lésions.

La durée de traitement est d'environ un à deux mois (à raison d'une application par jour) avec arrêt progressif. On les utilise sur une durée assez courte pour éviter les effets indésirables fréquents des dermocorticoïdes qui sont les risques d'atrophie cutanée ou télangiectasies.

Les télangiectasies sont des dilatations anormales permanentes des petits vaisseaux de la peau et des muqueuses formant de fins réseaux rouge violacé.

Contre-indications des dermocorticoïdes :

- Infections bactériennes, virales, fongiques primitives ou parasitaires même si elles comportent une composante inflammatoire
- Lésions ulcérées
- Acné
- Rosacée

Effets indésirables :

- L'utilisation prolongée peut entraîner atrophie cutanée, télangiectasies (à redouter particulièrement sur le visage), vergetures (à la racine des membres notamment et survenant plus volontiers chez les adolescents),
- Sur le visage, les corticoïdes peuvent créer une dermatite péri-orale ou bien créer ou aggraver une rosacée

Précautions d'emploi :

- Eviter l'application sur de grandes surfaces ou sous occlusion en raison du risque de passage du corticoïde dans la circulation générale particulièrement chez le nourrisson et l'enfant en bas âge. Les effets systémiques consistent alors en un syndrome cushingoïde et un ralentissement de la croissance. Ces accidents disparaissent à l'arrêt du traitement, mais un arrêt brutal peut être suivi d'une insuffisance surrénale aiguë.
- Eviter l'utilisation des dermocorticoïdes de classe I et II chez le nourrisson.
- Eviter l'application sur la zone périorbitaire pour limiter le passage systémique.

En conclusion, Les corticostéroïdes topiques peuvent être utilisés en première intention chez les patients ayant un vitiligo atteignant moins de 10% de la surface corporelle. Ils ne devraient

être utilisés que sur 1 à 2 mois, et les patients doivent être étroitement surveillés concernant les effets secondaires qui sont très fréquents (86).

1.1.1.2. Injections intra lésionnelles de corticoïdes.

Elles sont généralement utilisées pour des lésions localisées pour lesquelles les topiques les plus puissants sont insuffisants. Leurs principales indications sont les cicatrices hypertrophiques. Les effets indésirables sont les mêmes que ceux qui ont déjà été mentionnés mais l'atrophie peut être plus prononcées avec atteinte de l'hypoderme.

Une étude menée par Vasistha et Singh en 1979 sur une période de 8 semaines n'a montré aucune différence significative entre l'effet de l'injection intra lésionnelle hebdomadaire d'une solution saline et de triamcinolone à 10 mg/ml sur les lésions (95).

De plus, ces injections semblent engendrer de graves effets indésirables cutanés (86).

1.1.1.3. Corticoïdes par voie systémique

Dans le cadre d'un vitiligo évolutif, l'efficacité clinique de faibles doses de corticoïdes par voie orale a été évaluée par Kim et collaborateurs en 1999 en vue de minimiser les effets indésirables (51). 81 patients ont pris une dose orale quotidienne de prednisolone à 0,3 mg/kg pendant 2 mois puis la posologie a été réduite de moitié pour le troisième mois (0,15 mg/kg). Elle a de nouveau été réduite de moitié pour le quatrième et dernier mois (0,075 mg/kg). Les effets du traitement ont été évalués en utilisant des photographies avant et après l'étude.

L'arrêt de la progression du vitiligo a été constaté dans 87,7% des cas alors qu'une repigmentation a été observée dans 70,4% des cas.

Le traitement s'est avéré plus efficace chez les hommes, les enfants et adolescents de moins de 15 ans, ainsi que ceux chez qui le vitiligo est apparu il y a moins de deux ans. Les quelques effets indésirables du traitement étaient minimes et n'ont pas nécessité l'arrêt du traitement.

D'après cette étude, le traitement à partir de faibles doses de corticoïdes serait efficace particulièrement dans le cadre d'un vitiligo évolutif (difficile à traiter par dermocorticoïdes) et éviterait ainsi les effets indésirables graves liés à la corticothérapie orale au long cours.

La figure 13 montre les résultats au bout de 4 mois de ce traitement sur un vitiligo segmentaire.

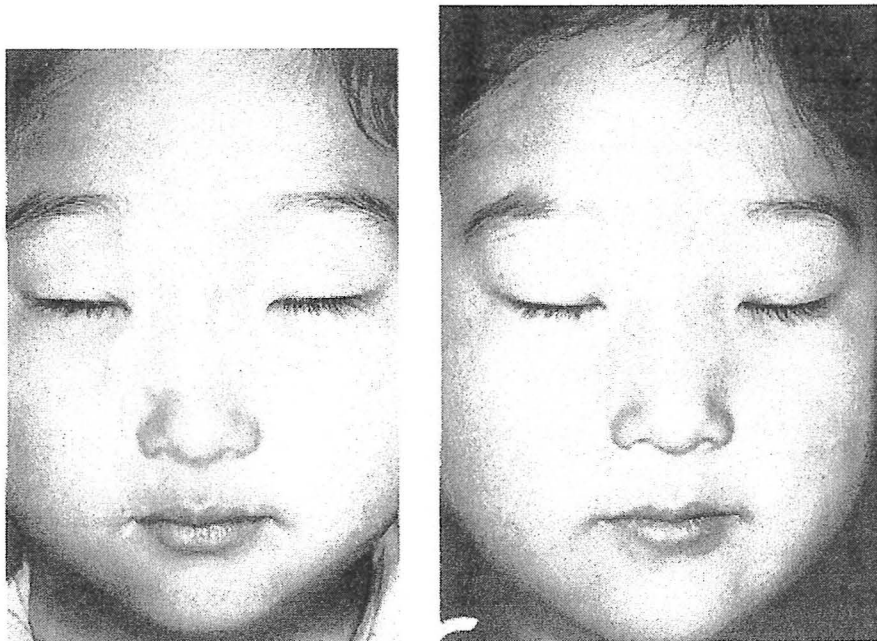


Figure 13 : Repigmentation d'un vitiligo segmentaire après 4 mois de traitement par corticoïdes par voie orale

Une autre étude portant sur 100 patients publiée par Banerjee en 2003 a confirmé en tous points ces conclusions : le schéma thérapeutique était identique. L'arrêt de la progression du vitiligo a été constaté dans 90% des cas alors qu'une repigmentation a été observée dans 76% des cas (7).

Une autre manière d'administrer des corticoïdes par voie systémique a été évaluée: il s'agit de les donner de façon pulsée et ce, toujours dans le souci d'éviter les effets indésirables.

Seiter et collaborateurs ont injecté par voie intraveineuse 8 mg/kg de méthylprednisolone pendant 3 jours consécutifs (87). L'arrêt de la progression du vitiligo a été constaté dans 85% des cas alors qu'une repigmentation a été observée dans 71% des cas. Aucun effet indésirable n'a été noté. Cette étude ne portait que sur 14 patients ; les résultats publiés en 2000 sont donc à confirmer par d'autres études avec des échantillons plus importants.

Au cours d'une étude autrichienne datant de 2001, 29 patients ont reçu 10 mg par jour de dexaméthasone par voie orale sur 2 jours consécutifs par semaine. Ce traitement a duré 24 semaines (82). L'arrêt de la progression du vitiligo a été constaté dans 88% des cas. Par contre, une repigmentation n'a été observée que dans 6% des cas et des effets indésirables ont été reportés chez 69% des cas (prise de poids, acné, insomnie, agitation, troubles menstruels, hypertrichose). Ces résultats sont donc loin d'être satisfaisants en matière d'attente pour le patient.

Au vu des résultats parfois contradictoires, du manque d'études et du risque élevé d'apparition d'effets indésirables, les corticoïdes par voie systémique ne sont quasiment jamais employés en pratique.

1.1.2. Immunomodulateurs topiques (tacrolimus, pimécrolimus) (31)

Les immunomodulateurs topiques tels que le pimécrolimus et le tacrolimus offrent plusieurs avantages dans le traitement du vitiligo. Ces agents sont extrêmement bien tolérés chez les enfants et les adultes et peuvent être utilisés sur de longues périodes sans risques d'atrophie

cutanée ou de télangiectasies, complications communément liées à l'utilisation au long cours des corticoïdes topiques.

Ceci est un grand avantage dans le traitement d'une maladie chronique telle que le vitiligo, mais on n'a malheureusement pas encore assez de recul sur leur utilisation à long terme.

Le tacrolimus est un antibiotique du groupe des macrolides produit par *Streptomyces tsukubaensis* et ayant une forte activité immunosuppressive.

Il bloque le fonctionnement des lymphocytes T et des mastocytes en se liant aux immunophilines et en inactivant la calcineurine, inhibant ainsi la synthèse et la libération de cytokines pro-inflammatoires.

Plusieurs études avaient déjà démontré son efficacité et son innocuité dans le traitement de la dermatite atopique. Concernant la repigmentation d'un vitiligo, l'efficacité du tacrolimus a été initialement signalée par une étude publiée en 2002 portant sur 6 patients atteints de vitiligo généralisé : 5 de ces 6 patients ont atteint un taux de repigmentation au moins égal à 50% (32).

Depuis, d'autres études ont corroboré ces résultats.

Un essai randomisé en double aveugle datant de 2003 a comparé l'efficacité du tacrolimus versus clobetasol, pour le traitement du vitiligo chez l'enfant (64). Deux lésions symétriques sont traitées sur chacun des 20 patients inclus dans l'étude, l'une avec du tacrolimus 0,1% et l'autre avec du clobetasol 0,05%. Le pourcentage moyen pour la repigmentation des lésions traitées par tacrolimus était de 41% contre 49% pour celles traitées par clobetasol.

Cependant, 3 patients ont présenté une atrophie cutanée au niveau des sites traités avec clobetasol.

La repigmentation maximale induite par le tacrolimus est observée sur les régions les plus exposées au soleil comme le visage et le cou avec une repigmentation supérieure à 75 % dans 68 % des cas, suggérant un effet synergique avec les UV (31,80).

Nous savons qu'il existe un risque accru de cancer de la peau chez les patients transplantés sous immunosuppresseurs (azathioprine, cyclosporine...). L'utilisation de tacrolimus topique n'a cependant, à ce jour, pas été associée à un risque accru de tumeurs malignes de la peau (49). Il convient néanmoins de rester prudent à ce sujet.

Le tacrolimus est actuellement commercialisé sous le nom de PROTOPIC® à 0,03% ou à 0,1%. Il n'a pas AMM dans le cadre du vitiligo. Son indication est le traitement de la dermatite atopique modérée à sévère.

Le pimécrolimus, qui a un mode d'action similaire au tacrolimus, peut également induire la repigmentation des lésions vitiligineuses de la peau.

Comme avec le tacrolimus, le pimécrolimus induit une repigmentation maximale sur les zones exposées au soleil.

Sendur et collaborateurs ont évalué l'efficacité du pimécrolimus 1% crème sur 19 patients atteints de vitiligo (88). La durée du traitement était de 6 mois à raison d'une application quotidienne le soir. Ils ont observé une repigmentation chez 18 patients à des degrés divers. 68,5% d'entre eux avaient un taux de repigmentation entre 26 et 100% ; 36,9% avaient un taux de repigmentation supérieur à 50%.

Des effets indésirables à type de sensation de brûlure et picotements ont été rapportés chez trois patients.

Chez les 18 patients qui ont répondu à la thérapie par pimécrolimus, le début de repigmentation survenait entre le premier et le troisième mois. La réponse débutait par une augmentation homogène et diffuse de la pigmentation.

Compte tenu des effets indésirables minimes, le pimécrolimus semble offrir une bonne alternative de traitement dans le vitiligo, particulièrement chez les enfants ou au niveau de certaines zones corporelles à risque élevé d'atrophie cutanée et ce, malgré une efficacité probablement moindre que les corticostéroïdes topiques.

Le pimécrolimus n'est malheureusement pas disponible en France à ce jour.

1.1.3. Calcipotriol

Le calcipotriol est un analogue de la vitamine D3. Il inhibe la prolifération et favorise la différenciation des kératinocytes.

L'idée d'utiliser le calcipotriol dans le traitement du vitiligo vient d'une observation faite lors du traitement du psoriasis : il apparaissait des zones d'hyperpigmentation chez des patients qui subissaient une thérapie associant PUVAthérapie et calcipotriol.

L'efficacité du calcipotriol en monothérapie ne semble pas être supérieure à celle du placebo dans le traitement du vitiligo (14).

Par, contre associé à d'autres traitements, il a donné des résultats encourageants, parfois contradictoires.

Dans leur étude, Kumaran et collaborateurs ont évalué les effets de l'association du calcipotriol à un dermocorticoïde (la betaméthasone) sur un vitiligo touchant 5% de la surface corporelle (57).

49 patients ont été randomisés en trois groupes :

- Groupe 1 : patients traités avec la bétaméthasone 0,05% crème deux fois par jour
- Groupe 2 : patients traités avec le calcipotriol pommade 0,005% deux fois par jour
- Groupe 3 : patients traités avec la bétaméthasone 0,05% le matin et le calcipotriol 0,005% le soir

Quarante-cinq patients ont terminé l'étude qui a duré 3 mois (15 patients dans chaque groupe).

L'association d'un dermocorticoïde et du calcipotriol semble donner de meilleurs résultats en termes de rapidité d'apparition et de stabilité de la repigmentation, avec beaucoup moins d'effets indésirables.

Concernant l'association du calcipotriol à la photothérapie UVB à spectre étroit, deux études ont rendu des résultats totalement opposés : l'étude de Kullavanijaya et Lim publiée en 2004 (56) a conclu que cette association devait être considérée comme une option à envisager dans l'éventail des possibilités thérapeutiques alors que l'étude d'Arca et collaborateurs publiée en 2006 (4) a révélé que cette association n'apportait aucun bénéfice par rapport à l'utilisation uniquement de la photothérapie UVB à spectre étroit.

1.2. Photothérapies

Le but de la photo(chimio)thérapie est de restaurer la présence de mélanocytes dans l'épiderme.

L'exposition solaire seule ou en association avec l'ingestion ou l'application topique d'agents photosensibilisants a été le principal outil de traitement du vitiligo depuis plusieurs siècles.

Les indiens, par exemple, préconisaient l'absorption de grains de *Psoralea Coryfolia* en association à une exposition solaire intense pour repigmenter des taches blanches cutanées (vers 1400 avant J.C.) (81).

1.2.1. PUVAthérapie

La PUVAthérapie est une technique de photochimiothérapie reposant sur une irradiation UVA large spectre après utilisation d'agents photosensibilisants de la famille des psoralènes. Utilisée depuis près de 30 ans dans le traitement du psoriasis, cette photothérapie a vu ses indications s'élargir à d'autres dermatoses, en particulier le vitiligo.

Les psoralènes sont des isomères de la famille des furocoumarines résultant de la condensation d'un noyau coumarine et d'un cycle furane. Cette condensation s'effectue de différentes façons et aboutit à deux classes de psoralènes : ceux de structure linéaire (8-méthoxypsoralène et 5-méthoxypsoralène) et ceux de structure angulaire (isopsoralène ou angélicine).

Les psoralènes utilisés en thérapeutique sont le 8-méthoxypsoralène (8-MOP) ou méthoxalène et le 5-méthoxypsoralène (5-MOP) ou bergaptène.

Le mécanisme d'action des psoralènes reste encore mal connu.

Les psoralènes s'intercalent dans l'ADN, mais ne forment pas de liaisons covalentes en absence de lumière. Sous l'effet de la lumière, les psoralènes intercalés dans l'ADN sont activés, et établissent des liaisons covalentes intrabrins ou interbrins avec les bases, ce qui entraîne la formation d'adduits. En présence d'oxygène, il y a en plus formation de radicaux superoxydes qui altèrent l'ADN. Par ces deux mécanismes, les psoralènes, sous l'influence de la lumière, inhibent la réplication et la transcription de l'ADN.

Par ailleurs, les psoralènes stimulent la mélanogénèse, ce qui se traduit par un brunissement de la peau. L'importance du brunissement est variable selon les individus.

Ils ont également un effet immunosuppresseur, qui se traduit par une altération de l'activité fonctionnelle des cellules de Langerhans et par la libération de cytokines immunosuppressives tels l'IL-10, le TNF- α , par les kératinocytes et les cellules de Langerhans (113).

On les retrouve à l'état naturel dans de très nombreuses plantes dont elles peuvent être extraites (par exemple *Ammi majus*, *Psoralea caryfolia*, *Ficus hispida* ; Certains dérivés sont obtenus par synthèse.

Le 8-MOP, extrait de l'*Ammi majus* est commercialisé sous le nom de MELADININE[®] sous forme de comprimés à 10 mg ou de solution faible à 0,10 g/100 ml et forte à 0,75 g/100 ml ; c'est le seul à avoir une AMM pour le traitement d'un vitiligo par PUVAthérapie.

Le 5-MOP, extrait de l'huile de bergamote, est commercialisé sous le nom de PSORADERM 5[®] sous forme de comprimés à 20 mg.

1.2.1.1. PUVAthérapie générale (105)

La PUVA thérapie générale est utilisée dans les formes étendues ou généralisées (atteinte de plus de 20% de la surface corporelle). Trois psoralènes peuvent être utilisés : le 8-MOP, le 5-MOP et le triméthylpsoralène ou TMP (TRISORALENE[®]).

C'est un traitement long et ses résultats sont aléatoires. Les patients doivent donc être bien informés et surtout motivés. L'indication tiendra compte des conséquences physiques et psychologiques du vitiligo ; des autres possibilités de traitement en comparant le rapport bénéfice/risques des différentes modalités thérapeutiques ; de la réponse à une éventuelle photo(chimio)thérapie antérieure et des doses lumineuses déjà accumulées ; enfin de l'éventuelle prise concomitante de médicaments photosensibilisants

Contre-indications absolues :

- Syndrome des hamartomes basocellulaires
- Syndrome des naevi dysplasiques héréditaires
- Antécédent personnel de mélanome
- Lupus érythémateux systémique
- Dermatomyosite
- Maladies avec troubles de la réparation de l'ADN (xeroderma pigmentosum, trichothiodystrophie, syndrome de Bloom, syndrome de Cockayne)

Contre-indications relatives majeures :

- Age inférieur à 10 ans
- Grossesse, allaitement
- Antécédent de carcinome cutané
- Exposition antérieure aux radiations ionisantes ou à l'arsenic
- Présence de kératoses actiniques
- Traitement immunosuppresseur concomitant
- Porphyries

Contre-indications relatives mineures :

- Age inférieur à 16 ans
- Cataracte
- Pemphigoïde, pemphigus
- Traitement antérieur ou concomitant par le méthotrexate ou la ciclosporine
- Altérations hépatiques biologiques
- Insuffisance rénale

- Photosensibilité cutanée, liée ou non à des médicaments photosensibilisants
- Sujets de phototype I (roux)

Effets indésirables rencontrés :

- Brûlures, sensation de piquûre d'aiguille, érythème
- Prurit, sécheresse cutanée
- Nausées, vomissements
- Vieillesse prématuré de la peau

Le risque de cancer cutané induit par PUVAthérapie n'a toujours pas été démontré.

Précautions à prendre et surveillance :

Le malade doit être informé des contraintes de la PUVAthérapie, des risques à court et à long terme et des moyens de les éviter.

Il doit être régulièrement surveillé par le médecin et examiné avant chaque séance.

Les psoralènes étant retrouvés dans le cristallin pendant au moins 12 heures après leur ingestion, la protection oculaire est indispensable. Pendant les séances, la protection doit être complète, par des lunettes coques opaques, bien ajustées sur les paupières. Pendant les 12 heures suivant l'ingestion du psoralène, les yeux doivent être protégés par de larges lunettes avec caches latéraux, arrêtant les UVA et UVB. Elles doivent être portées en cas d'exposition au soleil (exposition directe ou à travers une vitre) ou à un éclairage fluorescent.

Pendant les séances, les organes génitaux doivent aussi être protégés par un matériel opaque, du fait d'un risque de tumeurs génitales.

Les jours de séance, l'exposition solaire doit être interdite et les zones exposées naturellement au soleil doivent être protégées par des vêtements ou par des produits solaires anti-UVA.

Le risque carcinogène de la PUVAthérapie est dose-dépendant ; il est donc impératif de respecter les doses cumulées limites, à savoir :

- Une exposition maximale de 8 à 12 J/cm² pour une séance
- 30 séances pour une année
- 150 à 200 séances pour une vie (soit environ 1500 J/cm²)

Il est donc essentiel de comptabiliser de façon permanente le nombre de séance et les doses d'UVA.

Matériel d'irradiation :

Les lampes utilisées sont des tubes fluorescents à vapeur de mercure à basse pression (Philips TL09, CLEO-UVA, F85 Sylvania) dont la distribution spectrale s'étale de 320 à 450 nm, avec un pic d'émission à 352 nm. Elles équipent les cabines d'irradiation « corps entier » Cosmedico, Dixwell ou Waldmann, ainsi que les modules d'irradiation adaptés à une irradiation localisée (mains, pieds, jambes).

L'intensité des lampes fluorescentes chute de 20% aux extrémités (la tête et les jambes reçoivent moins d'UVA que le reste du corps) et diminue avec la durée d'utilisation ; elles doivent être changées toutes les 500 à 1000 heures d'utilisation.

Schéma thérapeutique :

Les psoralènes disponibles sont :

- Le 8-MOP à la dose de 0,3 à 0,6 mg/kg
- Le 5-MOP à la dose de 1mg/kg
- Le TMP à la dose de 0,6 à 1,2 mg/kg

Ces molécules doivent être administrées 2 heures avant l'irradiation en évitant les expositions solaires additionnelles et en portant des lunettes de soleil.

Le 8-MOP est le plus couramment utilisé. Le 5-MOP présente malgré cela un certain nombre d'avantage sur le 8-MOP : il induit moins de nausées et présente moins de phototoxicité.

La dose d'exposition aux UVA de départ est de 1 à 2 J/cm²

On augmente progressivement la dose d'UVA par étape de 0,5 J/cm² par semaine pour atteindre une exposition maximale de 8 à 12 J/cm².

La fréquence varie de 2 à 3 séances par semaine. La durée totale du traitement ne doit pas dépasser 12 mois.

Résultats :

La repigmentation apparait habituellement à partir des bords d'une macule dépigmentée avec une extension centrifuge.

Une repigmentation partielle est obtenue chez 60 à 80% des sujets alors qu'une repigmentation totale ne serait obtenue que chez 20% des cas.

La repigmentation survient dans un délai de 1 à 4 mois après le début du traitement. Si on n'observe pas de réponse après 25 à 30 séances, on peut conclure à l'échec du traitement.

On peut alors tenter de changer de psoralène car les réponses varient selon les individus.

Si la repigmentation totale est obtenue, elle est en général stable. Par contre, lorsqu'on obtient une repigmentation partielle, le processus de dépigmentation reprend dans la plupart des cas (43).

1.2.1.2. PUVAthérapie locale (105)

La photochimiothérapie utilisant les psoralènes par voie topique est préférée pour les patients dont la surface à traiter est inférieure à 10% de la surface corporelle ; elle supprime les effets secondaires liés à l'administration du psoralène. Son utilisation est toutefois réduite par le risque de phototoxicité très proche de la fenêtre thérapeutique.

L'application est très rigoureuse et doit être effectuée dans le cabinet du dermatologue : il est nécessaire de revêtir des gants et d'appliquer le topique au moyen d'un tampon de coton uniquement sur les zones à traiter et en respectant bien la peau saine.

Le 8-MOP à 0,1% en solution alcoolique est couramment employé à raison de 0,25 ml pour 50 cm² de surface traitée. Les zones badigeonnées doivent être nettoyées au savon après l'exposition et un écran solaire à large spectre doit être appliqué.

Concernant les UVA, la dose est de 0,12 à 0,25 J/cm² et sera augmentée de 0,12 à 0,25 J/cm² par séance selon la tolérance, sans dépasser les 2 à 3 joules. Les séances se déroulent tous les 3 jours.

La repigmentation apparait en général au bout de 10 à 20 séances.

Avantages et inconvénients :

Les patients qui présentent des nausées après la prise orale de psoralènes peuvent avoir recours à la PUVAthérapie topique si toutefois les zones à traiter ne sont pas trop étendues.

Le fait d'appliquer directement le psoralène sur la peau n'élimine pas la possibilité d'un passage systémique, surtout si la zone à traiter est étendue.

Contrairement à la PUVAthérapie orale, les risques oculaires sont peu importants mais le port de lunettes de protection pendant l'irradiation est tout de même nécessaire.

En revanche, les réactions phototoxiques avec prurit, érythème et bulles sont plus fréquentes avec la PUVAthérapie topique. Des brûlures surviennent souvent, surtout lorsque le psoralène est appliqué sur la peau péri lésionnelle.

1.2.1.3. Héliochemiothérapie

Il s'agit d'une photochemiothérapie utilisant les UV naturels fournis par l'ensoleillement.

On utilise ici le 8-MOP aux mêmes dosages que pour la PUVAthérapie orale. Pour les phototypes clairs, on préférera le TMP car il est moins érythématogène.

L'exposition au soleil se fera durant 5 à 10 minutes entre 11 heures et 15 heures, deux heures après la prise du psoralène. La durée d'exposition peut être augmentée progressivement, en fonction de la tolérance, jusqu'à 45 minutes.

Le traitement a lieu 2 fois par semaine.

Compte tenu du fait qu'elle est réalisée sans contrôle médical régulier, cette méthode ne peut être proposée qu'à des patients très disciplinés. L'irradiation variable du soleil fait que l'héliochimiothérapie n'est que très rarement proposée.

1.2.1.4. Autres photochimiothérapies

Khelline et UVA :

La khelline est une substance photosensibilisante extraite d'un fruit méditerranéen appelé khella. Elle a une structure chimiquement proche du 8-MOP avec un moindre pouvoir phototoxique.

Dans une étude publiée en 2001, sur 28 patients traités par khelline et UVA, une repigmentation supérieure à 70% est survenue chez 41% d'entre eux sans signe de dommages corporels ou cancer de la peau, même après 110 mois de thérapie (40).

Ce produit reste néanmoins rarement utilisé en raison de sa tolérance hépatique médiocre avec une élévation des transaminases chez 30% des sujets traités (41).

Phénylalanine et UVA:

La phénylalanine est un acide aminé, précurseur de la tyrosine. Elle pourrait inhiber la production d'anticorps, ce qui justifie son utilisation dans le traitement du vitiligo. La dose à

administrer est de 50 mg/kg à prendre 30 minutes avant l'irradiation par UVA. Elle permettrait une repigmentation plus homogène que les autres substances avec une réduction des doses d'UVA (105).

Néanmoins, une étude a récemment conclu que le traitement par phénylalanine et UVA n'était efficace que chez les patients ayant un vitiligo stable (pas d'évolution du vitiligo durant les 3 derniers mois) ainsi que chez les personnes ayant reçu une dose cumulative élevée d'UVA (83).

Ces résultats restent à confirmer par des études plus poussées.

1.2.2. Photothérapie UVB à spectre étroit

La photothérapie UVB à spectre étroit est aujourd'hui le traitement de choix du vitiligo généralisé, son efficacité a été démontrée dans de nombreuses études que nous détaillerons plus tard. Elle a supplanté la PUVAthérapie comme traitement de première intention des formes modérées à sévères de vitiligo, en raison d'une efficacité comparable avec moins d'effets indésirables (112).

La photothérapie UVB à large spectre n'est pas utilisée dans le traitement du vitiligo car elle est très érythématogène.

Contrairement à la PUVAthérapie, il n'y a pas d'ingestion de psoralènes avant l'irradiation. Cette méthode stimule les mélanocytes uniquement par action des UVB de spectre étroit.

Les rayons UVB à spectre étroit induisent une immunosuppression locale, stimulent la production de MSH et augmentent la prolifération des mélanocytes ainsi que la mélanogenèse (31).

Contre-indications absolues :

- Dermatoses et maladies photo-aggravées
- Médicaments phototoxiques
- Antécédents de cancer cutané, radiations ionisantes, arsénicisme
- Syndrome des naevi dysplasiques
- Maladies avec trouble de la réparation de l'ADN

Contre-indications relatives :

- Phototypes I (roux)
- Age inférieur à 10 ans
- Présence de kératose actinique
- Traitement immunosuppresseur antérieur ou concomitant

Avantages et inconvénients :

Contrairement à la PUVAthérapie, la grossesse, l'insuffisance rénale ou hépatique et la cataracte ne sont pas des contre-indications. De ce fait, aucun bilan biologique ni consultation ophtalmologique ne sont nécessaires avant de démarrer une photothérapie UVB.

Cette technique peut être utilisée chez les enfants de plus de 10 ans.

Il n'y a pas besoin de protection oculaire avant et après les séances d'irradiation.

La durée d'exposition par séance est plus courte que pour la PUVAthérapie.

Enfin, comme pour la PUVAthérapie, il faut expliquer au patient le protocole de traitement, ses avantages et ses inconvénients.

Matériel d'irradiation :

Le maximum d'effet thérapeutique pour le minimum d'effet érythématogène est obtenu dans la bande 305-320 nm, avec un pic pour 311-313 nm.

De ce fait, Philips met au point en 1984 la lampe fluorescente TL01, dont le phosphore permet d'émettre un spectre étroit centré sur 313 nm. C'est cette lampe qui est utilisée dans les cabines verticales ou les lits d'irradiation.

L'irradiation se fait sur tout le corps : elle atteint la peau saine et la peau vitiligineuse.

Le patient subit 2 à 3 irradiations par semaine au début, puis la dose est progressivement augmentée de 10 à 20% par séance jusqu'à apparition d'un érythème au niveau des lésions. Il ne faut pas dépasser les 300 séances de traitement.

Résultats :

Des études très récentes ont confirmé les avantages de la photothérapie UVB à spectre étroit par rapport à la PUVAthérapie systémique. Dans leur étude publiée en 2007, Bhatnagar et collaborateurs ont comparé ces deux techniques en termes de repigmentation et d'apparition d'effets indésirables (8). L'étude a été menée sur 50 patients divisés en deux groupes égaux : l'un traité par PUVAthérapie dont le psoralène utilisé était le TMP, et l'autre traité par photothérapie UVB à spectre étroit.

Le degré moyen de repigmentation par UVB était de 52,4% avec une durée moyenne de traitement de 6,3 mois alors que celui par UVA était de 44,7% sur une durée moyenne de 5,6 mois. Si on exclut les sites généralement résistants à ces thérapies (pieds et mains), on obtient un degré moyen de repigmentation par UVB de 67,57% contre 54,2% par UVA. Pour les deux techniques, les sites répondant le mieux sont la face et le tronc alors que ceux qui répondent le moins bien sont les extrémités, à savoir les pieds et les mains.

Les effets indésirables rapportés dans le groupe traité par UVB étaient un herpès labial, des démangeaisons légères à modérées, et de l'urticaire. Ceux rencontrés dans le groupe UVA étaient des démangeaisons, sédation, nausées, xérose.

Une autre étude menée par Yones et collaborateurs et publiée également en 2007 a montré de meilleurs résultats avec la photothérapie UVB à spectre étroit (97). 64% des patients traités par UVB avaient un taux de repigmentation supérieur à 50% contre seulement 36% des patients traités par PUVAthérapie systémique. La couleur de peau des parties repigmentées était identique à la peau non lésée chez tous les patients traités par UVB alors que ce résultat n'était obtenu que chez 44% des patients traités par UVA.

Le traitement par UVB était cependant plus long que par UVA (une moyenne de 97 séances vs. 47 séances).

Fai et collaborateurs ont évalué l'efficacité de l'association photothérapie UVB-tacrolimus topique chez des patients ayant un vitiligo stable et réfractaire à d'autres traitements (19). Ils ont observé de bons résultats chez les patients ayant un vitiligo réfractaire au niveau de la face, du tronc ou des bras. Néanmoins ces résultats devraient être confirmés par une étude comparant l'association photothérapie UVB-tacrolimus versus photothérapie UVB seule.

1.2.3. Laser excimer

Le laser Excimer émet un rayonnement UVB monochromatique cohérent à 308 nm.

Cette technique a l'avantage de fournir une dose élevée de lumière à une zone localisée, évitant ainsi l'exposition inutile de la peau saine environnante.

A chaque impulsion de 15 nanosecondes, la lampe envoie une énergie de 5,5 mJ/cm² ; le diamètre du spot lumineux est de 3 cm.

Le mécanisme d'action est encore mal connu, il serait apparenté aux autres photothérapies mais il est possible que les UVB délivrés sous forme de lumière laser aient une interaction différente avec les tissus, ce qui entraînerait une augmentation de l'efficacité.

C'est en prouvant son efficacité dans le traitement du psoriasis (5) que cette méthode a été testée sur le vitiligo.

Baltas et collaborateurs ont été les premiers à tester cette technique en 2001 sur une patiente de 24 ans (6). Ils ont observé des résultats plus qu'encourageants : avant le début du traitement cette jeune femme avait des macules de 3 cm de diamètre au niveau des coudes. Trois mois après le début du traitement (à raison de 3 séances par semaine), ils ont observé des taches de repigmentation de 1 à 3 mm de diamètre. Ils ont abouti à une repigmentation quasi complète à 6 mois de traitement. La repigmentation était stable 1 an après la fin du traitement et la patiente était pleinement satisfaite du résultat obtenu ; elle n'a décrit aucun effet indésirable.

Une étude menée sur les macules de vitiligo de 18 patients et publiée en 2002 par Spencer et collaborateurs a conclu que le degré de repigmentation dans un délai de 2 à 4 semaines était beaucoup plus élevé que celui obtenu avec une autre thérapie (89). En effet, après 2 semaines de traitement (à raison de 3 séances par semaine), 57% des taches de vitiligo avaient déjà commencé une repigmentation. Ce chiffre était porté à 82% après 4 semaines de traitement.

L'étude de Taneja et collaborateurs (2003) confirme ces constatations : le laser excimer est une technique efficace dans le traitement du vitiligo localisé stable avec des résultats rapides et très satisfaisants d'un point de vue cosmétique, ainsi qu'une bonne tolérance (91).

Les figures 14, 15 et 16 montrent l'évolution d'une lésion de vitiligo traitée par laser excimer.

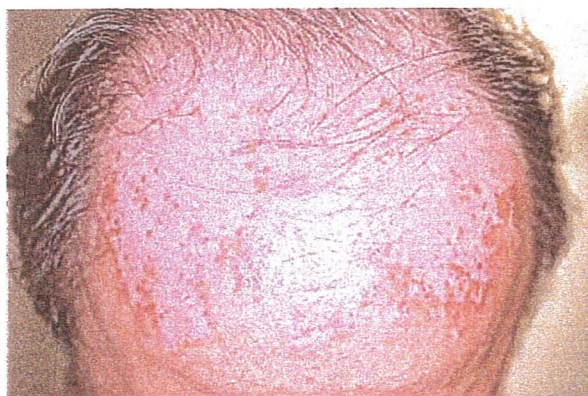

Figure 14 : Vitiligo avant traitement par laser excimer

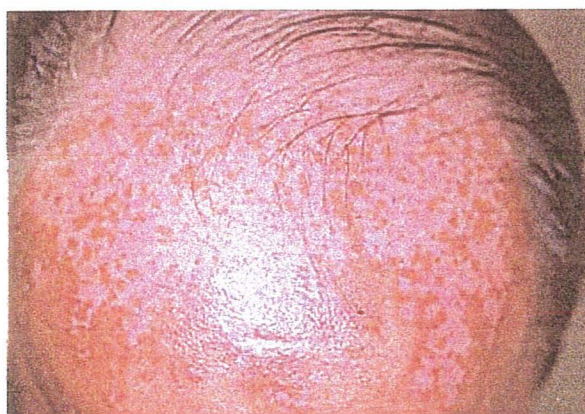


Figure 15 : Repigmentation après 15 séances

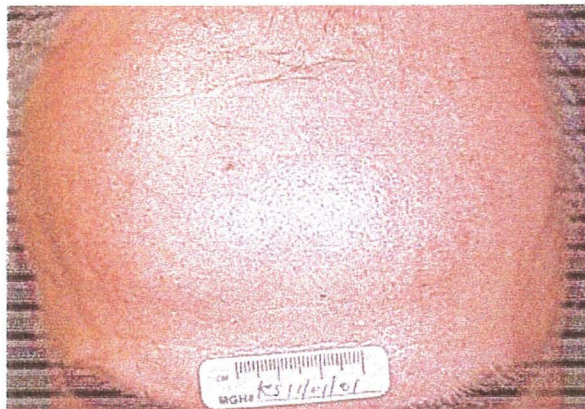


Figure 16 : Repigmentation complète obtenue après 22 séances

En résumé, les principales caractéristiques de ce traitement sont :

- Une repigmentation plus rapide que les autres techniques
- Une repigmentation plus stable dans la durée
- Une meilleure qualité de la repigmentation d'un point de vue cosmétique
- Une tolérance excellente, les effets indésirables se limitant à un érythème passager
- L'absence d'hyperpigmentation péri-lésionnelle

Les inconvénients du laser excimer sont d'une part un champ d'irradiation limité puisque la taille des spots varie selon les modèles entre 14 et 30 mm, d'où l'impossibilité de traiter de grandes lésions (l'utilisation de cette technique sera donc limitée aux vitiligos peu étendus), et d'autre part un coût très élevé (250 000 euros) (112).

1.2.4. Lampe excimer

La lampe excimer émet un rayonnement UVB monochromatique non cohérent (contrairement au laser) à 308 nm (voir figure 17).

Elle permet de traiter des lésions mesurant jusqu'à 32x16 cm, et elle est moins chère (65 000 euros). Comme le laser, cette technique évite l'exposition inutile des zones non lésées. Cependant, il existe très peu de données sur l'utilisation de cet appareil dans le vitiligo (112).

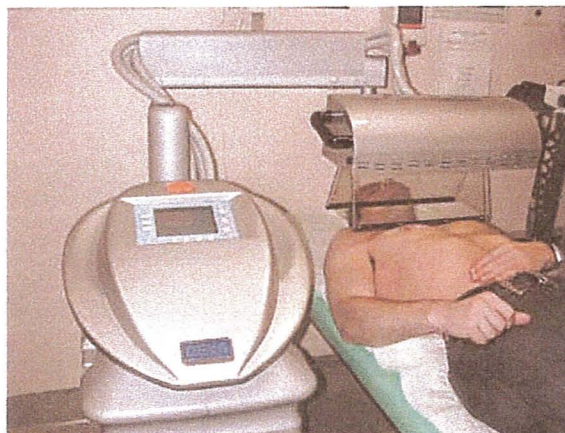


Figure 17 : Lampe excimer

Leone et collaborateurs ont été les premiers à tester l'efficacité de la lampe excimer (63). 37 patients ayant tous types de vitiligo ont été traités 2 fois par semaine pendant 6 mois par lumière monochromatique à excimer (MEL). Après 8 séances (soit 4 semaines de traitement), 95% des patients présentaient des signes de repigmentation. Au bout des 6 mois, 34 patients présentaient un taux de repigmentation supérieur à 50%, dont 18 étaient même à un taux supérieur à 75% (excellente repigmentation), soit environ la moitié de l'échantillon. Par ailleurs, 3 patients qui n'avaient pas répondu à un traitement précédent par photothérapie UVB à spectre étroit ont montré de bons résultats avec cette technique.

Plus récemment, Casacci et collaborateurs ont comparé la lampe excimer à la photothérapie UVB à spectre étroit (12). 21 patients ayant des taches vitiligineuses symétriques faisaient

partie de cette étude. L'une des taches était traitée par MEL tandis que l'autre était traitée par photothérapie UVB à spectre étroit. Les séances se déroulaient 2 fois par semaine pendant 6 mois. 16 patients ont suivi ce protocole jusqu'au bout. Le nombre moyen de séances nécessaires pour obtenir 25% de repigmentation était de 21,6 par MEL contre 27,6 par photothérapie UVB. Un taux de repigmentation supérieur à 75% a été obtenu sur 6 taches traitées par MEL contre seulement 1 tache traitée par photothérapie UVB.

Il semble donc que le traitement par MEL soit plus efficace que la photothérapie UVB dans le traitement du vitiligo : il induit une repigmentation plus importante, plus rapide en réduisant la dose cumulative d'irradiation UV et en protégeant les zones saines. Cette méthode pourrait donc être amenée à devenir le traitement de choix dans le vitiligo dans les prochaines années.

1.2.5. Traitements adjuvants

Supplémentation vitaminique et anti-oxydants :

Vu la très probable responsabilité du stress oxydant dans la pathogénie du vitiligo, il a été proposé d'associer une vitaminothérapie (vitamines A, C, E) et une supplémentation par le sélénium (nécessaire à l'activité de la glutathion peroxydase qui détruit le peroxyde d'hydrogène toxique) aux photothérapies. Ces traitements permettraient l'arrêt de l'extension du vitiligo et aideraient à la repigmentation en réduisant le stress oxydatif aggravé par les radiations UV. De bons résultats ont été obtenus en associant des anti-oxydants à une photothérapie UVA ou UVB (43).

Une étude intéressante a évalué l'efficacité d'extraits de *Ginkgo biloba* sur 52 patients ayant vitiligo limité et/ou d'évolution lente (78). Le *Ginkgo biloba* renferme des flavonoïdes, terpénoïdes et glycosides de flavonol ayant des propriétés anti-inflammatoires,

immunomodulatrices et anti-oxydantes. Sur une durée de traitement de 6 mois, il a été constaté de façon significative un arrêt de la dépigmentation chez le groupe recevant 40 mg d'extraits de *Ginkgo biloba* 3 fois par jour par rapport au groupe contrôle. Une repigmentation supérieure à 75% a même été observée chez 40% des patients traités avec *G. biloba*, alors que seulement 9% ont montré repigmentation similaire dans le groupe contrôle. La tolérance du *G. biloba* étant bonne, si ces résultats sont confirmés, cela pourrait représenter une thérapie très efficace pour arrêter la progression du vitiligo (80).

Prostaglandines :

Les prostaglandines jouent un rôle dans la prolifération des mélanocytes et dans la mélanogénèse. Une étude a été publiée, où l'application journalière sur des lésions de vitiligo de prostaglandine E2 durant 6 mois a entraîné une repigmentation chez 15 patients sur 24 (80). Ces résultats demandent à être confirmés.

1.3. Thérapeutiques chirurgicales : les greffes

Chez les patients réfractaires à un traitement médical, les thérapies chirurgicales peuvent être utilisées seules ou en combinaison avec une thérapie médicale pour obtenir une repigmentation.

La transplantation mélanocytaire a pour objectif de compenser la disparition des mélanocytes de l'épiderme achromique par apport de cellules provenant d'une zone donneuse pigmentée.

La chirurgie doit permettre d'obtenir un résultat uniforme au niveau de la pigmentation, une texture et des couleurs ressemblant autant que possible à celles de la peau environnante, pour qu'elle soit acceptable d'un point de vue esthétique pour le patient.

Les différentes méthodes ont leurs propres avantages et inconvénients. Le choix d'une méthode pour un patient dépend de l'emplacement, la taille, la forme des lésions ainsi que de l'expérience du chirurgien.

Il existe deux types de greffes :

- Les greffes tissulaires qui correspondent à des greffes de peau totale ou d'épiderme dans une zone dépigmentée.
- Les greffes cellulaires qui correspondent à une transplantation d'une suspension cellulaire de kératinocytes et de mélanocytes.

1.3.1. Greffes tissulaires

Les greffons de peau totale ou d'épiderme isolés mis en place au niveau de la zone achromique vont avoir tendance à céder des mélanocytes dans leur environnement.

1.3.1.1. Minigreffes (22,86)

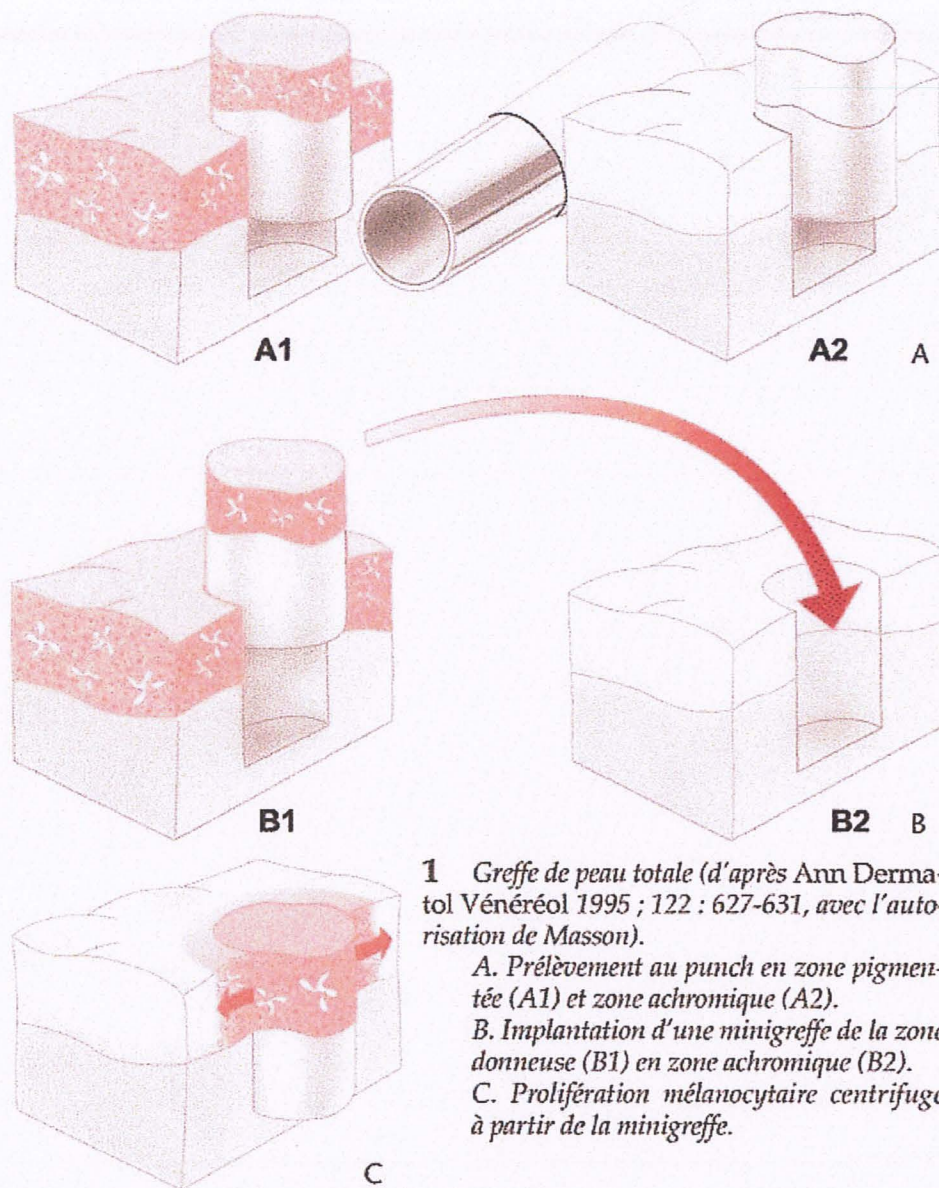
Dans cette technique, on prélève de la zone donneuse plusieurs greffons d'une taille de 1 à 2 mm de diamètre. Le geste se fait sous anesthésie locale.

La zone donneuse est généralement la fosse iliaque, la cuisse ou la fesse.

Au niveau de la zone vitiligineuse, on effectue des petits puits tous les 4 à 5 mm de peau puis on implante les greffons et on recouvre d'un pansement adhésif durant deux semaines.

Ensuite, l'exposition régulière aux rayons du soleil, à une PUVAthérapie ou à une photothérapie UVB entraîne une pigmentation.

Cette technique peut être réalisée au cabinet du dermatologue (voir figure 18).



1 Greffe de peau totale (d'après Ann Dermatol Vénérolog 1995 ; 122 : 627-631, avec l'autorisation de Masson).

- A. Prélèvement au punch en zone pigmentée (A1) et zone achromique (A2).
- B. Implantation d'une minigreffe de la zone donneuse (B1) en zone achromique (B2).
- C. Prolifération mélanocytaire centrifuge à partir de la minigreffe.

Figure 18 : Méthode des minigreffes

Certaines complications ou résultats inesthétiques peuvent apparaître comme des cicatrices ou un aspect en forme de « pavés ». Cet aspect en forme de « pavés » résulte de la juxtaposition des greffons : en effet l'extension pigmentaire n'est pas identique d'un greffon à l'autre et il peut subsister des zones non pigmentées entre deux greffons.

L'étude de Malakar et Dhar de 1999 portait sur 1000 patients traités par cette technique (68). 74% des patients ont eu une repigmentation supérieure à 90% ; il n'y a pas eu de propagation de la repigmentation au niveau des zones environnantes chez 10% des patients. Enfin 2% des patients ont subi une dépigmentation du greffon. Malgré ces bons résultats, c'est l'esthétique qui laisse à désirer, avec soit une repigmentation non uniforme soit l'apparition de cicatrices chez environ la moitié des patients.

Cette technique n'est donc pas très répandue en raison de ses résultats trop souvent peu esthétiques. Elle ne sera pas utilisée pour repigmenter des zones du visage. Par contre pour d'autres parties cachées du corps (jambes, abdomen...) elle peut être une alternative.

Récemment, l'étude de Lahiri et collaborateurs de 2006 a démontré qu'une photothérapie UVB à spectre étroit après la méthode des minigreffes donnait de très bons résultats en matière de repigmentation (60).

1.3.1.2. Transferts de toits de bulles (22,86)

Dans cette technique, qui peut être réalisée au cabinet du dermatologue, un appareil d'aspiration est utilisé pour produire à la surface de la peau une ampoule ou bulle au bout d'1 à 2 heures, à la fois au niveau du site donneur et du site receveur.

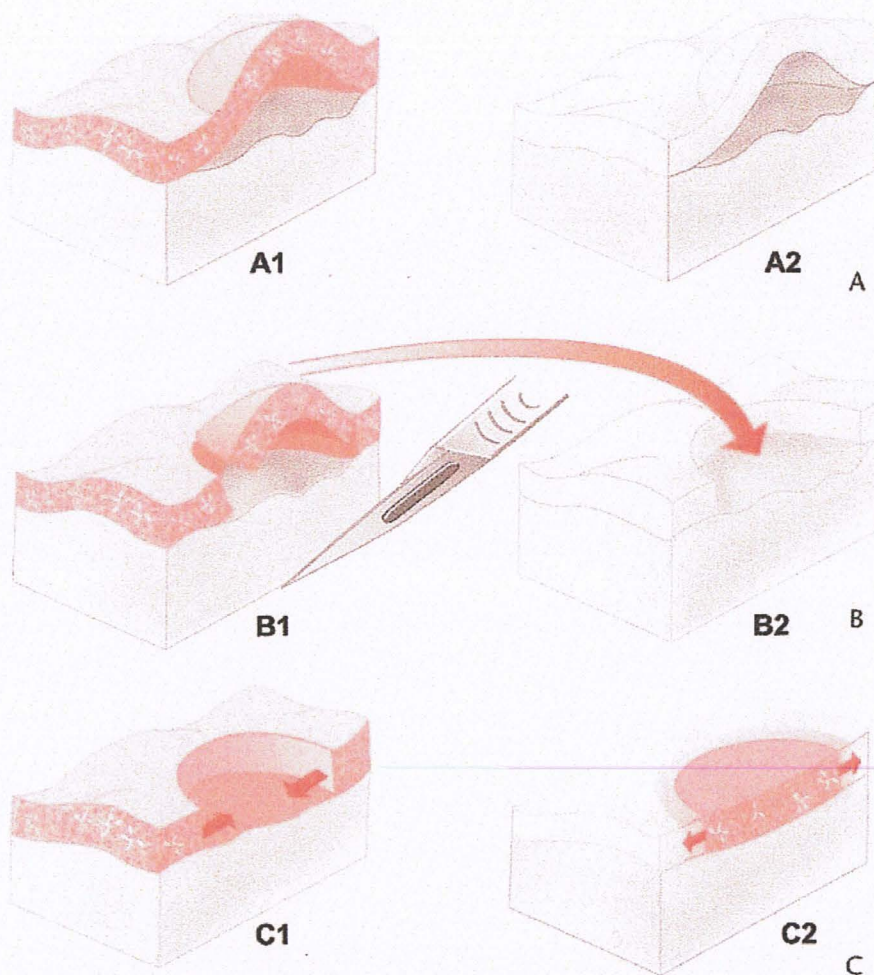
Cette bulle permet de séparer l'épiderme du derme sans endommager les mélanocytes.

Le toit de la bulle du site donneur (contenant les mélanocytes), est coupé par de fins ciseaux.

Au niveau du site receveur, le toit de la bulle peut être supprimé par de fins ciseaux, par dermabrasion ou au laser afin de préparer le site à recevoir les mélanocytes.

Le toit de bulle prélevé au niveau du site donneur est intégré au site receveur et maintenu par des sutures. On recouvre le greffon avec un pansement non adhérent pendant une semaine environ (voir figure 19).

C'est une technique qui requiert une grande minutie de manipulation.



2 Transfert de toit de bulles totale (d'après Ann Dermatol Vénéréol 1995 ; 122 : 627-631, avec l'autorisation de Masson).

A. Induction de bulles de succion sur zone donneuse (A1) et zone achromique (A2).

B. Découpage du toit des bulles en B1 et B2, transfert du toit B1 pigmenté en zone B2 achromique.

C. Cicatrisation de la zone donneuse (C1). Incorporation de l'épiderme pigmenté en zone achromique avec prolifération mélanocytaire centrifuge (C2).

Figure 19 : Méthode de transfert de toits de bulles

Les résultats sont très satisfaisants avec un minimum de complications (20). Toutefois, le creux axillaire ainsi que les paumes des mains ne donnent pas de bons résultats avec cette technique.

En 1999, Gupta et collaborateurs ont constaté un taux de réussite de 91% dans le vitiligo segmentaire alors que dans le vitiligo vulgaire il n'était que de 53% (36).

1.3.1.3. Greffes ultraminces de peau (22,86)

Cette technique est très intéressante et performante. Elle peut être utilisée sur n'importe quelle partie du corps, y compris les paupières, les lèvres et le pénis. La zone donneuse est généralement la cuisse ou la fesse.

Cette technique nécessite l'utilisation d'un dermatome électrique capable de réaliser des greffes de 1/10 de mm d'épaisseur. La surface prélevée correspond approximativement à la zone dépigmentée à couvrir. Ces greffes ultraminces sont appliquées par la suite sur la zone achromique préalablement dermabrasée.

Une hospitalisation d'une journée est en général nécessaire.

La zone donneuse de greffe repigmente en général assez rapidement.

A chaque séance, une surface d'environ 200 cm² peut être couverte.

Cette technique chirurgicale assez complexe permet d'obtenir assez rapidement des résultats satisfaisants au niveau de la zone receveuse. En revanche, au niveau de la zone donneuse, il existe un risque de cicatrice hypertrophique et éventuellement dépigmentée. Des grains de milium (microkystes épidermoïdes bénins mesurant jusqu'à 2 mm constitués de sébum et de kératine) peuvent être observés au niveau de la zone greffée.

L'étude de Njoo et collaborateurs de 1998, comparant toutes ces méthodes de greffes, a rendu les conclusions suivantes :

- une repigmentation maximale était obtenue avec la transplantation de greffes ultraminesces et l'épiderme de toits de bulles par rapport aux minigreffes
- la méthode des minigreffes est la plus facile, la plus rapide et la moins chère ; elle a par contre un taux élevé d'effets indésirables
- aucune formation de cicatrices n'a été constatée avec le transfert de toits de bulles ; par contre le risque d'hyperpigmentation au niveau du site donneur est plus fréquent qu'avec les minigreffes ou la transplantation de greffes ultraminesces (75).

1.3.2. Greffes cellulaires

L'objectif principal de ces techniques est d'éviter le risque d'une cicatrice hypertrophique et dépigmentée au niveau de la zone donneuse et d'accroître l'efficacité de la greffe grâce à l'utilisation de mélanocytes isolés.

1.3.2.1. Greffes sans culture de mélanocytes

1.3.2.1.1. Technique de Gauthier (25)

Les mélanocytes non cultivés proviennent d'une simple dissociation par la trypsine d'un épiderme pigmenté. La greffe mélanocytaire s'effectue en deux temps, sur une période de 48 heures.

C'est le cuir chevelu qui est choisi comme zone donneuse car on ne provoque pas de cicatrice résiduelle et il y a une grande densité mélanocytaire (environ 1500 mélanocytes/mm²). Le prélèvement superficiel est réalisé sous anesthésie locale avec un petit dermatome au niveau

de la zone occipitale. Les fragments cutanés sont immédiatement introduits dans un flacon stérile contenant de la trypsine à 0,25 %, et placés au réfrigérateur à 4 °C durant 18 heures.

Au niveau de la zone à greffer, on applique de l'azote liquide à des points très rapprochés (distants au maximum de 0,5 à 0,8 cm) permettant l'apparition de multiples bulles 24 heures après. Un pansement gras est mis en place pendant ces 24 heures.

Le lendemain, on prépare la suspension cellulaire. Elle est réalisée 15 à 20 min avant la greffe. Les mélanocytes et les kératinocytes provenant de la trypsinisation de l'épiderme sont mis en suspension dans quelques centimètres cubes d'une solution nutritive (acides aminés et vitamines).

Le contenu des bulles est vidé et on effectue dans chaque bulle plusieurs injections de 0,1 mL de la suspension toutes les 5 mm pendant environ une demi-heure.

Par la suite, un pansement gras est mis en place et est renouvelé toutes les 48 heures durant 8 à 10 jours.

Un début de repigmentation est observable au bout de 1 mois au niveau de la zone greffée.

Pour obtenir une bonne coalescence, il est parfois utile de recourir à une héliothérapie complémentaire.

1.3.2.1.2. Technique d'Olsson-Juhlin (25)

Elle est basée sur le même principe que la technique de Gauthier avec cependant quelques petites modifications.

La zone donneuse est la région fessière, le prélèvement est réalisé sous anesthésie locale avec un dermatome.

Les fragments épidermiques prélevés sont mis à incuber dans une solution de trypsine à 0,25 % durant 1 heure, à 37 °C, puis rincés dans une solution d'inhibiteur de trypsine.

Les mélanocytes et kératinocytes épidermiques recueillis sont ensuite mis en suspension dans un milieu de culture contenant des antibiotiques et un facteur de croissance : le fibroblast growth factor.

On désépidermise La zone receveuse par dermabrasion sous anesthésie locale topique avec la crème EMLA®.

Après injection de la suspension cellulaire dans la zone dermabrasée, Le patient doit rester immobile en milieu hospitalier durant 5 heures.

1.3.2.1.3. Comparaison des deux techniques

Les deux techniques semblent avoir la même efficacité et permettent d'obtenir la repigmentation de zones achromiques dont la surface ne dépasse pas 200 cm².

La zone donneuse ne présente pas d'effets indésirables. Par contre, Au niveau de la zone greffée, une hyperpigmentation transitoire de type inflammatoire peut persister durant plusieurs mois avant de s'estomper.

Récemment, plusieurs études menées par Mulekar ont évalué l'efficacité de la greffe de mélanocytes cultivés par la technique d'Olsson-Juhlin.

Il a utilisé cette technique sur 49 patients atteints de vitiligo segmentaire et les a suivis pendant 5 ans. Il a noté une excellente repigmentation (supérieure à 95%) chez 41 patients soit 84% de l'échantillon (70).

Il a également traité 142 patients atteints de vitiligo généralisé par cette même technique. Six ans après l'intervention, 80 patients (56%) ont gardé une excellente repigmentation (supérieure à 95%), 15 patients (11%) avaient une bonne repigmentation (entre 65 et 94%) (71).

Plusieurs conclusions ont été tirées de ces études :

D'abord, cette technique chirurgicale est efficace, en plus d'être simple et sûre. Ensuite, elle donne de meilleurs résultats sur un vitiligo segmentaire que sur un vitiligo généralisé (72).

1.3.2.2. Greffes de mélanocytes cultivés

Les techniques actuelles de culture de mélanocytes permettent d'obtenir la croissance de cellules dans des conditions relativement physiologiques compatibles avec leur utilisation en thérapeutique.

1.3.2.2.1. Greffes de mélanocytes cultivés

Les prélèvements de peau de 5 à 6 cm² se font au niveau de la région fessière en utilisant un dermatome.

Ces prélèvements de peau sont ensuite confiés rapidement à un laboratoire spécialisé qui va réaliser la culture des mélanocytes.

Le patient sera reconvoqué 3 semaines plus tard pour la réalisation de la greffe mélanocytaire.

Au niveau de la zone receveuse, la désépidermisation peut être effectuée selon trois méthodes: par dermabrasion, par laserabrasion, ou par induction de bulles.

La dermabrasion, malgré le fait qu'elle soit réalisée grâce à une anesthésie locale topique, reste une méthode souvent douloureuse. La profondeur de la dermabrasion est satisfaisante lorsque l'on observe un saignement en nappe. Les mélanocytes en suspension dans quelques millilitres de milieu de culture sont répandus doucement à l'aide d'une seringue à la surface de la zone dermabrasée (700 à 1 000 cellules/mm²) puis un pansement semi-perméable est posé. Le repos au lit pendant 24 heures est impératif.

La laserabrasion est moins douloureuse et a pour avantage d'éviter le saignement rencontré au cours de la dermabrasion. La technique d'apport de mélanocytes reste la même que celle décrite lors de la dermabrasion.

L'induction de bulles sur la zone dépigmentée est faite par cryothérapie la veille de la greffe. Les mélanocytes seront injectés à l'intérieur des bulles.

Les avantages de cette méthode sont que le toit de la bulle va faire office de pansement naturel durant 72 heures et qu'un séjour en milieu hospitalier n'est pas nécessaire.

L'étude d'Olsson et Juhlin menée en 1995 portant sur 100 patients a constaté une repigmentation totale dans 40% des cas et partielle dans 42% des cas. La technique a par ailleurs échoué dans 18% des cas, ceci pouvant être expliqué par une dermabrasion trop superficielle ou par l'évolutivité du processus dépigmentant (76).

Il n'y a pas eu de dépigmentation ni d'incidents au niveau de la zone donneuse.

Au niveau de la zone greffée, tout comme dans la technique de greffe de mélanocytes non cultivés, un érythème peut persister pendant plusieurs mois avant de s'estomper.

1.3.2.2.2. Greffes d'épiderme reconstitué avec des mélanocytes (24)

Le prélèvement est réalisé sous anesthésie locale au niveau de la région fessière. Les fragments cutanés sont ensuite rapidement confiés au laboratoire chargé de la culture et de la reconstitution d'épiderme.

L'épiderme reconstitué comportant les mélanocytes peut être utilisé au bout de 3 semaines.

Au niveau de la zone receveuse, la méthode de désépidermisation est le toit de bulle unique par application d'azote liquide 24 à 48 heures avant la greffe. Il est ensuite soigneusement découpé avant la greffe.

L'épiderme de culture est recueilli sur une compresse vaselinée et recoupé en fonction de la taille de la zone à greffer puis il est déposé sur la zone dépigmentée désépidermée.

Une immobilisation d'une durée de 24 heures est nécessaire.

La repigmentation peut être décelée dès le 20^{ème} jour, après examen en lumière de Wood, et est visible au bout de 1 mois.

La mise en place de l'épiderme de culture est longue, délicate et minutieuse. Le résultat cosmétique semble satisfaisant.

L'étude de Czajkowski et collaborateurs publiée en 2007 a comparé 2 méthodes : la greffe de mélanocytes cultivés contre le transfert de toits de bulles, ces deux techniques étant associées à une PUVAthérapie (16).

Ils ont démontré l'avantage du transfert de toits de bulles par rapport à la greffe de mélanocytes cultivés en raison de certaines difficultés rencontrées pour la mise en culture des mélanocytes de certains patients.

La greffe de mélanocytes cultivés a l'unique avantage de pouvoir traiter de grandes surfaces achromiques (300 à 500 cm²) avec un petit site donneur.

Les principaux inconvénients sont le coût et l'infrastructure requise (très peu de laboratoires spécialisés dans la culture de mélanocytes existent dans le monde) (66).

Le vitiligo segmentaire demeure la principale indication. En revanche, les taches de vitiligo généralisé doivent être stables depuis au moins 2 ans pour pouvoir être traitées.

1.3.3. Conclusion

En résumé, le vitiligo segmentaire est la meilleure indication d'une greffe mélanocytaire car la dépigmentation est stable. Une fois la repigmentation totale obtenue, le risque de dépigmentation secondaire est pratiquement nul. Si la surface dépigmentée dépasse les 200 cm², on peut réaliser plusieurs séances de transplantation de mélanocytes non cultivés ou préférer l'utilisation de mélanocytes cultivés ou de greffes ultraminesces. Lorsque le vitiligo segmentaire touche un enfant, il est souhaitable d'attendre l'adolescence avant de réaliser ce traitement. Au niveau des paupières, des muqueuses labiales et génitales, la prudence s'impose et bon nombre de praticiens préfèrent s'abstenir.

En ce qui concerne le vitiligo généralisé, l'évolution imprévisible des lésions doit inciter à la prudence. Plusieurs conditions sont requises avant d'envisager une transplantation :

- échec des traitements (photothérapie) après une période d'au moins 1 an
- stabilité du vitiligo depuis au moins 2 ans, vérifiée au besoin par des photographies
- possibilité d'atténuation ou d'éviction des stimulations mécaniques de forte intensité (frictions ou pressions) au niveau de la tache susceptible d'être greffée

Si ces conditions sont remplies, la transplantation mélanocytaire a de bonnes chances de réussir. Cependant, il existe un risque de dépigmentation secondaire partiel ou total de la zone greffée dans 25 % des cas dans les mois ou années qui suivent. Ces dépigmentations secondaires peuvent être attribuées à la persistance au niveau de la zone greffée de facteurs générateurs de phénomène de Koebner (frictions énergiques, pressions continues), mais aussi à l'évolutivité propre du vitiligo (25).

2. Thérapeutiques dépigmentantes

La dépigmentation complète est une technique qui peut être proposée pour traiter les quelques zones pigmentées résiduelles au cours des vitiligos généralisés (universalis), surtout si celles-ci se trouvent sur des parties visibles du corps.

2.1. Dépigmentation chimique (86, 114)

Le processus de dépigmentation inclut la destruction des mélanocytes résiduels utilisant le monobenzyl éther d'hydroquinone (MBEH) à 20% appliqué 2 fois par jour pendant plusieurs mois, voire une année.

Son mécanisme d'action est mal connu mais les hypothèses sont :

- action sélective sur les mélanocytes par l'intermédiaire de la formation de radicaux libres
- inhibition compétitive de la tyrosinase
- inhibition de la synthèse de tyrosinase
- réduction du transfert des mélanosomes vers les kératinocytes par inhibition de l'arborisation des dendrites mélanocytaires (28).


Le MBEH est commercialisé sous le nom de LEUCODININE B®

Cette dépigmentation a un caractère définitif sans possibilité de repigmentation ultérieure.

Une telle thérapie doit être bien expliquée au malade en le prévenant des effets indésirables fréquents tels les risques d'érythème, de dermite de contact, une hypersensibilité au soleil, des risques de coup de soleil et de cancer de la peau car le MBEH est un agent irritant puissant.

Cette thérapeutique est donc extrêmement délicate à manipuler et ne peut être proposée qu'à quelques rares patients. Les indications peuvent être ainsi définies :

- motivation très importante du patient



- échec des thérapeutiques médicales repigmentantes ou impossibilité de leur utilisation
- âge supérieur à 40 ans
- observance parfaite pour accepter un traitement local très long, qui comporte de nombreux effets secondaires
- acceptation d'une dépigmentation permanente et irréversible sur les zones traitées, entraînant une photosensibilité importante et imposant une photoprotection locale.

Dans quelques cas, la réapparition de macules hyperpigmentées sur les zones traitées a conduit à répéter le traitement par MBEH.

Une étude portant sur 18 patients atteints de vitiligo étendu de 1977 a montré que huit d'entre eux ont pu obtenir une dépigmentation complète de leur peau saine résiduelle, donc un résultat qui a été jugé excellent sur le plan esthétique (69).

Plus récemment, en 2005, une patiente atteinte de vitiligo généralisé et traitée par imatinib mésilate (GLIVEC®) pour une leucémie myéloïde chronique a vu son vitiligo s'étendre d'une surface initiale de 36% avant traitement à 90% après traitement. La partie du corps qui répondait le mieux était le visage (62). L'imatinib mésilate pourrait donc être un agent dépigmentant intéressant. Des études de plus grande envergure restent à mener pour confirmer cela.

2.2. Dépigmentation au laser (114)

Le laser rubis Q-switched, largement utilisé pour le traitement des hypermélanoses cutanées, a été préconisé pour dépigmenter les zones de pigmentation résiduelle chez les patients présentant un vitiligo très étendu.

Il est capable de détruire sélectivement les mélanocytes. Il a une longueur d'onde de 694 nm et envoie des impulsions de 25 à 40 ns avec une fréquence de 1 à 1,2 Hz. La fluence est de 4,5 J/cm². Le patient applique une crème anesthésiante type EMLA® sur les zones à traiter une heure avant l'exposition au laser pour éviter toute sensation de douleur. Une protection solaire est nécessaire pour éviter tout risque de brûlure.

Après l'exposition, la zone traitée va peler pendant une semaine environ puis la dépigmentation apparaît.

Une exposition préalable à une PUVAthérapie semble augmenter l'efficacité du laser.

Aucun effet indésirable n'a été rapporté, la dépigmentation semble persister un an après.

Ces constatations ont été faites par Kim et collaborateurs en 2001 (52) et demandent à être confirmées. Compte tenu de son efficacité et des effets indésirables beaucoup moins importants que la dépigmentation chimique, le laser rubis Q-switched pourrait devenir le traitement de choix dans la thérapeutique dépigmentante.

3. Thérapeutiques symptomatiques

On ne va pas traiter le vitiligo mais on va essayer de masquer les zones dépigmentées dans le seul but esthétique.

3.1. Photoprotection

La photoprotection correspond à l'ensemble des moyens naturels et/ou artificiels capables de s'opposer aux dommages cutanés UV induits.

Les personnes atteintes sont très sensibles au rayonnement solaire, les zones dépigmentées n'étant plus protégées par la mélanine. Elles présentent donc un risque accru aux coups de soleil et aux cancers de la peau.

La protection solaire est l'élément capital. Elle permet de limiter l'extension des plaques et d'éviter les brûlures. Cependant, l'exposition modérée et raisonnable n'est pas contre-indiquée, elle peut être utilisée pour la repigmentation dans certains cas (héliothérapie). Cette technique naturelle peut être utile notamment chez l'enfant où on ne fait pas de photothérapie en cabine.

L'utilisation de photoprotecteurs d'indice élevé (au moins indice 30) est très recommandée dans le but de prévenir un mélanome mais également dans le but esthétique en permettant d'atténuer le contraste de couleur entre la peau saine et la peau lésée.

Il faut donc conseiller aux patients de ne pas s'exposer au soleil, de bien protéger les zones les plus exposées (visage, cou, mains...) à l'aide d'un photoprotecteur d'indice élevé.

3.2. Autobronzants (29)

Un autobronzant peut se définir comme une substance d'usage topique, destinée à colorer la peau, sans intervention de la mélanogenèse.

Les principes actifs des autobronzants sont soit des colorants simples type brou de noix, henné, extrait de bogue de châtaigne, peu pratiques d'utilisation, soit des molécules qui réagissent avec les acides aminés des cellules épidermiques en développant une coloration de

teinte et d'intensité variables, et qui résiste à l'eau. On n'emploie actuellement que deux principes actifs : la dihydroxyacétone (DHA), véritable chef de file des autobronzants, et l'érythrulose.

La DHA, ou 1,3 dihydroxy-2 propanone, est un cétose, sucre de la famille des cétones, dérivé du glycérol. À l'état pur, la DHA est constituée d'un mélange de monomères et de dimères (plus nombreux). Seule la forme monomérique étant responsable de la coloration, il s'avère nécessaire de convertir les dimères en monomères. Ceci peut s'obtenir par chauffage de la forme cristalline, ou lors de sa mise en solution dans l'eau froide, l'alcool, l'éther ou l'acétone, dans lesquels la DHA est très soluble.

Appliquée sur la peau, la DHA se combine avec les acides aminés libres de la kératine et conduit à la formation de pigments colorés : les mélanoïdines. La formation de ces mélanoïdines est totalement indépendante du système enzymatique tyrosinase de la mélanogenèse.

La réaction n'est pas immédiate et s'installe généralement en 2 à 6 heures à la surface de la peau. Du fait du renouvellement épidermique, elle persiste naturellement 4 à 6 jours avant de disparaître.

Il a été attribué à la DHA des propriétés antiradicalaires. La coloration que procure la DHA offre également un certain pouvoir photoprotecteur notamment vis-à-vis des UVA. Ce pouvoir de protection reste toutefois modéré et ne s'accompagne d'aucune protection vis-à-vis des UVB. La DHA ne saurait donc être considérée comme un protecteur solaire.

La tolérance générale des autobronzants est bonne. Quelques effets secondaires peuvent se manifester mais sont peu importants. Les plus souvent observés sont : pigmentation accrue des comédons ouverts, effet desséchant des formules, liées à l'hygroscopie de la DHA. La

DHA n'est pas irritante et apparaît très faiblement allergisante, du fait de sa non-pénétration au-delà de la couche cornée.

Il n'y a par contre aucun risque cancérogène lié à l'utilisation de la DHA.

Un autobronzant donne de très bons résultats esthétiques pour camoufler des taches de vitiligo. L'application sera quotidienne au début jusqu'à obtenir la teinte identique à la peau normale. Cela requiert néanmoins une technique d'application très précise et rigoureuse pour cibler les lésions uniquement (et non la peau saine), ainsi que de trouver l'autobronzant le plus adéquat dans la large gamme des produits proposés par les laboratoires pharmaceutiques.

Sur le plan pratique, quelques conseils généraux doivent être rappelés à tout utilisateur :

- Prendre garde aux zones plus épaisses : talons, genoux, coudes et cicatrices qui sont plus marquées par la coloration
- Bien se rincer les mains après application (les paumes se teintent de manière fort inesthétique)
- Essuyer la racine des cheveux et des sourcils
- Laisser sécher le produit avant de se rhabiller faute de voir le linge se colorer de façon souvent définitive.

3.3. Maquillage (18)

Le maquillage correcteur dans le vitiligo se base sur le principe de la correction par la couleur : la neutralisation de la teinte se faisant par la couleur complémentaire qui lui est opposée sur le cercle chromatique. Ici le brun (ou beige) masque le blanc.

Le maquillage correcteur devra être facilement reproductible par le (la) patient(e).

Les produits de maquillage proposés sont des produits spécifiques pour le maquillage correcteur et doivent présenter des caractéristiques particulières : innocuité des principes actifs, non comédogénicité, hypoallergénicité et, éventuellement, protection UVB et UVA.

On utilisera des pâtes correctrices et/ou des fonds de teint couvrants. Ce sont des textures épaisses, voire des formes compactes très riches en pigments.

Les pâtes correctrices ont une forte charge pigmentaire et sont présentées sous forme de sticks, de godets ou en crayons. Il faut les appliquer sur la zone à corriger et éviter de frotter pour ne pas déplacer les pigments sur la zone non concernée.

Les fonds de teint couvrants sont de texture liquide épaisse (émulsion eau dans huile) ou sous forme compacte. Ils sont efficaces car ils permettent un effet couvrant important, une rémanence à l'eau, à la sueur, à la chaleur, avec donc une très bonne tenue dans le temps et ils contiennent très souvent une photoprotection. Il est préférable de les appliquer à l'aide d'une éponge sèche.

Globalement, pour la technique d'utilisation, on procèdera de la manière suivante :

- Pour les zones dépigmentées peu importantes : Appliquer un fond de teint compact sur l'ensemble du visage en utilisant une éponge humide. Il faut insister sur les zones dépigmentées, sans réhumidifier l'éponge. Fixer ensuite avec de la poudre.
- Pour les zones dépigmentées modérées : Foncer les taches claires en appliquant localement un stick correcteur beige foncé. Unifier le teint avec un fond de teint compact. Fixer avec de la poudre.

Pour les zones dépigmentées très importantes : Éclaircir les zones pigmentées en appliquant, localement, un stick correcteur beige clair. Unifier le teint avec un fond de teint compact. Fixer avec de la poudre.

3.4.Dermopigmentation (33)

La dermopigmentation (plus communément appelée tatouage) correspond à l'introduction dans le derme de particules colorées insolubles, introduites de façon volontaire dans un but de reconstruction médicale ou dans un but esthétique.

Le matériel utilisé se compose d'un moteur électrique et d'une pièce que l'on tient à la main comme un stylo, appelée dermographe. Au bout du dermographe sont montées une ou plusieurs aiguilles.

Les particules colorées qui vont être introduites sont des pigments synthétiques, plus stables et beaucoup moins chers que les pigments naturels. Ils sont à base d'oxydes de fer et doivent être stériles, dénués de toxicité, non allergisants, stables à la lumière, inertes et insolubles.

Les aiguilles utilisées sont en inox ou en acier trempé et à usage unique. Pour les tracés très fins et précis on utilisera une seule aiguille ; pour le remplissage les aiguilles seront montées en série de cinq ou sept pointes en faisceaux ou alignées (à la façon des dents d'un peigne).

Après désinfection à la chlorexidine, on réalise le dessin préliminaire à main levée au crayon dermographique. La peau doit être bien tendue par l'autre main pour éviter tout dérapage.

Un anesthésique local par crème type EMLA® est généralement suffisant, le tatouage étant peu douloureux, sauf en certains endroits comme les lèvres.

Le tracé et l'uniformité de la couleur sont d'autant plus stables que la vitesse de déplacement et l'angle de travail sont constants.

Une inflammation, un œdème et un suintement sont possibles les deux premiers jours et restent modérés (des compresses d'eau glacée suffisent en général pour les atténuer).

Une protection solaire doit être mise en place pendant la durée de cicatrisation qui est en général de 3 à 4 jours

Le résultat est très aléatoire dans le cas du vitiligo. Il n'est hélas pas supérieur aux traitements classiques. La dépigmentation évolue en général de manière aléatoire, laissant souvent un aspect bigarré peu esthétique. De plus, sans explication rationnelle, le pigment vire souvent au bout de quelques mois, ne correspondant plus à la teinte initiale (la couleur chair vire à l'orange et le brun au gris).

3.5.Soutien psychologique

Dans une société qui attache toujours plus d'importance à l'aspect physique et esthétique, une personne atteinte de vitiligo n'entre évidemment pas dans les normes. Le regard des autres est souvent difficile à supporter.

Le retentissement social et psychologique du vitiligo peuvent être très importants, à l'origine de problèmes d'insertion sociale, de conflits familiaux, d'une dévalorisation de soi pouvant mener à des situations de mise en échec (mauvais résultats scolaires, isolement...). C'est pourquoi un entourage chaleureux et une aide psychologique sont nécessaires.

Le vitiligo peut être à l'origine de discriminations soit sociale, soit dans certains postes de travail où les aspects physique et relationnel sont importants.

On doit donc tenir compte de l'impact psychologique du vitiligo et ne pas se contenter de traiter uniquement les lésions dépigmentées. C'est pour cela que, dans certains cas, le dermatologue peut être amené à diriger le patient vers un psychologue afin de l'aider à accepter sa maladie.

Il faut noter que dans la plupart des cas le simple fait de camoufler les lésions visibles suffit à redonner le sourire au patient car de cette manière il paraît « normal ».

THESE SOUTENUE PAR : Mr Khaled BIBI

TITRE : « Le Vitiligo : physiopathologie, pathologies associées et traitements »

CONCLUSION

Le vitiligo est la plus fréquente des leucodermies, avec une incidence mondiale d'environ 1%.

Malgré le fait que cette maladie soit sans conséquences pour le pronostic vital du patient, elle engendre une baisse de la confiance en soi et une certaine fragilisation.

Les traitements doivent être envisagés en pesant le pour et le contre car leurs résultats sont aléatoires et peuvent être parfois opposés à ceux escomptés, en entraînant une extension du vitiligo. On peut dire qu'un vitiligo segmentaire répond en général moins bien à une thérapeutique non chirurgicale qu'un vitiligo vulgaire, mais en revanche il répond mieux aux thérapeutiques chirurgicales. On constate également que les lésions se situant aux extrémités (mains, pieds) sont plus difficiles à traiter que les taches localisées au niveau du tronc et de la face.


En général, les patients s'accordent à dire que le plus dur à supporter est le regard des autres. Une prise en charge psychologique s'avère donc quelquefois utile et nécessaire. D'autre part, le camouflage par maquillage ou autobronzant ne doit surtout pas être négligé car il suffit dans bien des cas à redonner le sourire aux patients.

Aujourd'hui, la recherche continue, en espérant que les mécanismes qui provoquent l'apparition de cette maladie soient rapidement et clairement élucidés, ce qui permettrait très certainement de stopper la progression de la maladie.

VU ET PERMIS D'IMPRIMER

Grenoble, le 14-02-2008

LE DOYEN



Professeur Renée GRILLOT

LE PRESIDENT DE THESE



Docteur Marie JOYEUX-FAURE

BIBLIOGRAPHIE

ARTICLES

1. AHONEN P., MYLLARNIEMI S., SIPILA I., PERHEENTUPA J.
Clinical variation of autoimmune polyendocrinopathy candidiasis ectodermal dystrophy (APECED) in a series of 68 patients.
N Engl J Med. 1990; **322**: 1829-1836.
2. ALKHATEEB A., FAIN P.R., SPRITZ R.A.
Candidate functional promoter variant in the FOXD3 melanoblast developmental regulator gene in autosomal dominant vitiligo.
J Invest Dermatol. 2005; **125**: 388-391.
3. ALKHATEEB A., FAIN P.R., THODYA *et al.*
Epidemiology of vitiligo and associated autoimmune diseases in Caucasian probands and their families.
Pigment Cell Res. 2003; **16**: 208-214.
4. ARCA E., TASTAN H.B., ERBIL A.H., SEZER E., KOC E., KURUMLU Z.
Narrow-band ultraviolet B as monotherapy and in combination with topical calcipotriol in the treatment of vitiligo.
J Dermatol. 2006; **33**: 338-343.
5. ASAWANONDA P., ANDERSON R.R., CHANG Y., TAYLOR C.R.
308-nm excimer laser for the treatment of psoriasis: a dose-response study.
Arch Dermatol. 2000; **136**: 619-624.
6. BALTAS E., NAGY P., BONIS B. *et al.*
Repigmentation of localized vitiligo with the xenon chloride laser.
Br J Dermatol. 2001; **144**: 1266-1267.
7. BANERJEE K., BARBHUIYA J.N., GHOSH A.P., DEY S.K., KARMAKAR P.R.
The efficacy of low-dose oral corticosteroids in the treatment of vitiligo patient.
Indian J Dermatol Venereol Leprol. 2003; **69**: 135-137.
8. BHATNAGAR A., KANWAR A.J., PARSAD D., DE D.
Comparison of systemic PUVA and NB-UVB in the treatment of vitiligo: an open prospective study.
J Eur Acad Dermatol Venereol. 2007; **21**: 638-642.

9. BISWAS G., BARBHUIYA J.N., BISWAS M.C., ISLAM M.N., DUTTA S.
Clinical pattern of ocular manifestations in vitiligo.
J Indian Med Assoc. 2003; **101**: 478-480.

10. BJOERSES P., HALONEN M., PALVIMOJ.J. *et al.*
Mutations in the AIRE gene: effects on subcellular location and transactivation function of the autoimmune polyendocrinopathy candidiasis ectodermal dystrophy protein.
Am J Hum Genet. 2000; **66**: 378-392.

11. BYSTRYN J.C., RIGEL D., FRIEDMAN R.J., KOPF A.
Prognostic significance of hypopigmentation in malignant melanoma.
Arch Dermatol. 1987; **123**: 1053-1055.

12. CASACCI M., THOMAS P., PACIFICO A., BONNEVALLE A., PARO VIDOLIN A., LEONE G.
Comparison between 308-nm monochromatic excimer light and narrowband UVB phototherapy (311-313 nm) in the treatment of vitiligo--a multicentre controlled study.
J Eur Acad Dermatol Venereol. 2007; **21**: 956-963.

13. CESARINI J.P., JEAN B.
Vitiligo et processus oxydatifs.
Nouv dermatol. 2003; **22**: 371-372.

14. CHIAVERINI C., PASSERON T., ORTONNE J.P.
Treatment of vitiligo by topical calcipotriol.
J Eur Acad Dermatol Venereol. 2002; **16**: 137-138.

15. CUCCHI M.L., FRATTINI P., SANTAGOSTINO G., PREDI S., ORECCHIA G.
Catecholamines increase in the urine of non segmental vitiligo especially during its active phase.
Pigment Cell Res. 2003; **16**: 111-116.

16. CZAJKOWSKI R., PLACEK W., DREWA T., KOWALISZYN B., SIR J., WEISS W.
Autologous cultured melanocytes in vitiligo treatment.
Dermatol Surg. 2007; **33**: 1027-1036.

17. DAWBER R.P.
Vitiligo in maturity-onset diabetes mellitus.
Br J Dermatol. 1968; **80**: 275-278.

18. DELEBEQUE-EGINER C., NONNI J., FERRERE R., SEGARD S.
Maquillage: techniques de camouflage.
Encycl Méd Chir. 2000; 50-170-E-10.

- 19.**FAI D., CASSANO N., VENA G.A.
Narrow-band UVB phototherapy combined with tacrolimus ointment in vitiligo: a review of 110 patients.
J Eur Acad Dermatol Venereol. 2007; **21**: 916-920.
- 20.**FALABELLA R.
Suction blister device for separation of viable epidermis from dermis.
Clin Exp Dermatol. 2004; **29**: 105-106.
- 21.**GATTINONI L., RANGANATHAN A., SURMAN D.R. *et al.*
CTLA-4 dysregulation of self/tumor-reactive CD8+ T cell function is CD4+ T cell-dependent.
Blood. 2006; **108**: 3818-3823.
- 22.**GAUTHIER Y.
Intérêt de la greffe mélanocytaire suivie d'une photothérapie.
Nouv Dermatol. 2003; **22**: 364-365.
- 23.**GAUTHIER Y.
The importance of Koebner's phenomenon in the induction of vitiligo vulgaris lesions.
Eur J Dermatol. 1995; **5**: 704-708.
- 24.**GAUTHIER Y.
Traitement des achromies par greffe de mélanocytes cultivés.
Encycl Méd Chir. 2000; 50-390-A-12.
- 25.**GAUTHIER Y.
Traitement des achromies par transplantation de mélanocytes.
Encycl Méd Chir. 2000 ; 50-390-A-10.
- 26.**GAUTHIER Y., CARIO-ANDRE M., LEPREUX S., PAIN C., TAIEB A.
Melanocyte detachment after skin friction in non lesional skin of patients with generalized vitiligo.
Br J Dermatol. 2003; **148**: 95-101.
- 27.**GAUTHIER Y., CARIO ANDRE M., TAIEB A.
A critical appraisal of vitiligo etiologic theories. Is melanocyte loss a melanocytorrhagy?
Pigment Cell Res. 2003; **16**: 322-332.
- 28.**GORLIER C., ORTONNE J.P.
Produits dépigmentants
Encycl Méd Chir. 2001; 50-210-A-10.
- 29.**GOUGEROT-SCHWARTZ A.
Autobronzants.
Encycl Méd Chir. 2000; 50-170-D-10.

- 30.** GOULD I.M., GRAY R.S., URBANIAK S.J., ELTON R.A., DUNCAN L.J.P.
Vitiligo in diabetes mellitus.
Br J Dermatol. 1985; **113**: 153-155.
- 31.** GRIMES P.E.
New insights and new therapies in vitiligo.
JAMA. 2005; **293**: 730-735.
- 32.** GRIMES P.E., SORIANO T., DYTOC M.T.
Topical tacrolimus for repigmentation of vitiligo.
J Am Acad Dermatol. 2002; **47**: 789-791.
- 33.** GROGNARD C.
Dermopigmentation.
Encycl Méd Chir. 2007; 50-390-B-10.
- 34.** GRUNNET I., HOWITZ J., REYMAN F., SCHWARTZ M.
Vitiligo and pernicious anemia.
Arch Dermatol. 1970; **101**: 82-85.
- 35.** GUL U., KILIC A., TULUNAY O., KAYGUSUZ G.
Vitiligo associated with malignant melanoma and lupus erythematosus.
J Dermatol. 2007; **34**: 142-145.
- 36.** GUPTA S., SHROFF S., GUPTA S.
Modified technique of suction blistering for epidermal grafting in vitiligo.
Int J Dermatol. 1999; **38**: 306-309.
- 37.** HARA M., YAAR M., TANG A., ELLER M.S., REENSTRA W., GILCHREST B.A.
Role of integrins in melanocyte attachment and dendricity.
J Cell Sci. 1994; **107**: 2739-2748.
- 38.** HEDSTRAND H., EKWALL O., OLSSON M.J. *et al.*
The transcription factors SOX9 and SOX10 are vitiligo autoantigens in autoimmune polyendocrine syndrome type 1.
J Biol Chem. 2001; **276**: 35390-35395.
- 39.** HEGEDUS L., HEIDENHEIM M., GERVIL M., HJALGRIM H., HOIER-MADSEN M.
High frequency of thyroid dysfunction in patients with vitiligo.
Acta Derm Venereol. 1994; **74**: 120-123.
- 40.** HOFER A., KERL H., WOLF P.
Long-term results in the treatment of vitiligo with oral khellin plus UVA.
Eur J Dermatol. 2001; **11**: 225-229.
- 41.** HONIGSMANN H., ORTEL B.
Khellin photochemotherapy of vitiligo.
Photodermatol. 1985; **2**: 193-194.

- 42.**HUGGINS R.H., JANUSZ C.A., SCHWARTZ R.A.
Vitiligo: a sign of systemic disease.
Indian J Dermatol Venereol Leprol. 2006; **72**: 68-71.
- 43.**IACOVELLI P., PARO VIDOLIN A., LEONE G.
Méta-analyse de la photothérapie du vitiligo.
Nouv dermatol. 2003; **22**: 365-368.
- 44.**JIMBOW K., CHEN H., PARK J.S., THOMAS P.D.
Increased sensitivity of melanocytes to oxidative stress and abnormal expression of tyrosinase-related protein in vitiligo.
Br J Dermatol. 2001; **144**: 55-65.
- 45.**JIN Y., BIRLEA S.A., FAIN P.R., SPRITZ R.A.
Genetic variations in NALP1 are associated with generalized vitiligo in a Romanian population.
J Invest Dermatol. 2007; **127**: 2558-2562.
- 46.**JIN Y., MAILLOUX C.M., GOWAN K. *et al.*
NALP1 in vitiligo-associated multiple autoimmune disease.
N Engl J Med. 2007; **356**: 1216-1225.
- 47.**JOUNEAU A., YU Y.K., PASDAR M., LARUE L.
Plasticity of cadherincatenin expression in the melanocyte lineage.
Pigment Cell Res. 2000; **13**: 260-272.
- 48.**KANDIL E.
Treatment of vitiligo with 0-1 per cent betamethasone 17-valerate in isopropyl alcohol--a double-blind trial.
Br J Dermatol. 1974; **91**: 457-460.
- 49.**KANG S., LUCKY A.W., PARISER D., LAWRENCE I., HANIFIN J.M.
Long-term safety and efficacy of tacrolimus ointment for the treatment of atopic dermatitis in children.
J Am Acad Dermatol. 2001; **44**: 58-64.
- 50.**KEMP E.H., WATERMAN E.A., HAWES B.E. *et al.*
The melanin-concentrating hormon receptor 1, a novel target of autoantibody response in vitiligo.
J Clin Invest. 2002; **109**: 923-930.
- 51.**KIM S.M., LEE H.S., HANN S.K.
The efficacy of low-dose oral corticosteroids in the treatment of vitiligo patients.
Int J Dermatol. 1999; **38**: 546-550.

- 52.**KIM Y.J., CHUNG B.S., CHOI K.C.
Depigmentation therapy with Q-switched ruby laser after tanning in vitiligo universalis.
Dermatol Surg. 2001; **27**: 969-970.
- 53.**KOOPMANS-VAN DORP B., GOEDHART-VAN DIJK B., NERING H., VAN DIJK E.
Treatment of vitiligo by local application of betamethasone 17-valerate in a dimethyl sulfoxide cream base.
Dermatologica. 1973; **146**: 310-314.
- 54.**KORSUNSKAYA I.M., SUVOROVA K.N., DVORYANKOVA E.V.
Modern Aspects of Vitiligo Pathogenesis.
Dokl Biol Sci. 2003; **388**: 38-40.
- 55.**KOVACS S.O.
Vitiligo.
J Am Acad Dermatol. 1998; **38**: 647-666.
- 56.**KULLAVANIJAVA P., LIM H.W.
Topical calcipotriene and narrowband ultraviolet B in the treatment of vitiligo.
Photodermatol Photoimmunol Photomed. 2004; **20**: 248-251.
- 57.**KUMARAN M.S., KAUR I., KUMAR B.
Effect of topical calcipotriol, betamethasone dipropionate and their combination in the treatment of localized vitiligo.
J Eur Acad Dermatol Venereol. 2006; **20**: 269-273.
- 58.**KUMARI J.
Vitiligo treated with topical clobetasol propionate.
Arch Dermatol. 1984; **120**: 631-635.
- 59.**LABERGE G., MAILLOUX C.M., GOWAN K. *et al.*
Early disease onset and increased risk of other autoimmune diseases in familial generalized vitiligo.
Pigment Cell Res. 2005; **18**: 300-305.
- 60.**LAHIRI K., MALAKAR S., SARMA N., BANERJEE U.
Repigmentation of vitiligo with punch grafting and narrow-band UV-B (311 nm)--a prospective study.
Int J Dermatol. 2006; **45**: 649-655.
- 61.**LAMBE T., LEUNG J.C., BOURIEZ-JONES T. *et al.*
CD4 T cell-dependent autoimmunity against a melanocyte neoantigen induces spontaneous vitiligo and depends upon Fas-Fas ligand interaction.
J Immunol. 2006; **177**: 3055-3062.

- 62.**LEGROS L., CASSUTO J.P, ORTONNE J.P.
Imatinib mesilate (Glivec): a systemic depigmenting agent for extensive vitiligo?
Br J Dermatol. 2005; **153**: 691-692.
- 63.**LEONE G., IACOVELLI P., PARO VIDOLIN A., PICARDO M.
Monochromatic excimer light 308 nm in the treatment of vitiligo: a pilot study.
J Eur Acad Dermatol Venereol. 2003; **17**: 531-537.
- 64.**LEPE V., MONCADA B., CASTANEDO-CAZARES J.P., TORRES-ALVARES M.B., ORTIZ C.A., TORRES-RUBALCAVA A.B.
A double-blind randomized trial of 0.1% tacrolimus vs 0.05% clobetasol for the treatment of childhood vitiligo.
Arch Dermatol. 2003; **139**: 581-585.
- 65.**LE POOLE I.C, VAN DEN WIJNGAARD R.M., WESTERHOF W., DAS P.K.
Tenascin is overexpressed in vitiligo lesional skin and inhibits melanocyte adhesion.
Br J Dermatol. 1997; **137**: 171-178.
- 66.**LIM H.W., HEXSEL C.L.
Vitiligo: To Treat or Not to Treat.
Arch Dermatol. 2007; **143**: 643-646.
- 67.**LIU X.Q., SHAO C.G, JIN P.Y., WANG H.Q., YE G.Y., YAWALKAR S.
Treatment of localized vitiligo with clobetasol cream.
Int J Dermatol. 1990; **29**: 295-297.
- 68.**MALAKAR S., DHAR S.
Treatment of stable and recalcitrant vitiligo by autologous miniature punch grafting: a prospective study of 1,000 patients.
Dermatology. 1999; **198**: 133-139.
- 69.**MOSHER D.B., PARRISH J.A., FITZPATRICK T.B.
Monobenzylether of hydroquinone. A retrospective study of treatment of 18 vitiligo patients and a review of the literature.
Br J Dermatol. 1977; **97**: 669-679.
- 70.**MULEKAR S.V.
Long-term follow-up study of segmental and focal vitiligo treated by autologous, noncultured melanocyte-keratinocyte cell transplantation.
Arch Dermatol. 2004; **140**: 1211-1215.
- 71.**MULEKAR S.V.
Long-term follow-up study of 142 patients with vitiligo vulgaris treated by autologous, non-cultured melanocyte-keratinocyte cell transplantation.
Int J Dermatol. 2005; **44**: 841-845.
- 72.**MULEKAR S.V.
Melanocyte-keratinocyte cell transplantation for stable vitiligo.
Int J Dermatol. 2003; **42**: 132-136.

- 73.**MYHRE A.G., HALONEN M., ESKELIN P. *et al.*
Autoimmune polyendocrine syndrome type 1 (APS I) in Norway.
Clin Endocrinol. 2001; **54**: 211-217.
- 74.**NAMAZI M.R.
Neurogenic dysregulation, oxidative stress, autoimmunity, and melanocytorrhagy in vitiligo: can they be interconnected?
Pigment Cell Res. 2007; **20**: 360-363
- 75.**NJOO M.D., WESTERHOF W., BOS J.D., BOSSUYT P.M.
A systematic review of autologous transplantation methods in vitiligo.
Arch Dermatol. 1998; **134**: 1543-1549.
- 76.**OLSSON M.J., JUHLIN L.
Transplantation of melanocytes in vitiligo.
Br J Dermatol. 1995; **132**: 587-591.
- 77.**ONGENAE K., VAN GEEL N., NAEYAERT J.M.
Evidence for an autoimmune pathogenesis of vitiligo.
Pigment Cell Res. 2003; **16**: 90-100.
- 78.**PARSAD D., PANDHI R., JUNEJA A.
Effectiveness of oral Ginkgo biloba in treating limited, slowly spreading vitiligo.
Clin Exp Dermatol. 2003; **28**: 285-287.
- 79.**PASSERON T., ORTONNE J.P.
Physiopathology and genetics of vitiligo.
J Autoimmun. 2005; **25**: 63-68.
- 80.**PASSERON T., ORTONNE J.P.
What's new in hypochromy.
J Dermatolog Treat. 2006; **17**: 70-73.
- 81.**PATHAK M.A., FITZPATRICK T.B.
The evolution of photochemotherapy with psoralens and UVA (PUVA): 2000 BC to 1992 AD.
J Photochem Photobiol B. 1992; **14**: 3-22.
- 82.**RADAKOVIC-FIJAN S., FURNSINN-FRIEDL A.M., HONIGSMANN H., TANEW A.
Oral dexamethasone pulse treatment for vitiligo.
J Am Acad Dermatol. 2001; **44**: 814-817.
- 83.**REUSS S., WEISS C., BAYERL C.
Phenylalanine and UVA for Vitiligo patients: probability of an effective treatment.
Med Hypotheses. 2006; **67**: 199-200.

- 84.**ROSATELLI M.C., MELONI A., DEVOTO M. *et al.*
A common mutation in Sardinian autoimmune polyendocrinopathy candidiasis ectodermal dystrophy patients.
Hum Genet. 1998; **103**: 428-434.
- 85.**SCHALLREUTER K.U., WOOD J.M., LEMKE K.R., LEVENIG C.
Treatment of vitiligo with a topical application of pseudocatalase and calcium in combination with short-term UVB exposure: a case study on 33 patients.
Dermatology. 1995; **190**: 223-239.
- 86.**SEHGAL V.N., SRIVASTAVA G.
Vitiligo treatment options: an evolving scenario.
J Dermatolog Treat. 2006; **17**: 262-275.
- 87.**SEITER S., UGUREL S., TILGEN W., REINHOLD U.
Use of high-dose methylprednisolone pulse therapy in patients with progressive and stable vitiligo.
Int J Dermatol. 2000; **39**: 624-627.
- 88.**SENDUR N., KARAMAN G., SANIC N., SAYK E.
Topical pimecrolimus: a new horizon for vitiligo treatment?
J Dermatolog Treat. 2006; **17**: 338-342.
- 89.**SPENCER J.M., NOSSA R., AJMERI J.
Treatment of vitiligo with the 308-nm excimer laser: a pilot study.
J Am Acad Dermatol. 2002; **46**: 727-731.
- 90.**SPRITZ R.A.
The genetics of generalized vitiligo and associated autoimmune diseases.
Pigment Cell Res. 2007; **20**: 271-278.
- 91.**TANEJA A., TREHAN M., TAYLOR C.R.
308-nm excimer laser for the treatment of localized vitiligo.
Int J Dermatol. 2003; **42**: 658-662.
- 92.**TANG A., ELLER M.S., HARA M., YAAR M., HIROHASHI S., GILCHREST B.A.
E-cadherin is the major mediator of human melanocyte adhesion to keratinocytes in vitro.
J Cell Sci. 1994; **107**: 983-992.
- 93.**TOSTI A., BARDAZZI F., TOSTI G., MONTI L.
Audiologic abnormalities in cases of vitiligo.
J Am Acad Dermatol. 1987; **17**: 230-233
- 94.**TU C., ZHAO D., LIN X.
Levels of neuropeptide Y in the plasma and skin tissue fluids of patients with vitiligo.
J Dermatol Sci. 2001; **27**: 178-182.

- 95.** VASISTHA L.K., SINGH G.
Vitiligo and intralesional steroids.
Indian J Med Res. 1979; **69**: 308-311.
- 96.** WESTERHOF W., NIEUWEBOER-KROBOTOVA L., MULDER P.G.,
GLAZENBURG E.J.
Left-right comparison study of the combination of fluticasone propionate and UV-A
vs. either fluticasone propionate or UV-A alone for the long-term treatment of vitiligo.
Arch Dermatol. 1999; **135**: 1061-1066.
- 97.** YONES S.S., PALMER R.A., GARIBALDINOS T.M., HAWK J.L.
Randomized double-blind trial of treatment of vitiligo: efficacy of psoralen-UV-A
therapy vs Narrowband-UV-B therapy.
Arch Dermatol. 2007; **143**: 578-584.
- 98.** ZAULI D., CRESPI C., TOSTI A., LAMA L., ANNICHIARO F.L., BARZAGLI M.
Vitiligo et cirrhose biliaire primitive.
Gastroenterol Clin Biol. 1986; **10**: 48.
- 99.** ZLOTOGORA J., SHAPIRO M.S.
Polyglandular autoimmune syndrome type I among Iranian Jews.
J Med Genet. 1992; **29**: 824-826.

OUVRAGES

- 100.** BROOKER C.
Le corps humain : étude, structure et fonction. 2^{ème} édition.
De Boeck, Bruxelles, 2001 : 438-441.
- 101.** MARIEB E.
Anatomie et physiologie humaines, adaptation de la 6^{ème} édition américaine.
Pearson Education France, Paris, 2005 : 156-157.
- 102.** MELISSOPOULOS A., LEVACHER C.
La peau, structure et physiologie.
Technique et Documentation, Paris, 1999 : 13-114.
- 103.** SAURAT J.H., GROSSHANS E., LAUGIER P., LACHAPELLE J.M.
Dermatologie et vénéréologie. 3^{ème} édition.
Masson, Paris, 1999 : 419-421.

- 104.** SCHÄFFLER A., MENCHE N.
Anatomie, physiologie, biologie. 2^{ème} édition.
Maloine, Paris, 2004 : 154-157.
- 105.** SOCIETE FRANCAISE DE PHOTODERMATOLOGIE
Photodermatologie : photobiologie cutanée, photoprotection et photothérapie.
Arnette, Rueil-Malmaison, 2003.
- 106.** STERRY W., PAUS R.
Checklists de médecine : dermatologie. 3^{ème} édition.
Maloine, Paris, 2002 : 382-383.
- 107.** WALLACH D.
Guide pratique de dermatologie. 2^{ème} édition.
Masson, Paris, 2003 : 203.

SITES INTERNET

- 108.** ASSOCIATION FRANCAISE DU VITILIGO web site – URL :
<http://www.afvitiligo.com> – 2007.
- 109.** E-MEDICINE web site – URL:
<http://www.emedicine.com/derm/topic728.htm> - mars 2007
- 110.** ORPHANET web site – URL:
<http://www.orpha.net/data/patho/Pub/fr/Vitiligo-FRfrPub672.pdf> - 2006
- 111.** ORPHANET web site – URL:
<http://www.orpha.net/data/patho/Pro/fr/Vitiligo-FRfrPro672.pdf> - 2002
- 112.** PERFORMANCES MEDICALES web site – URL:
<http://www.performances-medicales.com/jird/cptrendu/Jeudi/03.pdf> - 2006
- 113.** THERAPEUTIQUE DERMATOLOGIQUE web site – URL:
http://www.therapeutique-dermatologique.org/article.php?article_id=384 -
2001
- 114.** THERAPEUTIQUE DERMATOLOGIQUE web site – URL:
http://www.therapeutique-dermatologique.org/article.php?article_id=322 –
2001





Serment des Apothicairex

Je jure, en présence des maîtres de la faculté, des conseillers de l'ordre des pharmaciens et de mes condisciples :

D'honorer ceux qui m'ont instruit dans les préceptes de mon art et de leur témoigner ma reconnaissance en restant fidèle à leur enseignement.

D'exercer, dans l'intérêt de la santé publique, ma profession avec conscience et de respecter non seulement la législation en vigueur, mais aussi les règles de l'honneur, de la probité et du désintéressement.

De ne jamais oublier ma responsabilité et mes devoirs envers le malade et sa dignité humaine ; en aucun cas je ne consentirai à utiliser mes connaissances et mon état pour corrompre les mœurs et favoriser des actes criminels.

Que les hommes m'accordent leur estime si je suis fidèle à mes promesses. Que je sois couvert d'opprobre et méprisé de mes confrères si j'y manque.



LE VITILIGO

PHYSIOPATHOLOGIE, PATHOLOGIES ASSOCIEES ET TRAITEMENTS

Thèse présentée pour l'obtention du titre de Docteur en Pharmacie

Soutenue le 07 mars 2008 à la faculté de Pharmacie de Grenoble

Devant le jury composé de :

Dr Marie JOYEUX-FAURE

Maître de Conférence en physiologie-pharmacologie Directeur de Thèse et Président de Jury

Pr Marie-Thérèse LECCIA

Professeur de Dermatologie au CHU de Grenoble Membre du Jury

Dr Géraldine COUTELEN

Titulaire de la Pharmacie du Néron (Saint-Martin-le-Vinoux, Isère) Membre du Jury

RESUME

Le vitiligo est la plus fréquente des leucodermies, elle affecte environ 1% de la population sans distinction de race ni de sexe. Elle se caractérise par une disparition progressive des mélanocytes de l'épiderme, des follicules pileux, des muqueuses et se présente cliniquement le plus souvent comme des macules blanches localisées, plus rarement comme une dépigmentation généralisée.

Son étiologie reste inconnue à l'heure actuelle mais plusieurs hypothèses sont avancées dont la plus fréquente est celle d'une origine auto-immune.

Malgré le fait que cette maladie soit sans conséquences pour le pronostic vital du patient, elle engendre une baisse de la confiance en soi et une certaine fragilisation.

Les traitements doivent être envisagés en pesant le pour et le contre car leurs résultats sont aléatoires et peuvent être parfois opposés à ceux escomptés, entraînant une extension du vitiligo.

Aujourd'hui, la recherche continue, en espérant que les mécanismes qui provoquent l'apparition de cette maladie soient rapidement et clairement élucidés, ce qui permettrait très certainement de stopper la progression de la maladie.

BIBI Khaled

[Données à caractère personnel]

