



**HAL**  
open science

## Prise en charge du syndrome de Brodie en 2016

Michael Sebbag

► **To cite this version:**

| Michael Sebbag. Prise en charge du syndrome de Brodie en 2016. Chirurgie. 2016. dumas-01373808

**HAL Id: dumas-01373808**

**<https://dumas.ccsd.cnrs.fr/dumas-01373808>**

Submitted on 27 Oct 2016

**HAL** is a multi-disciplinary open access archive for the deposit and dissemination of scientific research documents, whether they are published or not. The documents may come from teaching and research institutions in France or abroad, or from public or private research centers.

L'archive ouverte pluridisciplinaire **HAL**, est destinée au dépôt et à la diffusion de documents scientifiques de niveau recherche, publiés ou non, émanant des établissements d'enseignement et de recherche français ou étrangers, des laboratoires publics ou privés.

Université de Bordeaux  
Collège des Sciences de la Santé  
UFR des Sciences Odontologiques

Année 2016

N°40

Thèse pour l'obtention du  
DIPLOME d'ETAT de DOCTEUR EN CHIRURGIE DENTAIRE

Présentée et soutenue publiquement

Par Michaël SEBBAG

Né le 11 Juillet 1991 à Paris (93)

Le 08 Juillet 2016

**Prise en charge du syndrome de Brodie en 2016**

Directeur de thèse

Docteur Etienne BARDINET

Membres du Jury

Présidente	Mme C. BERTRAND	Professeur des Universités
Directeur	M. E. BARDINET	Maitre de Conférences des Universités
Rapporteur	Mme S. GROS	Assistante Hospitalo-Universitaire
Assesseur	M C. BAZERT	Maitre de Conférences des Universités
Invitée	Mlle A. CAVARE	Docteur en Chirurgie Dentaire

# UNIVERSITE DE BORDEAUX

M. TUNON DE LARA Manuel  
M. PELLEGRIN Jean-Luc

*Président*  
*Directeur de Collège des Sciences de la Santé*

## **COLLEGE DES SCIENCES DE LA SANTE**

### **UNITE DE FORMATION ET DE RECHERCHE DES SCIENCES ODONTOLOGIQUES**

Mme BERTRAND Caroline	58-02	<i>Directrice</i>
Mme ORIEZ-PONS Dominique	58-01	<i>Directrice Adjointe – Chargée de la Formation initiale</i>
M. FRICAIN Jean-Christophe	57-02	<i>Directeur Adjoint – Chargé de la Recherche</i>
M. LASSERRE Jean-François	58-02	<i>Directeur Adjoint – Chargé des Relations Internationales</i>

## **ENSEIGNANTS DE L'UFR**

### **PROFESSEURS DES UNIVERSITES**

Mme	Caroline	BERTRAND	Prothèse dentaire	58-02
Mme	Marie-José	BOILEAU	Orthopédie dento-faciale	56-02
Mme	Véronique	DUPUIS	Prothèse dentaire	58-02
M.	Jean-Christophe	FRICAIN	Chirurgie buccale – Pathologie et thérapeutique	57-02

### **MAITRES DE CONFERENCES DES UNIVERSITES**

Mme	Elise	ARRIVÉ	Prévention épidémiologie – Economie de la santé – Odontologie légale	56-03
Mme	Cécile	BADET	Sciences biologiques	57-03
M.	Etienne	BARDINET	Orthopédie dento-faciale	56-02
M.	Michel	BARTALA	Prothèse dentaire	58-02
M.	Cédric	BAZERT	Orthopédie dento-faciale	56-02
M.	Christophe	BOU	Prévention épidémiologie – Economie de la santé – Odontologie légale	56-03
Mme	Sylvie	BRUNET	Chirurgie buccale – Pathologie et thérapeutique	57-02
M.	Sylvain	CATROS	Chirurgie buccale – Pathologie et thérapeutique	57-02
M.	Stéphane	CHAPENOIRE	Sciences anatomiques et physiologiques	58-03
M.	Jacques	COLAT PARROS	Sciences anatomiques et physiologiques	58-03
M,	Jean-Christophe	COUTANT	Sciences anatomiques et physiologiques	58-03
M.	François	DARQUE	Orthopédie dento-faciale	56-02
M.	François	DE BRONDEAU	Orthopédie dento-faciale	56-02
M.	Yves	DELBOS	Odontologie pédiatrique	56-01
M.	Raphael	DEVILLARD	Odontologie conservatrice- Endodontie	58-01
M.	Emmanuel	D'INCAU	Prothèse dentaire	58-02
M.	Bruno	ELLA NGUEMA	Sciences anatomiques et physiologiques	58-03
M.	Dominique	GILLET	Odontologie conservatrice – Endodontie	58-01
M.	Jean-François	LASSERRE	Prothèse dentaire	58-02
M.	Yves	LAUVERJAT	Parodontologie	57-01

Mme	Odile	LAVIOLE	Prothèse dentaire	58-02
M.	Jean-Marie	MARTEAU	Chirurgie buccale – Pathologie et thérapeutique	57-02
Mme	Javotte	NANCY	Odontologie pédiatrique	56-01
M.	Adrien	NAVEAU	Prothèse dentaire	58-02
Mme	Dominique	ORIEZ	Odontologie conservatrice	58-01
M.	Jean-François	PELI	– Endodontie Odontologie conservatrice	58-01
M.	Philippe	POISSON	– Endodontie Prévention épidémiologie	56-03
M.	Patrick	ROUAS	– Economie de la santé – Odontologie légale	
M.	Johan	SAMOT	Odontologie pédiatrique	56-01
Mme	Maud	SAMPEUR	Sciences biologiques	57-03
M.	Cyril	SEDARAT	Orthopédie dento-faciale	56-02
Mme	Noélie	THEBAUD	Parodontologie	57-01
M.	Eric	VACHEY	Sciences biologiques	57-03
			Odontologie conservatrice – Endodontie	58-01
<b>ASSISTANTS</b>				
Mme	Audrey	AUSSEL	Sciences biologiques	57-03
M.	Wallid	BOUJEMAA AZZI	Odontologie conservatrice – Endodontie	58-01
M.	Julien	BROTHIER	Prothèse dentaire	58-02
M.	Mathieu	CONTREPOIS	Prothèse dentaire	58-02
Mme	Clarisse	DE OLIVEIRA	Orthopédie dento-faciale	56-02
M.	Cédric	FALLA	Prévention épidémiologie – Economie de la santé – Odontologie légale	56-03
M.	Guillaume	FENOUL	Odontologie conservatrice – Endodontie	58-01
Mme	Elsa	GAROT	Odontologie pédiatrique	56-01
			Sciences anatomiques et physiologiques	58-03
Mme	Sandrine	GROS	Orthopédie dento-faciale	56-02
Mme	Olivia	KEROUREDAN	Odontologie conservatrice – Endodontie	58-01
Mme	Alice	LE NIR	Sciences anatomiques et physiologiques	58-03
Mme	Karine	LEVET	Prévention épidémiologie – Economie de la santé – Odontologie légale	56-03
M.	Alexandre	MARILLAS	Odontologie conservatrice – Endodontie	58-01
Mme	Marie	MÉDIO	Orthopédie dento-faciale	56-02
Mme	Darrène	NGUYEN	Sciences biologiques	57-03
M.	Ali	NOUREDDINE	Prothèse dentaire	58-02
Mme	Chloé	PELOURDE	Orthopédie dento-faciale Odontologie pédiatrique	56-02 56-01
M.	Jean-Philippe	PIA	Prothèse dentaire	58-02
M.	Mathieu	PITZ	Parodontologie	57-01
Mme	Charlotte	RAGUENEAU	Prothèse dentaire	58-02
M.	Clément	RIVES	Odontologie conservatrice – Endodontie	58-01
M.	François	ROUZÉ L'ALZIT	Prothèse dentaire	58-02
M.	François	VIGOUROUX	Parodontologie Chirurgie buccale- Pathologie et thérapeutique	57-01 57-02

## REMERCIEMENTS

### A notre présidente de thèse

Madame le Professeur Caroline BERTRAND

Professeur des Universités – Praticien Hospitalier

Sous-section Prothèse 58-02

*Je vous remercie pour l'honneur que vous me faites de présider ce jury de thèse.  
Soyez assurée de mon profond respect.*

## A notre directeur de thèse

Monsieur le Docteur Etienne BARDINET

Maître de conférences des Universités – Praticien Hospitalier

Sous-section Orthopédie-Dento-Faciale 56-02

*Je vous suis très reconnaissant d'avoir accepté de diriger cette thèse. Votre aide et vos connaissances m'ont été très précieuses dans l'élaboration de ce travail.*

*Je tiens à vous exprimer ma gratitude pour votre disponibilité et votre sens clinique qui nous permettent sans cesse de progresser, ainsi que pour l'ambiance agréable qui règne dans vos vacations.*

*Nous espérons avoir été à la hauteur de vos attentes et vous prions de trouver à travers ce travail, l'expression de notre profonde estime et de notre sincère gratitude.*

*Je vous remercie également pour le magnifique sourire que vous me permettez d'avoir.*

## A notre Rapporteur de thèse

Madame le Docteur Sandrine GROS

Assistante Hospitalo-Universitaire

Sous-section Orthopédie dento-faciale - 56-02

*Je tiens à vous faire part de mes sincères remerciements pour votre participation à ce jury, pour la justesse de vos enseignements théoriques et cliniques, et pour vos conseils prodigués toujours avec justesse et sincérité.*

*Je vous souhaite une magnifique réussite professionnelle dans votre nouveau cabinet.*

*Veillez trouver ici toute la considération et le respect que j'ai à votre égard.*

## A notre Assesseur

Monsieur le Docteur Cedric BAZERT

Maître de conférences des Universités – Praticien Hospitalier

Sous-section Orthopédie-Dento-Faciale 56-02

*Je vous suis reconnaissant d'avoir accepté de juger ce travail. Je vous remercie également de nous enseigné avec générosité les bases de l'orthodontie. Soyez assuré de mon profond respect.*



## A notre invitée

Mademoiselle le Docteur Anaïs CAVARE

Docteur en chirurgie dentaire

*Vous étiez au départ de cette aventure, c'est donc tout naturellement que j'ai souhaité vous inviter dans ce jury de thèse. Votre dynamisme et votre sérieux sont des aspects de votre personnalité que j'apprécie tout particulièrement.*

*J'espère vous voir arriver en clinique à la rentrée, pour profiter de vos connaissances pratiques et théoriques. Soyez assurée de mon profond respect et de ma plus grande admiration.*

## **REMERCIEMENTS**

Je remercie l'ensemble du corps enseignant de la sous-section d'ODF, les Drs Boileau, Darqué, De Brondeau, De Olivera, Medio et Pelourde de nous communiquer leur réelle passion de l'orthodontie et nous enseigner, chacun dans leur style, leurs connaissances et le meilleur de leur pratique.

Je tiens également à remercier les Drs Bou, Marteau et Oriez de m'avoir aidé lors de la préparation à l'internat. Merci pour votre disponibilité, votre gentillesse et la qualité de vos enseignements.

Je remercie les Drs LAFFITE et GIRAUDEL de m'avoir accueilli dans leur cabinet depuis la P2 et tout au long de mes années en dentaire.

## REMERCIEMENTS

### A ma famille,

A mes chers parents

Les mots ne sauraient suffire à exprimer l'amour, la fierté et la gratitude que je vous porte. Merci pour cette enfance dorée et ces années d'études cinq étoiles. Votre présence, votre soutien et votre implication dans mon parcours sont sans égale à mes yeux. Merci, Toda et Maururu!

À ma Mouny,

Tu étais présente à mes côtés lors de mon installation à Bordeaux, et GAD depuis, tu es venue souvent nous voir, très souvent même! Chacune de tes aventures bordelaises est une bulle de bonheur. Ton organisation, ta rigueur et ton efficacité sont une véritable source d'inspiration. Merci pour l'amour sans limites que tu nous portes.

À mes Bros

Gary, mon ancien coloc', 25 ans de vie commune remplie de kiffs, de voyages, de sourires et de complicité. Comme tu le sais déjà, si j'aime être le second de la fratrie c'est parce que tu en es l'aîné.

Merci de leader la Team Sebbago avec autant de générosité, de bienveillance et de brio.

Une spéciale dédicace à Thalie. Merci d'avoir emmené Gary à Nice, grâce à toi j'ai pu découvrir les joies d'utiliser la télécommande de la télé! Ça fait bien du plaisir!

Un grand MAZAL TOV à vous deux!! #WeddingIsComming

Raph, mon nouveau coloc', les similitudes psycho-nutritivo-comportemento-sportives qui nous unissent chaque jour un peu plus me trouble, jusqu'à me demander parfois si je ne suis pas toi. D'ailleurs la joie qui remplit tes yeux lorsque tu vois des pâtes dans ton assiette me trouble également!! Spécial Hazak pour ton adaptation flash-éclair à l'ambiance bordelaise, et comme on dit à Marseille ("ou dans le midi"), AYO je suis love-2-love de toi frère et y'en a assezzzzz #Cousumain

Swaggy Dydy, mon futur coloc', fraîchement débarqué de ton île paradisiaque. Oui j'utilise ton blazz car c'est ainsi que les bordelaises te connaissent déjà! Ta bonne humeur matinale et tes prestations de showman sont autant de qualités qui feront de notre futur appart, un lieu branché et VIP de la Nightlife bordelaise. Ouverture prévue le 5 septembre prochain.#Barouhababékome

À mes oncles et tantes de Bruxelles à Paris, en passant par Caesaré, merci pour votre soutien et votre amour qui font que même éparpillée aux 4 coins du monde, notre famille reste une et unie.

À mon cousin, Jorgen aka Jorgen, chacune de tes prestations (diverses et variées) sont de véritables shows dont je m'inspire aux quotidiens. SDV que tu gardes ton enthousiasme, ton dynamisme, ton goût pour le RAP français et les scwharmas "AD SOF AOLAM"!

À mes cousines, Edwige, Tatiana, Joane, Aurélie, Candice et Léa, je vous aime comme des sœurs!

Mention spéciale à ma cellule d'experts, je parle bien sûr de Natane, Ilan, Rebecca, Ruben, Noémie et Charles, votre expérience et votre sagesse m'ont beaucoup aidé.

A Mister Martial, #Martialturfu #écolemarseillaise

### **À mes amis, d'ici et d'ailleurs**

Bencoco, notre amitié défie les lois spatio-temporelles qui régissent ce monde. Moins on se voit et plus on s'apprécie!!! Merci pour les Divx, les FIFA, les week-ends et les fous rires que l'on partage si souvent!

Yohann, je suis certain que tu vas finir par arriver à monter sur ces poteaux!! La motivation et la détermination dont tu fais preuve pour réaliser ce rêve (ainsi que celui de gagner à l'euro millions), sont des qualités que j'apprécie chez toi. J'apprécie beaucoup moins le fait que tu aies appris l'existence des "Tabata songs" mais c'est un autre sujet!

"Comme Walter White j'ai mes Clark Wallabees, serre moi la main frère, claque moi la bise!"  
(Feuuuu)

Big up a Nathan, même si je ne comprends toujours pas pourquoi tu n'as pas repris ton abonnement à la Betito Fitness Club! Reviens vite!

Dédicace à Corinne et Laurent, l'épisode enflammé (sans faux jeu de mots) du début d'année nous a rappelé que notre plus proche famille ici c'est vous! Maururu Roa!

Jérémy, mon coloc improvisé pendant quelques jours...ou quelques mois je ne sais plus! Même si l'on ne se voit plus aussi souvent, saches que je te considère comme mon petit frère. Ta personnalité singulière, savoureux mélange de makhouds et de soirées improvisées font de toi quelqu'un d'unique!

Solal, 25 ans d'amitié et autant de différences footballistiques. Pourvu que ça dure !

Henere, LE coach sportif de Tahiti ! (merci de bien vouloir t'améliorer à FIFA)

Julien, à toi tout seul tu justifies les si nombreuses fois où je suis allé boire un verre au bar. Cette fois-là, tu y étais, un coup de foudre amical intense et fusionnel! Et ce n'est que le début...

Brieuc, Hugo, Tax, Ronan, chaque occasion avec vous est une occasion de trinquer. Manuia les bops je vous kiffe! #etonfaitdesselfies

Estelle, ma binôme pour la vie! En y repensant je me souviens d'avoir plus souvent rigolé que travaillé avec toi! J'espère que nos apéros Vintage ne s'arrêteront jamais!

La Team bordelaise,

PA (mon adversaire préféré quel que soit la discipline ou le terrain! Malgré la distance qui nous a séparés lors de ton escapade réunionnaise, je sais que tu as continué à "brillerrrrr comme une étoile"!

D'ailleurs j'espère que tu connais encore les paroles, notre prochain duo est pour bientôt. Pensée nostalgique pour le 5 passage Marcel)

Hugo (je n'ai jamais su si dans ton corps il y a plus d'eau ou de vodka, et c'est sûrement mieux comme ça! Pardon pour le coup que je t'ai fait avec Ibra et Auba, mais maintenant tu sais que je suis prêt à tout pour une étoile MPG!)

Edouard (capitaine émérite de cette team, j'espère que tu as kiffé le fenua!)

Guitou (tu es le seul mec que je connaisse qui aime autant les dents, l'Athletico Madrid et Thiago Motta. Respect! MAZAL TOV pour la nouvelle aventure suisse qui t'attend avec Sisley, tu vas devenir un pro du snow!)

Val (merci car grâce à toi je peux dire que j'ai un pote écrivain! Et c'est trop la classe! Merci aussi pour cette soirée où tu as "pensé" à moi #toimêmetusais)

Lucas (tu travailles chez Cartier, tu es toujours très classe et tu portes très bien la kippa, allez dis-moi que tu es feuj!)

Math (car il faut toujours un ingénieur dans une équipe, au cas où! Nos "duos" ne se sont pas toujours soldés par une victoire mais on a quand même bien rigolés. Il paraît même qu'à Nantes tu "voles en solo"?)

Adrien Boucher (mon seul pote qui mange autant de gras sans prendre un gramme...Éternel mystère...et merci pour ce légendaire week-end au ski)

Adrien Begat (On te taquine souvent quand on fait des apéros, mais je suis sûr que pour ma thèse tu seras là jusqu'à 5h du mat...ou pas!)

Timtim (Avant de te connaître je disais que je viens du bout du monde. Maintenant je dis juste que je viens de loin!)

Thibaut (à quand ton prochain passage à la télé?)

Juliette, mon acolyte de platines et binôme de fin de soirée, je t'adore!

Aude, Louise, Sisley, Justine, Julia, Lucie, Nadège, Cécile merci pour toutes les copines que vous m'avez présentées !

À mes co-internes, Aurélie, Cynthia, Margaux, Laurène, Laila, Charlotte, Gabriella, Valentine, Sarah, Juliette, Mathilde, et surtout Antoine car grâce à toi maintenant je me sens moins seul!

À nos amis marquisiens qui « vivent comme les gens vivent »

À Smithers et sa bande...

À la Juventus et l'Italie que je porte à jamais dans mon cœur!

# TABLE DES MATIERES

<i>Introduction</i> .....	
I. Données fondamentales sur la croissance transversale maxillaire et mandibulaire .....	
1. Le maxillaire .....	
1.1. Rappels anatomiques et embryologiques .....	
1.2 Croissance post-natale transversale .....	
1.3. Etude de Hesby et Marshall .....	
2. La mandibule .....	
2.1 Rappels anatomiques et embryologiques .....	
2.2 Croissance post-natale transversale .....	
2.3. Etude de Hesby et Marshall .....	
3. La croissance transversale des zones alvéolaires maxillaire et mandibulaire.....	
3.1. Dimensions transversales des arcades dentaires .....	
II. Sémiologie clinique du syndrome de Brodie .....	
1. Définition .....	
2. Fréquence .....	
3. Diagnostics étiologiques .....	
3.1. Etiologies héréditaires et congénitales .....	
3.2. Etiologies génétiques (grands syndromes) .....	
3.3. Etiologies squelettiques .....	
3.4. Etiologies dentaires .....	
3.5. Etiologies fonctionnelles .....	
3.6. Etiologies iatrogènes .....	
4. Démarche diagnostique .....	
4.1. Anamnèse .....	
4.2. Examen fonctionnel .....	
4.3. Examen exobuccal .....	
4.4. Examen endobuccal .....	
4.5. Examens complémentaires .....	
5. Formes cliniques .....	
5.1. Occlusion de Brodie bilatérale .....	
5.2. Occlusion de Brodie unilatérale .....	
5.3. Occlusion de Brodie localisée a une dent .....	
6. Diagnostics différentiels .....	
7. Pronostic sans traitement .....	

III. Thérapeutiques actuelles .....	
1. Objectifs de traitement.....	
2. Principes thérapeutiques.....	
3. Critères de choix thérapeutique.....	
3.1. Age du patient.....	
3.2. Caractéristiques de l'anomalie.....	
3.3. Amplitude du mouvement orthodontique et compensations dento alvéolaires.....	
3.4. Motivation du patient.....	
4. Prévention, Interception et orthopédie.....	
4.1. Prévention.....	
4.2. Orthopédie.....	
4.2.1. Gestion du sens vertical.....	
4.2.2. Contraction maxillaire	
4.2.2.1. Plaque maxillaire fendue d' « impansion » .....	
4.2.2.2. Quad Hélix.....	
4.2.2.3. Disjoncteur type Hyrax.....	
4.2.3. Expansion mandibulaire	
4.2.3.1. Plaque avec vérin d'expansion.....	
4.2.3.2. Appareil de Crozat.....	
4.2.3.3. « Mandibular Arnold Expander ».....	
4.2.3.4. Orthopédie du sens sagittal .....	
5. Orthodontie.....	
5.1. Syndrome de Brodie d'origine basale.....	
5.2. Syndrome de Brodie d'origine alvéolaire .....	
5.2.1. Intérêt des ancrages osseux.....	
5.2.2. Syndrome de Brodie bilatéral.....	
5.2.3. Syndrome de Brodie unilatéral.....	
5.3. Occlusion de Brodie localisée a une dent (scissor bite) .....	
5.3.1. Thérapeutiques concernant les 2èmes molaires maxillaires.....	
5.3.1.1. Techniques amovibles.....	
5.3.1.1.1. Plaque maxillaire amovible.....	
5.3.1.2. Techniques fixes.....	
5.3.1.2.1. Arc Transpalatin modifié.....	
5.3.1.2.2. Quad Hélix en contraction.....	
5.3.1.2.3. Technique avec ancrage osseux (méthode directe)...	
5.3.1.2.4. Technique avec ancrage osseux (méthode indirecte).....	
5.3.1.3. Extractions des 2èmes molaires.....	
5.3.2. Thérapeutiques concernant les 2èmes molaires mandibulaires.....	
5.3.2.1. Arc lingual modifié et module élastomérique.....	
5.3.2.2. Technique avec ancrage osseux en méthode directe.....	
5.3.2.3. Technique avec ancrage osseux en méthode indirecte.....	
5.3.2.4. Extractions.....	

6. Chirurgie.....	.....
6.1. Chirurgie maxillaire .....	.....
6.1.1. Ostéotomie de type Lefort I avec contraction maxillaire.....	.....
6.1.2. Ostéotomie segmentaire de Schuchardt.....	.....
6.2. Expansion basale mandibulaire.....	.....
6.2.1. Ostéotomie segmentaire subapicale postérieure.....	.....
6.2.2. Ostéotomie d'élargissement mandibulaire .....	.....
6.2.3. La Distraction osseuse symphysaire.....	.....
7. Contention et récidence.....	.....
IV. Cas cliniques.....	.....
1. Cas n°1 : Romane D.....	.....
1.1. Examens cliniques et complémentaires .....	.....
1.2 Plan de traitement et résultats.....	.....
2. Cas n°2 : Olga C.....	.....
2.1 Examens cliniques et complémentaires .....	.....
2.2 Plan de traitement .....	.....
<b>Conclusion</b> .....	.....



## INTRODUCTION

Les anomalies du sens transversal constituent une des pathologies les plus fréquemment rencontrées en pratique orthodontique quotidienne.

Selon Bassigny(1), ces dysmorphoses correspondent à des troubles de l'occlusion dans le sens vestibulo-lingual au niveau des secteurs latéraux. Caractérisées par un excès ou un défaut de développement transversal, ces anomalies peuvent, comme toutes les anomalies orthodontiques, concerner les différentes structures du complexe craniofacial, c'est-à-dire les bases osseuses maxillaire et mandibulaire, les zones alvéolaires, les arcades dentaires et leur rapport. Ces malformations transversales sont rarement des formes pures, mais sont le plus souvent combinées à une dysmorphose du sens sagittal et/ou vertical, compliquant alors considérablement le diagnostic et le traitement. Étroitement liées au contexte fonctionnel et en particulier aux troubles ventilatoires, les anomalies transversales nécessitent une prise en charge précoce et sont en général très récidivantes.

Parmi les anomalies du sens transversal, certaines d'entre elles (endoalvéolie maxillaire, endognathie maxillaire...) sont parfaitement codifiées, aussi bien sur le plan diagnostique que sur le plan de la thérapeutique. Ce n'est pas le cas du syndrome de Brodie.

Ce syndrome singulier, décrit pour la 1<sup>ère</sup> fois par le Professeur Brodie en 1952, se caractérise par une occlusion exagérée des secteurs latéraux, le contact s'établissant entre les faces palatines des dents maxillaires et les faces vestibulaires des dents mandibulaires.

Bien que rare, cette affection présente de multiples conséquences – dentaires, parodontales, fonctionnelles et articulaires – auxquelles devra faire face l'orthodontiste.

En outre, la prise en charge thérapeutique devra être la plus précoce possible. Elle sera adaptée aux caractéristiques de la malocclusion (type, siège et étendue) mais également à l'âge du patient, et ce dans le but de rétablir une occlusion postérieure fonctionnelle. De façon schématique, les moyens thérapeutiques mis en œuvre vont chercher à contracter le maxillaire, et à élargir la mandibule à un niveau alvéolaire et/ou basal.

L'objectif de cette thèse est d'améliorer la prise en charge des patients présentant un syndrome de Brodie, en regroupant les données diagnostiques et thérapeutiques actuellement disponibles.

Par l'analyse des données de la littérature, nous essaierons dans un premier temps de mettre en évidence la séméiologie clinique caractéristique de ce syndrome, ainsi que ses conséquences morpho-fonctionnelles et ses diagnostics différentiels.

Dans un deuxième temps, nous aborderons les possibilités thérapeutiques actuelles (orthopédique, orthodontique ou chirurgicale) en relevant leurs indications, leurs intérêts et leurs limites.

Dans une troisième partie, nous rapporterons les cas de deux patientes traitées dans le service d'orthodontie du CHU Pellegrin à Bordeaux.

Nous concluons par une synthèse sous forme de schémas de prise en charge des patients atteints par cette malocclusion.

## **I. Données fondamentales sur la croissance transversale maxillaire et mandibulaire.**

### 1. Le maxillaire.

#### 1.1. Rappels anatomiques et embryologiques.

Le maxillaire est un os pair et symétrique, qui représente une pièce maîtresse du massif facial supérieur. Il est limité par l'os lacrymal, l'os nasal, l'os palatin, l'os zygomatique et le cornet inférieur (2) (3).

Dès la 4<sup>ème</sup> semaine intra utero, le chondroéthmoïde (partie antérieure du chondrocrâne), va émettre par sa face inférieure le septum nasal et par ses bords latéraux deux auvents cartilagineux latéraux formant la capsule nasale. Ces deux éléments vont servir de tuteurs pour la croissance faciale. D'origine membraneuse, le maxillaire se forme en dehors de la capsule nasale. Entre les 6<sup>ème</sup> et 12<sup>ème</sup> semaines intra-utero, deux points d'ossification apparaissent pour chaque hémimaxillaire:

-un point postérieur (« post maxillaire ») situé sous l'orbite

-un point antérieur (« pré maxillaire ») situé sous l'orifice nasal

Ces points d'ossification s'étendent et se rejoignent, formant une lame osseuse, externe par rapport aux follicules dentaires. L'ossification s'étendra par la suite de façon rayonnée vers l'intérieur à partir des centres prémaxillaire et postmaxillaire.

L'ossification du maxillaire est d'abord rapide jusqu'à trois mois et demi de la vie intra utéro. Elle se poursuit par une phase de consolidation où le maxillaire prend sa forme définitive.

#### 1.2 Croissance post-natale transversale.

La croissance du maxillaire s'inscrit au sein de la croissance du massif facial supérieur qui dépend elle-même de la croissance de la base du crâne. Soumis à un mode d'ossification mésenchymateux, l'os maxillaire va subir d'importantes modifications sous l'action de forces musculaires et autres facteurs extrinsèques.

##### 1.2.1 Croissance suturale.

De façon générale, la croissance suturale membraneuse est dite secondaire car adaptative, sans réel potentiel de croissance propre. Elle nécessite la présence de stimulateurs qui correspondent aux tensions auxquelles les sutures sont soumises. Pour Delaire ces sutures se présentent comme "de merveilleux joints de dilatation à rattrapage automatique par prolifération conjonctive adaptative et ossification marginale".

Selon Scott (4), l'accroissement en largeur de la base osseuse maxillaire, au sein du complexe nasomaxillaire, est due au rôle adaptatif des sutures du système sagittal, qui constituent de véritables centres de croissance secondaires.

Ce système est composé de la suture inter-nasale et de la suture palatine médiane, qui comprend la suture inter-incisive, inter-maxillaire et inter-palatine (Figure1).

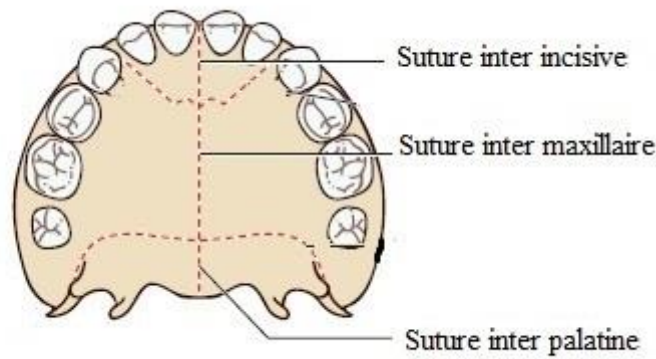


Figure 1 : La suture palatine médiane (4)

La suture palatine médiane suit l'accroissement transversal de la partie antérieure de la base du crâne, lié dans un premier temps à l'activité des synchondroses latérales, situées entre le corps du sphénoïde et les grandes ailes, qui ne sont actives que pendant les trois premières années de la vie. Il en résulte que certaines dimensions transversales vont être fixées précocement au niveau de la partie antérieure du crâne, notamment la distance inter oculaire.

La croissance de la partie antérieure de la base du crâne se termine précocement et on peut considérer que cette région est stable après 5 ans.

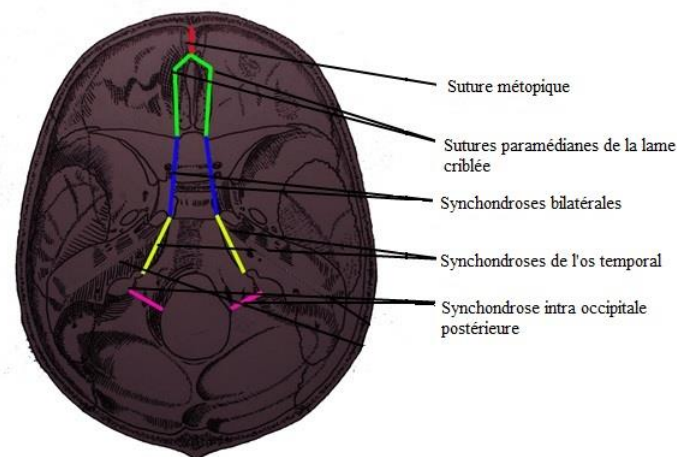


Figure 2 : Le système sutural sagittal de la base du crâne (4)

Lorsque la largeur basicranienne est fixée, les facteurs fonctionnels deviennent prépondérants et assurent l'activation de la suture palatine médiane qui répond :

- à l'expansion des fosses nasales et des sinus sous l'effet du flux aérien
- aux pressions linguales sur la voûte palatine et les procès alvéolaires maxillaires
- aux forces latérales qui s'exercent sur les dents lors de la mastication.

Pour Delaire, son activité se ralentit à la fin de la denture temporaire et cesse pratiquement vers 7 ans. Cependant, selon l'étude menée par Bjork (5), qui utilise la méthode des implants métalliques pour décrire la croissance coordonnée du maxillaire dans les trois dimensions, cette suture reste active jusqu'à la puberté puis s'ossifie progressivement. De plus, elle présente une croissance plus importante dans la région postérieure que dans la région antérieure, due à la rotation de chaque héli maxillaire dans le plan transversal. Cette croissance différentielle provoque ainsi un élargissement de

la base en « éventail », avec une augmentation de la largeur inter molaire plus importante que la largeur inter canine. Pour Bassigny (6), la suture serait active jusqu'à 16 ans et synostosée à 25 ans. Les travaux de Persson et Thilander in Raberin (7) repoussent le début de la synostose vers 30–35 ans.

Cet élargissement de la base maxillaire résulte aussi de son allongement lié à l'activité de la suture transverse qui se déplace vers l'arrière au cours de la croissance. Ce déplacement entraîne, en raison de la divergence des secteurs latéraux de l'arcade, une augmentation de son diamètre transversal.

Ainsi, jusqu'à l'âge de sept ans, le maxillaire s'accroît essentiellement au niveau des sutures. Par la suite, le remodelage prend le pas sous l'influence des muscles et des fonctions.

### 1.2.2. Croissance par remodelage.

C'est l'ensemble des phénomènes d'apposition et de résorption au niveau des surfaces interne et externe des os liés à l'activité ostéogène du périoste.

Ce phénomène secondaire au déplacement des bases osseuses, permet de maintenir la forme et les proportions de chaque partie de l'ensemble facial et de réaliser l'adaptation fonctionnelle.

En effet, l'os maxillaire se transforme et va s'adapter à sa nouvelle position au sein du massif facial grâce aux phénomènes d'apposition d'os à la surface de certaines zones et de résorption dans d'autres. Pour Scott, la croissance par remodelage intervient après la croissance suturale, tandis que pour Enlow elles sont coordonnées, synchrones et indépendantes (4).

La somme des croissances régionales dans les directions postérieure, supérieure, et transversale amène l'agrandissement de l'os maxillaire et son déplacement en avant et en bas.

La décomposition dans les trois sens de l'espace est simplificatrice, mais on doit garder à l'esprit qu'il s'agit de phénomènes synchrones, coordonnés et complexes. De plus, l'imbrication procès alvéolaire - base osseuse ne fait que compliquer les phénomènes.

Dans le sens transversal, la croissance est assurée principalement par une apposition osseuse postérieure verticale et externe importante au niveau des tubérosités maxillaires. Cette progression, divergente vers l'arrière, élargit la partie postérieure du maxillaire et contribue à l'allongement de l'arcade dentaire.

### 1.3. Etude de Hesby et Marshall (8).

Cette étude a pour objectif d'évaluer la croissance transversale des bases squelettiques maxillaire et mandibulaire. La largeur de la base squelettique maxillaire a été mesurée radiographiquement (téléradiographie frontale), entre les processus zygomatiques droit et gauche (intersection entre la ligne externe de la tubérosité et l'éperon zygomatique)

Les résultats ont montré une augmentation de la base squelettique dans le sens transversal entre 7 et 16 ans, passant de 56mm (+/- 3) à 62mm (+/- 4).

Cette étude a permis d'établir des références pour la dimension transversale de la base squelettique maxillaire à 7 (56mm), 10 (59mm), 12 (61mm), 16 (62mm) et 26 ans (61,57mm).

## 2. La mandibule.

### 2.1 Rappels anatomiques et embryologiques.

La mandibule – seul os mobile du massif facial - est un os impair et médian, relié à la partie postérieure de la base du crâne par l'intermédiaire des cavités glénoïdes, constituant ainsi l'articulation temporo-mandibulaire (ATM).

Comme la capsule nasale pour le maxillaire, le cartilage de Meckel est l'inducteur de la mandibule, qui se forme par un processus d'ossification membraneuse (8<sup>ème</sup> semaine intra utero).

Sa croissance en revanche, est mixte, se faisant à la fois selon les modes enchondral et membraneux. Elle est due, d'un part à des phénomènes d'apposition et de résorption au niveau du périoste, et d'autre part, à la présence de cartilages secondaires au niveau de zones clés de la mandibule. Il s'agit de l'angle mandibulaire, de la symphyse mandibulaire, des processus coronoïdes et condyliens, lesquels sont sous l'influence des muscles masséter, ptérygoïdien médial, temporal et ptérygoïdien latéral s'insérant à leur niveau. Les cartilages angulaires, coronoïdiens, symphysaires et condyliens disparaîtront respectivement à 6-8 mois de la période fœtale, à la naissance, à l'âge de 1 an et à l'âge de 21 ans.

### 2.2. Croissance post-natale transversale.

#### 2.2.1 Croissance condylienne.

Le condyle constitue le centre de croissance le plus important de l'os mandibulaire. Il présente une origine double d'os enchondral et membraneux.

Son développement, influencé à la fois par les conditions génétiques et l'environnement musculaire, contribue à la croissance transversale de la mandibule, du fait de la divergence progressive de l'arc mandibulaire dans sa partie postérieure.

#### 2.2.2. Croissance suturale.

Le cartilage secondaire présent au niveau symphysaire forme une synchondrose qui relie les deux hémi-mandibules et permet l'accroissement en largeur de la mandibule pendant les premiers mois de la vie.

Selon Delaire (9), cette suture ouverte postérieurement va permettre à la mandibule de s'adapter aux importantes variations du volume lingual. De plus lors de la verticalisation de la tête, on assiste à un abaissement et à un déplacement antéro-latéral des pyramides pétreuses, entraînant avec elles les condyles mandibulaires qu'elles abritent. L'écartement des condyles et des branches montantes qui en résulte ouvre l'arc mandibulaire. Ainsi c'est grâce à la suture symphysaire, que de tels mouvements transversaux sont possibles.

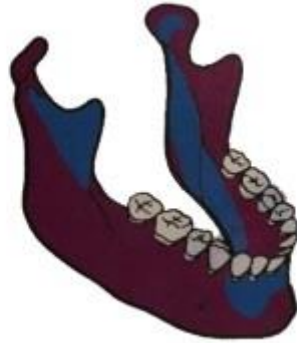Au-delà de la 1<sup>ère</sup> année de vie, la suture est entièrement synostosée et la mandibule devient alors un os unique.

#### 2.2.3. Croissance par remodelage.

Une importante composante de la croissance transversale mandibulaire est réalisée par remodelage périosté. Cette croissance modelante dépend étroitement de l'activité de la musculature faciale et masticatrice.

Selon Scott (10), au-delà de la 1<sup>ère</sup> année de vie, l'accroissement tridimensionnel de la base osseuse mandibulaire serait uniquement lié à des phénomènes de remodelage intervenant au niveau du

périoste, exception faite de la zone condylienne dont le cartilage reste actif jusqu'à l'âge adulte. Le bord postérieur du ramus et les zones basilaire et alvéolaire sont le siège d'une apposition sur leurs faces externes, tandis qu'une résorption a lieu sous la ligne mylo-hyoïdienne, à la face interne du corps mandibulaire (Figure 3). Ces remaniements périostés sont fortement influencés par l'activité fonctionnelle des muscles s'insérant en différents points de la mandibule. Selon cet auteur, la largeur bi-condylienne est étroitement corrélée à la base crânienne, mais la divergence des branches mandibulaires reste cependant indépendante de la largeur de l'arcade inférieure. Il n'y aurait ainsi aucun lien entre largeur d'arcades et celle de la base crânienne.



*Figure 3 : La croissance modelante mandibulaire selon Scott  
En bleu : les zones de résorption, en rouge : les zones d'apposition*

Si l'on se fie à la théorie de croissance selon le V d'Enlow, les branches montantes reculent sous l'effet d'une apposition osseuse postérieure et d'une résorption antérieure, et se dégagent ainsi progressivement de la partie distale de l'arcade dento-alvéolaire. Comme l'illustre la Figure 4, l'élargissement ne serait qu'une composante transversale de l'allongement mandibulaire. La croissance transversale est ainsi orientée postérieurement et faiblement latéralement, car elle reste dépendante de la distance entre les cavités glénoïdes abritant les condyles. L'auteur insiste sur le fait que la distance inter-molaires et les dimensions de la zone antérieure de l'arcade demeurent inchangées au cours de ce processus. En d'autres termes, seule la zone postérieure squelettique se trouve agrandie, sans effet sur les structures dento-alvéolaires antérieures.



*Figure 4 : La croissance transversale mandibulaire selon le V d'Enlow*

### 2.3. Etude de Hesby et al (8).

De la même façon qu'au maxillaire, la largeur de la base squelettique mandibulaire a été mesurée radiographiquement, entre l'échancrure pré angulaire droite et gauche.

Les résultats ont montrés une augmentation de la dimension transversale de la base squelettique entre 7 et 26 ans, passant de 72mm (+/- 3) à 83mm (+/- 4).

Cette étude a permis d'établir des normes pour la dimension transversale de la base squelettique mandibulaire à 7 (72mm), 10 (76mm), 12 (79mm), 16 (82mm) et 26 ans (83mm).

### 3. La croissance transversale des zones alvéolaires maxillaire et mandibulaire.

L'os alvéolaire est le tissu osseux qui sert de support aux arcades dentaires. Son développement se fait par apposition/résorption (croissance par remodelage), conjointement aux phénomènes de dentition.

Cet os va jouer un véritable rôle compensateur de la croissance différentielle entre maxillaire et mandibule pour permettre une coordination des arcades dentaires dans les trois sens de l'espace (4).

Dans le sens transversal, l'épaississement des procès alvéolaires pendant la période d'éruption des dents temporaires est dû à la croissance des germes successionnels qui sont situés sur le côté palatin/lingual des dents temporaires. Ensuite, une apposition osseuse importante a lieu sur la face postéro-externe des corticales externes maxillaire et mandibulaire à partir des prémolaires.

La croissance transversale des procès alvéolaires diffère sensiblement au maxillaire et à la mandibule :

- au maxillaire, la surface osseuse basale étant réduite, les procès alvéolaires doivent compenser par une croissance oblique en bas et en dehors (centrifuge).
- à la mandibule, l'arc basal étant plus large, la croissance des procès alvéolaires est oblique en haut et en dedans (centripète).

De ce fait, les mécanismes de compensation autorisent la coordination des arcades dentaires en réduisant sensiblement le périmètre de l'arcade alvéolaire mandibulaire et en augmentant celui de l'arcade alvéolaire maxillaire.

D'autre part, la croissance des procès alvéolaires est influencée par l'action des forces musculaires, par le biais des fonctions (déglutition, phonation, respiration) et des parafonctions. Selon Delaire et Enlow, cette croissance est à l'origine des compensations dento-alvéolaires qui limitent et diminuent au niveau occlusal l'importance du décalage des bases.

#### 3.1. Dimensions transversales des arcades dentaires.

De nombreux auteurs se sont intéressés aux variations de la largeur d'arcades au cours de la croissance. On retiendra notamment les travaux de Sillman (11), Sinclair (12), Bishara (13), et Marshall (14). L'intérêt de ces études est double :

- Déterminer des dimensions d'arcades de « référence ».
- Evaluer la quantité d'expansion possible lors du traitement, notamment à la mandibule, et les risques de récurrence associés.

##### 3.1.1. Distance inter-canine.

Dans son étude, Bishara évalue la distance intercanine de 91 patients répartis en 2 sous-groupes : un premier groupe de 61 nouveaux nés qu'il évalue à 6 semaines, 1 an et 2 ans, et un deuxième groupe de 30 patients étudié à 3, 5, 8, 13, 26, et 45 ans.

Au stade pré-éruptif, la future largeur inter-canine a été mesurée sur des moulages, au niveau de points de référence gingivaux.

Après éruption des canines temporaires, puis des canines définitives, la distance inter-canine a été mesurée entre les pointes cuspidiennes de chaque canine.

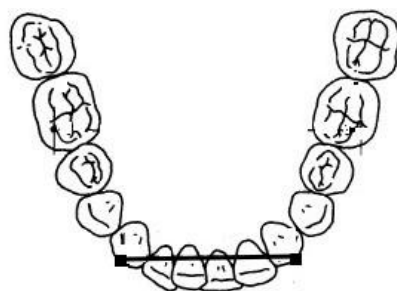


Figure 5 : Mesure de la distance inter canine (denture définitive) (14)

Avant l'éruption des canines temporaires, c'est-à-dire de la naissance à l'âge de 2 ans, on observe une augmentation de la futur distance inter canine maxillaire de 3mm (de 26 mm (+/-1) à 29 mm (+/-1), et de 1 mm à la mandibule (de 22 mm (+/-1) à 23 mm (+/-1)). Par la suite, la distance entre les canines temporaires reste stable jusqu'à l'âge de 6 ans.

C'est lors de l'éruption des incisives permanentes que la distance inter-canine se voit augmentée de façon importante. Au maxillaire comme à la mandibule, la distance augmente de 3 mm pour atteindre respectivement 32 mm et 26 mm à l'âge de 8 ans. Enfin, lors de l'éruption des canines définitives, la distance inter-canine augmente à nouveau, notamment au maxillaire.

Malgré l'existence d'une grande variabilité individuelle (par exemple la largeur intercanine est significativement plus large chez les hommes), ces valeurs peuvent être considérées comme des références.

Enfin, Bishara (13), Sillman et Barrow (15) ont mis en évidence une légère diminution (environ 1 mm) de la largeur intercanine maxillaire et mandibulaire vers 13 ans, qui semble se poursuivre tardivement et serait plus perceptible à la mandibule. A l'inverse pour Moorees, cette contraction d'arcade se stabiliserait rapidement.

	3 ans	6 ans	8 ans	13 ans	26 ans
Largeur inter-canine maxillaire	29 mm	30 mm	32 mm	35 mm	34 mm
Largeur inter-canine mandibulaire	23 mm	23 mm	26 mm	26 mm	25 mm

Figure 6 : Modifications de la distance inter-canine au cours de la croissance

### 3.1.2. Distance inter-molaire.

L'étude de Marshall et al. (14) a pour objectif d'évaluer les modifications de la largeur d'arcade au niveau molaire ainsi que les changements de torques molaire, depuis l'éruption de la 1ère molaire (6 ans) jusqu'à la denture adulte.

La distance inter-molaire a été mesurée sur les modèles d'étude, en prenant comme point de référence, le point le plus déclive de la crête marginale distale.



Le torque molaire a été quantifié en mesurant sur les moulages, la différence de hauteur et la distance entre les cuspidés vestibulaires et linguales (ou palatines) des molaires, à l'aide de jauges millimétriques spécifiques.

Ces mesures ont été effectuées à 7 ans, 10 ans, 12 ans, 16 ans, 26 ans.

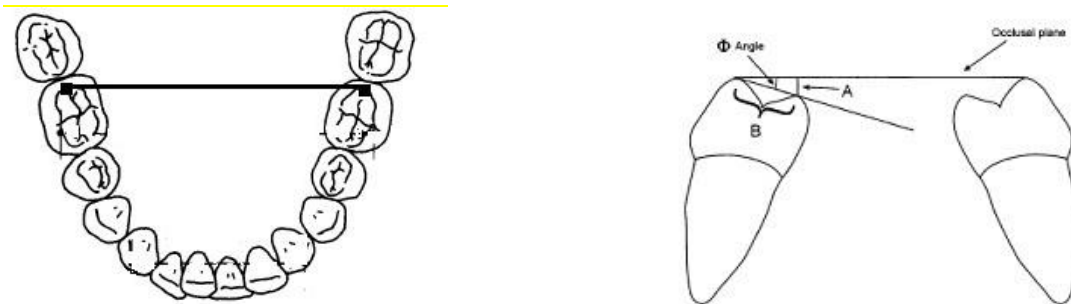


Figure 7 : Mesure de la distance inter molaire et du torque a la mandibule (14)

Les résultats de l'étude ont mis en évidence une augmentation moyenne de la largeur inter 1ères molaires maxillaires de 3mm entre 7 et 26 ans, passant de 46,5 mm à 49,5 mm ainsi qu'une augmentation moyenne de la largeur inter 1ères molaires mandibulaires de 2 mm entre 7 et 26 ans passant de 41,5 mm à 43,5 mm.

	7 ans	10 ans	12 ans	16 ans	26 ans
Largeur inter-molaire maxillaire	46,5 mm	48 mm	48,5 mm	49 mm	49,5 mm
Largeur inter-molaire mandibulaire	41,5 mm	42,5 mm	43 mm	43 mm	43,5 mm

Figure 8 : Modifications de la distance inter-molaire au cours de la croissance

Concernant les résultats du torque molaire (valeurs angulaires), on observe en moyenne au niveau des 1eres molaires maxillaires une augmentation du torque radiculo vestibulaire de 3,3° entre 7 et 26 ans. Sur la même période, les 1eres molaires mandibulaires montrent une augmentation du torque radiculo lingual de 5°.

Ainsi les molaires maxillaires font leur éruption avec du torque radiculo palatin puis se redressent avec le temps, tandis qu'à l'inverse les molaires mandibulaires présentent initialement du torque radiculo vestibulaire et se redressent vestibulairement. Ces modifications de torque ont tendance à réduire la courbe de Wilson dans le plan frontal.

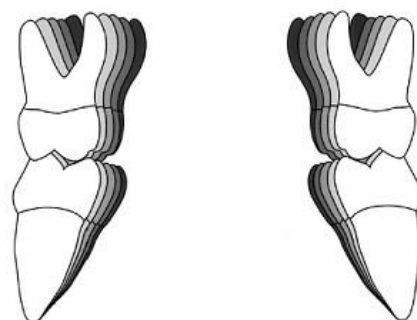


Figure 9 : Modifications du torque molaires au cours de la croissance (14)

En noir : à l'âge de 7 ans, en blanc : à l'âge de 26 ans

Selon Hesby et Marshall (8), les changements de torque molaire sont fortement liés à la croissance des bases squelettiques qui a lieu de façon concomitante.

Au maxillaire, l'élargissement basal lié à la croissance suturale entraîne les apex molaires plus vestibulairement que les couronnes, ces dernières se versant légèrement vers l'intérieur (redressement palatin).

A la mandibule, faute de croissance squelettique suturale tardive, le redressement vestibulaire des molaires serait lié à une rotation, assurée par les pressions linguales et occlusales.

Ainsi, la croissance maxillo-mandibulaire transversale, tant au niveau basal qu'alvéolaire, est un phénomène complexe, multifactoriel et évolutif. Certaines conditions vont favoriser un développement transversal maxillaire excessif et mandibulaire insuffisant, caractéristique du syndrome de Brodie.

Cette malocclusion se manifeste cliniquement par la sévérité de sa symptomatologie et la complexité de sa thérapeutique, nécessitant le plus souvent un recours à des thérapeutiques orthodontiques et chirurgicales complexes.

## II. Sémiologie clinique du syndrome de Brodie.

### 1. Définition.

Le syndrome de Brodie est une anomalie des relations occlusales transversales, qui doit son nom à Allan Gibson Brodie (1897-1976), premier auteur à avoir présenté un patient atteint de cette malocclusion en 1952.

Dans son article intitulé « Considérations sur le rôle de la musculature dans le diagnostic, le traitement et la contention » (16), Brodie décrit le cas d'un patient présentant une « occlusion vestibulaire complète de l'arcade supérieure due à une position haute de la langue ». C'est dans la littérature, l'unique article de cet auteur à ce sujet. A aucun moment, il n'y définit le syndrome qui porte son nom. On peut supposer qu'à la suite de cette publication l'usage a consacré cette dénomination. Il faut également noter qu'aucune description n'y est faite de la forme asymétrique qui constitue par l'usage une extrapolation (17).



Figure 10 : Portrait d'Allan G. Brodie (18)

Cette malocclusion se caractérise cliniquement par une position latérale complète de l'arcade maxillaire par rapport à l'arcade mandibulaire ; cette dernière étant totalement imbriquée à l'intérieure de l'arcade maxillaire. Le contact s'établit entre les faces palatines des dents maxillaires et les faces vestibulaires des dents mandibulaires.

Cette anomalie peut être symétrique (bilatérale) ou asymétrique (unilatérale) et apparaitre aussi bien en denture temporaire qu'en denture mixte ou définitive. Elle peut être combinée à tous les autres types de dysmorphoses du sens antéro-postérieur et/ou vertical, compliquant ainsi grandement sa prise en charge.

Garcia et al. (19) émettent un doute sur la réalité médicale d'un tel syndrome qui n'associe à un trouble occlusal spécifique, aucun autre symptôme clinique, physiologiques, biologique ou radiologique.

En effet, le terme de « syndrome » peut paraître impropre, tant le tableau clinique diffère selon les cas. Il s'agit uniquement d'une situation occlusale anormale sans aucune autre précision sur la structure à l'origine de la malocclusion, ni l'étiologie responsable ou la présence de symptômes associés.

Ainsi de nombreuses dénominations sont retrouvées dans la littérature. On parlera d'occlusion de Brodie (*Brodie bite*), d'occlusion « exagérée », ou encore d'occlusion « en ciseaux » (*scissors-bite*) lorsque l'anomalie est localisée au niveau d'une seule dent.

Cette anomalie occlusale du sens transversal a été décrite par plusieurs auteurs. Elle peut être liée à :

- un excès transversal maxillaire basal (exognathie maxillaire) (20) ou alvéolaire (exoalvéolie maxillaire)
- une constriction transversale mandibulaire : on distinguera l'endoalvéolie mandibulaire (anomalie alvéolaire) largement acceptée dans la littérature (21) (1), de l'endognathie mandibulaire (anomalie basale) qui n'est pas reconnu par tous les auteurs (22). Selon Boileau (21) et Béziat (23), l'endognathie mandibulaire s'intègre le plus souvent dans un contexte d'hypodéveloppement général de la mandibule (micromandibulie) et se rencontre en particulier dans certaines classes II sévères. Le décalage sagittal de la mandibule accentue l'impression d'insuffisance transversale.
- une mandibule retrusive : un décalage sagittal avec une mandibule rétrusive peut parfois entraîner une occlusion de Brodie, une simulation de la propulsion mandibulaire permet alors d'atténuer ou de corriger la discordance transversale des arcades.
- une association de ces différents troubles (24) : les deux mâchoires peuvent être impliquées avec souvent une intrication des niveaux squelettique et alvéolo-dentaire.

## 2. Fréquence.

Selon Proffit (25), l'occlusion de Brodie est présente chez 0,4 à 1,0% de la population en denture mixte, et chez 1,0 à 1,6% en denture permanente. Selon l'étude de Jonsson et al. (26), sa prévalence est significativement plus élevée chez les hommes.

## 3. Diagnostics étiologiques.

Encore aujourd'hui, les étiologies du syndrome de Brodie sont incertaines et diffèrent selon les auteurs.

### 3.1. Etiologies héréditaires et congénitales.

Ramsay (27) est le premier auteur à évoqué un facteur héréditaire comme responsable d'une occlusion de Brodie. En effet, il rapporte le cas de deux cousins germains avec une malocclusion semblable traitée chirurgicalement et émet l'hypothèse d'une « influence héréditaire ».

De même, Garcia (19) a observé une fratrie de 3 enfants dont une sœur et un frère présentaient un syndrome de Brodie. Cependant le côté atteint était différent pour l'un et l'autre. Nous avons également pu retrouver un syndrome de Brodie unilatéral chez une mère et son fils, le côté atteint étant également différent pour l'un et l'autre (Figure 11).

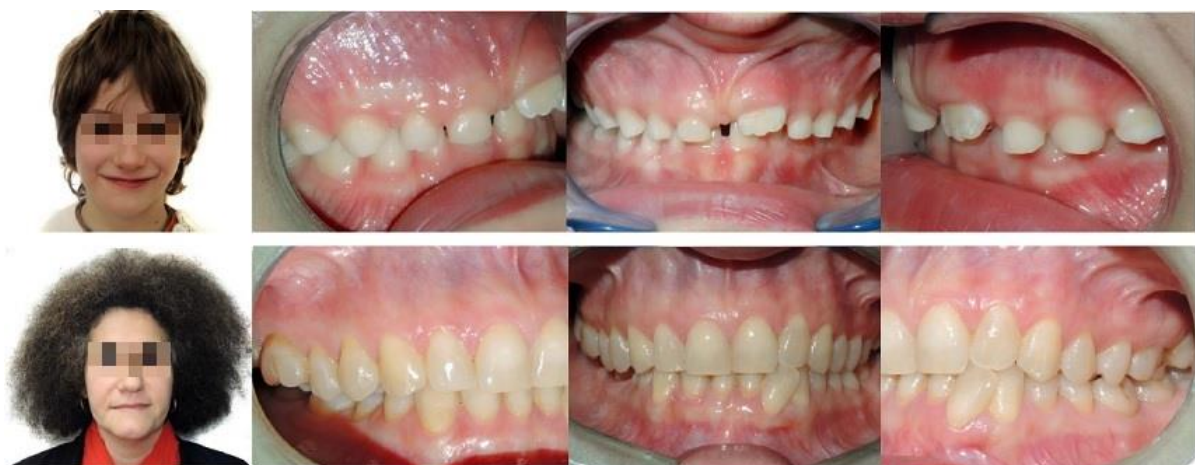

Figure 11 : Syndrome de Brodie unilatéral chez une mère et son fils (Courtoisie du Dr Cavare)

### 3.2. Etiologies génétiques (grands syndromes).

L'occlusion de Brodie a été retrouvée chez des patients atteints du syndrome de Williams et Beuren ou du syndrome de Robin, sans toutefois mettre en évidence un lien de causalité direct.

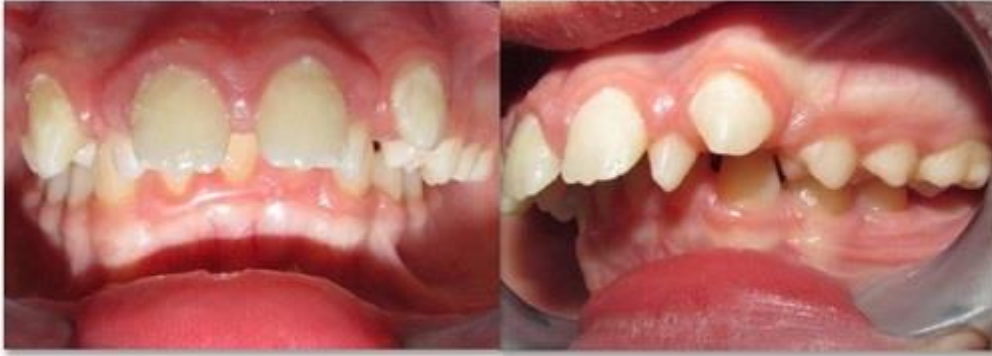

Figure 12 : Syndrome de Brodie bilatéral chez une patiente atteinte du syndrome de Williams-Beuren (Courtoisie du Dr Cavare)

### 3.3. Etiologies squelettiques.

Un décalage squelettique de classe II par rétromandibulie peut dans certains cas extrêmes entraîner une occlusion de Brodie. En effet, la position rétruse de la base osseuse mandibulaire permet à l'arcade maxillaire de circonscrire totalement l'arcade mandibulaire (28).

Dans ce contexte, l'occlusion de Brodie constitue un verrou occlusal qui freine la croissance mandibulaire, ce qui auto entretient le phénomène et aggrave la classe II (21). Par ailleurs, l'absence de contacts entre les secteurs antérieurs maxillaire et mandibulaire empêche toute stimulation de l'os alvéolaire, conduisant fréquemment à un ralentissement du schéma d'éruption (28).

Ainsi, comme la montré Guezenec (29), la réalisation chez l'enfant, d'une première phase orthopédique de propulsion mandibulaire, permettra de réduire l'anomalie transversale (Figure 13). Chez l'adulte, une avancée mandibulaire chirurgicale pourra être envisagée.

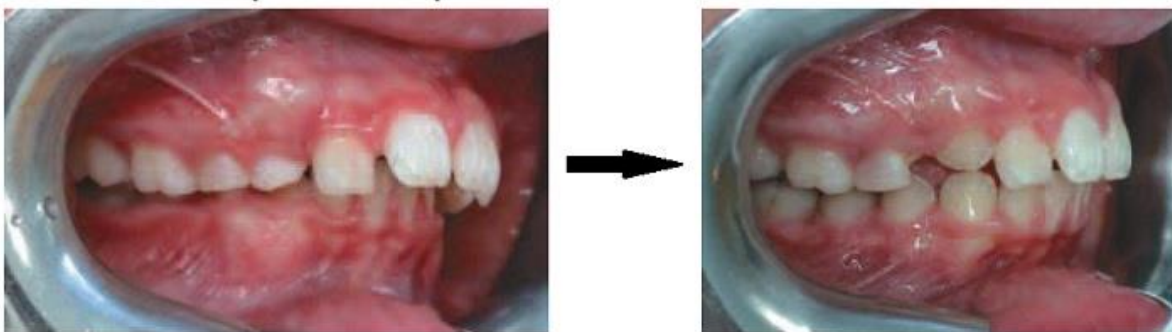

Figure 13 : Syndrome de Brodie bilatéral causé par rétromandibulie sévère (29)

### 3.4. Etiologies dentaires.

Des anomalies d'éruption dentaire, dont l'étiologie peut être génétique (anomalie du chemin d'éruption) ou environnementale (antécédent de traumatisme ou persistance tardive voire l'ankylose d'une dent lactéale), peuvent amener une dent permanente à réaliser son éruption en occlusion exagérée. On parlera d'occlusion en ciseaux localisée à une ou plusieurs dents.



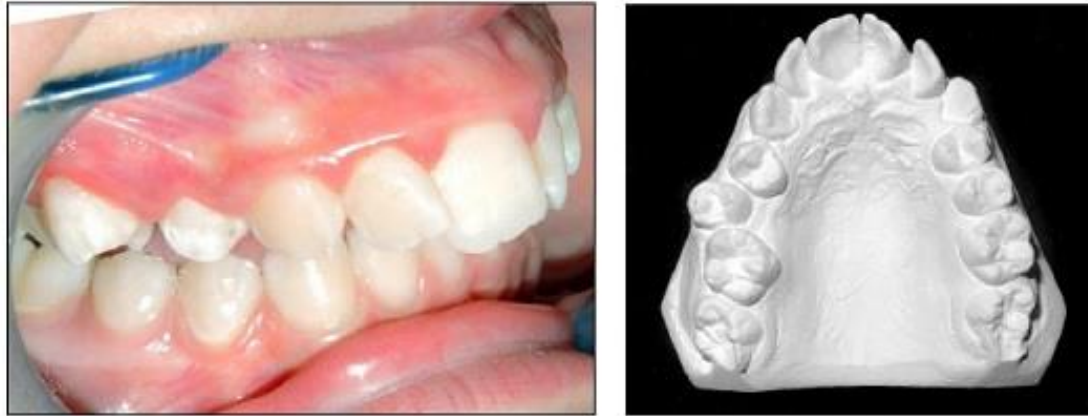

Figure 14 : Occlusion en ciseau localisée au niveau de la 2eme prémolaire maxillaire droite après persistance tardive de la molaire temporaire (Courtoisie du Dr Cavare)

### 3.5. Etiologies fonctionnelles.

La langue possède un rôle fonctionnel et morphogénétique majeur aussi bien sur la base osseuse maxillaire (pression positive directe de la langue sur la voute palatine) que mandibulaire (poussée directe postéro-antérieure qui tend à favoriser sa croissance). Elle exerce également une influence sur le développement des arcades dentaires et l'inclinaison des dents par l'intermédiaire de plusieurs facteurs : son volume, sa position au repos, sa mobilité, son tonus et son comportement fonctionnel.

De nombreux auteurs ont ainsi évoqué une étiologie fonctionnelle à la malocclusion :

Selon Brodie (16), les dents temporaires ou définitives sont dès leur éruption exposées à l'environnement musculaire buccal. Leur situation sur l'arcade sera déterminée par une ligne d'équilibre établie entre la langue à l'intérieur (force centrifuge) et les lèvres et joues à l'extérieur (force centripète). De nombreux facteurs peuvent venir perturber cet équilibre, notamment le volume, la posture et la fonction linguale.

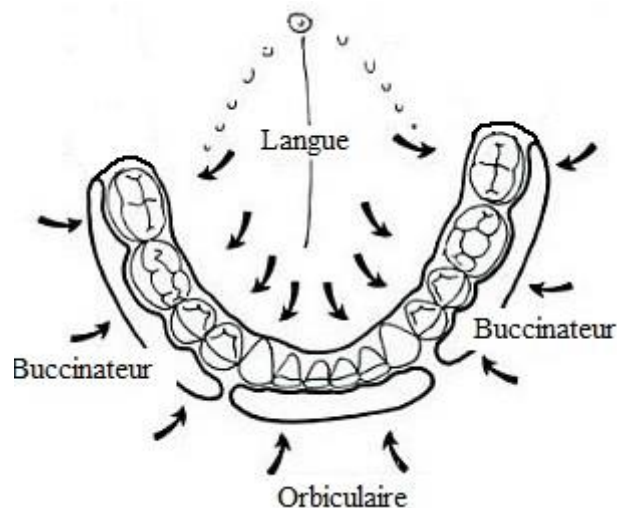


Figure 15 : Influence de la musculature orale sur les arcades dentaires (16)

Ainsi puisque la morphologie des arcades se conforme généralement à la forme de la langue, si cette dernière « présente une posture haute et exerce une force importante sur l'arcade maxillaire, nous sommes susceptibles d'observer une augmentation exagérée de la base maxillaire et une arcade

mandibulaire complètement encerclée par l'arcade supérieure lors de la fermeture buccale » (33). C'est pourquoi, Brodie implique en priorité une posture haute de la langue, étalée entre les faces occlusales mandibulaires et les procès alvéolaires maxillaires.

-Biourge (30), associe à cette anomalie posturale de la langue une anomalie de volume par excès qui donne aux arcades dentaires des formes particulières.

Si la langue semble intervenir par l'intermédiaire de sa posture, en revanche, les pressions qu'elle exerce durant la déglutition et la phonation ne semblent pas être un facteur déterminant. Une étude de Proffit (31) n'a pas trouvé de corrélation positive entre les pressions linguales exercées au cours de la déglutition et la largeur de l'arcade maxillaire.

-Bassigny (32), pense que la situation haute de la langue induirait une endoalvéolie mandibulaire et donc un défaut de développement transversal mandibulaire plutôt qu'un excès de développement transversal maxillaire.

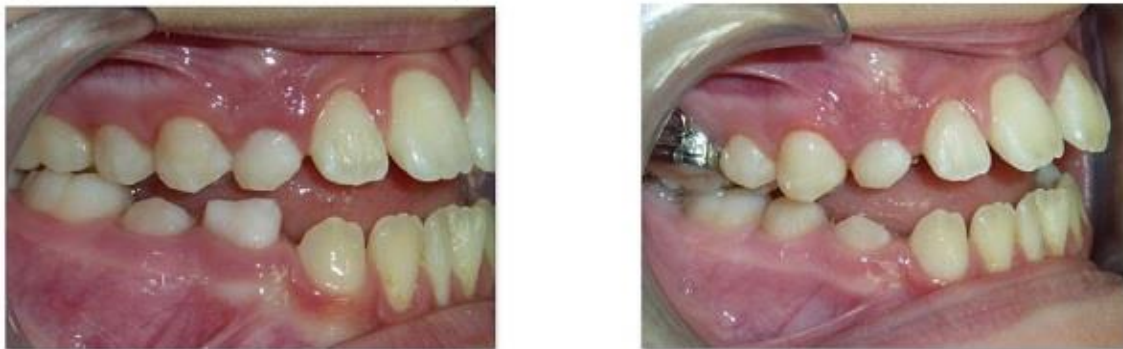-Bouvet évoque également une étiologie fonctionnelle et musculaire face à une exoalvéolie ou endoalvéolie (33).

-Conley et Legan (34), évoquent comme étiologie possible à la dysmorphose des habitudes linguales nocives ou un déficit squelettique mandibulaire transverse associé à un syndrome d'hypoglossie – hypodactylie.

Enfin pour Dahan (35)(19), il s'agirait d'une combinaison entre une anomalie de volume, une modification de posture et/ou un trouble de la mobilité linguale.

### 3.6. Etiologies iatrogènes.

Des thérapeutiques d'expansion maxillaire mal réalisées (recherche de sur correction excessive sans tenir compte des limites de l'arcade mandibulaire) peuvent favoriser l'apparition d'un syndrome de Brodie. La dépose des appareillages (disjoncteur, quadhélix) permet dans la majorité des cas une correction spontanée.



*Figure 16 : Occlusion latérale avant traitement et après mise en place d'un Quad Hélix  
(Courtoisie du Dr Cavare)*

Face à ces nombreuses étiologies, il est primordial de réaliser un diagnostic précis afin de construire une prise en charge thérapeutique adaptée au siège de la malocclusion.

## 4. Démarche diagnostique

Le diagnostic positif de cette malocclusion repose principalement sur l'examen clinique endobuccal, qui sera complété par la réalisation d'examens complémentaires (moulages et radiographies).

#### 4.1. Anamnèse

Le syndrome de Brodie constitue rarement un motif de consultation, il est plus souvent découvert de manière fortuite. En effet, les répercussions esthétiques étant limitées, le patient n'a pas conscience de la malocclusion. Lors de l'anamnèse, on relève plus fréquemment des plaintes fonctionnelles et douloureuses, liées :

-à la difficulté manducatoire (29) (7) (36) (absence de contacts postérieurs, allongement des cycles masticatoires, interférences en diduction)

-aux morsures gingivales palatines au maxillaire et vestibulaires à la mandibule (37) lors d'une supraclusion latérale importante

-à des contraintes articulaires latérales et postérieures pouvant entraîner une symptomatologie de type craquement ou claquement.

Un questionnaire médical (affections générales, présence de l'anomalie dans la fratrie) et dentaire (antécédents de traitement orthopédique et/ou orthodontique), orientera le diagnostic étiologique de la malocclusion.

#### 4.2. Examen fonctionnel

Face à une occlusion de Brodie, un examen fonctionnel complet et systématique sera réalisé pour déterminer le schéma dysfonctionnel associé à la malocclusion.

On retrouvera entre autres une déglutition atypique (posture linguale haute, anomalie du volume lingual) ainsi qu'une mastication non fonctionnelle (absence de contacts occlusaux des secteurs latéraux, interférences en diduction) (38) (39).

Les dérangements internes des articulations temporo mandibulaires (ATMs) sont fréquents mais non systématiques. L'examen des ATMs permettra de mettre en évidence des troubles articulaires de type luxations, craquements ou claquements, liés à une dynamique mandibulaire fortement perturbée, notamment lors des mouvements de latéralité (19). Leur fréquence augmente avec l'âge.

#### 4.3. Examen exobuccal

Les répercussions exo buccales du syndrome de Brodie sont peu nombreuses car l'épaisseur des tissus mous peut masquer la malocclusion. On peut l'observer aussi bien chez des patients présentant un profil orthofrontal, transfrontal ou cisfrontal. Dans les formes unilatérales, on observe une asymétrie de l'étage inférieur avec une déviation du point menton par rapport au plan sagittal médian du côté sain. Cette asymétrie faciale est limitée à l'étage inférieur et semble s'accroître avec l'âge (21). L'analyse du chemin de fermeture assurera alors le diagnostic différentiel entre une latérogathie et une latérodéviation fonctionnelle.

Un examen de face et de profil sera nécessaire pour rechercher la coexistence d'anomalies sagittales et/ou verticales.

#### 4.4. Examen endobuccal

Un examen endobuccal, intra et inter arcades, mené de façon rigoureuse assurera la mise en évidence des caractéristiques alvéolo-dentaires de cette malocclusion.

On retrouvera au maxillaire une arcade large (augmentation de la distance inter canine et inter molaire) et une voûte palatine aplatie (rôle morphogénétique de la posture linguale haute). Transversalement, l'examen de l'orientation des procès alvéolaires permettra le diagnostic différentiel



entre exognathie et exoalvéolie maxillaire. Lors d'une exognathie maxillaire, l'orientation des procès sera verticale (absence de compensations alvéolaires) ou palatine (existence de compensations alvéolaires), tandis que lors d'une exoalvéolie maxillaire, les procès seront inclinés vestibulairement.

A la mandibule on observera le plus souvent une arcade courte et étroite (21)(37)(diminution de la longueur d'arcade et de la distance inter-canine) avec une fréquente linguoversion des secteurs latéraux (augmentation de la courbe de Wilson) (40).

Chez l'adulte, les déformations de l'arcade mandibulaire peuvent atteindre un stade très sévère, la forme et la continuité d'arcade sont alors fortement perturbés avec des secteurs latéraux comme impactés, très linguoversés, où l'on retrouve les marques des dents maxillaires sur la gencive vestibulaire mandibulaire, et les marques des dents mandibulaires sur la gencive palatine maxillaire.

C'est l'examen des relations inter-arcades dans le sens transversal qui caractérise cette malocclusion. On retrouvera une occlusion exagérée uni ou bilatérale, associée à une déviation du point inter incisif inférieur si une latérodéviations/latérogathie mandibulaire est présente ou dans le cas d'arcade asymétrique avec encombrement dentaire.

Une supraclusion des secteurs latéraux est fréquemment observée, liée à l'égression des secteurs postérieurs par absence de contact occlusal. Celle-ci semble augmentée avec l'âge et provoque une obliquité des plans d'occlusion maxillaire et mandibulaire qui convergent du côté atteint. Une classe I et II seront le plus souvent observées, et de façon moins courante, on retrouvera une classe III, notamment dans les cas d'occlusion en ciseau limitée à une dent (41).

L'examen dynamique présentera le plus souvent des guidages non fonctionnels en latéralité (interférences). En présence de prématurités, il permettra le diagnostic positif d'une latérodéviations mandibulaire.

Enfin, une bascule frontale du plan d'occlusion est présente dans les formes unilatérales, les plans d'occlusion maxillaire et mandibulaire convergent du côté atteint.

#### 4.5. Examens complémentaires

L'apport des examens complémentaires est incontestable dans le diagnostic de cette malocclusion. Ils vont compléter et préciser les éléments recueillis à l'examen clinique.

##### 4.5.1. Moulages d'études

Ce sont des éléments incontournables du dossier orthodontique. Aisément manipulables, ils facilitent l'observation des relations occlusales, en particulier en vue linguale, et permettent l'évaluation objective et quantitative des paramètres occlusaux.

L'examen des modèles se fait arcades séparées et en occlusion. Il sera possible d'observer le siège de l'anomalie (arcade maxillaire ou mandibulaire), le décalage transversal des arcades, les relations occlusales, l'encombrement et la déviation des médianes incisives, les courbes de compensations (courbe de Wilson notamment) ainsi que l'inclinaison des procès alvéolaires. Il sera également intéressant de noter une éventuelle bascule du plan d'occlusion et de simuler une avancée mandibulaire en cas de classe II, pour apprécier l'importance réelle de l'anomalie transversale. Lorsque la remise des modèles en classe I d'Angle permet de retrouver une concordance transversale des arcades, cela met en évidence le fait que l'occlusion de Brodie n'est due qu'au décalage sagittal.

#### 4.5.2. Orthopantomogramme et Téléradiographie de profil

Bien que ces examens de routine ne présentent que peu d'intérêts dans le diagnostic du syndrome de Brodie, ils seront quand même réalisés, puisque jugés respectivement comme « constamment nécessaire » pour l'orthopantomogramme et « nécessaire en fonction des besoins » pour la téléradiographie de profil selon les recommandations de l'ANAES (42).

Ils permettront de compléter le diagnostic avec :

- l'observation de l'ensemble des éléments dentaires, des articulations temporomandibulaires (position, forme et symétrie des condyles) et l'intégralité de la mandibule
- la recherche d'anomalies dans le sens antéropostérieur et vertical
- la mise en évidence de la supraclusion latérale (espace inter arcade diminué du côté atteint)

A noter que la téléradiographie de profil peut mettre en évidence une asymétrie mandibulaire qui se traduit par deux bords basilaires d'autant plus décalés que l'asymétrie est importante (23). Toutefois cette asymétrie devra être mise en relation avec l'observation clinique du patient, puisque le dédoublement des bords basilaires mandibulaires peut être dû à un mauvais positionnement du patient.

#### 4.5.3. Téléradiographie frontale

Cet examen utilise une incidence frontale (« norma frontalis »), parfaitement adaptée à l'étude des anomalies transversales.

Sa réalisation est cependant délicate car une mauvaise orientation de la tête du patient (orientation vers le bas ou rotation cervicale) dans le cephalostat peut parasiter le cliché (43)(44). Le patient est placé face au capteur, le plan de Franckfort étant horizontal et le rayon directeur perpendiculaire à l'axe joignant les olives auriculaires en passant par le plan sagittal médian(45). Le temps d'exposition est trois fois supérieur à celui utilisé pour un cliché de profil. Une fois le cliché obtenu, une discipline rigoureuse est nécessaire pour la réalisation du tracé, en raison du grand nombre de superpositions de structures.

Cette incidence permet d'apprécier (46) (3):

- les dimensions transversales des bases osseuses maxillaire et mandibulaire ainsi que leur symétrie
- l'orientation des procès alvéolaires
- les rapports transversaux des maxillaires
- une asymétrie faciale et/ou mandibulaire
- la position de la langue et ses relations avec la voûte palatine

Cette radiographie est notamment exploitée dans l'analyse céphalométrique de face de Ricketts.

##### 4.5.3.1. Analyse de Ricketts

L'analyse de Ricketts (47) est une analyse dimensionnelle (mesures linéaires et angulaires des structures de la face par rapport à différents plans) et typologique (détermination du type d'équilibre facial), qui existe sous deux formes : une forme manuelle simplifiée (11 facteurs) et une forme complexe informatisée.

Cette analyse est constituée de plusieurs volets : analyse de profil, analyse de face, prévisions de croissance individuelle à court et long terme et prévisions tridimensionnelles des résultats thérapeutiques.

L'analyse de face va permettre d'évaluer la dimension transversale au niveau basal et alvéolaire.

Les principales valeurs qui intéressent le diagnostic du syndrome de Brodie sont résumées dans la figure 17.

	NC 12 ans	DC	Variations selon l'âge	Intérêt dans le diagnostic différentiel d'un syndrome de Brodie
<b><u>Analyse squelettique</u></b>				
<b>Largeur maxillaire</b>	61 mm	3 mm	1mm/an	Exognathie maxillaire
<b>Largeur mandibulaire</b>	80,5mm	3 mm	1,5mm/an	Endognathie mandibulaire
<b>Relation maxillomandibulaire D/G</b>	10 mm	2 mm	Aucune	Exognathie maxillaire unilatéral
<b>Symétrie posturale de la mandibule</b>	0°	2°	Aucune	Latérogathie mandibulaire
<b><u>Analyse dento alvéolaire</u></b>				
<b>Largeur inter molaire mandibulaire</b>	55 mm	2 mm	Aucune	Endoalvéolie mandibulaire
<b>Largeur inter molaire maxillaire</b>	57 mm	2mm	Aucune	Exoalvéolie maxillaire
<b>Rapports inter molaire D/G</b>	+1 mm	1 mm	Aucune	Signe pathognomonique d'un syndrome de Brodie
<b>Plan occlusal</b>	0 mm	2 mm	Aucune	Bascule du plan d'occlusion

Figure 17 : Normes cliniques(NC) de l'analyse de face de Ricketts avec les déviations cliniques (DC) et leur variation selon l'âge

#### 4.5.4 Imagerie sectionnelle tridimensionnelle (Scanner/ Cône beam)

Ces examens permettent, grâce à la reconstruction de coupes frontales, d'analyser la dimension transversale sans les effets parasites dus à la position de la tête et sans les superpositions de structures qui compliquent l'interprétation des clichés téléradiographiques en vue frontale (48).

Ils donnent une bonne vision :

- de l'équilibre architectural de la face (recherche d'asymétries faciales)
- de l'inclinaison des procès alvéolaires
- de l'épaisseur des corticales osseuses
- des relations entre les racines dentaires et les corticales vestibulaires (21).

Ce dernier élément permet d'apprécier les possibilités de compensations alvéolaires sans affecter le parodonte (fenestrations et déhiscences osseuses).

## 5. Formes cliniques

### 5.1. Occlusion de Brodie bilatérale

La malocclusion est retrouvée de façon symétrique du côté droit et gauche. Elle est le plus souvent associée à une classe II squelettique avec supraclusion incisive et latérale. Une déviation des médianes incisives peut également être retrouvée.

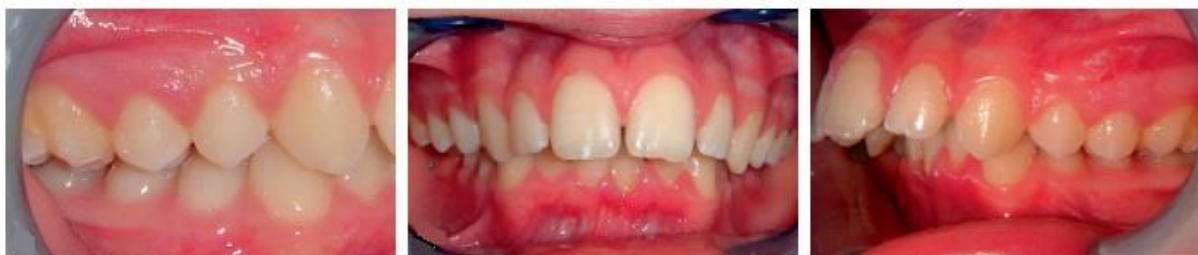

Figure 18 : Occlusion de Brodie bilatérale (Courtoisie du Dr Boileau) (21)

## 5.2. Occlusion de Brodie unilatérale

Dans ces cas, l'anomalie n'est présente que d'un seul côté, droit ou gauche. On retrouvera une bascule du plan d'occlusion dans le plan frontal seulement si le côté atteint présente une supraclusion latérale. De plus, une latérodéviation ou latérogathie est aussi souvent associée pour permettre un contact occlusal fonctionnel unilatéral (7).

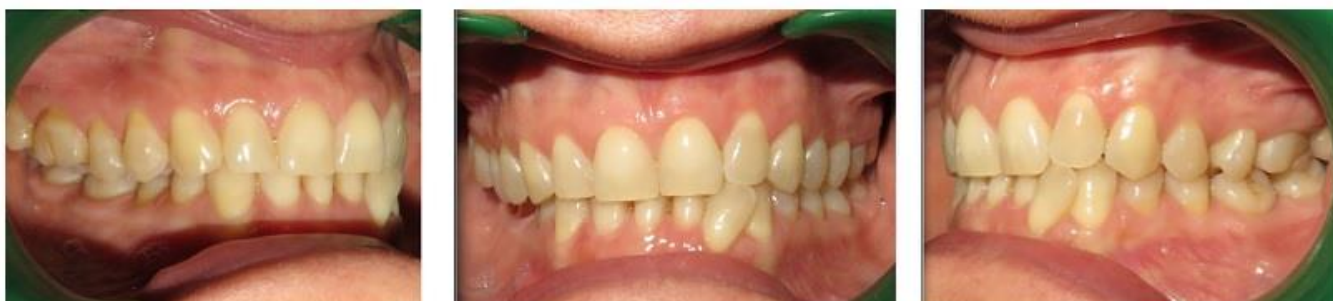

Figure 19 : Occlusion de Brodie unilatérale à droite (photos personnelles)

## 5.3. Occlusion de Brodie localisée à une dent

Le plus souvent lié à une anomalie d'éruption, cette occlusion en ciseau peut être uni ou bilatérale. Elle concerne le plus souvent les deuxièmes molaires.

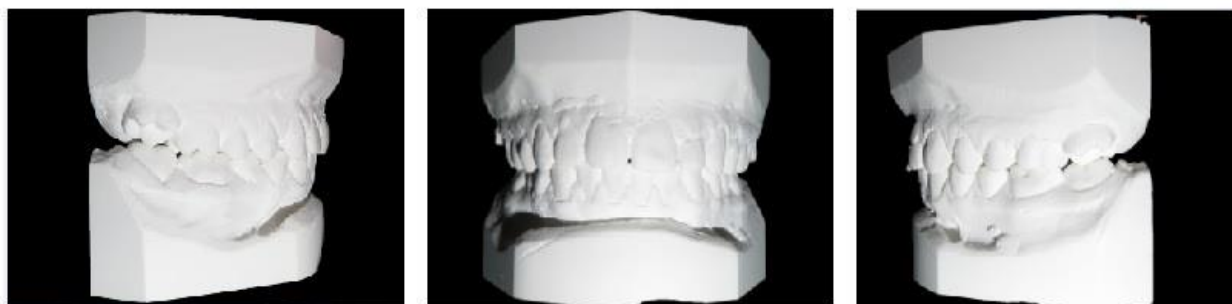

Figure 20 : Occlusion de Brodie localisée aux 2èmes molaires maxillaires droite et gauche

## 6. Diagnostics différentiels

Bien que le syndrome de Brodie soit facilement mis en évidence lors de l'examen clinique endobuccal, il convient d'envisager plusieurs diagnostics différentiels. En premier lieu, le différentiel doit être réalisé en fonction du siège (alvéolaire ou basal) et de la localisation (maxillaire ou mandibulaire) de l'anomalie. De plus, face à un syndrome de Brodie associé à une classe II squelettique, il est nécessaire de faire la différence entre un excès transversal basal maxillaire et une discordance transversale des arcades liée au décalage sagittal. D'autre part, une déviation de la médiane incisive inférieure impose le diagnostic différentiel entre latérodéviation et latérogathie mandibulaire.

Enfin, l'absence de diagnostic différentiel entre une dysharmonie dentomaxillaire par macrodontie relative et une endognathie maxillaire a conduit à de nombreux traitements de la dysharmonie dentomaxillaire par expansion avec un pourcentage élevé de récurrences de l'encombrement et la création d'occlusions de Brodie iatrogènes (21).

## 7. Pronostic sans traitement.

Le pronostic en l'absence de thérapeutique est sombre. En période de croissance, le syndrome de Brodie crée des verrous occlusaux qui freinent la croissance mandibulaire favorisant ainsi l'aggravation de la classe II squelettique. De même, l'inefficacité fonctionnelle d'une occlusion en ciseaux conduit à une latérodéviatation mandibulaire à la recherche d'une stabilité occlusale relative. Cette latérodéviatation induit des sollicitations asymétriques des ATM susceptibles de provoquer une asymétrie faciale

Sur le plan dento alvéolaire, l'absence de contacts cuspidiens permet l'égression des secteurs latéraux, en théorie « illimitée » dans l'espace et dans le temps. Cette égression accentue les interférences et contraintes occlusales, compliquant de façon importante la prise en charge du patient. Enfin, l'aggravation de la dysmorphose entraîne également une augmentation de la gêne fonctionnelle et de la symptomatologie douloureuse notamment au niveau des ATM.

Du diagnostic positif découlent les objectifs de traitement et les moyens thérapeutiques à mettre en œuvre. Il est fondamental de proposer une thérapeutique adaptée et la plus précoce possible afin d'éviter la complexification du cas et de notre mécanique à mettre en place.

### III. Thérapeutiques actuelles.

Les moyens thérapeutiques vont chercher à contracter le maxillaire et à élargir la mandibule.

La thérapeutique peut être précoce si l'on souhaite une action frénatrice de la croissance maxillaire par des moyens orthopédiques. Le traitement orthodontique est souvent complexe mais les ancrages osseux apportent une aide certaine dans ce domaine. Malgré cela, dans les cas sévères, la thérapeutique est le plus souvent orthodontico-chirurgicale et s'oriente vers des chirurgies telles que la contraction maxillaire ou la distraction symphysaire mandibulaire.

#### 1. Objectifs de traitement

La correction du syndrome de Brodie répond à de nombreux objectifs :

- Sur le plan squelettique :
  - Supprimer les verrous occlusaux pour favoriser la croissance mandibulaire dans les cas de classe II squelettique chez le jeune patient
  - Permettre une augmentation de l'étage inférieur de la face (29)
  
- Sur le plan dento alvéolaire :
  - Supprimer les interférences occlusales responsables d'anomalies cinétiques de la mandibule (latérodéviatation)
  - Corriger les compensations alvéolaires existantes, dans les cas de syndromes d'origine alvéolaire (46)
  - Rétablir des relations occlusales transversales normales au niveau des secteurs postérieurs (coordination des arcades) et antérieurs (alignement des médianes incisives)
  
- Sur le plan parodontal :
  - Maintenir les arcades dentaires dans un environnement parodontal sain et suffisant. Il faudra en particulier faire attention à la vestibuloversion des secteurs postérieurs inférieurs (49).

➤ Sur le plan esthétique :  
-Améliorer l'esthétique faciale et le sourire

➤ Sur le plan fonctionnel :  
-Normaliser les fonctions oro-faciales, notamment la mastication et la déglutition (déglutition mature, position correcte de la langue), par le rétablissement d'un cadre anatomo-fonctionnel favorable associé à une prise en charge pluridisciplinaire (kinésithérapie).  
-Diminuer la symptomatologie des dysfonctions de l'ATM

## 2. Principes thérapeutiques

Le syndrome de Brodie correspond de façon schématique à une arcade mandibulaire trop petite, totalement imbriquée dans une arcade maxillaire trop grande, laissant ainsi apparaître une occlusion latérale exagérée au niveau des secteurs postérieurs. La malocclusion s'auto entretient et s'aggrave du fait des verrous occlusaux et de l'égression des secteurs atteints qui n'est pas limitée par les forces masticatoires.

Les moyens thérapeutiques mis en œuvre (orthopédie, orthodontie, chirurgie orthopédique ou segmentaire) vont chercher à coordonner transversalement les arcades dentaires, en contractant le maxillaire et son arcade et/ou en élargissant la mandibule et son arcade (Figure 21). Une avancée mandibulaire (orthopédique ou chirurgicale) pourra être nécessaire en cas de rétromandibulie associée. La correction de cette malocclusion implique le plus souvent les trois dimensions de l'espace. Elle nécessite, en effet, dans un premier temps la prise en charge de la supraclusion latérale (dimension verticale), puis dans un second temps, la correction de la position rétruse de la mandibule contribue à la correction transversale et à sa stabilité.

Quel que soit le traitement, sa première phase vise à libérer l'occlusion et à redonner au patient une certaine liberté de sa fonction occlusale. Cette remise en fonction occlusale entraîne chez la majorité des patients une évolution en antérotation favorable à la correction de la classe II squelettique.

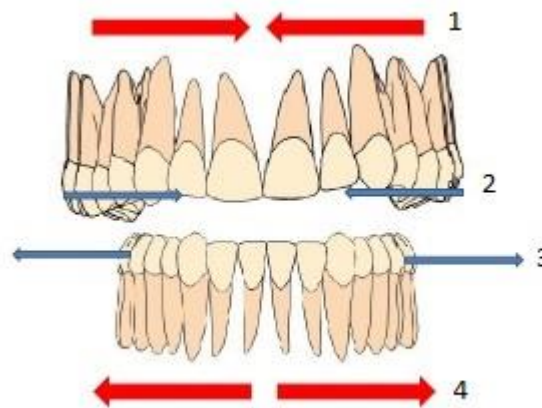


Figure 21 : Principes thérapeutiques de correction d'un syndrome de Brodie  
En rouge : actions basales maxillaire (1) et mandibulaire (4)  
En bleu : actions alvéolaires maxillaire (2) et mandibulaire (3)

### 3. Critères de choix thérapeutique

Le choix thérapeutique du praticien sera issu de l'analyse des facteurs suivants (21):

#### 3.1. Age du patient

Au-delà de l'âge civil, qui permet de déterminer la maturité psycho-affective du patient, c'est l'âge osseux qui sera utile pour déterminer les prévisions de croissance du patient. Après avoir évalué la croissance résiduelle au niveau qualitatif et quantitatif, il sera intéressant de déterminer son impact plus ou moins favorable sur l'évolution de la malocclusion. (49)

Dans les cas d'occlusion de Brodie associée à une classe II squelettique chez le jeune enfant, la présence d'une rotation antérieure sera favorable au pronostic de traitement (50).

#### 3.2. Caractéristiques de l'anomalie

##### 3.2.1. Siège de l'anomalie

Idéalement, il faudrait agir uniquement sur l'arcade (maxillaire/mandibulaire) et les niveaux (osseux/alvéolaire) impliqués, grâce à un diagnostic différentiel précis et des moyens thérapeutiques adaptés.

Les exoalvéolies/endoalvéolies devraient être décompensées, tandis que les exo/endognathies devraient être traitées au niveau basal. Toutefois, la réalité est plus complexe, l'intrication des niveaux d'atteinte est fréquente et les deux maxillaires sont le plus souvent touchés.

##### 3.2.2. Sévérité et anomalies associées.

La sévérité de l'atteinte augmente en présence des facteurs suivants :

- atteinte basale maxillaire et/ou mandibulaire de l'anomalie
- importance du décalage transversal des bases et de la supraclusion des secteurs postérieurs
- bascule du plan d'occlusion dans le plan frontal
- association avec une anomalie squelettique sagittale (classe II) et/ou verticale
- préjudice esthétique important (asymétrie faciale)

De façon générale, une atteinte trop sévère orientera la prise en charge vers une intervention orthodontico-chirurgicale.

#### 3.3. Amplitude du mouvement orthodontique et compensations dento alvéolaires.

Dans certains cas, le praticien cherchera à compenser le décalage basal de façon purement orthodontique. Si l'anomalie squelettique est de faible amplitude, les compensations resteront acceptables pour rétablir une occlusion transversale normale. A l'inverse, un décalage basal important nécessitera des compensations qui risqueraient de déplacer les dents en dehors de leur support, et donc compromettre la stabilité des résultats.

Pour éviter cela, il est très important de prendre en compte dès le début du traitement, l'amplitude du mouvement orthodontique à réaliser, la préexistence ou non de compensations dento alvéolaires et analyser les rapports entre les racines dentaires et les corticales osseuses.

### 3.4. Motivation du patient

Quel que soit le type de traitement à réaliser, la participation active du patient est souvent nécessaire (port d'élastiques criss cross, plan de surélévation ...).

## 4. Prévention, Interception et orthopédie.

Intercepter la malocclusion, c'est agir précocement en denture temporaire ou mixte afin d'empêcher son aggravation et ainsi éviter l'installation d'une dysmorphose qui se compliquera avec l'âge.

Au niveau basal, la correction des dimensions transversales maxillaire et mandibulaire contribue à la normalisation des fonctions qui reprendront leur rôle de facteurs de croissance harmonieux assurant la stabilité de la correction obtenue

Au niveau alvéolo dentaire, la correction de l'occlusion permettra aux dents successives de faire leur éruption dans des conditions favorables. On évitera ainsi toute adaptation et compensation du système masticatoire à la malocclusion et on limitera les conséquences morpho-fonctionnelles et l'impact sur la croissance mandibulaire.

### 4.1. Prévention

L'étiologie de cette malocclusion étant multifactorielle, il est délicat de donner des conseils préventifs efficaces. De façon générale, il convient de favoriser un comportement fonctionnel adéquat (déglutition correcte, respiration nasale, mastication unilatérale alternée) dès le plus jeune âge et supprimer les para-fonctions. De même, il est conseillé d'extraire les dents déciduales persistantes ou ankylosées et de surveiller l'évolution des dents définitives. Concernant la prévention des gestes iatrogènes, l'orthodontiste devra limiter le recours à l'expansion maxillaire dans les cas de DDM sans endognathie maxillaire ni articulé croisé postérieur et anticiper les effets parasites des appareils mis en place.

### 4.2. Orthopédie

Selon Brodie (16), « une arcade maxillaire trop large (« overexpanded ») devrait être traitée le plus tôt possible », le but étant « d'amener les arcades supérieure et inférieure dans une relation permettant à chacune d'elles d'être en occlusion lors de la fermeture buccale ».

Ainsi, lorsque le diagnostic est posé à un stade précoce, il est vivement recommandé de corriger cette malocclusion pour limiter les conséquences fonctionnelles et le verrouillage mandibulaire (51).

Les traitements orthopédiques, utilisés en denture temporaire ou mixte, suivent les principes de contraction maxillaire et d'expansion/avancée mandibulaire.

Cette phase initiale nécessite une grande coopération du patient et ne dispense pas dans la plupart des cas d'une phase de multibagues. Il faudra donc penser à la notion d'efficacité thérapeutique pour ne pas allonger la durée totale du traitement.

#### 4.2.1. Gestion du sens vertical

Bien que diagnostiqué précocement, le traitement peut être compliqué par la présence d'anomalie alvéolaire verticale (supraclusion latérale) notamment en cas de rétromandibulie associée.

Ainsi, au maxillaire comme à la mandibule, des dispositifs de surélévation de l'occlusion (cales en résine, plan rétro incisif maxillaire, plaque de surélévation maxillaire) peuvent être nécessaires afin de lever d'éventuelles interférences et faciliter le saut d'articulé (Figure 22).



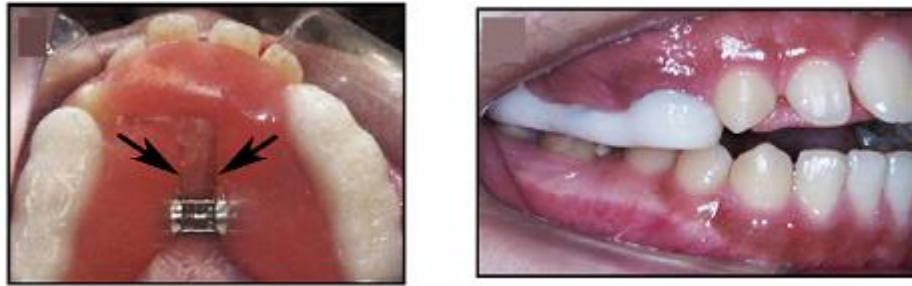

Figure 22: Plaque maxillaire avec cales en résine (52)

#### 4.2.2. Contraction maxillaire.

Au maxillaire, les appareils utilisés sont multiples et correspondent le plus souvent à des appareils d'expansion détournés pour être utilisés de façon inverse. Ils permettent une contraction transversale du maxillaire au niveau alvéolaire ; la contraction basale maxillaire nécessitant une intervention chirurgicale (21).

En effet, il faut préciser qu'on ne peut réaliser une réelle contraction maxillaire car la suture palatine médiane ne peut pas se résorber. Il s'agit davantage d'un freinage de la croissance transversale du maxillaire, la mandibule viendra alors rattraper le décalage transversal par sa croissance sagittale et par une légère composante transversale liée au principe du V d'Enlow.

##### 4.2.2.1. Plaque maxillaire fendue d'« impansion »

Il s'agit d'une plaque maxillaire fendue (type plaque de Schwartz), constituée de deux parties prenant en charge les secteurs postérieurs, et reliées entre elles par une vis médiane (vérin) en position « ouverte ». Un retour occlusal en résine peut être ajouté à l'appareil pour faciliter le saut d'articulé mais cette surélévation occlusale peut être responsable d'une rotation postérieure mandibulaire si la plaque est portée sur une période longue, ce qui aggrave le décalage sagittal de classe II (Figure 23). La rétention de l'appareil est assurée par des crochets ou par un retour vestibulaire de résine au niveau des secteurs latéraux.

La plaque doit être portée le plus possible dans la journée (sauf lors des repas) et la nuit ce qui nécessite une coopération importante du patient.

L'activation est réalisée une fois par semaine, à raison d'un  $\frac{1}{4}$  de tour de vis (contraction de 0.25mm). A ce rythme, la correction de la malocclusion est réalisée entre 6 et 9 mois.

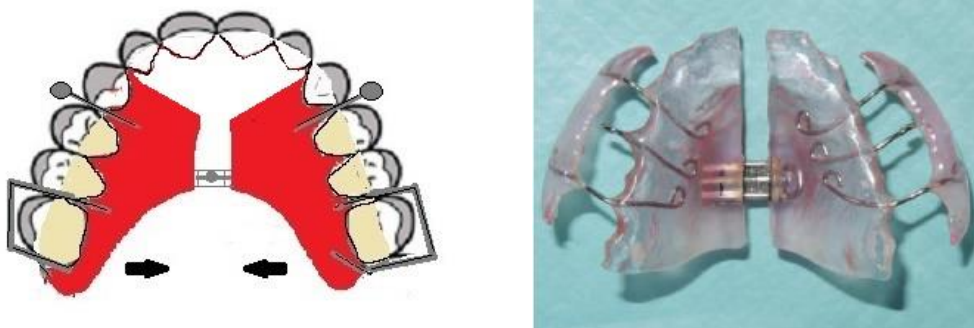


Figure 23 : Plaque maxillaire fendue d'« impansion » (action symétrique)

En cas de syndrome de Brodie unilatéral, il est possible d'utiliser cet appareil de façon asymétrique grâce à une conception particulière (47)(52). L'appareil est segmenté en deux parties asymétriques, de façon à isoler d'un côté le secteur atteint (articulé exagéré), et de l'autre côté le secteur d'ancrage (Figure 24).

L'objectif est de contracter l'hémi arcade maxillaire du côté de l'occlusion de Brodie, de façon parallèle à la suture, sans toutefois contracter le secteur controlatéral (risque d'endoalvéolie). Le principe d'activation reste le même.

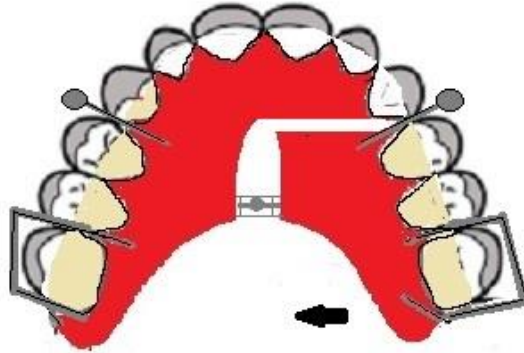


Figure 24 : Plaque maxillaire fendue d' « impansion » (action asymétrique)

Dans la littérature, les patients traités avec cet appareil ont montré une diminution du diamètre inter molaires temporaires (3 à 5mm) et inter canines temporaires (1 à 2mm) après traitement, soulignant l'effet alvéolo-dentaire du dispositif (51)(52).

#### 4.2.2.2. Quad Hélix

Cet appareil est utilisé en denture mixte pour contracter l'arcade maxillaire. Le temps de traitement nécessaire pour corriger la malocclusion est estimé entre 6 et 8 mois.

Le caractère fixe de l'appareil, ne nécessitant aucune manipulation ou coopération du patient en fait son principal avantage. Ce dispositif présente plusieurs formes en fonction de la forme clinique traitée (53)(54).

Nojima et al (36) utilisent un quad hélix au design modifié pour corriger une occlusion de Brodie bilatérale chez un patient de 9 ans (Figure 25).

L'appareil est scellé de façon à ce que la résine « solidarise » les dents entre elles et fuse au niveau des faces vestibulaires et palatines pour constituer un plan de surélévation. Ce scellement en excès améliore la rétention de l'appareil, augmente la surface d'application des forces et permet de lever immédiatement la supraclusion latérale.

L'activation en contraction est réalisée de façon bilatérale au niveau des hélix antérieurs de l'appareil, de la quantité nécessaire pour corriger la malocclusion. Sur le plan biomécanique, le mouvement de contraction s'accompagne d'une ingression des dents supports de l'appareil, ce qui contribue à la correction verticale et facilite le saut d'articulé.

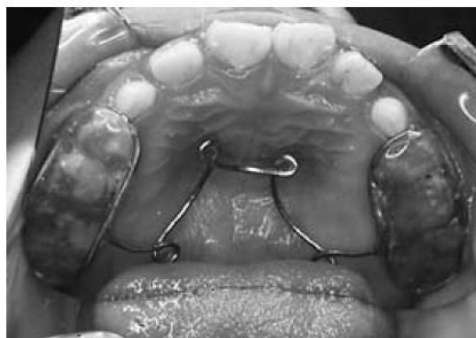

Figure 25 : Quad Hélix modifié en contraction (36)

Valencia rapporte l'utilisation d'un appareil similaire chez des patients âgés entre 4 et 7 ans (denture mixte) qui présentent un syndrome de Brodie (17).

Il s'agit d'un Quad hélix en acier de gros diamètre (.036) façonné en forme de «W » et fixé sur les 2èmes molaires temporaires. Des bras vestibulaires sont soudés sur les bagues molaires jusqu'aux canines temporaires afin de prendre en charge les secteurs latéraux (Figure 26).

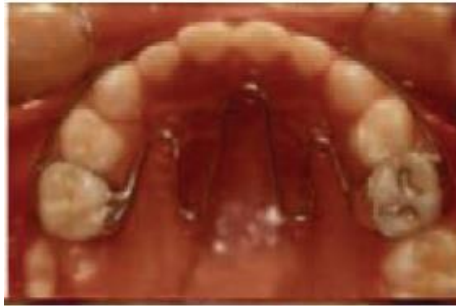

Figure 26: Quad Hélix modifié selon Valencia (17)

Face à une forme clinique unilatérale, on utilisera le même type d'appareil en cherchant à augmenter l'ancrage du côté en normocclusion (adjonction de bras latéraux, prise en charge de la canine temporaire).

#### 4.2.2.3. Disjoncteur type Hyrax

On peut également utiliser un disjoncteur Hyrax construit en position ouverte, dont l'activation va produire une contraction de l'arcade maxillaire de façon bilatérale (Figure 27).

L'utilisation de cet appareil activé tous les 2-3 jours (constriction de 0.25mm/activation) peut créer des inclinaisons corono-palatines des dents (risques de fenestration radiculaire, et diminution de l'impression de sourire « large »). C'est donc un appareil à utiliser avec beaucoup de précautions et qui n'est pas adapté dans les formes unilatérales où l'on peut créer un articulé inversé du côté initialement correct (52).

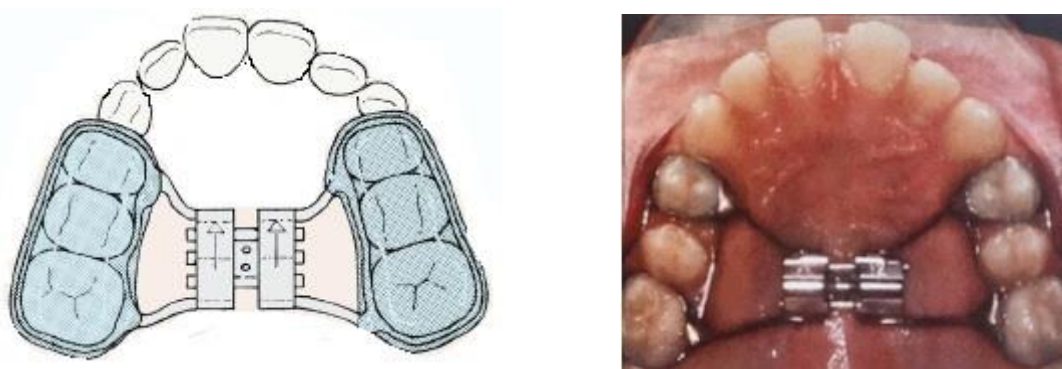


Figure 27: Disjoncteur en position ouverte sur gouttières (55) ou sur bagues (56)

### 4.2.3. Expansion mandibulaire

La suture symphysaire mandibulaire étant synostosée à l'âge de 1 an, les possibilités d'action orthopédique transversale mandibulaire restent limitées au remodelage périosté (phénomènes d'apposition/résorption).

A la mandibule, les appareils utilisés réalisent une expansion mandibulaire uniquement au niveau dentoalvéolaire. Cette action permettra de corriger la linguoversion des secteurs postérieurs généralement présente dans le cas de syndrome de Brodie.

#### 4.2.3.1. Plaque avec vérin d'expansion (55)

Il s'agit d'une plaque mandibulaire qui présente un vérin d'expansion médian. La rétention de l'appareil est obtenue grâce à des crochets boules ou Adams situés entre les molaires temporaires et la 1<sup>ère</sup> molaire permanente mandibulaire (Figure 28).

L'activation du vérin permet d'augmenter la largeur d'arcade mandibulaire et de corriger l'orientation des procès alvéolaires en cas d'endoalvéolie mandibulaire (17). Comme tout appareil amovible, son efficacité est liée à la coopération du patient (port le plus fréquent possible). De plus le volume important de l'appareil peut gêner la langue, rendant le port difficile à tolérer pour certains patients (55)(57).

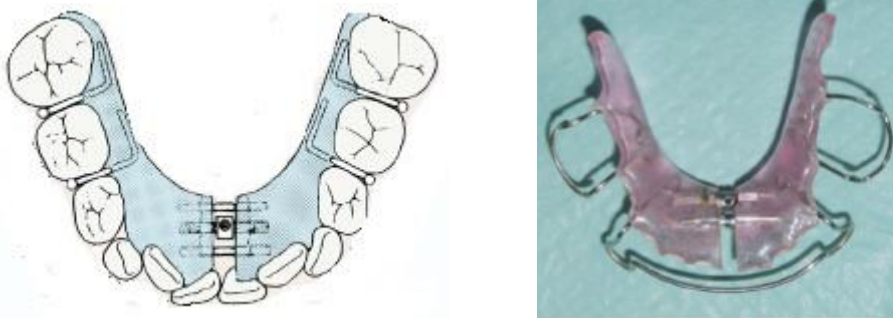


Figure 28 : Plaque d'expansion mandibulaire (55)

#### 4.2.3.2. Appareil de Crozat.

L'appareil, tel que décrit à l'origine par Crozat (1950), est formé d'un arc lingual soudé sur des bagues molaires, et de deux bras épousant les faces linguales des secteurs latéraux (Figure 29). Des ressorts, crochets ou fouets antérieurs peuvent être ajoutés pour réaliser des mouvements dentaires isolés.

Cet appareil permet de réaliser de nombreuses actions, notamment l'expansion transversale et le remodelage de l'arcade mandibulaire (36). Le redressement des axes des molaires mandibulaires (vestibuloversion) est également possible (58). Cet appareil présente l'avantage d'être fixe en bouche.

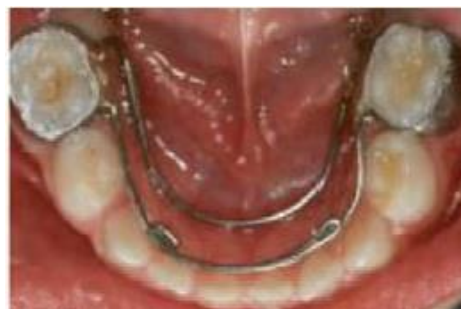

Figure 29 : Appareil de Crozat (17)

#### 4.2.3.3. « Mandibular Arnold Expander ».

Le « Mandibular Arnold Expander » est un dispositif fixe qui permet une expansion alvéolaire mandibulaire lente sans solliciter la coopération du patient. Développé par Arnold et popularisé par Berkowitz, cet appareil, inventé à l'origine pour réaliser une expansion orthopédique maxillaire chez les patients porteurs d'une fente palatine, peut également être utilisé à la mandibule dans la correction d'un syndrome de Brodie.

Cet appareil présente une conception particulière (Figure 30). Les bagues des premières molaires sont reliées entre elles d'un côté par un tube lingual creux de diamètre .040, et de l'autre côté par un arc acier autour duquel est inséré en compression un ressort Nickel-Titane hélicoïdal ouvert. La mise en place de l'appareil permet l'expansion mandibulaire.

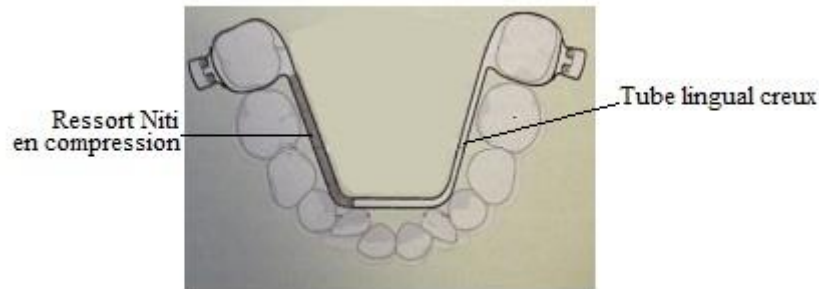


Figure 30 : Mandibular Arnold Expander (56)

L'action alvéolaire de l'appareil, permet de redresser les secteurs latéraux (gain transversal moyen de 2-3mm au niveau canin), de distaler légèrement les molaires et de réduire l'encombrement antérieur. Bien qu'il soit le plus souvent employé en denture mixte, Kravitz (56) utilise cet appareil tardivement et en association avec une contraction maxillaire (disjoncteur en position inverse) chez un patient adolescent de 14 ans qui présente un syndrome de Brodie bilatéral. Il obtient une correction de la malocclusion en 3 mois.

#### 4.2.3.4. Orthopédie du sens sagittal

Une orthopédie du sens sagittal peut être réalisée en première intention, avant la correction du sens transversal, lorsque l'on diagnostique une rétrognathie mandibulaire associée à un syndrome de Brodie. L'utilisation d'un activateur avec des plans de surélévation ou d'un propulseur sur gouttières permet un déverrouillage vertical qui contribue à la croissance sagittale mandibulaire. Cette remise en fonction occlusale va favoriser l'antérotation mandibulaire et permettre une amélioration transversale liée à la croissance sagittale (Figure 31) (29).



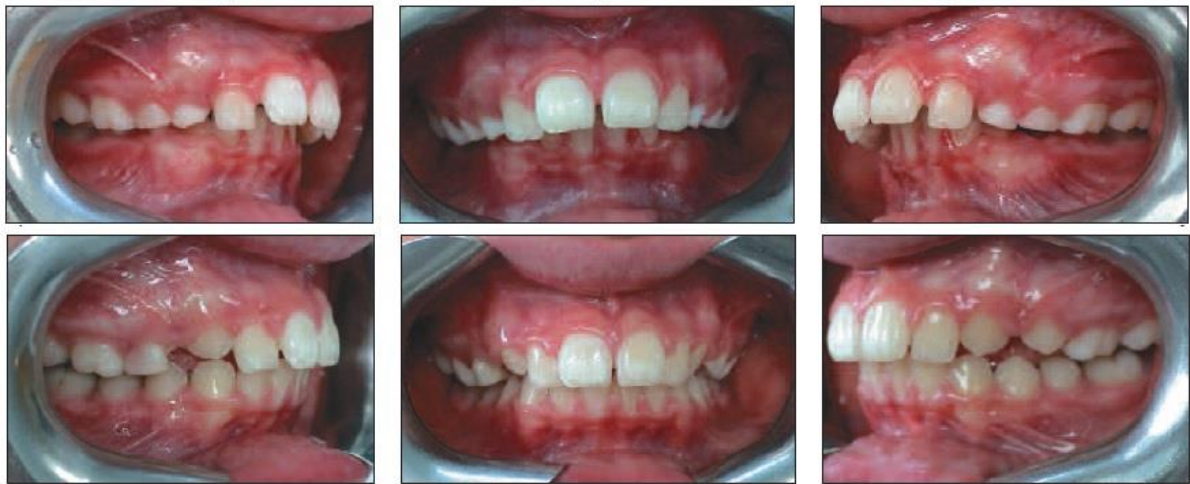

Figure 31 : Photos endobuccales avant et après port des bielles de Herbst (29). Notez l'amélioration de la concordance transversale des arcades, due à la croissance sagittale mandibulaire.

Dans les cas de rétromandibulies sévères, Yogosawa conseille d'utiliser une plaque maxillaire de surélévation, façonnée au niveau antérieur pour guider la mandibule en propulsion (inclinaison en avant et en haut). Cette plaque, conçue selon le même principe qu'un activateur, provoque une rotation horaire du plan mandibulaire (environ 10°), en théorie défavorable à la correction de la classe II squelettique, qui semble s'atténuer avec l'arrêt du port de l'appareil (28).

## 5. Orthodontie

Le syndrome de Brodie étant le plus souvent découvert de manière fortuite, sa prise en charge tardive nécessitera l'utilisation de techniques orthodontiques pour rétablir une occlusion postérieure fonctionnelle.

### 5.1. Syndrome de Brodie d'origine basale (Exognathie maxillaire et/ou Endognathie mandibulaire)

Lorsque le siège de l'anomalie est basal, maxillaire et/ou mandibulaire, le traitement orthodontique réalisera des compensations alvéolaires, par l'intermédiaire d'arcs maxillaires en contraction (palatoversion des secteurs postérieurs) et d'arcs mandibulaires en expansion (vestibuloversion des secteurs postérieurs). On va donc chercher à compenser au niveau occlusal, le décalage transversal qui existe au niveau des bases squelettiques.

Toutefois, ces mouvements alvéolaires et dentaires ne seront pas accompagnés de modifications basales, ce qui peut à terme provoquer plusieurs complications :

- Apparition de lésions parodontales (récessions gingivales, fenestrations osseuses), en particulier lors d'une vestibuloversion des secteurs postérieurs inférieurs.
- Création d'une instabilité occlusale due à des angulations interdentaires non physiologiques
- Risque de récives
- Modification de l'esthétique du sourire.

En effet, selon Zachrisson (59), un torque négatif dans les secteurs latéraux maxillaires appauvrit le sourire (triangles noirs). Le préjudice esthétique est encore plus important si l'atteinte est unilatérale.

De plus, la présence fréquente de supraclusion latérale crée un verrou occlusal qui gêne la réalisation des compensations alvéolaires, nécessitant dans ces cas l'utilisation de dispositifs de surélévation de l'occlusion (cales en résine, plaque de surélévation maxillaire).

Pour ces raisons, un traitement orthodontique de compensation devrait être réalisé uniquement pour les patients qui présentent les deux conditions suivantes :

- 1- Décalage transversal des bases squelettiques limité
- 2- Refus de la chirurgie

En dehors de ces deux indications, le praticien devra s'orienter vers une approche orthodontico chirurgicale.

## 5.2. Syndrome de Brodie d'origine alvéolaire

### 5.2.1. Intérêt des ancrages osseux (minivis)

De nombreuses méthodes conventionnelles permettant l'ingression des dents postérieures ont été proposées dans la littérature (forces extra-orales à traction haute, arcs d'ingression molaires (60)...). Toutefois, leur utilisation nécessite un appareillage lourd et complexe pour renforcer l'ancrage et limiter les effets parasites.

Dans ce contexte, l'apparition des ancrages osseux constitue une réelle évolution. En effet, des études récentes ont montré qu'il est possible d'obtenir une ingression des molaires avec des mini-vis d'ancrage orthodontiques (61) (62) ou des mini plaques (63) (64) (65) , et ce de façon stable et prédictible.

Il s'agit de dispositifs d'ancrage temporaire squelettique (ou DATSs) qui assurent un ancrage « absolu » lors des mécaniques de déplacement dentaire. En d'autres termes, ces éléments permettent d'appliquer des forces orthodontiques sur une ou plusieurs dents que l'on cherche à déplacer, et cela sans risque de perte d'ancrage.

Face au syndrome de Brodie, le choix du type d'ancrage osseux se porte préférentiellement vers les minivis pour des raisons de couts moins élevés, de facilité de mise en place (nombreuses zones d'implantation disponibles (66), taux succès important entre 80 à 90% selon les études (67) (68)) et d'utilisation (possibilité d'ancrage osseux en techniques directe ou indirecte).

De plus, les minivis assurent un ancrage absolu sans solliciter la coopération du patient, et pourront être déplacées et utilisées dans d'autres étapes du traitement (recul en masse du secteur incisivo canin, ingression du secteur antérieur maxillaire...).

Au niveau biomécanique, de par le positionnement du point d'application des forces, ces éléments vont permettre d'associer au mouvement d'ingression, des mouvements de palatoversion maxillaire et/ou de vestibuloversion mandibulaire, corrigeant ainsi dans le même temps la composante transversale et verticale de l'anomalie.

Le choix de leur positionnement, de leur nombre, de leur morphologie (longueur et diamètre) est fonction du type et de l'amplitude des mouvements recherchés.

En pratique, au maxillaire, une ou plusieurs minivis sont positionnées au niveau du site palatin médian ou para-médian (la zone de la suture médiane sera systématiquement évitée chez l'enfant en croissance), qui présente des conditions anatomiques favorables à l'implantation (importance du volume osseux et de l'épaisseur de gencive attachée, absence d'obstacles anatomiques) (69). Un module élastomérique est tendu entre la minivis et un bouton collé sur la face palatine des dents maxillaires atteintes pour réaliser les mouvements d'ingression et palatoversion. Du côté vestibulaire, une minivis est positionnée entre la 2eme prémolaire et la 1ere molaire. Elle est reliée aux

brackets/tubes des faces vestibulaires par une chaînette élastomérique pour soutenir le mouvement d'ingression.

A la mandibule, une seule minivis est mise en place du côté vestibulaire entre la 2ème prémolaire et la 1ère molaire. Un module élastomérique est tendu entre la minivis et un bouton collé sur la face linguale des dents mandibulaires concernées, (Figure 32)

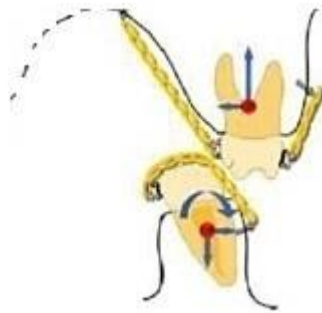


Figure 32 : Positionnement des minivis à l'arcade maxillaire et mandibulaire (70)

Il est préférable de réaliser une mise en charge progressive des minivis, avec un niveau de force de 30 à 50 g lors des premières activations. Avec la densification osseuse, l'intensité de la force sera augmentée progressivement jusqu'à 150 à 200 g.

Ces auxiliaires, qui facilitent la prise en charge de l'anomalie occlusale, sont actuellement très souvent utilisés, que ce soit dans les formes bilatérale ou unilatérale du Syndrome de Brodie.

La seule limite de ces dispositifs est liée à la présence des ressorts de traction (chaînettes élastomériques) au niveau des zones de contacts occlusaux qui peuvent rompre en cas d'occlusion serrée.

Enfin des corticotomies peuvent être réalisées pour accélérer et faciliter le mouvement. Cependant, la proximité entre les minivis et les corticotomies peut être source d'instabilité, ce qui ne concerne pas la minivis palatine médiane. La pose d'une miniplaque comme alternative existe mais cela augmente le caractère invasif et le coût du traitement.

## 5.2.2. Syndrome de Brodie bilatéral

### 5.2.2.1. Gestion de la supraclusion latérale

Face à un syndrome de Brodie bilatéral, une supraclusion latérale est fréquemment observée. En effet, l'absence de contacts occlusaux antagonistes autorise une égression des secteurs postérieurs notamment maxillaire, qui s'amplifie avec le temps. Cette supraclusion complique le traitement orthodontique, en gênant les mouvements des secteurs postérieurs maxillaire (palatoversion) et mandibulaire (vestibuloversion). De plus, il est difficile de baguer l'arcade mandibulaire de façon durable (décollements fréquents des attaches ou tubes). Pour éviter cela, il peut être intéressant d'associer un traitement multibagues maxillaire vestibulaire et lingual mandibulaire (70).

La gestion de la supraclusion passe ainsi par l'emploi d'une plaque de surélévation maxillaire amovible (Figure 33) qui permet une surélévation instantanée et temporaire de l'occlusion (37) (40). La coopération du patient est exigée pour un port le plus fréquent possible. Cette plaque sera conservée jusqu'au rétablissement des premiers contacts occlusaux postérieurs.






Figure 33 : Plaque de surélévation maxillaire (37)

#### 5.2.2.2. Correction de la malocclusion

##### 1. Phase de Nivellement/Alignement

Une fois la supraclusion latérale « levée », un traitement multiattache peut être mis en place. La phase de nivellement/alignement est réalisée de façon conventionnelle.

Les arcs mandibulaires peuvent être mis en expansion dès le départ, pour initier un redressement des secteurs postérieurs linguoversés. Pour favoriser ce mouvement, Chugh et al (37) proposent d'utiliser en fin de nivellement, un arc acier de gros diamètre (.040) qui sera inséré en expansion dans les tubes pour FEO des dernières molaires mandibulaires baguées et sur-ligaturé à un arc suffisamment rigide (arc acier 19.25).

##### 2. Rétablissement du contact occlusal postérieur

L'adjonction de torque latéral coronopalatin au maxillaire et coronovestibulaire à la mandibule, sur des arcs acier de section suffisamment importante, va permettre d'initier le rétablissement d'un contact occlusal postérieur. En effet, lors d'un syndrome de Brodie, les cuspides palatines maxillaires sont souvent plus « égressées », et de fait, l'effet de torque coronopalatin va favoriser la correction du sens transversal (contraction) et vertical (ingression) en un seul temps.

Par ailleurs, il est possible d'utiliser des accessoires de type tractions intermaxillaires «criss-cross ».

Il s'agit d'élastiques tendus entre des crochets soudés/clipés au niveau des zones interbrackets maxillaires et des attaches/ cleats linguaux collées au niveau des faces linguales mandibulaires (Figure 34).

Ces élastiques permettent de réaliser une palatoversion maxillaire et une vestibuloversion mandibulaire, ainsi qu'une diminution de la distance inter-molaire maxillaire et une augmentation de la distance inter-molaire mandibulaire.

Toutefois, le port de ces tractions demande une coopération importante du patient et les élastiques peuvent rompre si l'occlusion est très serrée. De plus, l'action des élastiques s'exerce sur les deux arcades alors que le siège de la malocclusion peut ne concerner que l'une d'elle.

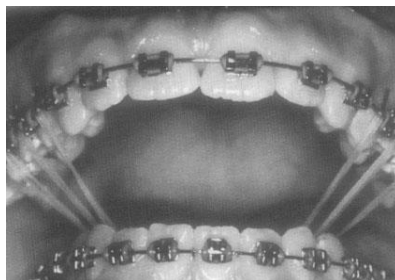


Figure 34: Élastiques Criss-cross (40)

Sur le plan biomécanique, une composante égressante s'exerce sur les dents concernées par le port des élastiques. Cette force, qui ne va pas dans le sens de la correction de la supraclusion latérale peut être à l'origine de plusieurs effets parasites : une rotation postérieure de la mandibule (ouverture du compas facial), une diminution du recouvrement antérieur pouvant aller jusqu'à l'ouverture d'une béance antérieure et la création de contacts prématurés (52) (71) (72).

Selon Proffit (25), cette égression des molaires est compensée chez l'adolescent par une croissance verticale du ramus, ce qui n'est pas le cas chez l'adulte pour qui les élastiques doivent être utilisés avec précautions.

Pour limiter l'apparition de ces effets parasites, notamment l'ouverture d'une béance antérieure, Chugh et al (37) ont utilisé une combinaison associant une FEO à traction haute réglée en légère contraction avec des exercices musculaires de mastication. L'appui occipital de la FEO provoque de façon mécanique une expansion d'arcade (torque corono vestibulaire exprimé au niveau des 1ères molaires), mais celle-ci est contrebalancée par une contraction de l'arc facial. La FEO permet ainsi une contraction d'arcade mais également un contrôle vertical des 1ères molaires, ce qui facilite le passage d'articulé. S'ils obtiennent ainsi la fermeture d'une béance antérieure de plus d'1 cm, ce dispositif demande une excellente coopération du patient (port fréquent du casque et réalisation des exercices musculaires) et des effets parasites liés aux élastiques subsistent à l'arcade mandibulaire (égression des molaires mandibulaires, rotation postérieure mandibulaire).

Une fois le contact occlusal postérieur retrouvé (12 à 18 mois sont souvent nécessaires), la plaque de surélévation maxillaire peut être retirée. Le port des élastiques criss cross est prolongé et la contraction de l'arcade maxillaire avec des arcs acier peut être débutée.

Certains auteurs ont également recommandé de réaliser un traitement associant des extractions. L'extraction des premières prémolaires maxillaires peut ainsi contribuer à la contraction de l'arcade ainsi qu'à la réduction du surplomb. On évitera cependant les extractions mandibulaires pour favoriser l'expansion de l'arcade ce qui contraint le plus souvent à des finitions de classe II thérapeutique (40) (21).

Enfin, si l'on souhaite rétablir un contact occlusal postérieur sans développer de forces égressantes sur les dents atteintes, il est préférable de s'orienter vers l'utilisation d'ancrages osseux en association avec des modules élastomériques, mis en place au niveau de chaque héli arcade (Figure 35).

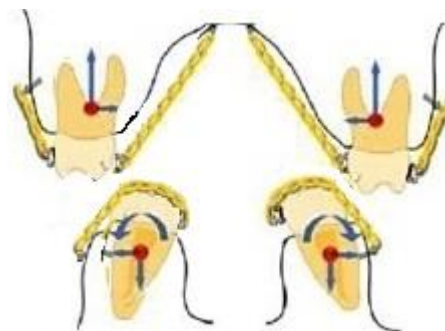


Figure 35 : Traitement d'un syndrome de Brodie bilatéral avec ancrages osseux (70)

### 5.2.3. Syndrome de Brodie unilatéral

#### 5.2.3.1. Gestion de la supraclusion latérale

Cette forme clinique peut également présenter une supraclusion latérale du côté de la malocclusion. Pour augmenter la hauteur postérieure inter arcade et permettre la prise en charge du secteur mandibulaire atteint, des cales molaires en résine seront disposées du côté controlatéral dès le début du traitement. L'inconfort reste important et il sera nécessaire au cours du traitement orthodontique, de graduellement diminuer la hauteur des cales.

Garcia et al (19) proposent une autre solution qui consiste en l'utilisation d'une plaque de surélévation à l'arcade maxillaire dont l'épaisseur côté sain devra permettre de ménager un espace suffisant (2mm) du côté opposé pour placer les attaches mandibulaires (Figure 36).

Il faut noter qu'en présence d'un syndrome de Brodie unilatéral avec supraclusion latérale du côté atteint, le plan d'occlusion présente initialement une bascule dans le plan frontal (bascule latérale) et antéro-postérieur (bascule postérieure).

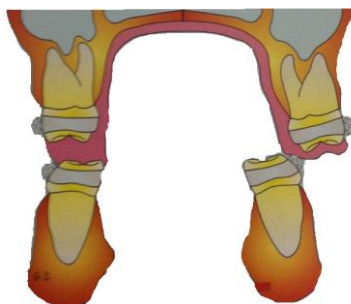


Figure 36: Plaque de surélévation maxillaire en cas de Brodie unilatéral (19)

#### 5.2.3.2. Correction de la malocclusion

##### 1. Phase de Nivellement/Alignement

La première phase du traitement consiste en une prise en charge sectorielle maxillaire et mandibulaire du côté atteint. Des arcs Niti de section croissante, permettront le nivellement/alignement de ces secteurs.

##### 2. Rétablissement du contact occlusal postérieur

Face à ce type de cas, l'utilisation d'élastiques de type criss cross n'est pas indiquée puisque les effets parasites liés aux forces d'égression, peuvent accentuer la bascule frontale du plan d'occlusion.

Ainsi il est préférable de rétablir un contact occlusal du côté atteint par une ingression des dents concernées (73). Cette correction unilatérale nécessite l'utilisation d'ancrages osseux (minivis) en association avec des modules élastomériques, comme décrit précédemment en 5.2.1.

Une fois le contact occlusal postérieur rétabli, l'ensemble des dents peut être pris en charge. Le traitement se poursuivra par la correction des problèmes intra-arcades (encombrement, axes dentaires) et inter arcades (relations occlusales sagittales, surplomb et recouvrement).

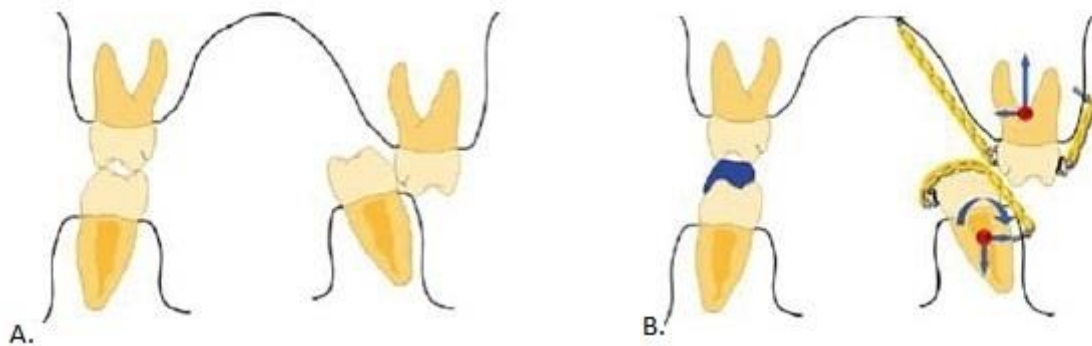


Figure 37 : Syndrome de Brodie unilatéral gauche (70)

A. Relations molaires initiales

B. Système de force agissant du côté atteint

Jung rapporte l'utilisation de cette technique dans le traitement d'un syndrome de Brodie unilatéral chez un patient adulte (70). Il obtient ainsi une diminution de la largeur intermolaire maxillaire de 2,2 mm et une augmentation de la largeur intermolaire mandibulaire de 5,1 mm au cours du traitement. La superposition des tracés céphalométriques a montré une ingressión de 4,8 mm de la 1ère molaire maxillaire et de 1,4 mm de la 1ère molaire mandibulaire.

### 5.3. Occlusion de Brodie localisée à une dent (scissor bite)

Face à une occlusion en ciseaux localisée à une dent, ou plus précisément un couple de dents antagonistes, il est nécessaire de déterminer le siège de l'anomalie (maxillaire, mandibulaire, ou association des deux) pour adapter la thérapeutique à mettre en place.

De façon schématique, lorsque deux dents antagonistes sont concernées, il convient dans un premier temps d'ingresser et redresser la molaire maxillaire pour permettre dans un second temps le redressement de la molaire mandibulaire sans résistance. Il est ensuite possible de laisser « s'asseoir » l'occlusion (Figure 38).

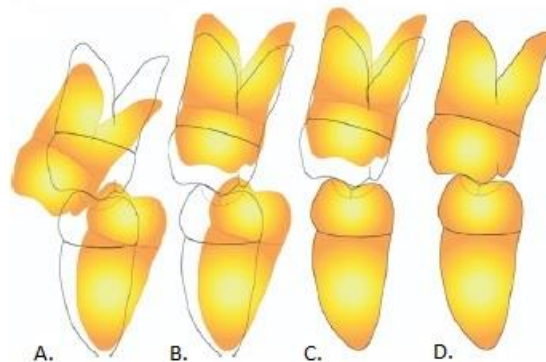


Figure 38 : A. Articulé en ciseaux au niveau molaires B. Ingressión et palatoversion coronaire de la molaire maxillaire C. Redressement de la molaire mandibulaire sans résistance D. Etablissement de l'occlusion (71)

Les 2èmes molaires maxillaires et mandibulaires sont les dents les plus fréquemment atteintes ,pour des raisons chronologiques : il s'agit de dents « terminales » de l'arcade, dont l'éruption tardive (12 ans) peut faire l'objet de retards ou difficultés de mise en place liés à un manque de place sur l'arcade (encombrement postérieur).A noter que cela peut également toucher les 1ères molaires et les prémolaires (74).

Les possibilités thérapeutiques ont donc davantage été développées pour les 2èmes molaires, mais elles peuvent convenir aux 1ères molaires et prémolaires en adaptant les mécaniques orthodontiques et la conception des appareils utilisés.

Lorsque le diagnostic d'occlusion en ciseau est réalisé précocement, les dents concernées par l'anomalie n'ont pas le temps de s'égresser. Le rétablissement d'un contact occlusal peut donc être obtenu simplement par un appareillage sectoriel et des déformations du 1er ordre (inset maxillaire ou off set mandibulaire) et 3ème ordre (torque radiculo vestibulaire maxillaire ou torque radiculolingual mandibulaire).

Si l'on constate une égression de ces dents, une plaque de surélévation ou des cales sont nécessaires pour lever temporairement l'interférence occlusale.

Quel que soit la technique utilisée, on note une diminution du recouvrement antérieur transitoire lors du saut d'articulé (interférence occlusale de la cuspide palatine de la molaire maxillaire), avec un retour au recouvrement initial dès la correction obtenue.

### 5.3.1. Thérapeutiques concernant les 2emes molaires maxillaires

#### 5.3.1.1. Techniques amovibles

##### 5.3.1.1.1. Plaque maxillaire amovible avec bras vestibulaire postérieur

Il s'agit d'un appareil maxillaire amovible en résine dont la rétention est assurée par un bandeau vestibulaire et des crochets d'Adams situés au niveau des 1ères molaires. Du côté de l'articulé en ciseau, un hélix prolongé par un bras vestibulaire de gros diamètre (.040) est soudé au crochet d'Adams de façon à se retrouver en regard de la 2ème molaire. Une activation au niveau du bras vestibulaire va permettre la palatoversion de cette dent. Par ailleurs, la plaque maxillaire peut englober la face occlusale des 1ères molaires et prémolaires pour faciliter le passage d'articulé.

L'inconvénient majeur est que l'occlusion agit à l'inverse lorsque l'appareil n'est pas porté. L'efficacité du traitement repose donc sur la coopération du patient, qui doit porter son appareil le plus souvent possible.

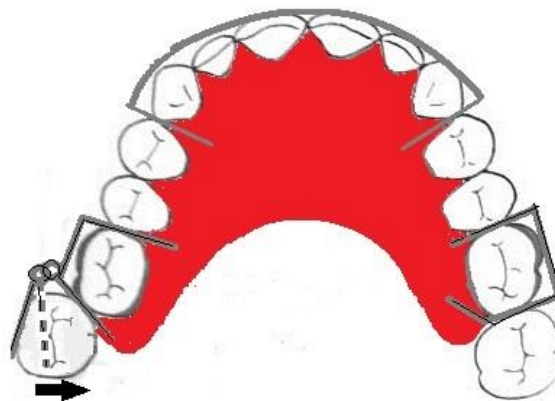


Figure 39 : Plaque maxillaire amovible

#### 5.3.1.2. Techniques fixes

##### 5.3.1.2.1. Arc Transpalatin modifié.

Kucher et Weiland (75) proposent une mécanique orthodontique appelée « The palatal intrusion technique ». Elle permet l'application d'une combinaison de forces au niveau de la dent, associant ingression, coronoversion palatine et contrôle du torque radiculo vestibulaire.

L'appareil est constitué d'un transpalatin relié aux 1ères molaires maxillaires qui serviront d'ancrage. Des crochets sont soudés au transpalatin en direction postérieure, de façon à ce que l'extrémité du crochet soit légèrement plus postérieure et apicale que les 2èmes molaires. Un bouton est collé sur les faces palatines de ces dents, et une chaînette élastomérique est mise en tension entre le crochet du transpalatin et le bouton collé. La chaînette doit être remplacée toutes les 3-4 semaines.

Pour améliorer le contrôle du torque molaire et renforcer l'ancrage, un arc sectionnel peut être ajouté. En réaction à la force d'ingression agissant sur les 2èmes molaires, une force extrusive est exercée sur les 1ères molaires. Toutefois, l'expérience clinique montre que cet effet parasite représente rarement un problème, puisque contrebalancé à la fois par les forces occlusales et les précautions d'ancrage (transpalatin et arc sectionnel).

Cet appareil, simple à réaliser et à mettre en œuvre, permet une correction rapide (2 à 3 mois) de l'occlusion en ciseaux (76). Il peut être utilisé si l'atteinte est uni ou bilatérale. Il nécessite une adaptation intra buccale parfaite pour éviter un inconfort du patient (le crochet soudé ne doit être ni trop compressif sur la gencive palatine, ni trop long pour éviter d'empiéter sur le palais mou). Des irritations gingivales peuvent apparaître si l'hygiène du patient est mauvaise.

Plusieurs auteurs comme Nakamura et al. (77) ou Reddy et al. (78) ont légèrement modifié ce système. Ils disposent la chaînette entre le crochet soudé du transpalatin et le tube vestibulaire de la bague de la 2ème molaire, la chaînette passant alors par-dessus la face occlusale de la dent. Cette technique permet d'augmenter la composante d'ingression et de version corono-palatine appliquée sur la 2ème molaire, mais la chaînette peut rompre lors du passage d'articulé de la cuspside mesio palatine.

Cette technique peut également être utilisée lorsque l'anomalie concerne les 1eres molaires, en choisissant les 2èmes prémolaires ou 2èmes molaires comme ancrage (77).

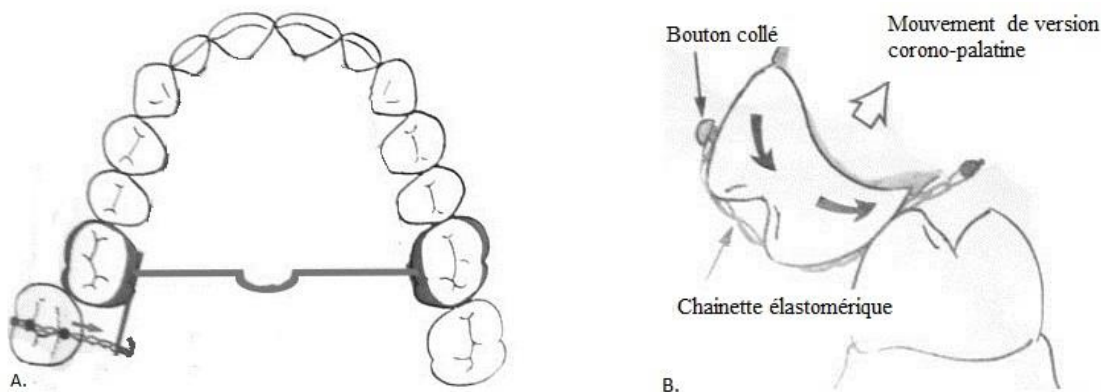


Figure 40 : Transpalatin modifié en vue occlusale (A.) et frontale (B.) (77)

#### 5.3.1.2.2. Quad Hélix en contraction (21) (53)

Lorsque les deux 2èmes molaires sont concernées, l'activation de l'appareil doit être bilatérale. La contraction associe un mouvement d'ingression des molaires qui contribue à la correction verticale et facilite le saut d'articulé. Dans les cas où l'ingression molaire est importante, la dépose de l'appareil après traitement permettra une récurrence d'égression.

La correction de l'articulé exagéré ne se fait que sur les deux dents baguées et pas sur les secteurs latéraux ; il est possible dans les cas plus étendus (atteinte de prémolaires) d'adjoindre des bras latéraux vestibulaires (Figure 41).



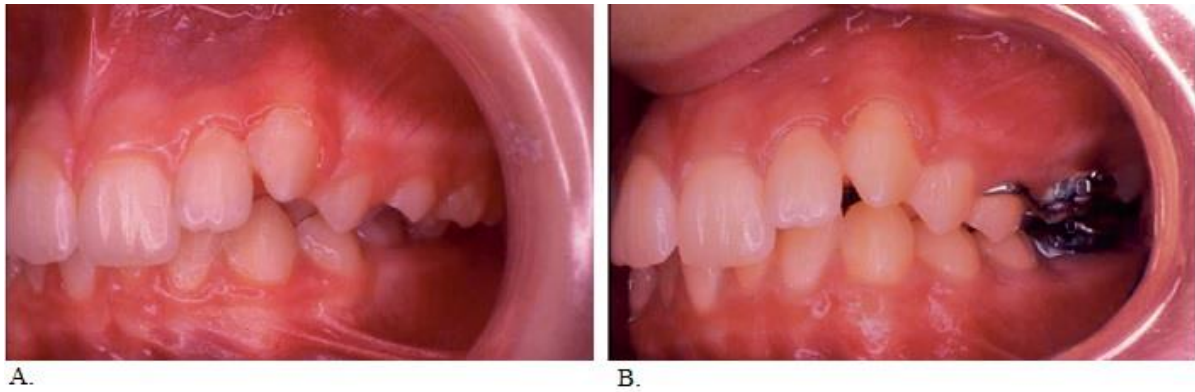


Figure 41: Quad Hélix en contraction avec bras vestibulaire (21)  
 A. Situation initiale B. Après correction de l'occlusion de la prémolaire et de la molaire

Lorsque l'anomalie est unilatérale, c'est-à-dire qu'elle ne concerne qu'une seule 2ème molaire maxillaire, l'emploi de cet appareil est plus délicat car il doit être utilisé de façon asymétrique (Figure 42). La correction de l'occlusion en ciseaux est réalisée par l'adjonction de torque radiculo vestibulaire au niveau de la molaire atteinte, qui s'accompagne alors d'une ingression de cette dent et d'une égression parasite de la molaire d'ancrage controlatérale. Cet effet parasite est largement contrebalancé par les forces occlusales, mais pour plus de précautions, il est préférable d'augmenter l'ancrage (renfort par des bras latéraux, augmenter le nombre de dents prises en charge).

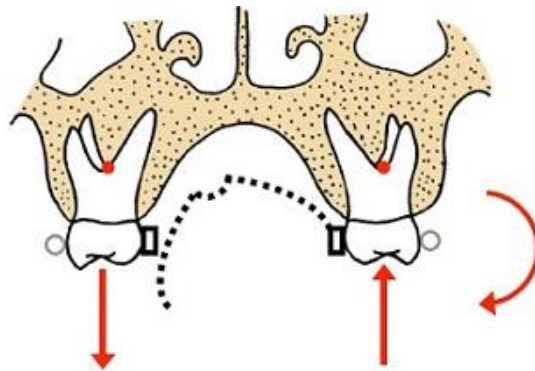


Figure 42: Activation asymétrique du quad hélix pour corriger l'articulé inversé unilatéral gauche

#### 5.3.1.2.3. Technique nécessitant un ancrage osseux en méthode directe (71) (79) (80)

L'utilisation d'un ancrage osseux en technique directe permet de s'affranchir des effets parasites liés à l'utilisation des techniques conventionnelles vu précédemment (perte d'ancrage vertical molaire, diminution du recouvrement antérieur, postéro-rotation mandibulaire), et ce sans solliciter la coopération du patient.

Le système est composé d'une minivis positionnée au niveau du rempart alvéolaire palatin (de préférence entre la 2ème prémolaire et la 1ère molaire, afin d'éviter de léser le paquet vasculo nerveux présent à proximité de la 2ème molaire (artère palatine descendante et nerf grand palatin) (81)) et d'un tube collé sur la face vestibulaire de la 2ème molaire.

Une chaînette élastomérique est ensuite tendue entre la minivis et le tube vestibulaire de la 2ème molaire. La correction de l'articulé en ciseau est réalisée en 3-4 mois.

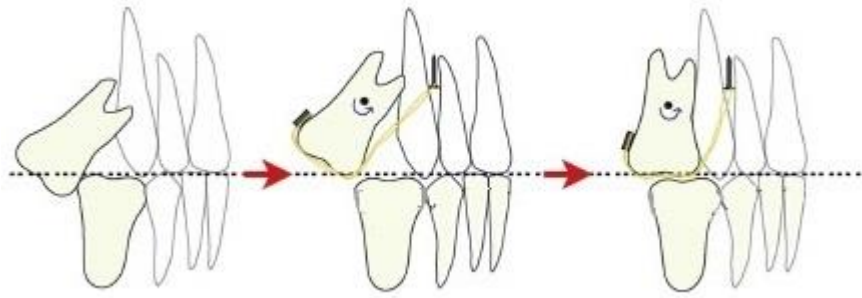


Figure 43 : Correction d'un articulé en ciseau avec la technique d'ancrage osseux en méthode directe (71)

#### 5.3.1.2.4. Technique avec ancrage osseux en méthode indirecte (« DRAGON HELIX »)

Le « DRAGON HELIX Appliance » (73), est un appareillage fixe constitué d'un ressort et d'un ancrage osseux en technique indirecte, qui permet la correction d'une occlusion en ciseau sans risque de perte d'ancrage.

Ce système est composé de trois unités (Figure 44):

- Une unité stable (ancrage indirect), constituée d'une minivis située entre la 1ère et 2ème prémolaire et reliée à la 1ère molaire par un arc acier 19.25 collé au niveau de sa face vestibulaire
- Une unité mobile (2ème molaire maxillaire)
- Une force motrice (ressort « DRAGON HELIX »)

Ce ressort est constitué de 8 à 10 hélix d'acier de section 16.22, collé par l'intermédiaire de ces extrémités d'un côté sur la face vestibulaire de la 1ère molaire et de l'autre côté sur la face occlusale de la 2ème molaire. Il doit préférentiellement être situé en regard du rebord gingival vestibulaire des dents supports.

S'il est trop proche de la gencive, il existe un risque d'inflammation lié à la pression de l'appareil, et si au contraire cette partie est placée trop coronairement, l'efficacité du système sera diminuée (bras actif plus court). Une fois « activé », le ressort délivre une force de 200-250mg.




Figure 44 : Système « DRAGON HELIX »  
A. Schéma du système B. Vue endobuccale (73)

Selon Yun et al. (73), cet appareil possède de nombreux avantages :

- Une seule minivis est nécessaire
- La force délivrée par l'appareil est constante et continue
- L'inconfort du patient est minimisé (volume réduit de l'appareil)
- Pas de risque de perte d'ancrage

La mobilité de la minivis doit être vérifiée à chaque rendez-vous car la mécanique du système repose sur un ancrage indirect absolu. Si la minivis devient mobile, un déplacement de la molaire d'ancrage peut apparaître.



### 5.3.1.3. Extractions des 2èmes molaires

Selon Quinn (82), la présence d'un articulé en ciseau localisé au niveau des 2èmes molaires, peut justifier leur extraction et remplacement par les dents de sagesse. Deux cas de figure peuvent se présenter :

-Chez l'adulte, lorsque les dents de sagesse sont présentes sur l'arcade, il est nécessaire de contrôler leur morphologie (éventuel délabrement coronaire), leur taille et leur environnement parodontal avant d'extraire les 2èmes molaires. Une mécanique de mésialisation sera ensuite réalisée pour mettre en place les dents de sagesse au contact des 1ères molaires.

-Chez l'adolescent, bien que l'éruption des dents de sagesse ne puisse être prédite avec certitude, il est possible d'évaluer un certain nombre de critères qui influencent la mise en place de ces dents sur l'arcade.

L'étude d'Orton-Gibbs et al. (83) (84), a pour but d'étudier l'éruption des dents de sagesse après extraction des 2èmes molaires. Des examens cliniques et complémentaires (radiographies panoramiques et modèles d'études) sont réalisés pour déterminer les paramètres suivants : la position/orientation, la morphologie et la taille des dents de sagesse avant éruption, puis l'environnement parodontal et la fonction occlusale une fois celles-ci en occlusion.

Les résultats ont montré qu'au cours de l'éruption, les 3èmes molaires maxillaires et mandibulaires se redressent spontanément et progressivement dans le sens mesio-distal puis réalisent une translation horizontale qui permet la fermeture de l'espace d'extraction. Toutefois les 3èmes molaires mandibulaires présentent souvent des racines courbées distalement, et le parallélisme radiculaire avec la 1ère molaire est rarement obtenu sans traitement. Ainsi, cette étude a montré que 99% des dents de sagesse maxillaires et 96% des dents de sagesse mandibulaires étaient en bonne position (ou du moins acceptable) à la fin de leur éruption.

Toutefois, l'observation clinique est moins catégorique puisqu'elle rapporte le plus souvent une évolution horizontale de la dent de sagesse mandibulaire après extraction de la 2ème molaire.

L'environnement parodontal et la fonction occlusale des 3èmes molaires étaient satisfaisants, tout comme leur diamètre mesio-distal (0.70 mm plus étroit au maxillaire et 0.55 mm plus large à la mandibule par rapport aux 2èmes molaires)

Enfin, cette option thérapeutique présente l'avantage d'obtenir un gain de place sur l'arcade, qui pourra être utilisé pour corriger un éventuel encombrement postérieur.

### 5.3.2. Thérapeutiques concernant les 2èmes molaires mandibulaires

Tout comme au maxillaire, la 1ère molaire mandibulaire est très rarement touchée, c'est pourquoi nous nous intéresserons plus particulièrement aux thérapeutiques qui concernent la 2ème molaire.

#### 5.3.2.1. Arc lingual modifié et module élastomérique

Nakamura (77) utilise le même système vu en 5.3.1.2.1. en l'adaptant à l'arcade mandibulaire. L'appareil est constitué d'un arc lingual relié aux 1ères molaires mandibulaires qui serviront d'ancrage. Un arc orienté postérieurement est soudé au niveau de la face vestibulaire des bagues, de façon à se retrouver en regard des dents atteintes. Un bouton est collé sur les faces linguales de ces dents, et une chaînette élastomérique est mise en tension entre l'arc et le bouton collé. Dès que le redressement des molaires est effectué, un arc sectionnel allant de la 2ème prémolaire à la 2ème molaire peut être ajouté pour améliorer le contrôle du torque et renforcer l'ancrage.

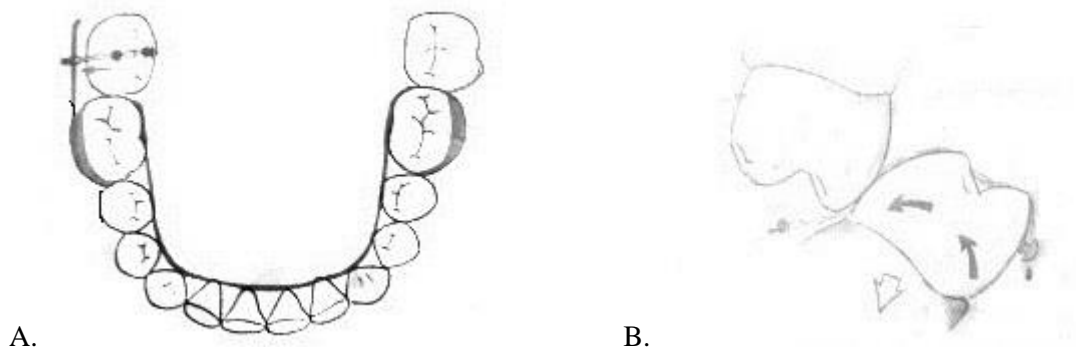


Figure 45 : Arc lingual modifié en vue occlusale (A) et frontale(B) (77)

### 5.3.2.2. Technique nécessitant un ancrage osseux en méthode directe

Cette technique nécessite la pose d'une minivis du côté vestibulaire, entre la 2ème prémolaire et la 1ère molaire. Un module élastomérique est tendu entre la minivis et un bouton collé sur la face linguale de la 2ème molaire pour redresser et ingresser cette dent.

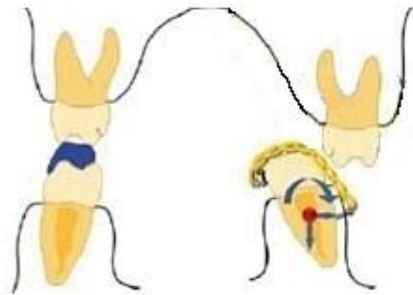


Figure 46 : Version coronovestibulaire et ingression de la 2ème molaire mandibulaire (70)

### 5.3.2.3. Technique nécessitant un ancrage osseux en méthode indirecte

Cette technique utilise une unité d'ancrage importante pour redresser la molaire mandibulaire. En effet, l'ancrage est assuré à la fois par un collage sectoriel allant de la 1ère prémolaire à la 1ère molaire, mais également par une minivis située entre la 2ème prémolaire et 1ère molaire et connectée à la 1ère molaire par un arc 19.25 acier. L'arc utilisé en vestibulaire doit être façonné pour former un crochet en regard de la 2ème molaire. Une chaînette est ensuite tendue entre le crochet et un bouton collé sur la face linguale de la 2ème molaire.

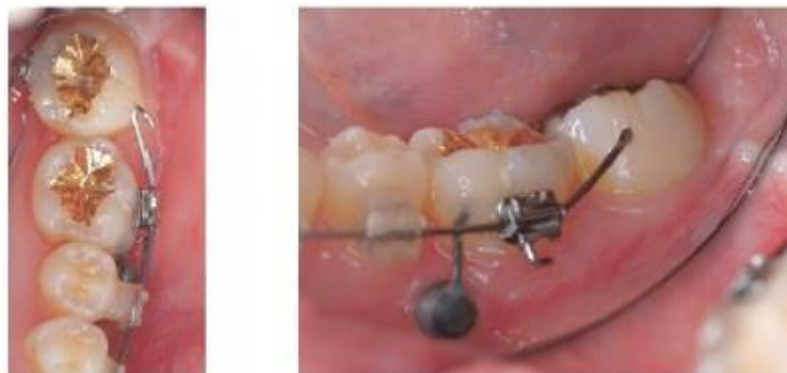

Figure 47: Redressement de la molaire mandibulaire par technique d'ancrage osseux indirect (73)

#### 5.3.2.4. Extractions des 2èmes molaires

Comme vu en 5.3.1.3. , les 2èmes molaires mandibulaires peuvent être extraites lorsque leur remplacement par les dents de sagesse est possible.

### 6. Chirurgie

Si de nombreux moyens orthodontiques peuvent être mis en œuvre, la complexité du traitement de la supraclusion latérale et les déformations importantes des arcades qui s'aggravent dans le temps, orientent souvent vers une prise en charge orthodontico-chirurgicale.

Il est nécessaire de rappeler qu'idéalement, il faudrait agir uniquement sur l'arcade (maxillaire/mandibulaire) et les niveaux (osseux/alvéolaire) impliqués: les exoalvéolies/endoalvéolies devraient être décompensées, tandis que les exo/endognathies devraient être traitées au niveau basal. Toutefois, la réalité est plus complexe, l'intrication des niveaux d'atteinte est fréquente et les deux maxillaires sont le plus souvent touchés. Il est donc souvent délicat de distinguer la part basale et/ou alvéolaire de la dysmorphie.

Lorsque le décalage transversal des bases osseuses est trop sévère (syndrome de Brodie bilatéraux complets) ou associé à d'autres dysmorphoses (du sens vertical notamment) chez un patient en fin de croissance, la thérapeutique s'orientera vers une prise en charge orthodontico chirurgicale. En effet, la chirurgie évite lorsque l'atteinte est basale, la réalisation de compensations dento-alvéolaires exagérées, instables ou préjudiciables à l'esthétique du sourire.

Cette option thérapeutique s'intègre dans une prise en charge pluridisciplinaire qui nécessite une étroite collaboration entre orthodontiste, chirurgien maxillo-facial et dentiste omnipraticien. La faisabilité de l'acte chirurgical est déterminée par la confrontation des conditions cliniques, radiographiques (péri apicales et céphalométriques) et de la simulation de la chirurgie par les moulages montés en articulateur.

La chirurgie va là aussi chercher à obtenir une contraction maxillaire et/ou une expansion mandibulaire. La supraclusion latérale et les éventuelles anomalies squelettiques sagittales et/ou verticales sont corrigées dans le même geste opératoire.

Le calendrier thérapeutique débute le plus souvent par une préparation orthodontique (6 à 12 mois) qui précède la chirurgie. Cette phase poursuit plusieurs objectifs:

#### ➤ Gestion du sens vertical :

Dans un certain nombre de cas, que ce soit dans les syndromes uni ou bilatéraux, l'absence de contacts occlusaux entraînent :

1- une supraclusion latérale par égression dento-alvéolaire (d'autant plus importante si une exoalvéolie maxillaire et/ou endoalvéolie mandibulaire sont présentes) mais aussi par croissance verticale excessive postérieure. Il est d'ailleurs souvent difficile de déterminer les zones concernées.

2- une bascule postérieure (syndromes bilatéraux) ou « vrillage » (bascule postérieure et latérale dans les syndromes unilatéraux) du plan d'occlusion.

Par l'examen clinique, on pourra déterminer :

- ✓ La part de correction alvéolodentaire (orthodontie ou chirurgie segmentaire)
- ✓ La part de correction basale (osteotomie maxillaire ou mandibulaire)

➤ Gestions des axes des procès alvéolaires :

Deux cas de figures doivent être envisagés :

-Dans les cas de syndrome de Brodie dont l'étiologie est uniquement squelettique et le décalage important (cas relativement rares), une adaptation occlusale naturelle des dents se produit pour limiter le décalage transversal basal. On parle de compensations alvéolaires, qui dans le cadre de cette anomalie, se caractérisent par une palatoversion maxillaire et vestibuloversion mandibulaire des secteurs postérieurs.

Ainsi lorsque ces compensations sont présentes, l'orthodontiste va chercher à les supprimer (phase de décompensation) pour rétablir, au niveau des relations occlusales, un écart identique aux déplacements chirurgicaux envisagés. Il donne alors au chirurgien l'amplitude de déplacement nécessaire à la correction squelettique.

-Dans les cas de syndrome de Brodie présentant une atteinte basale relativement faible, associée à une atteinte alvéolaire importante avec des secteurs latéraux vestibuloversés au maxillaire et linguoversés à la mandibule (Figure 48) la réalisation d'un traitement orthodontique de compensation sera compliqué par les interférences occlusales liées à la supraclusion latérale (l'utilisation de cales est difficile car l'épaisseur nécessaire produit un inconfort très important au patient).

Ainsi une chirurgie segmentaire de première intention peut être proposée (gestion du sens vertical) puis poursuivie par le traitement orthodontique dans un cadre anatomique et occlusal plus favorable.

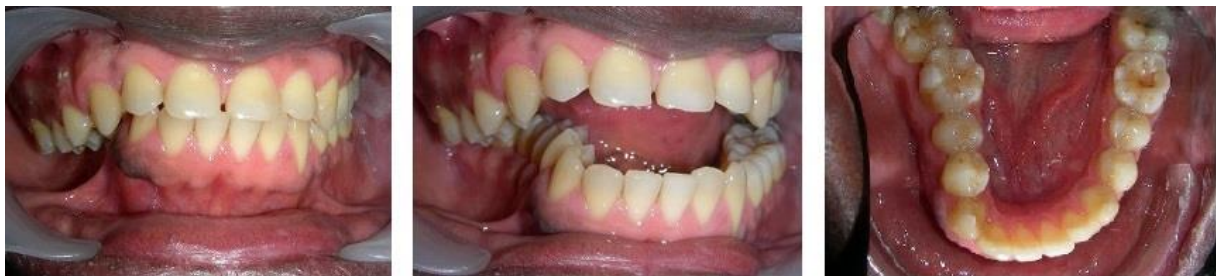

Figure 48: Syndrome de Brodie unilatéral nécessitant une chirurgie segmentaire de première intention  
(Courtoisie du Dr Bardinet)

➤ Gestion des problèmes intra-arcades :

La préparation orthodontique a pour but d'harmoniser les formes d'arcades et d'obtenir un alignement dentaire optimal. On cherche ainsi à réaliser l'alignement/nivellement des dents, la résolution de l'encombrement, la correction des dystopies dentaires et le rétablissement, si possible, de la symétrie d'arcade.

De façon plus spécifique au syndrome de Brodie, en cas de Lefort I de contraction maxillaire, un diastème inter incisif maxillaire est aménagé (si contraction antérieure et postérieure), tandis que lors d'une distraction symphysaire mandibulaire, on cherche à faire diverger les racines dentaires au niveau de la zone d'ostéotomie.

La préparation orthodontique ne présente pas de difficultés particulières, hormis la gestion du sens vertical avec l'utilisation de dispositifs de surélévation de l'occlusion (cales, plan de désocclusion) ou de minivis (mouvement d'ingression) en cas de supraclusion latérale. Le nivellement et l'alignement des arcades se font de façon classique jusqu'à la pose d'arcs chirurgicaux (acier full size).

Ces arcs présentent à l'arcade maxillaire et/ou à l'arcade mandibulaire trois boucles de « fermeture » adaptables pendant le temps opératoire :

-une boucle située au milieu de l'arc pour permettre une disjonction médiane (en cas de contraction maxillaire, cette boucle sera construite « ouverte » avant la chirurgie puis fermée après celle-ci, et l'inverse sera réalisé en cas d'expansion mandibulaire)  
-les deux autres étant placées entre les canines et prémolaires pour pouvoir ajuster les arcs si des traits d'ostéotomies latérales étaient nécessaires.  
Des pitons chirurgicaux (clipés ou soudés) sont positionnés entre chaque dent pour assurer le blocage inter maxillaire lors de la chirurgie.

Une fois les objectifs atteints, un nouveau bilan pré chirurgical (modèles et nouvelles radiographies) est réalisé. Les modèles sont montés en articulateur pour simuler l'intervention et permettre la réalisation de gouttières de repositionnement des arcades qui guident le chirurgien pour évaluer les déplacements à réaliser et assurent l'occlusion post chirurgicale.

## 6.1. Chirurgie maxillaire

Plusieurs chirurgies sont rapportées dans la littérature pour obtenir une contraction basale maxillaire.

### 6.1.1. Ostéotomie de type Lefort I avec contraction maxillaire.

L'ostéotomie Le Fort I est une intervention chirurgicale réalisée sous anesthésie générale, qui consiste à séparer le plateau palato-dentaire du reste des maxillaires en le sectionnant presque horizontalement au-dessus des apex dentaires et verticalement au niveau de la suture ptérygo-maxillaire (Figure 49). Cette section est réalisée par voie endobuccale à l'aide de petites fraises et des ostéotomes, mais il est préférable de recourir à la Piézo-chirurgie pour réaliser une section fine, précise et non traumatique. Cette première étape permet de mobiliser en une seule pièce la totalité de l'arcade maxillaire (« down fracture ») et de lui imprimer des mouvements dans les différentes directions de l'espace (avancée/recul dans le plan sagittal, impaction/épaction dans le plan vertical, expansion/contraction dans le plan frontal).

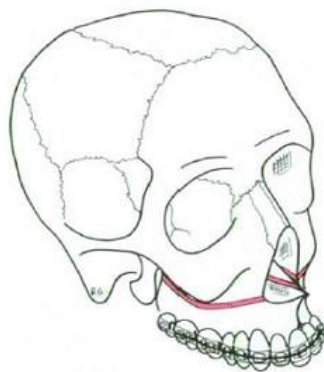


Figure 49: Tracé d'une ostéotomie de Lefort I (86)

Dans un second temps, une disjonction intermaxillaire est effectuée pour contracter le maxillaire. Une résection osseuse médiane en triangle à pointe antérieure est réalisée avec une fraise boule de gros diamètre afin de réséquer un volume osseux suffisant. La contraction postérieure de l'arcade est ainsi obtenue après rapprochement des hémis maxillaires droit et gauche (Figure 50). La gouttière maxillaire

issue des modèles d'étude permet de s'assurer du bon positionnement des secteurs droit et gauche avant de les fixer avec des plaques en titane.

Compte tenu de l'épaisseur de la muqueuse palatine, cette technique permet une contraction maximale d'environ cinq à six millimètres. La muqueuse palatine doit être respectée pour ne pas risquer de communication bucco-nasale (20) (19).

Selon Beziat (23), la stabilité de cette intervention ne pose pas de problème.

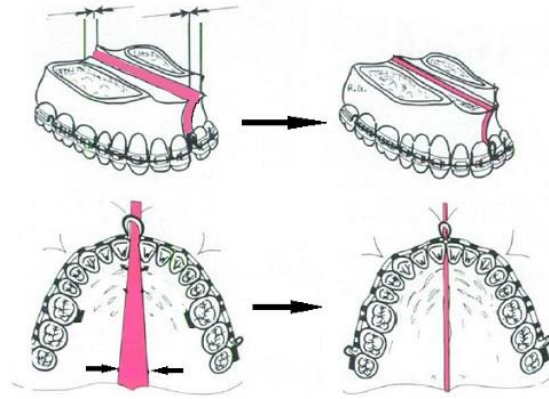


Figure 50: Schéma d'une contraction maxillaire (86)

Dans la littérature, plusieurs auteurs ont rapportés des cas traités par des techniques similaires :

-Ramsay et al (27) réalisent chez une patiente adulte présentant un syndrome de Brodie bilatéral, une ostéotomie de Lefort I (3 segments dentaires) avec une impaction postérieure pour corriger la supraclusion latérale associée. Ce schéma de découpe est utilisé en présence de torus palatin, mais nécessite l'extraction des premières prémolaires maxillaires pour réaliser le trait d'ostéotomie (Figure 51).

-Krekmanov et al (87) effectuent après une chirurgie de Lefort I, plusieurs traits d'ostéotomies parallèles entre eux au niveau du maxillaire (Figure 51). Chaque segment osseux doit être maintenu fixé au niveau du périoste pour favoriser la cicatrisation. Ce type d'ostéotomie permet de mieux répartir les contraintes au niveau basal et limite les modifications de forme de la voute palatine. Il faut cependant faire attention à la proximité avec l'artère grande palatine lors de la réalisation des ostéotomies latérales.

Enfin, Garcia et al (19) proposent face à un syndrome de Brodie unilatéral, la réalisation d'une ostéotomie de type Lefort I associée à une contraction médiane et une ostéotomie supérieure du côté atteint pour corriger la supraclusion latérale dans le même temps.

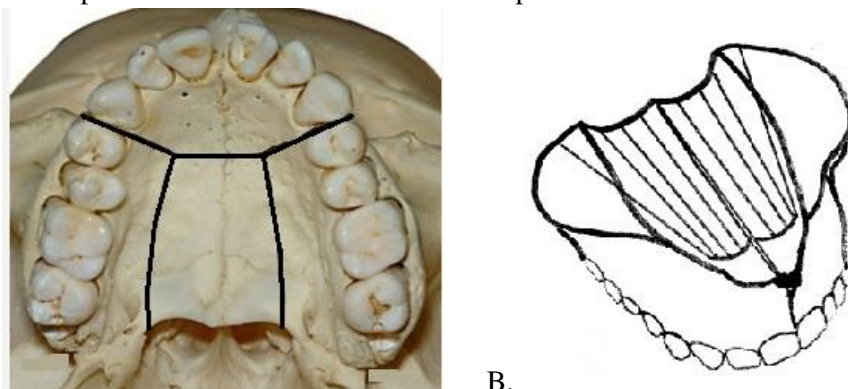


Figure 51 : Différentes formes d'ostéotomies selon Ramsay (A) et Krekmanov (B) (27) (87)

### 6.1.2. Ostéotomie segmentaire de Schuchardt

Le chirurgien peut réaliser une contraction sectorielle à l'aide d'une ostéotomie segmentaire de Schuchardt (88). Cette ostéotomie sub-apicale postérieure permet la mobilisation uni ou bilatérale des secteurs prémolo-molaires essentiellement dans un but d'ingression, mais des mouvements de version corono-linguale peuvent être associés (Figure 52). Une préparation orthodontique est souvent nécessaire et aura pour but de conserver ou aggraver la supraclusion des secteurs latéraux atteints (arc en « marches d'escalier »)

Particulièrement intéressante dans le cas de Brodie unilatéral avec supraclusion latérale, cette intervention est cependant peu pratiquée à cause des risques de dévascularisation et de pseudarthrose du secteur mobilisé.

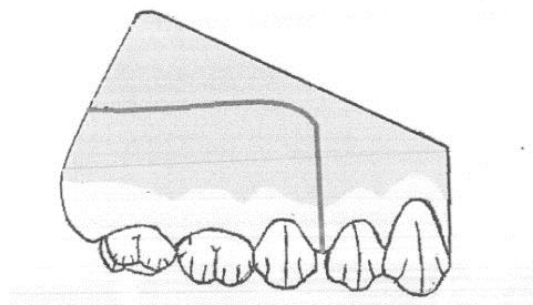


Figure 52 : Tracé vestibulaire de l'ostéotomie segmentaire de Schuchardt

## 6.2. Expansion basale mandibulaire

L'expansion mandibulaire chirurgicale a été décrite selon trois modalités : la chirurgie segmentaire (ostéotomie sub-apicale postérieure), l'ostéotomie d'élargissement mandibulaire et la distraction symphysaire.

### 6.2.1. Ostéotomie segmentaire subapicale postérieure

L'ostéotomie subapicale postérieure est indiquée dans les occlusions de Brodie unilatérales avec de fortes déformations de l'arcade mandibulaire. Un segment prémolo-molaire est isolé et peut être repositionné dans différentes directions. Initialement décrite par Mac Intosh, cette chirurgie a été peu utilisée car elle entraîne des risques de blessure du nerf alvéolodentaire inférieur et la vascularisation du segment disséqué est critique.

Elle n'est cependant pas abandonnée puisque récemment, Suda et al (89) l'ont employée dans le traitement d'une patiente de 21 ans qui présentait un syndrome de Brodie unilatéral avec une mandibule très déformée.

Là aussi, une préparation orthodontique avec des arcs en « marches d'escaliers » favorisera le geste chirurgical d'impaction. Une fois l'ostéotomie réalisée, le segment prémolo-molaire peut être déplacé dans sa nouvelle position grâce à une plaque intermédiaire de repositionnement réalisée en préopératoire sur les modèles d'étude. Il peut également être déplacé en post opératoire avec la mise en place d'un arc lingual modifié et activé progressivement, jusqu'au rétablissement d'une occlusion fonctionnelle.

En fin de traitement, les auteurs ont noté une intégrité de l'os mandibulaire et aucune atteinte du nerf alvéolodentaire.

Cureton et al (90) ont également utilisé cette technique en association avec une ostéotomie sagittale bilatérale d'avancée mandibulaire dans le traitement d'une classe 2 division 1 avec syndrome de Brodie unilatéral.



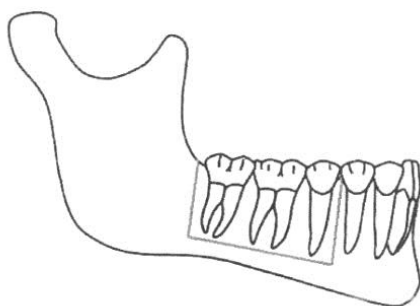


Figure 53: Tracé vestibulaire de l'ostéotomie segmentaire subapicale postérieure

### 6.2.2. Ostéotomie d'élargissement mandibulaire

L'ostéotomie d'élargissement mandibulaire consiste en une séparation chirurgicale médiane, ou paramédiane, de la mandibule. Les fragments sont repositionnés par des mouvements de rotation et de translation en bas et en dehors aux endroits souhaités et stabilisés à l'aide de plaque et de vis. Une greffe osseuse est nécessaire afin de combler le défaut de continuité ainsi créé.

Garcia et al (19) décrivent l'association d'une ostéotomie symphysaire à un clivage sagittal classique (ostéotomie sagittale bilatérale mandibulaire) pour corriger la dysmorphose transversale. Le clivage postérieur et la dissociation antérieure permettent de provoquer un mouvement en bas et en dehors des deux héli arcades (si l'atteinte est unilatérale, ce mouvement est imprimé uniquement du côté atteint). Cette technique qui ne permettait qu'une quantité d'expansion limitée, et entraînait déchirures gingivales, problèmes parodontaux et un risque important de récurrence est actuellement délaissée au profit de la distraction symphysaire (34).

### 6.2.3. La Distraction osseuse symphysaire

La distraction symphysaire est actuellement la solution toute indiquée pour corriger les défauts transversaux mandibulaires squelettiques, particulièrement dans les cas de déficit majeur tel que le syndrome de Brodie. En plus de rétablir une occlusion physiologique, elle permet des gains osseux et tissulaires considérables qui améliorent non seulement la fonction et l'esthétique du patient, mais assurent également une stabilité occlusale à long terme (91).

Décrit initialement par Ilizarov au niveau des os longs, le procédé de distraction ostéogénique a été repris par Guerrero dans les années 1990 dans la correction des déficits transversaux symphysaires (92).

L'ostéogénèse par distraction symphysaire consiste, après une ostéotomie symphysaire inter-dentaire verticale, en la création d'un foyer ostéogénique dans l'intervalle osseux généré. Les deux héli-mandibules séparées chirurgicalement sont progressivement éloignées l'une de l'autre par l'activation du distracteur, entraînant ainsi une régénération osseuse. Cette technique permet donc d'accroître les dimensions de l'arcade mandibulaire sans l'aide d'aucune greffe osseuse.

Le protocole clinique se décompose en plusieurs temps (Figure 54) :

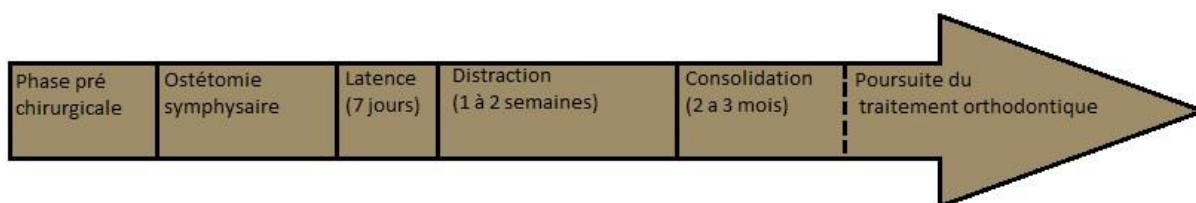


Figure 54 : Les différentes phases de la distraction symphysaire



➤ La phase pré-chirurgicale (planification de la distraction)

Le choix du site et le design de l'ostéotomie se fait impérativement en amont du temps chirurgical, et doit faire l'objet d'un accord entre l'orthodontiste et le chirurgien. La réflexion repose sur l'analyse clinique et les examens radiographiques classiques de l'ensemble du bloc antérieur, afin de déterminer le site le plus favorable à l'intervention.

Concernant le type de distracteur utilisé, il convient de faire un choix entre les distracteurs avec appuis dentaires, mis en place quelques jours avant la chirurgie, et les distracteurs avec appuis osseux et les distracteurs hybrides (appui dentaire et osseux), fixés à la zone symphysaire en per-opératoire.

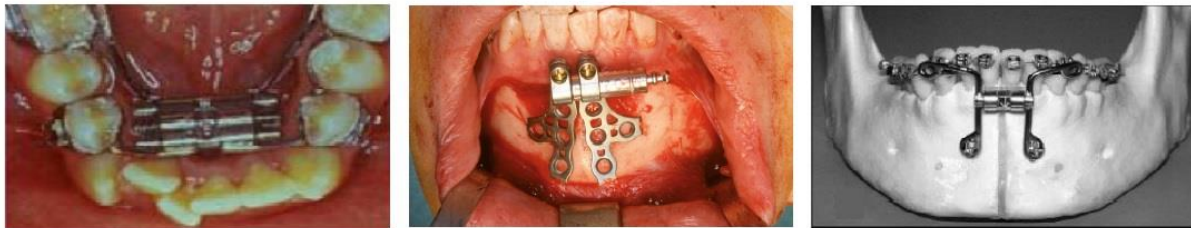

Figure 55 : Les différents types de distracteurs dento portés (93), ostéo-portés (94) et hybrides (95)

Une préparation orthodontique pré-chirurgicale est nécessaire dans les cas de syndrome de Brodie. Le nivellement de l'arcade maxillaire ainsi que la levée d'une éventuelle supraclusion latérale autoriseront une expansion mandibulaire sans interférence occlusale.

Par ailleurs, pour éviter toute complication dentaire (lésion radiculaire, luxation dentaire) lors du trait d'ostéotomie, certains auteurs préconisent la mise en place systématique d'un dispositif multi-bagues (total ou partiel) en préopératoire, de manière à supprimer les proximités radiculaires, et ainsi augmenter la quantité d'os alvéolaire disponible entre les incisives. La divergence radiculaire est obtenue par plicatures de l'arc ou par pré angulation apico-mésiale accentuée des brackets incisifs. Une radiographie de contrôle est effectuée avant l'intervention.

➤ La Phase chirurgicale

L'intervention consiste, après élévation d'un lambeau de pleine épaisseur, en une ostéotomie verticale interdentaire débutant au rebord basilaire et s'arrêtant à l'os alvéolaire.

Le trait de coupe se fait habituellement entre les deux incisives centrales mandibulaires pour plusieurs raisons : accès chirurgical facile, design simple du trait d'ostéotomie et application de forces symétriques lors des activations du distracteur (Figure 56).

Ce type d'ostéotomie est particulièrement indiqué en présence d'un syndrome de Brodie bilatéral face auquel une expansion symétrique de la base squelettique est recherchée.

A l'inverse, face à un syndrome de Brodie unilatéral, une expansion asymétrique sera recherchée pour élargir la base mandibulaire de façon unilatérale.

-Guerrero et al recommandent de réaliser un trait d'ostéotomie vertical parasymphysaire du côté atteint (ipsilatéral), entre la canine et l'incisive latérale (92).

-Legan suggère pour sa part une distraction symphysaire classique combinée à l'utilisation de tractions intermaxillaires criss-cross pour augmenter ou inhiber l'expansion selon les côtés (34).

-King propose également la réalisation d'une distraction symphysaire médiane, associée à l'utilisation d'une gouttière maxillaire en résine qui présente des indentations profondes du côté en normocclusion et un plan de glissement du côté atteint. Le port continu de cet appareil est exigé(96).

Enfin, Tae et al. préconisent la réalisation d'un trait d'ostéotomie en « marche d'escalier » associé à un distracteur hybride orienté de façon oblique (97).

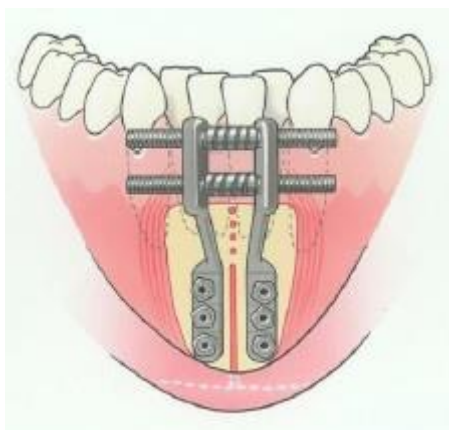


Figure 56: Tracé de l'ostéotomie verticale médiane inter incisive (98)

#### ➤ Le calendrier thérapeutique post-chirurgical

Un temps de latence d'environ 7 jours doit être respecté avant d'initier l'éloignement des berges osseuses. Cette période de repos permet l'organisation de l'hématome et son enrichissement en facteurs de croissance, la cicatrisation muqueuse et la formation d'un cal fibreux qui sera secondairement minéralisé au sein du site de l'ostéotomie.

Suivra la phase de distraction qui consiste en un écartement lent et progressif des deux segments osseux, permettant à l'os de se régénérer et de s'allonger.

Après avoir atteint la quantité d'expansion souhaitée (articulé postérieur corrigé), le distracteur est maintenu en place pendant 2 à 3 mois (phase de consolidation osseuse). A l'issue de cette période, le distracteur est déposé puis remplacé par un arc lingual passif afin d'assurer la contention de l'expansion obtenue.

L'expansion osseuse obtenue est à la fois basale et alvéolaire, et s'accompagne de façon simultanée d'une expansion des tissus mous environnants. Néanmoins, on constate que l'expansion créée par la distraction symphysaire n'est pas homothétique.

En effet, sur le plan dentoalvéolaire, l'augmentation de la distance inter-canine est supérieure à l'augmentation de la distance inter-molaire (rotation des segments osseux autour d'un point situé postérieurement aux 1ères molaires). De même au niveau squelettique, l'écartement est maximal dans la région symphysaire et décroît progressivement d'avant en arrière.

Dans le sens vertical, l'écartement est maximal au niveau alvéolaire et décroît au fur et à mesure qu'on se rapproche de la symphyse mandibulaire, notamment si l'on utilise des distracteurs avec appuis dentaires (le vecteur force est appliqué au-dessus du centre de résistance de la mandibule, provoquant un écartement en éventail lié à la rotation des segments osseux dans le plan frontal) (99)(100)(94).

Contrairement aux interventions chirurgicales précédentes, la distraction symphysaire présente l'avantage d'être une intervention faiblement invasive, fiable, de courte durée, peu délétère au niveau des ATMs (désordres transitoires et réversibles lors de la phase d'activation du distracteur) et ne nécessite pas de greffes osseuses. Elle permet d'améliorer les fonctions oro-faciales, les relations inter-arcades, l'esthétique et le confort du patient. De plus, L'expansion moyenne présentée dans les études est de 7 à 8mm ce qui autorise une correction importante du déficit transversal mandibulaire(101).

Des complications articulaires existent (), mais restent

Enfin, selon de nombreux auteurs, la stabilité des résultats à plus ou moins long terme est très satisfaisante. En effet, l'accroissement de l'os basal et de l'os alvéolaire de manière concomitante permettrait d'obtenir une stabilité dans le temps (100). Une des raisons possible de cette stabilité est l'extension des tissus mous se produisant parallèlement à la néoformation osseuse.

Dans certains cas, où l'atteinte basale est à la fois maxillaire et mandibulaire, le chirurgien devra combiner les différentes techniques précédemment évoquées. Il pourra également intervenir dans le même temps opératoire, sur les dimensions verticales et sagittales si nécessaire.

Ainsi, face à un syndrome de Brodie associé à une rétrognathie mandibulaire, une ostéotomie mandibulaire sagittale des branches montantes (OSBM type Obwegeser-Dalpont ou Epker selon les tracés) est fréquemment réalisée pour permettre une avancée mandibulaire (90) (102).

Les suites opératoires sont le plus souvent peu douloureuses (des antalgiques de niveau 1 suffisent) et sont marquées par un œdème facial d'importance variable, maximal à 72 h et qui régresse en une dizaine de jours. Une symptomatologie articulaire (bruits, douleurs) et fonctionnelle (limitation d'ouverture buccale) peut apparaître, mais elle disparaît en quelques mois. De même des paresthésies transitoires peuvent être rapportées par le patient.

L'hygiène buccale post-opératoire est importante, et l'alimentation doit être adaptée pendant plusieurs semaines.

## 7. Contention et récurrence.

A l'inverse des autres dysmorphoses de la dimension transversale, le syndrome de Brodie ne présente qu'un faible risque de récurrence après traitement.

En effet, l'expansion transversale orthodontique de l'arcade mandibulaire, bien que proscrite par de nombreux auteurs (Bishara (13), Sinclair (12), Sillman (11), Little (103) (104) (12)) pour des raisons parodontales et fonctionnelles, peut tout à fait être envisagée pour corriger des secteurs postérieurs mandibulaires très linguoversés. Le traitement consiste à réorienter les axes des procès alvéolaires de façon correcte par rapport à la base osseuse mandibulaire, et non pas à exposer les dents en dehors du couloir dentaire. Ce n'est qu'une expansion, excessive et inconsidérée sur le plan fonctionnel, qui risque d'augmenter l'apparition de récurrence.

L'absence d'extractions à l'arcade mandibulaire, l'obtention d'une occlusion de qualité (engrènement cuspidien profond, coordination des arcades), et la remise en place d'une mastication fonctionnelle sur les tables occlusales améliorent grandement la stabilité de cette correction, en constituant un « système de contention naturel ».

D'autre part, la normalisation des fonctions, notamment linguale (anomalie de forme et de posture), est indispensable pour éviter de recréer des déformations d'arcades. Pour Le Gall, la correction d'un syndrome de Brodie sera stable « s'il existe un équilibre entre les muscles linguaux, orbiculaires et buccinateurs dans un respect des axes dentaires » (105). Des séances spécialisées de rééducation pourront ainsi être prescrites (kinésithérapie).

Enfin, l'apparition de nouvelles techniques chirurgicales, comme la distraction symphysaire, permettent d'améliorer la stabilité à long terme de nos traitements, en corrigeant la déficience transversale mandibulaire aussi bien au niveau alvéolaire que basal.

Les études de la littérature ne permettent pas de dégager un consensus en ce qui concerne la contention post thérapeutique, si ce n'est l'utilisation d'appareils qui permettent de stabiliser le sens transversal (plaques, gouttières) (Figure 57).

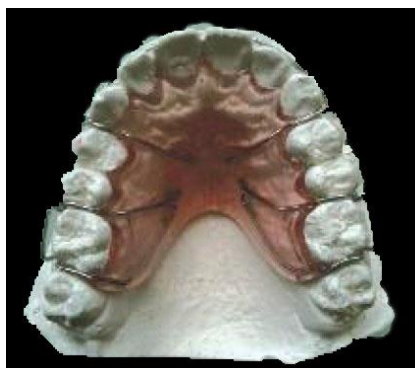

Figure 57 : Plaque de Hawley

#### IV. Cas cliniques

##### 1. Cas n°1 : Romane D.

La patiente, une jeune femme de 20 ans, se présente en première consultation au service d'orthodontie de l'Hôpital Pellegrin en décembre 2014, adressée par son dentiste, pour contrôler l'évolution des 2èmes molaires maxillaires. Elle précise avoir déjà réalisée un traitement d'orthodontie il y a plusieurs années (adolescence) associé à une rééducation de la fonction linguale.

##### 1.1. Examens cliniques et complémentaires

L'examen clinique exo-buccal montre un profil cisfrontal et convexe, avec une légère rétrognathie mandibulaire et un étage inférieur diminué. De face, l'examen ne met pas en évidence d'asymétrie faciale. Les lèvres sont épaisses avec une occlusion labiale non forcée au repos.

L'examen clinique endobuccal, complété par l'étude des moulages, permet l'observation des relations occlusales. Les molaires et canines sont en relation de classe I et les médianes incisives sont alignées. On note par ailleurs une légère diminution du recouvrement antérieur. Aucun encombrement maxillaire ou mandibulaire n'est à signaler. Les 2èmes molaires maxillaires sont en occlusion de Brodie mais ne présentent pas d'égression.

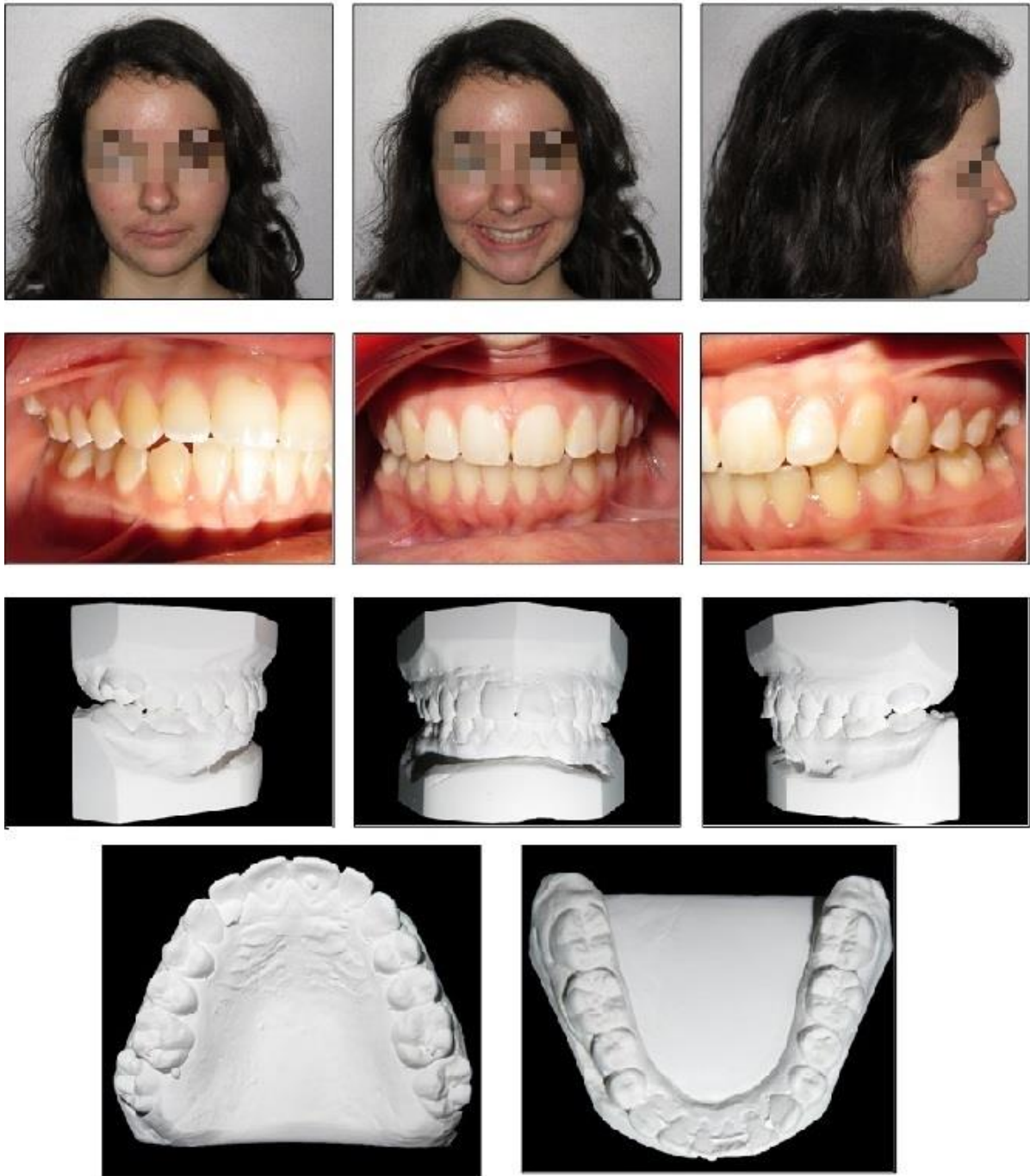

Figure 58 : Dossier orthodontique avant traitement (Photos personnelles)

## 1.2. Plan de traitement et résultats

L'occlusion de Brodie des 2èmes molaires maxillaires présente une origine alvéolaire (exoalveolie bilatérale). Une prise en charge orthodontique sectorielle a été réalisée.

Suivant la technique de « l'Arc Transpalatin modifié » proposée par Kucher et Weiland, un transpalatin avec crochet soudé en regard de la 2ème molaire maxillaire droite a été inséré dans les fourreaux des bagues des 1eres molaires. Par ailleurs, les secteurs latéraux maxillaires ont été pris en charge de la 2ème prémolaire jusqu'à la 2ème molaire. Une séquence croissante de Niti jusqu'à l'insertion d'arcs acier ainsi que le changement de chaînette toutes les 3 semaines, a permis de rétablir



une occlusion correcte des 2èmes molaires en 4 mois. Une plaque maxillaire thermoformée a été remise à la patiente pour maintenir les résultats obtenus.

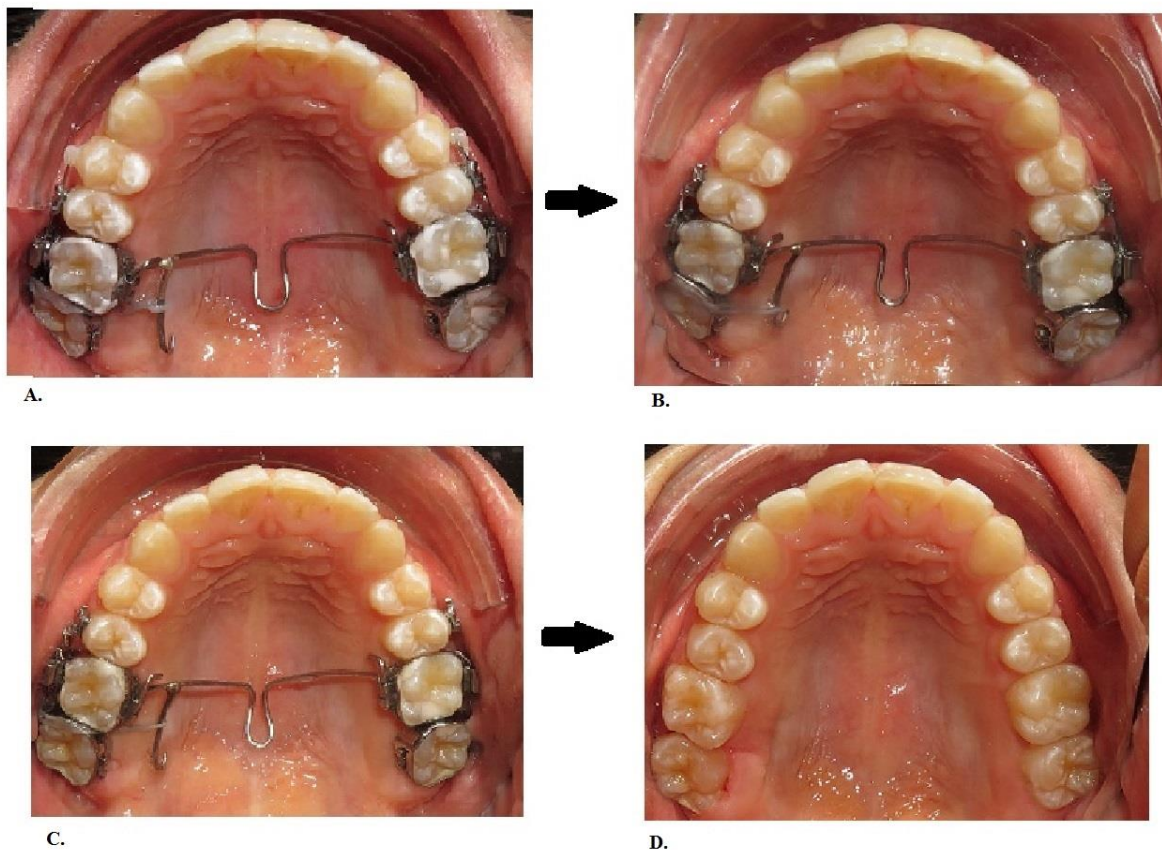


Figure 59 : Vues intraorales en cours (A, B, C) et fin de traitement (D) (Photos personnelles)

## 2. Cas n°2 : Olga C.

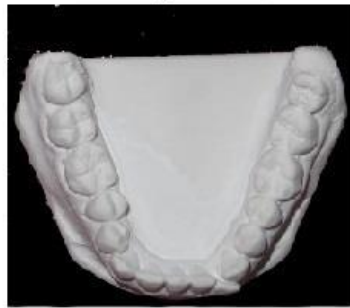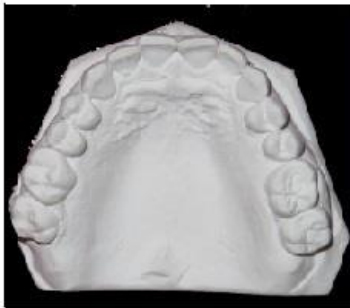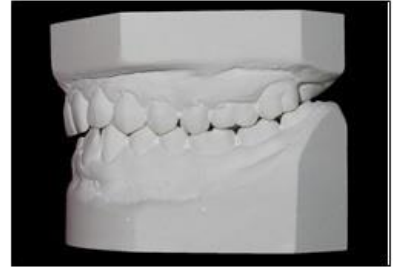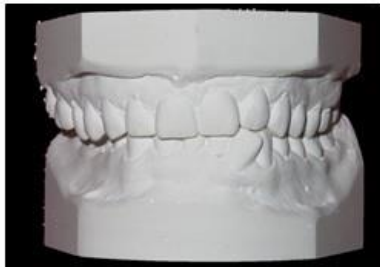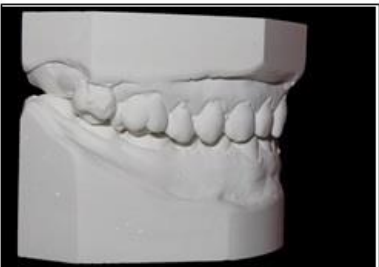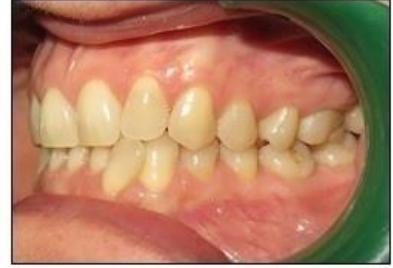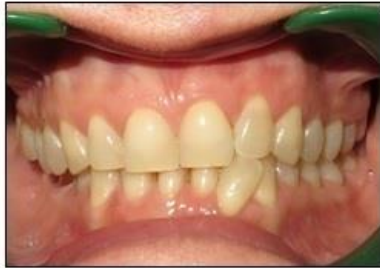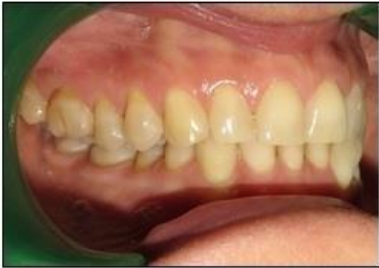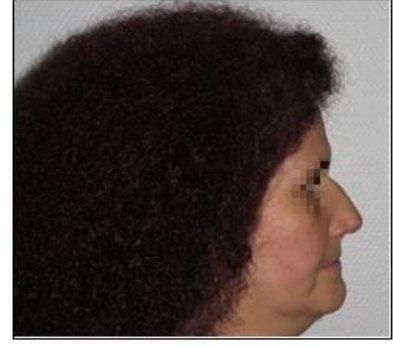La patiente, une femme de 43 ans, se présente en première consultation au service d'orthodontie de l'Hôpital Pellegrin en septembre 2015 pour un motif fonctionnel (difficultés masticatoires).

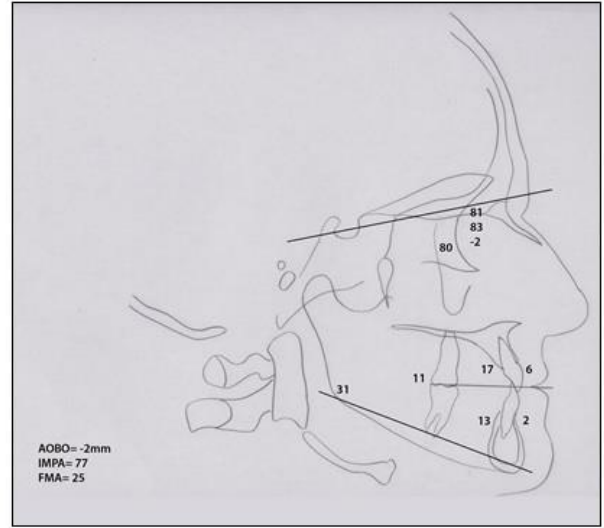
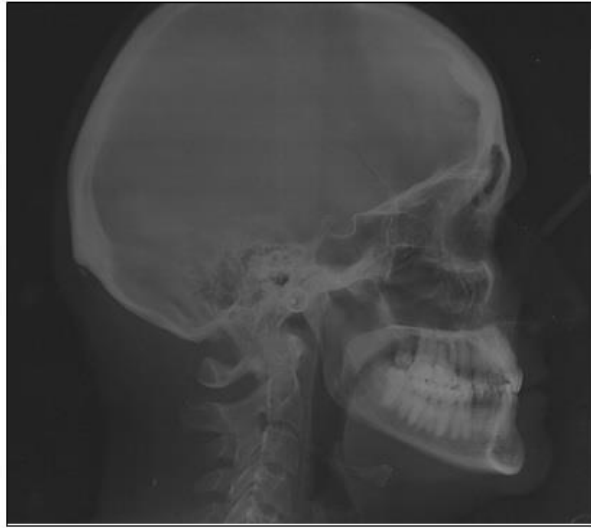### 2.1 Examens cliniques et complémentaires

L'examen exobuccal montre un profil transfrontal et plat, avec une prognathie mandibulaire, et une égalité des étages de la face. Les lèvres sont fines mais l'occlusion labiale est tout de même obtenue au repos. Une légère asymétrie faciale (déviations du menton du côté sain) est à signaler.

L'examen endobuccal, complété par l'étude des moulages, permet l'observation des relations occlusales. Les molaires et canines sont en relation de classe III avec un surplomb diminué ainsi qu'une déviation de la médiane incisive mandibulaire à gauche (2mm). On observe un syndrome de Brodie unilatéral à droite associé à une supraclusion latérale. Les dents de sagesse mandibulaires sont présentes sur l'arcade. On note un encombrement modéré mandibulaire (4 mm) ainsi qu'une endoalvéolie unilatérale à droite.

Le cliché panoramique met en évidence la participation des procès alvéolaires maxillaires et mandibulaires du côté de l'exclusion. La téléradiographie de profil nous permet de réaliser l'analyse céphalométrique.





Céphalo	Normes	Date1
SNA	80-84°	81
SNB	78-82°	83
ANB	0-4°	-2
AoBo	-1 à 2 mm	-3mm
SND	74-78°	80
SE	19-23 mm	
SL	49-53 mm	
GoGn/SN	27-37°	31
FMA	22-28°	25
HFP/HFAI	< 0,69	
I/NA	20-24°	17
I to NA	3-5 mm	6
i/NB	23-27°	13
i to NB	3-5 mm	2
IMPA	85-92°	77
Pog to NB		3
Occ/SN	12-16°	11
I/i	126-136°	150
E-line /		

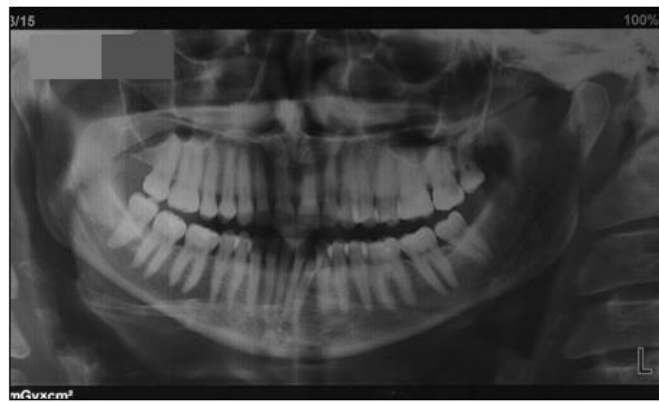

Figure 60 : Dossier orthodontique avant traitement(Photos personnelles)

## 2.12 Plan de traitement

Le syndrome de Brodie unilatéral présent chez cette patiente, possède une origine basale maxillaire (exognathie maxillaire) et alvéolaire mandibulaire (endoalvéolie secteur mandibulaire droit). De plus, on observe une asymétrie de forme aux niveaux des bases maxillaire et mandibulaire.

Les problèmes majeurs que le traitement doit solutionner sont l'extrusion des prémolaires et molaires maxillaires droites, l'endoalvéolie du secteur latéral mandibulaire droit, la dysharmonie concernant les dimensions transversales des arcades maxillaire et mandibulaire et l'encombrement mandibulaire.

Compte tenu du faible décalage squelettique transversal, l'option thérapeutique proposée consistait à utiliser des mini-vis d'ancrage orthodontique pour ingresser et palato-verser les prémolaires et molaires secteur 1, et en même temps, ingresser et redresser leurs antagonistes mandibulaires.

La patiente était enthousiaste à l'idée de n'avoir à porter qu'un appareillage sectoriel dans les premiers temps du traitement.

Le traitement a été réalisé avec un appareil multibague bi-maxillaire pré informé Roth .022 x .028.



Les secteurs latéraux maxillaires et mandibulaires droits ont été collés ; le secteur latéral droit mandibulaire a pu être pris en charge dès le début du traitement grâce à la mise en place de cales en résine du côté controlatéral. A noter que ces cales ont dû être remises en place assez fréquemment, après usure liée aux dysfonctions du patient (mastication unilatérale non alternée secteur gauche).

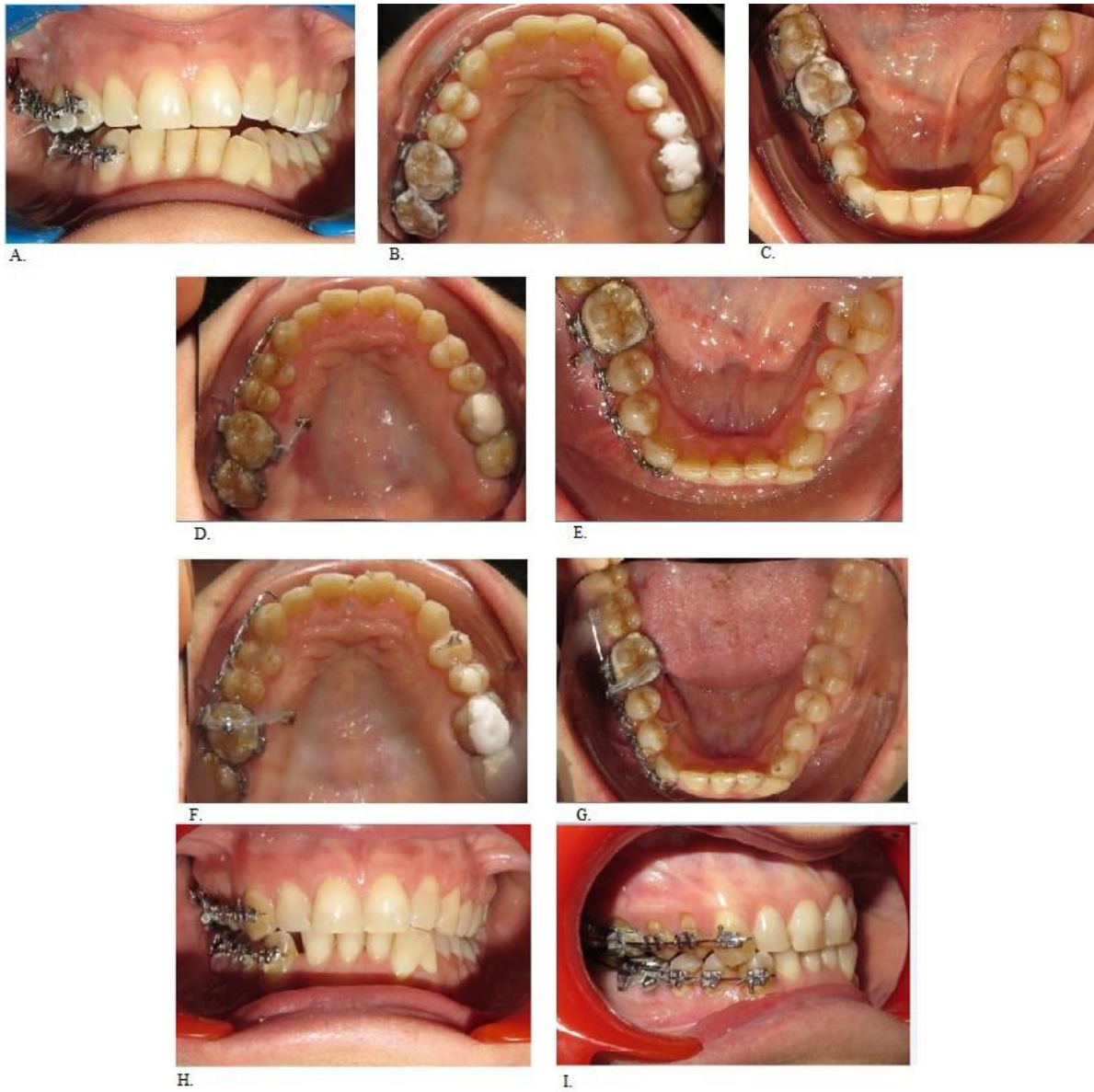Après le 1<sup>er</sup> mois de nivellement (Niti .014), des mini-vis d'ancrage en Titane (1,4 mm de diamètre, 8 mm de longueur ; ORMCO) ont été insérées au niveau du rempart alvéolaire palatin de l'hémi-arcade maxillaire droite, entre la 2<sup>ème</sup> prémolaire et la 1<sup>ère</sup> molaire ainsi qu'au niveau du rempart alvéolaire vestibulaire mandibulaire droit entre la 2<sup>ème</sup> prémolaire et la 1<sup>ère</sup> molaire.

Une chaînette élastomérique était utilisée pour ingresser et palatoverser les dents postérieures maxillaires et ingresser et redresser les dents postérieures mandibulaires.

Le nivellement a été poursuivi par une séquence d'arcs Niti de diamètres croissants jusqu'au diamètre 18.25.

Dès la mise en place d'arcs acier de section suffisamment importante (18.25), l'adjonction de torque latéral coronopalatin au maxillaire et coronovestibulaire à la mandibule a été réalisée pour favoriser le rétablissement d'un contact occlusal postérieur. Le rétablissement des premiers contacts occlusaux a été obtenu après 6 mois de traitement. Les mesures réalisées rapportent une diminution de la largeur inter-molaire maxillaire de 5mm et une augmentation de la largeur inter-molaire mandibulaire de 3mm.

La suite du traitement assurera la prise en charge complète des deux arcades par appareillage multibague pour solutionner l'encombrement mandibulaire (utilisation des diastèmes obtenus associée à du stripping incisif +/- vestibuloversion) et la tendance à la classe 3 occlusale.



*Figure 61 : Etapes de traitement : Collage sectoriel et mise en place de cales (A, B, C), Mise en place des minivis au maxillaire et à la mandibule (D, E), Phase de nivellement (F, G), Rétablissement d'un contact occlusal secteur droit (H, I) (Photos personnelles)*

## Conclusion.

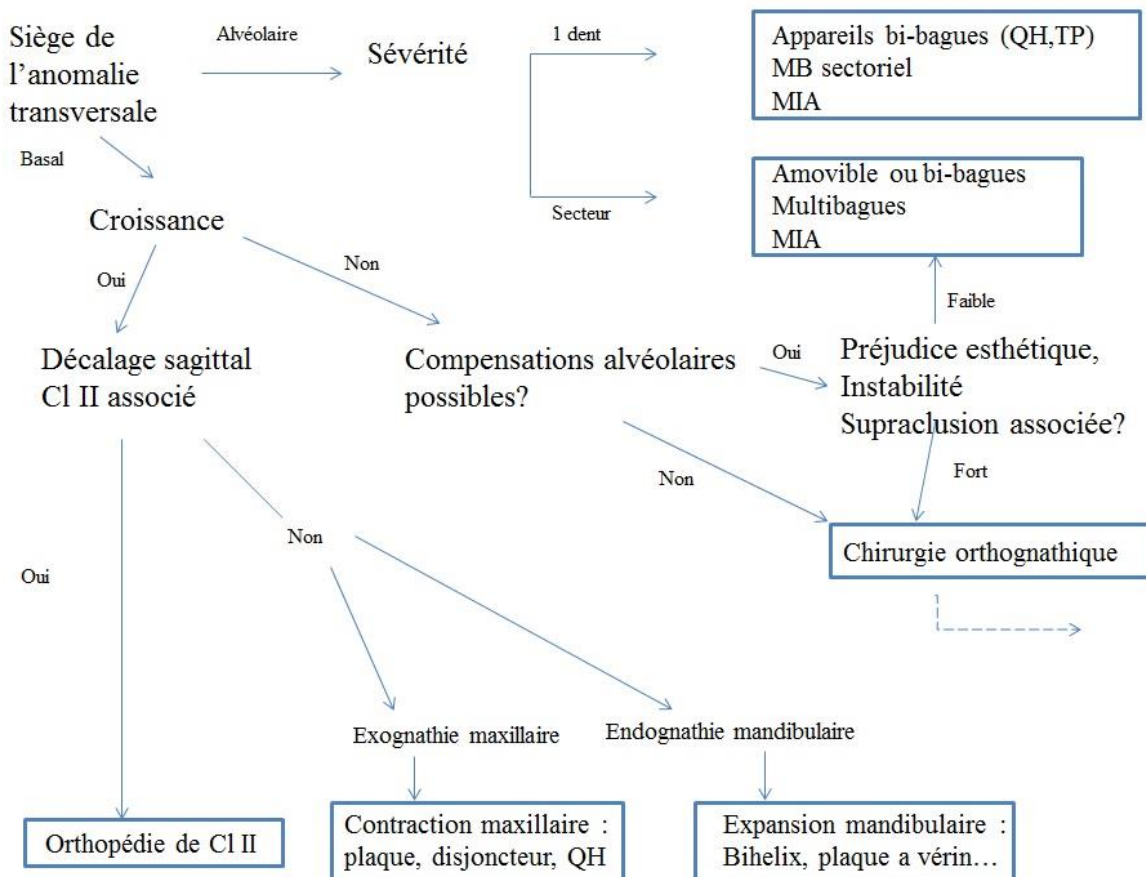
Le Syndrome de Brodie est une anomalie transversale, caractérisée par une occlusion exagérée des secteurs latéraux, le contact s'établit entre les faces palatines des cuspidés palatines des dents maxillaires et les faces vestibulaires des cuspidés vestibulaires des dents mandibulaires.

Même s'il s'agit d'une malocclusion peu fréquente, il importe de connaître les options thérapeutiques envisageables afin d'améliorer l'occlusion, la fonction et l'esthétique de nos patients.

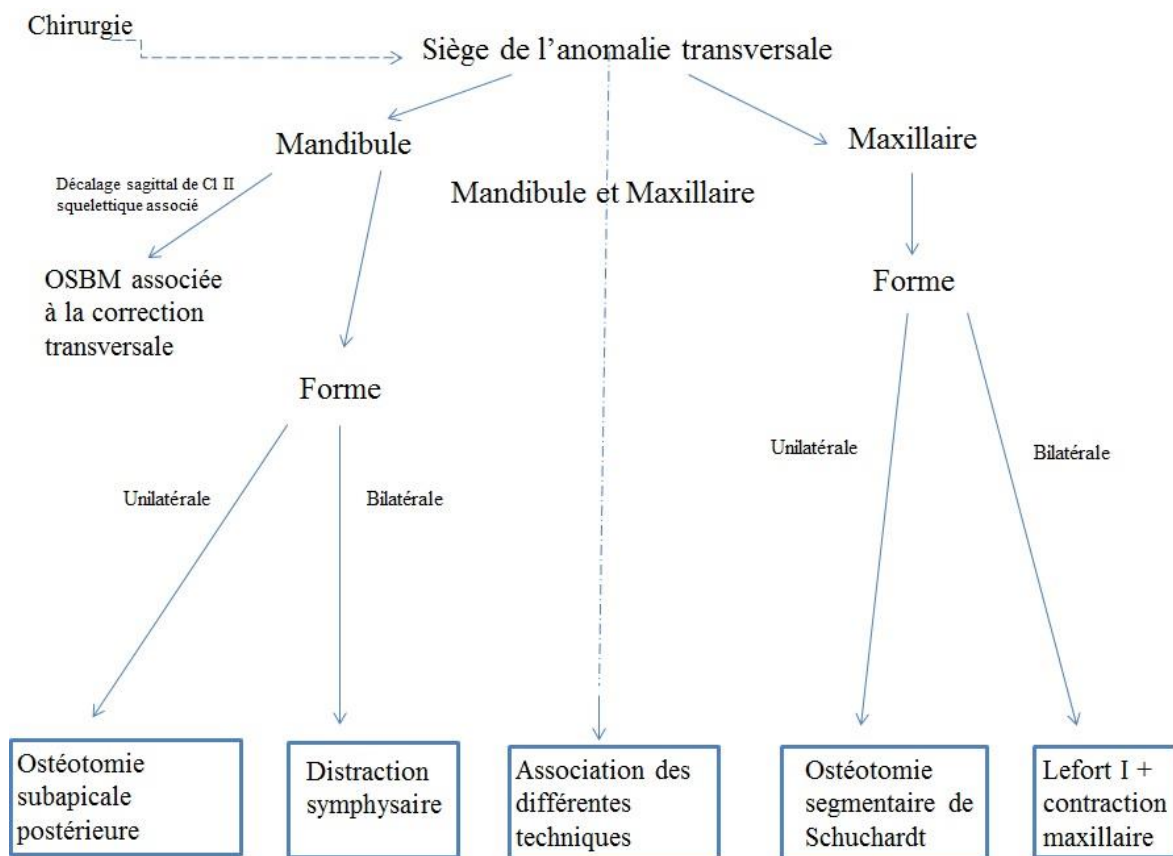
En effet, les conséquences multiples - dentaires, parodontales, fonctionnelles et articulaires- en l'absence de traitement, soulignent l'importance de diagnostiquer cette malocclusion le plus précocement possible.

La stabilité des résultats obtenus dépendra essentiellement de la qualité de l'intercuspitation, de la normalisation des fonctions et de l'efficacité de la contention.

Plutôt que de conclure sur la meilleure thérapeutique à employer, nous avons souhaité synthétiser tous les traitements proposés par la littérature sous forme de tableaux décisionnels qui, nous l'espérons, permettront de guider le praticien dans le choix le plus adapté à la situation clinique rencontrée chez son patient.



Arbre décisionnel N°1 : Choix du type de traitement



Arbre décisionnel N°2 : Choix du type de chirurgie

## TABLE DES ILLUSTRATIONS

<i>Figure 1 : La suture palatine médiane</i>	18
<i>Figure 2 : Le système sutural sagittal de la base du crane</i>	18
<i>Figure 3 : La croissance modelante mandibulaire selon Scott</i>	21
<i>Figure 4 : La croissance transversale mandibulaire selon le V d'Enlow</i>	21
<i>Figure 5 : Mesure de la distance inter canine (denture définitive)</i>	23
<i>Figure 6 : Modifications de la distance inter-canine</i>	23
<i>Figure 7 : Mesure de la distance inter molaire et du torque a la mandibule</i>	24
<i>Figure 8 : Modifications de la distance inter-molaire</i>	24
<i>Figure 9 : Modifications du torque molaires au cours de la croissance</i>	24
<i>Figure 10 : Portrait de Allan G. Brodie</i>	26
<i>Figure 11 : Syndrome de Brodie unilatéral chez une mère et son fils</i>	27
<i>Figure 12 : Syndrome de Brodie bilatéral chez une patiente atteinte du syndrome de Williams-Beuren</i>	28
<i>Figure 13 : Syndrome de Brodie bilatéral causé par rétromandibulie sévère</i>	28
<i>Figure 14 : Occlusion en ciseau localisée au niveau de la 2eme prémolaire maxillaire droite après persistance de la molaire temporaire</i>	29
<i>Figure 15 : Influence de la musculature orale sur les arcades dentaires</i>	29
<i>Figure 16 : Occlusion latérale avant traitement et après mise en place d'un Quad Helix</i>	30
<i>Figure 17 : Normes cliniques(NC) de l'analyse de face de Rickets avec les déviations cliniques (DC) et leur variation selon l'âge</i>	34
<i>Figure 18 : Occlusion de Brodie bilatérale (Courtoisie du Dr Boileau)</i>	34
<i>Figure 19 : Occlusion de Brodie unilatérale à droite</i>	35
<i>Figure 20 : Occlusion de Brodie localisée aux 2emes molaires maxillaires droite et gauche</i>	35
<i>Figure 21 : Principes thérapeutiques de correction d'un syndrome de Brodie</i>	37
<i>Figure 22 : Plaque maxillaire avec cales en résine</i>	40
<i>Figure 23 : Plaque maxillaire fendue d' « impansion » (action symétrique)</i>	40
<i>Figure 24 : Plaque maxillaire fendue d' « impansion » (action asymétrique)</i>	41
<i>Figure 25 : Quad Hélix modifié en contraction</i>	41
<i>Figure 26: Quad Hélix modifié selon Valencia</i>	42
<i>Figure 27 : Disjoncteur en position ouverte sur gouttières ou sur bagues</i>	42
<i>Figure 28 : Plaque d'expansion mandibulaire</i>	43
<i>Figure 29 : Appareil de Crozat</i>	43
<i>Figure 30 : Mandibular Arnold Expander</i>	44
<i>Figure 31: Photos endobuccales avant et après port des bielles de Herbst</i>	45
<i>Figure 32 : Positionnement des minivis à l'arcade maxillaire et mandibulaire</i>	47
<i>Figure 33 : Plaque de surélévation maxillaire</i>	48
<i>Figure 34: Elastiques Criss-cross</i>	48
<i>Figure 35 : Traitement d'un syndrome de Brodie bilatéral avec ancrages osseux</i>	49
<i>Figure 36: Plaque de surélévation maxillaire en cas de Brodie unilatéral</i>	50
<i>Figure 37 : A. Relations molaires initiales ; B. Système de force agissant côté gauche</i>	51
<i>Figure 38 : A. Articulé en ciseaux au niveau molaires B. Ingression et palatoversion coronaire de la molaire maxillaire C. Redressement de la molaire mandibulaire sans résistance D. Etablissement de l'occlusion</i>	51
<i>Figure 39 : Plaque maxillaire amovible</i>	52
<i>Figure 40 : Transpalatin modifié en vue occlusale (A.) et transversale (B.)</i>	53
<i>Figure 41: Quad Hélix en contraction avec bras vestibulaire</i>	54

<i>Figure 42: Activation asymétrique du quad hélix pour corriger l'articulé inversé unilatéral gauche</i>	<i>54</i>
<i>Figure 43 : Correction d'un articulé en ciseau avec la technique d'ancrage osseux en méthode directe</i>	<i>55</i>
<i>Figure 44 : Schéma du système « DRAGON HELIX »</i>	<i>55</i>
<i>Figure 45: Arc lingual modifié en vue occlusale (A) et frontale(B)</i>	<i>57</i>
<i>Figure 46 : Version coronovestibulaire et ingression de la 2eme molaire mandibulaire</i>	<i>57</i>
<i>Figure 47: Redressement de la molaire mandibulaire par technique d'ancrage osseux indirect</i>	<i>57</i>
<i>Figure 48: Syndrome de Brodie unilatéral nécessitant une chirurgie de première intention (Courtoisie du Dr Bardinnet)</i>	<i>59</i>
<i>Figure 49: Tracé d'une ostéotomie de Lefort I</i>	<i>60</i>
<i>Figure 50: Schéma d'une contraction maxillaire</i>	<i>61</i>
<i>Figure 51 : Différentes formes d'ostéotomies selon Ramsay (A) et Krekmanov (B)</i>	<i>61</i>
<i>Figure 52 : Tracé vestibulaire de l'ostéotomie segmentaire de Schuchardt</i>	<i>62</i>
<i>Figure 53 : Tracé vestibulaire de l'ostéotomie segmentaire subapicale postérieure</i>	<i>63</i>
<i>Figure 54 : Les différentes phases de la distraction symphysaire</i>	<i>63</i>
<i>Figure 55 : Les différents types de distracteurs dento portés, ostéo-portés et mixtes</i>	<i>64</i>
<i>Figure 56: Tracé de l'ostéotomie verticale médiane inter incisive</i>	<i>65</i>
<i>Figure 57 : Plaque de Hawley</i>	<i>66</i>
<i>Figure 58 : Dossier orthodontique avant traitement</i>	<i>68</i>
<i>Figure 59 : Vues intraorales en cours (A, B, C) et fin de traitement (D)</i>	<i>69</i>
<i>Figure 60 : Dossier orthodontique avant traitement</i>	<i>70</i>
<i>Figure 61 : Etapes de traitement Collage sectoriel et mise en place de cales (A, B, C), Mise en place des minivis au maxillaire et à la mandibule (D, E), Phase de nivellement (F, G) Rétablissement d'un contact occlusal secteur droit (H, I)</i>	<i>73</i>

# BIBLIOGRAPHIE

1. Bassigny F. Signes majeurs et signes associés des anomalies orthodontiques. Sémiologie orthodontique. EMC - Odontol Dentofaciale Artic 23-460-C-10.
2. Sobotta H. Atlas d'anatomie humaine. Tête, cou, membre supérieur. Tome 1. Éd Médicales Internationales. 1993.
3. Kamina P, Renard M. Tête osseuse. Éd Maloine. 1994.
4. Akin J. Croissance craniofaciale. EMC - Odontol Dentofaciale Artic 23-455-C-10. 2008;
5. Björk A, Skieller V. Croissance en largeur du maxillaire, étudiée par la méthode des implants. Rev Orthop Dento Faciale. 1977;11(4):431-42.
6. Bassigny F. Manuel d'orthopédie dentofaciale. Elsevier Masson; 2000.
7. Raberin M. Pathologies et thérapeutiques de la dimension transversale en denture mixte. Conséquences sur l'équilibre musculaire. Orthod Fr. 2001;72(1-2):131-42.
8. Hesby RM, Marshall SD, Southard TE. Transverse skeletal and dentoalveolar changes during growth. Am J Orthod Dentofacial Orthop. 2006 Dec;130(6):721-31.
9. Delaire J. La croissance des os de la voute du crâne. Principes généraux. Introduction à l'étude de la croissance des maxillaires. Rev Stomatol Chir Maxillofac. 1961;62:518-26.
10. Scott J. Dento-facial Development and Growth. Oxford: Pergamon Press. 1967;
11. Sillman JH. Dimensional changes of the dental arches: Longitudinal study from birth to 25 years. Am J Orthod. 1964 Nov;50(11):824-42.
12. Sinclair PM, Little RM. Maturation of untreated normal occlusions. Am J Orthod. 1983 Feb;83(2):114-23.
13. Bishara SE, Ortho D, Jakobsen JR. Arch width changes from 6 weeks to 45 years of age. Am J Orthod Dentofacial Orthop. 1997;111(4):401-9.
14. Marshall S, Dawson D, Southard KA. Transverse molar movements during growth. Am J Orthod Dentofacial Orthop. 2003 Dec;124(6):615-24.
15. Barrow GV, White JR. Developmental changes of the maxillary and mandibular dental arches. Angle Orthod. 1952 Jan 1;22(1):41-6.
16. Brodie AG. Consideration of musculature in diagnosis, treatment, and retention. Am J Orthod. 1952 Nov;38(11):823-35.
17. Valencia R. Treatment of Unilateral Buccal Crossbites in the Primary, Early Mixed, and Permanent Dentitions: Case Reports. J Clin Pediatr Dent. 2007 Apr 1;31(3):214-8.
18. 100 Years of Publishing, 100 People of Influence. Am J Orthod Dentofacial Orthop. 2015 May;147-8.

19. Garcia R, Simon A, Vergnes-Bacqué N. Traitement chirurgico orthodontique du syndrome de Brodie asymétrique. *J Edge*. 1994;31:41–54.
20. Bouletreau P, Paulus C. Correction chirurgicale des anomalies squelettiques transversales maxillo-mandibulaires. *Int Orthod*. 2012 Sep;10(3):261–73.
21. Boileau M-J. Orthodontie de l'enfant et du jeune adulte - Traitement des dysmorphies et malocclusions - TOME 2. Elsevier Masson; 2011.
22. Pajoni D. Vingt questions d'internat en O.D.F. Editions S.I.D. 1997.
23. Béziat J-L. Chirurgie de la dimension transversale. *Orthod Fr*. 2011 Jun;82(2):159–69.
24. Proffit WR, White R. *Surgical Orthodontic Treatment*. Mosby Ed, Saint Louis. 1990;
25. Proffit W. *Contemporary Orthodontics*. 1st ed. CV Mosby Co., St. Louis. 1986;
26. Jonsson T, Arnlaugsson S, Karlsson KO. Orthodontic treatment experience and prevalence of malocclusion traits in an Icelandic adult population. *Am J Orthod Dentofacial Orthop*. 2007.
27. Ramsay DS, Wallen TR, Bloomquist DS. Case report MM. Surgical-orthodontic correction of bilateral buccal crossbite (Brodie syndrome). *Angle Orthod*. 1990;60(4):305–11.
28. Yogosawa F. Case report AE. Non-surgical correction of a severe Class II malocclusion (Brodie syndrome). *Angle Orthod*. 1990;60(4):299–304.
29. Guezenec P. Cas particulier. Cas complexes. *L'orthodontie Bioprogressive*. 2010;
30. Biourge MA. Macroglossie et microglossie. *Orthod Fr* 37. 1966;345–51.
31. Proffit WR, Chastain BB, Norton LA. Linguopalatal pressure in children. *Am J Orthod*. 1969 Feb 1;55(2):154–66.
32. Bassigny F. L'examen de la cavité buccale. EMC 23 460C 10. 1988;
33. Bouvet J-M. Diagnostic des anomalies transversales en orthopédie dento-faciale. *Rev Orthopédie Dento-Faciale*. 1974 Oct;8(4):505–9.
34. Conley R, Legan H. Mandibular Symphyseal Distraction Osteogenesis: Diagnosis and Treatment Planning Considerations. *Angle Orthod*. 2003 Feb 1;73(1):3–11.
35. Dahan J. Les perturbations linguales dans les déformations maxillaires. Aspect nosologique et concepts thérapeutiques. *Rev Orthopédie Dento-Faciale*. 1989 Mar;23(1):53–67.
36. Nojima K, Takaku S, Murase C. A case report of bilateral Brodie bite in early mixed dentition using bonded constriction quad-helix appliance. *Bull Tokyo Dent Coll*. 2011;52(1):39–46.
37. Chugh VK, Sharma VP, Tandon P. Brodie bite with an extracted mandibular first molar in a young adult: a case report. *Am J Orthod Dentofacial Orthop*. 2010 May;137(5):694–700.
38. Okeson J. *Management of temporomandibular disorders and occlusion*. 6ème Edition. Elsevier Mosby.
39. Inada E, Saitoh I, Ishitani N. Normalization of masticatory function of a scissors-bite child with primary dentition: a case report. *Cranio J Craniomandib Pract*. 2008 Apr;26(2):150–6.



40. Harper DL. A case report of a Brodie bite. *Am J Orthod Dentofacial Orthop.* 1995 Aug;108(2):201–6.
41. Borzabadi-Farahani A, Borzabadi-Farahani A, Eslamipour F. Malocclusion and occlusal traits in an urban Iranian population. An epidemiological study of 11- to 14-year-old children. *Eur J Orthod.* 2009 Oct 1;31(5):477–84.
42. Agence nationale d'accréditation et d'évaluation en santé (Anaes). Indications de l'orthopédie dento-faciale et dento-maxillo-faciale chez l'enfant et l'adolescent. Recommandations pour la pratique clinique. 2002 juin;
43. Vion P. Sens transversal et téléradiographie. *Rev Orthopédie Dento-Faciale.* 1995 Jun;29(2):191–229.
44. Ricketts RM. Application de la téléradiographie de face. *Rev Orthopédie Dento-Faciale.* 1995 Jun;29(2):153–72.
45. Lambert A, Setbon O, Salmon B. Analyse céphalométrique. *EMC - Odontol Dentofaciale* 23-455--10. 2010;
46. Skinazi M, Fontanel F. Diagnostic et prise en charge du sens transversal chez l'enfant. *Entret Bichat.* 2011;
47. Ricketts RM. Cephalometric Analysis And Synthesis. *Angle Orthod.* 1961 Jul 1;31(3):141–56.
48. Bonin F. Intérêt de la tomodynamométrie dans l'analyse du sens transversal. *Rev Orthop Dento Faciale.* 2004;38:373–88.
49. Boileau M-J. Orthodontie de l'enfant et du jeune adulte - Principes et moyens thérapeuthiques - TOME 1. Elsevier Masson; 2011.
50. Bjork A. Prediction of mandibular growth. *Am J Orthod* 1969 55 6 585-99. 1969;
51. Sachiko H, Jun-ichi W. Occlusal guidance for unilateral scissors bite in primary dentition : A case report. *Pediatr Dent J.* 2007;160–6.
52. Hua X, Xiong H, Han G, Cheng X. Correction of a dental arch-width asymmetric discrepancy with a slow maxillary contraction appliance. *Am J Orthod Dentofacial Orthop.* 2012 Dec;142(6):842–53.
53. Deniaud J. Quad Helix : approche fondamentale et orthopédique. *Rev Orthopédie Dento-Faciale.* 1995 Jun;29(2):241–9.
54. Kholoki S. Quad Helix : approche orthodontique et clinique. *Rev Orthopédie Dento-Faciale.* 1995 Jun;29(2):251–8.
55. O'Grady PW, McNamara Jr JA, Baccetti T. A long-term evaluation of the mandibular Schwarz appliance and the acrylic splint expander in early mixed dentition patients. *Am J Orthod Dentofacial Orthop.* 2006 Aug;130(2):202–13.
56. Kravitz ND. Treatment with the mandibular Arnold expander. *J Clin Orthod.* 2014;48(11):689 – 96.
57. Ogihara K, Nakahara R, Koyanagi S. Treatment of a Brodie bite by lower lateral expansion: a case report and fourth year follow-up. *J Clin Pediatr Dent.* 1998;23(1):17–21.

58. Gelin M. Treatment and retention of a mandibular arch telescoped within the maxillary arch: case report. *Pediatr Dent*. 1991;13.
59. Zachrisson B. Buccal uprighting of canines and premolars for improved smile esthetics and stability. *World J Orthod*. 2006 406–12;
60. Chun Y, Woo Y, Row J. Maxillary molar intrusion with the molar intrusion arch. *J Clin Orthod*. 2000 34:90-3;
61. Kim K-R. Category 2: Adult malocclusion with open bite. *Am J Orthod Dentofacial Orthop*. 2009 Jan;135(1):127–32.
62. Park Y-C, Lee S-Y, Kim D-H. Intrusion of posterior teeth using mini-screw implants. *Am J Orthod Dentofacial Orthop*. 2003 Jun;123(6):690–4.
63. Erverdi N, Keles A, Nanda R. The Use of Skeletal Anchorage in Open Bite Treatment: A Cephalometric Evaluation. *Angle Orthod*. 2004 Jun 1;74(3):381–90.
64. Sherwood KH, Burch JG, Thompson WJ. Closing anterior open bites by intruding molars with titanium miniplate anchorage. *Am J Orthod Dentofacial Orthop*. 2002 Dec;122(6):593–600.
65. Moon C-H, Wee J-U, Lee H-S. Intrusion of overerupted molars by corticotomy and orthodontic skeletal anchorage. *Angle Orthod*. 2007 Nov 1;77(6):1119–25.
66. Xun C, Zeng X, Wang X. Microscrew Anchorage in Skeletal Anterior Open-bite Treatment. *Angle Orthod*. 2007 Jan 1;77(1):47–56.
67. Kuroda S, Sugawara Y, Deguchi T. Clinical use of miniscrew implants as orthodontic anchorage: Success rates and postoperative discomfort. *Am J Orthod Dentofacial Orthop*. 2007 Jan;131(1):9–15.
68. Moon C-H, Lee D-G, Lee H-S. Factors Associated with the Success Rate of Orthodontic Miniscrews Placed in the Upper and Lower Posterior Buccal Region. *Angle Orthod*. 2008 Jan 1;78(1):101–6.
69. Park H-S, Jeong S-H, Kwon O-W. Factors affecting the clinical success of screw implants used as orthodontic anchorage. *Am J Orthod Dentofacial Orthop*. 2006 Jul;130(1):18–25.
70. Jung M-H. Traitement d'un syndrome de Brodie unilatéral sévère, avec des mini-vis orthodontiques chez un adulte d'âge moyen. *Orthod Fr*. 2012 Dec;83(4):275–88.
71. Ishihara Y, Kuroda S, Sugawara Y. Long-term stability of implant-anchored orthodontics in an adult patient with a Class II Division 2 malocclusion and a unilateral molar scissors-bite. *Am J Orthod Dentofacial Orthop*. 2014 Apr;145(4):100–13.
72. Nocini PF, Salgarelli A, Consolo U, Bertossi D, Faccioni F. Brodie's syndrome. A report of 2 atypical cases. *Minerva Stomatol*. 1995 Aug;44(7-8):361–8.
73. Yun SW, Lim WH, Chong DR, Chun YS. Scissors-bite correction on second molar with a dragon helix appliance. *Am J Orthod Dentofacial Orthop*. 2007 Dec;132(6):842–7.
74. Cacciafesta V, Sfondrini M. One-appointment correction of a scissor bite with 2D lingual brackets and fiber-reinforced composites. *J Clin Orthod*. 2006 40:409–411;

75. Kucher G, Weiland FJ. Goal-oriented positioning of upper second molars using the palatal intrusion technique. *Am J Orthod Dentofacial Orthop.* 1996 Nov;110(5):466–8.
76. Lim K. Correction of posterior single-tooth crossbite. *J Clin Orthod.* 1996 276;
77. Nakamura S, Miyajima M, Nagahara K. Correction of single-tooth crossbite. *J Clin Orthod.* :1995;29:257–62.
78. Reddy V, Reddy R, Parmar R. A modified transpalatal arch for correction of scissor bite. *J Clin Orthod.* 2012 46(5):308 – 9.
79. Tamamura N, Kuroda S, Sugawara Y. Use of palatal miniscrew anchorage and lingual multi-bracket appliances to enhance efficiency of molar scissors-bite correction. *Angle Orthod.* 2009 May;79(3):577–84.
80. Kalia A, Sharif K. Scissor-bite correction using miniscrew anchorage. *J Clin Orthod.* 2012;46(9):573-9.
81. Kravitz ND, Kusnoto B. Risks and complications of orthodontic miniscrews. *American Journal of Orthodontics and Dentofacial Orthopedics.* 2007 Apr;131(4):43–51.
82. Quinn GW. Extraction of four second molars. *Angle Orthod.* 1985 Jan;55(1):58–69.
83. Orton-Gibbs S, Crow V, Orton HS. Eruption of third permanent molars after the extraction of second permanent molars. Part 1: Assessment of third molar position and size. *Am J Orthod Dentofacial Orthop.* 2001 Mar;119(3):226–38.
84. Orton-Gibbs S, Orton S, Orton H. Eruption of third permanent molars after the extraction of second permanent molars. Part 2: Functional occlusion and periodontal status. *Am J Orthod Dentofacial Orthop.* 2001 Mar;119(3):239–44.
85. Le Gall M, Mattera R, Cheynet F. La chirurgie de première intention : indications, avantages et inconvénients. *Orthod Fr.* 2015;86:39–65.
86. Garcia R. Le rôle de l'orthodontiste dans les traitements chirurgico-orthodontiques. *Rev Orthopédie Dento-Faciale.* 1989 Mar;23(1):81–111.
87. Krekmanov L, Kahnberg K-E. Transverse surgical correction of the maxilla: A modified procedure. *J Cranio-Maxillofac Surg.* 1990 Nov;18(8):332–4.
88. Charrier J-B. Chirurgie orthognathique de l'adulte et esthétique faciale. *Rev Orthopédie Dento-Faciale.* 2012 Apr;46(2):141–63.
89. Suda N, Tominaga N, Niinaka Y. Orthognathic treatment for a patient with facial asymmetry associated with unilateral scissors-bite and a collapsed mandibular arch. *Am J Orthod Dentofacial Orthop.* 2012 Jan;141(1):94–104.
90. Cureton SL, Bice R, Strider J. Treatment of a Class II Division 1 malocclusion with a severe unilateral lingual crossbite with combined orthodontic/orthognathic surgery. *Am J Orthod Dentofacial Orthop.* 2000 Jun;117(6):728–34.
91. Lesne B, Bettega G, Morgon L, Akin J-J. Distraction symphysaire et orthodontie. *Orthod Fr.* 2008 Sep;79(3):197–207.

92. Guerrero CA, Bell WH, Contasti GI, Rodriguez AM. Mandibular widening by intraoral distraction osteogenesis. *Br J Oral Maxillofac Surg.* 1997 Dec;35(6):383–92.
93. Ploder O, Kohnke R, Klug C. Three-dimensional measurement of the mandible after mandibular midline distraction using a cemented and screw-fixed tooth-borne appliance: a clinical study. *Oral Maxillofac Surg.* 2009;67:582–8.
94. Sauvé C, Wojcik T, Ferri J. Intérêt de la distraction symphysaire dans le traitement du syndrome de Brodie. *Rev Orthopédie Dento-Faciale.* 2013 Jul;47(3):301–13.
95. King JW, Wallace JC, Winter D. Long-term skeletal and dental stability of mandibular symphyseal distraction osteogenesis with a hybrid distractor. *Am J Orthod Dentofacial Orthop.* 2012;141:60–70.
96. King JW, Wallace JC. Unilateral Brodie bite treated with distraction osteogenesis. *Am J Orthod Dentofacial Orthop.* 2004 Apr;125(4):500–9.
97. Tae KC, Kang KH, Kim SC. Unilateral mandibular widening with distraction osteogenesis. *Angle Orthod.* 2005 Nov;75(6):1053–60.
98. Mommaerts M, Spaey Y, Soares Correia P. Morbidity related to transmandibular distraction osteogenesis for patients with developmental deformities. *J Craniomaxillofac Surg.* 2008;36:192–7.
99. Malkoç S, İşeri H, Karaman Aİ, Mutlu N, Küçükolbaşı H. Effects of mandibular symphyseal distraction osteogenesis on mandibular structures. *Am J Orthod Dentofacial Orthop.* 2006 Nov;130(5):603–11.
100. Del Santo Jr M, Guerrero CA, Buschang PH, English JD, Samchukov ML, Bell WH. Long-term skeletal and dental effects of mandibular symphyseal distraction osteogenesis. *Am J Orthod Dentofacial Orthop.* 2000 Nov;118(5):485–93.
101. Dupont R, Bedhet N, Manière-Ezvan A, Sorel O. Intérêt de la distraction symphysaire dans le traitement de l'insuffisance transversale mandibulaire : à propos d'un cas clinique. *Rev Orthopédie Dento-Faciale.* 2007 Jun;41(2):189–204.
102. Shimazaki K, Otsubo K, Yonemitsu I, Kimizuka S, Omura S, Ono T. Severe unilateral scissor bite and bimaxillary protrusion treated by horseshoe Le Fort I osteotomy combined with mid-alveolar osteotomy. *Angle Orthod.* 2014 Mar;84(2):374–9.
103. Little R. Stability and relapse of dental arch alignment. *Br J Orthod.* 1990 235–41;
104. Little R. Stabilité et récurrence de la forme d'arcade et de l'alignement dentaire. *J Edgewise* 1996;34;53–67.
105. Le Gall M. De la récurrence. *Orthod Fr.* 1999;70(1):15–200.

Vu, Le Président du Jury,

Date, Signature :

Vu, le Directeur de l'UFR des Sciences Odontologiques,

Date, Signature :

Vu, le Président de l'Université de Bordeaux,

Date, Signature :

**Michael SEBBAG**, le 08 Juillet 2016

Thèse pour l'obtention du DIPLOME d'ETAT de DOCTEUR en CHIRURGIE DENTAIRE 2016 – n°40

**Discipline :** Orthopédie Dento Faciale

## **Prise en charge du syndrome de Brodie en 2016**

### **Résumé**

Le Syndrome de Brodie est une anomalie transversale rare, caractérisée par une occlusion exagérée des secteurs latéraux, le contact s'établit entre les faces palatines des dents maxillaires et les faces vestibulaires des dents mandibulaires. L'anomalie peut être bilatérale ou unilatérale, l'examen clinique recherche alors des signes d'asymétrie ou de latérodéviation mandibulaire. Les examens complémentaires sont indispensables afin de préciser le siège alvéolaire ou basal de la malocclusion. De façon schématique, les moyens thérapeutiques mis en œuvre vont chercher à contracter l'arcade maxillaire, et à élargir l'arcade mandibulaire. Le traitement orthodontique est complexe mais les ancrages osseux apportent une aide certaine dans ce domaine. Malgré cela, la thérapeutique est le plus souvent orthodontico-chirurgicale et doit alors s'orienter vers des chirurgies non conventionnelles telle que la distraction symphysaire.

**Mots-clés :** Syndrome de Brodie ; Occlusion de Brodie ; Orthodontie ; Chirurgie Orthognathique.

## **Brodie's syndrome management : Update 2016**

### **Summary**

Brodie Syndrom is a rare form of transverse malocclusion, characterized by excessive occlusion of the lateral zones, the contact is established between the palatal surfaces of the maxillary teeth and labial surfaces of the mandibular teeth, so that there is no intercuspitation of the maxillary and mandibular molars. It not only adversely affects chewing and muscle functions, but also impairs normal growth and development of the mandible if left untreated, with the possibility of jaw deformities. The anomaly may be bilateral or unilateral, clinical examination will search for signs of asymmetry or mandibular lateral deviation. Additional tests are needed to point out the alveolar or basal location of the malocclusion. Schematically, the therapeutic means used will seek to contract the maxillary arch, and expanding the lower arch. Orthodontic treatment is complex but the bone anchorages provide some help in this context. Nevertheless, the therapy is often orthodontic and surgical and must move towards unconventional surgeries such as symphyseal distraction.

**Key-words :** Brodie Syndrom ; Brodie bite ; Orthodontics ; Orthognathic surgery

Université de Bordeaux – Collège des Sciences de la Santé  
UFR des Sciences Odontologiques  
16-20 Cours de la Marne  
33082 BORDEAUX CEDEX